A decorative vertical bar on the left side of the page, consisting of a thick purple line and a thin purple line to its right.

Chirurgie plastique et reconstructrice des parois et des confins

Chez le même éditeur

DANS LA MÊME COLLECTION

CHIRURGIE PLASTIQUE ET ESTHÉTIQUE, TECHNIQUES DE BASE, PAR J.-P. CHAVOIN, 2009, 280 PAGES.

RHINOPLASTIE, VOIE D'ABORD EXTERNE, PAR G. AIACH, O. GERBULT, L. GOMULINSKI, 2008, 200 PAGES.

CHIRURGIE CERVICO-FACIALE, PAR P. BEUTTER, L. LACCOUREYE, E. LESCANNE, S. MORINIÈRE, 2008, 200 PAGES.

CHIRURGIE PALPÉBRALE, PAR J.-P. ADENIS, 2007, 208 PAGES.

CHIRURGIE DU NEZ, DES FOSSES NASALES ET DES SINUS, PAR J.-M. KLOSSEK, C. BEAUVILLAIN DE MONTREUIL, 2007, 192 PAGES.

AUTRES OUVRAGES

CHIRURGIES ESTHÉTIQUES DES PAUPIÈRES, COORDONNÉ PAR J.-P. REYNAUD. RAPPORT DU 53^E CONGRÈS DE LA SOCIÉTÉ FRANÇAISE DE CHIRURGIE PLASTIQUE RECONSTRUCTRICE ET ESTHÉTIQUE. *HORS COLLECTION*. 2008, 168 PAGES.

PLAIES ET CICATRISATIONS, PAR S. MEAUME, L. THÉOT, O. DEREURE. *HORS COLLECTION*. 2005, 480 PAGES.

CHIRURGIE CUTANÉE RÉPARATRICE DE LA FACE ET DU COU, PAR J.-P. BESSÈDE, *COLLECTION ORL*, 2003, 208 PAGES.

PATHOLOGIE DU CHEVEU ET DU CUIR CHEVELU, PAR P. BOUHANNA, P. REYGAGNE. *HORS COLLECTION*. 1999, 448 PAGES.

Chirurgie plastique et reconstructrice des parois et des confins

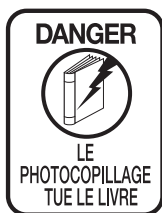par

Jean-Pierre Chavoïn

*Dessins de Cyrille Martinet
et Benoît Lengelé pour le chapitre 9*



ELSEVIER
MASSON



Ce logo a pour objet d'alerter le lecteur sur la menace que représente pour l'avenir de l'écrit, tout particulièrement dans le domaine universitaire, le développement massif du « photocopillage ».

Cette pratique, qui s'est généralisée, notamment dans les établissements d'enseignement, provoque une baisse brutale des achats de livres, au point que la possibilité même pour les auteurs de créer des œuvres nouvelles et de les faire éditer correctement est aujourd'hui menacée.

Nous rappelons que la reproduction et la vente sans autorisation, ainsi que le recel, sont passibles de poursuites. Les demandes d'autorisations de photocopier doivent être adressées à l'éditeur ou au Centre français d'exploitation du droit de copie : 20, rue des Grands-Augustins, 75006 Paris. Tél. : 01 44 07 47 70.

Tous droits de traduction, d'adaptation et de reproduction par tous les procédés réservés pour tous les pays. Toute reproduction ou représentation intégrale ou partielle par quelque procédé que ce soit des pages publiées dans le présent ouvrage, faite sans autorisation de l'éditeur est illicite et constitue une contrefaçon. Seules sont autorisées, d'une part, les reproductions strictement réservées à l'usage privé du copiste et non destinées à une utilisation collective, et d'autre part, les courtes citations justifiées par le caractère scientifique ou d'information de l'œuvre dans laquelle elles sont incorporées (art. L. 122-4, L. 122-5 et L. 335-2 du Code de la propriété intellectuelle).

© 2009 – Elsevier Masson SAS – Tous droits réservés
ISBN : 978-2-294-70949-4

ELSEVIER MASSON S.A.S. – 62, rue Camille-Desmoulins, 92442 Issy-les-Moulineaux Cedex

Liste des auteurs

ABBO Olivier, service de chirurgie viscérale, hôpital des enfants, Toulouse.

ANDRÉ Aymeric, service de chirurgie plastique et des brûlés, hôpital de Rangueil, CHU de Toulouse.

ARRUÉ Julien, Société IMA Solutions, Centre d'affaires Amphipolis, Toulouse.

BERJAUD Jean, service de chirurgie thoracique, hôpital de Larrey, CHU de Toulouse.

BONVALOT Sylvie, département de chirurgie, Comité sarcomes et tumeurs rares, Institut Gustave Roussy, Villejuif.

BOZONNET Emmanuelle, service de chirurgie plastique et des brûlés, hôpital de Rangueil, CHU de Toulouse.

BROUCHET Laurent, service de chirurgie thoracique, hôpital de Larrey, CHU de Toulouse.

CHAVOIN Jean-Pierre, professeur des universités, service de chirurgie plastique et des brûlés, hôpital de Rangueil, CHU de Toulouse.

CHICHERY Armelle, service de chirurgie plastique, centre hospitalier Saint-Joseph-Saint-Luc, Lyon.

DAHAN Marcel, service de chirurgie thoracique, hôpital de Larrey, CHU de Toulouse.

FERRON Thierry-Gwenaël, service de chirurgie, Institut Claudius Regaud, Toulouse.

GALINIER Philippe, service de chirurgie viscérale, hôpital des enfants, Toulouse.

GANGLOFF Dimitri, service de chirurgie plastique et reconstructrice, hôpital de Rangueil, CHU de Toulouse ; service de chirurgie, Institut Claudius Regaud, Toulouse.

GARRIDO Ignacio, service de chirurgie plastique et reconstructrice, hôpital de Rangueil, CHU de Toulouse ; service de chirurgie, Institut Claudius Regaud, Toulouse.

GHOUTI Laurent, service de chirurgie viscérale, hôpital de Purpan, CHU de Toulouse.

GROLLEAU-RAOUX Jean-Louis, service de chirurgie plastique et reconstructrice, hôpital de Rangueil, CHU de Toulouse.

GUÉDON Charles, service de chirurgie cervico-maxillo-faciale et service de chirurgie thoracique et vasculaire, groupe hospitalier Bichat-Claude-Bernard, Paris.

GUITARD Jacques, service de chirurgie viscérale, hôpital des enfants, Toulouse.

HU Weiguo, service de chirurgie plastique, CHU Cavale Blanche, Brest.

JALBERT Florian, service de chirurgie maxillofaciale, hôpital de Purpan, CHU de Toulouse.

KOLB Frédéric, service de chirurgie plastique, Institut Gustave Roussy, Villejuif.

LAUWERS Frédéric, service de chirurgie maxillofaciale, hôpital de Purpan, CHU de Toulouse.

LENGELÉ Benoît, service de chirurgie plastique, clinique universitaire Saint-Luc, Bruxelles, Belgique.

MARCHEIX Bertrand, service de chirurgie cardiovasculaire, hôpital de Rangueil, CHU de Toulouse.

MISSANA Marie-Claude, département de chirurgie, Comité sarcomes et tumeurs rares, Institut Gustave Roussy, Villejuif.

MORENO Benjamin, Société IMA Solutions, Centre d'affaires Amphipolis, Toulouse.

RENAUD Claire, service de chirurgie thoracique, hôpital de Larrey, CHU de Toulouse.

RIMAREIX Françoise, département de chirurgie, Comité sarcomes et tumeurs rares, Institut Gustave Roussy, Villejuif.

SERVANT Jean-Marie, service de chirurgie plastique, CHU Saint-Louis, Paris.

Avant-propos

Je me suis toujours fait une haute idée de notre spécialité. Le but de ce rapport est de transmettre à nos élèves et à nos confrères nos capacités techniques à résoudre de difficiles problèmes de reconstruction non seulement de notre enveloppe de tissus mous, mais aussi des parois et même des cavités qui contiennent les viscères. C'est aux seuls viscères que s'arrête notre compétence ; ce sont eux qui nous lient aux spécialités d'organes.

La nature a horreur du vide et tout espace laissé vide ou découvert sera le site de complications parfois fatales.

Notre rôle de chirurgiens plasticiens, derniers généralistes, est de trouver des solutions de comblement et de recouvrement, mais aussi de reconstruction et de correction. Dans ce domaine, nous sommes les mieux armés par notre connaissance de l'anatomie vasculaire complexe des grands lambeaux, de leur mobilisation ou de leur transfert microchirurgical. C'est de plus en plus notre domaine d'excellence, apprécié par nos confrères des autres spécialités chirurgicales.

Le rapport 2009 de la Société française de chirurgie plastique reconstructrice et esthétique (SOFCPRE) est consacré au thème transversal et fédérateur de la chirurgie plastique des parois et des confins qui repousse nos limites bien au-delà de notre traditionnelle et incontestable compétence dans la chirurgie de l'enveloppe, des formes et du vieillissement.

J'ai fait appel aux plus expérimentés, d'abord pour parler des principes carcinologiques et des techniques de pointe (microchirurgie, conception assistée par ordinateur [CAO]), puis pour explorer les modalités de construction et de reconstruction des parois et des cavités : le crâne, le thorax, l'abdomen et la région pelvienne.

Nos techniques, affinées et en constant remaniement depuis 50 ans, nous placent au premier plan et au premier rang de la chirurgie de reconstruction cancérologique, en augmentant la sécurité par la possibilité de gestes larges et efficaces. Nous sommes aussi leaders pour la nouvelle construction des formes dans les anomalies congénitales des parois.

Dans tous les cas, nous avons la chance de collaborer au quotidien avec la plupart des spécialités d'organe qui ont participé à ce rapport.

C'est un gage d'espoir pour nos jeunes élèves et l'avenir de notre spécialité.

Jean-Pierre CHAVOIN
Président de la SOFCPRE

CHAPITRE 1

Bases

J.-M. SERVANT, A. ANDRÉ, W. HU, I. GARRIDO, D. GANGLOFF, J.-P. CHAVOIN

PRINCIPES GÉNÉRAUX DE TRAITEMENT DES GRANDES PERTES DE SUBSTANCES TRANSFIXIANTES DU CRÂNE, DU THORAX ET DE L'ABDOMEN

J.-M. SERVANT

Le traitement des grandes pertes de substances transfixiantes du crâne, du thorax et de l'abdomen fait appel à des lambeaux locaux, régionaux ou libres car, en plus de la reconstruction pariétale, se pose le problème de la perte de substance cutanée.

CRÂNE

Au niveau du crâne, les lambeaux de péricrâne sont souvent utilisés pour combler les pertes de substance de l'étage antérieur. Pour des pertes de substance méningées plus grandes, on fait appel à des greffes de péricrâne, voire de fascia lata.

Les lambeaux de scalp, outre leur séquelle esthétique, sont limités en taille si la perte de substance initiale est grande.

Les lambeaux libres (grand dorsal, parascapulaire, ou épiplon) sont les plus utilisés.

Les lambeaux pédiculés de grand dorsal sont employés pour des lésions plus limitées au niveau du crâne en cas de morphologie favorable (*figure 1.1*).

THORAX

Le thorax est la zone principale d'utilisation du lambeau pédiculé de grand dorsal.

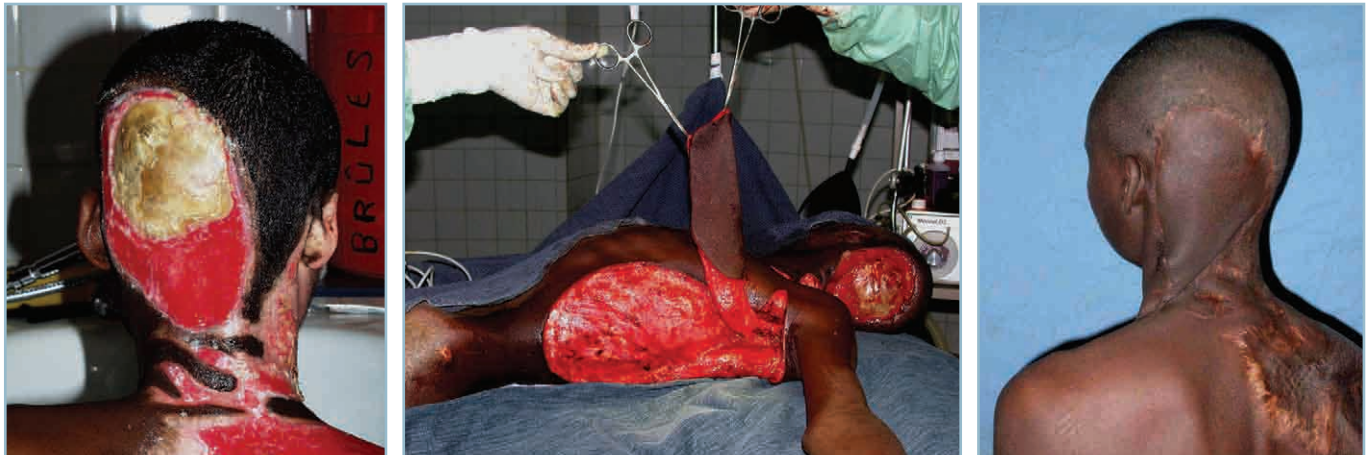Sa longueur et son arc de rotation sont tels que ce lambeau peut assurer la couverture de la quasi-totalité des pertes de substances.

En cas d'absence de pédicule homolatéral, qui aurait été lésé lors d'un curage, le lambeau en îlot controlatéral a aussi une zone d'action considérable.

Si un lambeau pédiculé de grand dorsal n'est pas utilisable en raison d'une ligature du pédicule thoracodorsal, il est parfois possible d'utiliser un lambeau parascapulaire en îlot.

En l'absence de lambeau local utilisable, il est toujours possible de recourir à un lambeau libre et c'est encore le grand dorsal libre qui est le plus utilisé en raison de sa fiabilité, de sa grande taille et du diamètre important de ses vaisseaux.

Les lambeaux taillés sur le grand droit de l'abdomen ont une place plus limitée. Le TRAM (*transverse rectus abdomini musculocutaneous*) pédiculé sur les vaisseaux mammaires internes a montré de grandes variabilités dans la viabilité des très grandes palettes distales. L'utilisation d'une grande palette impose donc souvent la réalisation d'un apport vasculaire complémentaire par l'artère épigastrique inférieure qui est rebranchée à proximité de la perte de substance le



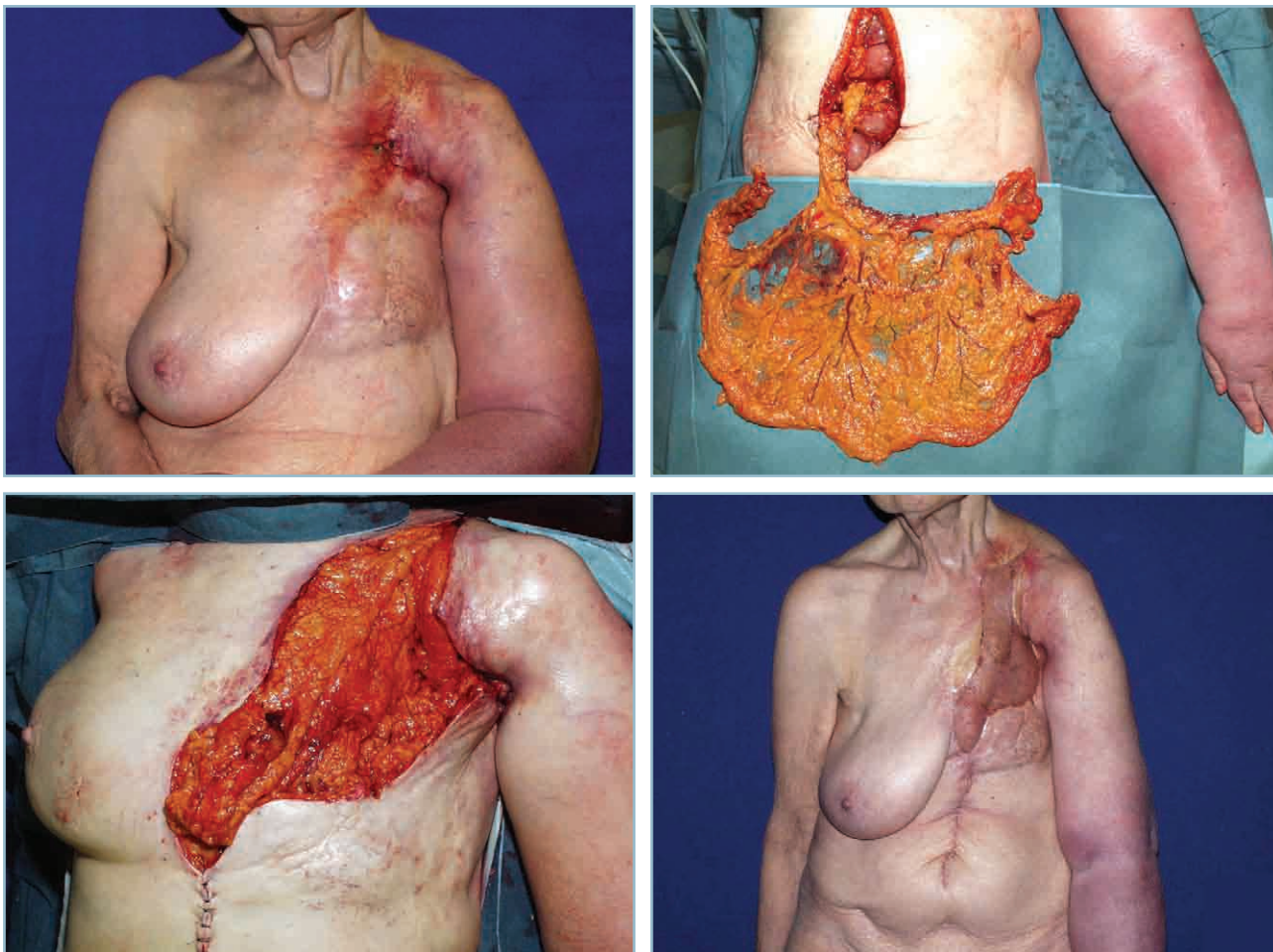
1.1 a-c. Séquelles de brûlure électrique du crâne avec exposition et nécrose infectée de la voûte : lambeau en îlot de grand dorsal.

a | b | c

plus souvent sur l'artère axillaire. Il n'est pas nécessaire de réaliser de rebranchement veineux.

L'épiploon garde toujours sa place pour les grandes radio-nécroses en raison de ses propriétés trophiques (*figure 1.2*).

Il impose cependant d'ouvrir l'abdomen chez des patients parfois fragiles pour lesquels une résection thoracique est également nécessaire, ce qui risque d'entraîner des problèmes respiratoires.



1.2 a. Radionécrose thoracique. b. Prélèvement d'un grand épiploon sur le pédicule gastroépiploïque droit. c. Ce lambeau est étalé en mettant en profondeur sa portion la mieux vascularisée proche de l'arcade vasculaire. Une greffe en filet est mise en place d'emblée. d. Aspect final.

ABDOMEN

Au niveau de l'abdomen, la méthode la plus simple consiste à profiter de la laxité abdominale pour réaliser une exérèse-suture directe.

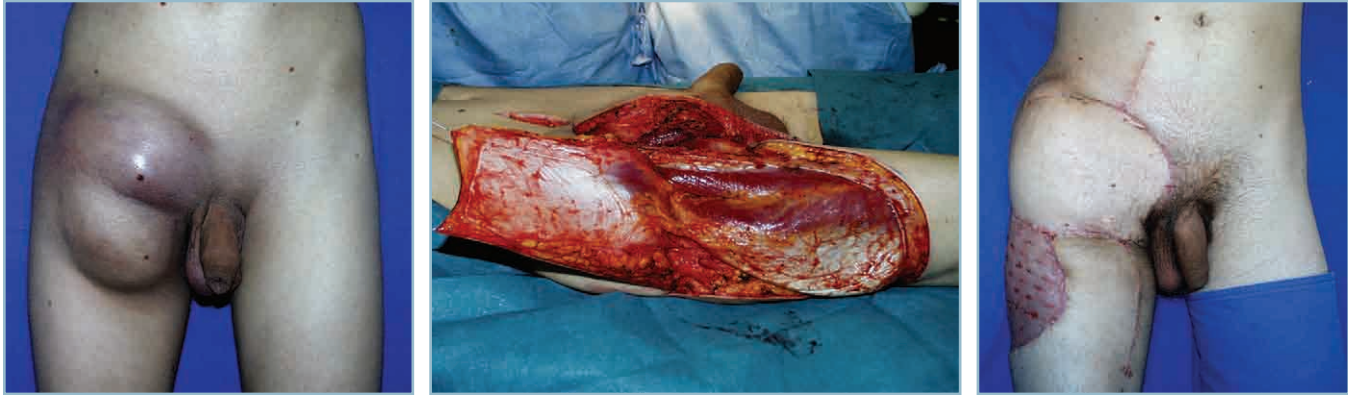
Le lambeau inguinal est utile pour des lésions de taille moyenne de la portion inférieure de l'abdomen.

Le lambeau de Taylor, d'une très grande fiabilité vasculaire, est utilisé pour couvrir les substances abdominales, inguinales

et périnéales. Son pédicule vasculaire est le pédicule épigastrique inférieur.

Le lambeau de tenseur du fascia lata a l'avantage de pouvoir amener dans la portion basse de l'abdomen un plan rigide pour la fermeture (fascia lata) ainsi qu'une couverture cutanée (*figure 1.3*).

Pour de très grandes pertes de substances de la paroi abdominale, c'est encore le lambeau libre de grand dorsal, revascularisé par des anastomoses au niveau du pédicule fémoral, que nous utilisons le plus fréquemment.



1.3 a. Mélanome malin inguinal. b. Lambeau de fascia lata. c. Résultat.

a | b | c

LAMBEAU DE GRAND DORSAL EN ÉVENTAIL

C'est le plus grand lambeau fiable prélevable simplement sur un patient en décubitus dorsal, maintenu un peu soulevé par un long billot paravertébral (figures 1.4 et 1.5).

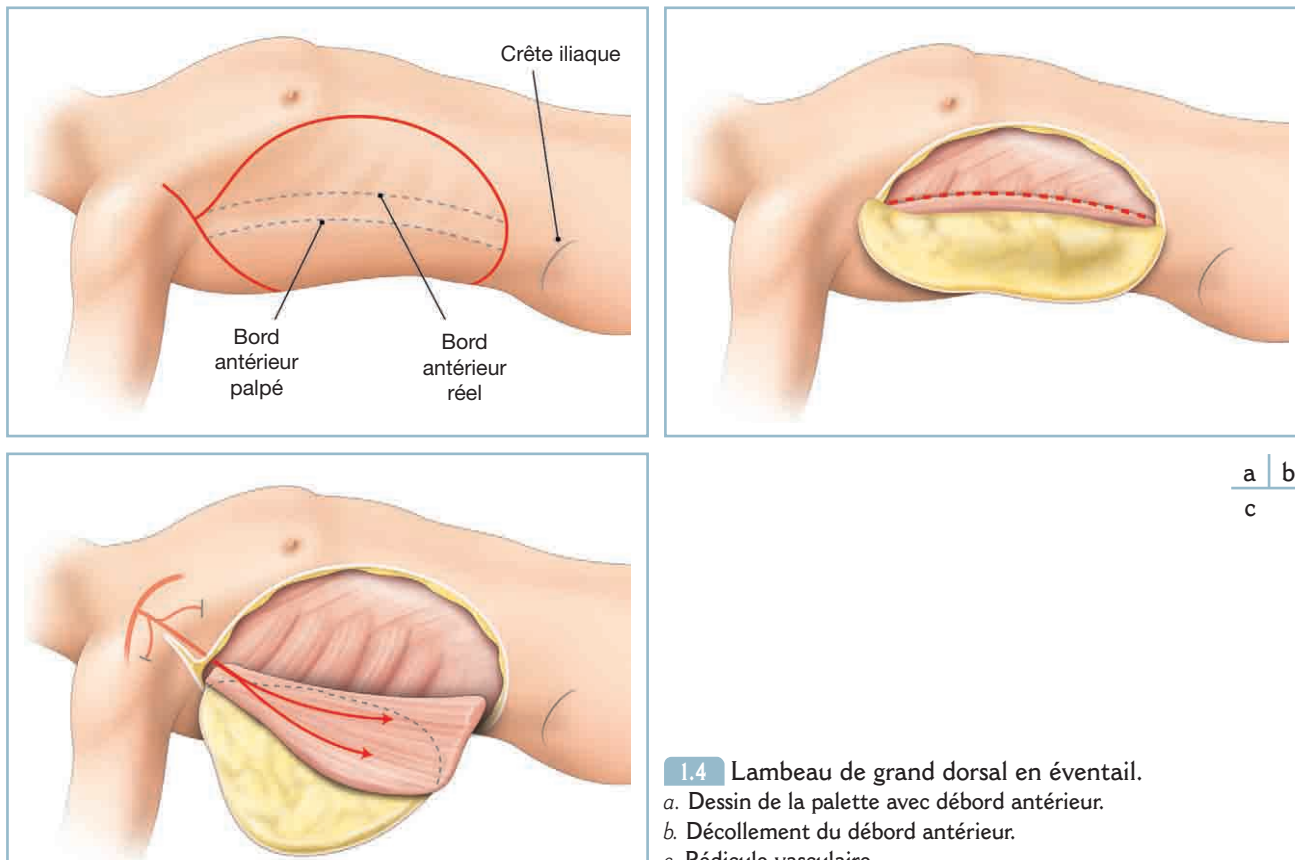
On commence par tracer le bord antérieur palpé du muscle grand dorsal. C'est facile chez les patients minces, un peu plus difficile chez les patients un peu enveloppés, notamment chez

les femmes où la position du bord du muscle varie considérablement. Il est souvent beaucoup plus oblique en bas et en arrière qu'on pourrait le croire.

Le bord antérieur réel du muscle est situé 3 à 4 cm en avant du bord antérieur palpé. Cette ligne est tracée.

La palette est dessinée à cheval sur le bord antérieur du muscle. Trois travers de doigt doivent être respectés au-dessus de la crête iliaque.

Il est possible en arrière d'emporter une extension musculaire pure.



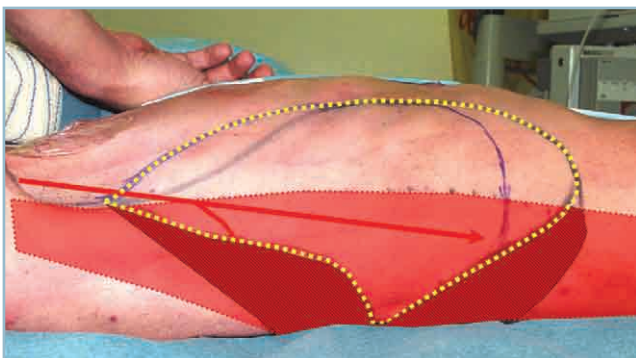
a | b
c

1.4 Lambeau de grand dorsal en éventail.

a. Dessin de la palette avec débord antérieur.

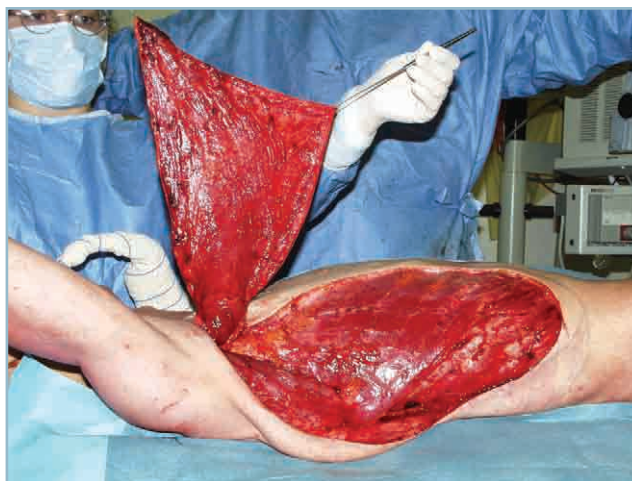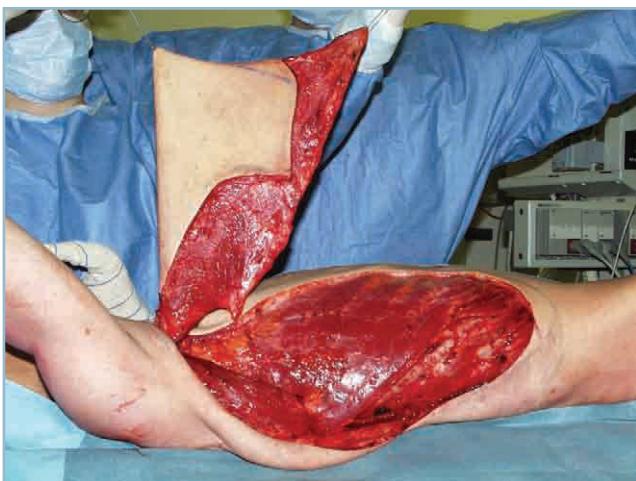
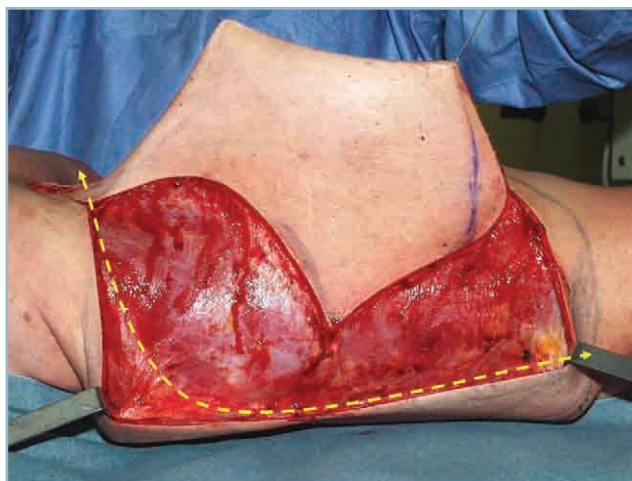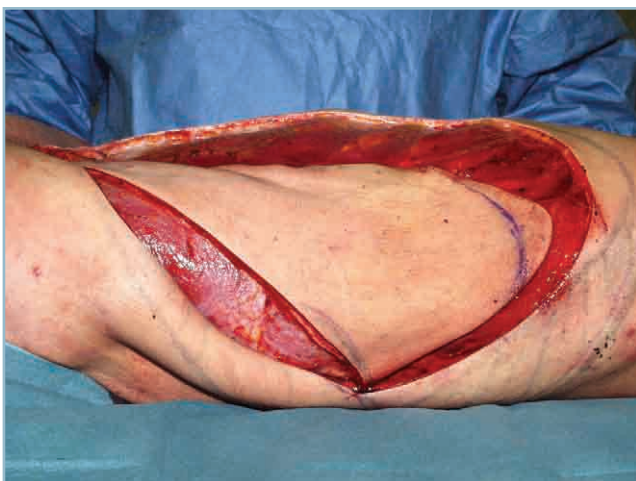
b. Décollement du débord antérieur.

c. Pédicule vasculaire.



1.5 a-e. Lambeau de grand dorsal en éventail : séquences opératoires.

a	
b	c
d	e



Après décollement de la palette cutanée antérieure, le bord antérieur du muscle est décollé et les insertions costales du grand dorsal sont libérées.

En tirant le lambeau vers l'avant, on réalise alors l'incision postérieure de l'îlot cutané. Ce geste pratiqué, il devient très facile par en dedans de décoller toute l'insertion musculaire du grand dorsal et son extension musculaire pure. Les pédicules accessoires sont liés. Le muscle est prélevé de bas en haut en allant jusqu'au tendon de l'insertion sur l'humérus.

On remonte ensuite pour isoler le pédicule. La branche thoracique est liée. En haut, après ligature de l'artère et des

veines circonflexes scapulaires, on aborde le pédicule scapulaire inférieur lui-même. Pour isoler son origine sur l'artère axillaire, il est nécessaire de récliner doucement le nerf ulnaire.

Le diamètre de l'artère scapulaire inférieure augmente en effet considérablement dans le dernier centimètre, pouvant parfois doubler de diamètre. En fonction du site de rebranchement, le niveau de section d'un lambeau libre est choisi pour avoir la meilleure congruence possible avec les vaisseaux receveurs. Il est même possible en s'aidant d'un clamp vasculaire de réaliser une section juste à l'origine du pédicule, l'artère axillaire étant alors fermée par un surjet aller-retour au Prolène® vasculaire.

Il existe de nombreuses variations anatomiques à l'origine de ce pédicule, avec parfois une origine séparée des branches thoracodorsales et circonflexes scapulaires. Notre expérience nous a montré que, chez les Africains longilignes, l'artère scapulaire pouvait naître 5 à 6 cm plus haut que pour d'autres patients asiatiques ou caucasiens.

Les veines présentent également de très grandes variations anatomiques. Toujours doubles au niveau des pédicules thoracique et dorsal, elles se réunissent au niveau scapulaire pour former en haut un gros tronc veineux unique. Celui-ci se jette de façon variable dans le pédicule axillaire, parfois directement, parfois dans un canal veineux collatéral, cette dernière disposition permettant d'obtenir une très longue veine de drainage.

Après mise en îlot vasculaire, on vérifie la qualité du saignement périphérique.

Les vaisseaux d'un lambeau libre ne sont bien sûr sectionnés qu'après préparation des vaisseaux du site receveur.

La taille maximale d'un tel lambeau est considérable (37 cm x 35 cm).

En cas d'utilisation d'un débord postérieur musculaire pur, celui-ci est greffé immédiatement ou secondairement.

La zone donneuse du lambeau, rapprochée dans un stade initial, sera toujours greffée secondairement après granulation.

Sa taille finale est étonnamment petite par rapport à l'importance de la palette utilisée.

STRATÉGIE D'UTILISATION DES LAMBEAUX LIBRES

Les lambeaux libres sont revascularisés directement sur des vaisseaux à proximité de la perte de substance.

Ils peuvent également être rebranchés par l'intermédiaire de greffons veineux sur des vaisseaux de plus grosse taille situés à distance.

En cas d'impossibilité de branchement local ou régional, la difficulté peut être contournée en réalisant un lambeau semi-libre branché sur un site intermédiaire, puis sectionné lorsque la palette a contacté assez de connexions vasculaires avec son site receveur pour avoir une vascularisation autonome satisfaisante.

Ainsi, il est possible de transférer en deux temps sur la tête ou sur le thorax un lambeau revascularisé au poignet sur l'artère radiale et une veine radiale superficielle.

Il est également possible au niveau des jambes de réaliser un pseudo-cross-leg microchirurgical en revascularisant le lambeau sur la jambe non atteinte par le traumatisme.

Ces méthodes doivent être tout à fait exceptionnelles car elles imposent une immobilisation inconfortable pendant 4 semaines au moins pour les lambeaux purement cutanés (inguinal ou parascapulaire). Ces lambeaux peuvent être sevrés en un temps.

En cas d'utilisation d'un lambeau musculocutané, le problème est plus complexe car le sevrage doit être réalisé en deux temps, avec d'abord section partielle de la peau et du muscle, puis 15 jours plus tard, section totale de l'îlot cutané et excision

totale du muscle. En effet, le muscle ne se revascularise jamais de façon satisfaisante dans un délai de quelques semaines. Dans ce cas, cette portion musculaire porte-vaisseau devant être excisée complètement sous le lambeau, il est important que l'îlot cutané lui-même déborde largement le muscle pour que sa revascularisation par la périphérie soit possible.

LAMBEAUX PONTÉS

Il est possible de réaliser de très longs pontages veineux pour revasculariser un lambeau (à la fois sur l'artère et sur la veine) (figure 1.6).

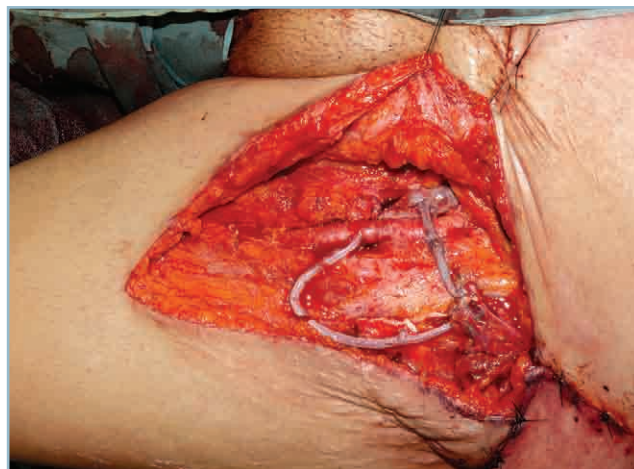Les longs pontages veineux sont en général parfaitement tolérés s'ils sont mis en légère tension en évitant tout twist.

Ces longs pontages veineux sont en général prélevés au niveau de la saphène proximale. Il est également possible de les prélever au bras sur la veine basilique ou sur la veine céphalique, ces vaisseaux ayant une paroi moins tonique que celle des veines du membre inférieur.

Le risque d'un long pontage artériel est en fait plus important, car celui-ci se dilate lors de sa mise en charge. Cette dilatation qui s'accompagne d'un allongement relatif ralentit le flux dans le pontage et peut créer, notamment au niveau de l'anastomose distale avec les vaisseaux du lambeau, une incongruence secondaire responsable de turbulences et donc de thromboses dans les dix premiers jours. Les longs pontages veineux sur les axes artériels sont donc indiqués pour des lambeaux à grand flux comme les très grands lambeaux scapulaires ou, mieux, les très grands lambeaux musculocutanés, notamment le grand dorsal.

Pour les lambeaux à faible flux dont le prototype est le lambeau chinois, le risque de thrombose secondaire du pontage est très important.

Pour limiter ce risque, il est nécessaire de rebrancher la portion distale de l'artère radiale sur un vaisseau de proximité. Ce



1.6 Double pontage en terminolatéral sur les vaisseaux fémoraux.

rebranchement crée un flux important dans le pontage. Le rebranchement distal peut être pratiqué sur une artère à proximité de la perte de substance ou sur une veine réalisant un shunt artérioveineux d'augmentation de flux.

LAMBEAUX EN UN OU DEUX TEMPS

La majorité des lambeaux sont réalisés en un temps. Il nous semble cependant prudent, lors de grandes pertes de subs-

tances thoracoabdominales, de réaliser le lambeau dans un premier temps, et ce n'est que lorsque l'on est sûr de sa vitalité que la perte de substance est créée et le lambeau étalé pour la combler (*voir figure 16.3*).

En cas de branchement direct des lambeaux, l'exérèse est pratiquée une semaine après la réalisation du lambeau.

En cas de lambeau ponté, l'exérèse et la reconstruction sont séparées de 2 semaines.

Cette tactique a également pour avantage le fait de pouvoir mettre au niveau de la base du lambeau, et donc au niveau des sutures vasculaires, une légère tension que l'on hésiterait à mettre au stade initial.

BASES TECHNIQUES ET STRATÉGIE OPÉRATOIRE EN MICROCHIRURGIE VASCULAIRE

A. ANDRÉ, W. HU

En 1960, Jacobson et Suarez réalisaient et décrivaient la première microanastomose vasculaire chez l'animal et utilisaient pour la première fois le terme de microchirurgie pour désigner la suture de vaisseaux effectuée à l'aide d'un microscope opératoire.

La microchirurgie vasculaire est une technique qui permet de réaliser l'anastomose de vaisseaux de petits calibres (de 0,3 à 3 mm de diamètre) à l'aide d'un microscope, d'instruments fins et de fils adaptés (fils nylon 8-0 à 11-0).

Seulement trois années plus tard, en janvier 1963, un chirurgien de Shanghai, Chen Zhong wei, réalisa la première réimplantation de main avec succès. La première replantation du pouce en Europe fut réalisée par Jacques Baudet en 1970 à Bordeaux.

*L'ère de la microchirurgie vasculaire en chirurgie plastique et reconstructrice fut réellement inaugurée en 1973 par Daniel et Taylor avec la publication d'un article dans la revue *Plastic and Reconstructive Surgery* intitulé : «Distant transfer of an Island flap by microvascular anastomosis». Depuis, de nombreuses études anatomiques de lambeau et leurs applications cliniques ont été décrites.*

Nous disposons donc actuellement de possibilités thérapeutiques variées, avec des perspectives

de reconstruction anatomique, fonctionnelle et esthétique intéressantes.

Les améliorations techniques dans la précision des moyens grossissants (loupe microchirurgicale et microscope) ont permis d'améliorer la fiabilité du geste microchirurgical. Ainsi, la pratique de la microchirurgie est devenue relativement courante dans notre spécialité. Cependant, que ce soit dans le cadre de la chirurgie d'urgence ou programmée, le recours à la microchirurgie reste un acte difficile.

Dans le cadre d'une reconstruction, trois points nous semblent fondamentaux.

Le premier concerne la définition de l'objectif chirurgical. La nature des tissus à reconstruire ou de la perte de substance à combler est définie. Un lambeau unitissulaire (cutané, musculaire, etc.) ou composite est alors choisi et permet de répondre à un ou plusieurs objectifs de reconstruction : chirurgie de couverture et de comblement, objectif fonctionnel et objectif cosmétique. Nous mettrons constamment en balance le résultat envisageable avec un lambeau et les séquelles du site donneur, que nous devons impérativement minimiser.

Le deuxième point important concerne l'expérience et les qualités de l'opérateur, qui doit être rompu aux techniques vasculaires

microchirurgicales, après de nombreuses heures d'entraînement aux laboratoires. Les anastomoses ne doivent souffrir d'aucune approximation.

Le dernier point concerne la stratégie de branchement du lambeau faisant intervenir les paramètres suivants : longueur du pédicule du lambeau, taille des vaisseaux receveurs et gestion d'une éventuelle inadéquation, indication d'un pontage ou d'une boucle vasculaire.

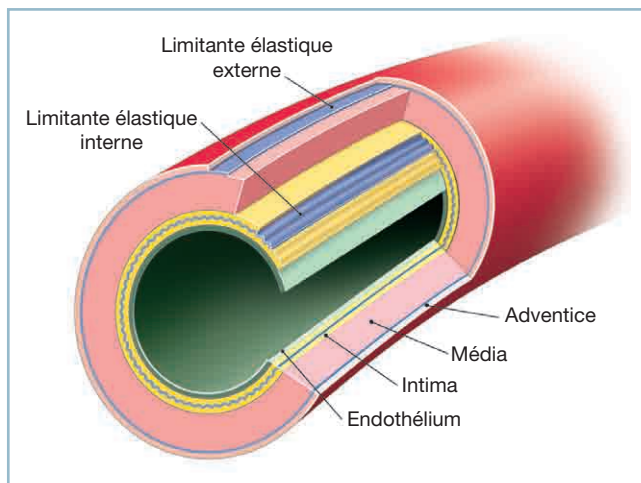
L'objectif de ce texte est double :

- préciser les bases techniques fondamentales à respecter lors de la réalisation d'un geste de microchirurgie vasculaire ;
- définir une stratégie de branchement vasculaire offrant les meilleures chances de succès.

RAPPELS HISTOLOGIQUES

Structure histologique des artères musculaires

Les artères suturées en microchirurgie sont des artères de type musculaire, avec un diamètre allant de 0,3 à 3 mm. Les artéριοles correspondent aux artères de calibre inférieur à 0,3 mm. Leur rôle est de distribuer le sang aux différents territoires et d'adapter le débit aux besoins métaboliques de la région. Ces artères doivent donc pouvoir modifier leur calibre, ce qui se traduit par la présence dans la média d'un grand nombre de fibres musculaires lisses disposées de manière concentrique. Elles ont une paroi relativement épaisse par rapport au diamètre artériel. La paroi est composée de trois tuniques concentriques (figures 1.7 et 1.8).



1.7 Structure histologique d'une artère musculaire.

Intima

L'intima est composée d'un épithélium pavimenteux fragile composé de cellules endothéliales aplaties reposant sur une lame basale et un tissu conjonctif sous-endothélial. Ce tissu sous-endothélial peut être le siège de manifestations pathologiques : réactions inflammatoires, formation de dépôts lipidiques plus ou moins calcifiés.

Média

La média est constituée de nombreuses couches concentriques de cellules musculaires lisses, à l'origine du spasme artériel lors de la suture. Elles sont encadrées par une lame limitante élastique interne, disposée autour de la lumière, et une limitante élastique externe séparant la média de l'adventice.

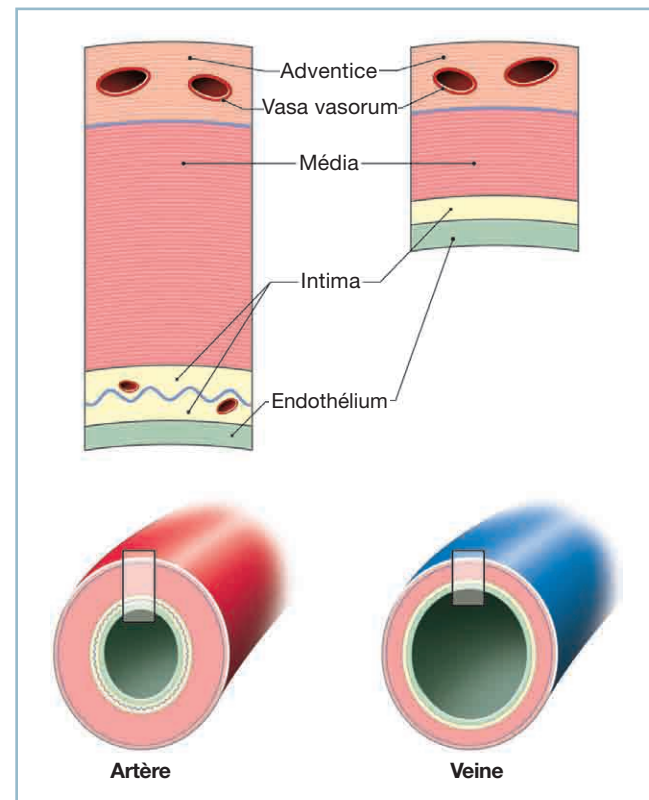
C'est la média qui confère la solidité au point de suture.

Adventice

L'adventice a une structure de base conjonctive, avec des fibres de collagène et des fibres élastiques.

Structure histologique des veines

Les veines sont composées des trois tuniques classiques : intima, média et adventice (figure 1.8). Leur lumière est large,



1.8 Comparaison de la structure histologique d'une artère et d'une veine.

la paroi est mince et déformable. La média est fine, constituée d'un mélange de fibres musculaires lisses, de fibres collagènes et de fibres élastiques.

Il est à noter que les veines infracardiaques se jetant dans le réseau veineux cave inférieur présentent des valvules. Elles sont composées d'un repli intimal, dont l'axe est orienté dans le sens du courant sanguin.

Application clinique : principe chirurgical

Le substratum histologique qui doit nous guider tout au long du geste microchirurgical est le respect de l'intima. En effet, toute lésion endothéliale entraîne une activation vasculoplaquettaire et une agrégation des plaquettes ainsi que la formation d'un caillot de fibrine ou thrombus. Toutes les étapes de dissection, de préparation des vaisseaux et la réalisation des anastomoses doivent minimiser le traumatisme intimal. La manipulation des vaisseaux doit donc être la plus atraumatique possible.

DESCRIPTION DES DIFFÉRENTES ÉTAPES D'UNE SUTURE MICROVASCULAIRE

Dissection : préparation des vaisseaux

Abord des vaisseaux

L'abord du pédicule receveur ou celui du transplant doit se faire de la façon la plus délicate possible. Une hémostase rigoureuse est réalisée à la pince bipolaire douce en restant à distance des vaisseaux. Les branches collatérales sont clipées ou ligaturées. Si cette étape est menée trop rapidement, un hématome postopératoire pourrait comprimer le pédicule vasculaire. Il est à noter que l'onde thermique de la pince bipolaire peut diffuser jusqu'à 3 mm du point de coagulation.

Les vaisseaux receveurs sont libérés sur quelques millimètres, en prenant soin de ne les mobiliser que par l'intermédiaire de l'adventice. Il est fortement déconseillé de pincer le vaisseau sur toute son épaisseur, ce geste pouvant entraîner des lésions intimes désastreuses. L'objectif de cette étape est de pouvoir retourner le vaisseau à 180° lors de l'anastomose si une technique de biangulation ou triangulation est choisie. La dissection s'étend donc uniquement sur quelques millimètres.


Préparation des extrémités vasculaires

L'anastomose doit être réalisée en zone saine sur des vaisseaux macroscopiquement normaux. Une adventicectomie est réalisée. Elle permet un affrontement parfait des berges sans

intrusion de l'adventice dans la lumière vasculaire, source de thrombose.

Certains auteurs proposent d'introduire un cathéter dans la lumière du vaisseau et d'effectuer un lavage au sérum physiologique et/ou à l'héparine. Nous ne sommes pas favorables à la réalisation systématique de ce geste préliminaire à l'anastomose à cause des éventuelles lésions intimes secondaires à l'introduction du cathéter.

Lorsqu'une branche collatérale aura été clipée ou ligaturée à proximité de l'extrémité vasculaire, il est obligatoire de respecter au minimum une distance de trois fois le diamètre du vaisseau entre la naissance de la collatérale et la tranche de section, afin de limiter les turbulences (*figure 1.9*).



1.9 Distance à respecter entre une branche collatérale et l'anastomose. Une distance minimale correspondant à trois fois le diamètre du vaisseau receveur est conseillée entre l'anastomose et la naissance de la branche collatérale.

Clamp

Considérant que la mise en place de clamp représente une possible source de lésion intinale, un seul clamp simple en cas d'anastomose terminoterminal, ou double pour les anastomoses terminolaterales, est positionné au niveau du vaisseau receveur. Il est placé le plus à distance possible de la ligne de suture. Aucun clamp n'est installé sur le pédicule du lambeau.

Conditions générales de réalisation des anastomoses artérielle et veineuse

La technique de suture microchirurgicale doit obéir à des règles strictes afin de minimiser le risque de thrombose. L'ensemble des points techniques décrits ci-dessous a pour objectif de réaliser une suture de qualité, indispensable au succès de l'intervention.

Suture sans tension ni torsion

Les extrémités vasculaires sont positionnées en face l'une de l'autre. L'opérateur sera attentif à ne pas créer de torsion vasculaire, source de turbulence et donc de thrombose. La prise pariétale doit être identique en épaisseur et en distance par rapport au bord libre au niveau des deux vaisseaux. Le point

charge uniquement l'intima et la média. Le nœud, simple ou double, doit être posé à plat. La suture doit être régulière et étanche, avec le moins de points possibles. Elle est réalisée sans tension sur les berges avec du fil 9-0, 10-0 ou 11-0 selon le diamètre et l'épaisseur de la paroi du vaisseau.

Un artifice technique intéressant permet un rapprochement des berges vasculaires pour une suture vasculaire sans tension. Nous positionnons deux points latéraux sur l'adventice, à distance des extrémités. Ils permettent de rapprocher les extrémités des vaisseaux en tractant sur les structures avoisinantes.

Technique de flottement

Les particularités histologiques de la paroi veineuse (mince, déformable, média de faible épaisseur, lame limitante élastique interne discontinue) expliquent que la réalisation des sutures soit plus délicate. L'inondation du champ opératoire avec du sérum hépariné permet de faire flotter l'extrémité veineuse, ouvrant ainsi la lumière.

Lutte contre le vasospasme

Lors de la réalisation des anastomoses, il est conseillé de réguler la température du bloc opératoire aux alentours de 22° C. Le patient est réchauffé pour maintenir une température corporelle à 37° C afin d'éviter de limiter le spasme vasculaire. L'instillation locale de xylocaïne de même que l'irrigation au sérum chaud peuvent être bénéfiques lors de la réalisation des sutures.

Types d'anastomose

Anastomose terminoterminal

Trois techniques de suture terminoterminal sont décrites. Aucune n'a montré une supériorité par rapport aux autres. Le

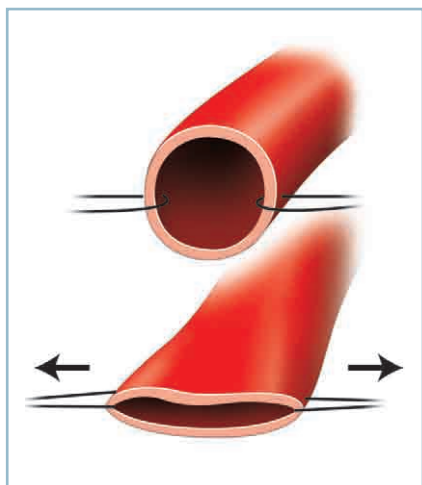
choix est donc laissé à l'opérateur et dépend de l'expérience technique de ce dernier, mais aussi des conditions locales d'exposition et d'orientation des vaisseaux.

La technique de biangulation consiste à positionner deux points équatoriaux (soit à 3 h et 9 h), puis à effectuer un retournement à 180° permettant de suturer le plan postérieur, puis le plan antérieur (*figure 1.10*).

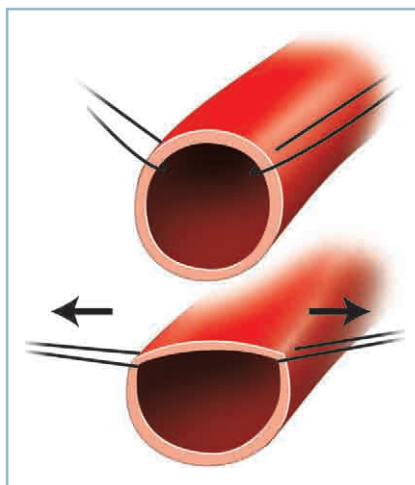
Si une technique de triangulation est choisie, les deux premiers points sont positionnés à 2 h et 10 h, puis le plan antérieur est suturé. Le vaisseau est retourné à 180° et un troisième point clé est positionné à 6 h, avant de terminer par la suture des deux plans postéromédial et postérolatéral (*figure 1.11*).

La suture de proche en proche est une technique plus difficile mais très intéressante car elle permet la réalisation d'une suture dans des conditions anatomiques parfois difficiles, notamment lorsque le pédicule receveur est très court et n'autorise pas le retournement de l'anastomose à 180°. Le premier point réalisé est postérieur médian, positionné à 6 h. La suture est poursuivie de proche en proche de part et d'autre. Toute la difficulté réside dans le positionnement et l'espacement correct des points. Il faut prendre soin de respecter une distance équivalente entre deux points sur les deux berges. Si tel n'est pas le cas, du froncement des berges résultera une fuite et la création de turbulences source de thrombose (*figure 1.12*).


La suture d'une veine peut éventuellement être réalisée par hémisurjet, dès que son calibre est supérieur ou égal à 2,5 mm environ. Nous ne sommes cependant pas favorables à cette technique de suture car elle est nettement moins précise que des points séparés. Elle n'offre pas toute la sécurité des points séparés, elle ne permet pas la réparation d'éventuels défauts techniques : froncement des berges, fuites, prise inégale de berges, etc.



1.10 Technique de biangulation. Positionnement des deux premiers points à 3 h et à 9 h.



1.11 Technique de triangulation. Positionnement des deux premiers points à 2 h et à 10 h.

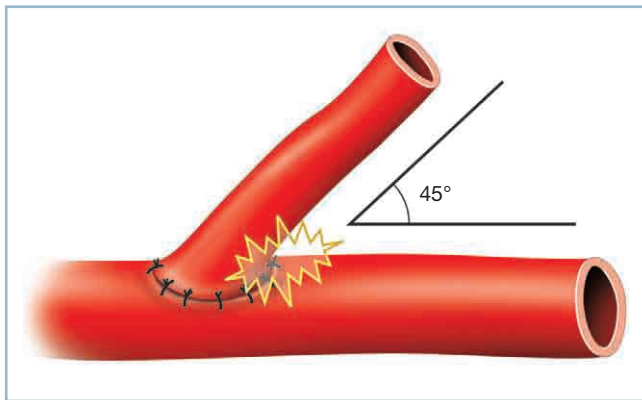


1.12 Suture de proche en proche. Premier point postérieur médian.

Anastomose terminolatérale

La réalisation d'une anastomose terminolatérale est réputée techniquement plus difficile. Nous commençons par positionner les deux points équatoriaux dans l'axe du vaisseau, puis les deux plans latéraux sont suturés successivement. Une attention toute particulière est portée au point situé dans l'angle aigu : c'est le plus souvent à cet endroit que se produiront les fuites.

Le pédicule du lambeau doit former idéalement un angle de 45° avec l'axe vasculaire receveur afin de minimiser les turbulences (figure 1.13).



1.13 Anastomose terminolatérale. Respect d'un angle de 45° . Une attention toute particulière doit être portée au niveau des points situés dans l'angle aigu.

Branchement en Y

Un artifice lors du prélèvement de certains lambeaux peut permettre d'éviter la réalisation d'anastomose terminolatérale. L'axe artériel qui donne naissance au pédicule du lambeau est

sectionné de part et d'autre de l'origine de la collatérale. Nous obtenons donc un pédicule en T ou en Y. Il est branché sur l'axe receveur en terminoterminal.

Le branchement en Y permet donc un branchement du pédicule artériel par deux anastomoses terminotermiales, classiquement plus fiables qu'une anastomose terminolatérale, techniquement plus difficile.

Il permet de plus d'éviter d'interrompre un axe vasculaire important par la réalisation d'une anastomose terminotermiale.

Le prélèvement d'un lambeau de latissimus dorsi se prête tout particulièrement à la réalisation de cet artifice technique (figure 1.14).

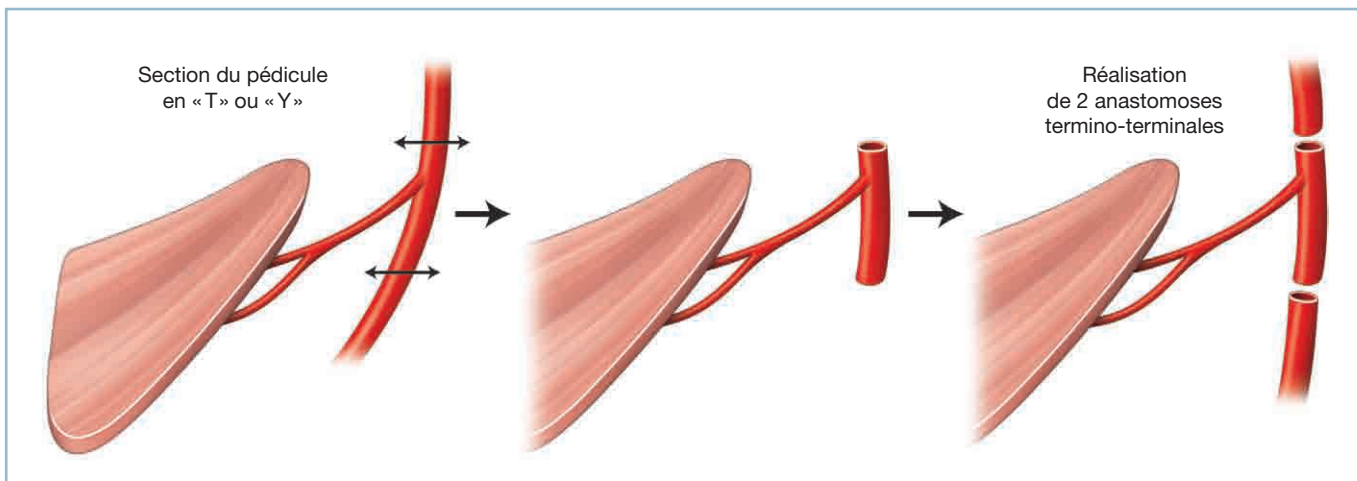
Notes techniques

Quelques points techniques sont importants à noter.

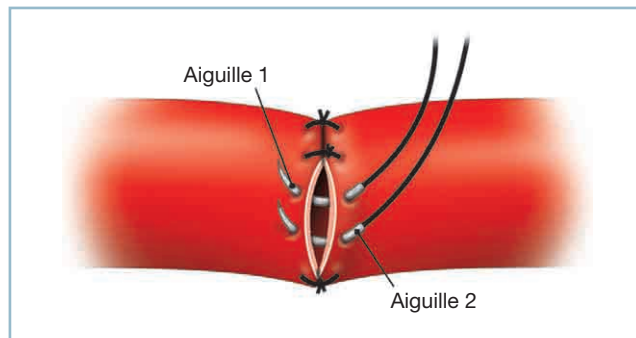
- Lors de la réalisation de la suture, nous évitons au maximum de traumatiser l'intima en introduisant une pince à l'intérieur du vaisseau pour passer le point.

- Un artifice technique permet de sécuriser le passage du dernier point. Le passage de ce dernier point représente effectivement un temps dangereux car l'absence de contrôle visuel de la paroi postérieure nous expose à la réalisation d'un point transfixiant. Pour la réalisation de ces deux derniers points, deux fils sont utilisés. Une première aiguille charge les deux berges, mais sans passer le point. Elle est maintenue dans la ligne de suture qui reste donc ouverte. Le dernier point est passé, sous contrôle direct de la paroi postérieure, sécurisant ainsi le geste (figure 1.15).

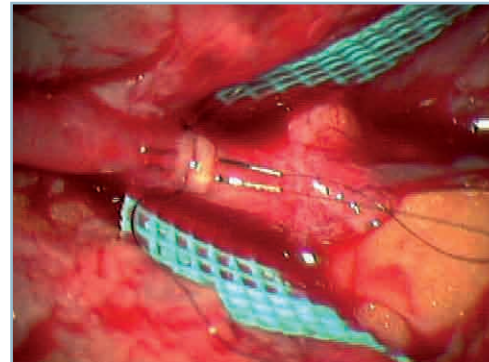
- Si une technique de biangulation est choisie, les deux derniers points de suture du plan postérieur peuvent être réalisés à la manière d'un surjet, puis le fil est sectionné et les deux points sont posés. Cela évite une gestuelle supplémentaire de section des fils (figure 1.16).



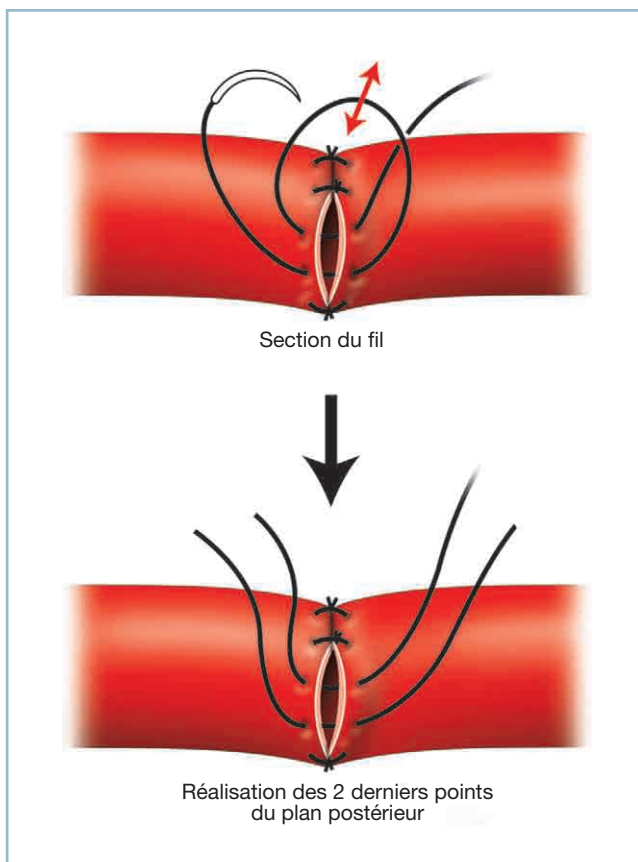
1.14 Astuce technique : branchement en T ou en Y du lambeau en terminoterminal sur l'axe receveur.



a | b



1.15 a, b. Astuce technique : passage des deux derniers points. L'aiguille numéro 1 charge les deux berges et reste en place, laissant ouverte la ligne de suture. L'aiguille numéro 2 correspondant au dernier point est passée avec un contrôle direct de la paroi postérieure. Le fil numéro 2 est noué. Le fil numéro 1 est noué en toute sécurité.



1.16 Astuce technique : réalisation des deux derniers points du plan postérieur.

Contrôle de la perméabilité de l'anastomose

La bonne perméabilité de l'anastomose est essentiellement clinique. Le vaisseau est pulsatile à distance de l'anastomose.

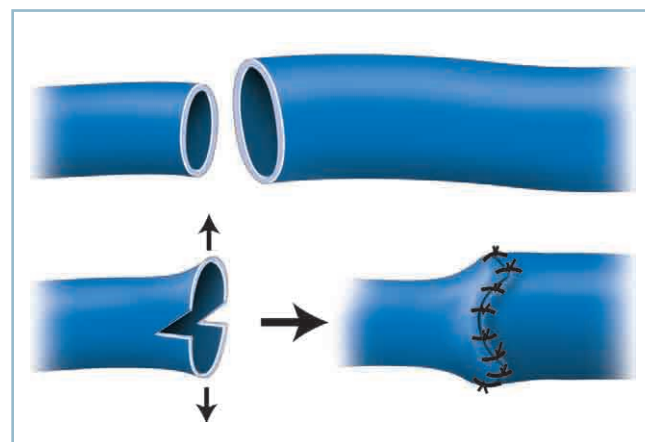
Un saignement rouge vif est recherché au niveau du lambeau. Dans le cas d'un lambeau avec une palette cutanée, cette dernière est rose, avec un pouls capillaire, ni trop lent, ni trop rapide. Si malgré tout un doute persiste, le test de perméabilité (*patency test*) est réalisé à distance de la suture, afin de ne pas générer de lésion intimale.

Gestion des inadéquations de calibre vasculaire


En l'absence de vaisseaux receveurs de diamètre compatible, différentes techniques permettent de gérer une inadéquation de calibre vasculaire.

Les trois principales sont :


- la plastie en VY simple ou double en fonction des diamètres vasculaires (*figure 1.17*);



1.17 Plastie d'agrandissement en VY. En fonction de l'inadéquation de calibre, la plastie pourra être uni- ou bilatérale.



1.18 Coupe oblique. Cet artifice est réservé aux faibles inadéquations de calibre car, si la coupe est trop oblique, il en résulte de fortes turbulences, source de thrombose.



1.19 Dilatation à la pince.

- la coupe oblique : réservée pour les faibles inadéquations (*figure 1.18*);
- la dilatation simple à la pince : nous ne sommes pas favorables à la réalisation de ce geste car il est trop agressif pour l'endothélium intimal. Nous le réservons aux rares cas d'incongruences veineuses (*figure 1.19*).

STRATÉGIE DE BRANCHEMENT VASCULAIRE

Nous privilégions chaque fois que possible un traitement tout en un temps, sans pontage, avec des anastomoses terminales sur des vaisseaux de bonne qualité. Ces condi-

tions idéales de microanastomose sont rares en pratique clinique, surtout pour la chirurgie des parois et des confins. Le choix des vaisseaux receveurs est parfois difficile, et une stratégie de branchement doit être réfléchie.

Choix des vaisseaux receveurs

Le choix du site de branchement vasculaire a pour objectif la réalisation d'une anastomose vasculaire de bonne qualité, c'est-à-dire sans tension ni torsion, sur des vaisseaux receveurs sains de calibre comparable, assurant un débit correct. Les conditions techniques doivent pouvoir permettre une gestuelle chirurgicale aisée, avec un champ opératoire large autorisant une certaine latéralité des mouvements.

Certaines conditions locales peuvent rendre délicates et aléatoires la dissection et la préparation des vaisseaux receveurs. La notion d'une irradiation antérieure et/ou d'un tissu cicatriciel est importante à prendre en compte, car l'abord du pédicule sera plus délicat; le traumatisme pariétal vasculaire au cours de la dissection est fortement préjudiciable à la perméabilité de l'anastomose.

La planification de l'intervention est une étape indispensable lors de la réalisation d'un lambeau libre. En aucun cas le site de branchement ne devra être décidé en peropératoire; il devra être anticipé longtemps à l'avance.

Il est donc intéressant de maîtriser parfaitement les deux techniques d'allongement pédiculaire que sont le pontage veineux et la boucle vasculaire veineuse. Elles permettent :

- le placement des anastomoses en territoire sain, à distance de la perte de substance. Les conditions de réalisation technique du geste sont alors de nouveau compatibles avec un niveau d'exigence technique élevé;
- la réalisation d'anastomoses de type terminoterminal.

L'utilisation de ces deux artices est subordonnée à un branchement sur des vaisseaux avec un débit sanguin important.

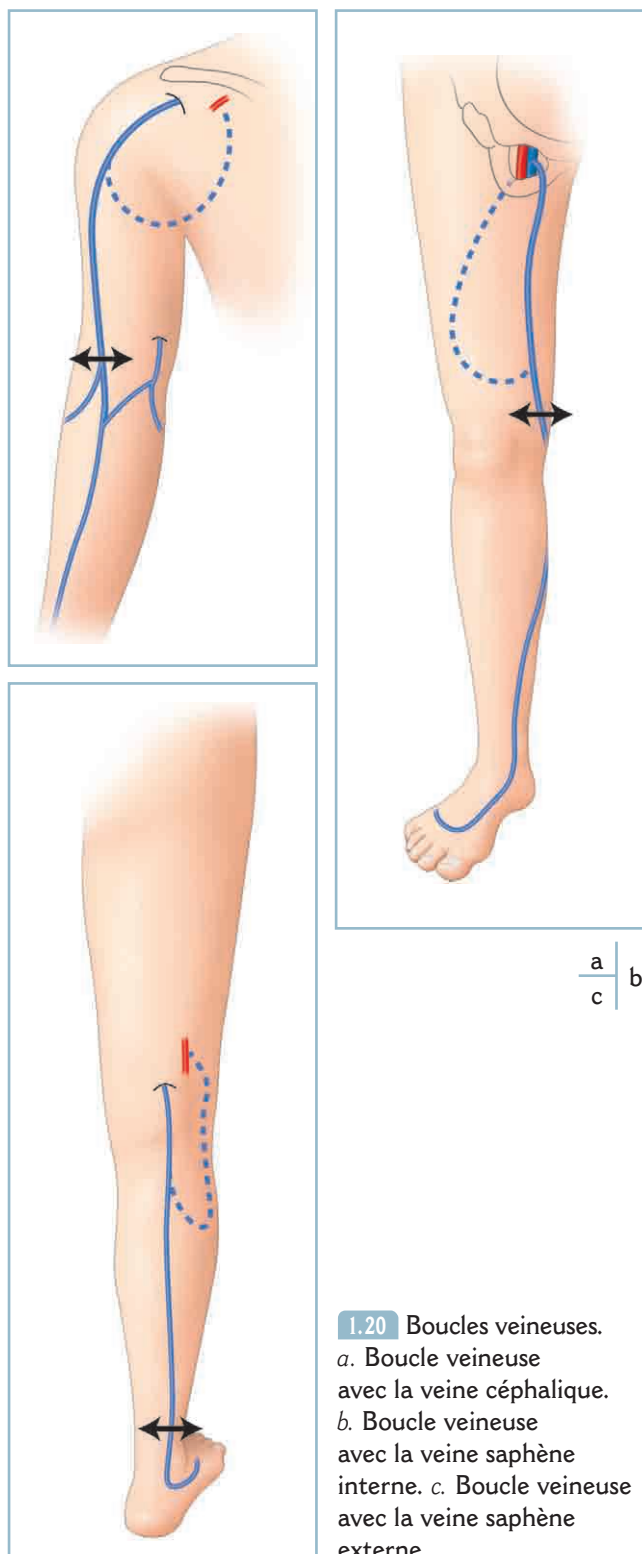
Allongement pédiculaire par boucle vasculaire et pontage veineux

Boucle vasculaire veineuse

Technique

Le principe de la boucle vasculaire veineuse est de dérouter une veine superficielle et d'anastomoser son extrémité distale sur une artère receveuse (*figure 1.20*). L'utilisation d'une boucle vasculaire veineuse est limitée au réseau veineux superficiel constant : les veines saphènes interne et externe au niveau du membre inférieur, exceptionnellement la veine céphalique au niveau du membre supérieur. La fistule ainsi créée est mise en charge. Un délai de 15 jours permet de s'assurer de la perméabilité de la boucle. Elle est alors sectionnée à son sommet et le pédicule du lambeau est branché sur les deux veines, qui servent de pontage. Il est à

noter que, lors de la réalisation d'une boucle saphène, les valvules veineuses sont correctement orientées pour l'artère et la veine du lambeau. La réalisation de la boucle inverse le sens des valvules, orientées alors dans le sens du flux artériel.



1.20 Boucles veineuses.
a. Boucle veineuse avec la veine céphalique.
b. Boucle veineuse avec la veine saphène interne. *c.* Boucle veineuse avec la veine saphène externe.

Indication

Cet artifice est essentiellement intéressant dans le cadre de la réalisation de lambeau au niveau des membres. Dans quelques rares cas cliniques, la boucle veineuse pourra autoriser un branchement pour des pertes de substances des ceintures scapulaire et pelvienne. Exceptionnellement, un greffon veineux peut servir de boucle vasculaire « libre » : la veine est prélevée puis branchée en boucle entre artère et veine.

La multiplication des anastomoses augmente le risque de thrombose. L'intérêt de la réalisation d'une boucle veineuse est essentiellement de sécuriser une anastomose sur les trois nécessaires au branchement du lambeau.

Pontage veineux

À la différence de la boucle veineuse, le recours à un pontage veineux permet un allongement du pédicule sur mesure. Le greffon veineux est le plus souvent une veine saphène. Il faudra prendre soin de retourner la veine destinée à ponter l'artère afin que les valvules soient orientées dans le sens du flux artériel.

Si la planification opératoire prévoit un allongement du pédicule, le pontage veineux représente pour nous le meilleur choix thérapeutique. Il présente l'avantage d'un traitement tout en un temps ; cependant, la réalisation de quatre sutures microvasculaires augmente le risque de thrombose.

Détermination de la longueur et de la tension de la veine

Deux cas de figure se présentent.

Pontage de l'artère

Lors de la réalisation du pontage veineux d'une artère, quelques détails techniques vont permettre d'optimiser le flux sanguin à l'intérieur du pontage. En effet, lors de la mise en charge du pontage artériel, la paroi veineuse ne peut s'opposer à la pression sanguine et se dilate. Il en résulte une perte de pression de perfusion et de flux sanguin, délétère pour la vascularisation d'aval. Pour éviter ou limiter cette turgescence veineuse, le greffon veineux (boucle ou pontage) doit donc être réglé en position de tension, et non pas en position physiologique. En diminuant le calibre du pontage, le débit augmente. Le sang artériel passe donc rapidement le pontage, minimisant ainsi le risque de thrombose. Ce réglage en tension est délicat à gérer, car nous rappelons que la suture artérioveineuse doit, quant à elle, être réalisée sans tension. Nous utilisons donc l'artifice décrit au paragraphe « Suture sans tension ni torsion » afin qu'aucune tension ne règne sur les berges de la suture. À l'inverse, plusieurs points étagés sont positionnés sur l'adventice du greffon et permettent de le placer en position de tension en prenant appui sur les structures de voisinage.

Pontage de la veine

Le réglage de la longueur du pontage doit être précis. Il doit être réalisé en position de tension physiologique afin de limiter le phénomène de *kinking* (coudure) responsable de thrombose.

Une légère traction effectuée dans l'axe de la veine permet de déterminer sa longueur.

Chronologie des sutures

Lors de la réalisation d'un lambeau libre, l'anastomose veineuse précède systématiquement la réalisation de l'anastomose artérielle. Ainsi, lors de la mise en charge du lambeau, ce dernier ne passe pas par une étape de congestion veineuse.

Technique du chausson aux pommes

La réalisation d'un lambeau libre à insertion différée permet d'accroître la sécurité du geste, en contrôlant la viabilité du lambeau. Cette technique dite du « chausson aux pommes » (*voir figure 16.3c*), développé par le Professeur Servant, est une technique très intéressante dans le cadre de la couverture de perte de substance en chirurgie programmée. Le premier temps chirurgical consiste à réaliser et positionner le lambeau au niveau du site receveur. Dès que sa viabilité est confirmée, après un délai de 5 jours environ, l'exérèse de la lésion est possible avec une couverture fiable et de qualité assurée. Le délai entre les deux interventions peut permettre d'effectuer un éventuel parage

du lambeau et planifier les suites dans des conditions favorables.

Protection du pédicule

Une fois les anastomoses réalisées, le pédicule doit être protégé et positionné de telle manière qu'il ne puisse être mis sous tension, source de thrombose. Si le branchement est localisé au niveau d'une articulation, elle doit être immobilisée pour une durée de 10 jours au minimum.

CONCLUSION

De multiples paramètres entrent en jeu dans le succès d'une intervention microchirurgicale. Certains sont contrôlables ou ajustables, d'autres moins... L'indication chirurgicale doit être mûrement réfléchie en fonction de l'âge et de l'état général du patient, de ses comorbidités, notamment cardiovasculaires et métaboliques. La stratégie de branchement du pédicule est déterminée : choix d'une anastomose directe, réalisation d'un pontage et d'une boucle vasculaire, localisation et tension du pédicule, etc.

Tout doit être mis en œuvre pour que les anastomoses soient parfaites dès la première tentative.

Les protocoles d'utilisation des différents antiagrégants plaquetaires, héparine et autres vasodilatateurs diffèrent grandement selon les équipes et aucun consensus n'est retrouvé. Dans tous les cas, il ne s'agit que des adjuvants à une chirurgie dont le succès est en majeure partie lié à la réalisation d'un acte technique microchirurgical parfait.

ÉVALUATION ET CHOIX TECHNIQUES

I. GARRIDO, D. GANGLOFF, J.-P. CHAVOIN

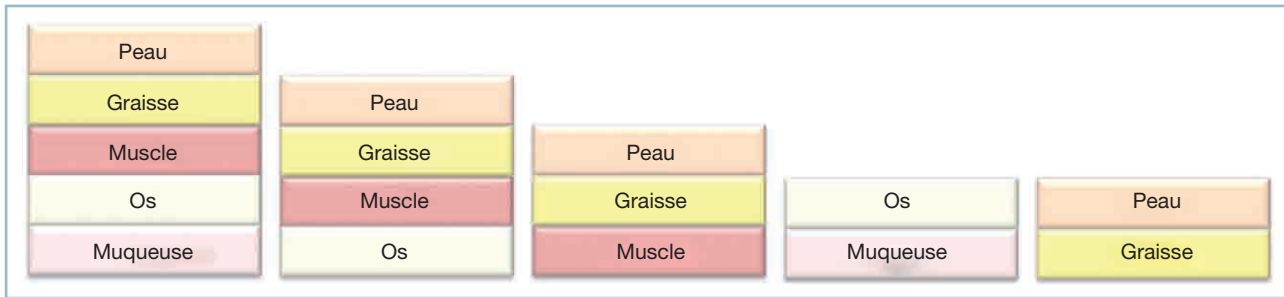
Nous aborderons essentiellement la réflexion tactique sur le choix de la technique chirurgicale. Nous n'entrerons pas dans les détails techniques propres à chaque situation car ils seront détaillés dans les autres chapitres de ce rapport.

Quelles que soient leur localisation et leur origine, le chirurgien plasticien est le spécialiste du traitement des pertes de substances cutanées ou plurtissulaires. La réflexion préopératoire est capitale pour poser l'indication de reconstruction.

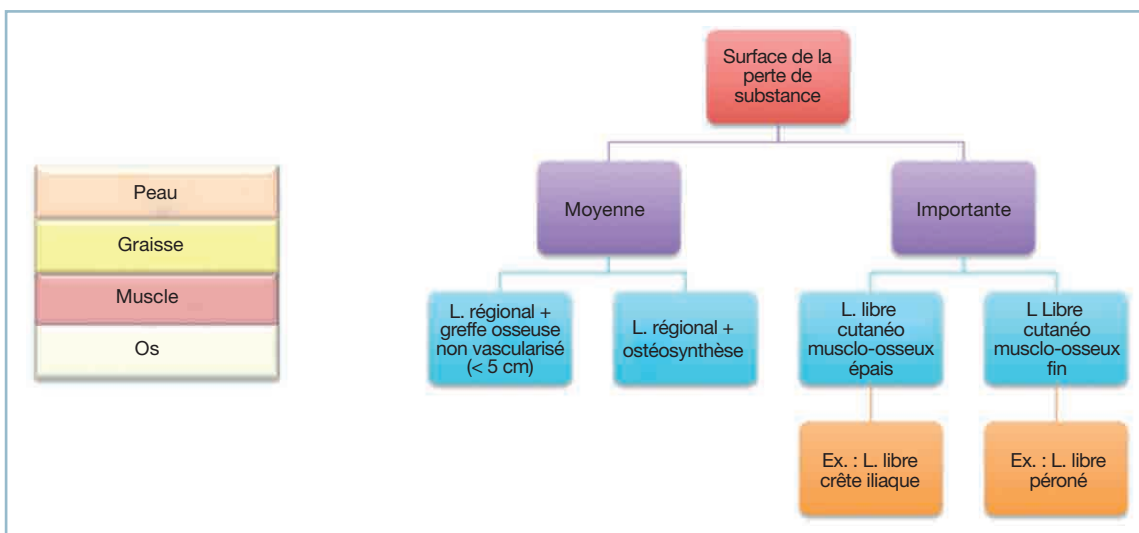
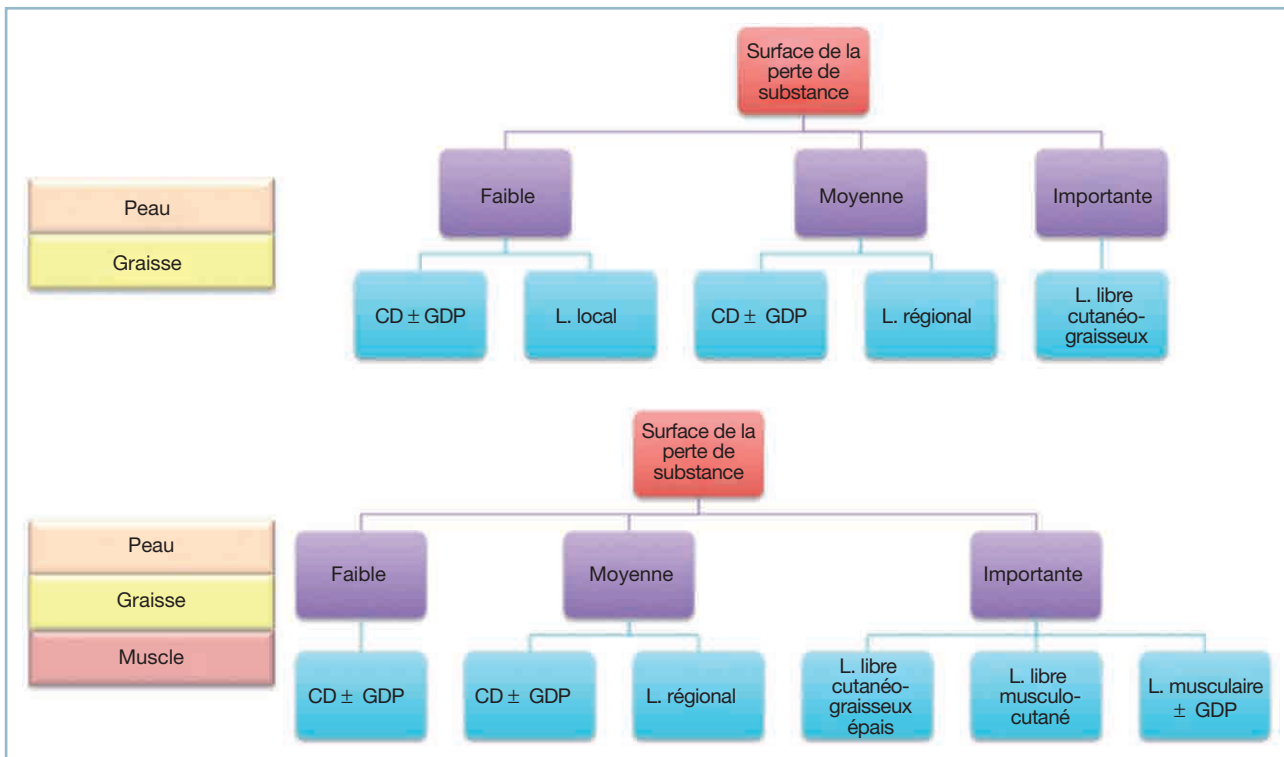
Avec l'expérience, on s'aperçoit que cette réflexion est stéréotypée et s'articule comme suit :

- une première phase évalue la perte de substance ;
- une deuxième phase évalue les impératifs fonctionnels et cosmétiques de la reconstruction ;
- une troisième phase détermine le choix de la technique de reconstruction en fonction des techniques à notre disposition.

Nous proposons dans ce chapitre de détailler ces trois différentes phases afin d'avoir une idée claire sur la démarche stratégique à adopter dans les reconstructions de parois.



1.21 Les différents types d'atteinte tissulaire.



a
b

1.22 a, b. Algorithme décisionnel du type de reconstruction en fonction du type de perte de substance pour les pertes de substances les plus classiques. CD : couverture directe; GDP : grand dorsal, pédicule; L : lambeau.

ÉVALUATION DE LA PERTE DE SUBSTANCE

Quelle que soit sa localisation, une perte de substance présente au moins deux caractéristiques essentielles : sa surface (largeur, longueur) et sa profondeur. Cette dernière caractéristique permet d'évaluer les différents constituants tissulaires atteints (peau, muscle, muqueuse, os, séreuses) et l'exposition viscérale éventuelle.

La meilleure reconstruction sera une reconstruction *ad integrum*, c'est-à-dire tissu à tissu. Cette première phase d'évaluation nous permet de préparer la reconstruction idéale.

Les différents tissus nécessaires à la reconstruction sont indiqués à la *figure 1.21*.

En fonction de l'atteinte tissulaire et de l'étendue de la perte de substance en surface, on peut élaborer un algorithme simple de choix décisionnel (*figure 1.22a, b*).

ÉVALUATION DES IMPÉRATIFS FONCTIONNELS ET COSMÉTIQUES

Une fois évaluée la perte de substance, le cahier des charges de la reconstruction doit prendre en compte le contexte spécifique dans lequel va s'intégrer la reconstruction.

En fonction de la localisation, la perte de substance peut être à l'origine d'un trouble fonctionnel ou cosmétique qu'il faudra définir. Les particularités fonctionnelles (pli de flexion, zone périorificielle au niveau de la face) impliquent une reconstruction prévenant au mieux les séquelles. En toutes circonstances, la fonction doit primer sur l'esthétique ; cepen-

dant, dans les localisations exposées socialement, il devient impératif de combiner les deux aspects. Il faut parfois rester prudent et tenir compte de l'état de santé du patient (dénutrition, diabète, tabagisme, ASA 3) et du pronostic à moyen et long termes.

Une simple reconstruction de comblement peut être préférable à une tentative de reconstruction pluritissulaire (*figure 1.23*).

Les pertes de substances exposant un organe vital (encéphale, cœur, poumon et viscères abdominaux) interdisent l'échec. Les chirurgies en deux temps prendront alors tout leur sens en s'assurant de la possibilité de reconstruction avant l'exérèse.

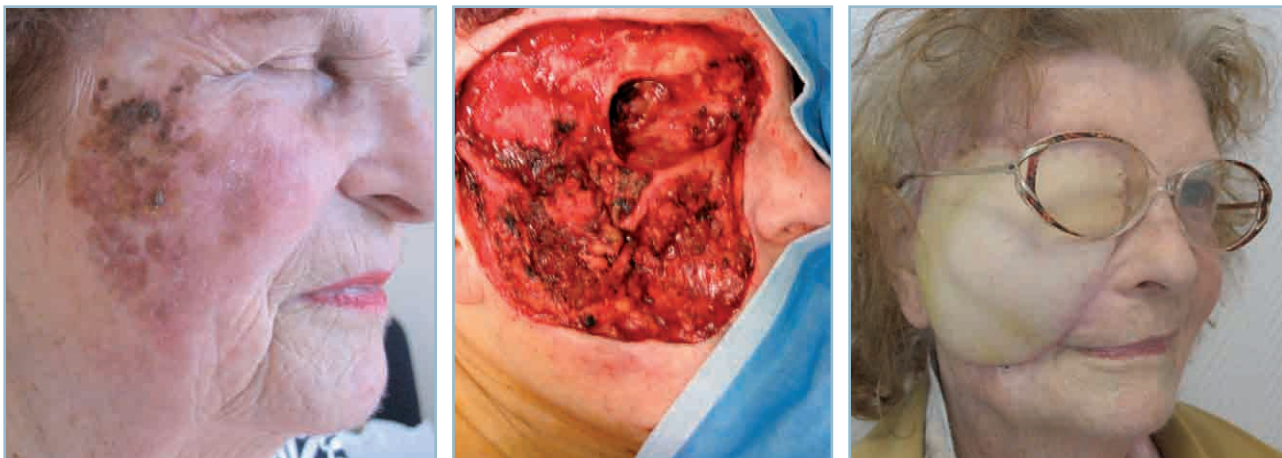
Cette évaluation préopératoire indispensable est le fruit de la collaboration étroite entre le chirurgien reconstructeur et le chirurgien d'organe lorsque l'intervention s'effectue à deux équipes.

CHOIX DE LA TECHNIQUE DE RECONSTRUCTION EN FONCTION DES TECHNIQUES À NOTRE DISPOSITION

Cet aperçu de la stratégie de reconstruction des parois nous amène à une réflexion plus générale sur les nombreuses possibilités techniques susceptibles de traiter les grandes pertes de substances.

Choisir un lambeau adapté revient à répondre aux questions suivantes.

- De quel tissu ai-je besoin ?
- Est-il possible de le prélever à proximité ?



1.23 a. Mélanome desmoplastique de la joue droite avec infiltration de la graisse périorbitaire. a | b | c
 b. Exérèse large avec une perte de substance comprenant la cavité orbitaire, l'os malaire, la paroi antérieure du maxillaire, le sinus maxillaire, les muscles peauciers et la peau. Étant donné l'âge avancé de la patiente et l'agressivité de la lésion avec un pronostic global réservé, il a été décidé de réaliser un comblement de la perte de substance par un grand dorsal libre. c. Résultat à 3 mois.

Il devient possible de systématiser l'alternative de reconstruction en fonction de la paroi à reconstruire.

À chaque étage, on peut définir les options de reconstruction régionales et, si elles sont insuffisantes, étudier alors les possibilités de prélèvement offertes par les lambeaux libres. Le choix des vaisseaux receveurs éventuels, de leur branchement direct ou indirect, complète la réflexion préopératoire.

Nous décrivons non pas un catalogue des lambeaux utilisables en microchirurgie, mais plutôt des artères principales à l'origine de ces lambeaux. En effet, la qualité d'un transplant libre est principalement liée aux caractéristiques de son pédicule et du type de tissus que celui-ci vascularise. Si l'on exclut les lambeaux au hasard, le point commun à tous les lambeaux reste la présence d'une vascularisation anatomiquement définie. Finalement, quel que soit le type de vecteur vasculaire, une artère source est toujours à l'origine de cette vascularisation.

Dans cette partie, nous énumérons différentes possibilités de reconstruction par situation anatomique, mais nous n'évoquons que les lambeaux régionaux pédiculés et les lambeaux libres pour des pertes de substances de moyenne et de grande importance.

Une vue d'ensemble est reproduite pour les lambeaux d'origine vasculaire thoracique axillaire (*figure 1.24*) et pour ceux d'origine abdominopelvienne (*figure 1.25*).

Crâne

À cet étage, les ressources en lambeaux locaux ou régionaux sont très limitées. Pour les pertes de substances limitées, les lambeaux de cuir chevelu seront évalués en premier lieu. Ils s'adaptent dans leur forme aux axes vasculaires principaux respectés par l'exérèse (temporal superficiel, occipital, supra-orbitaire et supratrochléaire). Des lambeaux régionaux habituels en chirurgie reconstructrice de la face (lambeau musculaire ou musculocutané de grand pectoral et lambeau musculaire ou musculocutané de grand dorsal notamment) sont trop à distance pour être reproductifs. Pour les pertes de substances étendues, le recours à un lambeau libre sera impératif. Son choix sera alors dicté par la morphologie de la perte de substance.

Les vaisseaux receveurs sont issus de la carotide externe :

- au niveau cervical : les branchements sont réalisés en terminolatéral sur la carotide externe, ou en terminoterminal sur une branche de division (artère thyroïdienne, linguale ou faciale). Un pontage est parfois nécessaire ;
- au niveau facial : le branchement terminoterminal sur la carotide intraparotidienne ou sur l'artère temporale superficielle permet l'anastomose sans pontage, mais nécessite un débit artériel correct et une congruence des vaisseaux.

Le retour veineux nécessite un branchement terminoterminal sur la jugulaire externe ou sur le tronc thyrolinguofacial.

Thorax

Cet étage est caractérisé par la multiplicité des ressources en lambeaux régionaux :

- lambeau musculaire, musculocutané ou perforant cutané pédiculés sur l'artère thoracodorsale ;
- lambeau musculaire ou musculocutané de grand pectoral ;
- lambeau musculaire des muscles obliques abdominaux ;
- lambeau musculocutané de muscle droit abdominal à pédicule épigastrique supérieur ;
- lambeau de grand épiploon...

Le choix est fait en fonction de la localisation de la perte de substance et des sacrifices vasculaires imposés par l'exérèse. La mobilisation de plusieurs lambeaux permet la couverture de la plupart des pertes de substances ; cependant, la morbidité de cette option peut faire préférer l'utilisation d'un seul lambeau microanastomosé de grande taille.

On privilégiera alors un lambeau musculaire (musculocutané ou greffé) afin d'assurer une certaine rigidité à la reconstruction.

Les artères sources sont nombreuses :

- en latéral : les vaisseaux axillaires ;
- en cranial : les vaisseaux cervicaux et sous-claviers ;
- en médial : les vaisseaux mammaires internes.

Le branchement veineux s'effectuera soit sur les veines comitantes de l'artère sélectionnée, soit sur le réseau veineux superficiel (latéralement la veine céphalique et mammaire externe ; cranialement, la veine jugulaire externe ou antérieure). Enfin, un branchement terminolatéral sur les gros vaisseaux peut toujours être réalisé.

Abdomen

La laxité cutanée et la compliance pariétale permettent usuellement une fermeture directe des pertes de substances de grande taille, notamment dans la région périombilicale.

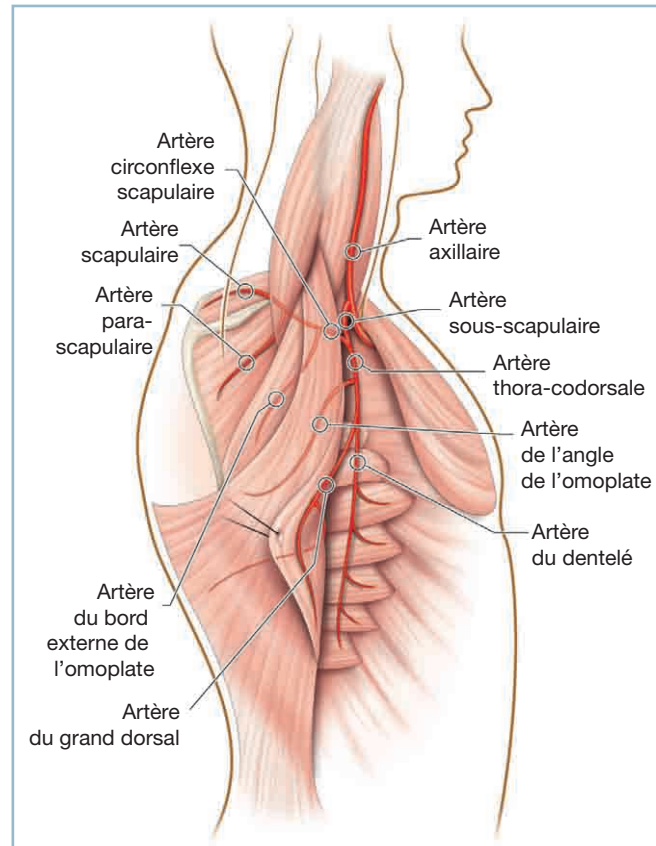
L'utilisation de lambeaux pédiculés issus de la région crurale offre une solution de recours intéressante dans la région inguinale (lambeau musculocutané de tenseur de fascia lata principalement, mais aussi lambeau musculocutané de vaste latéral ou de gracilis).

Les pertes de substances transfixiantes de grande surface peuvent nécessiter l'utilisation d'un lambeau libre musculocutané.

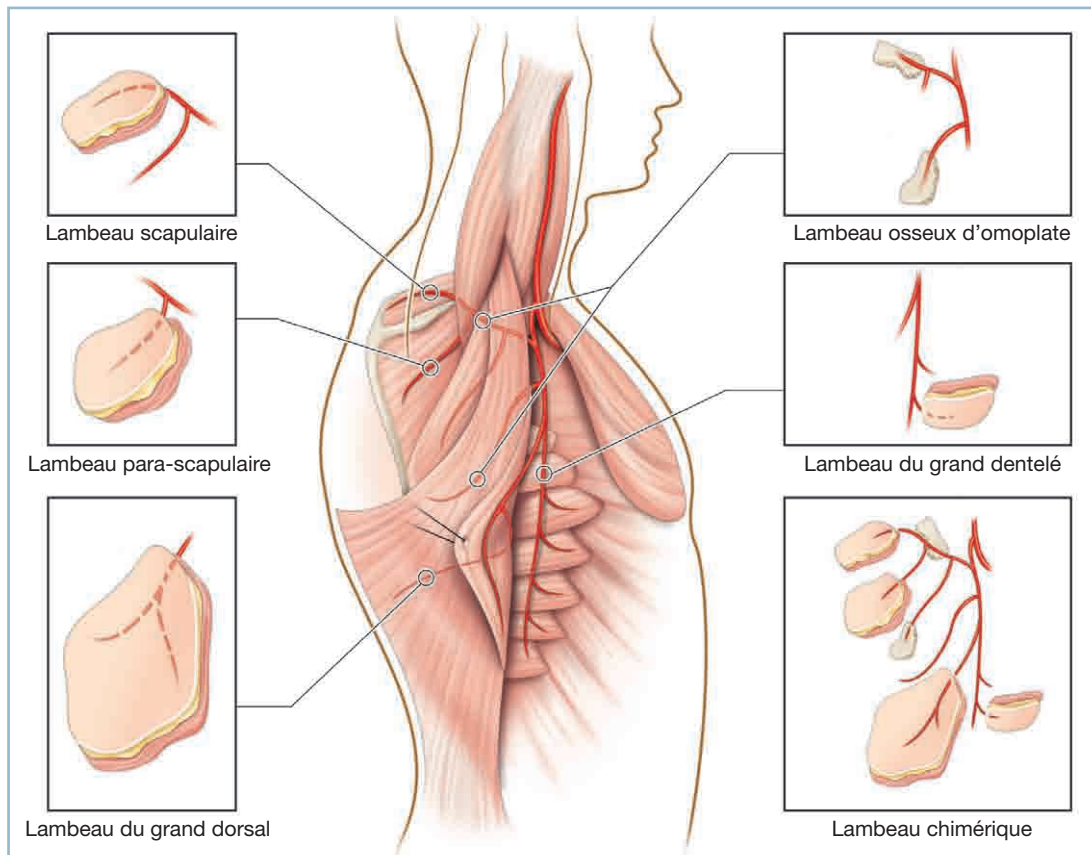
Le branchement artériel peut être réalisé :

- à la partie basse, soit directement sur une branche collatérale des vaisseaux fémoraux (artère épigastrique inférieure profonde ou superficielle si elle est de calibre suffisant), soit par l'intermédiaire d'un pont veineux en terminolatéral sur l'artère fémorale commune ;
- à la partie haute, sur le pédicule mammaire interne.

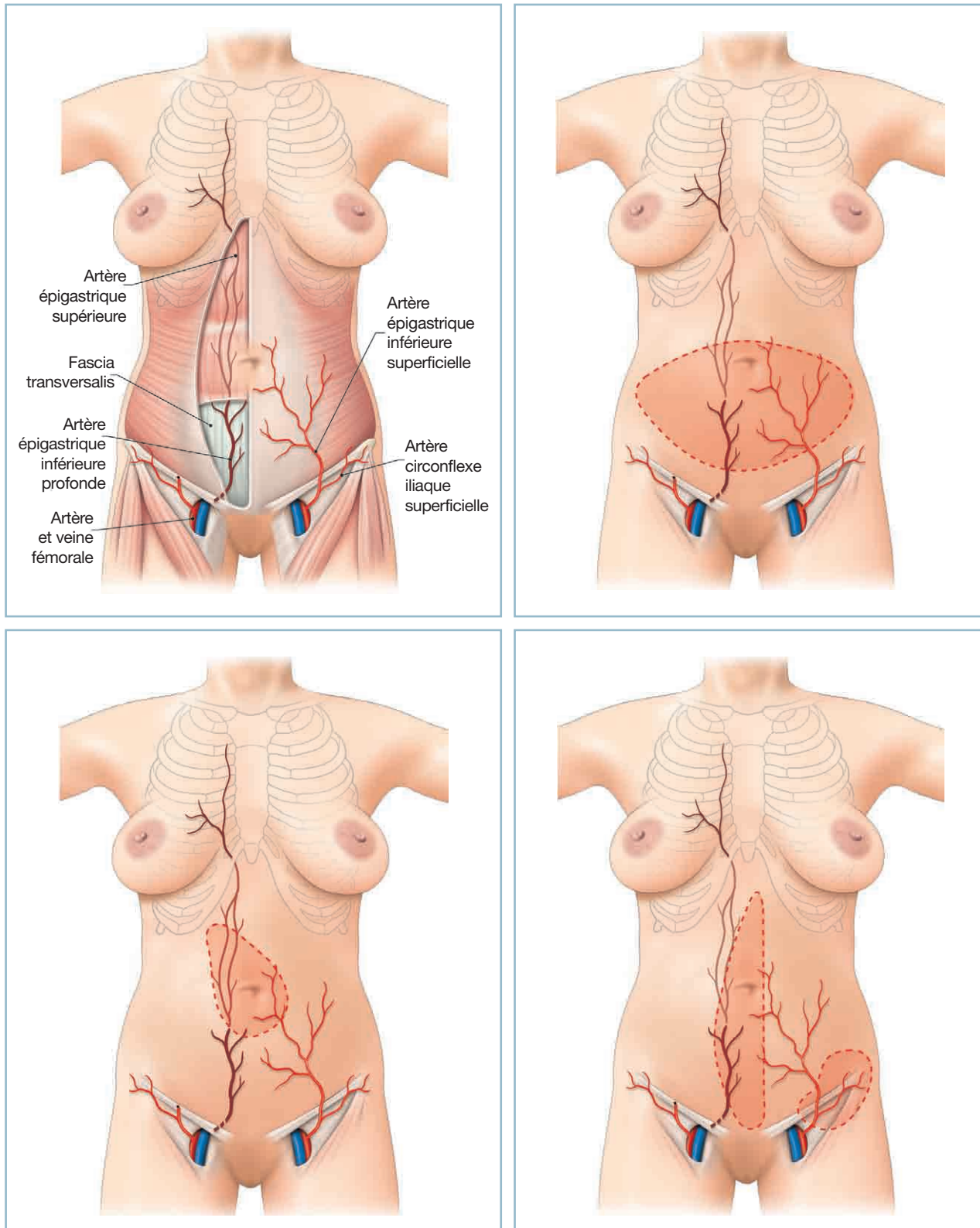
Les veines receveuses sont les vaisseaux comitants des artères sélectionnées ou après avoir dérouté la veine saphène interne.



a
b



1.24 a, b. Lambeaux d'origine thoracoaxillaire.



1.25 Lambeaux d'origine abdominopelvienne.

- a. Anatomie vasculaire de la paroi abdominale.
 b. Lambeau transverse (TRAM, DIEP, SIEP).
 c. Lambeau oblique de type Taylor.
 d. Lambeau vertical (VRAM) et lambeau inguinal de Mac Gregor.

a	b
c	d

Pelvis

Contrairement à l'abdomen, cet étage est dépourvu de toute laxité cutanée. Le recours aux lambeaux pédiculés venant soit de la région abdominale, soit de la région crurale permettra la reconstruction.

On distingue plusieurs types de lambeaux :

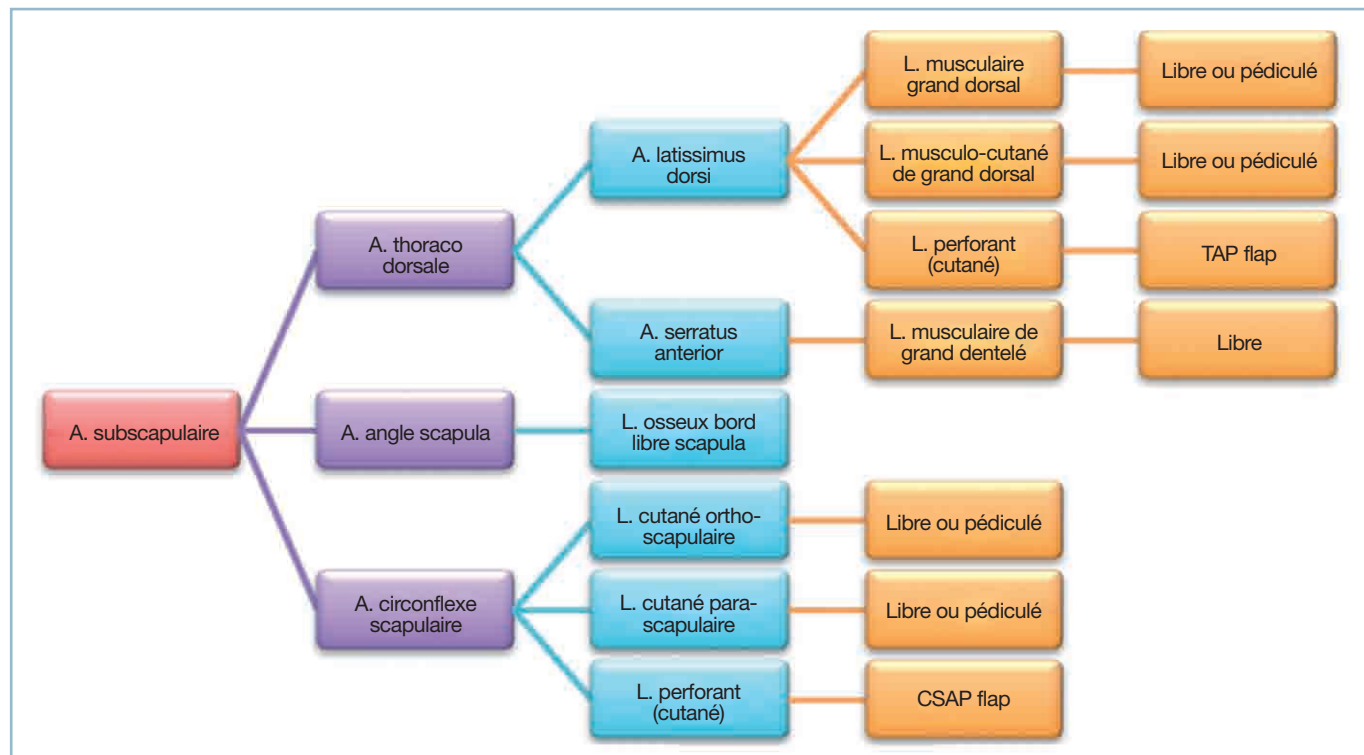
- les lambeaux musculaires ou musculocutanés :
 - provenant de la région abdominale : le lambeau de muscle grand droit à pédicule inférieur de Taylor ;
 - provenant de la région crurale : les lambeaux musculaires de droit interne, de tenseur du fascia lata, ou de vaste externe.
- les lambeaux cutanés :
 - provenant de la région abdominale : SIEA (*superficial inferior epigastric artery flap*; pédicule épigastrique inférieur superficiel), DIEP (*deep inferior epigastric perforator flap*; pédicule épigastrique inférieur profond), lambeau inguinal (pédicule circonflexe iliaque externe), lambeau suprapubien ;

- provenant de la région crurale : lambeaux perforants. L'utilisation de lambeaux libres est exceptionnelle.

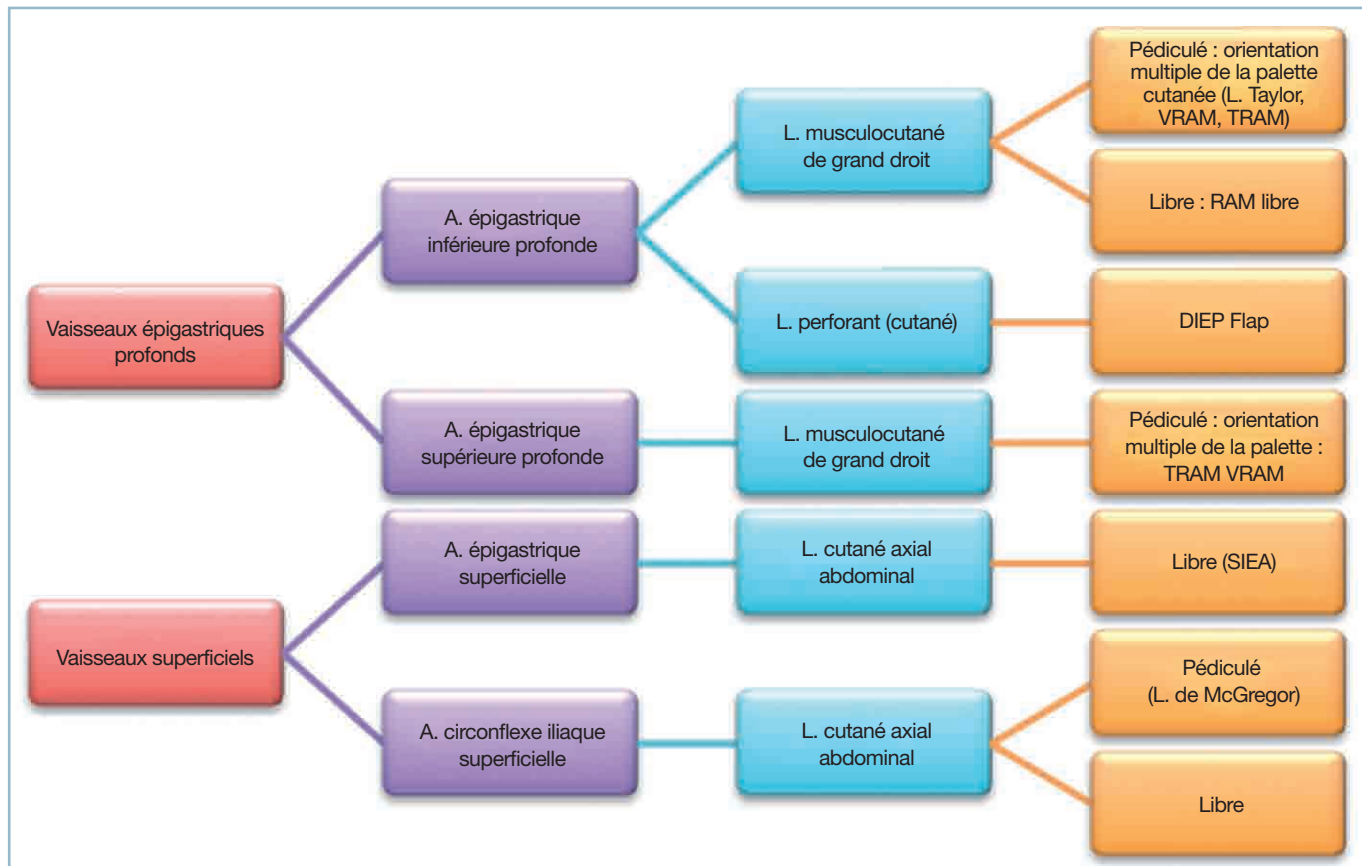
PROPOSITION DE CLASSIFICATION FONDÉE SUR L'ARTÈRE SOURCE

Parallèlement à une classification analytique liée au type de vascularisation, nous proposons une arborescence fondée sur l'artère source du lambeau. Ainsi, il est possible de concevoir plusieurs types de lambeaux dont :

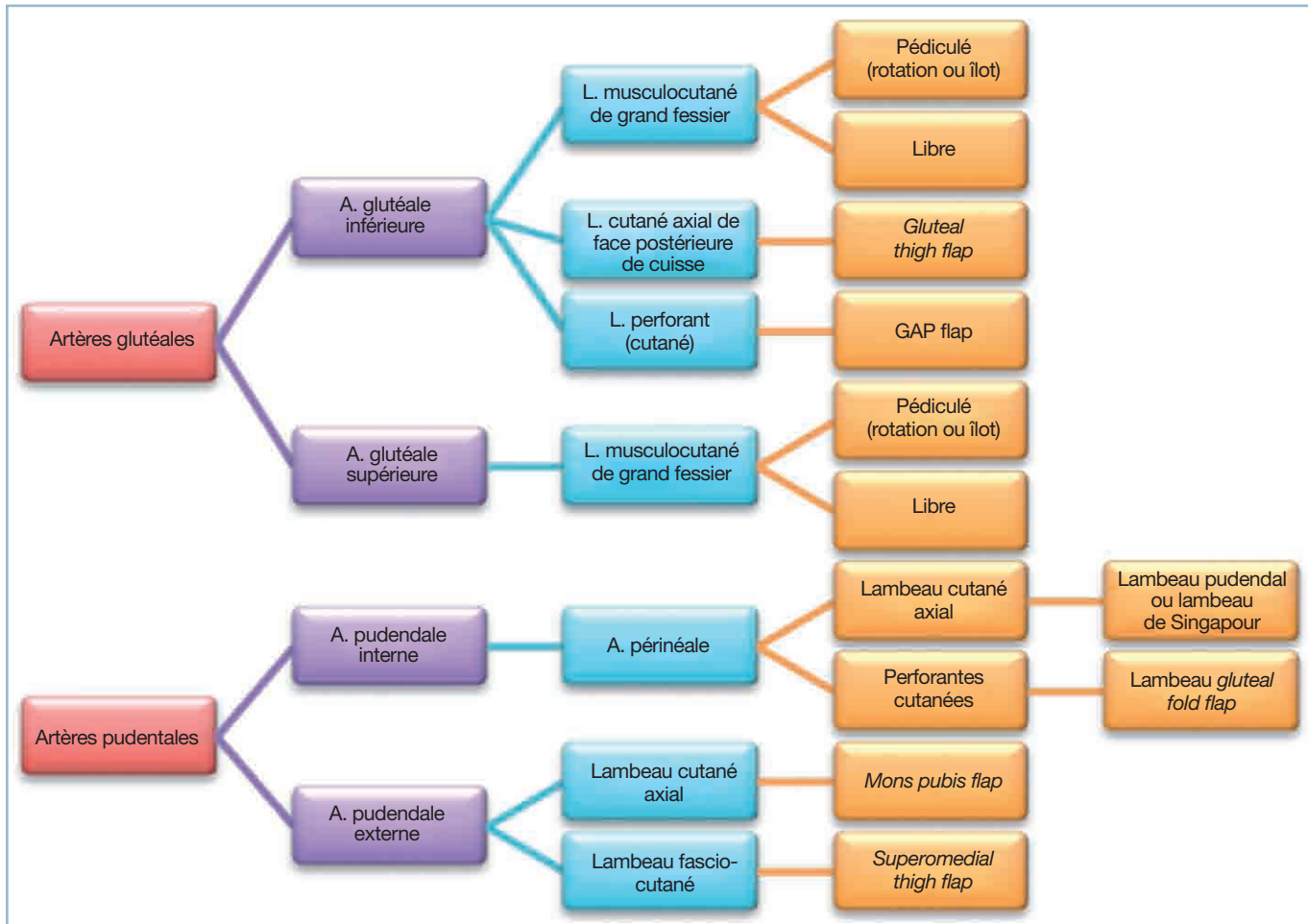
- le type de dissection varie ;
- le volume, la surface ou l'épaisseur du lambeau sont contrôlés ;
- la complexité de la technique de prélèvement est adaptée à la fois au patient et à l'opérateur.
- Les *figures 1.26 à 1.29* regroupent l'éventail des lambeaux pouvant être réalisés à partir des artères sources des régions thoracique, abdominale, pelvienne et crurale.



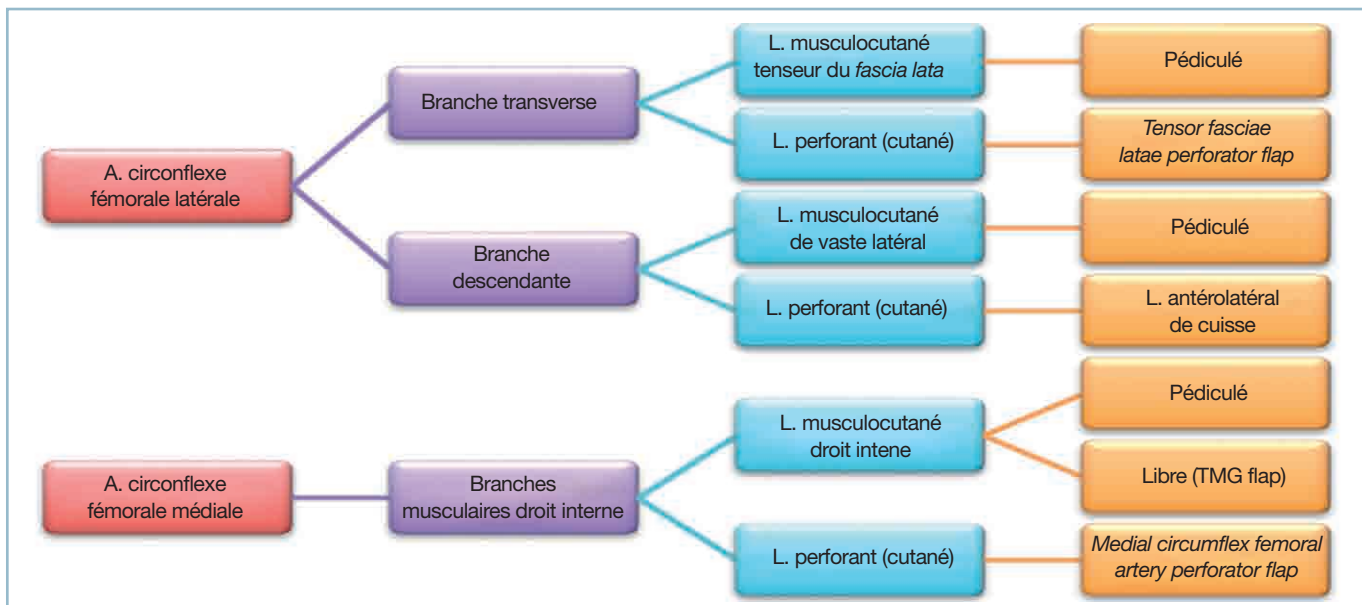
1.26 Vaisseaux sources des principaux lambeaux au niveau thoracique. CSAP : *circumflex scapular artery perforator flap* (lambeau perforant de l'artère circonflexe scapulaire) ; TAP flap : *thoracodorsal artery perforator flap* (lambeau perforant de l'artère thoracodorsale).



1.27 Vaisseaux sources des principaux lambeaux au niveau abdominal. DIEP flap : *deep inferior epigastric artery perforator flap* (lambeau perforant de l'artère épigastrique profonde) ; RAM flap : *rectus abdominis muscle* (lambeau de muscle droit abdominal) ; SIEA flap : *superficial inferior epigastric artery flap* (lambeau sur l'artère épigastrique superficielle inférieure) ; TRAM flap : *transverse rectus abdominis musculocutaneous flap* (lambeau musculocutané de grand droit de l'abdomen) ; VRAM flap : *vertical rectus abdominis musculocutaneous flap* (lambeau musculocutané vertical de droit de l'abdomen)



1.28 Vaisseaux sources des principaux lambeaux au niveau du pelvis. GAP flap : *inferior or superior gluteus artery perforator flap* (lambeau perforant supérieur ou inférieur de l'artère glutéale).



1.29 Vaisseaux sources des principaux lambeaux au niveau de la cuisse. TMG flap : *transverse myocutaneous gracilis flap* (lambeau transverse de gracilis).

CHAPITRE 2

Principes carcinologiques
de la prise en charge
chirurgicale des sarcomes
des tissus mous
et des fibromatoses
pariétales de l'adulte

F. RIMAREIX, M.-C. MISSANA, S. BONVALOT

Les sarcomes des tissus mous représentent en France environ 3000 nouveaux cas par an. Le risque essentiel de ces tumeurs rares est de méconnaître initialement le diagnostic, ce qui entraîne des gestes inadaptés (drainage sur un diagnostic d'hématome ou d'abcès, effraction tumorale, liposuccion, énucléation) qui peuvent compromettre une chirurgie carcinologique ultérieure. La chirurgie initiale conditionne l'avenir du patient et les reprises chirurgicales élargies ne permettent pas toujours de replacer le patient dans des conditions optimales [20].

Afin d'éviter des gestes inadaptés sur une tumeur des tissus mous pariétale, il est nécessaire de réaliser avant toute chirurgie une imagerie adaptée (imagerie par résonance magnétique [IRM]), puis une biopsie sur le trajet de la future exérèse afin d'adapter d'emblée la démarche thérapeutique et le geste chirurgical au diagnostic histologique définitif (un examen extemporané ne permet pas toujours de trancher entre bénin et malin ni de certifier s'il s'agit bien d'une tumeur conjonctive) [3].

Objectifs de la chirurgie

- Établir le diagnostic par une biopsie adéquate
- Traiter la tumeur primitive en étant carcinologique (règles d'exérèse chirurgicale des sarcomes)
- Reprise d'exérèse élargie après une chirurgie initiale inadéquate
- Reconstructions

Critères d'évaluation de la qualité de la chirurgie

- Exérèse monobloc (pas de « fragments » à l'anatomopathologie)
- Qualité des marges chirurgicales appréciée par le pathologiste
- Survie sans rechute locale
- Morbidité
- Séquelles fonctionnelles

CLINIQUE ET IMAGERIE

Les sarcomes des tissus mous sont une tuméfaction dans les tissus mous de la paroi thoracique ou abdominale. L'apparente « banalité » est le risque principal pour le chirurgien non spécialisé et surtout pour le patient, ce d'autant qu'il y a beaucoup plus de tumeurs bénignes que malignes. En pratique, toute lésion intramusculaire de plus de 3 cm est a priori « suspecte ».

L'ancienneté de la lésion n'est pas un critère de bénignité, car les sarcomes de bas grade peuvent croître sur des années. Les sarcomes pariétaux ou les fibromatoses agressives (ou tumeurs desmoïdes) sont fréquemment indolores, contrairement à des lésions pariétales endométriosiques qui se voient chez les femmes jeunes mais sont douloureuses, parfois rythmées par le cycle. Chez une femme jeune, a fortiori au décours d'une grossesse, on pensera également à une fibromatose aggressive, surtout située dans les muscles droits de l'abdomen.

Les masses pariétales survenant en territoire irradié (antécédent de cancer du sein ou de maladie de Hodgkin par exemple) doivent faire penser certes à une récurrence, mais également à un sarcome radio-induit. Souvent, ces lésions sont situées en bordure de champ d'irradiation, survenant après une dizaine d'année d'intervalle libre.

La réalisation d'une imagerie adaptée est nécessaire. Le scanner apprécie mal les lésions des tissus mous. L'IRM est l'examen de référence, mais elle ne permet pas de faire le diagnostic avec certitude. Elle permet d'apprécier le pourcentage de nécrose tumorale dans les sarcomes, non évaluable par les microbiopsies, mais faisant partie du grading histopronostique. Les lésions très nécrotiques sont de haut grade de malignité. En revanche, l'IRM n'apporte pas de facteurs prédictifs d'évolution des fibromatoses [4]. Très souvent, les sarcomes sont bien circonscrits, trompant encore le clinicien. Les sarcomes mal limités tronculaires sont plus rares, correspondant à certaines histologies : angiosarcomes, hémangio-endothéliomes épithélioïdes, etc. On recherche l'extension dans les espaces intercostaux et éventuellement dans les trous de conjugaison dans les situations pariétales dorsales. Sur l'IRM, les fibromatoses sont fréquemment moins bien limitées qu'un sarcome, d'apparence nodulaire, avec des ramifications dans l'axe des fibres musculaires.

BIOPSIE

La biopsie est le plus souvent nécessaire pour :

- confirmer qu'il s'agit bien d'une tumeur conjonctive ;
- savoir s'il s'agit d'une tumeur bénigne ou maligne ;
- définir d'emblée le type de chirurgie qui doit être réalisé.

La plupart des tumeurs conjonctives bénignes peuvent être énucléées alors qu'un sarcome ou une fibromatose aggressive relève d'une chirurgie élargie. Dans le cas des fibromatoses agressives de la paroi abdominale ou thoracique, une surveillance initiale peut être discutée.

Par ailleurs, les reprises d'exérèse élargies après chirurgie initiale inadaptée ne sont pas toujours possibles et ne permettent pas toujours de se replacer dans des conditions optimales, en particulier quand il y a eu une effraction tumorale dans la cavité abdominale par exemple.

Enfin, il importe de discuter en comité multidisciplinaire un traitement néoadjuvant (chimiothérapie intraveineuse) lorsqu'il s'agit d'une tumeur localement évoluée ou de progression rapide ou dans certaines histologies (sarcome d'Ewing de la paroi thoracique par exemple).

Biopsie chirurgicale ou biopsie percutanée sous scanner ou sous échographie

Jusqu'à présent, le standard était de réaliser une biopsie chirurgicale, à l'aplomb de la tumeur afin qu'elle puisse être réséquée secondairement largement lors de l'exérèse. Depuis quelques années, la divulgation de la technique de biopsie sous scanner ou sous échographie permet, en collaboration avec le radiologue et l'anatomopathologiste, de réaliser cette biopsie sous anesthésie locale avec un trocart protégé par un mandrin [6,15]. Les avantages et inconvénients respectifs de ces deux modalités techniques doivent être connus pour en poser l'indication.

Seule la biopsie chirurgicale peut ramener un fragment suffisant qui permet de grader la tumeur. Les inconvénients de l'abord chirurgical sont le risque d'hématome, de surinfection et d'envahissement secondaire de la cicatrice cutanée. L'alternative est de réaliser la biopsie par voie percutanée, sous scanner ou sous échographie (ce qui évite une anesthésie générale), et de réserver la biopsie chirurgicale aux échecs de la biopsie percutanée. L'abord percutané évite les complications locorégionales de l'abord chirurgical. L'inconvénient est qu'il n'est pas toujours possible de grader la tumeur, car il y a moins de matériel biopsique qu'avec un abord chirurgical ; cependant, cette technique permet le plus souvent de faire le diagnostic de sarcome et de fibromatose agressive.

Technique de la biopsie

Technique de la biopsie sous scanner ou échographie

Il importe de ne pas faire la biopsie sans une imagerie adaptée (IRM) et d'utiliser des trocarts d'un diamètre correct (14 ou 16 Gauges).

Par ailleurs, la biopsie sous scanner se fait sous anesthésie locale. L'orifice de ponction doit être situé au niveau de la future cicatrice d'exérèse de façon à pouvoir être repris secondairement. Le chirurgien qui fera l'exérèse doit en discuter avec le radiologue. Ce point d'entrée doit être tatoué.

Enfin, il convient de prendre plusieurs carottes pour rapporter suffisamment de matériel ; de ne pas ponctionner dans une zone nécrotique ; et de s'aider de l'examen extemporané pour s'assurer qu'il y a suffisamment de matériel.

Technique de la biopsie chirurgicale

Biopsie incisionnelle

Pour cette technique, les points importants sont les suivants.

- L'abord tumoral doit être le plus direct possible, à l'aplomb de la tumeur pour permettre secondairement une exérèse de l'ensemble du trajet cutané et profond par une incision ogivale circonscrivant la cicatrice de biopsie.

- L'incision est réalisée dans l'axe des côtes ou des muscles concernés.

- La cicatrice de biopsie doit être la plus petite possible (incision de 1 à 2 cm) pour pouvoir facilement passer à distance lors de l'exérèse chirurgicale (une grande incision se rapproche d'un « drainage » chirurgical).

- Il ne faut pas disséquer ni décoller les plans anatomiques, mais traverser l'aponévrose puis les muscles en discisant dans leur axe les fibres jusqu'à la tumeur.

- L'hémostase doit être soignée afin d'éviter une diffusion de cellules tumorales par l'hématome – au besoin, tasser un hémostatique.

- Il importe de n'aborder que le seul compartiment atteint afin de ne pas contaminer un compartiment adjacent.

- Enfin, il faut éviter de drainer. Si un drainage est nécessaire, faire sortir le drain par la cicatrice ou à proximité dans l'axe afin que son trajet puisse être enlevé ultérieurement.

Biopsie exérèse

La biopsie exérèse est réservée aux petites tumeurs. Elle correspond à l'énucléation de la lésion. Il faut veiller à ne pas faire d'effraction tumorale.

À retenir

En première intention : biopsie sous scanner ou échographie après une IRM de référence

En deuxième intention : biopsie chirurgicale dont l'indication doit être discutée en comité multidisciplinaire spécialisé

Recommandations techniques

Incision sur le trajet et dans l'axe de la future exérèse

Abord et trajet directs

Pas de décollements

Drainage de proximité en tenant compte de la voie d'abord de l'exérèse ultérieure

MODES D'EXTENSION DES SARCOMES DES TISSUS MOUS

Les sarcomes des tissus mous croissent par *poussée centrifuge* à l'encontre des tissus adjacents. Contrairement aux carcinomes, l'aspect macroscopique d'une tumeur primitive est rarement infiltrant, ce qui donne une fausse impression de bénignité. En périphérie de cette pseudocapsule, l'examen microscopique retrouve des éléments tumoraux. On comprend que l'énucléation simple, en passant dans le plan de clivage naturel, laisse en place des reliquats tumoraux microscopiques, sources de récurrences.

Le mode de propagation locorégionale est la migration des cellules tumorales le long de plans anatomiques de résistance, tels les fascias et aponévroses musculaires, les cloisons intermusculaires, les gaines vasculaires et nerveuses, le périoste, le trajet constitué par un drain chirurgical.

L'extension ganglionnaire est rare dans les sarcomes des tissus mous et ne concerne que certains sous-types histologiques. Le curage ganglionnaire axillaire ou inguinal n'est pas indiqué, sauf adénopathies pathologiques.

L'essaimage est hémato-gène – métastases pulmonaires essentiellement.

FIBROMATOSSES AGRESSIVES

Les processus fibroprolifératifs représentent un groupe de pathologies caractérisées par une prolifération excessive de cellules fusiformes qui ressemblent à des fibroblastes. Ils comprennent les cicatrices chéloïdes, mais également des tumeurs comme les fibromatoses agressives ou tumeurs desmoïdes [5]. Les fibromatoses sporadiques (non liées aux polyposes familiales) sont des proliférations monoclonales de cellules fusiformes localement invasives, mais qui ne métastasent pas [1]. L'incidence est faible : 2,4 à 4,3 nouveaux cas par million d'habitants et par an [21], ce qui représente environ 180 nouveaux cas par an en France.

Ces tumeurs des tissus mous n'ont pas de capsule et envahissent les structures avoisinantes. Elles exposent à un risque élevé de récurrence locale, même après une chirurgie apparemment adéquate. En effet, ces taux s'échelonnent de 25 à 60 % à 5 ans [2,11]. Des régressions spontanées ont été rapportées dans 4 % des cas. Dans 85 % des cas, des mutations somatiques de la bêta-caténine sont observées, et certains types de mutations pourraient être prédictifs de l'évolution clinique [16].

INDICATION OPÉRATOIRE

Sarcomes

L'exérèse large en un bloc est la base du traitement. Aucune chirurgie « mutilante » ne doit être décidée sans un bilan d'extension. Lorsqu'il s'agit de tumeurs localement évoluées de haut grade, on discute en comité multidisciplinaire une chimiothérapie néoadjuvante à base d'anthracycline, éventuellement en association avec de l'ifosfamide le plus souvent, en fonction de l'âge et des comorbidités du patient. Certains sous-types histologiques comme les sarcomes d'Ewing relèvent dans tous les cas d'une chimiothérapie néoadjuvante.

Tumeurs desmoïdes

La chirurgie était historiquement la base du traitement initial, quelle que fût la forme évolutive. Mais son implication, avec l'apport de facteurs de cicatrisation qui sont également des facteurs de croissance, est ambiguë, en particulier sur des reliquats microscopiques. Cela peut expliquer des régressions rapides après exérèse marginale. Contrairement aux sarcomes des tissus mous, où des marges positives sont, de manière reproductible, un facteur prédictif de rechute locale [23], l'impact des marges positives après excision des fibromatoses reste incertain. Les discordances sur l'impact de la qualité de la chirurgie suggèrent que des facteurs supplémentaires influencent l'histoire naturelle de ces maladies. Parmi eux, les caractéristiques biologiques intrinsèques des cellules tumorales et l'environnement de l'hôte pourraient être importants.

Récemment, il a été rapporté initialement dans une étude mono-institutionnelle [2], puis dans une étude bi-institutionnelle portant sur 140 patients présentant une fibromatose agressive primitive initialement surveillés [9], qu'environ 50 % des fibromatoses sont non évolutives après une période initiale de progression. Lorsque le diagnostic a été prouvé par une biopsie, on discute une surveillance initiale, de façon à ne proposer de chirurgie mutilante (pariétectomie le plus souvent) qu'aux patients réellement évolutifs.

Ces tumeurs sont susceptibles de répondre à la chimiothérapie [19] ou à d'autres traitements systémiques comme l'hormonothérapie ou les anti-inflammatoires [12]. Plus récemment, l'imatinib a été testé sur les fibromatoses évoluées [14]. Ces traitements systémiques peuvent éviter les conséquences fonctionnelles de la chirurgie ou de la radiothérapie. Ils sont discutés en cas de progression documentée (IRM comparative) après une surveillance initiale, et avant de décider d'une pariétectomie.

EXÉRÈSE TUMORALE

La chirurgie s'intègre dans le cadre d'une prise en charge pluridisciplinaire. L'extension de la chirurgie ne doit pas se décider sans biopsie préalable et sans un bilan d'extension complet (scanner thoracique surtout). Il convient de ne pas faire un traitement chirurgical mutilant type pariéctomie si le patient est métastatique.

Règles générales de l'exérèse chirurgicale

- La voie d'abord doit se faire dans l'axe des côtes ou des muscles concernés, de façon à pouvoir sectionner le ou les muscles en amont et en aval de la tumeur. Dans le cas des sarcomes de la paroi thoracique, l'incision doit être faite dans l'axe des côtes de façon à pouvoir les réséquer si nécessaire.
- La cicatrice doit pouvoir être reprise facilement en cas de récurrence. Il faut donc proscrire les plasties en Z.
- La chirurgie doit être effectuée en un bloc, la tumeur étant entourée de tissu sain d'emblée [23]. On ne va pas « disséquer » la tumeur ; les zones de section sont bien définies sur l'imagerie préopératoire en fonction des contraintes anatomiques. De plus, disséquer la tumeur à son contact expose au risque de l'ouvrir, car ces lésions souvent nécrotiques peuvent être friables. Il n'est donc pas indiqué de faire des recoupes musculaires (qui sous-entendent que l'on a d'abord énucléé la tumeur puis effectué les recoupes pour réséquer le « coquetier » de la tumeur, ce qui expose en pratique à une contamination du champ opératoire, même si les marges définies in fine sur les recoupes par l'anatomopathologiste sont saines). La tumeur ne doit pas être vue lors de l'exérèse.
- Dans les cas d'envahissement musculocutané important, il faut prévoir en préopératoire la mise en place d'un lambeau musculocutané de couverture.
- Le curage ganglionnaire n'est pas systématique.
- Les drainages sont placés dans l'axe et à proximité de la cicatrice, afin de pouvoir être repris facilement en cas de récurrence.
- La pièce d'exérèse est envoyée à l'anatomopathologie orientée et fixée sur un liège avec un schéma.

Types d'exérèse chirurgicale

Les différentes modalités d'exérèse sont définies par rapport aux notions anatomiques d'extension tumorale et en fonction de la marge minimale d'exérèse. Toutes ne sont pas carcinologiques. Le standard actuellement est d'effectuer une exérèse large avec des marges histologiques saines de manière circonférentielle [6]. C'est la marge minimale qui compte. Le caractère « large » de la chirurgie ne préjuge pas du type d'intervention mais de l'étude anatomopathologique des marges chirurgicales.

Exérèse intracapsulaire (effraction tumorale)

Il s'agit d'une exérèse par fragmentation de la tumeur ou d'un drainage de la tumeur (sur un diagnostic préopératoire erroné le plus souvent, par exemple d'hématome ou d'abcès).

Exérèse marginale (ou énucléation ou biopsie exérèse)

L'exérèse marginale correspond à l'ablation de la tumeur sans tissu sain en périphérie en passant dans le plan de clivage naturel. Le plan de clivage se situe au niveau de la pseudocapsule, laissant toujours en place un reliquat tumoral microscopique dans les tissus adjacents. Pratiquée seule, l'énucléation expose le patient à un risque de rechute locale de l'ordre de 70%. Techniquement, la difficulté est justement de ne pas énucléer la tumeur qui, spontanément, glisse le long des plans musculaires.

Exérèse large

L'exérèse large est le standard chirurgical. La tumeur est emportée en bloc avec une marge de tissu sain sur toute sa surface. Le caractère « large » de la chirurgie ne dépend pas de ce qu'on enlève, mais de la qualité des marges chirurgicales définies par l'anatomopathologiste sur l'ensemble de la périphérie de la tumeur. Ce n'est donc pas parce que la pièce est volumineuse que l'exérèse est large. Ainsi, l'exérèse large a une définition clinique et anatomopathologique. Cela consiste à emporter du tissu sain dans tous les plans et/ou une barrière anatomique (par exemple, l'aponévrose). La quantité de tissu sain périphérique nécessaire n'est pas encore clairement déterminée.

À retenir

- Ne pas ouvrir la tumeur
- Ne pas « voir » la tumeur
- Drainer à proximité dans l'axe de la cicatrice
- Ne pas faire de décollements cutanés excessifs, préférer un lambeau de couverture

PRINCIPES

DE LA RECONSTRUCTION

Lambeau pédiculé et libre : principes et choix

- La couverture par lambeau présente de multiples avantages après l'exérèse d'un sarcome :
 - elle autorise l'exérèse de certains sarcomes tronculaires qui, sans lambeaux, ne pouvaient pas être opérés ;

- elle autorise la chirurgie des récidives ou des sarcomes en territoire irradié ;
- elle permet de reprendre l'exérèse d'une lésion qui a été biopsiée de manière ectopique ou drainée de manière ectopique car, dans ce cas, l'exérèse nécessite d'enlever une zone de peau plus importante que la lésion initiale.

– Il est essentiel de ne pas faire de reconstruction sur une exérèse non carcinologique sous peine de récurrence ou de poursuite évolutive rapide de la lésion, avec «perte» d'une possibilité de reconstruction.

– Le lambeau de couverture doit être le plus simple possible techniquement et le plus fiable possible sur le plan vasculaire. Le lambeau pédiculé est techniquement plus facile et s'adapte mieux sur un terrain difficile ; l'inconvénient est la mise en communication entre la zone de prélèvement et celle d'exérèse. Néanmoins, cette solution doit être privilégiée. Dans ce cas, il est encore plus fondamental que l'exérèse de la lésion soit carcinologique, sinon le risque de récurrence s'étend sur l'ensemble de l'aire opératoire.

– La reconstruction doit tenir compte des traitements déjà effectués – radiothérapie locorégionale, chimiothérapie néoadjuvante – et des traitements à prévoir après exérèse chirurgicale. Une complication sur le lambeau ne doit pas entraîner un retard sur la mise en place des traitements adjuvants.

– L'état général, l'âge du patient et ses antécédents sont à prendre en compte dans le choix du lambeau. Si le lambeau de reconstruction est contre-indiqué, il faudra privilégier d'autres traitements locorégionaux tels que la radiothérapie, car les exérèses incomplètes sont inutiles.

– Le lambeau libre évite le contact entre site de prélèvement et zone d'exérèse, mais ne doit se faire qu'en cas d'impossibilité du lambeau locorégional. L'inconvénient est la nécessité d'avoir une équipe de microchirurgie entraînée et disponible.

Spécificités de la reconstruction thoracique antérieure après exérèse de sarcome ou fibromatose

Lambeaux locorégionaux

Quand il s'agit d'une exérèse de pleine épaisseur, la couverture nécessite un lambeau musculocutané, qui peut permettre dans certains cas d'éviter la mise en place d'implants prothétiques.

Lambeau de grand dorsal musculocutané ou musculaire pur

C'est le lambeau «roi» de la reconstruction thoracique. L'arc de rotation permet la couverture des pertes de substances de la face thoracique antérieure homolatérale, et de la partie antéro-supérieure de la paroi controlatérale.

Les avantages sont multiples :

- un prélèvement techniquement simple ;
- une bonne fiabilité vasculaire ;
- la taille des vaisseaux permettant des anastomoses vasculaires sous loupe ;
- la reconstruction de la paroi grâce à la suture bord à bord et en plusieurs plans du lambeau aux berges de l'exérèse.

En préopératoire, il est indispensable de planifier l'exérèse et de vérifier qu'elle ne sacrifiera pas le pédicule thoraco-dorsal.

La radiothérapie préopératoire, y compris sur le creux axillaire, n'est pas une contre-indication, mais nécessite une vérification de la bonne viabilité du pédicule en début d'intervention.

Il est possible d'utiliser deux lambeaux musculocutanés de grands dorsaux pour une perte de substance médiane, notamment chez la femme ; cela permet une reconstruction esthétique de la partie profonde du décolleté (voir *cas clinique 1*).

Si la taille de la perte de substance (PDS) nécessite une palette cutanée trop large pour être autofermante, on greffera secondairement le muscle.

Lambeau musculocutané de grand droit

Lambeau pédiculé sur l'épigastrique supérieure

Ce lambeau permet, grâce à son axe de rotation, de couvrir des PDS thoraciques hautes y compris sous-claviculaires et, grâce à la taille de sa palette cutanée, de prélever toute la zone sous-ombilicale et donc de couvrir une large PDS. Il est en général unipédiculé sur l'épigastrique supérieure controlatérale à la PDS créée par l'exérèse qui sacrifie souvent le pédicule mammaire interne homolatéral. La technique de prélèvement est celle décrite par Hartrampf [13].

Lambeau pédiculé sur l'épigastrique inférieure

Ce lambeau peut être utilisé sur des exérèses à cheval entre l'abdomen et la région inguinale chez des patients qui auraient une contre-indication à un grand dorsal libre. Il est prélevé selon la technique de Taylor [24] sur le pédicule épigastrique inférieur controlatéral à la PDS (du fait que l'exérèse a souvent sacrifié le pédicule homolatéral). L'avantage de ce lambeau est la simplicité technique ; l'inconvénient est qu'il sacrifie le grand droit controlatéral alors que l'exérèse a déjà sacrifié le muscle homolatéral ; il a donc les mêmes conséquences qu'un grand droit bipédiculé.

Autres

Nous n'utilisons classiquement pas d'autres lambeaux locorégionaux [17]. Il n'y a pas d'indication de couverture par le lambeau de grand pectoral, car l'exérèse sacrifie souvent le pédicule principal ou le pédicule accessoire. Nous réservons le prélèvement du lambeau de grand épiploon aux cas de sauvetage. En effet, pour la reconstruction après exérèse de sarcome, ce lambeau ne reconstruit pas la paroi.

Lambeaux microanastomosés prélevés à distance

Si un lambeau locorégional n'est pas possible, il faut prélever un lambeau libre en sachant que c'est le grand dorsal libre qui est le plus fiable techniquement et le plus sûr sur le plan vasculaire. Nous pratiquons les anastomoses vasculaires sous loupes avec du fil 9/0. La difficulté réside dans le choix du pédicule receveur. Il est parfois nécessaire de faire des pontages sur la veine du lambeau; en principe, nous utilisons alors la veine saphène interne. Les principes sont ceux de tout lambeau libre [18].

Il faut choisir le pédicule receveur le plus proche de la zone d'exérèse et donc de la mise en place du lambeau. Il faut privilégier les vaisseaux de bon calibre correspondant au même calibre que les vaisseaux du lambeau; toute asymétrie entre le vaisseau du lambeau et le pédicule receveur sera source de thromboses. Si on est obligé de faire une plastie pour élargir le calibre du vaisseau receveur, il vaut mieux chercher un autre pédicule. Toute imperfection sera source de thrombose, de reprise des anastomoses, et elle risque donc de compromettre les traitements adjuvants nécessaires. Le maître mot est la sûreté vasculaire.

À l'Institut Gustave Roussy, nous n'utilisons que rarement la technique en deux temps [22], car il nous est apparu difficile de redisséquer les anastomoses pour remobiliser le lambeau avec un risque plus important de complications postopératoires. Mais c'est bien entendu source de discussion.

Pour une perte de substance thoracique latérale, si le grand dorsal locorégional n'est pas possible car son pédicule a été sacrifié dans l'exérèse, on vérifiera le pédicule circonflexe scapulaire homolatéral à la PDS et on prélèvera le grand dorsal controlatéral en libre branché sur le pédicule circonflexe scapulaire homolatéral à la PDS.

Pour une PDS médiane, on peut se brancher sur le pédicule mammaire interne après avoir réséqué le cartilage costal de la cinquième ou sixième côte.

Indications

Les exérèses nécessitant une exérèse non transfixiante sans ablation costale sont reconstruites par lambeau musculocutané sans plaque.

Les exérèses de pleine épaisseur avec résection multiple de côtes sont reconstruites par un lambeau musculocutané et une plaque de Gore-Tex®. On peut aussi utiliser une plaque de Vicryl®, notamment en cas de risque infectieux.

On privilégie le lambeau locorégional. S'il est impossible, on fera un lambeau libre. Le lambeau de grand dorsal pédiculé ou libre est le lambeau de choix permettant les reconstructions de toutes les PDS thoraciques antérieures latérales ou médianes, éventuellement en associant deux lambeaux, droit et gauche.

Le lambeau de grand droit pédiculé sur l'épigastrique supérieure sera le deuxième choix après le grand dorsal et en cas de sacrifice nécessaire du pédicule thoracodorsal.

Spécificités de la reconstruction thoracique postérieure après exérèse de sarcome ou fibromatose

Après exérèse de sarcome ou fibromatose thoracique dorsale, si l'exérèse est non transfixiante, elle nécessite une couverture de la PDS par lambeau musculocutané locorégional :

- grand dorsal homolatéral à une PDS dorsale haute et latérale (au-dessus de l'omoplate);
- grand dorsal homolatéral à une PDS dorsale médiane en prenant soin de vérifier en préopératoire que le pont cutané entre zone donneuse et zone receveuse ne soit pas trop étroit pour éviter la nécrose de cette zone.

Si l'exérèse est transfixiante, on ajoutera une plaque. Il faut noter que les sarcomes d'Ewing des arcs postérieurs des côtes imposent parfois l'association d'une hémivertébréctomie, à réaliser avec un orthopédiste.

Spécificités de la reconstruction abdominale antérieure après exérèse de sarcome ou fibromatose

Exérèse

L'exérèse comprend l'ablation en bloc d'une partie des muscles droits ou obliques, les aponévroses antérieures et postérieures constituant les marges. Vers le haut et vers le bas, l'exérèse est plus ou moins étendue en fonction de la taille tumorale. L'association d'une exérèse cutanée dépend de l'extension dans le derme. Dans ce dernier cas, il existe une exposition des viscères après l'exérèse.

Mise en place de la plaque

(voir *cas clinique 2 et 3*)

Cette reconstruction permet de restaurer la paroi abdominale et la continuité aponévrotique afin d'éviter une éventration [10]. Le risque est l'infection sur plaque. Il faut fixer cette plaque autant que possible sur des structures fixes : en haut fils transfixiants (ou en passant dans l'espace intercostal sus-jacent) sur les côtes, et fixation par l'intermédiaire de microplaque vissée sur la crête iliaque ou la branche iliopubienne en bas. Latéralement, la plaque est fixée à distance à la face postérieure des aponévroses postérieures des muscles restants, de façon à ce que la pression abdominale applique la plaque contre ce qui reste de paroi. Il ne faut pas faire de suture bord à bord car la pression abdominale entraînerait des forces de cisaillement qui favoriseraient une éventration.

Lambeaux de couverture

Si l'exérèse impose un large défaut cutané avec exposition de la plaque, cette dernière devra être couverte par un lambeau.

Au niveau de l'abdomen, les lambeaux locorégionaux ont très peu d'indication car il est préférable de ne pas reconstruire une paroi avec la paroi controlatérale. En d'autres termes, il faut éviter de sacrifier les deux grands droits pour éviter des complications ultérieures telles que les éventrations. La chirurgie d'éventration entraîne un risque infectieux majeur sur plaque.

C'est donc l'indication des lambeaux microanastomosés; le grand dorsal étant le lambeau de choix : il est fiable et sûr sur le plan vasculaire.

Les branchements vasculaires s'effectuent en terminolatéral sur les vaisseaux iliaques pour une PDS inférieure abdomino-inguinale exposant ces vaisseaux sans les sacrifier.

Pour les PDS médianes hautes, on peut choisir comme vaisseau receveur le pédicule épigastrique supérieur homolatéral à la PDS. Pour les PDS médianes basses, on peut choisir le pédicule épigastrique inférieur s'il n'a pas été sacrifié par l'exérèse (voir *cas clinique 4*).

Spécificités de la reconstruction abdominale postérieure après exérèse de sarcome ou fibromatose

La reconstruction de la fosse lombaire après exérèse de sarcome doit être la plus fiable possible et la plus solide. Il faut éviter de réopérer le patient car la reprise entraîne l'exposition de la plaque de Gore-Tex® avec risque d'infection majeur. La technique de mise en place de la plaque est celle décrite pour les zones antérieures. Le problème spécifique de la reconstruction de la fosse lombaire est celui du pédicule receveur, car dans cette région les vaisseaux de bon calibre sont peu nombreux. Il est fondamental d'avoir un plan précis préopératoire du lambeau de reconstruction.

Une technique permet de brancher la veine d'un lambeau libre de grand dorsal sur la veine saphène interne que l'on a déroutée de la région inguinocrurale vers la fosse lombaire en arrière par une tranchée cutanée pour éviter toute compression vasculaire. Cela permet de ne faire qu'une anastomose veineuse. Pour l'artère, on prélève un greffon saphène interne qui permet un pontage entre une branche antérieure de l'artère fémorale et l'artère thoracodorsale du lambeau. Dans certains cas, on peut aller chercher le pédicule glutéal supérieur en discisant les fibres du grand fessier et en trouvant l'espace entre ce muscle et le moyen fessier. Nous utilisons rarement le lambeau musculocutané de grand dorsal retourné sur les pédicules accessoires lombaires car ils sont inconstants.

ANATOMOPATHOLOGIE

Classification des sarcomes

La classification utilisée est celle d'Enzinger et Weiss [8]. Il s'agit d'une classification histogénétique fondée sur l'aspect morphologique (ou type) des cellules qui prolifèrent (*tableau 2.1*).

Tableau 2.1. Classification histogénétique des sarcomes des tissus mous (adaptée d'après l'Organisation mondiale de la santé)

Fibrosarcome
Histiocytofibrome malin (actuellement en cours de démembrement)
Liposarcome
Léiomyosarcome
Rhabdomyosarcome
Angiosarcome
Sarcome de Kaposi
Hémangiopéricytome malin
Tumeur ténosynoviale maligne à cellules géantes
Schwannome malin
Tumeur maligne à cellules granuleuses
Sarcome à cellules claires
Neuroépithéliome
Chondrosarcome extrasquelettique
Ostéosarcome extrasquelettique
Sarcome alvéolaire des parties molles
Sarcome épithélioïde
Sarcome d'Ewing extrasquelettique
Synoviosarcome
Tumeur rhabdoïde maligne extrarénale
Tumeur desmoplastique à petites cellules
Sarcome inclassé

Étude cytogénétique

L'étude cytogénétique a montré des anomalies caryotypiques spécifiques pour certains types de sarcomes et permet de reclasser des sarcomes en cas de doute ou lorsqu'ils sont « indifférenciés » : sarcome d'Ewing, liposarcome myxoïde, synoviosarcome, rhabdomyosarcome alvéolaire, sarcome à cellules claires, chondrosarcome myxoïde extrasquelettique.

Grade histologique

La plupart des études relatives au pronostic des sarcomes des tissus mous de l'adulte montrent que le grade histologique

Tableau 2.II. Système de grade histologique de la Fédération nationale des centres de lutte contre le cancer

<p><i>Différenciation tumorale</i></p> <p>Score 1 : Sarcomes qui ressemblent à un tissu adulte normal Exemple : liposarcome bien différencié</p> <p>Score 2 : Sarcomes pour lesquels le diagnostic de type histologique est certain Exemple : liposarcome myxoïde</p> <p>Score 3 : Sarcomes embryonnaires, synovialosarcomes, sarcomes épithélioïdes, sarcomes à cellules claires, sarcomes alvéolaires des parties molles, sarcomes indifférenciés et sarcomes pour lesquels le type histologique est incertain</p>
<p><i>Index mitotique</i></p> <p>Score 1 : 0 à 9 mitoses pour 10 champs</p> <p>Score 2 : 10 à 19 mitoses pour 10 champs</p> <p>Score 3 : plus de 19 mitoses pour 10 champs</p>
<p><i>Nécrose tumorale</i></p> <p>Score 0 : Pas de nécrose</p> <p>Score 1 : Moins de 50% de nécrose tumorale</p> <p>Score 2 : Plus de 50% de nécrose tumorale</p>
<p>Grade 1 : scores 2–3</p> <p>Grade 2 : Scores 4–5</p> <p>Grade 3 : Scores 6–8</p>

constitue le facteur le plus important pour évaluer les risques de métastase et de décès [7]. Le grade s'évalue à partir de trois paramètres qui sont additionnés : différenciation, mitoses et pourcentage de nécrose [25] (*tableau 2.2*).

Appréciation de la qualité de la chirurgie

Les marges chirurgicales sont appréciées de façon surtout circonférentielle. Le mieux est d'avoir un schéma sur le liège de manière à orienter l'anatomopathologiste. C'est la marge minimale qui compte et conditionne le risque de récurrence locale.

On utilise les critères de l'International Union Against Cancer (UICC) (« R classification » de l'UICC dans la 6^e édition TNM [*tumor, node, metastasis*] [26] :

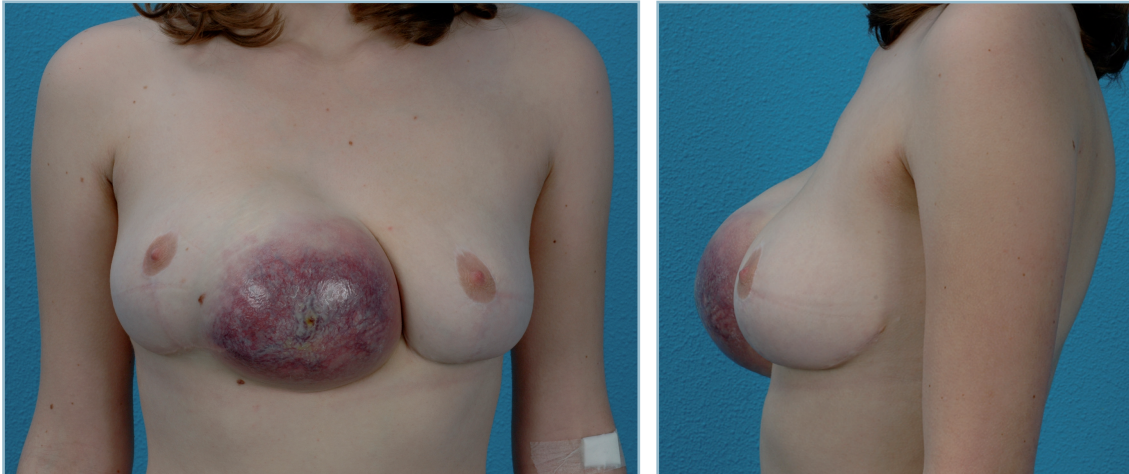
- R0 : marge microscopique saine ; la marge minimale est définie en millimètres en précisant la qualité du tissu la constituant et le chirurgien a précisé dans le compte-rendu opératoire le facteur limitant à ce niveau l'exérèse (structure vasculaire, nerveuse) ;

- R1 : existence d'un résidu microscopique ; il existe une marge envahie sur le plan microscopique ; c'est typiquement ce que l'on obtient après une énucléation ;

- R2 : existence d'un résidu macroscopique ; c'est le chirurgien qui doit l'indiquer dans son compte-rendu opératoire.

CAS CLINIQUES

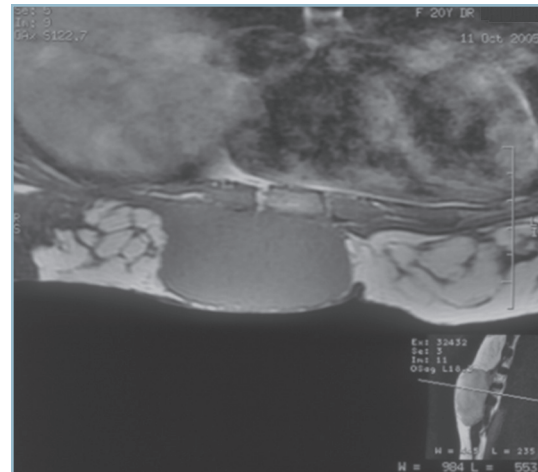
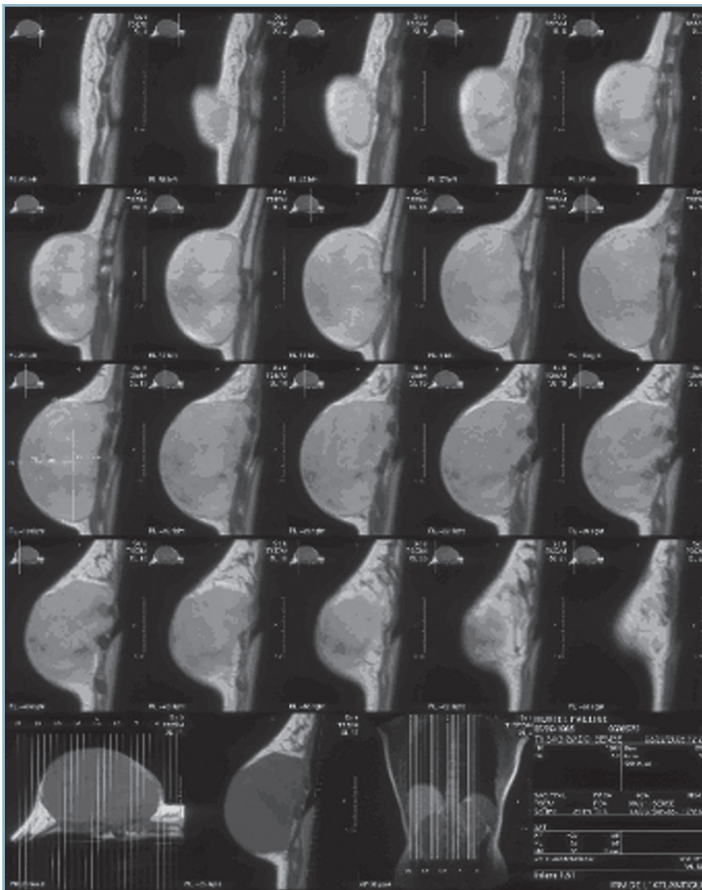
Cas clinique 1



2.1 Patiente de 20 ans. Apparition d'une tumeur préthoracique un an après une chirurgie de réduction mammaire bilatérale, par cicatrice périaréolaire et en T inversé. Diagnostic par biopsie : fibromatose thoracique agressive.

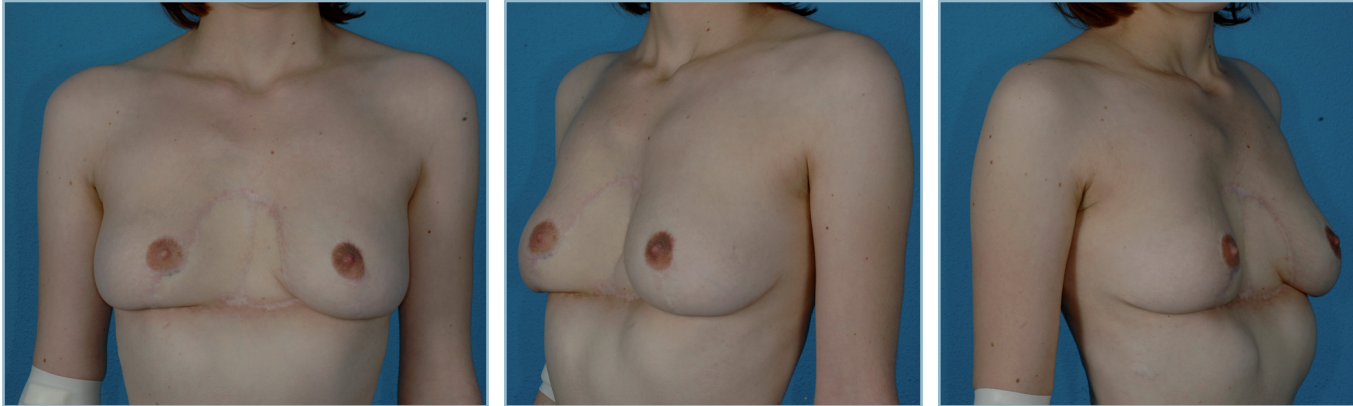a. Photo de face.
b. Photo de profil.

a | b

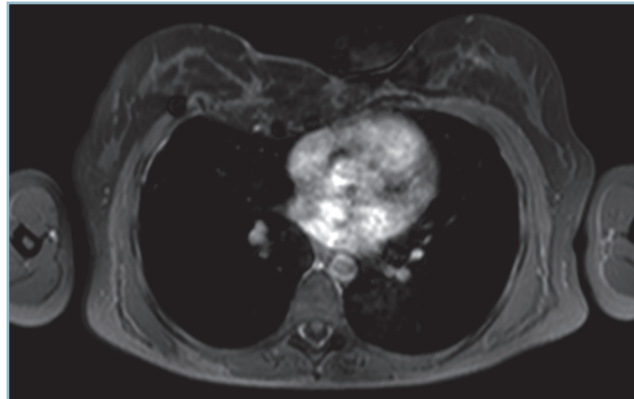


a | b

2.2 a, b. IRM avant la chirurgie.

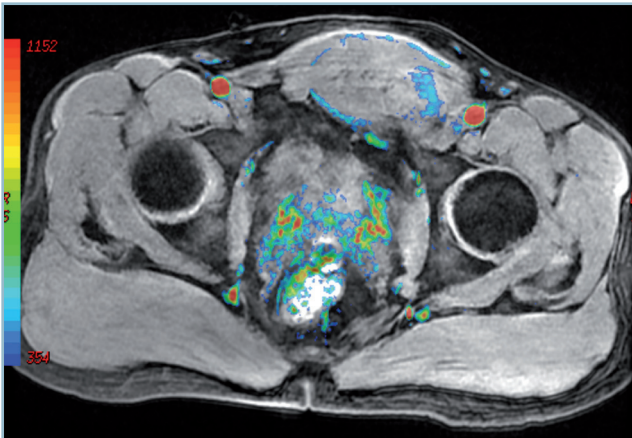


2.3 a-c. Résultat clinique à 5 ans. Il a été réalisé une pariéctomie transfixiante avec exérèses costales, mise en place d'une plaque et couverture par deux lambeaux de grands dorsaux pédiculés. Une radiothérapie postopératoire locorégionale à la dose de 45 Gy a été réalisée compte tenu du caractère tronculaire et du fait que la lésion était très évolutive. a | b | c

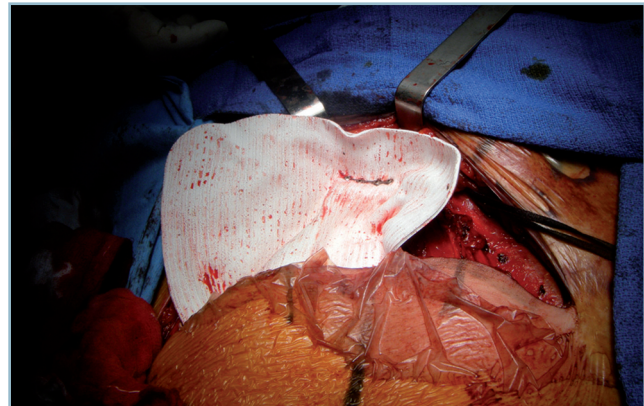


2.4 IRM à 5 ans de recul.

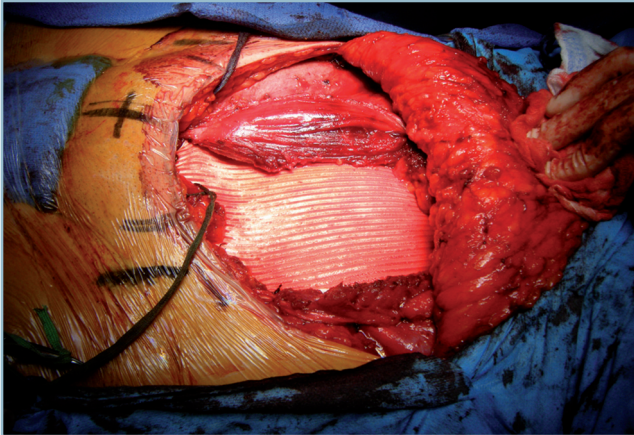
Cas clinique 2



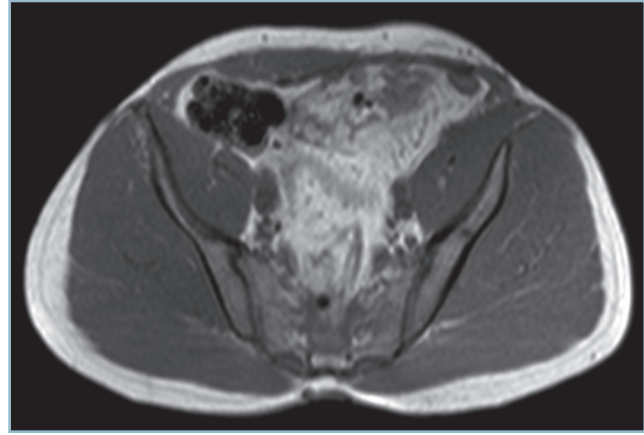
2.5 Patient de 50 ans. Diagnostic par biopsie sous scanner d'une fibromatose agressive de la paroi abdominale. Il y a une surveillance initiale, mais compte tenu de la progression de la lésion entre deux IRM, il est retenu une indication d'exérèse. IRM dynamique préopératoire.



2.6 Exérèse transfixiante sans exérèse cutanée. Mise en place d'une plaque de Vicryl® pour contenir le grêle le temps de fixer la plaque de Gore-Tex®. Fixation de la plaque sur le pubis par l'intermédiaire d'une plaque vissée. Fixation des bords latéraux sur la face postérieure des muscles obliques et droits restants.

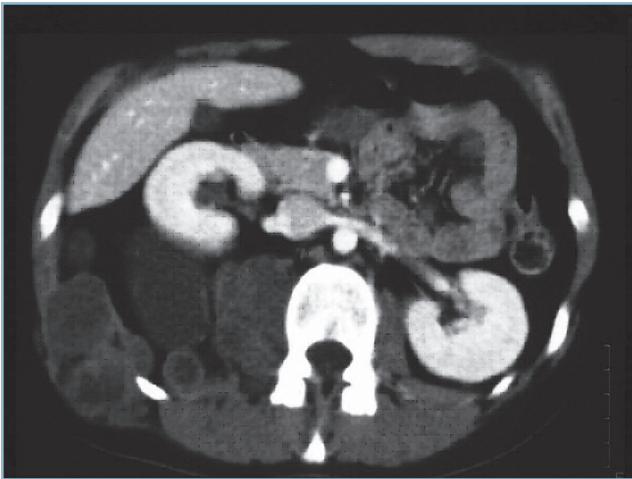


2.7 Plaque en place, cordons spermatiques sur lac.

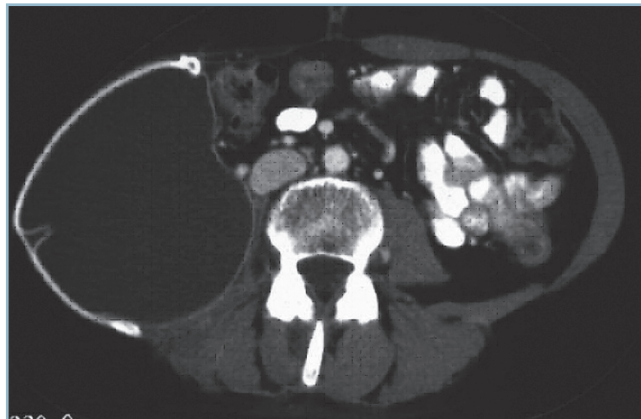
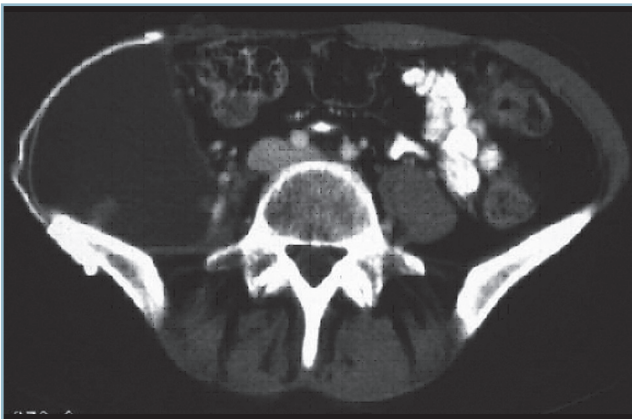
2.8 IRM postopératoire. Visualisation de la plaque.

Cas clinique 3



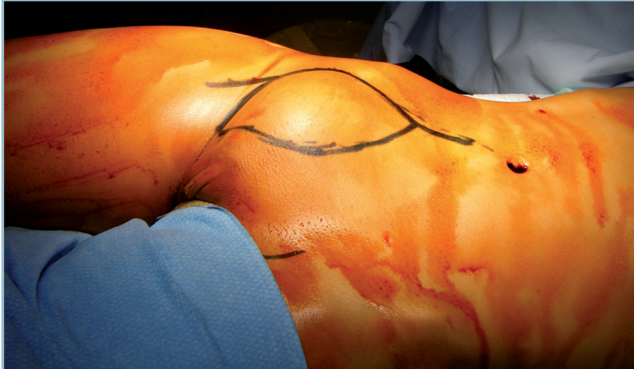2.9 Patiente de 21 ans. Exérèse fragmentaire d'un sarcome de haut grade du psoas par lombotomie. Poursuite évolutive locorégionale : dans le muscle psoas, en arrière du rein (qui est refoulé en avant) et dans les muscles obliques contaminés lors de la fragmentation tumorale initiale.



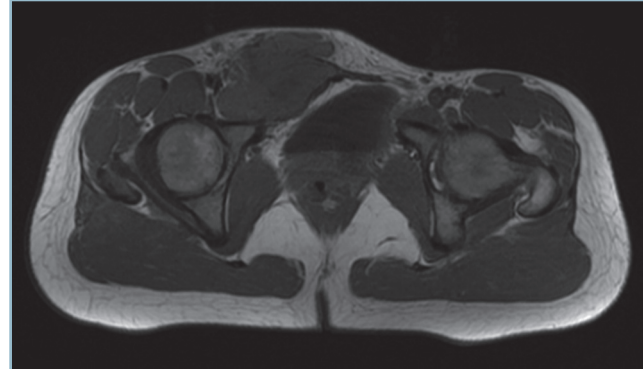
2.10 a, b. Chimiothérapie avant la reprise chirurgicale. Puis pariéctomie abdominale en bloc avec exérèse du psoas. Reconstruction par plaque de Gore-Tex® fixée sur la crête iliaque par plaque vissée et sur les côtes. Mise en place de deux prothèses mammaires en sérum pour refouler le grêle afin de faciliter la radiothérapie postopératoire, et de restaurer le galbe de la paroi abdominale (deux niveaux de coupe).

a | b

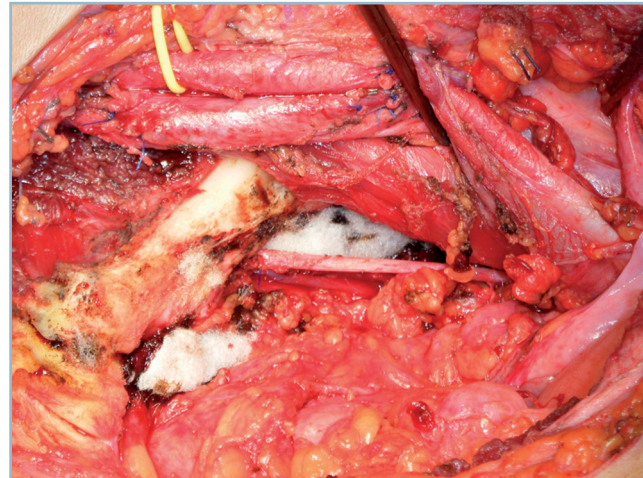
Cas clinique 4



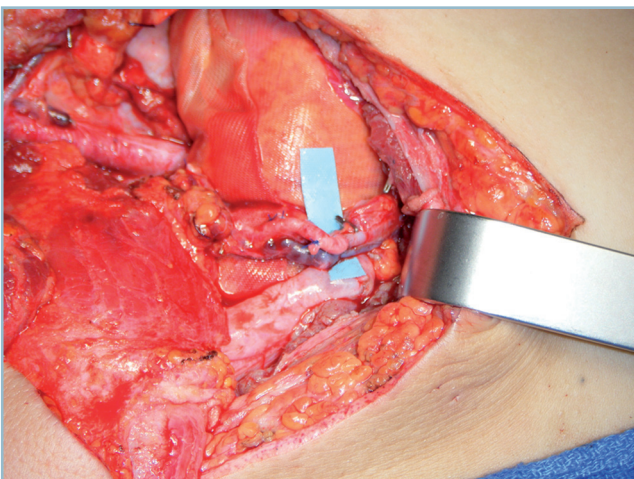
2.11 Patiente de 26 ans. Antécédent d'exérèse d'un schwannome étiqueté bénin au niveau abdomino-inguinal droit. Récidive inguinale localement évoluée droite dont il a été effectué une biopsie chirurgicale par une voie d'abord parallèle au-dessus de celle de l'exérèse précédente. Diagnostic de sarcome des gaines des nerfs périphériques (*malignant peripheral nerve sheath tumor [MPNST]*) de haut grade. Compte tenu du caractère localement évolué et du haut grade de malignité, chimiothérapie néoadjuvante. Pas de réponse objective; elle reçoit alors une radiothérapie préopératoire à la dose de 45 Gy. Puis exérèse monobloc par pariéctomie transfixiante abdominale et exérèse de l'arcade crurale. Nécessité d'une résection cutanée large en raison de l'infiltration du derme et des cicatrices parallèles (première exérèse et cicatrice de biopsie à distance).



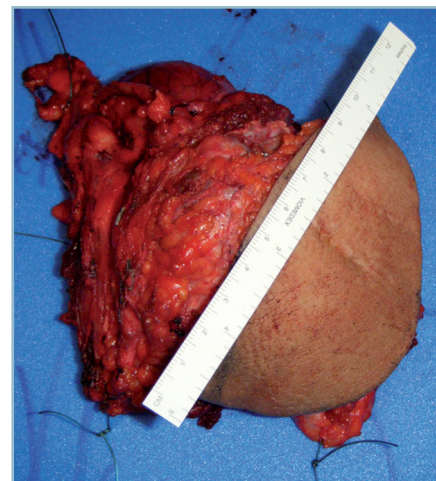
2.12 IRM préopératoire.



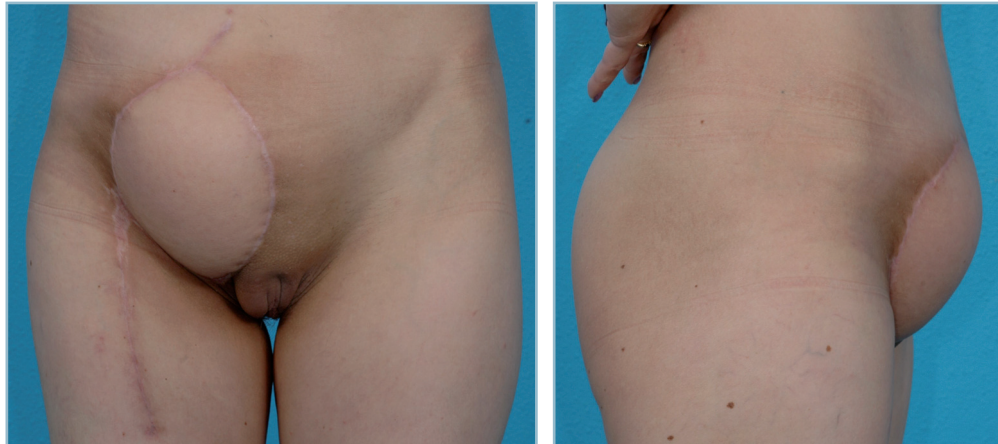2.13 Pariéctomie et exérèse de l'arcade crurale; on visualise la branche iliopubienne, les vaisseaux iliaques, le nerf obturateur et le nerf crural.



2.15 Reconstruction de l'arcade crurale par lambeau de couturier. Mise en place d'une plaque de Vicryl® intra-abdominale pour faciliter les anastomoses (grêle contenu). Préparation des vaisseaux épigastriques inférieurs pour les branchements terminolatéraux sur les vaisseaux thoracodorsaux du lambeau.

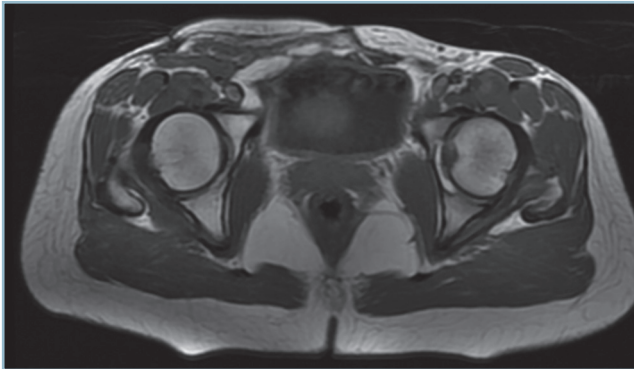


2.14 Pièce d'exérèse (on voit les deux cicatrices étagées).



2.16 a, b. Reconstruction de la paroi par lambeau microanastomosé de grand dorsal. Résultat clinique à 1 an.

a | b



2.17 IRM à 1 an.

Bibliographie

- [1] Alman BA, Li C, Pajerski ME, Diaz-Cano S, Wolfe HJ. Increased beta-catenin protein and somatic APC mutations in sporadic aggressive fibromatoses (desmoid tumors). *Am J Pathol* 1997; 151 (2) : 329-34.
- [2] Bonvalot S, Eldweny H, Haddad V, Rimareix F, Missenard G, Oberlin O, et al. Extra-abdominal primary fibromatosis : Aggressive management could be avoided in a subgroup of patients. *Eur J Surg Oncol* 2008; 34 (4) : 462-8.
- [3] Bonvalot S, Vanel D, Terrier P, Le Pechoux C, Le Cesne A. Principes du traitement des sarcomes des tissus mous de l'adulte. *Encycl Méd Chir (Elsevier, Paris). Traité de techniques chirurgicales; Orthopédie-traumatologie*, 44-099 : 521-542, 2004.
- [4] Castellazzi G, Vanel D, Le Cesne A, Le Pechoux C, Caillet H, Perona F, Bonvalot S. Can the MRI signal of aggressive fibromatosis be used to predict its behavior? *Eur J Radiol* 2008 ; 69 (2) : 222-9.
- [5] Cheon SS, Cheah AY, Turley S, Nadesan P, Poon R, Clevers JC, Alman BA. Beta-Catenin stabilization dysregulates mesenchymal cell proliferation, motility, and invasiveness and causes aggressive fibromatosis and hyperplastic cutaneous wounds. *Proc Natl Acad Sci USA* 2002; 99 (10) : 6973-8.
- [6] Clark MA, Fisher C, Judson I, Thomas JM. Soft-tissue sarcomas in adults. *N Engl J Med* 2005 18; 353 (7) : 701-11.
- [7] Coindre JM, Terrier P, Bui NB, Bonichon F, Collin F, Le Doussal V, et al. Prognostic factors in adult patients with locally controlled soft tissue sarcoma : a study of 546 patients from the French Federation of Cancer Centers Sarcoma Group. *J Clin Oncol* 1996; 14 : 869-77.
- [8] Enzinger FM, Weiss SW. *Soft tissue tumors*. 3^e ed. Saint-Louis : CV Mosby Company; 1994.
- [9] Fiore M, Perego A, Pennacchioli E, Collini P, Dileo P, Stacchiotti S, et al. Alternative clinical approach in aggressive fibromatosis : wait and see frontline

policy. A multi-institutional retrospective review. *Connective Tissue Oncology Society 14th Annual Meeting November 13–15, 2008 abstract 34875* (submitted).

[10] Grolleau JL, Micheau P, Chavoïn JP. Événements, plasties aponévrotiques et prothèses extra-péritonéales. *Encycl Méd Chir (Elsevier, Paris)*. 45-679, 10 p.

[11] Gronchi A, Casali PG, Mariani L, Lo Vullo S, Colecchia M, Lozza L, et al. Quality of surgery and outcome in extra-abdominal aggressive fibromatosis : a series of patients surgically treated at a single institution. *J Clin Oncol* 2003; 21 (7) : 1390-7.

[12] Hansmann A, Adolph C, Vogel T, et al. High-dose tamoxifen and sulindac as first-line treatment for desmoid tumors. *Cancer* 2004; 100 (3) : 612-20.

[13] Hartrampf GR, Schefflan M, Black PW. Breast reconstruction with a transverse abdominal island flap. *Plast Reconstr Surg* 1982; 69 : 216-25.

[14] Heinrich MC, McArthur GA, Demetri GD, Joensuu H, Bono P, Herrmann R, et al. Clinical and molecular studies of the effect of imatinib on advanced aggressive fibromatosis (desmoid tumor). *J Clin Oncol* 2006 1; 24 (7) : 1195-203.

[15] Hoerber I, Spillane AJ, Fisher C, Thomas JM. Accuracy of biopsy techniques for limb and limb girdle soft tissue tumors. *Ann Surg Oncol* 2001; 8 (1) : 80-7.

[16] Lazar AJ, Tuvin D, Hajibashi S, Habeeb S, Bolshakov S, Mayordomo-Aranda E, et al. Specific mutations in the beta-catenin gene (CTNNB1) correlate with local recurrence in sporadic desmoid tumors. *Am J Pathol* 2008; 173 (5) : 1518-27.

[17] Legré R, Samson P, Magalon G. Chirurgie des pertes de substance cutanée du thorax. *Encycl Méd Chir (Elsevier, Paris). Techniques chirurgicales, chirurgie plastique reconstructrice et esthétique*. 45-669, 1999, 8 p.

[18] Loksen A, Thourani VH, Carlson GW, Jones GE, Culbertson JH, Miller JJ, Mansour KA. A reconstructive algorithm for plastic surgery following extensive chest wall resection. *Br J Plast Surg* 2004; 57 (4) : 295-302.

[19] Patel SR, Benjamin RS. Desmoid tumors respond to chemotherapy : defying the dogma in oncology. *J Clin Oncol* 2006 1; 24 (1) : 11-2.

[20] Ray-Coquard I, Thiesse P, Ranchère-Vince D, Chauvin F, Bobin JY, Sunyach MP, et al. Conformity to clinical practice guidelines, multidisciplinary management and outcome of treatment for soft tissue sarcomas. *Ann Oncol* 2004; 15 (2) : 307-15.

[21] Reitamo JJ, Hayry P, Nykyri E, Saxén E. The desmoid tumor. I. Incidence, sex-, age- and anatomical distribution in the Finnish population. *Am J Clin Pathol* 1982; 77 (6) : 665-73.

[22] Servant JM, Arnault E, Revol M, Danino A. Reconstruction of large thoracoabdominal defects using two-stage free tissue transfers and prosthetic materials. *J Plast Reconstr Aesthet Surg* 2006; 59 (4) : 360-5.

[23] Stojadinovic A, Leung DH, Hoos A, Jaques DP, Lewis JJ, Brennan MF. Analysis of the prognostic significance of microscopic margins in 2,084 localized primary adult soft tissue sarcomas. *Ann Surg* 2002; 235 (3) : 424-34.

[24] Taylor GY, Corlett RJ, Boyd JB. The extended deep inferior epigastric flap : a clinical technique. *Plast Reconstr Surg* 1983; 72 : 751-64.

[25] Trojani M, Contesso G, Coindre JM, Rouëssé J, Bui NB, de Mascarel A, et al. Soft-tissue sarcomas of adults; study of pathological prognostic variables and definition of a histopathological grading system. *Int J Cancer* 1984; 33 : 37-42.

[26] Tumor of bone and soft tissues. R classification. In : Sobin LH, Wittekind C, eds. *TNM classification of malignant tumours UICC*. 6th ed. New York : Wiley Liss; 2002. p. 110.

CHAPITRE 3

Conception assistée par ordinateur et reconstruction des parois

J. ARRUÉ, B. MORENO, J.-P. CHAVOIN

GÉNÉRALITÉS

Les malformations congénitales du thorax sont largement dominées par le thorax en entonnoir, également appelé pectus excavatum. Il s'agit d'une malformation complexe intéressant le plastron sternocostal. Elle se caractérise par une dépression médiane à grand axe vertical parfois latéralisé, touchant la deuxième partie du sternum, invaginant les cartilages de la troisième à la huitième côte [1] (*figure 3.1*). Une scoliose est souvent associée à la déformation thoracique (*figure 3.2*).

L'incidence du pectus excavatum est de 1 à 2% dans la population générale. Il représente environ 90% des malformations thoraciques. Son caractère familial, déjà noté par Bauhinus, est présent dans 20% des cas [7]. Cette malformation affecte préférentiellement les hommes avec un sex-ratio de 2 à 4 selon les séries publiées.

La pathogénie exacte de ces malformations congénitales est encore mal élucidée. De nombreuses hypothèses ont été avancées mais aucune n'a pu être prouvée. La théorie de l'hyperplasie chondrocostale, émise en 1937 par Ombredanne, est à l'heure actuelle la plus communément admise par de nombreux auteurs [1,2,19,20].

Les formes cliniques de thorax en entonnoir ont fait l'objet de plusieurs classifications. La classification de Chin [2], établie à partir d'une série de 54 patients, a pour avantage de prendre en compte le degré d'asymétrie que peut présenter le thorax en entonnoir :

– type I : il réalise une déformation étroite et symétrique. L'angulation des cartilages costaux est aiguë mais ne dépasse pas la ligne mammaire (*figure 3.3*);

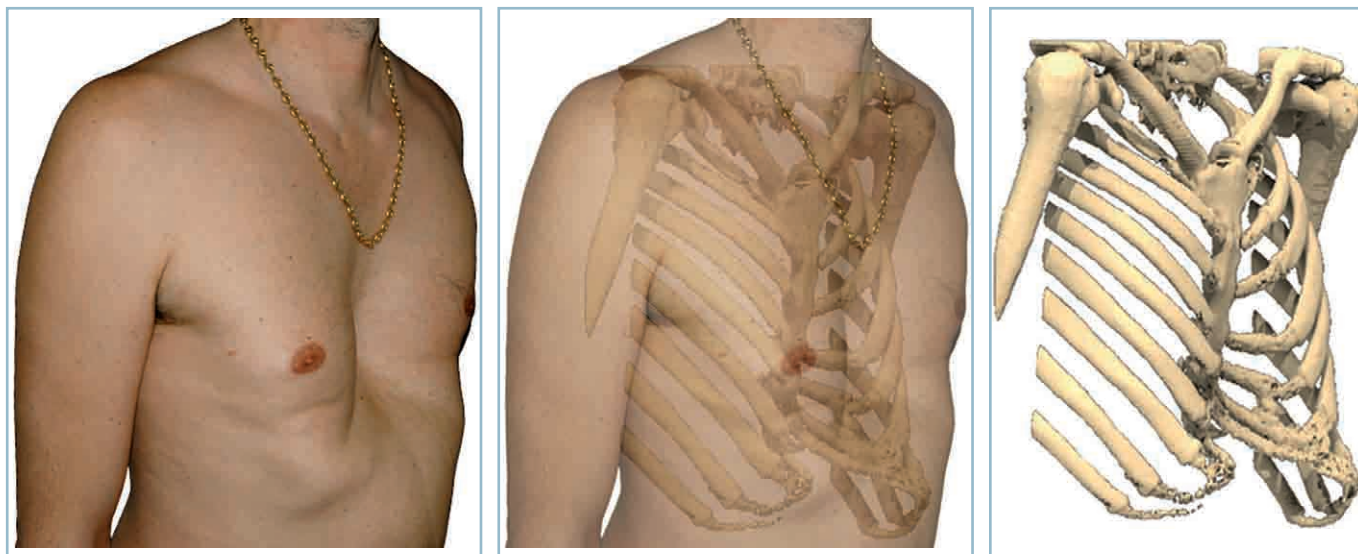
– type II : la déformation, toujours symétrique, est plus large que la précédente et franchit la ligne mammaire. L'inclinaison des cartilages se fait en pente douce jusqu'au sternum (*figure 3.4*);

– type III : il s'agit des déformations asymétriques ou unilatérales. La dépression peut être étendue ou localisée, s'accompagnant d'une rotation sternale (*figure 3.5*).

Les malformations thoraciques constituent le plus souvent une disgrâce physique sans manifestations fonctionnelles associées.

Le retentissement majeur est psychologique [1,2,4,7,14]. Il atteint indifféremment les sujets de sexe féminin et masculin dans leur image corporelle. Cela s'explique par l'image traditionnelle du buste au sein de la société : force et virilité chez l'homme, beauté et féminité chez la femme [10]. Cette anomalie physique, profondément ressentie dès la deuxième enfance, peut entraîner une inhibition, un sentiment d'angoisse, de malaise intérieur, allant même jusqu'à des troubles névrotiques caractérisés de type angoisse ou même dépression. L'entourage familial contribue souvent à l'aggravation des troubles par une surprotection de l'enfant et de l'adolescent. L'enfant, présenté comme plus fragile que ses congénères, évite la pratique sportive et se replie sur lui-même. À l'âge de l'adolescence, la difficulté à s'affirmer physiquement passe ensuite au premier plan, aggravant encore le repli [2].

Cette attitude de repli transparait dans le maintien de ces patients qui cherchent à masquer leur déformation par un enroulement du buste. Les sujets sont habituellement longilignes sans excès pondéral. Ils ont une attitude voûtée, cyphotique, les épaules déjetées en avant et en bas, les scapulas saillantes, la sangle abdominale relâchée. Cette attitude d'«enroulement» n'est pas une déformation fixée; elle doit être corrigée par l'exercice physique et sportif, voire par la rééducation fonctionnelle [2].



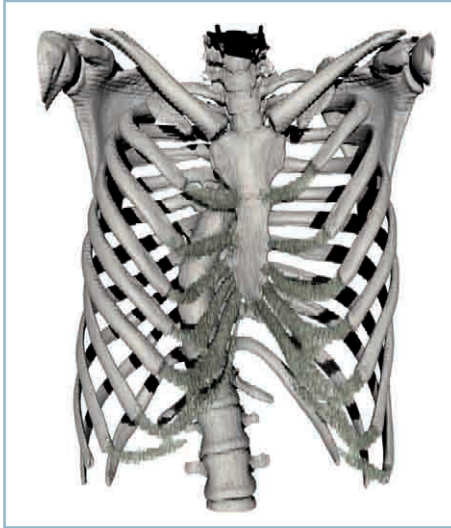
3.1 Aspect anatomique du thorax en entonnoir.

a. Plan cutané.

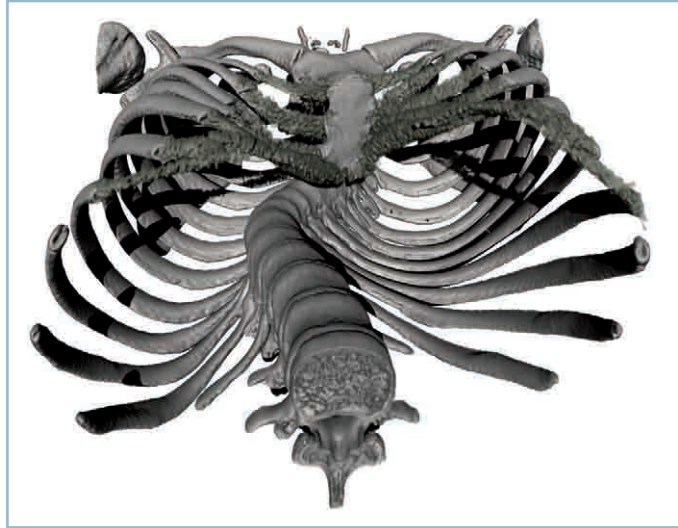
b. Peau en transparence, plan osseux sous-jacent.

c. Plan osseux (reconstruction 3D).

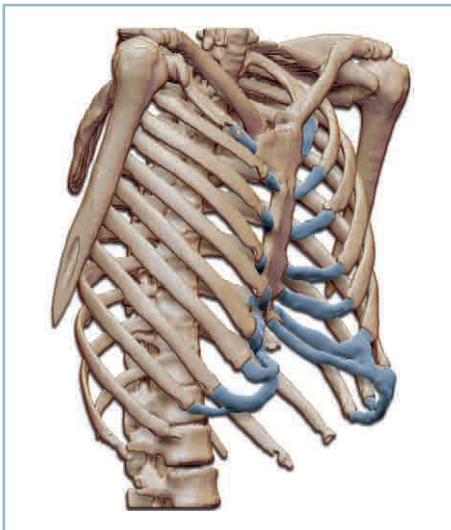
a | b | c



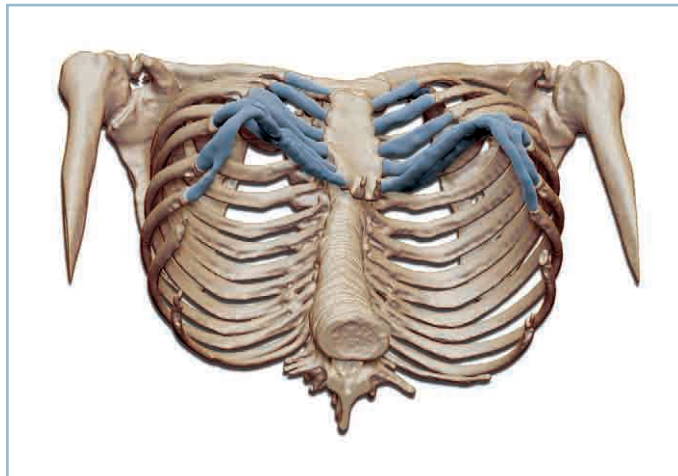
3.2 Pectus associé à une scoliose.



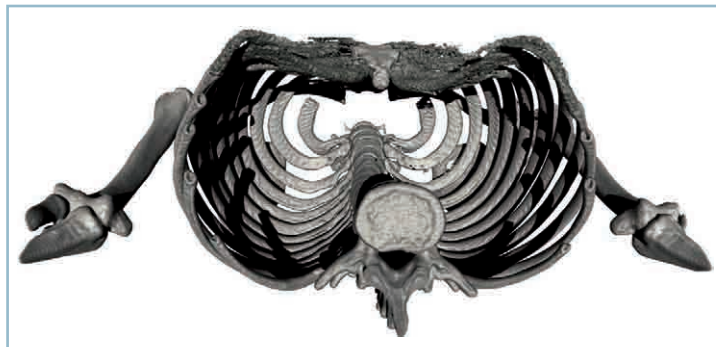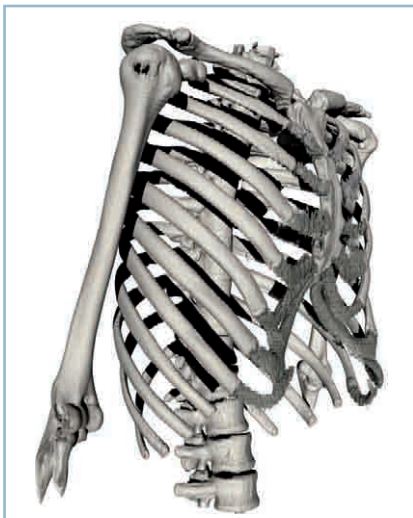a | b



3.3 Pectus de type I, reconstruction 3D volumétrique.



a | b



a | b

3.4 Pectus de type II, reconstruction 3D volumétrique.



3.5 Pectus de type III, reconstruction 3D volumétrique.

Le retentissement fonctionnel du pectus excavatum est un sujet de controverse. Cependant, il est actuellement admis par un grand nombre d'auteurs [1,2,4,6,7,9,10] que le thorax en entonnoir ne s'accompagne pas de troubles fonctionnels invalidants, ne justifiant donc pas de traitement chirurgical lourd. Les explorations fonctionnelles respiratoires et gazométriques sont normales ou à la limite inférieure de la normale, sans corrélation avec la profondeur de la déformation [21]. Le retentissement cardiaque est représenté par des modifications électromyographiques, des troubles du rythme aspécifiques et des modifications auscultatoires [22]. Aucune étude n'a actuellement prouvé le gain fonctionnel hémodynamique apporté par une chirurgie radicale.

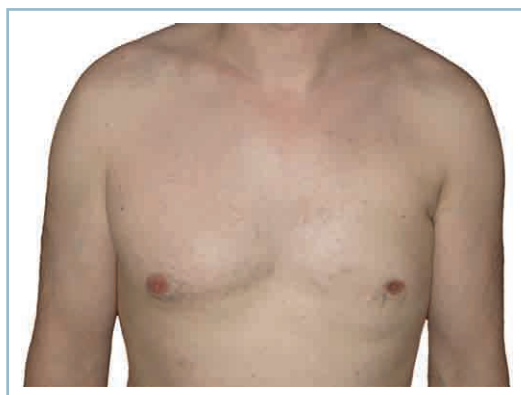Un autre type de malformation congénitale du thorax est représenté par le syndrome de Poland (*figure 3.6*). C'est l'association de deux anomalies qui définit ce syndrome :

- hypoplasie du muscle grand pectoral ;
- malformation de la main homolatérale.

Les malformations varient d'un cas à l'autre, mais ont toujours en commun l'agénésie des faisceaux sternocostaux du grand pectoral (malformation princeps). Pour la majorité des auteurs [3,8,19], l'agénésie touche à la fois le faisceau sternocostal inférieur et moyen, le faisceau claviculaire étant intact. Cependant, certains patients de notre série présentent également une agénésie du faisceau claviculaire. Dans ce cas-là, on note une agénésie complète des grand et petit pectoraux (*figure 3.7*).

On parle de syndrome de Poland dès que la malformation princeps est présente, même en l'absence d'anomalie du membre supérieur. Dans la majorité des cas, la cage thoracique est normale [3].

L'anomalie se traduit cliniquement par une dépression infraclaviculaire et par une absence de pilier axillaire anté-

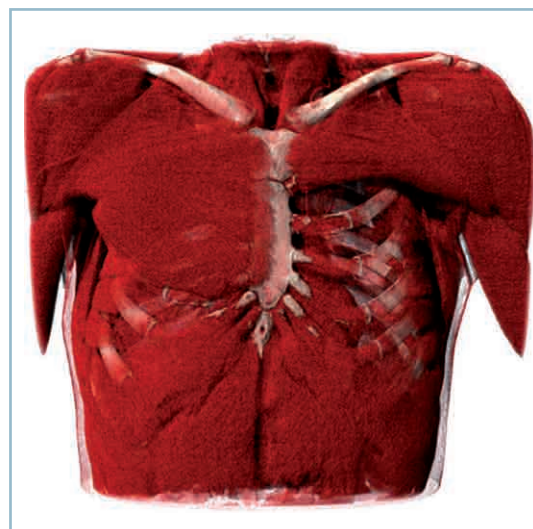


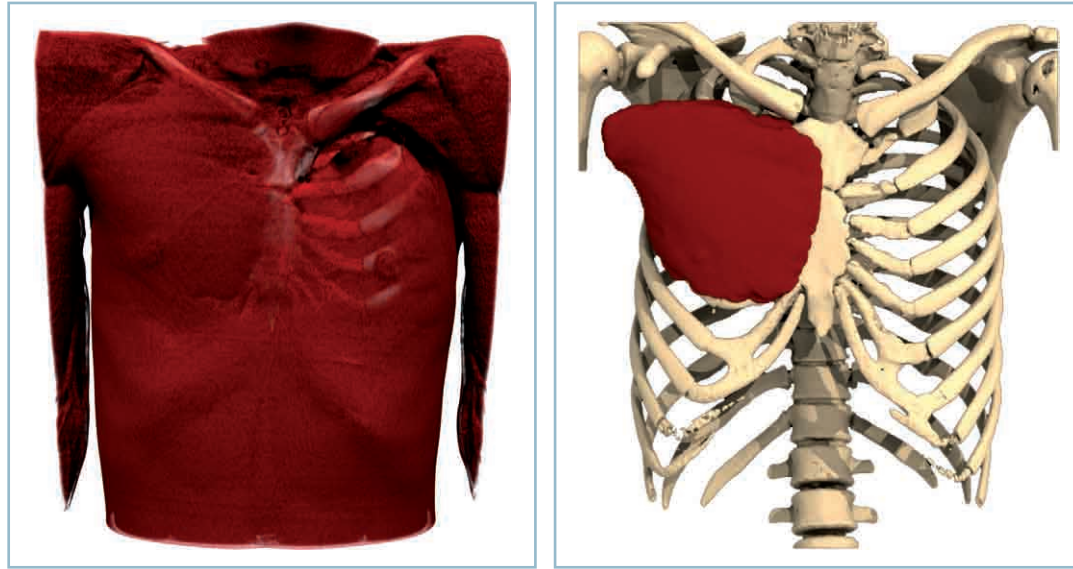
a | b

3.6 Aspect anatomique du syndrome de Poland.

a. Plan cutané.

b. Plan musculo-osseux (reconstruction 3D).





3.7 Cas d'un syndrome de Poland avec absence totale de muscle grand et petit pectoral. a | b
 a. Reconstruction 3D volumétrique.
 b. Reconstruction 3D surfacique.

rieur. Les anomalies cutanées rencontrées dans ce syndrome comportent une peau fine avec hypoplasie du tissu sous-cutané et des troubles de la pilosité. On peut également rencontrer une bride axillaire ne contenant que du tissu fibreux. Chez la femme, la malformation entraîne cliniquement une asymétrie mammaire accompagnée ou non d'une hypoplasie mammaire [3].

Le syndrome de Poland est une malformation rare dont l'incidence est estimée à 1 pour 30000 naissances [3,16]. Il semble exister une prédominance masculine; cependant, l'expression de la malformation influence le sex-ratio. Ainsi, dans les formes mineures, le sex-ratio est en faveur des femmes; dans les formes majeures, la prédominance est masculine. La majorité des publications atteste la latéralisation du syndrome de Poland à droite avec un rapport de 3 pour 1 [3,5,13]. Les formes bilatérales sont exceptionnelles [11,12].

Les motivations des patients atteints de ce syndrome sont essentiellement d'ordre esthétique. La reconstruction chez l'homme doit permettre de modeler le pilier axillaire antérieur, de donner du volume à la partie haute de l'hémithorax atteint, et de corriger l'aplasie thoracique en cas de formes sévères. chez la femme, il faut en plus restaurer la forme et le volume du sein, en s'efforçant d'obtenir une symétrie mammaire.

La correction des malformations de type pectus excavatum par des techniques chirurgicales radicales de sternochondroplastie est lourde, la morbidité non négligeable, les résultats inconstants et les récidives fréquentes. Toutes les études récentes convergent et tendent à prouver que le retentissement fonctionnel du thorax en entonnoir est nul ou minime dans la très grande majorité des cas. Le but de l'intervention étant donc purement morphologique ou cosmétique, la correction par comblement devient logique. Après quelques essais peu fruc-

tuieux de comblements autogènes, l'unanimité des partisans du comblement s'est faite sur le silicone. La même technique de reconstruction peut être appliquée au traitement des malformations thoraciques du syndrome de Poland, le but du traitement étant purement esthétique.

Murray fut le premier en 1965 [18] à utiliser une prothèse préformée de silicone, suivi dans les années 1970 [14,15,17,21] par de nombreux auteurs. La technique classique consiste à réaliser la prothèse en laboratoire, à l'aide d'une empreinte de la déformation. La prothèse est ainsi réalisée conformément à la déformation visible de la peau et non de celle du plan chirurgical où elle sera déposée. Chez la femme, la présence du sein est une gêne supplémentaire à l'appréciation de la déformation. Bien que des raffinements aient été apportés à cette méthode, la méconnaissance de l'épaisseur des parties molles engendre des défauts qui rendent parfois la prothèse visible en postopératoire. L'utilisation de la conception assistée par ordinateur (CAO) des implants, appuyée sur une reconstruction tridimensionnelle du scanner thoracique des patients, permet de résoudre ces problèmes d'appréciation.

MÉTHODE DE LA CONCEPTION ASSISTÉE PAR ORDINATEUR

La CAO est, depuis de nombreuses années, très largement utilisée dans l'industrie. Après avoir conquis de nombreux domaines d'activités, elle trouve de multiples applications dans le domaine médical, tant pour la simulation que pour la CAO proprement dite.

Cela est grandement facilité par les progrès de l'imagerie médicale et du traitement du signal. L'évolution du scanner, avec l'avènement de l'acquisition hélicoïdale en 1989, permet des reconstructions multiplanaires et tridimensionnelles de grande qualité.

Le préalable à tout traitement fondé sur l'utilisation d'implants réalisés par CAO est donc la réalisation d'un examen tomodynamométrique numérisé, à la base de la reconstruction 3D, support de la réalisation de l'implant en silicone (figure 3.8).

Un scanner thoracique d'acquisition hélicoïdale en coupes jointives de 1 mm d'épaisseur maximale est nécessaire, permettant d'obtenir un modèle tridimensionnel précis. L'utilisation de produit de contraste permettra une segmentation fine du plan musculaire, indispensable dans les cas de syndrome de Poland. Cet examen sera réalisé les bras le long du corps. En effet, le scanner bras levés entraîne une déformation importante de la position musculaire, préjudiciable lors de la conception de l'implant, en particulier dans les cas de syndrome de Poland.

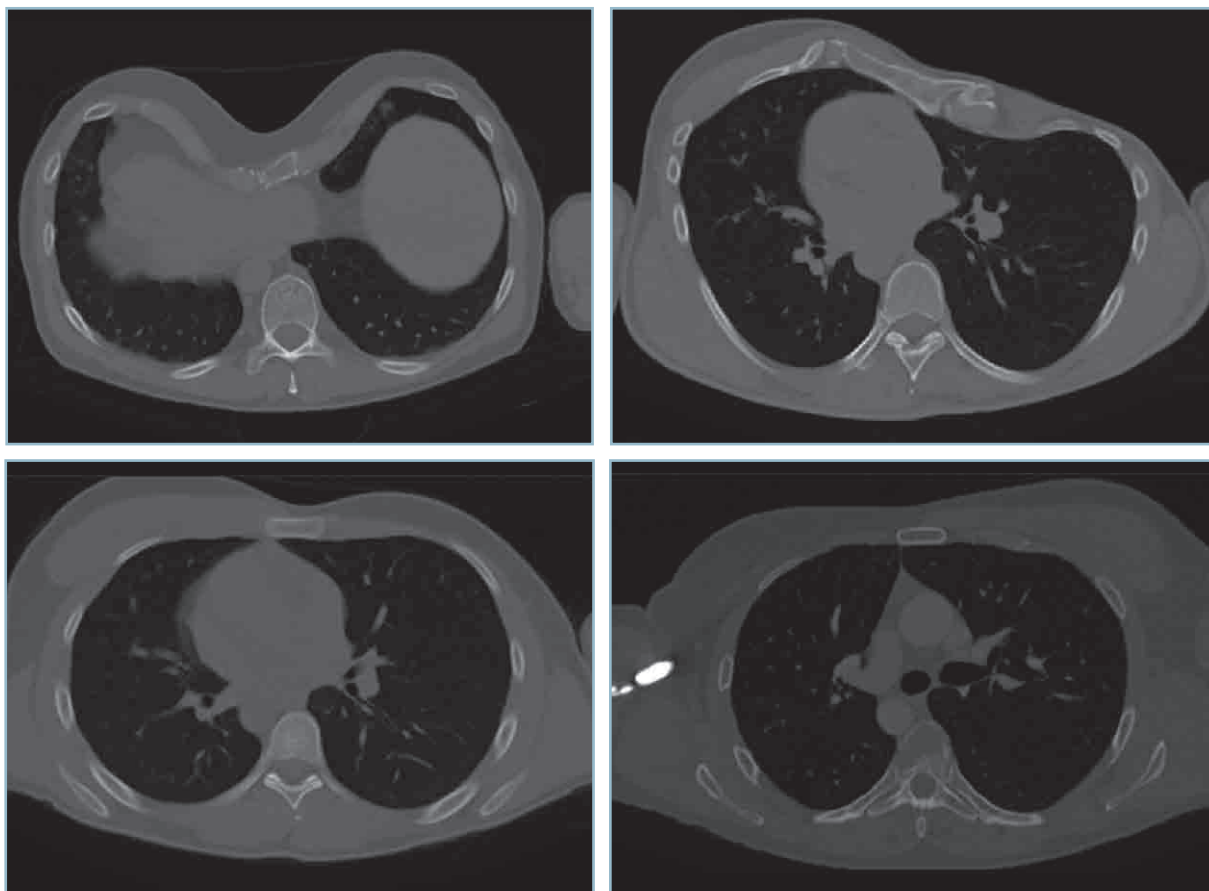
Étapes de la conception assistée par ordinateur

Plusieurs étapes de traitement informatique interviennent au cours de la CAO de la prothèse.

Reconstruction tridimensionnelle et segmentation

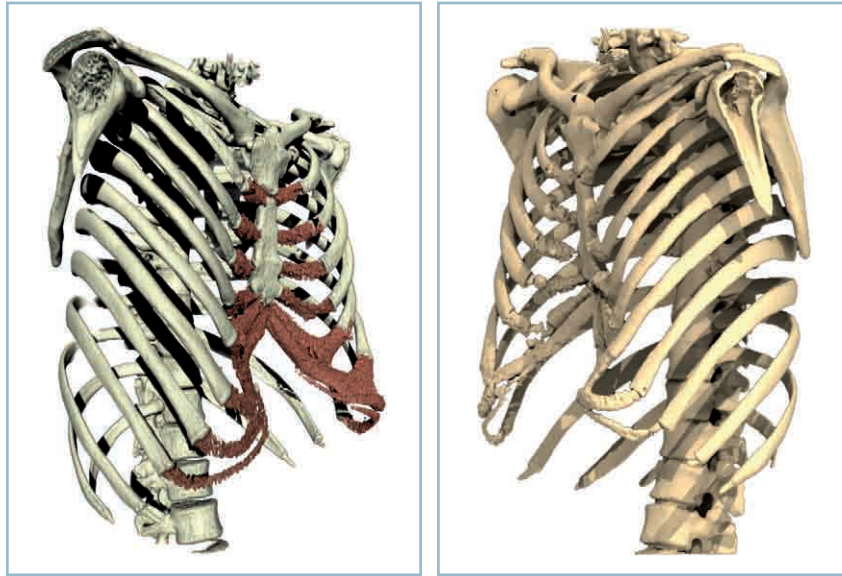
Les coupes en deux dimensions de l'examen scanner au format DICOM (*digital imaging and communications in medicine*) sont virtuellement réempilées pour obtenir le modèle tridimensionnel du thorax du patient.

Les différents plans doivent ensuite être segmentés (figures 3.9 et 3.10). Il s'agit en fait de séparer les plans osseux, musculaire et peaucier pour obtenir le modèle de travail tridimensionnel. Trois modèles 3D sont ainsi obtenus représentant respectivement l'os, les muscles et les tissus cutanés.



3.8 Coupes axiales d'examens au scanner.
a, b. Deux cas de pectus excavatum.
c, d. Deux cas de syndrome de Poland.

a	b
c	d

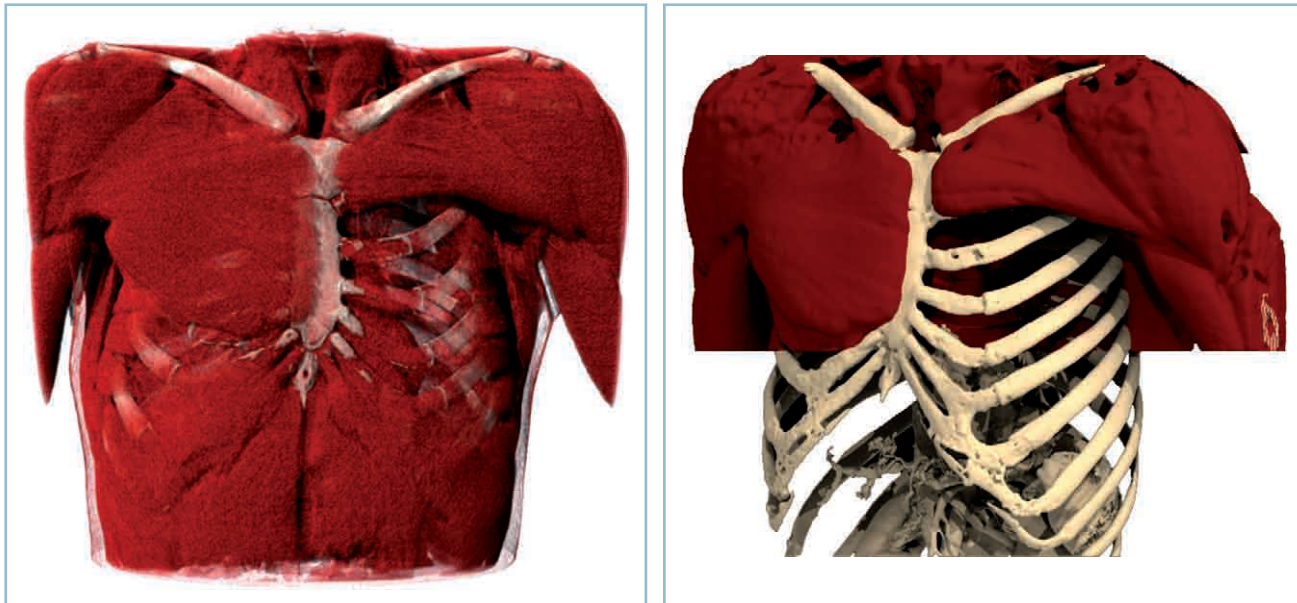


3.9 Étape de segmentation d'un pectus.

a. Reconstruction os et cartilages en 3D volumétrique.

b. Extraction et reconstruction os et cartilages en 3D surfacique.

a | b



3.10 Étape de segmentation d'un syndrome de Poland.

a. Reconstruction 3D volumétrique os, cartilages et muscles.

b. Extraction et reconstruction 3D surfacique os, cartilages et muscles.

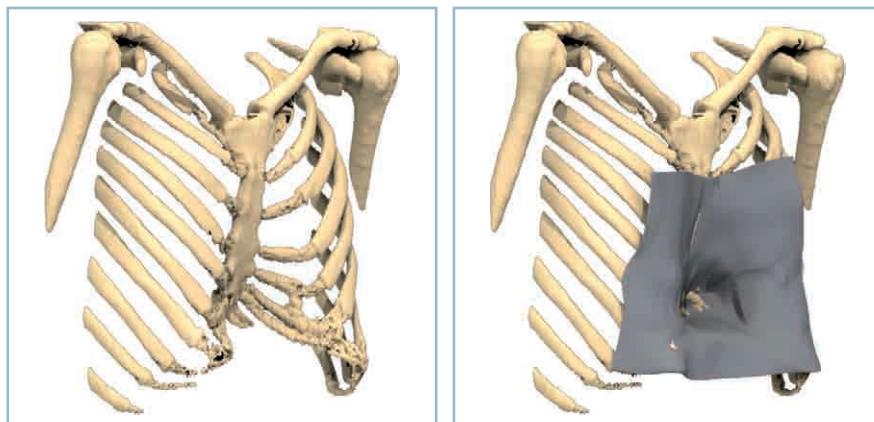
a | b

L'intérêt du scanner avec injection de produit de contraste concerne cette étape du traitement des données. En effet, la diffusion musculaire du produit de contraste va permettre une segmentation fine des muscles par rapport au revêtement cutané. Cela prend toute son importance dans le cas de syndrome de Poland, la prothèse devant être réalisée en tenant compte du volume du chef sternoclaviculaire du muscle grand pectoral.

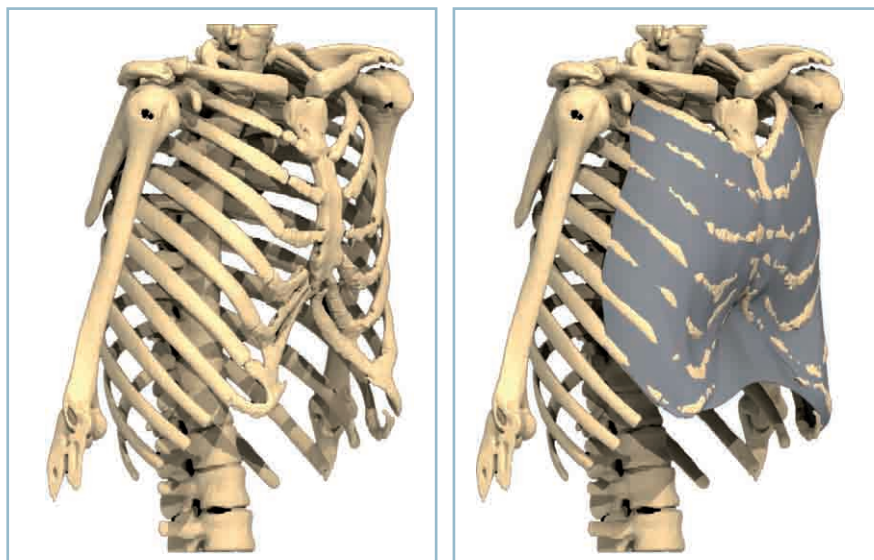
Détermination du plan chirurgical

Le plan chirurgical est déterminé sur le modèle tridimensionnel. Nous le représenterons par un plan qui correspond exactement à la face dorsale du futur implant.

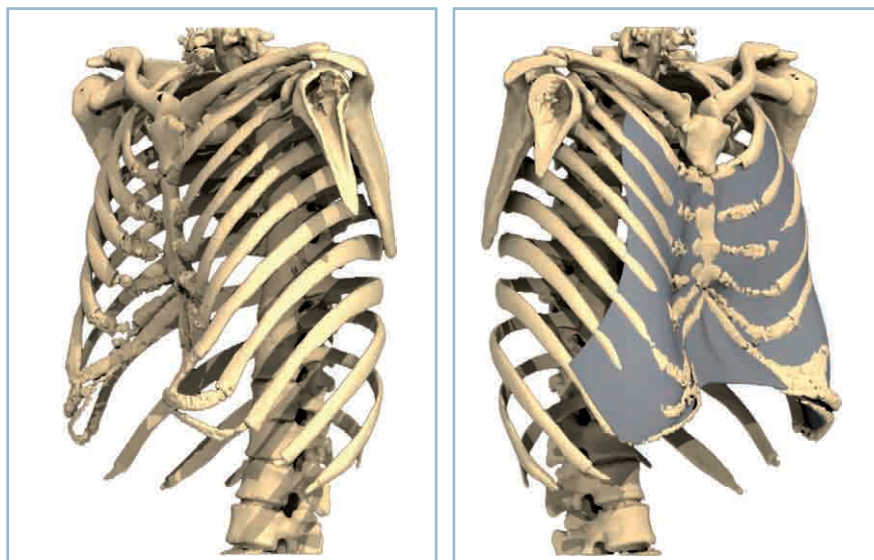
Dans le cas d'un pectus excavatum, ce plan comporte les côtes, le sternum, les muscles intercostaux et les muscles droits de l'abdomen. Il exclut les muscles petit et grand pectoraux (figures 3.11 à 3.13).



3.11 Détermination du plan chirurgical dans le cas d'un pectus de type I. a | b



3.12 Détermination du plan chirurgical dans le cas d'un pectus de type II. a | b



3.13 Détermination du plan chirurgical dans le cas d'un pectus de type III. a | b

Dans le cadre d'un syndrome de Poland, ce plan comporte les côtes du côté de la déformation, le sternum et le chef sternoclaviculaire du grand pectoral (*figures 3.14 et 3.15*).

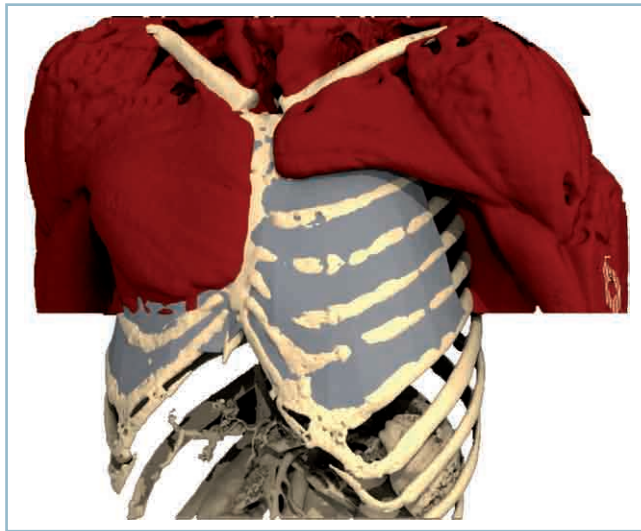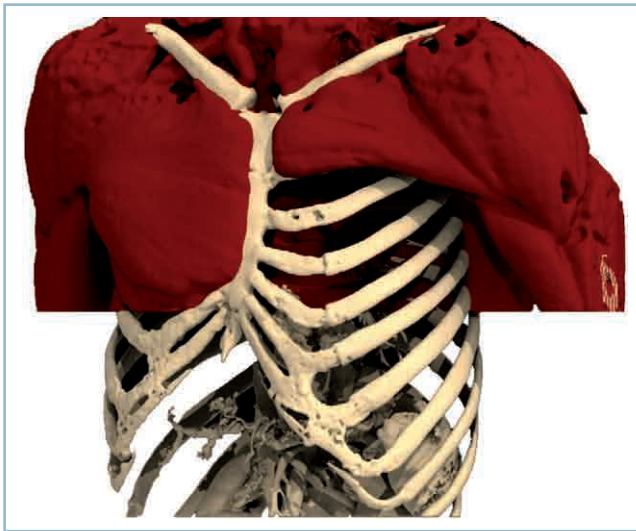Conception de l'implant

L'implant est ensuite conçu sur le plan chirurgical de manière à redonner à la cage thoracique une forme harmonieuse. La prothèse se doit d'être plus petite que le défaut à corriger, de 10 à 20%. Les bords sont affinés pour minimiser la visibilité de

l'implant. L'épaisseur des tissus cutanés sus-jacents à la prothèse est connue et prise en compte dans l'élaboration de celle-ci. Des études sont en cours pour réaliser une simulation dynamique de déformation des tissus mous après mise en place de la prothèse.

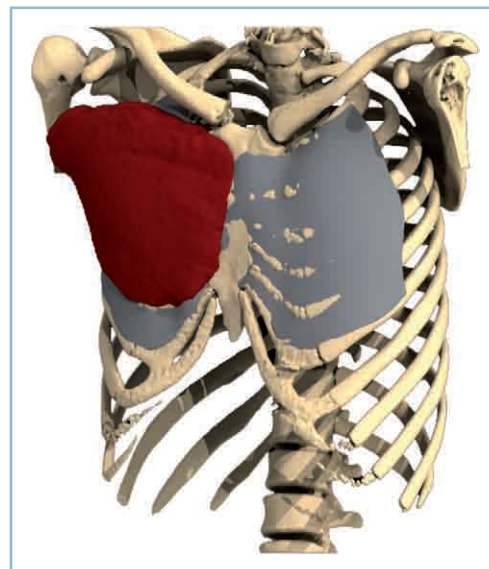
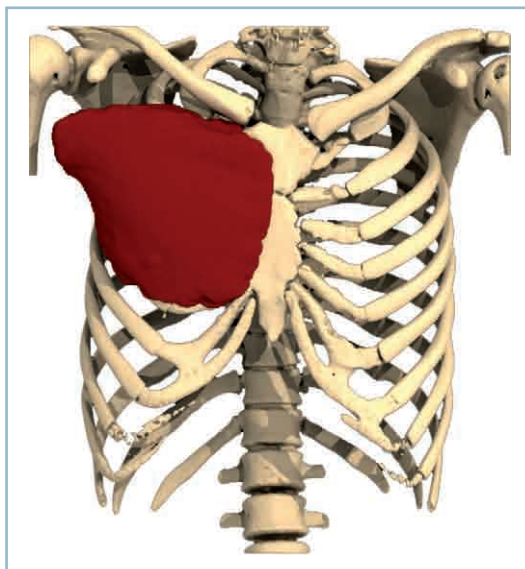
Dans le cas d'un pectus excavatum, une dépression sternale et un creux épigastriques sont sculptés sur la face ventrale de la prothèse (*figures 3.16 à 3.19*).

Dans le cas d'un syndrome de Poland, le bord cranial de l'implant «épouse» précisément le chef sternoclaviculaire du grand pectoral (*figures 3.20 et 3.21*).



3.14 Détermination du plan chirurgical dans le cas d'un syndrome de Poland avec chef claviculaire.

a | b



3.15 Détermination du plan chirurgical dans le cas d'un syndrome de Poland sans chef claviculaire.

a | b

Fabrication de l'implant

Une fois le modèle tridimensionnel de l'implant réalisé, celui-ci est prototypé à l'échelle 1 par la technique de frittage de poudre. Cela permet d'obtenir un modèle physique positif du futur implant.

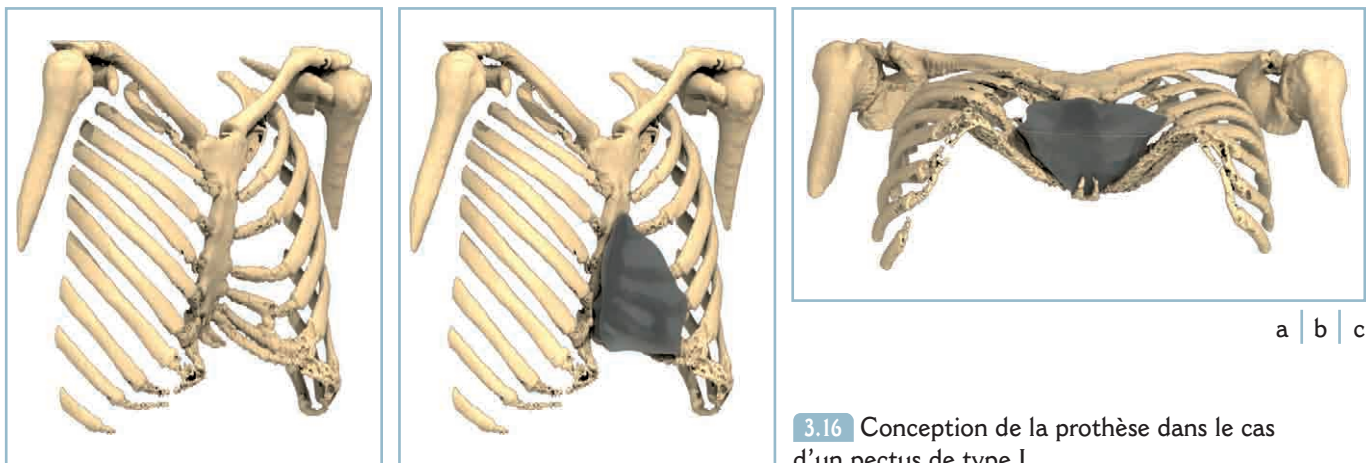
Cette étape est nécessaire pour pouvoir confectionner au laboratoire un moule en négatif de la prothèse, qui servira à la coulée du silicone.

Dans le moule ainsi réalisé, on coule le Silastic® MD X4-44210 (Down-Corning). La polymérisation est permise par l'adjonction de catalyseur. Afin d'éviter la formation de bulles

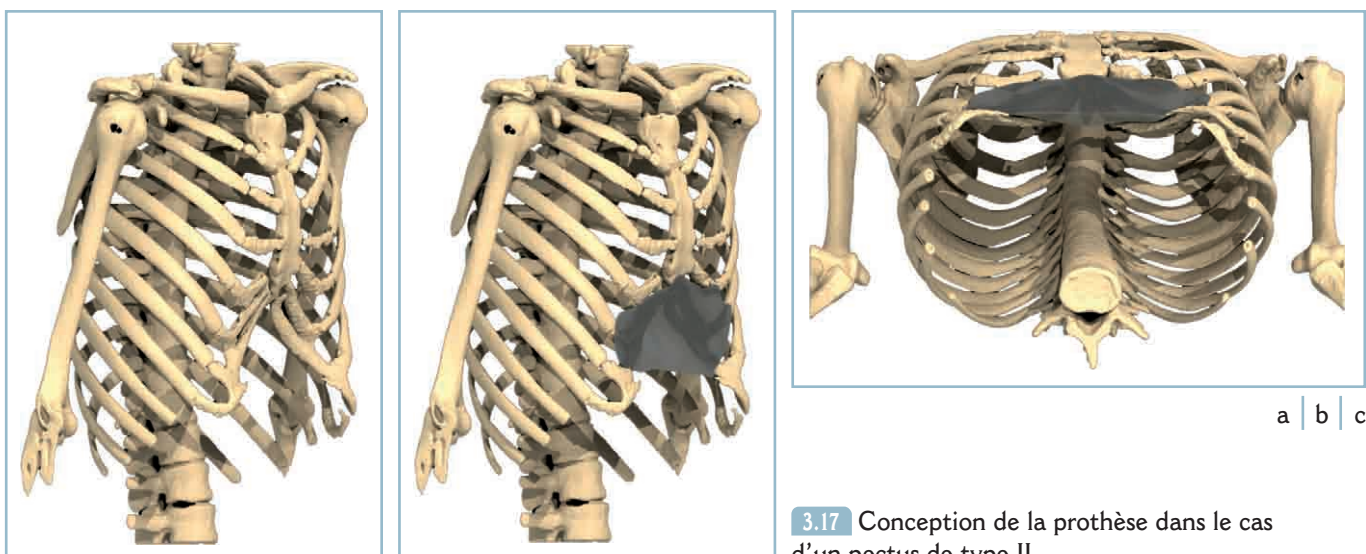
d'air au cours du mélange base-catalyseur, celui-ci est réalisé sous vide. La proportion de catalyseur déterminera la consistance de l'implant qui ne doit être ni trop dur ni trop souple et fragile. La proportion de 8% de catalyseur donne un bon compromis.

Bien que le Silastic® MD X4-44210 soit RTV (*room temperature vulcanization*; vulcanisation à température ambiante), le moule est mis à l'étuve durant 2 h à une température de 80°C. L'action de la chaleur permet de parfaire et d'accélérer la polymérisation.

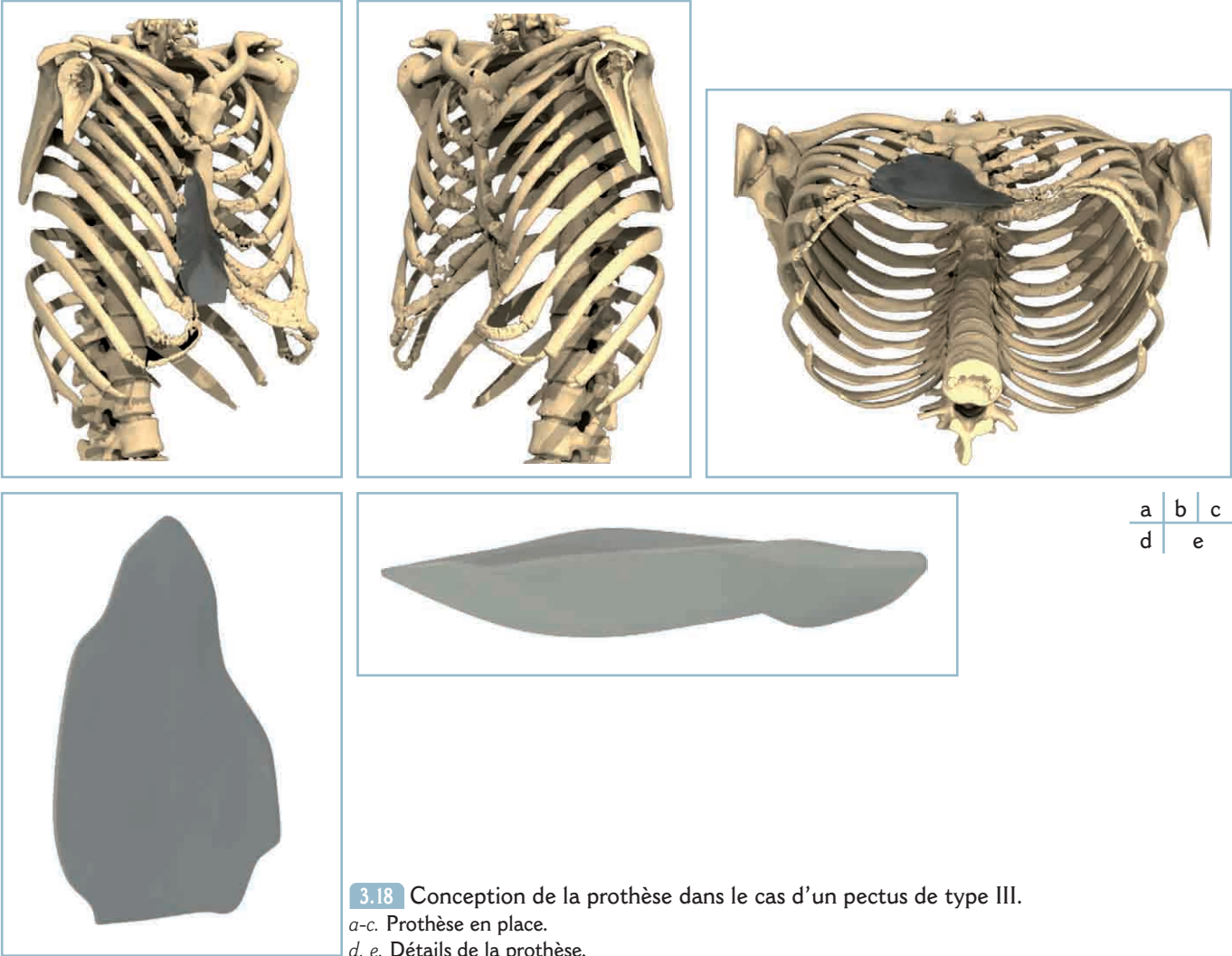
La prothèse semi-rigide obtenue est ensuite ébarbée et finie. La stérilisation s'effectue à l'autoclave à 120°C durant 1 h 30 min (*figures 3.18b et 3.22*).



3.16 Conception de la prothèse dans le cas d'un pectus de type I.

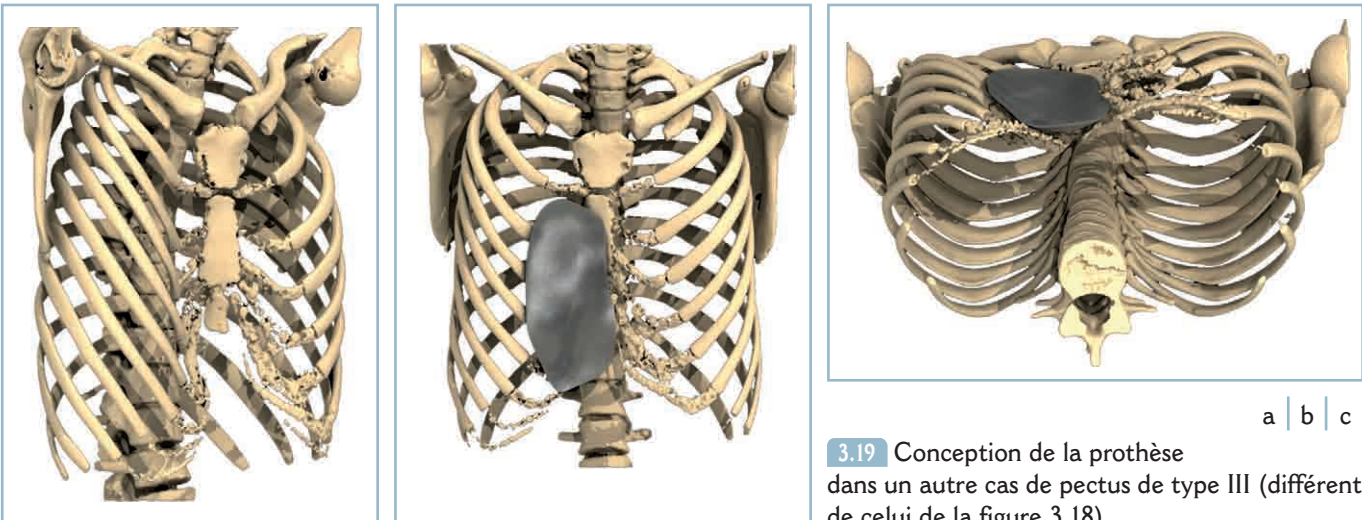


3.17 Conception de la prothèse dans le cas d'un pectus de type II.

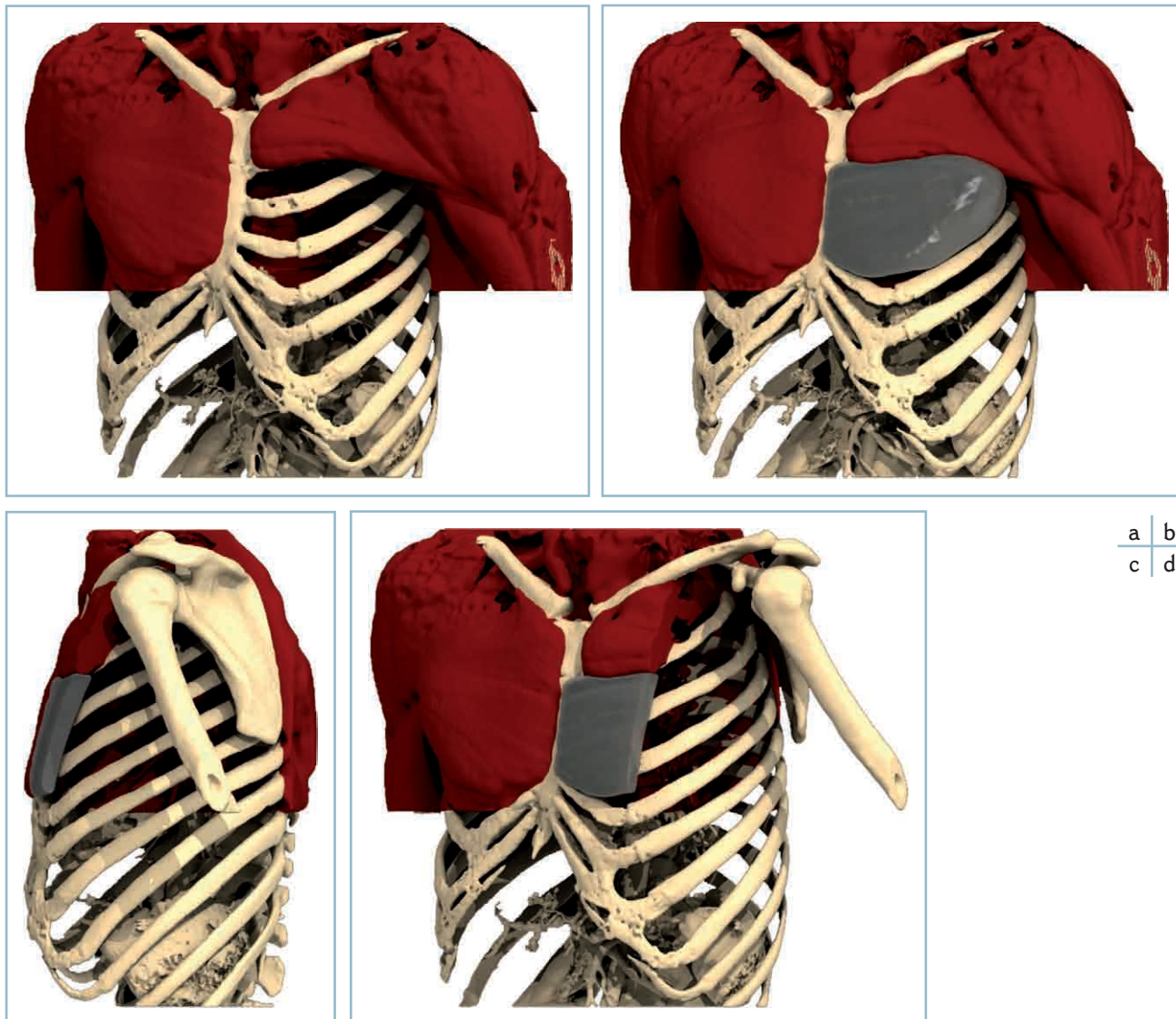

3.18 Conception de la prothèse dans le cas d'un pectus de type III.

a-c. Prothèse en place.
d, e. Détails de la prothèse.



3.19 Conception de la prothèse dans un autre cas de pectus de type III (différent de celui de la figure 3.18).



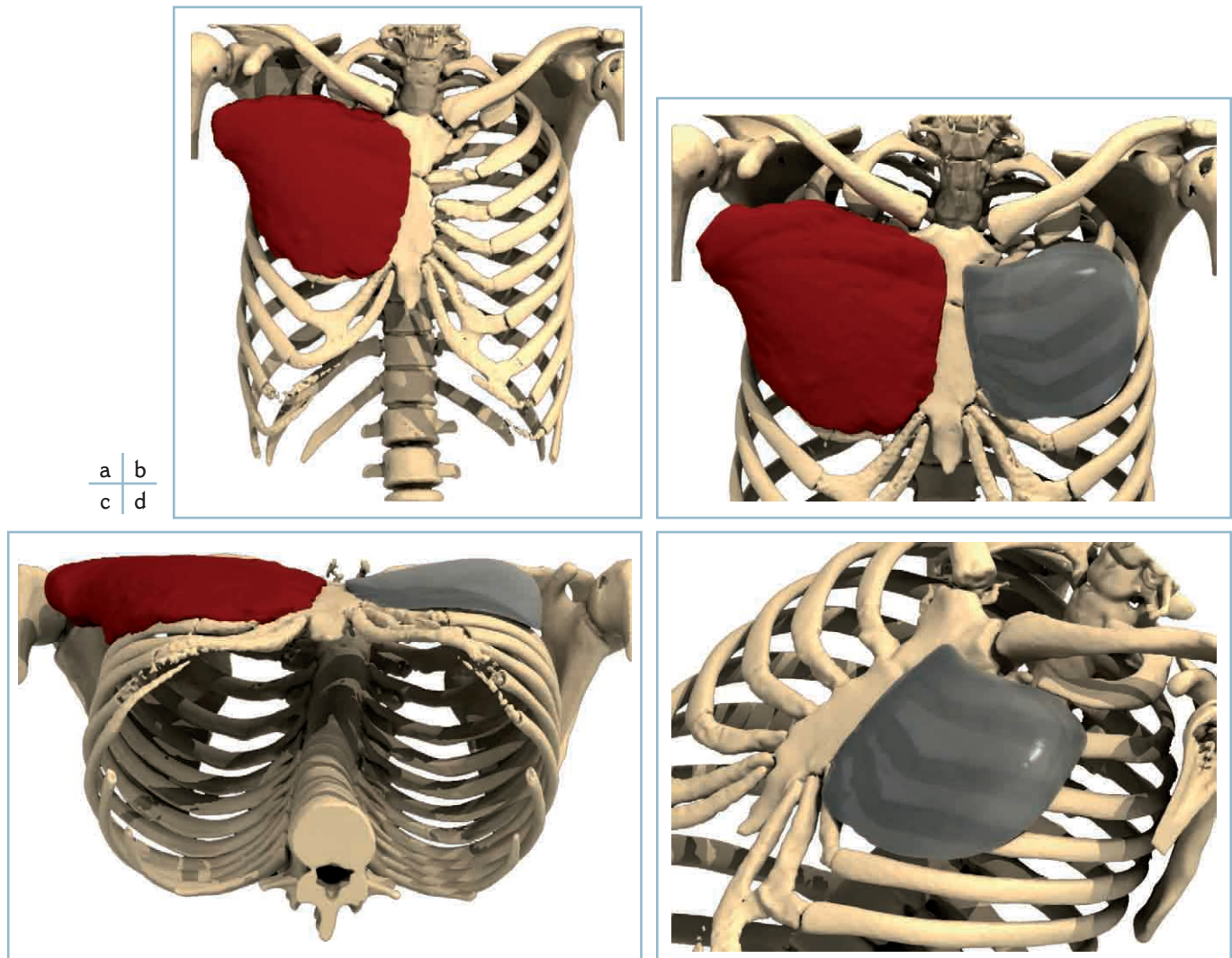
3.20 Conception de la prothèse dans le cas d'un syndrome de Poland avec chef claviculaire.
a, b. Vues de la prothèse.
c, d. Prothèse en coupe. Noter l'adaptation du bord supérieur de la prothèse au chef claviculaire du grand pectoral.

Résultats

Ces implants sont très bien tolérés par les patients qui les intègrent totalement dans leur schéma corporel. Les résultats sont bons, avec une satisfaction importante des patients.

La visibilité des bords de l'implant est un des seuls inconvénients possibles, en particulier lors de la mise en place en position sous-cutanée. Cependant, le sous-dimensionnement des prothèses lors de la conception, la bonne mesure de l'épaisseur des tissus mous sus-prothétiques après segmentation et le placement en rétropectoral et rétroaponévrotique permettent d'éviter cet inconvénient. La gestion très précise de l'épaisseur des bords de l'implant lors de la conception informatique permet également de minimiser cette visibilité.

Dans le cas du comblement d'une déformation thoracique liée à un syndrome de Poland, le résultat esthétique peut être peu satisfaisant. En effet, l'implant thoracique est un compromis statique à une situation de défaut dynamique; l'implant doit réaliser un comblement dans deux situations aussi différentes que le bras le long du corps et le bras en élévation. La réalisation d'un bord cranial correspondant exactement au relief du chef sternoclaviculaire du grand pectoral permet de limiter cet inconvénient. La peau étant souvent atrophique, les bords de l'implant peuvent être visibles. La conception informatique permet de limiter cette visibilité du fait d'un parfait contrôle de l'épaisseur en tout point de l'implant.



3.21 Conception de la prothèse dans le cas d'un syndrome de Poland sans chef claviculaire.



3.22 Détails d'une prothèse après fabrication.

DISCUSSION

Les résultats du comblement prothétique sur empreinte sont considérés comme bons ou très bons par 90% des patients. Les deux imperfections constatées avec cette technique sont la visibilité des bords prothétiques et l'aspect trop plat du thorax. L'origine commune à ces deux écueils est l'inconnue de l'épaisseur des tissus recouvrant l'implant. En effet, l'empreinte du thorax moule la déformation cutanée et non la déformation thoracique. De plus, la réalisation de prothèses par la technique de moulage est complexe chez la femme, du fait de la présence du sein au niveau de la déformation.

Afin de supprimer ces écueils et d'améliorer la forme de l'implant, l'utilisation de l'informatique et des techniques de CAO s'est imposée. Le problème des bords est solutionné par une modélisation précise qui épouse les berges du plan chirurgical pour éviter leur saillie. La connaissance de l'épaisseur cutanéomusculaire, exacte en tout point, permet une modélisation précise de la face antérieure de l'implant pour assurer une légère dépression médiosternale. L'apport de la CAO est également essentiel lorsque l'empreinte classique en plâtre est difficilement exploitable, en particulier chez la femme.

Enfin, la CAO des implants permet de donner à ces derniers une face postérieure extrêmement fidèle au plan chirurgical sur laquelle elle va reposer. La mise en place et la stabilité de l'implant sont ainsi nettement améliorées. La gestion des

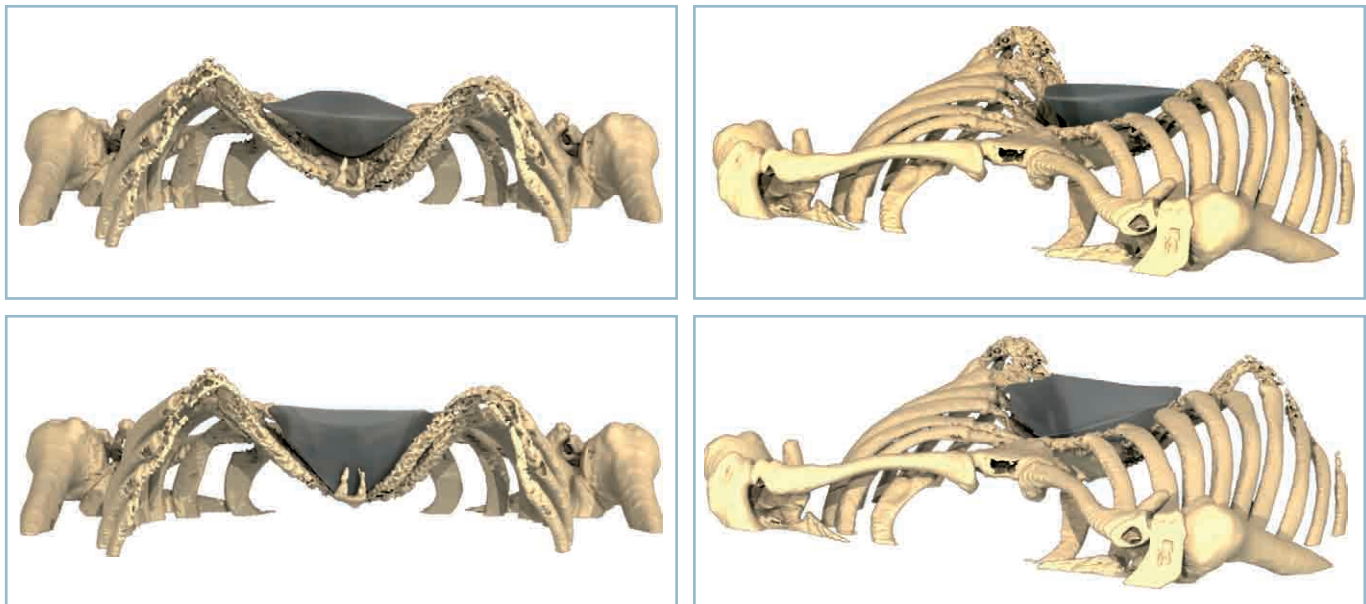
espaces morts sous-prothétiques permet de diminuer considérablement les complications postopératoires liées à la présence de ces espaces (*figure 3.23*).

CONCLUSION

L'utilisation de la CAO pour la réalisation de prothèses implantables est de nos jours la technique la plus adaptée. Elle permet d'ajuster précisément l'implant à l'anatomie du patient, en prenant en compte le plan chirurgical sur lequel reposera la prothèse, mais également l'épaisseur des tissus environnants.

Cette technique est applicable à la réalisation d'implants en élastomère de silicone, destinés à la correction par comblement de déformations (*figure 3.24*), mais également en matériaux biocompatibles autres que le silicone (polyéthylène, etc.) pour la conception de prothèses de remplacement des tissus durs (crâne, arcade zygomatique, etc.) (*figures 3.25a-c*).

L'évolution de l'informatique et des recherches actuelles permettra, d'ici quelque temps, de réaliser des simulations de déformations des tissus mous après pose de prothèse. Une visualisation virtuelle précise du résultat opératoire sera donc possible ainsi qu'un contrôle de la forme de l'implant (*figure 3.25d*). Ce dernier pourra donc être retouché de manière à fournir le meilleur résultat esthétique.

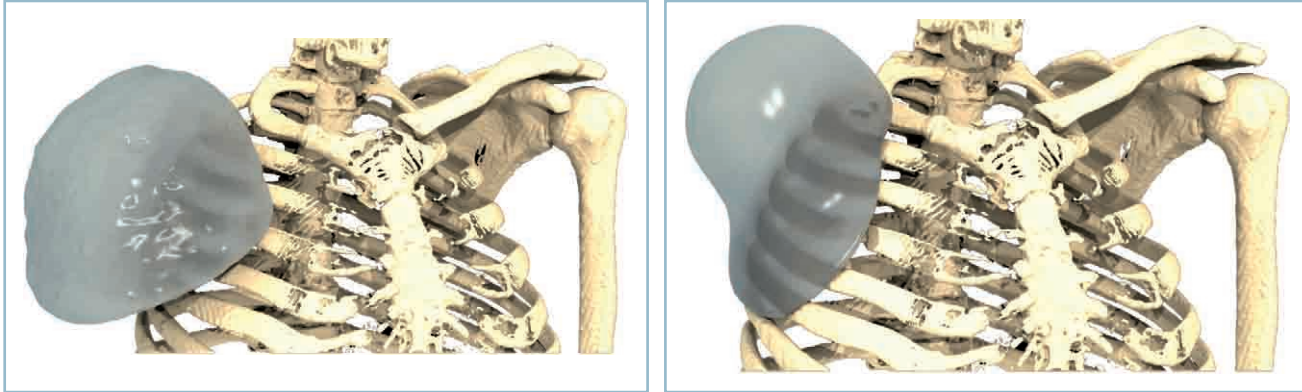


3.23 Comparaison de l'adaptation entre une prothèse réalisée par moulage et par conception assistée par ordinateur (CAO).

a, b. Prothèse réalisée par moulage. Noter la présence d'espaces morts sous-prothétiques.

c, d. Prothèse réalisée par CAO. Noter l'adaptation de la prothèse au niveau du plan chirurgical.

a	b
c	d

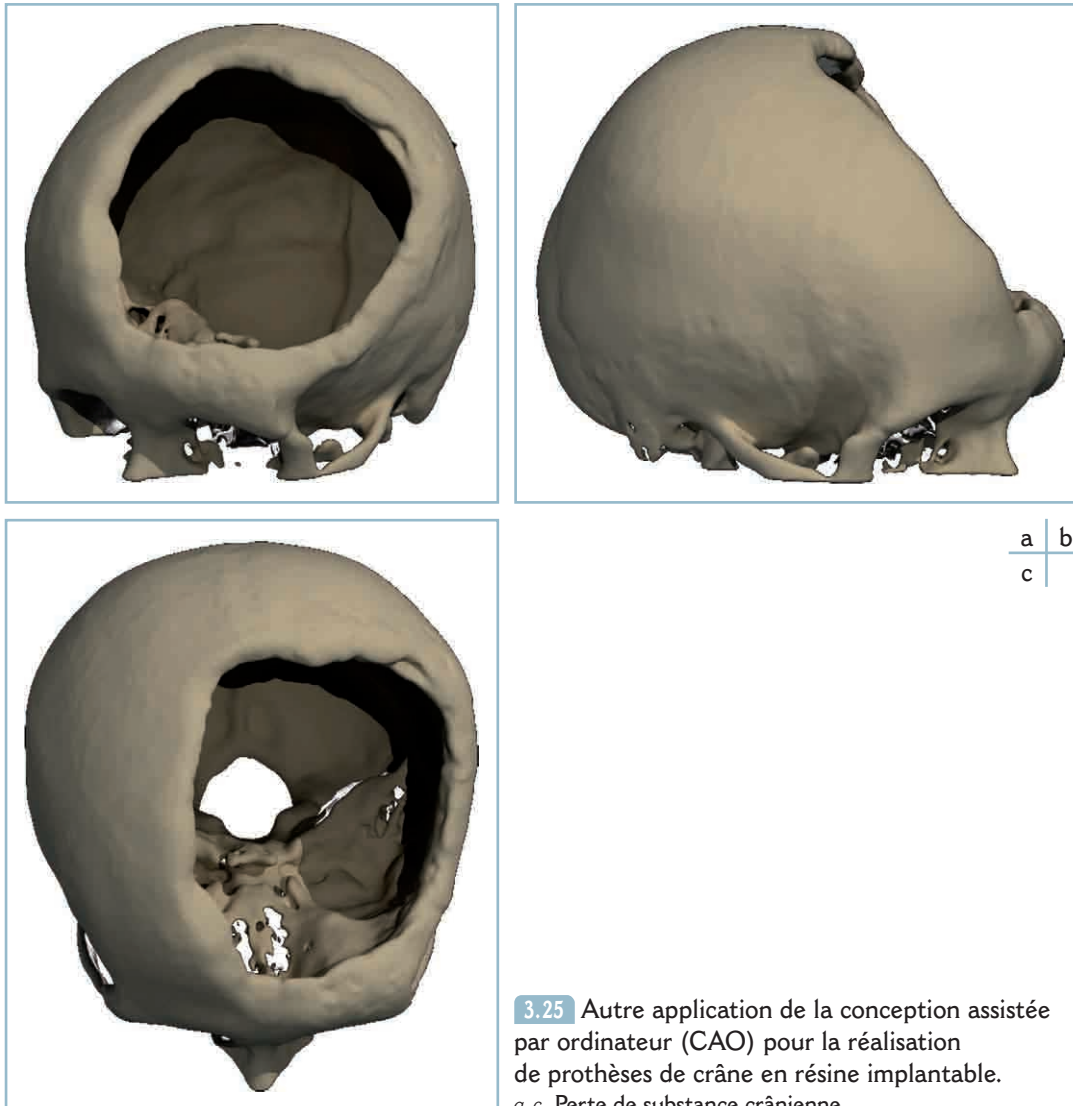


3.24 Autre application de la conception assistée par ordinateur (CAO) pour la réalisation de prothèses de silicone, cas d'une prothèse d'épaule.

a | b

a. Ancienne prothèse réalisée par moulage.

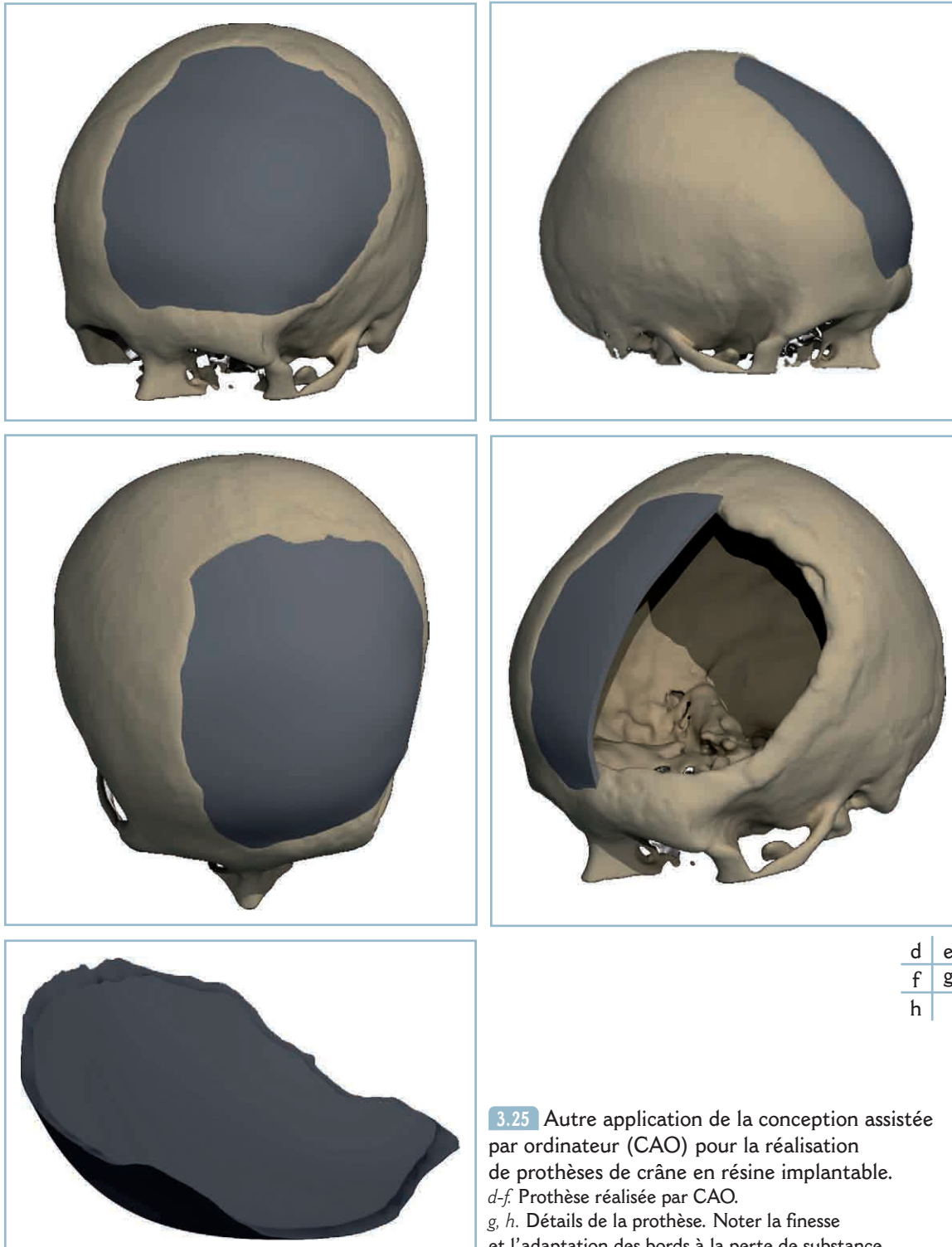
b. Nouvelle prothèse réalisée par CAO étudiée pour être allégée; le poids a été divisé par deux.

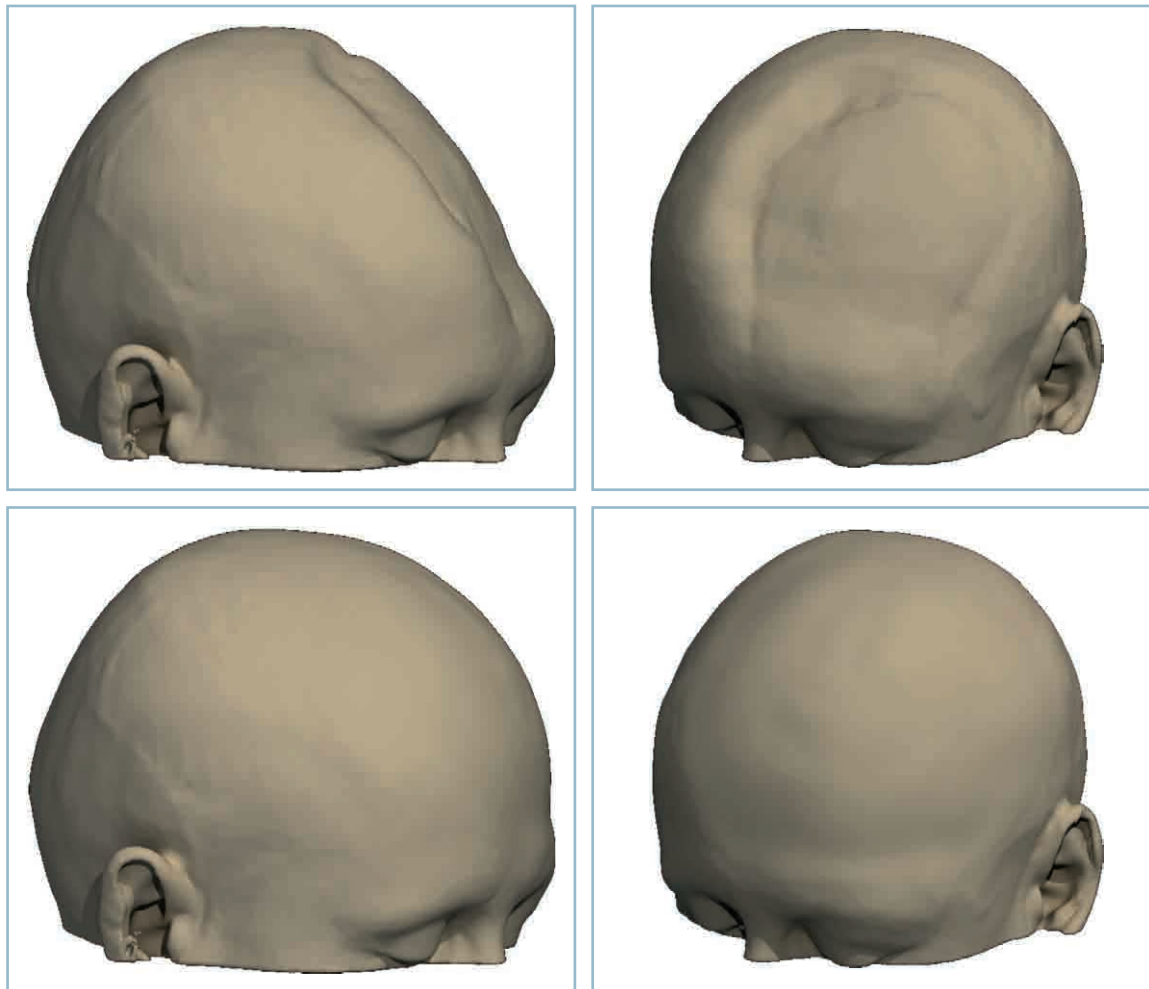


a | b
c

3.25 Autre application de la conception assistée par ordinateur (CAO) pour la réalisation de prothèses de crâne en résine implantable.

a-c. Perte de substance crânienne.





3.25 Autre application de la conception assistée par ordinateur (CAO) pour la réalisation de prothèses de crâne en résine implantable.

i, j. Reconstruction 3D du plan cutané sans prothèse.

k, l. Simulation de la déformation des tissus mous avec la prothèse (technique en cours de développement).

i	j
k	l

Bibliographie

- [1] Chavoïn JP, Dahan M, Grolleau JL, Soubirac L, Wagner A, Foucras L, et al. Funnel chest : filling technique with deep custom made implant. *Ann Chir Plast Esthet* 2003 ; 48 (2) : 67-76.
- [2] Chavoïn JP, Grolleau JL, Lavigne B, Darbas D, Dahan M, Pomard P. Chirurgie des malformations du thorax. *Encycl Méd Chir (Elsevier, Paris), Techniques chirurgicales – Chirurgie plastique reconstructrice et esthétique*, 45-671, 1998, 12 p.
- [3] Chichery A, Jalbert F, Foucras L, Grolleau JL, Chavoïn JP. Syndrome de Poland. *Encycl Méd Chir (Elsevier SAS, Paris), Techniques chirurgicales – Chirurgie plastique reconstructrice et esthétique*, 45-667-E, 2006.
- [4] Dahan M, Berijaud J, Vernhet JC. Radical surgical techniques for pectus excavatum. *Ann Chir Plast Esthet* 1990 ; 35 (6) : 485-8.
- [5] Darian VB, Argenta LC, Pasyk KA. Familial Poland's syndrome. *Ann Plast Surg* 1989 ; 23 : 531-7.
- [6] Daunt SW, Cohen JH, Miller SF. Age-related normal ranges for the Haller index in children. *Pediatr Radiol* 2004 ; 34 (4) : 326-30. Epub 2004 Jan 23.
- [7] Duhamel P, Brunel C, Le Pimpec F, Pons F, Jancovici R. Correction of the congenital malformations of the front chest wall by the modelling technique of sternochondroplasty : technique and results on a serie of 14 cases. *Ann Chir Plast Esthet* 2003 ; 48 (2) : 77-85.
- [8] Fournier-Masse M, Castaing H, Fournet JP, Glicenstein J, Duhamel B. Le syndrome de Poland. À propos de vingt observations. *Ann Pédiatr* 1976 ; 23 : 285-92.
- [9] Haller JA Jr, Kramer SS, Lietman SA. Use of CT scans in selection of patients for pectus excavatum surgery : a preliminary report. *J Pediatr Surg* 1987 ; 22 (10) : 904-6.
- [10] Hodgkinson DJ. Chest wall implants : their use for pectus excavatum, pectoralis muscle tears, Poland's syndrome and muscular insufficiency. *Aesthetic Plast Surg* 1997 ; 21 (1) : 7-15.
- [11] Karnak I, Tanyel FC, Tuncbilek E, Unsal M, Buyukpamukcu N. Reply to "Bilateral Poland anomaly versus thoracic dysplasia" by Maroteaux P and Le Merrer M. *Am J Med Genet* 1998 ; 80 : 538-9.
- [12] Kieselstein EG, Shalev RS. Familial absence of the trapezius muscle with associated shoulder girdle abnormalities. *Clin Genet* 1987 ; 32 : 145-7.
- [13] Mace JW, Kaplan JM, Schanberger JE, Gotlin RW. Poland's syndrome. Report of seven cases and review of the literature. *Clin Pediatr* 1972 ; 11 : 98-102.
- [14] Marks MW, Argenta LC, Lee DC. Silicone implant correction of pectus excavatum : indications and refinement in technique. *Plast Reconstr Surg* 1984 ; 74 (1) : 52-8.

[15] Masson JK, Spencer Payne W, Gonzalez JB. Pectus excavatum : use of preformed prosthesis for correction in the adult. *Plast Reconst Surg* 1970; 46 : 399-402.

[16] McGillivray BC, Lowry RB. Poland syndrome in British Columbia : incidence and reproductive experience of affected persons. *Am J Med Genet* 1977; 1 : 65-74.

[17] Mendelson BC, Masson JK. Silicone implants for contour deformities of the trunk. *Plast Reconst Surg* 1977; 59 : 538-44.

[18] Murray JF. Correction of pectus excavatum by sunthetic subcutaneous implant. Presented at the American Society of Plastic and Reconstructive Surgery. Philadelphie : octobre 1965.

[19] Pers M. Aplasias of the anterior wall, the pectoral muscles, and the breast. *Scand Plast Reconstr Surg* 1968; 2 : 125-35.

[20] Poupon M, Duteille F, Casanova D, Caye N, Magalon G, Pannier M. Le thorax en entonnoir : quelle prise en charge en chirurgie plastique? À propos de 10 cas. *Annales de Chirurgie Plastique Esthétique* 2007; 53 (3) : 246-54.

[21] Stanford W, Bowers DG, Lindberg EF, Armstrong RG, Finger ER, Dibell DG. Silastic implants for correction of pectus excavatum. *Ann Thorac Surg* 1972; 13 : 529-34.

[22] Tourniaire A, Deyrieux F, Tartulier M. Le cœur des dépressions sternales. Étude physiopathologique. *Pr Med* 1959; 67 : 2282-5.

CHAPITRE 4

Reconstruction de la voûte crânienne

F. JALBERT, F. LAUWERS

La reconstruction des pertes de substances de la voûte crânienne a bien évidemment un rôle cosmétique et dans la protection mécanique de l'encéphale, mais la restitution d'une boîte crânienne close présente également un intérêt fonctionnel pour le parenchyme sous-jacent, par la régulation des pressions intracrâniennes notamment. Leur prise en charge a évolué ces dernières années, et l'apparition de nouveaux biomatériaux associée au développement des implants sur mesure en conception assistée par ordinateur (CAO) modifie les stratégies de reconstruction. Certes, la greffe d'os autogène reste la technique idéale, mais du fait de son intrinsèque morbidité et du risque de résultat esthétique parfois insuffisant lié notamment à sa résorption partielle, les indications de reconstruction par les matériaux alloplastiques sont largement utilisées dans cette indication.

HISTORIQUE

La réparation des pertes de substances du crâne est une procédure dont la pratique a été authentifiée archéologiquement par la découverte au Pérou de crânes trépanés reconstruits par des plaques en or martelées datant de 2000 ans avant J.-C. [43].

En Europe, Hippocrate et Galien abordent dans leurs écrits les traumatismes crâniens et les pertes de substances osseuses, mais n'y apportent pas de solution chirurgicale (tout au plus Galien décrit-il des bandages crâniens spécifiques). Il faut attendre le XVI^e siècle pour trouver des documents traitant de la réparation des pertes de substances osseuses crâniennes. En Turquie, Ibrahim Bin Abdullah [1] décrit en 1505 les premières cranioplasties par xéno greffe de voûte de chien et de chèvre. En pleine renaissance italienne, Gabriele Fallopius (1523–1564) publie quant à lui une technique de reconstruction utilisant à son tour des plaques en or martelées. Cette attitude s'oppose à celle de beaucoup d'autres chirurgiens de l'époque, et notamment d'Ambroise Paré, qui préfèrent privilégier la reconstruction immédiate en repositionnant les fragments osseux quand cela est possible [1].

L'utilisation de matériaux alloplastiques proposée par Fallopius tombe dans l'oubli, alors qu'émergent au cours des siècles suivants des techniques d'autogreffes osseuses à l'initiative d'Henry Louis Duhamel-Dumanceau (1700-1781). Ces autogreffes ne se développent qu'avec les avancées de l'anes-

thésie et de l'asepsie : Müller utilise la table externe de la calvaria en 1890, Dobrotworski la greffe costale en 1911 [11]. Les deux guerres mondiales ont été grandes pourvoyeuses de pertes de substances crâniennes, améliorant en conséquence les techniques opératoires.

Quant à la reconstruction par des implants alloplastiques, elle prend véritablement son essor au début du XX^e siècle. Elle fait appel à des matériaux aussi divers qu'étonnants, avec des succès variables : or, argent, ivoire, écorce de noix de coco, aluminium, acier, tantalum, platine, etc. Face aux risques d'ex-trusion et d'infection, Kleinschmidt propose en 1941 l'utilisation d'implants acryliques. Le méthylméthacrylate est introduit dans les années 1950 par Spence [47] et la poudre d'os homologue en 1980, ouvrant le champ à la reconstruction par biomatériaux en routine. Le titane, lui, s'impose comme le matériau métallique le plus utilisé.

ÉTIOLOGIES DES PERTES DE SUBSTANCES OSSEUSES

La cranioplastie est le plus souvent proposée pour corriger des pertes de substances osseuses, de taille plus ou moins importante, qui sont liées à :

- des séquelles post-traumatiques : plaie craniocérébrale associée à un délabrement important de la voûte crânienne, séquelles d'embarrures complexes, etc. ;
- la nécessité d'un sacrifice osseux accompagnant l'exérèse d'un processus tumoral malin infiltrant l'os (carcinomes épithé- liaux basocellulaires ou spinocellulaires, sarcomes), ou d'un processus bénin intéressant l'os (ostéoméningiome par exemple) ;
- des résultats incomplets après chirurgie de malformations craniofaciales, craniiosynostoses notamment ;
- la lyse d'un volet neurochirurgical dans un contexte septique ou aseptique.

INDICATIONS DE LA RECONSTRUCTION CRÂNIENNE

Le bon sens veut que l'indication de la cranioplastie repose sur ses effets cosmétiques – la restauration d'une apparence normale – et sur la nécessité de protéger l'encéphale de potentielles agressions extérieures.

La voûte du crâne constitue une barrière physique aux traumatismes. L'idée de ne pas reconstruire de petites pertes de substances (communément admise et pratiquée en l'absence de plainte ou de symptomatologie en rapport) est rarement bien vécue par le patient qui, le plus souvent, demande répa-

ration. On retient cependant dans la littérature des indications à la cranioplastie lorsque la perte de substance dépasse les 6 cm² sur la convexité ou bien qu'elle se situe en zone glabre frontale. Les pertes osseuses se situant sous le muscle temporal ou occipitales sont souvent négligées [2].

Le risque traumatique est évidemment d'autant plus important que la perte de substance est étendue. Cependant, cette évidence n'est pas particulièrement documentée dans la littérature et aucun article, à notre connaissance, n'évalue correctement le risque encouru en l'absence de protection crânienne.

Toutefois, de nombreuses publications ont très tôt démontré l'intérêt de la reconstruction d'une boîte crânienne close pour les structures sous-jacentes. Dès 1945, Gardner décrit le « syndrome du trépané » (*syndrome of the trephined*) associant céphalées, malaise, irritabilité, épilepsie et symptômes psychiatriques ; symptômes qui disparaissent en cas de reconstruction de la voûte par du tantale [20]. Dès lors, l'hypothèse des effets thérapeutiques de la reconstruction de larges pertes de substances de la voûte a été largement documentée dans la littérature. Il apparaît que la cranioplastie a des indications proprement thérapeutiques dans la prise en charge de certains déficits neurologiques.

Syndrome du trépané

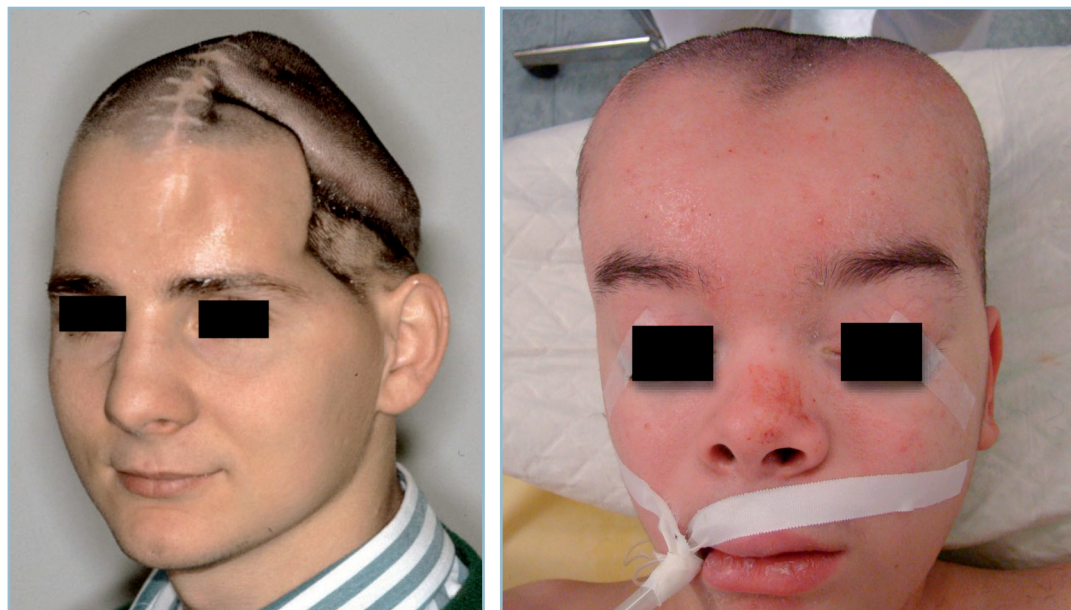Plusieurs auteurs ont décrit le syndrome du trépané comme l'apparition d'un cortège de symptômes survenant plusieurs semaines ou plusieurs mois après craniectomie, ces symptômes pouvant s'aggraver avec les changements de position et s'améliorer avec la restauration du contenant crânien [15,20,23].

Diverses théories ont cherché à expliquer la pathogénie de cet état neurologique, soulignant que la localisation de la perte de substance avait son importance [50]. Cette symptomatologie apparaît de manière plus régulière chez les patients présentant une rétraction du scalp et une déformation concave, à l'origine d'une compression relative des structures sous-jacentes ou tout au moins d'un déplacement du volume cérébral. Le terme de *sinking skin flap syndrom* est également utilisé pour décrire cette situation généralement attribuée à un effet de la pression atmosphérique en l'absence de contre-pression crânienne [54] (*figure 4.1a*).

Modifications de la circulation du liquide cébrospinal

Ce problème apparaît comme la première constatation objective incriminée dans les larges pertes de substances de la voûte. La localisation à proximité des sinus duraux est un élément probablement facilitateur, de même que les pertes de substances associées à un affaissement important des parties molles et/ou une perte relative de leur compliance (fibrose ou rétraction cicatricielle). L'amélioration des mesures de pression du liquide cébrospinal (LCS) avant et après cranioplastie semble objectivement constatée et corrélée avec l'amélioration du tableau clinique [18,19].

A contrario, le développement d'une hydrocéphalie est une complication fréquente des traumatismes crâniens sévères (*figure 4.1b*). Dans cette indication, il semble que l'apparition d'une hydrocéphalie soit plus facilement observée chez les



4.1 Séquelles esthétiques d'un défaut de la voûte crânienne lié aux troubles de régulation des pressions intracrâniennes.

- a. Dépression cutanée (*sinking skin flap syndrom*).
b. Hydrocéphalie associée à un défaut osseux frontal.

a | b

patients ayant été traités par un volet décompressif que chez les patients traités médicalement [40]. Le blocage de la circulation du LCS autour de la masse cérébrale expansée à travers l'espace de la craniectomie est une possible explication. Cependant, la relation de cause à effet entre craniectomie et hydrocéphalie n'est pas clairement élucidée. Dans tous les cas, la restauration de la continuité crânienne tend à normaliser cette situation et pour cette raison doit être envisagée dès que possible.

Modifications hémodynamiques et métaboliques

Les effets de la cranioplastie sur le débit sanguin cérébral (DSR) ont été étudiés par Richaud et al. en 1985 (Xénon 133 inhalé) [42]. Une amélioration significative du DSR était systématiquement retrouvée, y compris dans des pertes de substances modestes (de l'ordre de 10 cm²). Cette amélioration de l'hémodynamique cérébrale a été documentée par des études ultrasonographiques à l'échelle de la macrocirculation [16] et à l'échelle de la microcirculation par l'avènement de la tomographie par émission de positons (TEP) au fluoro-désoxy-glucose (FDG) [52]. L'amélioration objective de l'activité métabolique après cranioplastie conduit dès lors à associer à ce type de reconstruction une indication proprement fonctionnelle qui dépasse l'argument simplement cosmétique ou mécanique habituellement invoqué. Fort de ces éléments, le chirurgien doit se poser autant que possible en amont la question des complications classiques de ces situations et regroupées autour du terme de « syndrome du trépané ». Une approche multidisciplinaire est également justifiée, associant neurologue, neurochirurgien et chirurgien cranio-maxillo-facial. La place de l'imagerie fonctionnelle ne semble pas clairement posée en routine clinique, mais doit probablement être discutée dans la mesure où la TEP et l'imagerie par résonance magnétique fonctionnelle (IRMf) sont des traceurs de plus en plus précis de l'activité cérébrale ayant pour support l'anatomie de la microcirculation [33]. Un argument supplémentaire serait la valeur prédictive de ces examens sur l'évolution clinique après cranioplastie [52].

Autres indications

La valeur de la cranioplastie en matière de prévention ou d'amélioration de l'épilepsie postopératoire est controversée, mais son incidence ne semble pas modifiée par la reconstruction [15]. Quelques articles font ponctuellement état d'une amélioration de ce symptôme après reconstruction [46,49].

Le recouvrement de fonctions motrices ou sensibles après cranioplastie reste également controversé, mais les observations de Richaud et al. [42] et Segal et al. [46] documentent clairement cette hypothèse. Une pathogénie vasculaire est probablement à mettre en avant dans ces cas.

TECHNIQUES DE RECONSTRUCTION

Reconstruction autologue

L'autogreffe osseuse non vascularisée est sans aucun doute le matériau de reconstruction idéal quand son utilisation est possible; elle présente bien entendu l'avantage de son incorporation locale et de sa revascularisation, ainsi que de son potentiel de croissance lorsqu'elle est utilisée chez l'enfant. Ses inconvénients principaux résident dans la morbidité du site donneur, les possibilités de reconstruction sur une surface limitée et l'éventualité de résultats esthétiques insatisfaisants à distance liés à la résorption partielle du greffon [22].

On peut noter qu'il n'existe pas véritablement d'indication à une reconstruction osseuse vascularisée; les transferts libres revascularisés sont le plus souvent réservés à la reconstruction des parties molles dans le cadre des pertes de substances composites.

Nous citerons ici les greffes les plus fréquemment utilisées, les autres sites donneurs restant anecdotiques.

Autogreffe par repose du volet neurochirurgical

Dans le cadre des craniectomies décompressives, les neurochirurgiens font appel actuellement soit à la cryoconservation du volet [24,28] soit à sa mise en nourrice sous la peau abdominale [39]. La repose du volet n'est envisagée qu'après la résolution de l'épisode d'hyperpression intracrânienne (quelques semaines à quelques mois). L'avantage de cette technique est évident et tend vers la restitution ad integrum de la fonction et de la forme. L'intégration osseuse est habituellement bonne mais, dans un nombre non négligeable de cas, on peut observer une lyse du volet liée soit à un processus infectieux authentifié, soit à un processus « aseptique » qui se produit généralement à moyen ou long terme et de manière progressive, sans signe inflammatoire local ou général, et souvent sans fixation scintigraphique [22].

Dédoublage de volet crânien ou duplication de la calvaria

Cette technique a été introduite par Tessier [51] en 1982. Théoriquement, on peut reconstruire de larges pertes de substances osseuses en utilisant la voûte crânienne controlatérale ou de proximité. Il est habituel de prélever dans les régions pariétales; le prélèvement peut être réalisé soit de pleine épaisseur avec clivage secondaire dans le plan de la diploé [2], soit en ne prélevant que la corticale externe par des bandes de 1,5 à 2 cm de large [31,34]. La qualité de la reconstruction est tout à fait correcte, notamment pour les régions pariétales, avec des risques de résorption modérés. Elle se fait cependant au prix d'une fragilisation de la voûte au niveau du site de prélèvement, et de risques potentiels d'hématome intracrânien lors du prélèvement.

Pour la région frontale, des prélèvements pariétaux bilatéraux sont décrits [34].

Grill costal

Le choix de la prise d'un greffon costal réside dans l'intérêt d'utiliser la courbure naturelle des côtes pour reconstruire les régions convexes sur une surface relativement importante. Le prélèvement peut être dédoublé de manière à affiner l'épaisseur de la reconstruction et à multiplier la surface du capital prélevé.

Le principal problème est toujours la résorption des greffons grevant parfois le résultat esthétique de manière non acceptable. Cette technique est utile en région temporopariétale, mais donne des résultats cosmétiques inappropriés à la région frontale du fait de possibles irrégularités de contour. La morbidité du site donneur est à prendre en compte, avec le risque de pneumothorax et de douleurs locales.

Aile iliaque

Le greffon de corticale interne au niveau de l'os iliaque peut également être intéressant du fait de sa courbure anatomique qui peut être utilisée pour des reconstructions de taille limitée. En association à un treillis de titane, l'os spongieux iliaque est parfois utile comme matériau de comblement (*figure 4.2a*).

Reconstruction par des biomatériaux

Les matériaux alloplastiques présentent l'avantage d'une absence de morbidité du site donneur, d'être le plus souvent facilement ajustables à la géométrie de la zone à reconstruire, voire conformés sur mesure, enfin de pouvoir assurer une reconstruction pour des pertes de substances importantes.

Il s'agit de matériaux non résorbables dont le principal risque est l'infection, pouvant survenir à distance jusqu'à 10 à 20% des cas [38,53]. Le risque d'exposition n'est en fait jamais exclu même des années après la chirurgie. Les facteurs de risque sont bien établis dans la littérature : proximité des cavités sinusiennes frontales, radiothérapie pré- ou postopératoire, taille de la perte de substance et antécédent d'infection locale [4]. La qualité du recouvrement cutané est également fondamentale.

Titane

Le titane est utilisé depuis de nombreuses années et a fait ses preuves en terme de tolérance. Actuellement, il est habituel d'utiliser des plaques de treillis facilement déformables, avec un design alvéolé assurant une conformation tridimensionnelle aisée (*figure 4.2b*). Leur taille permet de reconstruire des zones pouvant atteindre 20 par 20cm. Cependant, la conformation peropératoire reste difficile pour des surfaces importantes, avec une tendance à sous-corriger la convexité en cas de rétraction

cérébrale. Les plaques sont utilisées seules ou en adjonction à du ciment d'hydroxyapatite ou de l'os spongieux.

Sont également disponibles des plaques en titane plein ou en treillis de grande épaisseur [17], qui sont réalisées sur mesure à partir des données de l'imagerie. Les principaux inconvénients de ce type de matériau résident dans la conductivité thermique au chaud et au froid qui gêne fréquemment les patients, ainsi que son caractère radio-opaque qui peut compliquer l'interprétation des examens d'imagerie.

Ciment PMMA

Utilisé depuis longtemps dans cette indication, le PMMA (poly-méthyl-métacrylate) a fait ses preuves en termes de biocompatibilité, faible coût, solidité et facilité de modelage [13]. Il reste actuellement le biomatériau le plus utilisé dans cette indication (*figure 4.2c*).

Cependant, on ne peut négliger le risque d'infection postopératoire à distance, qui reste supérieur à 10% dans certaines séries [5,37].

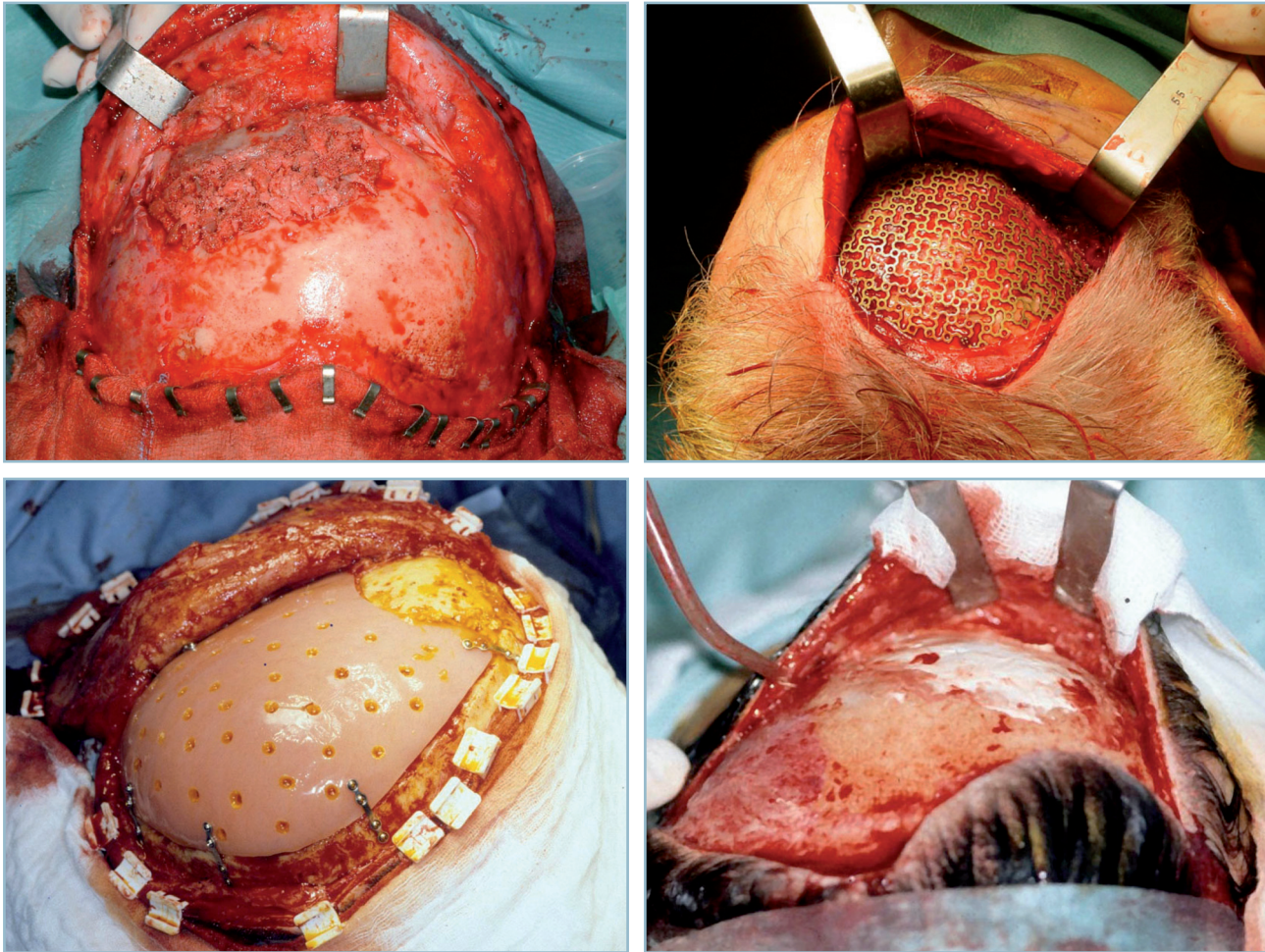
Par ailleurs, il présente le désavantage de fournir une réaction exothermique importante qui se produit lors de sa polymérisation (environ 80°); il est donc important de ne pas laisser polymériser, ou de bien irriguer le PMMA au contact de la dure-mère pour éviter l'échauffement cérébral. Enfin une parfaite stabilité est nécessaire, le plus souvent obtenue par l'utilisation de fils métalliques [21,37,41]. Le PMMA est également proposé comme matériau de comblement pour les dépressions secondaires non transfixiantes [37].

Ciment d'hydroxyapatite

Le ciment d'hydroxyapatite est constitué de cristaux de phosphate de calcium. Il s'agit d'un substitut osseux servant de matrice ostéoconductrice pour la régénération osseuse [26]. C'est un ciment malléable, adaptable à la géométrie de la zone à reconstruire (*figure 4.2d*); il durcit en 10 à 15 min et ne génère pas de réaction exothermique. L'ostéointégration est dépendante de la taille de la perte de substance, et est au final limitée en périphérie [44]. Le ciment d'hydroxyapatite présente aussi l'inconvénient d'une faible résistance mécanique. Pour cette raison, il est souvent employé en adjonction avec un treillis en titane pour augmenter sa stabilité et sa résistance [11], dans les reconstructions de taille moyenne ou dans les appositions de surface [11,12]. Enfin, le taux d'infection postopératoire est loin d'être négligeable avec ce type de matériel (jusqu'à 20% dans certaines séries [12]).

Céramique d'hydroxyapatite poreuse

La céramique d'hydroxyapatite poreuse permet de combler une perte de substance [48] en obtenant en périphérie de l'implant un certain degré d'intégration, garant d'une meilleure stabilité. Ces reconstructions sont cependant cassantes, et ne tolèrent pas de fraisage ou de forage en peropératoire; cela



4.2 Reconstruction de la voûte crânienne.

- a. Par une greffe osseuse iliaque.
- b. Par une grille en titane.
- c. Par une prothèse en méthylméthacrylate
- d. Par du ciment en hydroxyapatite.

a	b
c	d

rend l'utilisation d'ostéosynthèse rigide impossible et implique d'anticiper les zones de fixation pour concevoir des trous sur la prothèse.

Matériaux vitrocéramiques

Les matériaux vitrocéramiques (tel le Bioverit®) sont aussi utilisés dans le cadre des prothèses sur mesure. Leur solidité est plus importante et ils tolèrent un certain degré de façonnage peropératoire. Les pores sont beaucoup plus petits et ne permettent pas de recolonisation osseuse.

Polyéthylène poreux

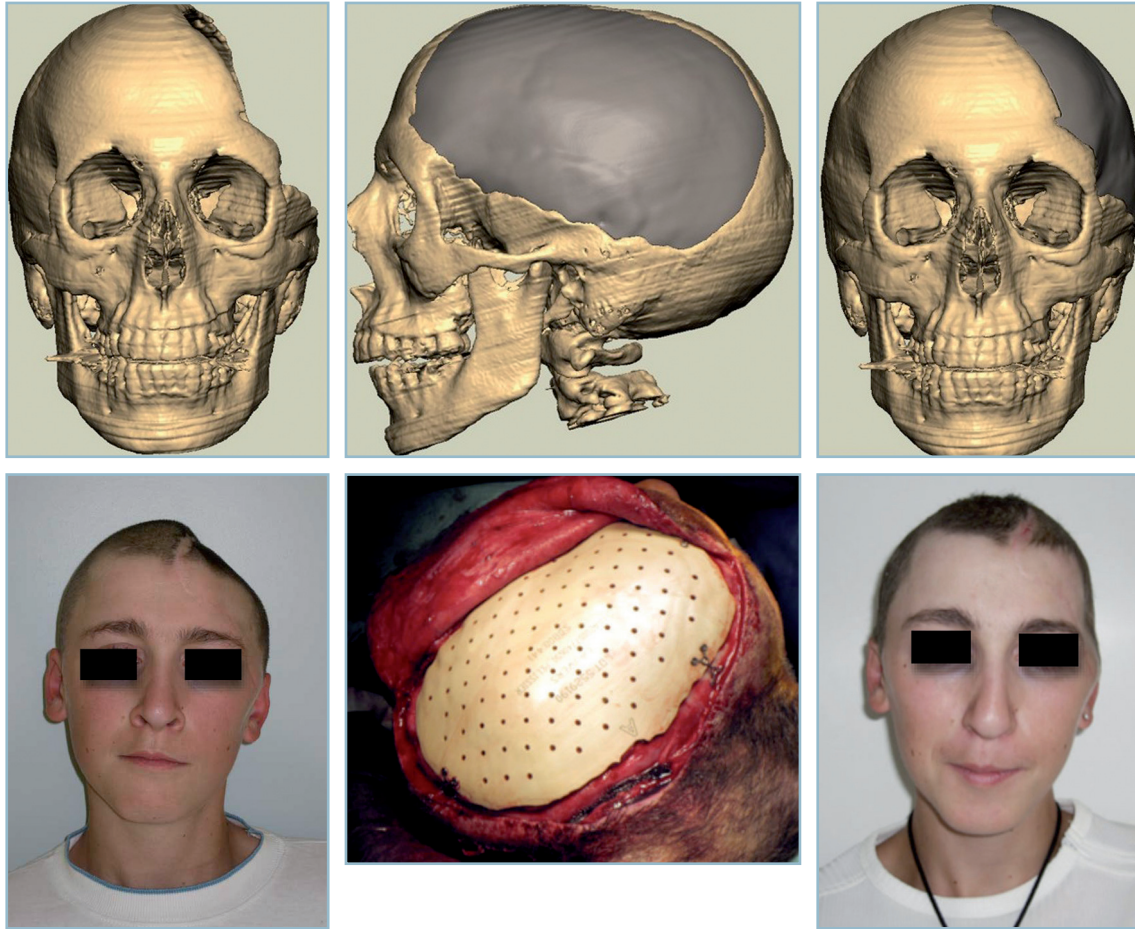
Le Medpor® est du polyéthylène poreux qui présente l'avantage d'être très facilement conformable (soit par modification de sa courbure après l'avoir trempé dans du sérum chaud, soit par section des berges au bistouri froid pour sa forme). Il se présente sous la forme de plaques de tailles différentes, adap-

tables lors de la chirurgie ou sous forme d'armature de titane recouverte de polyéthylène [36]. Sa présentation permet de faire une utilisation en apposition ou pour des pertes osseuses de pleine épaisseur.

Il existe également la possibilité de réaliser des implants sur mesure dans ce type de matériau.

PEEK

Le PEEK (poly-éther-éthyl-kétone) est une résine dont l'emploi comme implant se développe depuis une dizaine d'années dans diverses indications (traumatologie, rachis, etc.). Elle se caractérise par son caractère inerte, biocompatible et sa grande résistance mécanique [32]. Disponible uniquement en implants sur mesure [30], elle peut être percée, fraisée et ostéosynthésée facilement [45] (figure 4.3). On peut ainsi fixer le volet par des miniplaques vissées pour assurer sa parfaite stabilité. Le PEEK est par ailleurs radiotransparent, inerte pour la radiothérapie, restérilisable et isolant thermique.



4.3 a-f. Reconstruction par un implant sur mesure (en PEEK) chez un adolescent ayant présenté une lyse d'un volet de décompression neurochirurgical (reposé après cryopréservation).

a	b	c
d	e	f

Voies de recherche

De nombreuses publications font état d'une recherche importante dans le domaine de l'ingénierie tissulaire [8] appliquée à la reconstruction osseuse de la voûte (matériaux ostéoconducteurs, cellules souches, facteurs de croissance), dans le but de reconstituer une matrice osseuse néoformée en lieu et place de la perte de substance. Il s'agit pour l'instant le plus souvent d'études préliminaires ou d'expérimentations animales, dont les résultats méritent d'être suivis.

Intérêt des prothèses sur mesure

Le développement de l'imagerie 3D associée aux technologies de conception assistée par ordinateur (CAO) a permis l'émergence de prothèses sur mesure, conçues pour parfaitement s'adapter à la zone à reconstruire et permettant d'assurer une symétrisation exacte de la voûte [8]. Il s'agit d'une avancée non négligeable tant on sait qu'il est souvent difficile d'appréhender en peropératoire la courbure nécessaire à la reconstruction dans les grandes pertes de substances. Il est

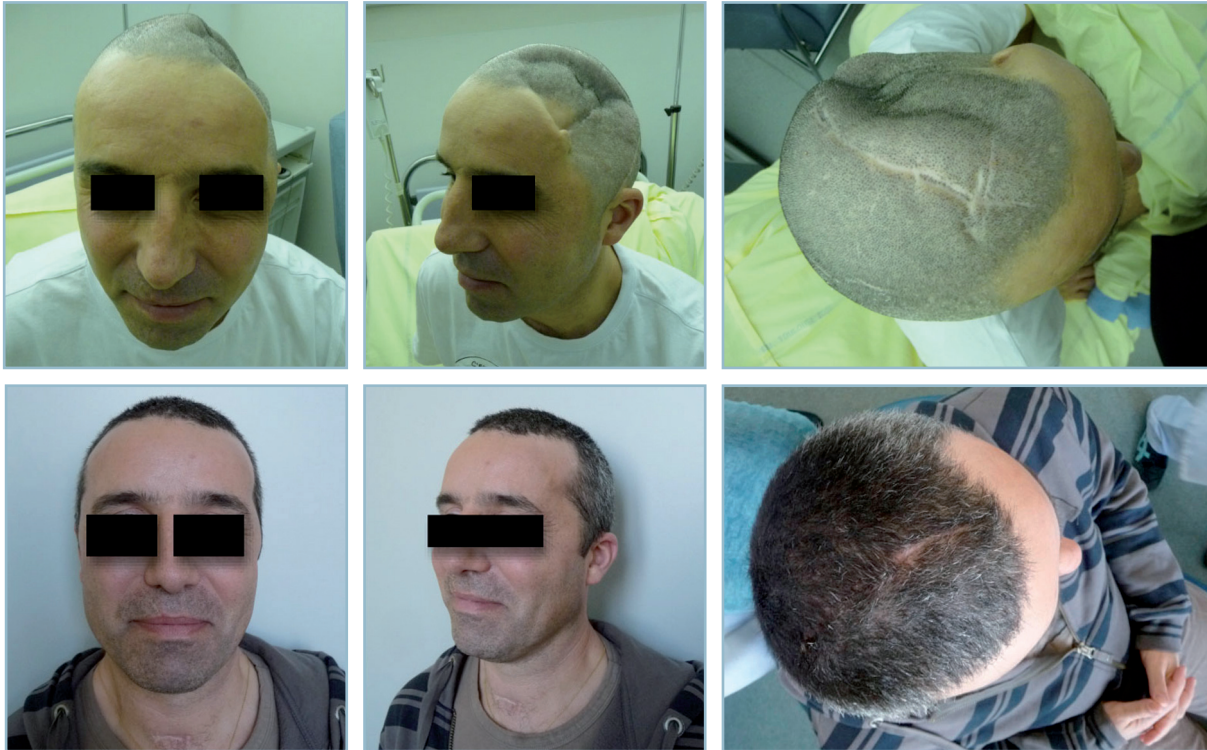ainsi assez fréquent d'observer des résultats insatisfaisants sur le plan cosmétique avec les techniques habituelles nécessitant une conformation peropératoire qui est par définition très opérateur-dépendante.

Les avantages de ces implants spécifiques paraissent évidents :

- diminution du temps opératoire ;
- parfait ajustement au pourtour de la reconstruction probablement garant de la stabilité de la reconstruction dans le temps ;
- résultat esthétique optimal sur les grandes pertes de substances et zones à géométries complexes (figure 4.4) ;
- absence de morbidité sur un éventuel site donneur.

De nombreux fabricants proposent désormais de réaliser ce type de prothèse sur mesure en utilisant divers matériaux (PEEK, hydroxyapatite, Biovérif®, Porex®, titane, etc.).

Le coût de ces implants n'est pas négligeable et ils ne sauraient être réservés à des indications particulières (très large taille, complexité de forme et région fronto-orbitaire), mais la qualité des résultats dans ces indications doit être prise en



4.4 a-f. Résultat cosmétique d'une reconstruction sur un *sinking skin flap syndrom*. Symétrisation de la voûte, amélioration clinique des céphalées.

a	b	c
d	e	f

considération. Notons enfin que le délai de fabrication peut être long (3 semaines à 1 mois).

STRATÉGIE DE PRISE EN CHARGE

Le choix du type de reconstruction est avant tout lié à la taille de la perte de substance.

Les déformations sans perte de substance (embarrure ancienne par exemple) feront appel à des appositions locales. L'indication d'une correction existe principalement dans la région fronto-orbitaire ou la rançon esthétique est importante. Différentes stratégies peuvent être envisagées (biomatériaux ou greffe osseuse); il est important de tenir compte de l'intégrité du sinus frontal compte tenu du risque infectieux. Le treillis en titane est, lui, particulièrement utile pour gommer les irrégularités osseuses.

Les pertes de substances de petites tailles sont accessibles à une reconstruction par de l'os autologue associée à un treillis en titane. Les zones de taille moyenne bénéficient de l'emploi du PMMA en modelage extemporané.

Au-delà d'une certaine taille, il devient difficile de reproduire correctement la convexité crânienne de manière parfaitement symétrique. Au-delà de 150cm² ou en cas d'anatomie complexe, il est probablement plus opportun de faire appel aux implants sur mesure.

Un arbre décisionnel est proposé à la *figure 4.5*.

CONSIDÉRATIONS TECHNIQUES

Gestion du lit receveur

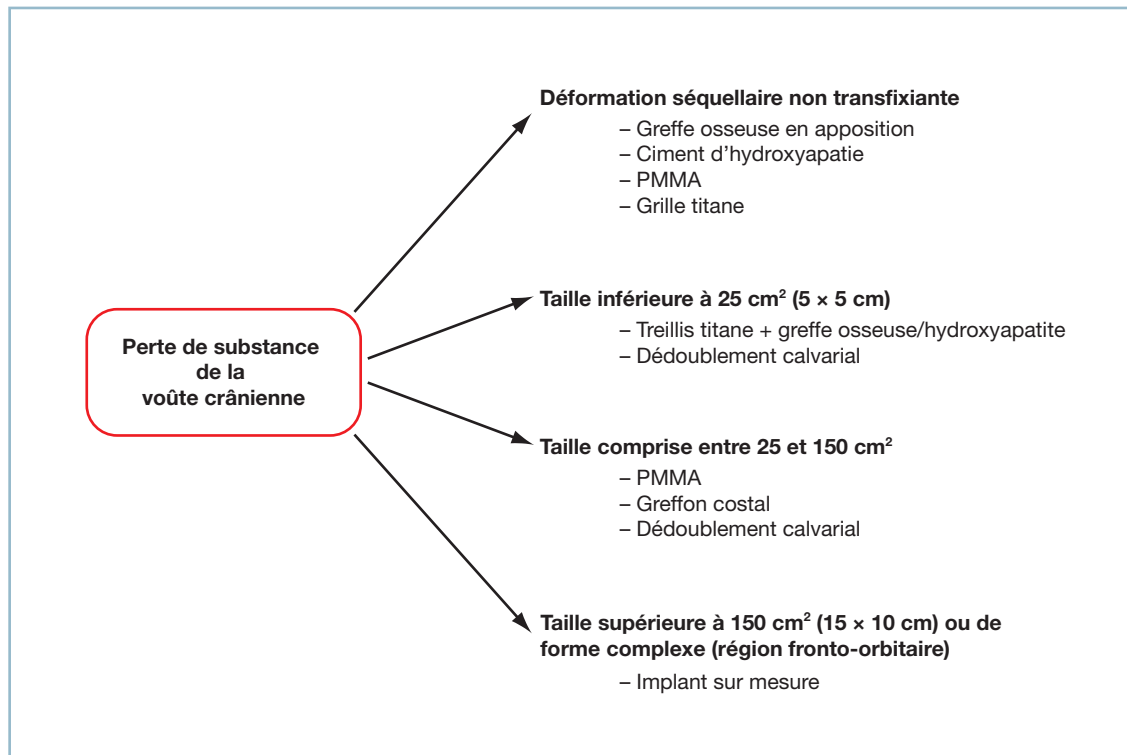
Couverture cutanée

La couverture cutanée en regard de la cranioplastie doit être de bonne qualité, et l'état des tissus mous sus-jacent va par conséquent guider la décision thérapeutique. En cas de déficit cutané ne permettant pas d'assurer une fermeture primaire, on fera appel à diverses techniques décrites ci-après.

- Les lambeaux locaux. Leur utilisation paraît peu intéressante dans le cadre de la reconstruction secondaire des pertes de substances osseuses. Ils ne trouvent véritablement leur utilité que dans le cadre de l'urgence ou en absence de reconstruction osseuse.

- L'expansion cutanée. En cas d'affaissement endocrânien (*sinking skin flap syndrom*) [7,27], il est nécessaire de bien évaluer la réserve de peau disponible après restauration de la convexité. Du fait du caractère particulièrement peu expansible du scalp, tout déficit doit être anticipé, et faire appel le cas échéant à des techniques d'expansion cutanée [3]. Cela permet d'une part d'assurer une fermeture sans tension, et d'autre part de garantir la continuité capillaire.

- Les lambeaux libres. Dans le cadre particulier de la chirurgie carcinologique, la reconstruction des parties molles prime sur la reconstruction osseuse. Celle-ci peut être associée ou différée selon les impératifs de contrôle local et de la nécessité



4.5 Arbre décisionnel en cas de perte de substance de la voûte crânienne.

d'une radiothérapie adjuvante. Les lambeaux libres microanastomosés trouvent naturellement leur indication dans cette localisation [6]. Les lambeaux musculaires de latissimus dorsi (*figure 4.6*) ou de serratus antérieur greffés secondairement assurent un apport tissulaire de bonne qualité, relativement fin, permettant la couverture primaire de la dure-mère sous-jacente, parfois elle-même reconstruite par un matériel synthétique.

Statut infectieux local et timing opératoire

Il est fréquent d'intervenir après repose d'un volet neurochirurgical qui a pu s'infecter et se lyser, ou parfois après une infection sur un biomatériau. Les infections locales doivent être parfaitement contrôlées avant d'envisager toute reconstruction quelle qu'elle soit. La mise à plat chirurgicale de toute situation infectieuse patente est indispensable. Certains auteurs s'accordent à proposer un délai de 6 mois [2,4,14] avant d'envisager un nouveau geste chirurgical. La scintigraphie aux leucocytes marqués peut être utile pour s'assurer de l'absence de foyers d'ostéite résiduels.

Proximité des cavités sinusiennes

Il est important de ne pas négliger la nécessité d'exclure le sinus frontal (si celui-ci est exposé) pour limiter le risque infectieux postopératoire. Une cranialisation est réalisée, associant l'exérèse de toute la muqueuse sinusienne au comblement étanche des canaux nasofrontaux.

Région temporale

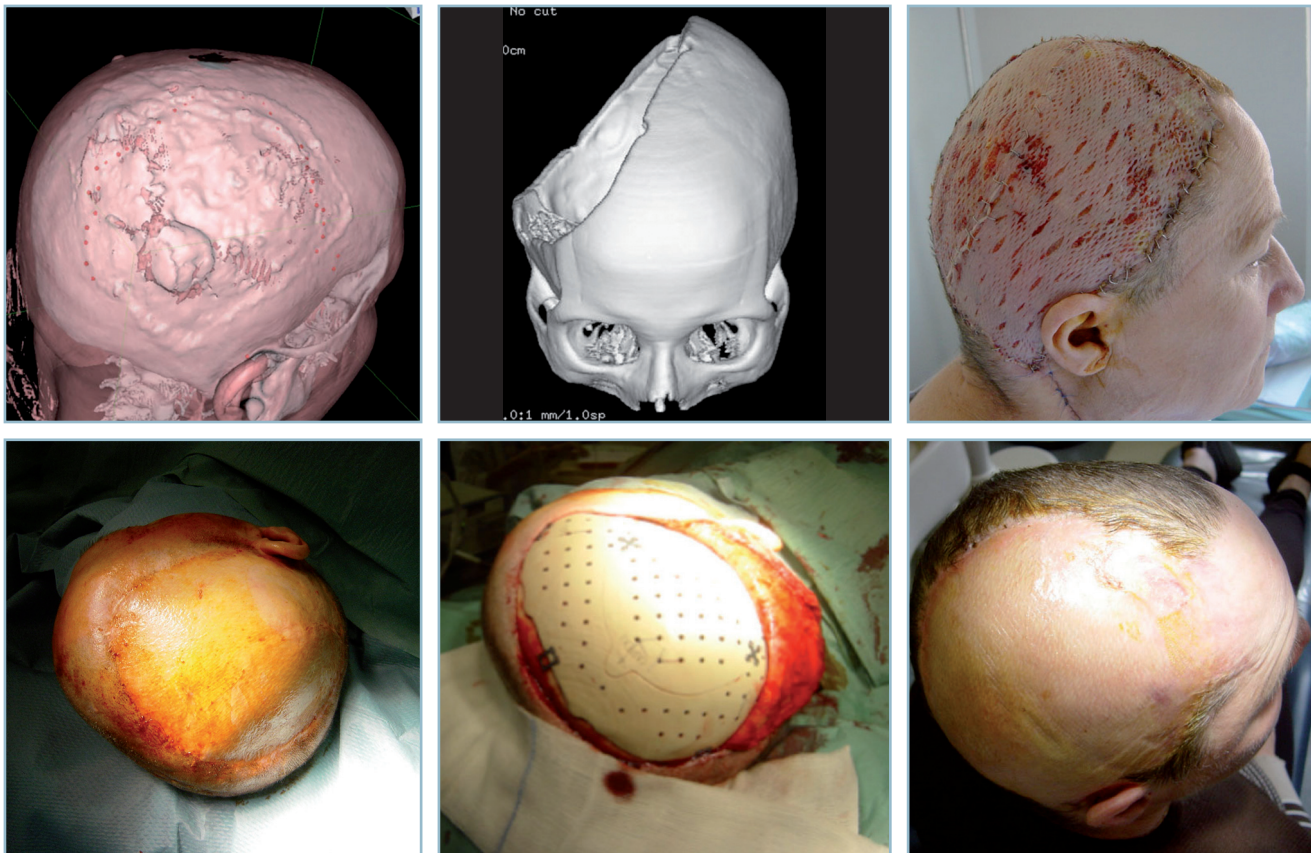
Dans les localisations temporo-ptérygones, il est habituel d'observer une dépression liée à la disparition ou la rétraction en boule du muscle temporal dans la région zygomatique (par perte de ses attaches osseuses supérieures). Si ce problème n'est pas pris en compte lors de la réparation osseuse, l'asymétrie qui en résulte est généralement très disgracieuse et grève d'autant le résultat esthétique. Il est important de prendre en considération ce fait lors de la reconstruction, où un étalement du muscle et une suspension doivent être réalisés dans la limite des possibilités. En cas d'insuffisance, l'utilisation d'une technique de comblement secondaire est à envisager en fonction du type de reconstruction sous-jacente.

Gestion du contenu endocrânien

La coopération avec le neurochirurgien est essentielle dans le cadre des reconstructions étendues.

Espaces morts

La gestion des espaces morts reste controversée dans la littérature. La présence d'espaces morts remplis de liquide peut être considérée comme un risque potentiel d'infection secondaire. Le plus souvent, cet espace mort va progressivement disparaître avec l'expansion encéphalique (notamment chez l'enfant).



4.6 Reconstruction d'une exérèse carcinologique de la voûte en deux temps (carcinome basocellulaire infiltrant largement la voûte crânienne).

Exérèse de la lésion osseuse et cutanée et reconstruction primaire par lambeau de grand dorsal musculaire pur (a, b), suivie d'une greffe de peau fine (c). Puis reconstruction osseuse secondaire par un implant sur mesure en PEEK (d, e) et résultat à 6 mois (f).

a	b	c
d	e	f

Cependant, dans un certain nombre de cas, il est observé sur les scanners de contrôle à distance l'existence d'une collection de tonalité liquidienne généralement extradurale [34]. Cela peut être lié à une cicatrisation fibreuse de la dure-mère (voire à son ossification) entraînant la disparition de la compliabilité méningée, ce qui crée un obstacle à l'expansion naturelle du parenchyme cérébral. Chez les patients présentant une dérivation ventriculaire, Liao et Kao [35] ont proposé de jouer sur la perméabilité du drain, un clampage préalable permettant d'une part l'expansion de la peau en regard de la perte de substance osseuse, et d'autre part d'éviter les espaces morts sous la reconstruction.

Il convient surtout de prévenir en postopératoire immédiat le risque d'hématome extradural par une suspension dure-mérienne adéquate. Le volet de reconstruction doit, lui, être idéalement perforé, et associé à un système de drainage aspiratif à faible pression mis en place en extracrânien, dans le décollement.

Gestion d'une hydrocéphalie

Une dérivation ventriculopéritonéale préopératoire ou uniquement un drainage lombaire temporaire pour diminuer le volume endocrânien devront être envisagés au cas

par cas. Rappelons que la cranioplastie va certes améliorer le jeu des pressions intracrâniennes à terme, mais le contexte périopératoire nécessite une attention plus particulière qui relève entièrement du neurochirurgien.

Cranioplasties chez l'enfant

La problématique de la reconstruction doit tenir compte du volume de croissance résiduel. La croissance volumétrique du cerveau, qui est le principal acteur de l'expansion crânienne, est particulièrement importante entre la naissance et 2 ans. À partir de l'âge de 6 ans, on considère que 90% du volume crânien sont acquis, les modifications intervenant à partir de cette date étant liées entre autres à l'augmentation de l'épaisseur des os du crâne, au développement du muscle temporal et à la pneumatisation du sinus frontal (10 ans) [9].

Un autre des aspects plus spécifiques à l'enfant est la modification de la perte de substance avec le temps. En dehors du problème spécifique de la croissance, ces modifications sont le fait d'une production ostéogénique plus importante à partir des berges, de l'épicrâne et surtout de la dure-mère. Cette

notion est à connaître, car elle entraîne parfois des problèmes dans la repose de volets lorsque ce geste est réalisé très à distance de la craniectomie.

De manière assez consensuelle, dans la période de croissance active, la greffe osseuse autologue reste la technique de référence et celle qui doit être envisagée en premier lieu pour toute perte de substance, du fait des possibilités d'intégration et même de croissance de la greffe [25,29]. Le site donneur privilégié est la voûte restante quand il est possible de dédoubler un volet de taille suffisante. Le grill costal est la deuxième alternative, mais cette option induit obligatoirement une cicatrice supplémentaire et parfois une déformation thoracique secondaire. En outre, il semblerait que le taux de résorption soit plus particulièrement élevé chez l'enfant pour les reconstructions étendues (jusqu'à 60% pour une surface supérieure à 75 cm²) [10].

L'alternative la plus répandue dans la littérature est l'utilisation de grilles en titane associées à des ciments d'hydroxyapatite. En effet, l'hydroxyapatite est considérée comme le substitut osseux idéal montrant de manière assez régulière un certain degré de colonisation ostéoblastique par les berges [11].

Dans tous les cas, la courbe de croissance crânienne dicte la conduite à tenir. De la naissance à 2 ans, une reconstruction autologue est à privilégier et, si elle n'est pas possible, il peut être intéressant de différer la reconstruction au-delà de cette échéance. Le port d'un casque sur mesure est alors nécessaire. Les fractures croissantes (*growing fractures*) sont une étiologie rare mais spécifique dans cette tranche d'âge ; l'interposition d'un greffon osseux, voire d'un treillis de titane entre la dure-mère et l'os au niveau des berges, sans ostéosynthèse, est la méthode la plus habituelle.

Après l'âge de 6 ans, toute reconstruction est possible, y compris l'utilisation d'implants sur mesure alloplastiques. Entre 2 et 6 ans, la réflexion est bien sûr menée au cas par cas, avec une place privilégiée des ciments d'hydroxyapatite pour leur propriété ostéoconductive. L'emploi d'implants sur mesure reste possible dans cette période avec, cependant, le risque relatif de devoir changer l'implant en fin de croissance.

CONCLUSION

La complexité individuelle de l'anatomie de la calvaria est probablement le facteur principal qui empêche de systématiser simplement sa reconstruction. La possibilité de réaliser des implants sur mesure à partir des données de l'imagerie en coupe est une avancée majeure dans ce domaine. Cependant, le biomatériau idéal n'existe pas et la mise en place d'une prothèse définitive fait toujours courir un risque secondaire au patient. L'utilisation d'os autologue est à privilégier tant que le rapport bénéfice/risque est favorable, notamment en termes de morbidité et de risque de résorption à long terme. Il est encore certain que la reconstruction de la calvaria est dans sa spécificité l'un des moteurs de la recherche en matière d'ingénierie tissulaire. Dès lors, on peut très clairement envisager que

les années à venir donneront des solutions plus satisfaisantes, s'appuyant très probablement sur des matrices résorbables ostéoinductives et ostéoconduites produites sur mesure et à partir de cellules autogènes.

Gardons enfin à l'esprit que le bénéfice fonctionnel de la reconstruction est un autre élément fondamental du résultat et qu'il doit être précisément évalué dès lors qu'il participe largement à l'indication thérapeutique. Cela permettra encore à la recherche d'avancer dans ce domaine qui, finalement, englobe une grande part de nos préoccupations en matière de chirurgie réparatrice.

Bibliographie

- [1] Aciduman A, Belen D. The earliest document regarding the history of cranioplasty from the Ottoman era. *Surgical neurology* 2007; 68 (3) : 349-52.
- [2] Artico M, Ferrante L, Pastore FS, Ramundo EO, Cantarelli D, Scopelliti D, Iannetti G. Bone autografting of the calvaria and craniofacial skeleton : historical background, surgical results in a series of 15 patients, and review of the literature. *Surg Neurol* 2003; 60 (1) : 71-9.
- [3] Azzolini A, Riberti C, Cavalca D. Skin expansion in head and neck reconstructive surgery. *Plast Reconstr Surg* 1992; 90 (5) : 799-807.
- [4] Baumeister S, Peek A, Friedman A, Levin LS, Marcus JR. Management of postneurosurgical bone flap loss caused by infection. *Plast Reconstr Surg* 2008; 122 (6) : 195e-208e.
- [5] Blum KS, Schneider SJ, Rosenthal AD. Methyl methacrylate cranioplasty in children : long-term results. *Pediatr Neurosurg* 1997; 26 (1) : 33-5.
- [6] Chavoin JP, Gigaud M, Clouet M, Laffitte F, Costagliola M. The reconstruction of cranial defects involving scalp, bone and dura following electrical injury : report of two cases treated by homograft, free groin flap and cranioplasty. *British Journal of Plastic Surgery* 1980; 33 (3) : 311-7.
- [7] Chierigato A. The syndrome of the sunken skin flap : a neglected potentially reversible phenomenon affecting recovery after decompressive craniotomy. *Intensive Care Med* 2006; 32 (10) : 1668-9.
- [8] Chim H, Schantz J. New frontiers in calvarial reconstruction : integrating computer-assisted design and tissue engineering in cranioplasty. *Plast Reconstr Surg* 2005; 116 (6) : 1726-41.
- [9] Couly G. Croissance craniofaciale du fœtus et du jeune enfant. *Encycl Méd Chir (Elsevier, Paris)* 2002; 22-001-A-30.
- [10] de Oliveira RS, Brigato R, Madureira JF, Cruz AA, de Mello Filho FV, Alonso N, Machado HR. Reconstruction of a large complex skull defect in a child : a case report and literature review. *Childs Nerv Syst* 2007; 23 (10) : 1097-102.
- [11] Ducic Y. Titanium mesh and hydroxyapatite cement cranioplasty : A report of 20 cases. *Journal of Oral and Maxillofacial Surgery* 2002; 60 (3) : 272-6.
- [12] Durham S, McComb J, Levy M. Correction of large (> 25 cm²) cranial defects with reinforced hydroxyapatite cement : technique and complications. *Neurosurgery* 2003; 52 (4) : 842-5.
- [13] Eppley BL. Biomechanical testing of alloplastic PMMA cranioplasty materials. *The Journal of Craniofacial Surgery* 2005; 16 (1) : 140-3.
- [14] Eppley BL, Kilgo M, Coleman JJ. Cranial reconstruction with computer-generated hard-tissue replacement patient-matched implants : indications, surgical technique, and long-term follow-up. *Plast Reconstr Surg* 2002; 109 (3) : 864-71.
- [15] Ercolei F, Walker AE. Posttraumatic epilepsy and early cranioplasty. *J Neurosurg* 1963; 20 : 1085-9.
- [16] Erdogan E, Düz B, Kocaoglu M, Izci Y, Sirin S, Timurkaynak E. The effect of cranioplasty on cerebral hemodynamics : evaluation with transcranial Doppler sonography. *Neurology India* 2003; 51 (4) : 479-81.
- [17] Eufinger H, Wehmöller M. Individual prefabricated titanium implants in reconstructive craniofacial surgery : clinical and technical aspects of the first 22 cases. *Plast Reconstr Surg* 1998; 102 (2) : 300-8.
- [18] Fodstad H, Ekstedt J, Friden H. CSF hydrodynamic studies before and after cranioplasty. *Acta Neurochir Suppl (Wien)* 1979; 28 (2) : 514-8.
- [19] Fodstad H, Love JA, Ekstedt J, Friden H, Liliequist B. Effect of cranioplasty on cerebrospinal fluid hydrodynamics in patients with the syndrome of the trephined. *Acta Neurochir (Wien)* 1984; 70 (1-2) : 21-30.

- [20] Gardner W. Closure of defects of the skull with tantalum. *Surg Gynecol Obstet* 1945; 80 : 303-12.
- [21] Gibbons KJ, Hicks WL, Guterman LR. A technique for rigid fixation of methyl methacrylate cranioplasty : the vault-locking method. *Surgical Neurology* 1999; 52 (3) : 310-4; discussion 4-5.
- [22] Grant GA, Jolley M, Ellenbogen RG, Roberts TS, Gruss JR, Loeser JD. Failure of autologous bone-assisted cranioplasty following decompressive craniectomy in children and adolescents. *J Neurosurg* 2004; 100 (2) Suppl Pediatrics : 163-8.
- [23] Grantham EC, Landis HP. Cranioplasty and the post-traumatic syndrome. *J Neurosurg* 1948; 5 (1) : 19-22.
- [24] Grossman N, Shemesh-Jan H, Merkin V, Gideon M, Cohen A. Deep-freeze preservation of cranial bones for future cranioplasty : nine years of experience in Soroka University Medical Center. *Cell Tissue Banking* 2007; 8 (3) : 243-6.
- [25] Hockley AD, Goldin JH, Wake MJ, Iqbal J. Skull repair in children. *Pediatr Neurosurg* 1990; 16 (4-5) : 271-5.
- [26] Hollier L. The use of hydroxyapatite cements in craniofacial surgery. *Clinics in Plastic Surgery* 2004; 31 (3) : 423-8.
- [27] Isago T, Nozaki M, Kikuchi Y, Honda T, Nakazawa H. Sinking skin flap syndrome : a case of improved cerebral blood flow after cranioplasty. *Ann Plast Surg* 2004; 53 (3) : 288-92.
- [28] Iwama T, Yamada J, Imai S, Shinoda J, Funakoshi T, Sakai N. The use of frozen autogenous bone flaps in delayed cranioplasty revisited. *Neurosurgery* 2003; 52 (3) : 591-6.
- [29] Josan VA, Sgouros S, Walsh AR, Dover MS, Nishikawa H, Hockley AD. Cranioplasty in children. *Childs Nerv Syst* 2005; 21 (3) : 200-4.
- [30] Kim MM, Boahene KD, Byrne PJ. Use of customized polyetheretherketone (PEEK) implants in the reconstruction of complex maxillofacial defects. *Arch Facial Plast Surg* 2009; 11 (1) : 53-7.
- [31] Kiyokawa K, Hayakawa K, Tanabe HY, Inoue Y, Tai Y, Shigemori M, Tokutomi T. Cranioplasty with split lateral skull plate segments for reconstruction of skull defects. *J Craniomaxillofac Surg* 1998; 26 (6) : 379-85.
- [32] Kurtz SM, Devine JN. PEEK biomaterials in trauma, orthopedic, and spinal implants. *Biomaterials* 2007; 28 (32) : 4845-69.
- [33] Lauwers F, Cassot F, Lauwers-Cances V, Puwanarajah P, Duvernoy H. Morphometry of the human cerebral cortex microcirculation : general characteristics and space-related profiles. *Neuroimage* 2008; 39 (3) : 936-48.
- [34] Lee C, Antonyshyn OM, Forrest CR. Cranioplasty : indications, technique, and early results of autogenous split skull cranial vault reconstruction. *J Craniomaxillofac Surg* 1995; 23 (3) : 133-42.
- [35] Liao CC, Kao MC. Cranioplasty for patients with severe depressed skull bone defect after cerebrospinal fluid shunting. *J Clin Neurosci* 2002; 9 (5) : 553-5.
- [36] Liu JK, Gottfried ON, Cole CD, Dougherty WR, Couldwell WT. Porous polyethylene implant for cranioplasty and skull base reconstruction. *Neurosurgical Focus* 2004; 16 (3) : ECP1.
- [37] Marchac D, Greensmith A. Long-term experience with methylmethacrylate cranioplasty in craniofacial surgery. *Journal of Plastic, Reconstructive & Aesthetic Surgery* 2008; 61 (7) : 744-52.
- [38] Matsuno A, Tanaka H, Iwamuro H, Takanashi S, Miyawaki S, Nakashima M, et al. Analyses of the factors influencing bone graft infection after delayed cranioplasty. *Acta Neurochirurgica* 2006; 148 (5) : 535-40.
- [39] Movassaghi K, Ver Halen J, Ganchi P, Amin-Hanjani S, Mesa J, Yaremchuk M. Cranioplasty with subcutaneously preserved autologous bone grafts. *Plast Reconstr Surg* 2006; 117 (1) : 202-6.
- [40] Polin RS, Shaffrey ME, Bogaev CA, Tisdale N, Germanson T, Bocchicchio B, Jane JA. Decompressive bifrontal craniectomy in the treatment of severe refractory posttraumatic cerebral edema. *Neurosurgery* 1997; 41 (1) : 84-92; discussion 4.
- [41] Raja A, Linskey M. In situ cranioplasty with methylmethacrylate and wire lattice. *British Journal of Neurosurgery* 2005; 19 (5) : 416-9.
- [42] Richaud J, Boetto S, Guell A, Lazorthes Y. Effects of cranioplasty on neurological function and cerebral blood flow. *Neurochirurgie* 1985; 31 (3) : 183-8.
- [43] Santoni-Rugiu P, Sykes PJ. A history of plastic surgery. New York : Springer; 2007.
- [44] Schmitz JP, Hollinger JO, Milam SB. Reconstruction of bone using calcium phosphate bone cements : a critical review. *J Oral Maxillofac Surg* 1999; 57 (9) : 1122-6.
- [45] Scolozzi P, Martinez A, Jaques B. Complex orbito-fronto-temporal reconstruction using computer-designed PEEK implant. *J Craniofac Surg* 2007; 18 (1) : 224-8.
- [46] Segal DH, Oppenheim JS, Murovic JA. Neurological recovery after cranioplasty. *Neurosurgery* 1994; 34 (4) : 729-31; discussion 31.
- [47] Spence WT. Form-fitting plastic cranioplasty. *J Neurosurg* 1954; 11 (3) : 219-25.
- [48] Staffa G, Nataloni A, Compagnone C, Servadei F. Custom made cranioplasty prostheses in porous hydroxy-apatite using 3D design techniques : 7 years experience in 25 patients. *Acta Neurochirurgica* 2007; 149 (2) : 161-70.
- [49] Suzuki N, Suzuki S, Iwabuchi T. Neurological improvement after cranioplasty. Analysis by dynamic CT scan. *Acta Neurochirurgica* 1993; 122 (1-2) : 49-53.
- [50] Tabaddor K, LaMorgese J. Complication of a large cranial defect. Case report. *J Neurosurg* 1976; 44 (4) : 506-8.
- [51] Tessier P. Autogenous bone grafts taken from the calvarium for facial and cranial applications. *Clin Plast Surg* 1982; 9 (4) : 531-8.
- [52] Winkler PA, Stummer W, Linke R, Krishnan KG, Tatsch K. The influence of cranioplasty on postural blood flow regulation, cerebrovascular reserve capacity, and cerebral glucose metabolism. *Neurosurgical Focus* 2000; 8 (1) : e9.
- [53] Wurm G. Prospective study on cranioplasty with individual carbon fiber reinforced polymere (CFRP) implants produced by means of stereolithography. *Surgical Neurology* 2004; 62 (6) : 510-21.
- [54] Yamaura A, Makino H. Neurological deficits in the presence of the sinking skin flap following decompressive craniectomy. *Neurol Med Chir (Tokyo)* 1977; 17 (1) Pt 1 : 43-53.

CHAPITRE 5

Pertes de substances du crâne et reconstruction de la base

J.-M. SERVANT, F. KOLB

PERTES DE SUBSTANCES DU CRÂNE

J.-M. SERVANT

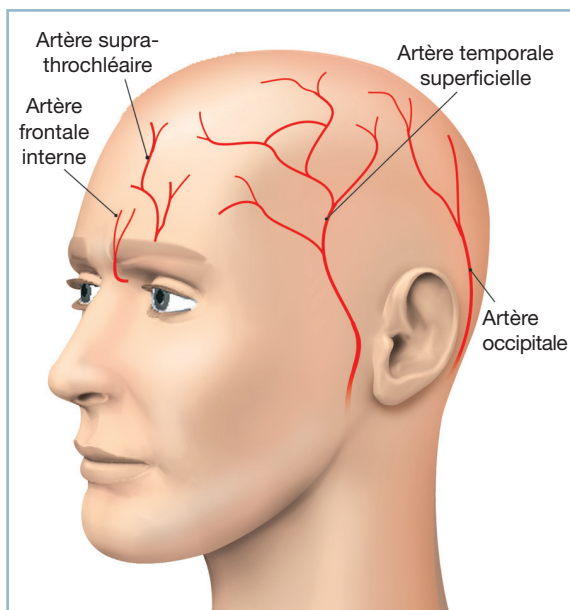
Les moyens de couverture de la voûte crânienne sont de trois types : lambeaux locaux de scalp, lambeaux à distance en îlot de grand dorsal, mais surtout lambeaux libres où prédomine encore le lambeau musculocutané de grand dorsal.

LAMBEAUX DE SCALP

L'excellente vascularisation du scalp et la richesse des réseaux anastomotiques permettent de tailler de très vastes lambeaux dans le prolongement des axes vasculaires principaux du scalp (temporal superficiel, occipital, supraorbitaire et supratrochléaire) (*figure 5.1*).

Après résection tumorale, l'utilisation du scalp est limitée par la taille du scalp restant, mais sur un seul pédicule (temporal), la mobilité est grande. La zone de prélèvement est simplement greffée sur le périoste soigneusement préservé (*figure 5.2*).

L'expansion cutanée ne se conçoit que pour traiter des lésions bénignes comme les nævus, ou post-traumatiques comme les séquelles de brûlure ou d'avulsion.



5.1 Les pédicules vasculaires des grands lambeaux de scalp.

LAMBEAU DE GRAND DORSAL EN ÎLOT VASCULAIRE

Certains artifices permettent de faire monter au niveau du crâne de très longs lambeaux de grand dorsal en îlot vasculaire.

- Le trajet le plus court est d'abord sous-pectoral.

- Il faut repérer le pédicule acromiothoracique, qu'il est parfois nécessaire de sectionner pour faire passer de gros lambeaux.

- Puis le lambeau est passé au-dessus de la clavicule par une excision musculaire au niveau de l'insertion claviculaire du grand pectoral.

- Un Z de raccourcissement est taillé à la base du cou. Cette plastie raccourcit le trajet jusqu'à la perte de substance et permet de gagner la différence de longueur entre l'arc et la corde créée par la plastie à la base du cou, tout en élargissant transversalement la zone de passage du pédicule du lambeau (*figure 5.3*). Chez les patients africains, l'origine très haute du pédicule scapulaire inférieur permet souvent, même chez l'enfant, de faire monter très haut un lambeau en îlot.

- Le tendon d'insertion huméral du grand dorsal est fixé au muscle pectoral, de façon à prévenir toute tension excessive sur le pédicule vasculaire lui-même. Le lambeau peut alors être mis en tension par un vaste décollement du cou, de la face et du scalp. La palette du lambeau est amenée au niveau de la perte de substance en passant en préauriculaire.

LAMBEAUX LIBRES

Ces lambeaux sont les suivants.

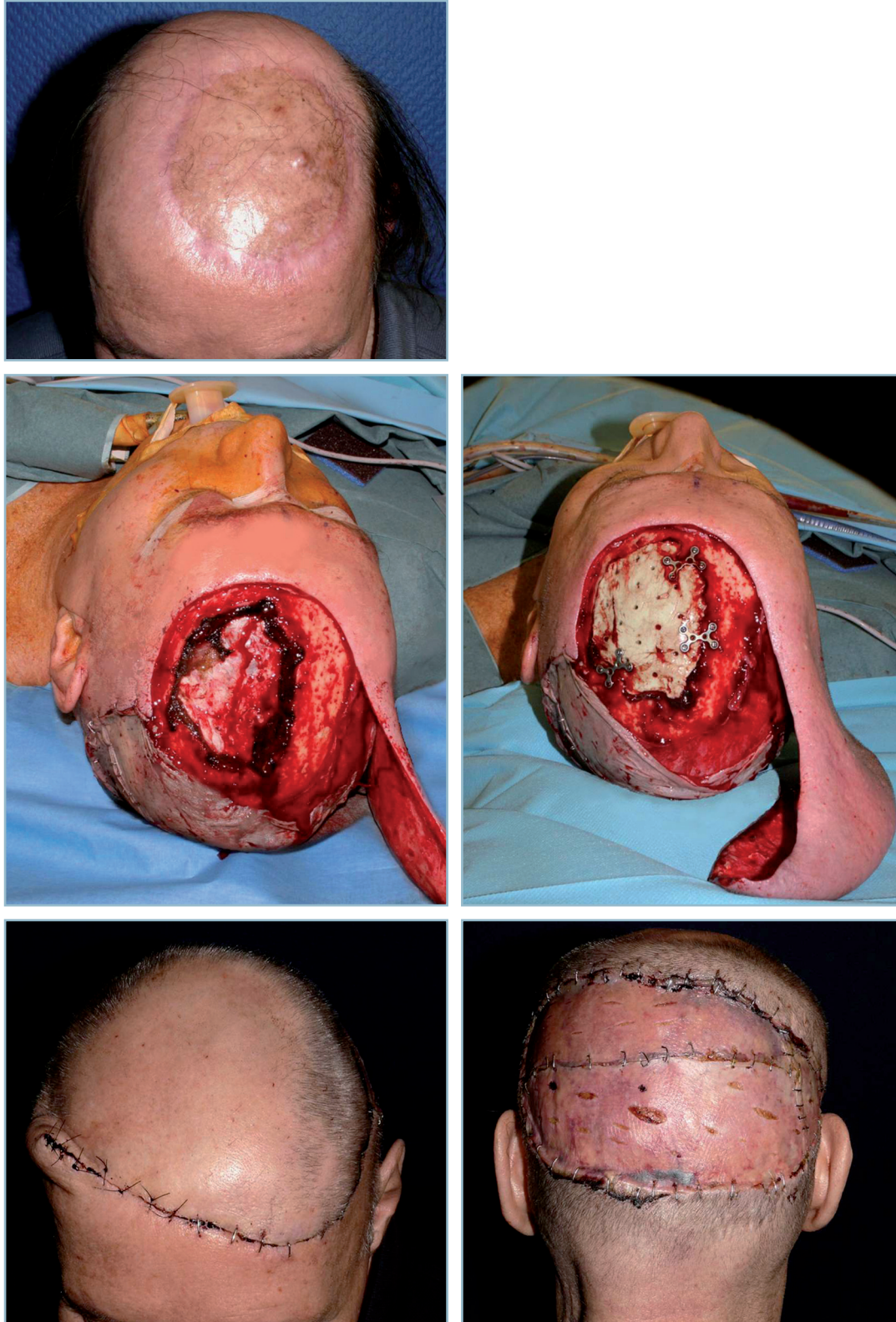
- Épiploon libre. Ce lambeau est moins utilisé depuis l'avènement des grands lambeaux cutanés musculocutanés.

- Lambeaux scapulaires. Les lambeaux combinés scapulaires et parascapulaires sont intéressants pour combler de grandes pertes de substances.

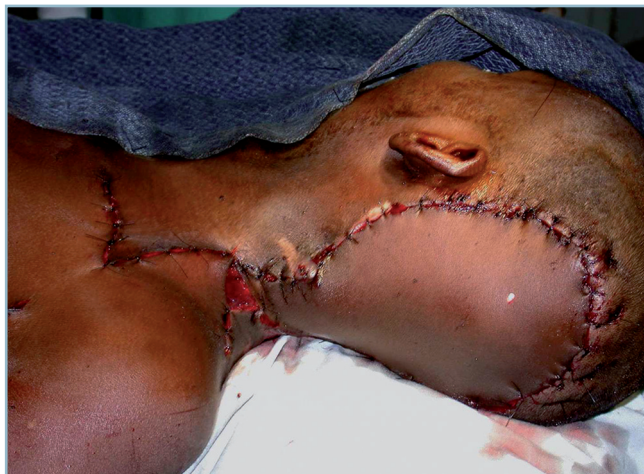- Lambeaux minces (chinois et antérolatéral de cuisse). Ils sont bien adaptés pour des lésions de taille moyenne de la région frontale.

- Grand dorsal. Qu'il soit musculaire pur ou musculocutané, éventuellement en éventail, c'est le meilleur lambeau pour les très grandes pertes de substances.

Nous utilisons trois types de *branchement artériel*.



5.2 *a.* Récidive osseuse d'un épithélioma basocellulaire du scalp traité initialement par exérèse, abrasion de la table externe et greffe secondaire. *b.* Résection de pleine épaisseur. La lésion n'envahit pas la table interne. Un très vaste lambeau de scalp pédiculé sur les vaisseaux temporaux, supraorbitaire et supratrochléaire est taillé. *c.* Aspect du lambeau après reconstruction osseuse à l'aide de ciment fixé par des miniplaques. *d.* Aspect postopératoire. *e.* La zone postérieure a été greffée d'emblée.

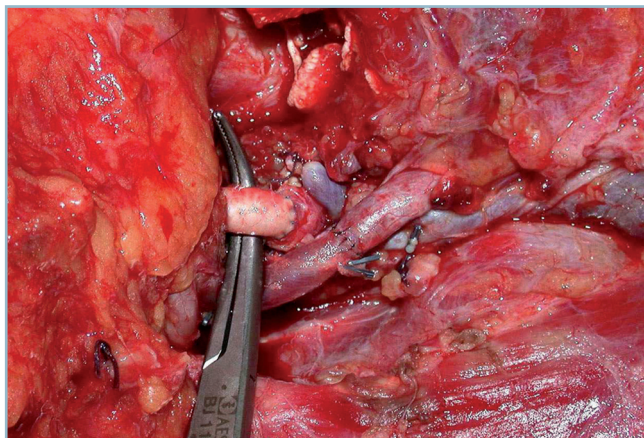


5.3 Une plastie en Z à la base du cou facilite la montée du lambeau de grand dorsal.

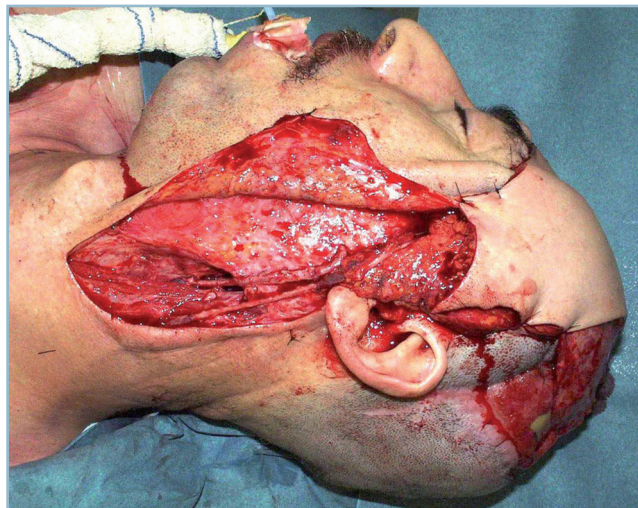
– Carotide externe au cou. Le lambeau peut être branché en terminolatéral sur la carotide externe après avoir réalisé un curage triangulaire. Ce branchement est d'autant plus simple à réaliser que la division carotidienne est basse. Il peut être branché sur une des branches de division (thyroïdienne linguale ou faciale) de la carotide lorsque l'anatomie s'y prête. Il est possible de réaliser une anastomose en terminoterminal sur la carotide externe elle-même (figure 5.4). La section haute de ce vaisseau permettant de superficialiser le site de l'anastomose.

– Carotide au cou avec pontages. En cas de perte de substance très vaste et haute sur le crâne, il est parfois nécessaire d'interposer un greffon pris au niveau de la saphène interne distale (figure 5.5).

– Carotide intraparotidienne. La réalisation d'une parotidectomie superficielle permet d'aborder la carotide intraparotidienne à un niveau où son diamètre est parfaitement compatible avec le diamètre de la scapulaire inférieure, et parfois de se passer de greffon veineux.



5.4 Anastomose terminoterminal sur la carotide externe.



5.5 Double pontage terminoterminal.

En ce qui concerne le *branchement veineux*, la veine la plus fréquemment utilisée est la jugulaire externe. Le branchement peut se faire sur le tronc de Farabeuf dont la ligature est obligatoire pour l'abord de l'axe carotidien.

Les branchements sont faits directement ou avec interposition d'un greffon veineux.

AUTRES LAMBEAUX LIBRES

Tous les lambeaux libres peuvent être utilisés.

Chez l'enfant, en cas de grande perte de substance, le lambeau inguinal reste un lambeau très intéressant.

Les branchements se font sur le pédicule temporal superficiel en terminoterminal.

En cas de veine temporale superficielle fragile ou sinueuse, nous réalisons souvent un petit pontage veineux jusqu'à la jugulaire externe à l'aide d'une veine de l'avant-bras ou du bras (dont la paroi se spasme beaucoup moins qu'une veine saphène interne).

Les branchements de lambeau en semi-libre restent des cas tout à fait exceptionnels.

RECONSTRUCTION DES PLANS PROFONDS

La reconstruction du *plan osseux* a été détaillée dans le chapitre 4.

– Un volet crânien dédoublé permet d'obtenir un greffon de courbure adaptée.

– Des greffons de côtes dédoublés peuvent être encastrés entre les tables externe et interne du crâne.

- Du ciment chirurgical peut être moulé à la taille de la perte de substance (polyméthacrylate de méthyle [PMMA]).
 - Du polyéthylène peut être modelé à la taille et à la forme de la perte de substance (MEDPOR®).
 - Des implants de biocéramique poreuse (phosphate de calcium) peuvent être usinés sur mesure en s'aidant de modèles 3D réalisés en stéréolithographie (SLA).
 - Dans certains cas de très grandes tumeurs, la reconstruction osseuse n'est pas pratiquée d'emblée.
- Pour ce qui est de la reconstruction de la dure-mère, on peut choisir selon la taille de la perte de substance :

- une greffe de périoste (péricrâne);
- une greffe d'aponévrose de fascia lata;
- une greffe dermique prélevée au dermatome avec reposition sur le site de prélèvement du plan dermoépidermique très superficiel préalablement soulevé. Le greffon dermique de 7/10^e de millimètre d'épaisseur est amplifié et assoupli à l'ampligrefe (X3) (Chavoin : communication personnelle).

Le périoste peut également être utilisé en lambeau pédiculé pour couvrir certaines pertes de substances dure-mériennes de l'étage antérieur de la base du crâne.

RECONSTRUCTION DE LA BASE DU CRÂNE

F. KOLB

La base du crâne représente le plan de séparation entre l'étage cérébral, à qui elle sert de support, et les espaces extracrâniens sous-jacents : étage moyen de la face en avant et rachis en arrière. Son rôle essentiel et vital est de protéger le cerveau, ce qui exige qu'elle ait une étanchéité parfaite. Cette étanchéité est mécanique puisqu'elle participe à l'enveloppe externe d'un réservoir liquidien contenant le liquide céphalorachidien et biologique étant donné qu'elle doit être étanche à toute agression bactérienne, virale ou chimique.

Ces caractéristiques ont pour conséquences que tout traumatisme, toute interruption ou destruction met en jeu le pronostic vital du patient et impose un geste de réparation parfait visant à recréer cette étanchéité. Cette tâche difficile est compliquée par un deuxième paramètre essentiel à prendre en compte. La base du crâne est également une voie de passage vasculaire et nerveuse puisque vascularisation cérébrale et paires crâniennes la traversent. Le deuxième rôle de la base du crâne est donc de communication. Tout geste de reconstruction de la base du crâne aura donc deux buts principaux et antagonistes qui sont :

- d'assurer l'étanchéité de la base du crâne;
- de rétablir la continuité des axes vasculaires et nerveux principaux.

ANATOMIE CHIRURGICALE DE LA BASE DU CRÂNE

L'anatomie de la base du crâne est complexe, et une vision chirurgicale de celle-ci permet de la simplifier et d'en souligner les points essentiels permettant de respecter les deux buts principaux de tout geste de reconstruction énoncés ci-dessus.

L'étanchéité de la base du crâne est assurée par la superposition de deux structures anatomiques décrites ci-après.

Dure-mère

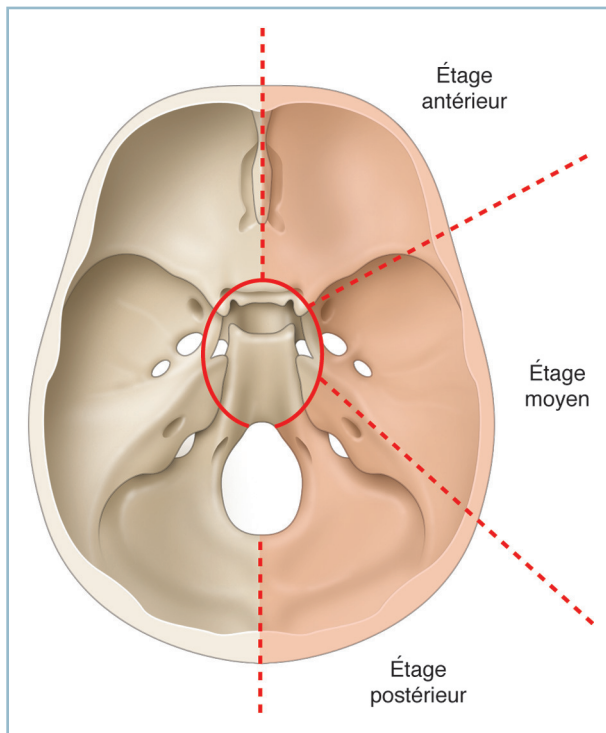
La dure-mère est continue, épaisse, étanche mais fragile, et forme un récipient qui contient le liquide céphalorachidien.

Base du crâne osseuse

La base du crâne forme une barrière anatomique solide protégeant le cerveau des chocs. Elle est continue, formée par de nombreux os crâniens fusionnés, mais est percée par de nombreux trous et foramens permettant le passage des structures vasculaires et nerveuses.

Elle est divisée en trois étages (*figure 5.6*) qui se succèdent d'avant en arrière et de dedans en dehors en marches d'escalier descendantes, le plus haut étant l'étage antérieur.

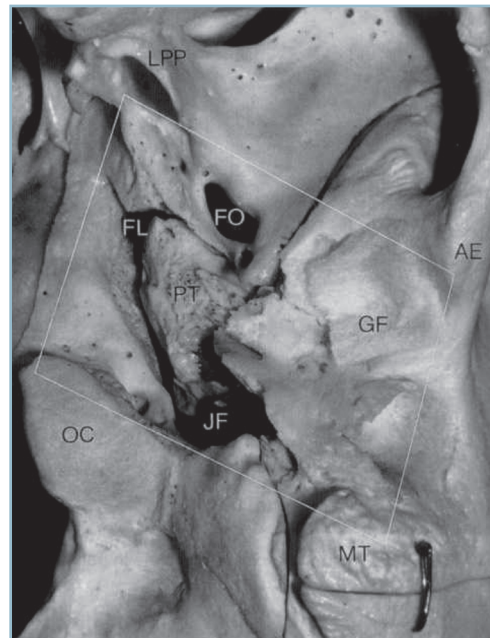
- L'étage antérieur est médial, commence en arrière de la cavité nasale et s'étend jusqu'au tronc cérébral en arrière et le toit de l'orbite en dehors. Il est constitué par le plancher des sinus frontaux, la lame criblée de l'ethmoïde, le corps du sphénoïde et le processus orbitaire de l'os frontal. Il laisse passer par la lame criblée les filets olfactifs et le paquet optique (nerf optique et artère ophtalmique) par la fente orbitaire.



5.6 Étages de la base du crâne.

– L'étage moyen est continu latéralement et en arrière de l'étage antérieur. Il est principalement constitué de la grande aile du sphénoïde et d'une partie du temporal. Il est une voie de passage essentielle puisque les nerfs oculomoteurs passent par la fente sphéno-orbitaire, le V₂ par le trou grand rond, le V₃ par le trou ovale, la carotide interne par le foramen carotidien et la jugulaire interne par le foramen jugulaire. Il contient en son sein le parcours de la carotide interne dans sa portion intrapétreuse et forme les parois du lac vasculaire que représente le sinus caverneux. Sur le plan chirurgical, l'ensemble de ces trous et passages se répartissent dans un losange allongé de grand axe antéropostérieur et médiolatéral divisé en deux régions selon son plus grand axe (*figure 5.7*). La région en avant de ce trait laisse passer de dehors en dedans et d'arrière en avant les nerfs vidiens, l'artère méningée moyenne et le V₃. La limite entre ces deux régions est marquée par le plan postérieur de la cavité articulaire de l'articulation temporo-mandibulaire, et surtout le processus vaginal de l'os temporal, repère essentiel lors de la dissection de l'étage moyen de la base du crâne, puisque la portion du losange en arrière de ce trait laisse passer les gros vaisseaux à destination cérébrale : l'artère carotide interne et la veine jugulaire interne accompagnée des nerfs mixtes (IX, X, XI).

– L'étage postérieur poursuit en arrière l'étage moyen et est formé principalement du rocher et de l'os occipital. Son anatomie est complexe et les éléments vasculonerveux le traversant également sont essentiels. En effet, les nerfs mixtes par le foramen jugulaire, le VII et le XII le traversent ainsi que la moelle épinière par le foramen occipital.



5.7 Losange de l'étage moyen de la base du crâne. FO : foramen ovale (V₃). FL : foramen lacerum. JF : jugular foramen (foramen jugulaire).

Ces différents étages ont une solidité variable, le plus fragile étant l'étage antérieur. Au contact direct des fosses nasales, il est également le plus soumis aux agressions extérieures, ce qui influence ces indications de reconstruction.

INDICATIONS DE RECONSTRUCTION DE LA BASE DU CRÂNE

La base du crâne est profondément située et conçue pour être résistante. Les indications de reconstruction de la base du crâne sont donc rares et le plus souvent secondaires à une résection chirurgicale

Tumeurs

Les tumeurs envahissant la base du crâne peuvent être classées en trois groupes en fonction de leur point de départ endocrânien, exocrânien ou de la base du crâne même. Certaines histologies sont plus spécifiques d'un étage, comme nous allons le voir.

Tumeurs à point de départ endocrânien

Les tumeurs du parenchyme cérébral n'envahissent pas la base du crâne. On peut citer ici deux formes histologiques qui,

embryologiquement, proviennent de cellules du feuillet neuroectodermique : chez l'enfant le craniopharyngiome, et chez le jeune adulte le chordome.

Tumeurs à point de départ exocrânien

Les extensions vers le haut des tumeurs du massif facial et de la cavité buccale sont classiques et suivent des voies d'extensions privilégiées. Ces dernières sont représentées par les foramens et orifices de la base du crâne, les gaines nerveuses des paires crâniennes et, moins classiquement, les axes vasculaires. Certaines histologies sont caractéristiques d'un étage.

D'une manière générale, les histologies classiques des voies aérodigestives supérieures (VADS) sont retrouvées : carcinome épidermoïde, carcinome adénoïde kystique, sarcomes (rhabdomyosarcomes notamment en pédiatrie, carcinome sarcomatoïde, histiofibrosarcome).

Au niveau de l'étage antérieur, trois types histologiques sont plus spécifiquement retrouvés : l'adénocarcinome de l'ethmoïde qui est une maladie professionnelle touchant les ouvriers du bois, l'esthésioneuroblastome développé aux dépens des placodes olfactives et l'UCNT (*undifferentiated carcinoma nasopharyngeal type*; carcinome indifférencié de type nasopharyngé) ayant une forte incidence en Asie et au Maghreb.

Au niveau de l'étage moyen, les rhabdomyosarcomes de la fosse ptérygomaxillaire représentent la forme histologique la plus fréquemment rencontrée en pédiatrie.

L'étage postérieur est rarement une voie d'extension des cancers des VADS, mais les voies d'extension classiques des tumeurs de la parotide, du pavillon de l'oreille et du conduit auditif externe par le rocher les amènent à envahir cet étage.

Tumeurs de la base du crâne même

Certaines tumeurs se développent à partir des parois de la base du crâne.

À partir de la dure-mère, le méningiome peut présenter des formes agressives qui envahissent les espaces sous-jacents et notamment le massif facial.

À partir des structures osseuses de la base du crâne deux formes histologiques de sarcome sont retrouvées : l'ostéosarcome et le chondrosarcome.

Infections

Deux portes d'entrée peuvent conduire à une destruction de la base du crâne par une infection. Ces situations sont rares, se développent sur un terrain immunodéprimé et conduisent très rarement à un geste chirurgical de nettoyage et de réparation. Les deux portes d'entrée sont les fosses nasales touchant l'étage antérieur et le conduit auditif externe pour l'étage postérieur. Les germes responsables de ces destructions sont principalement représentés par l'aspergillose.

Enfin, il faut citer le cas particulier des ostéoradionécroses de la base du crâne touchant les patients irradiés et dont la loca-

lisation à la base du crâne est bien plus rare que la mandibule ou le maxillaire supérieur. Encore une fois, les étages antérieur et postérieur sont le plus souvent touchés car ils sont au contact des portes d'entrée infectieuses classiques.

Traumatismes

Nous avons vu que la base du crâne a été conçue pour être solide et résistante. Cependant, l'étage antérieur, en étant le plus externe et en ayant la structure la plus fragile, représente son point faible. Les chocs frontaux violents (accident de voiture) peuvent être responsables de fracture (notamment Lefort 3) dont les traits passent par l'étage antérieur. L'apparition d'une fuite de liquide céphalorachidien conduit à un geste de réparation, notamment lorsque la paroi postérieure du sinus frontal est impliquée dans le traumatisme.

Ces différentes causes peuvent être des indications de reconstruction de la base du crâne. Elles se présentent sous des formes multiples, variées, plus ou moins étendues, et les techniques de réparation décrites le sont tout autant. Cependant, les gestes de réparation répondent à un certain nombre de règles d'or qui définissent une conduite à tenir générale pour laquelle des techniques éprouvées sont décrites et permettent de la respecter. Nous allons les voir ci-après.

RÈGLES D'OR DE RÉPARATION DE LA BASE DU CRÂNE

Lors d'une réparation de la base du crâne, tout chirurgien doit garder en tête les deux buts fondamentaux dictant la reconstruction de cette région : assurer une fermeture étanche et restaurer la continuité des voies de passage.

Restaurer la fermeture étanche de la base du crâne

La fermeture de la base du crâne doit, à l'image de l'anatomie, comporter deux plans : un plan dure-mérien et un plan de protection de la dure-mère. Cependant, contrairement à l'anatomie, il a été démontré que l'utilisation d'un greffon osseux pour refaire la base du crâne n'était pas nécessaire et était même néfaste [4]. En effet, lors des premières exérèses larges de la base du crâne, la crainte de voir apparaître une ptose du cerveau ou un encéphalocèle avait conduit à proposer la mise en place de greffon osseux de support. L'expérience a montré que cette crainte était injustifiée et que le simple maintien du cerveau par des tissus mous était suffisant. De plus, cette pratique conduisait à l'augmentation du taux de complications infectieuses postopératoires et notamment de méningites comme rapporté par Snyderman et al. [6,7].

Le plan général de reconstruction de la base du crâne se résume donc à la fermeture de la dure-mère puis à sa couverture par un lambeau de protection.

Fermeture de la dure-mère

Lors du geste d'exérèse, la résection de la dure-mère est peu fréquente car l'envahissement dure-mérien marque la limite d'opérabilité. Cependant, le soulèvement du volet osseux et le geste de résection peuvent traumatiser le plan dure-mérien. Sa fermeture étanche peut être assurée par suture directe et doublement par colle biologique et/ou éponge hémostatique (Collatamp G®, Tacosil®).

Si l'envahissement tumoral a nécessité l'interruption de la dure-mère, sa fermeture requiert l'utilisation d'aponévrose et de fascia locaux ou prélevés à distance.

Couverture dure-mérienne par lambeaux vascularisés

La protection du plan dure-mérien est recommandée pour éviter les fuites et infections postopératoires. Elle devient obligatoire lors de l'interruption de l'étage antérieur car la dure-mère se retrouve au contact direct des sécrétions de la cavité nasale.

L'utilisation de matériel exogène, proposée pendant un temps, comme le corail [8], est aujourd'hui proscrite devant le taux de complications infectieuses postopératoires. L'utilisation de tissus non vascularisé, notamment la graisse, est toujours proposée. Elle est régulièrement utilisée après chirurgie réglée de l'étage antérieur (adénocarcinome de l'ethmoïde) et de l'étage postérieur (neurofibrome de l'angle pontocérébelleux). Son efficacité est certaine, mais il faut souligner que son utilisation doit être réservée aux petites pertes de substances; il faut aussi suivre des règles strictes de protection contre les infections et privilégier les gestes sans radiothérapie postopératoire.

Nous privilégions l'apport de tissus vascularisés sous forme de lambeaux. Les possibilités locales et à distance sont multiples. Elles seront détaillées ci-après.

Il est parfois nécessaire d'associer à ces gestes de base un certain nombre de techniques dont les indications dépendent de la cause de l'interruption et de sa localisation. Ainsi, lors d'un traumatisme facial avec enfoncement fronto-ethmoïdo-orbitaire, il est souvent nécessaire de cranialiser le sinus frontal.

Refaire la continuité des voies de passage

L'interruption d'une paire crânienne ou d'un axe vasculaire ne se voit presque exclusivement que dans le cas de résection carcinologique. Le nerf optique peut être comprimé ou sectionné après un traumatisme facial. Sa réparation est impossible. Dans le cas d'interruption ou de résection carcinologique, il est très rare de procéder à la réparation d'une paire crânienne malgré les séquelles importantes qui en découlent. Le

I, le V et les nerfs mixtes ne sont pas réparés. Le nerf facial peut faire l'objet d'une restauration de sa continuité par la mise en place d'un greffon nerveux.

Le problème de la restauration de la continuité vasculaire est en revanche crucial et fait l'objet de techniques particulières. Lorsque la portion terminale de la carotide interne (portion intra- ou extrapétréuse) doit être interrompue, un bilan préopératoire est obligatoire. Une épreuve d'occlusion carotidienne doit précéder le geste d'exérèse. Si le réseau anastomotique intracérébral est prouvé patent (communicante antérieure), la carotide interne est obturée dans le même temps par radiologie interventionnelle et l'intervention peut se dérouler comme prévu. Si cette épreuve n'est pas supportée par le patient et que des signes de déficit neurologique apparaissent durant son déroulement, un geste de revascularisation cérébrale est alors indiqué dans un premier temps. Nous présenterons notre technique dans le paragraphe suivant.

TECHNIQUES ÉPROUVÉES POUR RESPECTER LES RÈGLES D'OR DE LA RÉPARATION DE LA BASE DU CRÂNE

Techniques de reconstruction de la base du crâne

Fermeture étanche de la dure-mère

Si une suture directe n'est pas possible, la fermeture du plan dure-mérien est assurée par des greffons aponévrotiques locaux (fascia épicroânien, fascia du muscle temporal) lorsque la perte de substance reste petite. Pour les pertes de substances plus étendues ou en territoire irradié, l'aponévrose du tenseur du fascia lata permet de disposer d'une très grande surface de tissu de bonne qualité dont le prélèvement ne laisse aucune séquelle. L'étanchéité des sutures est renforcée par l'utilisation de colles biologiques.

Restauration de la base du crâne

La couverture du plan dure-mérien est au mieux assurée par l'utilisation de lambeaux bien vascularisés, qu'ils soient locaux ou prélevés à distance. Le choix du lambeau ainsi que la stratégie de branchement vasculaire dans le cas d'une reconstruction par lambeau libre dépendent de l'étage à reconstruire.

Reconstruction de l'étage antérieur

La reconstruction de cet étage est la mieux codifiée, car celui-ci est le plus fréquemment interrompu. La taille de la perte de substance est le plus souvent peu étendue et un lambeau local suffit dans la grande majorité des cas.

Le choix des lambeaux locaux est vaste et s'est récemment enrichi du développement de la chirurgie de l'étage antérieur par endoscopie. Par voie fermée, le lambeau classiquement décrit est un lambeau de muqueuse septale à pédicule supérieur vascularisé par la branche septale de l'artère ethmoïdale postérieure. Cependant, cette technique ne peut être réalisée que dans le cas de résection limitée ne descendant pas dans la cavité nasale.

Dans le cas d'exérèses plus étendues ou par voie ouverte, les lambeaux prélevés sur le scalp sont indiqués (figure 5.8). Parmi eux, le lambeau galéofrontal, et sa variante sous-frontale, est le plus connu et le plus efficace. Il est classiquement décrit en combinaison avec la voie d'abord sous-frontale de la lame criblée de l'ethmoïde connue sous l'acronyme SFON (sous-fronto-orbito-nasal) qui dérive de la technique de Ravet (figure 5.9). Il est pédiculé sur les vaisseaux supratrochléaires, dessiné verticalement et emporte le plan périosté et le fascia innommé de la région frontale. Il peut inclure le muscle frontal dans un souci de résistance, mais met le volet osseux du SFON à risque si une radiothérapie postopératoire est indiquée.

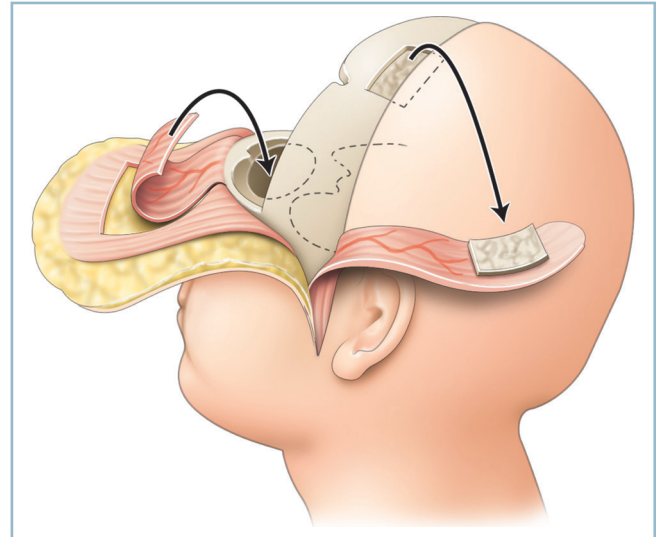
Rarement, les lambeaux locaux ne sont pas suffisants pour assurer une couverture satisfaisante de la dure-mère au niveau de l'étage antérieur. C'est le cas lors d'exérèses emportant les structures adjacentes comme les régions orbitaire ou nasale.

Si une exentération est associée, les lambeaux de la région temporopariétale sont une bonne alternative locale. Deux lambeaux, prélevés sur deux axes vasculaires différents, sont schématiquement utilisables.

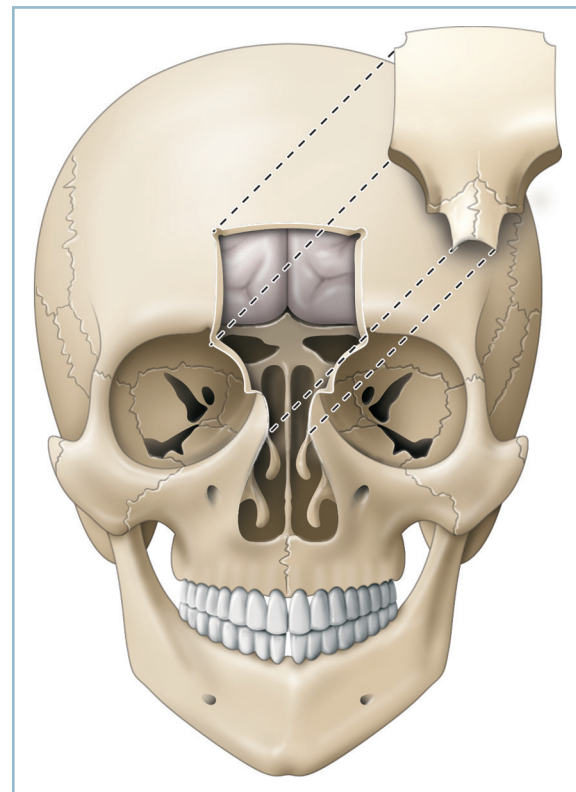
Le lambeau de fascia temporopariétal est vascularisé par le pédicule temporal superficiel. Plusieurs variantes techniques sont possibles. Il peut inclure le fascia du muscle temporal et, dans ce cas, les vaisseaux temporaux moyens sont prélevés. Il peut également comporter du périoste ou un morceau de calvaria vascularisée. La base de son pédicule est en prétragien et son axe de rotation lui permet de couvrir toute la région orbitaire et d'atteindre la ligne médiane.

Le lambeau de muscle temporal est vascularisé par des branches de l'artère maxillaire interne. Plus épais et plus robuste que le fascia temporopariétal, il est indiqué dans le cas de pertes de substances élargies de l'étage antérieur où une maxillectomie a été associée.

Pour les très vastes pertes de substances, ou lorsque l'exérèse emporte la totalité du plan muqueux de la pyramide nasale, le recours au lambeau libre est nécessaire. Les résections de l'étage antérieur étendues à la pyramide nasale sont au mieux reconstruites par un lambeau antébrachial dont le dessin de la palette cutanée est en forme de raquette de tennis. Le branchement du lambeau se fait sur les vaisseaux faciaux après que son pédicule a été tunnélisé le long du sillon nasogénien. Le dessin de la palette cutanée doit être orienté de telle sorte que le pédicule émerge au niveau de la partie de la palette servant à refaire l'une des ailes narinaires. Lorsque le lambeau sert à reconstruire la région frontale ou orbitaire haute, le lambeau doit être branché sur l'axe temporal superficiel dans sa portion intraparotidienne afin d'éliminer les problèmes d'incongruence vasculaire. Un abord du nerf



5.8 Lambeaux locaux de scalp : galéofrontal et temporopariétal.



5.9 SFON (sous-fronto-orbito-nasal).

facial est recommandé pour éviter tout traumatisme. Dans le cas des pertes de substances de l'étage antérieur associées au massif facial, un lambeau plus volumineux que le lambeau antébrachial est nécessaire. Les lambeaux de grand droit ou de grand dorsal sont alternativement décrits et utilisés [1,2]. Leur branchement se fait sur des branches de la carotide externe et de la jugulaire interne au cou. Pour éviter l'effet chevalet sur le rebord basilaire

de la mandibule, un passage rétromandibulaire est préférable. Ce chemin présente également l'avantage de raccourcir le trajet du pédicule. Pour ce faire, la résection de la partie basse de l'apophyse ptérygoïde est nécessaire, si elle n'est pas partie lors du geste d'exérèse. Le ptérygoïdien interne est écarté et les muscles stylohyoïdien et digastrique sectionnés, permettant l'acheminement du pédicule en région cervicale.

Reconstruction de l'étage moyen

Les interruptions de l'étage moyen sont rarement isolées et accompagnent des exérèses de la fosse ptérygomaxillaire, du massif facial, de la partie latérale de la mandibule ou de l'étage antérieur. Les pertes de substances sont donc conséquentes.

Les solutions locales font appel aux lambeaux de la région temporopariétale comme décrit précédemment.

Le plus souvent, la solution du lambeau libre est la plus adaptée. De nouveau, grand droit et grand dorsal sont les lambeaux de choix. La stratégie de branchement vasculaire suit celle du branchement en région cervicale avec passage rétromandibulaire.

Reconstruction de l'étage postérieur

Les interruptions de l'étage postérieur nécessitant une reconstruction peuvent faire appel aux lambeaux de la région temporopariétale. Cependant, le pédicule temporal superficiel est fréquemment sacrifié lors du geste d'exérèse, rendant cette solution inutilisable.

Des solutions locorégionales existent. Le lambeau de trapèze moyen trouve ici l'une de ses indications. Il est classiquement décrit pour la couverture des pertes de substances élargies de la région du pavillon de l'oreille et de la mastoïde. Le lambeau de grand dorsal peut également être amené pédiculé jusqu'à cette région.

Les techniques de reconstruction par lambeaux libres se sont cependant encore imposées dans cette indication. Lambeaux de grand dorsal et grand droit demeurent le premier choix,

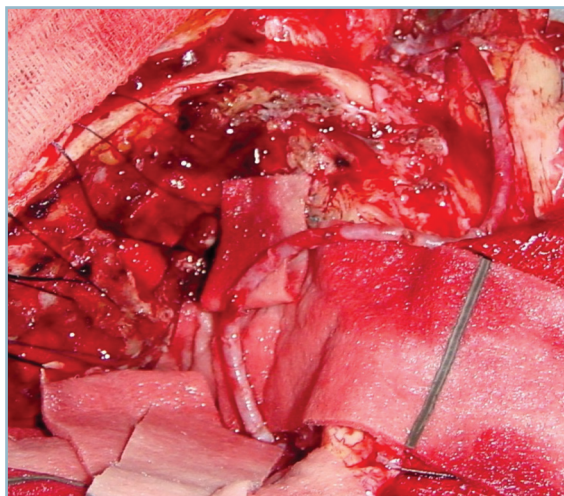
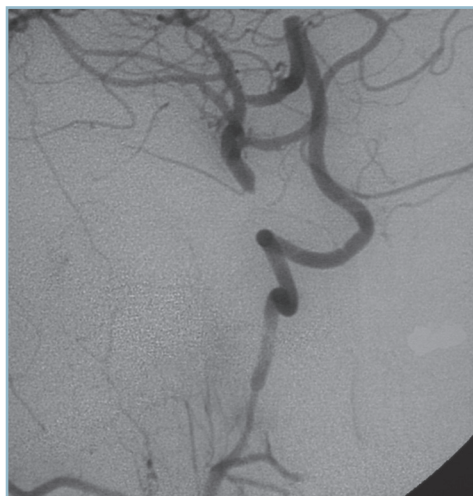bien que le lambeau antérolatéral de cuisse soit venu contester leur suprématie ces dernières années.

Techniques de revascularisation cérébrale

Les cas où une revascularisation cérébrale est indiquée sont rares car celle-ci est le fait d'une conjonction de paramètres peu fréquents. Sur le plan carcinologique, l'envahissement de la carotide interne dans sa portion intrapétréuse et a fortiori extrapétréuse traduit l'inopérabilité de la tumeur. Cependant, les évolutions techniques et l'expérience de certaines équipes rendent ces tumeurs opérables dans des circonstances très précises [5]. Dans ces cas, l'épreuve d'occlusion carotidienne permet le plus souvent l'interruption de la carotide interne sans conséquence cérébrale. Une revascularisation cérébrale n'est donc indiquée que dans les cas d'envahissement carotidien jugés opérables à épreuve d'occlusion carotidienne négative.

Ce temps se fait lors d'un premier geste opératoire pour s'assurer de la perméabilité de l'anastomose et permettre l'occlusion carotidienne préopératoire.

La base technique de la revascularisation cérébrale réside sur un by-pass entre le réseau carotidien externe et le territoire sylvien homolatéral à la tumeur. Le taux de thrombose des greffons veineux a poussé à l'utilisation de pontage artériel. Il est possible d'utiliser la technique de revascularisation cérébrale décrite dans le cas des accidents vasculaires cérébraux (AVC). Elle demande le déroutement de la portion terminale de l'artère temporale superficielle et son anastomose intracérébrale dans la vallée sylvienne sur une branche de division M1 ou M2 de l'artère sylvienne. Pour des raisons de débit, nous avons préféré modifier cette technique et utiliser un greffon d'artère radiale pour ponter l'artère temporale superficielle dans sa portion intraparotidienne avec une division M2 de la sylvienne (*figure 5.10*). Lorsqu'un lambeau antébrachial est prélevé avec l'artère radiale, une reconstruc-



5.10 Revascularisation cérébrale par pontage temporosylvien.

a | b

tion de la base du crâne peut être associée au geste de revascularisation cérébrale [3]. Le lambeau antébrachial est alors utilisé comme lambeau porte-vaisseau.

CONCLUSION

La reconstruction de la base du crâne fait appel à des techniques variées utilisant des lambeaux locaux et prélevés à distance. Elle demande une expérience approfondie de la chirurgie de la base du crâne, où une collaboration multidisciplinaire entre chirurgie maxillofaciale, ORL, plastique et neurochirurgie est nécessaire. La règle fondamentale est de refermer en deux plans la base du crâne, avec un plan dure-mérien et un plan de protection au mieux assuré par des tissus mous vascularisés apportés sous forme de lambeaux.

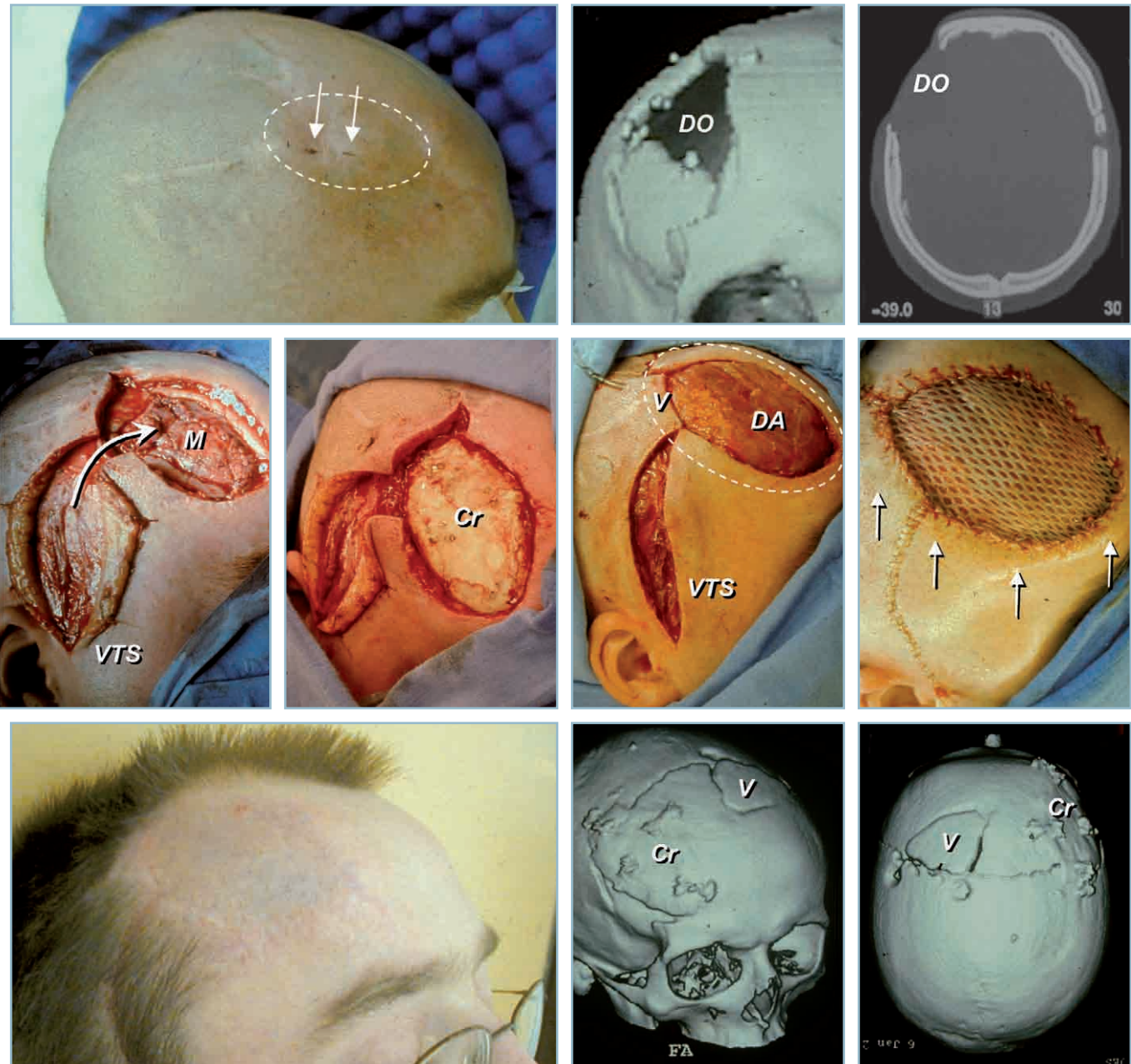
Références

- [1] Besteiro JM, Aki FE, Ferreira MC, Medina LR, Cernea C. Free flap reconstruction of tumors involving the cranial base. *Microsurgery* 1994; 15 : 9-13.
- [2] Chang DW, Robb GL. Microvascular reconstruction of the skull base. *Semin Surg Oncol* 2000; 19 (3) : 211-7.
- [3] Cornelius JF, George B, Kolb F. Combined use of a radial fore arm free flap for extra-intracranial bypass and for antero-lateral skull base reconstruction--a new technique and review of literature. *Acta Neurochir (Wien)* 2006; 148 : 427-34.
- [4] Ganly I, Patel SG, Singh B, et al. Craniofacial resection for malignant paranasal sinus tumors : Report of an International Collaborative Study. *Head Neck* 2005; 27 : 575-84.
- [5] George B, Ferrario CA, Blanquet A, Kolb, F. Cavernous sinus exenteration for invasive cranial base tumors. *Neurosurgery* 2003; 52 : 772-80.
- [6] Snyderman CH, Janecka IP, Sekhar LN, Sen CN, Eibling DE. Anterior cranial base reconstruction : role of galeal and pericranial flaps. *Laryngoscope* 1990; 100 : 607-14.
- [7] Snyderman CH, Sekhar LN, Sen CN, Janecka IP. Malignant skull base tumors. *Neurosurg Clin N Am* 1990; 1 : 243-59.
- [8] Soose RJ, Snyderman CH, Kassam AB. Teflon granuloma of the skull base : a complication of endonasal brain surgery. *Skull Base* 2007; 17 : 247-52.

CHAPITRE 6

Cas cliniques commentés : région crânienne

B. LENGELÉ, J.-M. SERVANT, I. GARRIDO, D. GANGLOFF



6.1 Exemple de reconstruction multilaminaire de la voûte du crâne.

À la suite d'un traumatisme crânien ouvert, ayant nécessité plusieurs trépanations, un jeune patient présente, au centre d'une large zone de peau cicatricielle instable (a, pointillés), deux orifices fistuleux punctiformes (flèches) qui sont en rapport avec un vaste défaut osseux (DO) directement en rapport avec la dure-mère (b, c). Après parage cutané et méningé, la reconstruction multilaminaire de ce défaut frontopariétal comprend les éléments suivants.

d. Réfection du plan méningé (M) par un fragment de fascia temporal profond autologue prélevé à la faveur de la voie d'abord réalisée pour exposer les vaisseaux temporaux superficiels (VTS).

e. Restauration de la continuité de la voûte osseuse par une cranioplastie sur mesure de méthylmétacrylate (Cr).

f. Reconstruction des parties molles exocrâniennes par un lambeau libre de muscle dentelé antérieur (DA), transplanté sur les vaisseaux receveurs temporaux (VTS) et largement glissé sous la peau avoisinante pour créer, par chevauchement des tissus, une valve externe étanche (V, pointillés).

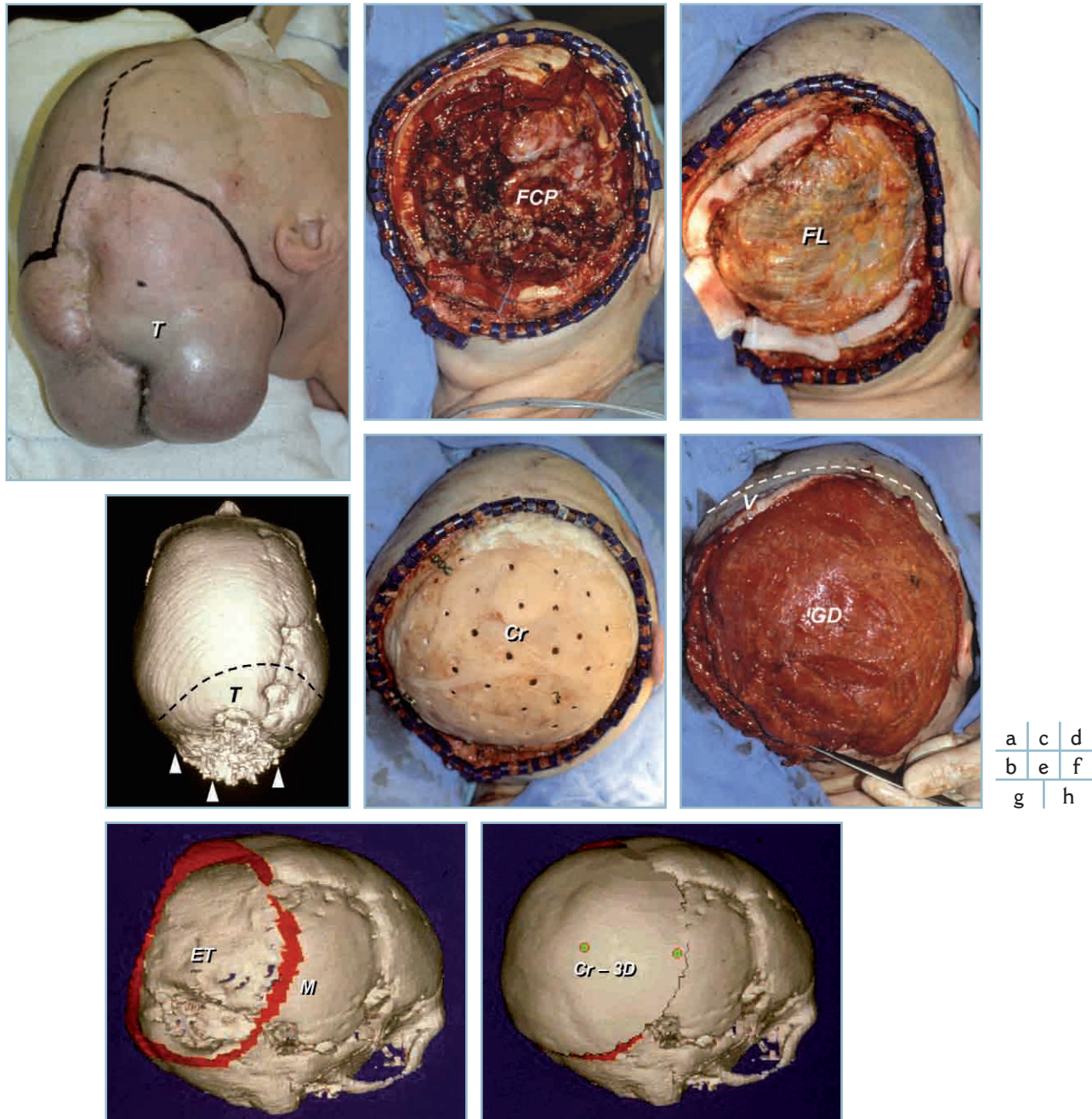
g. Restitution de la continuité cutanée obtenue par une greffe de peau mince.

h. Avec la rétraction de cette greffe et l'atrophie musculaire, la marche d'escalier qui est visible, en postopératoire immédiat, autour de la valve s'estompe rapidement, donnant à la reconstruction un aspect cosmétique très satisfaisant.

i, j. Les volets osseux autologues (V) découpés lors du traitement neurochirurgical d'urgence et la partie reconstruite (Cr), bien intégrés, participent à la qualité de ce résultat.

(B. Lengelé)

a	b	c
d	e	f
g	h	i
j		



6.2 Exemple de reconstruction multilaminaire et tridimensionnelle du pôle postérieur du crâne.

Suite à une seconde récurrence d'un méningiome intracrânien déformant de façon neuronodulaire tout le cuir chevelu pariéto-occipital (a), une patiente de 68 ans doit subir une exérèse étendue du pôle postérieur, envahi (b, têtes de flèches) de sa voûte crânienne.

c. La résection de pleine épaisseur de la calvaria emporte le tiers postérieur du crâne avec les téguments et la méninge correspondante; elle expose ainsi largement le contenu cérébral et cérébelleux de toute la fosse crânienne postérieure (FCP).

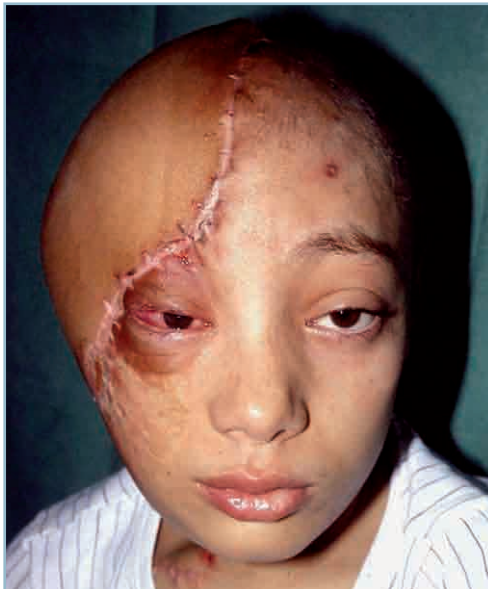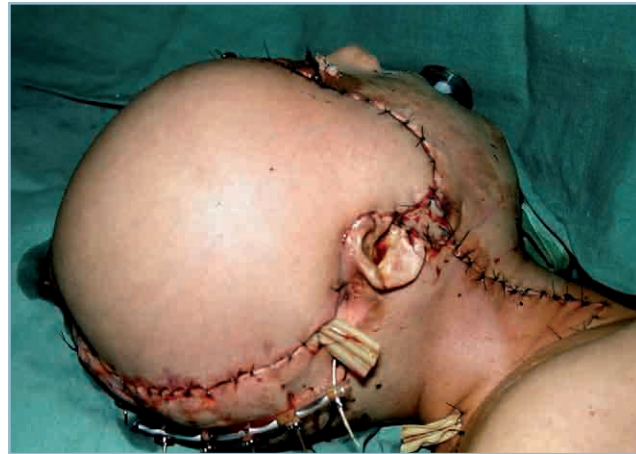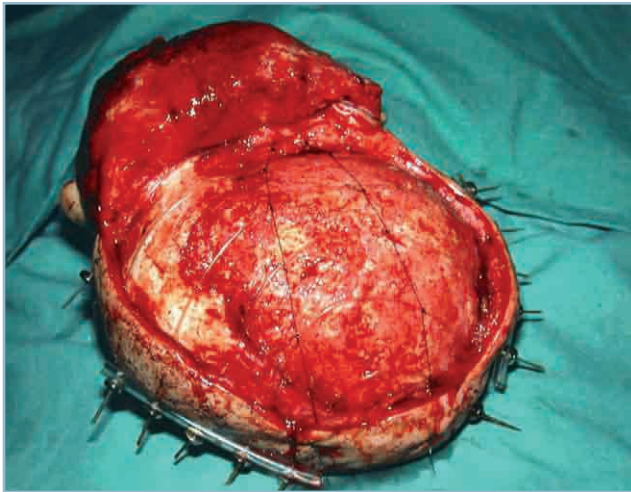
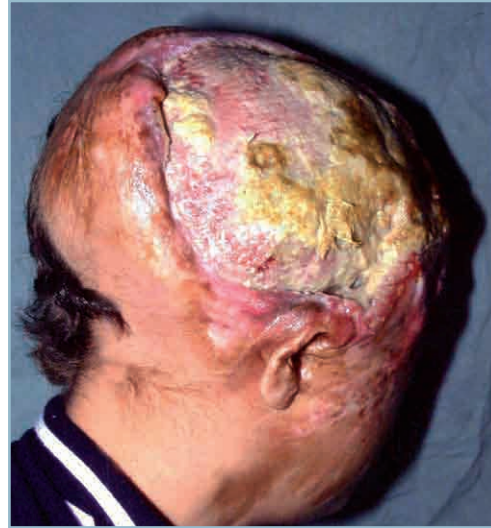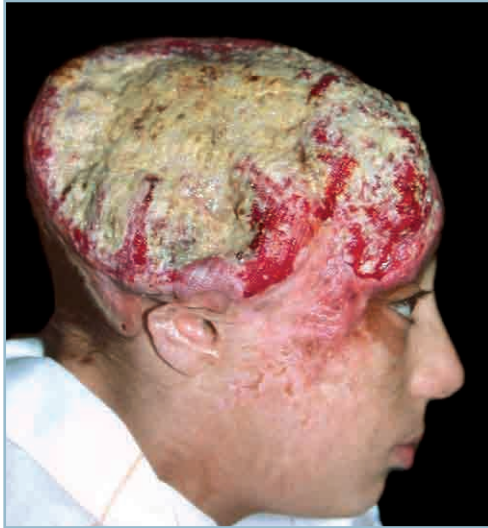d. Réparation méningée étanche faite à l'aide d'un fascia lata autologue (FL), glissé en un large chevauchement interne sous les berges de la dure-mère pour y créer une valve interne.

e. Restauration de la continuité osseuse par une cranioplastie de méthylmétacrylate (Cr) multiperforée pour éviter la collection extradurale compressive vu l'ampleur de l'espace mort intracrânien.

f. Reconstruction des parties molles à l'aide d'un lambeau libre de grand dorsal (GD), enfoui sous la peau en valve externe occlusive (pointillés, V) et ensuite couvert d'un greffe de peau mince méchée. Vu l'ampleur du défaut osseux en surface convexe, la pièce de cranioplastie est construite avant l'opération par prototypage rapide, en imagerie 3D virtuelle (g).

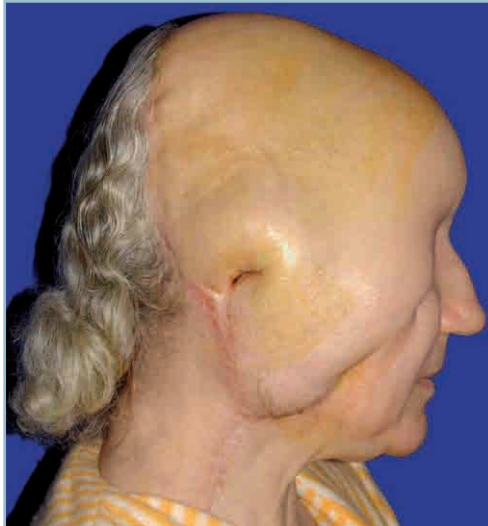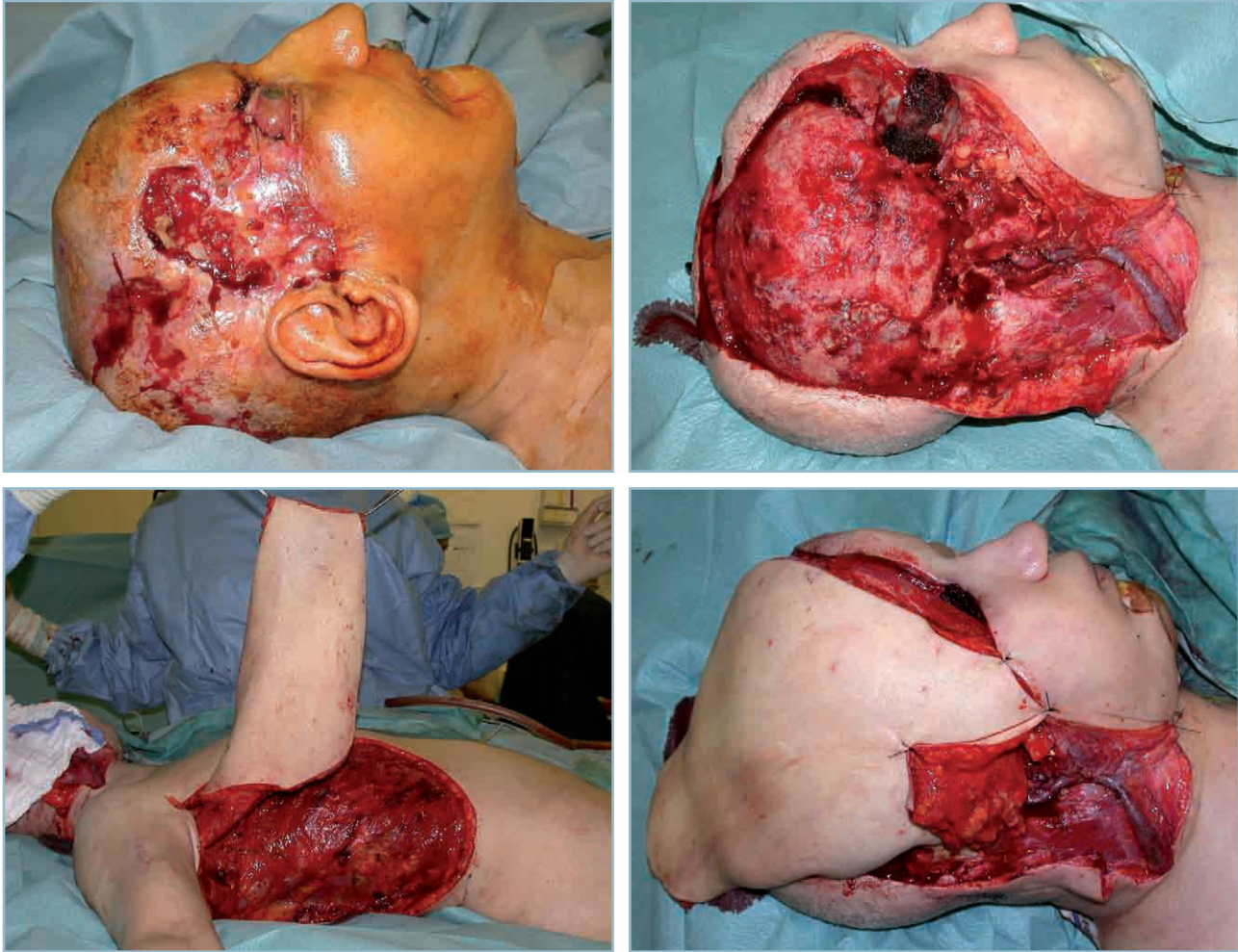
Cette technologie permet en effet de planifier sur modèle l'exérèse tumorale (ET), avec ses marges (M), puis de reconstruire, par calcul, la pièce de cranioplastie 3D sur mesure (Cr-3D) qui viendra exactement combler le défaut osseux de la voûte (h).

(B. Lengelé)



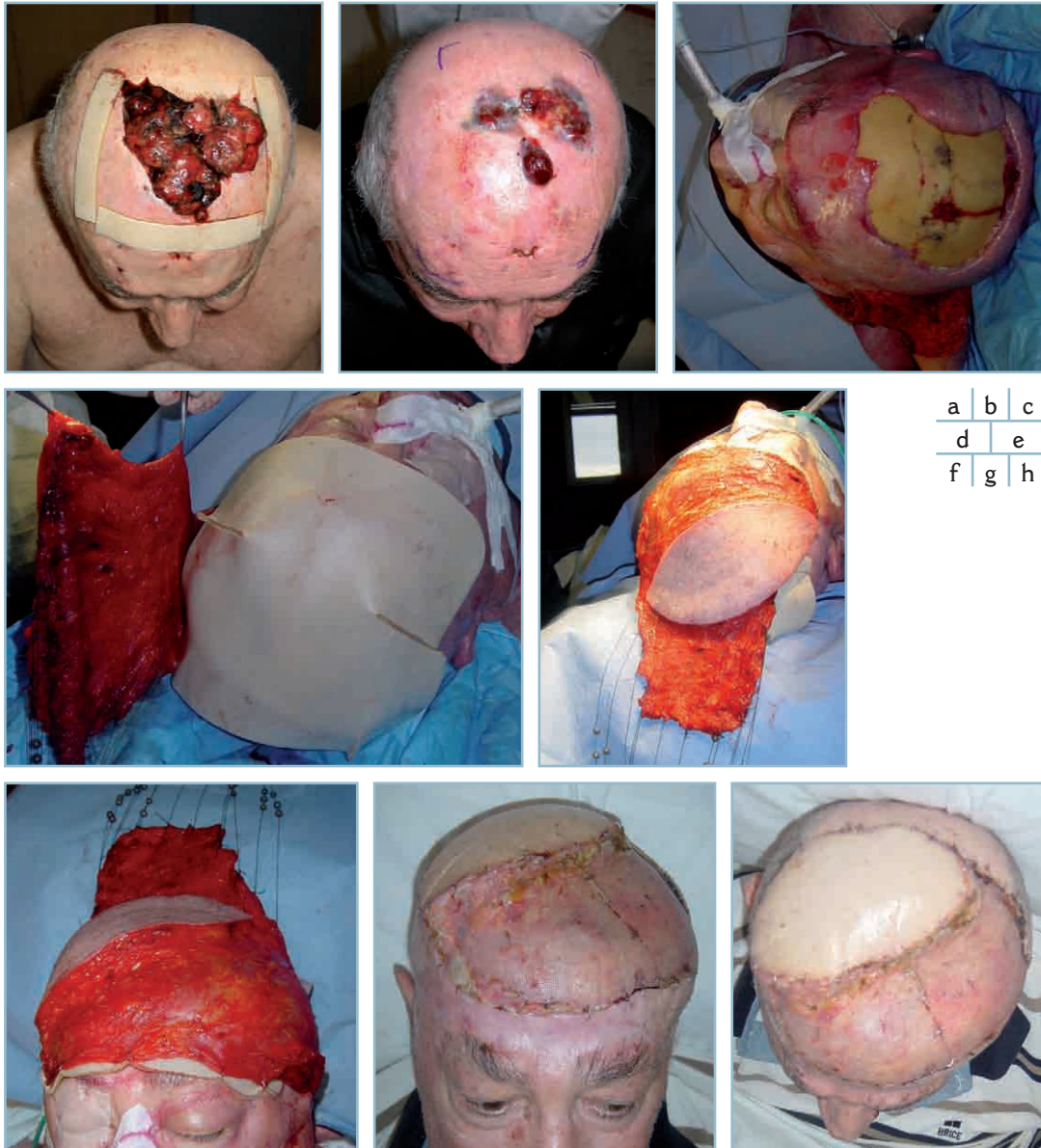
a	b
c	d
e	

6.3 *a.* Épithélioma spinocellulaire du crâne sur brûlure. *b.* Dans un premier temps, une irradiation est pratiquée. L'intervention chirurgicale montre un envahissement de toute l'épaisseur du crâne par la tumeur. *c.* Pour délivrer une curiethérapie complémentaire, on met en place des tubes guides qui seront chargés à l'iridium. Deux séries de tubes perpendiculaires sont mises en place pour réaliser un surdosage dans la zone d'envahissement cérébral. *d.* Aspect à 48 h, à la fin de la curiethérapie. *e.* Aspect un an plus tard. Actuellement, des chimiothérapies associant cisplatine et 5-fluorouracile sont indiquées en combinaison avec le traitement radiochirurgical. (J.-M. Servant)



a	b
c	d
e	

6.4 a. Carcinome basocellulaire infiltrant irradié.
 b. Temps d'exérèse et exentération. c. Vaste
 lambeau musculocutané de grand dorsal en éventail.
 d. Anastomoses vasculaires. e. Résultat.
 (J.-M. Servant)



a	b	c
d	e	
f	g	h

6.5 Patient de 78 ans. Léiomyosarcome du cuir chevelu multirécidivant, multitraité. Nouvel épisode de récurrence bifocale. Le bilan préopératoire confirme l'atteinte de la table externe sans envahissement cérébral rendant licite un traitement chirurgical.

- a. Aspect de la lésion en début de traitement. Une radiothérapie préopératoire à visée principalement hémostatique est réalisée.
- b. Aspect en fin de radiothérapie.
- c. Décision d'une exérèse transfixiante en deux temps opératoires. Premier temps d'exérèse cutanée élargie et couverture par lambeau libre musculocutané de grand dorsal. Aspect en fin d'exérèse cutanée.
- d. Protection du lambeau par rapport à la zone tumorale osseuse laissée en place par un pansement adhésif épais et imperméable.
- e. Mise en place du lambeau sur la perte de substance assurant une couverture large. Tentative de lutter contre la rétraction du lambeau entre les deux temps opératoires par des fils lestés par des plombs de repérage sénologique.
- f. Aspect de face.
- g, h. Aspect à 3 mois postopératoire. Le deuxième temps opératoire est réalisé après 7 jours de délai, permettant de s'assurer de la survie correcte du lambeau. L'exérèse neurochirurgicale a emporté de manière transfixiante une partie des deux os pariétaux et a nécessité la ligature du sinus longitudinal sagittal.

(I. Garrido et D. Gangloff)

CHAPITRE 7

Reconstruction osseuse du grill costal

B. MARCHEIX, L. BROUCHET, J. BERJAUD, C. RENAUD, M. DAHAN

Les tumeurs de la paroi thoracique sont un ensemble très hétérogène de pathologies dont le principal point commun est la perspective d'un traitement chirurgical. La résection large et transfixiante du thorax reste le seul traitement augmentant la survie des tumeurs malignes de la paroi thoracique [28]. Dans cette optique, résection et technique de réparation sont indissociables. Pour espérer un résultat optimal, la chirurgie doit concilier les impératifs, parfois contradictoires, d'une résection complète et ceux de la réparation pariétale préservant la fonction respiratoire [27]. Même si le bilan préopératoire ne sera pas envisagé dans ce chapitre, il ne faut pas oublier qu'il reste le seul moyen de confirmer l'indication, de planifier une stratégie et de déceler les situations à risque. Après des généralités rappelant l'histoire, les matériaux utilisés et les indications de cette chirurgie, nous envisagerons la reconstruction proprement dite du grill costal en trois points : voies d'abord, résection et réparation.

■ GÉNÉRALITÉS

Historique

Les premières résections de la paroi thoracique ont été rapportées à la fin du xix^e siècle. C'est en 1878 que Holden réalisa la première résection sternale partielle; 20 ans plus tard, Parham décrivit à son tour la toute première résection de paroi proprement dite.

La reconstruction par des matériaux synthétiques utilisant des prothèses métalliques apparut au début du xx^e siècle; les résultats furent peu encourageants. Il fallut attendre les années d'après guerre pour disposer de matériaux synthétiques mieux tolérés et plus faciles à utiliser [7]. Cependant, les difficultés de reconstruction pariétale restèrent longtemps un facteur limitant la chirurgie d'exérèse. Les résections de paroi conservaient donc la réputation d'interventions lourdes et associées à un pronostic péjoratif.

Au cours de la seconde moitié du xx^e siècle, de nombreuses évolutions permirent le passage à une ère nouvelle. Les procédures chirurgicales devinrent plus sûres, la réanimation et les soins postopératoires s'améliorèrent. Le développement de l'imagerie médicale, des antibiotiques et l'apparition de nouveaux biomatériaux permirent un véritable essor des tech-

niques de pariéctomie, de reconstruction et de couverture qui sont, aujourd'hui, largement utilisées [23].

Matériaux

Deux types de matériaux peuvent être utilisés : synthétiques ou biologiques.

Matériaux biologiques

Les matériaux biologiques [26] sont les lambeaux musculopériostés, musculocutanés [17], le fascia lata [21], les greffons osseux autologues vascularisés ou non (côtes entières, fragments de côtes, crête iliaque, péroné), ou les allogreffes osseuses.

Leurs principaux avantages sont leur nature biologique, leur stabilité à long terme et la résistance à l'infection.

Les principaux inconvénients sont la lourdeur du geste chirurgical liée à l'éventuel prélèvement des greffons et un potentiel de couverture souvent insuffisant pour les grands défauts. En outre, les lambeaux isolés et le fascia lata n'apportent pas une solidité immédiate.

Finalelement, même si les lambeaux, les auto- et les allogreffes continuent d'être utilisés, la difficulté relative de leur mise en œuvre a favorisé l'avènement des matériaux synthétiques.

Matériaux synthétiques

Les principaux matériaux synthétiques sont les plaques résorbables de polyglactine (Vicryl®), polydioxanone (PDS®), les plaques non résorbables de polyéthylène tétraphthalate (Mersilène®), de polypropylène (Marlex® ou Prolène®) [8], les plaques de polytétrafluoroéthylène expansé à 2 mm (Gore-Tex®) [14], le ciment synthétique/méthylmétacrylate ou les agrafes à glissières de Martin Borrelly [4]. Plus récemment est apparu un nouveau matériel reprenant le principe des agrafes à glissières mais en titane et doué d'une meilleure ergonomie.

Ces matériaux synthétiques ont l'avantage de permettre une réparation rapide, facile et stable d'emblée. La réparation de très larges défauts est envisageable. Les réparations pariétales par des matériaux synthétiques répondent aux impératifs suivants : malléabilité lors de la mise en place, rigidité une fois en place, inertie et radiotransparence [20].

Les principaux inconvénients sont l'introduction d'un corps étranger, la sensibilité aux infections et les risques de toxicité au moment de la pose, notamment pour le méthylmétacrylate.

La plupart du temps, le choix du matériau repose sur les préférences du chirurgien. Deschamps et al. ont montré l'absence de différence significative entre les différents matériaux dans les suites opératoires et les éventuelles complications [10]. Il n'existe finalement aucun consensus précisant le matériau le plus physiologique ou le plus efficace [23].

Indications

La réparation pariétale n'est pas indiquée en cas de défaut pariétal de moins de 5 cm de diamètre ou limité à une ou deux côtes adjacentes. Elle n'est pas non plus indiquée en cas de localisation apicale ou sous-scapulaire de moins de 7 cm et au-dessus du 4^e espace intercostal. Dans ces cas, une fermeture primaire par rapprochement des côtes adjacentes est suffisante [21,23].

La réparation pariétale est en revanche indispensable dans tous les autres cas, en particulier lors des larges pariéctomies antérieures et antérolatérales, où la stabilité pariétale est particulièrement compromise, mais également lorsque le défaut est localisé sous la pointe de l'omoplate car il existe des risques d'incarcération de cet os dans le thorax lors des mouvements du bras, ce qui peut devenir particulièrement douloureux.

RECONSTRUCTION

Voies d'abord

La voie d'abord doit permettre une large exposition de la tumeur, sans négliger trois impératifs : la résection d'une éventuelle zone de biopsie, le passage nettement à distance d'un envahissement ou d'une ulcération cutanée, et la préservation des plans intermédiaires sains pour ne pas compromettre la couverture [25].

Lorsqu'il s'agit de tumeur de petit volume, l'incision s'effectue à l'aplomb de la lésion, dans le sens de l'espace intercostal et de la côte atteinte (*figure 7.1a*). Pour une tumeur plus volumineuse, l'incision est plus grande, de type thoracotomie antérieure, latérale ou postérolatérale en fonction de la localisation tumorale.

L'abord des tumeurs pulmonaires envahissant la paroi ou des tumeurs postérieures repose sur la thoracotomie postérolatérale (*figure 7.1b*) et son extension, la thoracotomie postérolatérale haute élargie de Paulson, qui n'est qu'un prolongement de la thoracotomie postérolatérale dans l'axe de l'angle formé par la ligne des épineuses et le bord spinal de l'omoplate en sectionnant le trapèze et le rhomboïde. L'omoplate est réclinée vers le haut; les arcs costaux moyens et postérieurs sont ainsi largement exposés.

En cas de localisation sternale, la voie d'abord antérieure est volontiers elliptique (*figure 7.1c*). L'incision axillo-sous-mammaire respectant les grands pectoraux est une alternative, notamment chez la femme, avec des résultats esthétiques très satisfaisants (*figure 7.1d*).

Résection pariétale

La résection idéale est monobloc, sans effraction de la tumeur, en respectant les marges de sécurité qui doivent être contrôlées par des examens anatomopathologiques en extemporané [2,8].

Résection large mais économique

La résection pariétale doit être complète, assez large pour éviter la récurrence, et assez économique pour faciliter le temps de la couverture. Des difficultés prévisibles de recouvrement ne doivent pas limiter l'étendue de l'exérèse, mais une exérèse au-delà de la zone de sécurité est inutile; elle n'améliore pas le pronostic et peut compliquer la fermeture.

L'exérèse de la paroi thoracique doit être faite nettement en marges saines pour minimiser le risque de récurrence locale. Les muscles envahis par la tumeur sont réséqués, la cavité pleurale est ouverte très à distance de la tumeur, dont on apprécie le développement endothoracique.

En cas de tumeurs radio-induites, la résection cutanée doit être large et inclure les tissus irradiés [5].

Marges de sécurité

Pour les tumeurs malignes, une marge de sécurité de 4 cm, emportant une côte sus- et sous-jacente est indispensable [2,8,15,18]; pour les tumeurs bénignes, les métastases et les tumeurs de bas grades (type chondrosarcomes), 2 cm suffisent [8]. Ces marges doivent être contrôlées par des examens anatomopathologiques réalisés en extemporané.

Exérèse en monobloc des structures envahies par la tumeur

Les organes envahis par la tumeur (poumon, péricarde, diaphragme, vaisseaux sous-claviers, veine cave supérieure) doivent être réséqués en même temps que la tumeur et en une seule pièce opératoire monobloc.

Cas particuliers

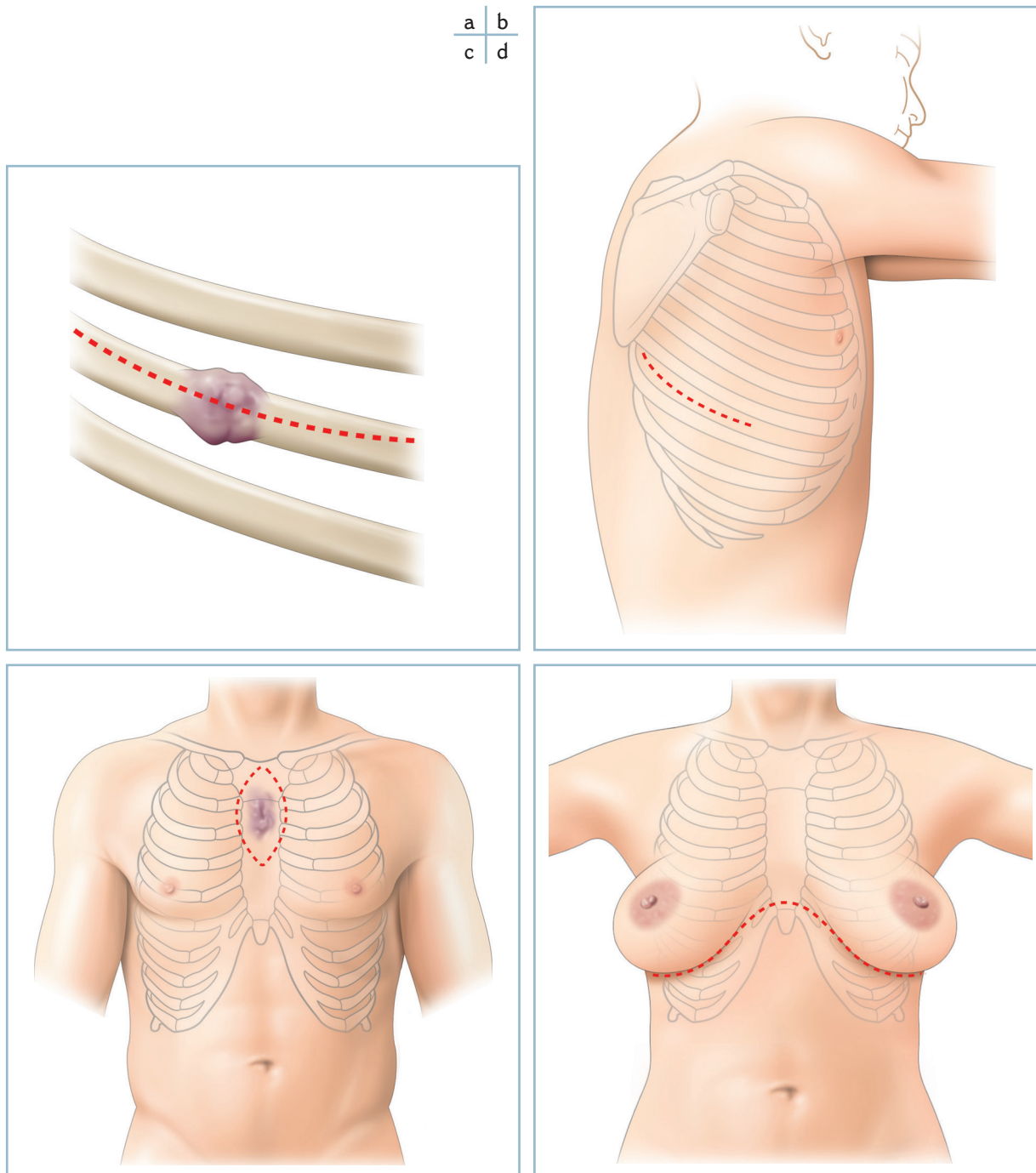
Le *sarcome d'Ewing* est un cas à part. Après une prise en charge médicale, lorsque l'indication opératoire est retenue, il est indispensable de réaliser une exérèse large retirant complètement la côte atteinte (propagation tumorale par la médullaire), les espaces intercostaux et les côtes adjacentes avec des marges de sécurité contrôlées de l'ordre de 4 cm.

Les *tumeurs adhérentes à la plèvre pariétale* posent un problème plus théorique que pratique. Deux attitudes s'opposent : la pariéctomie ou la résection en extrapleurale. En pratique, on tentera une exérèse en extrapleurale; si elle-ci semble insuffisante, on pratiquera une pariéctomie.

Dans les cas de *tumeur sternale*, la résection est débutée latéralement en emportant les arcs costaux adjacents de chaque côté. Une sternectomie partielle ou subtotale est suffisante dans les tumeurs du tiers inférieur du sternum, laissant en place une partie du manubrium et les têtes claviculaires. Lorsque la tumeur est limitée au manubrium, une large sternectomie supérieure emportant le tiers interne des clavicules est faite en conservant l'extrémité inférieure du sternum et la xiphôïde. La conservation d'un pont osseux facilite la réparation pariétale, mais une sternectomie totale est incontournable en cas de tumeur du corps sternal [22,24].

Les tumeurs postérieures développées sur l'angle costovertébral ou englobant le massif pédiculotransversaire peuvent être traitées radicalement par une résection vertébrale

nécessitant la collaboration avec une équipe neurochirurgicale [13].



7.1 Voies d'abord.

- a.* En cas de tumeur de petit volume, l'incision est pratiquée à l'aplomb de la tumeur et dans le sens de la côte à résecter.
b. En cas de tumeur plus volumineuse, on réalise une thoracotomie postérolatérale et éventuellement son extension postérieure (voie de Paulson). *c.* En cas de tumeur sternale, l'incision est elliptique. *d.* L'incision axillo-sous-mammaire est une alternative des voies d'abord antérieure chez la femme.

Reconstruction proprement dite

Le principe est de conserver la fonction respiratoire. Pour cela, il convient de restaurer une stabilité pariétale suffisante, ce qui évite l'apparition d'une respiration paradoxale, la constitution d'une hernie pulmonaire ou le passage de dehors en dedans des muscles pariétaux, et l'impaction de la paroi thoracique responsable d'une thoracoplastie [6,8,21-23].

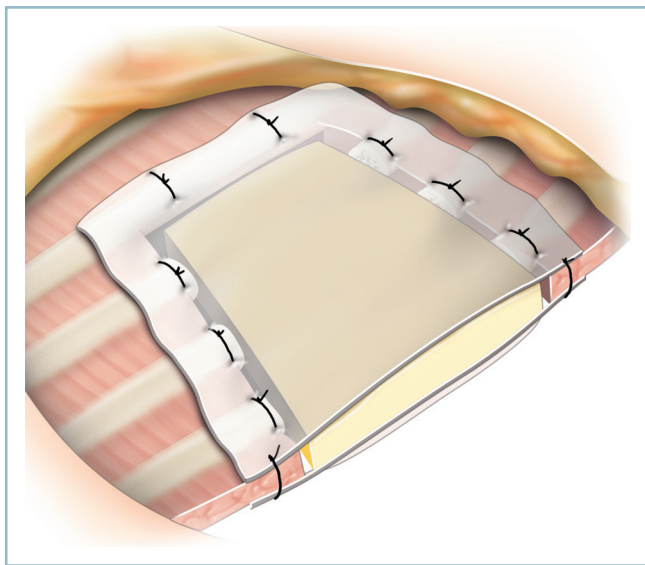
Si les voies d'abord et les techniques de résection sont très codifiées, les techniques de réparation sont plus fonction de l'appréciation de chaque opérateur. En pratique, à partir du moment où les grands principes de réparation sont respectés, toutes les techniques de réparation sont envisageables. Trois grands types de réparation pariétale sont exposés ci-après à titre d'exemple ; de très nombreuses variantes sont possibles.

Technique du « sandwich »

C'est la première technique de réparation, largement utilisée, ayant recours à des matériaux synthétiques.

Du méthylmétacrylate est coulé entre deux plaques de Marlex® [16,20,23]. Le sandwich doit être confectionné en extemporané et en dehors du thorax, pour éviter toute toxicité liée à la forte réaction exothermique provoquée par la polymérisation du méthylmétacrylate. Le sandwich est réalisé sur mesure ; un rayon de courbure le plus proche possible de celui du thorax lui est imprimé alors que le ciment est encore malléable. Une fois durci dans la position souhaitée, le sandwich est régulièrement perforé sur son pourtour de façon à permettre le passage des fils de fixation au bord du défaut pariétal (*figure 7.2*).

Les variantes tiennent essentiellement à la nature des plaques utilisées. Certains utilisent le méthylmétacrylate entre une plaque de Gore-Tex® au contact des viscères et une plaque de



7.2 Technique du sandwich. Méthylmétacrylate entre deux plaques de Marlex®.

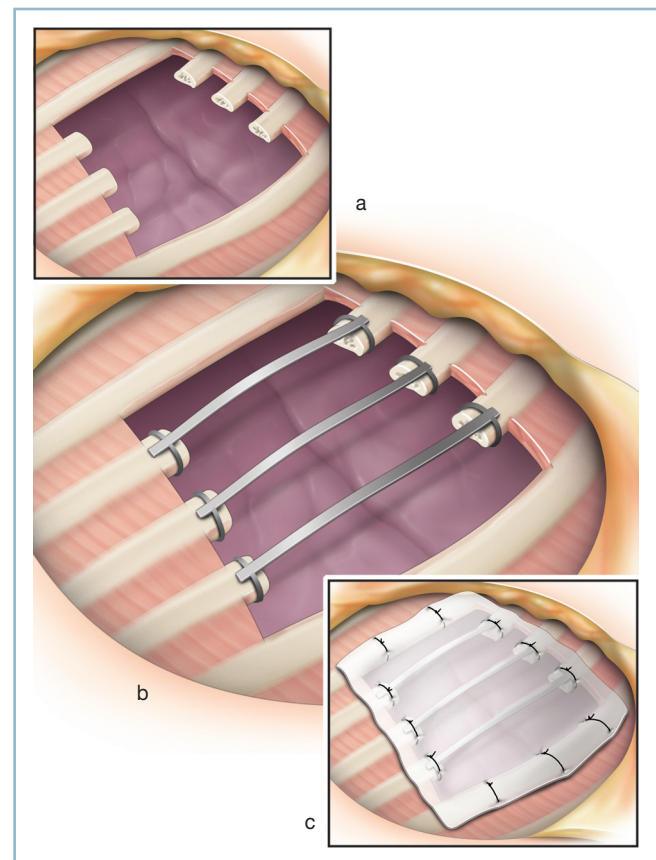
Marlex® en surface [20,21,23]. Le Gore-Tex® éviterait les adhérences viscérales ; le Marlex® favoriserait la colonisation par les tissus environnants et la fibrose.

Cette technique est, aujourd'hui, moins souvent utilisée. Les principaux inconvénients sont les risques de fracture de plaque, les collections périprothétiques, les complications septiques et, surtout, la trop grande rigidité de la plaque avec, comme conséquence, une mauvaise mécanique respiratoire [16].

Technique de la « plaque armée »

Cette technique nécessite des agrafes à glissières de Borrelly ou le matériel Stratos® d'Eliam et une plaque de Gore-Tex®.

Les agrafes sont préalablement cintrées pour imiter la courbure naturelle des côtes, puis fixées au niveau des extrémités restantes des côtes réséquées (*figure 7.3a, b*). L'ensemble est recouvert par une plaque de Gore-Tex® suturée sur le pourtour du défaut pariétal par des points péri-costaux ou transcostaux (*figure 7.3c*).



7.3 Technique de la plaque armée : technique utilisant des agrafes de Borrelly et une plaque de Gore-Tex®.

a. Pariéctomie.

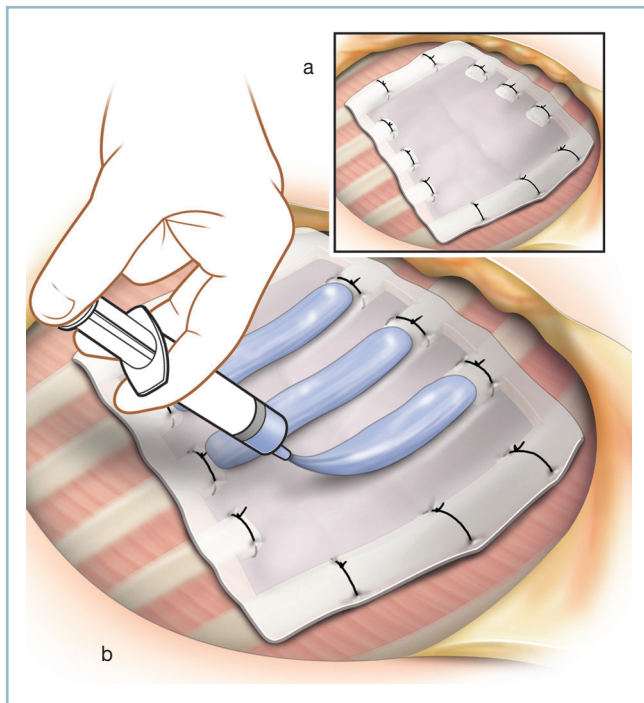
b. Mise en place des agrafes de Borrelly.

c. Le défaut pariétal et les agrafes sont recouverts par une plaque de Gore-Tex®. La plaque de Gore-Tex® est fixée sur le pourtour du défaut par des points péri-costaux ou transcostaux.

De nombreuses variantes de la technique de la plaque armée sont décrites. Certains disposent la plaque de Gore-Tex®, en profondeur, au contact des viscères pour les isoler des agrafes. D'autres disposent les agrafes entre deux plaques synthétiques, l'une en profondeur (Gore-Tex®), l'autre en superficie (Marlex®) [9]. Enfin, les agrafes peuvent être remplacées par du méthylmétacrylate coulé à la surface d'une plaque de Gore-Tex® fixée aux bords du défaut (*figure 7.4a, b*).

Les avantages sont la facilité et la rapidité de mise en œuvre. À peu près toutes les localisations peuvent être réparées de cette façon. En outre, les plaques de Gore-Tex® permettent une relative étanchéité limitant les mouvements liquidiens et aériens.

Même si le Gore-Tex® est considéré comme un matériau résistant bien à l'infection [11], le principal risque est l'infection du matériel prothétique, lié à l'introduction d'un corps étranger. Une perte de mobilité de la paroi thoracique est un autre inconvénient notable.



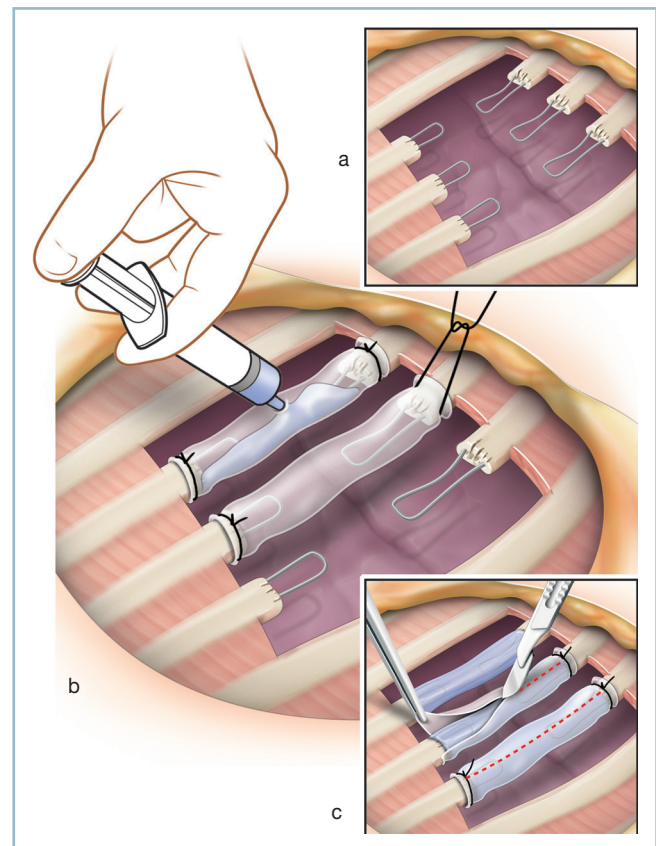
7.4 Réparation pariétale. Technique de la plaque armée : variante utilisant une plaque de Gore-Tex® et du méthylmétacrylate.

- a. Fixation de la plaque de Gore-Tex® aux pourtours du défaut par des points péricostaux ou transcostaux.
b. Du méthylmétacrylate est coulé, en phase liquide, à la surface de la plaque de Gore-Tex®.

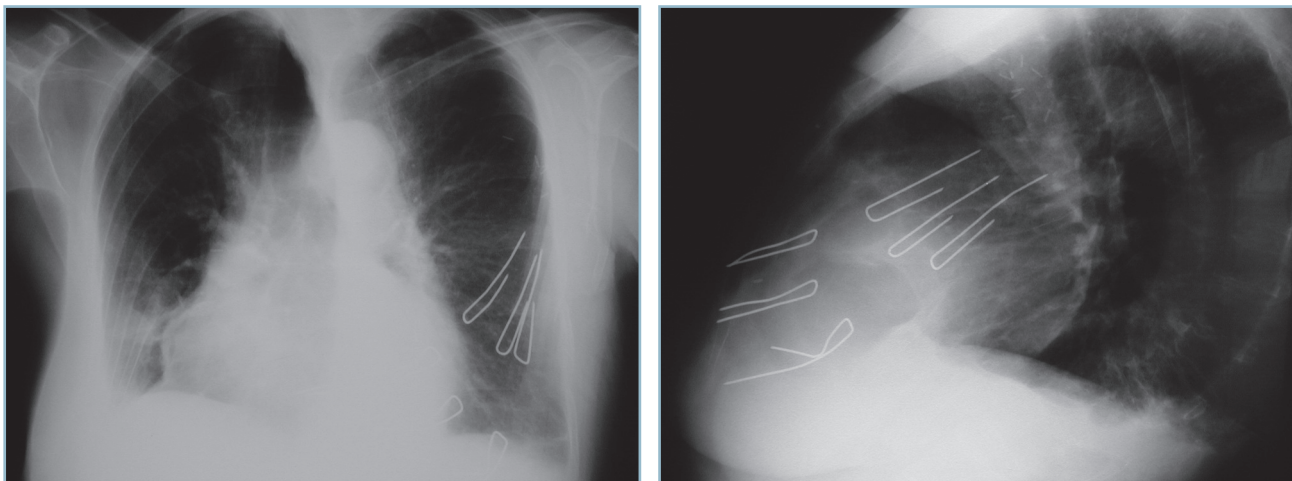
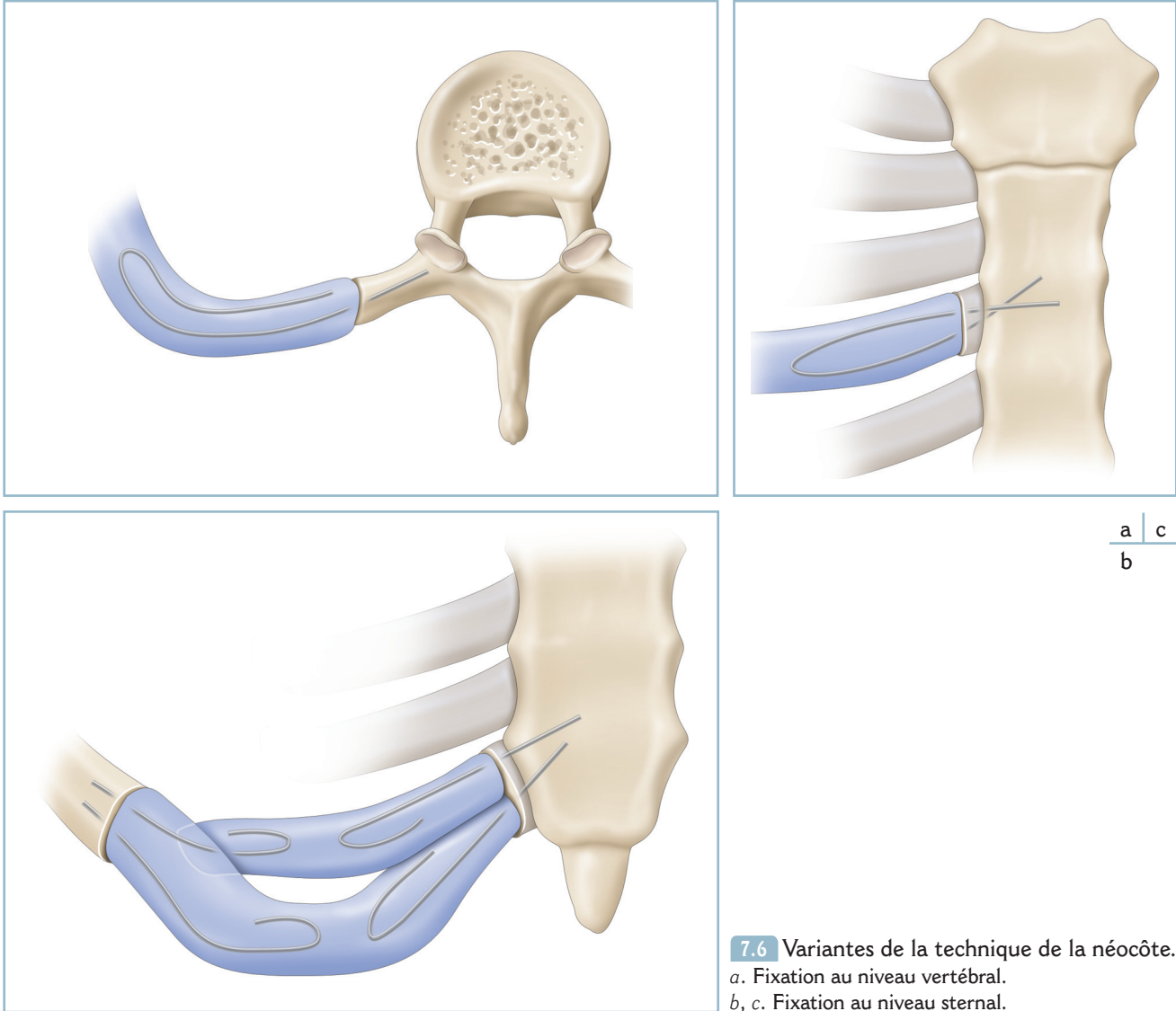
Technique de la « néocôte » [8]

Le principe est de tenter de reconstruire une paroi solide, la plus anatomique possible, de façon à préserver la mobilité physiologique de la paroi.

Après pariéctomies, les extrémités restantes de la côte sont rendues anfractueuses à la pince gouge pour permettre une meilleure cohésion de l'os et du ciment (*figure 7.5a, 1*). Des broches sont tordues en forme de U puis cintrées de façon à imiter la courbure naturelle du thorax. Elles sont fichées dans la médullaire de chaque côté du défaut (*figure 7.5a, 2*). Un moule en silicone de calibre comparable à celui des côtes natives est mis en place. L'étanchéité est assurée par des fils noués sur la côte de chaque côté au niveau du chevauchement silicone/côte (*figure 7.5b, 1*). Du méthylmétacrylate est injecté



7.5 Réparation pariétale : technique dite de la néocôte.
a. Résection tumorale. Les extrémités restantes de la côte réséquée sont rendues anfractueuses à la pince gouge pour favoriser l'adhésion du ciment sur l'os. Des broches cintrées en forme de U sont ensuite mises en place dans la cavité médullaire.
b. Mise en place de moules en silicone. L'étanchéité est assurée par des fils noués au niveau de la zone de chevauchement silicone. Du méthylmétacrylate en phase liquide est injecté dans le moule en silicone par ponction de celui-ci par un cathéter de gros calibre.
c. Le moule en silicone est coupé au bistouri, puis retiré avec les fils d'étanchéité. Résultat final.



7.7 Aspect radiographique postopératoire d'une réparation pariétale par la technique de la néocôte : radiographies thoraciques de face (*a*) et de profil (*b*).

a | b

en phase liquide par ponction du moule grâce à un cathéter de gros calibre (*figure 7.5b, 2*). Une fois la polymérisation achevée, on peut retirer le moule en silicone et les fils d'étanchéité (*figure 7.5c, 1 et 2*). Les éventuelles aspérités sont ensuite lissées à l'aide de restes de méthylmétacrylate.

Cette technique originale peut être mise en place à tous les niveaux de l'arc costal. Les broches peuvent être facilement fichées dans le sternum (*figure 7.6b, c*), en avant, ou dans les processus transverses vertébraux en arrière (*figure 7.6a*), le principe étant identique à celui de la réparation d'un arc moyen.

Les principaux avantages sont le respect de l'anatomie du thorax et de la mobilité de la paroi. La fonction respiratoire est donc mieux préservée. Le risque de sérome périprothétique est également moindre du fait d'une surface synthétique très limitée. Enfin, la durée du drainage postopératoire n'est pas accrue; les complications pleurales ne sont pas plus fréquentes qu'avec les techniques de réparation pariétale classiques.

Le principal risque reste l'infection du matériel. Le démontage est rare en l'absence de fautes techniques.

CONCLUSION

La chirurgie des tumeurs de la paroi thoracique a longtemps gardé la réputation de chirurgie lourde associée à un pronostic très péjoratif. La seconde moitié du xx^e siècle a permis des progrès substantiels. Aujourd'hui, le recours aux procédures de pariéctomie et de reconstruction pariétale est courant. Les résultats en termes de morbidité et de mortalité associées à ces procédures sont devenus acceptables, et la pariéctomie n'aggrave plus, en elle-même, le pronostic : mortalité de 3,8 et 4,5% suivant les séries [1,12,19].

L'obtention d'un résultat optimal ne peut être envisagé qu'au prix du respect des principes fondamentaux fondés sur un bilan préopératoire spécifique et détaillé. Il s'agit de planifier la chirurgie, d'en prévoir les éventuels écueils de façon à pouvoir concilier les impératifs d'une résection complète et ceux du maintien de la fonction respiratoire.

Enfin, ce n'est aujourd'hui qu'au travers d'une prise en charge multidisciplinaire, à la fois pré- et peropératoire, que les limites de résécabilité des tumeurs de la paroi thoracique pourront être repoussées.

Bibliographie

- [1] Abbes M, et al. Repair of chest wall defects after full thickness surgical resection. *Ann Chir* 1990; 44 (8) : 673-80.
 [2] Anderson BO, Burt ME. Chest wall neoplasms and their management. *Ann Thorac Surg* 1994; 58 (6) : 1774-81.
 [3] Arnold PG, Pairolero PC. Chest-wall reconstruction : an account of 500 consecutive patients. *Plast Reconstr Surg* 1996; 98 (5) : 804-10.

- [4] Borrelly J, Grosdidier G, Boileau S, Wack B. Plastic surgery of the thoracic wall (malformations and tumors) using a sliding splint-stapler. *Ann Chir Plast Esthet* 1990; 35 (1) : 57-61.
 [5] Chapelier A, Macchiarini P, Rietjens M, Lenot B, Margulis A, Petit JY, et al. Chest wall reconstruction following resection of large primary malignant tumors. *Eur J Cardiothorac Surg* 1994; 8 (7) : 351-6; discussion 357.
 [6] Cohen M, Ramasastry SS. Reconstruction of complex chest wall defects. *Am J Surg* 1996; 172 (1) : 35-40.
 [7] Cotton BH, Paulsen GA, Dykes J. Prosthesis following excision of chest wall tumors. *J Thorac Surg* 1956; 31 : 45-59.
 [8] Dahan M, Brouchet L, Berjaud J, Garcia O. Surgery of chest wall tumors. *Ann Chir Plast Esthet* 2003; 48 (2) : 93-8.
 [9] Danino A, Saito S, Mamlouk K, Cuminet J, Debrosse D, Gossot D, et al. Complete chest wall reconstruction after en bloc excisions with Gore-Tex/Marlex/Flap sandwich. A retrospective study of 14 cases. *Ann Chir Plast Esthet* 2003; 48 (2) : 86-92.
 [10] Deschamps C, Tirnaksiz BM, Darbandi R, Trastek VF, Allen MS, Miller DL, et al. Early and long-term results of prosthetic chest wall reconstruction. *J Thorac Cardiovasc Surg* 1999; 117 (3) : 588-91; discussion 591-2.
 [11] Hyans P, Moore JH, Sinha L. Reconstruction of the chest wall with e-PTFE following major resection. *Ann Plast Surg* 1992; 29 : 321-7.
 [12] Incarbone M., Pastorino U. Surgical treatment of chest wall tumors. *World J Surg* 2001; 25 (2) : 218-30.
 [13] Incarbone M, Alloisio M, Luzzati S, Testori A, Cariboni U, Infante M, et al. Chest wall and vertebral en-bloc resection for sarcoma : ten-year experience. *Minerva Chir* 2005; 60 (4) : 273-8.
 [14] Janni A, Lucchi M, Melfi F, Menconi G, Angeletti CA. The utility of polyglactin-910 mesh in the plastic reconstruction of the chest wall after en-bloc resection. *Eur J Surg Oncol* 1996; 22 (4) : 377-80.
 [15] King RM, Pairolero PC, Trastek VF, Piehler JM, Payne WS, Bernatz PE. Primary chest wall tumors : factors affecting survival. *Ann Thorac Surg* 1986; 41 (6) : 597-601.
 [16] Lardinois D, Müller M, Furrer M, Banic A, Gugger M, Krueger T, Ris HB. Functional assessment of chest wall integrity after methylmethacrylate reconstruction. *Ann Thorac Surg* 2000; 69 (3) : 919-23.
 [17] Larson DL, McMurtrey MJ. Musculocutaneous flap reconstruction of chest-wall defects : an experience with 50 patients. *Plast Reconstr Surg* 1984; 73 (5) : 734-40.
 [18] McAfee MK, Pairolero PC, Bergstralh EJ, Piehler JM, Krishnan Unni K, McLeod RA, et al. Chondrosarcoma of the chest wall : factors affecting survival. *Ann Thorac Surg* 1985; 40 (6) : 535-41.
 [19] McCormack P, Bains MS, Beattie EJ, et al. New trends in skeletal reconstruction after resection of chest wall tumors. *Ann Thorac Surg* 1981; 31 (1) : 45-52.
 [20] McCormack PM. Use of prosthetic materials in chest-wall reconstruction. Assets and liabilities. *Surg Clin North Am* 1989; 69 (5) : 965-76.
 [21] McCormack PM, Bains MS, Martini N, Burt ME, Kaiser LR. Methods of skeletal reconstruction following resection of lung carcinoma invading the chest wall. *Surg Clin North Am* 1987; 67 (5) : 979-86.
 [22] Mansour KA, Anderson TM, Hester TR. Sternal resection and reconstruction. *Ann Thorac Surg* 1993; 55 (4) : 838-42; discussion 843.
 [23] Mansour KA, Thourani VH, Losken A, Reeves JG, Miller JI, Carlson GW, et al. Chest wall resections and reconstruction : a 25-year experience. *Ann Thorac Surg* 2002; 73 (6) : 1720-5; discussion 1725-6.
 [24] Martini N, Huvos AG, Burt ME, Heelan RT, Bains MS, McCormack PM, et al. Predictors of survival in malignant tumors of the sternum. *J Thorac Cardiovasc Surg* 1996; 111 (1) : 96-105; discussion 105-6.
 [25] Morgan RF, Edgerton MT, Wanebo HJ, Daniel TM, Spotnitz WD, Kron IL. Reconstruction of full thickness chest wall defects. *Ann Surg* 1988; 207 (6) : 707-16.
 [26] Pairolero PC, Arnold PG. Chest wall reconstruction. *Ann Thorac Surg* 1981; 32 (4) : 325-6.
 [27] Pairolero PC, Arnold PG. Chest wall tumors. Experience with 100 consecutive patients. *J Thorac Cardiovasc Surg* 1985; 90 (3) : 367-72.
 [28] Sabanathan S, Shah R, Mearns AJ. Surgical treatment of primary malignant chest wall tumours. *Eur J Cardiothorac Surg* 1997; 11 (6) : 1011-6.

CHAPITRE 8

Principes généraux de la reconstruction des parois thoraciques

B. LENGELÉ

Constituées de deux plans anatomofonctionnels fondamentaux, les parois du thorax sont supportées par les arcs sternocostaux et protègent les poumons ainsi que les organes médiastinaux. En clinique, leur reconstruction doit être envisagée dans le cadre de la correction de déformations congénitales, après l'exérèse de tumeurs dérivées des cintres squelettiques ou des parties molles, ou enfin pour traiter radicalement des infections chroniques postopératoires ou postradiques. Quelle que soit la nature du terrain étiologique à aborder, ces reconstructions répondent à des principes généraux de reconstruction laminaire qui vont être décrits ici en prenant pour étiologie de base la pathologie tumorale. Les terrains congénitaux et infectieux seront spécifiquement traités dans des paragraphes séparés.

ANATOMIE DES PAROIS THORACIQUES

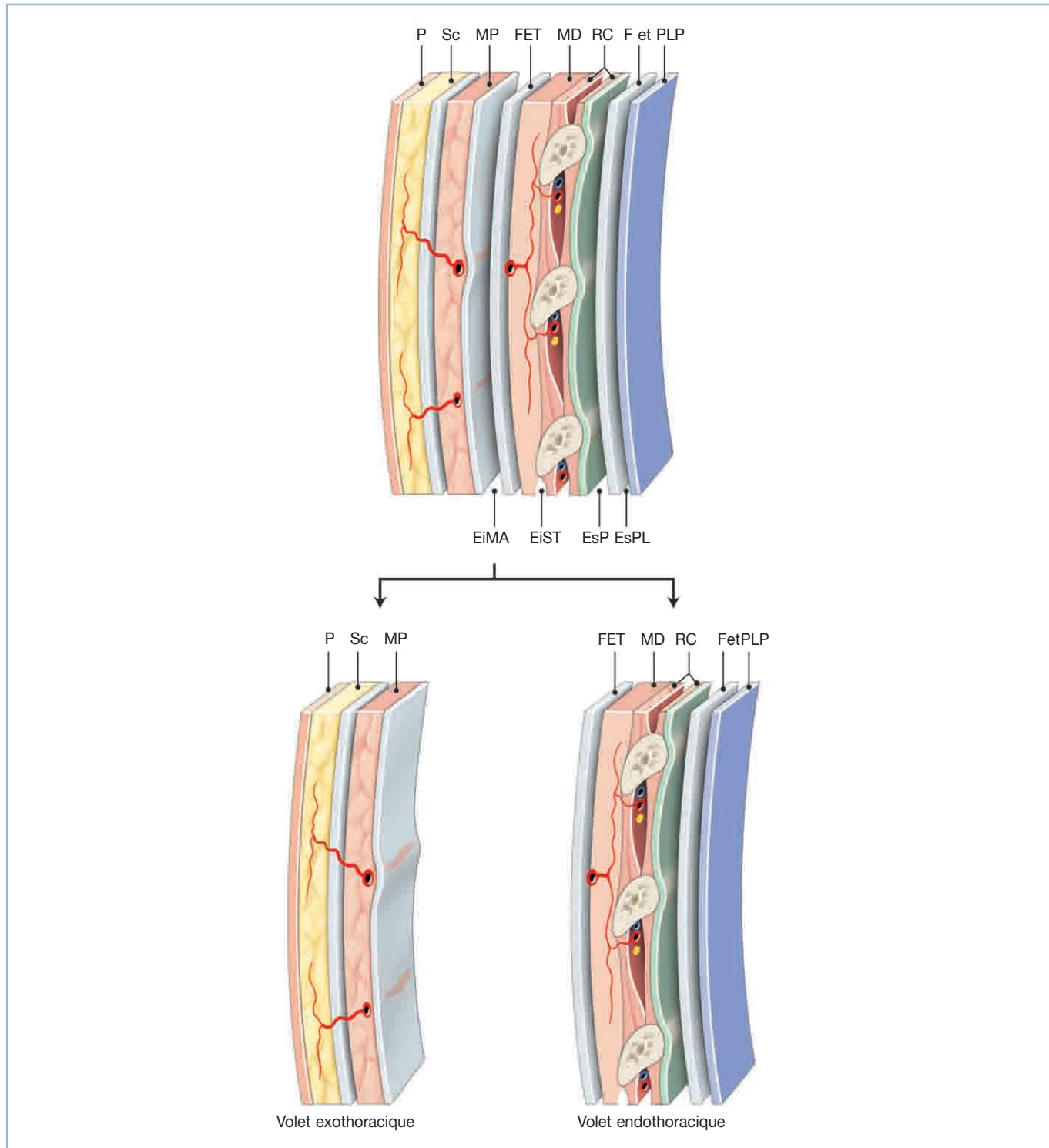
Fondamentalement, la paroi thoracique comprend anatomiquement, de la surface vers la profondeur, quatre plans successifs que l'on peut décrire schématiquement comme suit (figure 8.1).

– La *peau thoracique*, épaisse, repose sur un plan de tissu cellulaire sous-cutané dans lequel s'expand, chez la femme, la glande mammaire. Sur la ligne médiane antérieure, la peau adhère intimement au plan présternal auquel elle est réunie par de fins tractus fibreux tendus, entre les lobules graisseux, de la profondeur du derme à la surface du surtout fibreux qui recouvre le périoste sternal externe. Libre de toute attache squelettique latéralement et en arrière, elle se mobilise aisément du plan musculaire sous-jacent, sauf en regard de l'épine scapulaire et de l'acromion où elle est également adhérente et moins extensible. Sur toute la surface du thorax, la peau jouit d'une vascularisation segmentaire assurée, en arrière, par des branches perforantes cutanées directes, dites paraspinales, issues des artères et des veines intercostales postérieures. Latéralement, les vaisseaux cutanés axiaux du pédicule subscapulaire prennent le relais et rejoignent en avant les pédicules cutanés segmentaires formés par les branches perforantes moyennes et antérieures des pédicules intercostaux. Contre le sternum, il convient d'y ajouter les vaisseaux cutanés perforants directs issus de l'axe thoracique interne, dont les veines rejoignent, dans la région sternoxyphoïdienne, une zone de basse pression veineuse.

En regard des masses musculaires, cette vascularisation cutanée segmentaire est suppléée par les multiples branches musculocutanées qui s'élèvent des vaisseaux thoracoacromiaux, thoraciques latéraux et thoracodorsaux, en traversant les muscles grand pectoral, dentelé antérieur et grand dorsal. Sans équivalent artériel, la veine thoracoépigastrique chemine dans le plan du fascia superficiel qui partage, souvent incomplètement, le tissu cellulaire sous-cutané en deux couches graisseuses distinctes. Remontant vers le creux axillaire, cette veine rejoint la seconde zone de basse pression du drainage veineux des téguments thoraciques. Rappelons ici que, selon les principes hémodynamiques définis par Jean-Marie Servant, le tracé des incisions cutanées thoraciques, comme celui des lambeaux tégumentaires levés dans les voies d'abord tumorales, doit toujours s'efforcer de garder ces zones de basse pression veineuse, dans la base des territoires cutanés séparés et soulevés à la faveur des incisions planifiées.

– Les *muscles plats et le fascia exothoracique* qui les recouvre s'étendent à la profondeur des téguments, sur le plan musculosquelettique des espaces intercostaux. L'on distingue parmi eux les muscles grand et petit pectoraux en avant, le muscle dentelé antérieur latéralement, et les muscle grand dorsal et trapèze en arrière. S'y ajoute, sur la paroi postérieure, entre la 2^e et la 7^e côte, le plan interposé de la scapula et des muscles périscapulaires. Fonctionnellement, tous ces muscles, appuyés sur l'humérus et la ceinture scapulaire, sont strictement liés à la motricité du membre supérieur et leur participation à la fonction respiratoire est donc accessoire. Leur sacrifice dans les exérèses tumorales ou leur transposition dans les temps de reconstruction n'handicape donc en rien la ventilation pulmonaire dans les suites opératoires. De concert, tous ces muscles plats possèdent en outre au moins deux pédicules vasculaires utiles dont l'un, principal, est issu d'un des troncs collatéraux de l'axe axillaire (vaisseaux subscapulaires, thoraciques latéraux, thoracoacromiaux), et dont l'autre, segmentaire et accessoire, tire son origine des pédicules intercostaux et aborde le muscle près de ses insertions costales. Il en résulte que, dans la gestion du capital tissulaire de reconstruction des parois thoraciques, ces muscles, quand ils sont correctement épargnés par le tracé raisonné de la voie d'abord, peuvent être levés et transposés dans les pertes de substances pariétales voisines, tantôt en pivotant sur leurs pédicules principaux et leurs attaches humérales, tantôt sur une série de leurs pédicules secondaires, le long de la ligne interrompue de leurs insertions costales.

– Les *côtes et les muscles qui comblent les espaces intercostaux* constituent, avec le sternum en avant, le plan musculosquelettique qui assure l'essentiel de la compliance élastique, semi-rigide, de la paroi thoracique. Répartis sur trois couches successives, les muscles intercostaux externes, internes et intimes y ont, avec les muscles subcostaux, les muscles surcostaux et le muscle transverse du thorax, une fonction résolument respiratoire, tantôt inspiratoire, tantôt expiratoire, suivant qu'ils élèvent ou abaissent les arcs costaux sur lesquels



8.1 Anatomie laminaire de la paroi thoracique. De dehors en dedans, la paroi thoracique comprend les plans de la peau (P), de la graisse sous-cutanée (Sc), des muscles plats (MP), du fascia exothoracique (FET), des muscles dentelés (MD), de la région costale et des muscles intercostaux (RC), du fascia endothoracique (Fet), et de la plèvre pariétale (PLP). Entre ces plans, les espaces cellulieux de décollement sont : l'espace intermusculo-aponévrotique (EiMA), l'espace interserratothoracique (EiST), l'espace sous-périoste extrapleurale (EsP) et l'espace sous-pleural (EsPL). Ainsi constituée, la paroi peut être divisée en deux volets chirurgicaux essentiels dont il faut envisager séparément l'exérèse et la reconstruction : le volet superficiel, musculocutané, est appelé exothoracique. Le volet profond, dit endothoracique, est de nature pleuroskelettique, et est séparé du précédent par l'espace intermusculo-aponévrotique.

ils prennent appui. Cette fonction est toutefois négligeable par rapport à celle du piston respiratoire principal qu'est le diaphragme. Limités en dehors par le fascia de la membrane intercostale, les espaces intercostaux contiennent en outre les pédicules intercostaux où l'on retrouve systématiquement, dans le sillon costal et, de haut en bas, d'abord la veine intercostale, puis l'artère intercostale et enfin le nerf intercostal correspondants. Ces pédicules, tendus en shunts anastomotiques entre l'aorte et les axes thoraciques internes, peuvent s'ouvrir à la faveur d'un *delay* vasculaire volontairement induit ou consécutif à une intervention antérieure. Ils sont dès lors susceptibles, dans des circonstances particulières, d'être exploités dans certaines méthodes de reconstruction prenant parti du flux sanguin à contre-courant qui les traverse.

– Le *fascia endothoracique* et la *plèvre* tapissent la face interne du plan musculosquelettique costal. Homologue du fascia transversalis appliqué à la face profonde des muscles plats de l'abdomen, le fascia endothoracique de Lushka adhère au périoste costal en dehors et est séparé en dedans, par une lame de tissu cellulaire lâche, de la face externe de la plèvre pariétale. Celle-ci représente fonctionnellement un plan de glissement physiologique qui, à la faveur de la pression négative qui règne dans la cavité pleurale, solidarise le sac ventilatoire pulmonaire à la face profonde de la paroi thoracique. À la faveur du plan cellulaire lâche interposé entre le revêtement pleural et le fascia endothoracique, le sac pleural peut, chirurgicalement, être décollé sans dommage de la région costale, dans certaines exérèses de tumeurs pariétales n'envahissant pas les muscles intercostaux intimes ou, en avant, le muscle transverse du thorax. Pareille exérèse, dite extrapleurale, est alors réalisée soit dans le plan sous-périoste, soit dans le plan subfascial, ce qui évite la dissémination des cellules néoplasiques intrapariétales dans la cavité de la syssarose pleurale.

Si la précédente description est conforme aux quatre plans principaux qui constituent successivement les quatre couches tégumentaire, musculoaponévrotique, squelettique et séreuse de la paroi thoracique, l'on retiendra toutefois d'emblée ici que, chirurgicalement, ces plans anatomiques élémentaires peuvent être groupés deux par deux en *deux volets composites* dont l'exérèse et la reconstruction doivent être envisagés séparément (*figure 8.1*).

– Le *volet externe*, que nous appellerons *exothoracique*, comprend les parties molles des téguments ainsi que les muscles plats, réunis par la lame aponévrotique du fascia exothoracique qui court entre eux et qui se continue par le fascia axillaire. Principalement vascularisé par les branches collatérales des vaisseaux subclaviers, ce volet est innervé par les collatérales motrices longues du plexus brachial. Fonctionnellement, il constitue un plan bilaminaire de couverture, dépourvu de vertu ventilatoire, et il doit être reconstruit comme tel.

– Le *volet interne*, que nous dénommerons *endothoracique*, rassemble le sternum, les côtes et les muscles de la région costale, ainsi qu'à leur profondeur le fascia de Lushka et le feuillet pleural. Vascularisé de façon dominante par les collaté-

rales de l'aorte thoracique et par celles de l'axe thoracique interne, ce plan composite semi-rigide est innervé par les nerfs intercostaux et participe, par sa compliance intrinsèque, à la fonction ventilatoire. Sa reconstruction doit donc nécessairement être dissociée de celle du volet précédent et elle doit viser à restaurer des rapports dynamiques paroi-poumon afin que la capacité respiratoire du malade ne se trouve pas significativement amputée par un geste d'exérèse strictement pariétal, n'ayant pas entamé le capital pulmonaire.

Sur le *plan physiologique*, rappelons enfin ici que le volet sternocostal de chaque hémithorax agit lors de la respiration basale à la manière d'un module viscoélastique passif ; les arcs squelettiques segmentaires se soulèvent en effet en anse de seau lors de l'inspiration initiée par le piston diaphragmatique et s'abaissent ensuite en expiration, lorsque le diaphragme se relâche, par le seul jeu de la gravité et celui des forces de rappel élastiques qui existent dans le parenchyme pulmonaire et dans les éléments semi-rigides du volet endothoracique. Si la reconstruction du volet musculocutané exothoracique aura donc pour but de restaurer la continuité des téguments à la surface de la perte de substance pariétale, la reconstruction du volet pleurosquelettique endothoracique visera de son côté à recréer un plan fibroélastique compliant, susceptible de se laisser distendre à la surface du poumon en inspiration et de restituer ensuite passivement, lors de sa relaxation expiratoire, l'énergie statique ainsi accumulée.

EXÉRÈSE RAISONNÉE DES TUMEURS PARIÉOTHORACIQUES

Toute reconstruction réussie de la paroi thoracique suppose d'abord une planification raisonnée du geste d'exérèse qui va créer la perte de substance à combler. Menée sur la base d'une imagerie détaillée de la tumeur à ôter, cette planification doit prendre en compte de façon holistique et intégrée :

- les exigences oncologiques de la résection qui sont fonction de l'agressivité tumorale et des structures anatomiques envahies ;
- la lamination fonctionnelle de la paroi en deux plans exo- et endothoracique à envisager séparément à la fois dans les gestes d'exérèse et de reconstruction ;
- le positionnement optimal des incisions cutanées dessinées pour atteindre la cible tumorale sans handicaper certaines possibilités de reconstruction du plan exothoracique ;
- la gestion optimale du capital musculaire représenté par les muscles plats voisins de la zone d'exérèse et la conservation sélective de leurs différents pédicules vasculaires, porteurs de plusieurs lambeaux pédiculés potentiels utiles à la reconstruction exothoracique ;
- l'utilisation stratégique, à la fois géographique et temporelle, des pédicules vasculaires receveurs de lambeaux libres, si d'emblée les lambeaux pédiculés sont épuisés ou dépassés ;

– et enfin la planification générale du geste opératoire, de ses temps successifs et de la conduite de l'anesthésie pré-, per- et postopératoire.

Exigences oncologiques de l'exérèse

Comme dans tout autre région du corps, l'exérèse d'une tumeur de la paroi thoracique nécessite que la lésion soit réséquée largement, avec des marges confortables, en principe contrôlées par des examens anatomopathologiques peropératoires. Ces marges sont fonction de l'agressivité de la tumeur et donc de sa nature et de son grade, qui doivent avoir été documentés avant le geste d'exérèse. Nous ne rentrerons pas ici dans la description détaillée de ces limites de sécurité d'exérèse qui ont été bien documentées pour chaque type histologique de lésion rencontrée. Notons toutefois qu'à ce stade doit se poser la question d'associer au geste d'exérèse sur la tumeur primitive un éventuel geste de curage ganglionnaire. Indiquée pour certaines tumeurs invasives d'origine épithéliale (spinocellulaires, mélanomes, tumeurs à cellules de Merkel, carcinomes mammaires avec envahissement pariétal, etc.), pareille procédure n'est en revanche pas utile pour la plupart des sarcomes rencontrés sur les parois du thorax (ostéochondrosarcomes, schwannomes malins, liposarcomes, angiosarcomes ou dermatofibrosarcome de Darier-Ferrand).

Plans à réséquer

Dans la plupart des cas, les tumeurs pariétothoraciques se trouvent d'abord confinées, au premier stade de leur évolution, soit dans le volet tissulaire exothoracique, soit dans le plan profond endothoracique. Si ces tumeurs, lorsqu'elles sont très avancées, nécessitent le plus souvent une exérèse transpariétale interrompant donc la continuité de la paroi depuis la peau jusqu'à la plèvre, beaucoup de lésions siègent primitivement dans l'un des deux volets, soit externe, soit interne, dont l'exérèse peut alors être dissociée.

En surface, il en va ainsi en particulier des tumeurs d'origine squelettique qui refoulent le plus souvent, à leur versant externe, les muscles plats sans les envahir réellement. Si la prudence impose alors de laisser à la surface du volet costal réséqué le petit pectoral en avant ainsi que les muscles dentelés postérieur et antérieur en arrière et latéralement, le grand dorsal, le trapèze, le grand pectoral et les muscles périscapulaires peuvent le plus souvent être épargnés par le geste d'exérèse s'ils ne sont pas envahis à l'évidence sur les images de tomodensitométrie (TDM) ou d'imagerie par résonance magnétique (IRM) préopératoires. Le plan de clivage qui sépare chirurgicalement les volets exo- et endothoracique correspond anatomiquement à l'espace dit *intermusculo-aponévrotique* qui court sous les muscles plats. Ce plan, mince et celluleux, est virtuel sur les examens d'imagerie médicale et peut dès lors aisément être erronément considéré comme envahi du fait de l'effet de masse déterminé par une tumeur profonde qui le lamine, de l'intérieur vers l'extérieur, avec les muscles plats sus-jacents. Chirurgicalement, il est toutefois aisé

d'en décoller la syssarrose aux ciseaux ou à l'aide d'un tampon monté et, si cet effondrement s'effectue de façon spontanée et avasculaire, il est facile d'en vérifier, lors du geste opératoire, la parfaite intégrité lorsqu'il demeure indemne de tout envahissement néoplasique. L'on gardera donc comme règle d'emprunter systématiquement cet espace de décollement pour effectuer l'exérèse dissociée des tumeurs qui restent séquestrées soit dans le volet externe, soit dans le volet interne de la paroi.

En profondeur, l'exérèse monobloc du plan endothoracique emportera le plus souvent le feuillet pleural à la face profonde du grill costal. Dans certains cas toutefois, comme nous l'avons mentionné plus haut, il est possible de mener la résection du plan costal et du fascia endothoracique de Lushka en respectant l'intégrité anatomique du sac pleural. Ce geste d'exérèse dite *extra-pleurale* est souvent réalisable dans l'exérèse des radionécroses thoraciques; il épargne la fonction ventilatoire pleurale et diminue ainsi significativement, en période postopératoire, la morbidité respiratoire du geste réalisé. Il se justifie chez les malades fragiles, dont la fonction pulmonaire a été démontrée diminuée par les tests fonctionnels préopératoires. À l'opposé, il arrive que certaines tumeurs profondes, infiltrant la plèvre pariétale, présentent un contact organisé avec le parenchyme pulmonaire. Lors de l'exérèse des lésions invasives du plan endothoracique, il convient dès lors d'ouvrir la plèvre à distance du centre de la lésion et, en exsufflant le poumon sous-jacent, de vérifier qu'il ne présente aucune adhérence avec la paroi. Si pareille manœuvre est positive, une frange pulmonaire est réséquée, à l'agrafeuse mécanique, en continuité avec la paroi. Un surjet de Prolène® posé sur la plèvre viscérale, enfouissant la rangée d'agrafes, suffit toujours à assurer ensuite l'étanchéité aérienne de cette exérèse viscérale complémentaire, dite *intraparenchymateuse*.

Incisions cutanées

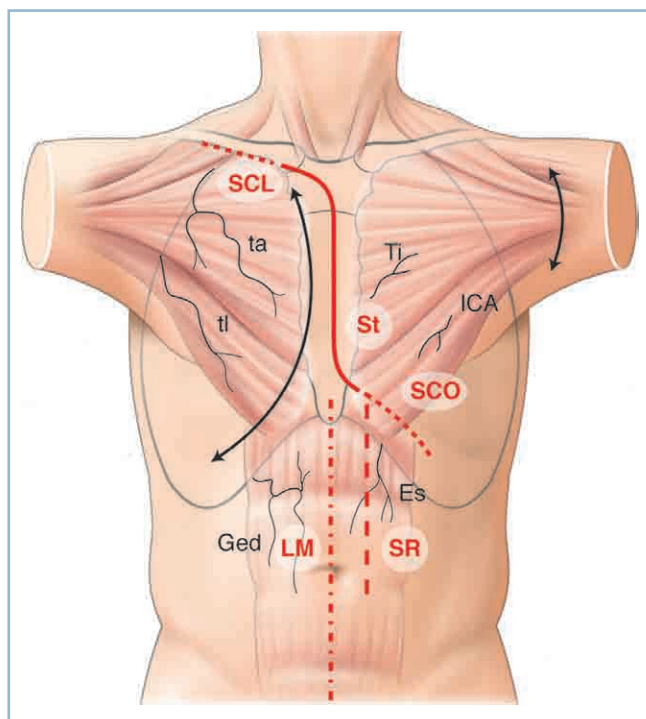
Lorsque la tumeur à réséquer occupe au moins le volet exothoracique, la ligne d'incision cutanée doit toujours au moins comprendre un trait circonférentiel autour du territoire tégumentaire à emporter. Souvent, pour aborder plus largement le thorax ou pour y lever des lambeaux de reconstruction musculaires pédiculés, il sera nécessaire d'ajouter à ce trait d'incision péritumoral des lignes d'incision complémentaires s'étendant, en avant et en arrière, au-delà de la zone d'exérèse principale. Ces traits seront dessinés et placés :

- pour pouvoir avoir un large accès à un abord complémentaire de la cavité thoracique et lever le cas échéant, sous les lambeaux cutanés, des *lambeaux pédiculés des muscles plats* situés au voisinage de la perte de substance cutanée;
- afin de toujours pouvoir mobiliser à la fermeture de vastes *lambeaux cutanés de rotation ou d'avancement* possédant une large base, localisés en zone de basse pression veineuse et contenant un ou plusieurs pédicules axiaux artériels.

Sur la *paroi latérothoracique*, ces traits d'incision sont disposés obliquement, en suivant la direction générale des espaces intercostaux, comme lors d'une thoracotomie usuelle. En avant et en

arrière, ils se prolongent vers le haut ou vers le bas de façon curviligne pour dessiner au total, sur l'hémithorax, un S très allongé. Pareille incision permet en effet, après levée des lambeaux cutanés sus- et sous-jacents, d'exposer largement les muscles plats et de mobiliser les téguments à la surface de la perte de substance cutanée, lorsqu'elle existe et reste de taille modérée. En avant, la ligne d'incision peut descendre sur l'abdomen, en longeant la ligne médiane sus-ombilicale, ce qui, en cas de nécessité, autorise un abord intrapéritonéal pour le prélèvement d'un lambeau omental de couverture ou de comblement.

Sur le *thorax antérieur* (figure 8.2), le trait d'incision principal ou la zone d'exérèse circonférentielle sont disposés longitudinalement, selon l'axe général d'une sternotomie médiane. La pro-



8.2 Thoracotomie d'épargne musculaire et prolongements d'incisions pour la couverture du thorax antérieur.

Les tumeurs du thorax antérieur sont abordées par voie de sternotomie médiane (St). Cette incision peut être prolongée en haut par un trait sous-claviculaire (SCL) qui permet de lever le muscle grand pectoral sur son pédicule principal et de le transposer sur le sternum supérieur. Alternativement, l'incision verticale médiale peut se poursuivre le long du rebord sous-costal (SCO), ce qui en autorise la levée d'un muscle grand pectoral à pédicule inféromédial. En bas, la sternotomie peut se continuer soit par une voie de laparotomie médiane (LM) qui expose le grand omentum, soit par une incision supra-rectale (SR) qui délivre accès au muscle droit de l'abdomen.

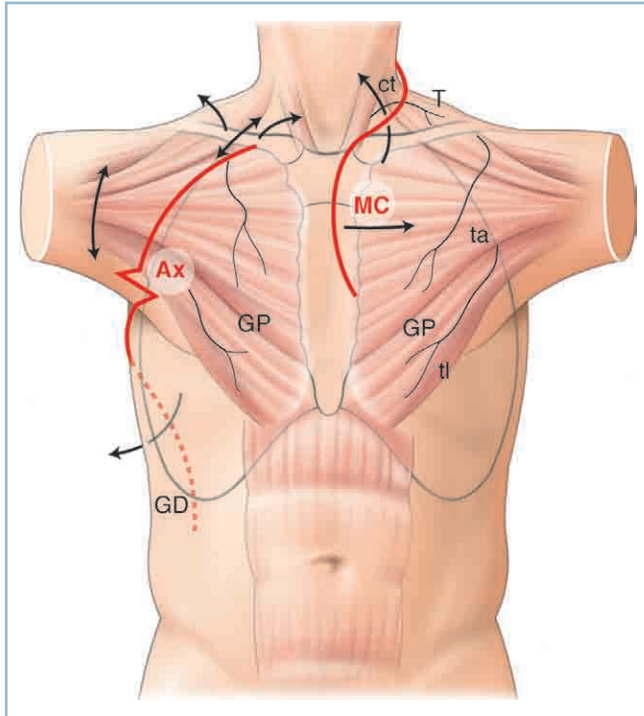
Es : épigastrique superficielle; Ged : gastroépiplœique droit; ICA : intercostal antérieur; ta : thoraco-acromiale; Ti : thoracique interne; tl : thoracique latérale.

longation de cette ligne d'incision se fait, comme dans le secteur latéral, sous la forme de traits curvilignes longeant en haut la région claviculaire, et en bas les cintres costaux inférieurs. Ces traits permettent en effet d'exposer largement les muscles pectoraux et de lever simultanément des lambeaux cutanés qui restent vascularisés sur les branches perforantes latérales des pédicules intercostaux. Le trait inférieur peut également descendre longitudinalement sur l'abdomen, sur la ligne médiane ou parallèlement par rapport à elle, si l'on planifie un geste de reconstruction effectué respectivement à l'aide du grand omentum ou du muscle droit de l'abdomen, ce dernier étant alors levé sur les vaisseaux épigastriques supérieurs.

En regard de l'*orifice supérieur du thorax* (figure 8.3), abordé le plus souvent pour la résection d'une tumeur infiltrante dans le cadre d'un syndrome de Pancoast, la voie d'abord doit permettre d'exposer largement le rachis cervical, le plexus brachial, les vaisseaux subclaviers et les trois premiers arcs costaux. La ligne d'incision court dès lors, dans la région cervicale, le long du bord supérieur du muscle trapèze puis croise, en s'inclinant vers l'avant, la couverture cutanée du triangle cervical postérieur. Elle se poursuit en longeant la clavicule, à 1 cm de son bord supérieur, jusqu'en regard de l'articulation sternoclaviculaire. Celle-ci, laissée intacte, est désolidarisée du sternum par une double ostéotomie du manubrium qui permet de soulever le sarment claviculaire et d'exposer sans dommage toutes les structures nobles sous-jacentes ainsi que la masse tumorale à réséquer (voie de Grünwald). Pour aborder les muscles plats antérieurs, l'abord peut se poursuivre par une incision cutanée verticale médiane ou paramédiane. Si la tumeur possède un prolongement axillaire, l'on préférera un abord plus latéral, avec ostéotomie moyenne du corps de la clavicule, et une incision thoracique descendant vers le pilier antérieur du creux axillaire, 1 à 2 cm médialement par rapport au sillon deltopectoral (voie axillaire). Dans les deux cas, l'on peut ainsi aisément réaliser un abord conservateur du muscle grand pectoral.

ÉPARGNE DU CAPITAL MUSCULAIRE

La règle d'or de la pratique des reconstructions thoraciques réside dans la gestion raisonnée du capital de reconstruction offert, autour de la perte de substance à créer, par les muscles plats du plan exothoracique. Couramment en effet, lorsque l'initiative du geste d'exérèse est laissée aux seuls chirurgiens thoraciques, les abords chirurgicaux réalisés interrompent directement sous les lignes d'incision cutanée la continuité des muscles grand dorsal, grand dentelé et grand pectoral. Ainsi divisés en leur centre, ces muscles ne peuvent dès lors être transposés, avec un rayon de couverture efficace, dans la perte de substance résultant de l'exérèse carcinologique effectuée. La planification du geste opératoire sur toute tumeur de paroi



8.3 Thoracotomies d'épargne musculaire et incisions pour la couverture du thorax apical. Les tumeurs de l'apex thoracique et/ou du dôme pleural s'approchent de deux façons. La voie axillaire (Ax) part de la région dorsale où elle permet la levée du muscle grand dorsal, et remonte, sous le sillon deltopectoral, jusqu'à la tête claviculaire. À la profondeur de cette incision cutanée qui permet de contrôler d'emblée les vaisseaux axillaires distaux, le tendon du muscle grand pectoral (GP) est divisé près de ses insertions humérales et récliné médialement. En haut, une ostéotomie moyenne de la clavicule peut élargir le champ opératoire qui laisse les muscles grand dorsal (GD) et grand pectoral libres et intacts pour une transposition de couverture. La voie manubriocostale (MC) débute par une courte incision présternale supérieure et se poursuit ensuite par une cervicotomie supraclaviculaire. Sous cette ligne de division cutanée, l'on effectue ensuite une courte sternotomie médiane du manubrium qui est isolé, avec la première côte du corps du sternum, par une ostéotomie transversale. L'on peut ainsi mobiliser vers le haut et latéralement l'articulation sternoclaviculaire et exposer les vaisseaux subclaviers et le plexus brachial. Aisément mis au jour dans sa portion supérieure, le muscle grand pectoral peut alors être levé sur son pédicule proximal. L'abord cervical permet de même d'exposer et de lever le muscle trapèze, s'il faut couvrir le segment apical du thorax latéral. ct : cervicale transverse ; T : trapèze ; ta : thoraco-acromiale ; tl : thoracique latérale.

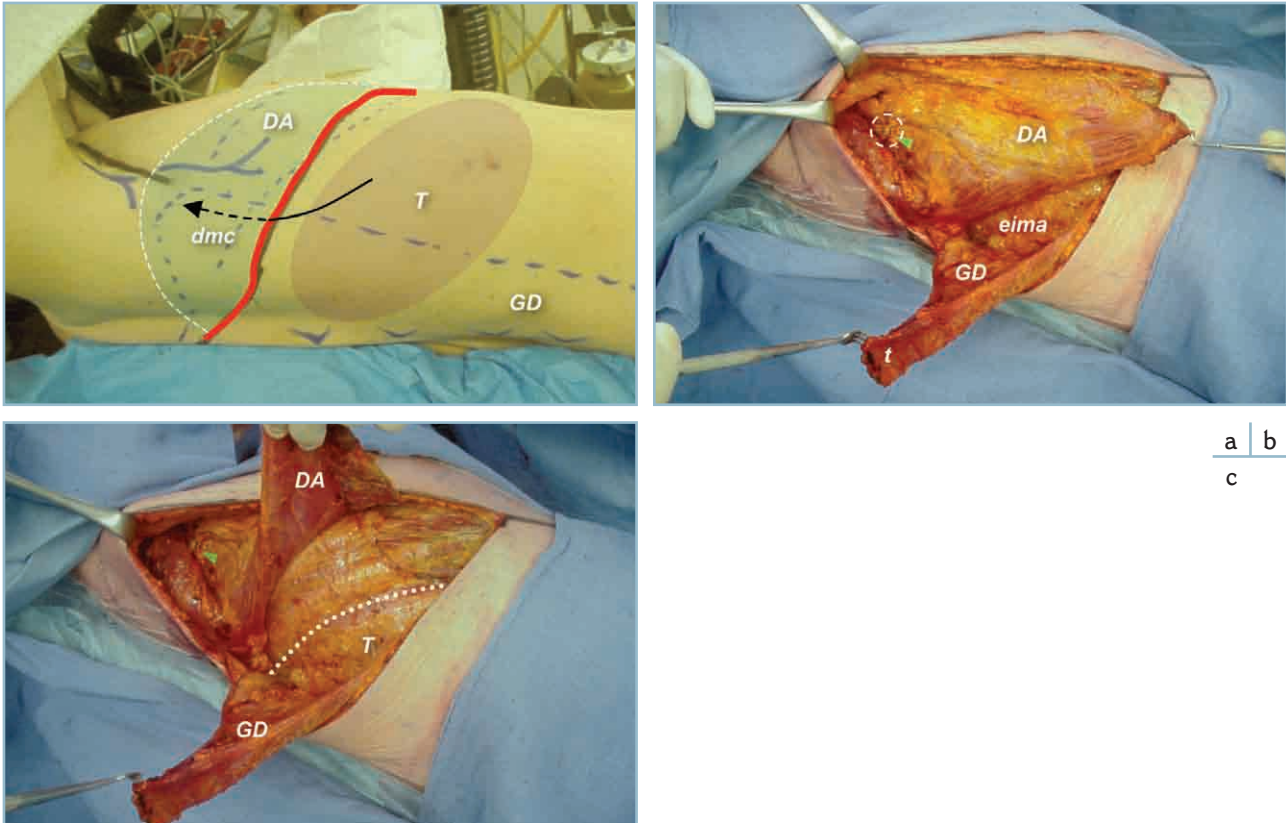
thoracique, qu'il soit réalisé par le chirurgien plasticien seul ou, ce qui est plus souhaitable, en équipe polydisciplinaire, impose donc, dans la conception et la mise en œuvre de l'abord tumoral, une exploitation optimale du capital de couverture et de restauration du volet exothoracique qui est représenté par les muscles plats du tronc.

En pratique, cette gestion raisonnée du capital tissulaire de reconstruction repose sur la réalisation systématique de *thoracotomies d'épargne musculaire*. Afin de planifier chacune de celle-ci, la réflexion préopératoire doit, sur la base de l'imagerie tumorale en IRM et de l'étude des vaisseaux pariétaux en angio-TDM, dresser la liste de tous les muscles plats indemnes d'envahissement néoplasique susceptibles d'être transposés dans le défaut pariétal. En parallèle, l'on établira la liste de tous les pédicules vasculaires majeurs ou accessoires sur lesquels les muscles sélectionnés peuvent être transposés. En réunissant ces données, l'on pourra enfin tracer le chemin à suivre dans la voie d'abord tumorale, en sauvegardant un maximum de possibilités de transposition des muscles voisins (*figure 8.4*). Lors de l'abord préliminaire de la masse tumorale, les muscles seront donc exposés à la faveur d'un décollement musculocutané effectué sur l'une des deux berges de l'incision et sectionnés près de leurs insertions sous-jacentes, en lieu et place d'être traversés dans leur partie moyenne. En combinant les possibilités de transposition offertes par leurs différents pédicules, l'on pourra ainsi, à la faveur d'un abord raisonné, respecter l'intégrité de plusieurs muscles et les transposer ensuite l'un et l'autre dans deux parties différentes du défaut, en utilisant pour chacun d'eux un pédicule distinct.

À titre d'exemple, l'on peut ainsi, dans une *thoracotomie d'épargne musculaire inféro-latérale*, préserver tout le muscle grand dorsal sur son pédicule subscapulaire en divisant ses insertions basses, préalablement exposées sous la peau lombaire. À l'opposé, il est également possible de préserver, à la faveur d'une incision identique, le même muscle grand dorsal pédiculé cette fois sur son pédicule mineur segmentaire paralombaire, en divisant son tendon proximal découvert par un décollement musculocutané mené sur la berge supérieure de l'incision. Dans le même temps, le chef inférieur du muscle dentelé antérieur peut être levé sur le pédicule thoracodorsal, dont on aura lié la branche postérieure au hile du muscle précédent (*figure 8.4*). Le lambeau du muscle grand dorsal obtenu pourra ainsi migrer sur la partie inférieure de la perte de substance thoracique ou être transposé dans le thorax pour reconstruire le diaphragme, alors que le muscle dentelé antérieur sera utilisé dans la reconstruction de la partie supérieure du défaut, voire transposé dans l'étage moyen de la cavité thoracique. Pareille stratégie est particulièrement utile dans la prise en charge des tumeurs pneumo-costo-phréniques situées sur le grill costal inférieur, avec envahissement concomitant de la coupole diaphragmatique.

Dans l'abord des tumeurs de l'apex thoracique, la préservation du muscle grand pectoral doit toujours, si possible, être envisagée (*figure 8.2*) :

– soit en le soulevant le long de ses insertions sternocostales avec sacrifice de son pédicule segmentaire thoracique interne,



8.4 Thoracotomie d'épargne musculaire.

a. La planification de l'exérèse d'une tumeur pariétale pneumocostophrénique (T) prend en compte la préservation stratégique des muscles grand dorsal (GD) et dentelé antérieur (DA) lors de l'abord.

b. Un décollement musculocutané (dmc) est effectué sur la berge supérieure de la ligne d'incision cutanée afin d'exposer le pédicule vasculaire commun des deux muscles (cercle). Sevré de ce pédicule, le GD est levé sur ses pédicules secondaires paraspinaux, après division de son tendon huméral (t).

c. Le DA est alors décollé du plan costal, levé sur son pédicule principal et reste ainsi entièrement préservé.

La thoracotomie destinée à aborder la tumeur peut alors être effectuée dans l'espace intercostal sus-jacent (pointillé), après avoir soulevé, dans l'espace intermusculo-aponévrotique (eima), la partie distale du GD.

dans le cadre d'une incision (para) médiane complémentaire (voie de Grünenwald);

– soit en divisant son tendon d'attache huméral, à la profondeur d'une incision d'exposition axillaire complémentaire, menée le long du sillon deltopectoral (voie axillaire).

Dans les deux cas, le muscle demeurera ainsi transposable dans le défaut apical, en restant vascularisé sur ses pédicules thoracoacromial et/ou thoracique latéral.

GESTION DES PÉDICULES VASCULAIRES RECEVEURS

Lorsqu'il est d'emblée évident que la perte de substance de la paroi thoracique nécessitera une couverture par lambeau libre, la planification opératoire de la reconstruction doit

prendre en compte, à la fois dans l'espace et dans le temps, la gestion optimale des vaisseaux receveurs.

Géographiquement, les pédicules receveurs potentiellement utilisables sont représentés :

– sur la *paroi thoracique latérale et postérieure*, par les vaisseaux subscapulaires et parfois par les vaisseaux thoraciques latéraux dégagés jusqu'à la partie proximale de leur trajet sous le muscle grand pectoral. Alternativement, les pédicules intercostaux peuvent être utilisés en dégagant les vaisseaux de la profondeur du sillon sous-costal. Une élévation sous-périostée en bloc du pédicule permet d'éviter d'y léser la veine, souvent très adhérente à la côte. D'ordinaire toutefois, les vaisseaux intercostaux postérieurs sont d'un calibre modeste et ne doivent donc pas être retenus comme pédicule receveur de première intervention;

– sur la *paroi thoracique antérieure*, les vaisseaux thoraciques internes sont les plus accessibles et occupent une position centrale. Ils sont exposés le plus souvent en regard du deuxième

ou du troisième espace intercostal par la résection des cartilages costaux correspondants. À cet endroit, l'artère est d'ordinaire accompagnée d'une seule veine de bon calibre, ou au moins d'une veine comitante dominante favorable à une anastomose microvasculaire fiable. Lorsqu'une sternotomie ou une résection sternale a été réalisée pour l'exérèse tumorale, une dissection distale de l'axe thoracique interne peut être réalisée, à la profondeur du muscle transverse du thorax, afin d'allonger le pédicule receveur. L'artère sectionnée en amont de l'origine de ses terminales musculophrénique et épigastrique supérieure reste alors souvent de bon calibre, mais les veines comitantes sont plus grêles. Alternativement, la partie proximale des vaisseaux thoracoacromiaux peut également être utilisée, dégagée sous la portion claviculaire du muscle grand pectoral jusqu'à leur origine sur les vaisseaux axillaires.

En cas de reconstruction de l'*apex thoracique*, le choix des vaisseaux receveurs se portera sur les collatérales des vaisseaux axillaires (subscapulaires, thoraciques latéraux) si le creux axillaire a été disséqué ou exposé ou, alternativement, sur les collatérales des vaisseaux subclaviers (cervicale transverse, thyroïdienne inférieure, tronc thyro-bicervico-scapulaire), exposées dans le creux supraclaviculaire.

Lorsque les veines profondes font défaut, le *capital veineux superficiel* peut être exploité. Il est représenté, en haut et latéralement, par la veine céphalique et par la veine thoracoépigastrique dont la partie proximale plonge toutefois dans la profondeur de la fosse axillaire. Alternativement, une veine sous-cutanée cervicale, comme la jugulaire externe, peut être détournée, à contre-courant, sur la partie supérieure du thorax.

En cas de déplétion vasculaire complète sur les parois thoraciques et dans la région cervicale, le choix des vaisseaux receveurs peut enfin se porter sur les *gros troncs vasculaires intrathoraciques ou intra-abdominaux*. Le pédicule gastroépiploïque droit, disséqué dans la région infrapylorique, peut ainsi recevoir un transfert libre disposé sur la base thoracique ou la région sternocostale. Des anastomoses terminolatérales peuvent également être réalisées dans le médiastin antérieur, sur les vaisseaux subclaviers eux-mêmes, ou sur les veines brachiocéphaliques.

Temporellement, le transfert microchirurgical du lambeau libre peut se faire dans la foulée immédiate du geste d'exérèse ou faire l'objet d'un geste préalable anticipé.

Dans le premier cas de figure, où l'exérèse et la reconstruction sont planifiées en *un seul temps opératoire*, l'intervention débute toujours par un abord premier, à distance de la lésion, des vaisseaux receveurs pressentis. Si ceux-ci sont jugés fiables, l'intervention peut poursuivre son cours et la revascularisation du lambeau de reconstruction est réalisée, le plus souvent, après réparation primaire du plan endothoracique.

Dans le second cas de figure, où la revascularisation du lambeau de couverture et l'exérèse tumorale sont *complètement dissociées*, le premier geste consiste à transférer, sur de gros vaisseaux choisis en périphérie de la zone à traiter, le lambeau de reconstruction prédéterminé. Celui-ci correspond généralement à un lambeau musculocutané libre de grand dorsal, prélevé sur le thorax hétérolatéral. Replié sur lui-même à la

manière d'un chausson aux pommes, il est laissé en nourrice sur son pédicule receveur pendant 10 à 20 jours. Ce délai garanti, en principe, la survie de tout son territoire cutané utile une fois que, secondairement ouvert le long de la ligne de fermeture du chausson, il est transféré dans la perte de substance créée lors du second temps opératoire. Si cette manœuvre augmente la fiabilité générale de la reconstruction qui ne souffre pas alors de nécroses marginales du lambeau de réparation, elle doit toutefois faire l'objet d'une planification spatiale, extrêmement précise de l'étendue de la zone d'exérèse, du positionnement général du lambeau de couverture, et des pédicules receveurs retenus pour le revasculariser.

PLANIFICATION GÉNÉRALE DU GESTE OPÉRATOIRE

En préalable à l'intervention, le patient doit bénéficier d'une évaluation approfondie de sa fonction cardiorespiratoire. L'arrêt de la consommation tabagique doit être encouragé et, en outre, une kinésithérapie respiratoire de préparation à l'épisode de ventilation assistée est effectuée. Le positionnement sur la table est étudié avec les anesthésistes de manière à dégager sur le tronc et sur les membres la zone intéressée par l'abord thoracique ainsi que tous les sites donneurs programmés pour le prélèvement de lambeaux de reconstruction, libres ou pédiculés. Lors de la narcose, la ventilation des poumons est menée à la faveur d'une intubation sélective des deux bronches principales, de préférence à une intubation endotrachéale classique. Cette précaution permet en effet d'exsuffler de façon sélective le poumon qui se situe dans l'hémithorax sur lequel est menée la chirurgie. Simultanément, le poumon controlatéral reste ainsi ventilé. Cette précaution instrumentale ne se justifie pas pour l'abord des tumeurs de la région sternale, qui est effectué en décubitus dorsal strict, sans répercussion ventilatoire sur les champs pleuropulmonaires latéraux. Une fois l'exérèse oncologique terminée enfin, le site chirurgical exposé par ce geste est marqué en périphérie par une série circonférentielle de clips de titane, destinés à circonscrire très exactement, sur les examens d'imagerie médicale ultérieurs, le volume qui était occupé par la tumeur, le long de ses marges de résection. Le cas échéant, ils serviront de repères d'orientation topographique pour un traitement complémentaire par radiothérapie conformationnelle.

RECONSTRUCTION DU PLAN ENDOTHORACIQUE

La reconstruction du plan endothoracique vise à restaurer, nous l'avons dit, une interface poumon-paroi et une compliance

semi-rigide de la région costale afin que, reconstruite, celle-ci puisse se dilater sans s'affaisser en phase inspiratoire et se relaxer ensuite de façon passive lors de l'expiration. Dans cette reconstruction profonde, l'on distingue la restitution anatomique du plan pleural de celle des cintres osseux.

Plan pleural

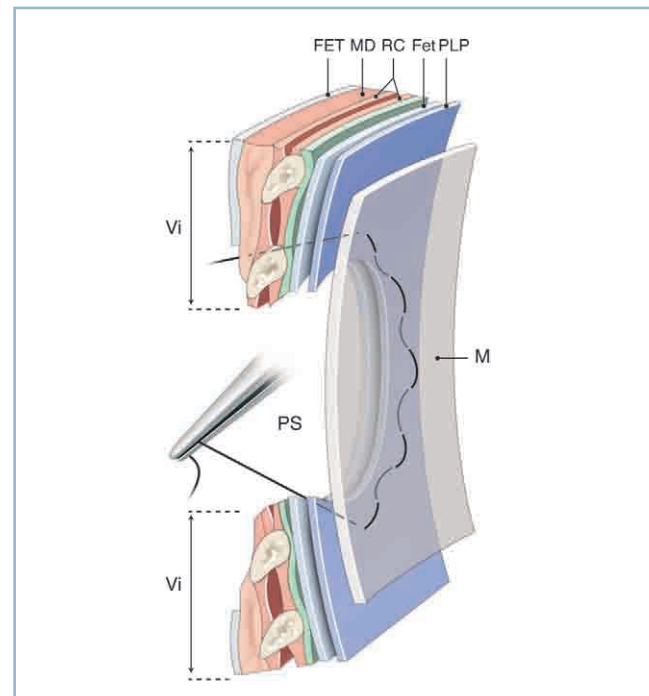
Le plan de la plèvre pariétale et du fascia endothoracique est reconstruit systématiquement à l'aide d'une plaque prothétique de polypropylène (Marlex®) ou de polytétrafluoroéthylène (PTFE ou Gore-Tex®). Les deux matériaux ont leurs défenseurs et leurs qualités intrinsèques propres.

Le Gore-Tex® présente une surface lisse et une consistance élastique. Bien tendu dans le défaut endothoracique, il offre au plan profond de la paroi thoracique une assise stable et permet de restaurer à la surface du poumon un plan de glissement sur lequel la plèvre viscérale pulmonaire peut venir s'appliquer souplement. Le même résultat peut être obtenu à l'aide d'une plaque de Prolène®. Dans les défauts très étendus, ces deux matériaux manquent toutefois parfois de rigidité et leur volet lisse peut être le siège d'un déplacement respiratoire paradoxal, caractérisé par un retrait inspiratoire et une expansion expiratoire.

Le Marlex® semble plus rigide une fois intégré au corps, bien qu'il se présente comme un matériau maillé et de surface plus rugueuse au contact pulmonaire. En phase postopératoire, le poumon vient y glisser à frottement rude et finit par s'y appliquer de façon étroite, par le biais d'une cicatrice adhérentielle étendue, un peu comme dans une ancienne pleurodèse chirurgicale. Le rapport poumon-paroi est ainsi reconstruit de façon plus intime, quoique moins physiologique qu'avec une plaque de Gore-Tex®.

L'utilisation du treillis de Vicryl® n'est pas conseillée. Ce matériau manque en effet de rigidité et doit être utilisé plié sur lui-même, en au moins quatre couches, pour offrir un début de rigidité compliant à la paroi reconstruite. Fragile, il se déchire en outre souvent le long des surjets qui assurent sa fixation lors des premiers efforts de toux postopératoire. L'on réservera donc l'utilisation des filets de Vicryl® à la fermeture des petites pertes de substances du plan costal, constituées en terrain irradié ou infecté, sur des fibrothorax de longue évolution dont le plan pleural aura été respecté.

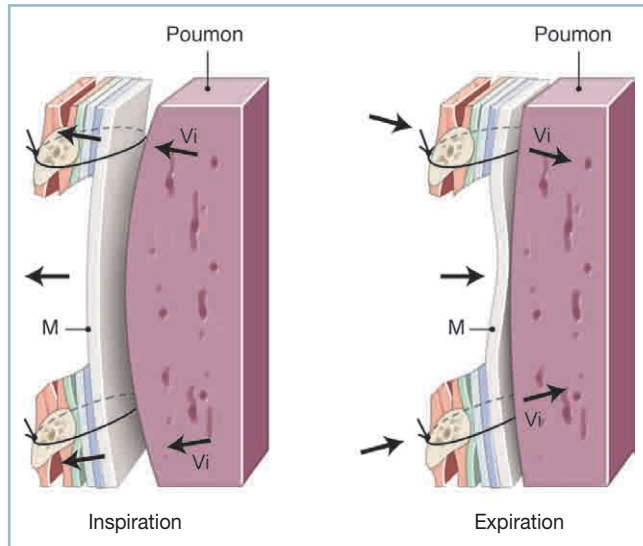
Dans tous les cas, la mise en place du matériel prothétique dans la perte de substance endothoracique s'opère selon le principe de la création d'une *valve pariétale occlusive* (figure 8.5). Selon cette règle énoncée par René Stoppa pour la réparation des orifices herniaires abdominaux, la plaque de reconstruction synthétique est toujours surdimensionnée par rapport à la perte de substance et glissée à la profondeur des berges de la paroi restante, en large chevauchement avec celle-ci. Il en résulte qu'à l'expansion pulmonaire, la valve interne ainsi constituée applique étroitement le matériau de reconstruction sur les contours fixes de la perte de substance et assure ainsi l'étanchéité naturelle de la restauration pariétale profonde (figure 8.6).



8.5 Reconstruction de la valve endothoracique. Le plan profond de la valve endothoracique est reconstruit à l'aide d'une plaque synthétique de type Marlex® (M) qui est glissée dans l'espace pleural et suturée aux berges de la perte de substance musculosquelettique en créant un large chevauchement entre la plaque et les berges pariétothoraciques. On construit ainsi une valve interne (Vi) étanche et cohésive. PS : perte de substance (pour le reste des abréviations, voir figure 8.1).

Une plaque de Marlex® est généralement utilisée plicaturée elle-même, en double épaisseur, pour augmenter sa solidité et sa compliance, lorsqu'elle sera colonisée par le tissu fibreux appelé à envahir ses mailles. D'emblée plus solide, une feuille de Gore-Tex® est au contraire d'ordinaire glissée, en simple épaisseur, dans le défaut endothoracique. Le matériel de suture utilisé pour fixer les deux types de plaque est toujours un nylon monofilament non résorbable solide, de type Prolène® 2/0. Ce fil est utilisé en surjet continu ou croisé en appuyant fermement les points sur les fascias et les structures squelettiques qui bordent le défaut (figure 8.7). L'on utilise habituellement deux hémisurjets pour suturer la circonférence complète de la plaque. Le fil est passé régulièrement dans les arcs costaux, en utilisant le bistouri électrique appliqué sur l'aiguille afin de favoriser sa pénétration dans la corticale osseuse des côtes ou du sternum, ou au travers des cartilages costaux, lorsqu'ils sont ossifiés. Quand le second surjet se termine, des points complémentaires de suspension peuvent être apposés sur la périphérie de la plaque en vue d'adapter parfaitement, sans la déchirer, la tension en peau de tambour qu'elle doit présenter au centre des berges du défaut musculosquelettique.

La fermeture du plan profond se termine par le drainage de l'espace pleural. Celui-ci comprend systématiquement deux



8.6 Dynamique de la valve interne (Vi)

lors des mouvements respiratoires. Lors de l'inspiration, le poumon refoule, vers l'extérieur, en s'expansant, la plaque du matériau de reconstruction endothoracique. Celle-ci vient de la sorte s'appliquer de façon étroite et étanche contre les arcs costaux voisins. Lors de l'expiration, au contraire, les arcs costaux, en s'abaissant, viennent s'appliquer sur la face externe de la même plaque et la repoussent, de façon étanche, sur le poumon. M : Marlex®.

gros drains mis en attente sur une bourse cutanée. Le premier, apical, draine la partie supérieure de la cavité pleurale et est mis sous eau pour y aspirer le pneumothorax postopératoire résiduel. Le second, basal, est glissé dans la région déclive du sinus costodiaphragmatique et draine, sous aspiration puis en chute libre, les épanchements liquidiens.

Plan squelettique

La restauration de la continuité du sternum et des côtes ne se justifie fonctionnellement que lorsque plus de trois arcs squelettiques ont été complètement résectionnés sur un hémithorax. Sur le plan ventilatoire en effet, un volet pariétal endothoracique reconstruit à l'aide d'une simple plaque de Marlex® ou de Gore-Tex® est très bien toléré si seuls deux arcs costaux entiers ont été sacrifiés. Il en va de même si trois côtes ont été partiellement ôtées sur moins des deux tiers de leur longueur (*figure 8.7*).

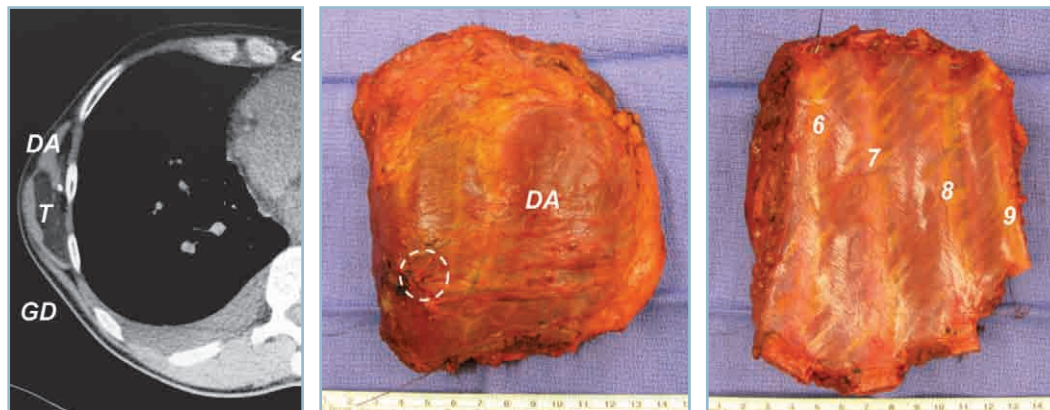
De façon analogue, le corps du sternum ne doit pas être reconstruit en cas de résection complète, à condition que :

- la région xiphoïdienne ait été respectée en continuité avec les cintres chondrocostaux inférieurs ;
- la partie supérieure du manubrium reste en place, assurant ainsi une stabilité résiduelle à l'ouverture supérieure du thorax et aux deux articulations sternocostoclaviculaires.

En profondeur toutefois, une plaque de Marlex® doit être tendue entre les berges ostéocartilagineuses, le long des bords latéraux de la résection sternale. À cet endroit, persiste alors une dépression qui, à titre de couverture du matériel synthétique, mais aussi à titre cosmétique, doit être comblée à l'aide d'un lambeau musculaire, musculocutané ou épiploïque, transféré sur la ligne médiosternale.

La reconstruction des arcs costaux peut, de son côté, être réalisée selon trois modalités techniques distinctes.

- La première, simple, fait appel à un matériel de pontage métallique, souvent utilisé par les chirurgiens thoraciques pour stabiliser des volets costaux traumatiques, où la continuité des cintres osseux a été interrompue par de multiples fractures étagées. Ce matériel d'ostéosynthèse est généralement connu sous le nom d'agrafes de Borrelly. Il tombe aujourd'hui en légère désuétude au profit de la méthode suivante.

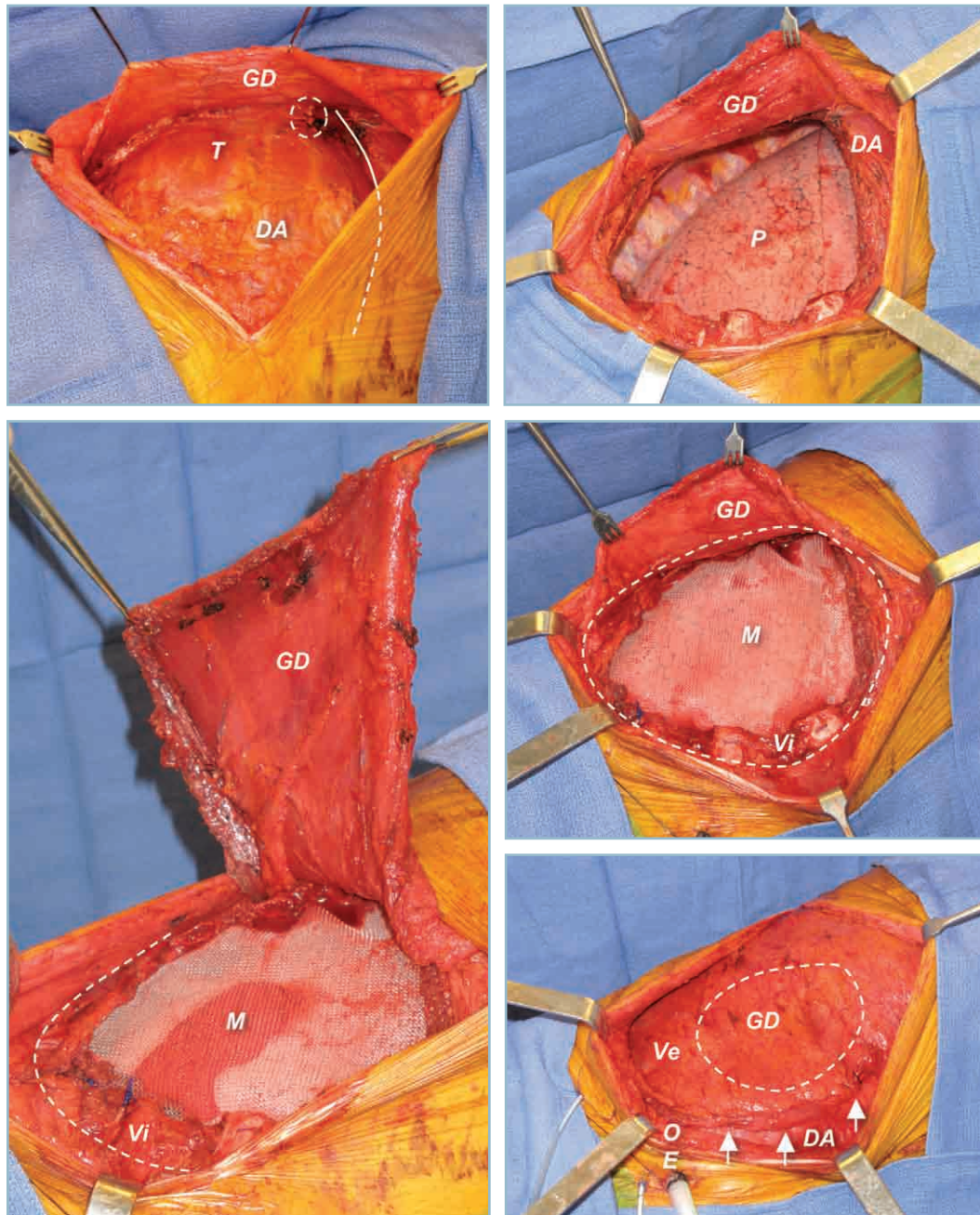


8.7 Reconstruction des valves endo- et exothoraciques.

a. Une jeune patiente présente un sarcome dédifférencié de la paroi latérothoracique, situé entre les côtes et le muscle dentelé antérieur (DA). Le muscle grand dorsal (GD) et l'espace intermusculo-aponévrotique sont sains. T : tumeur.

b, c. L'exérèse tumorale emporte, en surface, le chef inférieur du DA dont le pédicule est lié (cercle), et, en profondeur, l'arc moyen des côtes 6, 7, 8 et 9.

a | b | c



8.7 Reconstruction des valves endo- et exothoraciques.

d. L'abord de la tumeur est réalisé de manière à préserver le muscle GD et son pédicule majeur (cercle).

e. La perte de substance (P), transfixiante, expose largement le poumon droit, sous les muscles isolés.

f. La valve interne (Vi) est reconstruite, dans le plan endothoracique, à l'aide d'une plaque de Marlex® (M), enfouie dans l'espace pleural, en large chevauchement avec les berges de la résection squelettique (pointillé).

g. Le muscle GD est ensuite mobilisé sur son pédicule dominant pour venir recouvrir la valve interne (Vi).

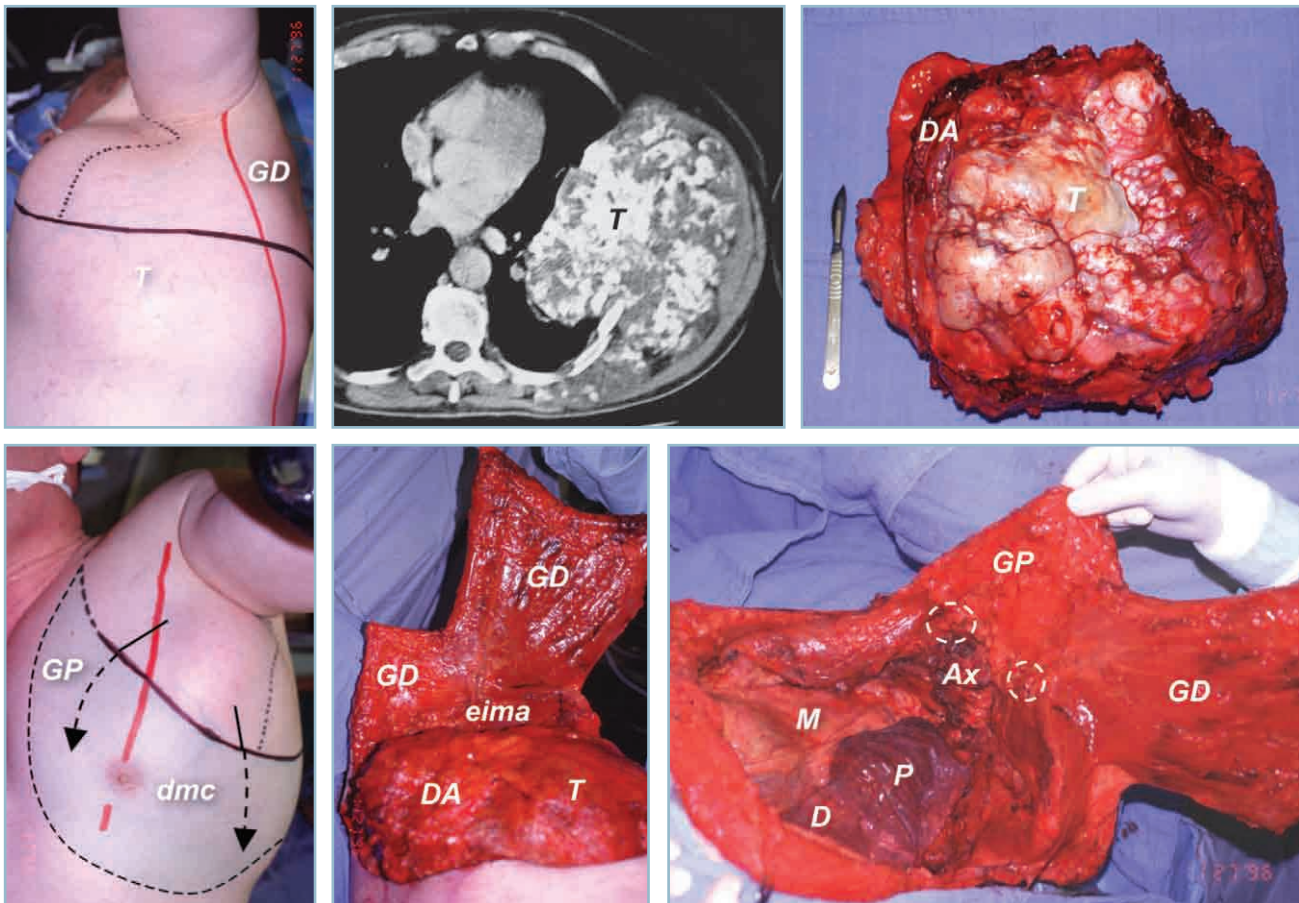
h. La valve externe (Ve) est restaurée, avec le plan exothoracique, en étalant largement le GD au-dessus de la plaque synthétique et en le suturant aux bords du DA en haut et en avant, et à ceux du muscle oblique externe (OE) en bas. La peau est fermée simplement sur cette reconstruction bilaminaire à deux valves cohésives.

d	e
	f
g	h

– La deuxième méthode consiste à reconstruire les fragments costaux, à l'unité manquante, à l'aide de ciment de méthylméta-crylate coulé dans des tubes-guide de silicone, sur des broches métalliques fixées dans les deux extrémités libres de chaque côte manquante. Le détail de cette technique élégante mise au point par Dahan fait l'objet d'une description séparée dans ce volume (chapitre 7).

– Lorsque l'exérèse costale a enfin emporté plus de 6 à 7 arcs costaux sur la presque-totalité de leur longueur, il est possible, en alternative de la méthode précédente, de reconstruire le plan osseux sous la forme d'une coquille continue de ciment de méthylméta-crylate, dimensionnée pour venir combler exactement le défaut pariétal endothoracique (figure 8.8). Le ciment est préparé et étalé lorsqu'il est encore meuble, à la manière

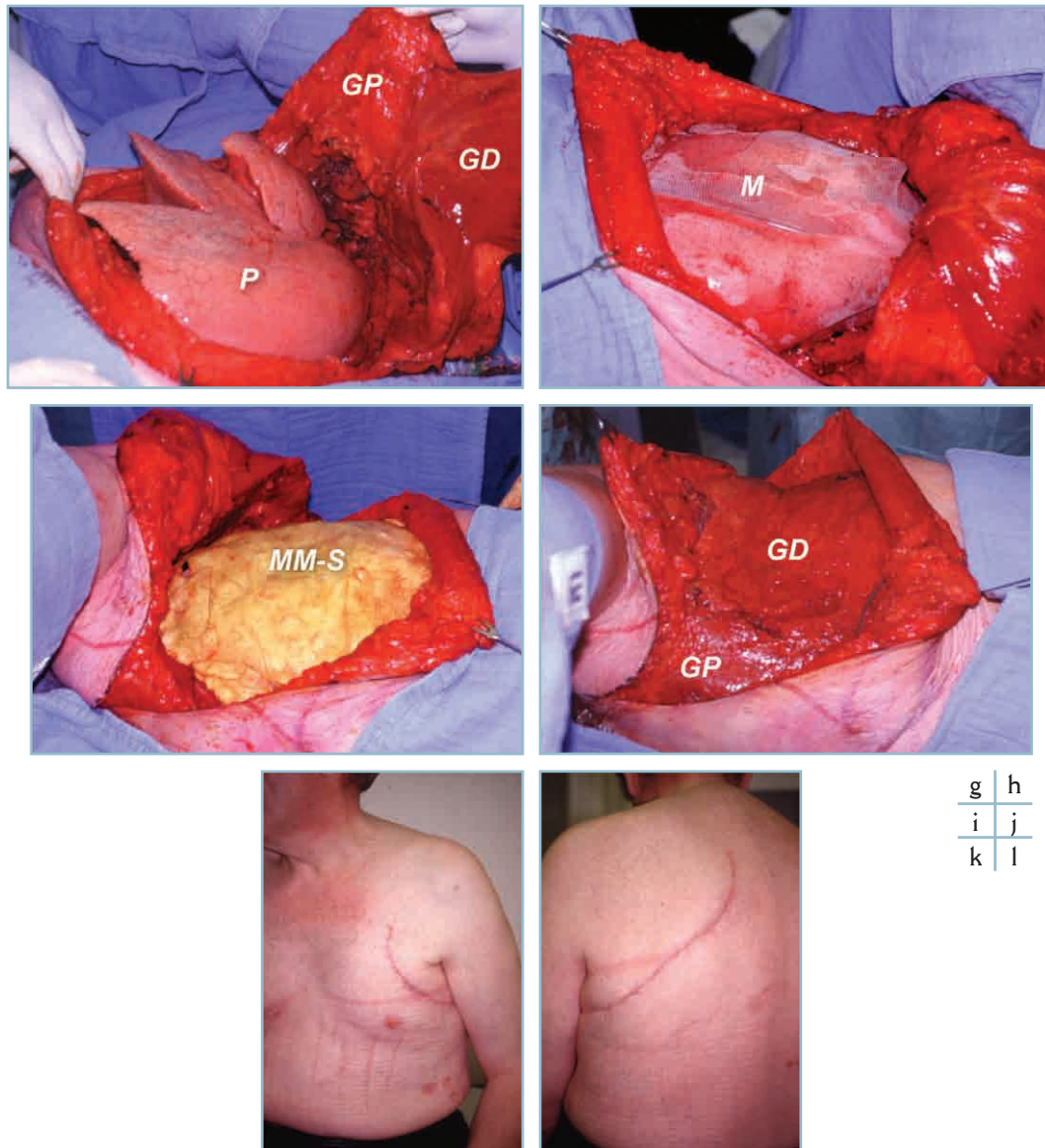
d'une pâte molle de pâtisserie, afin d'obtenir une lame continue de 0,6 à 0,8cm d'épaisseur. Celle-ci est alors posée dans le défaut osseux et découpée aux ciseaux à la dimension et à la forme exacte de la perte de substance. En dessous de la coquille encore plastique ainsi obtenue, le poumon est alors insufflé au maximum, afin d'expanser en dôme, au-devant de lui, la plaque utilisée pour restaurer la continuité du revêtement pleural. La coquille du ciment se moule de la sorte exactement sur la convexité du poumon et, dès qu'elle devient solide à la faveur d'une réaction chimique qui est exothermique, elle est ôtée du contact pulmonaire afin d'éviter une brûlure de celui-ci. Lorsque la réaction de solidification est terminée, la coquille, définitivement rigide, est fixée aux moignons costaux restants par plusieurs points de suspension de Prolène®.



8.8 Reconstruction hémithoracique complète.

- Chez un patient de 65 ans, une volumineuse tumeur (T) s'est développée sur tout l'hémithorax gauche.
- Elle correspond à un chondrosarcome très étendu qui refoule en dedans le parenchyme pulmonaire et, en dehors, les muscles dentelé antérieur (DA) et grand dorsal (GD). L'espace intermusculo-aponévrotique est libre.
- Par précaution, l'exérèse tumorale emporte la quasi-totalité du grill costal avec, à sa surface, le DA.
- Elle a été réalisée moyennant une large voie d'abord respectant les muscles grand pectoral (GP) et GD. Ceux-ci ont été levés sur leurs attaches humérales, moyennant un vaste décollement musculocutané inférieur (dmc) destiné à aller libérer leurs insertions basses.
- La surface de la tumeur, couverte par le DA, a ainsi été exposée dans l'espace intermusculo-aponévrotique (eima).
- La perte de substance pariétale découvre largement le médiastin (M), le poumon collabé (P), le diaphragme (D) et l'espace axillaire (Ax), d'où sont issus les pédicules des deux muscles levés (cercle).

a	b	c
d	e	f



8.8 Reconstruction hémithoracique complète.

- g.* Le poumon, ventilé, est réexpansé.
h. À sa surface, la reconstruction endothoracique est effectuée avec un premier plan de Marlex® (M).
i. Celui-ci est recouvert ensuite d'une coque continue de méthyle métacrylate (MM-S) prise en sandwich entre le Marlex® profond et une seconde plaque superficielle de nature identique.
j. Le tout est tapissé par les deux muscles plats, qui, suturés l'un à l'autre, reconstruisent la valve thoracique externe.
k, l. La peau est fermée simplement à la surface de cette reconstruction à 5 plans.

À la surface du plan squelettique ainsi reconstruit, certains auteurs recommandent de mettre en place une nouvelle mèche synthétique qui, d'ordinaire, est une plaque maillée de Marlex®. La reconstruction du plan costal est ainsi prise en sandwich entre la feuille synthétique profonde du plan pleural, qui occupe le plan primitivement figuré par le fascia endothoracique, et la plaque maillée superficielle qui prend la place anatomiquement dévolue au fascia exothoracique.

Ce dispositif pseudoanatomique, à trois épaisseurs laminaires, est indispensable à la stabilité de la reconstruction osseuse lorsque celle-ci s'est étendue sur plus de 6 à 7 arcs costaux complets. Elle n'est au contraire pas véritablement utile lorsque moins de cinq côtes ont été restaurées et qu'un lambeau de type musculaire vient recouvrir l'ensemble du plan bilaminaire de la réparation endothoracique.

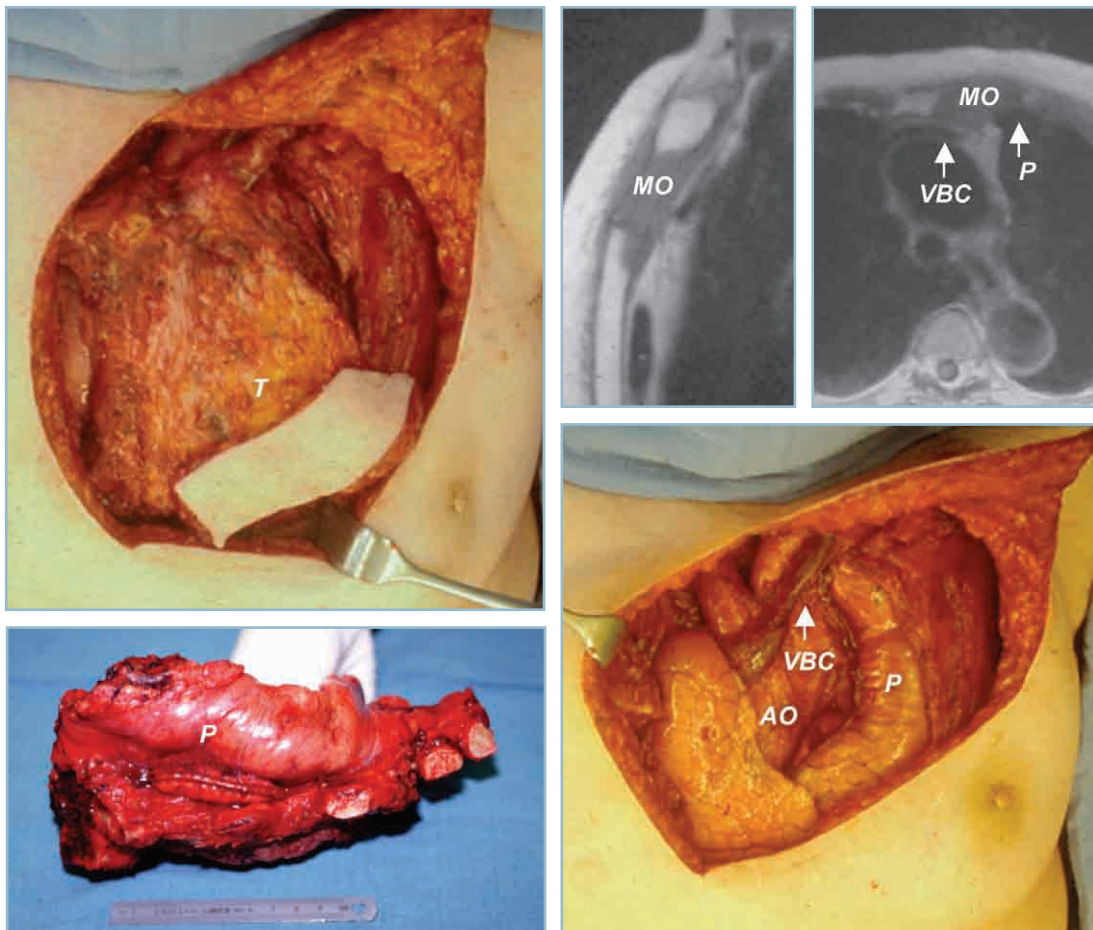
RECONSTRUCTION DU PLAN EXOTHORACIQUE

Par principe, la restauration de la continuité des parties molles du volet externe de la paroi thoracique suppose qu'elle apporte, à la surface de la reconstruction du plan squelettique sous-jacent, un vaste transfert de tissus richement vascularisés, ainsi qu'une couverture cutanée stable. Cet objectif peut être atteint de façon combinée, à l'aide d'un lambeau de type musculocutané, pédiculé ou libre. Alternativement, la couverture tissulaire du matériel endothoracique et le resurfaçage cutané peuvent être complètement dissociés. Le comblement et la couverture du défaut tissulaire externe sont alors assurés à l'aide d'un lambeau musculaire simple ou d'un lambeau omental, alors que le resurfaçage cutané est obtenu, selon les conditions et les possibilités locales, à l'aide d'une mobilisation des lam-

beaux cutanés levés à la périphérie de la perte de substance, ou à l'aide d'une greffe de peau mince.

D'une manière générale, le choix du lambeau de couverture exothoracique repose sur trois critères fondamentaux qui sont le terrain de la reconstruction, la localisation topographique du défaut et la possibilité d'effectuer, avec ou sans artifices, une fermeture primaire de la perte de substance cutanée.

Le terrain receveur revêt une importance capitale car, sur tout le thorax antérieur, latéral et postérobasal, le lambeau de *grand omentum* concurrence très favorablement les lambeaux de transposition musculaires lorsque, au moment de l'exérèse, le site receveur, ulcéré, était contaminé ou sévèrement infecté. Le choix privilégié du lambeau épiploïque s'impose en outre systématiquement, chaque fois que possible, lorsque la reconstruction exothoracique s'opère sur un terrain préalablement irradié (figure 8.9). Cette circonstance se rencontre souvent dans les cancers radio-induits, ou dans le cas de figure des récives tumorales ou métastatiques

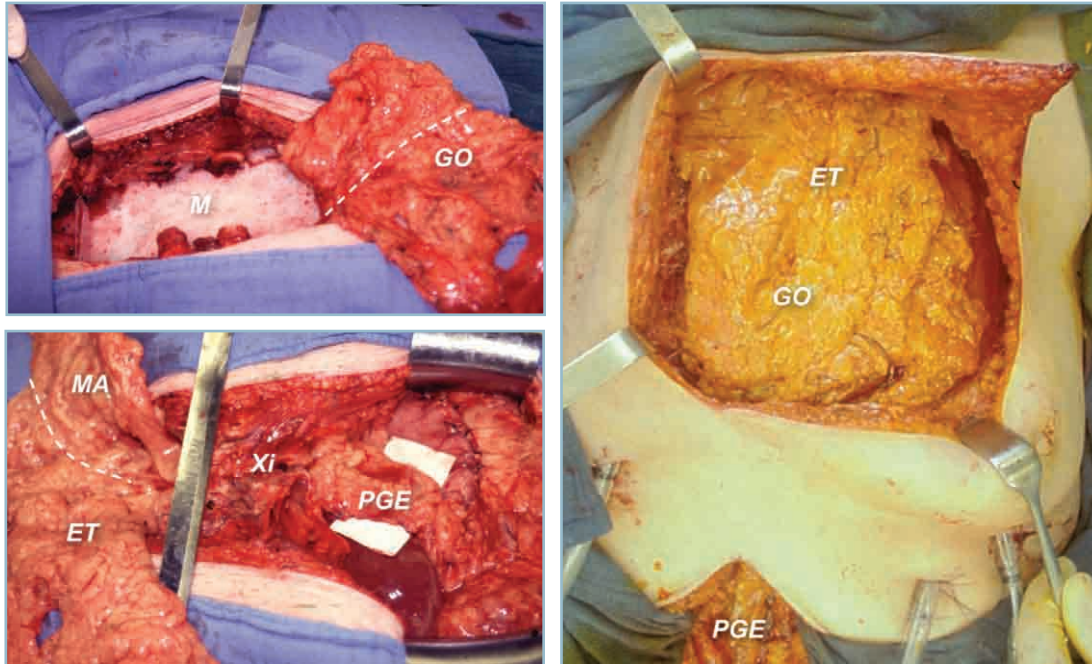


8.9 Reconstruction pariétale du segment thoracique antérieur.

a. Une patiente de 42 ans, présente, en terrain irradié, une récive d'un néoplasme mammaire invasif.
b, c. Cette tumeur (T) est associée à une métastase osseuse isolée (MO), qui, située dans le manubrium sternal, a envahi la veine brachiocéphalique (VBC) gauche et le lobe supérieur du poumon (P) homolatéral.

d. L'exérèse monobloc des deux lésions emporte, sous les deux tiers supérieurs du sternum et les cartilages costaux adjacents, une frange pulmonaire (P). e. Dans le thorax irradié, les lignes de sutures des exérèses veineuses et pulmonaires se trouvent ainsi exposées.

a	b	c
d	e	



8.9 Reconstruction pariétale du segment thoracique antérieur.

f. La reconstruction endothoracique est réalisée avec une plaque de Marlex® (M) qui est recouverte par un lambeau de grand omentum (GO) divisé en deux parties (*pointillés*). g. Le pédicule gastroépiloïque (PEG), passé sous la région xyphoïdienne (Xi), alimente ainsi une frange gauche, secondairement glissée sous la plaque, dans le médiastin antérieur (MA). h. La partie droite du lambeau ommental, plus vaste, assure la couverture exothoracique (ET) de la reconstruction sternale profonde. La peau est fermée sans tension sur le double comblement des parties molles endo- et exothoraciques ainsi réalisé.

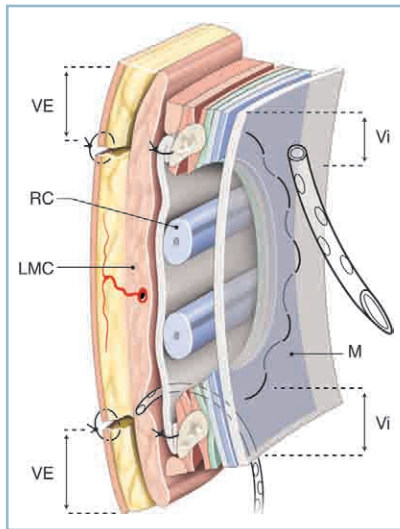
f
g | h

développées au centre d'un ancien champ d'irradiation primaire. Souple et fiable, très richement vascularisé et doué de propriétés détersives originales, le grand omentum est, dans toutes ces circonstances, le transfert tissulaire le plus adapté à la couverture et au comblement des parties molles. Du fait de son revêtement de type péritonéal, il n'adhère toutefois pas aisément à un matériel lisse de type Gore-Tex®, sur lequel il glisse sans y prendre appui. Il est dès lors préférable de réaliser à sa profondeur une réfection endothoracique utilisant un plan de Marlex®, rugueux, où il peut aisément s'appuyer dans les mailles du matériau, avant de s'y fixer ensuite durablement. Plus souple que les muscles, l'omentum est un matériau tissulaire de construction plus compliant qui offre à la paroi thoracique moins de rigidité postopératoire immédiate. En période postopératoire, le sevrage de l'assistance ventilatoire doit donc être plus prudent et requiert souvent de 48 à 72 h de séjour supplémentaire en soins intensifs, par comparaisons aux reconstructions exothoraciques réalisées avec des transpositions de muscles plats.

Les muscles constituent donc, sur les terrains non compromis, les meilleurs transferts tissulaires de reconstruction exothoracique. Qu'ils restent innervés dans des transpositions effectuées selon leur pédicule majeur ou qu'ils deviennent fibreux après dénervation comme lambeaux à pédicule secondaire ou libres, ils offrent en effet à la surface de la reconstruction squelettique et/ou pleurale un complément de compliance semi-rigide dyna-

mique qui atténue significativement les conséquences fonctionnelles respiratoires des exèses sternales ou costales étendues. Comme le grand omentum, ils adhèrent en effet aisément sur les plaques de modèle maillé et font corps avec elles assez rapidement. Lors de leur prélèvement et de leur implantation réparatrice dans la perte de substance, l'on veillera toujours à les dimensionner et à les disposer entre la peau et la région costale de manière à créer une *valve pariétale externe* parfaitement compétente (*figure 8.10*). Le principe de cette valve laminaire est identique à celui que nous avons explicité pour la valve interne. Le lambeau musculaire doit en effet être largement surdimensionné par rapport à la surface de matériel synthétique qu'il doit couvrir en profondeur. De même, en surface, ses dimensions doivent excéder confortablement (2 à 3 cm) celles de la perte de substance cutanée afin de pouvoir l'étaler, avec une vaste zone de chevauchement mutuel, sous les berges tégumentaires de la résection (*figure 8.7*). Il se forme ainsi, de part et d'autre du muscle, deux aires de chevauchement des plans tissulaires qui, à l'inspiration comme à l'expiration, se collabent étroitement et assurent à la fois la cohésion et l'étanchéité en double chicane du dispositif reconstruit (*figure 8.10*).

Le choix du ou des lambeaux destinés à reconstruire le plan exothoracique est en définitive principalement déterminé par la localisation topographique à la perte de substance et par les muscles plats pédiculés qui restent mobilisables dans son voi-



8.10 Reconstruction de la valve exothoracique. Après reconstruction de la valve interne (Vi), et la restauration de la continuité des arcs costaux (RC), la valve externe (VE) est restaurée par le transfert sur le plan profond d'un vaste lambeau musculocutané (LMC) dont la dimension du plan musculaire dépasse largement les bords de la perte de substance cutanée : le muscle est ainsi inséré en paletot, loin sous la peau saine voisine. Par un nouveau jeu de chevauchement tissulaire, l'on restaure ainsi une valve occlusive exothoracique (VE). En fin d'opération, il convient ainsi de drainer le plan profond par un gros drain pleural (DPL), qui ne donne en général que 2 à 3 jours. Le plan de l'espace intermusculo-aponévrotique est de son côté drainé par un Redon aspiratif (DR) laissé en place jusqu'à tarissement de son débit.

sinage. Il est également fonction de l'intégrité des différents pédicules sur lesquels chaque élément peut être levé. Afin d'être systématique sur ce point, les parois thoraciques peuvent être divisées en huit régions thoraciques délimitées comme suit et susceptibles d'être couvertes par les lambeaux suivants (figure 8.11).

– Le *thorax antérieur* répond à l'aire du plastron sternocostal. Il s'étend de l'incisure jugulaire à l'appendice xyphoïde et sa limite latérale passe par les articulations chondrocostales, en dedans du mamelon. La manière la plus simple d'en obtenir la couverture est de mobiliser à sa surface les deux muscles grands pectoraux, levés sur leurs pédicules thoracoacromiaux. Cette manœuvre, simple et efficace, recouvre toutefois les deux tiers supérieurs de la région, et laisse à nu la région xiphoidienne, si elle fait partie de la perte de substance. Pour recouvrir dès lors toute la hauteur de la région, l'on peut associer les mêmes deux muscles grands pectoraux selon la méthode de Nahai où l'un est transposé sur le sternum supérieur en pivotant sur son pédicule majeur, et où l'autre est retourné sur le sternum inférieur en restant vascularisé sur les branches perforantes des vaisseaux thoraciques internes. Alternativement, l'on peut utiliser un lambeau du muscle droit de l'abdomen pédiculé sur les vaisseaux épigastriques supérieurs, ou l'épiploon levé sur les vaisseaux gastroépiploïques droits ou gauches, selon leur disponibilité (figure 8.9). Bien que plus éloigné, le muscle grand dorsal représente une dernière option, puisque son arc de rotation lui permet toujours de croiser la ligne médiane, surtout dans les deux tiers supérieurs de la région sternocostale. En localisation xiphoidienne, son arc de rotation peut toutefois être insuffisant, en particulier sur les thorax longilignes.

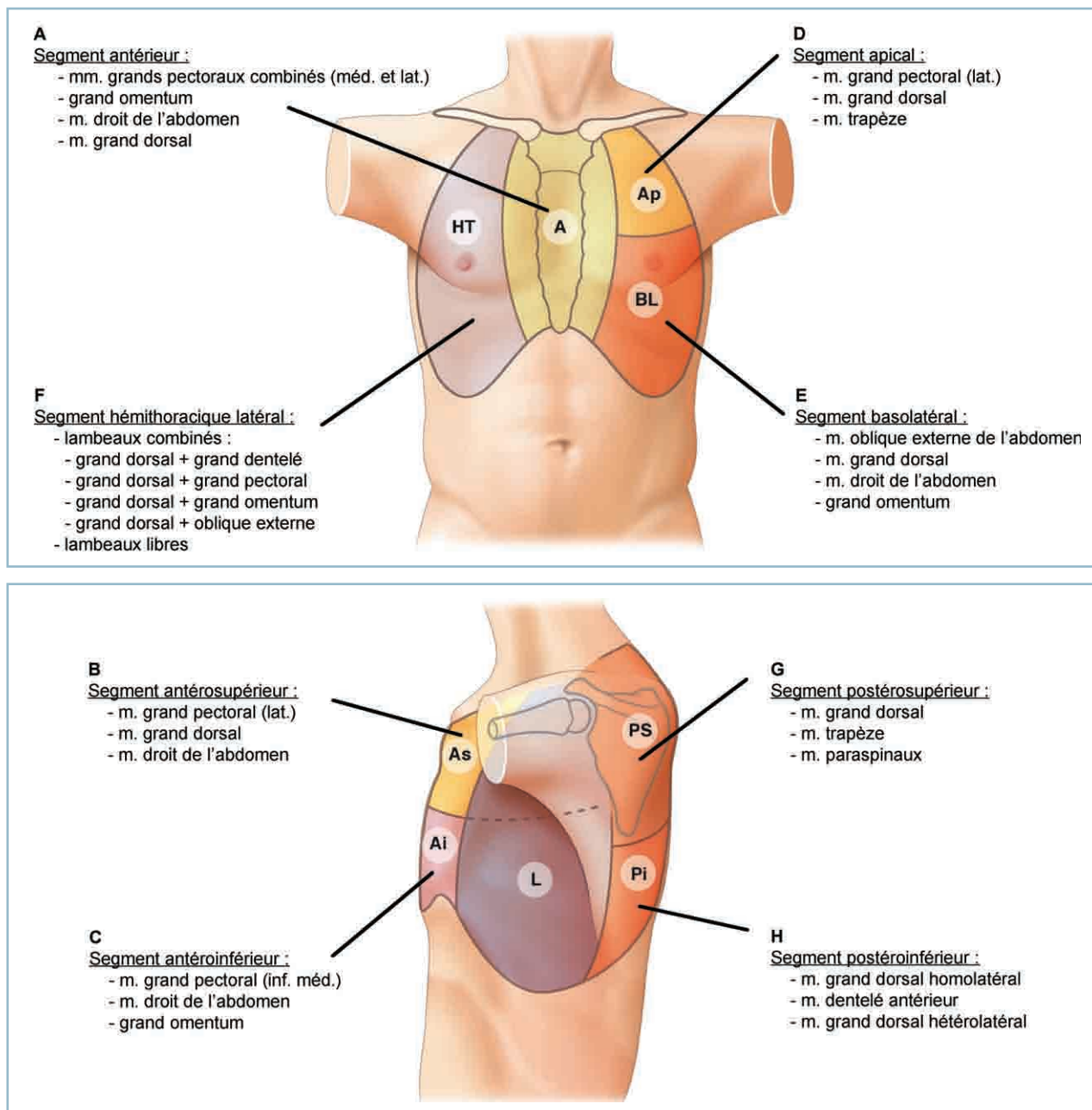
– Le *thorax antérosupérieur* correspond à la moitié supérieure de l'aire précédente, divisée en deux étages approximativement identiques, séparés par un plan horizontal passant à la hauteur du bord supérieur du mamelon chez l'homme et au niveau de la 5^e jonction chondrosternale chez la femme. L'on

y privilégiera le choix du muscle grand pectoral voisin comme lambeau de couverture, s'il est disponible. Dans la négative, le choix se portera sur la transposition du muscle grand dorsal, ou du droit de l'abdomen.

– Le *thorax antéro-inférieur* est situé sous le précédent et s'étend de la partie moyenne du corps sternal jusqu'à l'angle xiphoidien. L'on en effectue la couverture, en fonction du terrain et des possibilités locales, à l'aide de l'omentum, du muscle droit de l'abdomen ou du lambeau à pédicule inférieur du muscle grand pectoral. Ce dernier est alors prélevé sur les vaisseaux perforants distaux de l'axe thoracique interne (rangée médiane) et/ou sur les vaisseaux perforants des artères et veines intercostales antérieures (rangée latérale). Rappelons ici que ce dernier lambeau, que nous avons décrit, tire son pédicule vasculaire de trois ou quatre vaisseaux perforants systématiquement situés autour de la 5^e articulation chondrocostale et qu'il reste utilisable lorsque les vaisseaux thoraciques internes ont été sacrifiés dans l'exérèse tumorale ou utilisés pour un pontage coronaire.

– Le *thorax apical* s'étend au côté latéral du thorax antéro-postérieur et intéresse en profondeur les cinq premiers arcs costaux, depuis l'apex pulmonaire jusqu'à la région du mamelon. Le grand pectoral, s'il est épargné, constitue son matériau de couverture idéal. Alternativement, l'on y mobilisera le muscle grand dorsal dans les grandes pertes de substances, ou le muscle trapèze dans les défauts plus modestes.

– Le *thorax basolatéral* est situé en regard de la région costale inférieure et couvre en hauteur la surface cutanée qui va du mamelon en haut jusqu'au rebord sous-costal en bas. En profondeur, il intéresse le plan squelettique qui comprend les sept dernières côtes, depuis leurs angles jusqu'à leur extrémité antérieure, à l'endroit où elles s'articulent avec les cartilages costaux. Le lambeau du muscle oblique externe de l'abdomen est généralement envisagé en premier choix pour en effectuer la couverture. Les lambeaux pédiculés du muscle grand dorsal (figure 8.7), du muscle droit de l'abdomen et du grand omen-



8.11 Indications topographiques des lambeaux de reconstruction exothoracique.

Les parois du thorax peuvent être topographiquement divisées en huit secteurs cibles dont les possibilités

de couverture sont reprises en regard de chacun d'eux. HT : hémithorax latéral. A : segment antérieur (sternocostal).

Ap : segment apical. BL : segment basolatéral. As : segment antérosupérieur (manubriosternal). Ai : segment antéro-inférieur

(sternoxyphoïdien). L : segment latéral. PS : segment postérosupérieur (infrascapulaire). Pi : segment postéro-inférieur

(infrascapulaire).

a
b

tum constituent les autres options possibles, en dehors des lambeaux libres. Notons ici que l'exérèse de tumeurs dans cette région ampute le plus souvent, avec les six dernières côtes, les insertions périphériques du diaphragme. La reconstruction de cette région se doit donc d'envisager simultanément la restitution de la continuité de la cloison phrénique en profondeur et celle de la paroi thoracique en surface. Le muscle grand dorsal,

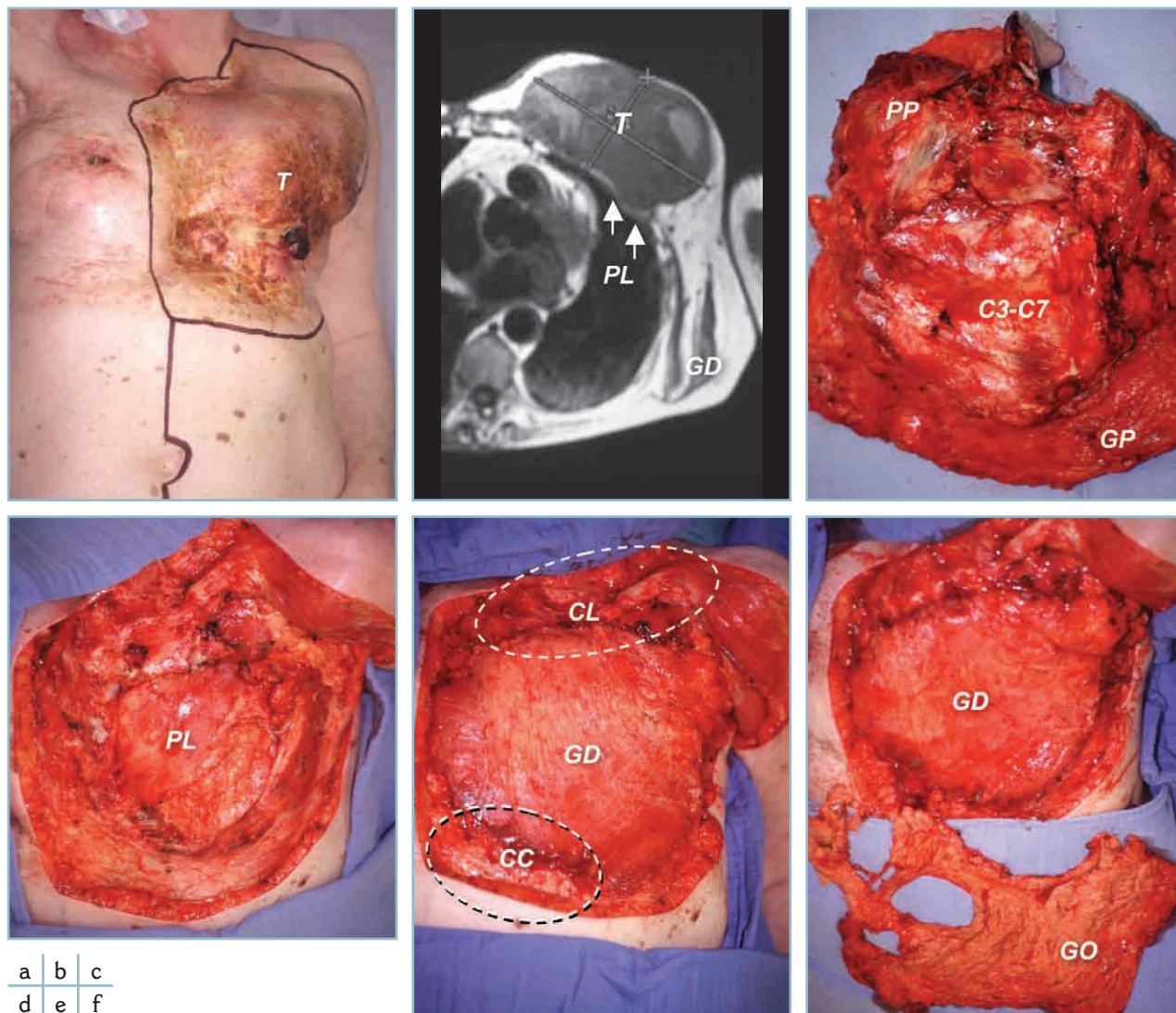
levé sur son pédicule mineur paraspinal, est généralement privilégié pour atteindre le premier objectif (figure 8.4). Les muscles plats de l'abdomen et/ou l'omentum sont recrutés pour recouvrir ensuite la réparation squelettique.

- L'hémithorax latéral comprend, réunies, les deux régions précédentes et s'étend depuis la région infraclaviculaire jusqu'au rebord costal inférieur. En raison de sa grande surface,

il nécessite, lorsqu'il a fait l'objet d'une exérèse complète, voire subtotale, de combiner l'utilisation de plusieurs lambeaux pour obtenir sa couverture complète. L'on a alors recours à des associations de type grand pectoral-grand dorsal (*figure 8.8*); grand dorsal-grand omentum (*figure 8.12*) ou grand dorsal-oblique externe. Parfois, des associations de trois voire quatre lambeaux sont nécessaires pour assurer une restitution complète du plan exothoracique en combinant les transferts dorsal

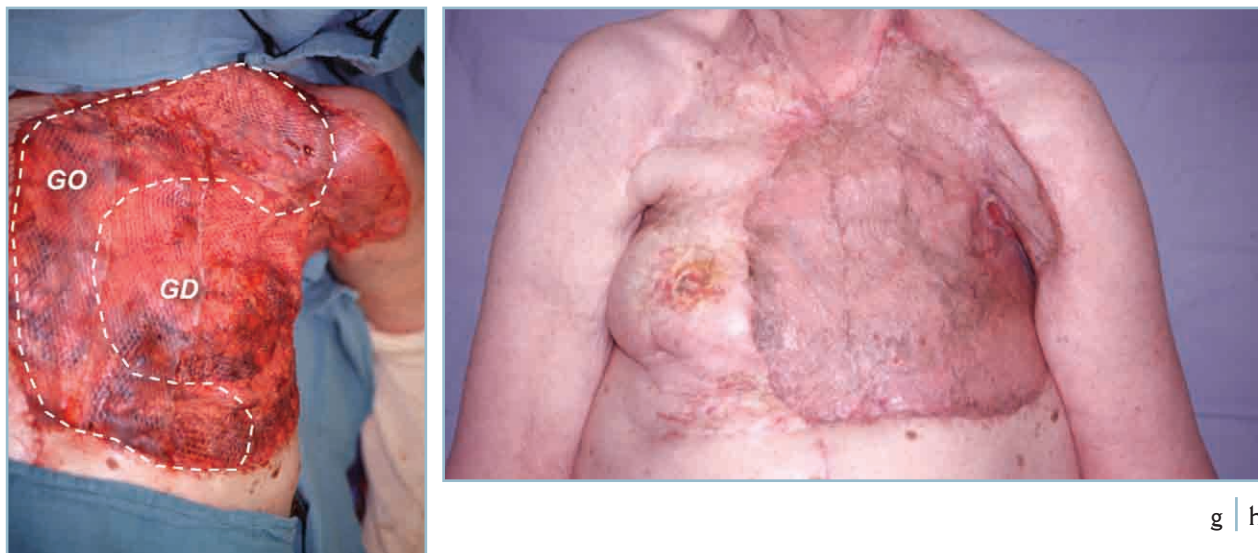et ommental avec la transposition d'un ou de deux des muscles plats de l'abdomen. Dans la plupart des circonstances toutefois, face à des pertes très étendues de cette région, l'utilisation privilégiée d'un lambeau libre devra être envisagée plutôt qu'une pareille combinaison de multiples sites donneurs.

– Le *thorax postérieur* répond à la région paraspinale. Limité en dedans par la colonne des processus épineux et latéralement par la succession métamérique des angles costaux, il est sub-



8.12 Reconstruction pariétale du segment thoracique latéral.

a. Une patiente âgée de 76 ans présente, dans les suites d'un traitement pour un cancer du sein, une radionécrose thoracique ulcérée et très étendue. b. Celle-ci dissimule à sa profondeur une vaste tumeur (T), identifiée comme un angiosarcome radio-induit qui respecte le plan pachypleural (flèche) et le muscle grand dorsal (GD) en arrière. c. L'exérèse de la lésion tumorale emporte, en continuité avec la peau irradiée, les muscles grand et petit pectoral (GP, PP) ainsi que quatre arcs costaux partiels. d. La plèvre épaissie (PL) a pu être sauvegardée à la profondeur de la perte de substance qui s'étend, en haut, jusque dans la région claviculaire (CL). e. La reconstruction endothoracique, effectuée avec une mèche de Vicryl®, est recouverte par la transposition d'un lambeau musculaire du GD. Elle laisse toutefois découverte la clavicule (CL) et les cartilages costaux inférieurs (CC) précédemment irradiés. f. Un lambeau ommental (GO) est dès lors levé dans l'abdomen et il est enroulé autour des lignes de sutures sternales et infraclaviculaires du muscle GD déplacé en position pectorale. Le GO permet ainsi de reconstruire, en croissant, la valve thoracique externe (*pointillé*).



8.12 Reconstruction pariétale du segment thoracique latéral.

g. Un lambeau omental (GO) est dès lors levé dans l'abdomen et il est enroulé autour des lignes de sutures sternales et infraclaviculaires du muscle GD déplacé en position pectorale. Le GO permet ainsi de reconstruire, en croissant, la valve thoracique externe (pointillé). h. Le résultat de cette reconstruction composite, recouverte d'une greffe de peau immédiate, est stable dès la 3^e semaine postopératoire.

divisé en deux étages distincts. Son étage supérieur, dont la limite inférieure correspond à l'arc postérieur de la 7^e côte, est en effet entièrement recouvert par la scapula et les muscles périscapulaires. Lorsque ces éléments sont intacts, ils viennent naturellement couvrir la réparation synthétique du défaut endothoracique. L'on peut toutefois y utiliser une couverture alternative mobilisée aux dépens des muscles grand dorsal, trapèze ou de musculature propre du dos, en fonction des possibilités locales.

– Le *thorax postéro-inférieur*, enfin, est situé sous l'étage précédent et descend depuis l'arc postérieur de la 7^e côte et la pointe de la scapula jusqu'à la 12^e côte, à la partie haute de la région lombaire. S'il est intact, le grand dorsal peut servir, in loco, à sa couverture. Mais s'il a été réséqué avec la tumeur, l'on est contraint de transposer dans les petites pertes de substances supérieures le chef inférieur du muscle dentelé antérieur homolatéral ou le muscle grand dorsal controlatéral, prélevé sur ses pédicules segmentaires paravertébraux.

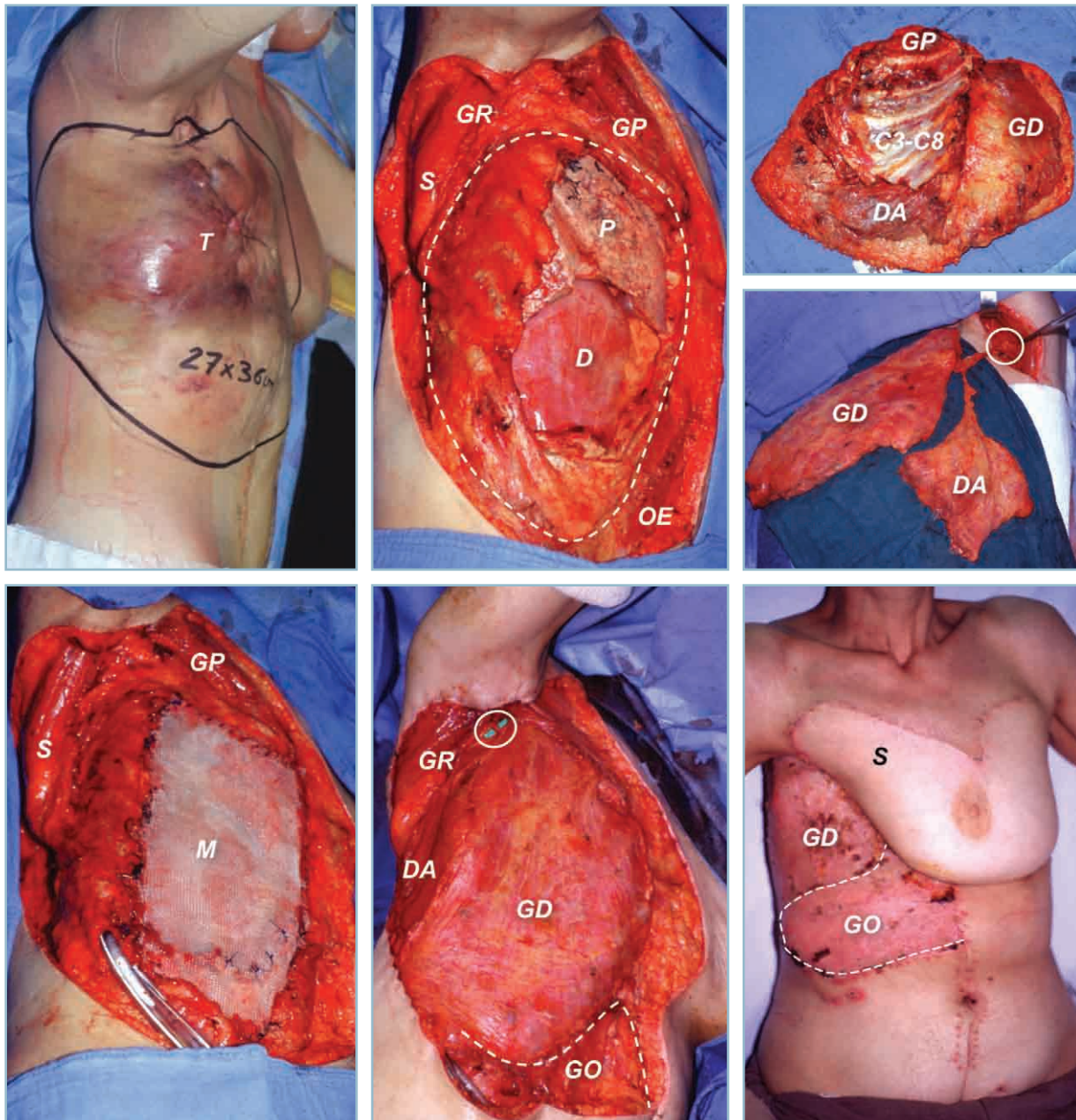
Dans chacune des localisations topographiques sus-nommées, le recours aux lambeaux libres se justifie chaque fois que :

- l'exérèse tumorale a imposé le sacrifice des muscles plats, rendant ainsi leur utilisation impossible ;
- la perte de substance est vaste, étendue et que les possibilités de couverture locorégionale sont hasardeuses ou dépassées ;
- le défaut des parties molles intéresse plusieurs segments thoraciques ou se situe à cheval sur ceux-ci.

Dans ces conditions particulières, en effet, le lambeau libre offre de plus vastes possibilités de couverture que les lam-

beaux pédiculés et jouit en outre d'une plus grande autonomie de positionnement spatial dans le défaut en raison de la liberté de son pédicule vasculaire. De plus, il est bien démontré que, correctement revascularisé sur de bons vaisseaux receveurs, il présente une meilleure fiabilité vasculaire sur toute son étendue que des lambeaux locorégionaux combinés, transposés dans un défaut étendu, aux limites de leurs arcs de rotation respectifs et sans pouvoir obtenir les chevauchements tissulaires nécessaires à la construction efficace d'une valve pariétale externe. Or, cette précaution est indispensable afin de prévenir la complication sévère que représentent les nécroses tissulaires marginales de lambeaux dont la perfusion est précaire, avec pour conséquence préoccupante la déhiscence des plaies opératoires et l'exposition du matériel synthétique de la reconstruction endothoracique.

En matière de sites donneurs, le choix du lambeau libre peut se porter sur le lambeau de grand dorsal controlatéral, le lambeau du muscle droit de l'abdomen ou celui de grand omentum. L'on peut étendre les possibilités de couverture musculaire du lambeau de grand dorsal en y ajoutant, sur le même pédicule, le chef inférieur du muscle grand dentelé (*figure 8.13*). Le lambeau libre du muscle tenseur du fascia lata est également une option possible qui délivre dans le transfert une large palette cutanée et un plan profond compliant de fascia pour couvrir le défaut costal. Les lambeaux perforants cutanés, enfin, aujourd'hui très à la mode, constituent une dernière alternative de fermeture de la perte de substance des parties molles du défaut exothoracique. Parmi eux, l'on pourra utiliser le lambeau perforant épigastrique inférieur profond (*deep inferior epigastric perforator flap* [DIEP]) ou le lambeau antérolatéral de la cuisse (ALT).



8.13 Reconstruction pariétale composite d'un hémithorax droit.

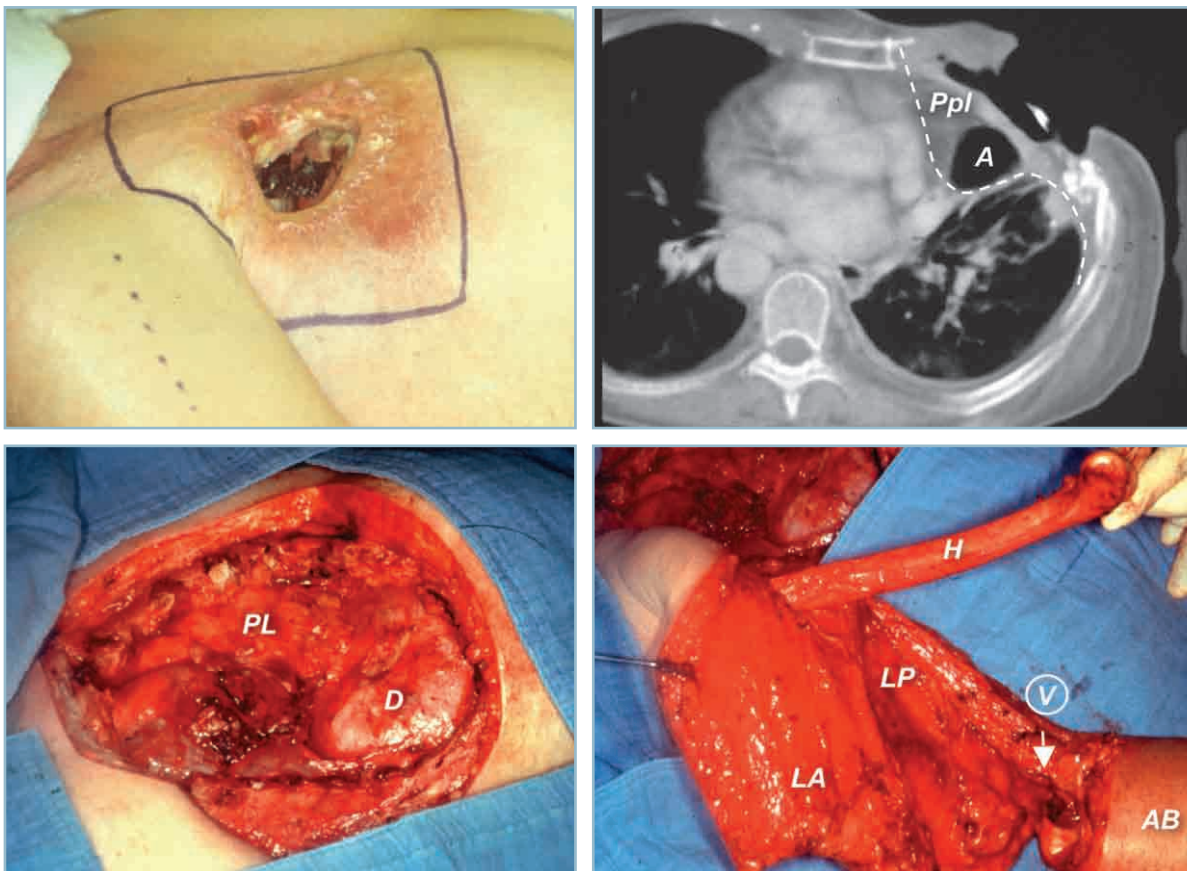
- a. Une patiente âgée de 52 ans présente, après traitement d'un cancer du sein, un sarcome radio-induit du grill costal droit. T : tumeur.
- b. L'exérèse carcinologique de la paroi est transfixiante et expose très largement le poumon (P), le diaphragme (D) et, sous la scapula (S), les arcs costaux postérieurs.
- c. La pièce de résection a emporté, par nécessité, huit arcs costaux antérieurs (C3-C9) ainsi que les muscles grand dorsal (GD) et grand pectoral (GP).
- d. Un lambeau bipartis grand dorsal-dentelé antérieur (DA) est levé sur le thorax opposé afin de recouvrir la perte de substance des parties molles.
- e. En profondeur, le défaut endothoracique est réparé par une plaque de Marlex® (M) qui reconstruit la valve pariétale interne. f. La restauration de la valve tissulaire externe est obtenue avec les deux parties du lambeau libre transplanté dans la région axillaire (cercle), où le DA est suturé, en arrière, sur le muscle grand rond (GR) et où le GD s'étire entre les reliquats proximaux du muscle GP et la ligne de division périphérique du muscle oblique externe de l'abdomen (OE). Le grand omentum (GO), levé lors d'une laparotomie médiane exploratrice effectuée dans un premier temps pour exclure une suspicion de métastase surrénalienne, complète, en bas, la reconstruction de la valve externe.
- g. La fosse axillaire et le pédicule ont été couverts par un lambeau de sein centrolatéral.

a	b	c
e	f	g

Toutefois, ces deux transferts microchirurgicaux, restant dépourvus de plan musculaire compliant à leur face profonde, ne seront indiqués que pour resurfacier des pertes de substances pariétothoraciques étendues où prédomine le défaut des parties molles et où l'interruption du plan squelettique a été limitée à la résection partielle de moins de quatre arcs costaux. Dans ces conditions en effet, une couverture bien vascularisée et épaisse du matériel endothoracique suffit à assurer la stabilité de la reconstruction. En revanche, l'ajout d'un plan musculaire compliant est toujours souhaitable lorsque le défaut squelettique dépasse, en hauteur, quatre arcs costaux.

Dans les cas extrêmes et comme *solution de secours* en cas d'échec d'une couverture par lambeau libre, la solution ultime de la reconstruction pariétothoracique est représentée par le *lambeau total de bras* (figure 8.14). Dans cette méthode, les tissus

mous du bras, séparés du squelette huméral, sont transposés en pleine épaisseur dans le défaut de la paroi thoracique. Le lambeau est obtenu en incisant les téguments du bras et le fascia circonférentiel le long du chef vaste médial du muscle triceps brachial. L'on aborde ainsi, au côté postérieur du canal brachial de Cruveilhier, le septum intermusculaire médial qui est exposé sur sa face dorsale, le long de toute la hauteur de l'humérus qui, déganté de son enveloppe périostée, est réséqué depuis sa palette distale jusqu'à la tête. En dépliant les parties molles le long de la circonférence brachiale, l'on obtient un vaste transfert composite vascularisé par les vaisseaux axiaux du membre supérieur. L'extrémité distale du membre est laissée en charge jusqu'au moment où l'on a acquis la certitude que la surface tissulaire obtenue est suffisante pour fermer et combler la perte de substance thoracique. Dans la négative, l'on inclut dans le



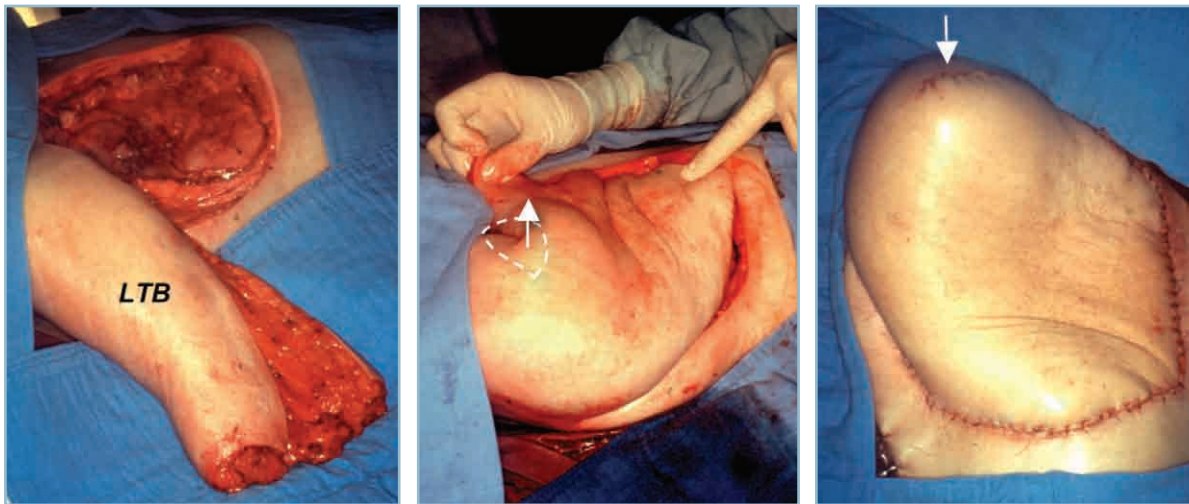
8.14 Reconstruction hémithoracique antérieure par lambeau total du bras.

a. Une patiente âgée de 68 ans présente une radionécrose thoracique ulcérée de longue évolution qui, régulièrement, élimine des séquestres osseux infiltrés.

b, c. En profondeur, la cavité est en rapport avec une pachypleurite (Ppl) organisée autour d'une caverne d'empyème chronique. L'exérèse radicale des lésions irradiées (pointillé) s'effectue à la surface du plan épaissi de la plèvre viscérale pulmonaire (PpL) et elle expose largement, en haut, le fibrothorax pleural (PL) qui recouvre le lobe pulmonaire moyen et en bas, la coupole diaphragmatique droite (D). La patiente souffrant simultanément d'une plexite brachiale radique invalidante qui l'a privée de toute motricité de son membre supérieur, la vaste perte de substance thoracique est resurfacée à l'aide d'un lambeau total du bras.

d. Celui-ci est prélevé, par une incision longitudinale courant au côté médial du bras, qui sépare ensuite les loges musculaires antérieures (LA) et postérieures (LP) et en individualise l'humérus (H). Avant sa découpe finale, le lambeau reste en charge sur les vaisseaux brachiaux, exposés au pli du coude (cercle).

a	b
c	d



8.14 Reconstruction hémithoracique antérieure par lambeau total du bras.

e. L'avant-bras séparé distalement, l'on obtient ainsi un vaste lambeau totobrachial (LTB), composite et robuste.

f. Étalées sur la perte de substance, les parties molles du bras couvrent aisément un hémithorax, et la découpe d'une oreille de rotation dans la région acromiale (flèche, pointillé) ne modifie en rien sa fiabilité.

g. La reconstruction ainsi obtenue, stable, offre une solution de secours dans les cas où les lambeaux pédiculés ou libres conventionnels ont été perdus ou sont dépassés.

e | f | g

lambeau un second segment circonférentiel, antébrachial cette fois, obtenu par exérèse du radius et de l'ulna. Imposant le sacrifice du membre supérieur, cette méthode est en principe réservée à trois circonstances particulières :

- le muscle supérieur n'est plus fonctionnel, véritablement handicapant pour le patient en raison de son insensibilité et de son inertie motrice, comme c'est le cas par exemple dans certaines plexites radiques ;
- le membre supérieur doit être sacrifié dans l'exérèse oncologique car des structures nobles de sa racine sont envahies. Le lambeau total de bras est alors levé à la manière d'un lambeau libre, sur la partie distale des vaisseaux axillaires, et transplanté sur les moignons des vaisseaux subclaviers ;
- à la suite d'une perte complète d'un lambeau libre, les possibilités offertes par les lambeaux pédiculés combinés étant épuisées, le pronostic vital du patient est engagé par l'exposition complète de ses viscères intrathoraciques.

D'une manière générale, toutes les grandes séries rétrospectives de reconstructions pariétothoraciques étendues montrent que, si la préservation des muscles plats est réalisée lors de la thoracotomie d'abord, 65 % des reconstructions exothoraciques peuvent être obtenues à l'aide d'un lambeau pédiculé locorégional, adéquatement choisi en fonction de la localisation de la perte de substance des parties molles. Dans plus de la moitié des cas restants (20 %), la combinaison de plusieurs lambeaux de voisinage levés sur les muscles du tronc ou dans la cavité abdominale permet de couvrir, sans inquiétude ni revers, le matériel de la reconstruction endothoracique. En définitive, les lambeaux libres ne sont donc indiqués en moyenne que dans 15 % des cas de figure rencontrés.

RÉSULTATS FONCTIONNELS ET SUIVI OPÉRATOIRE

En période postopératoire, toute reconstruction thoracique bénéficie en principe d'une *ventilation assistée* dont la durée moyenne est de 48 à 72 h. La rapidité du sevrage respiratoire, adaptée par les réanimateurs, est fonction de l'ampleur de la résection pariétale, de l'étendue de l'éventuel geste pulmonaire associé et enfin du mode de reconstruction utilisé. Dans tous les cas, toutefois, la transition de la ventilation assistée vers l'extubation doit être progressive et effectuée avec douceur afin de ne pas fragiliser la reconstruction par des efforts de toux précoces et intempestifs.

Dans les cas de *résections costales ou sternales partielles* et de hauteur modérée, 1 à 2 jours d'assistance respiratoire sont généralement suffisants pour que la reconstruction pariétale ait acquis, avec la rapide cohésion de ses plans, une solidité primaire suffisante, autorisant une reprise rapide de ventilation autonome. Dans les *résections plus étendues*, emportant un hémithorax ou portant sur plusieurs segments voisins de la paroi, la rigidification de la néoparoi à la surface du poumon et la pleurodèse spontanée sur le matériel de reconstruction endothoracique nécessitent de 3 à 5 jours de maintien au respirateur. Il en va de même lorsqu'une *résection pulmonaire* a été associée au geste pariétal.

D'une manière générale, les reconstructions composites effectuées à l'aide d'une plaque de Marlex® endothoracique et d'une couverture exothoracique par *lambeaux musculaires pédiculés* sont celles qui offrent la récupération fonctionnelle respiratoire la plus rapide. Un plan de reconstruction profond

effectué au Gore-Tex® nécessite, en moyenne, un jour de ventilation assistée supplémentaire, par comparaison à une reconstruction pariétale profonde obtenue à l'aide d'un filet plus rigide. De même, le sevrage ventilatoire est plus prudent et doit souvent être allongé de 24 à 48 h pour autoriser la stabilisation d'un lambeau de couverture omental, par comparaison à un resurfaçage exothoracique obtenu à l'aide d'un lambeau musculaire ou musculocutané. Lorsqu'il est prélevé pédiculé, pareil lambeau charnu garde souvent son innervation intrinsèque et offre ainsi, à plus long terme, une meilleure force de rappel expiratoire à la surface du poumon qu'un lambeau musculaire libre ou omental. Il minimise ainsi plus efficacement les conséquences fonctionnelles respiratoires d'une résection sternocostale étendue que les deux autres types de transfert qui évoluent naturellement vers la constitution, dans la perte de substance, d'un fibrothorax segmentaire moins compliant.

En termes généraux, les résultats fonctionnels, des reconstructions de la paroi thoracique sont généralement excellents. Ils dépendent toutefois, à qualité constante de geste plastique, de la condition générale préopératoire du patient, de son statut carcinologique et de l'importance des gestes complémentaires réalisés sur le parenchyme pulmonaire.

La mortalité périopératoire immédiate, comprise selon les séries entre 3 et 5 %, est pratiquement toujours liée à des facteurs de comorbidité associés. Elle survient le plus souvent suite à une défaillance multiviscérale (*multiple organ failure* [MOF]) ou à une complication intrathoracique liée au geste pulmonaire sous-jacent (fistule bronchopleurale, emphysème thoracique, poumon blanc).

La morbidité postopératoire peut résulter d'une défaillance de geste de reconstruction, en cas de nécrose partielle ou totale d'un lambeau exothoracique. Pareille complication peut parfois faire l'objet d'une prise en charge conservatrice avec débridement et cicatrisation dirigée, où le VAC® (*vacuum assisted closure*) a aujourd'hui prouvé son indéniable efficacité. En cas d'exposition modérée du matériel synthétique de reconstruction endothoracique, la granulation peut en effet être obtenue aux dépens de la surface pulmonaire accolée à la maille. Dans d'autres cas, en particulier lorsque l'exposition du matériel est vaste et qu'il existe des espaces morts intrathoraciques, le recours à une couverture secondaire par un autre lambeau pédiculé ou libre est indiqué. Dans ces conditions, l'omentum est fort utile s'il est encore disponible. Le lambeau de sein ou le lambeau brachial total, mutilants, constituent les issues de secours ultimes, à l'épuisement des autres méthodes.

Le pronostic vital du patient n'est pas, sauf accident majeur, lié au geste réparateur. Il dépend davantage de l'agressivité de la tumeur et de l'efficacité carcinologique du geste de résection réalisé. À ce titre, en permettant des exérèses pariétales étendues, avec de larges marges par rapport à la tumeur, les thoracoplasties ont significativement contribué à améliorer la durée de survie des tumeurs de paroi. Celle-ci dépend entre autres, outre des facteurs généraux de comor-

bidité, du caractère et de la localisation initiale de la tumeur. Les lésions strictement pariétales primaires ont un meilleur pronostic de survie à 5 ans (75 %) que les tumeurs envahissant le médiastin ou les poumons (55 %) ou les tumeurs secondaires du grill sternocostal (30 %).

La fonction respiratoire reste généralement bien conservée, même dans les exérèses sternocostales très étendues, lorsqu'une reconstruction pariétale multilaminaire est effectuée selon les principes que nous avons énoncés. Ici encore, c'est davantage le geste pulmonaire associé que le geste pariétal qui influence la perte de capacité vitale induite par l'intervention. En bonne approximation au départ de toutes les grandes séries disponibles, l'on peut dire que les résections sternocostales partielles, anatomiquement restaurées avec soin, réduisent en moyenne le VEMS (volume expiratoire maximal par seconde) et la capacité vitale de 5 % (moins de quatre côtes réséquées) à 10 % (plus de quatre côtes réséquées). Lorsqu'une résection pulmonaire marginale (*wedge resection*) est associée, la perte de fonction respiratoire ne dépasse pas 15 %. Le handicap ventilatoire résiduel ne devient significatif (20 %) que lorsqu'une lobectomie, voire une pneumonectomie, a été réalisée.

La qualité de vie n'est toutefois pas toujours influencée par cette perte de capacité vitale. Seuls 10 % environ des patients ayant bénéficié d'une thoracoplastie plus ou moins étendue accusent une réduction significative de leurs capacités physiques après l'opération. Il n'y a donc pas de corrélation immédiate entre la réduction objective de la capacité vitale respiratoire mesurée en période postopératoire et la perception subjective de celle-ci par la plupart des patients opérés. Ceux qui accusent, après thoracoplastie, une dyspnée invalidante, ne sont pas nécessairement ceux qui ont bénéficié des résections pariétales les plus étendues ou des reconstructions les plus complexes. Les handicaps ventilatoires résiduels les plus notables intéressent en effet toujours les malades dont la fonction respiratoire préopératoire était d'emblée sévèrement amputée. À ce titre, l'indicateur le plus prédictif de la qualité des suites opératoires est donné par l'étude, simple, du VEMS préopératoire. En dessous de la valeur seuil de 67 %, celui-ci annonce en effet des suites difficiles et moins favorables, quelle que soit la stabilité de la reconstruction obtenue.

CONCLUSION

En bonne pratique, la reconstruction des parois thoraciques suppose la restauration anatomique dissociée de deux volets composites distincts dont l'un, profond, est squelettique et semi-rigide, et l'autre, superficiel, est musculocutané et de nature viscoélastique.

Cette réparation plan par plan peut toujours, même dans les pertes de substances très étendues, être obtenue de façon fiable et stable sur le plan fonctionnel. Mais elle exige :

- une étude préopératoire soignée de la localisation tumorale dans les différents plans et segments topographiques de la paroi ;
- un choix réfléchi de la voie d'abord et la pratique systématique de thoracotomies d'épargne musculaire ;
- la construction étagée, par chevauchement des plans tissulaires, de deux valves pariétales, l'une interne, l'autre externe, assurant toutes deux à la fois l'étanchéité et la stabilité cohésive de la paroi reconstruite ;
- la sélection raisonnée des matériaux prothétiques et des lambeaux de couverture, effectuée en fonction des caractéristiques du terrain du site récepteur et de sa localisation topographique segmentaire ;
- un suivi postopératoire et une réhabilitation ventilatoire adaptés aux différents gestes de reconstruction réalisés ;
- la programmation systématique d'une réparation de secours disponible en cas de perte du lambeau de couverture, faisant appel à un transfert épargné par la procédure initiale.

En suivant pas à pas les principes directeurs énoncés ci-dessus, il est toujours possible de mener les résections sternocostales même les plus étendues et de réaliser ensuite, pour chacune d'elles, une reconstruction sur mesure qui, dans la grande majorité des cas, fera appel à des lambeaux pédiculés régionaux, isolés ou combinés. Les lambeaux libres sont réservés aux pertes de substances très étendues ou situées à cheval sur plusieurs segments topographiques. Dans tous les cas, les thoracoplasties ainsi réalisées n'entraînent qu'une faible réduction, souvent asymptomatique, de la fonction ventilatoire qui est indépendante de l'étendue de l'exérèse pariétale, mais qui reste potentiellement influencée par une résection pulmonaire associée. Ces excellents résultats autorisent par conséquent d'envisager sans contraintes l'exérèse radicale de tumeurs thoraciques très étendues, autrefois considérées par défaut de possibilités de réparation fiables comme étant hors de toute atteinte chirurgicale.

Pour en savoir plus

- Al-Kattan KM, Breach NM, Kaplan DK, Goldstraw P. Soft-tissue reconstruction in thoracic surgery. *Ann Thorac Surg* 1995 ; 60 : 1372-5.
- Arnold PG, Pairolero PC. Chest wall reconstruction. Experience with 100 consecutive patients. *Ann Surg* 1984 ; 199 : 725-32.
- Arnold PG, Pairolero PC. Chest-wall reconstruction : an account of 500 consecutive patients. *Plast Reconstr Surg* 1996 ; 98 : 804-10.
- Athanassiadi K, Kalavrouziotis G, Rondogianni D, Loutsidis A, Hatzimichalis A, Bellenis I. Primary chest wall tumors : early and long-term results of surgical treatment. *Eur J Cardiothorax Surg* 2001 ; 19 : 589-93.
- Chang RR, Mehrara BJ, Hu QY, Disa JJ, Cordeiro PG. Reconstruction of complex oncologic chest wall defects : a 10-year experience. *Ann Plast Surg* 2004 ; 52 : 471-9.
- Cohen M, Ramasastry SS. Reconstruction of complex chest wall defects. *Am J Surg* 1996 ; 172 : 35-40.
- Cordeiro PG, Santamaria E, Hidalgo D. The role of microsurgery in reconstruction of oncologic chest wall defects. *Plast Reconstr Surg* 2001 ; 108 : 1924-30.
- Deschamps C, Tirnaksiz BM, Darbandi R, Trastek VF, Allen MS, Miller DL, et al. Early and long-term results of prosthetic chest wall reconstruction. *J Thorac Cardiovasc Surg* 1999 ; 117 : 588-91.
- Hasse J. Surgery for primary, invasive and metastatic malignancy of the chest wall. *Eur J Cardiothorax Surg* 1991 ; 5 : 346-51.
- Knoetgen J, Johnson C, Arnaold PG. Reconstruction of the chest. In : Mathes SJ, ed. *Plastic surgery*. Vol 6, 132. Philadelphia : Saunders-Elsevier ; 2006. p. 411-39.
- Kroll SS. Risks and benefits of using Marlex mesh in chest wall reconstruction. *Ann Plast Surg* 1993 ; 31 : 303-6.
- Kroll SS, Schusterman MA, Larson DL, Fender A. Long-term survival after chest-wall reconstruction with musculocutaneous flaps. *Plast Reconstr Surg* 1990 ; 86 : 697-701.
- Lardinois D, Müller M, Furrer M, Banic A, Gugger M, Krueger T, Ris HB. Functional assessment of chest wall integrity after methylmethacrylate reconstruction. *Ann Thorac Surg* 2000 ; 69 : 919-23.
- Losken A, Thourani VH, Carlson GW, Jones GE, Culbertson JH, Miller JJ, Mansour KA. A reconstructive algorithm for plastic surgery following extensive chest wall resection. *Br J Plast Surg* 2004 ; 57 : 295-302.
- Mansour KA, Thourani VH, Losken A, Reeves JG, Miller JJ Jr, Carlson GW, Jones GE. Chest wall resections and reconstruction : a 25-year experience. *Ann Thorac Surg* 2002 ; 73 : 1720-5.
- McCormack PM. Use of prosthetic materials in chest-wall reconstruction. Assets and liabilities. *Surg Clin North Am* 1989 ; 69 : 965-76.
- Pairolero PC, Arnold PG. Chest wall tumors. Experience with 100 consecutive patients. *J Thorac Cardiovasc Surg* 1985 ; 90 : 367-72.
- Pairolero PC, Arnold PG. Thoracic wall defects : surgical management of 205 consecutive patients. *Mayo Clin Proc* 1986 ; 61 : 557-63.

CHAPITRE 9

Techniques et indications des lambeaux de reconstruction intrathoracique

B. LENGELÉ

Repoussant sans cesse ses limites et ses indications, la chirurgie thoracique contemporaine se fait de jour en jour plus agressive et plus performante. Pour tributs de ses succès, elle paye toutefois chez les malades plus fragiles – tels les obèses, les diabétiques ou les irradiés – le prix de complications postopératoires sévères. De nature invariablement infectieuse ou fistuleuse, les incidents recensés dans de pareilles suites résultent à l'évidence de la grande dévascularisation tissulaire et des vastes espaces morts que laissent derrière eux les dissections bilatérales des artères thoraciques internes menées dans le médiastin antérieur et les curages ganglionnaires radicaux réalisés dans l'espace sous-carinaire ou dans le médiastin postérieur. Les bronches, la membraneuse trachéale, les tuniques de l'œsophage thoracique, la graisse médiastinale et, devant elles, le sternum interrompu par les voies d'abord antérieures jouissent en effet anatomiquement d'un apport sanguin précaire, dépendant de nombreux vaisseaux grêles et segmentaires, immanquablement sacrifiés en grand nombre dans toutes les circonstances opératoires sus-mentionnées. Par voie de conséquence, le traitement préventif ou curatif de ces complications repose sur le principe simple qu'il convient d'apporter dans le site intrathoracique fragilisé un support tissulaire richement vascularisé, utilisé pour couvrir les brèches viscérales, protéger les moignons vasculaires ou bronchiques, isoler les matériaux prothétiques et cloisonner ou obturer les cavités séreuses communicantes ou largement évidées. Les lambeaux musculaires levés sur les parois du tronc ou le lambeau omental sorti de l'abdomen possèdent intrinsèquement toutes les qualités requises pour remplir ces différentes fonctions. Afin d'accéder à leur cible à l'intérieur du thorax, il leur suffit en effet d'emprunter la voie d'un espace intercostal effondré ou celle d'une fente radiaire ménagée entre les faisceaux du diaphragme. La pratique raisonnée de la reconstruction intrathoracique repose

toutefois sur le respect systématique de principes directeurs de base et d'indications topographiques sélectives qui sont modulées en fonction des caractéristiques du site receveur et des axes vasculaires donneurs qui restent disponibles sur les parois du tronc.

PRINCIPES GÉNÉRAUX

L'utilisation de transferts intrathoraciques est indiquée de façon primaire dans les exérèses carcinologiques larges qui voient disparaître les cloisonnements naturels de la cavité thoracique, ouvrent des brèches dans les tuniques de l'œsophage et la paroi postérieure de la trachée, ou laissent des moignons bronchiques courts au contact des sutures vasculaires ou de matériaux prothétiques de reconstruction. En chirurgie secondaire, les mêmes lambeaux sont requis pour traiter les infections suppuratives profondes qui évoluent sur des médiastins dévascularisés, sur des organes greffés, sur des cavités de pneumectomie totale, ou qui sont entretenues par des trajets fistuleux à départ digestif ou respiratoire. Dans toutes ces circonstances, les lambeaux musculaires et le grand omentum offrent des possibilités de couverture et de comblement identiques. Toutefois, les muscles sont généralement préférés en reconstruction primaire pour réparer les pertes de substances chirurgicales occasionnées sur un terrain non septique, par les vastes exérèses de tumeurs pneumocostophréniques ou sternocostomédiastinales. Bien choisis, ils apportent en effet davantage de stabilité et de compliance aux fragments de paroi thoracique qui, très souvent, doivent simultanément être restaurés. Épargnant le geste de laparotomie abdominale, ils amoindrissent en outre les risques de complications ventilatoires dans la phase de réanimation initiale. En chirurgie secondaire, à l'opposé, les indications se portent très souvent vers le choix de l'épiploon dont les propriétés détérisives supérieures sont requises lorsque le terrain qui doit recevoir le lambeau est sévèrement infecté, colonisé par des germes multirésistants, chez un malade diabétique, sous immunosuppresseurs ou précédemment irradié dans le champ de la reconstruction. Il en va de même lorsqu'une ostéite sternale suppurative existe sur la voie d'abord médiane utilisée *per primam*. La reconstruction intrathoracique sera alors temporairement « ouverte », le grand omentum couvrant largement le médiastin antérieur, et les moignons sternaux soigneusement parés et laissés disjoints. Ultérieurement, les tranches sternales stérilisées pourront être rapprochées à la surface de la masse épiploïque devenue médiastinale, lorsque les sepsis local et général auront été parfaitement contrôlés.

Posé indépendamment des circonstances primaires ou secondaires qui justifient le recours à une technique de reconstruction intrathoracique, le choix raisonné du lambeau transféré dans les espaces pleuropulmonaires ou médiastinaux dépend

de trois facteurs cardinaux : le terrain du site receveur, le volume de l'espace à combler et la localisation de la cible anatomique à atteindre.

Terrain

Représentant un premier facteur d'analyse, le terrain qui reçoit le transfert intrathoracique détermine le choix entre l'omentum ou un lambeau musculaire, dans tous les cas figure où les deux solutions peuvent théoriquement être envisagées.

La supériorité déversive bien connue de l'omentum sur les sites récepteurs compromis, la robustesse de sa vascularisation et ses propriétés adhésives et anti-infectieuses le font préférer chaque fois que la reconstruction porte sur un espace très dévascularisé, précédemment irradié ou étant le siège d'une suppuration productive, contenant des germes agressifs et multirésistants. Cette ligne de conduite se justifie cliniquement par le fait que, dans les médiastinites antérieures par exemple, plusieurs études comparatives ont clairement démontré que la transposition omentale asséchait tous les médiastins, alors que les lambeaux musculaires s'accompagnaient de récurrences infectieuses assez fréquentes (15 à 20%), avec en corollaire, une mortalité plus élevée (15% versus 5%).

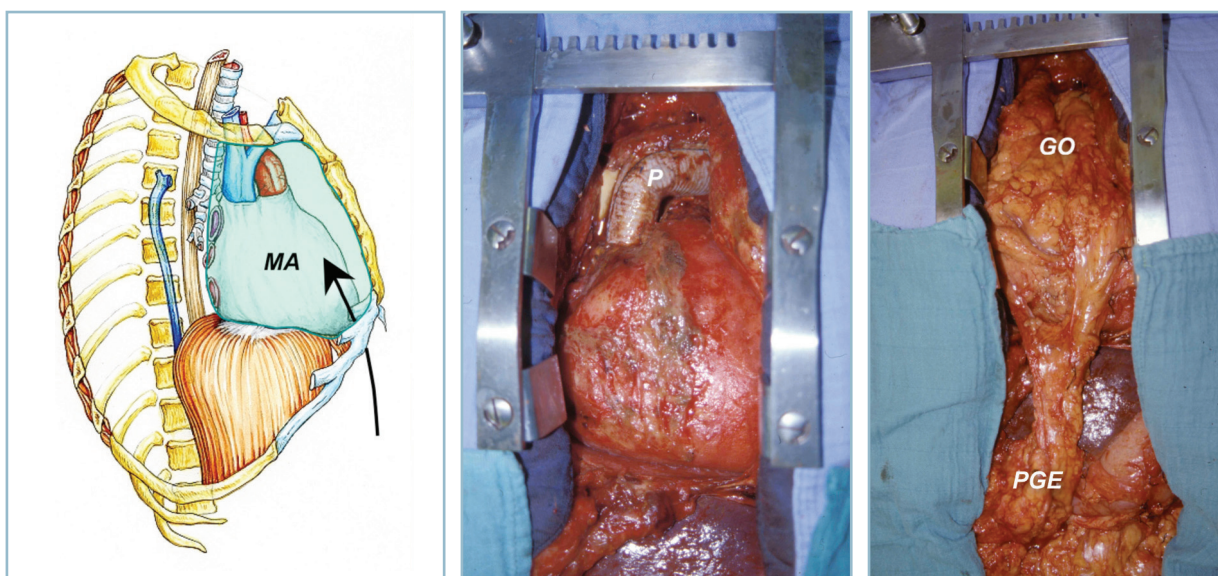
À l'opposé, les muscles possèdent des caractéristiques anatomiques qui les prédisposent davantage à reconstruire les cloisonnements élastiques du médiastin après les résections tumorales primaires, ou à couvrir les orifices fistuleux secondaires. Dans ces conditions, ils constituent en effet le tissu d'interposition idéal, semi-mince et résistant, entre les voies respiratoires et digestives.

Enfin, les lambeaux musculaires s'adaptent particulièrement bien au comblement des cavités résiduelles d'empyèmes constitués dans les suites de lobectomies pulmonaires. Dans cette dernière mission, leur volume, parfois modeste au regard de l'espace mort à remplir, peut cependant parfois constituer un handicap à leur efficacité. Afin d'augmenter leur masse, il est alors possible d'y adjoindre une large palette musculocutanée, désépidermée.

Volume

Le volume du transfert intrathoracique constitue donc, outre sa nature, la seconde caractéristique anatomique qui conditionne son adaptation optimale au site receveur et, ainsi, son efficacité thérapeutique. Il importe en effet que le lambeau choisi comble le plus complètement possible la cavité dans laquelle il est transposé.

Au regard de ce point, il faut considérer que l'épiploon s'insinue parfaitement dans les espaces anfractueux du médiastin, se glissant sans les comprimer ni les contraindre dans les différents culs-de-sac du péricarde ou les sinus étroits séparant les gros vaisseaux (*figure 9.1*). Son volume toutefois reste imprévisible avant l'instant de la laparotomie qui l'expose définitivement au regard. En pratique, aucun examen préopératoire ne permet, outre une laparoscopie, de contourner cette incertitude. Dans la plupart des cas, cependant, même lorsque l'abdomen avait été précédemment violé chirurgicalement, notre expérience nous a enseigné que l'exploration soigneuse de la cavité péritonéale permettait toujours d'y lever un lambeau épiploïque dont la masse suffisait à traiter tous les problèmes médiastinaux.



9.1 Exemple de comblement du médiastin antérieur (MA) (a).

b. Chez un malade présentant une déhiscence de sa plaie sternale après réparation prothétique de l'aorte ascendante (P), il existe une médiastinite purulente intéressant tous les espaces du médiastin antérieur.

c. Après lavage et parage des tissus dévitalisés, le médiastin est couvert et comblé par un lambeau de grand omentum (GO) levé sur les vaisseaux du pédicule gastroépiploïque droit (PEG), dont les franges se glissent dans tous les espaces morts du péricarde et des divers sinus intervasculaires.

a | b | c

Considérant le volume des *lambeaux musculaires*, il est évident que le chef inférieur du dentelé antérieur, le droit de l'abdomen et le grand dorsal apportent respectivement un volume tissulaire croissant dans le thorax, ce qui influence sans le moindre doute leur sélection. Dans les cas secondaires, cependant, l'on gardera à l'esprit que, très souvent, la thoracotomie originale aura interrompu la continuité du muscle grand dorsal, l'amputant ainsi de sa portion distale utile, et que dans les fibrothorax de longue évolution, les faisceaux musculaires charnus du tronc sont généralement atrophiés. Afin de combler les vastes espaces morts à l'aide de la quantité requise de tissus vascularisés, l'on se tournera dans ces conditions vers les lambeaux musculocutanés ou, mieux, vers les transferts musculaires multiples additionnant sur le même pédicule le grand dorsal et le dentelé antérieur, ou sur des pédicules distincts les deux muscles précédents combinés avec les muscles grand pectoral ou droit de l'abdomen. Stratégiquement, il importe dans cette perspective d'éduquer les chirurgiens thoraciques à la pratique des thoracotomies d'épargne musculaire et de les sensibiliser à la programmation différée mais précoce des thoracomyoplasties dans le traitement des empyèmes pleuraux chroniques.

INDICATIONS TOPOGRAPHIQUES SÉLECTIVES

De façon critique, le choix du lambeau de reconstruction intrathoracique dépend de l'aire anatomique dans laquelle il doit être transféré. L'accessibilité de cette cible est fonction de la morphologie générale du thorax, de l'arc de rotation qu'offre le pédicule vasculaire du lambeau et de la voie de pénétration transpariétale empruntée pour le transposer dans le médiastin ou la cavité pleurale. L'étude de ces contraintes anatomiques nous a conduit à segmenter la cavité thoracique en neuf régions distinctes décrites ci-après et à individualiser pour chacune d'entre elles les lambeaux idéaux de reconstruction et les voies d'abord à utiliser.

Médiastin antérieur

Contenant le cœur et les gros vaisseaux, le médiastin antérieur est toujours abordé par voie de sternotomie médiane. Sa couverture ou son comblement doivent être envisagés de façon primaire après les exérèses étendues du plastron sternocostal qui, associées à un évidement de la graisse médiastinale, exposent les gros troncs artériels, les veines brachiocéphaliques et d'éventuelles tranches de résection pulmonaires. Il en va de même dans les médiastinites purulentes qui compliquent secondairement une chirurgie de revascularisation myocardique, une transplantation cardiaque, ou un remplacement prothétique de l'aorte (*figure 9.1*).

– Lorsque l'ensemble du médiastin antérieur doit être couvert, le lambeau du *grand omentum* est le transfert idéal, en terrain septique, comme en terrain tumoral précédemment irradié

(*figure 9.1*). Le plus souvent, la masse épiploïque est levée sur les vaisseaux gastroépiploïques droits. Lorsque cet axe a été utilisé pour réaliser un pontage artériel sur la face diaphragmatique du cœur, les vaisseaux gastroépiploïques gauches peuvent servir de pédicule alternatif au lambeau, dont la corne droite, vascularisée par l'arcade marginale de Haller, monte sans peine jusque dans l'espace interclaviculaire. Dans tous les cas, le lambeau omental est transposé dans le thorax en glissant dans la fente de Marfan, élargie par la désinsertion au doigt des faisceaux xiphoïdiens du diaphragme. Le tunnel ainsi ménagé au côté postérieur de la partie distale du sternum garantit la stabilité du cintre thoracique inférieur et évite les hernies épigastriques souvent observées secondairement quand l'appendice xyphoïde doit être réséqué.

– Lorsque les espaces morts rétrosternaux n'intéressent qu'une partie de la cheminée médiastinale antérieure, le choix du lambeau de reconstruction est fonction de la hauteur du secteur considéré. En pratique, le médiastin antérieur peut en effet être divisé en deux étages, l'un supérieur, l'autre inférieur, dont le plan de démarcation passe par le tiers supérieur du corps sternal, ou par le niveau de la troisième jonction chondrosternale, en avant. En profondeur, cette limite correspond à la transition qui existe entre les portions intra- et extrapéricardiques des gros vaisseaux.

– Pour obturer et couvrir de manière isolée l'étage supérieur du médiastin antérieur, le choix se porte systématiquement sur le lambeau du muscle grand pectoral, prélevé sur les vaisseaux thoracoacromiaux. Le sacrifice constant du pédicule thoracique latéral facilite la transposition du muscle dans le thorax dont l'accès est direct lorsque le manubrium a été réséqué. Lorsque le sternum est intact ou lorsque la voie d'abord de sternotomie médiane peut être refermée, le passage du muscle et de son pédicule en direction du médiastin s'effectue par le 2^e ou le 3^e espace intercostal, qui est effondré par évidemment musculaire sur quelques centimètres. Lorsque le muscle est volumineux, le tunnel de passage est parfois élargi par résection du cartilage costal correspondant.

– L'étage inférieur du médiastin antérieur est pour sa part accessible à trois lambeaux différents dont la sélection s'opère en fonction des axes vasculaires disponibles, du terrain et du volume qu'il convient d'apporter à l'intérieur du thorax, le plus souvent autour du cœur, dans les différents récessus de la cavité péricardique. Par sa plasticité, le *grand omentum* reste le plus souvent le meilleur transfert dans ces conditions, en particulier lorsqu'il s'agit de couvrir très largement, par exemple, un greffon cardiaque de petit volume transplanté dans un sac péricardique dilaté et secondairement infecté. En présence de pertes de substances plus modestes, rétrosternales basses et xyphoïdiennes, on privilégiera au contraire l'utilisation du lambeau inféromédial du muscle grand pectoral, levé sur les branches perforantes des vaisseaux intercostaux antérieurs. Trouvant ici son indication reine, ce lambeau reste en effet fiable, même lorsque les vaisseaux thoraciques internes ont été sacrifiés. Alternativement, le choix peut se porter sur le muscle droit de l'abdomen à pédicule épigastrique supérieur qui, replié sur lui-

même, offre une belle surface de couverture et un volume de comblement adéquat aux espaces médiastinaux antérieurs en rapport avec des sites fragilisés de l'auricule et du ventricule droits. Dans ce cas de figure, toutefois, il convient que les vaisseaux thoraciques internes n'aient pas été lésés, car le prélèvement du muscle droit de l'abdomen sur les shunts intercostaux et les vaisseaux musculophréniques est plus aléatoire.

Médiastin postérieur

Situé en arrière du plan frontal oblique qui suit la trachée, puis au côté dorsal du plan frontal strict qui intercepte le hile pulmonaire et le ligament triangulaire du poumon, l'espace médiastinal que, par commodité chirurgicale, nous appellerons ici médiastin postérieur est une étroite cheminée qui contient :

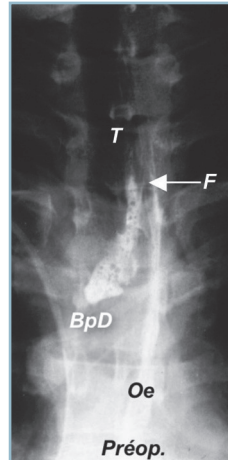
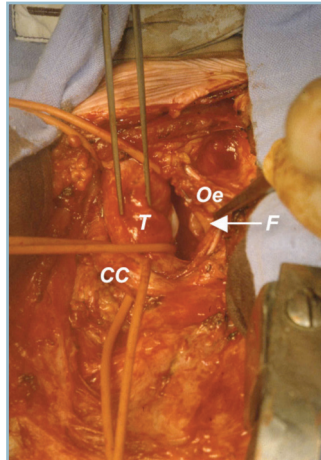
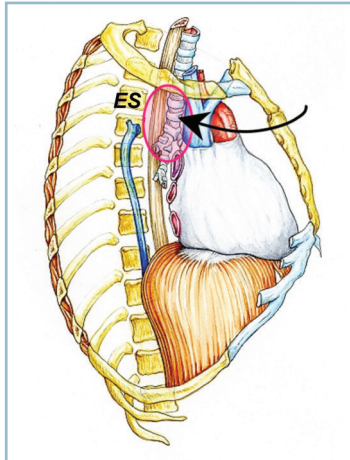
- en haut et en avant, l'arbre trachéobronchique, situé dans le médiastin central, dit moyen des anatomistes ;
- en arrière, l'œsophage, l'aorte descendante, les veines azygos, le conduit thoracique ainsi que les nerfs vagues et les chaînes sympathiques.

Pour le chirurgien reconstructeur, les cibles privilégiées y sont représentées par les conduits viscéraux, alors que les éléments vasculaires et nerveux constituent des obstacles naturels qui y limitent l'accès de ses lambeaux. En pratique, cette disposition nous amène donc à subdiviser cette partie dorsale du médiastin en trois segments successifs, supérieur, moyen et inférieur, qui tiennent compte des sites habituels des brèches viscérales, mais aussi de leurs voies d'abord et de couverture respectives.

- Le *segment supérieur du médiastin postérieur* s'étend de l'orifice supérieur du thorax au plateau inférieur de la troisième vertèbre thoracique. En pratique, il intéresse surtout la *trachée thoracique* et nécessite parfois la réalisation d'un transfert intrathoracique dans les cas de fistules trachéo-œsophagiennes hautes (*figure 9.2*). Celles-ci s'abordent par voie de sternotomie médiane, avec interruption de la veine brachiocéphalique gauche et exposition de la face antérieure de l'œsophage, au côté gauche de la trachée. Le traitement de la fistule est réalisé par l'interposition entre la membraneuse trachéale et la brèche œsophagienne d'une *mince palette* cutanée désépidermée prélevée sur les faisceaux distaux d'un *lambeau de muscle grand pectoral à pédicule thoracoacromial* (*figure 9.2*). Lorsque la perte de substance sur la face postérieure de la trachée est très large, un petit îlot cutané intact, dessiné en zone non pileuse, y est intégré sur une suture en parachute. La ligne de suture œsophagienne, dont la fermeture est toujours possible en raison de la plasticité de l'organe, est, elle, couverte par la face profonde du lambeau qui est constituée de fascia ou, mieux, si le thorax est longiligne, de fibres musculaires charnues. Le prélèvement se limite idéalement aux fibres moyennes, sternales, du muscle grand pectoral gauche et laisse intactes ses portions claviculaire et abdomino-costale. Le lambeau est glissé dans le thorax en lui créant une voie de passage transpariétale qui nécessite le sacrifice du 2^e ou 3^e cartilage costal gauche mais qui respecte en principe la plèvre et les vaisseaux thoraciques internes homolatéraux.

S'enfonçant progressivement dans le médiastin postérieur, la trachée thoracique est toujours très aisément couverte sur les deux tiers supérieurs de sa face antérieure, comme sur la portion correspondante de son versant dorsal, par le lambeau du muscle grand pectoral à pédicule thoracoacromial, inséré dans le thorax par la voie antérieure que nous venons de décrire. Cette règle, qui fait de ce lambeau courant le transfert idéal pour traiter les fistules trachéo-œsophagiennes hautes, souffre toutefois d'une exception qui concerne les perforations de la membraneuse trachéale supracarinaire. La crosse de l'aorte, qui enjambe la bronche principale gauche, barre en effet l'accès du lambeau au bord gauche des trois à quatre derniers centimètres de la trachée, bien que, théoriquement, sa longueur et son arc de rotation lui permettent d'atteindre sa cible. Il en va de même à droite, où un lambeau identique rencontrerait et comprimerait sévèrement sur son passage forcé le complexe veineux azygo-cave. Il résulte donc de ces contraintes anatomiques que la couverture de la trachée basse s'opère en principe par voie latérale, en utilisant les mêmes transferts que pour la région sous-jacente du hile pulmonaire.

- Le *segment moyen du médiastin postérieur* intéresse les *bronches principales* et la *portion voisine de l'œsophage*. Ainsi focalisé autour du hile pulmonaire, cet étage occupe en réalité le centre de la cavité thoracique, et s'étend en hauteur de la quatrième à la sixième vertèbre thoracique (*figure 9.3*). Des lambeaux doivent y être descendus pour couvrir préventivement des moignons bronchiques instables ou pour traiter des fistules broncho-œsophagiennes ou bronchopleurales organisées. Bien que dans le premier cas de figure un *lambeau musculaire intercostal* prélevé sur les trois quarts antérieurs du 5^e ou du 6^e espace puisse éventuellement être utilisé, il est presque toujours préférable d'avoir recours au *lambeau du muscle dentelé antérieur* (*figure 9.3*). N'incluant que les deux ou trois dernières digitations charnues du muscle, celui-ci est levé proximale sur les vaisseaux thoracodorsaux et emprunte la voie du 3^e ou du 4^e espace intercostal évidé sur 4 ou 5 cm pour atteindre le hile du poumon. À droite comme à gauche, la thoracotomie qui permet d'aborder le hile et d'y positionner le lambeau est menée par le 5^e ou le 6^e espace intercostal. Alternativement, si une thoracotomie haute a endommagé le muscle dentelé, le *muscle droit de l'abdomen* peut être utilisé comme support vasculaire d'une palette fascio-cutanée prélevée à la manière d'un lambeau perforateur sur un gros pédicule perforant périombilical des vaisseaux épigastriques inférieurs. Seule la moitié médiale ou latérale du muscle, correspondant à la rangée sur laquelle a été choisie la perforante, est alors prélevée dans la partie supérieure de sa gaine. Le transfert ainsi obtenu est alors retourné sur les vaisseaux épigastriques supérieurs et glissé dans la cavité thoracique en lui ménageant une porte de passage thoracoabdominale, créée en dissociant de façon radiaire les faisceaux costaux antérieurs du diaphragme. Remontant contre le cœur, le transfert intrathoracique ainsi obtenu atteint aisément le hile pulmonaire où l'on peut l'utiliser pour réparer, avec son plan fascial, la membraneuse trachéo-bronchique et pour colmater et isoler cette reconstruction à l'aide de sa palette hypodermique désépidermée.



a	b	c
d	e	
f	g	h

9.2 Exemple de transfert intrathoracique dans l'étage supérieur (ES) du médiastin postérieur (a).

b. La cible de la reconstruction est une fistule trachéobronchique iatrogène causée par un accident d'intubation percutanée. Un large orifice organisé existe entre la face postérieure de la trachée (T), en regard du ballonnet du tube de ventilation et la face antérieure de l'œsophage (Oe).

c. La fistule (F, *flèche*) est aisément identifiée radiologiquement par le passage du produit d'opacification digestive dans la trachée, puis dans la bronche principale droite (BPD).

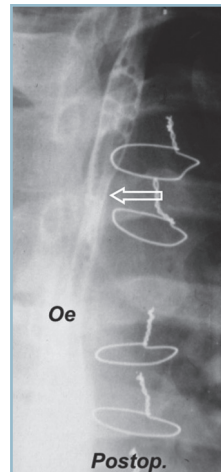
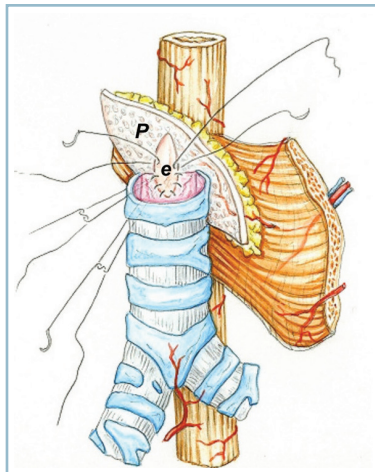
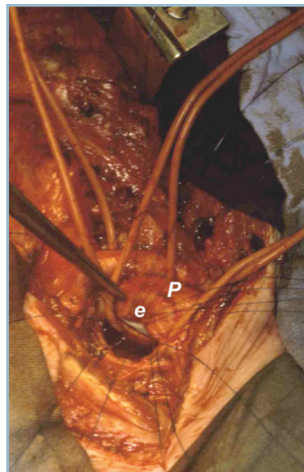
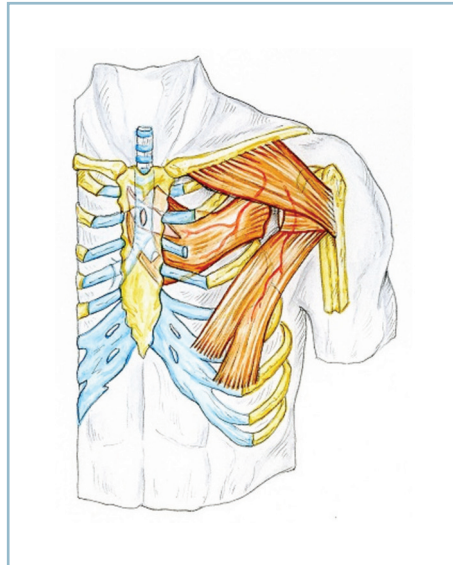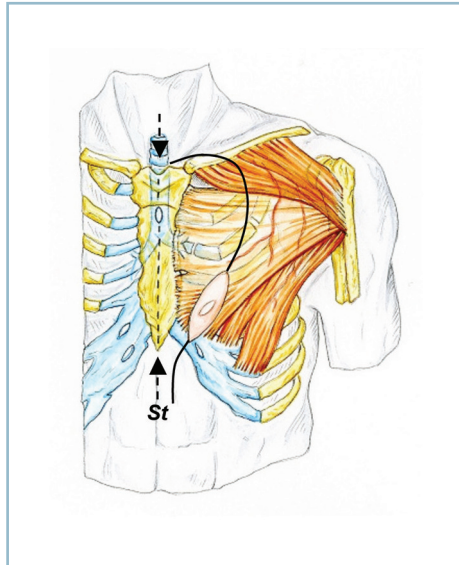
d. Elle est abordée par sternotomie (St) médiane (voie de Hong), avec une incision cutanée arciforme sur l'hémithorax gauche permettant d'y lever un lambeau de grand pectoral. La fistule est exposée en réclinant à droite, la trachée et la carotide commune gauche.

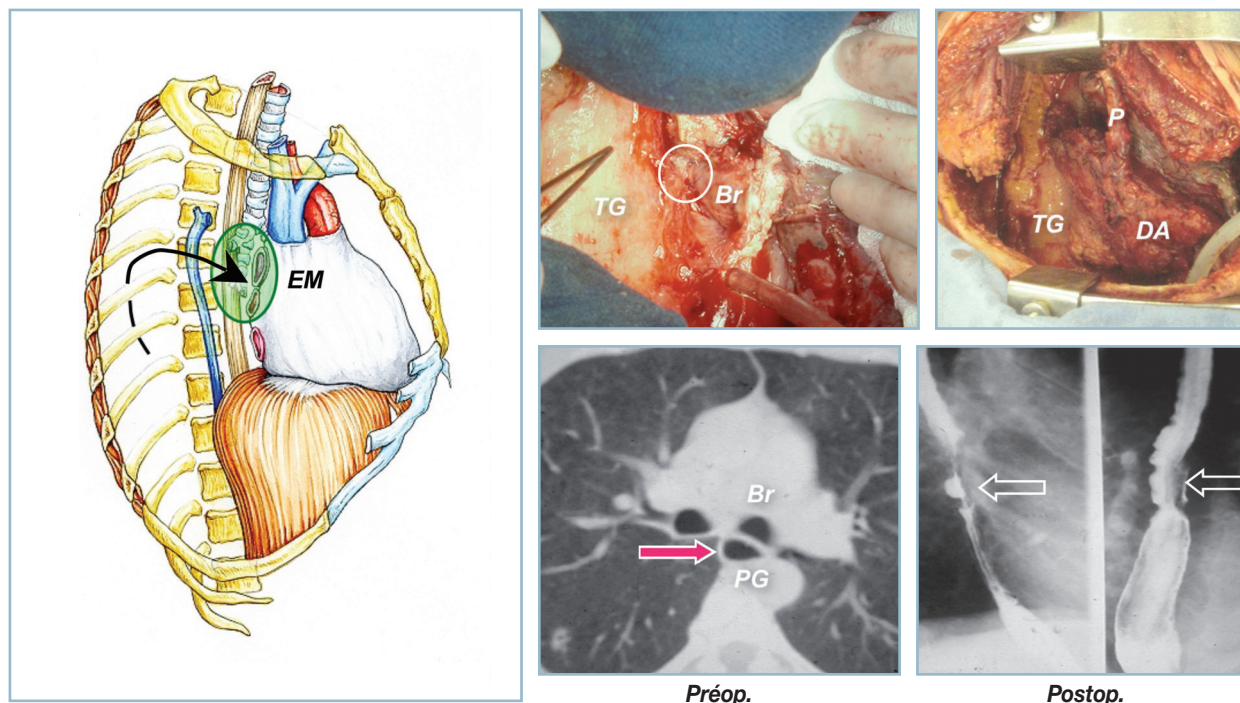
e. Le lambeau du muscle grand pectoral, levé sur son chef moyen, est transféré dans le thorax par un orifice ménagé en réséquant l'extrémité antérieure de la 3^e côte et le cartilage costal correspondant. Il comprend une étroite palette musculocutanée.

f. Cette palette (P), largement désépidermée, comprend un petit îlot épidermique (e) qui est abaissé par une suture en parachute, dans la perte de substance de la membraneuse trachéale.

g. Le reste de la palette et la partie distale du lambeau musculaire sont ensuite glissés, en tissu d'interposition mince, entre la trachée et l'œsophage.

h. Cela assure la fermeture stable de la fistule, sans effet de compression extrinsèque sur l'œsophage (*flèche*).





9.3 Exemple de transfert intrathoracique dans l'étage moyen (EM) du médiastin postérieur (a).

b. À la suite d'une œsophagectomie radicale avec curage médiastinal extensif et reconstruction par plastie gastrique, un malade présente une fistule organisée entre le tube gastrique (TG) et la bronche principale droite (Br).

c. La fistule se traduit, en préopératoire, par une aération importante de la plastie gastrique (PG, flèche rouge).

d. Elle est réparée et couverte par un tissu d'interposition prélevé sur les deux dernières digitations du muscle dentelé antérieur (DA), dont le pédicule (P) traverse le 4^e espace intercostal.

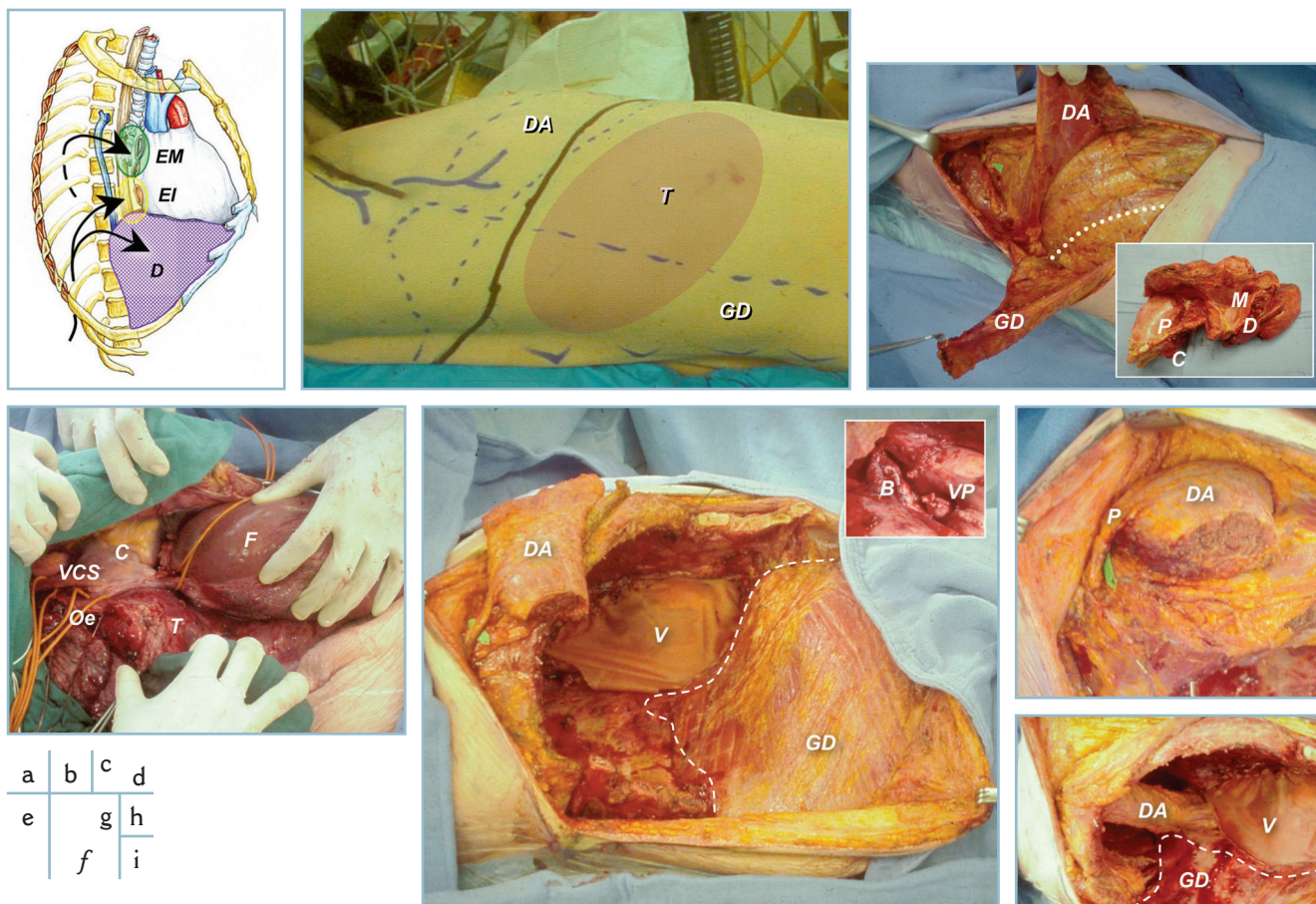
e. L'opacification digestive postopératoire montre l'obstruction stable de l'orifice fistuleux, et l'expansion normale, sans compression extrinsèque de la plastie gastrique, en regard du site d'implantation du lambeau interposé (flèche).

a	b	d
	c	e

Bien que d'utilisation simple, les lambeaux locaux de péricarde ne doivent jamais être pratiqués car, trop minces et d'une faible fiabilité vasculaire, ils ont démontré leur médiocre efficacité tant dans les tentatives d'occlusion secondaire de fistules aériques organisées que dans la couverture primaire de moignons bronchiques à risque. Il en va de même des lambeaux intercostaux déjà mentionnés plus haut qui, bien qu'incluant un paquet charnu de muscles couverts d'un revêtement épithélial pleural, doivent voir leurs indications confinées aux seules couvertures prophylactiques de sutures bronchiques courtes, effectuées en terrain irradié ou sur des résections tangentielles du tronc lobaire supérieur. En principe, l'omentoplasie est gardée en réserve pour n'être réalisée qu'en cas d'éventuel échec des techniques précédentes. Le pouvoir couvrant de l'épiploon sur une fuite aérique, qui souvent le déforme et le soulève, est en effet médiocre comparé à l'effet de clapet élastique plus étanche qu'offre un lambeau musculaire épais dans des conditions similaires. En revanche, la transposition de l'omentum peut être retenue en premier choix d'emblée, lorsque la fistule bronchique est constituée au départ d'un moignon long qui pourra être retouché, mais alimente des collections purulentes basses, non drainées. Dans l'impasse thérapeutique, si tous ces lambeaux courants venaient à être indisponibles, une ultime

alternative est offerte par la transposition du chef inférieur du muscle trapèze qui, associée à une palette musculocutanée désépidermée, atteint sans peine le médiastin moyen homo- ou hétérolatéral.

– Le segment inférieur du médiastin postérieur est localisé autour de la portion distale de l'œsophage thoracique et s'étend approximativement en hauteur, de la 7^e à la 10^e vertèbre thoracique (figure 9.4). Il ne doit faire l'objet d'un comblement tissulaire qu'en cas de plaies ou de ruptures œsophagiennes basses étendues. Dans ces circonstances, le lambeau inféromédial du muscle grand dorsal constitue le transfert intrathoracique idéal (figure 9.4). Prélevé sur son pédicule segmentaire paravertébral, le muscle voit alors sa partie charnue supérieure descendre aisément dans le lit de l'œsophage, en traversant le 8^e ou le 9^e espace intercostal. En raison de la présence de l'aorte thoracique au côté antérolatéral gauche de la colonne vertébrale, la thorotomie et le lambeau musculaire doivent être systématiquement réalisés du côté droit. Si une voie d'abord préalable a interrompu la continuité du muscle grand dorsal, une solution de secours est offerte par la transposition transdiaphragmatique de la corne gauche ou droite du grand épiploon. Alternativement enfin, un lambeau radiaire du muscle diaphragme, levé sur l'axe des vaisseaux phréniques supérieurs, peut également être tenté.



9.4 Exemple d'une double reconstruction endothoracique nécessitant la couverture des étages moyen (EM) et inférieur (EI) du médiastin inférieur (a). D : diaphragme.

b, c. L'exérèse d'un vaste synoviosarcome pneumocostophrénique est effectuée selon une voie de laparotomie d'épargne musculaire qui lève, sur deux pédicules vasculaires différents, les muscles dentelés antérieur (DA) et grand dorsal (GD). T : tumeur.

d. La pièce d'exérèse inclut cinq arcs costaux (C) latéraux, l'ensemble du poumon droit (P), la coupole diaphragmatique droite (D) et une portion du médiastin (M).

e. Sont dès lors exposés les organes suivants : le cœur droit (C), les veines caves supérieure (VCS) et inférieure, ainsi que le foie (F) et tous les moignons bronchiques (B) et vasculaires (VP) situés dans le hile du poumon.

f. Le DA, passé au travers le 2^e espace intercostal, descend aisément couvrir le hile dont on fixe la position à l'aide d'une cloison pseudopéricardique de Vicryl® (V). Le grand dorsal (GD) reconstruit, de son côté, l'hémi-diaphragme droit.

Très mince et relativement étroit car son site donneur doit pouvoir être suturé sur lui-même en plicaturant la coupole diaphragmatique, ce petit lambeau est au plus utile pour couvrir, de façon primaire, une brèche œsophagienne basse, de modeste dimension, qui a pu être fermée à sa profondeur. Il doit être gardé en mémoire pour cette seule indication.

Cavité pleurale

Circonsrivant la loge pulmonaire, la cavité pleurale est limitée par les côtes latéralement, par le médiastin médialement, et est fermée en bas par le diaphragme. Lorsque la cavité pleurale est le siège d'empyèmes chroniques, éventuellement alimentés par des fistules aériques ou digestives, la réalisation de transferts tissulaires comblant les espaces morts laissés par des

résections pulmonaires plus ou moins étendues constitue l'un des éléments essentiels du traitement. En pratique, le choix des lambeaux de reconstruction est ici, comme précédemment, essentiellement fonction de la localisation de l'espace à atteindre. On y distingue donc deux étages, supérieur et inférieur, souvent concernés séparément par l'espace mort à combler.

– L'étage supérieur de la cavité pleurale, situé au-dessus d'un plan transversal conventionnel passant par le hile pulmonaire, est laissé ouvert dans les empyèmes pleuraux apicaux, rencontrés le plus souvent après des lobectomies pulmonaires supérieures. On le remplit aisément avec les lambeaux musculaires dérivés du pédicule thoracodorsal. Par ordre croissant, on choisira d'y transférer le chef inférieur du dentelé antérieur, le grand dorsal ou un lambeau combiné grand dorsal-grand dentelé, en fonction du volume nécessaire pour remplir le plus complètement possible l'espace

mort entretenant le sepsis local. Toutefois, il arrive souvent que la thoracotomie réalisée en préalable pour effectuer la pneumonie ait sacrifié tous les muscles sus-mentionnés et qu'il soit dès lors impossible de les utiliser. Ici se rencontrent dès lors les presque seules indications des *lambeaux libres* intrathoraciques, où les tissus de comblement, prélevés par défaut sur le pédicule thoracodorsal controlatéral, sont transférés, par anastomoses microvasculaires, sur des axes receveurs dégagés dans le creux axillaire voisin.

– *L'étagage inférieur de la cavité pleurale*, laissé libre dans les résections compliquées des lobes pulmonaires inférieurs est, lui, plus accessible au *lambeau inféromédial du grand dorsal* ou au *lambeau omental*. Transféré au travers d'une courte incision radiaire périphérique séparant les fibres charnues du diaphragme, ce dernier est d'efficacité supérieure dans les collections suppuratives très productives, surtout lorsqu'elles sont alimentées par une fistule bronchique qui peut être colmatée dans le même temps. Une alternative est constituée par le *lambeau pédiculé du muscle droit de l'abdomen*, dont le volume, potentiellement augmenté à l'aide d'une vaste palette cutanée désépidermée, peut servir à combler les parties les plus déclives de la cavité pleurale.

De telles thoracomyoplasties doivent se substituer aujourd'hui aux anciennes thoracoplasties qui effondraient, par de multiples fractures étagées, les parois costales sur les cavités résiduelles, détergées, des empyèmes chroniques. Dans ce domaine, les transferts musculaires intrathoraciques ont en effet l'avantage évident de laisser des séquelles esthétiques moindres, sans modifications majeures de contour sur le tronc et sans altérations fonctionnelles pariétales sur la dynamique ventilatoire. Leur efficacité thérapeutique, cependant, reste conditionnée par le respect d'une programmation opératoire en deux temps selon le principe de Clagett : une thoracostomie fenestrée première est réalisée pour nettoyer et assécher la plèvre; elle n'est suivie qu'ensuite par la thoracomyoplastie intracavitaire qui est menée à bien secondairement, dès que le sepsis local est contrôlé et bien avant qu'un fibrothorax ne se soit organisé.

Diaphragme

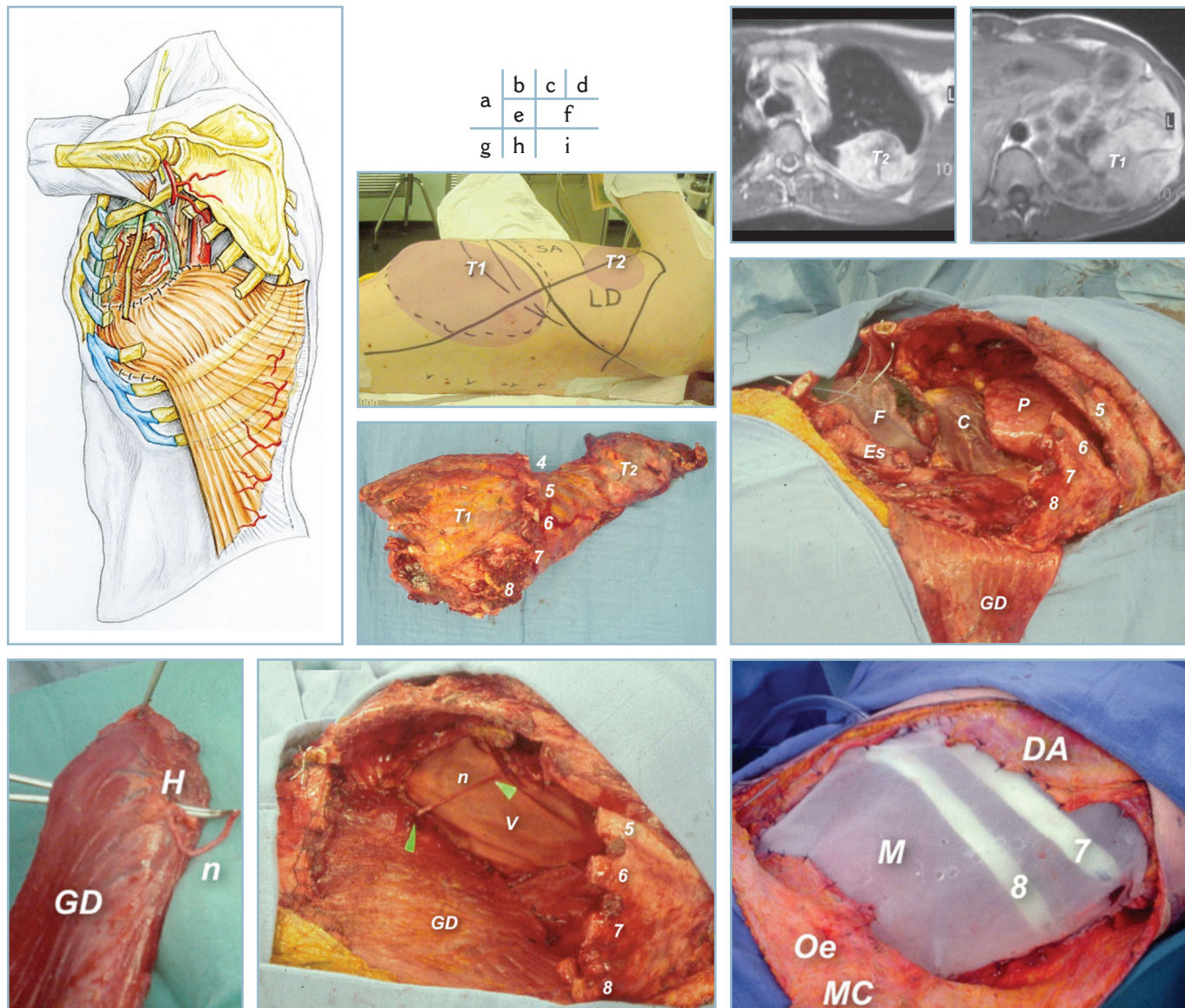
Le diaphragme sépare les cavités pleurale et péritonéale, et il doit être reconstruit si sa résection large a été effectuée lors de l'exérèse d'une tumeur invasive pneumo- (costo)-phrénique. Dans ce cas, la perte de substance intéresse généralement une coupole, depuis le centre tendineux jusqu'aux cintres costaux. Le *lambeau inféromédial, dit «renversé» du grand dorsal* constitue ici, une fois encore, le matériau de la reconstruction (*figure 9.5*). Bien que solide et compliant, le muscle doit être doublé en bas d'une mèche synthétique de type Marlex® qui prévient l'ascension à sa profondeur des viscères abdominaux. Restant fermement attaché le long de ses attaches vertébrales, il s'appuie, en traversant le 8^e ou le 9^e espace intercostal, sur le bord supérieur de la 9^e ou de la 10^e côte qui lui donne une vaste assise périphérique. Tendue ensuite transversalement en direction médiale, il est suturé sur les fibres tendineuses du centre phrénique. Cette transposition amène la face profonde du muscle et donc son pédicule proximal sacrifié en regard des viscères abdominaux. Lors de la dissection

de ce pédicule, le nerf thoracodorsal peut toutefois être suivi jusqu'au sommet du creux axillaire avant d'y être sectionné. Passé ensuite entre les faisceaux charnus du muscle, ce nerf peut alors se retrouver sur le versant thoracique de la néocoupole et être anastomosé sur le moignon restant du nerf phrénique. Ce geste transforme le lambeau en transfert intrathoracique potentiellement fonctionnel (*figure 9.5*). La neurotisation motrice de la phrénoplastie ainsi réalisée a pour but de prévenir, du moins en partie, l'atrophie fibreuse du muscle grand dorsal et de restaurer une tonicité élastique à la coupole reconstruite. Cela prévient son élévation secondaire sous la poussée des viscères digestifs aérés, surtout à gauche, où n'existe pas le barrage parenchymateux hépatique. Jusqu'ici, une véritable mobilité respiratoire phrénique n'a pas été documentée dans les transferts dorsaux réinnervés sur le moignon du nerf phrénique. Mentionnons ici enfin que, fonctionnellement, cette suture nerveuse microchirurgicale n'a vraiment de justification objective que si elle est pratiquée alors qu'il reste au-dessus de la coupole reconstruite au moins un lobe pulmonaire ventilé. Sous une cavité de pneumonectomie, elle est en effet vouée à être inefficace.

SUITES OPÉRATOIRES ET RÉSULTATS

Comme après toute thoracoplastie, les reconstructions intrathoraciques nécessitent un *drainage prolongé* des cavités opérées et de tous les espaces décollés pour lever les lambeaux. Une *ventilation assistée* de 24 à 48 h est également nécessaire afin de permettre au transfert intrathoracique de s'accoler sur les viscères voisins, et de s'appuyer dans des scissures pulmonaires ou dans les différents récessus pleuraux, médiastinaux et péricardiques où il a été glissé. La rapidité du sevrage respiratoire est fonction de l'ampleur de l'éventuelle reconstruction pariétale associée et du transfert choisi; l'épiploon, plus souple et plus sujet aux déplacements secondaires du fait de son revêtement péritonéal, nécessite ainsi, en général, entre 12 à 24 h de délai supplémentaire de stabilisation.

Dans 90 % des cas, l'opération réalisée conformément aux règles énoncées ci-dessus permet d'assurer la stabilité d'une reconstruction intrathoracique primaire ou le contrôle secondaire définitif d'un sepsis intrathoracique. Le *taux de succès* est le plus faible (50 %) pour les tentatives de sauvetage concernant des prothèses aortiques infectées. En revanche, 75 % des empyèmes peuvent être asséchés et presque toutes les fistules (85 %) sont durablement obturées. Rétrospectivement, il apparaît toujours que les échecs sont imputables soit à un défaut de comblement des espaces morts résiduels (volume du lambeau insuffisant), soit à une défaillance du viscère ou de l'implant sous-jacent au lambeau de couverture (progression d'une nécrose trachéale ou d'une plastie gastrique, récurrence d'infection au départ d'une prothèse ou d'une allogreffe). La nécrose du lambeau n'est que rarement impliquée dans les défauts de résultats. La règle opératoire absolue doit donc être



9.5 Exemple de reconstruction d'une hémicoupe diaphragmatique (a).

b-d. Un jeune patient présente une vaste tumeur pneumocostophrénique gauche (T1), de nature sarcomateuse, qui est associée à une seconde localisation tumorale située dans le lobe supérieur du même poumon (T2).

e. L'exérèse de cette lésion emporte les cinq arcs costaux en regard de la tumeur principale (T1), le lobe pulmonaire inférieur et, en continuité avec le péricarde et toute la plèvre pariétale, le diaphragme en bas et un segment de lobe supérieur (T2) en haut.

f. La perte de substance chirurgicale expose le cœur (C), le lobe pulmonaire restant (P), le foie (F) dont le lobe gauche a été résectué, ainsi que l'estomac (Es) dont la grande courbure a également été incluse dans la pièce d'exérèse.

g. Le muscle grand dorsal (GD), ménagé par la voie d'abord et levé sur ses pédicules paraspiniaux, est basculé sur l'arc de la 9^e côte pour reconstruire le diaphragme. Suturé médialement sur le centre tendineux, il est réinnervé par transfert du nerf thoracodorsal (n) sur le moignon du nerf phrénique, à l'endroit où celui-ci a été coupé sur le péricarde dont la continuité a été restaurée à l'aide d'une mèche de Vicryl® (V).

h. Pour que cette anastomose nerveuse soit techniquement possible, le nerf, situé à la face profonde du grand dorsal, doit être passé au travers des fibres charnues du muscle, à l'endroit de son hile (H).

i. La paroi thoracique est reconstruite ensuite, sur des arcs costaux en méthylmétacrylate, à l'aide d'une plaque de Marlex® (M), recouverte par le muscle dentelé antérieur (DA) en haut, et par un lambeau musculocutané (MC) du muscle oblique externe de l'abdomen (Oe), en bas.

d'élargir systématiquement le parage des viscères au départ des trajets fistuleux et de remplacer tous les matériaux infectés. Sans ces gestes préliminaires sur la cible, les ravaudages en patch et toutes les tentatives de comblement d'espaces morts ou de colmatage de brèches même filiformes sont inopérants.

Souvent menées aux confins ultimes de la cavité thoracique et parfois aux limites des régions cervicales (syndrome apical de Pancoast) ou abdominales (résections thoracophréniques), toutes les interventions reconstructrices décrites ici ont une *mortalité et une morbidité* périopératoires qui restent corrélées avec les multiples fonctions générales mises en péril chez les malades qui doivent les subir. Leur mortalité immédiate ou différée est de l'ordre de 10% en moyenne lorsque myoplasties et omentoplasties se partagent, à parts égales, les indications du geste de reconstruction intrathoracique. S'élevant jusqu'à un taux de 15 à 20% lorsque seuls les muscles sont utilisés, cette mortalité survient généralement dans un tableau de défaillance multi-systémique (*multiple organ failure* [MOF]) qui, souvent, préexistait à l'intervention. Alternativement, c'est le sevrage de la ventilation assistée qui pose problème, presque toujours suite à une pneumopathie infectieuse sévère développée sur un poumon restant unique. Comme pour les thoracoplasties, ce sont donc la qualité de la fonction respiratoire préopératoire et l'importance du geste de résection pulmonaire associé au geste de reconstruction intrathoracique qui en conditionnent à la fois le pronostic vital et la qualité de ses suites fonctionnelles.

Parmi les *complications tardives*, on relève, outre les classiques retards de cicatrisation, les non moins fréquentes éventrations épigastriques survenant dans la suite de prélèvements omentaux, lorsque le sternum xyphoïdien a été réséqué ou que le médiastin antérieur a été laissé temporairement ouvert après l'omentoplastie. Signalons enfin que l'omentum peut, à la suite d'un accroissement pondéral important, présenter hypertrophie compressive de sa portion graisseuse intrathoracique (*figure 9.6*). S'il a été transféré en localisation médiastinale antérieure, l'effet de masse engendré peut causer une symptomatologie de péricardite constrictive, voire, sur un cœur fragile, une défaillance cardiaque d'étiologie extrinsèque sévère. Dans ces conditions, il est nécessaire de réduire secondairement, par voie de thoracotomie gauche ou droite, le volume du paquet adipeux péricardique afin de permettre aux cavités ventriculaires de retrouver leur dynamique et leur expansion. Au total, cela porte à 20% la *morbidité générale* des transferts intrathoraciques.

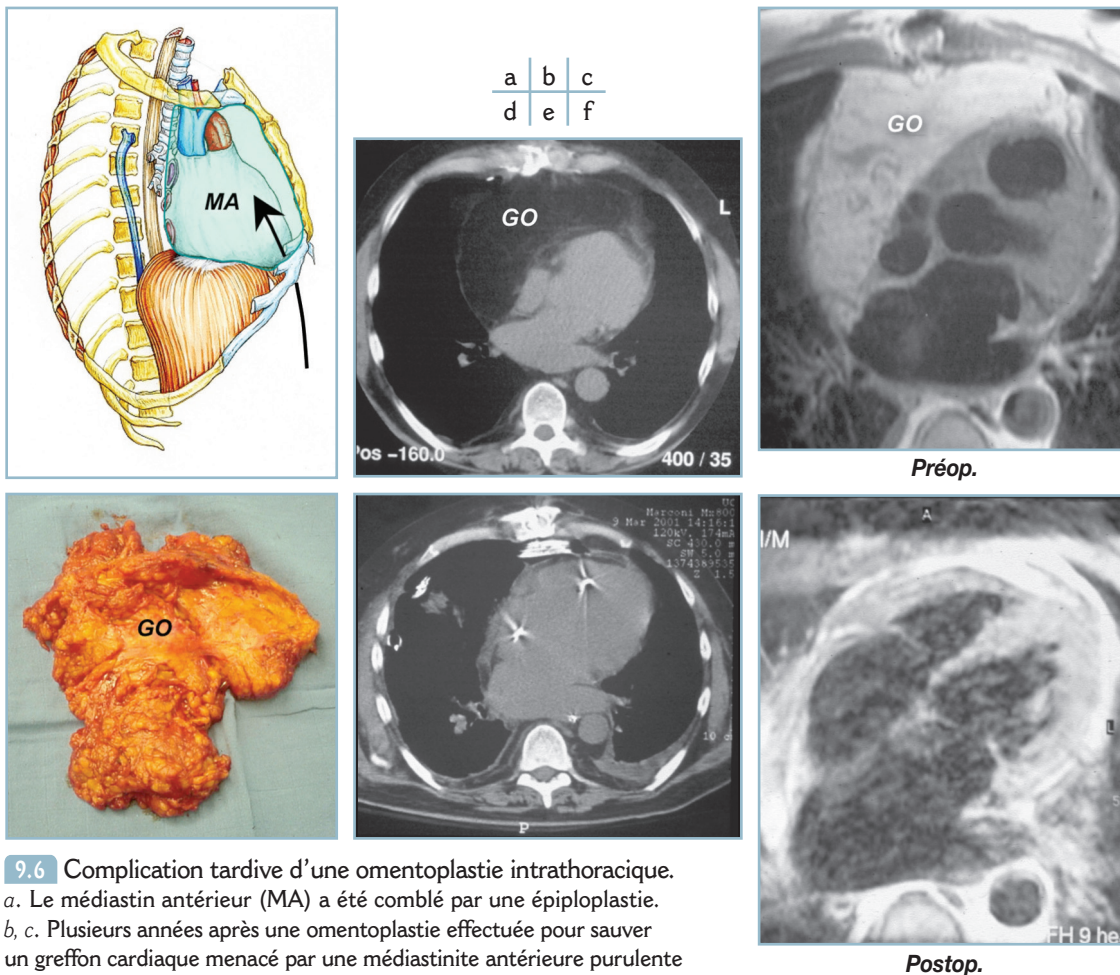
Les hautes doses de vasopresseurs périphériques et le faible débit cardiaque auxquels les lambeaux sont confrontés lors des interventions intrathoraciques de sauvetage diminuent d'autant leur vascularisation et, au point de les ischémier, rendent alors probablement compte de leur occasionnelle défaillance immédiate ou différée. Cette dernière réalité implique que, pour bénéficier de leur efficacité optimale, les lambeaux pédiculés intrathoraciques doivent être réalisés sinon prophylactiquement sur les terrains à risque, à tout le moins très rapidement dès que la complication potentiellement sévère d'une sternotomie ou d'une thoracotomie se fait jour et avant que l'état hémodynamique du malade ne soit instable. Si les règles de leur

usage sélectif sont adéquatement suivies, les lambeaux pédiculés intrathoraciques représentent dès lors, par leur fiabilité, leur versatilité et le très large éventail de leur choix, un arsenal thérapeutique chirurgical très efficace qui relègue la transplantation microchirurgicale des mêmes unités anatomiques dans les cavités du thorax au rang de la prouesse technique honorable certes, mais très souvent inutile, voire délétère puisqu'elle sacrifie pour les vaisseaux receveurs des axes artériels ou veineux qui auraient pu être plus judicieusement exploités.

CONCLUSION

Répondant à des contraintes anatomiques multiples, l'utilisation raisonnée des transferts intrathoraciques repose sur le respect de deux principes cardinaux. Le premier veut que la nature du lambeau s'adapte au terrain qui le reçoit; le second oriente le choix du transfert en fonction de la localisation topographique du site à reconstruire et des pédicules vasculaires qui restent disponibles sur le tronc ou dans l'abdomen. Conformément à ces règles de base, le contenu de la cavité thoracique peut être divisé en neuf segments topographiques distincts, et il existe pour chacun d'eux une liste de différents lambeaux à envisager séquentiellement lorsqu'il faut soit y combler un espace mort, soit y colmater une brèche fistuleuse (*figure 9.7 et tableau 9.1*). Sous son apparente simplicité, la synthèse didactique que nous avons faite ici ne doit toutefois pas cacher la complexité des situations rencontrées et le caractère multifactoriel des décisions qui, en corollaire, sont arrêtées dans chaque cas particulier. Certes, les lambeaux intrathoraciques jouissent d'une assez grande efficacité objective, pour une morbidité très acceptable. Adéquatement utilisés, ils ont le pouvoir de sauver des patients dont le pronostic vital est directement engagé et celui de résoudre en 12 jours, en moyenne, des affections chroniques invalidantes dont le traitement plus conservateur nécessiterait des mois de soins hospitaliers incertains et très coûteux.

Cependant, pour leur garantir les succès escomptés, il importe de les programmer sélectivement et sans délai, en posant des gestes dont l'agressivité apparente est en réalité justement adaptée au mal qu'ils combattent. L'interdisciplinarité parfaite entre chirurgiens plasticiens, chirurgiens cardiothoraciques et réanimateurs est, dans cette entreprise, la condition indispensable de la réussite. Loin d'être le simple dispensateur d'un transfert tissulaire fiable, le plasticien y joue un rôle central en apportant à chaque étape du traitement sa compétence et sa sensibilité originales. Planifiant les voies d'abord pour respecter un maximum de territoires et de vaisseaux utiles, il définit la stratégie opératoire globale en fonction des impératifs de la reconstruction. Participant aux exérèses tumorales, élargissant les parages timorés, il adapte ensuite la découpe de son lambeau à l'architecture tridimensionnelle du site à réparer dont il perçoit d'autant mieux les exigences qu'il a lui-même contribué à y créer la perte de substance. Il dirige enfin les soins postopératoires où sa rigueur seule est garante des meilleurs résultats esthétiques et fonctionnels.



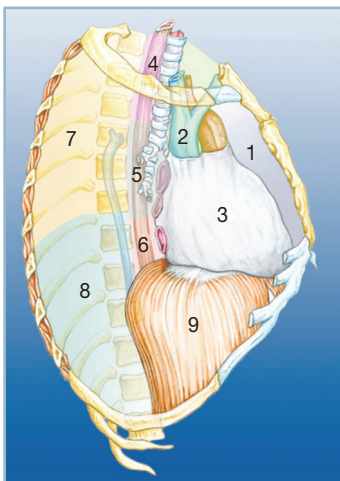
9.6 Complication tardive d'une omentoplastie intrathoracique.

a. Le médiastin antérieur (MA) a été comblé par une épiploplastie.

b, c. Plusieurs années après une omentoplastie effectuée pour sauver un greffon cardiaque menacé par une médiastinite antérieure purulente sévère, un malade développe une défaillance cardiaque avec une symptomatologie analogue à celle d'une péricardite constrictive. Le scanner (b) et l'IRM (c) démontrent que le cœur est en réalité comprimé par une hypertrophie majeure de la graisse omentale (GO) survenue suite à un gain pondéral important.

d. Cela motive une exérèse secondaire de l'omentoplastie qui doit être effectuée par voie de thoracotomie droite, afin de ne pas reprendre la sternotomie dont le retard de cicatrisation avait été à l'origine de la médiastinite inaugurale.

e, f. Ce geste, en libérant la contrainte volumétrique sur le greffon cardiaque, voit le cœur retrouver sa morphologie et sa fonction.



9.7 Directives topographiques pour la sélection raisonnée des transferts intrathoraciques. La cavité thoracique peut être divisée en 9 segments topographiques distincts dont le comblement, la couverture ou la reconstruction périsvéricale peuvent être réalisés en choisissant d'y transposer l'un des lambeaux dont la liste ou sélection séquentielle est reprise dans le *tableau 9.1*.

Tableau 9.1. Directives topographiques pour la sélection des transferts intrathoraciques.

1	Ensemble du médiastin antérieur – grand omentum – lambeaux combinés : grands pectoraux/droit de l'abdomen
2	Étage supérieur du médiastin antérieur – grand pectoral à pédicule latéral – grand pectoral à pédicule supéromédial
3	Étage inférieur du médiastin antérieur – grand pectoral à pédicule inféromédial – grand omentum – droit de l'abdomen
4	Étage supérieur du médiastin postérieur – grand pectoral à pédicule latéral
5	Étage moyen du médiastin postérieur – dentelé antérieur – grand dorsal à pédicule proximal – grand pectoral à pédicule latéral – grand omentum – intercostal à pédicule postérieur – trapèze
6	Étage inférieur du médiastin postérieur – diaphragme – grand dorsal à pédicule inféromédial
7	Étage supérieur de la cavité pleurale – grand dentelé – grand dorsal à pédicule proximal – lambeau chimérique grand dorsal-grand dentelé
8	Étage inférieur de la cavité pleurale – grand dorsal à pédicule inféromédial – grand omentum
9	Diaphragme – grand dorsal à pédicule inféromédial

Pour en savoir plus

Principes généraux

Arnold PG, Pairolero PC. Intrathoracic muscle flaps : a 10-year experience in the management of life threatening infections. *Plast Reconstr Surg* 1989; 84 : 92-9.

Arnold PG, Pairolero PC. Intrathoracic muscle flaps : an account of their use in the management of 100 consecutive patients. *Ann Surg* 1990; 211 : 656-62.

Harris SU, Nahai F. Intrathoracic muscle transposition. Surgical anatomy and techniques of harvest. *Chest Surg Clin N Am* 1996; 6 : 501-18.

Kao CC, Rand RP, Stridde BC, Marchioro TL. Techniques in composite reconstruction of extensive thoracoabdominal tumor resections. *J Am Coll Surg* 1995; 180 : 146-9.

Malhisen DJ, Grillo HC, Vlahakes GJ, Daggett WM. The omentum in the management of complicated cardio-thoracic problems. *J Thorac Cardiovasc Surg* 1988; 95 : 677-84.

Pairolero PC, Arnold PG, Pichler JM. Intrathoracic transposition of extrathoracic skeletal muscle. *J Thorac Cardiovasc Surg* 1983; 86 : 809-17.

Widmer K, Krueger T, Lardinois D, Banic A, Ris HB. A comparative evaluation of intrathoracic latissimus dorsi and serratus anterior muscle transposition. *Eur J Cardiothorac Surg* 2000; 18 : 435-9.

Médiastin antérieur

Coselli JS, Crawford ES, Williams TW, Bradshaw HW, Wiemer DR, Harris RL. Treatment of postoperative infection of ascending aorta and transverse aortic arch including use of viable omentum and muscle flaps. *Ann Thor Surg* 1990; 50 : 868-81.

Krabatsch T, Hetzer R. Infected ascending aortic prosthesis : successful treatment by thoracic transposition of the greater omentum. *Eur J Cardiothorac Surg* 1995; 9 : 223-5.

Levashev Y, Akopou AL, Mosin IV. The possibilities of greater omentum usage in thoracic surgery. *Eur J Cardiothorac Surg* 1999; 15 : 465-8.

Mathes SJ, Nahai F, Arnold PG, Fisher J, Bone DK. Anterior thorax : a systematic approach to flap selection. In : Mathes SJ, Nahai F, eds. *Clinical applications for muscle and musculocutaneous flaps*. Saint-Louis-Toronto-Londres : The C.V. Mosby Co; 1982. p. 222-83.

Fistules bronchopleurales

Deschamps C, Allen HS, Miller DL, Nichols FG, Pairolero PC. Management of postpneumonectomy empyema and bronchopleural fistula. *Semin Thorac Cardiovasc Surg* 2001; 13 : 13-9.

Hollaus P, Huber M, Lax F, Wurning PN, Bohm G, Pridum NS. Closure of bronchopleural fistula after pneumonectomy with a pedicled intercostal muscle flap. *Eur J Cardiothorac Surg* 1999; 16 : 181-6.

Kalweit G, Feindt P, Huwer H, Volkmer I, Gans E. The pectoralis muscle flaps in the treatment of bronchial stumps fistula following pneumonectomy. *Eur J Cardiothorac Surg* 1994; 8 : 358-62.

Mineo TC, Ambrogi V. The diaphragmatic flap : a multi use material in thoracic surgery. *J Thorac Cardiovasc Surg* 1999; 118 : 1084-9.

Rendina EA, Yenata F, Ricci P, Fadda G, Bognolo D, Ricci C, et al. Protection and revascularization of bronchial anastomosis by the intercostal pedicle flaps. *J Thor Cardiovasc Surg* 1994; 107 : 1251-4.

Yokomise H, Takahashi Y, Inui K. Omentoplasty for postpneumonectomy bronchopleural fistulas. *Eur J Cardiothorac Surg* 1994; 8 : 122-4.

Empyèmes

Clagett OT, Geraci JE. A procedure for the management of postpneumonectomy empyema. *J Thorac Cardiovasc Surg* 1963; 45 : 141-5.

Garcia-Yuste M, Ramos G, Duque JL, Heras F, Castaneda M, Cerezal LJ, et al. Open-window thoracostomy and thoracomyoplasty to manage chronic pleural empyema. *Ann Thorac Surg* 1998; 65 : 818-22.

Michaels BM, Orgill DP, Decamp MH, Pribasz JJ, Eriksson E, Swanson S. Flap closure of pneumonectomy empyema. *Plast Reconstr Surg* 1997; 99 : 437-42.

Nomori H, Horio H, Kotogashi R, Hasegawa T. Intrathoracic transposition of the musculocutaneous flap in treating empyema. *Thorac Cardiovasc Surg* 1995; 43 : 171-5.

Pairolero PC, Arnold PG, Trustek VF, Meland BN, Kay PP. Postpneumonectomy empyema : the role of intrathoracic muscle transposition. *J Thorac Cardiovasc Surg* 1990; 99 : 958-68.

Regnard JF, Alifano M, Puyo R, Fares E, Magdelaniat P, Levasseur P. Open window thoracostomy followed by intrathoracic flaps transposition in the treatment of empyema complicating pulmonary resection. *J Thorac Cardiovasc Surg* 2000; 120 : 270-5.

Shimizu J, Oda M, Hayashi Y, Murakami S, Kobayashi K, Arano Y, et al. Evaluation of surgical treatment of pyothorax with special reference to the usefulness of the omental pedicle flap method. *Eur J Cardiothorac Surg* 1993; 7 : 543-7.

Reconstruction phrénique

Bedini AV, Andrani SM, Muscoli G. Latissimus dorsi reverse flap to substitute the diaphragm after extra pleural pneumonectomy. *Ann Thorac Surg* 2000; 69 : 986-8.

Bedini AV, Valente M, Andreani S, Ravasi G. Reverse flap of latissimus dorsi for diaphragm reconstruction in the adult : specification of the technical procedure and report on six cases. *J Thorac Cardiovasc Surg* 1997; 114 : 846-8.

Bostwick J, Scheffan M, Nahai F, Jurkiewicz MJ. The "reverse" latissimus dorsi muscle and musculocutaneous flaps : anatomical and clinical considerations. *Plast Reconstr Surg* 1980; 65 : 395-9.

Wallace CA, Roden JS. Reverse, reinnervated latissimus dorsi flap reconstruction of congenital diaphragmatic absence. *Plast Reconstr Surg* 1995; 96 : 761-9.

Lambeaux libres intrathoraciques

Hammond DC, Fischer J, Meland NB. Intrathoracic free flaps. *Plast Rec Surg* 1993; 91 : 1259-64.

Perkins DJ, Lee KK, Pennington DG, Stern HS. Free flaps in the management of the intrathoracic sepsis. *BJ Plast Surg* 1995; 48 : 546-50.

CHAPITRE 10

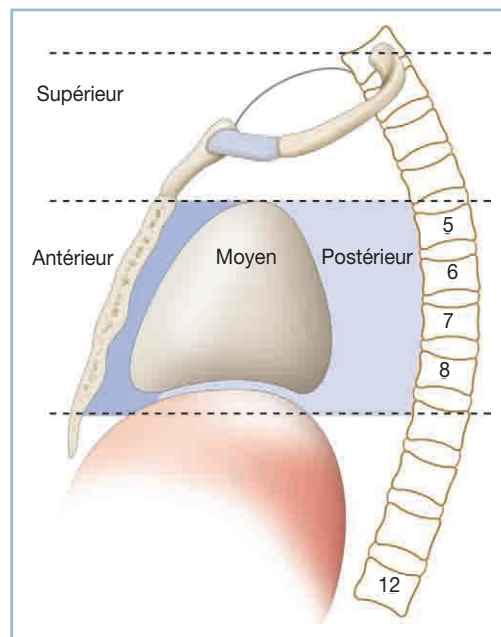
Prise en charge chirurgicale des médiastinites aiguës de l'adulte

C. GUÉDON

L'incidence des médiastinites poststernotomie, estimée à 2,5%, demeure inchangée depuis près de 20 ans [17]. La mortalité de cette affection, qui varie de 5 à 50% [7], en fait la première cause de mortalité en chirurgie cardiaque. Le traitement des médiastinites poststernotomie a notablement évolué ces dernières années, en raison principalement d'un diagnostic beaucoup plus précoce qui a permis l'instauration du traitement conservateur. Classiquement, la mise à plat de la plaie sternale infectée était systématiquement suivie de pansements à ciel ouvert, tout au long d'une période prolongée de cicatrisation dirigée. L'exposition des structures médiastinales faisait parfois craindre la survenue de surinfections et/ou de ruptures vasculaires. Le recours aux transpositions musculaires puis à l'épiploplastie, à partir des années 1980, avait permis d'obtenir une diminution de la mortalité ainsi qu'un raccourcissement de l'évolution [13,18]. La généralisation de la ponction médiastinale postopératoire précoce, à visée diagnostique, a donné un nouvel essor au traitement à thorax fermé par drainage aspiratif qui succéda à la technique d'irrigation-drainage, considérée jusque-là comme la méthode standard de traitement des médiastinites précoces [2,6]. Cette évolution récente a eu pour corollaire une amélioration de la survie avec une diminution spectaculaire des pertes de substances médiastinales résiduelles résultant du traitement à ciel ouvert. Ce dernier ne se justifie plus qu'en cas d'échec du traitement à thorax fermé ou devant certaines médiastinites aiguës graves infectées à *Streptococcus aureus* méthicilline résistant ou bien comportant une nécrose sternocostale.

TRAITEMENT INITIAL À THORAX FERMÉ PAR DRAINAGE ASPIRATIF

Dès que le diagnostic est suspecté, un traitement antibiotique, fondé sur les données bactériologiques disponibles, doit être institué. Celui-ci associe généralement une bêtalactamine ou un glycopeptide à un aminoglycoside. Une exploration médiastinale sous anesthésie générale est alors entreprise en urgence (figure 10.1). La sternotomie est complètement réouverte; un curetage des dépôts de fibrine et un parage généreux de la peau



10.1 Subdivisions du médiastin.

(D'après Guédon C. Traitement chirurgical des médiastinites aiguës de l'adulte. Encycl Méd Chir [Éditions scientifiques et médicales Elsevier SAS, Paris]. Techniques chirurgicales – Chirurgie plastique reconstructrice et esthétique, 45-673, Techniques chirurgicales, Thorax, 42-183, 2003, 9 p.)

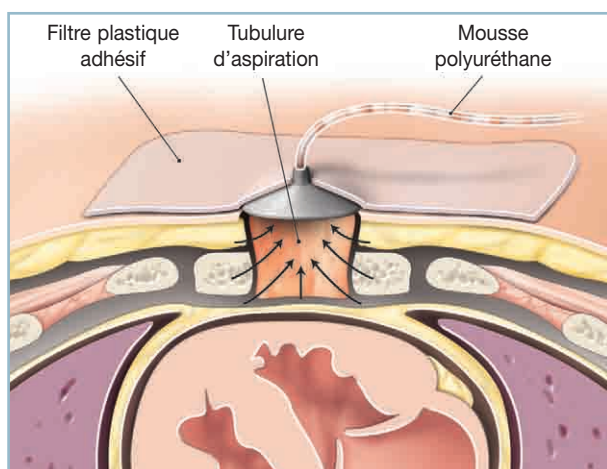
et des tissus sous-cutanés sont réalisés. Toute zone non vascularisée du sternum doit être réséquée à la scie. Enfin, la cavité péricardique est nettoyée et la plaie médiastinale abondamment irriguée avec de la povidone iodée diluée. La mise en dépression de la plaie est assurée grâce à la mise en place de 3 à 6 drains aspiratifs dans les espaces explorés. La synthèse du sternum et la fermeture cutanée vont permettre aux drains aspiratifs de maintenir une dépression de l'ordre de 700 mmHg pendant au moins 10 jours. Les produits de drainage doivent être régulièrement cultivés pour adapter l'antibiothérapie qui sera maintenue de 4 à 6 semaines [14].

TECHNIQUE À THORAX OUVERT

En cas d'échec de cette technique, ou bien de médiastinite à staphylocoque méthicilline résistant ou d'ostéomyélite avec nécrose massive du sternum, le recours à la mise à plat avec pansement à thorax ouvert s'impose, malgré les risques inhérents à cette technique : insuffisance respiratoire due au manque de rigidité thoracique, surinfection possible de la plaie médiastinale, exposition du cœur et des gros vaisseaux avec risque de rupture vasculaire.

La technique à thorax ouvert consiste à laisser à plat le médiastin après le parage des lésions. La plaie médiastinale est comblée de compresses imbibées de povidone iodée qui seront renouve-

lées deux à trois fois par jour jusqu'à contrôle de l'état septique local [8,9]. La mise de la plaie sous pression négative contrôlée, par l'intermédiaire d'une mousse de polyuréthane, selon la technique VAC® (*vacuum assisted closure*; Équipement Médical KCI, France) à la place du pansement traditionnel doit être envisagée dès que possible [3,21] (*figure 10.2*). Tout en facilitant la prise en charge de la plaie, le maintien d'une pression négative continue de 125 mmHg réduit la colonisation bactérienne et l'œdème tissulaire; cela améliore la vascularisation de la plaie et favorise la formation de tissu de granulation. Dans les cas les moins graves, cela permet une fermeture par cicatrisation dirigée. Dans les autres cas, cette mise en dépression crée les conditions favorables à une fermeture chirurgicale secondaire.



10.2 Mise en dépression continue de la plaie grâce au système VAC®.

(D'après Guédon C. Traitement chirurgical des médiastinites aiguës de l'adulte. Encycl Méd Chir [Éditions scientifiques et médicales Elsevier SAS, Paris]. Techniques chirurgicales – Chirurgie plastique reconstructrice et esthétique, 45-673, Techniques chirurgicales, Thorax, 42-183, 2003, 9 p.)

FERMETURE DES PERTES DE SUBSTANCES THORACIQUES RÉSIDUELLES DANS LES SUITES DE MÉDIASTINITES AIGÜES GRAVES

Avant d'envisager la fermeture d'une perte de substance thoracique, un bilan local s'impose. L'exploration méticuleuse de la plaie recherche une fistule médiastino-pleurale, une exposition vasculaire, un séquestre ou une atteinte chondrocostale associée, qui doivent faire pratiquer préalablement une résec-

tion à la demande, en sachant que tout cartilage atteint doit être résecqué en totalité jusqu'au contact osseux [10].

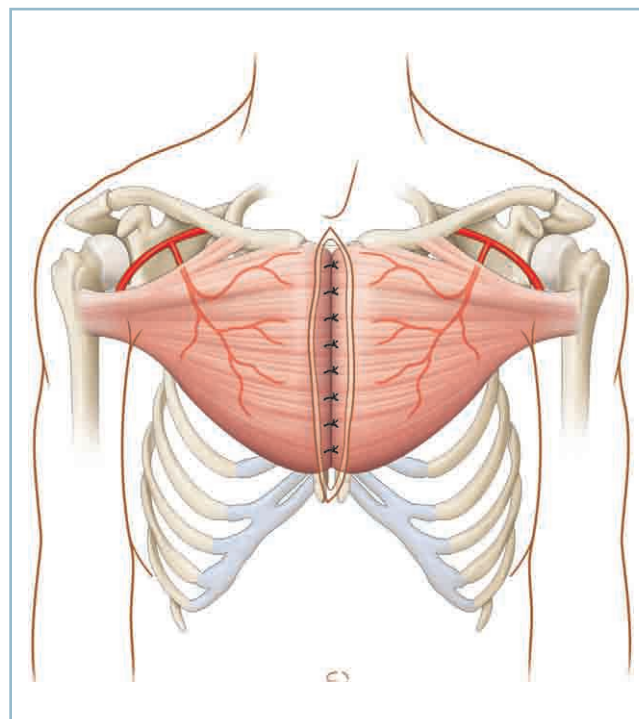
La longueur, la largeur et la profondeur de la brèche pariétale, en un mot le volume de l'espace mort rétrosternal sont des données essentielles à prendre en compte dans le choix de la technique de fermeture.

Fermeture par lambeaux d'avancement

La fermeture cutanée simple était très utilisée avant l'avènement des myoplasties. Elle était pratiquée après une période généralement très longue de cicatrisation dirigée et ne s'adressait qu'aux pertes de substances résiduelles les plus modestes.

L'intervention consiste en un simple décollement cutané pré-pectoral bilatéral à la demande, suivi d'une fermeture cutanée toujours associée à un drainage aspiratif prolongé [16].

De pratique plus récente, le décollement sous-pectoral de deux vastes lambeaux musculotendus d'avancement (*figure 10.3*) permet d'obtenir un bon matelassage de la région sternale grâce au rapprochement des pectoraux sur la ligne médiane. Cette technique présente en outre l'avantage de mieux respecter l'intégrité de la vascularisation cutanée tout en relaxant la traction sternocostale des muscles.



10.3 Plastie d'avancement cutanéomusculaire.

(D'après Guédon C. Traitement chirurgical des médiastinites aiguës de l'adulte. Encycl Méd Chir [Éditions scientifiques et médicales Elsevier SAS, Paris]. Techniques chirurgicales – Chirurgie plastique reconstructrice et esthétique, 45-673, Techniques chirurgicales, Thorax, 42-183, 2003, 9 p.)

Ces procédés ont vu leurs indications se multiplier avec l'extension de la technique de cicatrization par pression négative contrôlée (VAC®) qui permet d'accélérer le comblement de la plaie, sans toujours conduire à une fermeture complète de celle-ci.

Transposition épiploïque

La transposition du grand épiploon a été historiquement l'une des techniques les plus utilisées pour la reconstruction du thorax [5,23]. Elle s'est imposée dès la fin des années 1970 dans la prise en charge des pertes de substances d'origine trophique et/ou infectieuse [12]. Son comportement dans les plaies torpides ou infectées est attribué à son fort potentiel de néovascularisation et à ses propriétés anti-infectieuses, conséquence de sa concentration élevée en cellules immunocompétentes [15].

Après ouverture du péritoine, un décollement coloépiploïque est mené de gauche à droite, en prenant soin de respecter le mésocôlon transverse. La plastie épiploïque peut alors être mobilisée à la demande, en sectionnant tout d'abord l'épiploon et les vaisseaux gastroépiploïques gauches près de la rate, puis en la pédiculisant sur les vaisseaux gastroépiploïques droits par section progressive des vaisseaux courts gastriques jusque dans la région antrale. Cette manœuvre de libération génère un arc de rotation qui est presque toujours suffisant pour atteindre n'importe quel point du médiastin. L'ascension de l'épiploon vers le médiastin est, le plus souvent, assurée grâce à un large décollement sous-cutané et, plus rarement, par l'intermédiaire d'une incision diaphragmatique en avant du péricarde. L'épiploon est alors soigneusement étalé sur les structures médiastinales exposées et généralement maintenu en place par quelques points aux structures anatomiques adjacentes (*figure 10.4*).

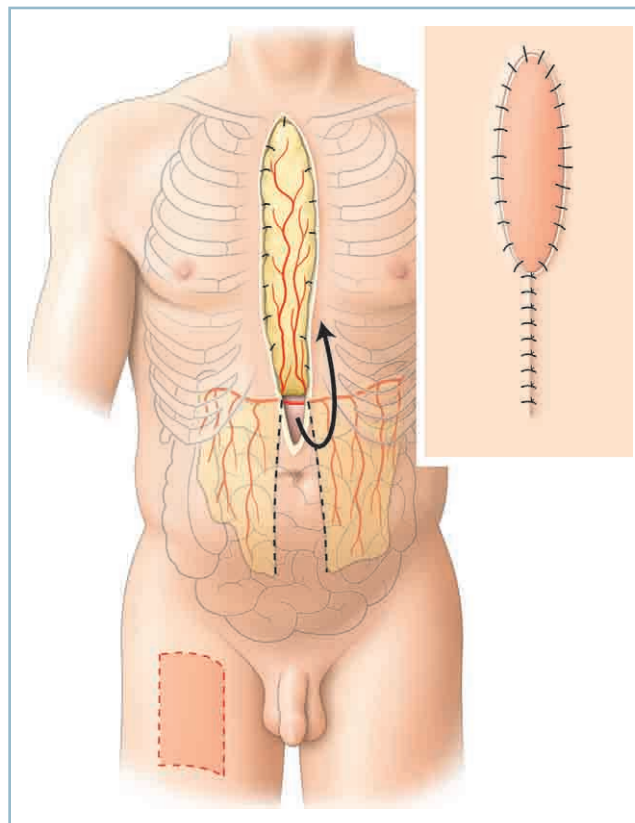
Chez ces patients à l'état hémodynamique souvent précaire, nous avons appris à nous méfier des procédés d'allongement épiploïque par dédoublement qui font courir un risque accru de nécrose distale [4].

Myoplasties

C'est en 1980 que Jurkiewicz et al. ont pour la première fois fait état d'excellents résultats obtenus après un parage agressif suivi de l'exclusion de tout espace mort médiastinal grâce à la transposition des muscles grands pectoraux [13].

Transpositions pectorales

Les muscles grands pectoraux, situés de part et d'autre de la perte de substance médiastinale, sont en effet des candidats idéaux à la transposition médiastinale [20,22]. Le pédicule vasculaire dominant est représenté par les vaisseaux acromiothoraciques qui naissent des vaisseaux axillaires au bord supérieur du muscle petit pectoral près de la ligne médioclaviculaire.

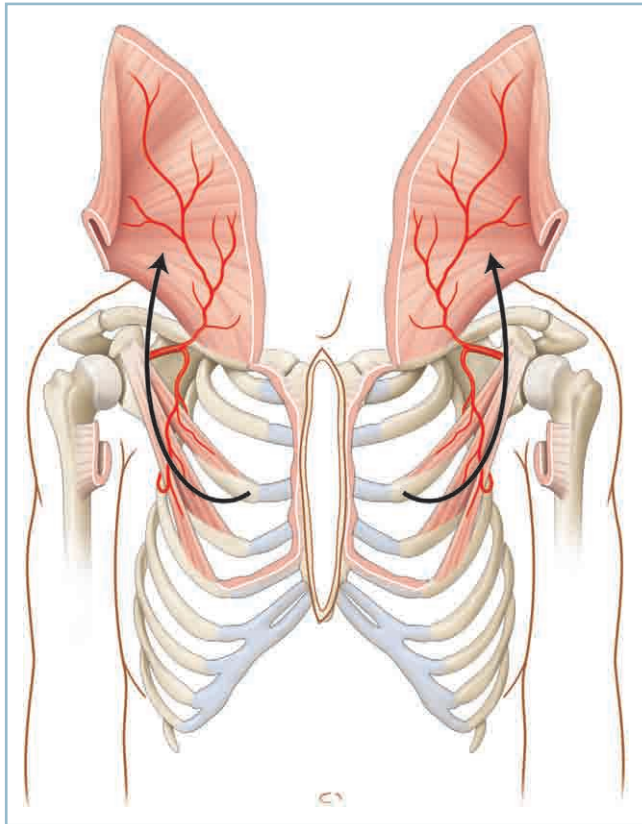


10.4 Épiploplastie sur les vaisseaux gastroépiploïques droits.

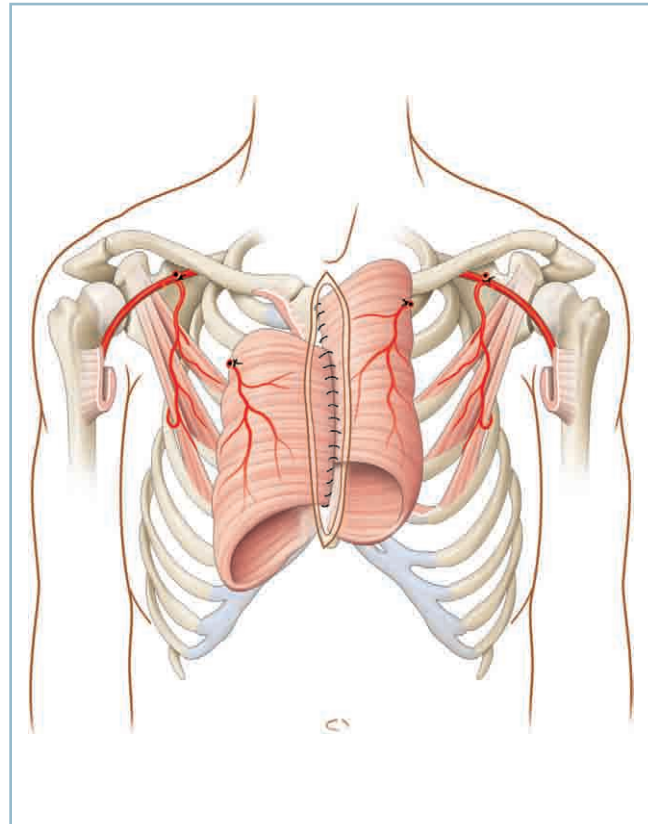
(D'après Guédon C. Traitement chirurgical des médiastinites aiguës de l'adulte. Encycl Méd Chir [Éditions scientifiques et médicales Elsevier SAS, Paris]. Techniques chirurgicales – Chirurgie plastique reconstructrice et esthétique, 45-673, Techniques chirurgicales, Thorax, 42-183, 2003, 9 p.)

Après section des insertions humérales du muscle, la longueur de l'arc de rotation et la situation de son point pivot ne lui permettent d'atteindre que la moitié supérieure du médiastin, ce qui est souvent insuffisant pour assurer un comblement satisfaisant de la perte de substance (*figure 10.5*).

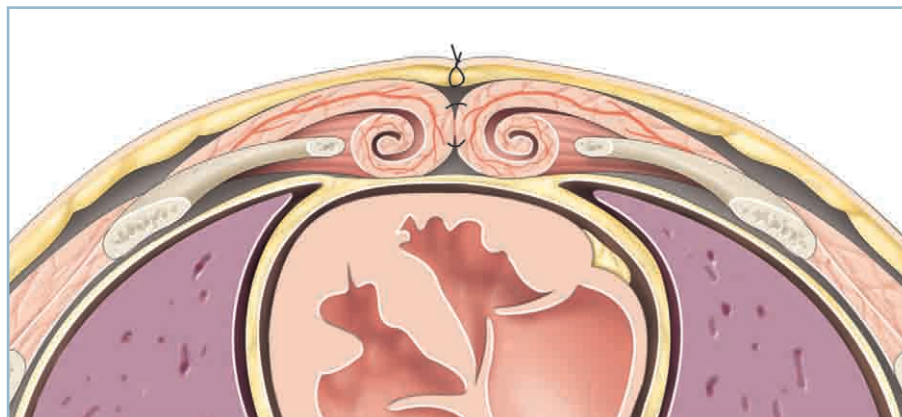
Dans la plupart des cas, il faut lui préférer la transposition pectorale sur les pédicules secondaires qui naissent à la partie interne des quatre premiers espaces intercostaux. Ceux-ci sont représentés non seulement par des branches perforantes issues des vaisseaux mammaires internes, mais également par des branches perforantes antérieures des vaisseaux intercostaux [1]. Après section des insertions humérales, on réalise un décollement complet du muscle en ne conservant que ses insertions manubriosternales. Un retournement supérieur à 180° permet la descente de la plastie musculaire vers le médiastin (*figure 10.6*). La naissance des pédicules vasculaires à proximité du bord latéral du sternum permet une utilisation optimale des muscles en augmentant considérablement leur capacité de comblement (*figure 10.7*). La richesse de cette vascularisation est telle que la seule préservation des perforantes issues de



10.5 Dissection des muscles grands pectoraux sur les pédicules acromiothoraciques.
(D'après Guédon C. Traitement chirurgical des médiastinites aiguës de l'adulte. Encyl Méd Chir [Éditions scientifiques et médicales Elsevier SAS, Paris]. Techniques chirurgicales – Chirurgie plastique reconstructrice et esthétique, 45-673, Techniques chirurgicales, Thorax, 42-183, 2003, 9 p.)



10.6 Retournement des deux plasties pectorales sur les perforantes internes.
(D'après Guédon C. Traitement chirurgical des médiastinites aiguës de l'adulte. Encyl Méd Chir [Éditions scientifiques et médicales Elsevier SAS, Paris]. Techniques chirurgicales – Chirurgie plastique reconstructrice et esthétique, 45-673, Techniques chirurgicales, Thorax, 42-183, 2003, 9 p.)



10.7 Comblement de l'espace mort médiastinal après myoplastie de retournement.
(D'après Guédon C. Traitement chirurgical des médiastinites aiguës de l'adulte. Encyl Méd Chir [Éditions scientifiques et médicales Elsevier SAS, Paris]. Techniques chirurgicales – Chirurgie plastique reconstructrice et esthétique, 45-673, Techniques chirurgicales, Thorax, 42-183, 2003, 9 p.)

deux espaces intercostaux contigus suffit pour assurer la survie de la totalité du muscle, même après prélèvement des vaisseaux mammaires internes [10]. Elle rend possible une mobilisation pectorale complémentaire; c'est ainsi qu'une translation verticale des muscles peut être obtenue par déplacement de leur point pivot, grâce à une section partielle, à la demande, de leurs insertions sternales, céphaliques ou caudales. Cette manœuvre permet de disposer les muscles tête-bêche, ce qui assure un comblement plus homogène de la perte de substance médiastinale, au profit de la moitié inférieure de celle-ci.

Transposition du muscle grand dorsal

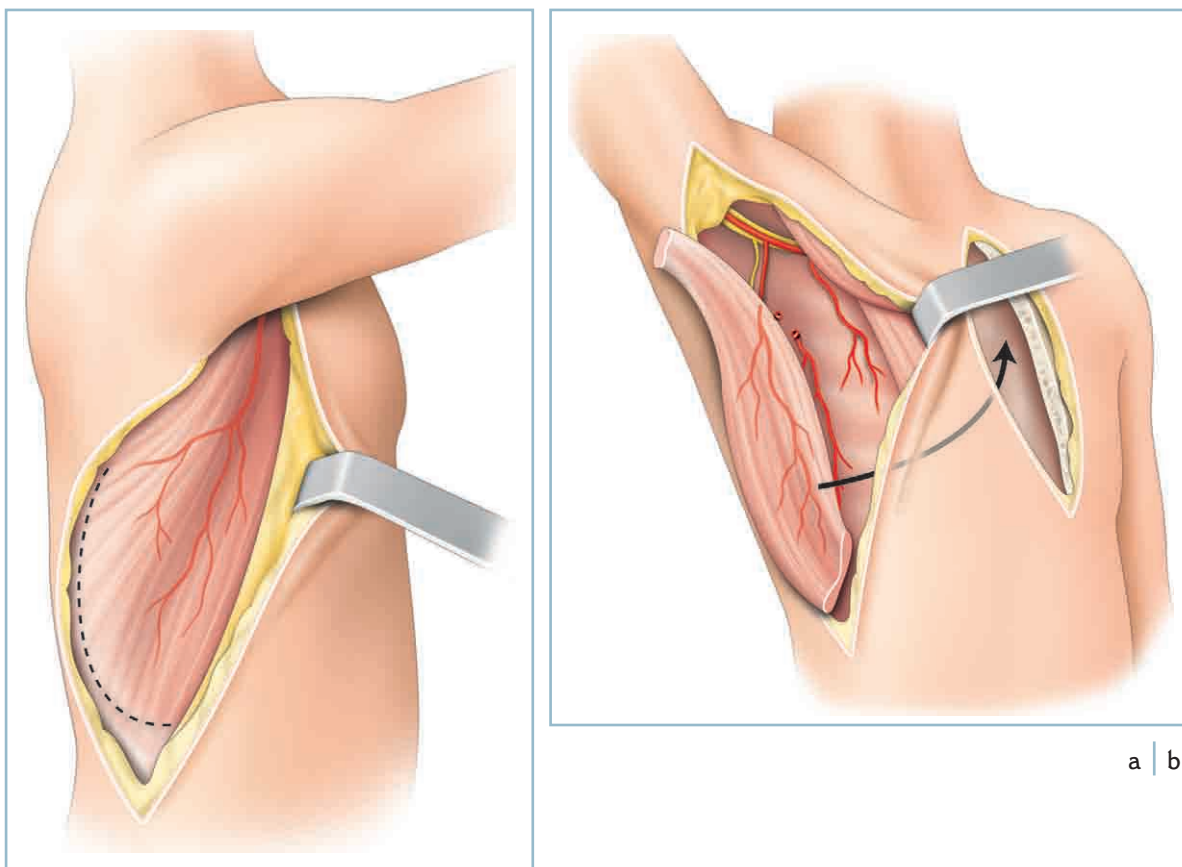
Le grand dorsal, muscle le plus étendu du thorax, possède un long arc de rotation qui lui permet d'atteindre le médiastin. En raison de la perte de substance médiothoracique, le lambeau est prélevé par une incision cutanée postérolatérale, menée très obliquement en bas et en arrière du sommet de la fosse axillaire à l'épine iliaque postérosupérieure (*figure 10.8a*), de façon à réaliser un lambeau cutané latérothoracique bipédiculé suffisamment perfusé pour permettre son décollement

partiel en toute sécurité et assurer le passage du muscle grand dorsal vers le médiastin. La section humérale du muscle, la dissection poussée du pédicule vasculaire jusqu'aux vaisseaux axillaires ainsi que la section du nerf sont bien sûr indispensables pour disposer d'un arc de rotation maximal (*figure 10.8b*).

Transposition du trapèze

Ce long muscle paravertébral qui comble la gouttière inter-scapulo-rachidienne a une vascularisation variable. Dans 80% des cas, l'artère cervicale transverse, branche du tronc thyro-bicervico-scapulaire est dominante; dans les autres cas, c'est l'artère scapulaire postérieure qui vascularise le muscle [11].

Une cervicotomie exploratrice préalable permet de repérer les pédicules vasculaires et de déterminer les possibilités de transposition du muscle. L'élévation de la totalité du muscle, réalisée en décubitus latéral, procède de la région sus-claviculaire à la pointe du trapèze (*figure 10.9*). Une rotation de 360° permet de transposer le muscle sur la paroi antérieure du thorax dans une situation presque symétrique, en miroir de sa position anatomique initiale [10] (*figure 10.10*).

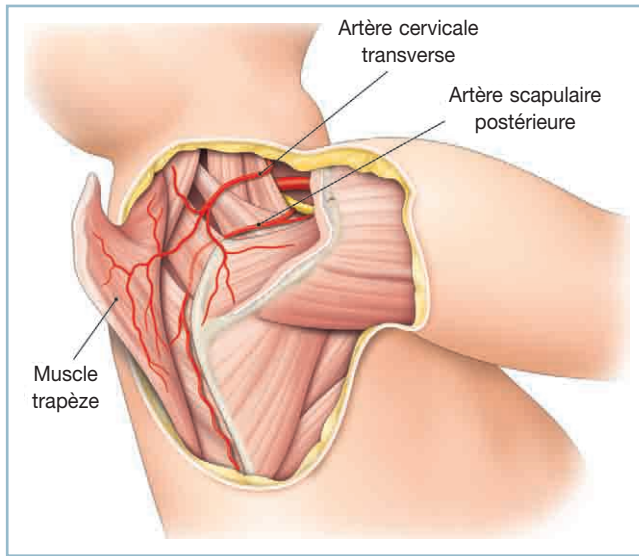


10.8 Transposition du muscle grand dorsal.

a. Abord postérolatéral du muscle.

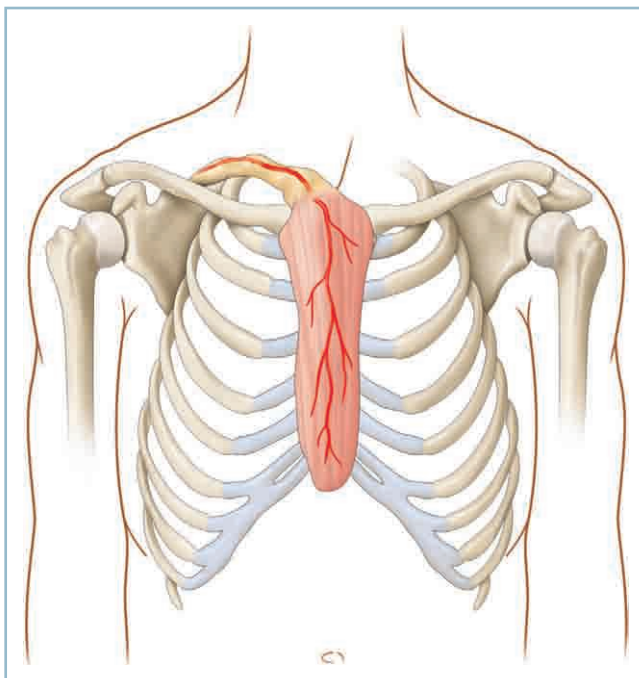
b. Mobilisation vers le médiastin après dissection du pédicule thoracodorsal. (D'après Guédon C. Traitement chirurgical des médiastinites aiguës de l'adulte. Encycl Méd Chir [Éditions scientifiques et médicales Elsevier SAS, Paris].

Techniques chirurgicales – Chirurgie plastique reconstructrice et esthétique, 45-673, Techniques chirurgicales, Thorax, 42-183, 2003, 9 p.)



10.9 Bases anatomiques de la dissection du muscle trapèze (d'après Huelke [11]).

(D'après Guédon C. Traitement chirurgical des médiastinites aiguës de l'adulte. Encyl Méd Chir [Éditions scientifiques et médicales Elsevier SAS, Paris]. Techniques chirurgicales – Chirurgie plastique reconstructrice et esthétique, 45-673, Techniques chirurgicales, Thorax, 42-183, 2003, 9 p.)



10.10 Transposition du muscle trapèze dans le médiastin.

(D'après Guédon C. Traitement chirurgical des médiastinites aiguës de l'adulte. Encyl Méd Chir [Éditions scientifiques et médicales Elsevier SAS, Paris]. Techniques chirurgicales – Chirurgie plastique reconstructrice et esthétique, 45-673, Techniques chirurgicales, Thorax, 42-183, 2003, 9 p.)

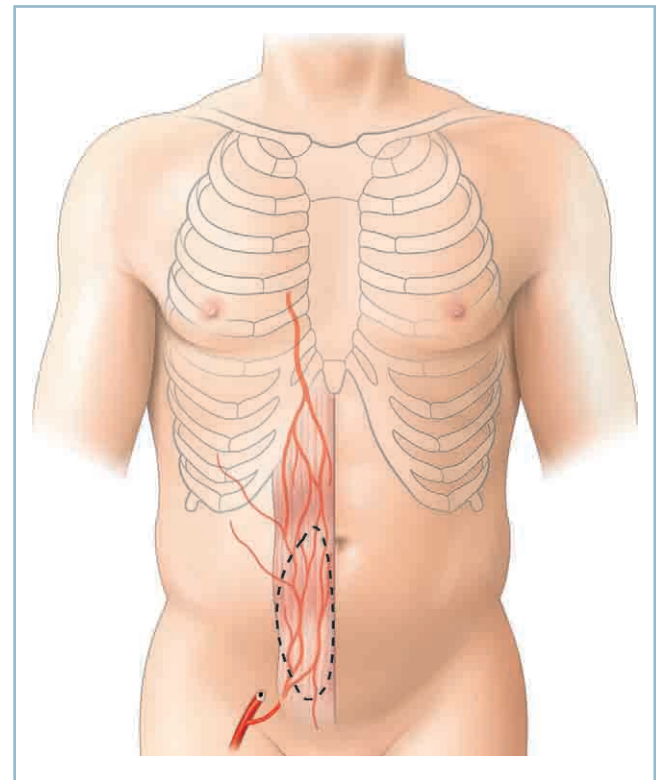
Transposition du muscle grand droit de l'abdomen

Le muscle grand droit de l'abdomen est vascularisé par l'arcade épigastrique réunissant les vaisseaux épigastriques supérieurs, branches des vaisseaux mammaires internes à leurs homologues épigastriques inférieurs. La transposition médiastinale du muscle qui est réalisée sur le pédicule supérieur nécessite donc l'intégrité des vaisseaux mammaires internes (*figure 10.11*).

Une section distale, généralement réalisée à la hauteur de la ligne arquée, précède la dissection rétrograde du muscle; ses insertions costales peuvent être sectionnées pour faciliter sa rotation de 180° vers le médiastin (*figure 10.12*). Ce lambeau peut être utilisé sous sa forme musculocutanée à palette verticale ou plus fréquemment musculaire pure en complément d'autres myoplasties [20,22].

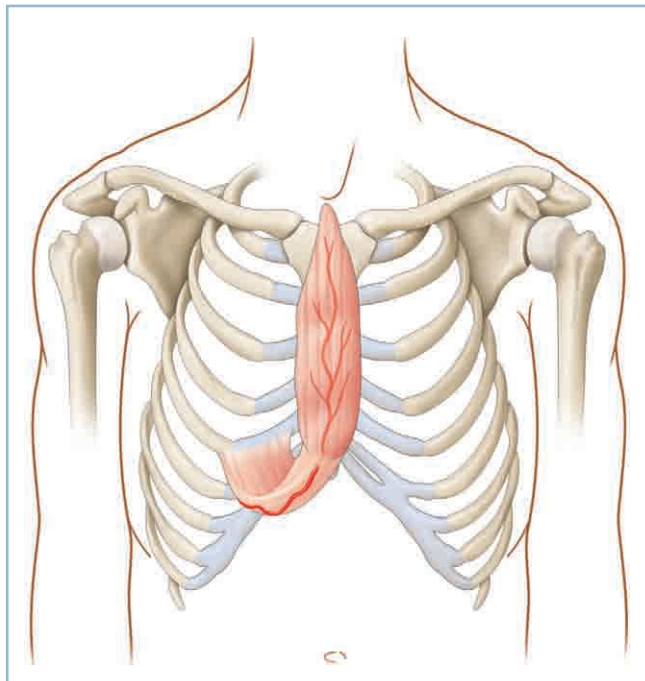
Couverture de la perte de substance cutanée

Une perte de substance cutanée modérée, situation la plus fréquente, est refermée par suture simple des deux lambeaux



10.11 La présence des vaisseaux mammaires internes est indispensable à la transposition du muscle grand droit de l'abdomen.

(D'après Guédon C. Traitement chirurgical des médiastinites aiguës de l'adulte. Encyl Méd Chir [Éditions scientifiques et médicales Elsevier SAS, Paris]. Techniques chirurgicales – Chirurgie plastique reconstructrice et esthétique, 45-673, Techniques chirurgicales, Thorax, 42-183, 2003, 9 p.)



10.12 Transposition médiastinale d'un lambeau musculocutané de grand droit.

(D'après Guédon C. Traitement chirurgical des médiastinites aiguës de l'adulte. Encycl Méd Chir [Éditions scientifiques et médicales Elsevier SAS, Paris]. Techniques chirurgicales – Chirurgie plastique reconstructrice et esthétique, 45-673, Techniques chirurgicales, Thorax, 42-183, 2003, 9 p.)

cutanéograsseux décollés lors du prélèvement des plasties pectorales. Mais parfois, le sacrifice cutané qui a été nécessaire lors de la mise à plat initiale ne permet pas de réaliser une fermeture par approximation des berges du décollement. Dans ce cas, la couverture peut être obtenue par mise en cicatrisation dirigée suivie d'une greffe cutanée sur la plastie musculaire. Lorsque le sacrifice cutané a été majeur, il peut être utile de prévenir la rétraction cutanée par la mise en place d'un treillis résorbable qui, en outre, présente l'avantage d'assurer la contention des plasties musculaires et/ou épiploïques. En revanche, la transposition d'un contingent cutané solidaire de la plastie musculaire n'est que très rarement indiquée.

INDICATIONS

Ce n'est que devant l'échec du traitement conservateur ou en présence d'une médiastinite d'emblée grave, nécessitant un traitement à thorax ouvert, que le chirurgien plasticien interviendra pour réaliser le comblement de la perte de substance médiastinale – de plus en plus fréquemment, après une

période de mise sous pression négative contrôlée de la plaie par VAC®, comme nous l'avons évoqué précédemment.

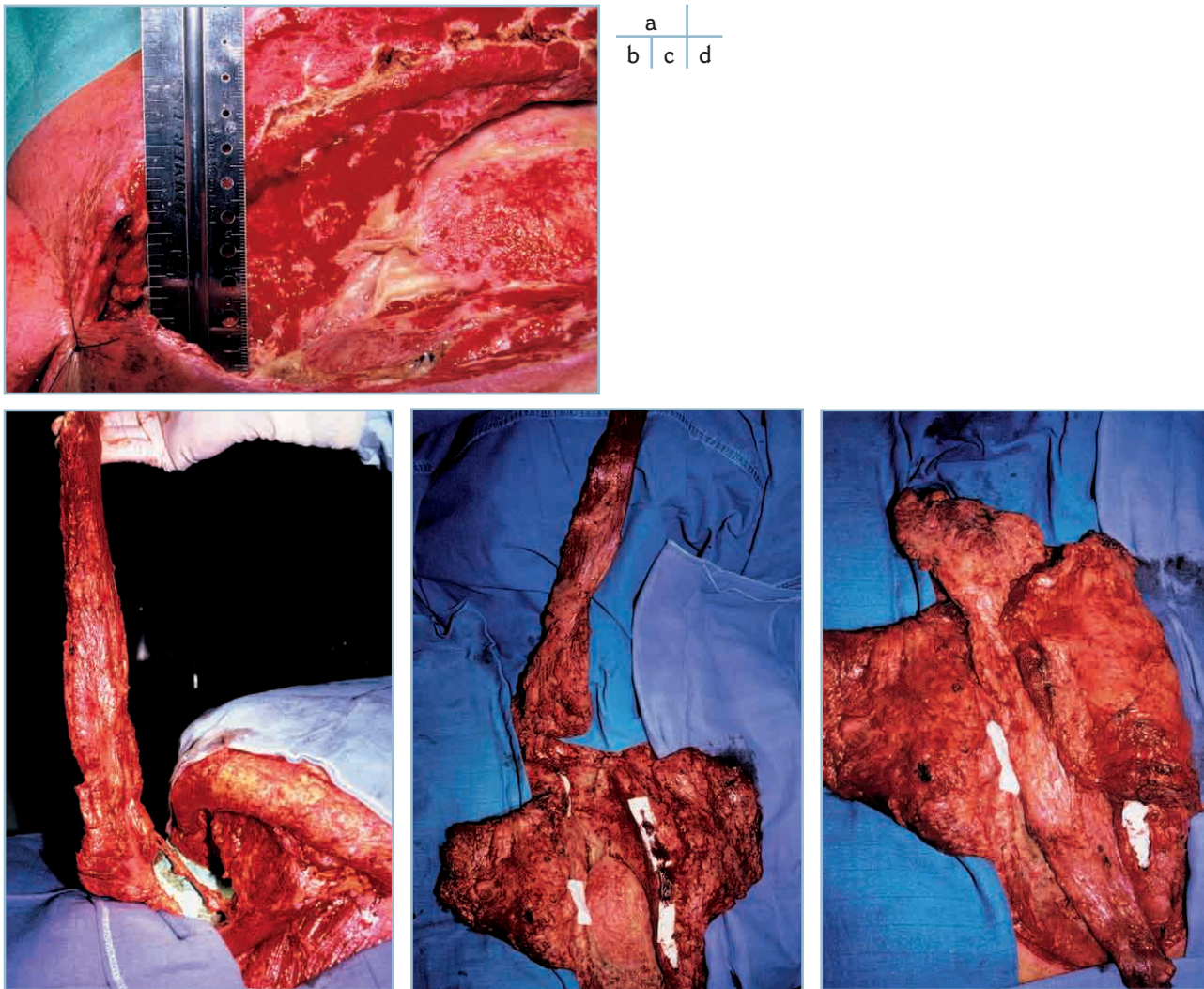
Les situations cliniques suivantes peuvent être schématiquement identifiées.

- *Perte de substance modeste.* C'est typiquement le cas d'une plaie ne dépassant pas quelques centimètres de largeur et de profondeur qui permet une fermeture cutanée simple, le plus souvent sans ostéosynthèse du sternum en raison de la rigidité médiastinale ou des fractures multiples du sternum ayant conduit à la désunion.

- *Persistance d'un espace mort médiastinal important et/ou exposition vasculaire avec sternum sain.* L'indication de choix est alors le comblement de l'espace mort rétrosternal par épiploplastie associée à une nouvelle ostéosynthèse sternale [15,18].

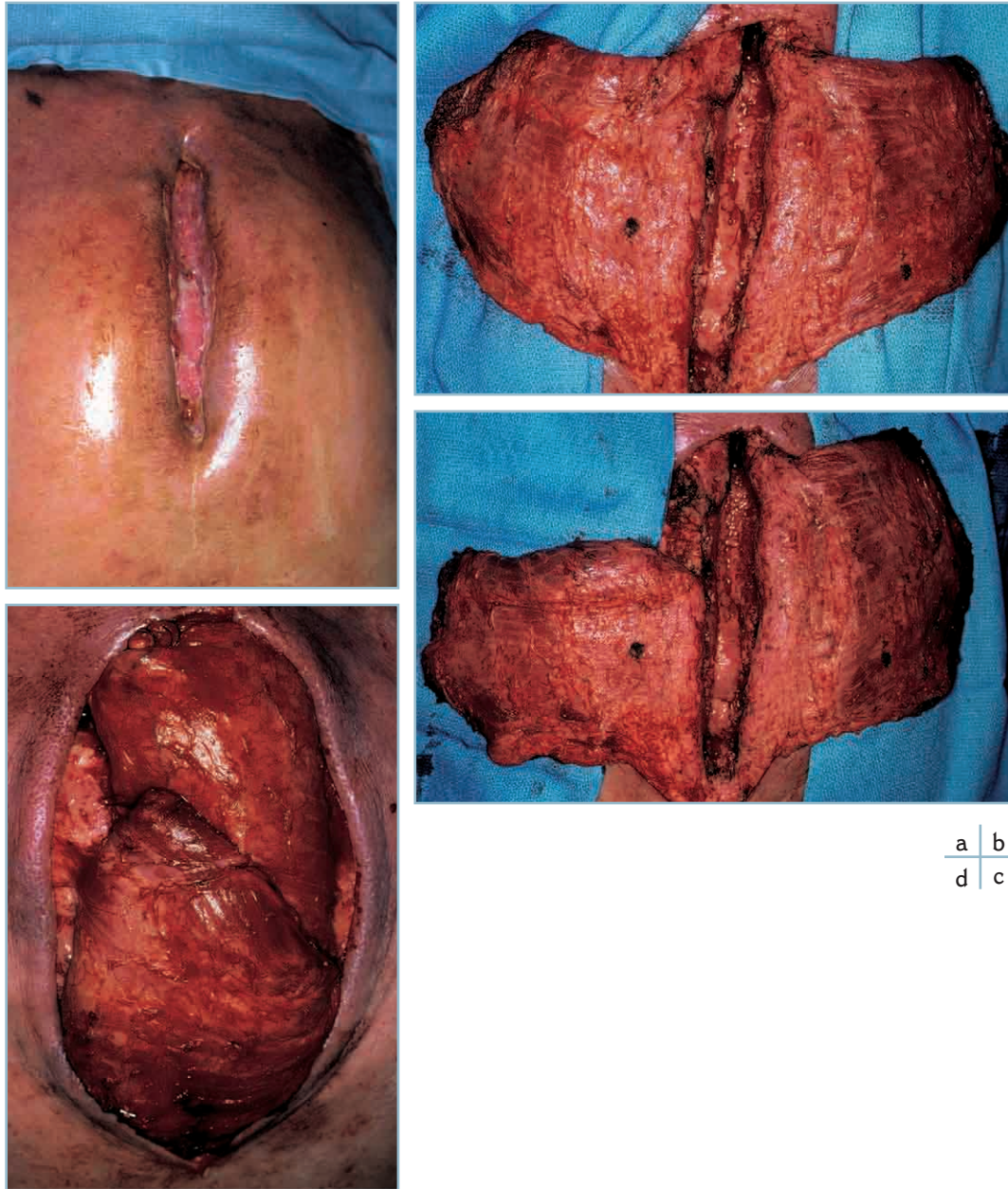
- *Perte de substance manubriosternale et/ou médiastinale modérée à majeure.* L'exposition du cœur et des gros vaisseaux, souvent associée, nécessite impérativement un comblement total du médiastin. Dans ce cas, le choix du procédé de reconstruction le plus adapté reposera, entre autres, sur la confrontation du volume de la perte de substance avec la morphologie du patient, en n'hésitant pas à associer entre elles plusieurs myoplasties si nécessaire (*figure 10.13*). La double myoplastie pectorale à pédicule interne demeure bien souvent l'indication de choix. Comme nous l'avons vu, celle-ci peut être pratiquée même en l'absence de perforante mammaire interne. En effet, l'épreuve systématique de clampage du pédicule acromiothoracique, pratiquée chez tous les patients ayant bénéficié de pontages séquentiels mammaires internes, s'est constamment révélée positive sans qu'aucune nécrose musculaire secondaire ait été observée après sacrifice du pédicule acromiothoracique (*figure 10.14*). Cela corrobore les études anatomiques démontrant la participation des perforantes intercostales antérieures à la vascularisation pectorale [1]. L'épiploplastie de comblement et/ou de protection peut être réalisée isolément ou en association aux myoplasties, d'autant plus volontiers que le médiastin est profond et/ou que les structures vasculaires sont franchement exposées (*figure 10.15*) [20,22].

- *Perte de substance pariétale étendue.* La destruction transfixiante de la paroi thoracique antérieure, d'une ligne médioclaviculaire à l'autre, voire au-delà, peut poser des problèmes de disponibilité tissulaire. Dans ce cas, en effet, les muscles pectoraux et leurs pédicules vasculaires internes, souvent plus ou moins gravement endommagés, sont inutilisables. Parfois, cependant, les reliquats pectoraux, rétractés latéralement, peuvent être malgré tout mobilisés sur les pédicules acromiothoraciques, contribuant ainsi au comblement de la partie supérieure du médiastin. Devant ces pertes de substances thoraciques majeures, une transposition unilatérale voire exceptionnellement bilatérale du muscle grand dorsal, suivie d'une greffe dermoépidermique sont à même d'assurer une reconstruction efficace au moindre coût cicatriciel (*figure 10.16*). Dans cette situation en effet, une simple épiploplastie est peu souhaitable, car elle n'assurera qu'un matelassage pariétal généralement insuffisant.



10.13 Perte de substance médiastinale profonde et étendue.

- a. Exposition des pontages, du myocarde et des plèvres.
 - b. Prélèvement du muscle trapèze en décubitus dorsal.
 - c. Préparation d'une double plastie pectorale à pédicule interne.
 - d. Transposition antérieure du trapèze maintenu appliqué sur les structures médiastinales par le double retournement pectoral.
- (© Guédon C. Traitement chirurgical des médiastinites aiguës de l'adulte. Encycl Méd Chir [Éditions scientifiques et médicales Elsevier SAS, Paris]. Techniques chirurgicales – Chirurgie plastique reconstructrice et esthétique, 45-673, Techniques chirurgicales, Thorax, 42-183, 2003, 9 p.)



a	b
d	c

10.14 Perte de substance médiastinale modérée après pontage mammaire interne bilatéral compliqué de médiastinite.

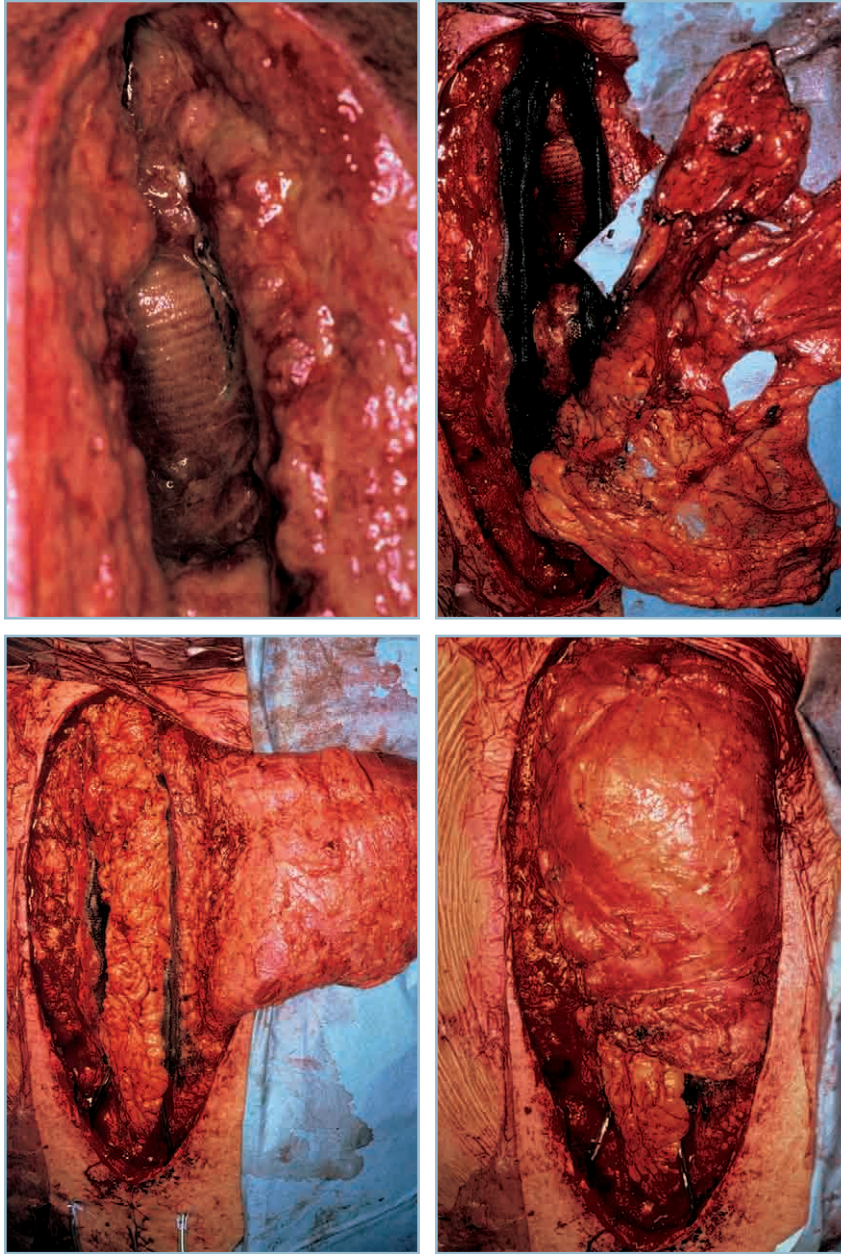
a. Aspect initial avant parage de la plaie.

b. Dissection de deux lambeaux de grand pectoral à pédicule interne.

c. Désinsertion manubriosternale du grand pectoral droit à la demande.

d. Comblement homogène du médiastin après retournement et suture tête-bêche des plasties pectorales.

(© Guédon C. Traitement chirurgical des médiastinites aiguës de l'adulte. Encyl Méd Chir [Éditions scientifiques et médicales Elsevier SAS, Paris]. Techniques chirurgicales – Chirurgie plastique reconstructrice et esthétique, 45-673, Techniques chirurgicales, Thorax, 42-183, 2003, 9 p.)



10.15 Protection de matériel prothétique après mise à plat médiastinale.

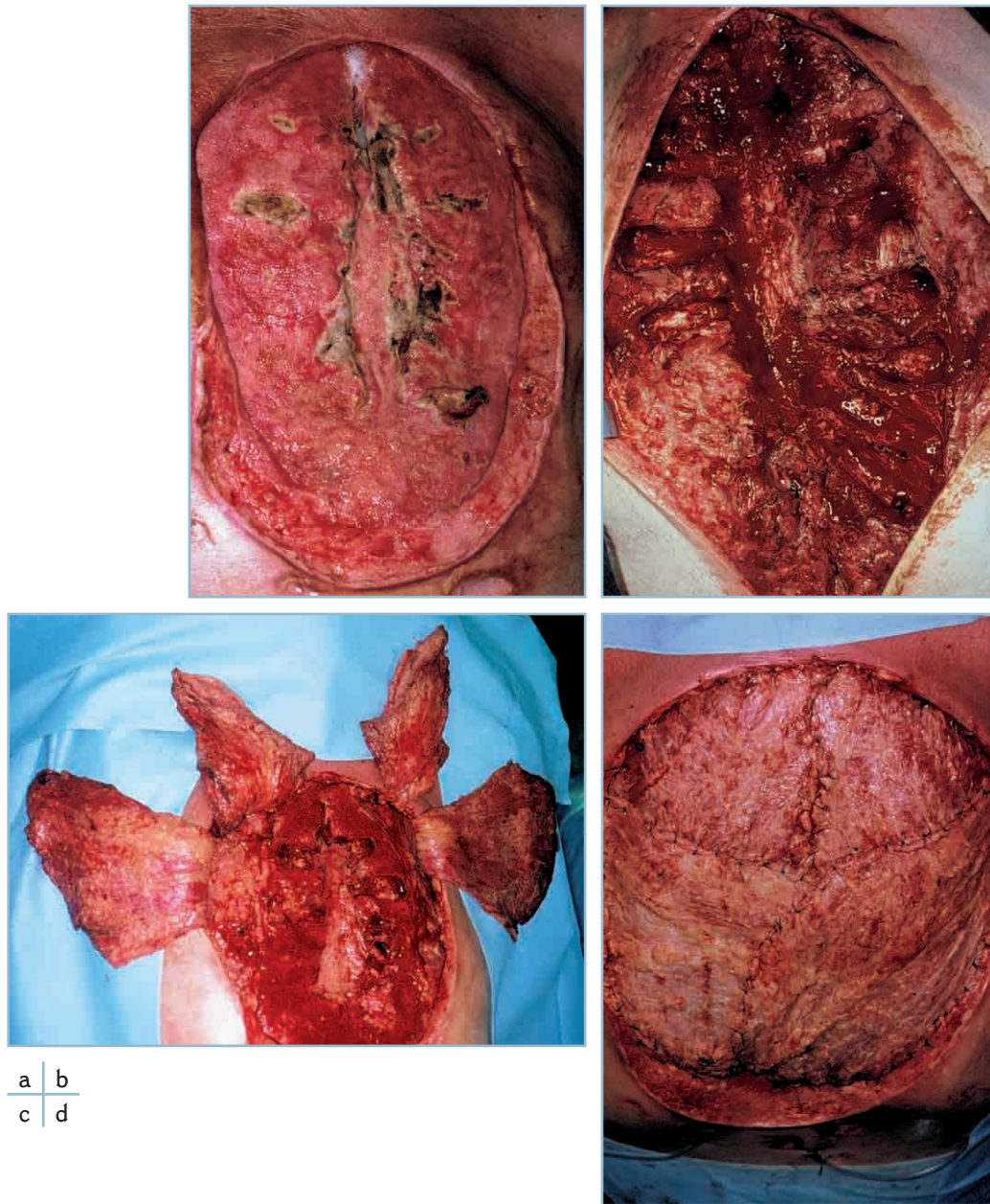
a. Exposition de la prothèse aortique.

b. Transposition de l'épiploon pédiculisé sur les vaisseaux gastroépiplœiques droits.

c. Prélèvement simultané du grand pectoral gauche sur les pédicules internes.

d. La plastie épiplœique est maintenue appliquée sur la prothèse aortique et le myocarde grâce au retournement pectoral. (© Guédon C. Traitement chirurgical des médiastinites aiguës de l'adulte. Encycl Méd Chir [Éditions scientifiques et médicales Elsevier SAS, Paris]. Techniques chirurgicales – Chirurgie plastique reconstructrice et esthétique, 45-673, Techniques chirurgicales, Thorax, 42-183, 2003, 9 p.)

a	b
c	d



a	b
c	d

10.16 Perte de substance pariétale étendue.

a. Aspect initial avant parage.

b. Parage de la plaie avant myoplastie.

c. Transposition simultanée de deux lambeaux de grand pectoral à pédicule interne et de deux lambeaux de grand dorsal.

d. Aspect avant greffe dermoépidermique. (© Guédon C. Traitement chirurgical des médiastinites aiguës de l'adulte. Encycl Méd Chir [Éditions scientifiques et médicales Elsevier SAS, Paris]. Techniques chirurgicales – Chirurgie plastique reconstructrice et esthétique, 45-673, Techniques chirurgicales, Thorax, 42-183, 2003, 9 p.)

CONCLUSION

L'épiploplastie et les transpositions musculaires intrathoraciques ont joué un rôle de premier plan dans l'amélioration du traitement des médiastinites aiguës graves. Ces techniques se sont révélées fiables et efficaces, à condition de ne les entreprendre qu'après éradication des foyers infectieux. Le comblement complet de l'espace mort médiastinal est un facteur prédictif essentiel du succès de ces interventions. Dans notre expérience, c'est la transposition bipectorale sur les pédicules internes qui a été la plus utilisée; cette technique a fait la preuve de son extrême fiabilité, même en l'absence des vaisseaux mammaires internes. Ainsi, l'épiploplastie et les myoplasties sont à même d'assurer une protection efficace du cœur et des gros vaisseaux parfois menacés de rupture, en palliant des situations autrefois désespérées [19].

Bibliographie

- [1] Blairvacq JS, Behets C, Langele B. Les branches perforantes antérieures des artères intercostales : un nouveau pédicule segmentaire pour le lambeau médial du muscle grand pectoral. *Morphologie* 2001; 84 : 5.
- [2] Calvat S, Trouillet JC, Nataf P, Vugnat A, Chastre J, Gibert C. Closed drainage using redon catheters for local treatment of poststernotomy mediastinitis. *Ann Thorac Surg* 1996; 61 : 195-201.
- [3] Catarino PA, Chamberlain MH, Wright NC, Black E, Campbell K, Robson D et al. High-pressure suction drainage via a polyurethane foam in the management of poststernotomy mediastinitis. *Ann Thorac Surg* 2000; 70 : 1891-5.
- [4] Das SK. The size of the human omentum and methods of lengthening it for transplantation. *Brit J Plast Surg* 1976; 29 : 170-4.
- [5] Dupont C, Menard Y. Transposition of the greater omentum for reconstruction of the chest wall. *Plast Reconstr Surg* 1972; 49 : 263-7.
- [6] Durandy Y, Batisse A, Bourel P, Dibie A, Lemoine G, Lecompte Y. Mediastinal infection after cardiac operation. A simple closed technique. *J Cardiovasc Surg* 1989; 97 : 282-5.
- [7] El Gamel A, Yonan NA, Hassan R, Jones MT, Campbell CS, Deiraniya AK, et al. Treatment of mediastinitis : early modified Robicsek closure and pectoral major advancement flaps. *Ann Thorac Surg* 1998; 65 : 41-7.
- [8] El Oakley RM, Wright JE. Postoperative mediastinitis : classification and management. *Ann Thorac Surg* 1996; 61 : 1030-6.
- [9] Grossi EA, Culliford A, Krieger KH, Klothe D, Press R, Baumann G, et al. A survey of 77 major infectious complications of median sternotomy : a review of 7,949 consecutive operative procedure. *Ann Thorac Surg* 1985; 40 : 214-23.
- [10] Guédon C, Gandjbackch I, Piwnica A, Romano M, Andreassian B. Utilisation des myoplasties après mise à plat des médiastinites aiguës post-chirurgie cardiaque : à propos de 167 cas. *Ann Chir Plast Esth* 1994; 39 : 191-7.
- [11] Huelke DF. Study of the transverse cervical and dorsal scapular arteries. *Anat Rec* 1958; 3 : 233-45.
- [12] Jurkiewicz M, Arnold PG. The omentum. An account of its use in the reconstruction of the chest wall. *Ann Surg* 1977; 185 : 548-54.
- [13] Jurkiewicz MJ, Bostwick J, Hester TR, Bishop JB, Craver J. Infected median sternotomy wounds; successful treatment by muscle flaps. *Ann Surg* 1980; 191 : 738-44.
- [14] Kirsh M, Mekonso-Dessap A, Houël R, Giroud E, Hillion ML, Loisançe DY. Closed drainage using redon catheter for poststernotomy mediastinitis : results and risk factors for adverse outcome. *Ann Thorac Surg* 2001; 71 : 1580-8.
- [15] Krabatsch T, Hetzer R. Poststernotomy mediastinitis treated by transposition of the greater omentum. *J Card Surg* 1995; 10 : 637-43.
- [16] Laisne MJ, Wolf M, Bors V, Guédon C, Regnier B. Intérêt de la fermeture cutanée secondaire sur drain aspiratifs dans le traitement par mise à plat des médiastinites après chirurgie cardiaque. *Réa Soins Int Méd Urg* 1988; 4 : 73-6.
- [17] Loop FD, Lytle BW, Cosgrove DM, et al. Sternal wound complications after isolated coronary artery bypass grafting : early and late mortality, morbidity and cost of care. *Ann Thorac Surg* 1990; 49 : 179-87.
- [18] Mathisen DJ, Grillo HC, Vlahakas GJ, Daggett WM. The omentum in management of complicated cardiothoracic problems. *J Thorac Cardiovasc Surg* 1988; 95 : 677-84.
- [19] Medioni P, Fagon JY, Trouillet JL, Domart Y, Guedon C, Chastre J, Gibert C. Incidence facteur de risque des ruptures cardio-vasculaires au cours des médiastinites aiguës post-CEC. *Réa Soins Int Méd Urg* 1990; 7 : 513-6.
- [20] Nahai F, Rand RP, Hester TR, Bostwick III J, Jurkiewicz MJ. Primary treatment of the infected sternotomy wound with muscle flaps : A review of 211 consecutive cases. *Plast Reconstr Surg* 1988; 84 : 434-41.
- [21] Obdeijn MC, de Lange MY, Lichtendal DHE, de Boer J. Vacuum-assisted closure in the treatment of poststernotomy mediastinitis. *Ann Thorac Surg* 1996; 68 : 2358-60.
- [22] Pairolero PC, Arnold PG. Management of recalcitrant sternotomy wounds. *J Thorac Cardiovasc Surg* 1984; 88 : 357-64.
- [23] Vaubel E. Transposition of the greater omentum for reconstruction of the chest wall and the throat area. *Chir Plastica (Berl)* 1974; 2 : 95-104.

Pectus excavatum :
correction chirurgicale
par la mise en place
d'une prothèse pariétale
en silicone sur mesure

A. ANDRÉ, E. BOZONNET, M. DAHAN, J.-P. CHAVOIN

Parmi les malformations thoraciques congénitales, *pectus excavatum*, *arcuatum*, *carinatum* et syndrome de Poland, le *pectus excavatum* est la plus fréquente. Ce dernier associe une dépression sternale médiane à grand axe vertical, le plus souvent, ainsi qu'une invagination des cartilages costaux de la troisième à la huitième côte. Il existe donc un enfoncement plus ou moins marqué du *plastron sternochondrocostal*, avec diminution du diamètre antéropostérieur de la cage thoracique. Cet enfoncement peut être médian ou latéralisé, symétrique ou asymétrique.

Depuis 1911 et la première tentative de correction par le Dr Meyer, de multiples techniques chirurgicales ont vu le jour. Nous pouvons classer les interventions en deux catégories : les *sternochondroplasties modelantes* et les *techniques de comblement*.

Dans l'histoire des techniques de *sternochondroplastie*, nous pouvons citer :

- la résection simple du *plastron sternochondrocostal* et son remplacement par une plaque de *Gore-Tex®* renforcé de méthylmétaacrylate ;
- le retournement du *plastron*, vascularisé par l'intermédiaire des muscles *rectus abdominis* et des artères épigastriques supérieures profondes, en rétrograde ou, comme proposé récemment, avec anastomoses microvasculaires des vaisseaux mammaires interne [33] ;
- les ostéotomies multiples *sternochondrocostales* avec relèvement du *plastron* ;
- etc.

Parmi les techniques de comblement, nous séparons celles utilisant du matériel autologue et celles faisant appel à du matériel étranger :

- matériel autologue : lambeau d'épiploon, lambeau libre osseux, transfert de graisse autologue selon la technique de Coleman. Toutes ces techniques, à l'exception de la réinjection de graisse autologue, sont actuellement désuètes car inefficaces

à long terme, ou empreintes d'une morbidité importante ;

- matériel étranger : prothèse en silicone ou en polyéthylène poreux (poly-tétra-fluoro-éthylène ou *Gore-Tex®*).

Actuellement, l'offre thérapeutique chirurgicale se résume à trois principales techniques chirurgicales :

- les techniques remodelantes thoraciques types *Ravitch* et *Nuss* : à visée fonctionnelle et cosmétique ;
- la technique de comblement : à visée purement cosmétique.

L'objectif de ce chapitre est de présenter et détailler la technique chirurgicale de correction par mise en place d'une prothèse en silicone en position rétromusculaire profonde, et de préciser sa place dans la prise en charge des malformations thoraciques.

■ GÉNÉRALITÉS

Épidémiologie

Incidence

L'incidence varie entre 1/300 et 1/1000 naissances selon les publications [8,13,15,17,25,39]. Il s'agit donc d'une pathologie relativement fréquente. Elle est cinq fois plus fréquente qu'une autre malformation thoracique : le *pectus carinatum* ou thorax en bréchet. À noter que le *pectus excavatum* est rare chez les populations africaine, latine et asiatique.

Prédisposition génétique

Une histoire familiale est retrouvée à l'interrogatoire dans 37% des cas environ [6]. Un caractère familial a été retrouvé, avec un mode de transmission de type mendélien. Dans le cadre de l'association clinique *pectus excavatum-scoliose idiopathique* de l'adolescent, un locus chromosomique a pu être mis en évidence sur le chromosome 18q [20]. Il s'agit d'un argument fort en faveur d'une origine génétique.

Rapport homme/femme

La malformation est plus fréquente chez l'homme, avec un rapport homme/femme qui varie entre 3 et 6 pour 1, selon les publications [27,39].

Chronologie du pectus excavatum : dates clés

Dates clés	Événements
1594	Première description clinique par Bauhinus
1882	Ebstein : dénomination « thorax en entonnoir »
1911	Première correction chirurgicale par Meyer
1949	Correction chirurgicale par la technique de Ravitch
1957	Classification de Chin
1965	Correction chirurgicale par la technique de comblement par prothèse (Murray)
1987	Correction chirurgicale par la technique de Nuss

Étiopathogénie

Bauhinus émet le premier l'hypothèse selon laquelle la morphologie du thorax, si particulière, serait due à une traction anormale du diaphragme. La configuration ostéocartilagineuse du thorax serait modifiée par les forces de traction musculaire de ce muscle. De 1594 avec Bauhinus à 1957 avec Chin [10], cette hypothèse étiologique était acceptée et soutenue par la majorité des auteurs. La présence d'un tendon entre le diaphragme et la face dorsale du sternum expliquait la dépression de la paroi thoracique antérieure. La cure chirurgicale de cette malformation avait donc pour objectif la correction de cette aberration anatomique.

Actuellement, l'hypothèse étiopathogénique la plus communément répandue est celle d'un trouble de croissance d'origine vasculaire des côtes et des cartilages costaux. Elle a été développée initialement par Ombredanne. Un excès de croissance de la partie antérieure des cartilages repousse le sternum vers l'arrière. Un excès de croissance asymétrique explique les formes asymétriques. De même, cette théorie permet d'expliquer le pectus carinatum par une croissance excessive de la partie postérieure des cartilages, projetant le sternum en avant.

Cette hypothèse concernant une anomalie du développement du tissu ostéochondral est corroborée par l'association clinique fréquente avec certaines maladies du tissu conjonctif : syndrome de Marfan, maladie d'Ehlers-Danlos, et la présence d'un trouble de la statique rachidienne à type de scoliose.

Cependant, d'autres hypothèses sont actuellement à l'étude. Une équipe de chercheurs chinois [14] s'est intéressée aux cartilages costaux de pectus excavatum et les a comparés à une population témoin. Contrairement aux cartilages témoins, les résultats objectivent une résistance en tension, flexion et compression, inférieure dans le groupe cartilages pectus. Alors qu'en microscopie optique la structure du collagène est la même dans les deux groupes, la microscopie électronique

révèle des différences dans la répartition du collagène au sein du cartilage. Cette équipe soumet donc l'hypothèse d'une anomalie primitive du cartilage.

Le débat sur l'origine de cette malformation reste ouvert, avec actuellement une préférence pour une étiologie vasculaire.

Histoire naturelle de la déformation

La progression de la dépression est difficile à prévoir. Dans 86 % des cas, la déformation est visible dès la naissance [31]. Elle se majore progressivement avec la croissance du sujet. La disgrâce esthétique se fait de plus en plus ressentir avec la scolarisation du patient et la demande de correction intervient généralement à l'adolescence.

Ainsi, la réflexion sur l'âge optimal pour opérer est complexe. Différents paramètres rentrent en compte : le potentiel de croissance pubertaire, le retentissement psychologique et, bien sûr, la technique chirurgicale.

Seuls 15 % des patients porteurs de cette malformation auront recours à la chirurgie [16]. Ce dernier chiffre est très intéressant car il soulève indirectement la question du retentissement fonctionnel cardiopulmonaire. Si seulement 15 % des patients porteurs de pectus excavatum ont recours à la chirurgie, les 85 % restants ne doivent pas avoir de retentissement fonctionnel tel qu'il y ait besoin d'un traitement fonctionnel de cette malformation.

Les variations significatives dans l'incidence, le ratio homme/femme et ce dernier chiffre de 15 % trouvent une partie de l'explication dans l'imprécision de la définition : le pectus excavatum correspond à un enfoncement « plus ou moins marqué » de la paroi thoracique antérieure. Cette définition laisse donc à l'examineur la liberté de définir l'importance de la dépression (données qualitatives), par rapport à une notion subjective de normalité. En l'absence de définition objective, l'incidence de cette malformation est alors forcément plus importante que les chiffres retrouvés dans la littérature.

ANATOMIE CHIRURGICALE

Anatomie clinique

Le pectus excavatum est défini par un enfoncement du plastron sternochondrocostal à grand axe vertical le plus souvent, médian ou latéralisé [9]. Il intéresse la deuxième partie du sternum, allant de la troisième à la huitième côte. La profondeur de la dépression est plus ou moins importante. Les auvents costaux et le cartilage commun des côtes inférieures peuvent être relevés, majorant ainsi la profondeur de la dépression.

Il peut être symétrique ou asymétrique. En cas d'asymétrie, la déformation est le plus fréquemment latéralisée à droite et s'associe à une rotation sternale.

Le fond de la déformation correspond au corps sternal et à l'articulation corpo-xiphoidienne.

La berge craniale correspond à l'articulation entre manubrium et corps sternal.

La berge caudale correspond à la paroi abdominale antérieure.

Les deux berges latérales sont plus ou moins écartées, atteignant et/ou dépassant la ligne mamelonnaire.

Il est fréquemment associé, chez la femme, à une asymétrie ou hypotrophie de la glande mammaire. Dans certains cas, nous pourrions retrouver une association clinique avec une autre malformation thoracique : le syndrome de Poland.

Évaluation clinique

Classification de Chin

La classification de Chin est la plus communément utilisée. Il s'agit d'une description clinique qui classe la malformation en trois types :

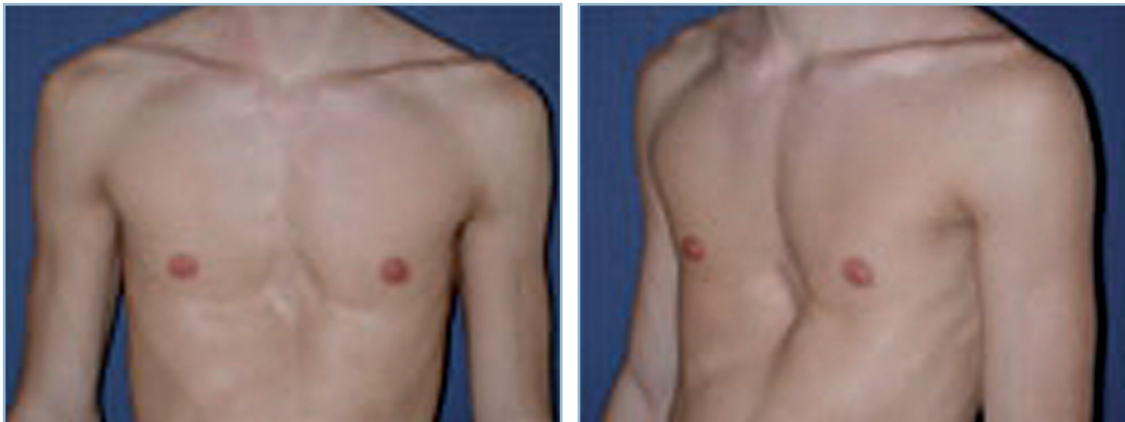– type 1 : la dépression est marquée, profonde, médiane et symétrique. Elle concerne plutôt les 4^e à 7^e cartilages costaux. C'est le type de malformation le plus fréquent (*figure 11.1*);

– type 2 : la dépression est moins marquée, plus diffuse : elle dépasse latéralement la ligne mamelonnaire. La malformation débute généralement plus haut que le type 1, soit à partir des 2^e ou 3^e cartilages costaux. Elle reste symétrique (*figure 11.2*);

– type 3 : la déformation est unilatérale et asymétrique. L'enfoncement de la cage thoracique est dans la majorité des cas latéralisé à droite, associé à une rotation sternale (*figure 11.3*).

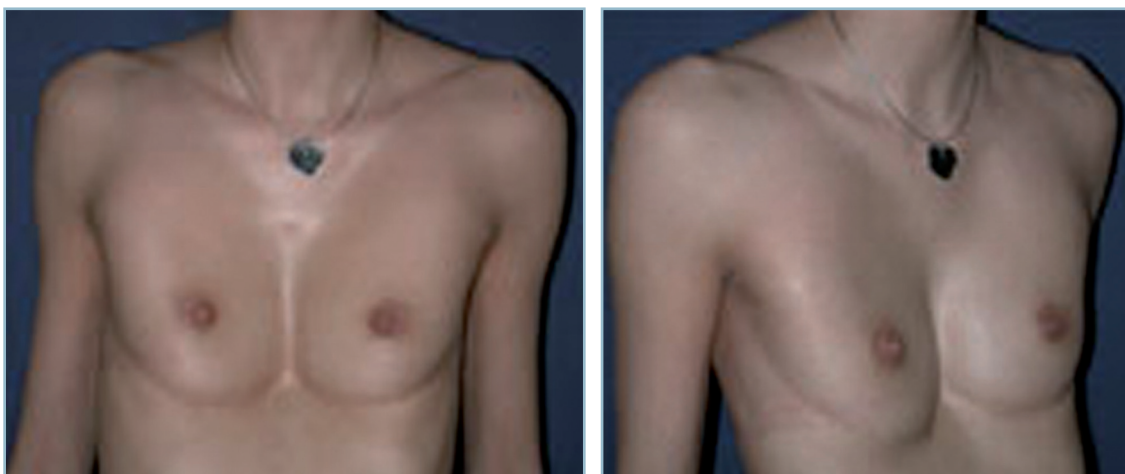Évaluation objective : index radiologique

La classification de Chin ainsi que les autres classifications proposées correspondent simplement à une évaluation qualitative de la déformation et n'offrent pas de données objectives pour évaluer la malformation. La profondeur de la dépression est une donnée importante à prendre en compte. Le développement et l'utilisation d'un index radiologique ou anthropométrique offrent donc la possibilité d'évaluer de manière objective la pathologie dans son ensemble. La prise en compte de cet



11.1 Homme présentant un pectus type 1 : vues de face (a) et trois quarts gauche (b).

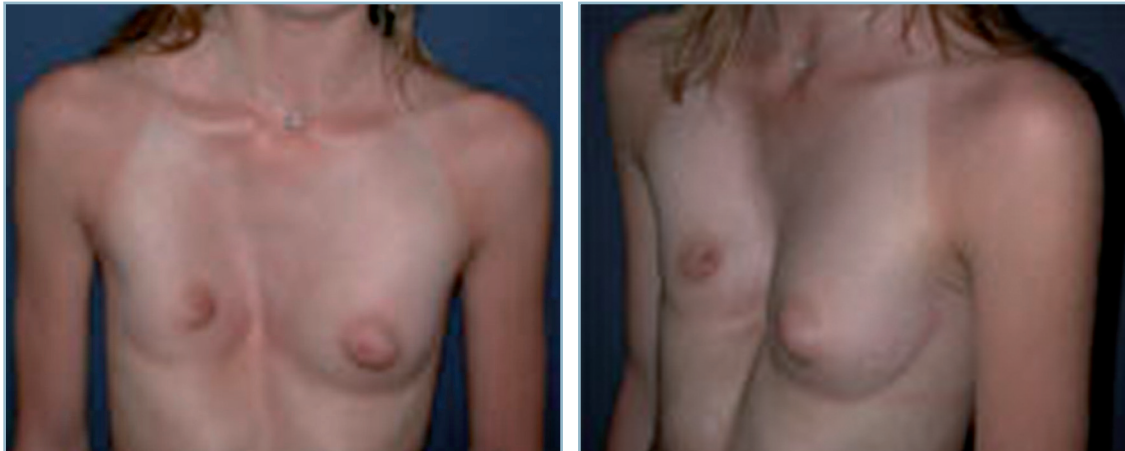a | b



11.2 Femme présentant un pectus type 2 : vues de face (a) et trois quarts droit (b).

a | b

Pectus excavatum : correction chirurgicale par la mise en place d'une prothèse pariétale en silicone sur mesure



11.3 Femme présentant un pectus type 3, latéralisé à droite : vues de face (a) et trois quarts gauche (b).

index quantitatif augmente la puissance des études et l'évaluation des résultats, en corrélant les données anthropométriques avec les données cardiopulmonaires, psychologiques et sociales.

Ces index permettent d'évaluer les résultats des différentes techniques chirurgicales et d'objectiver la correction du plastron sternochondrocostal.

La radiographie simple permettait de définir un premier index : l'index vertébral inférieur, mesuré sur une radiographie thoracique de profil. Actuellement, l'accès à l'imagerie tomodensitométrique a permis une évaluation plus fine et plus précise de la malformation pariétale.

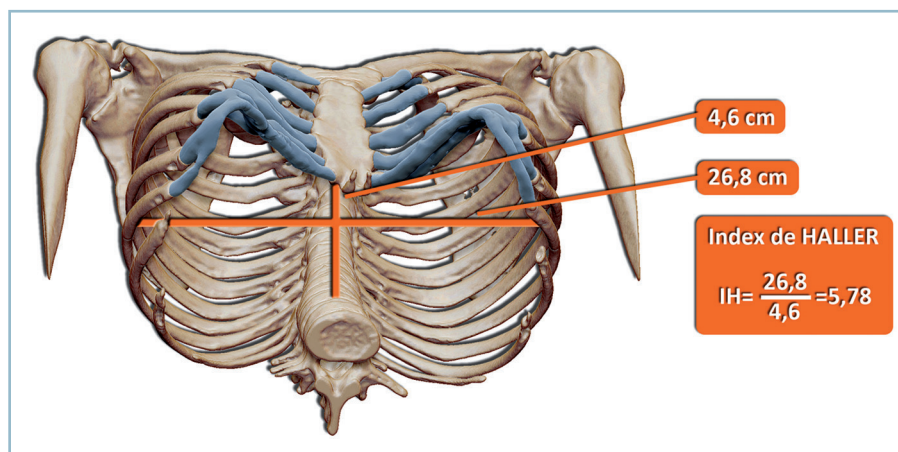
Ainsi, l'index de Haller [21] est calculé à partir d'une coupe transversale de scanner. La coupe sélectionnée correspond à celle où la dépression est la plus marquée. L'index correspond au rapport diamètre transversal interne du thorax divisé par la distance entre la face dorsale du sternum et la face ventrale du corps vertébral (*figure 11.4*).

La valeur considérée comme normale est 2,52. Un index de Haller supérieur à 3,25 correspond à un pectus modéré à sévère avec indication chirurgicale. Si l'index est inférieur à 3,25, Haller considère que le pectus excavatum est minime, non accessible à une chirurgie remodelante.

D'autres index radiologiques ont été développés [24], mais seul l'index d'Haller est utilisé en pratique courante dans la littérature.

INDICATION CHIRURGICALE

La problématique, dans la prise en charge de cette pathologie, réside dans le retentissement de la malformation sur l'individu. En effet, la réflexion chirurgicale historique est fondée sur le substrat anatomophysiologique suivant : en diminuant le diamètre antéro-



11.4 Calcul de l'index de Haller à partir d'une coupe scanner. Diamètre transversal interne = 26,945 cm. Distance sternum-vertèbre = 5,383 cm. Index de Haller = 5,005.

postérieur de la cage thoracique, le pectus excavatum, sans discernement du type de pectus, serait responsable d'une altération des paramètres physiologiques cardiopulmonaires. Depuis quelques années, cet argument est fragilisé par les physiologistes qui ne constatent pas ce rationnel.

Si la disgrâce esthétique et le retentissement psychologique du pectus excavatum ne font aucun doute, le retentissement cardiovasculaire et pulmonaire est donc source de débat.

Les moyens mis en œuvre pour corriger la malformation doivent dépendre de l'objectif chirurgical à atteindre.

Disgrâce esthétique, retentissement psychologique et social

Vis-à-vis du monde extérieur et des relations interindividuelles, les malformations thoraciques en général (pectus excavatum, arcuatum et carinatum) ne génèrent pas, à la différence des malformations des mains ou de la face, de sentiment de sympathie, mais plutôt un sentiment de curiosité déplacé [40].

En effet, au sein de notre société, le buste représente force et virilité chez l'homme, et beauté et féminité chez la femme. Les patients, notamment les filles, ne peuvent suivre la mode – avec toute l'importance que revêt la forme du thorax et le décolleté chez la femme. Le pectus excavatum entraîne une déformation de la glande mammaire avec un strabisme convergent des aréoles, un défaut de projection de la glande expliquant l'hypoplasie mammaire relative. Ainsi, le motif initial de consultation en chirurgie plastique sera parfois une demande de correction de la morphologie des seins, notamment en cas de pectus latéralisé type 3. La demande de correction concerne la glande mammaire alors que sa malposition n'est que la conséquence de la malformation thoracique sous-jacente, dont la patiente n'a pas forcément conscience.

Le pectus excavatum est donc à l'origine d'une perception négative de l'apparence physique. Elle peut être différemment vécue en fonction de la personnalité du sujet et de la perception individuelle de la déformation. Elle peut mener à une mésestime de soi, un sentiment d'infériorité, une anxiété sociale, une dépression, des difficultés pour s'adapter au monde environnant, etc. Cette altération de l'image corporelle peut retentir sur les relations que le sujet tisse avec l'extérieur et explique un isolement progressif, surtout chez l'adolescent. Elle correspond malheureusement à la première et à la plus importante conséquence de la malformation.

Un des principaux mécanismes de défense est la restriction des activités physiques et la fréquentation des vestiaires, incluant notamment les sports nautiques et les activités de plein air. Certains jeunes adoptent de manière inconsciente des postures en flexion, permettant de camoufler ou minimiser la dépression thoracique.

Un cercle vicieux est alors enclenché : il existe une diminution progressive ou un arrêt des activités physiques et sportives, une désadaptation cardiovasculaire à l'effort, avec son cortège de signes cliniques subjectifs.

Mise au point sur le retentissement cardiopulmonaire

Symptomatologie cardiopulmonaire

La symptomatologie clinique comprend des symptômes cardiopulmonaires fonctionnels subjectifs. L'interrogatoire retrouve une sensation de souffle court, une dyspnée d'effort, un essoufflement plus rapide que les individus «sains». La présence de palpitations est fréquemment retrouvée. Les performances sportives sont parfois jugées inférieures à celles d'un sujet sain.

L'objectif chirurgical défendu par certains auteurs est de rétablir une anatomie subnormale, afin de permettre au patient de retrouver des paramètres physiologiques cardiaque et pulmonaire normaux. Une analyse précise et objective de la littérature, selon les règles de la Haute autorité de la santé (HAS) permet d'amener des éléments de réponse à cette épineuse problématique.

Evidence-based medicine et retentissement pulmonaire

La recherche d'une altération des paramètres ventilatoires est le thème de nombreuses communications scientifiques plus ou moins rigoureuses dans leurs méthodologies. Les données de la littérature sont délicates à interpréter, car les résultats sont divergents. Alors qu'Aronson et al. [2] retrouvent une stabilité de la fonction pulmonaire après chirurgie, les études menées par Kubiak et al. [26], Haller et Loughlin [22] ou Borowitz et al. [4] objectivent clairement une amélioration. De même, si les premières données à moyen terme de l'équipe de Sigalet [3,41,42] objectivent une altération des paramètres ventilatoires, le suivi à plus long terme retrouve une amélioration des capacités aérobie. Tant la méthodologie employée que l'objectif à démontrer diffèrent... En effet, les techniques chirurgicales sont différentes (Nuss, Ravitch ou autre), le recul varie d'une étude à l'autre, l'âge moyen des patients d'une série est grandement variable. Les groupes de patients sont hétérogènes quant à l'âge et à la sévérité de la malformation, souvent non renseignée. Toutes ces études ont été classées en grade B ou C selon l'Agence nationale d'accréditation et d'évaluation en santé (Anaes) [1]. Elles ne correspondent donc qu'à de simples présomptions scientifiques.

Un seul article est intéressant et de bon niveau de preuve, celui de l'équipe de Malek publié en 2006 [28]. Il s'agit d'une revue systématique de la littérature, réalisée de 1960 à 2005, incluant 13 études dans la méta-analyse. Elles ont toutes une méthodologie rigoureuse et stricte, garantissant théoriquement d'un bon niveau de preuve.

La conclusion de cette analyse critique de la littérature, de grade A selon l'HAS, est qu'il n'existe pas d'amélioration statistiquement significative de la fonction pulmonaire après chirurgie remodelante type Ravitch ou Nuss.

Evidence-based medicine et retentissement cardiaque

L'étude de la fonction pulmonaire ne peut se dissocier de l'étude des paramètres physiologiques cardiovasculaires. De plus, en plus de communications vont d'ailleurs dans ce sens et les articles les plus récents s'intéressent de manière plus globale à la réponse cardiopulmonaire de l'organisme après chirurgie. L'évaluation de la fonction cardiaque a pour objectif de déterminer si la malformation thoracique entraîne un retentissement et donc une diminution ou une altération des paramètres physiologiques du sujet.

Il n'existe actuellement aucun consensus dans la littérature sur le retentissement cardiaque. De multiples études ont été menées avec des résultats divergents sur l'amélioration apportée par la chirurgie sur le cœur. Ces études comportent souvent très peu de cas et ne permettent pas à elles seules d'avancer dans la discussion. Une récente méta-analyse sur le retentissement cardiaque a été publiée dans *l'American Journal of Cardiology* [19].

La conclusion de cette méta-analyse (de grade A selon l'Anaes) est que l'ensemble des données de la littérature ne permet pas de démontrer qu'il existe une amélioration de la fonction cardiovasculaire après chirurgie remodelante. Il n'existe donc pas d'avantage à cette chirurgie, par rapport à une chirurgie à visée esthétique.

CHIRURGIE REMODELANTE THORACIQUE : PRÉSENTATION DES DEUX TECHNIQUES

Intervention de Ravitch modifiée [11,12,34]

Généralités

Pendant plusieurs dizaines d'années, la technique de Ravitch s'est imposée comme l'intervention de référence dans l'approche et la correction des malformations thoraciques, que ce soit pour la correction d'un pectus excavatum, arcuatum ou carinatum. La correction de la morphologie du plastron sternochondrocostal s'effectue par abord direct. Les chondrotomies et ostéotomies sont réalisées à la demande, jusqu'au relèvement du plastron, qui est ensuite stabilisé par du matériel d'ostéosynthèse.

Historiquement, la première description de la technique revient à Brown en 1939 [7]. Elle a été successivement modifiée par Ravitch en 1949 [38] et améliorée par Welch en 1958 [44].

Elle est adaptée à la correction des différentes formes de pectus excavatum, quels que soient l'âge du sujet et le type de malformation (latéralisée et/ou profonde).

Description de la technique

Voie d'abord

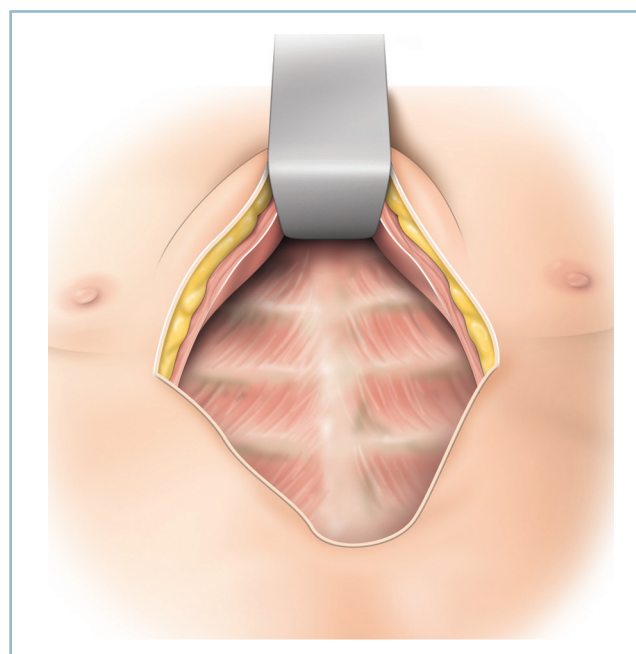
Classiquement, l'incision cutanée est sous-costale bilatérale. Dans la description originale de Ravitch [38], elle s'étendait latéralement, de la ligne axillaire antérieure de chaque côté, et remontait médialement en décrivant une courbe convexe vers le haut, avec à son sommet l'appendice xiphoïde. Cette voie d'abord s'est progressivement minimisée, avec actuellement un abord épigastrique convexe vers le haut et descendant latéralement vers le sillon sous-mammaire.

Relèvement de l'auvent musculoaponévrotique

La dissection sous-périchondrale permet de relever les deux muscles pectoralis major en monobloc, facilitant ainsi leur réinsertion ultérieure (*figure 11.5*). La préservation du périchondre et du périoste améliore la consolidation. Le plan chirurgical sternochondrocostal apparaît alors. Caudalement, les muscles rectus abdominis et leurs aponévroses sont désinsérés.

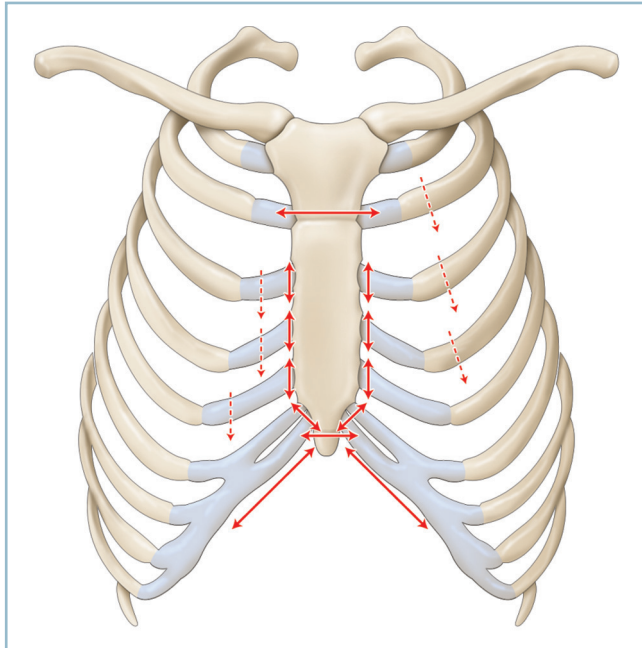
Mobilisation du sternum et réduction de la malformation

La mobilisation du sternum s'effectue peu à peu, grâce aux sections étagées des côtes et de leurs cartilages, de la 3^e à la 7^e paire (*figure 11.6*). Les cartilages costaux anormaux sont réséqués en préservant le périchondre, afin d'assurer une consolidation.



11.5 Exposition du plastron sternochondrocostal jusqu'aux troisièmes cartilages.

(D'après Conti M, Benhamed L, Porte H, Wurtz A. Traitement chirurgical des malformations de la paroi thoracique antérieure par sternochondroplastie. *Encycl Méd Chir* [Elsevier Masson, Paris]. Techniques chirurgicales – Thorax, 42-483. 2008 : 10 p.)



11.6 Schéma des sternochondrotomies.
(D'après Conti M, Benhamed L, Porte H, Wurtz A. Traitement chirurgical des malformations de la paroi thoracique antérieure par sternochondroplastie. Encyl Méd Chir [Elsevier Masson, Paris]. Techniques chirurgicales – Thorax, 42-483. 2008 : 10 p.)

La première ostéotomie sternale transversale se situe entre le 2^e et le 3^e cartilage costal; elle est cunéiforme, à fermeture ventrale. Elle est partielle et ne concerne que la corticale externe (*figure 11.7*). Des ostéotomies, médianes ou obliques, compléteront à la demande le geste chirurgical, afin de positionner correctement l'auvent sternal. Les muscles intercostaux sont incisés. Le plastron sternochondrocostal est mobilisé, la malformation est réduite.

Stabilisation de la correction

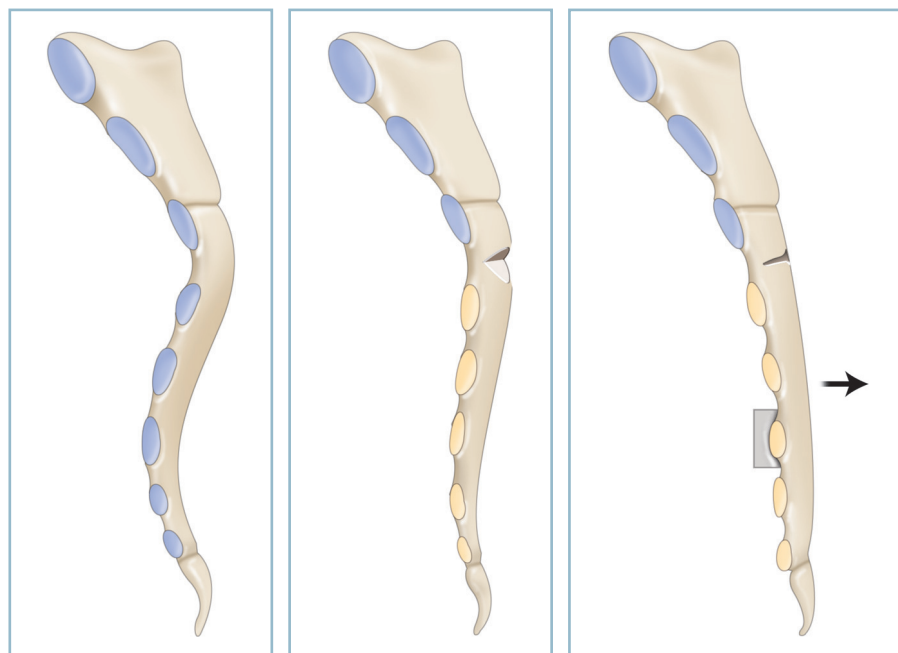
Les modifications du squelette thoracique sont stabilisées par des attelles agrafes de Borrelly (deux ou trois). L'appendice xiphoïde, les muscles pectoralis major et rectus abdominis sont repositionnés et suturés sur le sternum.

L'ablation du matériel d'ostéosynthèse peut éventuellement être effectuée sous anesthésie locale, une fois la consolidation acquise, autour en général du 6^e mois postopératoire.

Technique minimale invasive : technique de Nuss

Généralités

Cette technique a été publiée pour la première fois en 1998, par D. Nuss et al. [36]. Le principe de correction par matériel endothoracique s'est imposé à lui en s'inspirant des techniques orthodontiques de correction de l'implantation



11.7 Ostéotomie sternale cunéiforme transversale, avec respect de la corticale postérieure.

(D'après Conti M, Benhamed L, Porte H, Wurtz A. Traitement chirurgical des malformations de la paroi thoracique antérieure par sternochondroplastie. Encyl Méd Chir [Elsevier Masson, Paris]. Techniques chirurgicales – Thorax, 42-483. 2008 : 10 p.)

a | b | c

dentaire et des techniques de chirurgie pédiatrique de correction des scolioses. Le principe est de jouer sur la malléabilité et la plasticité des cartilages costaux de l'enfant avant la puberté, afin de remodeler le thorax sans ajouter de geste de résection osseuse ou cartilagineuse. Un matériel d'ostéosynthèse intrathoracique est mis en place et laissé entre 2 et 4 ans, en fonction de l'âge du sujet et de la sévérité de la déformation. La pression exercée par la barre corrige la déformation pariétale. Initialement décrite pour les jeunes enfants, cette technique a été modifiée, ce qui a permis une extension de l'indication vers une population plus âgée.

Description de la technique

Le point le plus profond du pectus est repéré, ainsi que les points les plus élevés de la convexité thoracique. Les espaces intercostaux correspondants sont repérés; c'est par là que pénétrera la plaque pectus.

Réalisation de la prise d'empreinte et pliage de la plaque

L'intervention débute par une prise d'empreinte du thorax. Une plaque fantôme est appliquée et moulée sur le thorax en reproduisant la convexité naturelle. Elle permet d'obtenir le gabarit de la plaque pectus définitive (forme et longueur). La plaque pectus définitive est ajustée avec un appareil de pliage spécifique.

Incisions

Les incisions sont latérothoraciques, en regard de la ligne axillaire moyenne. Elles mesurent environ 2,5 cm. L'incision droite est plus grande que la gauche, de façon à permettre l'introduction du trocart et de l'instrument à tunneler. Un tunnel sous-cutané est disséqué vers l'avant jusqu'au point d'entrée des barres dans le thorax, correspondant aux points les plus hauts des bords latéraux du thorax. Le plan sous-cutané

est mobilisé latéralement de façon à pouvoir accueillir la plaque et les stabilisateurs.

Abord intrathoracique

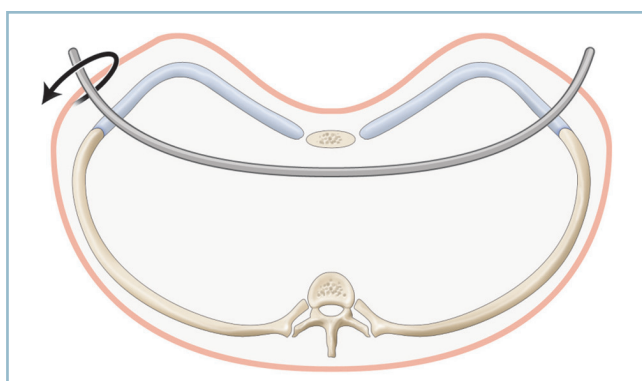
Un abord thoracoscopique est réalisé en dessous de l'abord latérothoracique droit. La thoracoscopie permet alors un contrôle visuel direct de la pénétration et de l'avancement de l'instrument à tunneler. Ce dernier est introduit par l'incision latérothoracique droite; il chemine sous la peau jusqu'au point le plus élevé de la convexité thoracique droite, puis pénètre dans le thorax en passant par un espace intercostal. L'image est centrée sur le point d'entrée de l'instrument à tunneler qui est introduit sous contrôle de la vue.

Dissection intrathoracique

La dissection se poursuit entre la face postérieure du sternum et le péricarde, puis au niveau de l'hémithorax controlatéral. Un abord xiphoïdien permet dans les cas difficiles un contrôle visuel direct du péricarde lors de la dissection. L'instrument à tunneler est amené jusqu'à son point de sortie. L'espace intercostal, préalablement repéré, est traversé. En cas de pectus très profond, un second trocart est introduit dans l'hémithorax controlatéral lorsque la progression de l'instrument à tunneler ne peut être effectuée en toute sécurité.

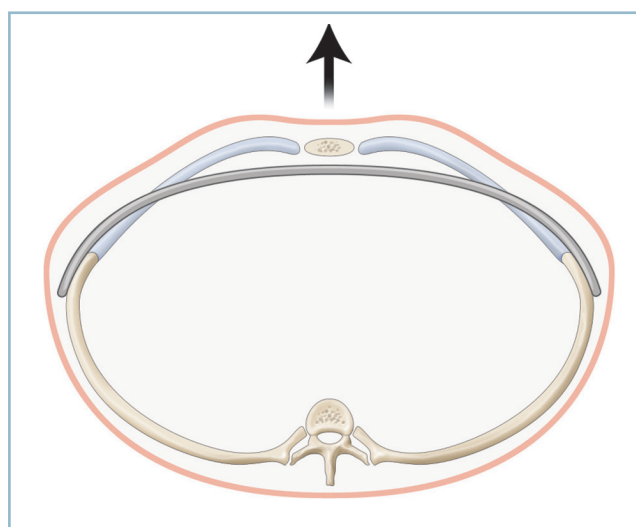
Mise en place de la plaque pectus

Une cordelette est attachée à l'extrémité de l'instrument à tunneler, puis ce dernier est retiré. La plaque précurvée en début d'intervention à la forme désirée est fixée à la cordelette en tissu puis introduite dans le thorax à partir du côté droit. Une fois en position, la plaque pectus est retournée de 180° afin que sa convexité épouse la face profonde du plan sternochondrocostal (*figure 11.8*). La plaque est ensuite stabilisée et fixée. Des stabilisateurs latéraux peuvent être utilisés afin



11.8 Schémas illustrant le retournement de la barre et la correction de la malformation par projection du plastron sternochondrocostal.

(D'après Conti M, Cavestri B, Benhamed L, Porte H, Wurtz A. Malformation de la paroi thoracique. Encycl Méd Chir [Elsevier Masson, Paris]. Pneumologie, 6-048-D-10. 2009 : 13 p.)



a | b

d'améliorer la fixation. Dans certains cas, une ou deux autres barres peuvent être mises en place en fonction de la déformation, de la localisation ainsi que de la sévérité du pectus.

L'ablation du matériel est réalisée entre 2 à 4 ans après la pose.

TECHNIQUE DE COMPLEMENT PAR MISE EN PLACE D'UNE PROTHÈSE EN SILICONE SUR MESURE

De 1911 à 1965, seules des techniques de chirurgie thoracique invasives étaient proposées pour la correction chirurgicale de cette malformation. En 1965, J.F. Murray a présenté lors d'un congrès une technique de correction par comblement avec une prothèse en silicone [32], et a proposé la mise en place de l'implant en position sous-cutanée stricte.

À la différence des deux précédentes techniques présentées, il est obligatoire d'attendre la fin de la puberté avant de réaliser l'intervention.

Nous décrivons ci-après la technique chirurgicale employée actuellement, depuis le choix du matériel, les différentes étapes de la conception de la prothèse jusqu'à son implantation dans sa loge.

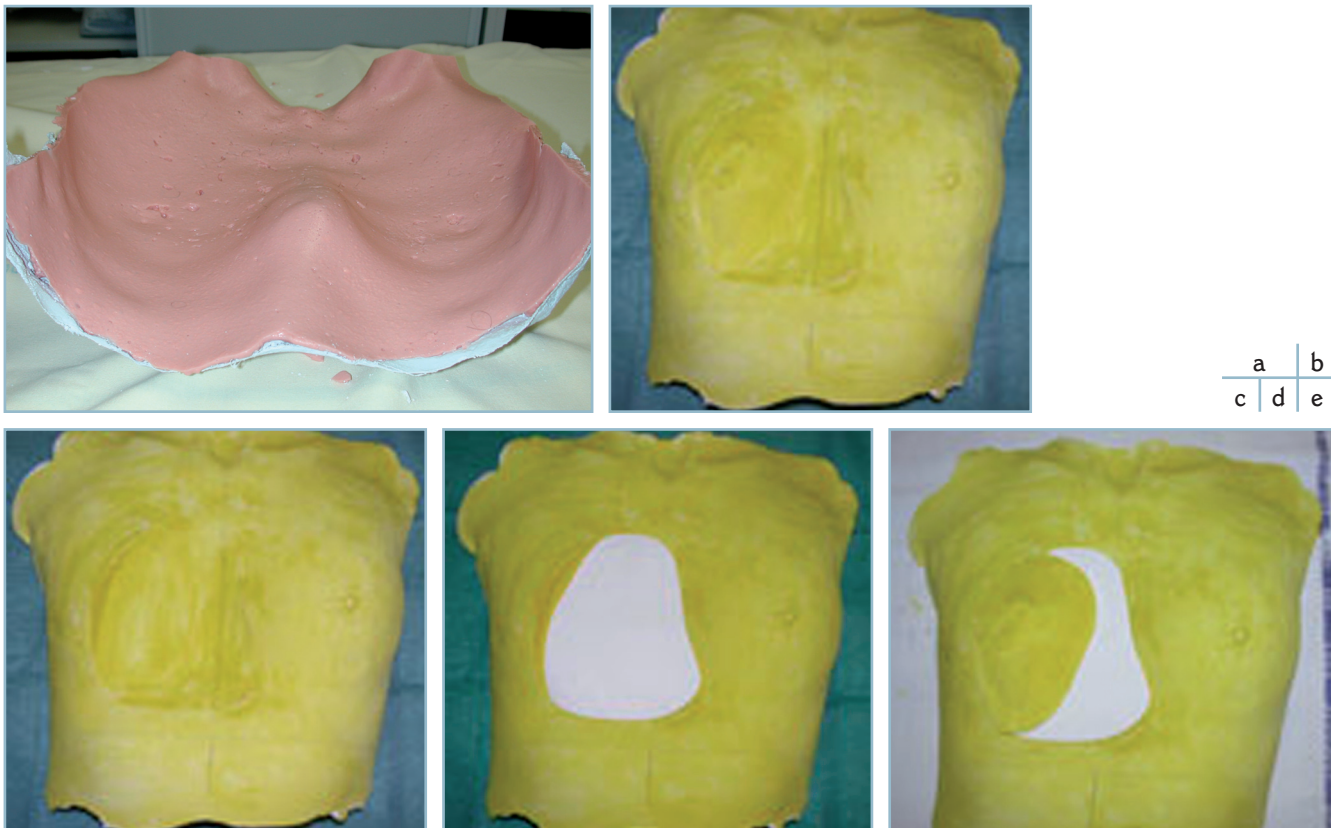Prothèse thoracique sur mesure

Réalisation de la prothèse

La réalisation de la prothèse nécessite une prise d'empreinte du thorax du patient. Il peut s'agir d'une prise d'empreinte «externe» à partir d'un moulage thoracique, ou bien d'une prise d'empreinte interne virtuelle, à partir de coupes tomodensitométriques.

Prothèse à partir d'un moulage en plâtre

La confection de la prothèse à partir d'un moulage en plâtre débute par la prise d'empreinte du thorax (*figure 11.9*). Le



11.9 Moulage en plâtre.

- a. Empreinte en négatif du thorax.
- b. Positif de l'empreinte.
- c. Amputation du sein.
- d. Prise d'empreinte de la dépression.
- e. Repositionnement du sein sur le moule.

patient est installé sur une table d'examen en décubitus dorsal, légèrement fléchie à 20°, afin de marquer le creux. Un négatif du thorax est réalisé en alginate, puis un positif en plâtre de Paris est moulé sur cette empreinte. Cet artifice n'enlève rien à la précision du moulage, et permet d'éviter de poser directement le plâtre sur la peau du patient, car la réaction exothermique du plâtre peut être mal supportée. Le moulage thoracique est ensuite enduit d'une fine couche de vernis. Une nouvelle fois, le plâtre est coulé dans la dépression, sur le moule, afin de combler la perte de substance. L'empreinte du pectus est enfin obtenue. Les finitions consistent à soustraire de manière arbitraire l'épaisseur des tissus mous afin d'adapter la prothèse non pas au plan cutané, mais au plan sternochondrocostal, d'où une imprécision non négligeable. Les bords sont affinés au papier abrasif et la face ventrale de la prothèse est déprimée légèrement à la cuillère.

Conception assistée par ordinateur (CAO) [5]

La réalisation de la prothèse à partir d'un moulage externe est limitée dans sa précision par l'approximation dans l'appréciation de l'épaisseur des tissus mous (glandes mammaires et épaisseur des tissus cellulograisieux sous-cutanés). Devant ces limites de conception, nous avons progressivement été amenés à réaliser une prothèse sur mesure – non plus sur mesure externe, mais interne.

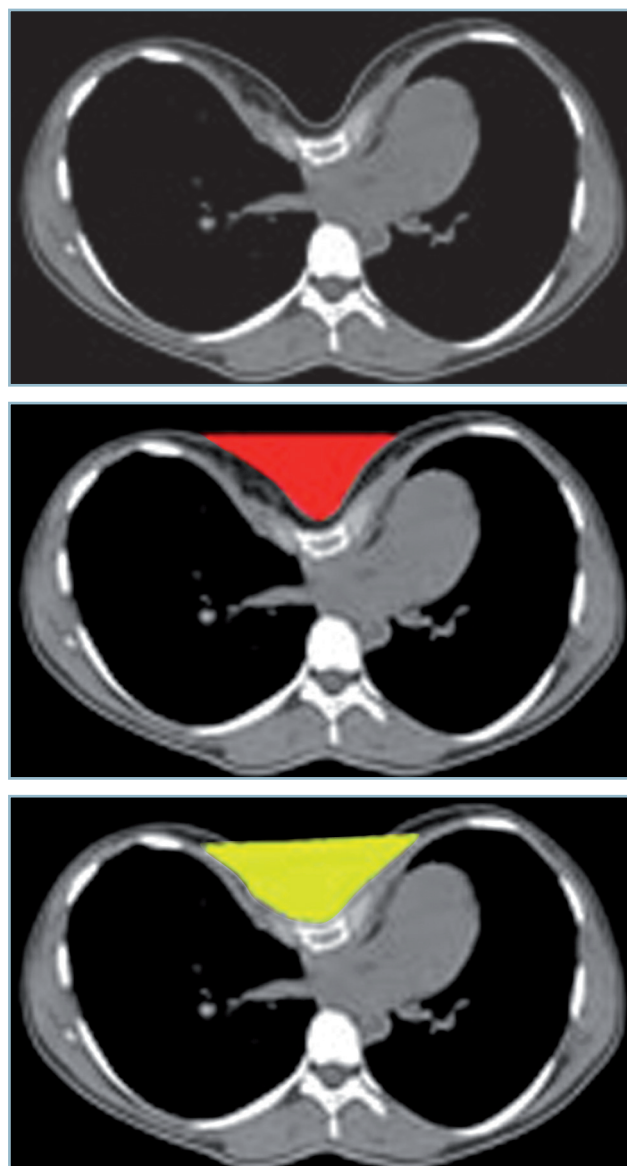Avec le développement de l'imagerie tomodensitométrique de bonne qualité (scanner multibarrette), la conception assistée par ordinateur (CAO) permet d'obtenir, à partir d'une reconstruction thoracique précise, un prototype de la prothèse (figure 11.10). La prothèse est alors moulée virtuellement sur le plan chirurgical thoracique et sa confection s'affranchit donc du relief des parties molles : tissu adipeux, musculaire, et surtout de la glande mammaire. L'ajustement de la prothèse au plan sternochondrocostal permet ainsi de minimiser les espaces morts. La visibilité des bords de la prothèse est moindre, de même que l'aspect artificiellement plat de la paroi thoracique antérieure.

À l'aube du développement de cette technique, en 2004, la modélisation de la prothèse était « artisanale ». Emmanuelle Bozonnet, chirurgien plasticien, utilisait un logiciel de reconstruction (AMIRA®), et un logiciel de modélisation (AMAPI®) [5]. Le prototypage était réalisé par la société 3D Production (frittage). La dernière étape de la fabrication était la réalisation de la prothèse en élastomère de silicone semi-rigide à partir du prototype rigide en résine.

Depuis 2007, la conception de la prothèse thoracique est plus industrielle. Elle est assurée par la société IMA-Solutions (figures 11.11 et 11.12). Le prototype, en résine ou CAO, est ensuite envoyé à un laboratoire de prothèse (Pérouse Plastie) qui confectionne la prothèse définitive en élastomère de silicone ; c'est une gomme ferme mais souple, résistant à la déchirure (catalyseur à 8%) (figure 11.13).

Choix entre moulage en plâtre et CAO

La conception de la prothèse par CAO permet théoriquement d'obtenir de meilleurs résultats cosmétiques, avec notamment



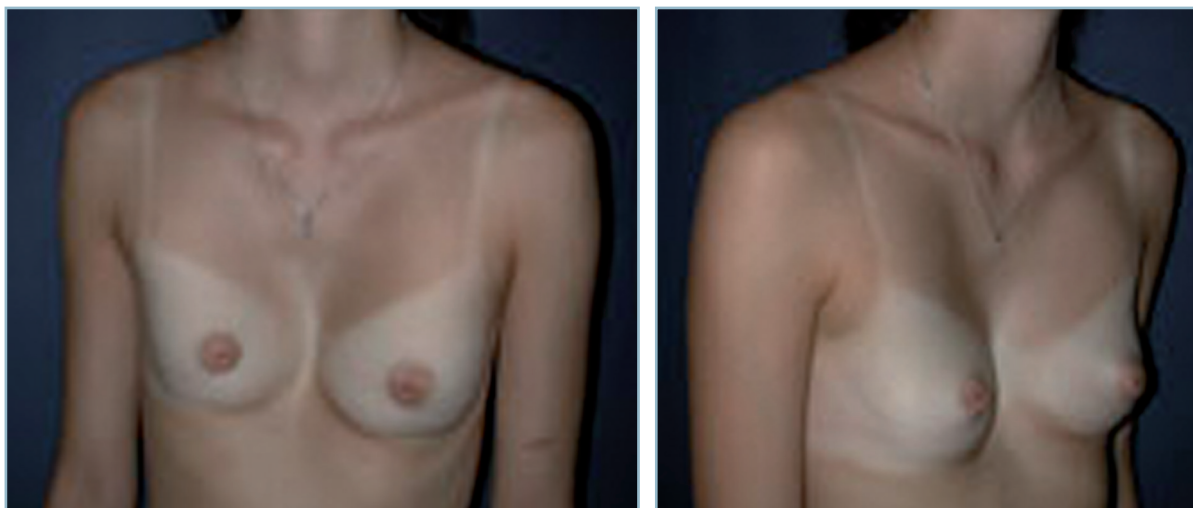
11.10 Illustration de la différence de forme entre une prothèse réalisée à partir d'une conception assistée par ordinateur (CAO) et celle réalisée à partir d'un moulage en plâtre.

- a. Coupe tomodensitométrique passant par le point le plus profond du pectus.
 b. Sont représentés en rouge les contours d'une prothèse moulée virtuellement sur le plan cutané.
 c. Sont représentés en jaune les contours de la prothèse moulée sur le plan chirurgical.

une diminution de l'aspect trop plat du plastron et la visibilité des bords de la prothèse. Nous pouvons donc espérer ne plus avoir dans l'avenir à effectuer de retouche de prothèse.

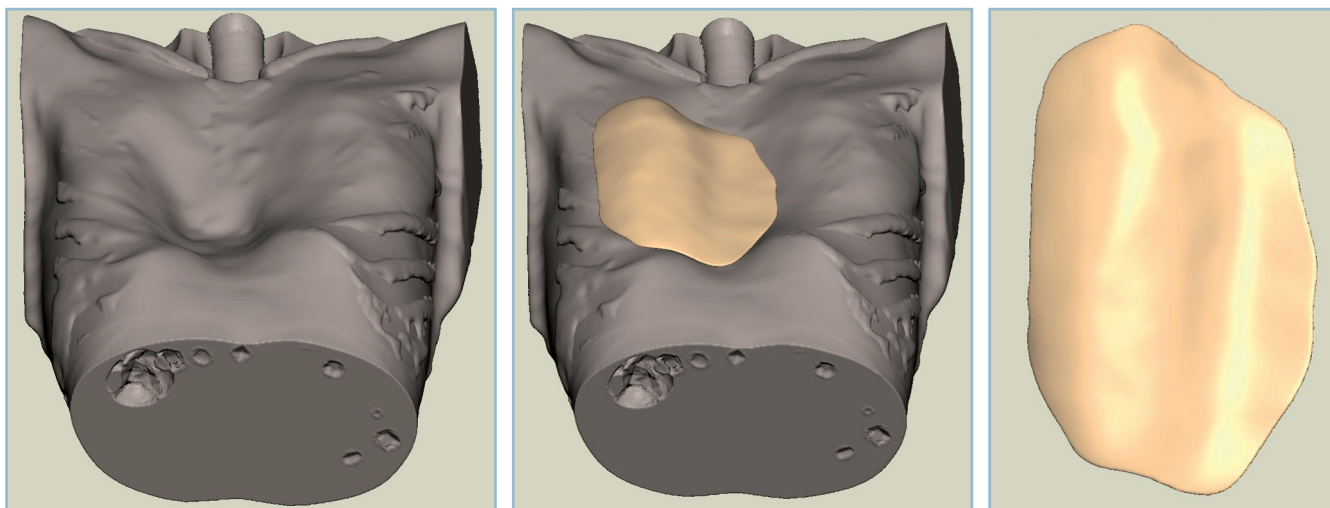
Le choix d'une prothèse confectionnée à partir d'un prototype CAO s'est imposé à nous dans des situations cliniques précises :

- sujet de sexe féminin (volume de la glande mammaire) ;



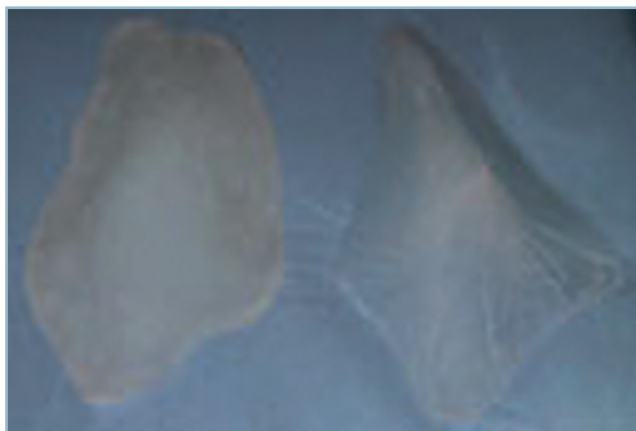
11.11 Patiente présentant un pectus type 3, latéralisé à droite.
Photos de face (a) et de trois quarts droit (b).

a | b



11.12 Conception de la prothèse (images IMA Solutions). À partir du scanner de la patiente *figure 11.11*.
a. Plan chirurgical. b. Modélisation de la prothèse de comblement. c. Prothèse virtuelle.

a | b | c



11.13 Prothèses en silicone. Les deux prothèses ont été confectionnées pour un seul et même patient avec à gauche : prothèse confectionnée à partir de la conception assistée par ordinateur (CAO) ; à droite : prothèse confectionnée à partir d'un moulage en plâtre.

Pectus excavatum : correction chirurgicale par la mise en place d'une prothèse pariétale en silicone sur mesure

- déformation complexe : pectus type 3, pectus secondaire, etc. ;
- présence de prothèse mammaire ;
- antécédent de correction par prothèse pariétale et imperfection du résultat ;
- déformation très profonde et/ou latéralisée ;
- à l'inverse, déformation minime, non accessible à un moulage en plâtre ;
- morphologie du patient : très mince, les bords de la prothèse seraient « trop » visibles. À l'inverse, pour un patient présentant une importante surcharge graisseuse, il est difficile d'évaluer cliniquement l'épaisseur exacte des tissus mous.

Prix de la prothèse

Le prix des prothèses que nous posons est de 1800 euros lorsqu'elles sont élaborées à partir d'un scanner thoracique et de la CAO. Plus précisément :

- CAS (réalisée par la société IMA Solutions) : 400 euros ;
- prototypage (société 3D Production) : 100 euros ;
- réalisation de la prothèse (laboratoire Pérouse Plastie) : 1300 euros.

Les différentes étapes chirurgicales

L'intervention est réalisée sous anesthésie générale. Le patient est installé en décubitus dorsal strict, bras en abduction à 90°. La durée de l'intervention est d'environ une heure.

Dessin préopératoire

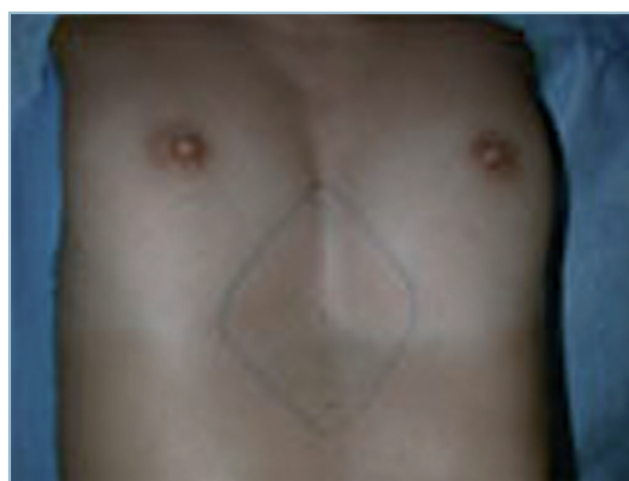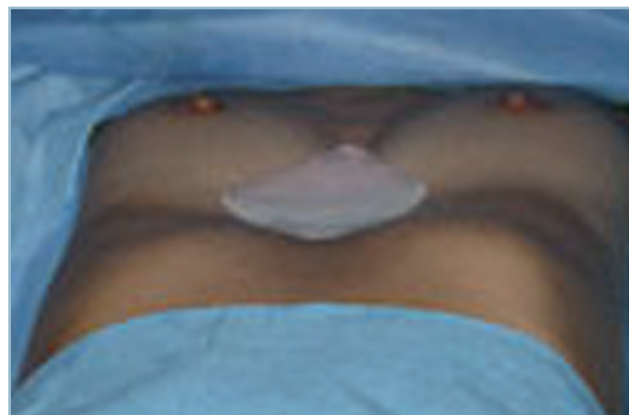
La prothèse de silicone est positionnée sur le patient au niveau de la dépression et ses contours sont dessinés au stylo dermographique (*figure 11.14*). Ce tracé est primordial car il permet d'ajuster exactement la dimension de la loge prothétique au dessin et donc à la surface de la prothèse.

La ligne médiane est repérée. L'incision est le plus souvent verticale, médiane, d'une longueur d'environ 6 à 7 cm.

Il est à noter que, dans les cas de pectus asymétriques, l'incision, initialement sur la ligne médiane, peut se décaler latéralement une fois la prothèse mise en place. Cette modification entraîne un décalage de la cicatrice en position paramédiane, moins visible dans le décolleté.

Dissection de la loge

La prothèse doit être positionnée en position profonde rétromusculaire. Les fibres inférieures du muscle pectoralis major sont sectionnées à la demande, en fonction de la morphologie du pectus. Dans la partie inférieure du décollement, la gaine du muscle rectus abdominis est ouverte et la dissection se poursuit aux ciseaux à coagulation bipolaire, séparant le feuillet ventral du muscle sous-jacent. Lors de ce temps, il est primordial, pour la stabilité de la prothèse, de garder un éperon fibreux médian.



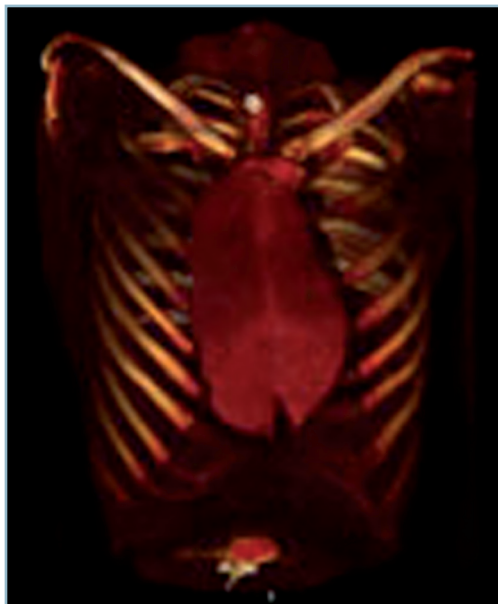
11.14 a, b. Dessin du contour de la prothèse. a | b

Mise en place de la prothèse

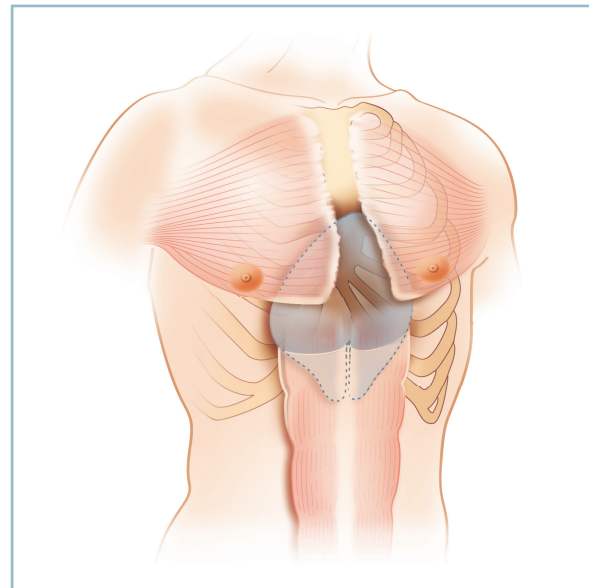
Avant son introduction dans la loge, nous réalisons au niveau du pôle inférieur de la prothèse une incision verticale médiane. La prothèse est pliée en deux, puis introduite par une courte voie d'abord dans sa loge où elle se déploie spontanément. Le refend caudal permet à la prothèse de venir se caler sur l'éperon fibreux conservé (*figures 11.15 et 11.16*). Cet



11.15 Mise en place de la prothèse dans sa loge : éperon fibreux et refend inférieur prothétique.



11.16 Image d'une reconstitution 3D (Osirix®) d'une prothèse pariétale en place. Noter l'encoche du pôle inférieur de la prothèse.



11.17 Schéma général de la position de la prothèse et rapports musculaires (figure extraite de : Chavoïn JP. Chirurgie plastique et esthétique. Techniques de base. Issy-les-Moulineaux : Elsevier Masson ; 2009).

artifice permet d'augmenter les stabilités latérales et cranio-caudale de la prothèse. Il diminue ainsi les risques de migration et de sérome.

La prothèse se positionne en avant des fibres musculaires du muscle rectus abdominis, en arrière de leurs gaines ventrales. Elle se place en position profonde par rapport aux fibres musculaires du muscle pectoralis major. À chaque fois que la configuration anatomique le permet, le plus souvent dans les types 1, les fibres musculaires du pectoralis major seront suturées en avant de la prothèse, sur la ligne médiane. Dans les types 2 ou les formes latéralisées, elles sont seulement rapprochées en sous-cutané à l'aide du fascia superficialis. Ce geste permet de diminuer la visibilité des bords de l'implant (*figures 11.17 et 11.18*).

Les contours de la prothèse sont donc dissimulés au maximum : en haut par l'épaisseur musculaire du pectoralis major et en bas par la gaine des muscles rectus abdominis.

Fermeture, drainage et contention

Un système de drainage est mis en place – Redon n° 14 en siphonnage déclive uniquement pour éviter des saignements provoqués par l'aspiration. La fermeture cutanée s'effectue en trois plans par des points sous-cutanés (plan musculaire si possible, fascia superficialis, peau) inversants puis avec un surjet intradermique au Monocryl®3/0.

Une contention élastique externe avec appui sternal est immédiatement mise en place au bloc opératoire à l'aide d'un rouleau de Dacron® (bande Rolta®) (*figure 11.19*).

Soins postopératoires et suites

La douleur postopératoire est contrôlée par des antalgiques de niveau un ou deux selon la classification de l'Organisation mondiale de la santé (OMS), par voie orale.

Le système de drainage est retiré dès qu'il draine moins de 30ml par jour. Le patient sort alors du service avec un vêtement de contention avec appui sternal, à porter jour et nuit pendant un mois au minimum. La réalisation d'un geste musculaire contre-indique au patient le port de charge lourde et le sport pendant 3 mois.

Le patient est revu au 8^e jour après sa sortie. L'examen clinique recherche la présence d'un épanchement séreux périprothétique. Lorsqu'il est trop abondant, il est ponctionné. Plusieurs ponctions itératives peuvent être nécessaires avant de l'assécher. Le port de la contention élastique sera d'autant plus long qu'il y aura eu un sérome.

Morbimortalité

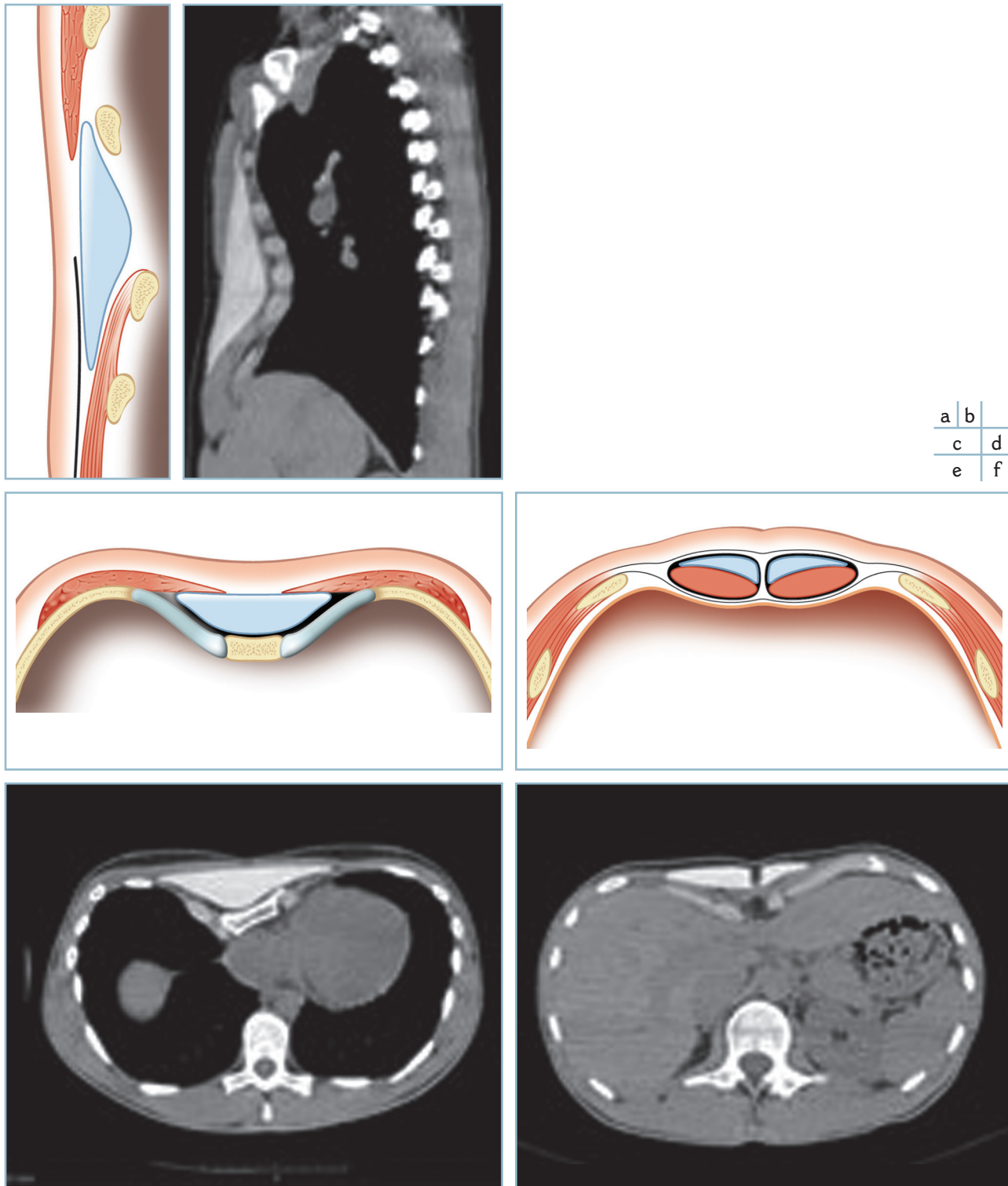
À la différence des deux techniques présentées dans le chapitre précédent, la mortalité est nulle et la morbidité excessivement faible.

Complications

Sérome

La complication la plus fréquente est le développement d'un épanchement séreux lymphatique périprothétique dans les

Pectus excavatum : correction chirurgicale par la mise en place d'une prothèse pariétale en silicone sur mesure



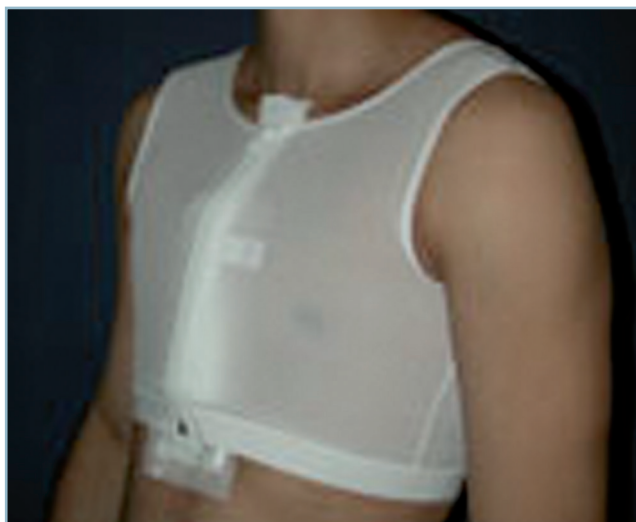11.18 Rapports anatomiques : illustration à partir de coupes tomodensitométriques.

a, b. Coupe sagittale : la prothèse située en arrière du muscle pectoralis major en cranial, et sous la gaine du rectus abdominis en caudal.

c, e. Coupe transversale haute sternale : les muscles pectoralis major sont resuturés sur la ligne médiane, en avant de la prothèse.

d, f. Coupe transversale basse épigastrique : visualisation de l'éperon fibreux médian et de la queue de la prothèse sous la gaine ventrale des muscles rectus abdominis.

(figures *a, c, d* extraites de : Chavoïn JP. Chirurgie plastique et esthétique. Techniques de base. Issy-les-Moulineaux : Elsevier Masson; 2009.)



11.19 Boléro de contention avec appui sternal.

suites immédiates de l'intervention, dans un peu plus de 50 % des cas. En moyenne, une à deux ponctions sont nécessaires afin qu'il se tarisse.

Nous ne considérons pas cet événement comme une complication à proprement parler. Nous le considérons plutôt comme un épiphénomène, physiologique. Le décollement nécessaire à la réalisation de la loge prothétique endommage temporairement le système de drainage lymphatique pariétal thoracique. Un des éléments déterminant dans la survenue de l'épanchement est la présence d'espaces morts où la lymphe s'accumule. Ces espaces correspondent aux endroits décollés, non occupés par la prothèse. Ainsi, théoriquement, la dissection d'une loge strictement adaptée à la prothèse et une prothèse strictement adaptée au grill sternochondrocostal permettent de minimiser l'épanchement. La réalisation des prothèses en CAO prend ici tout son intérêt. De plus, la mise en place d'un gilet de contention élastique externe permet de plaquer les tissus mous sur la prothèse.

Une réflexion est actuellement menée dans le service sur la nécessité de laisser un système de drainage du site opératoire. Si le drain de Redon est positionné à la fin de l'intervention, il n'est plus jamais mis en aspiration mais en siphonnage déclive.

Voie d'abord et risque cicatriciel

Un trouble cicatriciel (cicatrice hypertrophique ou chéloïde) est retrouvé dans 8 % des cas environ. La prise en charge médicale de ce trouble cicatriciel consiste à réaliser des injections intracicatricielles de corticoïde retard, avec une excellente évolution et des résultats satisfaisants.

Nous préférons cette voie d'abord médiane présternale; cependant, la littérature présente quelques publications où les auteurs optent pour une voie d'abord différente :

- la voie d'abord ombilicale [23] : elle présente l'originalité d'utiliser la coelioscopie pour disséquer un tunnel sous-cutané

et une loge présternale capable d'accepter le passage et la mise en place de la prothèse;

- la voie d'abord sous-xiphôïdienne : elle est plus directe. Elle a généralement une forme de V inversé [18]. Pour certains, elle est transversale stricte sous-xiphôïdienne de 6 à 8 cm [35,43]; elle s'inscrit dans les lignes de Langer;
- la voie d'abord sus-ombilicale médiane verticale [29].

Elles ont toutes pour objectif de ne pas réaliser d'incision sur la ligne médiane, avec le risque théorique de trouble cicatriciel. Nous pensons, à l'inverse, que les conditions de développement d'une cicatrice chéloïde ne dépendent que très peu de la localisation anatomique de la suture, mais plutôt de la tension qui règne sur les berges cutanées. Dans le cadre des pectus, la suture cutanée s'effectue sans tension sur la ligne médiane.

Visibilité des bords de la prothèse ou gêne aux mouvements

La visibilité des bords de la prothèse et la gêne lors de certains mouvements constituent une imperfection de résultats; la prothèse est mal adaptée. Une reprise chirurgicale à distance de l'intervention initiale permet alors d'affiner et/ou de modifier les bords de la prothèse.

Dans la description originale de J.F. Murray [32], la prothèse était posée en position strictement sous-cutanée. Cette loge présente comme inconvénient la visibilité des bords de la prothèse et entraîne un aspect artificiellement plat du plastron sternal. Seuls Wechselberger et al. [43] l'utilisent. En 1984, Marks et al. [30] ont proposé la mise en place de l'implant en position rétromusculaire profonde. Nous avons repris cette loge rétropectorale, en y associant un positionnement du pôle inférieur de la prothèse sous l'aponévrose du muscle rectus abdominis, afin de dissimuler les bords. De plus, la conception par CAO permet d'affiner les bords de la prothèse et d'avoir une jonction prothèse-thorax des plus discrète.

Stabilité de l'implant

Une des complications classiques lors de la mise en place d'un implant prothétique est son déplacement secondaire. Il survient généralement sur la voie d'abord. Nous ne sommes donc pas favorables à l'utilisation des voies d'abord décalées vues précédemment. Elles ne permettent pas, selon nous, d'avoir une stabilité correcte de la prothèse dans sa loge.

Trois éléments essentiels permettent de prévenir ou limiter cette complication :

- la dissection de la loge prothétique doit être aux dimensions exactes de la prothèse;
- de la même manière, la prothèse doit se mouler au mieux sur le plan sternochondrocostal, d'où l'intérêt d'utiliser la CAO, afin d'éviter toutes les approximations d'un moulage en plâtre;
- le refend découpé au niveau du pôle caudal de la prothèse et la conservation d'un raphé médian sur la gaine des muscles rectus abdominis augmentent la stabilité prothétique.

Taux de satisfaction

Le taux de satisfaction avec cette technique de comblement par mise en place d'une prothèse en silicone sur mesure est de plus de 85%. Il est en cela comparable au taux de satisfaction des patients opérés par les techniques de Nuss et de Ravitch, mais avec une morbidité non comparable (*tableaux 11.I à 11.III*).

Tableau 11.I. Taux de satisfaction des prothèses

Séries prothèse	Nombre de cas	Satisfaction (%)
Chavoïn	146	88,8
Welchselberger [43]	24	85
Grappolini [18]	11	100
Poupon [37]	9	89,5
Horch [23]	5	100
Margulis [29]	7	100
Nordquist [35]	27	60
Mendelson	8	87,5

Tableau 11.II. Taux de satisfaction des séries de Nuss

Séries prothèse	Nombre de cas	Satisfaction (%)
Nuss	42	62
Hebra	30	86
Bohosiewicz	66	84,8
Hosie	172	81,5
Pilegaard	383	98
Schalamon	43	91
Croitoru	303	85
Park	335	91,3

Tableau 11.III. Taux de satisfaction des séries de Ravitch

Séries prothèse	Nombre de cas	Satisfaction (%)
Duhamel	14	86
Davis	44	81,3
Fonkalsrud	375	97
Fonkalsrud	450	98
Mansour	77	90,9
Jaroszewski	320	98

CONCLUSION

Le pectus excavatum est la malformation thoracique congénitale la plus fréquente. En tant que chirurgiens plasticiens, nous abordons cette pathologie comme nous le ferions pour tout autre malformation congénitale à retentissement uniquement morphologique et donc psychologique. La réflexion chirurgicale pour le pectus excavatum est identique à celle d'une chirurgie d'oreilles décollées ou à la prise en charge d'une hypotrophie mammaire. Le rapport bénéfice/risque de ce type de chirurgie doit être acceptable. Les complications doivent être rares. Lorsqu'elles existent, leur prise en charge doit être simple et bien codifiée.

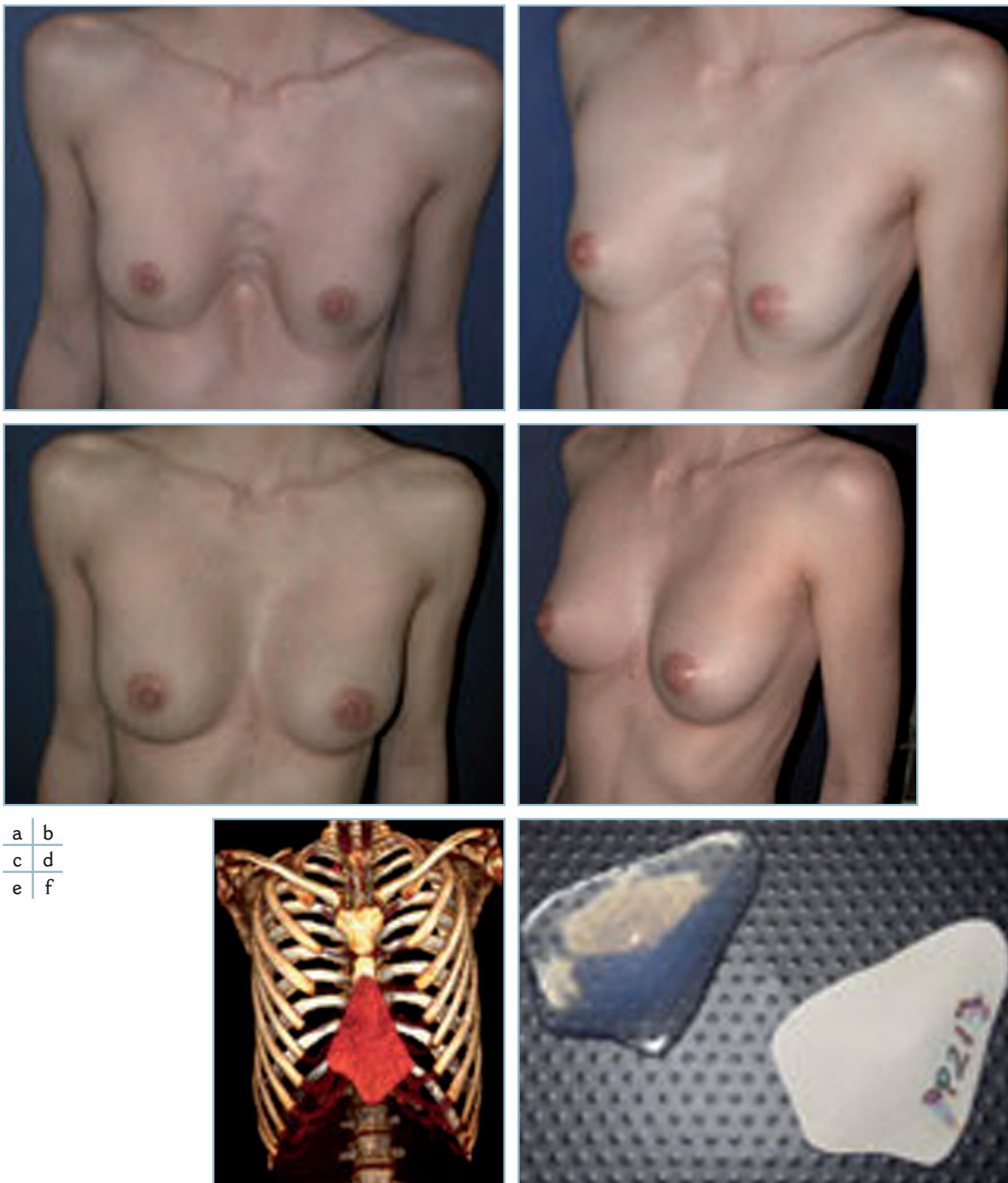
Bien que les taux de satisfaction soient similaires entre chirurgies remodelantes (Ravitch et Nuss), aux alentours de 80%, la grande différence entre ces deux types de techniques est liée à la morbidité qui reste importante dans les chirurgies remodelantes. La technique de reconstruction par mise en place d'une prothèse sur mesure en position rétropectorale permet de répondre de manière adaptée à la problématique esthétique des patients. Il s'agit d'une technique simple, fiable, rapide, avec une mortalité nulle et une faible morbidité. La complication la plus fréquente est le sérome dont la prise en charge est simple et bien codifiée.

Les résultats les plus satisfaisants sont probablement ceux obtenus à partir de pectus type 3 chez la femme. Alors qu'un pectus type 2 pourra parfois être bien toléré, le type 3 entraîne une importante disgrâce esthétique liée à l'asymétrie de l'implantation de la glande mammaire et à sa conséquence, la dystopie aréolaire externe. Ainsi, la mise en place d'une prothèse corrige facilement l'asymétrie et projette dans l'axe le sein, corrigeant la dystopie. La présence de la glande mammaire permet de camoufler au mieux les bords de la prothèse.

Cette technique représente donc pour nous une technique de premier choix dans le cadre de la prise en charge des malformations thoraciques. Elle s'adapte en effet parfaitement à la correction du pectus arcuatum, avec un comblement de la partie caudale de la malformation, mais aussi aux malformations acquises de la paroi thoracique et au syndrome de Poland.

En conclusion, il nous semble important de diffuser cette technique comme une solution de premier choix, en dépassant le domaine de la chirurgie plastique pour que le patient puisse ainsi bénéficier d'un traitement adapté qui ne soit pas fonction du spécialiste chez qui il est amené à consulter.

CAS CLINIQUES

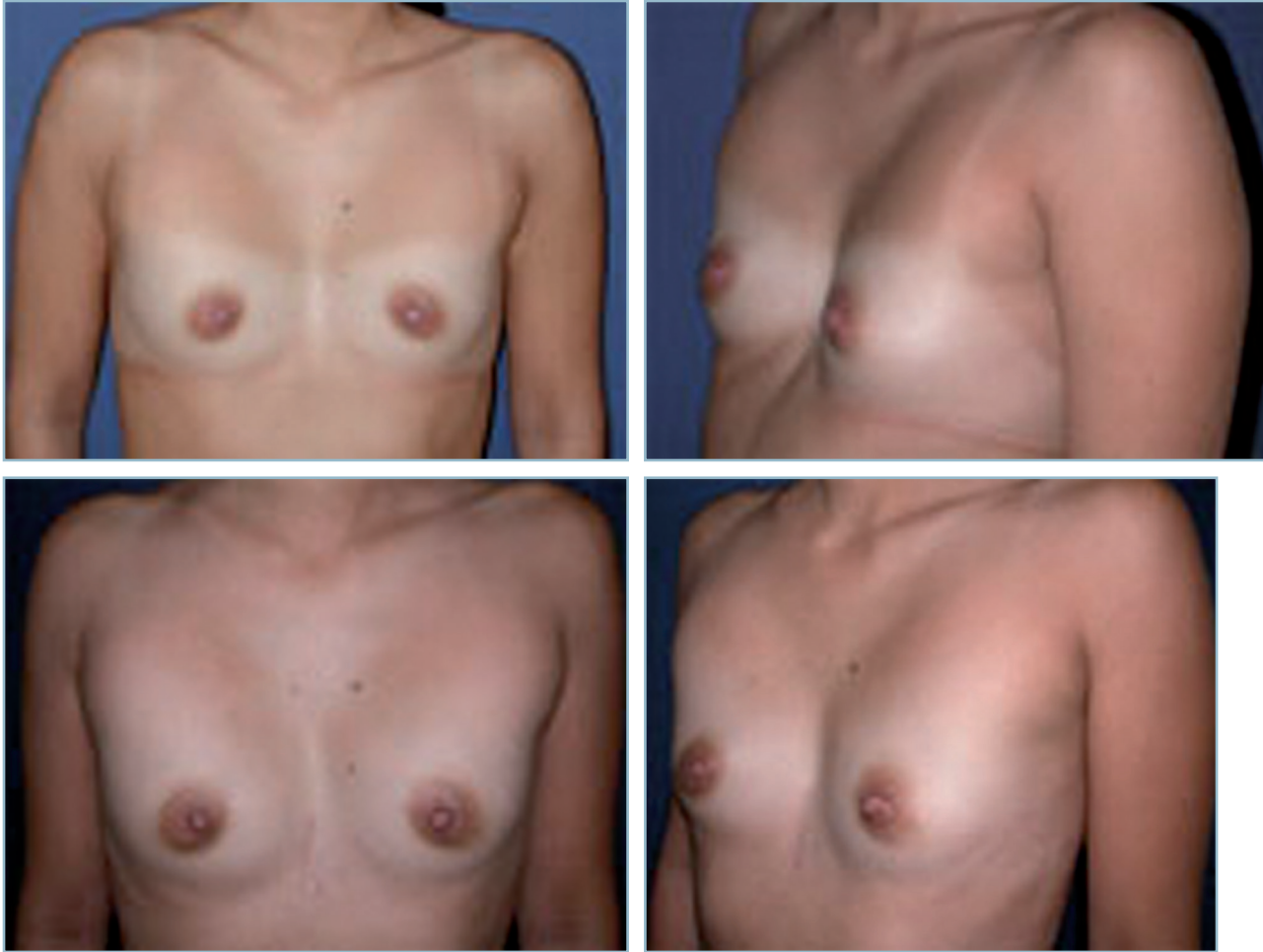


a	b
c	d
e	f

11.20 Patiente présentant un pectus type 1.

- a. Photo préopératoire de face.
 b. Photo préopératoire de trois quarts gauche.
 c. Résultat à 12 mois de face. d. Résultat à 12 mois de trois quarts gauche.
 e. Reconstruction 3D du thorax – visualisation de la prothèse.
 f. Prothèse en silicone (à gauche) et prototype en résine (à droite).

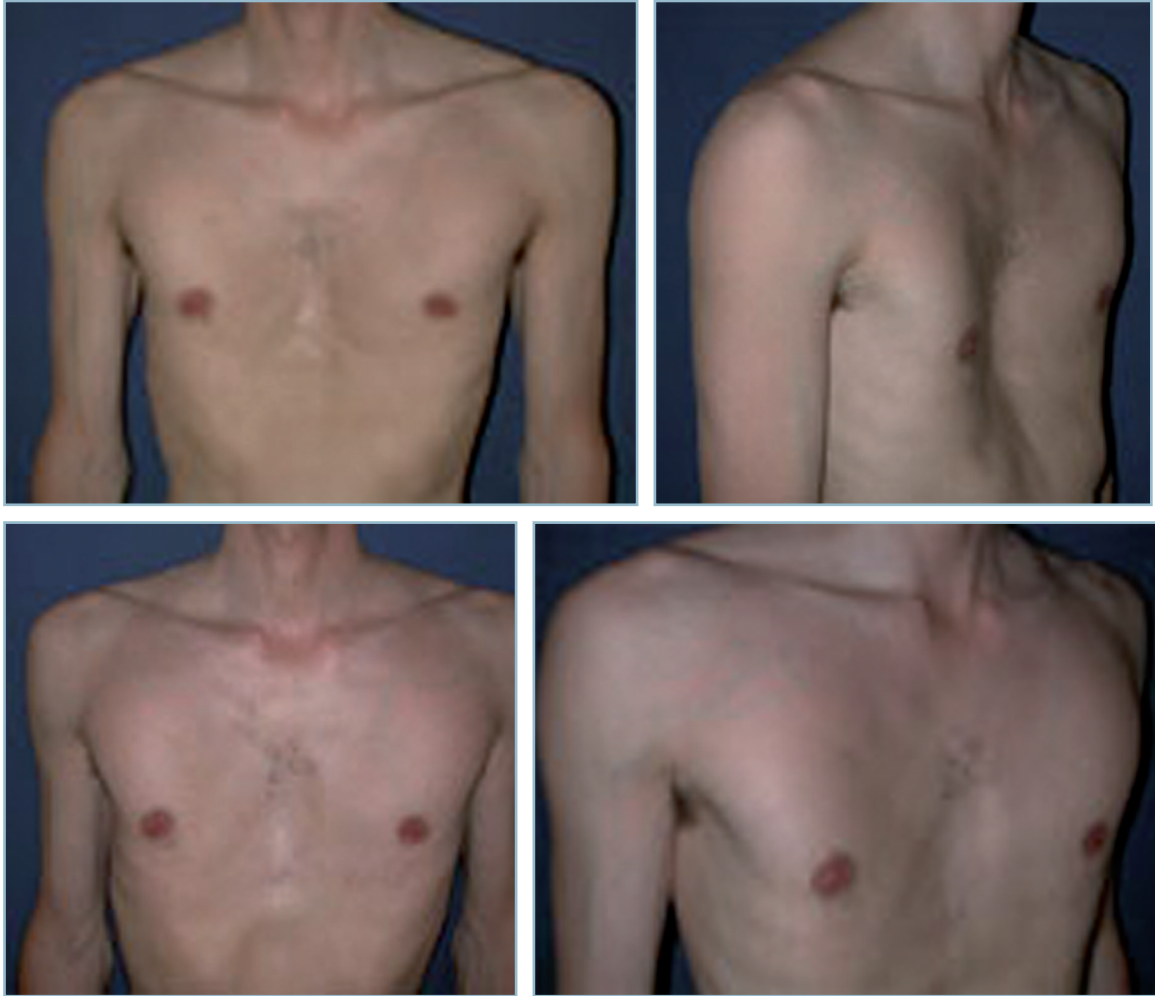Pectus excavatum : correction chirurgicale par la mise en place d'une prothèse pariétale en silicone sur mesure



11.21 Patiente présentant un pectus type 2. Noter la convergence des aréoles.

- a.* Photo préopératoire de face (dystopie aréolaire).
- b.* Photo préopératoire de trois quarts droit (dystopie aréolaire).
- c.* Résultat à 12 mois de face.
- d.* Résultat à 12 mois de trois quarts droit.

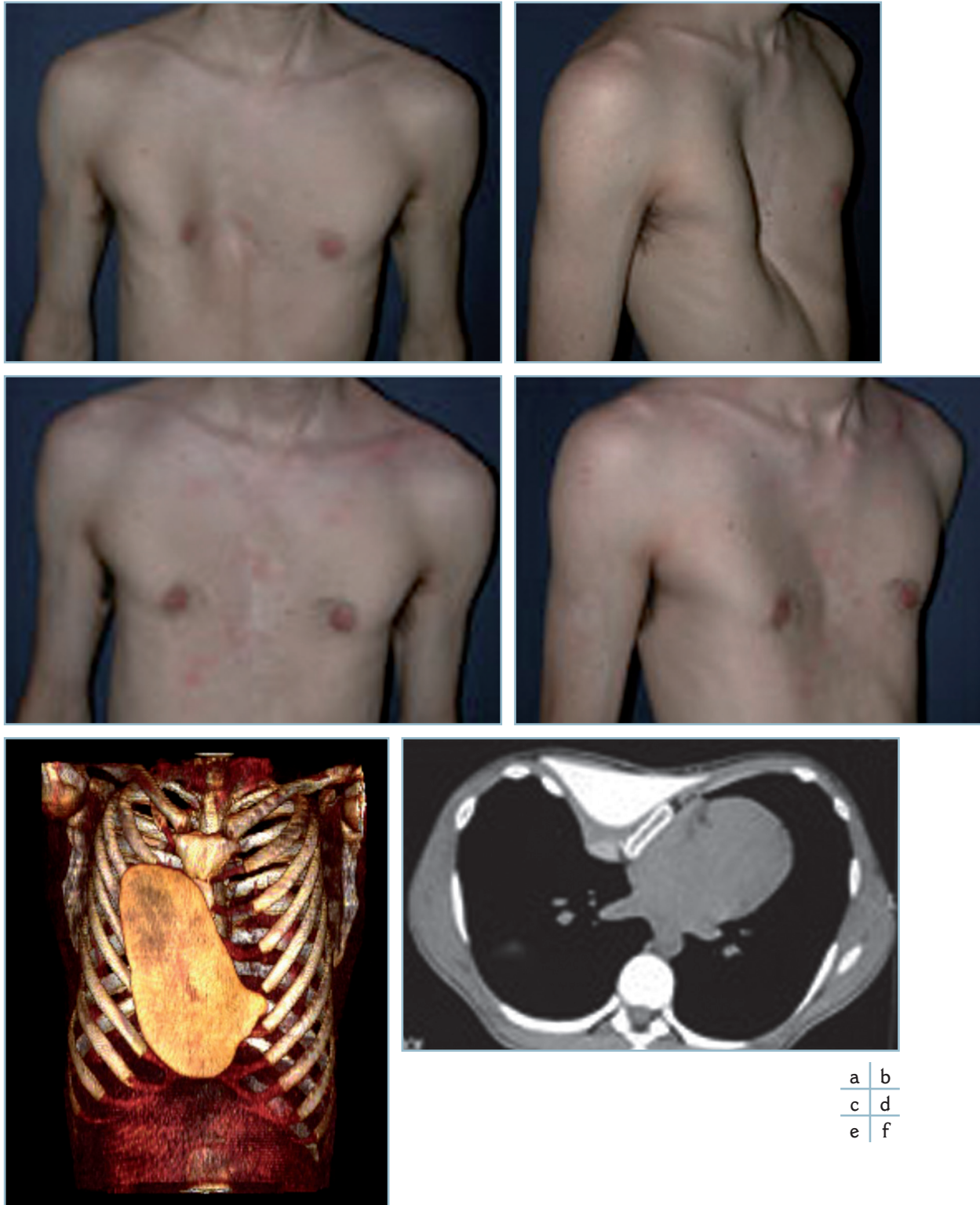a	b
c	d



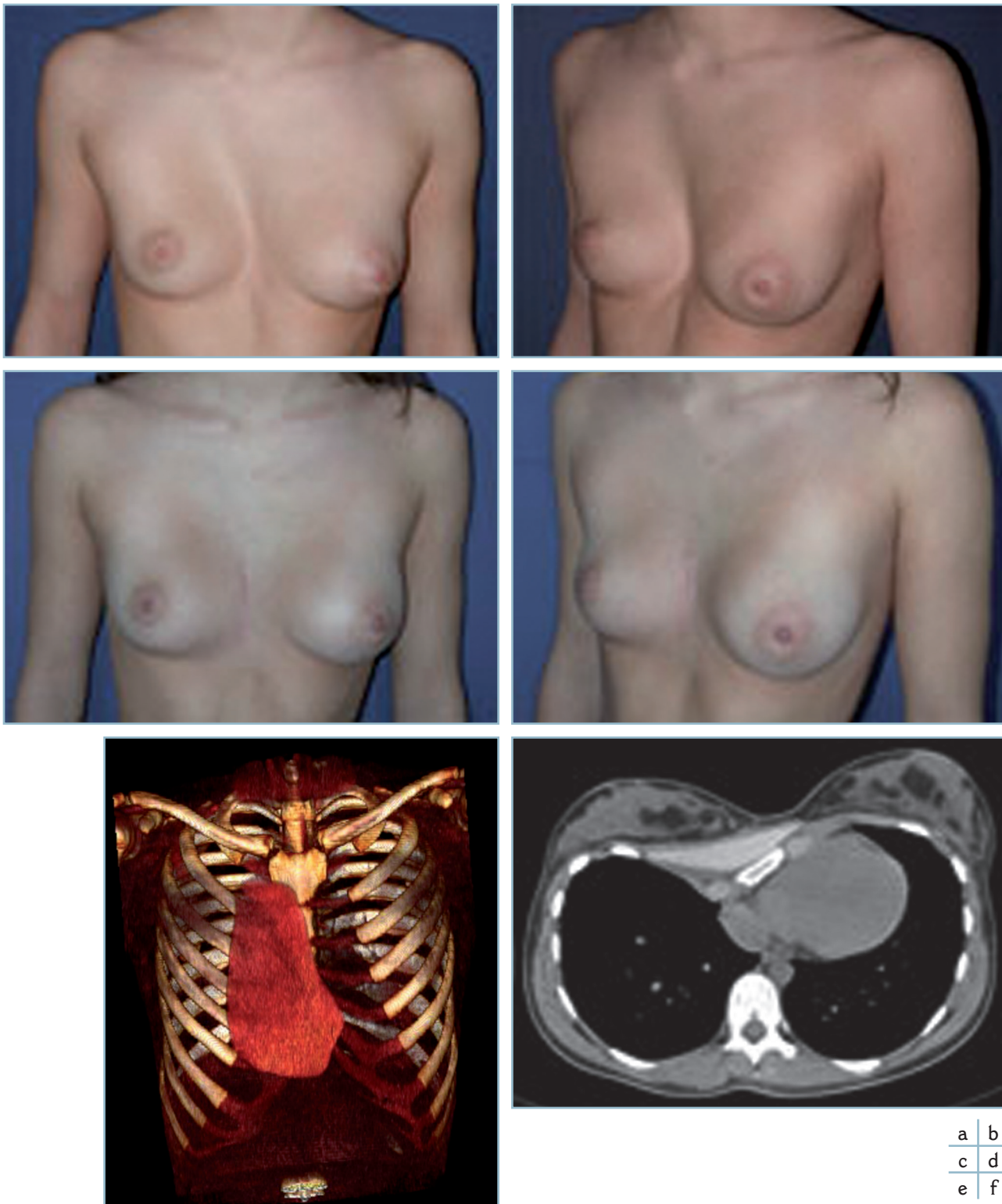
- 11.22** Patient présentant un pectus type 2.
a. Photo préopératoire de face.
b. Photo préopératoire de trois quarts droit.
c. Résultat à 12 mois de face.
d. Résultat à 12 mois de trois quarts droit.

a	b
c	d

Pectus excavatum : correction chirurgicale par la mise en place d'une prothèse pariétale en silicone sur mesure



- 11.23** Patient présentant un pectus type 3 latéralisé à droite.
a. Photo préopératoire de face.
b. Photo préopératoire de trois quarts droit.
c. Résultat à 12 mois de face.
d. Résultat à 12 mois de trois quarts droit.
e. Reconstruction 3D du thorax – visualisation de la prothèse.
f. Visualisation de la prothèse sur une coupe scanner.



a	b
c	d
e	f

11.24 Patiente présentant un pectus type 3 latéralisé à droite.

- a. Photo préopératoire de face.
- b. Photo préopératoire de trois quarts gauche.
- c. Résultat à 7 mois de face.
- d. Résultat à 7 mois de trois quarts gauche.
- e. Reconstruction 3D du thorax – visualisation de la prothèse.
- f. Visualisation de la prothèse sur une coupe scanner.

Bibliographie

- [1] ANAES. Guide d'analyse de la littérature et gradation des recommandations. 2000 : 63.
- [2] Aronson DC, Bosgraaf RP, Merz EM, van Steenwijk RP, van Aalderen WM, van Baren R. Lung function after the minimal invasive pectus excavatum repair (Nuss procedure). *World J Surg* 2007; 31 : 1518-22.
- [3] Bawazir OA, Montgomery M, Harder J, Sigalet DL. Midterm evaluation of cardiopulmonary effects of closed repair for pectus excavatum. *J Pediatr Surg* 2005; 40 : 863-7.
- [4] Borowitz D, Cerny F, Zallen G, Sharp J, Burke M, Gross K, Glick PL. Pulmonary function and exercise response in patients with pectus excavatum after Nuss repair. *J Pediatr Surg* 2003; 38 : 544-7.
- [5] Bozonnet E. Conception et fabrication assistées par ordinateur de prothèses pour la correction des pectus excavatum. Thèse de médecine; 2004.
- [6] Brigato RR, Campos JR, Jatene FB, Moreira LF, Rebeis EB. Pectus excavatum : evaluation of Nuss technique by objective methods. *Interact Cardiovasc Thorac Surg* 2008; 7 : 1084-8.
- [7] Brown A. Pectus excavatum (funnel chest) : anatomic basis; surgical treatment of the incipient stage in infancy; and correction of the deformity in the fully developed stage. *J Thorac Surg* 1939; 9 : 164-9.
- [8] Cartoski MJ, Nuss D, Goretzky MJ, Proud VK, Croitoru DP, Gustin T, et al. Classification of the dysmorphology of pectus excavatum. *J Pediatr Surg* 2006; 41 : 1573-81.
- [9] Chavoïn JP, Grolleau JL. Traitement chirurgical des thorax en entonnoir par la technique de comblement. *Encycl Méd Chir. Techniques chirurgicales; Thorax*. 1998 : 10 p.
- [10] Chin EF, Adler RH. The surgical treatment of pectus excavatum (funnel chest). *Br Med J* 1954; 1 : 1064-6.
- [11] Conti M, Porte H, Wurtz A. Traitement chirurgical des malformations de la paroi thoracique antérieure. *Encycl Méd Chir (Elsevier, Paris). Techniques chirurgicales. Thorax*. 2006.
- [12] Conti M, Porte H, Wurtz A. Traitement chirurgical des malformations de la paroi thoracique antérieure par sternochondroplastie. *Encycl Méd Chir (Elsevier, Paris). Techniques chirurgicales. Thorax*. 2006.
- [13] Creswick HA, Stacey MW, Kelly RE, Jr, Gustin T, Nuss D, Harvey H, et al. Family study of the inheritance of pectus excavatum. *J Pediatr Surg* 2006; 41 : 1699-703.
- [14] Feng J, Hu T, Liu W, Zhang S, Tang Y, Chen R, Jiang X, Wei F. The biomechanical, morphologic, and histochemical properties of the costal cartilages in children with pectus excavatum. *J Pediatr Surg* 2001; 36 : 1770-6.
- [15] Fonkalsrud EW. Current management of pectus excavatum. *World J Surg* 2003; 27 : 502-8.
- [16] Fonkalsrud EW, Dunn JC, Atkinson JB. Repair of pectus excavatum deformities : 30 years of experience with 375 patients. *Ann Surg* 2000; 231 : 443-8.
- [17] Garcia VF, Seyfer AE, Graeber GM. Reconstruction of congenital chest-wall deformities. *Surg Clin North Am* 1989; 69 : 1103-18.
- [18] Grappolini S, Fanzio PM, D'Addetta PG, Todde A, Infante M. Aesthetic treatment of pectus excavatum : a new endoscopic technique using a porous polyethylene implant. *Aesthetic Plast Surg* 2008; 32 : 105-10.
- [19] Guntheroth WG, Spiers PS. Cardiac function before and after surgery for pectus excavatum. *Am J Cardiol* 2007; 99 : 1762-4.
- [20] Gurnett CA, Alaei F, Bowcock A, Kruse L, Lenke LG, Bridwell KH, et al. Genetic linkage localizes an adolescent idiopathic scoliosis and pectus excavatum gene to chromosome 18q. *Spine* 2009; 34 : E94-100.
- [21] Haller JA, Jr, Kramer SS, Lietman SA. Use of CT scans in selection of patients for pectus excavatum surgery : a preliminary report. *J Pediatr Surg* 1987; 22 : 904-6.
- [22] Haller JA, Jr, Loughlin GM. Cardiorespiratory function is significantly improved following corrective surgery for severe pectus excavatum. Proposed treatment guidelines. *J Cardiovasc Surg (Torino)* 2000; 41 : 125-30.
- [23] Horch RE, Stoelben E, Carbon R, Sultan AA, Bach AD, Kneser U. Pectus excavatum breast and chest deformity : indications for aesthetic plastic surgery versus thoracic surgery in a multicenter experience. *Aesthetic Plast Surg* 2006; 30 : 403-11.
- [24] Kim HC, Park HJ, Ham SY, Nam KW, Choi SY, Oh JS, et al. Development of automatized new indices for radiological assessment of chest-wall deformity and its quantitative evaluation. *Med Biol Eng Comput* 2008; 46 : 815-23.
- [25] Krasopoulos G, Dusmet M, Ladas G, Goldstraw P. Nuss procedure improves the quality of life in young male adults with pectus excavatum deformity. *Eur J Cardiothorac Surg* 2006; 29 : 1-5.
- [26] Kubiak R, Habelt S, Hammer J, Hacker FM, Mayr J, Bielek J. Pulmonary function following completion of Minimally Invasive Repair for Pectus Excavatum (MIRPE). *Eur J Pediatr Surg* 2007; 17 : 255-60.
- [27] Lawson ML, Cash TF, Akers R, Vasser E, Burke B, Tabangin M, et al. A pilot study of the impact of surgical repair on disease-specific quality of life among patients with pectus excavatum. *J Pediatr Surg* 2003; 38 : 916-8.
- [28] Malek MH, Berger DE, Marelich WD, Coburn JW, Beck TW, Housh TJ. Pulmonary function following surgical repair of pectus excavatum : a meta-analysis. *Eur J Cardiothorac Surg* 2006; 30 : 637-43.
- [29] Margulis A, Sela M, Neuman R, Buller-Sharon A. Reconstruction of pectus excavatum with silicone implants. *J Plast Reconstr Aesthet Surg* 2006; 59 : 1082-6.
- [30] Marks MW, Argenta LC, Lee DC. Silicone implant correction of pectus excavatum : indications and refinement in technique. *Plast Reconstr Surg* 1984; 74 : 52-8.
- [31] Molik KA, Engum SA, Rescorla FJ, West KW, Scherer LR, Grosfeld JL. Pectus excavatum repair : experience with standard and minimal invasive techniques. *J Pediatr Surg* 2001; 36 : 324-8.
- [32] Murray JF. Correction of pectus excavatum by synthetic subcutaneous implant. Presented at the American Society of Plastic and Reconstructive Surgery, Philadelphia, octobre 1965.
- [33] Ninkovic M, Schwabegger A, Gardetto A, Moser-Rummer A, Rieger M, Rainer C. Free sternum turnover flap for correction of pectus excavatum deformity. *Plast Reconstr Surg* 2003; 112 : 1355-61.
- [34] Nloga J. GG. Réparation des déformations de la paroi thoracique antérieure : ostéochondroplastie modelante et stabilisation par attelle-agrafe de Borely. *Encycl Méd Chir (Elsevier, Paris). Techniques chirurgicales. Thorax*. 2005.
- [35] Nordquist J, Svensson H, Johnsson M. Silastic implant for reconstruction of pectus excavatum : an update. *Scand J Plast Reconstr Surg Hand Surg* 2001; 35 : 65-9.
- [36] Nuss D, Kelly RE, Jr, Croitoru DP, Katz ME. A 10-year review of a minimally invasive technique for the correction of pectus excavatum. *J Pediatr Surg* 1998; 33 : 545-52.
- [37] Poupon M, Duteille F, Casanova D, Caye N, Magalon G, Pannier M. Pectus excavatum : what treatment in plastic surgery? About 10 cases. *Ann Chir Plast Esthet* 2008; 53 : 246-54.
- [38] Ravitch MM. The operative treatment of pectus excavatum. *Ann Surg* 1949; 129 : 429-44.
- [39] Roberts J, Hayashi A, Anderson JO, Martin JM, Maxwell LL. Quality of life of patients who have undergone the Nuss procedure for pectus excavatum : Preliminary findings. *J Pediatr Surg* 2003; 38 : 779-83.
- [40] Saxena AK, Willital GH. Valuable lessons from two decades of pectus repair with the Willital-Hegemann procedure. *J Thorac Cardiovasc Surg* 2007; 134 : 871-6.
- [41] Sigalet DL, Montgomery M, Harder J. Cardiopulmonary effects of closed repair of pectus excavatum. *J Pediatr Surg* 2003; 38 : 380-5; discussion -5.
- [42] Sigalet DL, Montgomery M, Harder J, Wong V, Kravarusic D, Alassiri A. Long term cardiopulmonary effects of closed repair of pectus excavatum. *Pediatr Surg Int* 2007; 23 : 493-7.
- [43] Wechselberger G, Ohlbauer M, Haslinger J, Schoeller T, Bauer T, Piza-Katzer H. Silicone implant correction of pectus excavatum. *Ann Plast Surg* 2001; 47 : 489-93.
- [44] Welch KJ. Satisfactory surgical correction of pectus excavatum deformity in childhood; a limited opportunity. *J Thorac Surg* 1958; 36 : 697-713.

CHAPITRE 12

Syndrome de Poland, mise au point sur le traitement en 2009

A. CHICHERY, A. ANDRÉ, E. BOZONNET, J.-P. CHAVOIN

Le syndrome de Poland est un ensemble malformatif congénital relativement rare. La forme complète associe une agénésie des faisceaux sternocostaux du pectoralis major à une symbrachydactylie de la main homolatérale. Chez la femme, il existe fréquemment une asymétrie mammaire avec une hypoplasie du sein et du complexe aréolomamelonnaire homolatéral.

Même si les formes cliniques sont extrêmement variées, l'agénésie des faisceaux sternocostaux est constante.

Le but de ce chapitre est de faire la mise au point sur les stratégies thérapeutiques actuelles, après avoir revu brièvement la description et le diagnostic du syndrome de Poland. En effet, avec l'utilisation croissante de la Lipostructure® et des prothèses thoraciques sur mesure, les techniques chirurgicales se sont étoffées et permettent maintenant de faire du sur mesure pour s'adapter à chaque cas de syndrome de Poland.

Cependant, dans les formes sévères de syndrome de Poland, l'abstention thérapeutique devra être discutée.

HISTORIQUE, ÉPIDÉMIOLOGIE, ÉTIOPATHOGÉNIE

Historique

Le premier cas de syndrome de Poland a été décrit en 1826 par un français, Lallemand [21]. Il s'agissait d'un patient de 60 ans qui présentait une dépression thoracique, une absence de la portion antérieure des 3^e, 4^e et 5^e côtes ainsi qu'une hernie pulmonaire homolatérale, sans malformation au niveau du membre supérieur.

La première description clinique et anatomique complète a été réalisée par Alfred Poland en 1841 [7] (*figure 12.1*).

Alfred Poland, étudiant en anatomie au Guy's Hospital, disséqua le cadavre d'un forçat de 27 ans, condamné à mort, qui présentait une dépression thoracique gauche et une main gauche petite et palmée. Il observa l'agénésie des faisceaux sternocostaux du pectoralis major, mais aussi l'agénésie du pectoralis minor, l'hypoplasie du serratus anterior et du muscle oblique externe.

Au niveau de la main gauche, la malformation consistait en une brachymésophalangie des 2^e, 3^e, 4^e, 5^e rayons et une syndactylie des dernières commissures.



12.1 Portrait d'Alfred Poland (1822-1872).

Clarkson [7] associa l'ensemble malformatif au nom de Poland pour lui rendre hommage; il définissait sous le nom de «syndactylie de Poland» l'absence de chef sternocostal du pectoralis major associée à une syndactylie de la main homolatérale.

Baudinne [2] fut le premier à employer le terme «syndrome de Poland» en 1962.

Épidémiologie

Incidence

Le syndrome de Poland est une malformation rare, puisque l'incidence est estimée à 1 pour 30000 naissances [24]. Pour Mestak et al. [26], le syndrome de Poland représente 14% des aplasies mammaires. Lord et al. [22] retrouvent 10% de syndrome de Poland chez les patients atteints de syndactylie.

Sex-ratio

Il semble exister une prédominance masculine, mais l'expression de la malformation influence très largement le sex-ratio.

Dans les formes mineures (limitées à une asymétrie mammaire), la prédominance est féminine.

Dans les formes sévères (malformation thoracique et atteinte du membre supérieur), la prédominance est masculine [11,23].

Latéralité

La majorité des publications [11,23] atteste d'une latéralisation du syndrome de Poland à droite, avec un rapport de 3 pour 1.

Les formes bilatérales sont exceptionnelles, souvent associées à d'autres malformations (malformations thoraciques, malformations de la ceinture scapulaire) [19,20].

Poland et cancer du sein

Peu de publications [17,34,37] décrivent l'association syndrome de Poland-cancer du sein.

Les cas décrits dans la littérature montrent une atteinte du côté de la malformation (malgré la petite taille du sein restant et de la plaque aréolomamelonnaire), mais aussi du côté controlatéral.

Il s'agit le plus souvent d'un carcinome galactophorique, plus rarement d'un adénocarcinome.

L'ensemble des auteurs recommande donc de réaliser précocement un bilan paraclinique par mammographie, échographie et imagerie par résonance magnétique (IRM) chez les patientes atteintes d'un syndrome de Poland.

Étiopathogénie

L'étiologie du syndrome de Poland reste actuellement encore discutée.

L'hypothèse pathogénique la plus valable serait une interruption précoce de la circulation embryonnaire dans les artères subclavières et/ou leurs branches vers la 6^e semaine de développement [3,12,25].

L'interruption de la circulation dans l'artère subclavière provoquerait l'anomalie musculaire princeps (l'agénésie des faisceaux sternocostaux du pectoralis major), mais aussi une atteinte du premier métamère dorsal.

L'élément à la base de l'anomalie vasculaire reste inconnu à ce jour.

DESCRIPTION ET CLASSIFICATION

Le syndrome de Poland est défini par deux anomalies : l'hypoplasie du muscle pectoralis major et la malformation de la main homolatérale.

Les malformations peuvent être extrêmement variables mais ont toujours en commun l'agénésie des faisceaux sternocostaux du pectoralis major.

On parle de syndrome de Poland dès que la malformation princeps, c'est-à-dire l'hypoplasie du muscle pectoralis major est présente.

Description des anomalies

Anomalies de la paroi thoracique (figure 12.2)

Anomalies musculaires

L'anomalie principale et constante est l'agénésie des chefs sternocostaux du pectoralis major. Cette anomalie se traduit cliniquement par une dépression infraclaviculaire et une absence de pilier axillaire antérieur.

Les autres anomalies musculaires, inconstantes et variables, pouvant être observées sont : l'hypoplasie ou l'agénésie du pectoralis minor, du serratus anterior, du latissimus dorsi, des muscles intercostaux [4,5,8,15,18].

Anomalies ostéocartilagineuses

Les anomalies costales sont à type d'hypoplasie ou d'aplasie.

Une classification des anomalies sternocostales a été proposée par Glicenstein en 2001 [15] (tableau 12.1). Elle comporte trois stades allant de la simple hypoplasie costale sans dépression jusqu'à l'aplasie de plusieurs côtes (2^e et 5^e arcs antérieurs) avec rotation du sternum.

Tableau 12.1. Classification de Glicenstein des anomalies ostéocartilagineuses

Stade I	Hypoplasie des côtes sans dépression
Stade II	Dépression de la paroi thoracique du côté atteint, isolée ou associée à une rotation et dépression du sternum, et à une saillie en carène de l'autre hémithorax
Stade III	Aplasia costale atteignant une ou plusieurs côtes (2 ^e et 5 ^e arcs antérieurs) avec rotation du sternum. Il existe parfois une hernie pulmonaire

Il n'existe pas de répercussion fonctionnelle sur le plan pulmonaire.

Malformations thoraciques associées

Mouly et al. [28] ont décrit l'existence de pectus excavatum. L'absence des insertions costales des muscles pectoraux provoquerait au cours de la croissance l'absence de développement du relief costal et l'enfoncement de la cage thoracique. Il s'agit le plus souvent de pectus asymétriques.

La déformation en carène du thorax a également été observée.

Anomalies cutanéoglandulaires

Anomalies cutanées

La peau est souvent fine, avec des adhérences importantes entre le derme et la paroi thoracique [1].

La dissection peut donc être difficile, et une reconstruction par prothèse parfois impossible en l'absence d'amélioration de la trophicité locale par une Lipostructure® préalable.

On observe également chez l'homme des troubles de la pilosité. Il peut exister une bride axillaire [23] (figure 12.3).

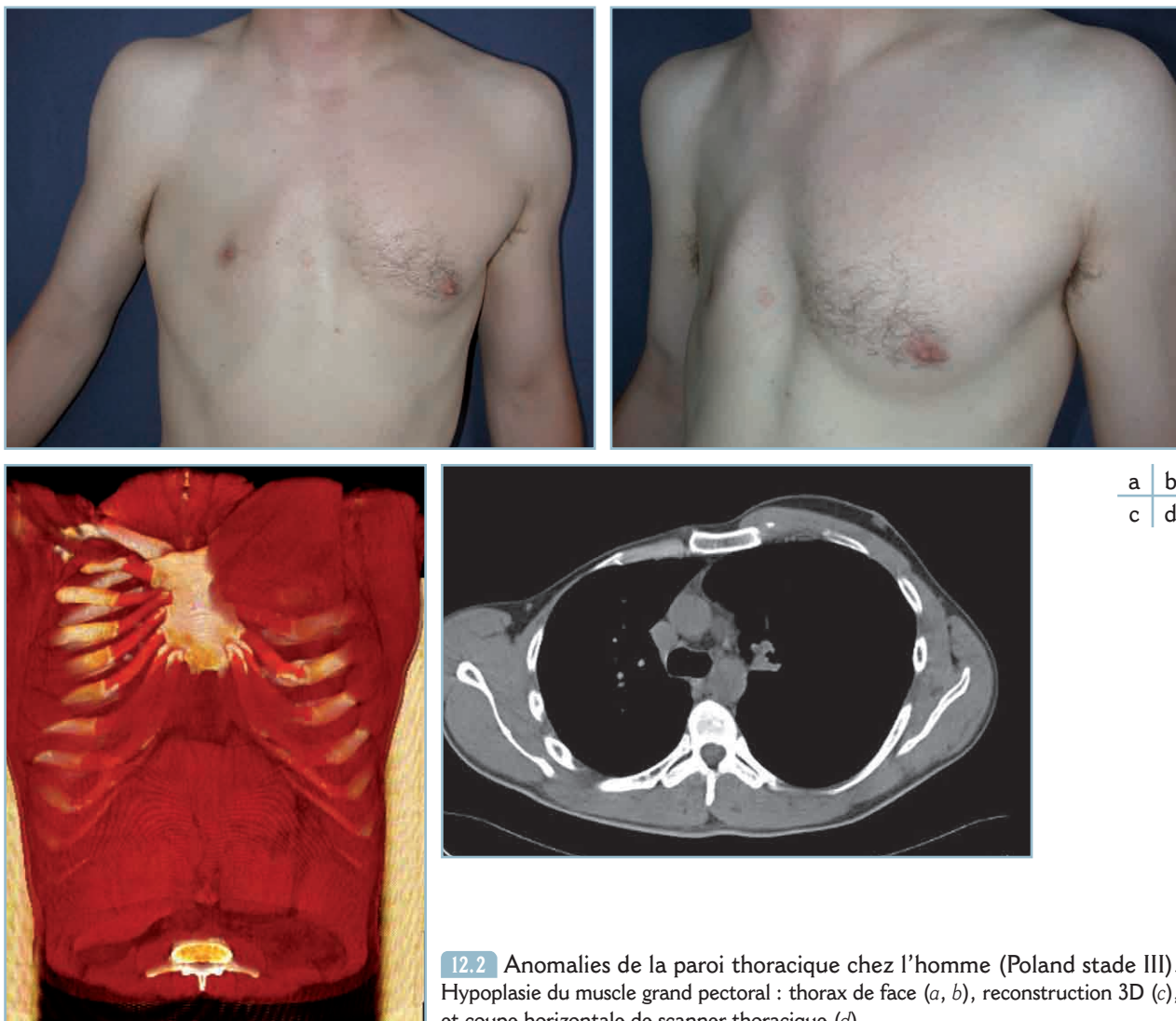Anomalies glandulaires

La glande mammaire est hypoplasique ou aplasique [31,36].

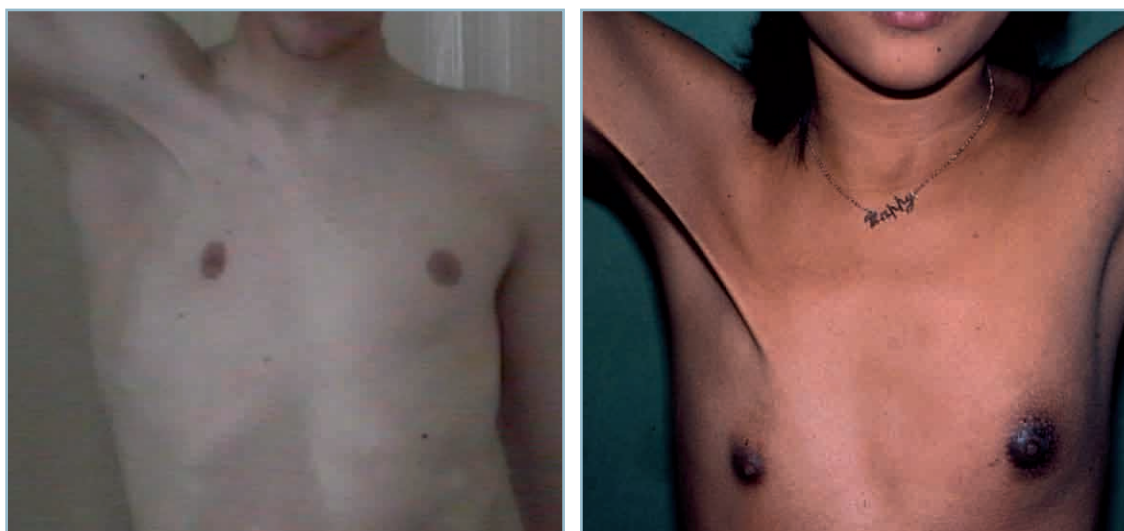On retrouve chez la femme une asymétrie mammaire, qui se révèle à la puberté, et qui est le principal motif de consultation. Des anomalies de position sont retrouvées : le sein est plus haut, plus externe. La plaque aréolomamelonnaire est souvent dyschromique, hypoplasique et dystopique (plus haute et plus latérale).

Classification des lésions thoracomammaires

Foucras et al. [13] ont proposé en 2001 une classification des formes thoracomammaires en trois stades de gravité croissante (figure 12.4).











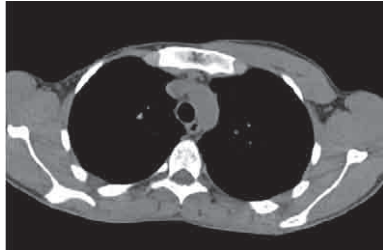
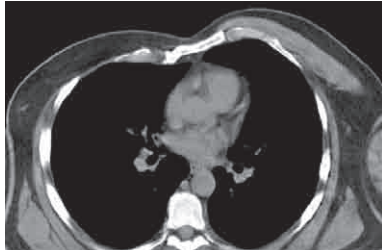
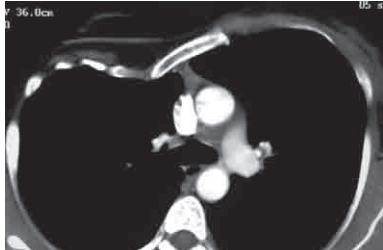
12.2 Anomalies de la paroi thoracique chez l'homme (Poland stade III). Hypoplasie du muscle grand pectoral : thorax de face (*a*, *b*), reconstruction 3D (*c*), et coupe horizontale de scanner thoracique (*d*).


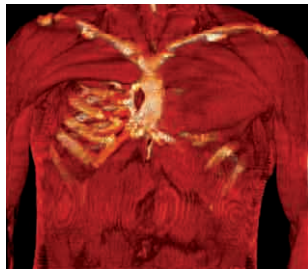



12.3 Anomalies cutanées du syndrome de Poland. Bride axillaire chez l'homme (*a*) et la femme (*b*).

a | b

12.4 Classification de Foucras illustrée chez l'homme et la femme.

Stade	I	II	III
Définition	Malformation mineure avec hypoplasie musculaire du pectoralis major	Malformation modérée avec aplasie importante du pectoralis major	Malformation sévère avec aplasie musculaire complète Aplasies costales, déformation sternale
Chez la femme	Hypoplasie mammaire modérée 	Asymétrie mammaire importante avec malformation costale éventuelle  	Aplasie mammaire 
Chez l'homme	Asymétrie discrète du thorax 	Asymétrie marquée du thorax  	Asymétrie majeure du thorax 
Coupe horizontale de scanner thoracique			

Stade	I	II	III
Reconstruction tridimensionnelle			

– Stade I : malformation mineure avec hypoplasie musculaire du pectoralis major. Chez la femme, l'hypoplasie mammaire est modérée. On est en présence d'une asymétrie discrète du thorax chez l'homme, et d'une asymétrie mammaire chez la femme.

– Stade II : malformation modérée avec aplasie importante du pectoralis major, asymétrie mammaire importante chez la femme avec malformation costale modérée éventuelle. Il y a une asymétrie marquée du thorax.

– Stade III : malformation sévère avec aplasie mammaire et musculaire complète, autres aplasies musculaires associées, malformation thoracique majeure avec aplasies costales, déformation sternale. Il existe une asymétrie majeure du thorax.

– des anomalies de la main : la malformation principale est la brachymésophalangie.

Une syndactylie (partielle, épargnant le pouce et laissant libre la troisième phalange) peut être présente.

Des malformations plus sévères ont été décrites dans le cadre du syndrome de Poland : main en mitaine, ectrodactylie (main en « pince de homard », phalanges delta, hypoplasie ou absence des métacarpiens, camptodactylie, etc.

Enfin, le syndrome de Poland peut s'associer à de nombreuses anomalies ou autres malformations de façon sporadique (leucémie aiguë, scoliose, pieds bots, hypospadias, agénésie rénale, dextrocardie, etc.).

Anomalies du membre supérieur

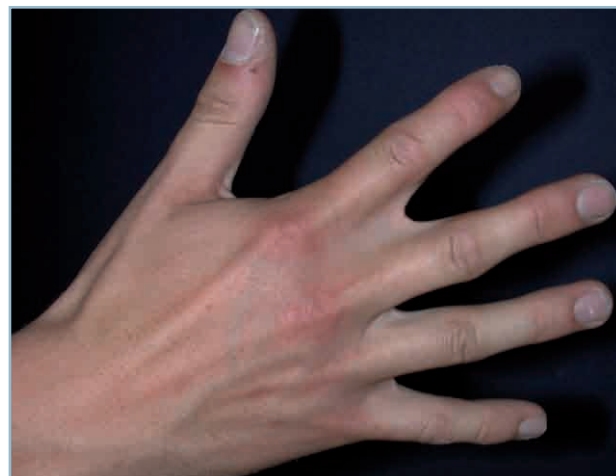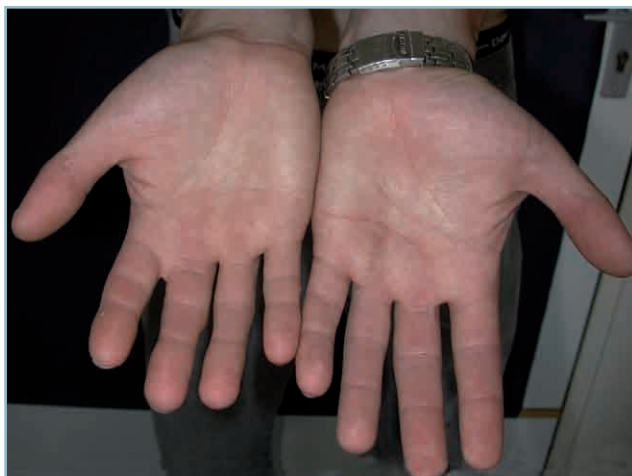Les anomalies du membre supérieur (*figure 12.5*) ne font pas l'objet de ce chapitre, mais elles doivent être connues pour être recherchées devant toute asymétrie mammaire.

Elles comportent :

– une hypoplasie du bras ou de l'avant-bras, parfois une hypoplasie globale du membre supérieur ;

■ DIAGNOSTIC DU SYNDROME DE POLAND

Il s'agit d'un diagnostic clinique ; les examens paracliniques sont intéressants pour mieux apprécier l'ensemble des mal-



12.5 Anomalies du membre supérieur.

Brachymésophalangie avec aspect de main plus petite (a), et syndactylie (b).

a | b

formations thoraciques, et parfois utiles pour le traitement chirurgical (concept assistée par ordinateur [CAO]).

Le diagnostic de syndrome de Poland doit toujours être recherché chez une jeune femme présentant une asymétrie mammaire, avec une aplasie ou hypoplasie mammaire.

On recherchera donc à l'examen dépression infraclaviculaire, l'absence du pilier axillaire antérieur (avec la modification du pli axillaire), des anomalies cutanées (peau fine, absence de pilosité, bride axillaire).

Le membre supérieur homolatéral sera examiné.

Le scanner thoracique permet d'évaluer l'hypoplasie musculaire thoracique (recherche d'une hypoplasie du latissimus dorsi), de mieux apprécier les malformations ostéocartilagineuses [35].

La mammographie est systématique chez les patientes de plus de 30 ans, au besoin complétée par une échographie mammaire et une IRM [37].

TRAITEMENT DES MALFORMATIONS THORACOMAMMAIRES

Objectifs de la reconstruction

Chez la femme

Il faut restaurer la forme et le volume du sein (en s'efforçant d'obtenir une symétrie mammaire).

La reconstruction doit permettre de modeler le pilier axillaire antérieur, de redonner du volume à la partie haute de l'hémithorax atteint (comblement du défaut infraclaviculaire), et dans les formes sévères de corriger l'aplasie thoracique.

Chez l'homme

La reconstruction concerne le pilier axillaire antérieur, la partie haute de l'hémithorax atteint, la plaque aréolomamelonnaire éventuellement; et dans les formes sévères, l'aplasie thoracique.

Revue des techniques chirurgicales

L'arsenal thérapeutique est vaste, mais l'ensemble des techniques chirurgicales à proposer se doit d'avoir une rançon cicatricielle minimale, puisque la demande de correction est à visée esthétique.

Reconstruction des malformations thoracomammaires (en dehors de la plaque aréolomamelonnaire)

Implants

Implants mammaires

La reconstruction prothétique du sein dans le syndrome de Poland est une des premières techniques proposées historique-

ment. Mais la position sous-cutanée et la qualité médiocre des téguments exposent à un risque plus important de complications à type d'exposition de prothèse et de coque.

De plus, le résultat esthétique reste discutable. En effet, la prothèse reconstruit le sein, mais ne comble pas le défaut infraclaviculaire et ne reconstruit pas le pilier axillaire antérieur.

Les implants ronds restent le plus utilisés (*figure 12.6*).

Des implants anatomiques ont été proposés, en raison du remplissage du segment II du sein qu'ils réalisent.

Implants thoraciques

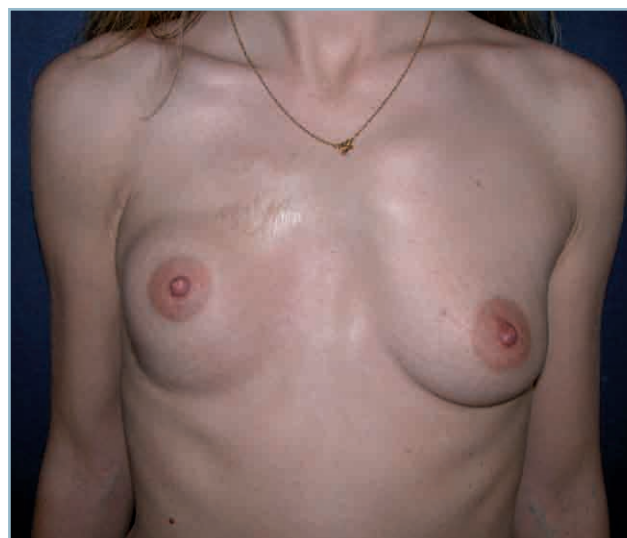Principe

La reconstruction thoracique par prothèse a été décrite initialement par Murray [29], qui utilisait une prothèse préfabriquée en élastomère de silicone.

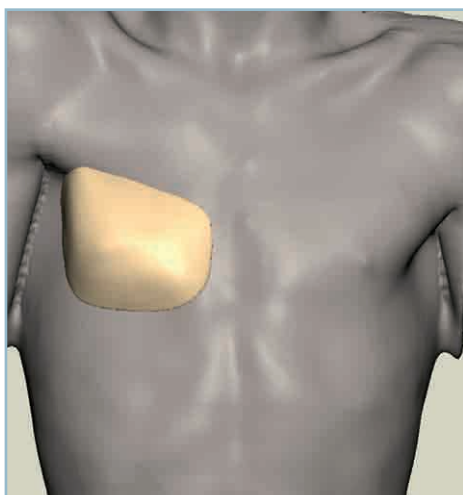
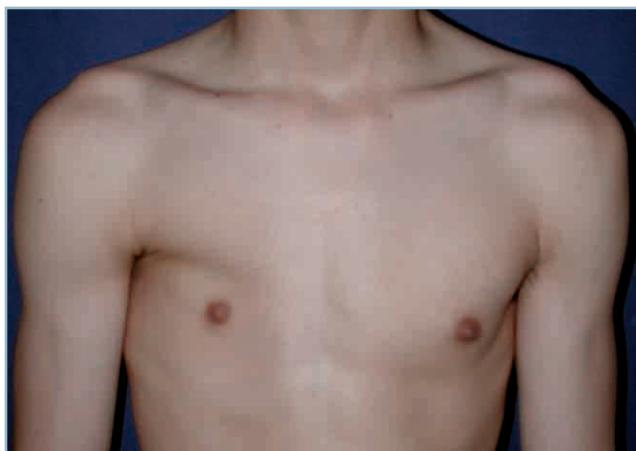Aujourd'hui, deux techniques permettent de concevoir ce type de prothèses.

– Le moulage standard [33]. Le moulage du thorax antérieur est réalisé avec de la pâte Zelgan®, puis le plâtre de Paris est coulé dans le négatif du thorax en Zelgan® pour obtenir le moule de la déformation du thorax, notamment au niveau du creux sous-claviculaire de la région axillaire antérieure. Le plâtre est soigneusement retouché pour obtenir une face antérieure légèrement convexe; les bords sont abrasés au papier-verre et affinés pour obtenir un profil « aile d'avion » imperceptible sous la peau. Le moule est envoyé au fabricant qui doit réaliser un implant en « gomme » ou élastomère de silicone. L'implant doit être à la fois souple pour être introduit plié, et solide pour ne pas se déchirer.

– Assistance informatique (CAO) (*figure 12.7*). La prothèse est réalisée à partir des données récupérées lors du scanner



12.6 Exemple de reconstruction isolée par implant mammaire rond chez une femme présentant un syndrome de Poland stade II à droite. L'implant mammaire reconstruit le sein mais ne comble pas le défaut infraclaviculaire.



a
b
c



12.7 Fabrication d'un implant thoracique par chirurgie assistée par ordinateur (CAO). Il s'agit d'un homme présentant un stade II à droite. La reconstruction scannographique permet l'élaboration de la prothèse qui sera ensuite fabriquée en élastomère de silicone.

a. Aspect préopératoire de face.
b, c. Reconstruction CAO.

thoracique. La réalisation est plus précise, mais la confection de la prothèse nécessite plus de temps et entraîne un certain coût. Elle est particulièrement utile chez la femme, où le moulage d'une prothèse thoracique est difficile du fait du relief

mammaire [6]. La prothèse se doit d'être plus petite que le défaut à corriger (environ 20%). Là aussi, il s'agit d'une prothèse en élastomère de silicone semi-rigide, avec des bords particulièrement fins pour minimiser la visibilité de l'implant, qui est placé directement en position sous-cutanée. La prothèse thoracique comble le défaut infraclaviculaire, mais ne permet pas de reconstruire le pilier axillaire antérieur.

Technique chirurgicale (figure 12.8)

Le dessin préopératoire marque le contour exact de la loge d'implantation prothétique.

La voie d'abord est axillaire, élargie avec une incision de 5 à 7 cm. La section au bistouri électrique se fait jusqu'au plan profond costal et musculaire.

Le décollement de l'espace précostal sous contrôle de la vue grâce à un écarteur à lumière froide permet un respect rigoureux des limites de la loge prothétique.

L'hémostase est contrôlée à la lumière froide.

L'implant est introduit plié par la courte voie d'abord; il se redéploie spontanément dans la loge.

Il faut avoir repéré avec précision la bonne orientation de l'implant grâce à une encoche marquée au niveau de son bord axillaire.

La fermeture se fait en deux plans au fil résorbable sur un drain tubulaire qui sera mis en siphonnage.

Le pansement est compressif et modelant.

Complications

La principale complication est la visibilité du bord de l'implant chez les sujets maigres; l'utilisation de la CAO permet de réduire cette complication.

Les autres complications à citer sont la survenue d'un épanchement séreux ou l'apparition d'une coque, et beaucoup plus rarement un déplacement ou une exposition de la prothèse.

Association aux implants mammaires

La technique de l'implant thoracique est associée chez la femme à la mise en place d'un implant mammaire.

Dans un premier temps opératoire, la paroi thoracique est reconstruite par l'implant thoracique réalisé sur mesure. Trois à quatre mois plus tard, on peut procéder à la reconstruction mammaire par mise en place d'un implant. Il faut alors respecter la loge et la capsule de la prothèse thoracique.

Certains auteurs ont décrit une prothèse composite [14], permettant la correction de la déformation thoracique mais aussi de l'anomalie mammaire.

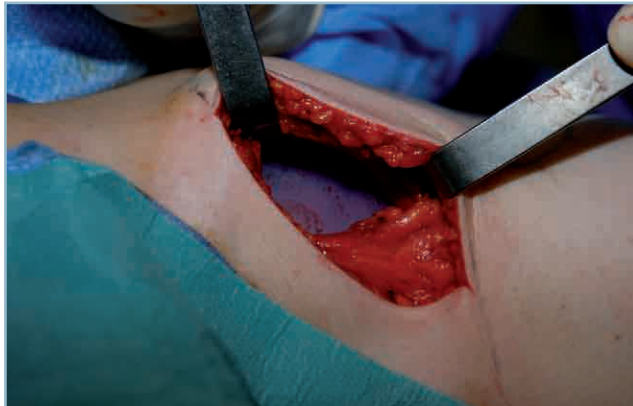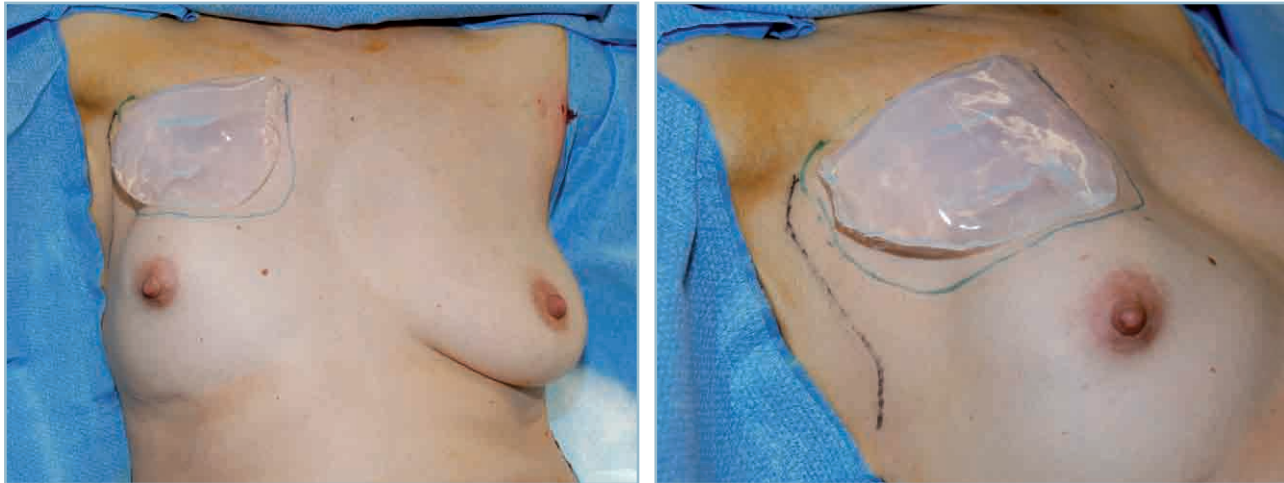
Greffe autologue de cellules adipeuses selon Coleman (Lipostructure®) [10,32] (figure 12.9)

Principe

La greffe autologue de cellules adipeuses, selon la technique de Coleman, permet de traiter le défaut infraclaviculaire et de restaurer le pilier axillaire antérieur.

En cas de tégument de mauvaise qualité, elle peut améliorer la trophicité locale avant tout autre geste de reconstruction.

Il s'agit d'une technique simple et rapide. Malheureusement, cette technique ne pourra être proposée chez le sujet maigre, en raison de l'absence de sites donneurs.



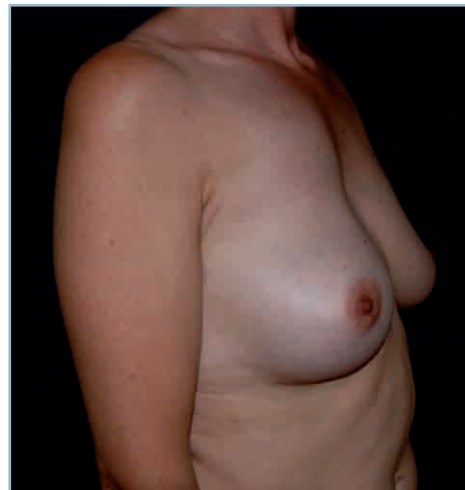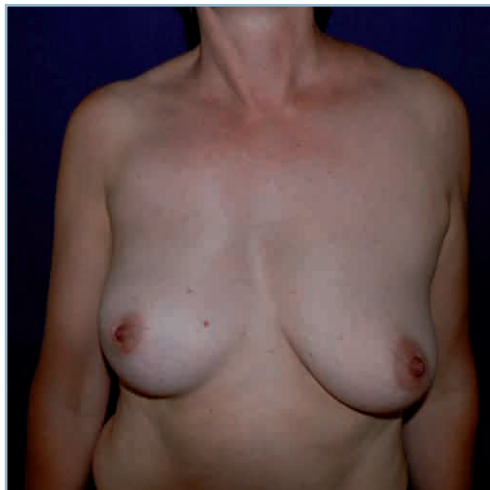12.8 Technique de la mise en place de l'implant thoracique. Il s'agit d'une femme présentant un stade II à droite.

a, b. Visualisation de la future projection de l'implant.

c. La loge est créée, l'implant est en position. La voie d'abord est sous-axillaire.

d, e. Aspect postopératoire à un an.

a	b
c	
d	e



Technique chirurgicale

Le dessin préopératoire trace le contour de la zone atrophique pectorale se prolongeant vers la région axillaire (pilier axillaire antérieur); on repère le néosillon mammaire inféro-externe.

Le prélèvement et le traitement de la graisse (centrifugation) sont réalisés selon la technique décrite par Coleman.

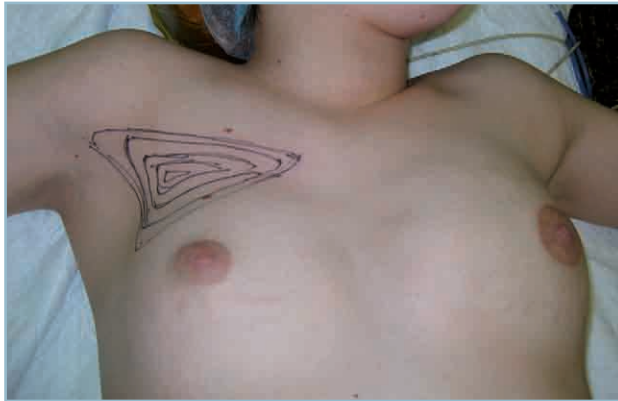
La réinjection est réalisée selon un treillis tridimensionnel.

Lors d'une séance, la quantité moyenne de graisse injectée pour combler la dépression infraclaviculaire est d'environ 100ml [32].

En moyenne, deux séances sont nécessaires, mais leur nombre reste variable en fonction de la sévérité de l'atteinte et des réserves de graisse du patient.

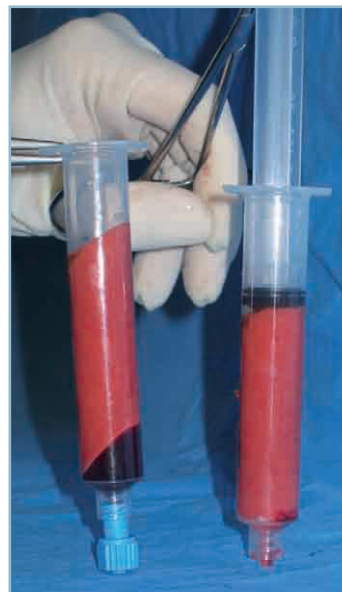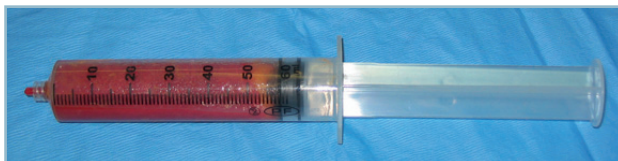
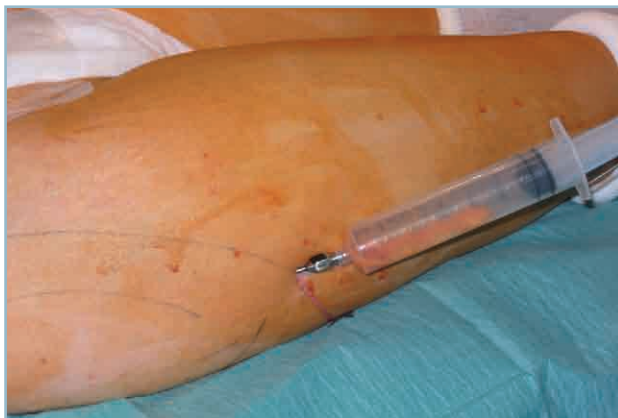Complications

La principale complication est la cystostéatonecrose [32]; le seul aléa une insuffisance de résultat.

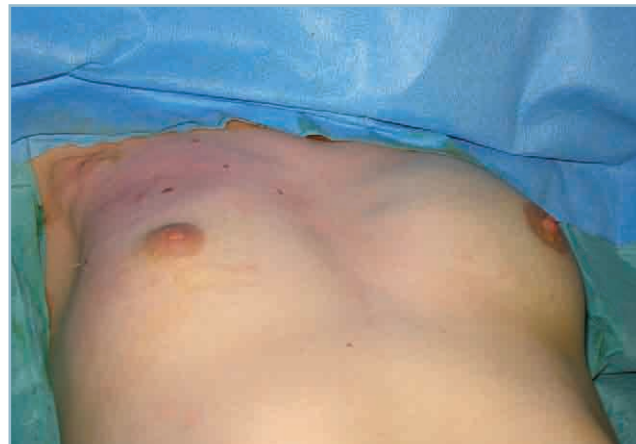
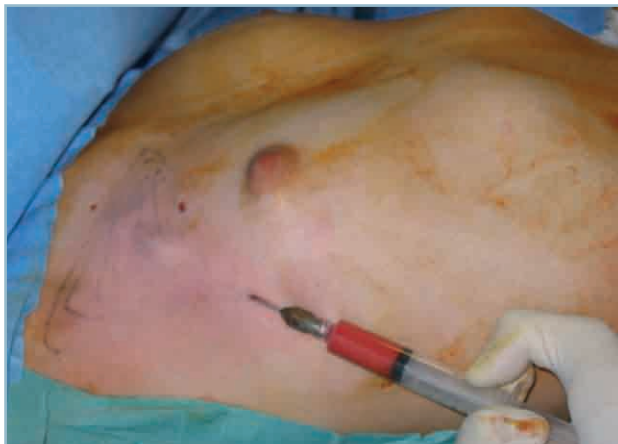
12.9 Technique de Coleman. Il s'agit d'une jeune femme présentant un stade I de syndrome de Poland. Elle a bénéficié d'une première séance de Lipostructure® pour combler le défaut infraclaviculaire (injection d'environ 120 ml de graisse purifiée).

- a. Aspect préopératoire. Noter le défaut infraclaviculaire.
- b. Prélèvement sur la cuisse.
- c. Aspect du prélèvement non traité.
- d. Le prélèvement est centrifugé; il existe trois phases.
- e. Injection de la graisse traitée dans le défaut.
- f. Aspect postopératoire.



a	
b	d
c	
e	f



Expansion cutanée

L'expansion cutanée (*figure 12.10*) peut être utile pour la reconstruction des anomalies sévères.

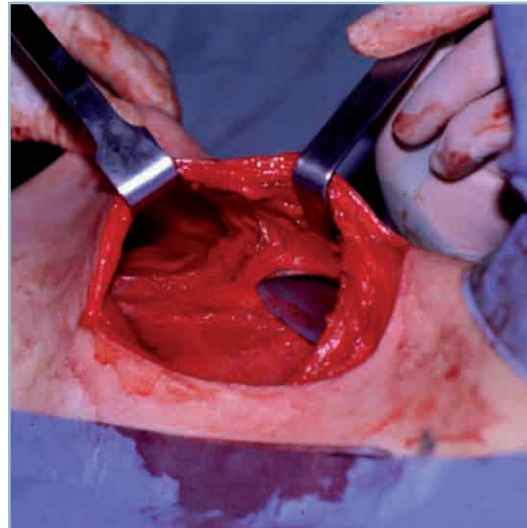
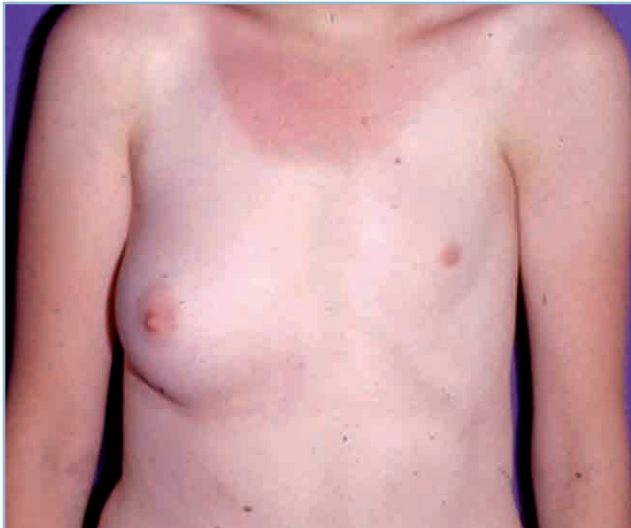Elle s'effectue en deux temps opératoires, avec un intervalle (période de gonflage) de 3 mois.

Du fait de la minceur de l'enveloppe cutanée, il existe un risque de coque et d'exposition de la prothèse.

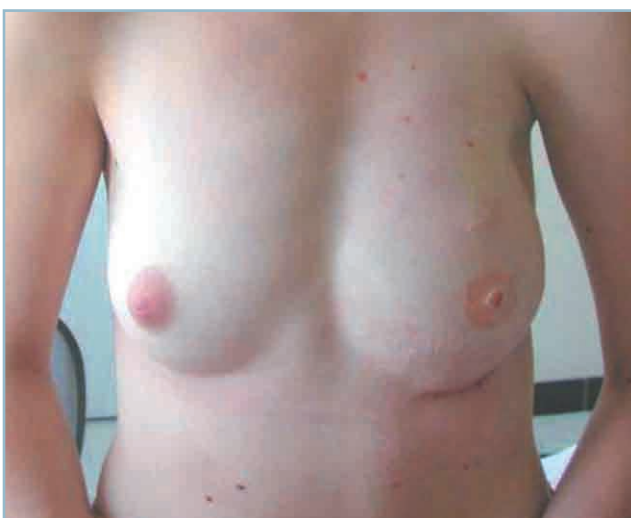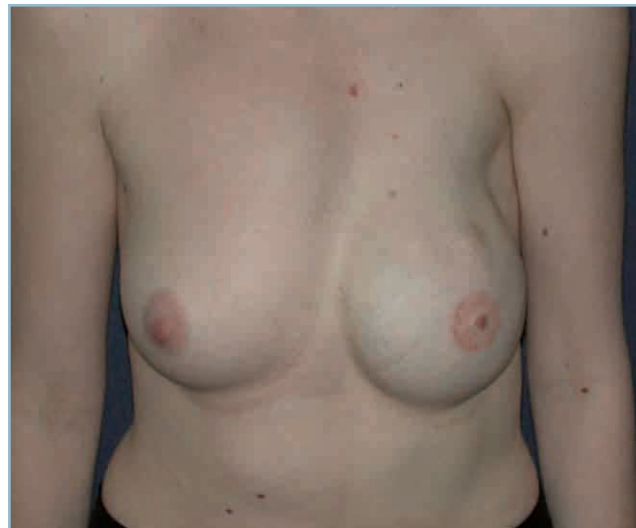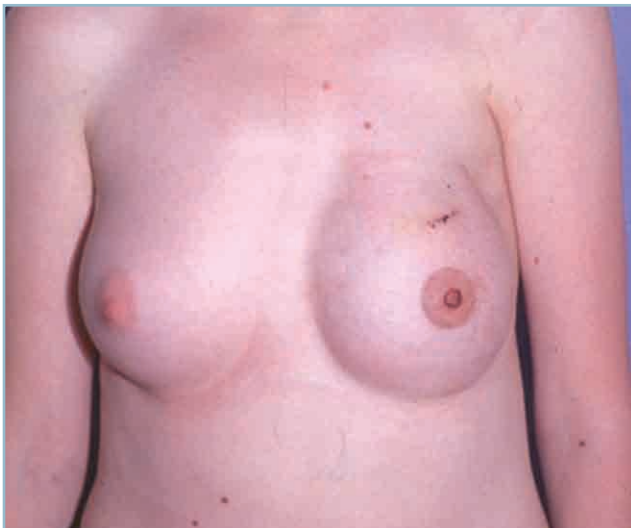Lambeaux

Les lambeaux pédiculés (latissimus dorsi, rectus abdominis), ou libres (latissimus dorsi controlatéral, gluteus maximus) sont actuellement peu employés (*figures 12.10 et 12.11*).

Historiquement, les deux lambeaux les plus employés furent le latissimus dorsi homolatéral et le TRAM (*transverse rectus abdominis myocutaneous*) [30]. Ils sont maintenant pra-

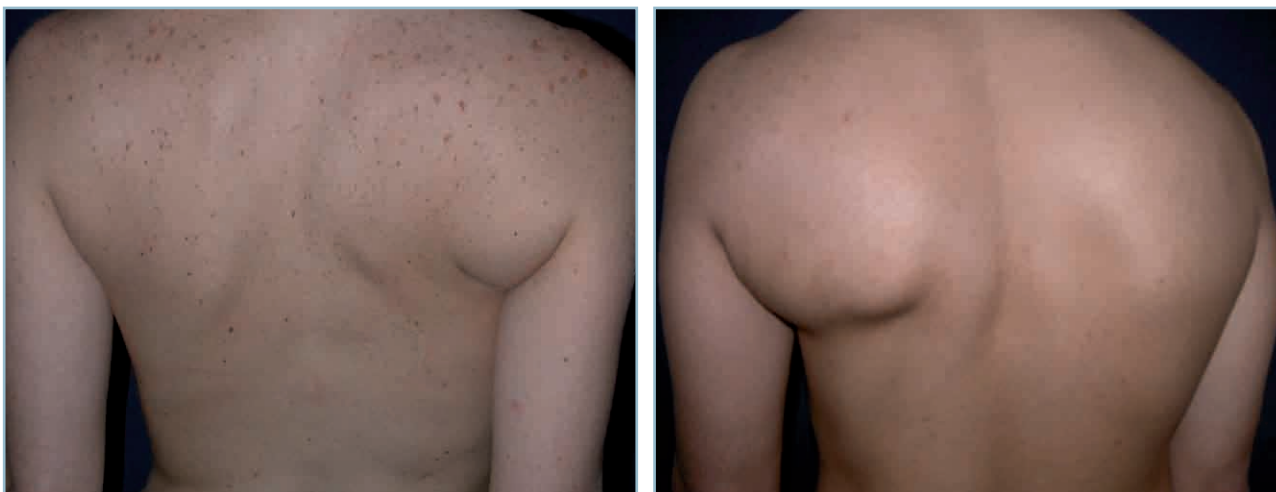

a	b
c	d
e	



12.10 Jeune femme présentant un stade II de Poland à gauche. Reconstruction par lambeau pédiculé de latissimus dorsi associé à un implant mammaire. Ce temps avait été précédé par une expansion cutanée. Lors d'un troisième temps opératoire, un transfert de graisse a été réalisé pour reconstruire le pilier axillaire antérieur et augmenter le remplissage du défaut infraclaviculaire. Résultats à distance après reconstruction de l'aréole.

a. Aspect préopératoire.
 b. Aspect peropératoire : mise en place de la prothèse sous le lambeau.
 c. Aspect postopératoire après la reconstruction de la plaque aréolomamelonnaire.
 d. Aspect postopératoire à distance ; noter le coup de hache au niveau du pilier axillaire (probable amyotrophie du lambeau de latissimus dorsi).
 e. Aspect postopératoire (un an) après transfert adipeux, permettant de reconstruire le pilier axillaire antérieur et d'augmenter le comblement du défaut infraclaviculaire.



12.11 Séquelles de prélèvement du grand dorsal chez la femme (a) et l'homme (b).
Noter le coup de hache dorsal.

a | b

tiquement abandonnés. Les résultats à distance étaient décevants, en rapport avec une atrophie progressive du muscle.

Certains auteurs [9] ont décrit l'utilisation de lambeaux libres (TRAM et latissimus dorsi controlatéral) en cas d'hypoplasie du latissimus dorsi homolatéral. Pour apporter du volume, ces lambeaux sont pratiquement toujours associés à un implant mammaire chez la femme.

Le prélèvement endoscopique du latissimus dorsi a été décrit [27].

Malgré cela, les séquelles esthétiques sont importantes avec un coup de hache dorsal (*figure 12.11*).

Les *perforator flaps* prélevés sur l'abdomen (DIEP [*deep inferior epigastric perforator flap*], SIEP [*superficial inferior epigastric perforator flap*]) et la fesse (SGAP [*superior gluteal artery perforator flap*], IGAP [*inferior gluteal artery perforator flap*]) sont aussi proposés dans le but de minimiser la rançon cicatricielle et la morbidité du site donneur (paroi abdominale surtout) [16].

Leur inconvénient principal est la quantité limitée de tissu apporté.

Les anastomoses sont préférentiellement effectuées sur les vaisseaux mammaires internes.

Reconstruction osseuse

Les techniques de reconstruction osseuse (ostéochondroplasties, greffes osseuses autologues, ostéotomies sternales ou encore reconstruction osseuse par matériel synthétique type méthylmétacrylate) sont maintenant exceptionnellement employées dans le syndrome de Poland, et ne devraient plus l'être, étant donné leur morbidité importante.

Reconstruction de la plaque aréolomamelonnaire

Dans les formes mineures, la plaque aréolomamelonnaire est conservée. Dans les formes modérées à sévères, une transposition est nécessaire.

Lorsque la conservation et/ou la transposition ne sont pas possibles, la plaque aréolomamelonnaire est sacrifiée. La reconstruction fait appel aux techniques classiques :

- greffe et/ou tatouage de l'aréole ;
- greffe mamelonnaire ou reconstruction par lambeaux locaux.

RECONSTRUCTION EN FONCTION DES STADES DE FOUCRAS

Chez l'homme

Stade I

Le stade I (*figure 12.12*) peut bénéficier d'une abstention thérapeutique car les anomalies sont discrètes.

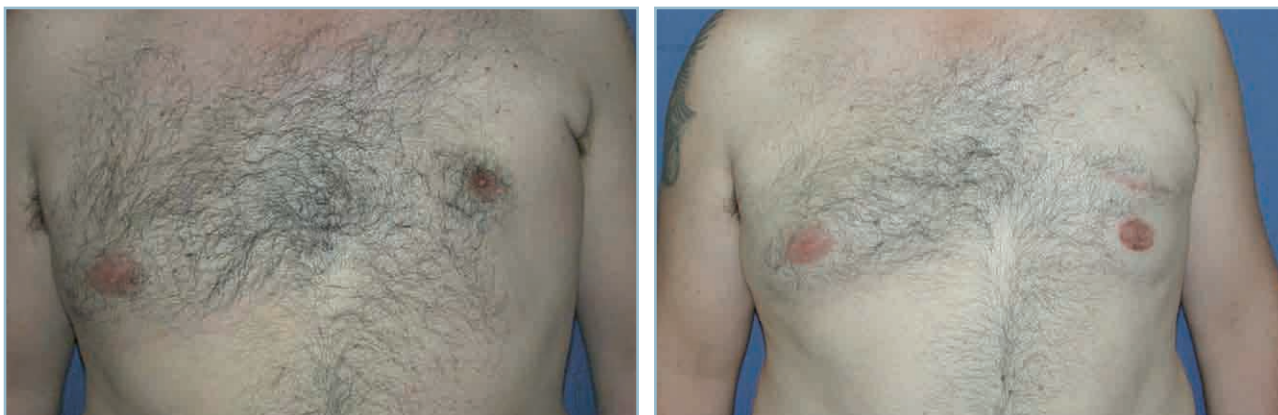La correction des anomalies est traitée en un temps :

- soit par Lipostructure®, qui évite la mise en place d'un implant, mais qui peut se révéler impossible en cas d'absence de site donneur (sujet maigre) ;
- soit par la mise en place d'une prothèse thoracique sur mesure, de préférence par CAO, lorsqu'il n'existe pas de possibilité de greffe adipeuse.

Stade II

La reconstruction fait appel aux implants thoraciques sur mesure, en association avec la technique de greffe adipeuse (*figure 12.13*).

On proposera donc la correction du défaut infraclaviculaire par une prothèse thoracique sur mesure associée à une ou plusieurs séances de Lipostructure®, qui permettent de restaurer le pilier axillaire antérieur et d'améliorer le remplissage du défaut thoracique.



12.12 Homme de 35 ans présentant un stade I à gauche. Reconstruction par transfert adipeux (deux séances, injection de 150 ml par séance) et transposition de l'aréole. Résultats 3 mois après la transposition de l'aréole.

a. Aspect préopératoire.

b. Aspect postopératoire après deux séances de transfert adipeux et transposition de la plaque aréolomamelonnaire.

Les reconstructions par lambeau pédiculé de latissimus dorsi sont à ce jour abandonnées.

Stade III

La reconstruction nécessite l'association de plusieurs techniques et plusieurs temps opératoires (*figure 12.14*). Dans les formes particulièrement sévères, l'abstention thérapeutique devra être discutée.

Les objectifs de reconstruction sont plus difficiles à atteindre dans les formes sévères et devront donc être modulés.

La reconstruction par prothèse thoracique reste encore possible à ce stade, mais elle nécessite souvent la préparation des téguments par Lipostructure® et/ou expansion cutanée, et devra idéalement être réalisée par CAO.

La reconstruction osseuse nous paraît une technique lourde avec une morbidité importante, et il ne semble pas justifié de la proposer, même dans les formes sévères.

Chez la femme

Stade I

La reconstruction mammaire est réalisée par un implant mammaire rond en position rétro glandulaire (*figure 12.15*).

Dans le même temps, la réalisation d'une Lipostructure® permet de traiter le défaut infraclaviculaire et de restaurer le pilier axillaire antérieur.

La symétrisation du sein controlatéral peut être utile dans un second temps pour harmoniser le résultat, ainsi qu'une nouvelle séance de Lipostructure®.

Quand le volume mammaire controlatéral est modéré, la restauration du volume mammaire peut être réalisée par Lipostructure®.

Cette procédure doit être réalisée dans un cadre strict après bilan paraclinique (échographie mammaire, mammographie, IRM) et nécessite une surveillance paraclinique.

Stade II

L'association de plusieurs techniques et plusieurs temps opératoires sont nécessaires (*figures 12.16 et 12.17*).

Le plus souvent, l'implant thoracique sur mesure, de préférence réalisé par CAO, reconstruit le défaut infraclaviculaire.

Dans un second temps, un implant mammaire rond reconstruit le sein. Une Lipostructure® réalisée lors du second temps permet d'augmenter le remplissage infraclaviculaire et de restaurer le pilier axillaire antérieur.

La reconstruction de la plaque aréolomamelonnaire aura lieu lors d'un troisième temps.

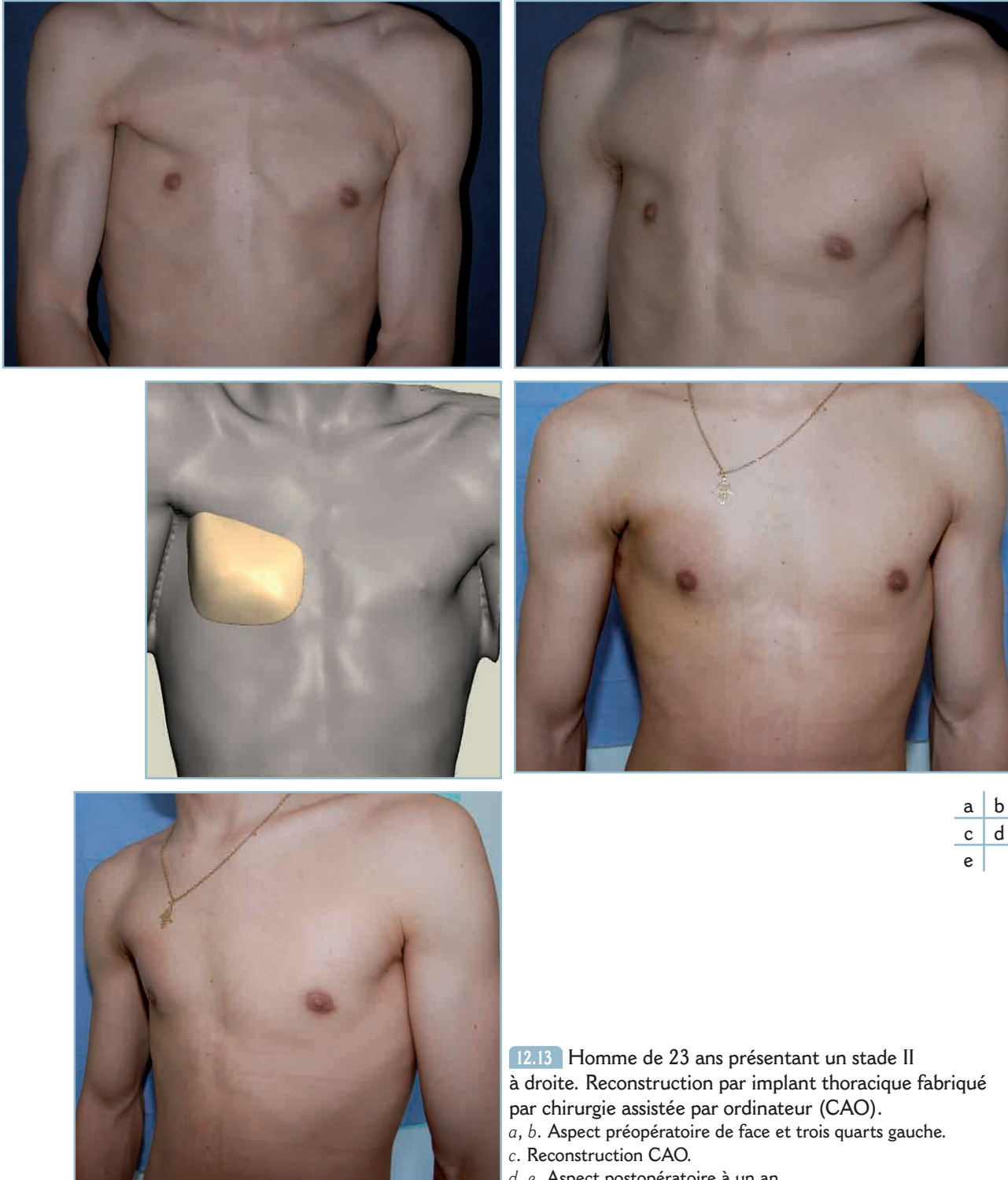
Stade III

Ce stade rejoint la stratégie adoptée pour l'homme.

Autres éléments à prendre en compte dans le choix thérapeutique

La morphologie générale du patient (réserves adipeuses?), la qualité de ses téguments, ses souhaits et sa disponibilité (nombre de procédures chirurgicales) sont d'autres éléments importants à prendre en compte lors du choix thérapeutique.

Un arbre décisionnel du traitement est proposé chez l'homme et chez la femme aux *figures 12.18 et 12.19*.



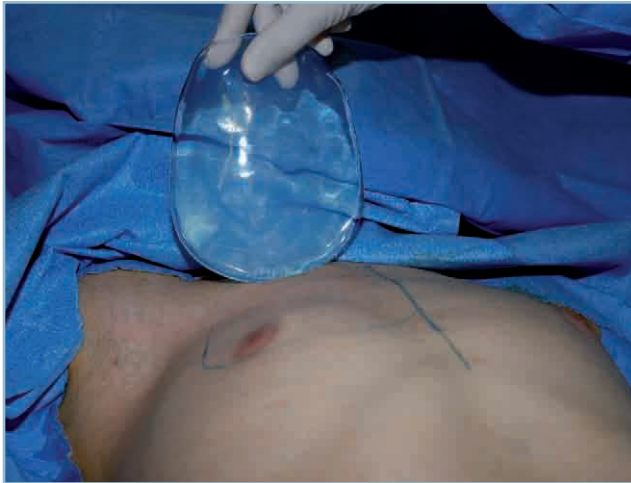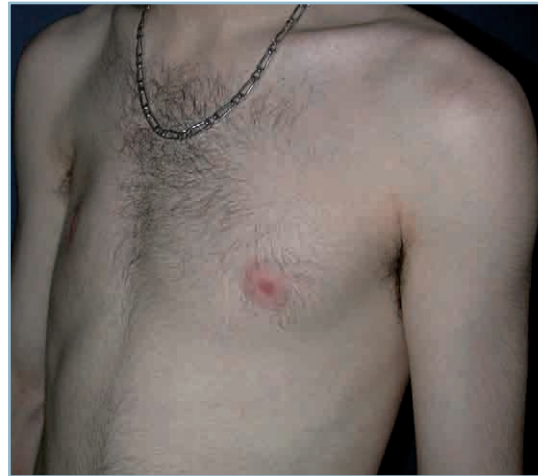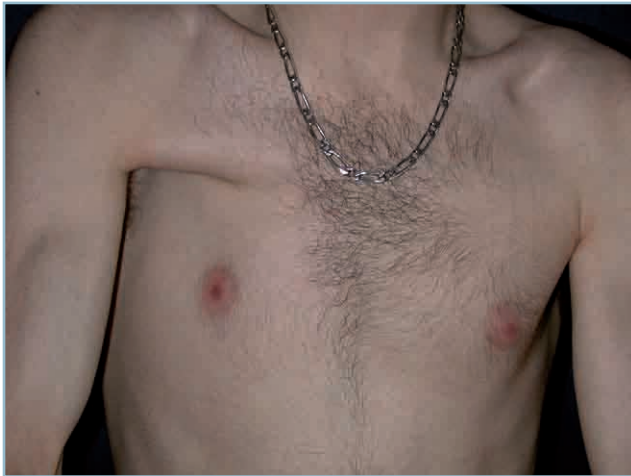a	b
c	d
e	

12.13 Homme de 23 ans présentant un stade II à droite. Reconstruction par implant thoracique fabriqué par chirurgie assistée par ordinateur (CAO).

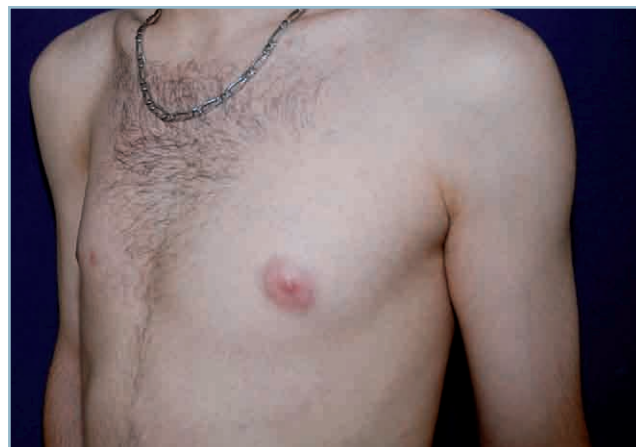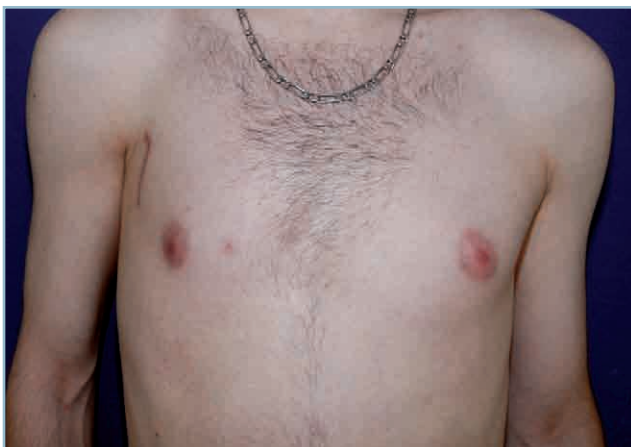a, b. Aspect préopératoire de face et trois quarts gauche.

c. Reconstruction CAO.

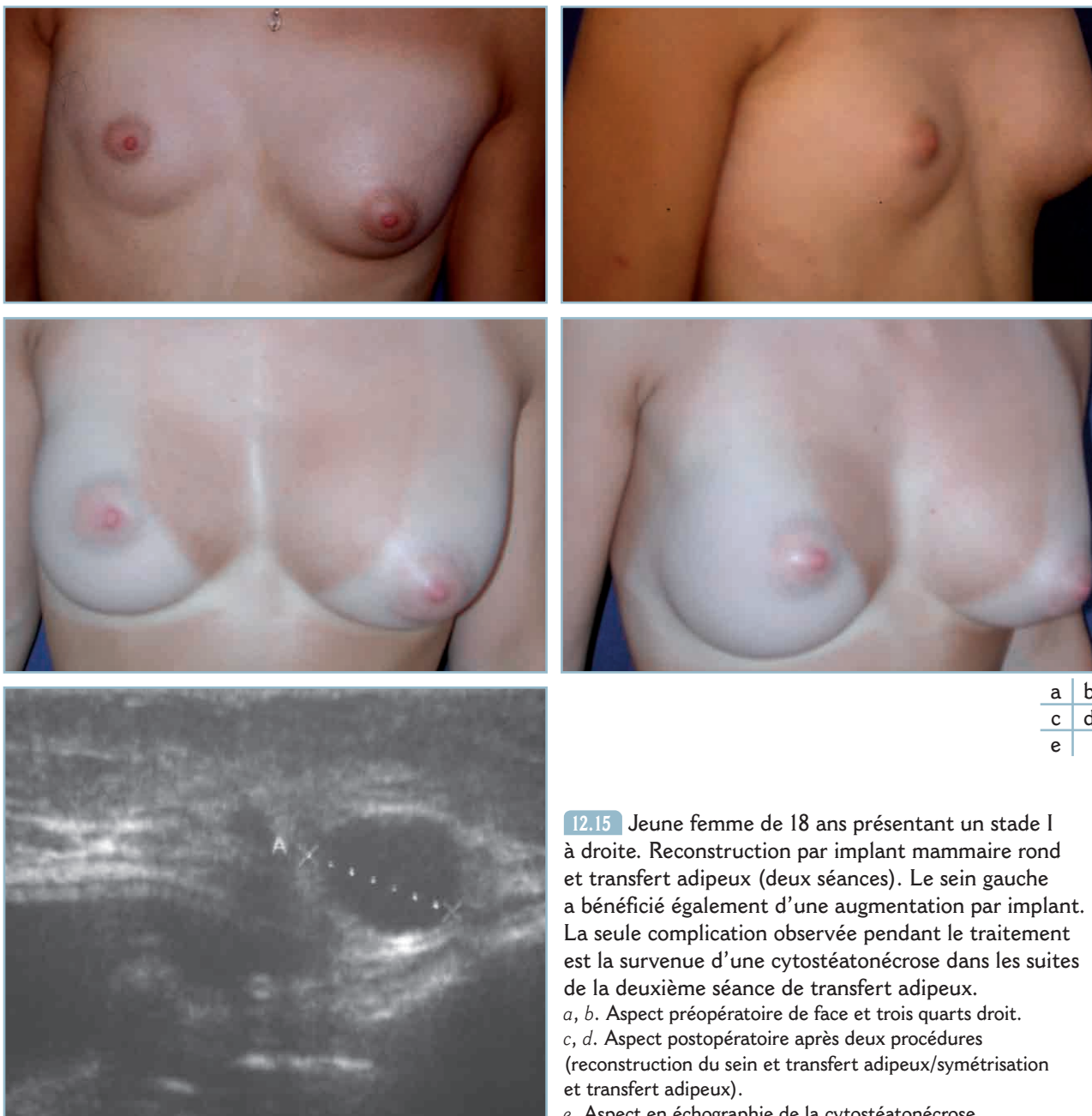d, e. Aspect postopératoire à un an.



a	b
c	
d	e

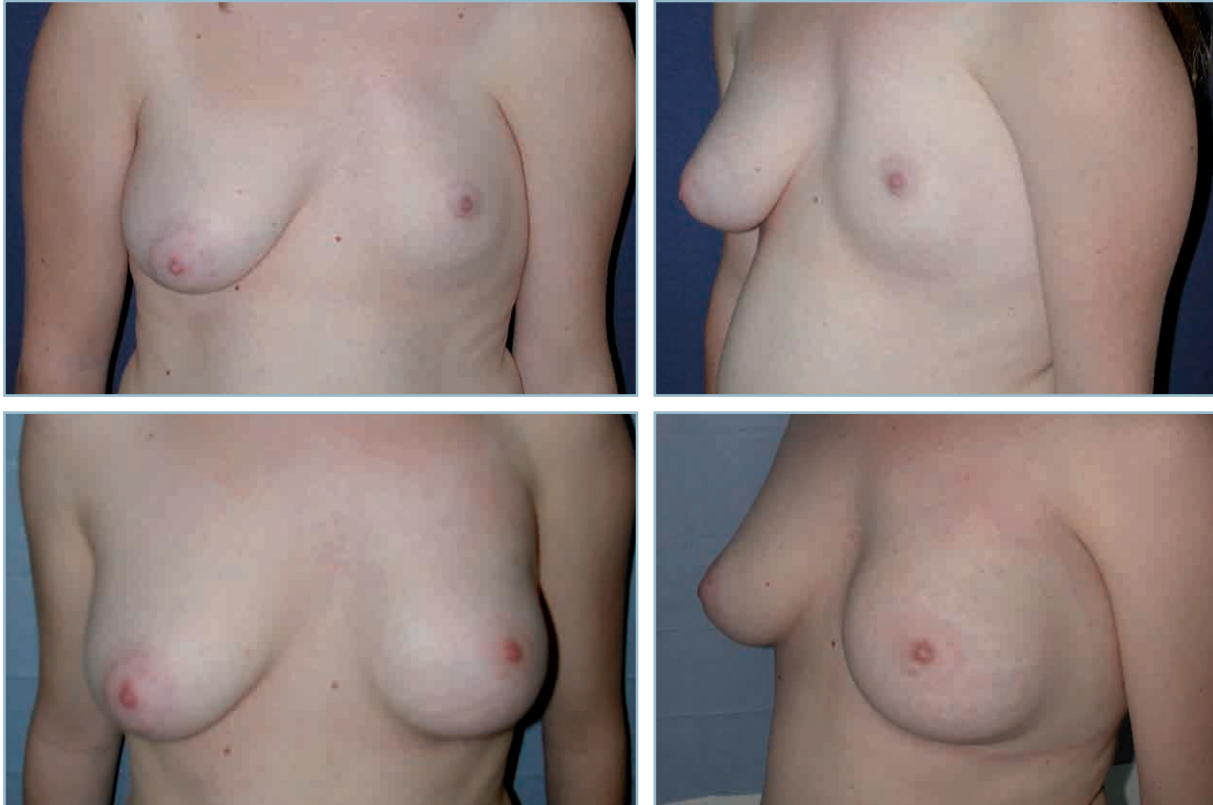


12.14 Homme de 25 ans présentant un stade III à droite. Reconstruction par implant thoracique sur mesure (chirurgie assistée par ordinateur [CAO]).
a, b. Aspect préopératoire de face et trois quarts gauche.
c. Implant thoracique fabriqué par CAO.
d, e. Aspect postopératoire à un an.



a	b
c	d
e	

12.15 Jeune femme de 18 ans présentant un stade I à droite. Reconstruction par implant mammaire rond et transfert adipeux (deux séances). Le sein gauche a bénéficié également d'une augmentation par implant. La seule complication observée pendant le traitement est la survenue d'une cystostéatonecrose dans les suites de la deuxième séance de transfert adipeux.
a, b. Aspect préopératoire de face et trois quarts droit.
c, d. Aspect postopératoire après deux procédures (reconstruction du sein et transfert adipeux/symétrisation et transfert adipeux).
e. Aspect en échographie de la cystostéatonecrose.

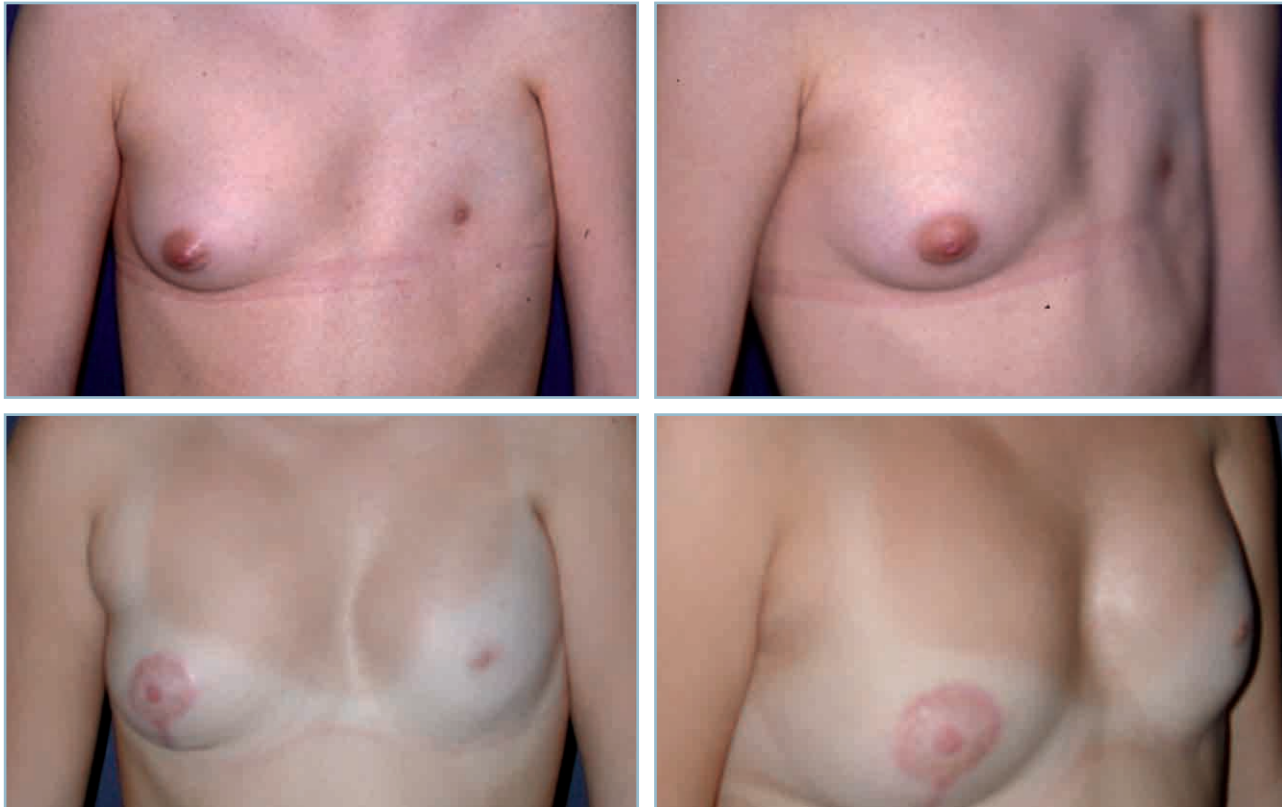


12.16 Jeune femme de 20 ans présentant un stade II à gauche. Reconstruction mammaire par implant rond. La patiente a bénéficié de deux séances de transfert adipeux selon Coleman. Aucune complication n'a été observée.

a, b. Aspect préopératoire de face et trois quarts gauche.

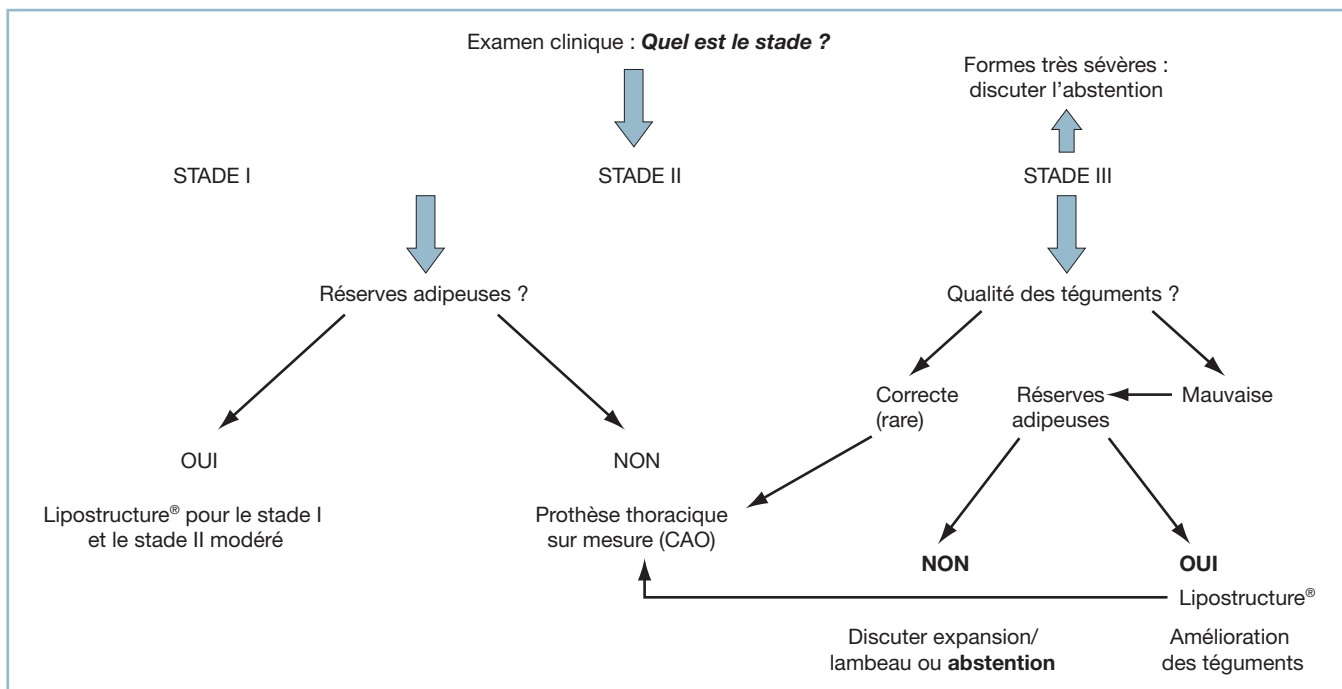
c, d. Aspect postopératoire à distance (un an) après l'ensemble des procédures.

a	b
c	d

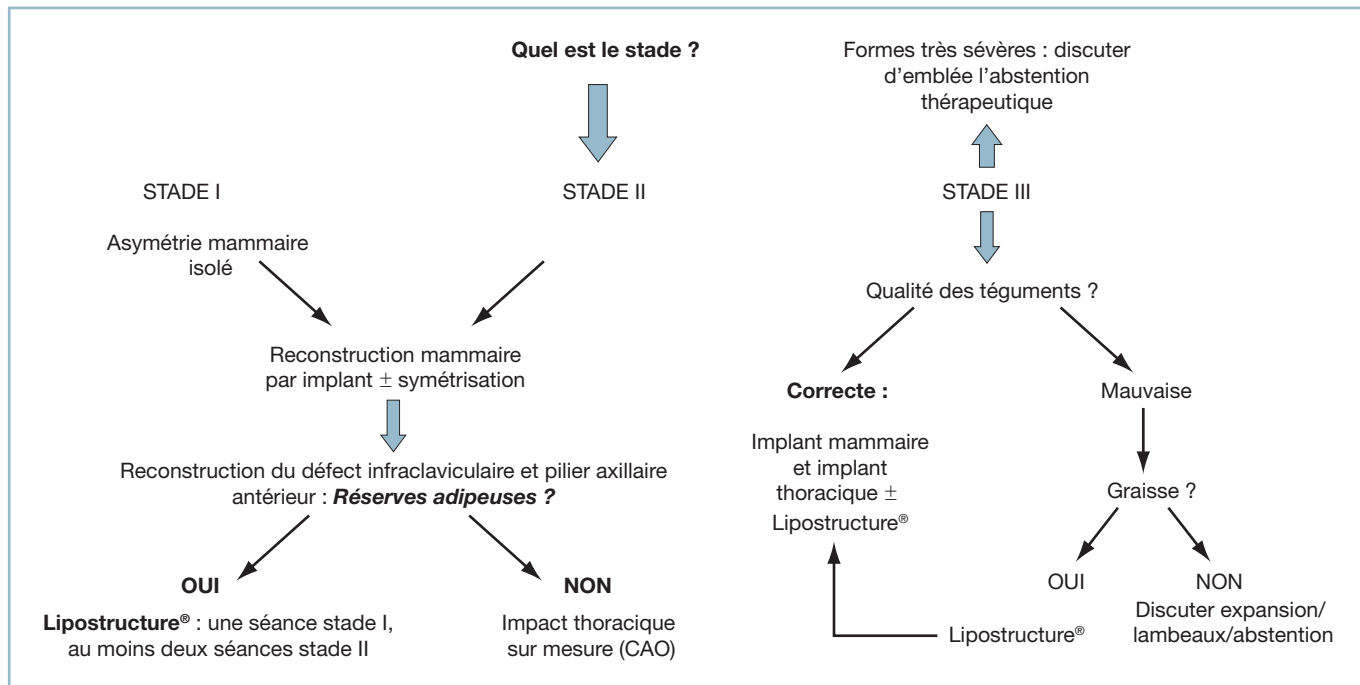


12.17 Jeune femme de 17 ans présentant un stade II à gauche. Reconstruction par implant thoracique et mammaire.
 a, b. Aspect préopératoire de face et trois quarts droit. c, d. Aspect postopératoire à un an.

a	b
c	d



12.18 Arbre décisionnel du traitement des malformations thoracomammaires chez l'homme. CAO : chirurgie assistée par ordinateur.



12.19 Arbre décisionnel du traitement des malformations thoracomammaires chez la femme. CAO : chirurgie assistée par ordinateur.

CONCLUSION

Les malformations thoracomammaires du syndrome de Poland n'entraînent qu'une gêne esthétique. Le traitement chirurgical proposé doit donc être le moins morbide possible et engendrer le moins de rançon cicatricielle possible.

Le traitement du syndrome de Poland nécessite l'association de plusieurs techniques chirurgicales, dans une certaine chronologie.

Dans les stades I et II de Foucras, l'utilisation et/ou l'association des implants mammaires/thoraciques et de la Lipostructure nous paraissent être à l'heure actuelle le traitement de choix.

Dans les formes sévères, le choix des techniques chirurgicales, de leur association et de leur chronologie est à évaluer au cas par cas.

L'abstention thérapeutique reste à discuter dans ces formes.

En conclusion, il nous paraît utile de planifier la stratégie chirurgicale (nombre des interventions, choix des techniques, chronologie des techniques) devant tout cas de syndrome de Poland.

Bibliographie

- [1] Argenta LC, Vanderfolk C, Friedman RJ, Marks M. Refinements in reconstruction of congenital breast deformities. *Plast Reconstr Surg* 1985; 76 : 73-82.
 [2] Baudinne P, Bovy GL, Wasterlain A. Un syndrome de Poland. *Acta Paediatr Belg* 1967; 32 : 407-10.
 [3] Bavinck JN, Weaver DD. Subclavian artery supply disruption sequence : hypothesis of a vascular etiology for Poland, Klippel-Feil and Mobius anomalies. *Am J Med Genet* 1986; 23 : 903-18.

[4] Beer GM. The clinical findings of a missing latissimus dorsi muscle in Poland's syndrome. *Plast Reconstr Surg* 1997; 99 : 926-7.

[5] Bouvet JP, Maroteaux P, Briard-Guillermot ML. Le syndrome de Poland : études cliniques et génétiques. Considérations physiopathologiques. *Nouv Presse Med* 1976; 5 : 185-90.

[6] Bozonnet E. Conception et fabrication par ordinateur de prothèses pour la correction des pectus excavatum. Thèse de médecine, Grenoble, 2004.

[7] Clarkson P. Poland's syndactyly. *Guys Hosp Rev* 1962; 111 : 335-46.

[8] Cochran JH, Pauly TJ, Edstrom LE, Dibbell DG. Hypoplasia of the latissimus dorsi muscle complicating breast reconstruction in Poland's syndrome. *Ann Plast Surg* 1981; 6 : 402-4.

[9] Cochran JH, Pauly TJ, Edstrom LE. Hypoplasia of the latissimus dorsi muscle complicating breast reconstruction in Poland's syndrome. *Ann Plast Surg* 1981; 6 : 402.

[10] Coleman SR. Lipoinfiltration of the upper lip white roll. *Aesthet Surg J* 1994; 14 : 231-4.

[11] Darian VB, Argenta LC, Pasyk KA. Familial Poland's syndrome. *Ann Plast Surg* 1989; 23 : 531-7.

[12] Dustagheer S, Basheer MH, Collins A, Hill C. Further support for the vascular aetiology of Poland syndrome - a case report. *J Plast Reconstr Aesthet Surg* 2009; 62 : 360-1.

[13] Foucras L, Grolleau JL, Chavoïn JP. Syndrome de Poland et malformations de la main : à propos d'une série de 37 patients. *Ann Chir Plast Esthet* 2005; 50 : 138-45.

[14] Gatti JE. Poland's deformity reconstruction with a customized extrasoft silicone prosthesis. *Ann Plast Surg* 1997; 39 : 122-30.

[15] Glicenstein J. Correction des anomalies thoraciques du syndrome de Poland. *Revue générale et à propos de 20 patients. Ann Chir plast Esthet* 2001; 46 : 640-51.

[16] Gutam AK, Allen RJ, Lotempio MM, Mountcastle TS, Levine JL, Chiu ES. Congenital breast deformity reconstruction using perforator flaps. *Ann Plast Surg*; 58 (4) : 353-8.

[17] Hirota O, Kazuo M, Tetsu Y, Hideki F, Yoshiro M. Invasive ductal carcinoma of the breast associated with Poland's syndrome : report of a case. *Surg Today* 2002; 32 : 257-60.

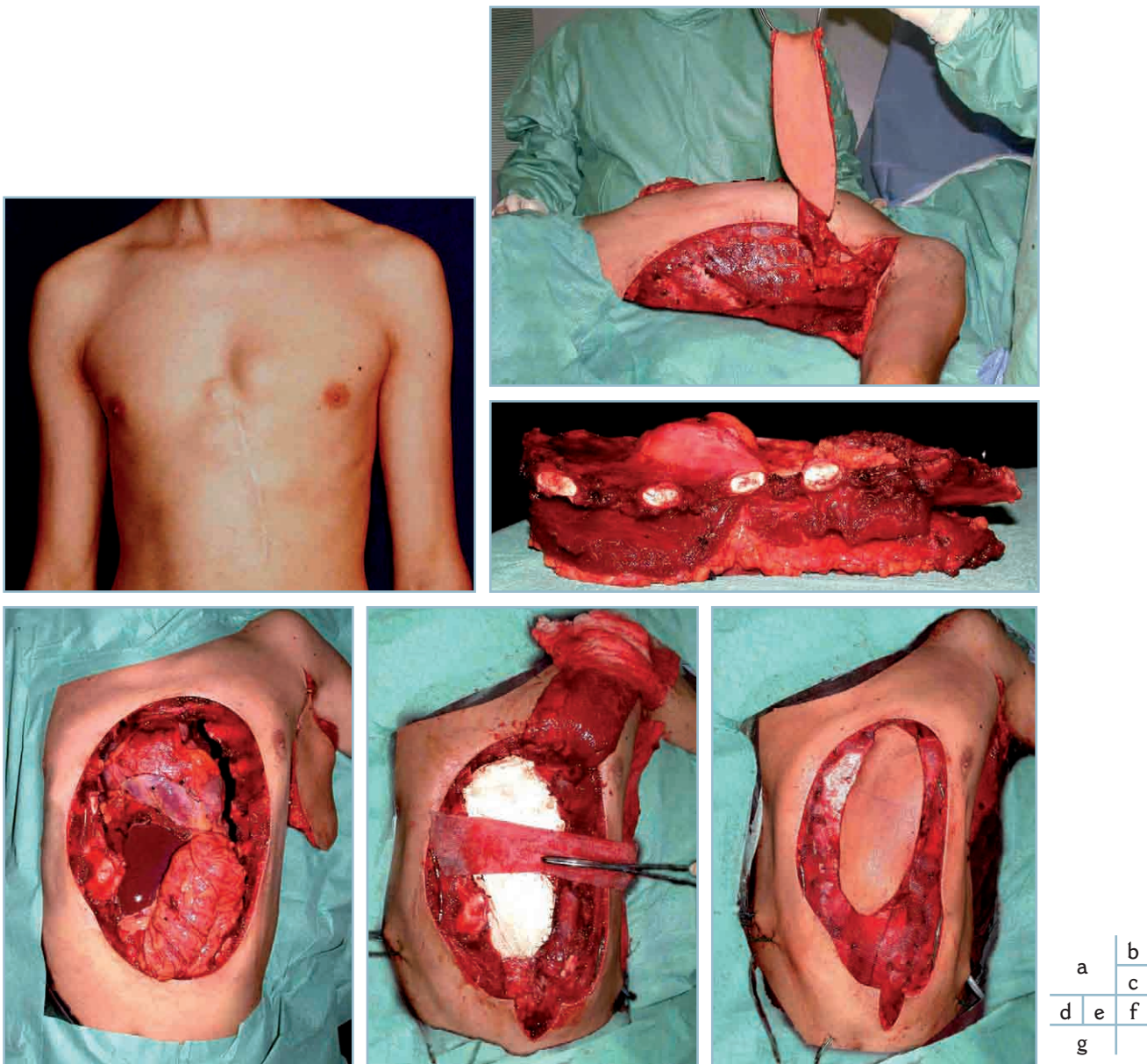
[18] Ireland DC, Takayama N, Flatt AE. Poland's syndrome. *J Bone joint Surg Am* 1976; 58 : 52-8.

- [19] Karnak I, Tanyel FC, Tuncbilek E, Unsal M, Buyukpamukcu N. Bilateral Poland anomaly. *Am J Med Genet* 1998; 75 : 505-7.
- [20] Kieselstein EG, Shalev RS. Familial absence of the trapezius muscle with associated shoulder girdle abnormalities. *Clin Genet* 1987; 32 : 145-7.
- [21] Lallemand LM. *Éphémérides médicales de Montpellier* 1826; 1 : 144-7.
- [22] Lord MJ, Laurenzano KR, Hartmann RW. Poland's syndrome. *Clin Pediatr* 1990; 29 : 606-9.
- [23] Mace JW, Kaplan JM, Schanberger JE, Gotlin RW. Poland's syndrome. Report of seven cases and review of the literature. *Clin Pediatr* 1972; 11 : 98-102.
- [24] McGillivray BC, Lowry RB. Poland syndrome in British Columbia : incidence and reproductive experience of affected persons. *Am J Med Genet* 1977; 1 : 65-74.
- [25] Mentzel HJ, Seidel J, Sauner D. Radiological aspects of the Poland syndrome and implications for treatment : a case study and review. *Eur J Pediatr* 2002; 161 : 455-9.
- [26] Mestak J, Zadorozna M, Cakrtova M. Breast reconstruction in women with Poland's syndrome. *Acta Chir Plast* 1991; 33 : 137-44.
- [27] Mojallal A, Shipkov C, Braye F. Breast reconstruction in Poland anomaly with endoscopically assisted latissimus dorsi muscle flap and autologous fat tissue transfer : a case report and review of the literature. *Folia Med (plovdiv)* 2008; 50 (1) : 63-9.
- [28] Mouly R, Dufourmentel C, Guerrin-Surville H, Papadopoulos O, De Taddeo P. Syndrome de Poland. *Ann Chir Plast* 1981; 26 : 37-43.
- [29] Murray JF. Correction of pectus excavatum by synthetic subcutaneous implant. Philadelphia : American Society of Plastic and Reconstructive Surgery; 1965.
- [30] Ohmori K, Takada H. Correction of Poland's pectoralis major muscle anomaly with latissimus dorsi musculocutaneous flaps. *Plast Reconstr Surg* 1980; 65 : 400-4.
- [31] Pierre M, Jouglard JP. Treatment of unilateral congenital hypoplasia or absence of the breast. *Plast Reconstr Surg* 1975; 56 : 146-1.
- [32] Pinsolle V, Chichery A, Grolleau JL, Chavoïn JP. Autologous fat injection in Poland's syndrome. *JPRAS* 2008; 61 : 784-91.
- [33] Saour S, Shaaban H, McPhall J, McArthur P. Customised silicone prostheses for the reconstruction of chest wall defects : technique of manufacture and final outcome. *JPRS* 2008; 61 : 1205-9.
- [34] Steven C, Alexes H, Stephen R, Daniel F. Poland's syndrome and carcinoma of the breast : a case report. *Breast J* 2001; 7 : 56-9.
- [35] Suzuki T, Takazawa H, Koshino T. Computed tomography of the pectoralis muscles in Poland's syndrome. *Hand* 1983; 15 : 35-41.
- [36] Urschel HC, Byrd HS, Sethi SM, Razzuk MA. Poland's syndrome : improved surgical management. *Ann Thorac Surg* 1984; 37 : 204-11.
- [37] Zhang JS, Shao C, Xu M, Chen S, Lu C, Wang Z, et al. Poland's syndrome complicated with breast cancer : mammographic, ultrasonographic and computed tomographic findings. *Acta Radiol* 2008 (4) : 387-90.

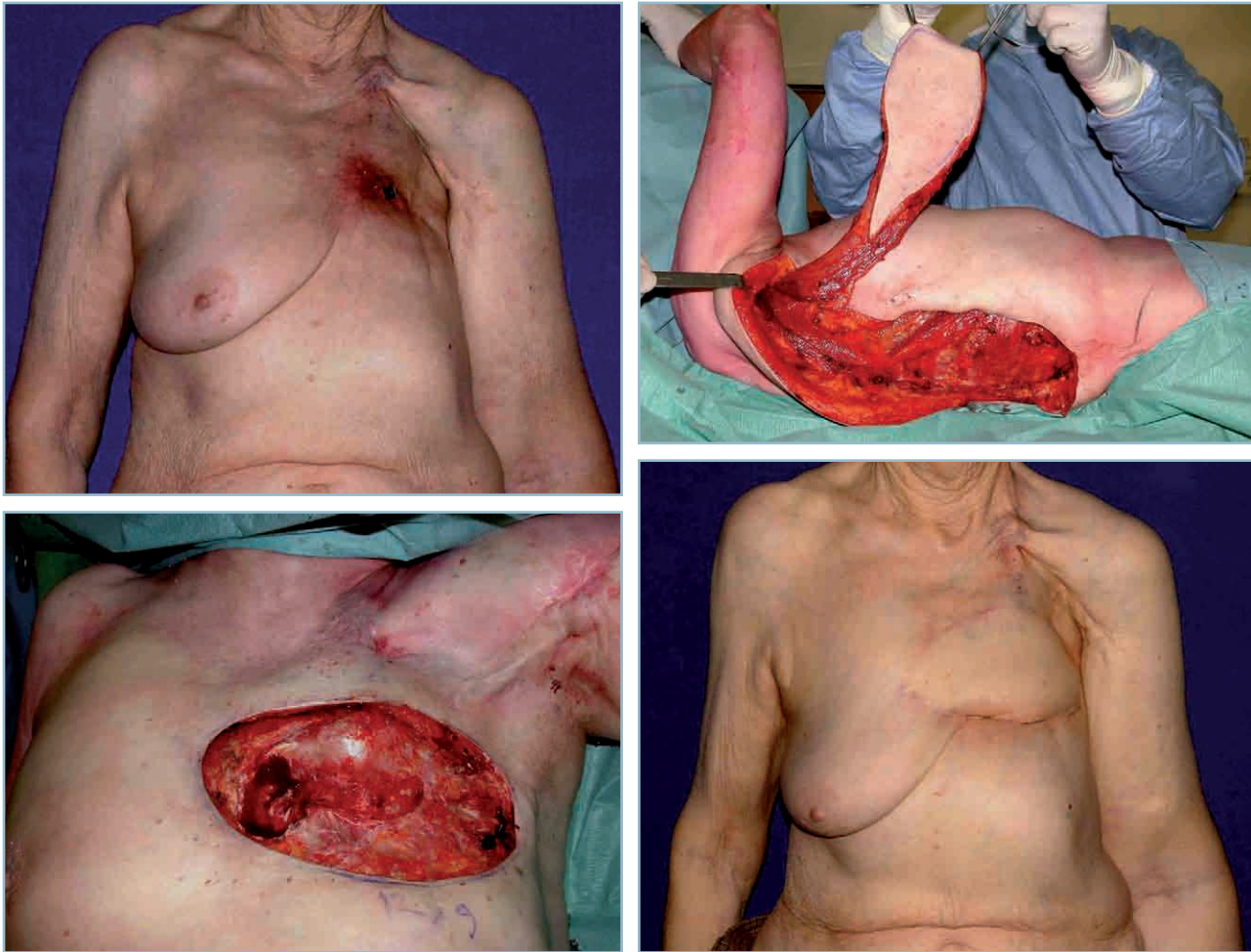
CHAPITRE 13

Cas cliniques commentés : région thoracique

J.-M. SERVANT

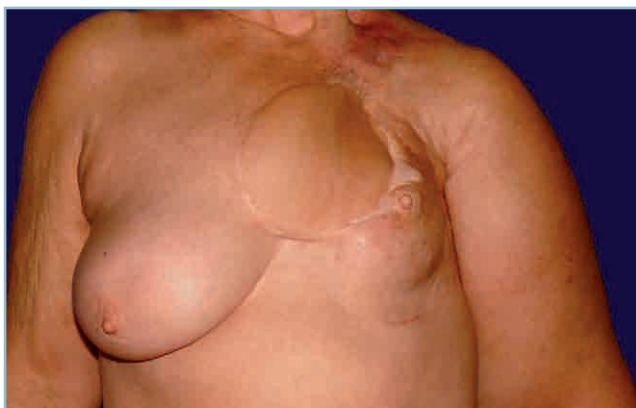

13.1 *a.* Récidive de tumeur desmoïde du thorax. *b.* Un lambeau de grand dorsal en îlot vasculaire est prélevé du côté gauche. *c.* Pièce opératoire. *d.* Résection transfixiante du sternum et des côtes en gardant en haut simplement les deux premières côtes de chaque côté. La perte de substance est très importante puisqu'elle atteint même le péricarde. La résection a dû s'étendre sur la paroi abdominale antérieure. *e.* L'abdomen est fermé en péritonisant au maximum. Le reste de la perte de substance est fermé par une plaque de Gore-Tex® cousue bord à bord au défaut thoracique et abdominal profond. En superficie, une plaque de Marlex® assure la rigidité pariétale. Le diaphragme a été réinséré par des points le fixant en avant à travers les deux plaques. *f.* Fermeture sur deux drains thoraciques et un drain de Redon situé entre les plaques. Lambeau en place. Fermeture en bas en VY. La zone donneuse sera greffée secondairement. *g.* Aspect postopératoire à un an. (J.-M. Servant)

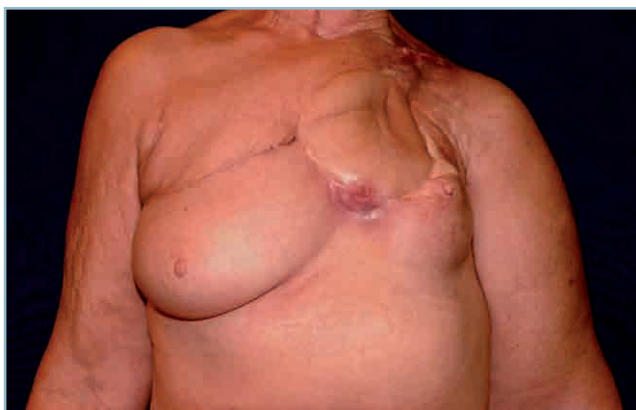
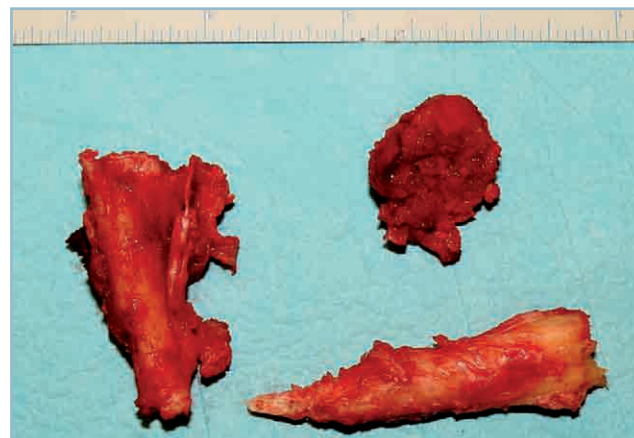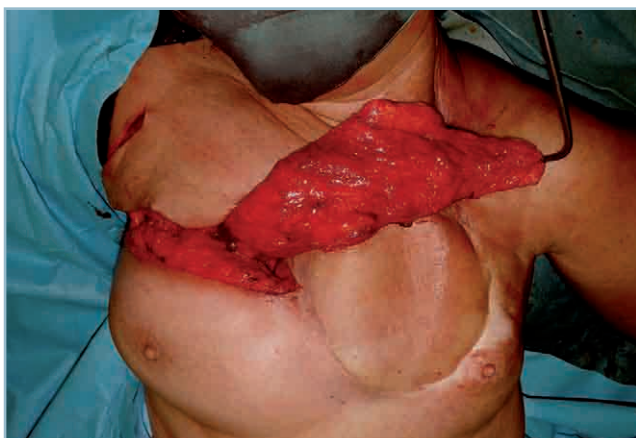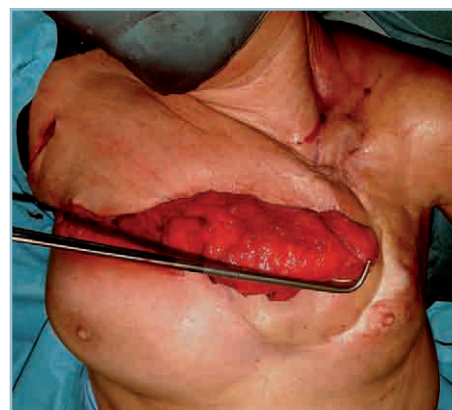


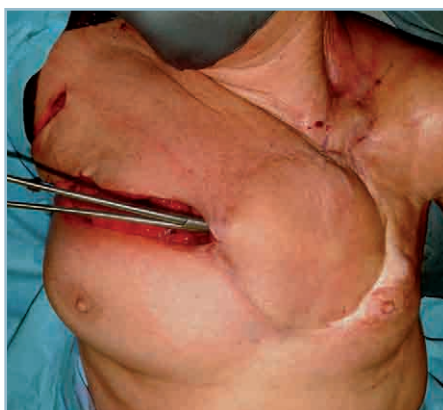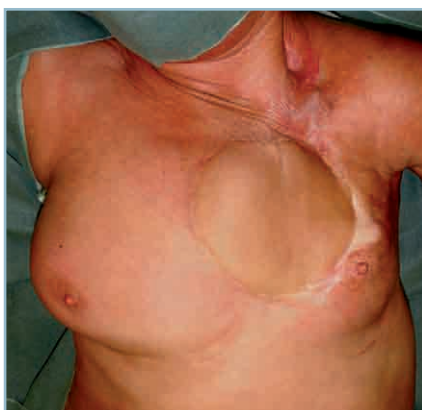13.2 *a.* Radionécrose thoracique. Le pédicule gauche n'est pas utilisable.
b. On prélève donc un grand dorsal en îlot du côté droit. Le tendon et le nerf de ce lambeau sont sectionnés. *c.* Le lambeau sera tunnélisé jusqu'à la région controlatérale par une voie sous-pectorale. *d.* Résection sternocostale des tissus nécrotiques. Aspect final.
 (J.-M. Servant)

a	b
c	d

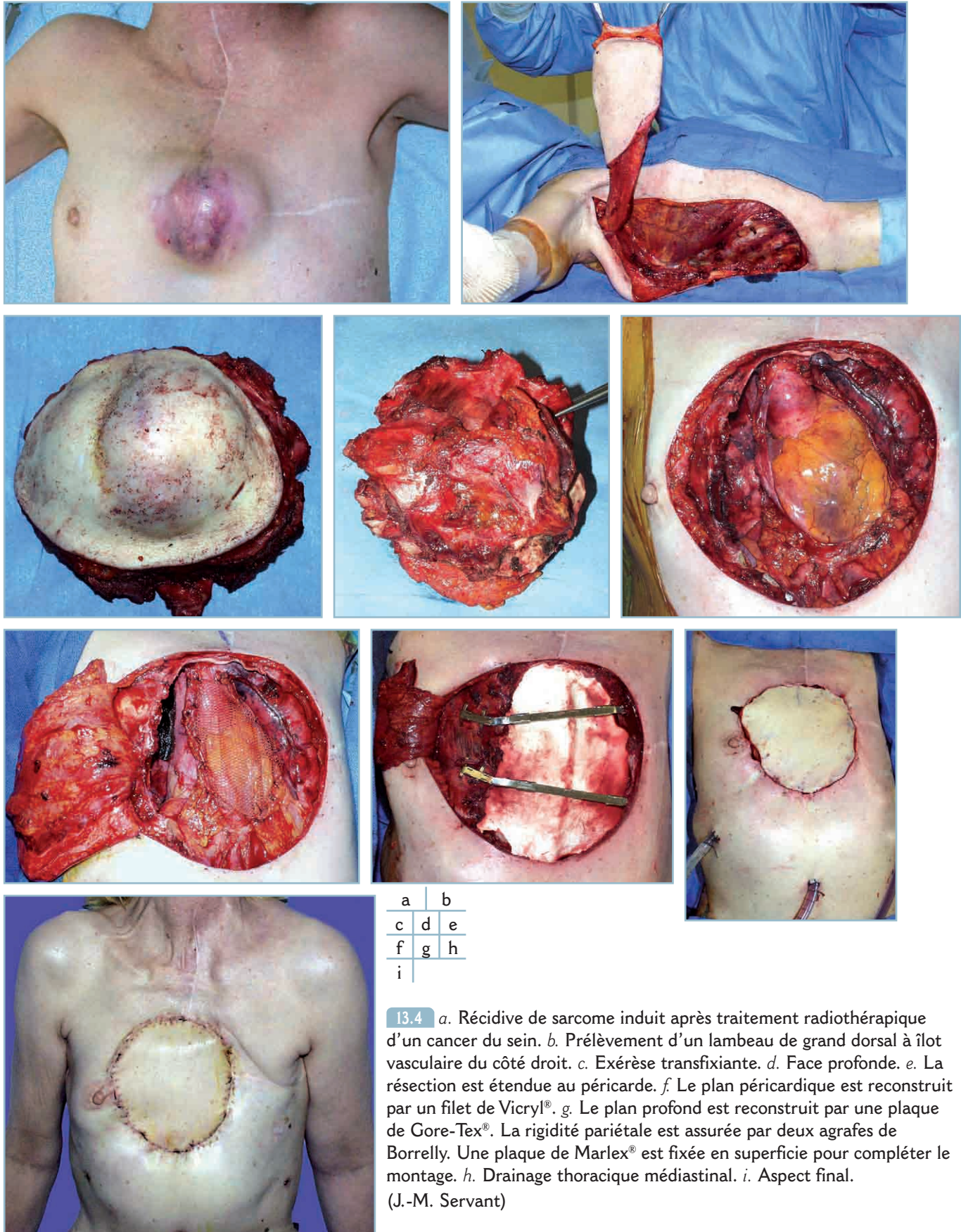


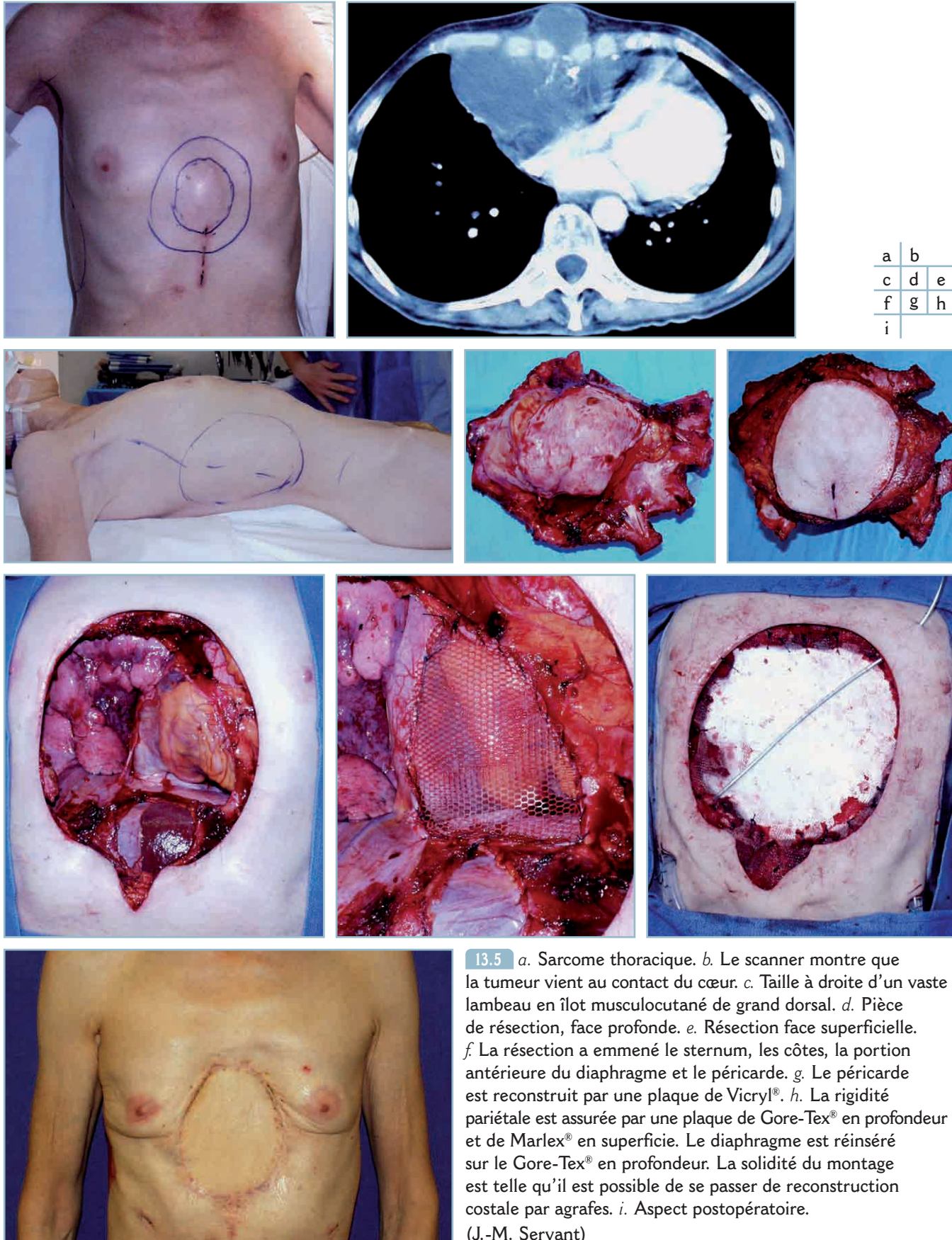
a		
b	c	d
e		f
g		



13.3 *a, b.* Récidive de radionécrose de la clavicule et de la première côte gauche chez une patiente déjà traitée par lambeau en îlot de grand dorsal taillé à droite. *c.* Par une incision horizontale sur le sein et par une incision dans le prolongement de l'axe de la clavicule, on décolle le muscle en profondeur de la palette cutanée du lambeau. *d.* Ce muscle grand dorsal est remis en îlot vasculaire du côté droit. *e.* Le muscle est étalé en profondeur et la peau rapprochée par des bourdonnets. *f.* Exérèse costale et claviculaire. *g.* Aspect après cicatrisation. Il est possible de prélever à nouveau le muscle grand dorsal sous la palette cutanée sans que celle-ci souffre. Des incisions radiales sont choisies pour ne pas dévasculariser la périphérie de l'îlot cutané.

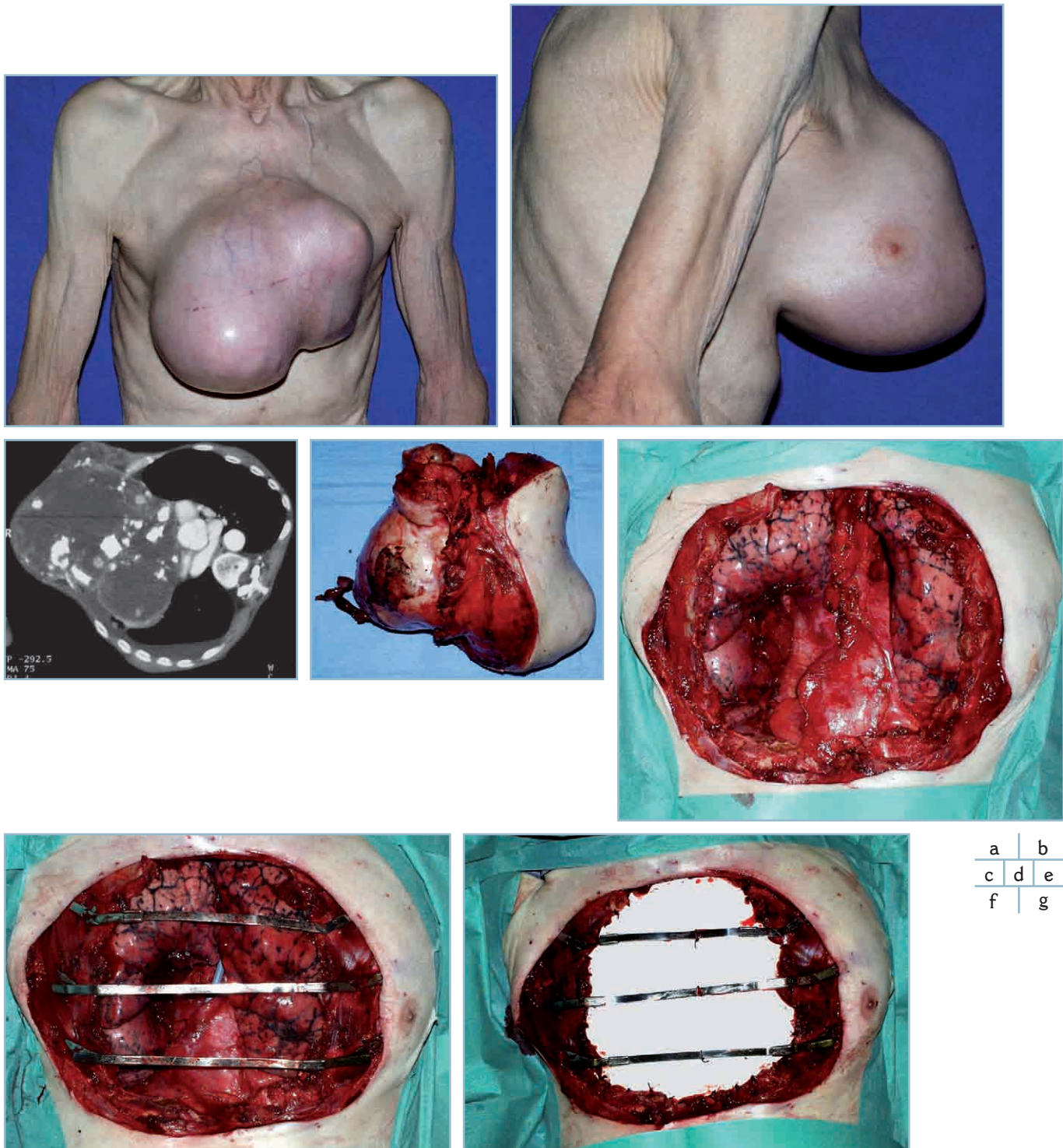
(J.-M. Servant)





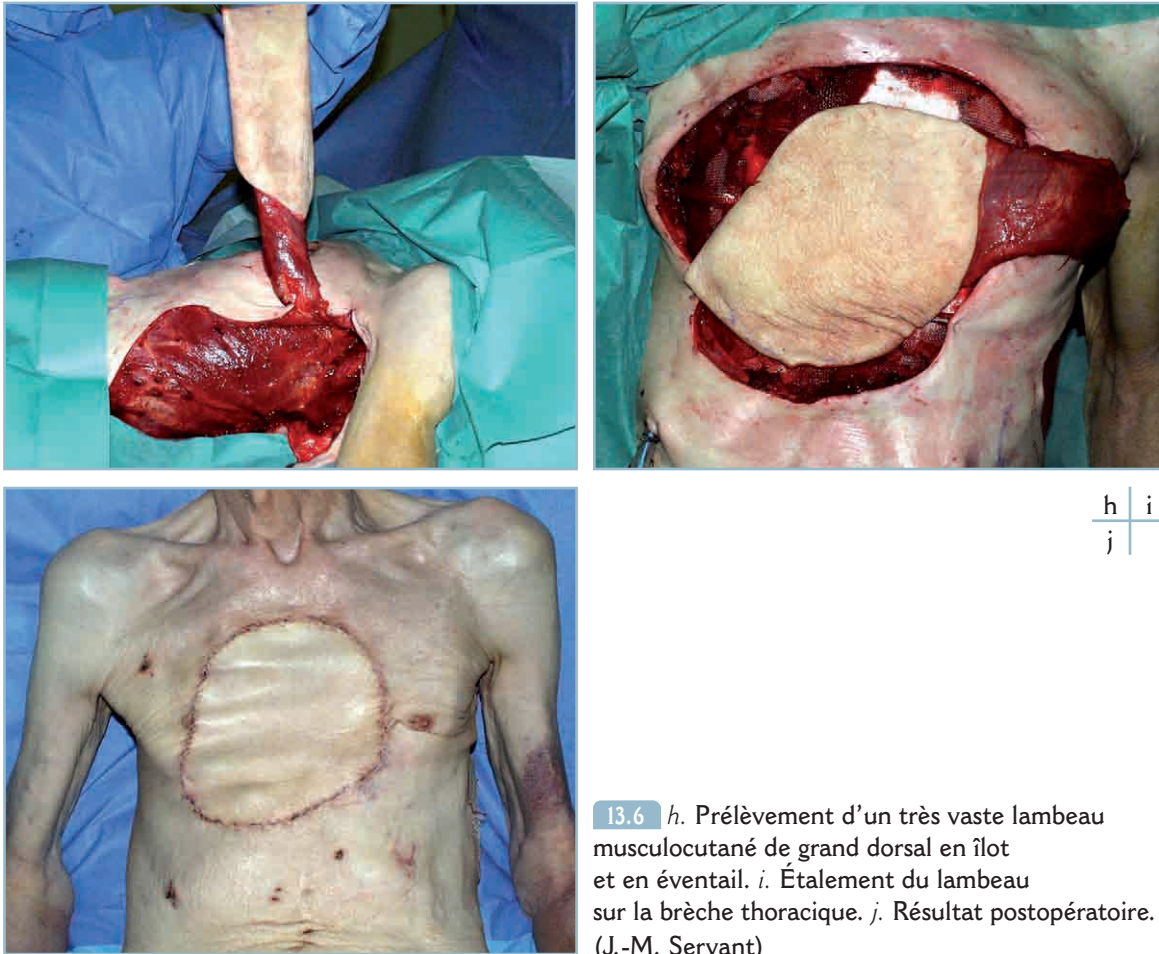
a	b	
c	d	e
f	g	h
i		

13.5 *a.* Sarcome thoracique. *b.* Le scanner montre que la tumeur vient au contact du cœur. *c.* Taille à droite d'un vaste lambeau en îlot musculocutané de grand dorsal. *d.* Pièce de résection, face profonde. *e.* Résection face superficielle. *f.* La résection a emmené le sternum, les côtes, la portion antérieure du diaphragme et le péricarde. *g.* Le péricarde est reconstruit par une plaque de Vicryl®. *h.* La rigidité pariétale est assurée par une plaque de Gore-Tex® en profondeur et de Marlex® en superficie. Le diaphragme est réinséré sur le Gore-Tex® en profondeur. La solidité du montage est telle qu'il est possible de se passer de reconstruction costale par agrafes. *i.* Aspect postopératoire. (J.-M. Servant)



a	b
c	d e
f	g

13.6 *a.* Chondrosarcome de la paroi thoracique. *b.* Vue de profil. *c.* Le scanner montre l'envahissement profond du médiastin. *d.* Pièce opératoire. *e.* Exposition viscérale totale de la cavité thoracique. *f.* La rigidité est assurée par des agrafes de Borrelly. *g.* L'étanchéité est assurée par une plaque de Gore-Tex®.
(J.-M. Servant)



13.6 *h.* Prélèvement d'un très vaste lambeau musculocutané de grand dorsal en îlot et en éventail. *i.* Étalement du lambeau sur la brèche thoracique. *j.* Résultat postopératoire. (J.-M. Servant)

CHAPITRE 14

Reconstruction de la paroi abdominale

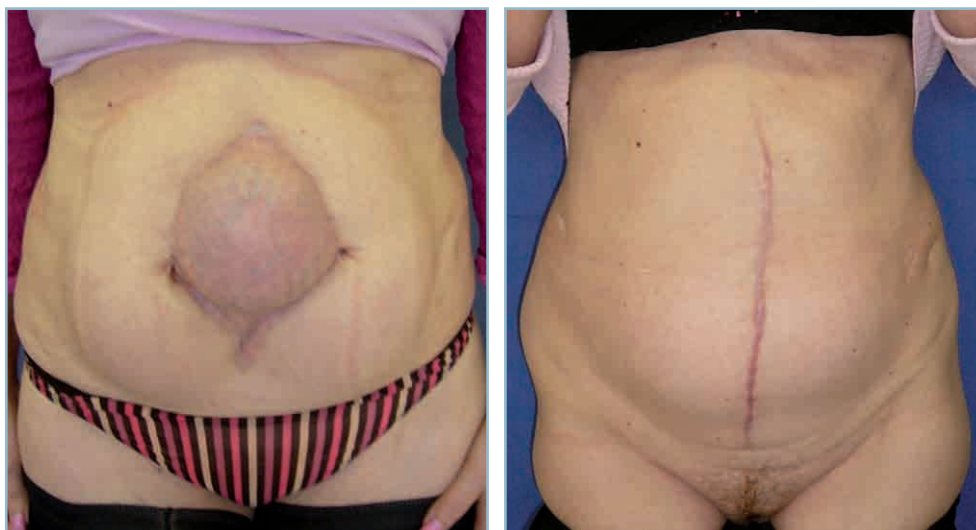J.-L. GROLLEAU-RAOUX

Si le chirurgien plasticien est le plus souvent amené à corriger les excès adipeux ou cutanéoadipeux abdominaux par lipoaspiration ou dermolipectomie abdominale, il peut être amené à intervenir sur la paroi musculo-aponévrotique. La situation la plus fréquente consiste en une distension aponévrotique ou un diastasis des muscles droits généralement corrigé par suture aponévrotique. Les éventrations abdominales sont plus souvent prises en charge par les chirurgiens viscéraux comme une complication de l'intervention initiale. Il existe cependant des formes d'éventration soit très larges, soit de topographie inhabituelle où l'expertise du chirurgien plasticien, par son aptitude à mobiliser les structures anatomiques, redevient utile. De même, lorsque la paroi est le siège de lésion tumorale nécessitant une exérèse large, le chirurgien plasticien peut être sollicité. Qu'il s'agisse d'une éventration ou d'une pariéctomie, les techniques de réparation sont similaires; seule l'ampleur des ressources mises en œuvre dépend de la taille de la perte de substance pariétale. Le bilan préopératoire prend ici

toute son importance. Suite de l'examen clinique, le scanner sans produit de contraste au repos et poussée abdominale est très utile dans le bilan des lésions anatomiques. On doit bien différencier la taille du sac herniaire de la taille de l'orifice pariétal. De la taille du sac dépend la difficulté à réintégrer les viscères dans l'abdomen, de sorte qu'une des clés du succès de la cure des grandes éventrations est certainement l'amaigrissement préopératoire. De la taille de l'orifice dépendent les moyens mis en œuvre pour le refermer. Par ordre de croissance, on peut envisager les sutures, les plasties aponévrotiques, les prothèses plus ou moins combinées avec des plasties aponévrotiques, les lambeaux locaux, régionaux ou libres.

SUTURES APONÉVROTIQUES

Qu'elles soient réalisées en un ou plusieurs plans, les sutures aponévrotiques sont indiquées lorsque la perte de substance est virtuelle, c'est-à-dire que les muscles peuvent se rapprocher sans difficulté et que le sac est facilement réductible. C'est le cas dans la *figure 14.1*, où malgré un aspect spectaculaire, les structures pariétales sont intactes.



14.1 Éventration médiane après éviscération pour péritonite.

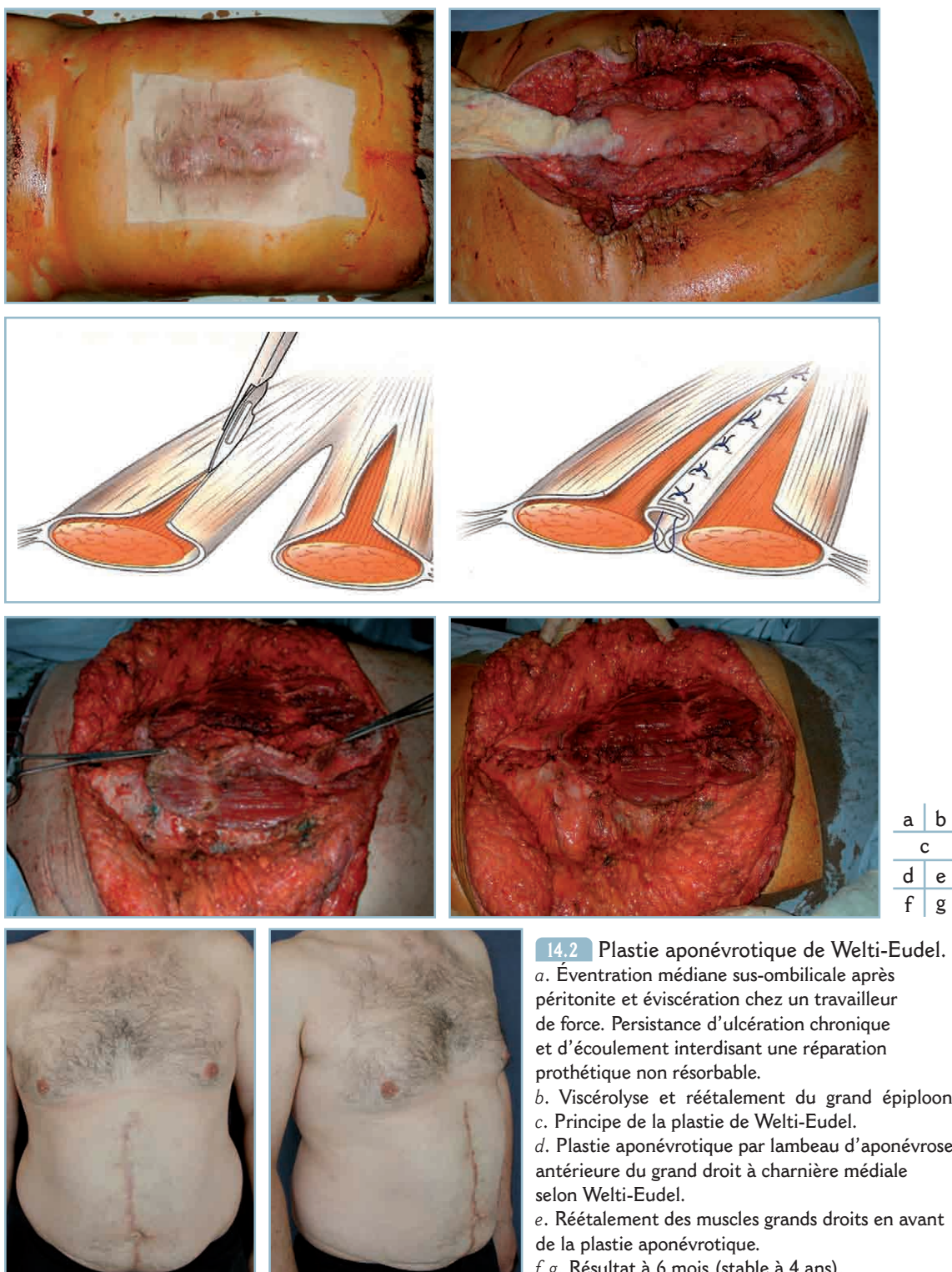
- a. Traitement initial par filet résorbable, pansement à pression négative et greffe de peau mince expansée. Noter la bonne trophicité évidente cliniquement des muscles grands droits.
b. Résultat après désépidermisation de la zone greffée, viscérolyse et suture simple des deux plans de la gaine des droit. Une ombilicoplastie pourrait être réalisée ultérieurement.

a | b

PLASTIES APONÉVROTIQUES

Si les méthodes décrites sont nombreuses, il en est une qui nous semble particulièrement utile à retenir, c'est la plastie visant à allonger le feuillet postérieur du droit,

décrite par Welty-Eudel et qui est illustrée dans la *figure 14.2*. Cette méthode est surtout indiquée dans les éventrations médianes sus-ombilicales, car le feuillet postérieur y est solide, notamment si l'utilisation de matériel prothétique est rendue périlleuse par un état ou des antécédents d'infection locale.



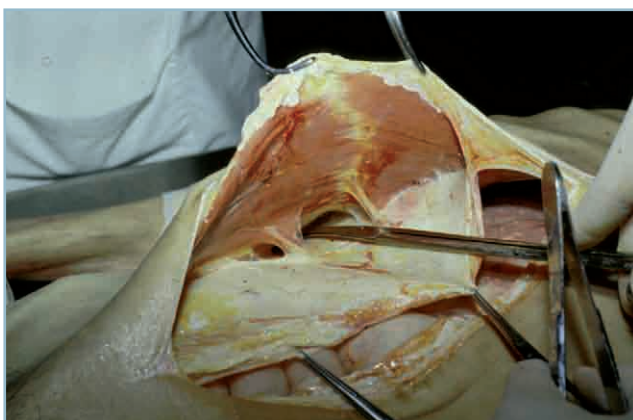
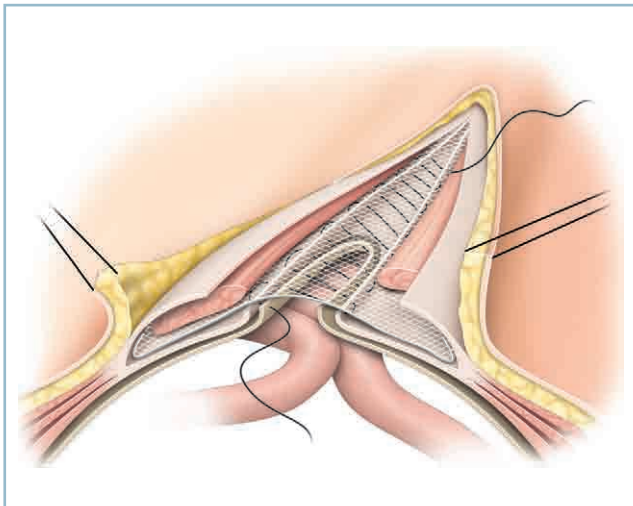
PROTHÈSE ET PLASTIE APONÉVROTIQUE

En cas d'orifice large ou de récurrence, un renforcement prothétique est justifié. Le site d'implantation de la prothèse est :

- soit intrapéritonéal et l'on doit utiliser des prothèses dont au moins la face profonde est peu adhérente aux structures viscérales;
- soit le plus souvent extrapéritonéal et l'on utilise généralement des treillis non résorbables qui seront recolonisés par un tissu fibreux reconstituant aussi une structure rigide proche d'une aponévrose. En situation extrapéritonéale, la prothèse est habituellement associée à une plastie aponévrotique.

Schématiquement deux écoles se distinguent :

- les partisans de l'association d'une plastie de Welti-Eudel à une prothèse prémusculoaponévrotique (Chevrel);
- les partisans d'une implantation rétromusculaire préfascio-péritonéale (Rives).



14.3 a. Principe de mise en place d'une prothèse rétromusculaire préfascioaponévrotique.

b. Localisation de la prothèse sur une dissection anatomique.

a
b

Nous donnerons une description détaillée de cette dernière qui a notre préférence car elle répond aux objectifs que nous priorisons : placer une prothèse en treillis non résorbable, débordant largement les bords de la perte de substance, à distance des viscères pour éviter les phénomènes d'adhérence et d'ulcération, et isolée de la peau pour limiter le risque d'infection (figure 14.3).

Technique chirurgicale

Le contenu du sac herniaire est d'abord réintégré dans la cavité abdominale, puis la paroi est réparée par suture renforcée avec interposition d'un treillis non résorbable en position rétromusculaire et préfascio-péritonéale (figures 14.4 et 14.5).

La préparation de l'intervention est rigoureuse. Le patient doit avoir maigri suffisamment pour que la réintégration viscérale puisse se faire sans trop de difficulté. La fonction respiratoire doit être suffisante pour accepter l'augmentation de pression intra-abdominale sur le diaphragme. Elle est, au besoin, préparée activement par la kinésithérapie respiratoire.

La peau doit être débarrassée de tout foyer septique potentiel ou avéré. Une préparation intestinale doit être prescrite si l'on envisage une viscérolyse. Un protocole d'antibioprophylaxie est prescrit de façon systématique en raison de la mise en place d'une prothèse.

Un examen scannographique préopératoire sans produit de contraste avec clichés au repos et en poussée abdominale permet de bien visualiser sur des coupes transversales les différentes composantes de la paroi : muscles larges et surtout position et trophicité des muscles droits ainsi que la taille du sac d'éventration.

Libération du sac herniaire

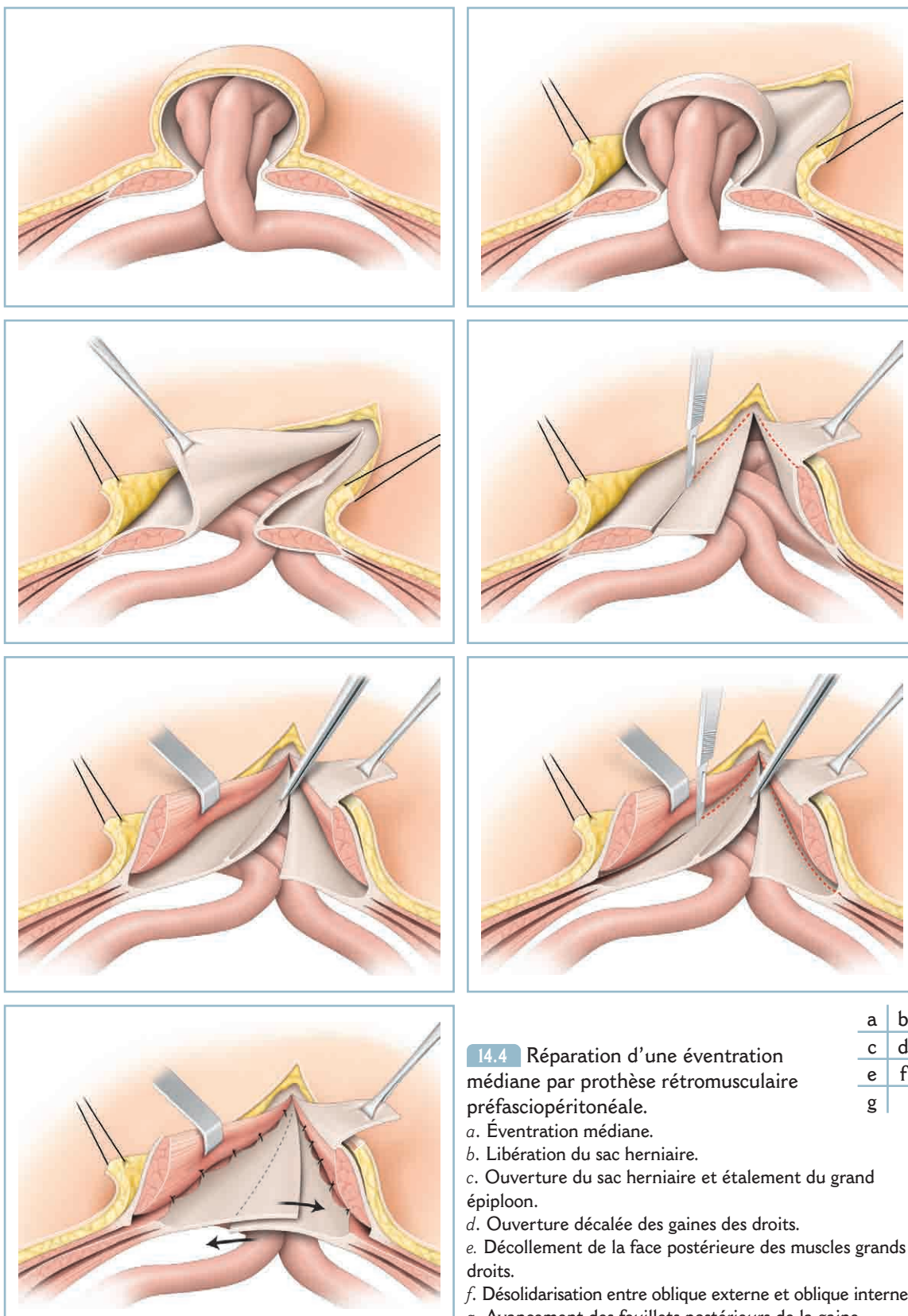
(figures 14.4a et 14.5a, b)

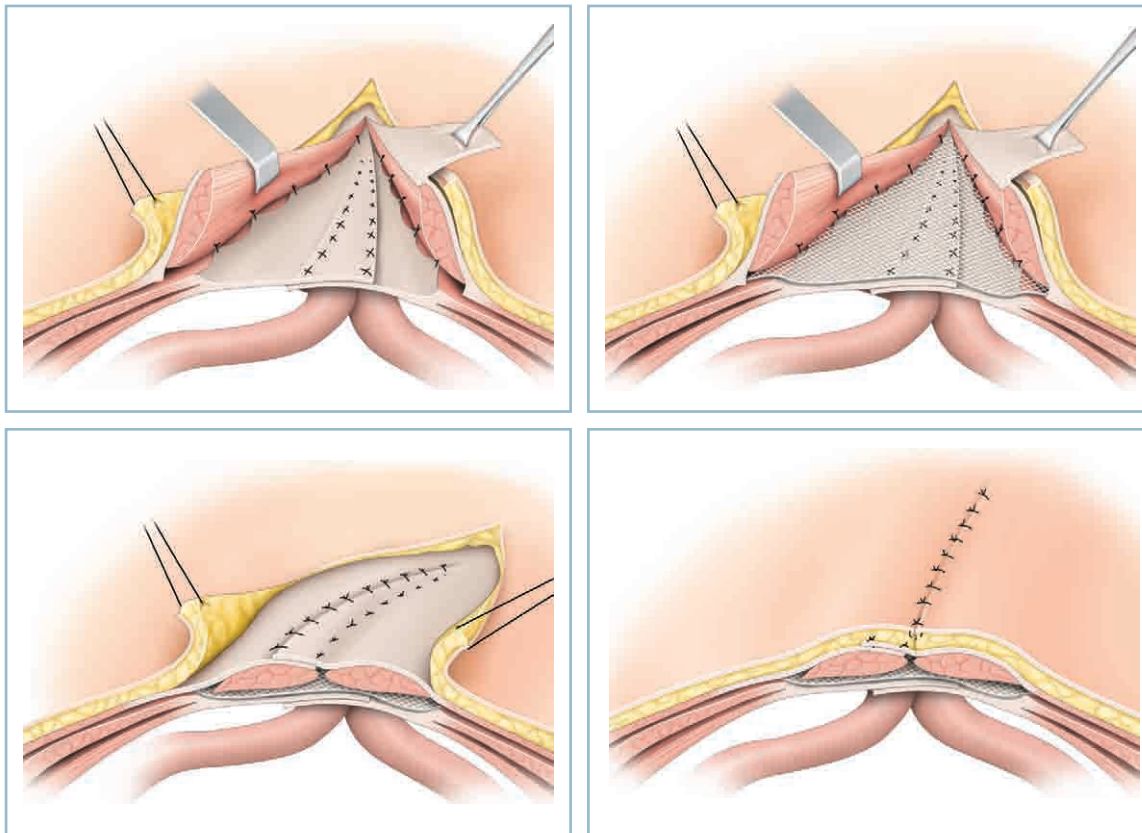
L'incision cutanée reprend l'incision initiale (en général une verticale médiane) et dépasse les limites du sac d'éventration. Aucune résection cutanée n'est réalisée par avance, sauf s'il existe une zone ulcérée. Le sac herniaire est libéré de la peau. Dans la zone cicatricielle, cette libération est réalisée au bistouri froid, mais dès la zone cicatricielle franchie, la digitoclasie permet d'atteindre sans effort les bords de l'orifice d'éventration. Le décollement se poursuit alors pour exposer la face antérieure de la gaine des muscles droits de l'abdomen.

Ouverture du sac herniaire

(figure 14.4b, c)

Une fois le sac herniaire exposé, il est ouvert dans sa partie médiane. En cas d'adhérence majeure, le péritoine est ouvert au-dessus ou au-dessous du collet d'éventration sur la ligne médiane dans une zone où les viscères sont peu adhérents. L'intérieur du sac est disséqué, séparant épiploon et viscères. L'épiploon, souvent « en boule » dans le sac herniaire, doit être étalé afin qu'il puisse venir s'interposer entre viscères et zone





14.4 Réparation d'une éventration médiane par prothèse rétromusculaire préfasciopéritonéale.

h. Suture médiane en paletot du plan aponévrotique postérieur.

i. Mise en place de la prothèse.

j. Suture du plan musculo-aponévrotique antérieur.

k. Fermeture cutanée.

h	i
j	k

de réparation pariétale. Il est bien souvent nécessaire de désinsérer le tablier épiploïque des angles coliques droit et gauche pour obtenir un étalement maximal. On poursuit par une viscérolyse des anses grêles et l'on termine en rangeant ces anses dans la cavité abdominale et en les recouvrant par l'épiploon redéployé. À la fin de ce temps, on palpe la face postérieure de la paroi à la recherche d'orifices secondaires ou de zones de faiblesse qui devront être intégrées dans la réparation pariétale.

Préparation du plan musculo-aponévrotique (figures 14.4d-g et 14.5c)

Les résidus de sac herniaire sont laissés en continuité du collet d'éventration; la gaine des droits est ouverte au niveau de son bord interne des deux côtés. D'un côté, l'incision se fait sur la face antérieure, permettant de laisser le résidu de sac solidaire du plan postérieur. De l'autre côté, l'incision se fait sur la face postérieure, permettant de laisser les résidus de sac solidaires du plan antérieur.

On réalise un décollement rétromusculaire dans un plan facilement clivable qui s'étend jusqu'à l'émergence des pédicules intercostaux au bord externe de la gaine. Lorsqu'il s'agit d'une

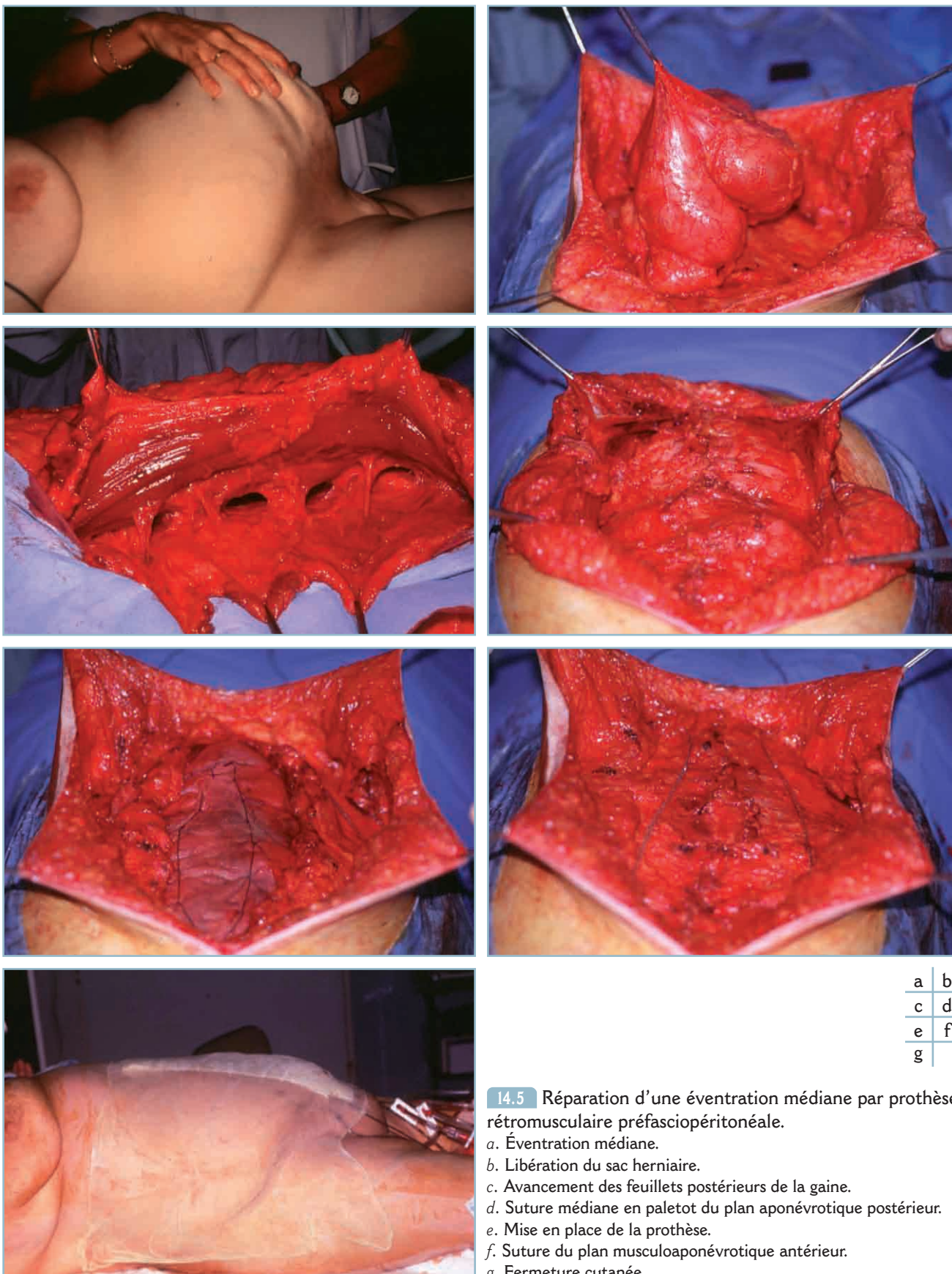
grande éventration médiane, le décollement se poursuit en haut sous l'auvent costal et en bas dans les espaces de Retzius et de Bogros. Si l'on éprouve une difficulté à rapprocher les feuillets postérieurs sur la ligne médiane, on peut réaliser des incisions étagées du bord externe de la gaine entre les pédicules intercostaux. Ces incisions désolidarisent oblique externe et oblique interne, facilitant ainsi l'avancée médiane des feuillets postérieurs.

Suture du plan aponévrotique postérieur (figures 14.4h et 14.5d)

Les feuillets postérieurs ainsi libérés peuvent s'affronter sur la ligne médiane. Les résidus de sac en continuité avec l'un des feuillets sont réséqués à la demande de telle sorte que l'on puisse réaliser une suture en paletot avec une tension modérée par surjets au fil tressé résorbable 2/0.

Mise en place de la prothèse (figures 14.4i et 14.5e)

La prothèse de Mersilène® est un fin treillis non résorbable. La prothèse est positionnée dans l'espace rétromusculaire. Elle



a	b
c	d
e	f
g	

14.5 Réparation d'une éventration médiane par prothèse rétro-musculaire préfasciopéritonéale.

- a. Éventration médiane.
- b. Libération du sac herniaire.
- c. Avancement des feuillets postérieurs de la gaine.
- d. Suture médiane en paletot du plan aponévrotique postérieur.
- e. Mise en place de la prothèse.
- f. Suture du plan musculoaponévrotique antérieur.
- g. Fermeture cutanée.

est fendue au niveau des émergences des nerfs intercostaux latéralement et sur la ligne médiane aux extrémités de la zone libérée.

Lorsqu'une désolidarisation des muscles larges a été réalisée, des languettes de prothèse sont glissées entre les muscles oblique externe et oblique interne. Très souvent, la prothèse est glissée dans l'espace de Retzius en bas et sous l'auvent costal en haut. La prothèse est ensuite fixée sous légère tension par quelques agrafes fichées dans le plan superficiel. Deux drains de Redon 10 sont mis en place au contact de la prothèse.

Suture du plan aponévrotique antérieur

(figures 14.4j et 14.5f)

Les feuillets antérieurs, solidaires des muscles droits, sont suturés en avant de la prothèse. Comme pour le plan postérieur, le résidu de sac herniaire en continuité avec l'un des feuillets est réséqué à la demande, de telle sorte que l'on puisse réaliser une suture en paletot sous tension modérée au fil résorbable 2/0. Pour soulager une tension excessive au niveau de cette suture, on peut réaliser des incisions de décharge à la manière de Clotteau et Prémont.

Fermeture du plan cutané

(figures 14.4k et 14.5g)

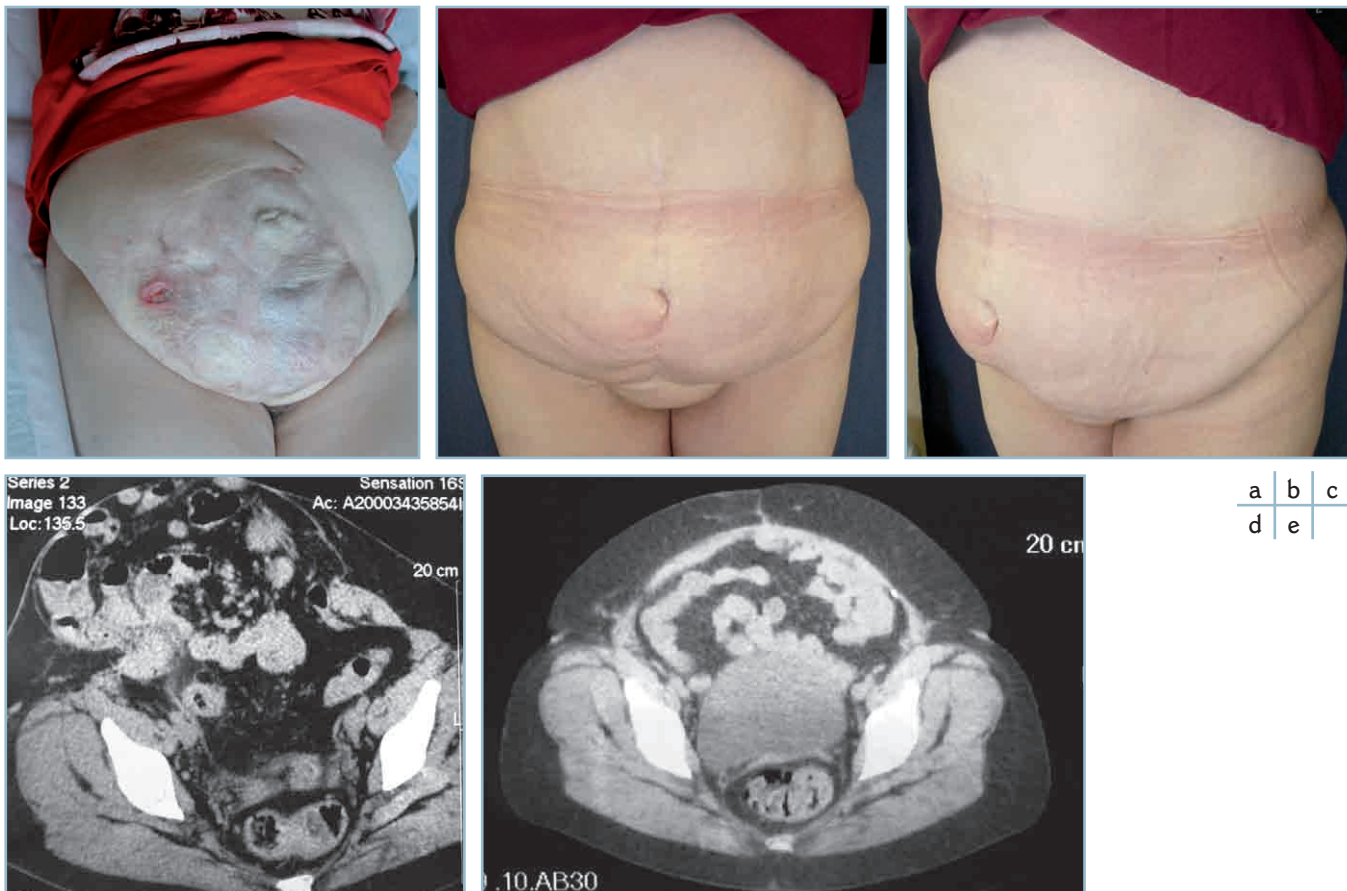
Après mise en place de deux drains de Redon n° 10 dans le plan superficiel, la peau est suturée en deux plans après avoir au besoin réséqué un excès cutané important.

Contention abdominale

La réparation n'a pas une efficacité mécanique suffisante avant 4 à 6 semaines pour supporter les augmentations de pression intra-abdominale, notamment celles survenant au moment de l'extubation. Il est capital de mettre en place une contention abdominale élastique avant le réveil, en salle d'opération; il s'agit d'un jersey tubulaire sur lequel sont collées des bandes d'Élastoplaste® larges disposées de façon quasi circulaire.

Suites opératoires et résultats (figure 14.6)

Le patient est laissé à jeun strict jusqu'à la reprise du transit. Les anticoagulants sont administrés le soir même de l'intervention à dose prophylactique si les Redon ne sont pas productifs, et le protocole d'antibioprophylaxie est poursuivi pendant 48 h.



14.6 a. Très large éventration médiane sous-ombilicale avec ulcération cutanée. b, c. Résultat avec prothèse rétomusculaire préfascioaponévrotique à un an (stable à 3 ans). d, e. Scanners pré- et postopératoires.

En cas d'éventration volumineuse avec retentissement respiratoire, le patient n'est extubé que le soir ou le lendemain de l'intervention, lorsque son hématoxe est restaurée. La contention élastique initiale sera rapidement remplacée par une gaine élastique du commerce. Cette gaine devra être maintenue en place jour et nuit pendant un mois, de façon diurne pendant un mois supplémentaire, puis seulement lors des efforts importants pendant 6 mois.

Cas particuliers des éventrations latérales

Les éventrations latérales (*figure 14.7*) surviennent soit après un abord chirurgical, soit après un traumatisme du flanc. La paroi latérale est particulièrement vulnérable car les muscles larges n'ont pas de structure aponévrotique. C'est l'organisation en trois couches musculaires avec des fibres d'orientation différentes qui en assure la solidité. Les muscles larges dans ces éventrations latérales sont souvent présents, mais désorganisés, désinsérés ou distendus. Il en résulte une voussure globale du flanc, d'autant plus importante que le patient est obèse.

L'intervention se déroule en décubitus latéral, tel qu'illustrée dans la *figure 14.7*; elle consiste à libérer les muscles larges et résiduels et à insérer une prothèse en treillis non résorbable entre deux plans musculaires. Si la prothèse peut généralement être glissée en avant, en position rétromusculaire, elle doit être amarrée solidement à la crête iliaque en bas, au rebord costal en haut, et au carré des lombes ou aux muscles paravertébraux en arrière. En peropératoire, la prothèse doit être tendue pour éviter une trop importante voussure postopératoire.

PROTHÈSE ET/OU LAMBEAU LOCAL (GRAND DROIT DE L'ABDOMEN)

Dans la région sous-ombilicale, la gaine postérieure des droits est virtuelle et les plasties aponévrotiques plus aléatoires. Lorsqu'il existe une perte de substance pariétale une réfection par prothèse s'impose. La couverture de la prothèse, utile en cas de trophicité cutanée médiocre ou en prévision d'une irradiation secondaire, peut être rendue possible par la transposition d'un muscle grand droit à pédicule inférieur. Cette méthode est fort utile en cas de résection tumorale

limitée ou en cas de disjonction pubienne comme l'illustre le cas clinique de la *figure 14.8*.

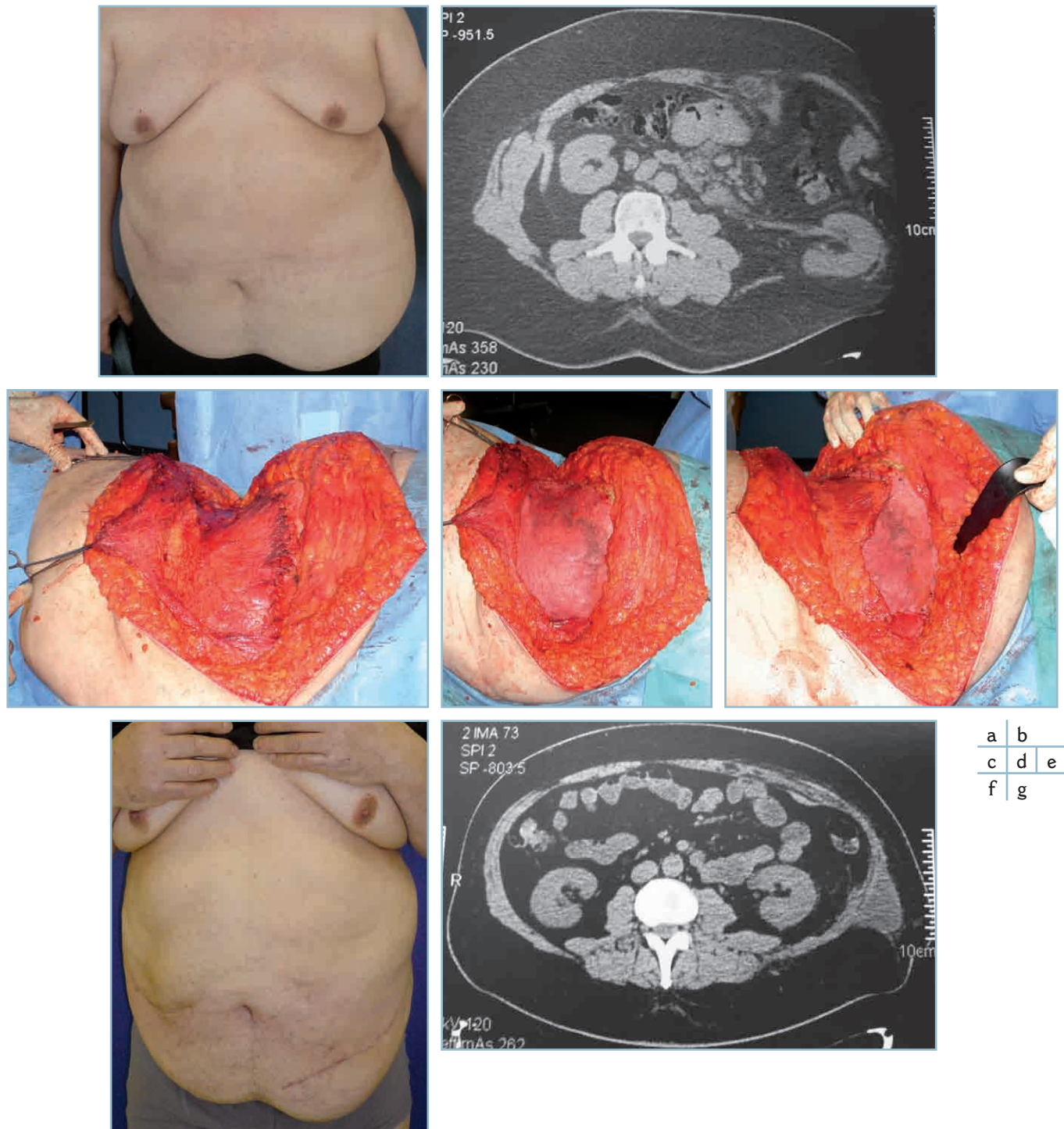
PROTHÈSE ET/OU LAMBEAU RÉGIONAL (MUSCLE TENSEUR DU FASCIA LATA)

Le muscle tenseur du fascia lata prolongé de son aponévrose peut atteindre pédiculé la fosse iliaque homolatérale. Bilatéral, il couvre la majeure partie de la région sous-ombilicale. Il est donc utile seul, si l'état septique local empêche l'utilisation de matériel prothétique ou en complément d'une prothèse en cas de milieu trophique médiocre d'antécédent ou de perspective d'irradiation, comme cela est illustré dans le cas clinique de la *figure 14.9*.

PROTHÈSE ET LAMBEAU LIBRE

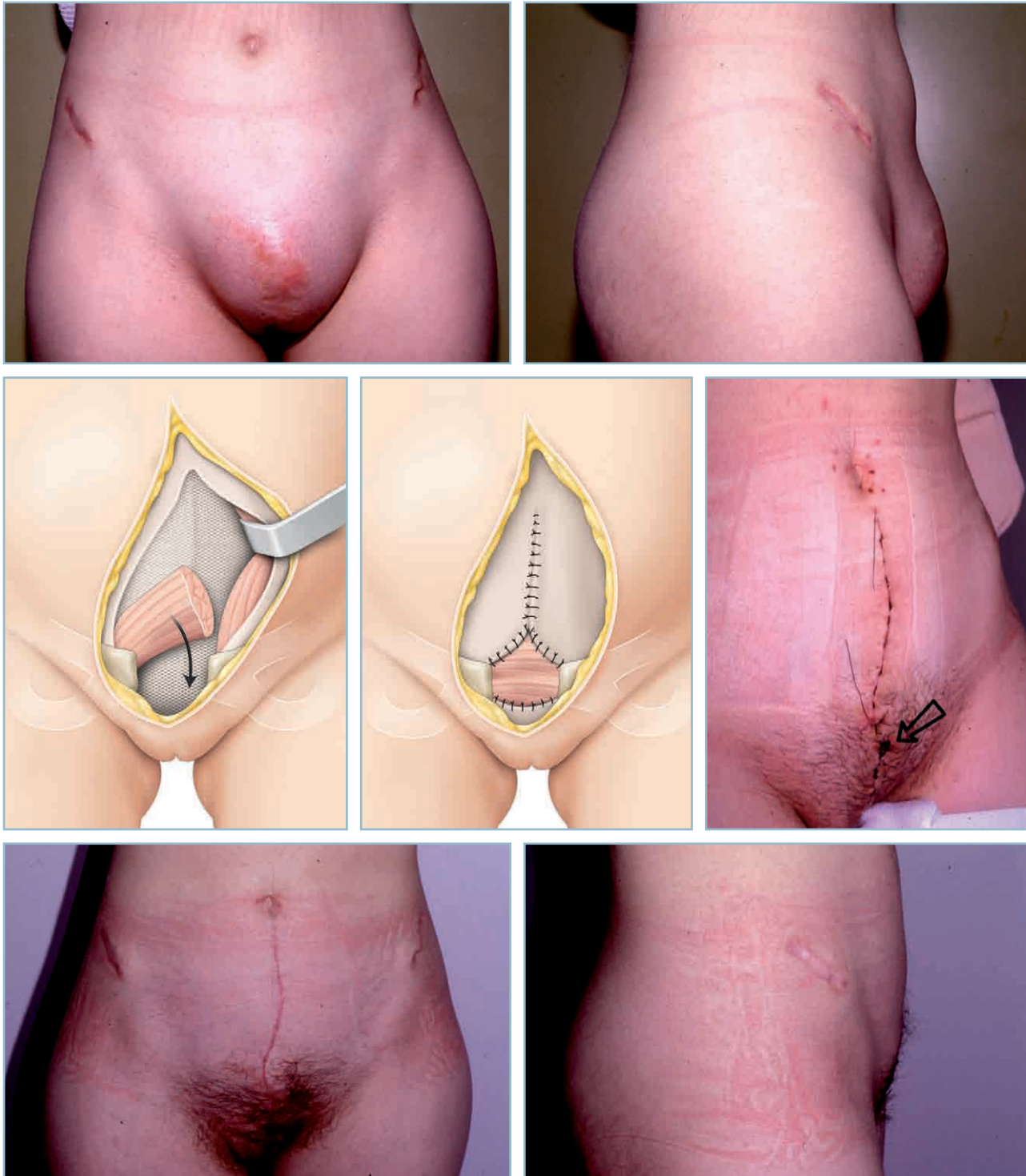
En cas de tumeur pariétale primitive (tumeur desmoïde, sarcome) ou secondaire étendue, la pariéctomie prévisionnelle impose le recours à une couverture par lambeau libre, généralement un lambeau de grand dorsal. Il serait périlleux de réaliser l'exérèse et la couverture dans le même temps, car un échec de couverture aboutirait à une exposition viscérale étendue avec pour corollaire un risque infectieux et vital majeur. Nous préférons une stratégie en deux temps. Le premier temps consiste à rebrancher localement un lambeau et à s'assurer de sa vitalité avant de réaliser l'intervention d'exérèse 7 à 10 jours plus tard. Nous avons renoncé à l'utilisation d'un lambeau cousu sur lui-même tel qu'il est décrit par Jean-Marie Servant comme chausson aux pommes, car il est très consommateur en peau dorsale et nous paraît difficile à étaler lors de la deuxième intervention. Nous nous contentons d'étaler et de fixer le lambeau en regard de la zone d'insertion future et d'assurer un pansement antiseptique quotidien jusqu'au deuxième temps opératoire. Pendant ce deuxième temps, les extrémités du lambeau de vitalité douteuse sont sacrifiées et le lambeau drapé dans des compresses imprégnées d'antiseptique pendant tout le temps d'exérèse.

Nous n'avons à ce jour constaté aucune complication infectieuse sur les prothèses mises en place comme l'illustre le cas clinique de la *figure 14.10*.



14.7 Événtration latérale et éclatement du flanc.

- a.* Événtration post-traumatique progressive chez un patient obèse (167 cm pour 130 kg). *b.* Scanner préopératoire : désorganisation des muscles larges entre le carré des lombes en arrière et le bord latéral du muscle grand droit. Noter la luxation du rein gauche dans le sac d'événtration. *c.* Réparation pariétale en décubitus latéral. Libération des résidus de muscle large et réalisation d'un plan musculaire profond tendu entre la crête iliaque et le rebord costal. *d.* Mise en place d'une prothèse en treillis non résorbable amarrée en haut aux dernières côtes, en bas à la crête iliaque et glissée en arrière sous les muscles longs du dos et en avant sous le muscle grand droit. *e.* La prothèse est partiellement recouverte par un résidu de muscle oblique externe. *f.* Résultat postopératoire à 8 mois. *g.* Scanner postopératoire à 8 mois. Restitution de la continuité de la paroi abdominale latérale (hématome sous-cutané organisé asymptomatique).



14.8 Événtration et hernie transpubiennes de la vessie.

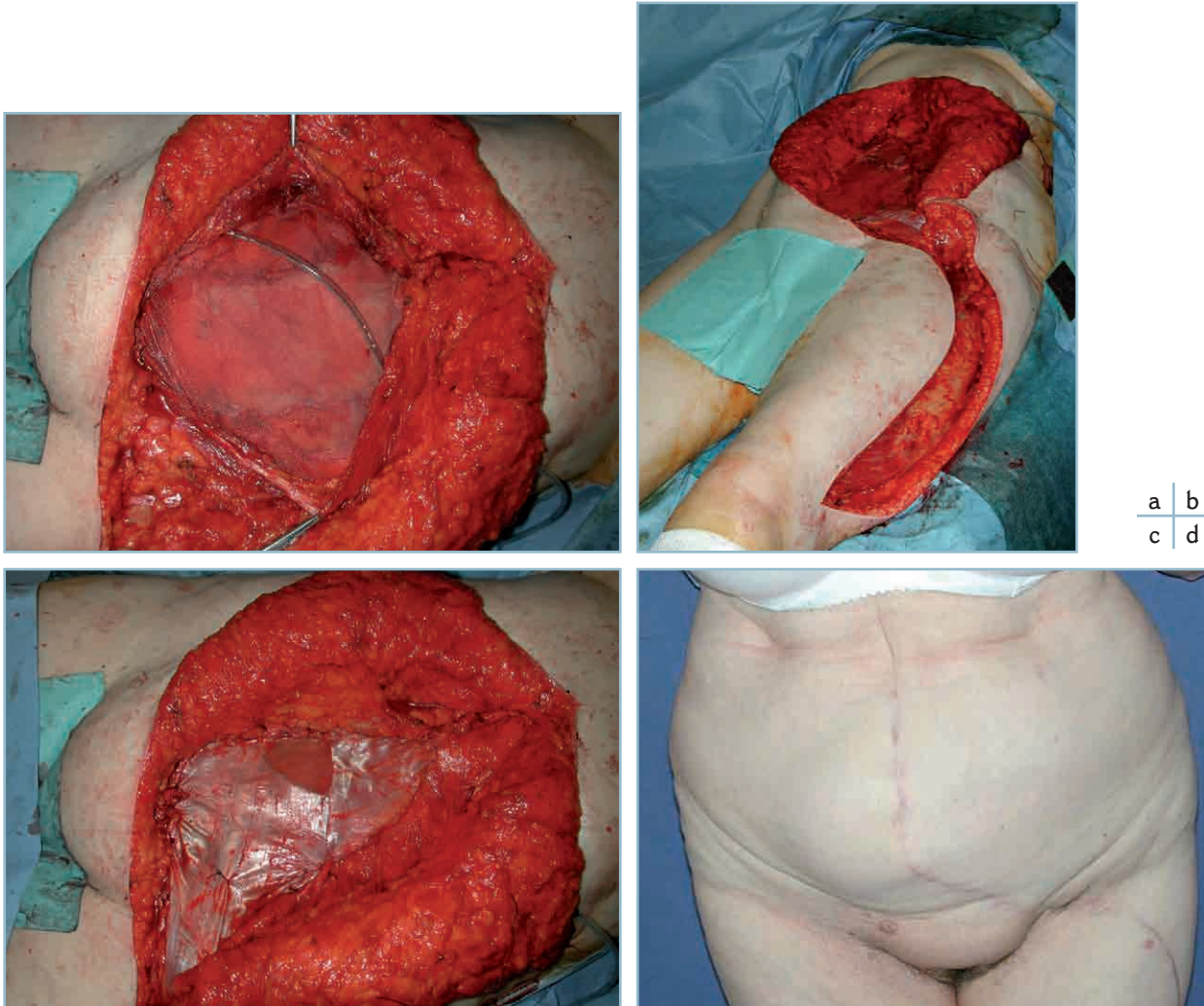
a. Aspect clinique préopératoire montrant une disjonction pubienne fixée au travers de laquelle la vessie se luxe.

b, c. Réparation utilisant une prothèse en treillis non résorbable rétromusculaire préfaciale associée à une transposition du muscle grand droit pour matelasser le pubis et éviter une exposition de la prothèse sous une peau pubienne fragilisée.

d. Noter la souffrance cutanée postopératoire qui aurait pu compromettre la réparation prothétique en l'absence de couverture musculaire.

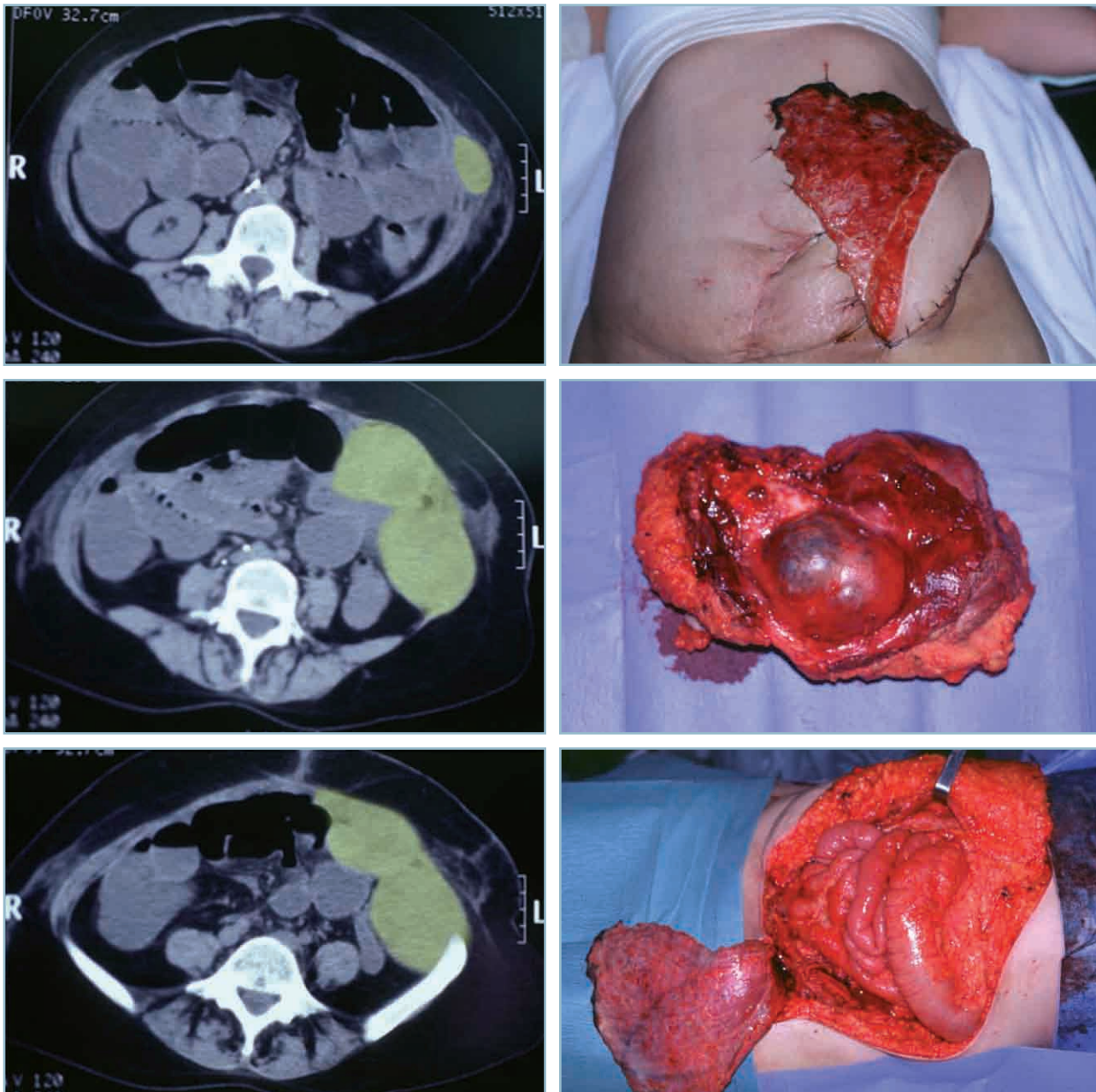
e. Résultat clinique et scannographique à 6 mois montrant une restitution solide et trophique de la région pubienne. Le résultat est stable à 10 ans et la patiente a pu accoucher par voie naturelle.

	a		
b	c	d	
		e	



14.9 Pariéctomie pour récurrence pariétale d'un cancer de l'utérus – couverture par prothèse et lambeau musculaire de tenseur du fascia lata.

- a.* Localisation secondaire pariétale 7 ans après exérèse d'un adénocarcinome utérin, antécédent d'irradiation et possibilité de surdosage local. L'exérèse emporte de façon transfixiante toute la moitié inférieure du grand droit, le péritoine et l'omentum. Mise en place d'une prothèse non résorbable dépassant largement la perte de substance.
- b.* Prélèvement d'un lambeau de muscle de tenseur du fascia lata qui est retourné pour venir couvrir et renforcer la prothèse.
- c.* La prothèse est couverte. Noter l'utilisation d'un petit fragment triangulaire libre (non vascularisé) pour compléter la couverture vers le haut.
- d.* Résultat morphologique à un an (stable sur le plan carcinologique et fonctionnel à 7 ans).



14.10 Hémipariéctomie pour récurrence de cancer de l'ovaire : lambeau libre de grand dorsal et prothèse.

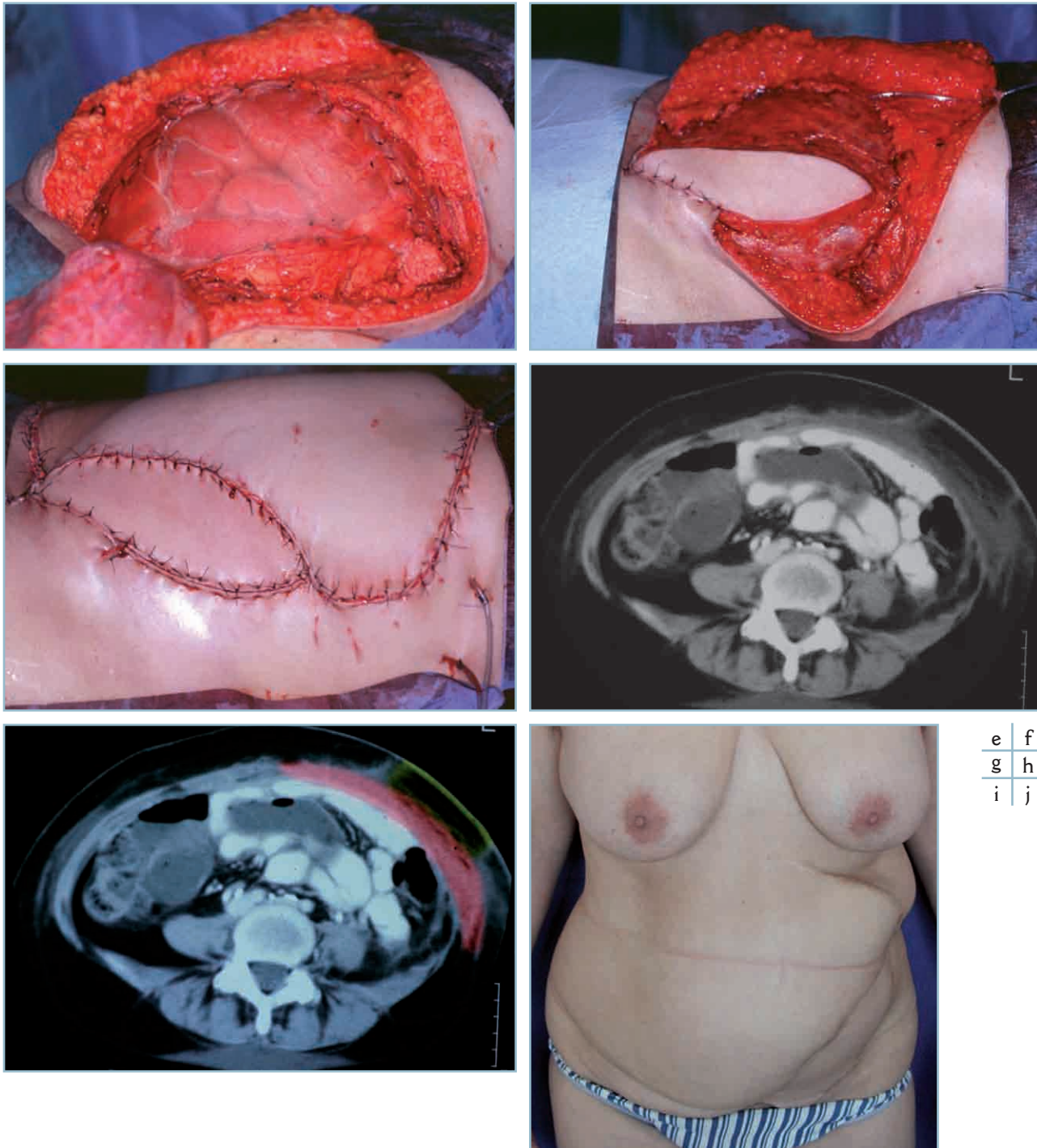
a. Scanner montrant une récurrence pariétale de cancer de l'ovaire, très rapidement évolutive chez une patiente de 34 ans, 5 mois après l'exérèse initiale.

b. En raison de l'étendue de l'exérèse pariétale prévisible, branchement d'un lambeau musculocutané de grand dorsal sur l'axe fémoral gauche. Le lambeau est étalé sur la peau en regard de la zone d'exérèse.

c. Exérèse tumorale réalisée 10 jours plus tard après s'être assuré de la vitalité du lambeau. Elle emporte en monobloc les cicatrices cutanées, la paroi musculo-aponévrotique et la partie supérieure de l'aile iliaque.

d. Aspect après pariéctomie. Noter le lambeau dont on a excisé les extrémités de vitalité douteuse et que l'on maintient entouré de compresses imprégnées d'antiseptique.

	b
a	c
	d



e	f
g	h
i	j

14.10 Hémipariéctomie pour récurrence de cancer de l'ovaire : lambeau libre de grand dorsal et prothèse.

e. Prothèse pariétale maintenant le contenu digestif débordant l'orifice et fixée en transosseux à la crête iliaque et au rebord costal.

f, g. Le lambeau mis en place recouvre la prothèse; la palette cutanée permet d'assurer une fermeture complète et de surveiller la vitalité du lambeau.

h, i. Scanner de contrôle postopératoire à 6 mois. Le rehaussement rouge montre la position du segment musculaire du grand dorsal et le rehaussement jaune montre la position de la palette cutanée. Absence de récurrence et d'éventration.

j. Aspect clinique à 3 ans (stable à 9 ans au plan fonctionnel et carcinologique).

CHAPITRE 15

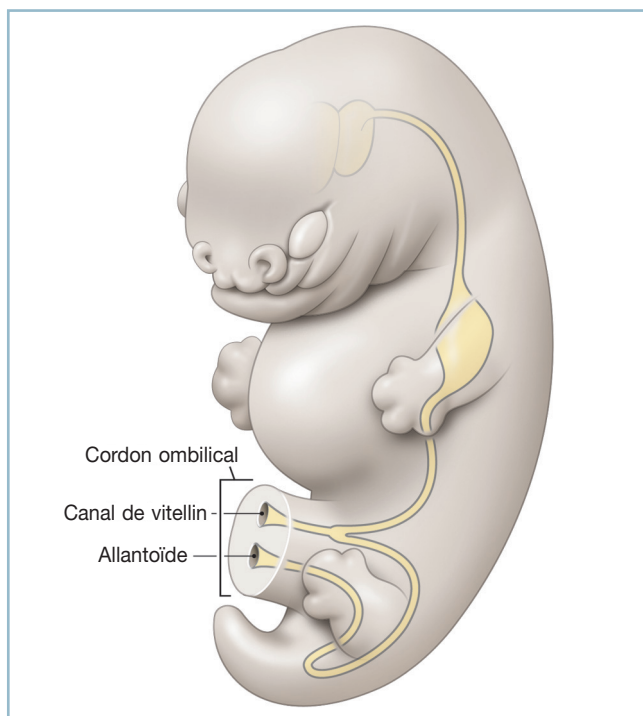
Malformations congénitales de la paroi abdominale chez l'enfant

P. GALINIER, O. ABBO, J. GUITARD

Les anomalies abdominales pariétales congénitales de l'enfant comprennent les hernies pariétales, les anomalies de l'ombilic secondaire à la persistance de l'ouraque ou du canal vitellin, les omphalocèles, les laparoschisis et l'exstrophie. Il s'agit de lésions congénitales dont la prise en charge chirurgicale diffère de l'adulte en raison de particularités anatomiques et physiopathologiques. En dehors de l'omphalocèle et du laparoschisis, le recours à du matériel prothétique est très rare.

RAPPEL EMBRYOLOGIQUE

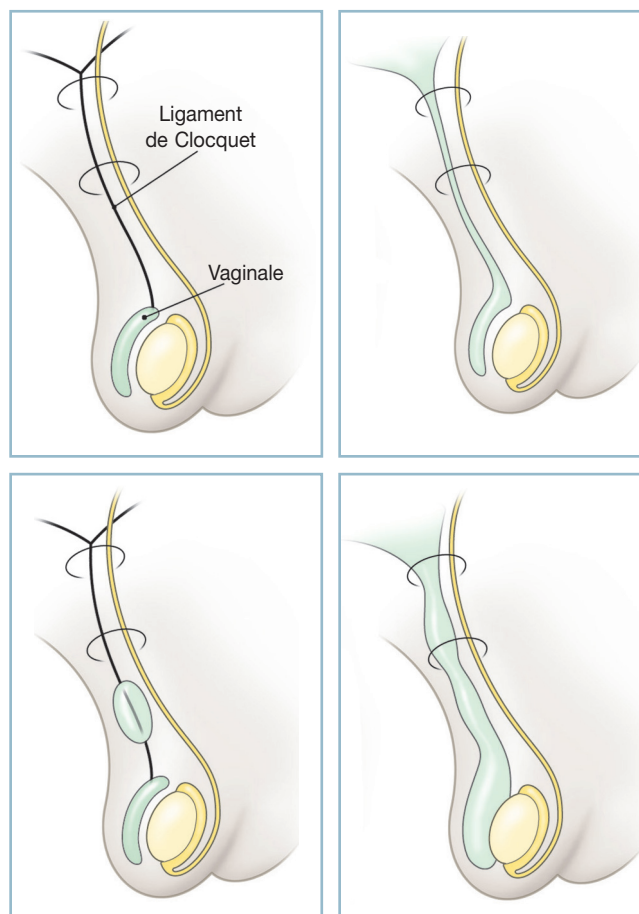
Une bonne connaissance de l'embryologie permet de mieux comprendre la pathogénie de la paroi abdominale. À la fin de la 5^e semaine d'aménorrhée (SA), l'embryon est un disque plat formé de trois couches (ectoderme, mésoderme et endoderme). La paroi antérieure du fœtus commence à se former dès la 6^e SA par un processus de plicature longitudinale et transversale qui transforme cet embryon « plat » en une « structure cylindrique ». Les différents feuillettes (céphalique, latéral et caudal) vont fusionner en région ventrale. Vers la 7^e à 8^e SA, le cordon



15.1 Formation du cordon ombilical par fusion du pédicule de fixation (allantoïde, artères et veines ombilicales) et du canal vitellin.

ombilical se forme par la fusion du pédicule de fixation (contenant l'allantoïde, la veine ombilicale et les artères ombilicales) et du canal vitellin (figure 15.1). Pendant la 7^e SA, l'allongement de l'intestin se fait plus rapidement que celui du corps de l'embryon, ce qui induit la migration de l'anse intestinale primitive dans le cordon ombilical; c'est le phénomène de herniation. Au cours de 12^e SA, l'élargissement de la cavité abdominale, associée à une diminution de la taille relative du foie et des reins, permet une réintégration des anses intestinales; c'est le phénomène de réduction.

Le processus péritonéovaginal, émanation de la cavité péritonéale, est en place au 3^e mois de vie intra-utérine, alors que les gonades sont encore en situation rétropéritonéale. Entre le 3^e mois de vie intra-utérine et le terme, le testicule migre de la région lombaire vers le scrotum. Parallèlement, le processus péritonéovaginal s'oblitère pour ne laisser que le ligament de Cloquet. Au contact du testicule, le processus péritonéovaginal donne la vaginale (figure 15.2).



15.2 Embryologie et physiopathologie des anomalies du processus péritonéovaginal (d'après Galinier et al. [7]).

- a. Évolution normale du processus vaginal.
- b. Hydrocèle de la vaginale.
- c. Kyste du cordon.
- d. Hernie inguinoscrotale.

a	b
c	d

HERNIE INGUINALE

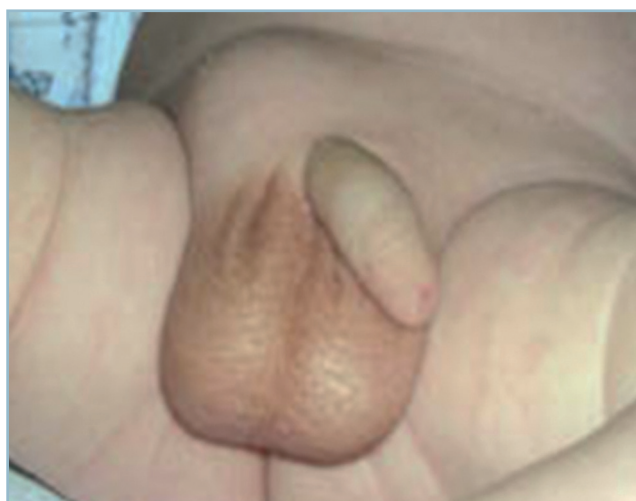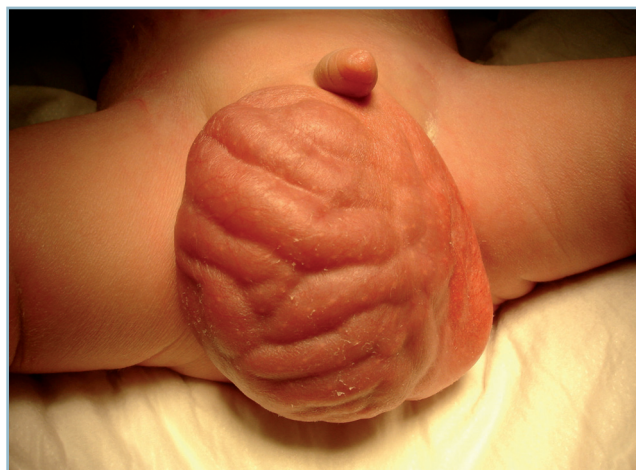Les hernies pariétales chez l'enfant impliquent principalement deux régions anatomiques que sont la région inguinofémorale et la région ombilicale.

La hernie inguinale est, dans plus de 95% des cas, une hernie oblique externe. Elle est secondaire à la persistance du processus péritonéovaginal. Il s'agit donc d'une pathologie fréquente puisque l'incidence globale varie de 0,8 à 4,4% chez l'enfant tous âges confondus et atteint près de 30% chez l'enfant prématuré. Si l'étranglement herniaire est rare (1,5 à 8%) et impose une cure chirurgicale en urgence, l'engouement herniaire est en revanche beaucoup plus fréquent (25 à 33%) et conduit classiquement, après réduction, à une chirurgie différée. La tendance actuelle est d'opérer précocement ces enfants, y compris les grands prématurés, avant la survenue de toute complication [7].

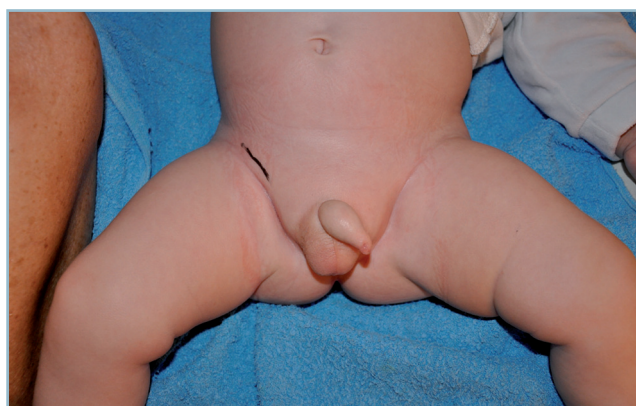On estime que le processus péritonéovaginal reste perméable chez environ 80 à 90% des nouveau-nés. À la fin de la première année de vie, 50% restent ouverts et ce processus d'oblitération se poursuit jusqu'à la fin de la deuxième année de vie. Si ce canal est large, l'intestin, l'ovaire ou l'appendice peuvent s'y glisser. Selon le niveau du fond du sac, on parle d'hernie inguinale, inguinoscrotale ou funiculaire. Si le canal est étroit, seul du liquide péritonéal s'accumulera pour former une hydrocèle (*figure 15.2*). On estime que le risque de bilatéralité est plus élevé chez le prématuré, chez le nourrisson de moins de 2 ans, chez les enfants opérés d'une hernie étranglée, plutôt dans le sexe féminin et lorsque la hernie est du côté gauche. La hernie non compliquée se présente sous la forme d'une tuméfaction inguinale, inguinoscrotale ou inguinolabiale, habituellement molle et gargouillante à la palpation (*figure 15.3*). Lorsque la hernie se complique d'étranglement herniaire, elle devient tendue, parfois douloureuse et non réductible.

Technique chirurgicale classique

L'anesthésie peut être soit exclusivement générale, soit couplée à une anesthésie locorégionale. Pour l'enfant de plus d'un an, cette chirurgie est réalisable en ambulatoire. La herniotomie inguinale se pratique par une courte incision horizontale dans le pli abdominal inférieur (*figure 15.4*). La dissection du sac herniaire jusqu'au niveau de l'orifice inguinal profond nécessite une ouverture du canal inguinal à partir de l'orifice inguinal superficiel dans le sens des fibres du muscle oblique externe. Le cordon spermatique est disséqué tout d'abord dans sa globalité sans chercher à en individualiser les éléments. La branche génitale du nerf génitifémoral doit être soigneusement respectée pendant l'exposition du cordon. Le canal déférent doit être parfaitement visualisé, sans être disséqué pour ne pas risquer de le léser; il a fréquemment un trajet en «boucle», ce qui doit être une préoccupation constante au long de la dissection. La dissection du cordon permet d'isoler le



15.3 a, b. Hernie inguinoscrotale avec visualisation des anses grêles au niveau du scrotum et hernie inguinale simple.



15.4 Incision dans le pli abdominal inférieur.

processus péritonéovaginal en contrôlant en permanence le trajet du canal déférent. La portion proximale du sac herniaire est disséquée jusqu'à l'orifice profond où elle est ligaturée par une bourse ou un point transfixiant. Enfin, du fait de la mobi-

lisation du cordon, il faut, en fin d'intervention, prendre soin de repositionner le testicule en situation scrotale, car celui-ci est toujours attiré lors de la dissection du sac. La fermeture doit être le plus anatomique possible. Les techniques de reconstruction pariétale de l'adulte (tel l'abaissement du muscle conjoint sur l'arcade crurale) ne sont pas utilisées chez l'enfant. La ligature du processus péritonéovaginal suffit et les différents plans doivent être fermés «tels qu'ils ont été ouverts». Le fascia transversalis sera refermé en arrière du cordon, puis le plan crémasterien sera reconstruit en avant du cordon; l'aponévrose du muscle oblique externe est suturée en avant du cordon. Après vérification de l'hémostase, une simple réfection du fascia superficialis permet une cicatrice de bonne qualité pratiquement invisible. La fermeture cutanée est assurée par un surjet de fil résorbable. Le pansement idéal est un aérofilm imperméable, surtout chez le tout petit.

Place de la cœlioscopie

La cœlioscopie peut se discuter dans les cas très rares de récurrence. Elle permet d'éviter une nouvelle dissection du cordon, rendue difficile par la fibrose générée par la première intervention. Elle peut être d'un certain intérêt dans les cas de bilatéralité, permettant ainsi, par le même abord, la prise en charge simultanée des deux côtés.

Cas particuliers

Hernie inguinale directe

La hernie inguinale directe est exceptionnelle chez l'enfant. Elle correspond habituellement à une récurrence, ou peut se voir chez le grand prématuré. La zone de faiblesse se situe en dedans des vaisseaux épigastriques. Le traitement consiste, une fois le sac herniaire disséqué et réséqué, en une réparation du fascia transversalis.

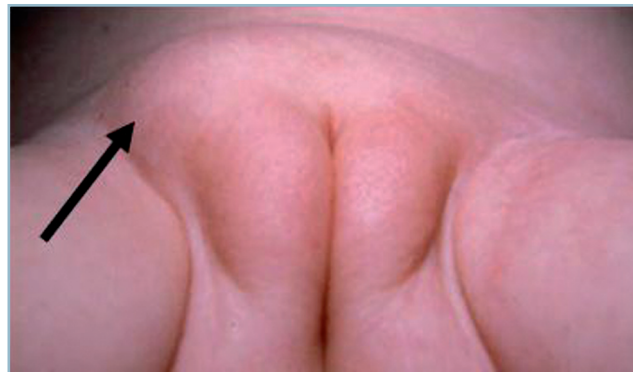
Hernie fémorale

La hernie fémorale est très rare chez l'enfant (0,2% des hernies de l'aîne). L'extériorisation herniaire se fait en dedans de la veine fémorale et en arrière du ligament inguinal. Elle est plus fréquente chez la fille. Elle se présente sous la forme d'une tumeur de la racine, à la partie médiale. Le risque est de considérer cette masse comme une adénopathie. Le traitement chirurgical consiste à fermer l'orifice en abaissant le ligament inguinal sur le ligament de Cooper.

Hernie de l'ovaire

Dans les premières semaines ou les premiers mois de vie, l'ovaire est très mobile dans la cavité péritonéale et peut s'engager dans la région inguinale. La hernie se manifeste par une petite masse nodulaire au niveau de la grande lèvre. Il ne faut pas chercher à la réduire. Quel que soit l'âge, une exploration

chirurgicale programmée se justifie. Elle reposera sur les mêmes principes chirurgicaux qu'une hernie digestive (*figure 15.5*).



15.5 Hernie de l'ovaire en période néonatale.

PATHOLOGIE OMBILICALE

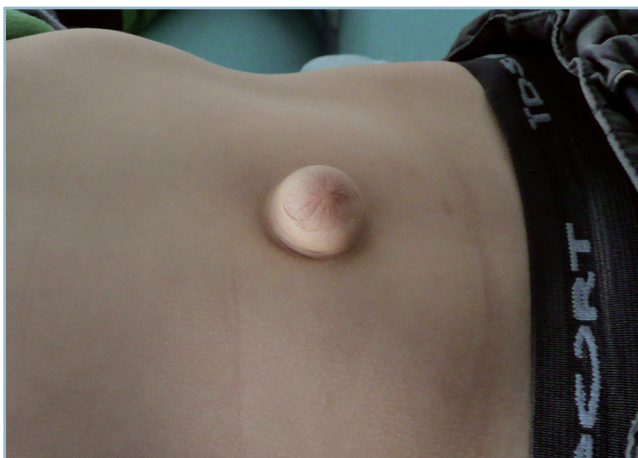Hernie ombilicale

La hernie ombilicale est très fréquente chez le nourrisson. On estime qu'elle touche 18,5% des nouveau-nés de race blanche et 42,5% des nouveau-nés de race noire [1]. Elle correspond à une fermeture incomplète de l'anneau ombilical (*figure 15.6*).


La hernie ombilicale se présente comme une tuméfaction indolore apparaissant au niveau de la cicatrice ombilicale lors des efforts de pleurs ou de cris. Elle est facilement réductible et ne se complique que très rarement d'étranglement [5]. Le contrôle de l'extériorisation peut se faire par un bandage herniaire. On estime que la fermeture spontanée de l'anneau ombilical peut survenir jusqu'à l'âge de 4 à 5 ans. Au-delà, la fermeture chirurgicale se justifie.

On estime que l'ombilic, chez l'enfant, est situé à 3 cm sous une ligne unissant les épines iliaques [11]. Plusieurs techniques chirurgicales ont été décrites. Tous les auteurs sont en revanche unanimes pour insister sur une antisepsie rigoureuse de la zone opératoire. Le sac péritonéal est le plus souvent adhérent à la face profonde de la peau. Une fois circonscrit, le sac est sectionné, puis séparé des berges aponévrotiques. La suture du sac est réalisée au fil résorbable transversalement ou longitudinalement. Les berges aponévrotiques, une fois dégagées, sont suturées transversalement ou longitudinalement avec un fil à encore résorbable. La face profonde de la peau ombilicale est réinsérée au plan musculoaponévrotique. Les variantes chirurgicales portent essentiellement sur le type d'incision cutanée.

La difficulté de la prise en charge des hernies ombilicales réside essentiellement dans la gestion de l'excédent cutané. L'incision la plus fréquente est un abord latéro-ombilical gauche arciforme. Toutefois, plusieurs plasties cutanées ont été décrites [13], certaines faisant appel à une greffe de peau (*figure 15.7*).



15.6 Hernie ombilicale.

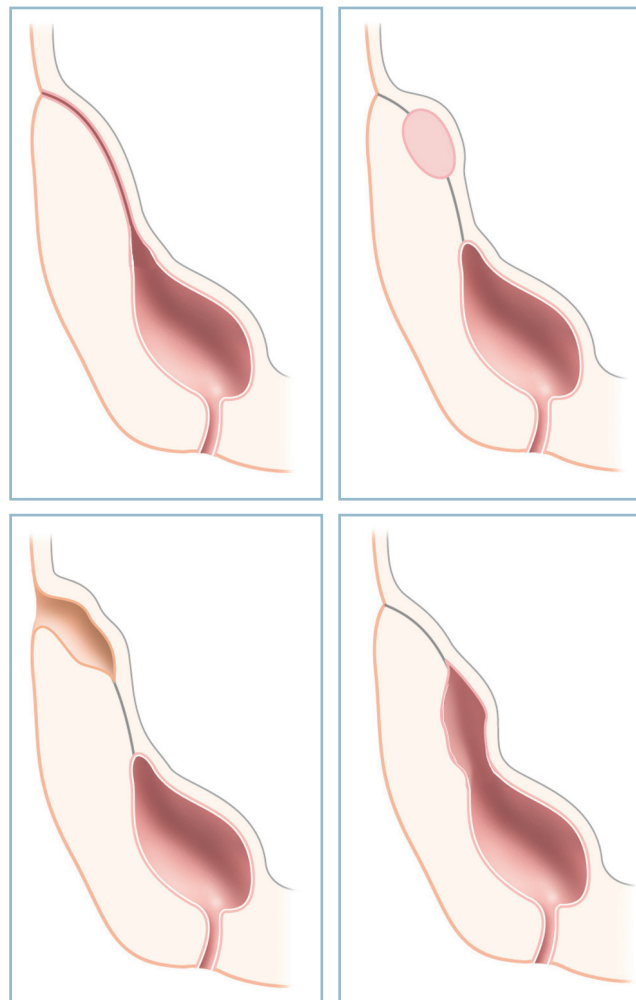


15.7 Différentes incisions pratiquées pour la cure d'une hernie ombilicale (d'après Sankalé et al. [13]).

- a. Abord latéro-ombilical.
 b. Résection cutanée en croissant.
 c. Résection cutanée en fer à cheval.
 d. Greffe cutanée ombilicale.

Résidu de l'ouraque ou du canal vitellin

L'ouraque est une structure tubulaire extrapéritonéale qui relie le dôme de la vessie au cordon ombilical. Il s'agit normalement d'une structure transitoire apparaissant au 28^e jour, s'oblitérant à la fin de la 8^e semaine pour n'être à la naissance qu'un fin ligament fibreux fixé à l'ombilic. On en distingue classiquement quatre formes (figure 15.8) : la persistance com-



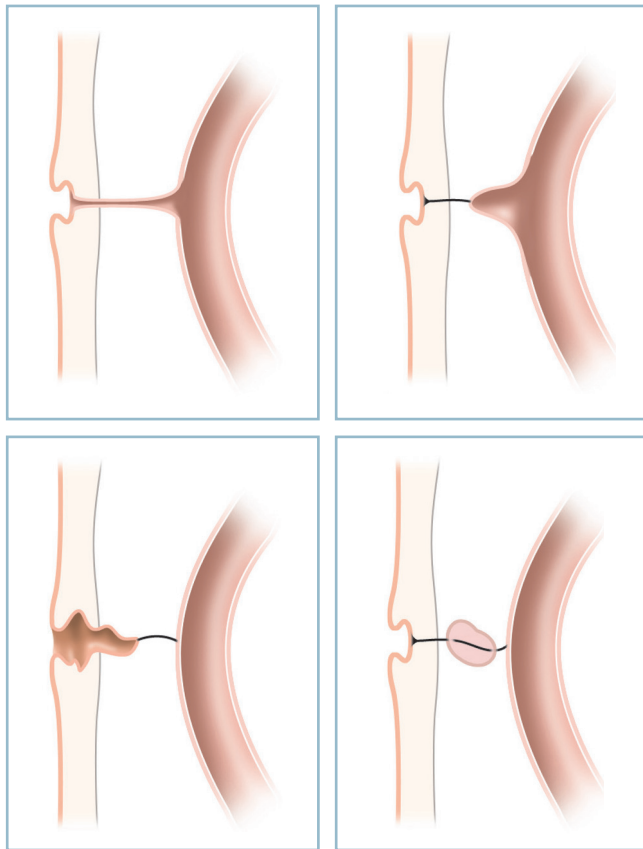
15.8 Anomalies de fermeture du canal de l'ouraque.

- a. Persistance du canal de l'ouraque.
 b. Kyste de l'ouraque.
 c. Sinus de l'ouraque.
 d. Diverticule de l'ouraque.

a	b
c	d

plète de l'ouraque, le kyste de l'ouraque, le sinus de l'ouraque et le diverticule de l'ouraque [6]. Au cours de la délimitation de l'embryon, le futur tube digestif est largement ouvert dans la vésicule vitelline par l'intermédiaire du canal vitellin. Il est en continuité avec l'anse intestinale primitive qui initialement est herniée en dehors de l'abdomen. Peu à peu, l'orifice ombilical se rétrécit alors que parallèlement l'intestin réintègre l'abdomen et que le canal vitellin disparaît. Des troubles de l'involution du canal vitellin peuvent conduire à plusieurs types d'anomalies (figure 15.9).

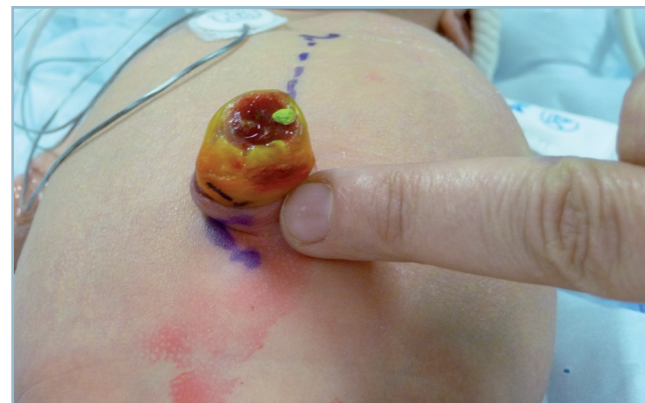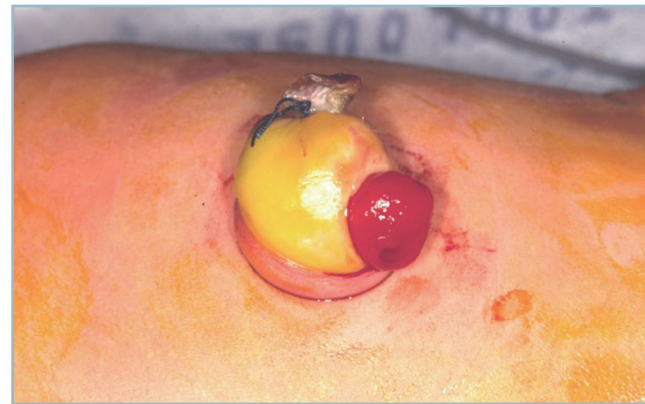
La présence d'un ombilic suintant, résistant au nitrage doit conduire à la recherche d'une pathologie ouraquale ou à la persistance d'un canal omphalomésentérique. Le diagnostic sera parfois évident avec abouchement au niveau de la cicatrice ombilicale d'une authentique fistule entéro-ombilicale (figure 15.10).



15.9 Anomalies d'involution du canal vitellin.

- a. Canal omphalomésentérique.
 b. Bride.
 c. Sinus ombilical.
 d. Kyste.

a	b
c	d



15.10 a, b. Fistules entéro-ombilicale due à la persistance d'un canal omphalomésentérique.

a
b

MALFORMATIONS MAJEURES DE LA PAROI ABDOMINALE : CÉLOSOMIES

La célosomie est une anomalie congénitale résultant d'un défaut de la fermeture de la paroi abdominale ventrale par anomalie de délimitation de la paroi abdominale.

Il existe trois types de célosomie (ou cœlosomie) :

- célosomie supérieure (sus-ombilicale) : ectopia cordis ;
- célosomie moyenne : omphalocèle et laparoschisis ;
- célosomie inférieure (sous-ombilicale) : complexe exstrophie vésicale-épispadias.

Célosomie supérieure : ectopia cordis

Il s'agit d'un défaut de fermeture antérieure au niveau du sternum et/ou de la partie supérieure de l'abdomen. Dans les cas majeurs (pentalogie de Cantrell), la célosomie supé-

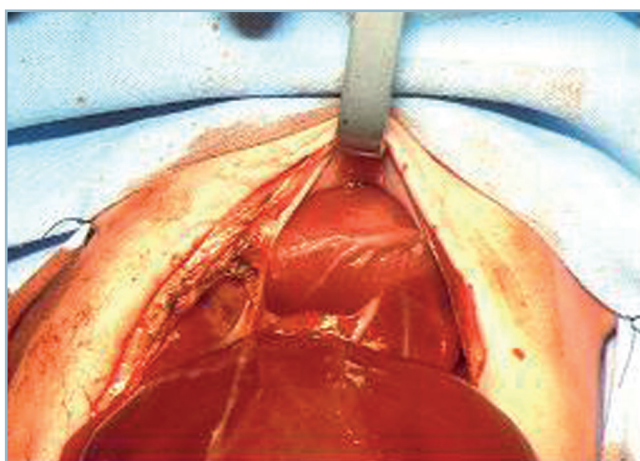
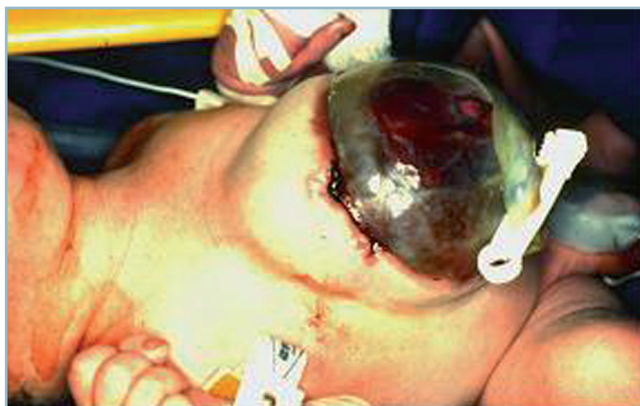rieure peut associer une omphalocèle avec une fente sternale complète et une hernie diaphragmatique antérieure (figure 15.11). Quelques cas sont décrits dans la littérature dont la réparation a pu être faite précocement, utilisant la plasticité des tissus néonataux. Les ectopias cordis inférieures ont un meilleur pronostic que les formes thoraciques ou cervicales, peu compatibles avec la vie [10].

Célosomies moyennes

L'omphalocèle et le laparoschisis présentent des aspects qui convergent sur le plan de leur prise en charge ; c'est pourquoi, après avoir détaillé les particularités de chacune, nous détaillerons les principes de la prise en charge chirurgicale néonatale.

Omphalocèle

L'omphalocèle est une malformation congénitale de la paroi abdominale correspondant à un défaut de fermeture de l'anneau ombilical avec extériorisation des viscères abdominaux recouverts par la membrane amniotique. La taille de l'ouverture pariétale va de la simple hernie dans le cordon



15.11 Pentalogie de Cantrell. Omphalocèle géante avec développement supérieur et vue peropératoire objectivant la hernie diaphragmatique antérieure. a
b

(figure 15.12) jusqu'à l'omphalocèle géante (> 5 cm de diamètre) qui peut contenir la majorité des viscères abdominaux et le foie (figure 15.13).

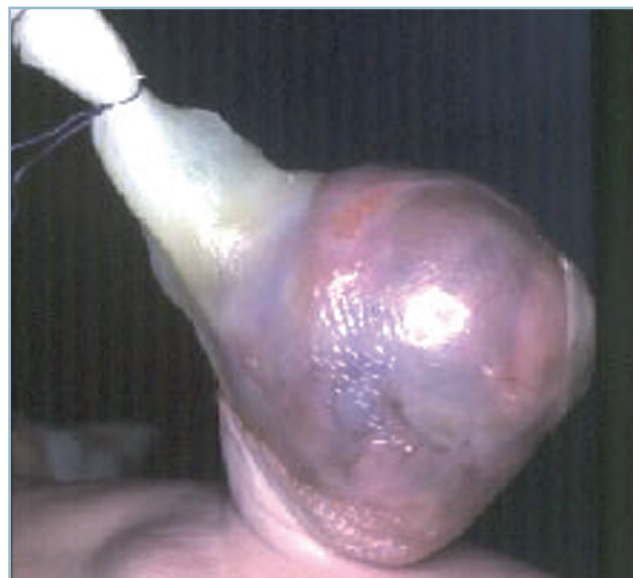Il s'agit d'une embryopathie survenant durant les dix premières semaines de développement et qui serait liée à un défaut de plicature de l'embryon avec un anneau ombilical ouvert entraînant une non-réintégration des viscères recouverts de la membrane amniotique.

Sa fréquence est estimée à 1 pour 4000 naissances.

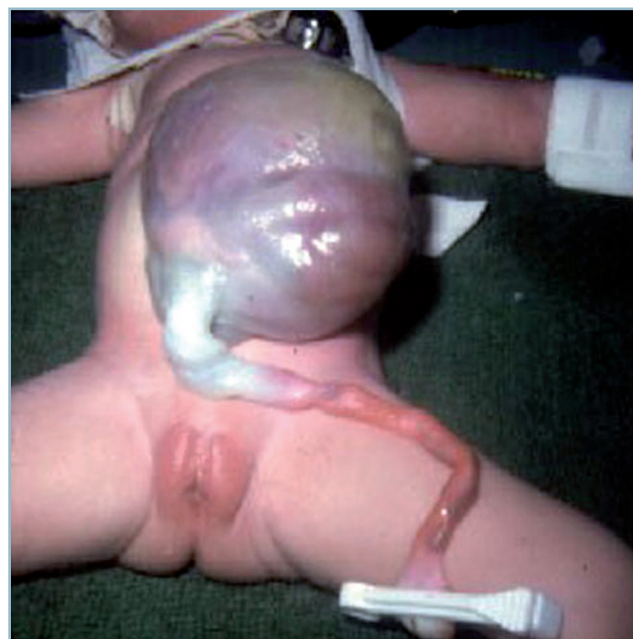Anomalies associées

Le risque d'association malformative est élevé (50%).

Tout d'abord, on retrouve dans 10% des cas des anomalies chromosomiques : trisomie 13-15, trisomie 16-18, trisomie 21, triploïdie. De plus, des malformations d'organes sont retrouvées dans 50 à 80% des cas : cardiaques principalement (communications interventriculaire et interauriculaire [CIV, CIA], tétralogie de Fallot, canal atrioventriculaire [CAV], transposition des gros vaisseaux [TGV]), mais aussi génito-urinaires, gastro-intestinales (hernie diaphragmatique, malrotation, atrésies), squelettiques (pieds bots) et du système nerveux central [10].



15.12 Petite omphalocèle.



15.13 Omphalocèle géante.

Enfin, l'omphalocèle est incluse dans de nombreux syndromes polymalformatifs dont le syndrome de Wiedemann-Beckwith qui associe une macroglossie, une macrosomie, une anomalie de la paroi (omphalocèle), une viscéromégalie, une hypoglycémie néonatale, une hémihypertrophie et un risque tumoral accru.

Diagnostic et prise en charge anténatale

Le diagnostic de l'omphalocèle est le plus souvent réalisé en prénatal lors de l'échographie du premier ou du deuxième

trimestre. Il est impératif de réaliser un bilan malformatif exhaustif (répété tout au long de la grossesse) avec caryotype fœtal. Le pronostic dépend des malformations associées, en particulier cardiaques, mais aussi de la taille de l'omphalocèle.

Laparoschisis

Le laparoschisis correspond à un défaut paraombilical droit de la paroi antérieure de l'abdomen avec éviscération de l'anse intestinale primitive (*figure 15.14*).

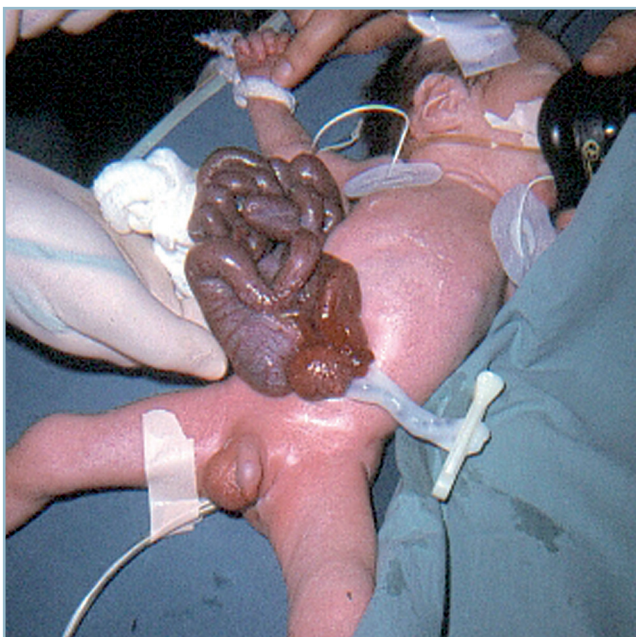
Le cordon ombilical est normal et le plus souvent séparé de l'orifice pariétal par un pont cutané intact.

Son incidence est évaluée à 1/10 000; il est donc approximativement deux fois moins fréquent que l'omphalocèle.

Embryologie et physiopathologie des lésions intestinales

Cette anomalie serait secondaire à un défaut de résorption pariétale au point d'entrée de la veine ombilicale droite, vers la 9^e semaine de la vie in utero. Le laparoschisis est contemporain de la réintégration de l'anse intestinale primitive.

Par le défaut pariétal, l'anse intestinale s'éviscère et baigne dans le liquide amniotique. Le liquide amniotique à pH 7, qui contient l'urine fœtale et différents facteurs de croissance, est à l'origine d'une péritonite chimique avec un épaissement et un œdème de la paroi intestinale (parfois associée à une exsudation massive). Le grêle extériorisé est agglutiné, plus court et recouvert d'une membrane acellulaire. Le foie n'est quasi jamais extériorisé. En revanche, il n'est pas exceptionnel de voir extériorisés l'annexe (ovaire et trompe) ou un testicule ectopique du fait de l'absence de pression abdominale pendant la vie embryonnaire.

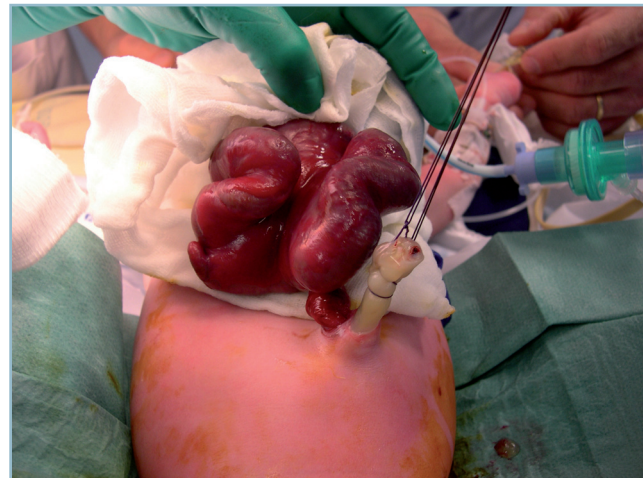


15.14 Laparoschisis.

Anomalies et malformations associées

Contrairement aux enfants porteurs d'omphalocèle, l'incidence des malformations associées est rare. En effet, le caryotype est normal dans la grande majorité des cas et il n'existe pas de syndrome malformatif associé.

Cependant, dans 10 à 25% des cas existent des lésions intestinales associées, en particulier des atrésies de l'intestin grêle. Il semble que ces anomalies sont secondaires à des volvulus intra-utérins, des invaginations intestinales, ou à des interruptions de la vascularisation par compression à travers un orifice pariétal serré [10] (*figure 15.15*).



15.15 Atrésie du grêle associée au laparoschisis.

Diagnostic anténatal

Le diagnostic prénatal est fait lors de l'examen échographique pour étude morphologique du fœtus entre la 18^e et la 24^e semaine d'aménorrhée.

Pour le laparoschisis, l'échographie met en évidence des anses intestinales flottant librement dans le liquide amniotique. Ces anses sont le plus souvent épaissies et peu mobiles, avec présence d'un cordon ombilical bien individualisé. La surveillance échographique prénatale permet :

- de déceler un retard de croissance in utero qui survient essentiellement lors du 3^e trimestre de la grossesse (perte protéique par transsudat);
- de surveiller la vascularisation de l'anse intestinale extériorisée.

Le risque majeur est la nécrose de l'anse intestinale par strangulation au niveau du collet étroit du laparoschisis.

Le suivi doit se faire dans une maternité de niveau 3 avec une réanimation médicochirurgicale permettant une prise en charge adaptée de l'enfant.

Certains proposent une amnioinfusion ou un accouchement prématuré dans le cadre de laparoschisis avec des anses très épaissies, sans que leur efficacité ait été prouvée [3].

Diagnostic et prise en charge néonataux

Pour le laparoschisis, à la naissance, le diagnostic est immédiatement fait par la mise en évidence d'une anse intestinale éviscérée par un orifice paraombilical. L'implantation du cordon ombilical et le non-recouvrement total de l'intestin permettent de distinguer le laparoschisis de l'omphalocèle à membrane rompue.

Dès la naissance, la prise en charge doit associer [10] :

- la protection de la partie inférieure du corps du nouveau-né dans un sac en plastique stérile (sac à grêle), ce qui permettra de protéger le nouveau-né de l'hypothermie, de diminuer les pertes insensibles, de diminuer le risque d'infection et d'éviter les lésions traumatiques de l'intestin éviscéré. Dans le cadre de l'omphalocèle, un simple champ stérile peut suffire;
- une compensation des pertes insensibles par une perfusion avec des apports hydrosodés supérieurs à ceux d'un nouveau-né normal;
- une sonde nasogastrique pour prévenir la distension aérienne de la partie extériorisée de l'intestin et faciliter la réintégration des anses;
- une antibiothérapie pour lutter contre les germes digestifs.

Dans ces deux types d'anomalie, le problème, chirurgical, est une inadéquation entre le volume du contenu et le volume du contenant. Il convient donc de réaliser une fermeture de la cavité abdominale en réintégrant les viscères herniés tout en évitant les troubles secondaires à une hyperpression abdominale (ventilatoires et compression de la veine cave inférieure).

Techniques chirurgicales

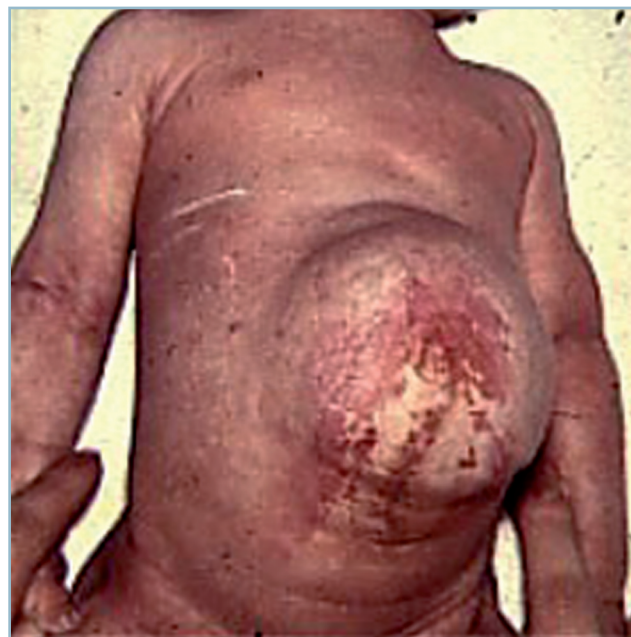On distingue les techniques de fermeture primitive (fermeture pariétale simple, technique de Gross, fermeture prothétique) et les techniques de fermeture progressive (Schuster).

Après avoir recherché et traité les lésions (sténose et atrésie) et les malformations (malrotation) associées, il conviendra de décider si la fermeture pariétale est possible en un temps. En cas de pressions ventilatoires élevées, une fermeture progressive (ou selon la technique de Gross) est préférable [8].

Pour le laparoschisis, la fermeture primitive est généralement possible par fermeture pariétale simple (> 80% des cas) après avoir légèrement agrandi le défaut paraombilical droit pour réintégrer les anses digestives.

Pour l'omphalocèle, l'identification et la ligature des éléments du cordon (deux artères, une veine et l'ouraque) est l'étape préalable à la réintégration après parage des berges du défaut. La fermeture simple est le plus souvent possible, mais il convient de citer :

- la technique de Gross, qui consiste à réaliser une éviscération couverte par fermeture du plan cutané seul. Cela permet de réintégrer les viscères sans hyperpression et ainsi d'éviter le passage en réanimation. Néanmoins, une reprise secondaire sera le plus souvent nécessaire pour fermer le plan musculo-aponévrotique (*figure 15.16*);



15.16 Fermeture pariétale selon la technique de Gross.

- la fermeture prothétique avec du matériel type plaque de Gore-Tex® ou de Vicryl® avec couverture cutanée, qui a été utilisée pour les aplasies pariétales importantes. Une fois la période néonatale passée, une reprise chirurgicale sera nécessaire pour enlever la plaque et obtenir une suture directe du plan aponévrotique.

La fermeture pariétale progressive selon la méthode décrite par Schuster dans le cadre des omphalocèles géantes permet une réintégration des viscères herniés sans hyperpression par étirement de la paroi musculaire et en utilisant la gravité. Son principe est décrit dans la *figure 15.17*. L'inconvénient de cette technique est le risque septique secondaire à l'utilisation de matériel étranger à type de silo de silastic et aux manipulations quotidiennes pour fermer progressivement le silo [9].

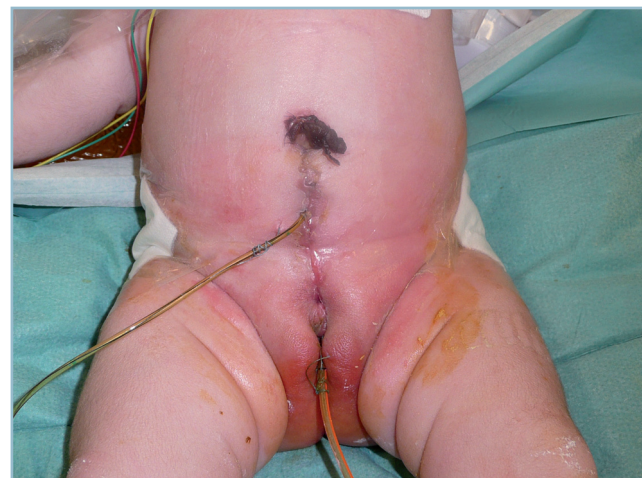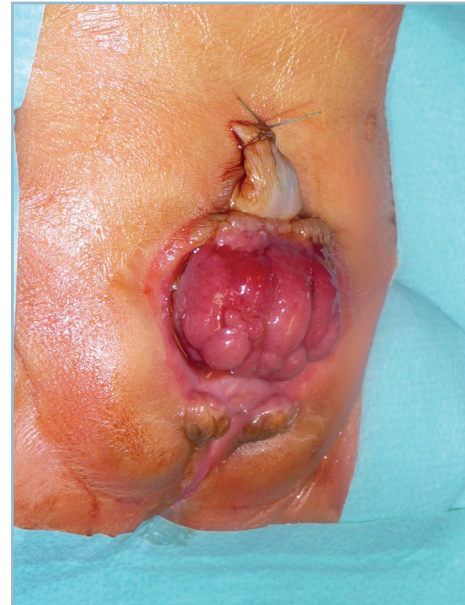La mise en place d'un cathéter central pour assurer un support nutritionnel parentéral postopératoire est systématique. Les suites postopératoires peuvent être marquées par un iléus postopératoire qui retarde le début de l'alimentation orale, notamment dans le cadre du laparoschisis.

Le pronostic de ces anomalies dépend [8] : pour l'omphalocèle des malformations ou des anomalies chromosomiques associées et de la taille de l'omphalocèle (détresse respiratoire). En cas d'anomalie isolée, on retrouve dans la littérature des taux de survie de 90% à un an, alors qu'en cas de malformation associée, la mortalité est supérieure à 80% ;

Pour le laparoschisis, le taux de survie est élevé (80 à 90%) et le pronostic est avant tout lié à la vitalité des anses herniées et au retard de croissance intra-utérin souvent associé.



15.17 Fermeture pariétale selon la technique de Schuster. Traction permanente vers le haut et lignes de suture témoignant de la fermeture progressive du silo de silastic.



15.18 a, b. Exstrophie vésicale complète avant et après réparation chirurgicale néonatale.

a
b

Célosomies inférieures : le complexe exstrophie vésicale-épispadias

L'exstrophie vésicale est une anomalie du développement de la vessie et de la paroi abdominale dans laquelle il existe un défaut de fermeture antérieure associé à des anomalies de la ceinture pelvienne [2]. Sa fréquence est estimée à 1/30000 naissances, avec une prédominance masculine (4/1). Différentes formes ont été décrites, dont la plus commune est l'exstrophie vésicale complète qui associe un épispadias complet (défaut de fermeture dorsale de la verge et de l'urètre), un large écart symphysaire et l'exposition de la plaque vésicale qui correspond à la partie postérieure de la vessie (figure 15.18). Le diagnostic anténatal est possible et peu conduire à réaliser une interruption thérapeutique de grossesse [10].

La prise en charge chirurgicale a pour but d'obtenir une vessie continente tout en préservant le haut appareil, mais aussi de restaurer des organes génitaux externes compatibles avec une vie sexuelle.

Les grands axes de la prise en charge chirurgicale moderne sont les suivants [12] :

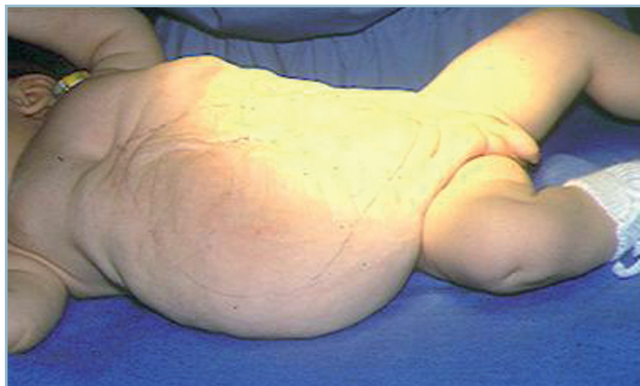- en période néonatale, on réalise une fermeture de la vessie et de la paroi abdominale avec réduction du diastasis symphysaire, le plus souvent associé à une ostéotomie du bassin;

- dans un deuxième temps, chez le garçon, on prendra en charge l'épispadias vers 12 mois;
- dans un dernier temps, à partir de l'âge de 5 ans, la restauration de la continence pourra faire appel à d'autres techniques (agrandissement vésical, etc.).

L'exstrophie vésicale pose de lourds problèmes tant en ce qui concerne la continence urinaire que la sexualité ultérieure.

SYNDROME DE PRUNE BELLY

Ce syndrome se définit par l'association de trois anomalies : absence ou déficience de la musculature de la paroi abdominale (littéralement « ventre de pruneau »), cryptorchidie bilatérale et malformations du tractus urinaire (figure 15.19). Son incidence



15.19 Syndrome de *Prune Belly*.

est de 1 naissance sur 35 000. Il est préférable de mettre en place un système de contention abdominal type corset avant de réaliser une abdominoplastie entre 1 et 2 ans. Le pronostic de ces enfants dépend avant tout de la fonction rénale et des malformations cardiaques, associées à une survie de près de 70% de nos jours [4,10].

Remerciements. Nous souhaitons remercier pour leur participation à ce travail le Pr Vergnes du CHU de Bordeaux, ainsi que les Dr Juricic, Lemandat et Carfagna du CHU de Toulouse.

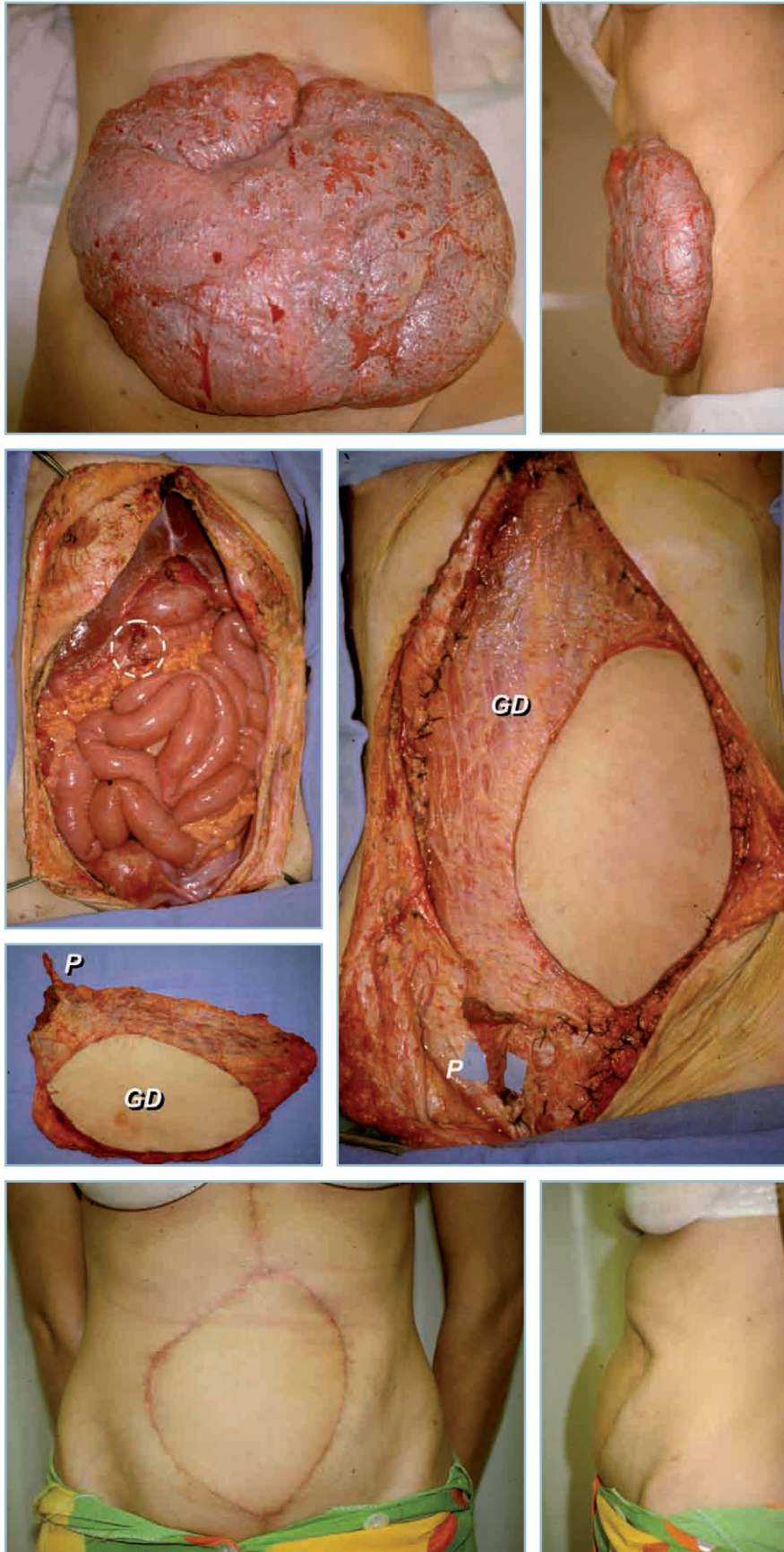
Bibliographie

- [1] Aigrain Y. Hernie ombilicale de l'enfant. Encycl Méd Chir (Elsevier, Paris), 1994; Techniques chirurgicales – Appareil digestif.
- [2] Aigrain Y, Lagausie D, Ghoneimi E. Reflux vésico-urétéral de l'enfant et malformations vésicales. Monographie du collège national de chirurgie pédiatrique. Montpellier : Sauramps; 2002.
- [3] Boog G. Amnio-infusion pendant la grossesse et pendant l'accouchement. Encycl Méd Chir (Elsevier Masson, Paris) 2007; Obstétrique.
- [4] Diao B, Diallo Y, Fall PA, Ngom G, Fall B, Ndoye AK, et al. Prune belly syndrome : epidemiologic, clinic and therapeutic aspects. Prog Urol 2008; 18 (7) : 470-4.
- [5] Fall I, Sanou A, Ngom G, et al. Strangulated umbilical hernias in children. Pediatr Surg Int 2006; 22 (3) : 233-5.
- [6] Galifer RB, Kalfa N, Veyrac C, Lopez C. Malformations vésicales rares. Encycl Méd Chir (Elsevier, Paris), 2003; Néphrologie-Urologie.
- [7] Galinier P, Kern D, Bouali O, Chassery C, Juricic M, Lemasson F, et al. Pathologie urgente du processus péritonéovaginal chez l'enfant. Encycl Méd Chir (Elsevier, Paris) 2005; Urgences.
- [8] Ledbetter DJ. Gastroschisis and omphalocele. Surg Clin North Am 2006; 86 (2) : 249-60, VII.
- [9] Méfat L, Becmeur F. Chirurgie des omphalocèles. Encycl Méd Chir (Elsevier Masson, Paris) 2007; Techniques chirurgicales – Appareil digestif.
- [10] O'Neill JA. Principles of pediatric surgery. 2e ed. St-Louis : Mosby; 2004.
- [11] Park S, Hata Y, Ito O, Tokioka K, Kagawa K. Umbilical reconstruction after repair of omphalocele and gastroschisis. Plast Reconstr Surg 1999; 104 (1) : 204-7.
- [12] Purves JT, Baird AD, Gearhart JP. The modern staged repair of bladder exstrophy in the female : a contemporary series. J Pediatr Urol 2008; 4 (2) : 150-3.
- [13] Sankalé AA, Ngom G, Fall I, Coulibaly NF, Ndoye M. Umbilical reconstruction in children. Prospective report of 77 cases. Ann Chir Plast Esthet 2004; 49 (1) : 17-23.

CHAPITRE 16

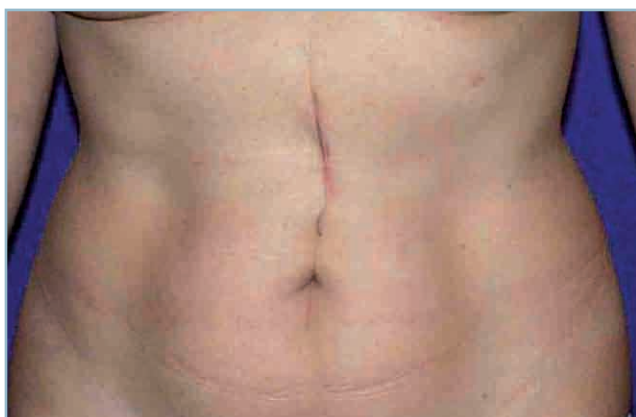Cas cliniques commentés : région abdominale

B. LENGELÉ, J.-M. SERVANT

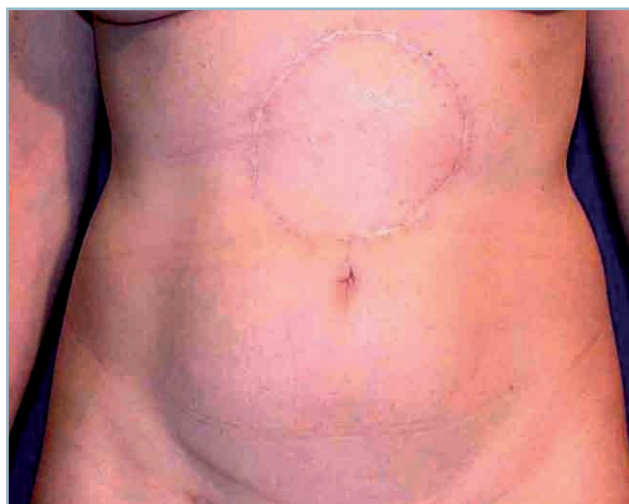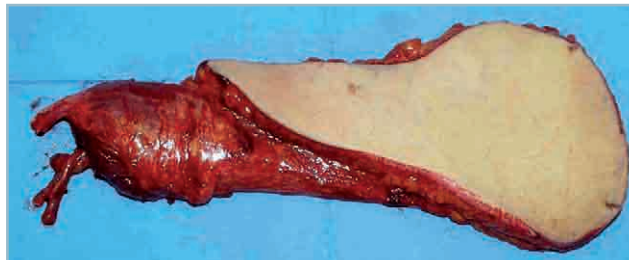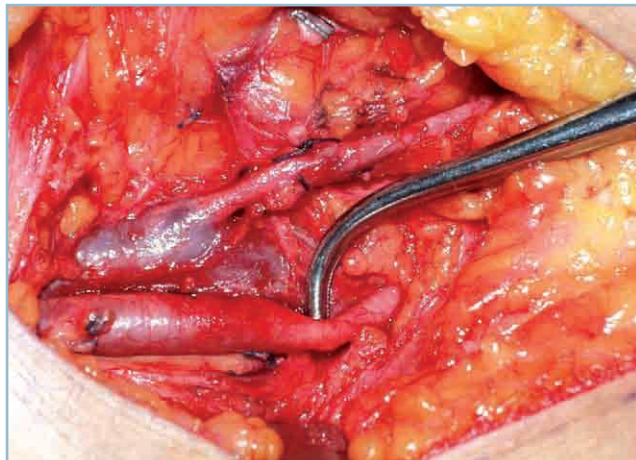
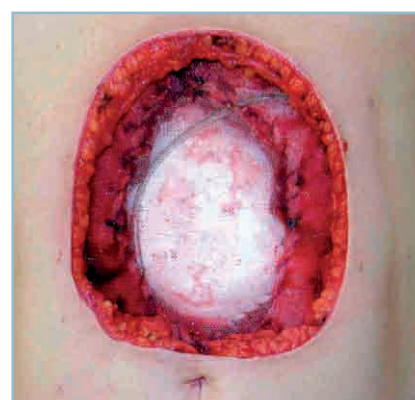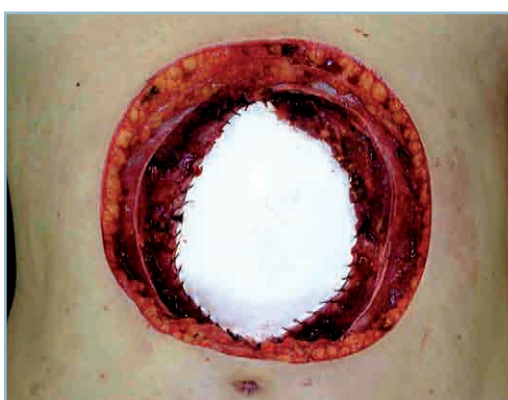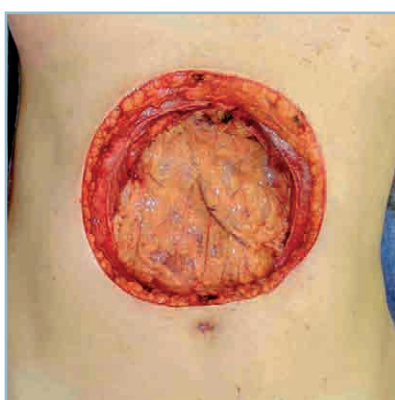


a	b
c	e
d	
f	g

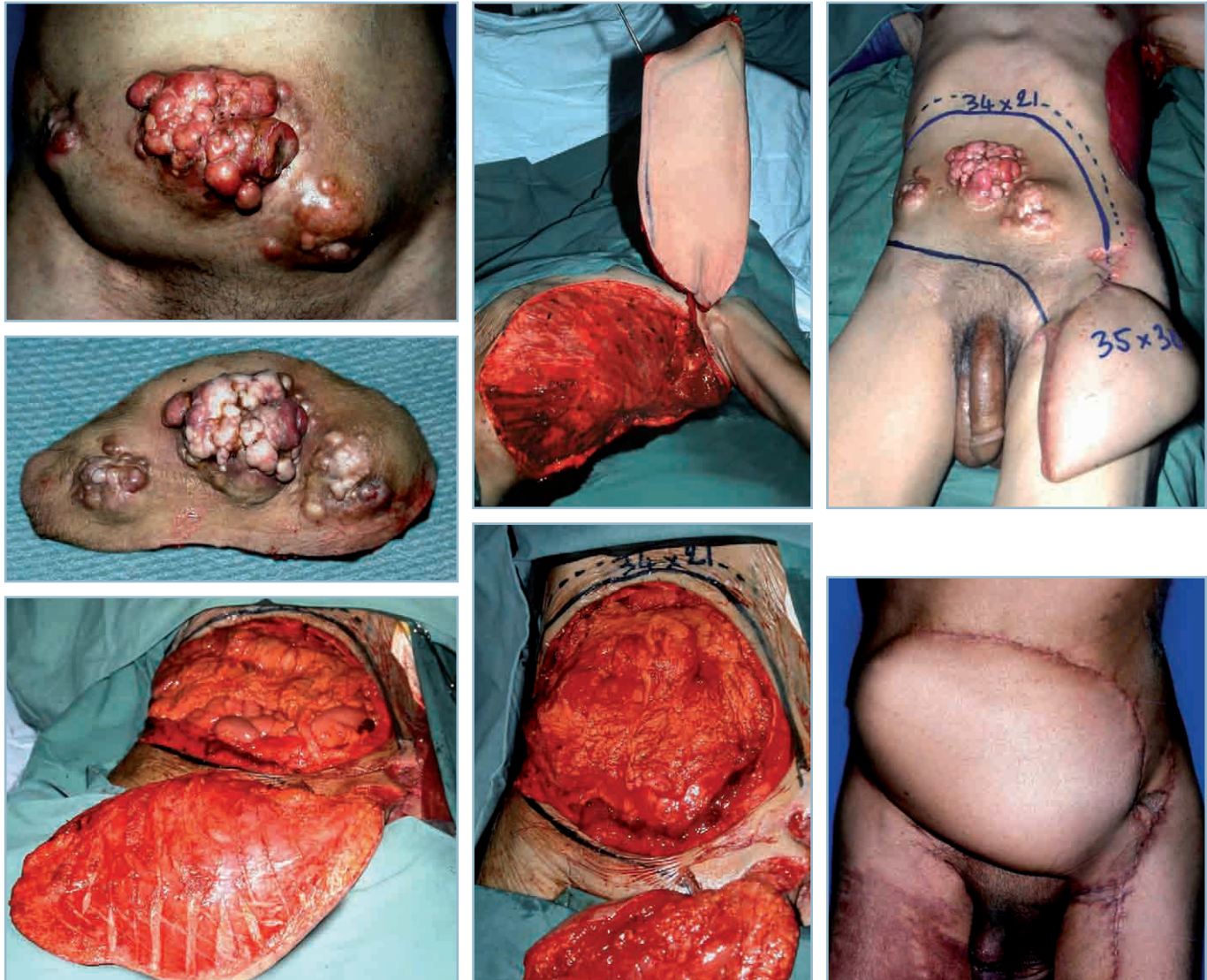16.1 Exemple de reconstruction abdominale étendue. Chez une jeune malade porteuse d'un énorme rhabdomyosarcome centroabdominal (a, b), un vaste segment de la paroi antérieure de l'abdomen est résectué de pleine épaisseur avec, à sa profondeur, le grand omentum envahi, et une partie du côlon transverse (c). À cet endroit, le tube digestif peut être suturé sur lui-même (cercle). La perte de substance pariétale est fermée par un lambeau musculocutané du muscle grand dorsal droit (d). Suturé aux berges des muscles plats restants et à la surface d'un plan prothétique profond de type Dual Mesh®, le lambeau de grand dorsal (GD) est revascularisé sur le pédicule épigastrique inférieur (P) et le muscle est réinnervé par transfert du muscle thoracodorsal sur le nerf iliohypogastrique disséqué entre les muscles obliques interne et transverse (e). La reconstruction ainsi obtenue est stable, donne un résultat cosmétique très satisfaisant (f) et offre une tonicité de paroi acceptable, avec un léger *bulge*, mais sans éventration (g). (B. Lengelé)



a		
b	c	d
f	e	
	g	

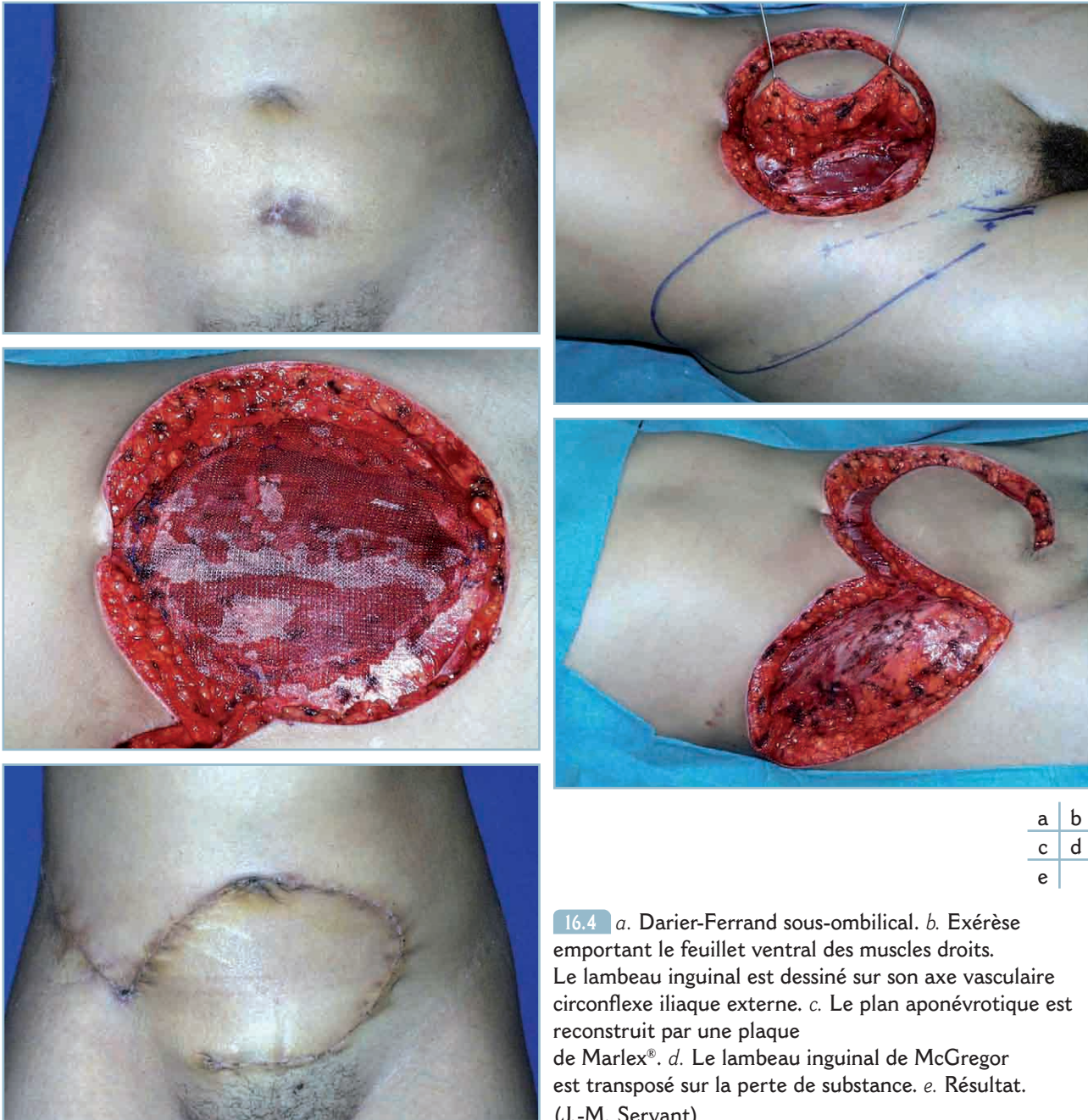

16.2 *a.* Darier-Ferrand sus-ombilical. *b.* Exérèse transfixiante. L'épiploon est étalé à la face profonde de la perte de substance. *c.* Le plan péritonéal est reconstruit par une plaque de Gore-Tex® cousue bord à bord aux berges de la perte de substance. *d.* La rigidité pariétale est assurée par une plaque de Marlex®; cette plaque est fixée par quelques points de Mersuture® et par un surjet en périphérie. C'est elle qui assure la rigidité de la reconstruction. Un drainage par Redon est mis en place entre les deux plaques. *e.* Un lambeau libre de grand dorsal est prélevé du côté gauche. *f.* Les vaisseaux receveurs fémoraux sont isolés. L'anastomose est latérale sur la fémorale superficielle réalisée à l'aide de deux hémisurjets. L'anastomose veineuse est terminoterminal sur la saphène interne déroutée. *g.* Le lambeau est tunnélisé jusqu'à la perte de substance : résultat. (J.-M. Servant)



16.3 *a.* Dermatofibrosarcome sur Darier-Ferrand multirécidivé. *b.* Un très vaste lambeau musculocutané de grand dorsal est prélevé sur le côté gauche en décubitus dorsal. *c.* À 2 semaines, le lambeau en «chausson aux pommes» peut être réouvert et la résection transfixiante pratiquée. *d.* Pièce d'exérèse. *e.* Quelques stries sur la face profonde du lambeau légèrement fibrosé permettent de regagner toute l'amplitude du lambeau. *f.* L'épiploon est étalé à la face profonde. Une plaque de Mersilène® est mise en place. *g.* Résultat final.
(J.-M. Servant)

a	b	c
d	f	g
e		



a	b
c	d
e	

16.4 *a.* Darier-Ferrand sous-ombilical. *b.* Exérèse emportant le feuillet ventral des muscles droits. Le lambeau inguinal est dessiné sur son axe vasculaire circonflexe iliaque externe. *c.* Le plan aponévrotique est reconstruit par une plaque de Marlex®. *d.* Le lambeau inguinal de McGregor est transposé sur la perte de substance. *e.* Résultat. (J.-M. Servant)

CHAPITRE 17

Reconstruction pelvienne dans la chirurgie des exentérations pelviennes

D. GANGLOFF, I. GARRIDO, L. GHOUTI, T.-G. FERRON,
J.-L. GROLLEAU-RAOUX

La reconstruction pelvienne est une chirurgie difficile qui regroupe de nombreuses situations cliniques à cheval avec plusieurs spécialités d'organes.

Grâce à l'intégration de chirurgiens plasticiens à la plupart des équipes de chirurgie oncologique, l'apport de notre expertise en reconstruction des tissus mous rend possible la prise en charge des tumeurs localement avancées.

À ce titre, les exentérations pelviennes sont un exemple de chirurgies entraînant des pertes de substances larges associées à l'amputation d'un ou de plusieurs organes (vessie, vagin, rectum). Elles s'intègrent alors dans un projet thérapeutique ambitieux et imposent une double problématique : d'une part la nécessité de combler la cavité pelvienne résiduelle et de rendre possible la cicatrisation périnéale dans de bonnes conditions ; d'autre part évaluer les possibilités de reconstructions des organes sacrifiés. Elles nécessitent le plus souvent une approche multidisciplinaire afin d'établir au mieux le plan de reconstruction.

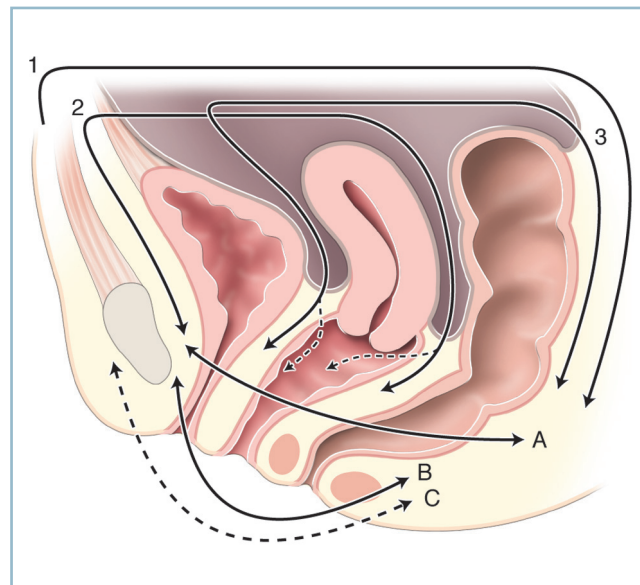
DÉFINITION

La chirurgie d'exentération est une chirurgie d'exception indiquée pour une tumeur localement évoluée ou une récurrence pelvienne d'un cancer gynécologique, urologique ou digestif.

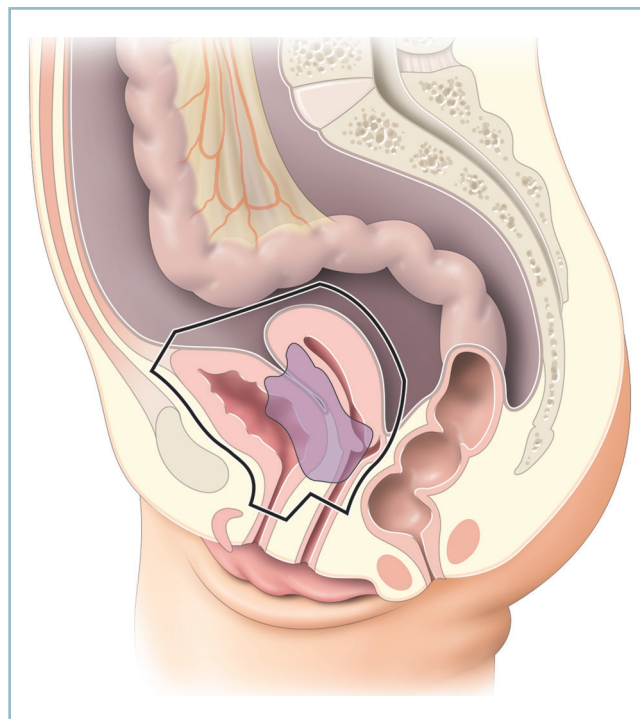
Le type d'exérèse et de sacrifice viscéral doit être adapté à la localisation tumorale. La classification actuellement la plus usitée est celle décrite par Magrina. Elle différencie trois groupes d'exentération en fonction des organes du pelvis concernés par l'exérèse (antérieure, postérieure et totale), chacun de ces groupes pouvant correspondre à trois types de chirurgie en fonction de la hauteur par rapport au plan des muscles releveurs de l'anus (*figure 17.1*).

On peut schématiser cette classification en la scindant en quatre grands types d'interventions pouvant ainsi être planifiées (*figures 17.2 à 17.4*) :

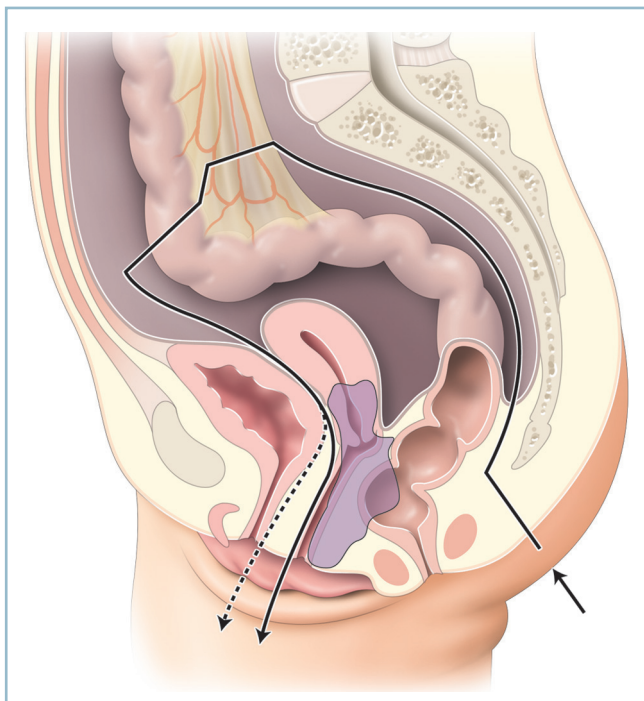
- exentération antérieure, qui emporte la totalité de la vessie (*figure 17.2*) ;
- exentération postérieure, qui emporte le rectum ou le rectosigmoïde (*figure 17.3*) ;
- exentération totale, qui emporte vessie et rectum (*figure 17.4*). En fonction de la hauteur par rapport au plan



17.1 Classification de Magrina. Groupes : totale (1), antérieure et moyenne (2), moyenne et postérieure (3). Types : supralelevatorienne (A), infralevatorienne (B), avec périnectomie (C). (D'après Magrina JF, Stanhope CR, Weaver AL. Pelvic exenterations : supralelevator, infralevator, and with vulvectomy. Gynecol Oncol 1997 ; 64 : 130-5.)



17.2 Limites d'une exentération antérieure. (D'après Magrina JF, Stanhope CR, Weaver AL. Pelvic exenterations : supralelevator, infralevator, and with vulvectomy. Gynecol Oncol 1997 ; 64 : 130-5.)



17.3 Limites d'une exentération postérieure.
(D'après Magrina JF, Stanhope CR, Weaver AL. Pelvic exenterations : supralelevator, infralevator, and with vulvectomy. Gynecol Oncol 1997; 64 : 130-5.)

des muscles releveurs de l'anus, on distinguera deux types : supralevatorienne (type I), infralevatorienne (type II) ;

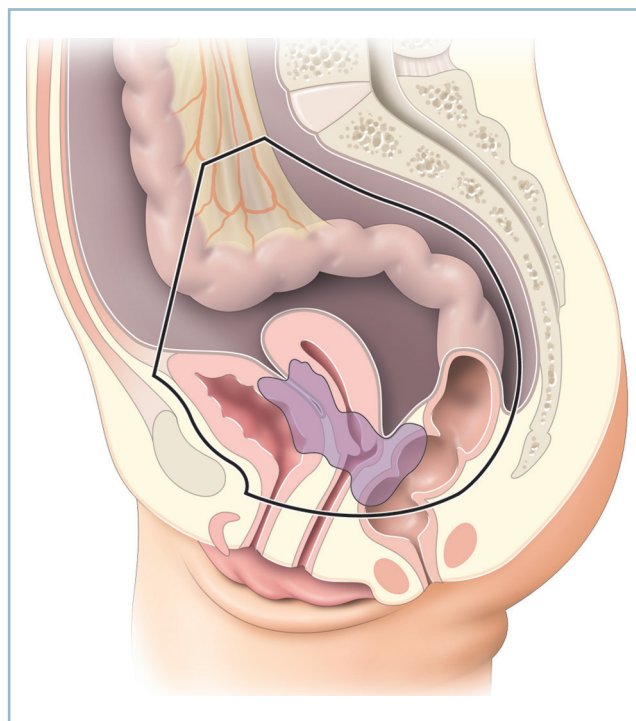
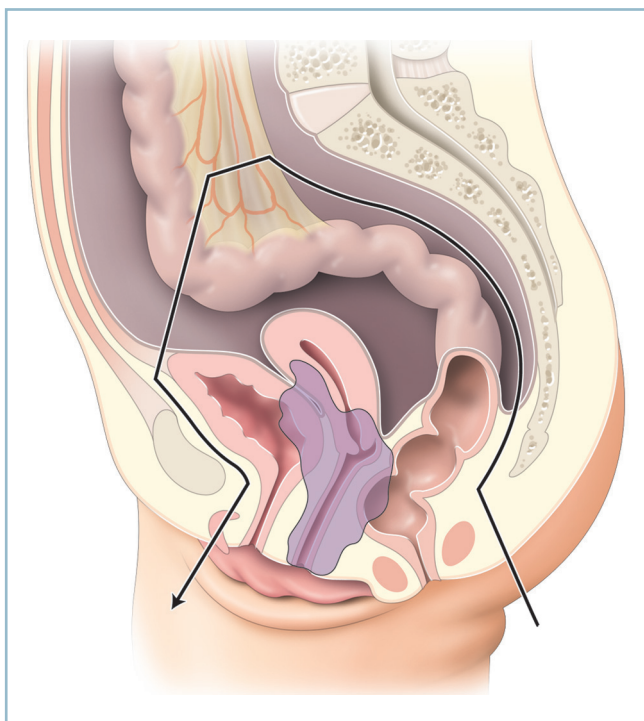
– exentération atypique ou partielle qui emporte une partie de la vessie ou du rectosigmoïde.

Le chirurgien plasticien sera confronté essentiellement aux chirurgies nécessitant une périnectomie, car ce seront celles entraînant le défaut périnéal le plus important. Les autres sous-groupes seront en grande majorité traités par les chirurgiens gynécologiques et digestifs.

PROBLÈMES POSÉS PAR LA CHIRURGIE D'EXENTÉRATION PELVIENNE

Ces interventions sont grevées d'une morbidité importante compte tenu de leur complexité. Les impératifs carcinologiques peuvent entraîner de graves mutilations. Ils posent un triple problème :

- la vacuité de la cavité pelvienne ;
- la fermeture de la perte de substance périnéale ;
- la reconstruction des organes ou de la fonction des éléments qui ont été réséqués.



17.4 Limites d'une exentération totale. *a.* Avec périnectomie (type I). *b.* Sans périnectomie.
(D'après Magrina JF, Stanhope CR, Weaver AL. Pelvic exenterations : supralelevator, infralevator, and with vulvectomy. Gynecol Oncol 1997; 64 : 130-5.)

a | b

La mortalité périopératoire, actuellement mieux maîtrisée, est inférieure à 10%. La morbidité reste cependant très élevée, puisqu'on estime qu'au moins 50% des patientes présenteront une complication.

La durée opératoire (supérieure à 5 h) et les pertes sanguines sont les causes majeures de ces complications.

Le risque thrombo-embolique est élevé (le taux de thrombose veineuse profonde est proche de 15%).

Les complications infectieuses sont fréquentes, soit liées à la persistance d'espaces morts (la fréquence des abcès pelviens est comprise entre 5 et 20%), soit liées à un geste viscéral (fistules digestives, infection urinaire, en particulier lors de reconstruction vésicale, infections pulmonaires).

Les complications chirurgicales sont fréquentes, graves et nécessitent souvent une reprise chirurgicale dont la mortalité est importante. Elles sont représentées par les syndromes occlusifs (5 à 18%), les fistules digestives (15 à 31%) et les fistules urinaires, surtout en cas de reconstruction.

PRINCIPES DE LA RECONSTRUCTION

Les principes de la reconstruction doivent répondre aux trois problèmes majeurs suivants :

- éviter la persistance d'espace mort : l'apport d'un tissu de comblement est impératif. L'utilisation de l'épiploon a été la première réponse des précurseurs de cette chirurgie, mais actuellement, la supériorité des lambeaux musculocutanés par rapport à l'épiploplastie est démontrée;

- fermer la périnectomie : là encore, l'apport des lambeaux musculocutanés régionaux n'est plus remis en question. La non-cicatrisation périnéale, bien que tolérable d'un point de vue médical, pose un lourd problème de qualité de vie des patients;

- reconstruire les organes : cette réhabilitation se doit d'être immédiate et d'utiliser des techniques simples et fiables afin de ne pas grever le taux de morbidité, déjà lourd, des exentérations.

La reconstruction de l'axe urinaire utilise des techniques de dérivation non continente (type Bricker) ou continente (poche de Koch, poche de Miami). Les techniques de poche continente sont de réalisation plus délicate, mais doivent être privilégiées chez les patients jeunes. Elles imposent un apprentissage des sondages et des éventuelles irrigations.

La remise en continuité de l'axe digestif est toujours souhaitable, mais il faut au préalable s'assurer de la continence parfaite du sphincter anal. En cas d'incontinence prévisible, il vaut mieux réaliser une colostomie terminale. Dans quelques cas d'amputation abdominopérinéale, on peut proposer des techniques de reconstruction sphinctérienne (graciloplastie électrostimulée). L'intérêt de ces interventions reste très discuté dans la littérature, et elles ne doivent pas être proposées sans une concertation préopératoire.

Lors des exentérations pelviennes chez la femme, le geste de reconstruction vaginale est presque impératif, permettant, en plus de la restauration du schéma corporel, d'examiner cliniquement le pelvis de la patiente dans le suivi postopératoire.

EXPÉRIENCE AU CHU DE TOULOUSE

Entre 2003 et 2006, 18 exentérations pelviennes ont été réalisées pour 11 cancers du rectum localement avancés T4 (LA), et 7 en récurrence locale (RL). Il s'agissait de 9 exentérations postérieures (EP) et 9 exentérations totales (ET). Les EP étaient définies par l'exérèse du rectum élargie à l'appareil génital (utérus, vagin). Les ET étaient définies par une EP élargie à l'appareil urogénital (vessie, prostate).

Le recueil des données a été réalisé de façon prospective. Tous les patients ont bénéficié d'un bilan préopératoire morphologique par imagerie par résonance magnétique (IRM), planifiant l'intervention en fonction de l'envahissement pelvien prévisible : antérieur, postérieur et latéral.

Quatorze patients ont bénéficié d'une reconstruction par lambeau de grand droit abdominal. Treize patients (72%) ont reçu une irradiation préopératoire. Deux patients ont reçu une irradiation peropératoire (IPO). Les lésions fixées à la paroi pelvienne latérale ou dépassant le plan du fascia recti ont bénéficié d'une dissection extravasculaire (DEV) emportant les pédicules vasculaires iliaques internes et la lame celluloganglionnaire iliaque et ilio-obturatrice.

Les complications majeures ont été définies par la nécessité d'une réintervention en urgence.

La mortalité périopératoire a été nulle. Le taux de complication global a été de 50%, avec un taux de complications majeures de 16%. La durée opératoire moyenne était 430 min (240-720). Le taux de reprise chirurgicale a été de 22% ($n = 4$). La durée médiane de séjour était de 24 jours.

Le taux de résection R0 était de 67%, avec 27% de résections microscopiquement incomplètes (R1). Le taux de résection R0 était plus faible pour les RL (58%) que pour les LA (72%). Le taux de R0 était plus important lorsqu'une DEV était réalisée (75% versus 60%). Les RL, les ET et la réalisation d'une DEV étaient associées à une morbidité plus importante, mais avec un taux élevé de résections curatives.

La fermeture primaire périnéale a été complète pour 14 patients (94%). Une déhiscence périnéale partielle a été observée chez 2 patients. Une complication du lambeau a été observée dans 4 cas (27%) : un cas de nécrose totale, deux de nécrose partielle et une hémorragie de la zone de prélèvement abdominale.

Une collection de la région pelvienne a été observée chez 3 patients. Aucune occlusion intestinale ou fistule n'a été observée.

La médiane de suivi était de 20 mois. Deux complications tardives ont été signalées : un abcès du périnée, nécessitant un traitement chirurgical, et une hernie périnéale.

GLOSSAIRE DES TECHNIQUES DE COMPLEMENT

Dans un contexte de chirurgie lourde du pelvis, seul l'apport d'un tissu richement vascularisé, tel que les lambeaux musculocutanés, permet de diminuer significativement les risques d'infection, d'occlusion sur brides et de fistule sur ces zones le plus souvent déjà irradiées.

La nécrose des lambeaux constitue un échec de la technique et majore le risque de fistule, ce qui impose donc l'utilisation en première intention de techniques éprouvées et fiables.

Différents types de lambeaux sont utilisés en reconstruction vaginale et périnéale.

- Le lambeau de grand droit de l'abdomen à pédicule inférieur est le lambeau de référence. La palette cutanée est de taille suffisante pour réaliser la reconstruction vaginale et couvrir le défaut périnéal. Le comblement pelvien est de bonne qualité.

- Le lambeau du droit interne a été le premier décrit ; cependant, un prélèvement bilatéral est toujours obligatoire pour permettre la reconstruction d'un vagin fonctionnel. En cas de reconstruction partielle, la levée d'un seul lambeau peut suffire. Le comblement pelvien assuré par un double lambeau est également de bonne qualité.

- Le lambeau glutéal inférieur impose lui aussi un prélèvement bilatéral. C'est une technique intéressante en cas de plectomie de type III, aboutissant à un large défaut vulvopérinéal puisque la palette cutanée mobilisable est volumineuse. Il n'a pas sa place en comblement pelvien isolé.

Lambeau de muscle grand droit de l'abdomen

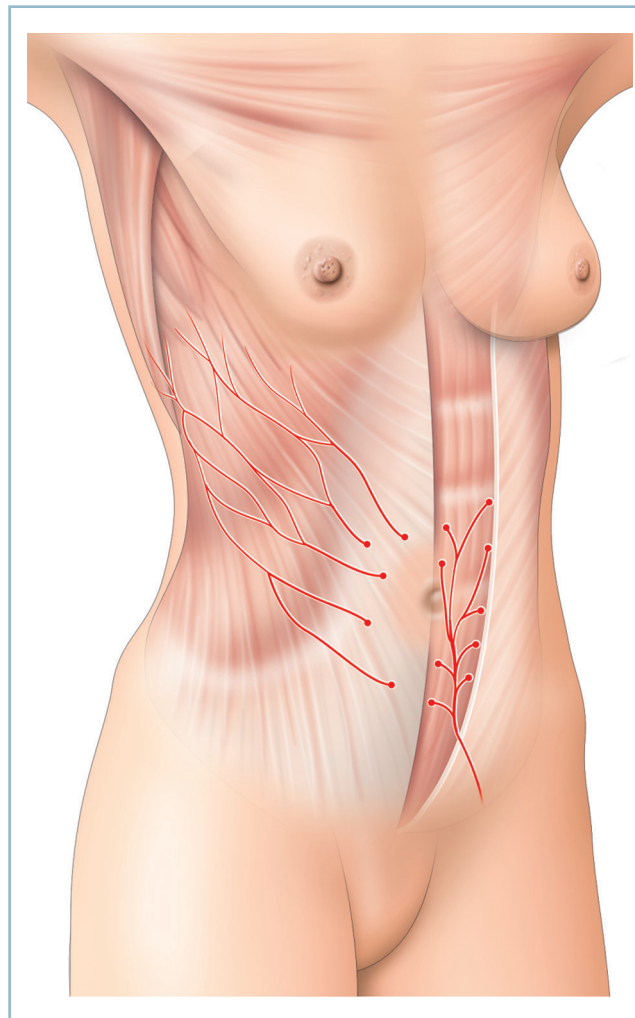
La première publication concernant le lambeau musculocutané du grand droit pédiculé sur le pédicule épigastrique inférieur, tel que nous l'utilisons, peut être attribuée à Taylor en 1983. Cependant, dès 1974, le muscle grand droit a été utilisé en lambeau libre ou pédiculé, mais son utilisation était marquée par un taux de nécrose trop important (de 50 à 60% selon les séries). Taylor, lui, avait remarqué que les échecs diminuaient lorsque le lambeau était levé proche de l'ombilic. Il a donc réalisé une étude anatomique sur la vascularisation de la paroi abdominale afin de dessiner un lambeau plus fiable (*figure 17.5*).

Toutes les publications concernant ce lambeau utilisent les mêmes principes anatomiques, ne variant plus que sur l'orientation du dessin de la palette cutanée.

Le lambeau de Taylor répond parfaitement à ce concept, lui conférant ainsi sa grande fiabilité.

Les différents types de palette cutanée

L'adaptation du lambeau à la situation clinique va conduire le chirurgien à choisir entre différentes formes de palettes cutanées.

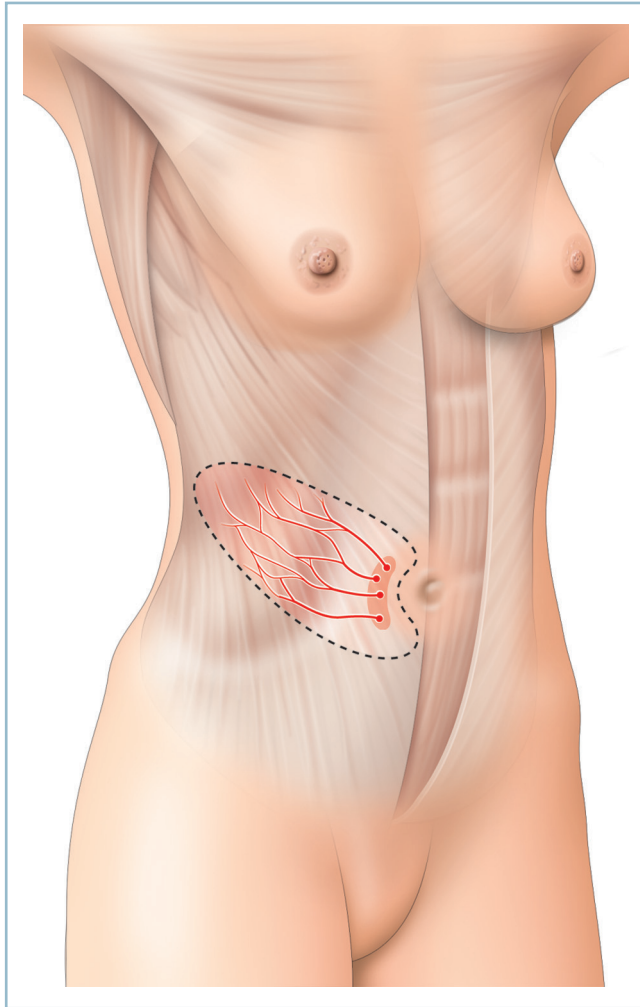


17.5 Vascularisation artérielle de la paroi abdominale (à gauche : perforantes périombilicales ; à droite : pédicule épigastrique profond inférieur). (D'après Gangloff D, Ferron TG, Garrido I, Fabre G., Martel P, Querleu D, et al. Reconstruction pelvipérinéale. Techniques chirurgicales, Chirurgie plastique reconstructrice et esthétique, 45-685. 2006 : 21 p.)

Dessin type lambeau de Taylor

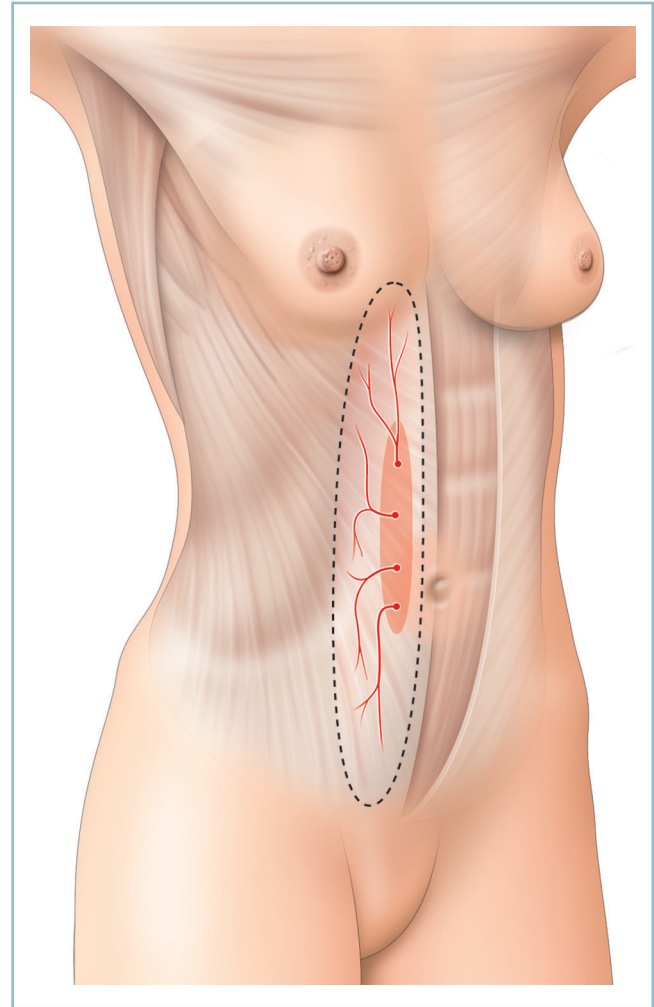
Du fait de l'existence des anastomoses entre les différents réseaux vasculaires et de l'importance des branches périombilicales, Taylor a dessiné son lambeau parallèlement à l'axe des arcs costaux, et selon un axe ombilic–pointe de l'omoplate avec une palette cutanée pouvant s'étendre de la ligne médiane jusqu'au creux axillaire (*figure 17.6*).

Ce lambeau a l'avantage de favoriser le prélèvement d'une palette cutanée de grande taille, permettant de couvrir de larges zones vulvaires et périnéales. Cette grande superficie de la palette fait de ce lambeau notre premier choix lors des grandes reconstructions périnéales. Le désavantage de ce dessin est la rançon cicatricielle, ajoutant, lors des exentérations pelviennes, à la cicatrice de la laparotomie médiane une cicatrice transversale.



17.6 Dessin de la palette oblique.

(D'après Gangloff D, Ferron TG, Garrido I, Fabre.G., Martel. P, Querleu. D, et al. Reconstruction pelvipérinéale. Techniques chirurgicales, Chirurgie plastique reconstructrice et esthétique, 45-685. 2006 : 21 p.)



17.7 Dessin de la palette verticale.

(D'après Gangloff D, Ferron TG, Garrido I, Fabre.G., Martel. P, Querleu. D, et al. Reconstruction pelvipérinéale. Techniques chirurgicales, Chirurgie plastique reconstructrice et esthétique, 45-685. 2006 : 21 p.)

Palette verticale (VRAM flap)

La palette verticale (VRAM flap [vertical rectus abdominis musculocutaneous flap]) est actuellement le dessin le plus utilisé en reconstruction vaginale (*figure 17.7*). Il permet de profiter de l'incision médiane et de réduire ainsi la rançon cicatricielle. La palette peut être dessinée en xipho-ombilical ou en ombilico-pubien.

Pour Tobin, le prélèvement réalisé au-dessus de l'arcade de Douglas permettrait de réduire le taux d'éventration puisque, à ce niveau, l'aponévrose profonde est préservée. Une palette ombilicopubienne oblige souvent à prélever à son extrémité inférieure une peau irradiée, donc de moins bonne qualité.

La région ombilicale peut être prélevée pour reconstruire simplement le méat urinaire.

Palette horizontale

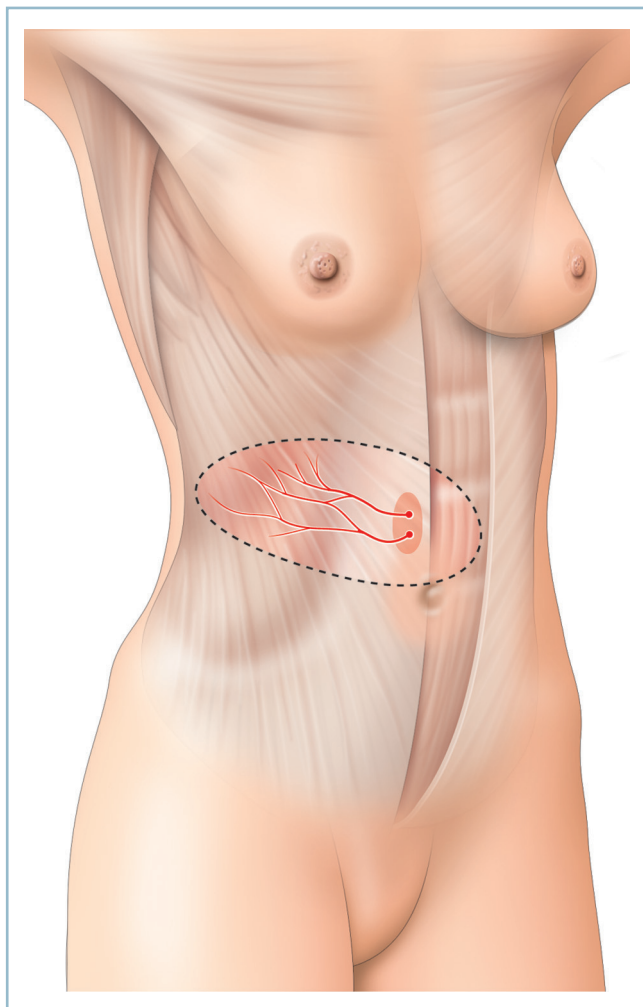
Ce type de dessin a été proposé par McCraw (palette horizontale en ogive, dont la base est centrée sur l'ombilic) (*figure 17.8*). Ce dessin permet une fermeture cutanée plus facile, surtout chez les patientes minces où la fermeture d'un prélèvement vertical peut être difficile.

Prélèvement

La réalisation du lambeau se fait dans le même temps opératoire que l'exérèse, permettant alors de profiter de l'incision de laparotomie médiane le cas échéant.

L'incision cutanée circonscrit le lambeau. La peau est incisée jusqu'à l'aponévrose.

La dissection du lambeau commence latéralement par le décollement cutané de la palette au ras de l'aponévrose antérieure. Ce décollement sous-cutané minutieux permet de repérer



17.8 Dessin de la palette horizontale.

(D'après Gangloff D, Ferron TG, Garrido I, Fabre.G., Martel. P, Querleu. D, et al. Reconstruction pelvipérinéale. Techniques chirurgicales, Chirurgie plastique reconstructrice et esthétique, 45-685. 2006 : 21 p.)

les perforantes musculocutanées qui seront incluses dans le lambeau. L'aponévrose antérieure est alors incisée sur le bord latéral du décollement sous-cutané, et se poursuit vers le bas au ras du passage des perforantes.

La dissection du bord externe du muscle permet de repérer le pédicule épigastrique inférieur profond, 4 à 6 cm au-dessus du pubis. Il pénètre le muscle par son bord externe. La face profonde du muscle est alors facilement décollée de la gaine postérieure. En cas de prélèvement sus-ombilical, le décollement de la face postérieure du muscle peut être plus difficile du fait des intersections tendineuses. Le clivage doit être prudent afin de ne pas léser le pédicule épigastrique qui chemine à la face postérieure du muscle.

À la partie haute, l'aponévrose est incisée au bord supérieur du lambeau. Il est recommandé de solidariser par quelques points le muscle, l'aponévrose antérieure et la peau afin d'éviter les cisaillements.

Au niveau de l'ombilic, la dissection doit absolument préserver les trois à quatre volumineuses perforantes périombilicales qui sont garantes de la vascularisation de la palette cutanéograsseuse.

Le muscle est sectionné au bord supérieur du lambeau et le pédicule épigastrique supérieur profond est ligaturé.

En bas, le muscle est sectionné, permettant la mobilisation complète du lambeau.

L'extrémité du lambeau peut être adaptée et suturée à la demande selon la perte de substance vaginale et périnéale par des points de fil résorbable.

Le lambeau peut être fixé soit au promontoire, soit à l'aponévrose pelvienne antérieure afin de prévenir une mobilisation secondaire et une traction sur le pédicule.

Fermeture

Au niveau du site donneur, l'aponévrose est le plus souvent refermée par simple rapprochement avec la gaine du grand droit controlatéral. On utilisera des points en paletot associés à un surjet de renforcement comme dans les cures d'éventration.

En cas de traction excessive, des incisions aponévrotiques de décharge peuvent être réalisées. L'ouverture de la ligne blanche permet le plus souvent d'avoir une laxité suffisante pour obtenir une fermeture en première intention. Si la tension de fermeture est encore trop importante, il est possible d'ouvrir latéralement la gaine aponévrotique entre oblique externe et oblique interne.

Certains auteurs préconisent cependant l'utilisation systématique d'une plaque de renfort aponévrotique non résorbable afin de diminuer la tension de fermeture et d'améliorer la solidité de la réparation.

Cette fermeture doit être minutieuse, en prenant garde de ne pas plicaturer ni léser le pédicule.

Place du lambeau perforateur de l'artère épigastrique inférieure profonde (DIEP)

Selon le même principe qu'en reconstruction mammaire, certains auteurs ont tenté de diminuer la morbidité du site donneur en réalisant un lambeau perforant du grand droit laissant ainsi en place la quasi-totalité de l'aponévrose et du corps musculaire. Le principe est de prélever une palette cutanée pédiculée sur une ou plusieurs perforantes de l'artère épigastrique inférieure profonde (*deep inferior epigastric perforator flap* [DIEP]) sans prélèvement musculaire, ou seulement entourée d'une mince bandelette musculaire. En reconstruction périnéale, la mobilisation s'effectue en îlot sur le pédicule épigastrique inférieur profond.

Si cette technique apporte un gain évident en laissant une paroi abdominale presque intacte, la difficulté de dissection rend le prélèvement plus long et augmente alors le temps de la chirurgie.

Compte tenu des impératifs de la chirurgie d'exentération et notamment du souci majeur de limitation du temps opératoire, cette variante peut trouver des indications dans les grands

resurfaçages périnéaux isolés, mais n'est pas utile dans les indications de comblement pelvien.

Indications

Le lambeau musculocutané de grand droit est la référence actuelle en reconstruction vaginale et en comblement pelvien postextériorisation.

La taille de sa palette, sa fiabilité et le volume pouvant être transféré le rendent indispensable dans l'arsenal thérapeutique des reconstructions pelvipérinéales.

Ce lambeau a été utilisé en reconstruction vulvaire, en comblement de larges défauts périnéaux et sacrés, dans les pertes de substances de l'extrémité supérieure de la cuisse, de la région inguinale et du pubis ainsi que dans le traitement des fistules complexes du périnée. Certains auteurs l'ont même utilisé en comblement pelvien pur (le lambeau étant désépidermisé) dans des amputations abdominopérinéales avec irradiation pelvienne adjuvante. Ce lambeau comble la totalité de l'espace mort pelvien, prévenant ainsi les risques d'occlusion par incarceration d'anses grêles, et permettant de réaliser, si besoin, une radiothérapie pelvienne postopératoire sans danger pour les structures digestives.

Son taux de nécrose est faible, variant de 0 à 15 %, dû habituellement à une faute technique (plicature du pédicule lors de la fermeture).

Son inconvénient majeur est la fragilisation de la paroi, risque majoré par la présence de stomies; la fermeture de la perte de substance aponévrotique doit être minutieuse, car l'utilisation d'un matériel prothétique de renfort de la paroi est à risque dans un contexte de chirurgie à haute morbidité exposant au risque septique.

Les séquelles esthétiques causées à l'abdomen sont minimales par rapport au bénéfice.

Lambeau de muscle droit interne de cuisse (gracilis)

Décrit par Pickrell pour la reconstruction du sphincter anal, ce lambeau a largement été utilisé en reconstruction vulvaire, périnéale, notamment en couverture d'escarres ischiatiques et de défauts consécutifs à une gangrène de Fournier.

Le muscle droit interne est un muscle grêle qui s'insère à la branche inférieure du pubis et le long de la symphyse pubienne, et se termine à la partie supérieure de la face interne du tibia (il fait partie des muscles de la patte d'oie). Le déficit fonctionnel engendré par son prélèvement est nul. Son pédicule vasculaire est de siège constant (muscle de type II de Mathes et Nahai). Le pédicule dominant est l'artère circonflexe médiale et il existe un à trois pédicules accessoires destinés au tiers distal du muscle issus d'artères communes au muscle sartorius et aux adducteurs. Les perforantes musculocutanées issues du pédicule principal vascularisent les tiers supérieur et moyen de la peau en regard du muscle de façon quasi constante (zones 1

et 2), alors qu'au tiers inférieur de la cuisse les perforantes dépendent du pédicule du sartorius (zone 3), rendant cette zone à risque de nécrose.

Tracé du lambeau et prélèvement

L'axe du muscle est dessiné sur la peau en menant une droite de l'angle inférieur de la symphyse pubienne au condyle tibial interne.

La palette cutanée est limitée en avant par cette ligne, en arrière par une ligne parallèle située à 6 à 9 cm de la précédente; le bord inférieur ne doit pas dépasser l'union des tiers moyen et tiers inférieur de la cuisse.

Le patient est installé les cuisses à 45° et en légère flexion, libérant la face interne des cuisses.

L'incision commence à la partie distale afin de repérer le tendon du droit interne (entre celui du sartorius et celui du demi-tendineux). On isole le tendon sur lacs, et la mise en traction de celui-ci permet de recentrer au besoin le dessin de la palette cutanée sur l'axe du muscle.

On incise la palette cutanée sur son bord antérieur et on dissèque le bord antérieur du muscle. On visualise le pédicule dominant entre moyen et court adducteurs.

L'extrémité tibiale du tendon est alors sectionnée sur le condyle interne soit par la même incision, soit par une petite incision directe.

On incise ensuite le bord postérieur. Il faut solidariser le lambeau cutané et le muscle à l'aide de quelques points afin de ne pas léser les perforantes par striction. La libération de la face profonde du muscle découvre de bas en haut le ou les pédicules accessoires qui sont coagulés et sectionnés.

La dissection pourra être poursuivie plus loin vers l'artère fémorale profonde si cela se révèle nécessaire pour la mobilisation du lambeau, les petites branches destinées aux adducteurs pouvant alors être sectionnées.

En fin d'intervention, il est nécessaire de remettre la cuisse en adduction afin d'augmenter l'axe de rotation et de permettre une suture sans tension.

Les deux membres inférieurs peuvent également être solidarisés en adduction pendant 48 h pour éviter toute tension sur le pédicule.

Axe de rotation et application

À partir du point de rotation correspondant à son pédicule principal, le lambeau de droit interne pédiculé atteint le périnée, le triangle de Scarpa voire la région sous-ombilicale.

Ce lambeau a surtout été utilisé en reconstruction partielle du vagin lors d'amputation abdominopérinéale nécessitant une reconstruction de la face postérieure du vagin. Pour une reconstruction vaginale complète, un prélèvement bilatéral est le plus souvent nécessaire. Il est également utilisé en deuxième intention en cas de nécrose secondaire d'un lambeau du grand droit.

Nous retenons comme indication préférentielle du lambeau musculaire pur de droit interne les cures de fistules recto-

vaginales ou vésicovaginales (procédé de Graham). Il est toujours utilisé par quelques équipes en réanimation du sphincter anal par la technique de graciloplastie électrostimulée.

L'écueil principal de ce lambeau est le risque de nécrose de la palette cutanée existant dans 10 à 25% des séries. Cette souffrance est favorisée par un pannicule adipeux épais.

Les autres inconvénients couramment cités sont les séquelles douloureuses au niveau des cicatrices du site donneur en position assise et le risque de prolapsus des reconstructions vaginales.

Variante technique : short gracilis flap

Un des problèmes posés par le lambeau de droit interne est la distance séparant son pédicule de la région périnéale. En 1989, Soper a décrit une nouvelle utilisation de ce lambeau, dont le dessin est plus proximal sur la cuisse et qui n'inclut pas obligatoirement le pédicule vasculaire. La palette cutanée est levée de distal à proximal en incluant la portion de droit interne située en regard. Ce lambeau reçoit sa vascularisation des branches terminales de l'artère obturatrice, et son point de rotation se situe à l'insertion du droit interne sur le tubercule du pubis. L'avantage principal se situe sur le gain de mobilité du lambeau; son inconvénient majeur reste le sacrifice fonctionnel causé par la section musculaire. Afin de remédier à ce problème, Hallock propose une variante fondée sur les perforantes musculocutanées du droit interne : *medial circumflex femoral gracilis perforator flap* (lambeau perforant de droit interne fondé sur l'artère circonflexe fémorale médiale), qui permet de sauvegarder le muscle.

Lambeau glutéal inférieur (*gluteal thigh flap*)

Décrit par Hurwitz en 1981, le lambeau glutéal inférieur pédiculé sur l'artère glutéale inférieure a été largement utilisé en couverture périnéale et pelvienne.

Ce lambeau est prélevé aux dépens de la face postérieure de la cuisse. La dissection du lambeau impose de prélever une partie des faisceaux musculaires inférieurs du muscle grand fessier, réalisant ainsi un lambeau musculocutané.

Son pédicule est l'artère glutéale inférieure et une branche terminale postérieure de l'artère iliaque interne.

Tracé du lambeau et prélèvement

Le dessin et la dissection de la palette sont fondés sur le trajet extrapelvien de l'artère glutéale inférieure.

L'axe médian du lambeau est représenté par une ligne verticale à équidistance entre le grand trochanter et la tubérosité ischiatique, globalement perpendiculaire au pli fessier. La palette a une forme d'ogive à base supérieure et dont l'extrémité se trouve au bord supérieur du creux poplité (jusqu'à 8 cm au-dessus du pli du genou).

Afin de permettre une fermeture directe du site donneur, la largeur de la palette ne doit pas excéder 12 cm.

Le patient est installé en position gynécologique, le champ opératoire laissant libre accès au périnée et à la face postérieure des deux cuisses jusqu'au creux poplité.

L'incision, débutée au niveau de l'extrémité distale du lambeau, est d'emblée approfondie jusqu'au plan sous-aponévrotique. La dissection se prolonge vers le haut jusqu'aux fibres musculaires du grand fessier. La dissection doit mettre en évidence l'artère glutéale inférieure accompagnée du nerf cutané postérieur de la cuisse. La palette cutanéograsseuse est fixée à l'aponévrose musculaire par quelques sutures afin d'éviter une lésion des pédicules à destinée cutanée. Lors de la levée du lambeau, plusieurs perforantes de l'artère fémorale profonde sont liées.

Les insertions du grand fessier seront sectionnées à la demande afin de mobiliser au mieux le lambeau, mais en respectant toujours ses insertions trochantériennes. La dissection au bord du biceps fémoral impose de repérer le nerf sciatique.

La mobilisation s'effectue généralement par rotation vers la perte de substance périnéale. Si un pont cutané existe entre la base du lambeau et la perte de substance, un tunnel sous-cutané est réalisé à partir du vestibule vulvaire jusqu'à la tubérosité ischiatique et la partie proximale est alors désépidermée, puis le lambeau est passé au travers du tunnel et mis en place au niveau de la perte de substance.

Axe de rotation et application

Le point de rotation du lambeau est situé à 5 cm en dehors de la tubérosité ischiatique, au niveau de l'émergence de l'artère en dessous du muscle piriforme.

Utilisé comme lambeau fasciocutané, ce lambeau est utile pour couvrir des pertes de substances cutanées périnéales, notamment en reconstruction vulvaire bilatérale; son prélèvement en lambeau musculocutané permet d'obtenir une étoffe satisfaisante en comblement pelvien, avec cependant un volume inférieur aux deux lambeaux précédemment décrits.

La rançon cicatricielle est importante et peut générer des douleurs chroniques.

Variantes techniques

Ce lambeau peut s'apparenter aux lambeaux fasciocutanés de face postérieure de cuisse que sont les lambeaux décrits par Rubin, et neurocutané de face postérieure de cuisse par Nakajima et par Pauchot.

Lambeau d'épiploon

Le grand épiploon a été utilisé pour résoudre de nombreux problèmes en chirurgie plastique et reconstructrice en particulier en terrain irradié. Kiricuta l'a utilisé dans les indications les plus diverses allant « de la tête au pied », pédiculé ou libre.

Les propriétés de comblement et de cicatrisation du grand épiploon ne sont plus à démontrer lors d'une chirurgie pelvienne.

Des lambeaux de 25 × 33 cm peuvent être obtenus chez l'adulte.

Rarement utilisé seul après exentération, ce lambeau sera en revanche souvent associé à un lambeau musculocutané dans cette indication afin d'augmenter le volume du comblement et de protéger les anastomoses digestives et urinaires réalisées.

Utilisé seul, l'intérêt principal de ce lambeau réside dans les situations à haut risque infectieux qui bénéficieront alors pleinement de ses propriétés de déterision; l'épiploon sera alors associé à une greffe de peau afin de reconstituer le plan cutané.

Le lambeau d'épiploon peut également être utilisé afin d'assurer la reconstruction vaginale.

Utilisée en reconstruction pour aplasie vaginale, c'est la technique la plus simple et la plus anciennement décrite. Elle consiste à pédiculiser l'épiploon sur l'artère gastroépiploïque droite, tout en sectionnant les vaisseaux courts afin d'optimiser la vascularisation. L'épiploon est alors positionné dans le pelvis, puis il est tubulé sur un conformateur et fixé au vestibule vulvaire. À 48 h, il est possible de dégonfler le conformateur afin de réaliser les soins postopératoires. Une greffe de peau peut être réalisée pour accélérer la cicatrisation. Le conformateur est maintenu en place pendant un mois en le dégonflant quelques heures par jour. L'inconvénient de cette technique de reconstruction vaginale réside dans l'obligation d'une dilatation quotidienne du néovagin afin de conserver un calibre satisfaisant.

Autres lambeaux musculocutanés

Utilisé pédiculé, le muscle tenseur du fascia lata peut – à condition d'utiliser une palette cutanée très longue – atteindre le périnée, mais sans offrir réellement d'étoffe musculaire en vue d'un comblement pelvien, et ce, avec un risque élevé de nécrose de la partie distale du lambeau. En raison de l'importante rançon cicatricielle qu'il induit, l'utilisation de ce lambeau en resurfaçage périnéal ne devrait plus se concevoir compte tenu de la richesse des autres possibilités dans cette indication.

Des lambeaux pédiculés comme ceux d'oblique externe et de vaste externe ont été proposés sans offrir de solution particulière les justifiant.

Dans l'hypothèse où aucun lambeau musculaire régional ne serait disponible, des lambeaux musculaires libres ont été utilisés en reconstruction essentiellement vulvopérinéale, notamment les lambeaux de muscles grand dorsal et grand dentelé.

CONCLUSION

La réhabilitation périnéale nécessaire lors d'une exentération pelvienne apparaît comme emblématique de la plus-value qu'apporte l'expérience des chirurgiens plasticiens à cette chirurgie carcinologique à forte morbidité.

Notre capacité de gérer et de réparer de larges pertes de substances a permis d'améliorer nettement la qualité de vie des patients.

Notre spécialité, en intégrant les équipes de chirurgiens oncologues et en participant à la réflexion préopératoire, se positionne ainsi comme partenaire des spécialités d'organes.

Les techniques de reconstruction utilisées doivent s'accorder au geste de résection tumorale afin de ne pas augmenter outre mesure la durée opératoire et la morbidité déjà élevées de la pelvectomie. Le gain évident d'un travail en double équipe permet de relever ce défi.

Bibliographie

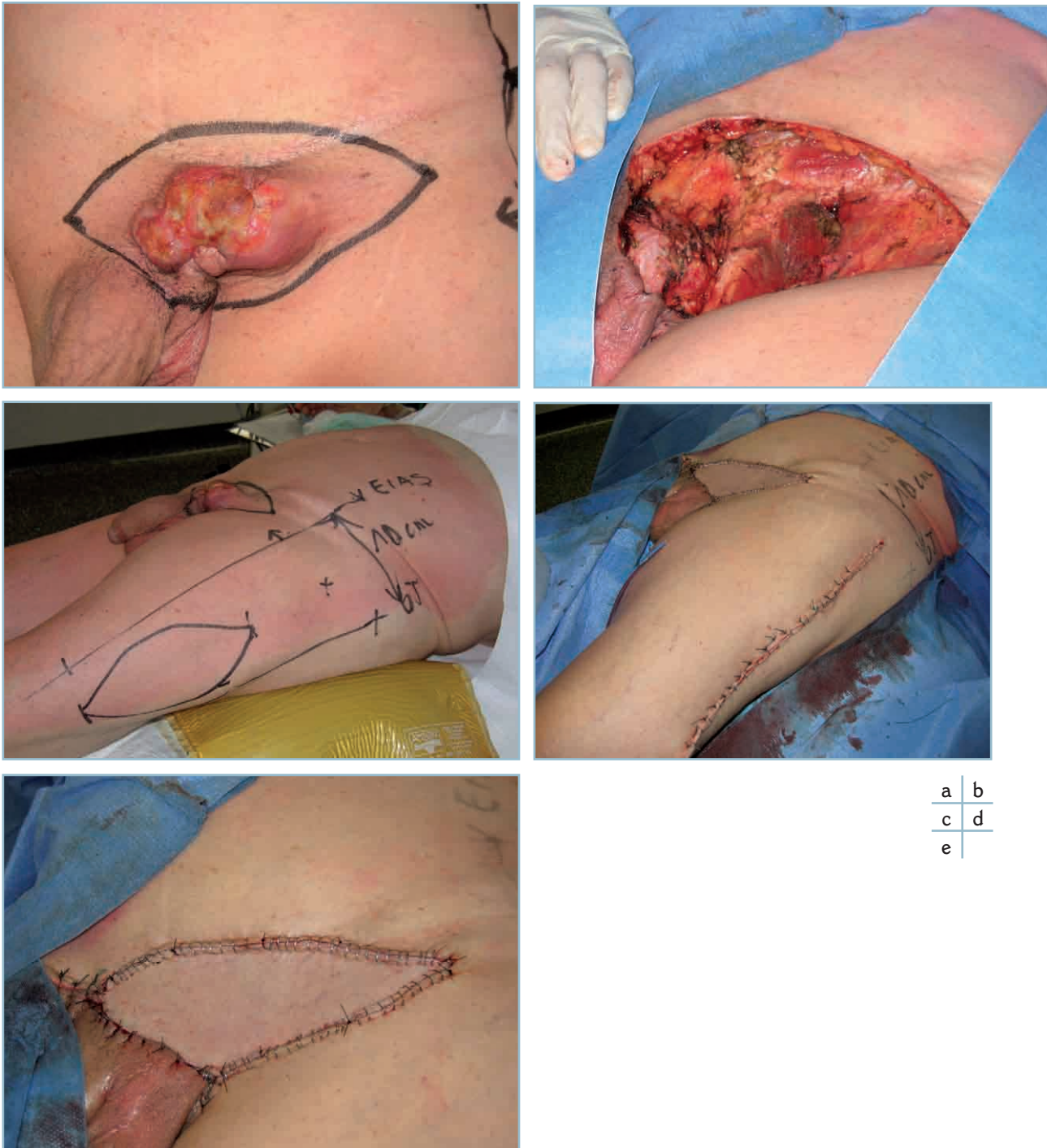- [1] Achauer BM, Turpin IM, Furnas DW. Gluteal thigh flap in reconstruction of complex pelvic wounds. *Arch Surg* 1983; 118 (1) : 18-22.
- [2] Berek JS, Hacker NF, Lagasse LD. Vaginal reconstruction performed simultaneously with pelvic exenteration. *Obstet Gynecol* 1984; 63 (3) : 318-23.
- [3] Bostwick J III, Hill HL, Nahai F. Repairs in the lower abdomen, groin or perineum with myocutaneous or omental flaps. *Plast Reconstr Surg* 1979; 63 (2) : 186-94.
- [4] Buchel EW, Finical S, Johnson C. Pelvic reconstruction using vertical rectus abdominis musculocutaneous flaps. *Ann Plast Surg* 2004; 52 (1) : 22-6.
- [5] Classen D. The extended deep inferior epigastric flap : a case series. *Ann Plast Surg* 1999; 42 (2) : 137-41.
- [6] de Ranieri J, Souloy J. Comblement pelvien et reconstruction périnéale par lambeau musculo-cutané du grand dorsal après exentération pelvienne. *Chirurgie* 1999; 124 (1) : 45-51.
- [7] Ferron TG, Martel P, Querleu D. Reconstruction vaginale après exentération pelvienne : quand la proposer et quelle technique? *Bull Cancer* 2003; 90 (5) : 435-40.
- [8] Freshwater MF, McCraw JB. Intraoperative identification of the gracilis muscle for vaginal reconstruction. *Plast Reconstr Surg* 1980; 65 (3) : 356-9.
- [9] Friedman J, Dinh T, Potochny J. Reconstruction of the perineum. *Semin Surg Oncol* 2000; 19 (3) : 282-93.
- [10] Galandiuk S, Jordan J, Mahid S, McCafferty MH, Tobin G. The use of tissue flaps as an adjunct to pelvic surgery. *Am J Surg* 2005; 190 (2) : 186-90.
- [11] Gangloff D, Ferron TG, Garrido I, Fabre G, Martel P, Querleu D, et al. Reconstruction pelvopérinéale Techniques chirurgicales – Chirurgie plastique reconstructrice et esthétique [45-685]. Paru?
- [12] Gholam D, Trevidic P, Kleimann P, Hautefeuille P, Nicoletis C, Martin D. Le lambeau musculo-cutané de droit interne. Bilan de 20 cas. *Ann Chir Plast Esthet* 1991; 36 (5) : 424-9.
- [13] Graham JB. Vaginal fistulas following radiotherapy. *Surg Gynecol Obstet* 1965; 120 : 1019-23.
- [14] Hallock GG. The medial circumflex femoral (gracilis) local perforator flap--a local medial groin perforator flap. *Ann Plast Surg* 2003; 51 (5) : 460-4.
- [15] Houvenaeghel G, Ghouti L, Moutardier V, Buttarelli M, Lelong B, Delperro JR. Rectus abdominis myocutaneous flap in radical oncopelvic surgery : a safe and useful procedure. *Eur J Surg Oncol* 2005; 31 (10) : 1185-90. Epub 2005 Aug 29.
- [16] Hurwitz DJ, Swartz WM, Mathes SJ. The gluteal thigh flap : A reliable, sensate flap for the closure of buttock and perineal wound? *Plast Reconstr Surg* 1981; 68 (4) : 521-2.
- [17] Khoo AK, Skibber JM, Nabawi AS, Gurlek A, Youssef AA, Wang B, et al. Indications for immediate tissue transfer for soft tissue reconstruction in visceral pelvic surgery. *Surgery* 2001; 130 (3) : 463-9.
- [18] Kiricuta I. Use of the greater omentum in the treatment of vesicovaginal and rectovesicovaginal fistulae after radiotherapy and cystoplasties. *J Chir* 1965; 89 (4) : 477-84.
- [19] Kiricuta I. Treatment by omentoplasty of vesicorectovaginal and rectovaginal fistulae. *J Urol* 1988; 94 (5-6) : 289-93.
- [20] Kiricuta I, Goldstein AM. The repair of extensive vesicovaginal fistulas with pedicled omentum : a review of 27 cases. *J Urol* 1972; 108 (5) : 724-7.

- [21] Knol AC, Hage JJ. The infragluteal skin flap : a new option for reconstruction in the perineogenital area. *Plast Reconstr Surg* 1997; 99 (7) : 1954-9.
- [22] Kosugi C, Saito N, Kimata Y, Ono M, Sugito M, Ito M, et al. Rectovaginal fistulas after rectal cancer surgery : Incidence and operative repair by gluteal-fold flap repair. *Surgery* 2005; 137 (3) : 329-36.
- [23] Kurul S, Dincer M, Kizir A, Uzunismail A, Darendeliler E. Plastic surgery in irradiated areas : analysis of 200 consecutive cases. *Eur J Surg Oncol* 1997; 23 (1) : 48-53.
- [24] Kusiak JF, Rosenblum NG. Neovaginal reconstruction after exenteration using an omental flap and split-thickness skin graft. *Plast Reconstr Surg* 1996; 97 (4) : 775-81; discussion 783-3.
- [25] Legre R, Zalta R, Houvenaeghel G, Delpero JR. Vaginal reconstruction by musculocutaneous flap of the rectus abdominis after pelvic cancer surgery. Apropos of 11 cases. *Ann Chir Plast Esthet* 1994; 39 (1) : 37-42.
- [26] Loree TR, Hempling RE, Eltabbakh GH, Recio FO, Piver MS. The inferior gluteal flap in the difficult vulvar and perineal reconstruction. *Gynecol Oncol* 1997; 66 (3) : 429-34.
- [27] Magrina JF, Stanhope CR, Weaver AL. Pelvic exenterations : supralelevator, infralevator, and with vulvectomy. *Gynecol Oncol* 1997; 64 (1) : 130-5.
- [28] McAllister E, Wells K, Chaet M, Norman J., Cruse W. Perineal reconstruction after surgical extirpation of pelvic malignancies using the transpelvic transverse rectus abdominal myocutaneous flap. *Ann Surg Oncol* 1994; 1 (2) : 164-8.
- [29] McCraw JB, Massey FM, Shanklin KD, Horton CE. Vaginal reconstruction with gracilis myocutaneous flaps. *Plast Reconstr Surg* 1976; 58 (2) : 176-83.
- [30] McCraw J, Kemp G, Given F, Horton CE. Correction of high pelvic defects with the inferiorly based rectus abdominis myocutaneous flap. *Clin Plast Surg* 1988; 15 (3) : 449-54.
- [31] Micheau P. The greater omentum. Its role in reconstructive plastic surgery. *Ann Chir Plast Esthet* 1995; 40 (2) : 192-207.
- [32] Mirhashemi R, Averette HE, Lambrou N, Penalver MA, Mendez L, Ghurani G, Salom E. Vaginal reconstruction at the time of pelvic exenteration : a surgical and psychosexual analysis of techniques. *Gynecol Oncol* 2002; 87 (1) : 39-45.
- [33] Nakajima H, Imanishi N, Fukuzumi S, Minabe T, Aiso S, Fujino T. Accompanying arteries of the cutaneous veins and cutaneous nerves in the extremities : anatomical study and a concept of the venoadipofascial and/or neuroadipofascial pedicled fasciocutaneous flap. *Plast Reconstr Surg* 1998; 102 (3) : 779-91.
- [34] Nakajima H, Imanishi N, Fukuzumi S. Vaginal reconstruction with the femoral veno-neuroaccompanying artery fasciocutaneous flap. *Br J Plast Surg* 1999; 52 (7) : 547-53.
- [35] Pauchot J. Le lambeau neuro-cutané de la face postérieure de la cuisse : étude anatomique, description et intérêt du lambeau neuro-cutané développé à partir du nerf cutané postérieur de la cuisse. Thèse de médecine spécialisée, Université Nancy 1, 2002.
- [36] Pickrell K Master F, Georgiade N, Horton C. Rectal sphincter reconstruction using gracilis muscle transplant. *Plast Reconstr Surg* 1954; 13 (1) : 46-55.
- [37] Rietjens M, Maggioni A, Bocciolone L, Sideri M, Youssef O, Petit JY. Vaginal reconstruction after extended radical pelvic surgery for cancer : comparison of two techniques. *Plast Reconstr Surg* 2002; 109 (5) : 1592-7; discussion 1598-9.
- [38] Rubin JA, Whetzel TP, Stevenson TR. The posterior thigh fasciocutaneous flap : vascular anatomy and clinical application. *Plast Reconstr Surg* 1995; 95 (7) : 1228-39.
- [39] Santanelli F, Berlin O, Fogdestam I. The combined tensor fasciae latae/rectus femoris musculocutaneous flap : a possibility for major soft tissue reconstruction in the groin, hip, gluteal, perineal, and lower abdominal regions. *Ann Plast Surg* 1993; 31 (2) : 168-74.
- [40] Skene AI, Gault DT, Woodhouse CR, Breach NM, Thomas JM. Perineal, vulval and vaginoperineal reconstruction using the rectus abdominis myocutaneous flap. *Br J Surg* 1990; 77 (6) : 635-7.
- [41] Small T, Friedman DJ, Sultan M. Reconstructive surgery of the pelvis after surgery for rectal cancer. *Semin Surg Oncol* 2000; 18 (3) : 259-64.
- [42] Smith HO, Genesen MC, Runowicz CD, Goldberg GL. The rectus abdominis myocutaneous flap : modifications, complications, and sexual function. *Cancer* 1998; 83 (3) : 510-20.
- [43] Soper JT, Berchuck A, Creasman WT, Clarke-Pearson DL. Pelvic exenteration : factors associated with major surgical morbidity. *Gynecol Oncol* 1989; 35 (1) : 93-8.
- [44] Soper JT, Larson D, Hunter VJ, Berchuck A, Clarke-Pearson DL. Short gracilis myocutaneous flaps for vulvovaginal reconstruction after radical pelvic surgery. *Obstet Gynecol* 1989; 74 (5) : 823-7.
- [45] Soper JT, Rodriguez G, Berchuck A, Clarke-Pearson DL. Long and short gracilis myocutaneous flaps for vulvovaginal reconstruction after radical pelvic surgery : comparison of flap-specific complications. *Gynecol Oncol* 1995; 56 (2) : 271-5.
- [46] Taylor GI, Corlett R, Boyd JB. The extended deep inferior epigastric flap : a clinical technique. *Plast Reconstr Surg* 1983; 72 (6) : 751-65.
- [47] Tobin GR, Pursell SH, Day TG. Refinements in vaginal reconstruction using rectus abdominis flaps. *Clin Plast Surg* 1990; 17 (4) : 705-12.
- [48] Tobin GR, Day TG. Vaginal and pelvic reconstruction with distally based rectus abdominis myocutaneous flaps. *Plast Reconstr Surg* 1988; 81 (1) : 62-73.
- [49] Whetzel TP, Lechtman AN. The gracilis myofasciocutaneous flap : vascular anatomy and clinical application. *Plast Reconstr Surg* 1997; 99 (6) : 1642-52; discussion 1653-5.
- [50] Xiong S, Zhan W, Cheng X, Li G, Zhao T, Yu G, Miao H. Vaginal reconstruction with an island flap of the inferior epigastric vascular pedicle. *Plast Reconstr Surg* 1993; 92 (2) : 271-5.

CHAPITRE 18

Cas cliniques commentés : région pelvipérinéale et lombaire

D. GANGLOFF, J.-M. SERVANT

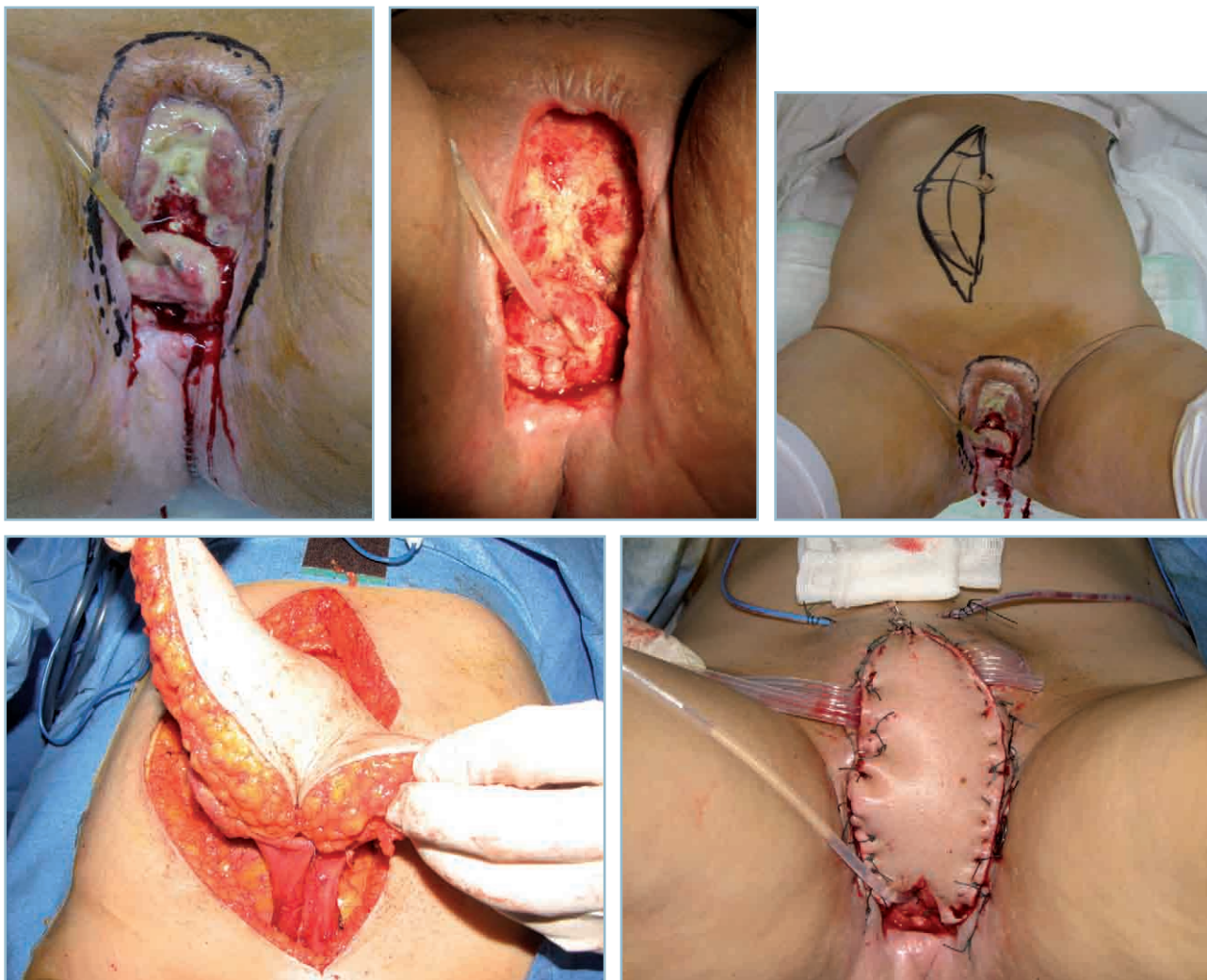


a	b
c	d
e	

18.1 Patient primo-traité en octobre 2005 pour un liposarcome dédifférencié du cordon, pris en charge par exérèse R0 mais à marges millimétriques, chimiothérapie adjuvante et irradiation de clôture ayant délivré 50 Gy. Présente, après un intervalle libre de 3 mois par rapport à la fin de l'irradiation, une récurrence localisée au niveau inguinal, sous la forme d'une lésion de 7 x 4 cm.

- a. Aspect de la lésion et limite de l'exérèse.
- b. Perte de substance résiduelle emportant l'aponévrose antérieure des muscles abdominaux.
- c. Reconstruction effectuée par lambeau de tenseur du fascia lata.
- d. Zone de prélèvement fermée en première intention. e. Aspect en fin d'intervention.

(P. Martel et D. Gangloff)



18.2 Patiente de 57 ans. Indication d'une vulvectomie élargie et radiothérapie (50 Gy) adjuvante pour un carcinome épidermoïde de la vulve. Échec d'une tentative de fermeture directe par pansement à pression négative.

a	b	c
d	e	

a. Aspect préopératoire (2 mois et demi de pansement à pression négative).

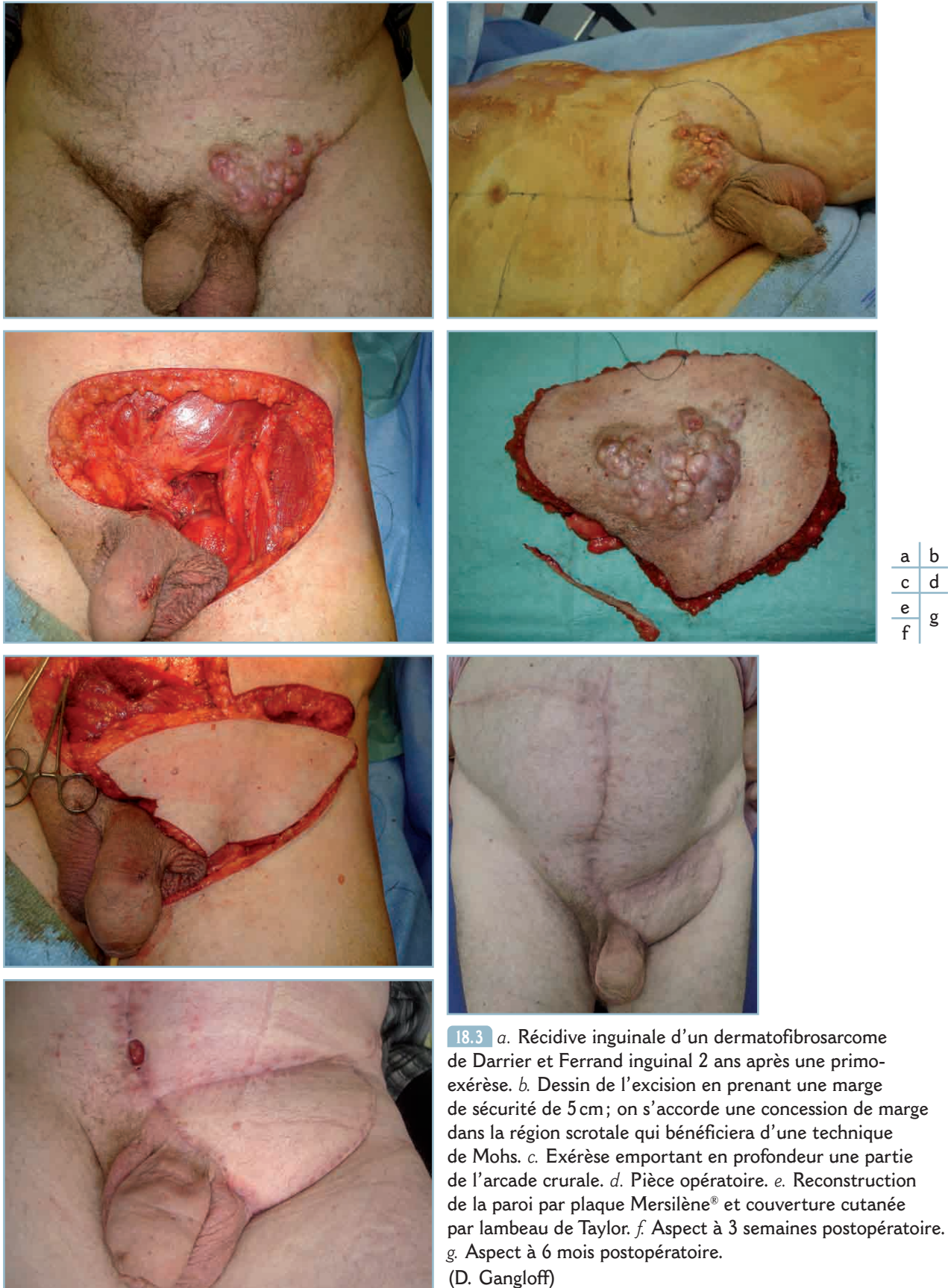
b. Réalisation d'un parage cutané et du repérage du méat urinaire.

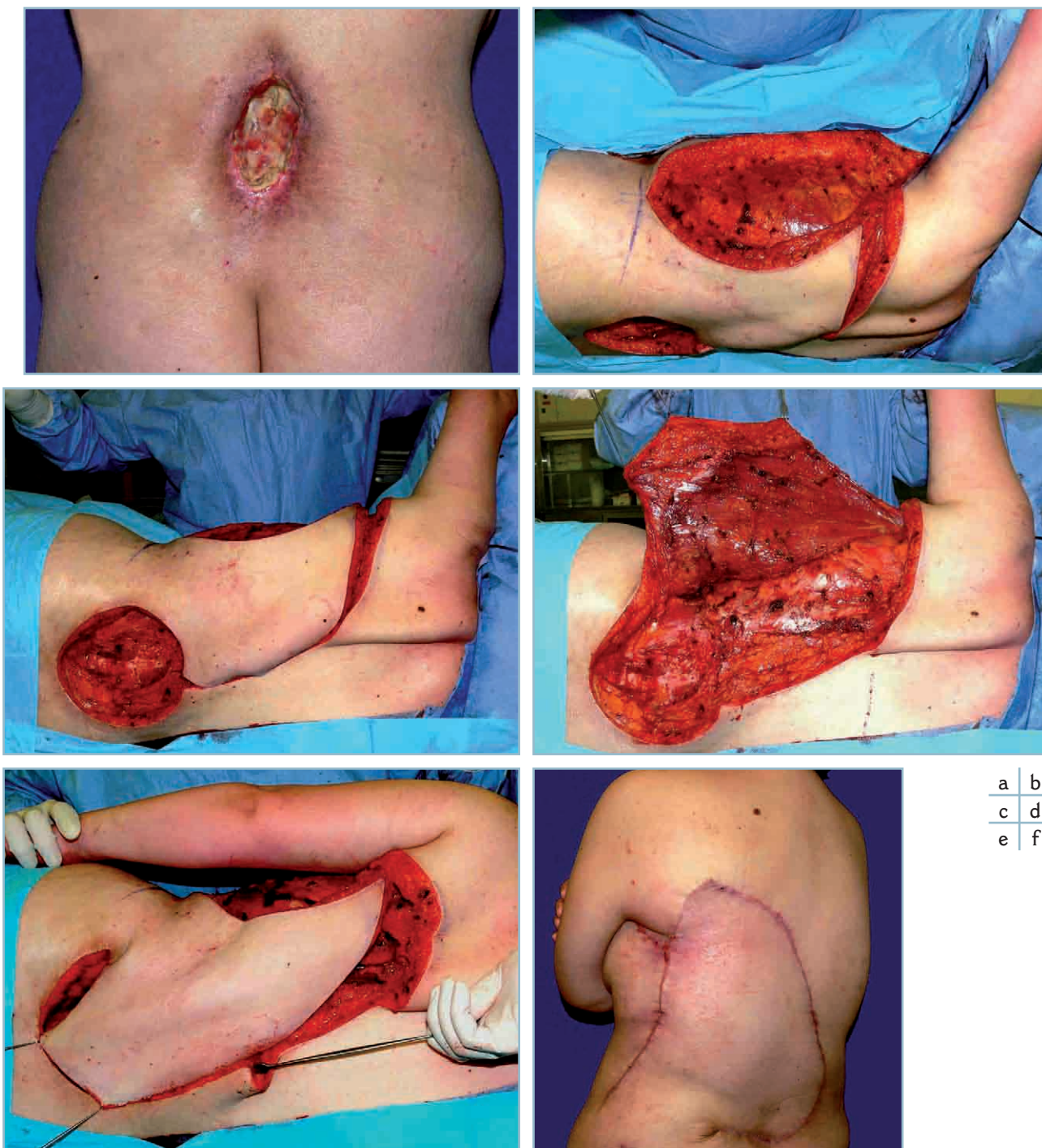
c. Couverture cutanée par lambeau abdominal à palette cutanée verticale emportant l'ombilic qui sera positionné en regard du méat urinaire.

d. Levée du lambeau.

e. Aspect en fin d'intervention. L'ombilic étant veineux en fin d'intervention, il est sacrifié et l'orifice urinaire est circonscrit par la palette cutanée.

(D. Gangloff)

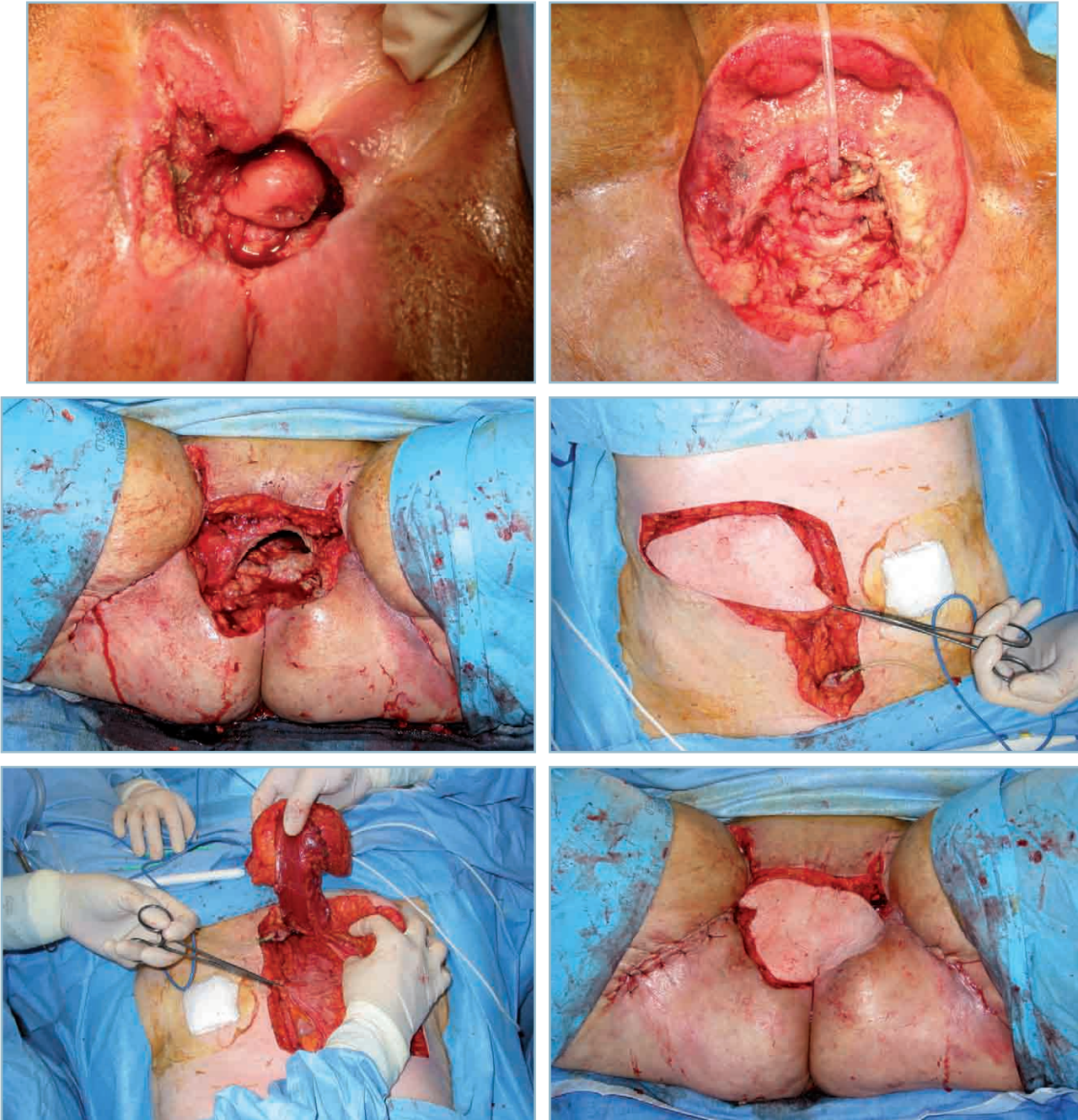




a	b
c	d
e	f

18.4 a. Séquelles dorsales d'embolisation ayant résisté à un traitement par VAC® (*vacuum assisted closure*) bien conduit. b. Un lambeau de grand dorsal à double apport vasculaire est réalisé. En haut, le tendon du grand dorsal est sectionné ainsi que son nerf. L'apport vasculaire se fait donc par le pédicule scapulaire inférieur en îlot vasculaire. En bas, un large pont cutané réalise une aide vasculaire de la portion distale du lambeau. c. Aspect après exérèses. d. Face profonde du lambeau décollé. Il est sûrement possible de ne garder en haut qu'une petite portion du grand dorsal correspondant au territoire cutané propre du pédicule thoracodorsal. e. Tous les téguments latéraux du thorax peuvent alors être mobilisés vers le bas en contrôlant bien sûr la tension du pédicule scapulaire inférieur et en gardant le bras le long du corps. f. Aspect après excision de la zone donneuse. Cet aspect confirme bien le principe utilisé qui consiste à utiliser l'excès de laxité thoracique latérale transposée en arrière.

(J.-M. Servant)



18.5 *a.* Patiente de 68 ans présentant une récurrence étendue d'un cancer épidermoïde de vulve avec atteinte large du périnée (vulve, urètre, vagin, canal anal). Indication d'une chirurgie de vulvectomie élargie et curithérapie. *b.* Situation clinique après l'échec d'une tentative de cicatrisation par pansement à pression négative. *c.* Décision d'un complément chirurgical par exentération totale, reconstruction périnéale par lambeau de Taylor et dérivation urinaire non continente. *d-f.* Utilisation d'un lambeau de Taylor pour fermer la cavité d'exentération sans reconstruction vaginale. (D. Gangloff)

a	b
c	d
e	f

Dans la même collection

Chirurgie plastique & esthétique

Chirurgie plastique et esthétique - Techniques de base, par J.-P. CHAVOIN. 2009.
Rhinoplastie, voie d'abord externe, par G. AIACH, O. GERBAULT, L. GOMULINSKI. 2008.

Digestif

Sous la direction de Denis CASTAING et François LACAINE

Chirurgie du tube digestif bas, par P. VALLEUR. 2005.
Chirurgie des voies biliaires, par J.-F. GIGOT. 2005.
Chirurgie du foie et de l'hypertension portale, par D. CASTAING, R. ADAM, D. AZOULAY. 2006.
Chirurgie du tube digestif haut, par J.-P. TRIBOULET. 2007.

Gynécologie-obstétrique

Sous la direction de Denis QUERLEU

Chirurgie vaginale, par M. COSSON, D. QUERLEU, D. DARGENT. 2005.
Chirurgie coelioscopique en gynécologie, par G. MAGE. 2007.
Chirurgie de l'incontinence urinaire et du prolapsus, par M. COSSON, F. HAAB, B. DEVAL. 2008.
Chirurgie des cancers gynécologiques, par D. QUERLEU, E. LEBLANC, P. MORICE, G. FERRON. 2008.

Ophtalmologie

Sous la direction de Jean-Jacques SARAGOUSSI

Chirurgie du décollement de rétine, par D. CHAUVAUD, F. AZAN. 2004.
Chirurgie de la cataracte, par J.-L. ARNÉ. 2005.
Chirurgie de la réfraction, par J.-J. SARAGOUSSI. 2006.
Chirurgie palpébrale, par J.-P. ADENIS. 2007.

ORL

Sous la direction de François LEGENT

Chirurgie otologique, par Ph. BORDURE, A. ROBIER, O. MALARD. 2005.
Chirurgie du nez, des fosses nasales et des sinus, par J.-M. KLOSSEK, C. BEAUVILLAIN DE MONTREUIL. 2007.
Chirurgie cervico-faciale, par P. BEUTTER, L. LACCOURREYE, E. LESCANNE, S. MORINIÈRE. 2008.

Orthopédie-traumatologie de l'adulte

Sous la direction de Alain-Charles MASQUELET

Chirurgie orthopédique – Principe et généralités, par A.-C. MASQUELET. 2004.
Chirurgie de l'épaule et du coude, par M. MANSAT. 2005.
Chirurgie du genou, par Ph. NEYRET, P. VERDONK, T. AÏT SI SELMI. 2006.

Orthopédie-traumatologie de l'enfant

Sous la direction de Henri CARLIOZ

Orthopédie pédiatrique – Membre inférieur et bassin, par H. CARLIOZ, R. KOHLER. 2006.
Orthopédie pédiatrique – Membre supérieur, par P. JOURNEAU, J. COTTALORDA. 2008.

Urologie

Sous la direction de Jean-Michel DUBERNARD

Chirurgie de la prostate, par J.-M. DUBERNARD, C.-C. ABBOU. 2005.