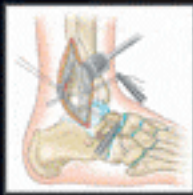
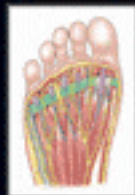
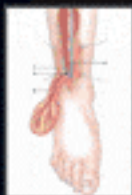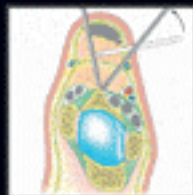THIBAUT LEEMRIJSE  
BERNARD VALTIN

# Pathologie du pied et de la cheville



MASSON

# Pathologie du pied et de la cheville

*Illustrations d'Antoine Barnaud*

*Illustrations chapitre I : Benoît Lengelé*

**THIBAUT LEEMRIJSE, BERNARD VALTIN**



## Chez le même éditeur

LA MAIN TRAUMATIQUE. TOME 1. L'URGENCE, PAR M. MERLE. 2010, 3<sup>e</sup> édition.

EXAMEN CLINIQUE DES MEMBRES ET DU RACHIS, PAR S. HOPPENFELD. 2009, 2<sup>e</sup> édition, 320 pages.

PIED, CHAUSSAGE ET PATHOLOGIES PROFESSIONNELLES, PAR B. FOUQUET, Y. ROQUELAURE, P. ABOUKRAT, C. HÉRISSON, ERRF.

Pathologie locomotrice et médecine orthopédique. 2009, 144 pages.

LE PIED DIABÉTIQUE, PAR G. HA VAN. Abrégés de médecine. 2008, 240 pages.

CHIRURGIE DE LA MAIN. TOME 3. AFFECTIONS RHUMATISMALES, DÉGÉNÉRATIVES. SYNDROMES CANALAIRES, PAR M. MERLE. 2007, 456 pages.

PODOLOGIE, PAR A. GOLDCHER. Abrégés de médecine. 2007, 5<sup>e</sup> édition, 320 pages.

CHIRURGIE DE L'AVANT-PIED, PAR B. VALTIN. TH. LEEMRIJSE. Cahiers d'enseignement de la Sofcot. 2007, 274 pages.

ORTHOPÉDIE PÉDIATRIQUE – MEMBRE INFÉRIEUR ET BASSIN, PAR H. CARLIOZ, R. KOHLER, Techniques chirurgicales. 2006, 368 pages.

LA MAIN TRAUMATIQUE. TOME 2. CHIRURGIE SECONDAIRE, LE POIGNET TRAUMATIQUE, PAR M. MERLE. 2005, 500 pages.

GUIDE PRATIQUE DE TRAUMATOLOGIE, PAR P. ROSSET, P. BURDIN, L. FAVARD, J. LAULAN, J. BARSOTTI, C. DUJARDI, C. CANCEL. 2005, 5<sup>e</sup> édition, 288 pages.

RÉÉDUCATION EN TRAUMATOLOGIE DU SPORT, TOME MEMBRE INFÉRIEUR, PAR J.-C. CHANUSSOT, R.-G. DANOWSKI. Sport. 2005, 4<sup>e</sup> édition, 448 pages.

TRAUMATOLOGIE DU SPORT, PAR J.-C. CHANUSSOT, R.-G. DANOWSKI. Sport. 2005, 7<sup>e</sup> édition, 408 pages.

CHIRURGIE ORTHOPÉDIQUE – PRINCIPES ET GÉNÉRALITÉS, PAR A.-C. MASQUELET. Techniques chirurgicales. 2004, 160 pages.

MANUEL DES VOIES D'ABORD EN CHIRURGIE ORTHOPÉDIQUE ET TRAUMATOLOGIQUE, PAR F. DUBRANA, D. LE NEN, C. LEFEVRE, M. PRUDHOMME, GROUPE D'ÉTUDE DE RECHERCHE D'ORTHOPÉDIE BRESTOISE. Techniques chirurgicales. 2002, 192 pages.

## Liste des collaborateurs

ABI RAAD Georges, MD, chirurgien orthopédiste, clinique Rizk, Beyrouth, Liban.

ALBERT Adrien, MD, médecin assistant spécialiste, cliniques universitaires Saint-Luc, Bruxelles, Belgique.

ALVAREZ GOENAGA Fernando, MD, chirurgien orthopédiste, hôpital San Rafael – clínica Tres Torres, Barcelone, Espagne.

AVAUX Marie, licenciée en kinésithérapie et réadaptation, service de médecine physique, cliniques universitaires Saint-Luc, Bruxelles, Belgique.

BAROUK Louis-Samuel, MD, chirurgien orthopédiste, clinique Saint-Antoine de Padoue, Bordeaux, France.

BAROUK Pierre, MD, chirurgien orthopédiste, clinique Saint-Antoine de Padoue, Bordeaux, France.

BAUDET Bernard, MD, chirurgien orthopédiste, clinique des Cèdres, Blagnac France.

BAUER Thomas, MD, chirurgien orthopédiste, service d'orthopédie et de traumatologie, CHU Ambroise Paré, Boulogne-Billancourt, France.

BESSE Jean-Luc, MD, PhD, chirurgien orthopédiste, centre hospitalier Lyon-Sud, Pierre-Bénite, France.

BOUYSSSET Maurice, MD, rhumatologue, hôpital Édouard-Hériot, Villefrance sur Saône, France.

CASADEI Roberto, MD, PhD, service de chirurgie orthopédique et oncologique, Istituto ortopedico Rizzoli, Bologne, Italie.

CERMOLACCE Christophe, MD, chirurgien orthopédiste, clinique Juge, Marseille, France.

CHAUVEAUX Dominique, MD, professeur des universités, chef du service d'orthopédie et de traumatologie, CHU Pellegrin, Bordeaux, France.

COILLARD Jean-Yves, MD, chirurgien orthopédiste, clinique du Parc, Lyon, France.

COLOMBIER Jean-Alain, MD, chirurgien orthopédiste, clinique de l'Union, Toulouse, France.

CORNU Olivier, MD, chirurgien orthopédiste, cliniques universitaires Saint-Luc, Bruxelles, Belgique.

CRONIER Patrick, MD, maître de conférences, chirurgien orthopédiste, département de chirurgie osseuse, CHU Angers, France.

CURVALE Georges, MD, professeur des universités, chef du service de chirurgie orthopédique et traumatologique, hôpital de la Conception, Marseille, France.

DAMIANO Joël, MD, rhumatologue, hôpital Bégin, Saint-Mandé, France.

DE GHELDERE Antoine, MD, chirurgien orthopédiste pédiatrique, Royal National Orthopaedic Hospital, Stanmore, Royaume-Uni.

DE LABAREYRE Hervé, MD, traumatologue du sport, clinique des Lilas, Les Lilas, France.

DE LAVIGNE Christophe, MD, chirurgien orthopédiste, clinique du sport, Mérignac, France.

DE MARCHI Fabrizio, MD, chirurgien orthopédiste, Istituto clinico Villa Aprica, Côme, Italie.

DE WACHTER Jeroen, MD, chirurgien orthopédiste, Sint-Blazius Hospital, Dendermonde, Belgique.

DELEU Paul-André, BSc. Hons. Pod., podologue, service de chirurgie orthopédique, cliniques universitaires Saint-Luc, Bruxelles, Belgique.

DELMI Marino, MD, chirurgien orthopédiste, clinique de Grangette, Chêne-Bougeries/Genève, Suisse.

DENORMANDIE Philippe, MD, chirurgien orthopédiste, CHU Raymond Poincaré, Garches, France.

DEREYMAEKER Greta, MD, PhD, chirurgien orthopédiste, University Hospital Antwerp, Edegem, Catholic University of Leuven, Heverlee, Belgique.

DESCHAMPS Kevin, MSc. Pod., podologue, Division of Musculoskeletal Disorders, Clinical Motion Analysis Laboratory, University Hospital Pellenberg, Belgique.

DETERMÉ Patrice, MD, chirurgien orthopédiste, clinique du Parc, Toulouse, France.

DEVOGELAER Jean-Pierre, MD, professeur, rhumatologue, chef de service de rhumatologie, cliniques universitaires Saint-Luc, Bruxelles, Belgique.

DEVOS BEVERNAGE Bernhard, MD, chirurgien orthopédiste, service de chirurgie orthopédique, cliniques universitaires Saint-Luc, Bruxelles, Belgique.

DIEBOLD Patrice, MD, chirurgien orthopédiste, ADR Medipole Gentilly St Jacques Maxeville-Nancy, France.

DOCQUIER Pierre-Louis, MD, chirurgien orthopédiste pédiatrique, chef de clinique adjoint, cliniques universitaires Saint-Luc, Bruxelles, Belgique.

DONATI Davide, MD, professeur associé, chirurgie orthopédique et oncologique, Istituto ortopedico Rizzoli, Bologne, Italie.

DOUIK Mongi, MD, chirurgien orthopédiste, chef de service, Institut Kassab, La Manouba, Tunisie.

FERRÉ Bruno, MD, chirurgien orthopédiste, Institut monégasque médico-chirurgical du sport, Monaco.

GENET François, MD, rééducateur, service de médecine physique et réadaptation, CHU Raymond-Poincaré, Garches, France.

GRAFF Wilfrid, MD, chirurgien orthopédiste, hôpital de la Croix Saint-Simon, Paris, France.

GRECMIP, groupe de recherche et d'étude en chirurgie mini-invasive du pied, Mérignac, France.

GUILLO Stéphane, MD, chirurgien orthopédiste, clinique du sport, Mérignac, France.

HADDO Omar, consultant en chirurgie orthopédique, Royal National Orthopaedic Hospital Stanmore, Royaume-Uni.

HINTERMANN Beat, MD, professeur, médecin-chef, chirurgien orthopédiste, hôpital Cantonal, Liestal, Suisse.

JARDÉ Olivier, MD, professeur de chirurgie orthopédique et de médecine légale, Amiens, France.

JUDET Thierry, MD, professeur des universités, chef de service de chirurgie orthopédique, CHU Raymond Poincaré, Garches, France.

KARRAY Slahedine, MD, chef du service d'orthopédie traumatologie, Institut Kassab, La Manouba, Tunisie.

KNUPP Markus, MD, chirurgien orthopédiste, hôpital Cantonal, Liestal, Suisse.

KOFOED Hakon, MD, chirurgien orthopédiste, Frederiksberg Hospital, Copenhague, Danemark.

LEEMRIJSE Thibaut, MD, professeur clinique, service de chirurgie orthopédique, cliniques universitaires Saint-Luc, Bruxelles, Belgique.

LACHAPELLE Jean-Marie, MD, dermatologue, professeur émérite à l'université catholique de Louvain, Belgique.

LAFFENETRE Olivier, MD, chirurgien orthopédiste et traumatologue, CHU Pellegrin, Bordeaux, France.

LAUTRIDOU Christine, MD, chirurgien orthopédiste, CHU Raymond-Poincaré, Garches, France.

LECOUVET Frédéric, MD, PhD, radiologue, cliniques universitaires Saint-Luc, Bruxelles, Belgique.

LENGELÉ Benoît, MD, PhD, professeur ordinaire à l'université catholique de Louvain, Invited Professor of Surgery, Harvard medical school ; chirurgien plasticien, cliniques universitaires Saint-Luc, Bruxelles, Belgique.

LEUMANN André, MD, chirurgien orthopédiste, Universitätsspital Basel, Schweiss, Allemagne.

MAESTRO Michel, MD, chirurgien orthopédiste et traumatologue, président de l'AFCP, Institut monégasque médico-chirurgical du sport, Monaco.

MAILHAN Laurence, MD, chirurgien orthopédiste et traumatologue, CHU Raymond-Poincaré, Garches, France.

MALDAGUE Pierre, MD, chirurgien orthopédiste, consultant externe, cliniques universitaires Saint-Luc, Bruxelles, Belgique.

MALERBA Francesco, MD, chirurgien orthopédique, Primario U.O. divisione-chirurgia del piede IRCCS Galeazzi, Milan, Italie.

MALGHEM Jacques, MD, radiologue, cliniques universitaires Saint-Luc, Bruxelles, Belgique.

MANICOURT Daniel, MD, PhD, professeur, rhumatologue, chef de clinique, cliniques universitaires Saint-Luc, Bruxelles, Belgique.

MATRICALI Giovanni A., MD, chirurgien orthopédiste, chef de clinique adjoint, université catholique de Louvain, Belgique.

MAYNOU Carlos, MD, professeur des universités, chef du service d'orthopédie A, hôpital R. Salengro, CHRU Lille, France.

MEHDI Nazim, MD, chef de clinique, assistant des hôpitaux, service d'orthopédie A, hôpital R. Salengro, CHRU Lille, France.

MEHERZI Mahamed-Hezi, MD, assistant hospitalier universitaire, service d'orthopédie et de traumatologie, Institut Kassab, La Manouba, Tunisie.

MERCURI Mario, MD, chirurgien orthopédiste et traumatologue, Istituto ortopedico Rizzoli, Bologne, Italie.

MESTDAGH Henri, MD, professeur des universités, service d'orthopédie A, hôpital R. Salengro, CHRU Lille, France.

MILANI Rossano, MD, chirurgien orthopédiste, Istituto ortopedico Galeazzi, Milan, Italie.

MOUSNY Maryline, MD, PhD, chirurgien orthopédiste pédiatre, service de chirurgie orthopédique, cliniques universitaires Saint-Luc, Bruxelles, Belgique.

NAUDI Stéphane, MD, chef de clinique, assistant des hôpitaux, service d'orthopédie A, hôpital R. Salengro, CHRU Lille, France.

OBERLIN Christophe, MD, professeur des Universités, chirurgien orthopédiste et traumatologue, CHU Bichat-Claude Bernard, Paris, France.

PAGENSTERT Geert, MD, chirurgien orthopédiste, University Hospital, Bonn, Allemagne.

PENDEVILLE Étienne, licencié en kinésithérapie et réadaptation, cliniques universitaires Saint-Luc, Bruxelles, Belgique.

PICLET-LEGRÉ Barbara, MD, chirurgien orthopédiste, Centre du pied, Marseille, France.

RAIMONDI A., MD, chirurgien orthopédiste, Istituto ortopedico Rizzoli, Bologne, Italie.

RIPPSTEIN Pascal, MD, chirurgien orthopédiste, Schulthess Klinik, Zürich, Suisse.

ROCHWERGER Alexandre, MD, PhD, professeur des universités, chirurgien orthopédiste, université de la Méditerranée, MD, CHU La Conception, Marseille, France.

RODRIGUEZ ALONZO Dante, MD, chirurgien orthopédiste, hôpital régional Las Mercedes, Chiclayo, Pérou.

ROMBOUITS Jean-Jacques, MD, chirurgien orthopédiste et traumatologue, ancien chef de service, cliniques universitaires Saint-Luc, Bruxelles, Belgique.

SCHNITZLER Alexis, MD, chef de Clinique assistant, service de médecine physique et réadaptation, CHU Raymond-Poincaré, Garches, France.

SOLOFOMALALA Gaëtan Duval, MD, professeur, chef de service d'orthopédie et traumatologie, CHU Fianarantsoa, Madagascar.

TENNSTEDT Dominique, MD, dermatologue, cliniques universitaires Saint-Luc, Bruxelles, Belgique.

THEVENIN-LEMOINE Camille, MD, chef de clinique assistant, service de chirurgie orthopédique et réparatrice pédiatrique, groupe hospitalier Armand-Trousseau, Paris, France.

TOUAM Chabane, MD, chirurgien orthopédiste, CHU Bichat-Claude Bernard, clinique Paris Montmartre, Paris, France.

TOLLEC Eric, MD, chirurgien orthopédiste, polyclinique du Tondu, Bordeaux, France.

TOURNÉ Yves, MD, PhD, chirurgien orthopédiste, groupe chirurgical république, Grenoble, France.

TRINCAT Sébastien, MD, chirurgien orthopédiste et traumatologue, CHU Raymond-Poincaré, Garches, France.

VALDERRABANO Victor, MD, PhD, chirurgien orthopédiste et traumatologue, Universitätsspital Basel, Suisse.

VALTIN Bernard (†), ancien attaché consultant de l'hôpital Bichat à Paris, chirurgien orthopédiste à la clinique des Lilas, France.

VAN DEN BEKEROM Michel, MD, chirurgien orthopédiste, Academic Medical Center, Amsterdam, Pays-Bas.

VAN DIJK Niek, MD, PhD, professeur en chirurgie orthopédique, chef de service, Academic Medical Center, Amsterdam, Pays-Bas.

VANDE BERG Bruno, MD, PhD, service de radiologie, cliniques universitaires Saint-Luc, Bruxelles, Belgique.

VANDELEENE Bernard, MD, endocrinologue, chef de clinique, cliniques universitaires Saint-Luc, Bruxelles, Belgique.

VILADOT PERICE Ramon, MD, chirurgien orthopédiste, service de chirurgie orthopédique et traumatologique, Clínica Tres Torres, Barcelone, Espagne.

VILADOT VOEGELI Antonio, MD, chirurgien orthopédiste, service de chirurgie orthopédique et traumatologique, Clínica Tres Torres, Barcelone, Espagne.

VILLET Loïc, MD, chirurgien orthopédiste et traumatologue, CHU Pellegrin, Bordeaux, France.

YOMBI Jean-Cyr, MD, médecin interniste, infectiologue, chef de clinique adjoint, service de médecine interne, pathologies infectieuses et tropicales, cliniques universitaires Saint-Luc, Bruxelles, Belgique.

## Préface

*Lorsque Thibaut Leemrijse m'a demandé, voici plusieurs mois, de rédiger quelques mots, en guise de préface pour le présent ouvrage, ma première réaction fut de refuser puisque, même si j'ai partagé la vie de Bernard Valtin durant plus de quarante ans, je n'ai pas la moindre compétence dans le domaine qui fut sa spécialité.*

*Si j'ai cependant fini par accepter d'écrire ces quelques lignes, c'est parce que je sais que, par-delà le savoir et la compétence professionnelle, la question de leur transmission occupait une place essentielle dans les préoccupations de Bernard. J'ai cru aussi comprendre que ce souci est non moins essentiel dans l'esprit de Thibaut. Aussi, ai-je supposé que c'est certainement pour cette raison qu'il m'a sollicitée. Je me rappelle en effet très précisément l'époque de sa rencontre avec Bernard et, en particulier, la communauté d'intérêt qui les a conduits par la suite à élaborer en commun divers importants ouvrages, non pas comme un maître et un élève, mais plutôt en praticiens et chercheurs qui, quoique de génération différente, sont mus par le même désir de divulguer et ainsi de partager le résultat de leurs travaux afin de contribuer autant que faire se peut à l'accroissement de la connaissance et à l'amélioration des techniques chirurgicales susceptibles d'en résulter. Surtout, je pense avoir également compris que, par-delà la progression des techniques, c'est en avant tout aux malades que l'un et l'autre n'ont jamais cessé de penser.*

*Je me rappelle aussi les circonstances dans lesquelles naquit le projet du livre. Lorsque Thibaut vint le trouver pour lui proposer de travailler avec lui à cette tâche ambitieuse, Bernard pensait mettre bientôt un terme à sa carrière de chirurgien et d'enseignant. Néanmoins, il se laissa sans grande difficulté convaincre par son plus jeune collègue et ami. Encore ignorant de la maladie qui devait l'emporter, il se lança donc avec lui dans l'entreprise avec d'autant plus d'enthousiasme qu'il pensait qu'il s'agirait là de sa dernière contribution scientifique avant une retraite mûrement décidée.*

*Le destin n'a pas voulu qu'il voie l'achèvement de ce projet qui lui tenait tant à cœur. J'imagine cependant qu'il aurait été enchanté par le livre dont la parution aujourd'hui doit tout à la détermination de Thibaut qui, durant deux longues années, a poursuivi seul et mené à terme un ouvrage initialement conçu à deux. C'est pourquoi je crois pouvoir, au nom de Bernard Valtin, lui transmettre, ainsi qu'à toutes celles et ceux qui ont contribué à cette entreprise, un grand remerciement.*

Monique Valtin

## Avant-propos

Faire la synthèse de l'ensemble des données concernant la pathologie du pied et de la cheville nous semblait, à Bernard Valtin et moi-même, important. L'exprimer et la rédiger en français dans un ouvrage collectif comprenant de nombreux auteurs européens devait être pour nous un gage de promotion de nos connaissances sur le sujet. Le lecteur, qu'il soit soignant paramédical, médecin rhumatologue ou rééducateur, chirurgien orthopédiste, spécialisé ou non en pathologie du pied, trouvera des réponses à ses questions ou des voies de réflexion. Cette idée nous tenait à cœur depuis longtemps et sur ces trois dernières années, nous l'avons formalisée au travers de cet ouvrage. Commencé avec Bernard Valtin, qui me fit l'honneur de sa confiance et de son enseignement pendant plus de dix ans, cet ouvrage n'a pas pu être terminé ensemble car il nous a malheureusement quitté trop tôt.

Bernard Valtin présentait un cursus méconnu, d'abord en chirurgie de la main, avec de très nombreuses publications sur le sujet dont il me disait en souriant : « j'ai beaucoup parlé de chirurgie de la main alors que j'avais peu d'expérience puis j'ai beaucoup moins publié sur le pied dont j'avais une certaine expérience... ». Son travail en ce domaine est cependant majeur. La chirurgie de la polyarthrite dont il affectionnait particulièrement ses malades chroniques, étant lui-même passionné de relation humaine et des subtilités de l'esprit, lui tenait à cœur et il revendiquait une chirurgie efficace et fiable qui soulage ces patients fort affectés par leurs douleurs articulaires. Ses exposés sur les griffes d'orteils étaient passionnants car il était bien conscient que le plus petit défaut résiduel suite à une chirurgie étendue de l'avant-pied laissera, principalement au niveau d'un orteil, au patient et le plus souvent à la patiente une sensation d'échec mal toléré de tous. On se souvient d'un de ses aphorismes : « La chirurgie du pied est l'oubliée de l'orthopédiste, la chirurgie des orteils reste l'oubliée du chirurgien du pied ». Il décrivit, de façon indépendante, le syndrome de compression du nerf plantaire latéral, sujet qui le passionnera et le fera retourner au laboratoire d'anatomie afin de comprendre au mieux les différents sites de compression auxquels ce nerf peut être soumis. De même, sa technique originale de reconstruction des hallux varus iatrogènes, basée sur le transfert du premier interosseux est logique sur le plan des transferts tendineux. Irrité par le massacre de la chirurgie de résection, il fustige l'intervention de Keller, parfois réalisée sur des jeunes patientes et dénonçait, comme on le sait maintenant, le nombre de complications secondaires à cette technique.

Il fut un acteur incontesté du groupe *Pied Innovation* qui suscita de nombreuses publications et de congrès. Il fut à l'origine avec ses amis du groupe, du concept de la reconstruction de l'avant-pied qui suscita l'envolée de la chirurgie de l'avant-pied en France comme la *scarf-connexion*, il organisa le congrès sur le Weil, plus Weil que Weil et j'oublie tant de choses...

Travail majeur de sa carrière, il coordonne la première monographie sur la chirurgie de l'avant-pied, dans les cahiers d'enseignement de la Sofcot, à la demande de Monsieur Jacques Duparc. Il décrira entre autres, dans ceux de l'EFORT, l'ostéotomie de Weil, les griffes d'orteils, participera à la table ronde de la Sofcot sur l'hallux rigidus et celle de 2002 sur la chirurgie de l'avant-pied. Il me fit l'honneur de coordonner avec lui, la réédition du cahier d'enseignement de la Sofcot sur la chirurgie de l'avant-pied qui sera largement retravaillée.

Son rôle dans les sociétés fut très important en France comme au niveau européen : en 1992, le groupe de réflexion *Pied Innovation* est formé, travaillant en étroite collaboration avec des sociétés industrielles et aura un rôle fondamental dans l'essor de cette chirurgie en France. Bernard Valtin, avec d'autres, forme le *Groupe d'Étude du Pied* en 1993, société chirurgicale indépendante, qui deviendra ensuite l'Association française de chirurgie du pied que nous connaissons actuellement. Vers les années 1995, on lui propose la présidence de l'*European Foot and Ankle Society* qui sous son impulsion sera l'union de l'*European Federation et l'European Society of Foot and Ankle Surgeon*. Il préside le premier congrès européen à Paris, uniquement en anglais, ce qui fera grimacer nombre de chirurgiens du pays...

C'est aussi un des membres fondateurs du diplôme interuniversitaire de chirurgie du pied dont il restera un des enseignants hors pairs. Il est, au sein du groupe *Pied Innovation* et ailleurs, un passionné de la réflexion, du juste, du concept qui marche et qui nous aide ; il réprime le raisonnement purement théorique...

Cet homme aux grandes qualités humaines, un maître et un ami me manquent, lui qui rechercha toute sa vie la perfection de l'acte chirurgical et le soulagement de ses malades. Que cet ouvrage soit un hommage à ce qu'il a fait et apporté à la chirurgie du pied en France et en Europe et ce travail accompli témoin de notre amitié.

Ce traité s'articule en trois parties : la première concerne des notions fondamentales qui sont indispensables pour faire progresser notre réflexion même si elles sont parfois difficiles à maîtriser et à comprendre ; une deuxième partie de techniques chirurgicales reconnues et détaillées par de nombreux auteurs qui font autorité sur le sujet ; et une troisième partie médico-chirurgicale car le pied reste souvent le témoin ou la victime d'une pathologie sous jacente qu'il ne faut pas mésestimer.

D'un point de vue sémantique, cet ouvrage s'appuie sur la nomenclature internationale francisée. On parlera donc, entre autres, de talus, de naviculaire ou de calcaneus... La latéralité se décline en « médial ou latéral » mais nous avons conservé, par souci de compréhension de la tradition et de l'expérience de chacun de nous, les termes « interne et externe » lorsqu'il s'agit de rotation de l'ensemble d'un segment. Dans le même ordre d'idée, les termes « supérieur et inférieur » ne se sont pas encore substitués à la terminologie « crâniale et caudale » moins implicitement compréhensible. Cependant, on retrouve parfois certaines structures sous des appellations multiples car l'usage n'a pas encore permis de les unifier, je pense particulièrement à l'articulation de la cheville qui se voudra parfois tibiotalienne ou talocrurale. Un choix délibéré de mise en page des différentes illustrations, quelque peu moins habituel de l'avant pied, se fera en position anatomique, orteil vers le bas, comme si nous observions le patient en face de nous.

Pour clôturer cet avant-propos, je tiens à remercier chaleureusement tous ceux qui m'ont soutenu et aidé dans la réalisation de ce traité : Catherine et nos enfants, privés de nombreuses heures de présence ; mes collaborateurs directs, Bernhard Devos Bevernage, Pierre Maldague et Paul-André Deleu toujours positifs et participants sans compter dans la finalisation, la traduction et la relecture des chapitres ; tous les auteurs que vous pouvez lire en liminaire, qui m'ont fait confiance sur la réalité de ce projet et dont chacun est responsable de sa qualité ; Antoine de Gheldere pour l'énorme travail de traduction des documents anglais ; Priscilla D'Agostino pour la traduction des textes italiens ; Christian Delloye, mon chef de service pour sa compréhension et Monique Francoise, ma secrétaire qui mit en frappe des milliers de mots de cet ouvrage.

Je vous souhaite dès maintenant une excellente lecture.

Thibaut Leemrijse

# Table des matières

Liste des collaborateurs .....	V
Préface .....	IX
Avant-propos .....	XI

## PARTIE I : Principes fondamentaux. Lésions congénitales du pied et de la cheville

1 – Anatomie chirurgicale du pied et de la cheville, par B. Lengelé, Th. Leemrijse .....	3
2 – Biomécanique du pied et de la cheville, par M. Maestro, B. Ferré .....	33
3 – Imagerie du pied et de la cheville : mode d'emploi, par B. Vande Berg, F. Lecouvet, J. Malghem.....	49
4 – Notion de force et de baropodométrie, B. Ferré .....	61
5 – Notion de pathologie congénitale, par P.-L. Docquier, M. Mousny, A. de Gheldere, J.-J. Rombouts, P. Maldague .....	73
<i>Pathologie congénitale du pied (74)</i>	
<i>Synostose et désynostose (88)</i>	

## PARTIE II : Techniques chirurgicales

### Section 2.1 – Avant-pied

6 – Hallux valgus, par B. Valtin, B. Baudet, G. Curvale, B. Piclet-Legré, L.-S. Barouk, P. Barouk, W. Graff, E. Toullec.....	99
<i>Généralités (100)</i>	
<i>Gestes communs de libération latérale dans la chirurgie de l'hallux valgus (102)</i>	
<i>Ostéotomie de la première phalange dans la chirurgie de l'hallux valgus (107)</i>	
<i>Traitement de l'hallux valgus selon la technique de Mac Bride modifiée (112)</i>	
<i>Ostéotomie en chevron du premier métatarsien (117)</i>	
<i>Scarf du premier métatarsien (123)</i>	
<i>Ostéotomies basimétatarsiennes dans l'hallux valgus (131)</i>	
7 – Hallux rigidus, par G. Curvale .....	137
8 – Prothèse métatarsophalangienne du premier rayon, par B. Devos Bevernage .....	147
9 – Arthrodèse métatarsophalangienne du premier rayon, par Y. Tourné .....	157
10 – Dorsal bunion, par A. Albert, Th. Leemrijse .....	167



11 – Excès de correction : l'hallux varus, par A. Rochwerger .....	173
12 – Pathologie sésamoïdienne de la première articulation métatarsophalangienne, par M. Maestro .....	179
13 – Métatarsalgies latérales, pathologie du cinquième rayon : traitements chirurgicaux, par G. Abi Raad, O. Jardé, Th. Leemrijse, E. Toullec, P. Diebold, M. Maestro, P. Maldague .....	191
<i>Introduction (192)</i>	
<i>Ostéotomie basale des métatarsiens latéraux (192)</i>	
<i>Ostéotomie distale (197)</i>	
<i>Pathologie du cinquième rayon (208)</i>	
<i>Implants en silicone monobloc dans le remplacement des articulations     métatarsophalangiennes latérales (216)</i>	
<i>Chirurgie de la plaque plantaire (221)</i>	
14 – Pathologie des orteils : clinique et traitement chirurgical, par B. Valtin, Th. Leemrijse .....	227
15 – Chirurgie par technique percutanée de l'avant-pied : hallux valgus, métatarsalgies, cinquième rayon, par O. Laffenetre, C. de Lavigne, T. Bauer, J.-Y. Coillard, S. Guillo, P. Determe, C. Cermolacce, GRECMIP (Groupe de recherche et d'étude en chirurgie mini-invasive du pied) .....	243

### Section 2.2 – Médio-pied

16 – Chirurgie du Lisfranc, par P. Rippstein, Th. Leemrijse .....	255
<i>Interventions de Lapidus (256)</i>	
<i>Arthrodèse du Lisfranc (261)</i>	

### Section 2.3 – Arrière-pied

17 – Ostéotomie calcanéenne de réalignement de l'arrière-pied, par F. Malerba, F. de Marchi, R. Milani, O. Haddo .....	267
18 – Arthrodèses partielles du couple de torsion : sous-talienne, talonaviculaire, calcanéocuboïdienne, par J.-A. Colombier .....	279
19 – Double arthrodèse de l'arrière-pied, par G. Dereymaeker, J. De Wachter .....	289

### Section 2.4 – Cheville

20 – Chirurgie arthroscopique, par B. Devos Bevernage, N. Van Dijk .....	299
<i>Arthroscopie des conflits antérieurs (300)</i>	
<i>Arthroscopie du carrefour postérieur (306)</i>	
21 – Arthrolyse et chirurgie mobilisatrice, par Th. Judet .....	317
22 – Lésions ostéochondrales du talus, par G. Matricali .....	323
<i>Lésions ostéochondrales du dôme talien (324)</i>	
<i>Lésions ostéochondrales sous-taliennes (340)</i>	
23 – Ostéotomie de sauvetage pour les arthroses de cheville en valgus ou varus, par G. Pagenstert, A. Leumann, B. Hintermann, V. Valderrabano .....	343
24 – Traitement de l'instabilité chronique et isolée de la syndesmose tibiofibulaire distale, par M. Van den Bekerom, B. Devos Bevernage, N. Van Dijk .....	355
25 – Arthrodèse talocrurale, par C. Maynou, N. Mehdi, S. Naudi, H. Mestdagh .....	363
<i>Arthrodèse talocrurale (364)</i>	
<i>Arthrodèse talocrurale sur nécrose (373)</i>	
<i>Arthrodèse talocrurale arthroscopique (374)</i>	
26 – Arthrodèse tibio-talocalcanéenne par clou rétrograde, par O. Laffenetre, G. Solofomalala D., L. Villet, D. Chauveaux .....	379

- 27 – Prothèse totale de cheville, par H. Kofoed, Th. Leemrijse, J.-L. Besse ..... 389  
*Réflexions sur la prothèse totale de cheville (390)*  
*Aspects pratiques (392)*  
*Révision des prothèses totales de cheville (405)*

### Section 2.5 – Syndromes statiques

- 28 – Traitement chirurgical du pied creux, par G. Curvale ..... 415
- 29 – Traitement chirurgical du pied plat, par Th. Leemrijse, R. Viladot Perice, A. Viladot Voegeli, F. Alvarez Goenaga, M. Knupp, B. Hintermann, G. Pagenstert, V. Valderrabano, M. Maestro ..... 425  
*Introduction (426)*  
*Implant sous-talien dans le traitement du pied plat valgus (427)*  
*Technique de Cobb pour le traitement du pied plat souple (434)*  
*Ostéotomie calcanéenne, transfert tendineux du long fléchisseur de l'hallux et du long fléchisseur des orteils (436)*  
*Ostéomie latérale du calcanéus selon Hintermann (439)*  
*Arthrodèse d'allongement calcanéocuboïdienne pour le pied pronateur (444)*  
*Correction du pied plat irréductible par triple arthrodèse avec résection-greffe de la tête talienne dans l'articulation sous-talienne (446)*

### Section 2.6 – Lésions tendino-ligamentaires

- 30 – Instabilités latérales chroniques de cheville, par J.-L. Besse ..... 453
- 31 – Instabilité médiale de la cheville, par B. Hintermann ..... 469
- 32 – Rupture récente du tendon calcanéen, par M. Delmi ..... 477
- 33 – Ruptures anciennes et tendinopathies du tendon calcanéen, par J.-L. Besse ..... 485  
*Ruptures anciennes ou négligées (486)*  
*Tendinopathies (492)*  
*Techniques d'allongement du complexe gastrocnémien-soléaire – Tendon calcanéen (499)*
- 34 – Pathologies des tendons fibulaires : tendinose, lésions fissuraires, rupture et luxation, par Y. Tourné ..... 503
- 35 – Rupture du tendon tibial antérieur, par D. Rodriguez Alonzo, P. Maldague ..... 515
- 36 – Tendinoscopies de l'arrière-pied, par O. Laffenetre, L. Villet, G. Solofomalala D., D. Chauveaux ..... 521

### Section 2.7 – Lambeaux du pied et de la cheville

- 37 – Couverture cutanée du pied et de la cheville, par C. Touam ..... 527

## PARTIE III : Le pied médico-chirurgical

### Section 3.1 – Pied neurologique

- 38 – Pied tombant neurologique périphérique, par Th. Judet ..... 543
- 39 – Traitement chirurgical du pied spastique chez l'adulte, par P. Denormandie, S. Trincat, C. Lautridou, F. Genet, A. Schnitzler, C. Thévenin-Lemoine, L. Mailhan, Th. Judet ..... 551
- 40 – Aspects particuliers de la chirurgie du pied polio et stratégie thérapeutique, par S. Karray, M.-H. Meherzi, M. Douik ..... 565
- 41 – Syndromes canaux du nerf tibial postérieur et de ses branches – Talalgies, par M. Delmi ..... 573

42 – Autres syndromes canaux du pied et de la cheville, par D. Rodriguez Alonzo, Th. Leemrijse, C. Oberlin .....	581
<i>Syndrome du tunnel tarsien antérieur (compression du nerf fibulaire profond) (582)</i>	
<i>Syndrome du fibulaire superficiel (compression du nerf fibulaire superficiel) (584)</i>	
<i>Compression du nerf sural (586)</i>	
<i>Compression du nerf fibulaire commun (588)</i>	
43 – Métatarsalgie de Morton, par M. Delmi .....	591
<b>Section 3.2 – Pied inflammatoire</b>	
44 – Pied inflammatoire, par M. Bouysset, J. Damiano .....	597
45 – Chirurgie du pied et de la cheville rhumatoïdes, par Th. Leemrijse, B. Valtin .....	607
46 – Pied diabétique, par B. Vandeleene, Th. Leemrijse, M. Delmi .....	635
<i>Le pied neurovasculaire (636)</i>	
<i>Pied de Charcot diabétique (650)</i>	
47 – Infection du pied et de la cheville, par J.-C. Yombi, O. Cornu .....	657
<b>Section 3.3 – Pied tumoral</b>	
48 – Les tumeurs au niveau du pied, par R. Casadei, A. Raimondi, D. Donati, M. Mercuri .....	677
<b>Section 3.4 – Pied séquellaire</b>	
49 – Syndrome des loges du pied, par P. Cronier .....	709
50 – Séquelles du pied bot à l'âge adulte – réflexions thérapeutiques, par P.-L. Docquier, A. de Gheldere, Th. Leemrijse .....	715
51 – Amputations et désarticulations du pied et de la cheville, par B. Devos Bevernage, Th. Leemrijse .....	725
<b>Section 3.5 – Atteintes des parties molles et des phanères</b>	
52 – Dermatoses fréquentes au niveau du pied, par D. Tennstedt, J.-M. Lachapelle .....	737
53 – Pathologie unguéale, par P. Maldague .....	749
<b>Section 3.6 – Traitement médical du pied et de la cheville</b>	
54 – Orthèses plantaires : types et validités, par P.-A. Deleu, K. Deschamps, Th. Leemrijse ....	761
55 – Rééducation du pied et de la cheville, par M. Avaux, É. Pendeville, Th. Leemrijse .....	773
56 – Traitement médical des tendinopathies, par H. de Labareyre .....	781
57 – Fractures de fatigue du pied, par H. de Labareyre .....	789
58 – Algodystrophie sympathique réflexe ou syndrome douloureux régional complexe de type I, par D. Manicourt, J.-P. Devogelaer .....	797
<b>Index</b> .....	815

CHAPITRE I

# Anatomie chirurgicale du pied et de la cheville

B. LENGELÉ, Th. LEEMRIJSE

*Illustrations de Benoît Lengelé*

Anatomie chirurgicale de la cheville et de l'arrière-pied .....	4	Anatomie chirurgicale de l'avant-pied .....	16	De l'anatomie des structures communes .....	25
				Conclusion .....	30

*De nombreux livres ont décrit l'anatomie de façon analytique et extensive.*

*Le but de ce chapitre n'est pas de reprendre ces notions en répétant l'ordre immuable, consacré par l'âge, de leur présentation rigoureuse et exhaustive.*

*Ce chapitre concerne une analyse sectorisée sur la description des principaux sites chirurgicaux que sont la cheville, l'arrière-pied et l'avant-pied.*

*Son ambition est de rappeler au chirurgien quelques notions cardinales d'anatomie qui peuvent, nous l'espérons, guider de façon raisonnée les gestes de sa pratique courante. Cela étant, il est difficile d'extraire des notions anatomiques d'un seul de ces sites sans prendre également en considération le pied et la cheville dans leur ensemble et sans les inclure également dans l'architecture générale du membre pelvien tant chacun des segments de celui-ci intervient et interagit en effet de façon bien établie dans la biomécanique du pas. Pour la commodité de la description, nous envisageons ici séparément trois sites principaux en faisant référence à leur anatomie chirurgicale.*

*La cheville, l'arrière-pied et l'avant-pied se succèdent, segment par segment, et dans une perspective résolument fonctionnelle, leur constitution squelettique, leurs appareils articulaires*

*et leurs principaux acteurs musculaires.*

*L'anatomie vasculaire, nerveuse et le système suro-achilléo-plantaire sont ensuite traités de façon globale.*

*Les descriptions anatomiques qui suivent s'attachent donc à rapporter de façon quelque peu inhabituelle des notions topographiques d'ostéologie, de syndesmologie et de myologie qui, s'autonomisant de tout souci systématique, n'en restent pas moins conformes à celles que l'on peut trouver énoncées, différemment dans les grands traités classiques [50, 56, 64].*

*Les notions morphologiques évoquées dans ce chapitre ne veulent en outre en rien se substituer aux notions de biomécanique élémentaires de la cheville et du pied qui sont discutées au chapitre 2.*

## ANATOMIE CHIRURGICALE DE LA CHEVILLE ET DE L'ARRIÈRE-PIED

### De l'articulation talocrurale

L'articulation talocrurale unit le talus à la mortaise tibiofibulaire. De nature trochléenne et donc mono-axiale, elle est le siège des mouvements de flexion et d'extension du pied. Le talus y est la pièce mécanique cardinale située à la jonction entre le pilon tibial et les articulations de l'arrière-pied.

Autrefois appelé astragale, le talus est un os court, allongé sagittalement, qui possède un corps central, une tête antérieure et un col étranglé, situé à l'union de ces deux parties. On lui décrit également trois processus :

- un médial ;
- un latéral ;
- un postérieur.

Le corps du talus est irrégulièrement cuboïde et forme un massif osseux dense, intercalé entre le pilon tibial, la pince bimalléolaire et le calcaneus.

Sa face supérieure, articulaire, fortement convexe sagittalement, décrit un arc d'environ 120° et forme la trochlée talienne. Légèrement concave transversalement, elle est parcourue par une gorge peu profonde dont l'axe regarde en avant et légèrement latéralement et délimite ainsi, avec l'axe sagittal, un angle d'environ 15°, responsable du valgus physiologique du pied. Plus large en avant qu'en arrière, cette surface supérieure encroûtée d'un épais cartilage répond à la surface articulaire inférieure du pilon tibial. Plus ou moins déprimée transversalement selon les sujets, elle est également asymétrique dans le plan frontal, présentant de part et d'autre de sa gorge un versant latéral généralement un peu plus haut et un peu plus étendu que le versant médial. Mentionnons également ici que l'axe de cette surface articulaire forme, avec l'axe du col du talus, un angle obtus, dit de déclinaison, ouvert médialement, et mesure environ 150°. Certains auteurs en mesurent l'ouverture antérieure aiguë, qui est comprise entre 7 et 43° en fonction des études [50, 64, 57].

La face médiale du corps du talus s'oppose à la malléole médiale. Stabilisée dans sa partie inférieure rugueuse par le puissant ligament collatéral médial, elle présente à cet effet, dans sa partie supérieure, une surface articulaire dite malléolaire médiale. Légèrement excavée dans le plan frontal, celle-ci a la forme d'une virgule.

À l'opposé, la face latérale du corps du talus s'articule avec la malléole fibulaire par l'intermédiaire d'une surface malléolaire latérale, beaucoup plus étendue que la précédente. De forme triangulaire à base supérieure, cette surface est également excavée dans le plan frontal et se termine en bas par un sommet arrondi, déjeté latéralement qui se continue par le processus latéral du talus. À son sommet, cette éminence donne insertion aux ligaments talo-fibulaire antérieur et talocalcanéen latéral.

Enfin, la face postérieure du corps du talus se prolonge en pente douce par le processus postérieur du talus qui reste extra-articulaire mais présente un rapport étroit avec la gaine synoviale du tendon du muscle long fléchisseur de l'hallux. Celui-ci creuse un profond sillon, oblique en bas et médialement qui est bordé par deux tubercules saillants :

– le tubercule latéral est d'ordinaire le plus marqué. Par son sommet, il donne insertion au ligament talofibulaire et talocalcanéen postérieur ;

– le tubercule médial sert pour sa part de point d'appui aux ligaments tibiotalaire postérieur et talocalcanéen médial (*figure 1.3*).

Les tailles relatives de ces deux tubercules sont variables et chacun d'eux peut présenter occasionnellement une petite surface articulaire inférieure en rapport avec la face supérieure du calcanéus.

L'os trigone, surnuméraire, se dispose lorsqu'il est présent contre le sommet du tubercule latéral. Son incidence a été estimée entre 2 et 8 % dans la littérature [56, 61]. Il est souvent bilatéral. Dans certains cas, il fusionne avec le tubercule latéral et est alors appelé processus trigone. Il peut alors exister une véritable contribution de cet os à la coalition talocalcanéenne.

Pour recevoir la surface articulaire asymétrique, qui s'étend sur les faces supérieure, médiale et latérale du corps du talus, l'extrémité distale du squelette jambier présente elle aussi trois surfaces articulaires jointives, réunies entre elles par un interligne mobile qui confère à la mortaise tibiofibulaire son caractère dynamique original. Le pilon tibial présente en effet une surface articulaire convexe, asymétrique dans les plans frontal et sagittal, qui répond parfaitement à l'asymétrie de la trochlée du talus. Grossièrement rectangulaire à grand axe transversal, elle présente une concavité sagittale décrivant un arc de 80° environ ainsi qu'une arête mousse antéropostérieure qui glisse dans la gorge de la trochlée talaire. La surface articulaire de la malléole médiale est en continuité avec la précédente. Lisse, elle forme avec elle un angle obtus ouvert en bas et latéralement. De forme triangulaire, elle est légèrement convexe et plus large dans sa partie proximale, répondant ainsi parfaitement à la surface articulaire médiale du talus.

Isolée, la surface articulaire de la malléole fibulaire enfin est triangulaire, à sommet inférieur. Légèrement convexe dans le plan frontal, elle est en rapport, en arrière, avec la fossette muqueuse qui donne insertion au fort ligament calcanéofibulaire. Les éléments squelettiques de la pince articulaire tibiofibulaire ainsi constituée sont stabilisés par les faisceaux fibreux denses des ligaments talofibulaires antérieur et postérieur. Le ligament tibiofibulaire interosseux s'y ajoute, dont le versant distal est en rapport avec le cul-de-sac synovial de l'articulation talocrurale et dont la partie proximale est en continuité avec la membrane interosseuse de la jambe (*figure 1.6*). La stabilité de la syndesmose, complexe qui réunit ainsi les extrémités distales du tibia et de la fibula, est essentiellement due mécaniquement à l'ensemble fonctionnel qu'elle forme avec la membrane interosseuse sus-jacente. Si, en pratique, l'articulation tibiofibulaire distale est presque immobile, l'on n'y observe pas moins, dans la dynamique de la cheville, de faibles déplacements tantôt de rotation, tantôt de translation axiale qui impliquent la fibula [15, 17]. Ainsi, au cours de la flexion dorsale extrême du pied, la trochlée du talus dispose sous la mortaise tibiofibulaire sa plus large surface et écarte donc la malléole latérale en dehors d'environ 1 à 2 mm. Il en résulte une légère ascension et rotation médiale de la fibula. À l'inverse, lors de la flexion plantaire ou extension de la cheville, la malléole latérale se déplace vers le bas et médialement afin de resserrer la pince bimalléolaire sur la partie postérieure, plus étroite, de la trochlée talaire. Fonctionnellement, cette translation du piston fibulaire est engendrée par la contraction des muscles fibulaires et surtout par celle du muscle long fléchisseur de l'hallux qui y prend appui. Elle

s'accompagne d'une mise en tension de la membrane interosseuse de la jambe, qui, avec la butée dynamique du tendon du fléchisseur de l'hallux à la face postérieure du talus, assure la pleine fixité de la cheville lorsqu'elle est en fin de la course de sa flexion plantaire [44] (*figure 1.3*).

## Du complexe ligamentaire stabilisateur de la cheville

L'articulation talocrurale, que nous venons de décrire, est stabilisée médialement par un important complexe ligamentaire qui, de chaque côté, comprend plusieurs faisceaux fibreux disposés en deux plans. Parmi ceux-ci, certaines fibres courtes réunissent la mortaise tibiofibulaire au talus et servent donc, à proprement parler, de contreforts à l'articulation talocrurale. Les autres fibres ligamentaires, longues, s'étendent des malléoles jusqu'au calcanéus et jusqu'à l'os naviculaire. Elles intéressent donc aussi la stabilité des articulations subtalaire et médiotarsienne et contribuent ainsi à réunir les trois articulations en série en un ensemble fonctionnel qui, lors du pas, adapte dans tous les plans la position du talon au sol.

### Ligament collatéral médial ou ligament deltoïde

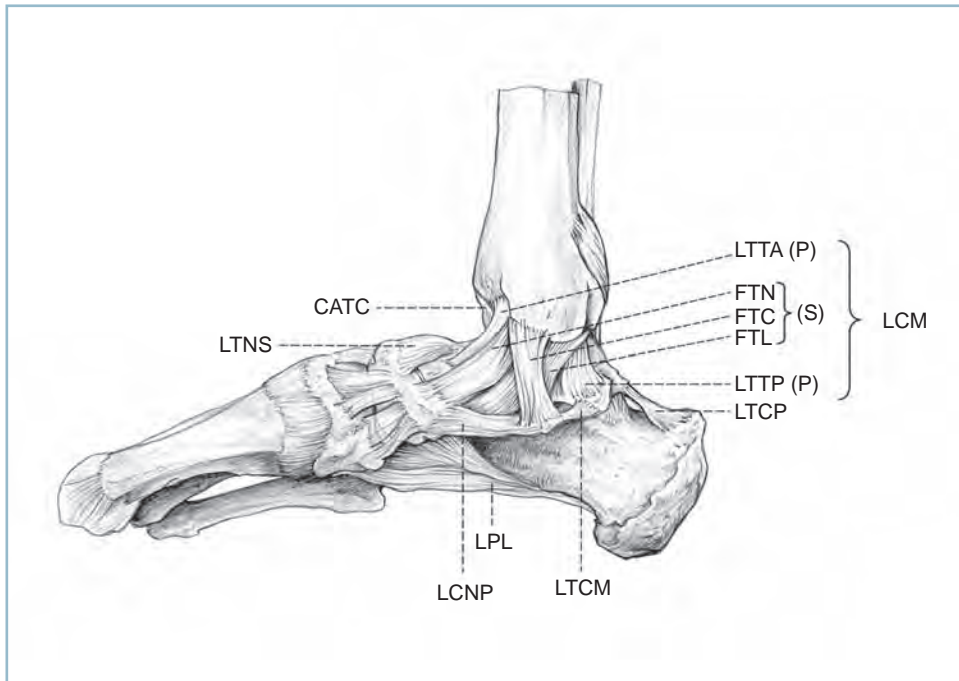
Triangulaire et très résistant, le ligament collatéral tibial ou médial est tendu entre la malléole médiale et les deux os du tarse postérieur (*figure 1.1*). Mais, se prolongeant en avant jusque sur le tarse antérieur, il contribue également au soutien de l'arche plantaire médiale. Sur le plan descriptif, ses fibres qui quittent toutes le sommet de la malléole médiale se disposent en deux couches, une superficielle et une profonde [14, 28, 48, 56] :

– la couche profonde, courte et solide s'étend en éventail entre le tibia et le talus. On n'y distingue généralement deux faisceaux contigus, le ligament tibiotalaire antérieur dont la taille est variable et qui s'insère sur la face médiale du col du talus et le ligament tibiotalaire postérieur, beaucoup plus puissant, qui s'étend sur environ 1,5 cm et s'insère sur la face médiale du corps du talus, juste sous la surface articulaire malléolaire médiale et jusqu'au tubercule médial du processus talaire postérieur ;

– la couche superficielle du ligament deltoïde comprend des fibres longues qui s'étalent pour former une vaste lame triangulaire à base distale tendue entre le tibia, en haut, et le complexe calcanéonaviculaire en bas. L'éventail ainsi dessiné est plus large et plus long que celui formé par les fibres profondes qui débordent toutefois, en avant et en arrière, ses bords antérieur et postérieur. Chirurgicalement, cette disposition anatomique peut influencer, voire modifier les relations articulaires entre le talus et le calcanéus lorsqu'une arthrolyse distraction de l'articulation subtalaire est réalisée sur des fibres ligamentaires distendues. Sur le plan descriptif et fonctionnel, on y isole trois faisceaux contigus qui forment le complexe tibio-calcanéo-talonaviculaire :

- le faisceau antérieur, dit tibionaviculaire, tire son origine du bord antérieur de la malléole médiale. Il croise la face médiale du col du talus sur laquelle il envoie parfois quelques fibres dites tibiotalaires antérieures superficielles. Puis, dépassant la tête du talus, il se termine sur la tubérosité de l'os naviculaire. Ses fibres se dirigent de façon curviligne vers le bas et





### 1.1 Vue médiale de l'appareil ligamentaire de la cheville droite.

Sur son versant médial, la capsule de l'articulation talocrurale (CATC) est renforcée par le ligament collatéral médial (LCM) dont la couche profonde (P) comprend les ligaments tibiotalaires antérieur (LTTA) et postérieur (LTTP) et dont la couche superficielle (S) rassemble les faisceaux tibionaviculaire (FTN), tibiocalcanéen (FTC) et tibioligamentaire (FTL). Ce dernier prend appui, en bas, sur le ligament calcanéonaviculaire plantaire (LCNP) ou *spring ligament*. La vue représente également les ligaments talocalcanéens médial (LTCM) et postérieur (LTCP), le ligament talonaviculaire supérieur (LTNS) et le ligament plantaire long (LPL).

vers l'avant et dessinent ainsi sur le côté médial de la cheville une faux ligamentaire à concavité antérosupérieure renforçant le versant médial de la capsule talonaviculaire,

- le faisceau intermédiaire, dit tibioligamentaire, se détachant du bord antérieur de la malléole médiale, derrière le précédent. Ses fibres se dirigent longitudinalement en bas et s'écrasent pour se terminer sur le côté médial du ligament calcanéonaviculaire. Renforçant celui-ci qui est tendu entre le sustentaculum tali et l'os naviculaire, elles croisent la face médiale de la tête du talus et en se recourbant en bas dans l'assise du hamac glénoïdal ainsi constitué, elles contribuent au soutien de la tête du talus (*figure 1.4*),
- le faisceau postérieur tibiocalcanéen est enfin un puissant ligament qui descend verticalement et légèrement en arrière depuis la pointe de malléole tibiale vers le bord médial du sustentaculum tali, où il présente des insertions mélangées avec l'origine du ligament calcanéonaviculaire. Son bord postérieur, légèrement concave en arrière, donne quelques fibres qui se perdent sur le tubercule talien postéromédial et qui forment parfois un faisceau tibiotalien postérieur superficiel. À ce niveau, des interconnexions fibreuses existent souvent entre le ligament deltoïde, le rétinaculum médial de la cheville et la gaine ostéofibreuse du muscle long fléchisseur de l'hallux (*figure 1.3*).

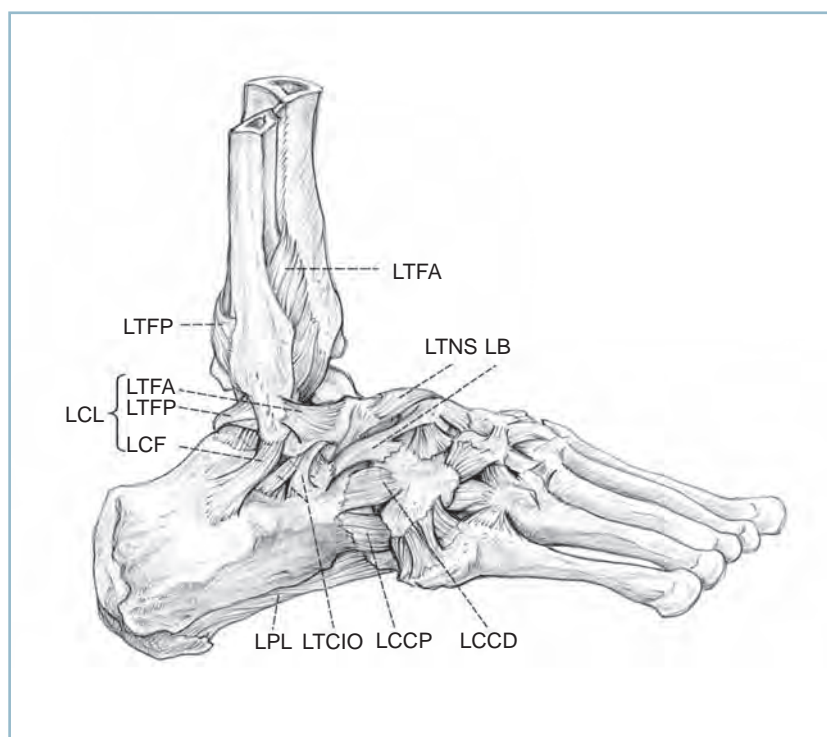
### Ligament collatéral latéral

Encore appelé ligament collatéral fibulaire, l'appareil ligamentaire latéral de la cheville tire son origine de la malléole fibulaire et est composé de trois faisceaux clairement distincts (*figure 1.2*) :

- le ligament talofibulaire antérieur ;
- le ligament calcanéofibulaire ;
- le ligament talofibulaire postérieur [56, 67].

### Ligament talofibulaire antérieur

Il est quadrilatère et plat. Étalaé et assez court, il se compose de deux bandes fibreuses distinctes séparées par un étroit intervalle libre qui livre passage à un pédicule vasculaire destiné à l'articulation talocrurale. Cette disposition explique l'hématome immédiat et souvent important lors des entorses sévères de la cheville, avec rupture de ce ligament. Ses fibres se détachent proximale-ment, du bord antérieur et de la face latérale de la malléole fibulaire. À cet endroit, certaines se confondent en bas avec l'origine du ligament calcanéofibulaire qu'elles rencontrent partiellement. Les fibres s'étalent ensuite vers l'avant et en direction médiale pour aller se terminer sur le versant latéral du col du talus, juste en avant de la surface articulaire malléolaire latérale. Le ligament talofibulaire croise ainsi la moitié antérieure de la capsule articulaire talocrurale dans un secteur fragile où le corps du talus n'est pas recouvert par la butée osseuse de la malléole latérale. En position articulaire neutre,



### 1.2 Vue latérale de l'appareil ligamentaire de la cheville droite.

Sous l'articulation tibiofibulaire, stabilisée par les ligaments tibiofibulaires antérieur (LTFA) et postérieur (LTFP), le versant latéral de l'articulation talocrurale est stabilisé par le ligament collatéral latéral (LCL) qui comprend 3 faisceaux respectivement appelés ligaments talofibulaires antérieur (LTFA) et postérieur (LTFP) et calcanéofibulaire (LCF). Sous ce dernier, l'on peut voir les deux plans croisés de fibres du ligament talocalcanéen interosseux (LTCiO) qui appartient à l'articulation subtalaire. L'articulation médiotarsienne bénéficie de son côté du support des ligaments talonaviculaire supérieur (LTNS), bifurqué de Chopart (LB), calcanéocuboïdiens dorsal (LCCD) et plantaire (LCCP) et du ligament plantaire long (LPL).

cheville à angle droit, ce ligament est horizontal, détendu ; il recouvre alors la portion libre de la joue malléolaire latérale. En extension, il adopte une direction de plus en plus verticale et se met progressivement en tension, jusqu'au verrouillage complet de l'articulation qui survient au terme de la course de la flexion plantaire [60].

#### Ligament calcanéofibulaire

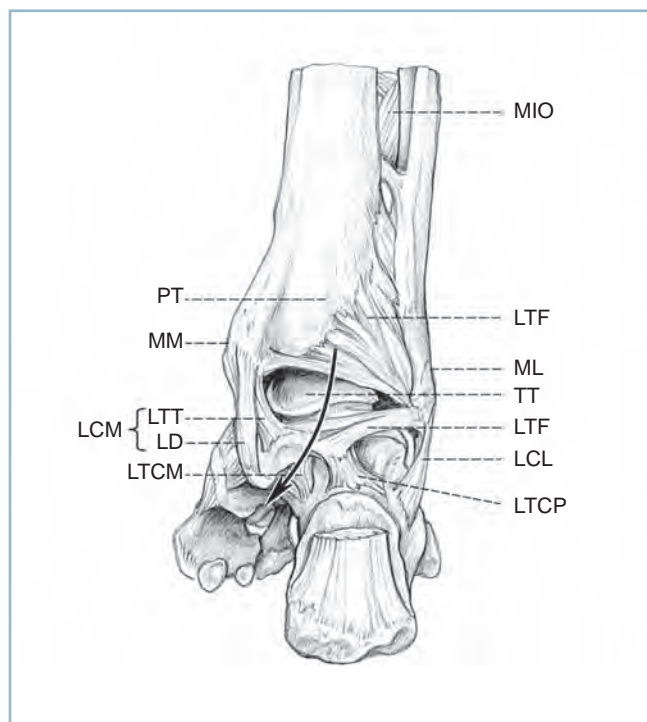
Il est épais et très résistant. De forme cylindrique ou conoïde, il a une longueur d'environ 3 cm et s'insère proximale, sur la partie distale du bord antérieur de la malléole latérale. Peu appuyé en définitive sur le sommet de la malléole fibulaire, il se porte obliquement vers le bas et vers l'arrière et se termine sur un petit tubercule, le tubercule ligamentaire calcanéofibulaire, ou encore trochlée du calcanéus, situé sur la face latérale du calcanéus. Cette insertion, adjacente de la poulie osseuse de réflexion des tendons des muscles fibulaires, est extrêmement variable. En position neutre de la cheville, la corde ligamentaire intermédiaire peut dès lors aussi bien adopter une orientation strictement verticale qu'une orientation presque horizontale décalée de 80° vers la région postérieure. L'orientation la plus

fréquente du ligament calcanéofibulaire est cependant comprise entre 10 et 40° d'angle postérieur avec la verticale [55]. Participant à la fois à la stabilité de l'articulation talocrurale et à celle de l'articulation subtalaire, le faisceau moyen du ligament collatéral fibulaire possède ainsi une isométrie spécifique ; tendu en position neutre, il se détend en extension du pied et s'étire en dorsiflexion. L'échographie dynamique permet parfaitement d'analyser son comportement lors des mouvements de la cheville, en relation avec les déplacements des tendons fibulaires sus-jacents [51] (*figures 1.3 et 1.6*).

#### Ligament talofibulaire postérieur

Il est aplati et de forme trapézoïdale. Issu de la fosse malléolaire latérale, il s'étend horizontalement, vers le bas et vers l'arrière, en direction de la face postérieure du corps du talus. Il s'y termine sur le tubercule latéral du processus talaire postérieur, présentant des relations étroites avec l'os trigone lorsqu'il est présent. Résistant, concave en direction postérieure, il présente sur sa face dorsale une légère gouttière qui complète latéralement la paroi antérieure de la gaine ostéofibreuse du tendon du muscle fléchisseur de l'hallux (*figure 1.3*).





### 1.3 Vue postérieure de la cheville droite.

Sous la mortaise tibiofibulaire, stabilisée par les fibres de la membrane interosseuse de la jambe (MiO) et par les faisceaux de fibres des ligaments tibiofibulaires (LTF), la trochlée du talus (TT) s'articule avec le pilon tibial (PT) et se dispose entre les malléoles médiale (MM) et latérale (ML). Celles-ci donnent toutes deux naissance aux faisceaux superficiels et profonds des ligaments collatéraux médial (LCM) et latéral (LCL). Les fibres courtes, profondes, de ces deux ligaments collatéraux sont tendues entre le tibia et le talus du côté médial de la cheville (ligaments tibiotalaires : LTT) et entre la fibula et le même talus, sur son versant latéral (ligament talofibulaire : LTF). Les fibres superficielles, plus longues, des deux complexes ligamentaires s'étendent au-dessus des précédentes, entre les faces médiale et latérale du calcaneus et chacune des deux malléoles (ligaments deltoïde : LD et calcanéofibulaire : LCF). L'articulation subtalaire présente 4 ligaments de contention dont seuls les ligaments talocalcanéens médial (LTCM) et postérieur (LTCP) sont visibles sur le dessin, où la flèche figure le trajet du tendon du muscle long fléchisseur de l'hallux au contact immédiat des 2 articulations représentées.

## De l'articulation subtalaire

Le talus repose sur la face supérieure du calcaneus. Il s'y articule par l'intermédiaire de trois surfaces condyliennes, l'une concave, deux convexes, qui sont circonscrites par deux capsules fibreuses distinctes et stabilisées par de nombreux ligaments [56].

### Surfaces et entités articulaires

Le talus présente sur la face inférieure de son corps une vaste surface articulaire calcaneenne postérieure, concave et nettement séparée des deux surfaces plus modestes situées sous son col qui, fonctionnellement, appartiennent à l'articulation transverse du tarse ou articulation de Chopart. L'articulation subtalaire, proprement dite, rapproche donc la surface calcaneenne postérieure du talus et la surface talaire postérieure du calcaneus qui, en contrepartie, est

fortement convexe. Les deux surfaces opposées présentent chacune une forme ovale dont le grand axe regarde en direction antéro-latérale. L'interligne articulaire ainsi constitué est enfermé dans une capsule articulaire qui borde les surfaces cartilagineuses sauf en arrière, et autorise des mouvements de glissement, de roulement et de rotation qui s'opèrent par rapport à un axe de fonction oblique, orienté vers le haut, vers l'avant et médialement [31]. Comme toute articulation ellipsoïde ou condylienne, l'articulation subtalaire possède, selon cet axe de mouvement, deux degrés de liberté. Lorsque le talus est coincé dans la mortaise tibiofibulaire, le calcaneus s'y déplace, selon l'expression de Farabeuf, comme un bateau agité par la houle, qui roule (rotation médiale ou latérale) autour de son axe sagittal, tangue (flexion-extension) autour de son axe transversal et vire (abduction-adduction) autour de son axe vertical [24].

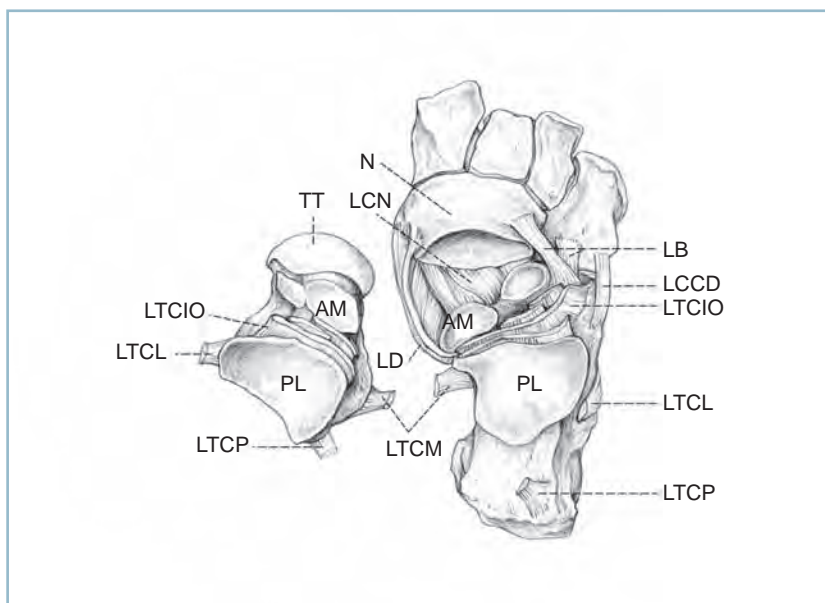
Au devant de cette articulation subtalaire postérieure, une autre articulation existe, dite subtalaire antérieure, dont l'individualité avec l'articulation talonaviculaire est rare. Celle-ci rapproche les surfaces calcaneennes antérieure et moyenne du talus, toutes deux légèrement convexes, avec les surfaces articulaires homologues, concaves, existant sur la face supérieure du calcaneus, en regard du sustentaculum tali. Géométriquement, le centre articulaire de cet interligne talocalcanéen antérieur correspond très exactement au centre du rayon de courbure de la tête du talus et donc à celui de l'interligne talonaviculaire. Contrairement à l'articulation talocalcanéenne postérieure, qui est de nature ellipsoïde ou condylienne, l'articulation talonaviculaire est de type sphéroïde et possède trois degrés de liberté en raison de la courbure régulière de la tête du talus. En pratique, il convient donc de séparer clairement l'articulation subtalaire proprement dite, postérolatérale, de l'articulation talo-calcanéonaviculaire, antéromédiale, qui fonctionnellement doit être rattachée à l'articulation médiotarsienne de Chopart. Ces deux entités d'ailleurs sont anatomiquement séparées par le sinus du tarse, qui contient le ligament talocalcanéen interosseux, qui a été comparé à une haie élevée entre les deux secteurs articulaires (figure 1.4).

Dans l'articulation talo-calcanéonaviculaire, la tête du talus, régulièrement sphérique, présente un contour ovale dont le grand axe, appelé angle de rotation de la tête, est oblique à 45° en direction supérolatérale. Elle répond à la face postérieure, concave et elliptique de l'os naviculaire. En bas, celle-ci se continue par le fibrocartilage qui renforce la face supérieure du ligament calcanéonaviculaire plantaire, puis avec les surfaces talaire antérieure et moyenne du calcaneus. Ainsi se forme, sous la tête et le col du talus, une vaste cupule articulaire comprenant plusieurs segments squelettiques distincts réunis entre eux par un labrum, que certains auteurs ont même comparé à l'acétabulum du pied ou *coxa pedis* de Pisani [53]. Prolongeant le sustentaculum tali en avant, le ligament calcanéonaviculaire plantaire, parfois appelé ligament glénoïde, est la clé de voûte de cet édifice qui supporte, en puissant hamac, la tête du talus au-dessus du vide de l'arche plantaire médiale (figure 1.4). Il constitue ainsi la composante principale du *spring ligament* des Anglo-Saxons dont la défaillance participe très certainement à la genèse d'un pied plat valgus de l'adulte.

### Contreforts ligamentaires

L'articulation subtalaire proprement dite est stabilisée par quatre ligaments talocalcanéens dits médial, latéral, postérieur et interosseux (figure 1.4) [39, 56].

– Le ligament talocalcanéen médial est mince et rudimentaire. Oblique vers le bas et vers l'avant, il est tendu entre le tubercule postéromédial du talus et le bord postérieur du sustentaculum tali.



#### 1.4 Surfaces articulaires et ligaments de l'articulation subtalaire.

Les structures osseuses ont été représentées sur une vue supérieure de l'arrière-pied droit, l'articulation subtalaire étant ouverte et éclatée, si bien que le talus, basculé et retourné médialement, est vu par sa face inférieure.

Dans l'articulation subtalaire, voisinent deux compartiments qui rapprochent respectivement les surfaces antéromédiale (AM) et postérolatérale (PL) de l'interligne subtalaire proprement dit, et les surfaces de l'interligne talo-calcanéonaviculaire, organisées autour de la tête du talus (TT), derrière l'os naviculaire (N). Les ligaments talocalcanéens, au nombre de quatre, sont respectivement appelés talocalcanéens médial (LTCM), latéral (LTCL), postérieur (LTCP) et interosseux (LTCiO). S'y ajoutent, le ligament deltoïde (LD), le ligament calcanéonaviculaire (LCN) et le ligament bifurqué de Chopart (LB).

– Le ligament talocalcanéen latéral est court et résistant. Né du versant antérieur du processus latéral du talus, il se dirige vers le bas et vers l'arrière et se termine sur la face latérale du calcaneus, juste sous la surface talaire postérieure. Sa corde fibreuse se dispose ainsi entre les faisceaux antérieur talofibulaire et moyen calcanéofibulaire du ligament collatéral latéral de l'articulation talocrurale.

– Le ligament talocalcanéen postérieur est tendu en corde entre le tubercule postérolatéral du talus ou l'os trigone lorsqu'il existe et la face supérieure du calcaneus. Ses fibres semblent continuer, au sommet d'un angle aigu pointé sur l'os trigone, la partie distale du ligament talofibulaire postérieur.

– Le ligament talocalcanéen interosseux enfin est une lame fibreuse dense et résistante qui comble partiellement le sinus tarse et est tendue verticalement entre le sillon du talus en haut et le sillon du calcaneus en bas. Il possède généralement deux plans, un antérieur et un postérieur, séparés par une lame de tissu adipeux et parfois par une bourse synoviale. Comme le sinus du tarse lui-même, le ligament interosseux est une cloison inclinée à environ 45° entre les plans frontal et sagittal. Ses fibres constitutives sont obliques en direction tantôt supéromédiale, tantôt supérolatérale et elles se distinguent ainsi des épaissements de la capsule articulaire subtalaire proprement dite qui sont strictement verticales. Elles forment ainsi un appareil de contention solide que certains ont comparé aux ligaments croisés de l'articulation de la cheville [66].

L'articulation subtalaire antérieure est en continuité, nous l'avons dit, avec l'articulation talonaviculaire par l'intermédiaire du complexe calcanéonaviculaire. L'on y retrouve, comme éléments stabilisateurs de la tête talienne, les ligaments calcanéonaviculaire plantaire et talo-

naviculaire dorsal, auxquels le ligament interosseux déjà mentionné et le ligament bifurqué de Chopart s'ajoutent [56] (figure 1.2).

– Le ligament calcanéonaviculaire plantaire, autrefois appelé glénoïde, est tendu en hamac entre le bord antérieur du sustentaculum tali et le versant inférieur de la surface articulaire postérieure de l'os naviculaire. Trapézoïdal, il comble l'espace ouvert, sous la tête du talus, entre le calcaneus et l'os naviculaire. Épais, résistant et fasciculé, il est encroûté de cartilage sur la face supérieure où repose et glisse la partie inférieure de la tête du talus. Sa partie inférieure, fibreuse dense, s'étend en avant jusque sur la tubérosité de la face plantaire de l'os naviculaire et elle est renforcée par les fibres moyennes, dites glénoïdales, du ligament collatéral tibial précédemment décrit. La tête et le col du talus se trouvent ainsi stabilisés en bas et médialement par un vaste complexe syndesmoïdique où les ligaments deltoïde et glénoïde s'associent étroitement et se mélangent de façon intime (figure 1.1).

– Le ligament talonaviculaire, dorsal est mince et tendu entre la face supérieure du col du talus et la face dorsale de l'os naviculaire. Son rôle fonctionnel sur la stabilisation articulaire talonaviculaire est sans nul doute négligeable par rapport à celui joué par le ligament précédent et le suivant (figure 1.1).

– Le ligament bifurqué, autrefois appelé ligament en Y de Chopart appartient à la fois à l'articulation calcanéonaviculaire et à l'articulation calcanéocuboïdienne. Très solide, il s'insère proximale sur la face dorsale du calcaneus, près du bord de sa surface articulaire talaire antérieure. Il se dirige ensuite vers le haut et vers l'avant et se partage en deux faisceaux dont l'un, dit naviculaire, s'attache sur la partie dorsolatérale de l'os naviculaire et dont l'autre, dit cuboïdien se

termine sur la partie dorsomédiale de l'os cuboïde. Près de son origine, il est recouvert et renforcé par les insertions proximales du muscle court extenseur des orteils et par les expansions latérale, intermédiaire et inférieure du rétinaculum des extenseurs (*figure 1.2*).

Dans leur ensemble, les faisceaux ligamentaires que nous venons de décrire ajoutent leur fonction stabilisatrice à celle des ligaments collatéraux de l'articulation talocrurale et contrôlent la liberté des mouvements coordonnés engendrée dans l'articulation subtalaire et dans l'articulation talo-calcanéonaviculaire, dans tous leurs axes de liberté. Les mouvements simples d'abduction et d'adduction du pied s'opèrent, nous l'avons dit, essentiellement dans l'articulation subtalaire proprement dite et leurs freins ligamentaires principaux sont représentés par les ligaments talocalcanéens périphériques et interosseux. Les mouvements de flexion-extension et de rotation médiale ou latérale siègent à l'inverse dans l'interligne talo-calcanéonaviculaire. Les mouvements complexes associent des déplacements simultanés dans les différentes articulations en série et se traduisent le plus souvent par l'inversion ou l'éversion du pied. Rappelons que l'inversion associe une extension, une rotation médiale et une adduction de l'arrière-pied. Ce mouvement abaisse la plante du pied qui regarde en bas et médialement. On le retrouve en position fixée, dans le pied bot varus équin. L'éversion associe à l'opposé une flexion, une rotation latérale et une abduction de l'arrière-pied. Dans ce mouvement, qui est fixé dans le pied valgus, la plante du pied se soulève en dehors et regarde en haut et latéralement.

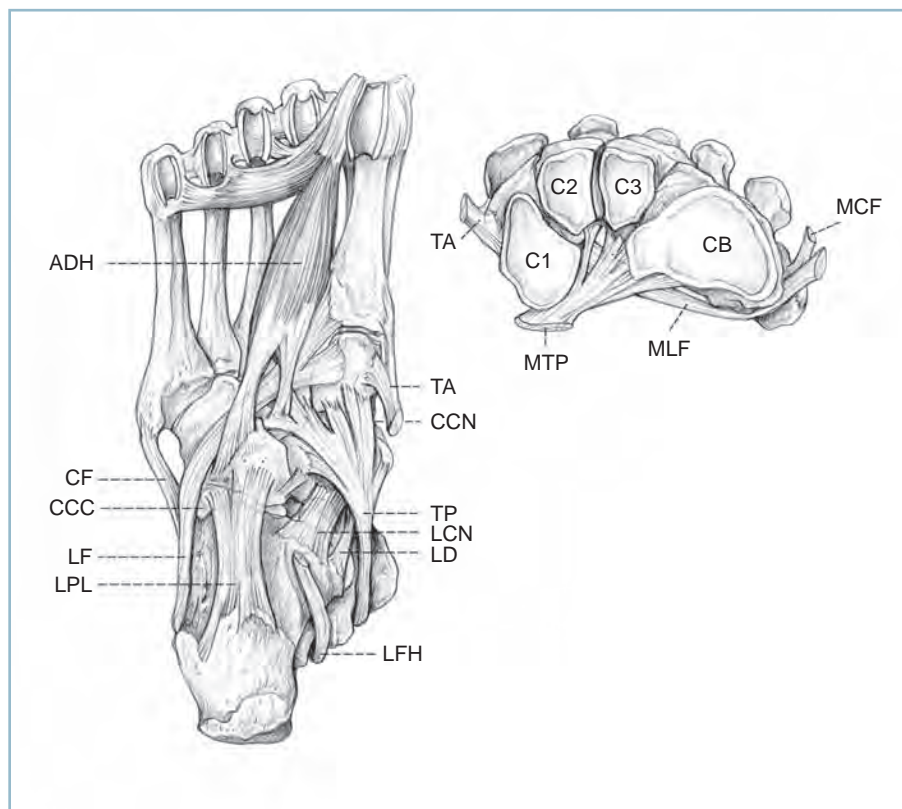
## Des tendons stabilisateurs du talus

En complément des structures ligamentaires rigides, que nous venons de décrire, des structures plus dynamiques interviennent de toute évidence dans la stabilisation du talus. Étant donné que celles-ci interviennent dans des entités pathologiques spécifiques, nous prenons ici la liberté d'en donner la description à ce stade de l'exposé.

### Tendon du muscle tibial postérieur

Puissant inverseur du pied, le tendon du muscle tibial postérieur est issu d'un corps musculaire qui, dans la région crurale, est appuyé sur la face postérieure du tibia, la membrane interosseuse et le corps de la fibula.

Arrivé au niveau de la cheville, il s'entoure d'une gaine synoviale propre et s'engage dans un couloir ostéofibreux qui longe la partie postéromédiale de la malléole médiale, puis chemine le long de la face médiale du talus. Après avoir croisé cet os en glissant sur le surtout fibreux du ligament collatéral médial, il se termine à la face plantaire du tarse antérieur. Sous le tarse postérieur qu'il stabilise en bas et médialement, le tendon du tibial postérieur est plat et contient souvent un fibrocartilage ou un os sésamoïde, juste en regard de la tubérosité du naviculaire. À son extrémité, il se divise enfin en trois faisceaux d'insertion terminaux (*figure 1.5*) [12, 49, 56] :



#### 1.5 Éléments constitutifs et stabilisateurs du tarse antérieur.

a | b

Le tarse antérieur est constitué d'un complexe latéral, calcanéocuboïdien (CCC, CB) et d'un complexe cunéonaviculaire (CCN, C1-C3). Outre les faisceaux ligamentaires statiques, des cordes musculotendineuses assurent la stabilité dynamique de ces deux complexes et interviennent ainsi dans le creusement ou l'aplatissement éventuel des arches plantaires. Ces tendons sont ceux des muscles long et court fibulaires (LF, CF), tibial antérieur (TA) et tibial postérieur (TP), ainsi que les tendons des muscles long fléchisseur de l'hallux (LFH) et adducteur de l'hallux (ADH). Ces éléments sont présentés en vue inférieure (a) et en vue postérieure (b).



– le faisceau antéromédial est le plus puissant ; il se projette dans le prolongement direct de l'axe tendineux sur la tubérosité de l'os naviculaire, sur la capsule inférieure de l'articulation cunéo-naviculaire et sur la face plantaire du 1<sup>er</sup> cunéiforme ;

– le faisceau moyen ou intermédiaire est très profond et croise en oblique la voûte plantaire, en glissant sur le ligament plantaire long, puis plus en avant sur les ligaments tarsométatarsiens plantaires des 2<sup>e</sup>, 3<sup>e</sup> et 4<sup>e</sup> rayons de l'avant-pied. Distalement, ses fibres s'épuisent sur la face plantaire du 2<sup>e</sup> et du 3<sup>e</sup> cunéiformes et du cuboïde, sur la base des trois métatarsiens centraux et sur la face plantaire de l'os. À cet endroit, ses fibres participent à la constitution du plafond du canal des tendons fibulaires ;

– le faisceau collatéral est enfin arciforme et se recourbe en direction latérale pour se terminer sur la face plantaire du sustentaculum tali.

### Tendons des muscles longs fléchisseurs des orteils et de l'hallux

Également issus de centres charnus, appuyés sur la face postérieure du squelette crural, de part et d'autre du corps musculaire du muscle tibial postérieur, ces deux tendons font l'objet, plus loin, d'une description détaillée, qui est mise en relation avec leur rôle dans l'avant-pied. On retient toutefois dès maintenant que le tendon du fléchisseur commun des orteils présente une gaine ostéofibreuse dont les rapports anatomiques sont très intimes avec l'articulation talonaviculaire. Topographiquement, il constitue en outre un repère chirurgical précieux et constant pour localiser avec précision l'orifice médial du sinus du tarse, en particulier lorsqu'une chirurgie des coalitions talocalcanéennes est réalisée.

Le tendon du muscle fléchisseur propre de l'hallux présente de son côté des rapports étroits avec la face postérieure de l'articulation subtalaire que nous avons déjà évoqués. Issu de la fibula, il croise en effet la face postérieure nue de la capsule articulaire talocrurale avant de glisser, par l'intermédiaire d'une gaine synoviale, dans le sillon oblique en bas et médialement qui sépare les deux tubercules postérieurs du talus (*figure 1.3*). Il existe donc à ce niveau un risque de lésion du tendon lors de l'avivement des surfaces articulaires talocalcanéennes postérieures que l'on réalise au cours d'une arthro-dèse subtalaire. Le tendon suit ensuite un trajet antéropostérieur sous le sustentaculum tali puis sous le fibrocartilage glénoïdien de l'articulation talo-calcanéonaviculaire. Il constitue ainsi une partie de suspension mécanique dynamique qui, s'ajoutant aux éléments statiques ligamentaires, supporte et fixe la tête du talus lors de la flexion plantaire de la cheville et de l'inversion du pied.

### Des os accessoires du tarse

L'os *trigone* est situé contre le tubercule latéral du processus postérieur du talus. Son incidence anatomique a été évaluée entre 2 à 8 % et en clinique radiologique, sa présence doit être clairement distinguée d'une fracture de *Shepherd* qui interrompt la base du processus trigonal [56, 61]. Rarement large, cet osselet surnuméraire possède parfois une surface articulaire calcanéenne et participe alors aux coalitions talocalcanéennes. L'os *tibial*, également appelé os tibial externe ou os naviculaire accessoire, est un os accessoire situé dans la partie postéromédiale de la tubérosité de l'os naviculaire [22]. D'ordinaire, il est incorporé dans les fibres d'insertion du tendon du muscle tibial postérieur et doit donc être différencié d'un osselet sésamoïde résultant de l'ossification du nodule fibrocartilagineux situé dans la portion plantaire de ce

tendon, au contact du ligament calcanéonaviculaire inférieur (*figure 1.5*). Lorsqu'il est présent, l'os tibial est de forme très variable. Il peut en effet être articulé ou non à l'os naviculaire. Parfois, il présente avec lui une fusion incomplète responsable d'une symptomatologie douloureuse [50].

### Des articulations du tarse antérieur

Situé au devant du complexe talocalcanéen, le tarse antérieur est divisé par une syndesmose en deux secteurs distincts [56]. Son secteur médial, disposé devant la tête du talus, comprend l'os naviculaire et les trois os cunéiformes. Son secteur latéral est constitué par le seul os cuboïde. L'articulation transverse du tarse, autrefois appelée médiotarsienne, unit le tarse antérieur au tarse postérieur et elle est constituée par les articulations calcanéocuboïdienne latéralement et talonaviculaire du côté médial. Ces deux articulations juxtaposées sont clairement distinctes sur le plan morphologique mais possèdent en commun le ligament bifurqué. Nous avons décrit déjà l'interligne talonaviculaire en insistant sur sa participation au complexe fonctionnel talo-calcanéonaviculaire. Il nous reste donc à envisager ici l'articulation du complexe latéral, calcanéocuboïdien et les petites articulations du complexe médial, cunéo-naviculaire.

#### Complexe latéral, calcanéocuboïdien

Le cuboïde est un os court intercalé entre le calcaneus et la base des 4<sup>e</sup> et 5<sup>e</sup> métatarsiens. Il fait partie intégrante de la colonne latérale du pied et présente également sur son versant médial une articulation avec la face latérale du 3<sup>e</sup> cunéiforme. Occasionnellement, il peut également rentrer en contact avec la face latérale de l'os naviculaire. Globalement, l'os est de forme prismatique triangulaire et présente un bord latéral, épais et cinq faces dont trois sont articulaires et deux ligamentaires :

- la face dorsale est rugueuse et inclinée en bas et latéralement ;
- la face plantaire est parcourue par une gouttière oblique en direction antéromédiale qui loge le tendon du muscle long fibulaire. Au côté dorsal de ce sillon, transformé à l'état frais en canal cuboïdien par un plancher fibreux, s'élève une crête saillante appelée tubérosité du cuboïde qui donne insertion aux muscles tibial postérieur opposant du V, court fléchisseur du V et adducteur de l'hallux (*figure 1.5*) ;

- la face postérieure de l'os cuboïde est triangulaire à sommet plantaire et s'adosse à la face antérieure, dite cuboïdienne, du calcaneus qui est surplombée en haut par le rostre calcanéen. Ces deux surfaces sont conformées de façon réciproque, de manière à constituer une articulation synoviale en selle. Ainsi, la surface antérieure du calcaneus est concave dans le plan sagittal et convexe dans le sens transversal, alors que la surface calcanéenne du cuboïde est dessinée à l'inverse. L'interligne articulaire ainsi constitué, clairement distinct de celui du complexe talo-calcanéonaviculaire, est stabilisé en haut par le ligament calcanéocuboïdien dorsal, mince, et plus médialement par le fort ligament bifurqué déjà décrit (*figure 1.2*). En bas, l'articulation est renforcée par deux sangles fibreuses épaisses dont l'une est courte et profonde et l'autre longue et plus superficielle. La première est représentée par le ligament calcanéocuboïdien plantaire qui est tendu entre le tubercule plantaire du calcaneus et le processus calcanéen de l'os cuboïde. Recouvrant le précédent, le ligament plantaire long est étalé en éventail et s'étire en arrière entre les deux processus de la tubérosité du calcaneus, et en avant sur la tubérosité de l'os cuboïde et la face plantaire de la base des quatre derniers métatarsiens ;

– la face antérieure de l'os cuboïde présente deux facettes articulaires planes divergentes qui regardent la base des 4<sup>e</sup> et 5<sup>e</sup> métatarsiens. Les deux articulations arthroïdiales ainsi constituées sont stabilisées par de courts faisceaux ligamentaires plantaires et dorsaux ;

– la face médiale de l'os cuboïde enfin, présente deux surfaces articulaires verticales dont la plus antérieure, plane, rencontre la face latérale du 3<sup>e</sup> cunéiforme. Derrière celle-ci, la seconde facette, plus irrégulière se dispose en regard de l'os naviculaire à laquelle elle se trouve réunie par des ligaments cuboïdonaviculaires plantaire, dorsal et interosseux. En bas, la syndesmose ainsi constituée est renforcée par le processus calcanéen de l'os cuboïde qui se détache de son angle postéromédial et qui peut parfois, lorsqu'il est bien développé, servir de support accessoire au talus.

## Complexe médial, cunéonaviculaire

L'articulation talo-calcanéonaviculaire ayant déjà abondamment été commentée, seules restent à décrire ici les articulations qui unissent, sur le versant médial du tarse antérieur, l'os naviculaire aux trois osselets cunéiformes [50, 56, 64].

Chacun possède trois (1<sup>er</sup>) ou quatre (2<sup>e</sup> et 3<sup>e</sup>) faces articulaires pour les os voisins, ainsi que deux (2<sup>e</sup> et 3<sup>e</sup>) ou trois (1<sup>er</sup>) faces ligamentaires. Postérieurement, la face articulaire proximale de chaque cunéiforme est triangulaire et légèrement concave pour s'appliquer sur la face antérieure, régulièrement convexe, de l'os naviculaire. Ainsi se constitue, entre l'os naviculaire et les trois cunéiformes rassemblés, une articulation de type condyloïde dont la synoviale est en continuité avec celle des articulations cunéocuboïdienne et intercunéiformes. Cet édifice à quatre pièces squelettiques est stabilisé par des ligaments cunéonaviculaires et intercunéiformes dorsaux, minces, ainsi que par des ligaments homonymes plantaires plus épais et plus résistants. Sur le plan dynamique, toutefois, l'essentiel de sa statique fonctionnelle est assuré par les différents tendons qui s'appuient sur le complexe médial du tarse :

– le tendon du muscle tibial antérieur qui contourne la face médiale de l'os naviculaire et se termine sur l'os cunéiforme médial et le versant médial de la base du 1<sup>er</sup> métatarsien est le contrefort médial de l'ensemble ;

– de même, les faisceaux médial et intermédiaire du tendon du muscle tibial postérieur viennent doubler, à la manière d'un hamac fibreux, le soutènement ligamentaire plantaire de l'articulation cunéonaviculaire ;

– le tendon du muscle long fibulaire comme les fibres d'origine de la portion oblique du muscle abducteur de l'hallux complètent distalement les éléments de fixité de la moitié médiale du tarse antérieur (*figure 1.5*).

## De l'anatomie du tunnel tarsien

### Tunnel ostéofibreux et contenu général

Le tunnel tarsien est un canal ostéofibreux, ménagé au côté postéromédial de la cheville, entre la malléole tibiale et la face médiale du tarse postérieur. Fermé en surface, sous la peau, par le rétinaculum des muscles fléchisseurs des orteils, il contient les tendons longs des muscles tibial postérieur, long fléchisseur des orteils et long fléchisseur de l'hallux, ainsi que les pédicules vasculonerveux de la plante du pied [20, 21, 56]. Ainsi constitué, il est l'homologue anatomique, sur le membre pelvien, du canal carpien du membre thoracique.

Dans sa partie supérieure, le tunnel tarsien débute devant le tendon calcanéen et prolonge, derrière la malléole tibiale, le compartiment profond de la loge postérieure crurale. À ce niveau, il contient d'avant en arrière le tendon du muscle tibial postérieur, entouré de sa gaine synoviale, puis le tendon du muscle long fléchisseur des orteils qui est muni d'un dispositif de glissement identique. L'artère tibiale postérieure et ses veines satellites viennent ensuite, puis le nerf tibial qui court à son versant postérolatéral. Au côté dorsal de ceux-ci, la partie initiale du tunnel tarsien loge enfin le tendon du muscle long fléchisseur de l'hallux.

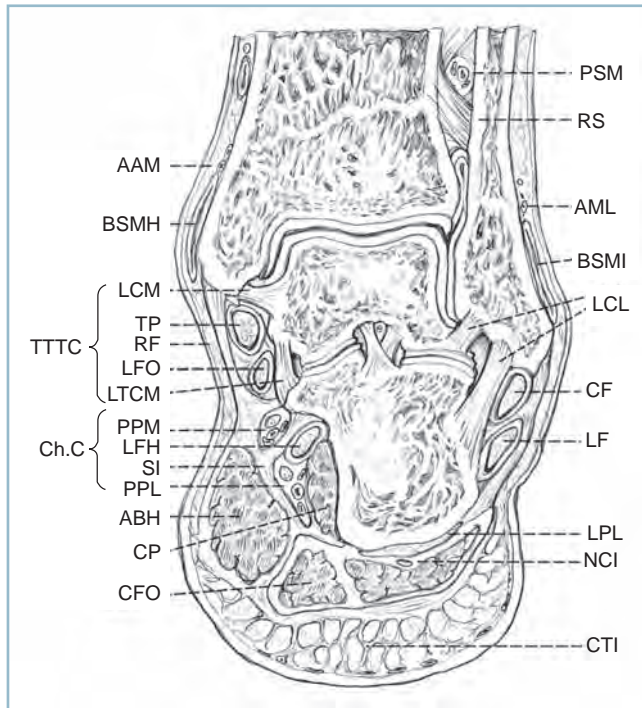
Sous le sillon rétromalléolaire médial, le canal tarsien se continue ensuite, dans sa partie inférieure, au côté médial du talus puis descend dans la gouttière calcanéenne, sous le rétinaculum des fléchisseurs. Celui-ci affecte la forme d'un vaste éventail fibreux triangulaire qui est tendu entre le sommet de la malléole médiale et la face médiale du calcanéus. Par sa face profonde, ce rétinaculum détache, sur le tarse postérieur, trois septa distincts qui divisent le tunnel tarsien en quatre couloirs ostéofibreux et deux étages, un supérieur appelé tunnel tibio-talocalcanéen et un inférieur ou chambre calcanéenne. À son tour, la chambre calcanéenne est segmentée par un septum dit *interfasciculaire* et se partage donc en deux étages superposés, dans lesquels s'engagent les pédicules vasculonerveux plantaires médial et latéral (*figure 1.6*).

– Le tunnel tibio-talocalcanéen est appliqué d'abord, sous la malléole médiale, sur la face médiale du talus, puis glisse en avant sous le sustentaculum tali du calcanéus. Il ne contient que des cordes tendineuses correspondant à la prolongation des tendons des muscles tibial postérieur et long fléchisseur des orteils, séparés par une cloison septale qui isole leurs gaines synoviales respectives.

– Le compartiment supérieur de la chambre calcanéenne est situé sous le tunnel précédent et il reçoit, sous la bifurcation terminale de l'artère tibiale postérieure, l'artère plantaire médiale que les veines satellites correspondantes ainsi que le nerf plantaire médial accompagnent. Toutes ces structures nobles se disposent au côté inféromédial des tendons précités et à la face profonde du muscle abducteur de l'hallux qui les recouvre avec son épais fascia.

– Le compartiment inférieur de la chambre calcanéenne se dispose sous le septum fibreux dit interfasciculaire qui le sépare de l'étage précédent. Profondément enfoui sous le ventre du muscle abducteur de l'hallux qui le recouvre médialement, il est tapissé latéralement par les faisceaux charnus du muscle carré plantaire appuyé sur le corps du calcanéus. Il est parcouru d'arrière en avant par le tendon du muscle long fléchisseur de l'hallux et par le pédicule plantaire latéral. Initialement disposés à la face antérieure et au côté médial du tendon, les vaisseaux et le nerf plantaire médial croisent ensuite sa face superficielle pour venir courir enfin sur son versant inférieur.

Avant de s'engager dans le tunnel tarsien, le nerf tibial détache un rameau collatéral distal, dit rameau calcanéen médial, qui rapidement s'épanouit en trois terminales antérieure, moyenne et postérieure pour les téguments de la coque talonnière [9, 10, 20, 21]. Avec ces filets nerveux sensitifs, courent des rameaux artériels calcanéens médiaux, issus de l'artère tibiale postérieure. L'endroit où s'opèrent l'individualisation et la division du ou des nerfs calcanéens médiaux est sujet à nombreuses variations anatomiques, qui peuvent être d'importance lors de l'abord chirurgical du tunnel tarsien. Dans la plupart des cas en effet, le nerf calcanéen médial se sépare du nerf tibial dans la gouttière rétromalléolaire médiale, au-dessus du rétinaculum des fléchisseurs et se divise ensuite sous la peau en ses trois branches terminales en dehors du tunnel tarsien proprement dit. Chez 25 % des sujets, au contraire, le nerf calcanéen naît dans



### 1.6 Topographie des régions malléolaires, du tunnel tarsien et de la coque talonnière. Coupe frontale passant par la cheville droite.

Les régions malléolaires répondent à la peau par l'intermédiaire de bourses séreuses (BSM, BSL) autour desquelles s'arborescent les artères malléolaires médiales et latérales (AAM, AML). Au côté médial de la cheville, stabilisée par le ligament collatéral médial (LCM), se disposent sous le réticulum des fléchisseurs (RF) les deux étages du tunnel tarsien, respectivement appelés tunnel tibio-talocalcanéen (TTTC) et chambre calcanéenne (ChC). Au côté latéral de la cheville, stabilisée par le ligament collatéral latéral (LCL), glissent les tendons fibulaires (LF, CF). Sous le calcaneus, se trouvent le segment inférieur de la coque talonnière (CTi), le matelas des muscles court fléchisseur des orteils (CFO), carré plantaire (CP) et abducteur de l'hallux (ABH), ainsi que le nerf calcanéen inférieur (NCi). Le tunnel tarsien contient les muscles tibial postérieur (TP), long fléchisseur des orteils (LFO) et long fléchisseur de l'hallux (LFH) ainsi que les deux pédicules plantaires médial (PPM) et latéral (PPL) qui glissent dans les tunnels ostéofibreux distincts séparés à la profondeur du rétinaculum des fléchisseurs par des septa intermédiaires (Si). La coupe laisse également voir le récessus syndesmotique de l'articulation tibiofibulaire distale (RS) ainsi que l'orifice ménagé dans la membrane interosseuse de la jambe pour le passage de la perforante supramalléolaire (PSM) distale de l'artère fibulaire.

la partie supérieure du tunnel, avant la division terminale du nerf tibial. Chez 10 % des malades enfin, le nerf calcanéen médial se détache du tronc nerveux principal sous la bifurcation distale du nerf tibial et se sépare alors, le plus souvent du nerf plantaire latéral, dans le compartiment inférieur de la chambre calcanéenne [20, 21].

#### Nerf plantaire médial et pédicule de l'abducteur de l'hallux

Branche terminale antérosupérieure du nerf tibial, le nerf plantaire médial s'engage, comme nous venons de le voir, dans la chambre calcanéenne supérieure. Il est à ce niveau accompagné par les vaisseaux plantaires médiaux, dont il croise la face latérale

pour venir cheminer ensuite à leur versant antérieur et supérieur. Topographiquement, il chemine, là, sous le corps charnu du muscle abducteur de l'hallux et l'éventail fibreux du rétinaculum des fléchisseurs (figure 1.17) [50, 56, 64].

Le nerf s'engage ensuite dans la loge plantaire et se situe alors toujours sous l'abducteur de l'hallux. Puis, il poursuit sa course sous le court fléchisseur des orteils et se divise en deux branches terminales, une médiale et une latérale.

– La branche médiale, isolée, se dirige le long du tendon de l'abducteur de l'hallux vers le bord médial du pied. Elle donne de nombreux rameaux grêles à destinée cutanée, musculaire, articulaire et vasculaire. C'est de ce tronc que le nerf moteur de l'abducteur de l'hallux ainsi que le nerf digital plantaire médial du gros orteil naissent. Distalement, ce rameau sensible rejoint l'artère plantaire médiale qui, à sa sortie de la chambre calcanéenne supérieure, donne origine à l'artère principale du muscle abducteur de l'hallux. Cette artère nourricière chemine contre le nerf moteur précité, le muscle abducteur de l'hallux possède donc son hile neurovasculaire principal à la sortie immédiate du tunnel du tarsien, un peu en avant de ses insertions calcanéennes, sur lesquelles on peut le lever en îlot neurovasculaire pour couvrir, par exemple, une perte de substance cutanée située en regard de la malléole médiale.

– La division latérale du nerf médial est plus volumineuse que la précédente. Elle court dans la plante du pied sur les tendons du muscle long fléchisseur des orteils qu'elle suit, en se divisant de façon étayée, pour donner naissance aux nerfs digitaux communs plantaires des 1<sup>er</sup>, 2<sup>e</sup> et 3<sup>e</sup> espaces. Elle détache également, à la sortie du tunnel tarsien, des rameaux moteurs pour les deux chefs médial et latéral du muscle court fléchisseur ainsi que des branches accessoires pour le muscle court fléchisseur des orteils. Il est important de noter ici, dès à présent, qu'il existe très fréquemment, distalement par rapport au tunnel tarsien, une anse nerveuse anastomotique qui est issue du 3<sup>e</sup> nerf digital commun plantaire et qui relie le nerf plantaire médial à l'une des branches terminales du nerf plantaire latéral. Décrite par Hovelacque, cette anastomose plantaire a été incriminée dans la genèse de la maladie de Morton du 3<sup>e</sup> espace intermétatarsien [30]. Nous y viendrons ultérieurement dans la description de l'innervation de l'avant-pied.

#### Nerf plantaire latéral et pédicule de l'abducteur du cinquième orteil

Branche terminale postéro-inférieure du nerf tibial, le nerf plantaire latéral s'engage dans la chambre calcanéenne inférieure, sous le ligament interfasciculaire, et y chemine entre le muscle abducteur de l'hallux médialement et le chef médial du muscle carré plantaire latéralement. Initialement situé au côté dorsal de l'artère plantaire latérale, le nerf croise sur sa face supérieure et se dirige ensuite obliquement à son côté médial vers la loge plantaire moyenne où il se divise pour donner naissance à ses branches terminales, l'une superficielle et l'autre profonde (figure 1.17).

Au niveau du tunnel tarsien, la première branche du nerf plantaire latéral est le nerf moteur du muscle abducteur du 5<sup>e</sup> orteil. L'origine de ce rameau moteur est variable et peut parfois être plus proximale sous la partie supérieure du rétinaculum des fléchisseurs.

Le nerf moteur de l'abducteur du V croise ensuite transversalement la région calcanéenne, en se glissant dans l'espace situé entre la tubérosité calcanéenne en arrière, le muscle court fléchisseur des orteils en surface et le muscle carré plantaire en profondeur. Il pénètre ensuite dans le muscle, à sa face profonde, en compagnie



d'une collatérale artérielle nourricière, issue de l'artère plantaire latérale, accompagnée de deux veines satellites. Ainsi, le pédicule vasculonerveux de l'abducteur du V se constitue, il est distinct de ceux plus grêles et plus distaux de l'opposant du V et du chef latéral du muscle carré plantaire.

Différents auteurs [3, 9, 54] ont, sur de multiples préparations anatomiques, démontré la présence constante du nerf moteur de l'abducteur du V et la régularité de sa disposition topographique. Le nom de nerf calcanéen inférieur lui a parfois été donné en raison de son trajet et de ses rapports médiats avec la partie inférieure de la tubérosité calcanéenne. En tout état de cause, il faut clairement distinguer ce nerf sous-fascial et principalement moteur des rameaux calcanéens latéraux, plus superficiels, qui se détachent du nerf sural dans la gouttière malléolaire latérale, et qui se distribuent aux téguments sous-jacents. Au-delà de cette éventuelle confusion de nomenclature, le nerf dit infracalcanéen a en effet été incriminé dans la pathogénie de douleurs ressenties à l'insertion de l'aponévrose plantaire ou dans la genèse de certaines talalgies (figure 1.17).

En raison de ses rapports anatomiques, plusieurs causes ont été évoquées comme responsables de la compression de ce nerf dans un syndrome canalaire causé par une épine calcanéenne, par une irritation locale, traumatique ou œdémateuse ou par un engorgement des plexus veineux adjacents.

Depuis les travaux de dissection systématique et les observations préopératoires de Baxter et Thigpen [9], l'on sait que le nerf moteur de l'abducteur du V est mixte et contient outre son contingent moteur, des fibres sensitives proprioceptives et thermo-algésiques qui peuvent rendre compte des syndromes douloureux rencontrés lorsqu'il est lésé ou comprimé.

## De la vascularisation de la cheville

Comme toutes les autres régions articulaires des membres, la cheville est le siège d'un riche réseau vasculaire anastomotique disposé autour des pièces squelettiques et comprenant de multiples anastomoses transversales tendues entre les axes vasculaires longitudinaux issus de la jambe et se prolongeant dans le pied. Les artères tibiales antérieure et postérieure alimentent principalement ce réseau artériolaire qui se dispose contre les malléoles et se prolonge en profondeur, dans le sinus tarse. L'artère fibulaire, bien qu'elle se termine au-dessus du cou-de-pied et bien qu'elle ne contribue pas ainsi, *stricto sensu*, à la vascularisation du pied, supplée elle aussi le réseau péri-articulaire de la cheville, en l'alimentant sur le versant postérieur de la malléole latérale [19, 23, 25, 50, 56].

Arrivée sur le versant antérieur de la cheville, l'artère tibiale antérieure se glisse sous le rétinaculum proximal des tendons extenseurs et se continue par l'artère dorsale du pied, en regard de l'interligne tibiotarsien, lorsqu'elle se dégage du bord inférieur du rétinaculum distal des extenseurs. Les artères malléolaires antéromédiale et antérolatérale se détachent d'ordinaire de l'axe tibial antérieur, un peu au-dessus de l'interligne articulaire de la cheville entre le rétinaculum proximal et le faisceau supérieur du rétinaculum distal. Toutes deux rasant le plan osseux en glissant sous les tendons extenseurs et donnent naissance à leurs arborisations terminales en regard des versants antérieurs des malléoles médiale et latérale. L'artère malléolaire antéromédiale est anastomosée distalement, à la surface du ligament collatéral médial, avec les fines artérioles tarsiennes médiales qui se détachent du tronc proximal de l'artère dorsale du pied et vascularisent la tête du talus, la face dorsale de l'os naviculaire et du 1<sup>er</sup> cunéiforme [4].

Sur l'autre versant de la cheville, l'artère malléolaire antérolatérale, généralement plus volumineuse que la précédente, donne, avant de s'épanouir sur la malléole fibulaire, deux volumineux rameaux anastomotiques axiaux [11] :

- le premier, ascendant, remonte le long de la membrane interosseuse crurale et s'anastomose à plein canal avec la branche perforante terminale, constante, de l'artère fibulaire (figure 1.6) ;
- le second, descendant, croise le ligament tibiofibulaire antérieur et les insertions proximales du muscle court extenseur des orteils et rejoint, en regard de l'os cuboïde, un rameau anastomotique ascendant issu de l'artère tarsienne latérale.

Le réseau artériolaire anastomotique ainsi réalisé entre les trois relais artériels représentés par la perforante supramalléolaire de l'artère fibulaire, par l'artère malléolaire antérolatérale et l'artère tarsienne latérale est celui sur lequel A. Masquelet a décrit la levée du lambeau dit supramalléolaire, utile pour la couverture du pied [11, 40].

L'artère tibiale postérieure, suivant le nerf tibial, descend derrière le versant médial de la cheville, dans le tunnel tarsien. À son niveau, elle se divise en deux branches terminales, dites plantaires médiale et latérale qui se disposent respectivement, avec des rameaux nerveux correspondants, dans les chambres calcanéennes supérieure et inférieure. Croisées par les troncs nerveux, elles sont d'abord situées à leur côté antéromédial, pour se retrouver ensuite à leur côté inférieur. L'artère malléolaire postéromédiale naît de l'artère tibiale postérieure, généralement au côté proximal du rétinaculum des fléchisseurs. Glissant sous les tendons rétromalléolaires, celle-ci se ramifie le long du rétinaculum, à la surface du ligament deltoïde et sur le versant postérieur de la malléole médiale. Là, ses rameaux terminaux s'anastomosent avec les rameaux homologues dérivés de l'artère malléolaire antéromédiale, en dessinant une couronne artériolaire, autour de la bourse séreuse qui isole la malléole tibiale de sa couverture cutanée. Dans son segment rétromalléolaire, l'artère tibiale postérieure détache également des rameaux osseux grêles pour la partie postérieure du corps du talus, puis donne naissance à l'artère du sinus du tarse, plus volumineuse, qui s'engage dans ce sinus, entre les faisceaux croisés du ligament talocalcanéen interosseux. Dans la première partie de son trajet canalaire, cette artère du sinus tarsien se distribue de façon segmentaire à la partie antérieure du corps et au col du talus. En avant, elle rencontre, souvent à plein canal, une branche récurrente de l'artère tarsienne latérale née sous le muscle court extenseur des orteils qui supplée la vascularisation de la tête du talus. Il existe donc autour du talus un véritable réseau artériel péri-talien qui alimente le périoste du premier os du tarse postérieur. Il en va de même autour de l'os naviculaire dont la couronne vasculaire est principalement alimentée sur sa face supérieure par deux branches osseuses de l'artère dorsale du pied et sur sa face plantaire par des vaisseaux grêles issus de l'artère plantaire médiale.

L'artère malléolaire postérolatérale enfin se détache dans le prolongement de l'artère fibulaire qu'elle semble continuer au-delà de l'endroit où le vaisseau traverse la membrane interosseuse. Passant sous les tendons fibulaires, l'artère descend à la face latérale de la malléole fibulaire et, se capillarisant autour de la bourse séreuse malléolaire latérale, elle rejoint les arborisations terminales de l'artère malléolaire antérolatérale et vascularise également, distalement, la partie postérieure du complexe ligamentaire collatéral fibulaire et la face cutanée du calcaneus [1]. La face médiale de ce dernier tire sa vascularisation des vaisseaux plantaires et son pôle postérieur, sous la coque talonnière, est suppléé par les rameaux calcanéens médiaux et latéraux qui se détachent respectivement

des artères tibiale postérieure et fibulaire, indépendamment des artères malléolaires sus-jacentes [4].

## De la coque talonnière, de ses points d'appui et de ses plans de glissement

La coque talonnière est l'éminence cutanée sphéroïde qui recouvre le tarse postérieur et offre au pied son principal point d'appui au sol. Topographiquement et fonctionnellement, elle est divisée en deux secteurs dont la configuration anatomique est radicalement différente (*figure 1.6*) [46, 64] :

- le premier segment, vertical, s'étend dans le prolongement de la loge postérieure de la région crurale, sous le versant dorsal du cou-de-pied. La peau y est relativement mince et glisse, par l'intermédiaire de la partie distale du fascia crural, sur la face postérieure du tendon calcanéen. En se rétrécissant progressivement dans le sens transversal, celui-ci s'épuise sur la moitié distale rugueuse de la tubérosité calcanéenne où la plupart de ses fibres d'insertion se terminent. Le glissement du plan tégumentaire sur le robuste appareil fléchisseur de la cheville ainsi constitué comprend trois bourses séreuses calcanéennes qui forment chacune une sysarose fonctionnelle importante :

- la première, dite prétendineuse, est la plus profonde et occupe l'espace étroit compris entre la face antérieure de la partie distale du tendon calcanéen et la moitié proximale, lisse de la face postérieure du calcanéus. En haut, son cul-de-sac synovial se perd dans l'épais paquet adipeux dit pré-achilléen qui comble l'intervalle large laissé entre la face antérieure du triceps sural et les muscles du plan profond de la loge postérieure de la jambe ou crurale, qui descendent dans la gouttière rétromalléolaire médiale,
- la seconde bourse séreuse est rétro-tendineuse et occupe l'espace subfascial compris entre le tendon calcanéen et le fascia crural qui le recouvre,
- la dernière bourse calcanéenne est sous-cutanée et glisse dans une couche de graisse sous-cutanée mince et molle sur la partie verticale de la tubérosité calcanéenne ;

- le second segment distal de la coque talonnière, horizontal, est situé sous la tubérosité calcanéenne et s'étend, en avant, dans la région plantaire à laquelle il appartient fonctionnellement. La peau, après avoir contourné la partie inférieure de la tubérosité du calcanéus y devient rapidement très épaisse. Cette modification de structure macroscopique correspond, à l'échelle microscopique, aussi bien à un renforcement significatif de la couche cornée de l'épiderme qu'à un épaississement considérable du derme. Le derme y présente en outre de multiples amarres conjonctives, denses et trabéculaires qui relient sa face profonde à la surface de l'aponévrose plantaire dont les fibres les plus superficielles sont en continuité avec les fibres distales du tendon calcanéen qui ont contourné, sans s'y insérer, la tubérosité calcanéenne [13, 32, 46]. Plus en profondeur, les téguments du segment inférieur de la coque talonnière regardent la face inférieure du calcanéus par l'intermédiaire des insertions charnues proximales des muscles court fléchisseur des orteils, abducteur de l'hallux et abducteur du V qui s'attachent sur les deux tubercules médial et latéral de l'os. La graisse sous-cutanée enfin est, dans ce segment topographique, très épaisse et forme un confortable coussin adipeux

interposé entre le plan musculosquelettique et la peau. Les travées conjonctives denses, tendues entre le derme et l'aponévrose plantaire, assurent la fixité des téguments sous le tendon postérieur et segmentent cette graisse en de multiples logettes adipeuses indépendantes. Les septa fibro-élastiques qui forment les parois de ces logettes sont parcourus par des artérols cutanées plantaires et contiennent dans leur épaisseur les innombrables lacunes vasculaires du réseau anfractueux de la semelle veineuse plantaire de Lejars [7]. La réplétion de ces lacunes, augmentant la tonicité des parois des logettes adipeuses, diminue leur compliance élastique, si bien que lors de l'appui du tendon au sol, le choc du calcanéus est amorti par un triple coussin de compliance dynamique adaptative, qui est à la fois musculaire, adipeux et veineux et reste fixe par rapport à la surface d'appui tégumentaire.

Sur le plan vasculaire, la coque talonnière est irriguée par les rameaux calcanéens médiaux et latéraux qui sont respectivement issus, dans les gouttières rétromalléolaires médiale et latérale, des artères tibiale postérieure et fibulaire [3, 4, 19, 25]. Se portant en bas et en arrière, ces rameaux artériels se divisent chacun en une branche proximale, horizontale et une branche distale, verticale qui se distribuent respectivement aux téguments des deux segments successifs de la coque talonnière. En haut, les branches proximales médiale et latérale s'anastomosent entre elles en formant deux anses anastomotiques transversales qui se disposent l'une devant et l'autre derrière la partie distale du tendon calcanéen. En bas, les branches calcanéennes distales rencontrent des rameaux calcanéens distaux issus des artères plantaires médiale et latérale, formant ainsi, sous les téguments du talon postérieur, un riche réseau artériolaire dont le cercle entoure, proximale, la bourse séreuse sous-cutanée.

Les nerfs cutanés responsables de la sensibilité de la partie verticale de la coque talonnière dérivent des rameaux calcanéens proximaux qui se détachent médialement du nerf tibial juste au-dessus du canal tarsien et latéralement du nerf sural, dans la gouttière rétromalléolaire latérale. Plus distalement, la sensibilité du segment plantaire de la coque talonnière dérive de fins rameaux nerveux cutanés calcanéens distaux issus des nerfs plantaires médial et latéral [3, 20, 21]. Les derniers dérivent en partie du nerf dit sub- ou infracalcanéen qui se distribue aussi principalement au muscle abducteur du V et dont la compression dans un syndrome canalaire à l'origine de talalgies plantaires a déjà été évoquée plus haut.

Sur le plan chirurgical, l'on retient des considérations anatomiques évoqués ci-dessus que la coque talonnière doit être clairement partagée en deux entités anatomochirurgicales radicalement opposées [1, 25] :

- le segment vertical de la coque est un plan de glissement fasciocutané, mince et mobile qui appartient à l'appareil extenseur de la cheville. En cas de perte de substance, il doit être reconstruit comme tel, à l'aide par exemple d'un lambeau fasciocutané dorsal du pied, transposé sur l'artère tibiale antérieure ou mieux, à l'aide d'un lambeau libre de fascia temporal superficiel couvert d'une greffe de peau mince ;

- à l'inverse, le segment horizontal de la coque talonnière est une surface d'appui épaisse, fixe et sensible qui fait partie intégrante de la semelle tégumentaire de la plante du pied. Lorsque les parties molles du talon sont interrompues à ce niveau, elles doivent donc être reconstruites à l'aide d'un lambeau de resurfage présentant des caractéristiques fonctionnelles analogues, comme celles que l'on retrouve dans le lambeau plantaire médial, épais et sensible qui est levé sur le pédicule plantaire médial, dans la partie non portante de la voûte plantaire.



## ANATOMIE CHIRURGICALE DE L'AVANT-PIED

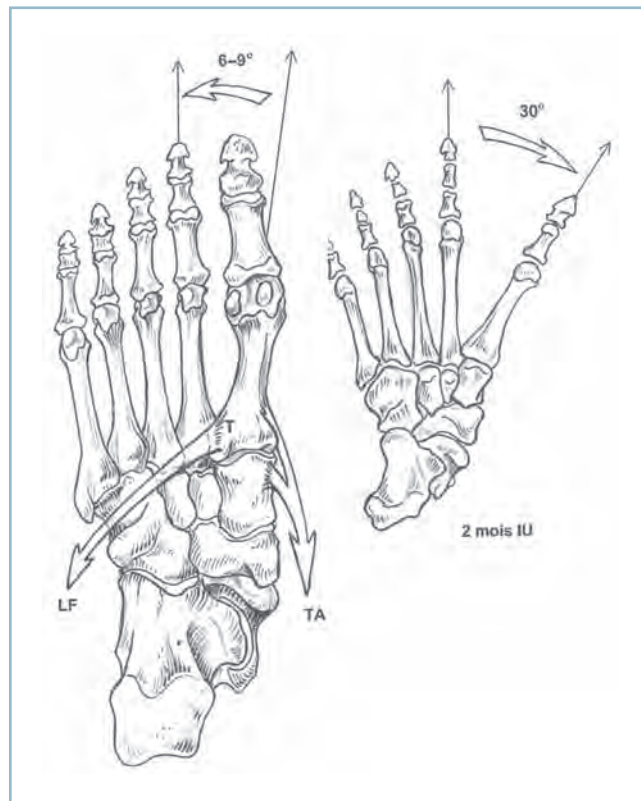
### De l'anatomie du premier rayon

Le 1<sup>er</sup> métatarsien forme l'un des éléments osseux fondamentaux de l'arche médiale du pied. Articulé en avant avec la phalange proximale de l'hallux, il rencontre en arrière, au niveau de l'articulation de Lisfranc, la surface articulaire distale du 1<sup>er</sup> cunéiforme. À cet endroit, la base du 1<sup>er</sup> métatarsien est munie d'une surface articulaire de forme triangulaire à sommet plantaire et présente, sur son versant plantaire et latéral, un tubercule très développé qui augmente sa stabilité en regard de la surface articulaire distale du 1<sup>er</sup> cunéiforme (*figure 1.7*).

Renforcée par des faisceaux ligamentaires tarsiens plantaires, l'articulation ainsi constituée permet un certain degré de mobilité du métatarsien en flexion et en extension. En outre, la forme des surfaces articulaires est telle que tout mouvement de flexion dorsale entraîne de façon automatique un mouvement d'adduction du 1<sup>er</sup> métatarsien par rapport à l'axe du pied, ce qui explique parfaitement le défaut d'appui du 1<sup>er</sup> rayon au sol qui s'observe lorsqu'une désaxation se produit à son niveau. À sa base, le métatarsien reçoit enfin les fibres d'insertion terminales du tendon du muscle long fibulaire qui l'abordent par son versant latéral, et qui, elles aussi adductrices du 1<sup>er</sup> rayon, ont pour effet de creuser l'arche plantaire transversale, en contrecarrant l'action abductrice des fibres tendineuses distales du muscle tibial antérieur qui prennent appui sur le côté médial de la base du 1<sup>er</sup> métatarsien (*figure 1.7*). Cette disposition particulière explique aisément les insuffisances d'appui au sol du 1<sup>er</sup> rayon qui, consécutives au déséquilibre de ce couple de forces musculaires, se rencontrent dans l'hypotonie du muscle long fibulaire et dans certaines pathologies neuromusculaires qui s'accompagnent volontiers d'un metatarsus elevatus ou d'un metatarsus elevatus adductus.

Anatomiquement, le corps du 1<sup>er</sup> métatarsien est plus court et plus épais que celui, plus long et plus élancé, du 2<sup>e</sup> métatarsien qui occupe l'axe du pied. On note que cette distinction morphologique s'installe très tôt chez l'embryon lors du développement du métatarsien et s'accompagne chez le fœtus d'une diminution progressive de l'angle intermétatarsien qui, entre le troisième et neuvième mois de gestation, sépare les deux rayons (*figure 1.7*). La divergence est en effet d'une trentaine de degrés au deuxième mois de vie intra-utérine et diminue progressivement pour évoluer vers un angle de 10° chez le nouveau-né. Au terme de la croissance squelettique, elle se stabilise enfin chez l'adulte entre 6 et 9° [5].

Dans le plan sagittal, cette correction angulaire qui survient au niveau de l'articulation cunéométatarsienne du 1<sup>er</sup> rayon s'accompagne également au cours de l'embryogenèse d'une modification de l'inclinaison du corps du 1<sup>er</sup> métatarsien qui, partant d'une flexion plantaire de 45° lors des premiers mois de la vie intra-utérine, s'atténue progressivement lors du développement et de la croissance du 1<sup>er</sup> métatarsien. Ces différentes notions d'embryologie rendent parfaitement compte du grand nombre de variations de positions retrouvées au niveau de la statique spatiale de l'articulation cunéométatarsienne du 1<sup>er</sup> rayon, avec pour corollaire diverses susceptibilités à développer une insuffisance anatomique ou fonctionnelle de stabilité et d'appui à son niveau [42, 62]. Par ailleurs, l'évolution embryologique de l'orientation du 1<sup>er</sup> métatarsien qui, d'une position d'abduction et de supination, se déplace vers une position en rectitude, montre qu'il existe de nombreux morphotypes rotatoires de ce rayon osseux et, par voie de conséquence, de nom-



**1.7 Morphogenèse du squelette de l'avant-pied.**  
Reconstruction schématique établie d'après les données de McKee et Bagnall [42].

La structuration squelettique du pied est caractérisée, entre autres, par une adduction progressive du premier rayon qui passe d'une divergence angulaire de 30° avec le deuxième rayon chez le fœtus de deux mois, à un écart final de 6 à 9° chez l'adulte. Les cordes tendineuses des muscles long fibulaire (LF) et tibial antérieur (TA), qui stabilisent la base du premier métatarsien renforcée par son fort tubercule (T) sur la surface articulaire distale du premier cunéiforme, sont susceptibles d'influencer le positionnement final de l'axe cunéo-métatarsien qui supporte le premier rayon de l'avant-pied.

breuses variations potentielles constituées entre l'axe de la diaphyse de l'os et l'inclinaison de sa surface articulaire distale, ce qui, à l'âge adulte, prend l'apparence clinique définitive de diverses anomalies positionnelles de l'épiphyse articulaire distale du 1<sup>er</sup> métatarsien, qualifiée par l'acronyme DMAA des auteurs anglo-saxons [34].

La surface articulaire distale du 1<sup>er</sup> métatarsien a la forme d'une trochlée asymétrique et s'articule d'une part, avec la base de la phalange proximale de l'hallux et d'autre part, avec les osselets sésamoïdes médial et latéral. Ceux-ci forment, avec la cavité glénoïde de la phalange, une unité fonctionnelle sésamoïdophalangienne qui se trouve stabilisée par un fibrocartilage plantaire et soutenue par la musculature intrinsèque du 1<sup>er</sup> rayon. En regard des sésamoïdes, la tête du 1<sup>er</sup> métatarsien est parcourue par deux petites gorges sagittales, qui se prolongent sur son versant plantaire nettement plus étendu que son versant dorsal. De façon réciproque, la surface articulaire de chaque sésamoïde affecte la forme d'une trochlée élémentaire [52]. Concaves longitudinalement, les faces supérieures des sésamoïdes présentent en effet une fine crête sagittale et donc une surface cartilagineuse discrètement convexe dans le sens transversal (*figure 1.8*). Sur le plan morphologique et fonctionnel, l'on peut donc comparer ce complexe sésamotrochléen aux articulations fémoropataillaire ou huméro-ulnaire. Véritablement sertis au sein du fibro-

cartilage glénoïdal de la plaque plantaire, les sésamoïdes sont en outre de la sorte reliés de façon extrêmement rigide à la base de la 1<sup>re</sup> phalange. Ensemble, ils constituent donc avec la plaque plantaire une entité anatomique qui, agrandissant la cavité articulaire exigüe de la phalange proximale, couvre largement le débord plantaire de la surface articulaire distale que porte la tête du 1<sup>er</sup> métatarsien [26].

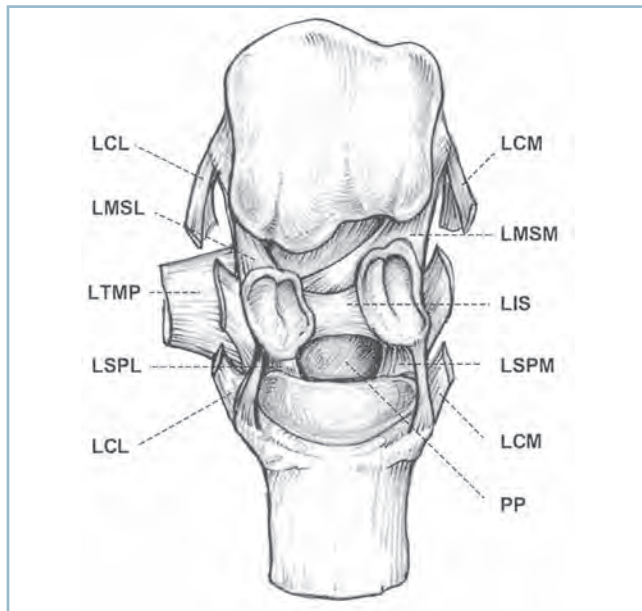
Cette entité est elle-même reliée par cinq ligaments différents aux tubercules latéral et médial de la tête métatarsienne d'une part et aux tubercules analogues d'autre part qui flanquent médialement et latéralement la cavité glénoïde phalangienne (*figure 1.8*). Parmi eux, on distingue ainsi :

- le ligament métatarso-sésamoïdien médial, qui large et triangulaire irradie ses fibres depuis le tubercule médial de la tête métatarsienne jusqu'au pôle proximal du sésamoïde médial, en envoyant des extensions obliques vers le sésamoïde latéral ;
- le ligament métatarso-sésamoïdien latéral qui, plus court, plus direct et plus étroit, part du tubercule métatarsien latéral pour se terminer sur la base du sésamoïde latéral ;
- les ligaments sésamoïdophalangiens médial et latéral qui sont tendus entre les pôles distaux des os sésamoïdes et les tubercules phalangiens médial et latéral ;
- le ligament transverse intersésamoïdien qui se confond en partie dorsalement avec le fibrocartilage plantaire et qui, par sa face plantaire, forme également le plafond du segment initial de la gaine fibreuse du tendon du fléchisseur de l'hallux.

Loin d'être isolée par elle-même, l'entité sésamoïdo-glénophalangienne constitue un ensemble articulaire dynamique soumis à des contraintes asymétriques d'origine musculaire et ligamentaire. Sur le

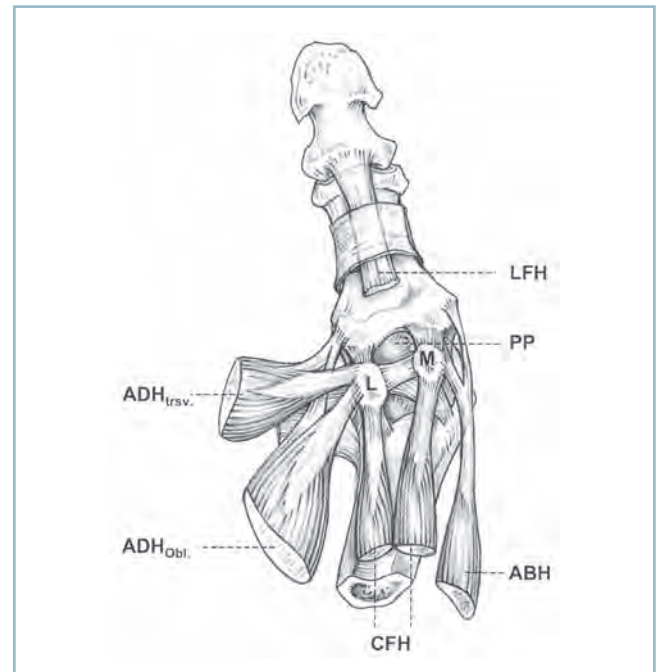
plan syndesmologique, on note en effet que le fibrocartilage glénoïdal du 1<sup>er</sup> rayon du pied est fermement solidarisé à la tête et à la plaque plantaire du 2<sup>e</sup> métatarsien par l'intermédiaire du puissant ligament transverse métatarsien profond (*figure 1.8*). Cet élément anatomique met donc en place, sur le côté latéral du 1<sup>er</sup> rayon, un moyen de fixité indéformable qui rattache très solidement le sésamoïde latéral à l'extrémité distale du 2<sup>e</sup> rayon. À l'opposé, il n'existe aucune stabilisation médiale de la tête du 1<sup>er</sup> métatarsien en raison de la position marginale de celui-ci sur le bord médial de l'avant-pied.

Au surcroît de cette inégalité de soutien ligamentaire, les sésamoïdes reçoivent par ailleurs, sur leurs bords abaxiaux, les insertions asymétriques des muscles intrinsèques du pied [56]. Le sésamoïde latéral rassemble en effet sur son bord latéral l'insertion des deux puissants chefs oblique et transverse du muscle adducteur de l'hallux, auxquelles s'ajoute encore le tendon distal du chef latéral du muscle court fléchisseur de l'hallux. De façon analogue mais asymétrique, le sésamoïde médial offre sur son bord médial un point d'insertion au tendon distal du chef médial du muscle court fléchisseur de l'hallux, et à celui, unique et robuste, du muscle abducteur de l'hallux (*figure 1.9*). En profondeur, enfin, la capsule articulaire du complexe métatarso-sésamoïdophalangien est stabilisée par les faisceaux dorsaux, métatarso-phalangiens des ligaments collatéraux médial et latéral qui servent de contrefort à l'articulation (*figure 1.10*). Bien que le faisceau plantaire, métatarso-glénosésamoïdien du ligament suspenseur médial soit habituellement plus fort et plus large que son homologue latéral, cette disposition syndesmologique ne suffit pas à compenser l'asymétrie des contraintes mécaniques que les muscles intrinsèques de l'hallux exercent de façon prédominante sur le côté latéral de l'interligne métatarso-phalangien du 1<sup>er</sup> rayon [45].

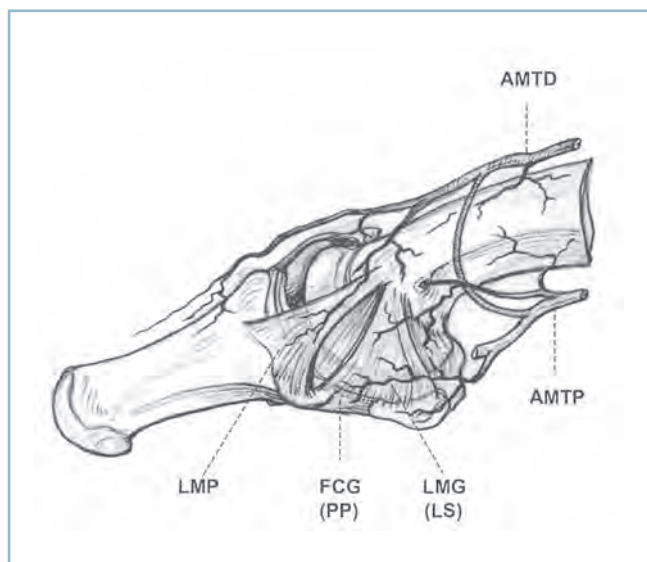


**1.8** Vue antérieure de l'articulation métatarso-phalangienne de l'hallux droit, ouverte pour faire voir l'appareil gléno-sésamoïdien. Schéma redessiné et modifié d'après Gillette [26].

Le complexe articulaire métatarso-sésamoïdien est une trochlée double stabilisée par les ligaments métatarso-sésamoïdiens médial (LMSM) et latéral (LMSL), le ligament intersésamoïdien (LIS) et les ligaments sésamo-phalangiens médial (LSPM) et latéral (LSPL). La stabilité articulaire est renforcée par les ligaments collatéraux médial (LCM) et latéral (LCL), la plaque plantaire (PP) et du côté latéral, par le ligament transverse métatarsien profond (LTMP).



**1.9** Insertions des muscles intrinsèques de l'hallux sur l'appareil sésamoïdo-phalangien. Vue plantaire de la colonne articulaire distale du premier rayon droit. La disposition asymétrique des tendons distaux des muscles abducteur (ABH), court fléchisseur (CFH) et adducteur (ADH) de l'hallux sur les osselets sésamoïdes médial (M) et latéral (L) sont de nature à déséquilibrer l'articulation métatarso-phalangienne du premier rayon. Une fois la déstabilisation esquissée, elle peut être accentuée ou pérennisée par la corde tendineuse du muscle long fléchisseur de l'hallux (LFH).



**1.10** Vue latérale de l'articulation métatarso-phalangienne gauche et de sa vascularisation. Représentation schématique d'après les données de Leemrijse et al. [32].

Les ligaments collatéraux sont constitués d'un faisceau métatarso-phalangien (LMP) et d'un faisceau métatarso-glénoïdien (LMG) ou suspenseur (LS) qui se termine sur le bord correspondant du fibrocartilage glénoïdal (FCG) de la plaque plantaire (PP) incluant l'os sésamoïde.

Les artères métatarsiennes dorsales (AMTD) et plantaire (AMTP) du premier espace assurent la vascularisation des structures capsulo-ligamentaires et céphaliques abondant le premier métatarsien dans la région métaphysaire distale.

Cette description anatomique et embryologique des surfaces, des axes, des ligaments et des muscles, qui s'organisent autour de la colonne osseuse médiale de l'avant-pied, rend en définitive parfaitement compte de l'instabilité intrinsèque du 1<sup>er</sup> rayon [35]. Elle constitue dès lors très certainement l'un des éléments pathogéniques fondamentaux qui expliquent la grande fréquence de sa déformation en hallux valgus et qui, par voie de conséquence, doivent sous-tendre le raisonnement chirurgical qui préside à toute tentative de sa correction. Tout facteur d'instabilité, qu'il soit situé au niveau de l'obliquité de l'interligne cunéométatarsien, au niveau de l'articulation métatarsophalangienne ou du complexe métatarsosésamoïdien, s'avère en effet susceptible d'engendrer *per se* des forces ayant tendance à expulser médialement la tête du 1<sup>er</sup> métatarsien. Une fois une telle déviation d'axe ébauchée, il s'ensuit un mouvement supinoïde de l'appareil sésamoïdophalangien qui, pérennisé par la traction asymétrique des muscles intrinsèques du pied et principalement par celle de l'adducteur de l'hallux, se voit également entretenue, voire amplifiée par la tangence que les tendons des muscles extrinsèques, à savoir principalement ceux des muscles long fléchisseur et long extenseur de l'hallux, prennent secondairement sur les déviations angulaires squelettiques. La philosophie anatomique raisonnée de toute correction chirurgicale durable d'une telle déformation inclut donc non seulement une action portant sur les défauts squelettiques sous-jacents, mais aussi une tentative de rééquilibrage des contraintes musculaires intrinsèques qui prédisposent au déplacement angulaire de la colonne cunéométatarsophalangienne.

## De l'anatomie des rayons latéraux

Les 2<sup>e</sup> et 3<sup>e</sup> métatarsiens constituent, côte à côte, un ensemble squelettique rigide doté proximale de peu de mobilité au niveau de l'articulation de Lisfranc. Il n'existe en effet dans cet interligne articulaire que très peu de liberté de mouvement dans le plan sagittal, alors que pratiquement aucun déplacement métatarsien n'est possible dans le plan frontal, sur les arthrodies des articulations cunéométatarsiennes des 2<sup>e</sup> et 3<sup>e</sup> rayons. Ceci s'explique anatomiquement par le fait que la base du 2<sup>e</sup> métatarsien est profondément enclavée entre les trois os cunéiformes qui ensemble constituent une mortaise étroite et rigide, et par le fait que le métatarsien s'y trouve, de surcroît, fortement stabilisé par de puissants ligaments tarsométatarsiens plantaires et dorsaux [65]. Les ligaments cunéométatarsiens s'y ajoutent dont le faisceau principal, constituant le ligament plantaire de Lisfranc, s'insère sur la partie distale et plantaire du 1<sup>er</sup> cunéiforme et se porte obliquement vers la partie plantaire et basale du 2<sup>e</sup> métatarsien. Supportant une partie significative des contraintes de gravité qui s'exercent sur l'arche transversale du pied, ce ligament est considéré comme la clé de voûte de l'interligne articulaire tarsométatarsien.

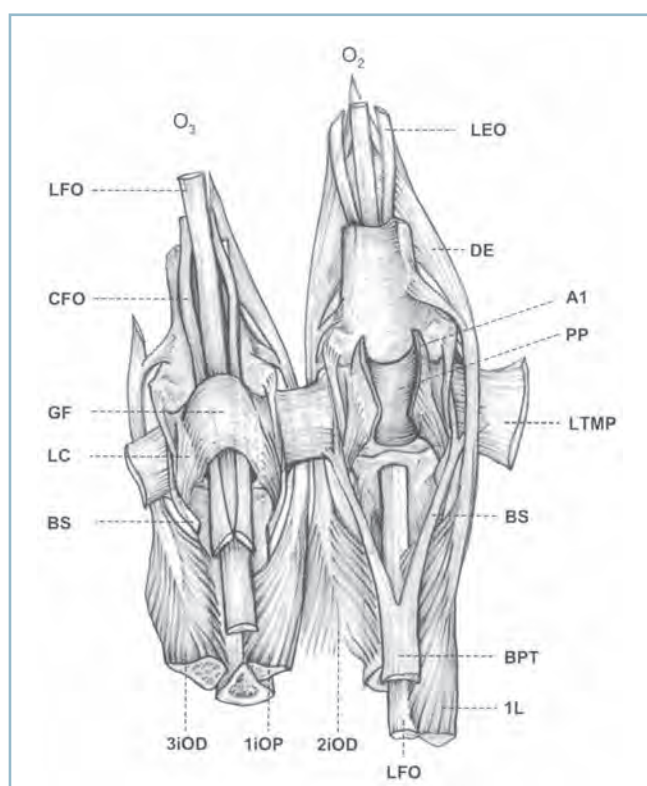
Au niveau des rayons latéraux, les articulations cuboïdométatarsiennes offrent à considérer un plus large secteur de mobilité dans le plan sagittal et même frontal au niveau du 5<sup>e</sup> métatarsien. Morphologiquement, les surfaces articulaires cuboïdométatarsiennes sont en effet de forme arthrodiale, ce qui autorise de telles translations dans les deux plans considérés. Les ligaments cuboïdométatarsiens plantaires et dorsaux offrent par ailleurs davantage de laxité que leurs homologues qui verrouillent les trois premiers rayons [59]. Tous les métatarsiens latéraux, toutefois, sont très solidement reliés entre eux à leur base par des ligaments métatarsiens plantaires, dorsaux et interosseux qui assurent, par leurs fibres courtes, une étroite solidarisation des quatre derniers rayons de l'avant-pied en un ensemble fonctionnel semi-rigide qui s'oppose fondamentalement par ses caractéristiques anatomiques à l'arc squelettique plus mobile du 1<sup>er</sup> rayon.

Le corps des métatarsiens central et latéraux présente une concavité plantaire variable et une forme prismatique triangulaire. Ils offrent dès lors à considérer une face dorsale et deux faces, médiale et latérale. Plus volontiers appelées axiales ou abaxiales en fonction de leur position relative par rapport à l'axe mécanique du pied, ces faces reçoivent l'insertion des muscles interosseux dorsaux et plantaires. La disposition spatiale des diaphyses des quatre derniers rayons au-dessus de la voûte plantaire a en outre pour effet de pouvoir le 4<sup>e</sup> métatarsien d'une torsion diaphysaire qui rend sa surface dorsale, latérale dans sa distalité. De même, le 5<sup>e</sup> métatarsien présente lui aussi une rotation axiale, telle que sa face latérale occupe une position résolument plantaire, le long du bord latéral de l'avant-pied.

Distalement, les surfaces articulaires couvrant la tête des métatarsiens centraux sont de forme condyloïde et résolument plus étendues dans leur partie plantaire que dans leur partie dorsale. Elles s'articulent avec la base de la phalange proximale des orteils qui se prolonge sur son versant plantaire par un puissant fibrocartilage glénoïdien. Appelé plaque plantaire, celui-ci couvre le débord plantaire du cartilage articulaire des têtes métatarsiennes. En relation étroite avec le système musculaire intrinsèque longitudinal des muscles lombricaux, interosseux plantaires et interosseux dorsaux, les fibrocartilages



glénoïdiens sont en outre reliés l'un à l'autre par le biais du puissant ligament métatarsien transverse profond qui, appuyé sur les rebords latéral et médial de chaque plaque plantaire, dessine en regard des têtes métatarsiennes une arche fibrocartilagineuse transversale continue sur laquelle prennent appui, de part et d'autre des articulations métatarsophalangiennes, dorsalement les lames transversales de l'aponévrose distale des extenseurs, et du côté plantaire, les bandelettes sagittales de l'aponévrose plantaire et les poulies fibreuses des tendons fléchisseurs (figure 1.11). De concert, ces éléments anatomiques convergents forment sur les côtés latéral et médial des articulations métatarsophalangiennes des quatre derniers rayons un appareil de contention à la fois statique et dynamique qui s'apparente en tous points au noyau de force décrit par Zancolli au niveau des articulations métacarpophalangiennes des doigts longs (figure 1.12).

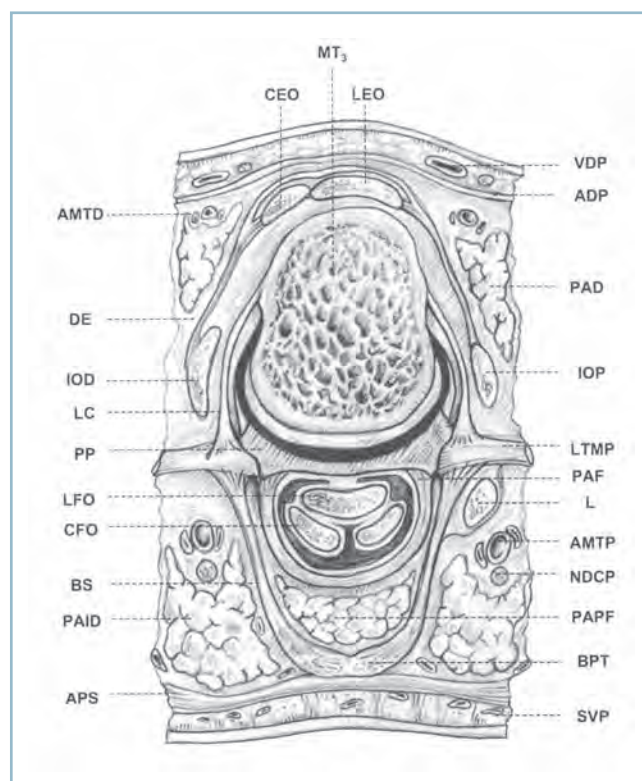


**1.11** Éléments anatomiques de la stabilisation axiale et transversale des articulations métatarsophalangiennes des rayons centraux et latéraux. Vue plantaire des deuxième (O2) et troisième (O3) rayons du pied droit.

Transversalement, la stabilité des articulations métatarsophalangiennes est assurée par les ligaments transverses métatarsiens profonds (LTMP), en continuité avec les plaques plantaires (PP) et les poulies A1, des gaines fibreuses (GF) des tendons des muscles long (LFO) et court fléchisseurs des orteils (CFO). Longitudinalement, elle est renforcée par les faisceaux fibreux des ligaments collatéraux (LC), par des bandelettes sagittales (BS) issues des bandelettes prétendineuses de l'aponévrose plantaire (BPT) et par des tendons terminaux des muscles lombricaux (L), interosseux dorsaux (IOD) et interosseux plantaires (IOP). Les expansions aponévrotiques de ces derniers se terminent en dossières (DE) sur les tendons du muscle long extenseur des orteils (LEO) qui croisent le versant dorsal de chaque articulation.

## De l'unité fonctionnelle de roulement

La base des différentes phalanges et l'ensemble du système digital sont ainsi en prolongation avec le système capsulocartilagineux à la fois transversal et longitudinal que forment les plaques plantaires fixées par le ligament métatarsien transverse profond et stabilisées par la musculature intrinsèque et les expansions de l'aponévrose plantaire (figures 1.11 et 1.12). À chaque pas, cette structure dynamique reçoit progressivement l'appui des différentes têtes métatarsiennes qui roulent sur l'assise tégumentaire plantaire avec les caractéristiques biomécaniques qui leurs sont propres. Au bord médial de l'avant-pied, l'appareil sésamoïdophalangien de l'hallux est un système en équilibre instable dont nous avons décrit les divers éléments de contention et les faiblesses constitutionnelles ; sa faillite entraîne sur les rayons voisins une surcharge mécanique qui, par contrecoup, engendre elle-même un déséquilibre et une détérioration progressive des structures stabilisatrices de la seconde articulation métatarsophalangienne qui s'étend ensuite, de proche en proche, sur les éléments analogues des rayons latéraux.



**1.12** Coupe frontale menée par la tête du troisième métatarsien droit (MT3), illustrant les rapports et les contreforts cardinaux des articulations métatarsophalangiennes.

Les structures ligamentaires (LC, LTMP) et aponévrotiques (BS, PAF, DE) qui convergent vers la plaque plantaire (PP), constituent autour des articulations métatarsophalangiennes des cintres de stabilisation renforcés par les tendons intrinsèques et extrinsèques des orteils (IOP, IOD, LC, CFO, LFO, LEO ; même légende que dans les figures précédentes). Les logettes ostéofibreuses ainsi délimitées sont comblées par des paquets adipeux amortisseurs dits préfléchisseurs (PAPP), interdigitaux (PAID) ou dorsaux (PAD), qui laissent en outre passer les vaisseaux métatarsiens dorsaux (AMTD) et plantaires (AMTP), ainsi que les nerfs digitaux communs plantaires (NDCCP).

La lésion progressive du fibrocartilage de la 2<sup>e</sup> articulation métatarsophalangienne est ainsi, généralement en association avec la défaillance des structures capsuloligamentaires voisines, à l'origine d'une instabilité portant sur l'ensemble du 2<sup>e</sup> rayon de l'avant-pied et s'accompagnant d'une griffe d'orteil, voire d'une luxation réductible puis irréductible du 2<sup>e</sup> orteil. La fréquence élevée d'une telle décompensation de la stabilité du 2<sup>e</sup> rayon s'explique en outre par différents facteurs anatomiques et mécaniques, au sein desquels le rôle de la musculature intrinsèque et des éléments fibreux rétinaculaires mérite d'être analysé plus avant.

## Des muscles interosseux et lombricaux

Répartis en deux groupes, les muscles interosseux du pied se distinguent en interosseux dorsaux et plantaires. Les quatre interosseux dorsaux sont penniformes et occupent les quatre espaces intermétatarsiens. Répartis de façon symétrique par rapport à l'axe du pied, ils sont tendus entre le bord axial du métatarsien latéral et la face abaxiale du métatarsien médial qui limitent respectivement les deux versants de l'espace qu'ils occupent (*figure 1.13*). Abducteurs des orteils par rapport à l'axe du 2<sup>e</sup> rayon, ils sont deux pour celui-ci et un pour le 3<sup>e</sup> et le 4<sup>e</sup> rayon. Sur le 1<sup>er</sup> et le 5<sup>e</sup> rayon, ils sont remplacés par les muscles courts abducteurs de l'hallux et du 5<sup>e</sup> orteil présents dans les loges

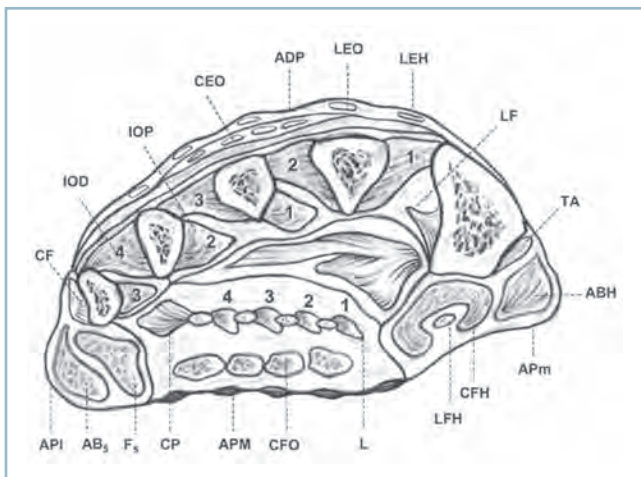
plantaires médiale et latérale. Au nombre de trois, les interosseux plantaires sont semi-penniformes et occupent les trois derniers espaces intermétatarsiens. Insérés sur la face médiale, axiale des 3<sup>e</sup>, 4<sup>e</sup> et 5<sup>e</sup> métatarsiens, ils sont adducteurs des orteils correspondants par rapport à l'axe du pied (*figure 1.13*). C'est la raison pour laquelle les 1<sup>er</sup> et 2<sup>e</sup> rayons en sont dépourvus. De concert, tous les muscles interosseux plantaires et dorsaux sont innervés par des rameaux du nerf plantaire latéral, branche terminale du nerf tibial.

Distalement, les muscles interosseux dorsaux des 1<sup>er</sup> et 2<sup>e</sup> espaces se poursuivent par un dossière et par un court tendon qui, s'inclinant vers l'axe du pied, croisent les faces médiale et latérale de l'articulation métatarsophalangienne et se terminent sur les bords médial et latéral de la phalange proximale du 2<sup>e</sup> orteil. Le court tendon plantaire passe au côté dorsal du ligament métatarsien transverse profond, puis forme du côté médial un tendon conjoint avec le tendon homologue issu du premier lombrical qui croise lui le côté plantaire du ligament transverse (*figure 1.11*). Les fibres terminales de cette expansion tendineuse aboutissent finalement dans le complexe fibrocartilagineux que constituent la plaque plantaire et les faisceaux métatarsoglénodaux des ligaments collatéraux tibial et fibulaire de la seconde articulation métatarsophalangienne. Le 3<sup>e</sup> et le 4<sup>e</sup> interosseux dorsaux donnent eux uniquement une expansion sur les complexes fibrocartilagineux latéraux de la phalange proximale du 3<sup>e</sup> et 4<sup>e</sup> orteil [8, 41].

Les muscles interosseux plantaires donnent naissance à un tendon terminal qui croise le versant médial des 3<sup>e</sup>, 4<sup>e</sup> et 5<sup>e</sup> articulations métatarsophalangiennes et qui viennent compléter, sur le côté médial des plaques plantaires et des phalanges proximales des orteils correspondants, le système de stabilisation analogue mis en place latéralement par les expansions tendineuses issues des interosseux dorsaux (*figure 1.11*). Leur rôle est donc fondamental dans la stabilité de la plaque plantaire et de la 1<sup>re</sup> phalange des trois derniers orteils. Leur insuffisance peut dès lors être l'une des causes principales de la griffe d'orteil que l'on rencontre couramment dans le pied neurologique avec atteinte des muscles intrinsèques. La rétraction des expansions tendineuses des interosseux s'accompagne en effet d'une flexion dorsale de P1 par rapport au centre de rotation de la tête des métatarsiens latéraux, qui, entraînant une subluxation dorsale de l'appareil tendineux, tend à pérenniser la position vicieuse de la phalange, d'autant plus que la course des tendons est dorsale par rapport à la poulie de réflexion que pourraient offrir, en contrôle, les faisceaux interosseux du ligament transverse métatarsien profond.

Les muscles lombricaux sont au nombre de quatre et s'insèrent proximalelement sur les tendons distaux du muscle long fléchisseur des orteils (*figure 1.11*). Le premier est semi-penniforme et potentiellement abducteur du 2<sup>e</sup> orteil. Les trois suivants sont penniformes et à l'opposé, adducteurs des 3<sup>e</sup>, 4<sup>e</sup> et 5<sup>e</sup> orteils. Leur fonction musculaire est toutefois faible, bien qu'ils soient riches, par ailleurs, en récepteurs nerveux. Venant doubler systématiquement le versant médial de l'appareil de stabilisation fibrocartilagineux des articulations métatarsophalangiennes constitué par les muscles interosseux, ils auraient donc principalement des fonctions proprioceptives plutôt que des actions musculaires statiques, voire dynamiques vraies.

D'un point de vue syndesmologique, l'articulation métatarsophalangienne des rayons latéraux est enfin stabilisée sur ses versants latéral et médial par deux ligaments collatéraux respectivement dits

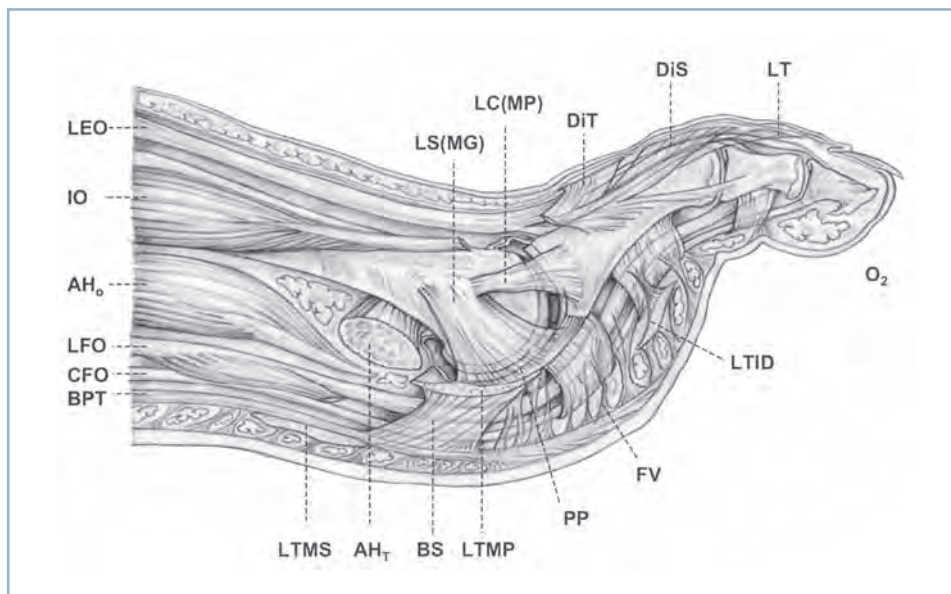


**1.13** Coupe frontale passant par l'avant-pied droit mettant en évidence la disposition spatiale des muscles intrinsèques dans les diverses loges délimitées par le cloisonnement des aponévroses dorsales (ADP) et plantaires (AP).

La loge plantaire médiale contient les muscles court fléchisseur (CFH), abducteur (ABH) et adducteur de l'hallux (ADH) ainsi que les tendons distaux des muscles long fléchisseur de l'hallux (LFH) et tibial antérieur (TA). La loge plantaire latérale abrite les muscles court fléchisseur (F5) et abducteur (AB5) du cinquième orteil, ainsi que la terminaison du muscle court fibulaire (CF). La loge plantaire moyenne est occupée par les muscles lombricaux (L), carré plantaire (CP) et court fléchisseur des orteils (CFO) et traversée par les tendons extrinsèques du muscle long fléchisseur des orteils. Les espaces interosseux sont comblés par les interosseux dorsaux (IOD) et plantaires (IOP). La loge dorsale, enfin, rassemble sur deux plans successifs les tendons extenseurs extrinsèques (LEA, LEH) et le muscle court extenseur des orteils (CEO).

fibulaire et tibial. Chacun d'eux regroupe deux faisceaux distincts qui constituent, dorsalement, le ligament métatarsophalangien collatéral et, du côté plantaire, le ligament suspenseur métatarsoglénoïdien (*figure 1.10*). Courts et assez étroits, les ligaments métatarsophalangiens trouvent leur origine sur les tubercules latéral et médial de la tête métatarsienne et s'insèrent distalement sur les tubercules homologues de la base de la phalange proximale. Situés au côté dorsal du centre articulaire de la tête métatarsienne, ils voient leur degré de tension s'accroître lorsque les orteils sont fléchis et constituent dès lors, dans cette position, un contrefort de stabilité articulaire plus efficace que lorsque les orteils sont étendus.

À l'inverse, le ligament suspenseur est plus large, plus long et affecte la forme d'un triangle dont le sommet s'insère à l'origine sur la tête métatarsienne et dont la base s'évase en éventail pour prendre appui distalement sur les bords latéral et médial du fibrocartilage glénoïdal de la plaque plantaire. Formant une sangle qui supporte ainsi le fibrocartilage glénoïdal et l'applique sur le débord plantaire de la tête articulaire du métatarsien correspondant, les faisceaux plantaires métatarsoglénoïdiens des ligaments collatéraux sont eux davantage tendus et offrent donc davantage de stabilité à l'articulation métatarsophalangienne lorsque celle-ci est en position neutre ou d'extension (*figure 1.14*).



**1.14** Coupe sagittale menée au travers du second espace interosseux du pied gauche. Illustration redessinée d'après Bojsen-Moller et Flagstad [13].

Vue médiale de synthèse destinée à mettre en évidence la terminaison des fibres longitudinales de l'aponévrose plantaire qui se perdent à la profondeur des téguments et des bandelettes sagittales (BS). Les fibres transversales se rassemblent en surface et en profondeur pour donner naissance aux ligaments transverses métatarsiens superficiel (LTMS) et profond (LTMP), ainsi qu'au ligament transverse interdigital (LTID). S'y ajoutent les fibres verticales (FV) de l'aponévrose isolant les paquets adipeux, ainsi que la terminaison des tendons extenseurs (LEO, CEO), fléchisseurs (LFO, CFO) et les dossières des intrinsèques (DIS, IO) identifiées selon le même légende que dans les figures précédentes.

## De la vascularisation de l'avant-pied

Situées respectivement dans le territoire distal des artères tibiales antérieure et postérieure, les artères de l'avant-pied forment deux réseaux, l'un dorsal, l'autre plantaire, qui présentent entre eux de nombreuses anastomoses occupant la partie proximale et la partie distale des espaces intermétatarsiens.

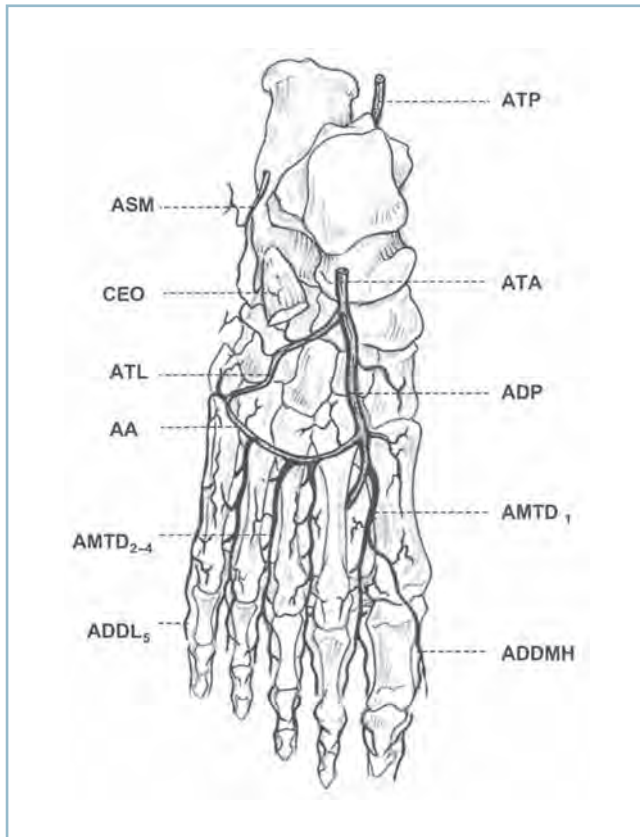
### Vascularisation dorsale

Prolongeant l'artère tibiale antérieure, l'artère dorsale du pied termine sa course en abordant l'avant-pied, au côté dorsal du 2<sup>e</sup> os cunéiforme. À cet endroit, elle détache sur son versant latéral sa collatérale la plus volumineuse, qui, prenant le nom d'artère arquée, court le long de la base des métatarsiens. Elle se termine ensuite en perforant les faisceaux d'origine du premier muscle

interosseux dorsal pour rejoindre à plein canal au côté plantaire du 2<sup>e</sup> métatarsien, la partie distale de l'artère plantaire latérale.

À elle seule, l'artère dorsale du pied vascularise la partie dorsale de l'avant-pied et la partie proximale des orteils (*figure 1.15*). De l'artère arquée se détachent en effet une artère digitale dorsale latérale pour le 5<sup>e</sup> orteil et trois artères métatarsiennes dorsales pour les 2<sup>e</sup>, 3<sup>e</sup> et 4<sup>e</sup> espaces interosseux, d'où naissent en regard des commissures correspondantes, les artères digitales dorsales, médiale et latérale des orteils centraux. Médialement, l'artère dorsale du pied donne encore naissance à une volumineuse artère métatarsienne dorsale du 1<sup>er</sup> espace dont la course par rapport au 1<sup>er</sup> muscle interosseux dorsal, tantôt suprafasciale, subfasciale ou intramusculaire, est éminemment variable. Véritable terminale du réseau artériel dorsal du pied, celle-ci se divise en regard de la première commissure interdigitale pour donner issue aux artères digitales dorsales de l'hallux et à l'artère digitale dorsale médiale du 2<sup>e</sup> orteil.





### 1.15 Vascularisation artérielle du dos du pied droit.

Les artères du dos du pied dérivent toutes de l'artère dorsale du pied (ADP), issue de l'artère tibiale antérieure (ATA). Celle-ci donne naissance à l'artère tarsienne latérale (ATL) et à l'artère arquée (AA) d'où se détachent les artères métatarsiennes dorsales (AMTD) et digitales dorsales (ADD) des orteils. Le dos des dernières phalanges des orteils est vascularisé par des rameaux dérivant des vaisseaux plantaires issus de l'artère tibiale postérieure (ATP). Le pédicule du muscle court extenseur des orteils (CEO), dérivé de l'artère tarsienne latérale, peut être levé sur de multiples pivots anastomotiques situés dans chacun des espaces intermétatarsiens.

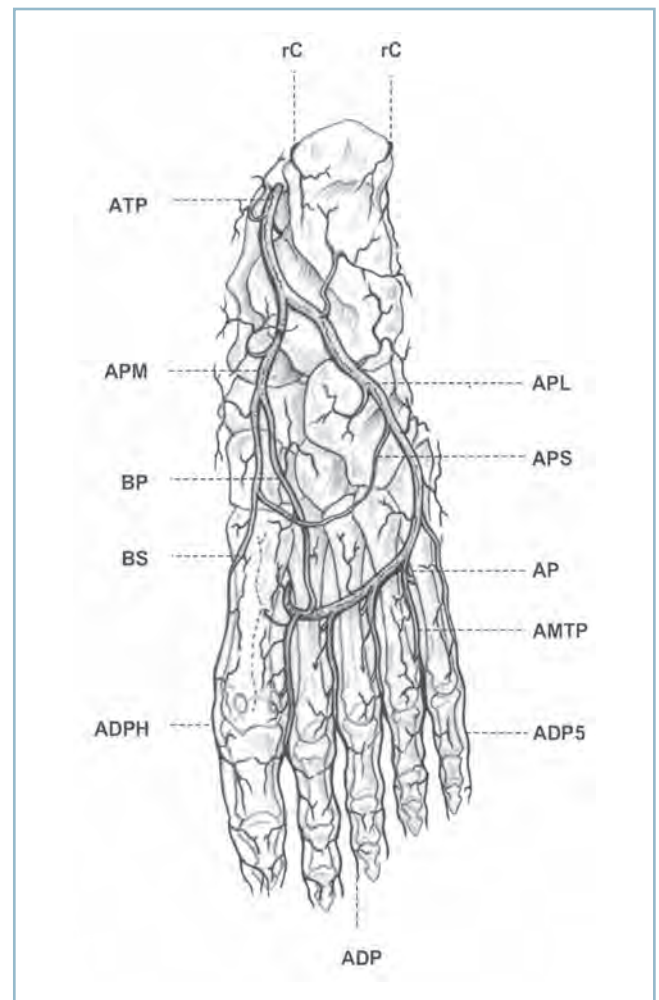
De façon homogène, chacune des artères métatarsiennes dorsales se distribue aux téguments du dos du pied et de la racine des orteils, ainsi qu'aux muscles interosseux dorsaux auxquels elles envoient, durant leur course sous l'aponévrose dorsale superficielle, deux ou trois branches nourricières. Celles-ci se ramifient distalement dans le périoste des métatarsiens et assurent ainsi la vascularisation de leur segment diaphysaire. Près de leur col, elles donnent aussi naissance à de fins rameaux capsulaires dorsaux qui, s'anastomosant entre eux et avec des rameaux plantaires analogues, se terminent au contact du repli synovial dorsal sous la forme d'une ou deux artéριοles grêles qui se distribuent aux têtes métatarsiennes (figure 1.10). Dans la partie distale de chaque espace interosseux, elles détachent enfin un volumineux rameau perforant anastomotique qui, contournant le bord proximal du ligament transverse métatarsien profond, rejoint le réseau plantaire.

Sur le plan pratique, l'on garde en outre en mémoire que, dans sa portion proximale, l'artère dorsale du pied vascularise le muscle court extenseur des orteils et, par de multiples branches septo-cutanées grêles, les téguments sus-jacents. Sur la partie proximale du dos du pied, elle peut donc servir d'axe vasculaire à la levée de lambeaux musculaires ou cutanés à pédicule distal qui, pivotant sur les branches perforantes du 1<sup>er</sup> espace interosseux alimentées

a retro par le réseau plantaire, peuvent s'avérer très utiles pour assurer la couverture des pertes de substance de l'avant-pied.

### Vascularisation plantaire

À la plante du pied, l'artère tibiale postérieure se divise dans le canal calcanéen pour donner naissance à deux terminales de calibre inégal qui, longeant les bords médial et latéral du pied, forment respectivement les axes artériels plantaires médial et latéral (figure 1.16). Généralement plus grêle que l'artère plan-



### 1.16 Vue plantaire de la vascularisation artérielle de la plante du pied droit détaillant les branches ostéo-articulaires se distribuant à l'hallux et aux rayons latéraux.

L'artère tibiale postérieure (ATP), alimente, par les artères plantaires médiale (APM) et latérale (APL), l'arcade plantaire (AP) dont naissent les artères métatarsiennes plantaires (AMTP) puis les artères digitales plantaires (ADP). D'ordinaire, l'artère plantaire médiale est grêle et se termine sous la forme d'une branche profonde (BP) qui rejoint l'arcade. Elle présente souvent une branche cutanée superficielle (BS) et, occasionnellement, détache vers l'artère plantaire latérale une arcade plantaire superficielle (APS) inconstante. Aux deux extrémités des espaces intermétatarsiens, le réseau plantaire envoie de nombreux rameaux communicants vers le réseau dorsal. Il donne naissance ensuite à de nombreuses branches interosseuses, musculopériostées ou articulaires, qui assurent la vascularisation segmentaire des métatarsiens et des phalanges, dont le respect chirurgical est d'importance dans la pratique des ostéomies de l'avant-pied.

taire latérale, l'artère plantaire médiale court longitudinalement sous le muscle abducteur de l'hallux, dans la loge plantaire médiale, puis croise, sur sa face superficielle, le tendon du muscle long fléchisseur de l'hallux. Elle se termine classiquement au contact de la tête du 1<sup>er</sup> métatarsien soit en se continuant par l'artère digitale plantaire médiale de l'hallux, soit en s'anastomosant avec la partie distale de l'artère métatarsienne plantaire du 1<sup>er</sup> espace interosseux.

Vascularisant en profondeur les muscles intrinsèques de l'hallux, l'artère plantaire médiale détache lors de son trajet plusieurs rameaux fascio-cutanés, qui, glissant entre l'abducteur de l'hallux et le court fléchisseur des orteils, se distribuent à la peau de la voûte plantaire. Elle peut ainsi devenir le pédicule vasculaire d'un lambeau fascio-cutané plantaire qui, incluant le nerf plantaire médial qui l'accompagne, est susceptible au terme d'une rotation en îlot de 180° d'offrir une couverture stable et sensible aux pertes de substance cutanée de l'arrière-pied. Sa ligature distale est en effet sans conséquence ischémique sur la vascularisation de l'hallux pour autant qu'elle soit opérée au côté proximal du ligament transverse métatarsien profond où la partie distale de l'artère reçoit l'anastomose suppléante du réseau dorsal (*figure 1.16*). Mentionnons enfin qu'à la base des métatarsiens, l'artère plantaire médiale peut encore donner naissance à une arcade anastomotique sous-cutanée qui, croisant la face superficielle du muscle court fléchisseur des orteils, rejoint latéralement l'artère plantaire latérale et forme ainsi une arcade plantaire superficielle, variable et inconstante, au titre de reliquat homologique de l'arcade palmaire superficielle au niveau de la main.

Plus volumineuse, l'artère plantaire latérale vascularise les loges plantaires latérale et moyenne (*figure 1.16*). Se détachant à angle aigu de la précédente, elle court d'abord obliquement sur le côté latéral de l'arrière-pied pour rejoindre la base du 5<sup>e</sup> métatarsien. Puis, elle s'incline transversalement en longeant la base des métatarsiens centraux pour se terminer en regard de l'extrémité proximale du 1<sup>er</sup> espace où elle s'anastomose avec l'artère dorsale du pied. Comprise dans la partie proximale de son trajet entre le muscle court fléchisseur des orteils et les faisceaux charnus du muscle carré plantaire, elle s'enfonce dans sa portion transversale, sous les tendons du muscle long fléchisseur des orteils, entre les ventres charnus des muscles interosseux plantaires et le faisceau oblique du muscle adducteur de l'hallux. Dans ce second segment de son trajet, elle dessine une courbe à concavité proximale qui forme l'arcade plantaire. Par sa convexité, celle-ci détache, outre des rameaux destinés à l'articulation de Lisfranc et au muscle adducteur de l'hallux, quatre artères métatarsiennes plantaires et une artère digitale plantaire latérale pour le 5<sup>e</sup> orteil [2].

Localisées en regard des quatre espaces interosseux correspondants, les artères métatarsiennes plantaires détachent d'abord un volumineux vaisseau perforant qui rejoint le réseau dorsal, puis donnent naissance à deux ou trois fines collatérales musculaires pour les muscles interosseux plantaires et à une volumineuse branche articulaire qui tire systématiquement son origine de leur versant médial. Distalement, elles se terminent enfin en se divisant en un rameau perforant distal pour le réseau dorsal et en deux artères digitales plantaires qui vascularisent les deux demi-orteils correspondants. De façon analogue à la disposition observée au niveau dorsal, les branches musculaires contribuent, par leurs ramifications périostées, à assurer la vascularisation du corps des métatarsiens (voir *figure 1.10*). La volumineuse branche articulaire aborde, pour sa part, chaque articulation métatarsophalangienne

à proximité immédiate du fibrocartilage de la plaque plantaire et s'y divise de façon constante, en deux rameaux terminaux :

- le premier, dorsal, est capsulaire et se distribue aux structures péri-articulaires et synoviales ;
- le second, osseux, se destine à la vascularisation épiphysaire de la tête métatarsienne qu'il aborde en croisant son col.

Sur le plan fonctionnel, le réseau artériel plantaire reste toujours dominant par rapport au réseau dorsal. Si l'on considère en effet la vascularisation tégumentaire, les artères digitales plantaires assurent seules la perfusion intégrale des deux derniers segments phalangiens des orteils et leurs contreparties dorsales n'assument qu'un rôle de suppléance vasculaire pour la perfusion de la partie proximale de la peau qui recouvre le côté dorsal de la base des orteils. De même, la viabilité des structures ostéo-articulaires dépend de façon prédominante de l'apport sanguin artériel du réseau plantaire, qui détache, sur le versant latéral de chaque rayon, les branches nourricières principales, diaphysaires et épiphysaires, indispensables à la vascularisation des métatarsiens (*figure 1.16*). La branche articulaire plantaire qui se distribue à la région cervicale et céphalique des quatre derniers métatarsiens revêt ici une importance cardinale ; vascularisant l'épiphyse osseuse, le ligament transverse métatarsien profond, le fibrocartilage plantaire et le repli capsulosynovial plantaire de chaque articulation, elle peut et doit en effet être respectée chirurgicalement dans la pratique des ostéotomies métatarsiennes distales, menées par voie dorsale. La dévascularisation relative qui accompagne le sacrifice des structures capsuloligamentaires dorsales est en effet alors largement suppléée par l'apport sanguin plantaire dominant qui, issu de l'artère articulaire cervico-céphalique, prévient l'ostéonécrose secondaire de la tête métatarsienne [33]. De façon similaire, la conservation de cette branche articulaire unique, toujours latérale, est essentielle dans la pratique des transferts articulaires fonctionnels prélevés sur les deux premiers rayons du pied.

Au niveau du 1<sup>er</sup> rayon, la disposition du réseau artériel à destination osseuse est identique à celle qui vient d'être évoquée pour les quatre métatarsiens latéraux et sa connaissance influence de façon similaire la pratique raisonnée des ostéotomies du 1<sup>er</sup> métatarsien. Celui-ci jouit en effet d'une double vascularisation à la fois centrale, endoméduillaire, et périphérique ou périostée. La vascularisation centrale est assurée par une artère nourricière bien individualisée qui tire son origine de l'artère métatarsienne dorsale du 1<sup>er</sup> espace et aborde systématiquement la diaphyse dans sa partie moyenne et par son versant latéral. Dans l'os spongieux, cette artère centrale se divise ensuite en deux branches terminales axiales :

- la première, proximale et volumineuse, suit un trajet récurrent en direction de la base de l'os et s'y anastomose avec le réseau métaphysaire extra-osseux ;
- la seconde, distale et grêle, descend vers la tête et s'y comporte de même en se perdant dans la région métaphysaire distale, où elle est connectée avec les artérioles capsulaires et périostées qui entourent le col métatarsien [58, 59].

Qu'elles soient menées dans les régions basales, diaphysaire ou céphalique, les ostéotomies du 1<sup>er</sup> métatarsien interrompent inéluctablement cette vascularisation axiale intra-osseuse. La survie des fragments séparés, leur viabilité et leur potentiel de consolidation après ostéosynthèse dépendent dès lors de l'alimentation sanguine complémentaire que leur apporte le réseau extra-osseux périosté dont l'intégrité doit à tout prix être sauvegardée.



Particulièrement riche, la vascularisation périostée du 1<sup>er</sup> métatarsien est alimentée par les trois artères principales qui lui sont adjacentes :

- la branche superficielle de l'artère plantaire médiale ;
- la première artère métatarsienne plantaire ;
- l'artère métatarsienne dorsale du 1<sup>er</sup> espace.

Chacun de ces axes détache de nombreuses artérols, le plus souvent musculopériostées, qui rampent sur le corps de l'os et se ramifient ensuite dans les régions métaphysaires proximales et distales. Ainsi, l'artère métatarsienne dorsale du 1<sup>er</sup> espace détache deux branches basales, une ou deux branches diaphysaires et trois rameaux épi- et métaphysaires céphaliques. Elle apporte également des artérols terminales dorsales et latérales pour l'articulation métatarsophalangienne et participe donc ainsi à la vascularisation de la tête par l'intermédiaire des récessus capsulosynoviaux dorsaux. De façon analogue, la première artère métatarsienne plantaire donne naissance à une ou deux artérols pour la base de l'os, à deux rameaux diaphysaires pour le corps et à une, deux ou trois collatérales articulaires distales qui contribuent à la vascularisation épiphysaire de la tête par l'intermédiaire des éléments capsulosynoviaux qui s'étendent sur le versant plantaire et latéral de l'articulation métatarsophalangienne (*figure 1.10*). La branche superficielle de l'artère plantaire médiale enfin, présente dans 75 % des cas, donne des branches inconstantes à la base et au corps de l'os, mais se distribue de façon régulière, par quelques rameaux articulaires, au versant médial de la région céphalique. D'une manière générale, cette disposition anatomique suppose que les ostéotomies du 1<sup>er</sup> métatarsien soient réalisées en respectant au maximum l'intégrité de son manchon périosté, surtout sur son versant latéral, ainsi que l'ensemble des structures capsulaires plantaires, dorsales et latérales qui entourent la tête métatarsienne en constituant, en quelque sorte, son hile vasculaire.

Les sésamoïdes médial et latéral reçoivent une vascularisation qui dépend essentiellement de la première artère métatarsienne plantaire, à laquelle s'ajoute une vascularisation accessoire provenant des gaines tendineuses des différents muscles intrinsèques qui s'y insèrent. Le respect chirurgical de leurs attaches est donc ici encore indispensable à la préservation de leur viabilité. La phalange proximale, enfin, tire principalement son apport sanguin d'une artère nourricière issue de l'artère digitale plantaire latérale de l'hallux qui la pénètre au niveau de l'union de son tiers moyen et de son tiers distal (*figure 1.10*). Cette vascularisation corporelle centrale est, comme au niveau des métatarsiens, largement suppléée par un réseau capsulaire et périosté. La chirurgie de l'articulation métatarsophalangienne se doit dès lors d'être conservatrice et atraumatique sur les insertions de la capsule articulaire autour de la base de la 1<sup>re</sup> phalange, en particulier dans son segment proximal, afin de garantir sa consolidation et d'éviter la nécrose de dévascularisation de l'épiphysaire proximale de l'os [68].

## Retour veineux

Les veines de l'avant-pied suivent le trajet des artères. Dans leur réseau profond, elles accompagnent par paire l'axe artériel homonyme et sont valvulées. Dans le réseau superficiel, elles courent, sans équivalent artériel, sous la peau du dos et de la plante du pied et des orteils et convergent pour donner naissance, au niveau de la partie moyenne des métatarsiens, à l'arcade veineuse dorsale du pied. À ses deux extrémités, celle-ci se poursuit par les veines grande saphène au côté antérieur de la malléole médiale et petite saphène, au versant postérieur de la malléole latérale. Par ses bords, cette

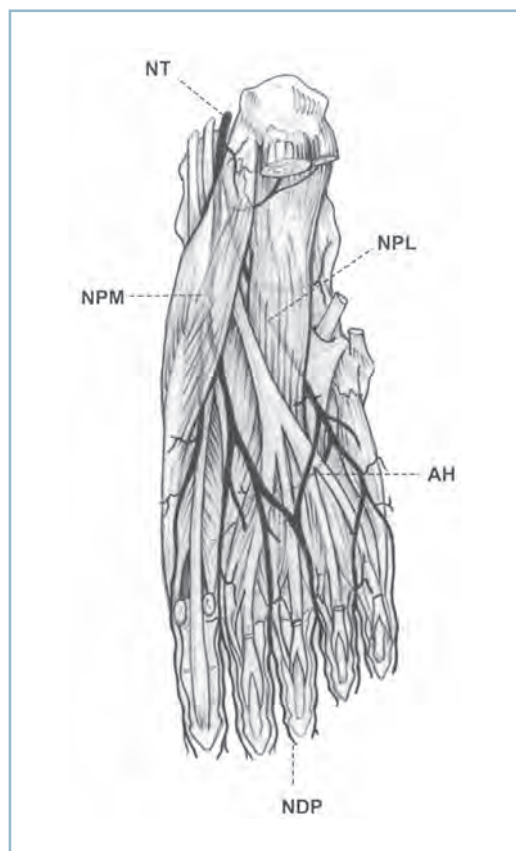
arcade draine, en outre, les multiples veines tarsiennes médiales et latérales qui s'élèvent de la semelle veineuse plantaire de Lejars [7]. On note cependant ici que, sur le plan fonctionnel, le réseau veineux dorsal de l'avant-pied assume, à l'inverse de la disposition opérant dans le système artériel, un rôle dominant par rapport au réseau veineux plantaire. Les veines dorsales des orteils et les veines métatarsiennes dorsales du pied reçoivent en effet, à basse pression, la plus grande partie du drainage dynamique du sang veineux séquestré dans le pied, en collectant entre autres, à chaque appui sur le sol, la vidange du riche réseau sous-cutané plantaire.

## Des nerfs de l'avant-pied

Courant le plus souvent avec les artères, les nerfs de l'avant-pied sont issus des nerfs fibulaires sur son versant dorsal et des nerfs plantaires, branches du nerf tibial, du côté de la plante.

Cheminant sous la peau, au-dessus de la lame superficielle de l'aponévrose dorsale du pied, les ramifications du nerf fibulaire superficiel assurent l'innervation sensitive de la plus grande partie du dos du pied. D'ordinaire, celui-ci se divise à la surface du rétinaculum des extenseurs en une branche médiale qui donne le nerf collatéral dorsal médial de l'hallux et les nerfs collatéraux dorsal latéral du 2<sup>e</sup> orteil et médial du 3<sup>e</sup>, et en une branche latérale, dite intermédiaire, qui se divise pour donner naissance aux nerfs collatéraux dorsaux latéral du 3<sup>e</sup> orteil, médial et latéral du 4<sup>e</sup> et médial du 5<sup>e</sup>. L'innervation cutanée de la région est complétée par le nerf fibulaire profond qui, après avoir détaché un rameau musculaire pour le court extenseur des orteils et un rameau articulaire dorsal pour la cheville, couvre la sensibilité du territoire à cheval sur la première commissure interdigitale et, par les nerfs saphène et sural, dont les ramifications distales, courant le long des bords médial et latéral de l'avant-pied, se terminent respectivement à la base de la phalange proximale de l'hallux et sur le côté latéral du dos du 5<sup>e</sup> orteil. Topographiquement, toutes ces branches nerveuses sont étroitement associées au réseau veineux superficiel qu'elles accompagnent fidèlement et fonctionnellement, elles sont associées, dans leurs troncs nerveux d'origine, à une fonction motrice de flexion du pied et d'extension des orteils.

Plus profondément situés sous les faisceaux fibreux épais de l'aponévrose plantaire, les filets nerveux plantaires tirent leur origine des nerfs plantaires médial et latéral, branches terminales du nerf tibial, dont la division s'effectue dans le canal calcanéen qui a été décrit précédemment (*figure 1.17*). Généralement plus volumineux que le nerf plantaire latéral, le nerf plantaire médial est, au niveau du pied, l'homologue du nerf médian au niveau de la main. Cheminant à la profondeur de l'abducteur de l'hallux, il innerve celui-ci ainsi que le court fléchisseur des orteils et la moitié médiale du muscle carré plantaire. Puis, il se divise, le plus souvent en regard de la base du 1<sup>er</sup> métatarsien, en une branche médiale et une branche latérale. La branche médiale forme le nerf digital plantaire médial de l'hallux et la branche latérale se ramifie à son tour en trois nerfs digitaux communs plantaires pour les 1<sup>er</sup>, 2<sup>e</sup> et 3<sup>e</sup> espaces intermétatarsiens. En regard des commissures, ceux-ci envoient un rameau sensitif récurrent à la peau plantaire, un rameau articulaire grêle aux articulations métatarsophalangiennes, et se bifurquent enfin pour donner naissance aux nerfs digitaux plantaires médial et latéral des six demi-orteils correspondants. Très fréquemment, le nerf digital commun plantaire du 3<sup>e</sup> espace reçoit une anastomose oblique qui, issue du nerf plantaire latéral, croise obliquement la plante en s'insinuant entre l'aponévrose plantaire moyenne et le ventre charnu du muscle



**1.17** Vue plantaire du pied droit illustrant le trajet et la distribution des nerfs plantaires. Redessiné d'après Hovelacque [30].

L'innervation de la plante du pied dépend des nerfs plantaires médial (NPM) et latéral (NPL), branches terminales du nerf tibial (NT). L'anastomose récurrente qui les réunit fréquemment, décrite par Hovelacque (AH), revêt une importance particulière dans la pathogénie et le traitement chirurgical du pseudonévrome de Morton.

court fléchisseur des orteils (*figure 1.17*). Variable et inconstante, cette anastomose bien décrite par Hovelacque croise parfois la face profonde du muscle court fléchisseur des orteils, apparaissant alors à la dissection entre les tendons des 3<sup>e</sup> et 4<sup>e</sup> orteils. Sa connaissance est indispensable à la pratique raisonnée de la chirurgie du pseudo-névrome de Morton, dont la fréquence de survenue préférentielle dans le 3<sup>e</sup> espace interosseux a été mise en relation avec son existence [30].

Homologue du nerf ulnaire, le nerf plantaire latéral court pour sa part en compagnie de l'artère plantaire latérale, au côté latéral du tendon du muscle long fléchisseur des orteils. Croisant le muscle carré plantaire, il se dégage de la face profonde du muscle court fléchisseur des orteils au niveau de la base du 5<sup>e</sup> métatarsien où il se divise en ses deux branches terminales, une superficielle et une profonde. Sa branche superficielle, née contre le muscle abducteur du 5<sup>e</sup> orteil, se partage en un nerf digital propre plantaire latéral du 5<sup>e</sup> orteil et un nerf digital commun plantaire du 4<sup>e</sup> espace qui se termine sur les deux demi-orteils correspondants. Sa branche profonde, glissant sous les tendons extrinsèques, innerve tous les muscles interosseux, les deux derniers lombricaux, l'adducteur de l'hallux et, proximatement, les muscles intrinsèques du 5<sup>e</sup> orteil.

Qu'ils soient issus des nerfs plantaires médial ou latéral, les nerfs digitaux communs plantaires forment, avec les artères métatarsiennes plantaires, les pédicules vasculonerveux dominants des orteils. De façon analogue, chacun de ceux-ci s'engage, entre les têtes métatarsiennes, dans les canaux interdigitaux limités dorsalement par le ligament transverse métatarsien profond, médialement et latéralement par des expansions aponévrotiques sagittales des bandelettes subtendineuses plantaires et, en surface, par l'aponévrose plantaire elle-même (*figure 1.17*). En regard des têtes métatarsiennes et de la racine des orteils, celle-ci laisse les pédicules sans couverture fibreuse dans les fossettes ovales ménagées respectivement entre les fibres longitudinales des bandelettes subtendineuses et les fibres transversales proximales et distales des ligaments transverse métatarsien superficiel et transverse interdigital (*figure 1.18*). Complées par des coussinets adipeux, ces fossettes livrent passage aux vaisseaux perforants plantaires qui vascularisent les téguments du talon antérieur et aux rameaux nerveux sensitifs qui se distribuent aux territoires cutanés correspondants. Pouvant servir de base à la réalisation de lambeaux fascio-cutanés en îlots utiles à la reconstruction des pertes de substance exposant les têtes métatarsiennes, ces branches vasculaires et nerveuses doivent être respectées en chirurgie de l'avant-pied de manière à éviter les complications douloureuses qui peuvent accompagner leur sacrifice inopiné.

## DE L'ANATOMIE DES STRUCTURES COMMUNES

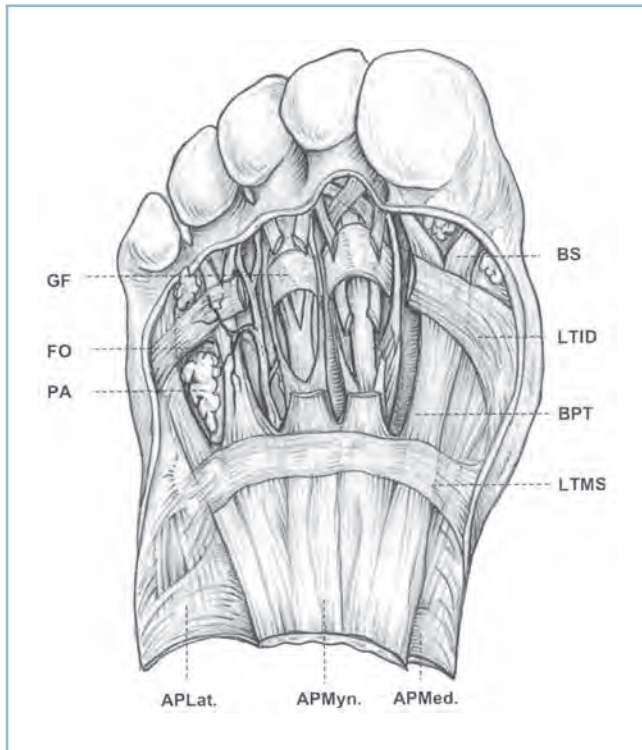
### De l'aponévrose plantaire

L'aponévrose plantaire est une structure rigide, fibreuse qui prend naissance proximatement sur la tubérosité calcaneenne. D'épaisseur et de disposition inégale sur les loges plantaires médiale, moyenne et latérale, elle offre à considérer trois secteurs :

- un médial ;
- un central ;
- un latéral [13, 29].

Appelée aponévrose plantaire moyenne, le secteur central en est l'élément majeur (*figure 1.18*). De forme triangulaire, cet éventail fibreux épais s'attache proximatement sur la tubérosité calcaneenne et s'évase distalement jusqu'en regard de la tête des métatarsiens qui occupent la base de cette formation dont la plupart des fibres sont orientées longitudinalement, s'entrecroisent et s'élargissent graduellement, avant de faire place à des fibres transversales distales qui, soulignant cette base, constituent le ligament transverse métatarsien superficiel, puis le ligament transverse interdigital [36, 37].

Dans sa partie moyenne, l'aponévrose se densifie par ailleurs progressivement par endroits pour donner naissance à cinq bandelettes longitudinales subtendineuses qui, se divisant distalement en une arche qui circonscrit chaque canal digital, se terminent en profondeur en prenant appui sur le ligament transverse métatarsien profond et en s'insérant finalement sur les bords médial et latéral du fibrocartilage de la plaque plantaire correspondante (*figures 1.11, 1.14 et 1.18*). Au-delà des bandelettes sagittales et des deux ligaments transverses, l'aponévrose



### 1.18 Disposition de l'aponévrose plantaire sur l'avant-pied droit.

Située entre les aponévroses plantaires médiale (APMed) et latérale (APLat), l'aponévrose plantaire moyenne (APMyn) a été fenestrée en regard des gaines fibreuses (GF) des deuxième et troisième rayons de manière à illustrer le tressage des fibres transversales constituant les ligaments transverses métatarsiens superficiel (LTMS) et interdigital (LTID) ainsi que la terminaison des fibres longitudinales des bandelettes sagittales (BS).

Les fossettes ovales (FO) ménagées entre les fibres aponévrotiques transversales et longitudinales sont occupées par des coussinets adipeux (PA) et laissent émerger les pédicules perforants vasculonerveux qui se distribuent aux téguments du talon antérieur.

plantaire se termine enfin à la racine des orteils par des fibres d'insertion longitudinales et verticales qui se fixent sous la peau plantaire distale et sur les gaines ostéofibreuses des fléchisseurs (*figure 1.18*). Entre elles, ces fibres verticales d'attache tégumentaire circonscrivent de multiples logettes qui sont occupées par des coussinets de tissu adipeux et dans lesquelles le riche réseau veineux de la semelle veineuse plantaire de Lejars s'expand.

La composante médiale de l'aponévrose plantaire forme le fascia qui recouvre les muscle abducteur et court fléchisseur de l'hallux. Attachées sur les bords du 1<sup>er</sup> métatarsien, ses fibres forment une couverture fasciale plus épaisse en regard de la partie distale de la loge plantaire médiale et s'y partagent en deux contingents terminaux qui, suivant les chefs médial et latéral du court fléchisseur de l'hallux, s'attachent respectivement sur les os de l'articulation métatarsophalangienne de l'hallux ainsi que, latéralement, sur le ligament transverse métatarsien profond du 1<sup>er</sup> espace (*figure 1.14*). Le secteur latéral de l'aponévrose plantaire recouvre lui les muscle abducteur et court fléchisseur du 5<sup>e</sup> orteil et, rassemblant des fibres en tressage plus dense en regard de la partie proximale de l'aponévrose plantaire latérale, se termine par des insertions aponévrotiques longitudinales qui

rejoignent la dernière bandelette prétendineuse et ainsi les deux bords de la plaque plantaire de l'articulation métatarsophalangienne du 5<sup>e</sup> orteil (*figure 1.18*).

Notons enfin ici que les multiples cloisons sagittales que l'aponévrose plantaire envoie sur les éléments ostéoligamentaires d'une part, et la face profonde des téguments d'autre part, ont pour effet de subdiviser la région de l'avant-pied en divers compartiments plantaires qui constituent autant de chambres closes à libérer chirurgicalement dans la prise en charge d'un syndrome des loges (*figure 1.13*). En regard des articulations métatarsophalangiennes, ces compartiments se distinguent en :

- un compartiment dorsal qui livre passage aux tendons extenseurs des orteils, aux muscles interosseux et se trouve limité par leurs dossières ;
- deux compartiments adipofasciaux intermétatarsiens dorsaux qui, plus superficiels, contiennent les pédicules vasculonerveux dorsaux des orteils ;
- un compartiment tendineux ou canal digital plantaire, limité en avant par la bandelette subtendineuse, sur les côtés par les bandelettes sagittales et dorsalement par la plaque plantaire, qui loge les tendons fléchisseurs et leurs gaines fibreuses et synoviales ainsi qu'un paquet adipeux qui forme un coussin d'appui prédigital ;
- enfin, deux compartiments intertendineux ou canaux interdigitaux plantaires qui laissent passer les muscles lombricaux, les pédicules vasculonerveux plantaires et sont comblés par un épais corps adipeux qui isole les vaisseaux et nerfs digitaux plantaires des structures avoisinantes (*figure 1.12*).

En association avec le système ostéo-articulaire et par le biais la relation réciproque qu'elle établit entre l'avant- et l'arrière-pied, l'aponévrose plantaire assume une fonction fondamentale de soutien de la voûte plantaire, qui, par elle, se trouve bandée tel un arc tendu entre la partie postérieure du calcaneus qui constitue le talon postérieur et le complexe fibrocartilagineux plantaire de l'avant-pied qui représente le talon antérieur d'appui au sol. L'aponévrose a en outre une fonction de stabilité et de résistance tégumentaire aux forces de cisaillement de part l'association étroite, précédemment décrite, qu'elle contracte avec le derme profond, le tissu graisseux interposé et les cloisons verticales qui en émanent. Enfin, elle participe à la propulsion du pas en conséquence immédiate de l'évidente continuité morphologique qu'elle représente, sur le plan myologique, avec le tendon calcanéen, dont les fibres les plus dorsales, glissant sur la tubérosité calcanéenne, viennent se mêler, sans aucune interruption de leur course, aux fibres superficielles de l'aponévrose plantaire moyenne.

## De l'appareil tendineux calcanéen

Le tendon calcanéen est le composant fonctionnel principal de l'appareil extenseur du pied. Encore appelé tendon d'Achille, il se constitue à l'union du 1/3 moyen et du 1/3 inférieur de la jambe, par la réunion de l'aponévrose de terminaison des deux muscles gastrocnémiens en surface et de l'aponévrose de terminaison du muscle soléaire en profondeur [50, 56, 64]. Il forme ainsi le puissant tendon conjoint du triceps sural qui, large et solide proximatement, se rétrécit progressivement derrière la cheville, où il est ovoïde à la section transversale. À ce niveau, ses dimensions sont généralement inférieures à 2,5 cm



de diamètre. Distalement, le tendon s'insère sur la moitié inférieure de la tubérosité calcanéenne où il devient beaucoup plus fin et où ses fibres superficielles, nous l'avons dit plus haut, se continuent dans l'aponévrose plantaire. Le tendon calcanéen est donc situé dans le prolongement d'un muscle bi-articulaire et sa rétraction peut être le résultat clinique soit d'un raccourcissement des fibres profondes du muscle soléaire, soit d'une atteinte rétractile des fibres superficielles, issues du muscle gastrocnémien. Classiquement, en outre, mentionnons qu'il existe une torsion progressive des fibres au sein du tendon si bien que les fibres de la moitié médiale du tendon subissant une rotation en direction postérolatérale se retrouvent plus bas, sur le versant dorsal du tendon alors qu'inversement, les fibres des quadrants latéraux tournent en spirale vers le côté médial de son axe et terminent ainsi leur course sur la face antérieure de son insertion calcanéenne [18]. Ce tissage fibreux en torsion renforce la solidité mécanique du tendon, mais le degré de rotation des différents contingents de fibres reste relativement inconstant d'un sujet à l'autre.

Le plantaire grêle est le dernier élément inconstant du triceps sural. Issu du condyle médial du fémur, son corps charnu se poursuit très tôt par un tendon aplati et nacré qui court entre les deux chefs gastrocnémiens et le muscle soléaire, puis longe le bord médial du tendon d'Achille qu'il rejoint finalement sur la tubérosité calcanéenne [16, 63]. Il existe de nombreuses variantes de la disposition des chefs musculaires qui peuvent être responsables d'une pathologie spécifique située dans le triangle de Kager.

## De l'appareil tendineux fléchisseur

L'appareil tendineux responsable de la flexion des orteils comprend des tendons longs extrinsèques issus de la loge postérieure de la jambe et des languettes tendineuses plus courtes, situées dans le prolongement des muscles intrinsèques du pied. Les tendons extrinsèques dérivent des muscles long fléchisseur de l'hallux et long fléchisseur des orteils. Les intrinsèques tirent leur origine du court fléchisseur des orteils ainsi que des muscles lombricaux et interosseux du pied [50, 56, 64].

### Muscle long fléchisseur de l'hallux

Il s'insère sur des deux tiers distaux de la face postérolatérale de la fibula et se poursuit par un puissant tendon qui glisse dans la gouttière de la face dorsale du talus. Ce tendon se réfléchit ensuite, au niveau de la gouttière rétromalléolaire médiale, dans un canal ostéofibreux propre qui se dispose au côté dorsolatéral du pédicule vasculonerveux tibial postérieur (voir *figure 1.3*). Puis, le tendon court sous le sustentaculum tali et croise la face plantaire du fibrocartilage glénoïdien de l'articulation talo-calcanéonaviculaire sur laquelle il présente donc une importante fonction de stabilisation antigravitaire. Il se termine enfin, après avoir traversé l'arche tendineuse formée par les deux chefs du muscle court fléchisseur de l'hallux, sur la face plantaire de la base de la phalange distale du gros orteil. Lors de son trajet dans la loge plantaire médiale, le tendon croise en outre le versant plantaire de l'appareil métatarsophalangien du 1<sup>er</sup> rayon, en s'insinuant entre les osselets sésamoïdes médial et latéral dans un canal ostéofibreux propre. Le plafond de ce tunnel est formé, comme indiqué plus haut, par le liga-

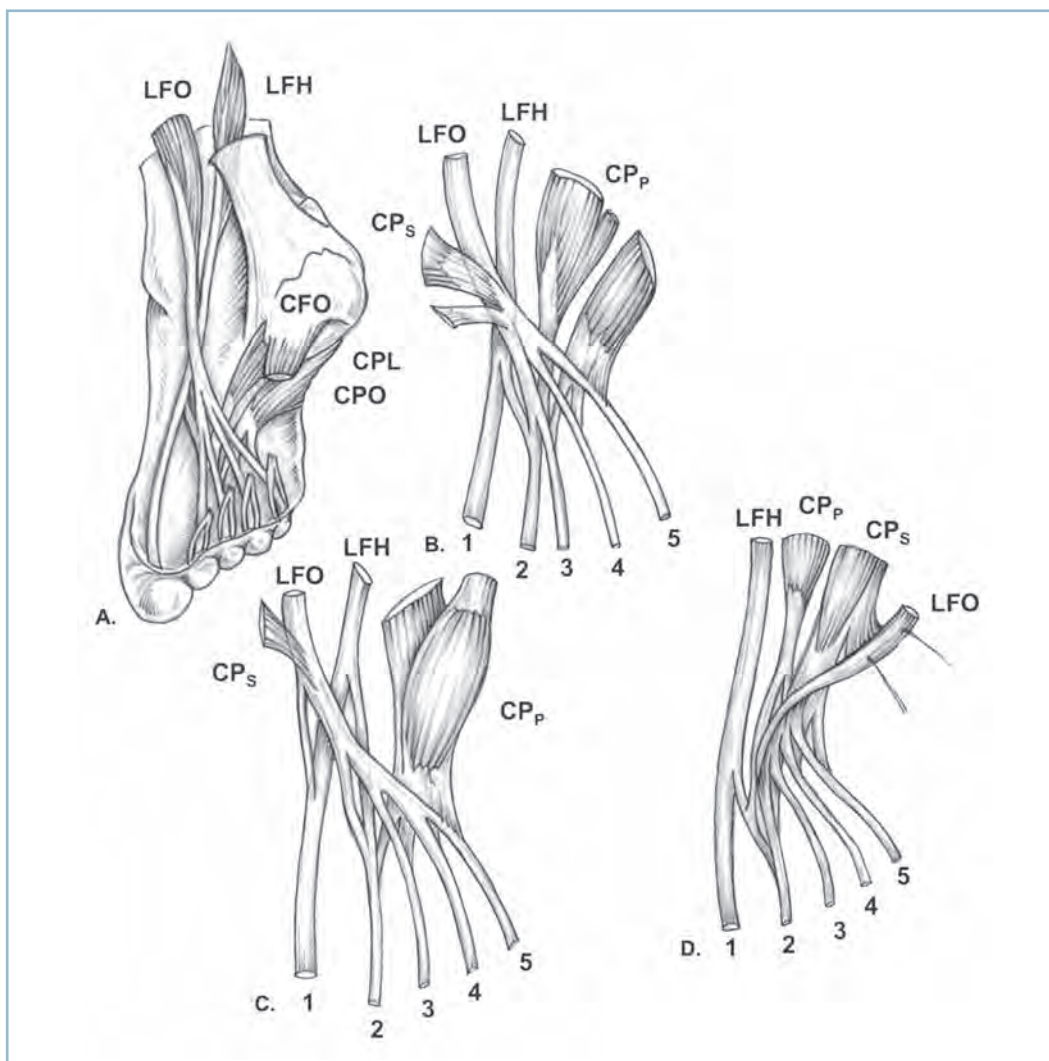
ment intersésamoïdien transverse et son plancher est représenté par la première poulie annulaire de la gaine fibreuse qui entoure et applique le tendon sur la colonne phalangienne de l'hallux (voir *figure 1.9*).

### Muscle long fléchisseur des orteils

Il occupe à son origine, comme le précédent, le plan profond de la loge postérieure de la jambe, sous le triceps sural. Situé médialement par rapport au muscle tibial postérieur qui le sépare l'un de l'autre, il s'appuie sur les 3/4 proximaux de la face postérieure du tibia. Il se continue ensuite par un tendon qui, après être passé dans la région rétromalléolaire médiale, croise la face superficielle du tendon du muscle long fléchisseur de l'hallux dans la plante du pied. Là, le tendon donne insertion par son bord latéral au muscle carré plantaire, puis se partage en quatre languettes tendineuses profondes qui, à l'image des quatre tendons dits perforants du fléchisseur profond des doigts, s'insinuent en les perforant dans les quatre arches fibreuses formées par les deux bandelettes de chacun des tendons du court fléchisseur des orteils. Distalement, les tendons perforants du muscle long fléchisseur des orteils se terminent ainsi sur la base de la phalange distale de chacun des orteils correspondants. Les tendons perforés du court fléchisseur des orteils s'insèrent aux deux extrémités de leur chiasma, sur les bords latéraux de la phalange moyenne de l'orteil correspondant.

### De l'importance clinique et chirurgicale des anastomoses

Il est important de noter ici qu'il existe des expansions aponévrotiques qui unissent ces deux systèmes tendineux au niveau de leur zone de croisement [6]. Cette particularité anatomique peut en effet être à l'origine de certaines griffes d'orteil survenant suite au raccourcissement excessif iatrogène de la structure osseuse du 1<sup>er</sup> rayon. Il existe par ailleurs de nombreuses variations des lames aponévrotiques tendues entre les tendons fléchisseurs de l'hallux et les orteils sur lesquels prennent en outre appui, sans disposition constante, les expansions aponévrotiques distales des chefs superficiel et profond du muscle carré plantaire (*figure 1.19*). Ainsi décrit-on fréquemment une bandelette anastomotique qui quitte le long fléchisseur de l'hallux pour se terminer sur les tendons du muscle long fléchisseur des orteils destinés au 2<sup>e</sup> et 3<sup>e</sup> rayon (*figure 1.19b*). Il peut inversement aussi exister des bandelettes anastomotiques qui, issues du long fléchisseur des orteils, se terminent sur le tendon du muscle fléchisseur de l'hallux [69]. Différentes variantes enfin ont été rapportées dans la disposition distale des bandelettes tendineuses de terminaison du muscle carré plantaire, qui tantôt se distribuent en deux plans distincts sur le bord latéral du tendon commun du muscle long fléchisseur des orteils (*figure 1.19c*), tantôt se partagent en trois plans successifs sur les tendons propres distaux du long fléchisseur des orteils et du long fléchisseur de l'hallux (*figure 1.19d*). La section ou le raccourcissement de l'insertion du muscle long fléchisseur de l'hallux peut dès lors avoir une répercussion immédiate sur la mise en tension d'un ou plusieurs tendons terminaux du muscle long fléchisseur des orteils et entraîner, par excès de fonction, une griffe des orteils concernés par ces jonctions intertendineuses anatomiques et fonctionnelles.



**1.19** L'appareil fléchisseur des orteils (A) et ses variations habituelles (B, C, D). Schémas redessinés et reconstruits d'après les données de Winckler et Giandi [69]. Situés sous le muscle court fléchisseur des orteils (CFO), les muscles long fléchisseur de l'hallux (LFH), long fléchisseur des orteils (LFO) et carré plantaire (CP) échangent entre eux de nombreuses connections tendineuses réparties sur un, deux ou trois plans, dont la libération chirurgicale peut avoir un impact immédiat sur la tension des tendons digitaux terminaux et la survenue d'une griffe d'orteil.

## De l'appareil tendineux éverseur

L'appareil éverseur de la cheville rassemble les cordes tendineuses qui, au niveau de la cheville, se placent en dehors de l'axe mécanique de Heineke [31, 32, 43]. *Stricto sensu*, seuls les tendons du muscle long extenseur des orteils et du muscle 3<sup>e</sup> fibulaire issus de la loge antérolatérale de la jambe sont des vrais éverseurs du pied puisqu'ils provoquent à la fois une flexion, une abduction et une rotation latérale de la cheville. Les muscles long et court fibulaire issus de la loge latérale croisent la cheville au côté dorsal de l'axe mécanique de l'articulation talocrurale et provoquent ainsi un mouvement combiné d'abduction, de rotation latérale et d'extension de la cheville.

### Muscles fibulaires

Les muscles long et court fibulaires naissent respectivement dans le 1/3 supérieur et le 1/3 moyen de la face latérale de la fibula. Disposés l'un au-dessus de l'autre, ils se continuent chacun par un tendon de section arrondie qui glisse, entouré d'une gaine syno-

viale, dans la gouttière rétromalléolaire latérale, puis gagne le bord latéral et la plante du pied, en présentant deux ou trois inflexions du trajet sur des poulies ostéofibreuses [50, 56, 64].

### Tendon long fibulaire

Il se dispose ainsi au côté postérieur du tendon court, puis s'engage dans trois tunnels successifs. Le premier tunnel est situé au dos de la malléole latérale et il est fermé en surface par le rétinaculum fibulaire proximal qui est tendu entre la malléole fibulaire et la face latérale du calcaneus. Le tendon se réfléchit ensuite sous la pointe de la malléole latérale et présente ainsi une première modification de sa direction à environ 90° qui l'oriente vers le second qui est sous le rétinaculum fibulaire distal. Ce rétinaculum comprend deux arcades fibreuses qui s'attachent sur la trochlée fibulaire et sur la face latérale du calcaneus. Entre la pointe de la malléole et le tubercule fibulaire, le tendon croise la face superficielle du ligament calcanéofibulaire et s'isole, au-delà de la trochlée qui représente sa seconde poulie de réflexion, dans une gaine synoviale propre. Le tendon long fibulaire poursuit alors sa trajectoire en s'engageant dans un troisième tunnel

ostéofibreux, creux à la face plantaire de l'os cuboïde. Afin d'y accéder, il présente une nouvelle inflexion de son trajet sur une troisième poulie de réflexion située à l'entrée du canal cuboïdien et à la suite de laquelle le tendon prend une direction finale, oblique vers l'avant et médialement. Il termine ainsi sa course dans la plante du pied en envoyant des expansions aponévrotiques sur la face plantaire de la base du 1<sup>er</sup> métatarsien et sur le 1<sup>er</sup> cunéiforme (*figure 1.5*) À l'entrée du canal cuboïdien, la troisième poulie de réflexion du tendon du muscle long fibulaire prend d'ordinaire la forme d'une zone nodulaire de renfort de la corde tendineuse qui est parfois d'apparence osseuse ; l'osselet sésamoïde ainsi individualisé est appelé os péronéum. Ce nodule est toutefois le plus souvent de nature fibrocartilagineuse et il peut être le siège d'une pathologie articulaire dégénérative arthrosique. Il peut également, dans un contexte traumatique, être le siège d'une fracture sésamoïdienne dont le diagnostic radiologique n'est pas toujours aisé.

### Tendon court fibulaire

Il est situé à la corde précédant la malléole latérale et glisse dans la gouttière rétromalléolaire latérale immédiatement au contact du bord postérieur de la malléole fibulaire puis de sa pointe. Il présente à ce niveau, sous le rétinaculum fibulaire proximal, une forme aplatie et arciforme, car il reçoit par en bas l'appui du tendon du muscle long fibulaire qui le repousse, vers le haut, sous l'apex malléolaire. À cet endroit, les deux tendons possèdent toujours une gaine synoviale commune. Au-delà de cette première poulie de réflexion, le tendon évolue directement en avant et latéralement ; il croise lui aussi, sur sa partie superficielle, le ligament calcanéofibulaire. Il passe ensuite au-dessus de la trochlée fibulaire de la face latérale du calcaneus, et muni d'une synoviale propre, il glisse sous l'arche fibreuse du rétinaculum fibulaire distal. Croisant la face latérale de l'os cuboïde, il se termine enfin en ligne droite, en allant s'insérer sur le processus styloïde de la base du 5<sup>e</sup> métatarsien (*figure 1.5*).

## De l'appareil tendineux extenseur des orteils

L'appareil tendineux qui assure l'extension des colonnes phalangiennes des orteils comprend, comme l'appareil fléchisseur, des tendons longs, extrinsèques, issus des muscles de la loge antérolatérale crurale, ainsi que des languettes tendineuses courtes et des dossières aponévrotiques dérivées des muscles intrinsèques de la plante du pied [50, 56, 64]. Nous avons déjà décrit plus haut les muscles interosseux et lombricaux qui contribuent, par leurs fibres aponévrotiques distales, à former au dos des tendons extenseurs, les dossières indispensables à l'extension des phalanges moyennes et distales des orteils. Il nous reste donc à évoquer ci-dessous les muscles longs extenseurs des orteils et de l'hallux, ainsi que le court extenseur des orteils dont les tendons glissent entre les trois feuilletts successifs de l'aponévrose dorsale du pied et croisent la face antérieure de l'articulation de la cheville en dessous des rétinaculum des extenseurs.

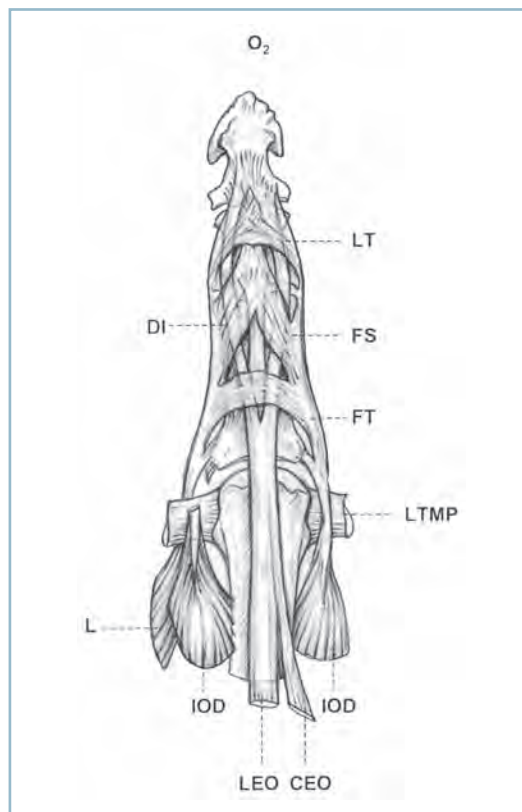
### Muscle long extenseur de l'hallux

Le muscle long extenseur de l'hallux est situé dans la loge antérolatérale crurale. Appuyé sur la face antéromédiale du tiers moyen de la fibula et sur le secteur correspondant de la face antérieure de la membrane interosseuse avoisinante, il passe sous le rétinaculum des extenseurs dans un canal ostéofibreux propre et se termine sur la face dorsale de la phalange distale de l'hallux.

### Muscle long extenseur des orteils

Situé au côté latéral du précédent, le muscle long extenseur des orteils le recouvre partiellement et s'attache sur les 2/3 proximaux du bord antérieur de la fibula et sur le condyle latéral du tibia. Croisant la face antérieure de la cheville en glissant sous les deux rétinaculum des extenseurs, il se divise finalement, sur le métatarses, en quatre tendons terminaux qui divergent sur le dos du pied et s'insèrent tour à tour sur les quatre orteils latéraux, en se partageant en une bandelette centrale et deux bandelettes latérales respectivement attachées sur les phalanges moyenne et distale de chaque rayon [38].

Le tendon terminal donne en outre naissance à un système complexe d'expansions aponévrotiques qui prend appui proximale-ment sur le côté dorsal de la capsule de l'articulation métatarsophalangienne, puis se continue sous l'éventail fibreux que forme la dossière des muscles interosseux et lombricaux (*figure 1.14*). À ce niveau, le système tendineux prend appui sur la base dorsale de chaque phalange intermédiaire et distale en recevant successivement au dos de P1, une sangle de couverture transversale, puis au dos de P2, des fibres obliques spirales et un ligament terminal triangulaire, tous dérivés des muscles intrinsèques (*figure 1.20*). Constituant de concert l'appareil extenseur des orteils, les tendons



**1.20** Vue dorsale de l'appareil extenseur du second orteil droit. Illustration originale redessinée d'après les schémas comparés de Baumann [8].

L'appareil extenseur des orteils comprend outre les tendons fusionnés des muscles long et court extenseurs des orteils (LEO, CEO), les expansions aponévrotiques des muscles interosseux (IOP, IOD) et lombricaux (L). Celles-ci s'entrecroisent en donnant naissance aux portions fibreuses transversale (FT), spirale (FS) et triangulaire distale (LT) de la dossière des intrinsèques.



extrinsèques et les expansions aponévrotiques de la dossière des intrinsèques sont bien individualisés au niveau du 2<sup>e</sup> rayon de l'avant-pied, mais tendent à se simplifier, voire à s'amenuiser considérablement sur les 4<sup>e</sup> et 5<sup>e</sup> orteils.

### Muscle court extenseur des orteils

Le muscle court extenseur des orteils, autrefois appelé muscle pédieux, repose sur le dos du pied, sous le plan des tendons du long extenseur dont il reste généralement séparé par le feuillet moyen de l'aponévrose dorsale du pied. Prenant son origine sur une petite surface rugueuse située près de l'extrémité antérieure de la face supérieure du calcaneus, il se divise en quatre languettes tendineuses distinctes, qui se poursuivent chacune par une lame tendineuse grêle qui rejoint la base de la 1<sup>re</sup> phalange de l'hallux au dos du 1<sup>er</sup> rayon et forment ensuite un tendon conjoint avec le tendon du muscle long extenseur des orteils sur les 2<sup>e</sup>, 3<sup>e</sup> et 4<sup>e</sup> rayons (*figure 1.20*). Il n'existe en effet pas de court extenseur au niveau du 5<sup>e</sup> orteil. Rappelons que le corps charnu de ce muscle recouvre l'artère tarsienne latérale qui lui détache, en profondeur, un assez volumineux pédicule vasculaire que rejoint un rameau moteur du nerf fibulaire profond. Sur ce pédicule, le muscle pédieux peut être levé en îlot alimenté proximale par l'artère dorsale du pied et utilisé pour recouvrir en haut une perte de substance malléolaire latérale. À l'inverse, la même portion charnue du muscle, libérée de ses insertions calcanéennes et de ses tendons, peut être autonomisée sur le réseau distal de l'artère tarsienne latérale et de son anastomose à plein canal avec l'artère arquée pour être transposée sur la face dorsale des orteils et de l'avant-pied.

### Muscle tibial antérieur et troisième fibulaire

Le muscle tibial antérieur situé dans la partie la plus médiale de la loge crurale antérolatérale trouve son insertion proximale sur la face antérolatérale de la jambe et du tibia, sur la crête tibiale antérieure, sur le versant inférieur de la tubérosité tibiale antérieure et sur la membrane interosseuse avoisinante. Son corps charnu, prismatique, triangulaire se continue par un tendon aplati qui circule dans une gaine propre, sous le rétinaculum proximal des extenseurs. Ce tendon se dirige ensuite vers le bord médial du pied, et envoie ses insertions distales prendre appui sur un tubercule de la partie inféromédiale de la base du 1<sup>er</sup> métatarsien ainsi que sur le 1<sup>er</sup> cunéiforme.

De nombreuses variantes anatomiques existent dans l'organisation et la disposition réciproque des tendons extenseurs entre eux. Ainsi, le tendon du muscle tibial antérieur peut envoyer fréquemment des expansions tendineuses depuis ses insertions distales jusqu'en direction de la base de la phalange proximale de l'hallux. De même, le muscle long extenseur des orteils détache parfois une extension fibreuse similaire qui s'appuie soit sur le versant latéral de la capsule de la 1<sup>re</sup> articulation métatarsophalangienne, soit sur son bord latéral, soit enfin sur des tendons accessoires de l'extenseur propre de l'hallux qui se terminent sur la capsule articulaire de la 1<sup>re</sup> métatarsophalangienne. Comme nous l'avons déjà vu plus haut, les tendons accessoires du muscle long extenseur de l'hallux peuvent en se divisant soit se porter vers le versant médial de la capsule articulaire de la 1<sup>re</sup> métatarsophalangienne, soit rejoindre le tendon du muscle long extenseur des orteils destiné au 2<sup>e</sup> rayon [27].

L'on retient également l'existence de multiples muscles variants ou additionnels, comme le muscle tibiotarsien antique de Gruber

ou encore le muscle tibiofascial antique de Mac Alistair. Le muscle 3<sup>e</sup> fibulaire est situé latéralement par rapport aux extenseurs communs des orteils et passe également sous le rétinaculum distal des extenseurs. Bien que décrit comme très inconstant dans beaucoup de traités anatomiques anciens, il est présent chez 90 % des sujets et se termine par un long tendon filiforme qui glisse d'abord sous les rétinaculum de la face antérieure de la cheville, puis se termine sur la base dorsale du processus styloïde du 5<sup>e</sup> métatarsien.

### Rétinaculum des extenseurs des orteils

En appliquant sur la face antérieure de la cheville tous les tendons issus des muscles de la loge antérolatérale de la jambe, les rétinaculum proximal et distal des muscles extenseurs des orteils forment sous la peau ventrale du cou-de-pied des poulies fibreuses qui relogent sur l'interligne talocrural les contraintes cinétiques responsables de la flexion de la cheville [50, 56, 64]. Ce faisant, ils constituent aussi des poulies de réflexion des tendons extenseurs des orteils qui, munies de leurs gaines synoviales, font partie intégrante de l'appareil extenseur des orteils au sens large [47].

– Le rétinaculum proximal des extenseurs est une corde fibreuse transversale tendue entre les bords antérieurs du tibia et de la fibula dans le quart distal. Anciennement appelé ligament transverse de la jambe, il constitue en fait un épaississement dense du fascia crural au-dessus de la cheville et détache, par sa profondeur, de fines cloisons qui isolent, dans le sens médiolatéral, les quatre tunnels ostéofibreux des tendons des muscles tibial antérieur, long extenseur de l'hallux, long extenseur des orteils et 3<sup>e</sup> fibulaire.

– Le rétinaculum distal est dédoublé en Y et naît latéralement de la partie latérale du sillon calcanéen, où il recouvre en partie les insertions proximales du muscle court extenseur des orteils. En se portant médialement, il se divise en deux lames : une supérieure, ascendante et une inférieure, descendante. La lame supérieure est oblique en haut et médialement et se dirige vers le bord antérieur de la malléole médiale où elle se termine. Là, elle se dédouble pour entourer le tendon du muscle tibial antérieur qui la traverse dans une gaine synoviale propre. Plus latéralement, cette même lame détache par sa profondeur deux septa qui isolent les tendons des muscles longs extenseurs de l'hallux et des orteils en ménageant entre eux un interstice qui loge les vaisseaux tibiaux antérieurs et le nerf fibulaire profond. La lame inférieure du rétinaculum distal est arciforme et se porte obliquement en bas et médialement, vers le bord médial de l'os naviculaire et de l'os cunéiforme médial. Par sa face profonde, elle donne également naissance à quatre petites cloisons sagittales qui rejoignent la face antérieure de la capsule articulaire talocrurale et isolent cinq couloirs ostéofibreux, où l'on retrouve successivement, dans le sens médiolatéral, le tendon tibial antérieur et sa gaine, le tendon long extenseur de l'hallux, le pédicule dorsal du pied et enfin, souvent regroupés dans une gaine synoviale commune, les tendons divergents du long extenseur des orteils et celui du 3<sup>e</sup> fibulaire.

## CONCLUSION

Offrant un rapide parcours de l'anatomie du pied et de la cheville s'écartant délibérément des chemins balisés par son étude systématique et consacrés par les descriptions morphologiques classiques, le présent chapitre s'efforce de démontrer l'identité

propre qui oppose, sur le plan ostéologique et syndesmologique, les différents rayons du pied. L'instabilité intrinsèque du 1<sup>er</sup> rayon, liée à ses variations de position angulaire et aux contraintes musculaires intrinsèques et extrinsèques qui s'exercent sur lui, a été mise en évidence, avec l'ensemble de ses déterminants et donc des cibles anatomiques de sa correction. La particularité des rayons centraux et latéraux a ensuite été évoquée, avec le rôle cardinal que les sangles ligamentaires, les expansions aponévrotiques et les muscles intrinsèques jouent dans leur stabilisation.

L'étude de la vascularisation et de l'innervation du pied, enfin, a montré combien là encore le secteur plantaire médial centré sur le 1<sup>er</sup> métatarsien s'oppose constitutionnellement aux secteurs plantaires latéral et moyen, armés par les quatre derniers rayons osseux du pied. Indubitable, cette dualité anatomique et fonctionnelle de l'avant-pied ne doit pas faire oublier à l'opérateur les principes généraux communs de sa construction. Ceux-ci utilisent pour plan de symétrie le 2<sup>e</sup> rayon osseux et mettent tout en œuvre pour offrir à l'ensemble du pied une architecture robuste sur le plan syndesmologique, adaptative sur le plan myologique et compensée sur le plan neurovasculaire, afin qu'à tout moment, ce segment morphologique et fonctionnel puisse garantir sur le sol une assise stable de l'appui antérieur, lors de la station debout et du déroulement cinétique du pas.

Enfin, la cheville et l'arrière pied, véritable zone jonctionnelle, présentent également une structure osseuse et syndesmologique riche, renforcée d'un puissant système musculotendineux de soutien et de propulsion, capable de transformer les forces cinétiques axiales et compressives sur un mode tridimensionnel, apte à l'appui plantigrade.

## Bibliographie

- [1] Andermahr J, Helling HJ, Landwehr P, Fischback R, Koebke J, Rehm KE. The lateral calcaneal artery. *Surg radiol anat* 1998 ; 20 : 419-23.
- [2] Anseroff NJ. Die arterien des skelets der hand und des fusses des mensche. *Z Anat Entwicklungs* 1937 ; 106 : 204.
- [3] Arenson DJ, Cosentina GL, Suran SM. The inferior calcaneal nerve, an anatomical study. An anatomical study. *J Am Podiatr Assoc* 1980 ; 70 : 552.
- [4] Ballmer FT, Hertel R, Noetzi HP, Masquelet AC. The medial malleolar network : a constant vascular base of the distally based saphenous neurocutaneous flap. *Surg Radiol Anat* 1999 ; 21 : 297-303.
- [5] Barlow TE. *Some observations on the development of the human foot*. Thesis. University of Manchester ; 1943.
- [6] Barlow TE. The deep flexors of the foot. *J Anat* 1983 ; 87 : 308.
- [7] Bastide G, Lefebvre D. The «rete venosum plantare» (the plantar venous network or Lejars' venous sole of the foot). *Phlebologie* 1993 Apr-Jun ; 46 (2) : 169-71.
- [8] Baumann JA. Valeur, variations et équivalences des muscles extenseurs, adducteurs et abducteurs de la main et du pied chez l'homme. *Acta Anat* 1947-1948 ; 4 : 10.
- [9] Baxter DE, Thigpen CM. Heel pain, operative results. *Foot Ankle* 1984 ; 5 (1) : 16.
- [10] Bellocq P, Meyer P. Contribution à l'étude du canal calcanéen. *Comptes Rendus Assoc Anat* 1956 ; 89 : 292.
- [11] Beveridge J, Masquelet AC, Romana MC, Vinh TS. Anatomic basis of a fasciocutaneous flap supplied by the perforating branch of the peroneal artery. *Surg Radiol Anat* 1988 ; 10 : 195-9.
- [12] Bloome DM, Marymont JV, Varner KE. Variations on the insertion of the posterior tibialis tendon : a cadaveric study. *Foot Ankle Int* 2003 Oct ; 24 (10) : 780-3.
- [13] Bojsen-Møller F, Flagstad KE. Plantar aponeurosis and internal architecture of the ball of the foot. *Anat* 1976 ; 121 : 599. [14] Boss AP, Hintermann B. Anatomical study of the medial ankle ligament complex. *Foot Ankle Int* 2002 Jun ; 23 (6) : 547-53.
- [15] Bozkurt M, Tonuk E, Elhan A, Tekdemir I, Doral MN. Axial rotation and mediolateral translation of the fibula during passive plantarflexion. *Foot Ankle Int* 2008 May ; 29 (5) : 502-7.
- [16] Carr AJ, Norris SH. The blood supply of the calcaneal tendon. *J Bone Joint Surg Br* 1989 ; 71 : 100-10.
- [17] Close JR. Some applications of the functional anatomy of the ankle joint. *J Bone Joint Surg (Am)* 1956 ; 38 (1) : 771.
- [18] Cummens JE, Anson JB, Carr WB, Wright RR, Hauser DWE. The structure of the calcaneal tendon (of Achilles) in relation to orthopedics surgery with additional observations on the plantaris muscle. *Surg Gynecol Obstet* 1946 ; 83 : 197.
- [19] Davidson J, Callis JT. Arterial reconstruction of vessels in foot and ankle. *Ann surg* 1993 ; 217 : 699-710.
- [20] Dellon AL. The four ankle tunnels : a critical review of perception of tarsal tunnel syndrome and neuropathy. *Neurosurg Clin North Am* 2008 ; 19 : 629-48.
- [21] Dellon AL, Mackinnon SE. Tibial nerve branching in the tarsal tunnel. *Arch Neurol* 1984 ; 41 : 645.
- [22] Dwight T. *Variations of the bones of the hands and feet : a clinical atlas*. Philadelphia : JB Lippincott ; 1907, 14-23.
- [23] Edwards EA. Anatomy of the small arteries of the foot and toes. *Acta Anat* 1960 ; 40 : 81.
- [24] Farabeuf LH. *Précis de manuel opératoire*. Paris : Masson ; 1889, 816-47.
- [25] Gibel GD, Meyer C, Koebke J, Giedel G. The arterial supply of the ankle joint and its importance for operative fracture treatment. *Surg radiol anat* 1997 ; 19 : 231-5.
- [26] Gillette. Des os sésamoïdes chez l'homme. *Anat Physiol* 1872 ; 506-38.
- [27] Hallisy JE. The muscular variations in the human foot : a quantitative study. *AMJ Anat* 1930 ; 45 (3) : 411.
- [28] Harper MC. Deltoid ligament : an anatomical evaluation of function. *Foot Anke* 1987 Aug ; 8 (1) : 19-22.
- [29] Henkel A. Die aponeurosis plantaris. *Arch Anat Ab Arch Anat Physiol* 1913 ; 113.
- [30] Hovelacque A. *Anatomie des nerfs crâniens et rachidiens et du système grand sympathique chez l'homme*. Paris : Doin ; 1927, 627-35.
- [31] Huson A. Joints and movements of the foot : terminology and concepts. *Acta Morph Neerl Scand* 1987 ; 25 : 117.
- [32] Jahss MH. Histology, histochemistry and biomechanics of the plantar fat pads. In : Jahss MH. Ed. *Disorders of the foot and ankle. Medical and Surgical management*. 2<sup>nd</sup> ed. Philadelphia : WB Saunders ; 1991, 2753-62.
- [32] Leemrijse Th, Valtin B, Oberlin C. Vascularization of the heads of the three central metatarsals : an anatomical study, its application and considerations with respect to horizontal osteotomies at the neck of the metatarsals. *Foot and Ankle surgery* 1998 ; 4 : 57-62.
- [34] Leboucq G. Le développement du premier métatarsien et de son articulation tarsienne chez l'homme. *Arch Biol* 1882 ; 3 : 335.
- [35] Lewis OJ. *Functional morphology of the evolving hand and foot*. Oxford : Clarendon Press ; 1989 ; 263.
- [36] Liaras H. Tissu cellulaire et topographie plantaire. Connexions de la plante et du mollet. *Ann Anat Path Anat Norm* 1935 ; 12 : 548.
- [37] Loth EM. Étude anthropologique sur l'aponévrose plantaire. *Bull Mem Soc Anthro Paris* 1913 ; 4 : 601.
- [38] Lucien M. Sur les connexions entre le pédieux et les muscles interosseux dorsaux chez l'homme : considérations sur le développement du muscle pédieux. *Bibl Anat* 1909 ; XIX : 232.
- [39] Mabit C, Boncoeur-Martel MP, Chaudruc JM, Valleix D, Descottes B, Caix M. Anatomic and MRI study of the subtalar ligamentous support. *Surg Radiol Anat* 1997 ; 19 (2) : 111-7.
- [40] Masquelet AC, Romana MC, Beveridge J. Le lambeau supra-malléolaire externe. *Chirurgie* 1987 ; 113 : 232-6.
- [41] Manter JT. Variations of the interosseous muscle of the foot. *Anat Rec* 1945 ; 93 : 117.
- [42] McKee PR, Bagnall KM. Skeletal relationships in the human embryonic foot based on three-dimensional reconstructions. *Acta Anat* 1987 ; 129 : 34.
- [43] McConaill MA, Basmajian JV. *Muscles and movements. A basis for human kinesiology*. Baltimore : Williams et Wilkins ; 1969, 78-9.
- [44] McCullough CJ, Burge PD. Rotary stability of the load-bearing ankle. An experimental study. *J Bone Joint Surg (Br)* 1980 ; 62 (4) : 460.
- [45] Meyer P. Contribution à l'étude de la région métatarsophalangienne. *Bull Assoc Anat* 1958 ; 99 : 500.
- [46] Morel M, Boutry N, Demondion X, Legroux-Gerot I, Cotten H, Cotten A. Normal anatomy of the heel entheses : anatomical and ultrasonic study of their blood supply. *Surg Radiol Anat* 2005 ; 27 : 176-83.
- [47] Numkarunarunrote N, Malik A, Aguiar RO, Trudell DJ, Resnick D. Retinacula of the foot and ankle : MRI with anatomic correlation in cadavers. *AJR Am J Roentgenol* 2007 Apr ; 188 (4).
- [48] Pankovich AM, Shivaram MS. Anatomical basis of variability in injuries of the medial malleolus and the deltoid ligament. II. Clinical studies. *Acta Orthop Scand* 1979 Apr ; 50 (2) : 225-36.
- [49] Pastore D, Dirim B, Wangwinyuvirat M, Belentani CL, Haghighi P, Trudell DJ, Cerri GG, Resnick DL. Complex distal insertions of the tibialis posterior tendon : detailed anatomic and MR imaging investigation in cadavers. *Skeletal Radiol* 2008 Sep ; 37 (9) : 849-55.



- [50] Paturet G. Traité d'anatomie humaine. Vol. 2. Paris : Masson ; 1951, 573 p.
- [51] Peetrons P, Creteur V, Bacq C. Sonography of ankle ligaments. *J Clin Ultrasound* 2004 Nov-Dec ; 32 (9) :491-9.
- [52] Pfitzner W. Die sesambeine des menschen. In : Schwalbe. Ed. *Morphologische arbeiten*. Vol. 1. Jena, Gustav Fischer ; 1892, 517-762.
- [53] Pisani G, Milano L. The ligamentous component in dysplasia of the "coxa pedis". *Chir Organi Mov* 1982 Jul-Dec ; 68 (4-6) :717-26.
- [54] Roegholt MN, Een nervus calcaneus inferior als overbrenger van de pijn bij calcaneodynie of calcanensspoor en de daaruit volgende therapie. *Ned Tijdschr Geneesk* 1940 ; 84 : 1898.
- [55] Ruth CJ, The surgical treatment of injuries of the fibular collateral ligament of the ankle. *J Bone Joint Surg (Am)* 1961 ; 43 : 233.
- [56] Sarrafian SK. Anatomy of the foot and ankle. 2<sup>nd</sup> ed. JB Lippincott Company ; 1993.
- [57] Sewell RBS. A study of th astragalus. Part IV. *J Anat Physiol* 1906 ; 40 : 152.
- [58] Shereff MJ, Yang QM, Kummer FJ. Extraosseous and intraosseous arterial supply to the first metatarsal and metatarso-phalangeal joint. *Foot Ankle* 1987 ; 8(2) : 81.
- [59] Singh I. Variations in the metatarsal bones. *J Anat* 1960 ; 94 : 345.
- [60] Smith RW, Reischl S. The influence of dorsiflexion in the treatment of severe ankle sprains : an anatomical study. *Foot Ankle* 1988 Aug ; 9 (1) :28-33.
- [61] Stieda L. Der talus und das as trigonum bardelebens beim menschen. *Anat Anz* 1899 ; 4 : 305-19, 336-51.
- [62] Straus WL Jr. Growth of the human foot and its evolutionary significance. *Contrib Embryol* 1927 ; 19 : 950.
- [63] Tashjian RZ, Appel AJ, Banerjee R, DiGiovanni CW. Anatomic study of the gastrocnemius-soleus junction and its relationship to the sural nerve. *Foot Ankle Int* 2003 Jun ; 24 (6) :473-6.
- [64] Testut L, Jacob O. Traité d'anatomie topographique avec applications médico-chirurgicales. Vol 2. Paris : Doin ; 1929.
- [65] Thomas L. Recherches sur les ligaments interosseux de l'articulation de Lisfranc. *Arch Anat Histol Embryol* 1926 ; 5 : 104.
- [66] Tsuyoshi J, Mitsuo K, Ryuzo O, Muneaki A. Anatomy of ligamentous structures in the tarsal sinus and canal. *Foot Ankle Int* July 2006 ; 27 (7) : 533-8.
- [67] Van den Bekerom MP, Oostra RJ, Alvarez PG, Van Dijk CN. The anatomy in relation to injury of the lateral collateral ligaments of the ankle : a current concepts review. *Clin Anat* 2008 Oct ; 21 (7) : 619-26.
- [68] Vega M, Resnick D, Black JD, Haghghi P. The intrinsic and extrinsic arterial supply to the proximal phalanx of the hallux. *Foot and ankle* 1985 ; 5 (5) : 257.
- [69] Winckler G., Gianoli G. La véritable terminaison de la chair carrée de Sylvius (musc. quadratus plantae). *Arch Anat Histol Embryol (Strasb)* 1955 ; 38 : 47.

## CHAPITRE 2

# Biomécanique du pied et de la cheville

M. MAESTRO, B. FERRÉ

Généralités .....	34	Avant-pied.....	41	Mécanismes d'adaptation du pied aux différentes allures .....	46
Mobilité – mouvements .....	35	Architecture ostéo-articulaire .....	44	Cinétique des forces .....	46
Concepts biomécaniques et cinématiques .....	36	Distribution de la charge pendant la marche .....	44	Conclusion.....	47
Cheville et tarse postérieur ...	38	Pressions plantaires .....	45		
Médio-pied et articulation de Chopart .....	41				

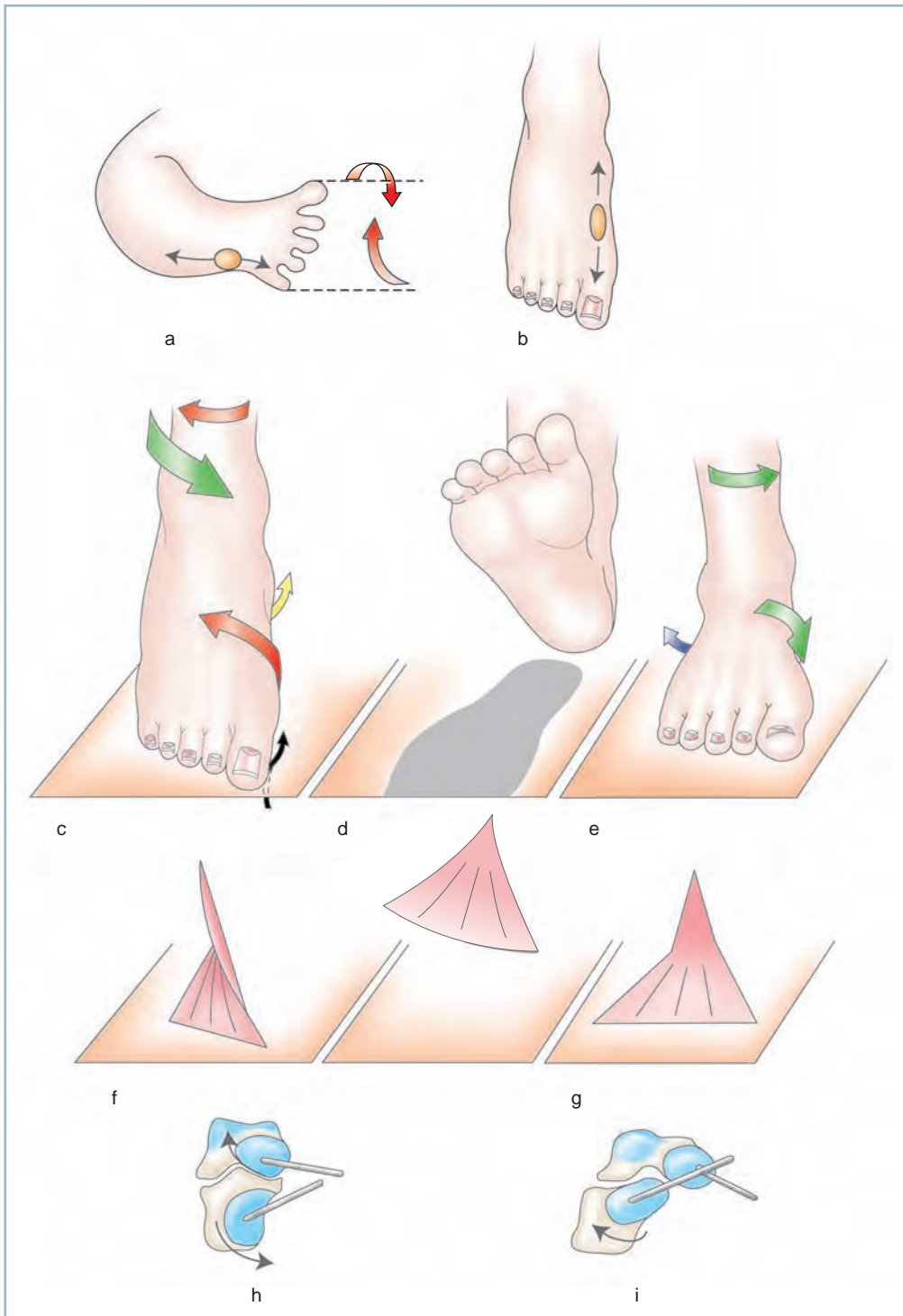
## GÉNÉRALITÉS (figure 2.1)

La condition vivante suppose une activité ininterrompue et l'adaptation permanente à de nouvelles conditions avec des intensités d'efforts variables. En tant que structure vivante chargée de transmettre les mouvements et les forces, le pied doit avoir des propriétés de déformation viscoélastiques avec possibilité de verrouillage et de relaxation instantanés [55]. Cela lui permet aussi d'être une entité créatrice de mouvements, car il est animé par un système neurotendinomusculaire.

Il présente une structure ostéo-articulaire morcelée, agencée en forme d'hélice et dont les éléments interconnectés par les parties molles sont capables de s'organiser en chaînes cinématiques. Cette organisation lui permet aussi de s'intégrer à la chaîne cinématique

du membre inférieur tout en s'adaptant aux conditions variables de l'appui extérieur. Son activité principale est de supporter le poids du corps et de transférer la charge corporelle durant la marche bipède, mais il doit aussi permettre d'accéder aux autres allures et aux divers modes de locomotion.

La phase portante du pas dure environ 600 à 800 ms et le choc talonnier à peine 40 ms. Devant des séquences de temps aussi furtives, on comprend la difficulté d'analyse des mouvements articulaires fins qui sont complexes, quasiment instantanés et souvent simultanés dans des volumes réduits et dans des zones souvent inaccessibles *in vivo*. Analyser le jeu des ligaments et des muscles, ainsi que la répartition des forces dans les structures, est impossible par les seules observations et l'examen clinique. Cela demeure pourtant indispensable pour comprendre les mécanismes de ver-



### 2.1 Généralités.

- a. Position embryonnaire (croissance fibulaire).
- b. Position fœtale (croissance tibiale) 3<sup>e</sup> mois IU.
- c. Phase finale du pas porteur (inversion) : rotations segmentaires (flèche verte) ; mouvement rotatoire imposé par la marche (flèches rouge et jaune) ; sens de la force de réaction de l'appui (flèche noire).
- d. Phase pendulaire du pas.
- e. Pied à plat en charge (éversion) : rotations segmentaires (flèches vertes).
- f. Modélisation vrillée de la lamina pedis ou bloc calcanéopédieux.
- g. Modélisation non vrillée de la lamina pedis ou bloc calcanéopédieux.
- h. Talus et calcanéus bougent en sens inverse : inversion.
- i. Talus et calcanéus bougent en sens inverse : éversion.

rouillage. Aussi, aujourd'hui, il faut faire appel à des technologies sophistiquées comme :

- la méthode radiologique de mesures tridimensionnelles (*roentgen photogrammetric method*, par exemple) ;
- l'analyse quantifiée de la marche (AQM) ;
- la baropodométrie dynamique ;
- plus récemment, l'IRM dynamique.

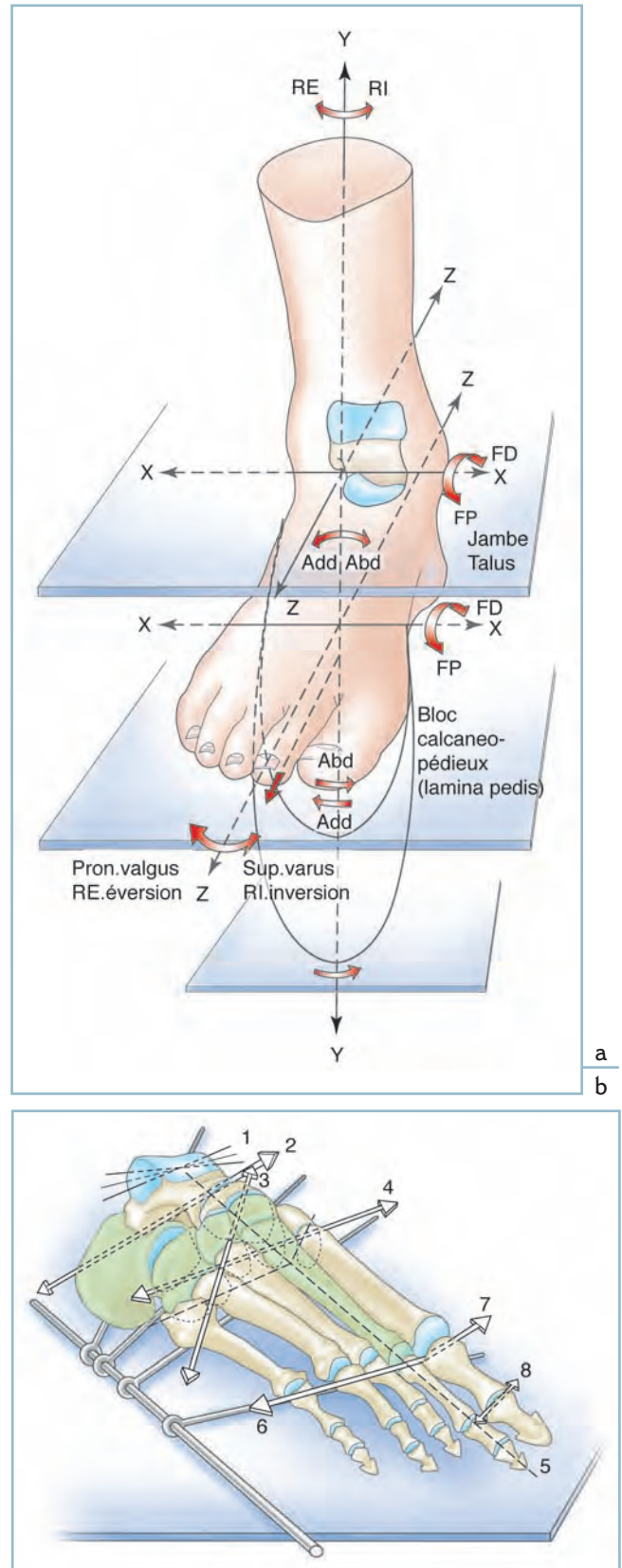
La connaissance de l'anatomie et de ses variations, l'observation clinique, couplée à l'étude expérimentale cadavérique et *in vivo*, sont nécessaires pour l'interprétation cohérente des données. Elles permettent l'élaboration de modélisations pour tenter de comprendre les pathologies et en guider la prévention. Les variations anatomiques et les conditions dynamiques propres à chaque sujet induisent des spécificités individuelles innombrables. Par exemple, la charge et la vitesse d'action modifient les propriétés mécaniques des parties molles, et une morphologie articulaire particulière peut changer le fonctionnement segmentaire au sein d'une chaîne cinématique tout en ayant le même résultat apparent sur le mouvement global final [58]. Quant aux résultats des études expérimentales, leur comparaison et leur reproductibilité sont difficiles, car ils varient selon les auteurs et les conditions des études.

Le pied possède son organisation spatiale définitive dès le 3<sup>e</sup> mois de la vie intra-utérine, après que la poussée de croissance du versant tibial a permis de corriger sa position d'adduction-supination initialement induite par la croissance du versant fibulaire (*figure 2.1a et b*). La forme de sa structure s'apparente, comme nous l'avons évoquée, à une hélice (empilement vertical de l'arrière-pied et étalement horizontal de l'avant-pied), elle est déformable et précontrainte grâce à la tension des parties molles. Cela explique la position d'inversion spontanée du pied en décharge ou chaîne ouverte. En charge, la stabilité de l'appui est primordiale, la transmission des forces et des mouvements au sein de la chaîne cinématique du membre inférieur est fondamentale. L'existence de muscles pontant plusieurs articulations et de connexions ligamentaires pluri-articulaires permet la simultanéité des mouvements grâce à des moyens de coordination. Le vieillissement est enraidissant et diminue la capacité de mouvements dans tous les plans en préservant ceux du plan sagittal nécessaire aux fonctions des pivots de locomotion [56]. Les axes des pivots de locomotion articulaire (hanche-genou-cheville-métatarsophalangiennes) sont globalement perpendiculaires au plan sagittal. Les articulations à axes obliques sont surtout destinées au contrôle des rotations pour adapter et équilibrer la chaîne cinématique.

Pendant le continuum harmonieux de la marche (*figure 2.1c à e*), le passage alternatif d'un état souple à rigide, pour transmettre les forces et conserver l'énergie, est permis par sa structure de type hélicoïdale (*figure 2.1f et g*) et par le contrôle de mécanismes de verrouillage-déverrouillage instantané des mouvements articulaires [52], notamment par la position du calcaneus (*figure 2.1h et i*). Il existe dans la chaîne cinématique du membre inférieur, trente-trois niveaux articulaires pour le pied et trois seulement pour le reste du membre inférieur avec la hanche, le genou et la cheville.

## MOBILITÉ – MOUVEMENTS (*figure 2.2*)

La mobilité conditionne la capacité de mouvement. Par rapport à la ligne médiane du corps, la terminologie admise fait référence à un système de coordonnées triaxiales XYZ avec :



### 2.2 Mouvements et axes.

a. Mouvements : référentiel tridimensionnel des mouvements du pied.

b. Axes : divers axes de mouvement articulaire et structure hélicoïdale : (1) axes de la cheville, (2) axe de Henké, (3) axe de l'articulation médiale du Lisfranc, (4) axe du 5<sup>e</sup> rayon de l'articulation latérale du Lisfranc, (5) axe sagittal du pied (M2), (6) axe latéral des articulations MtP (3<sup>e</sup> pivot), (7) axe médial des articulations MtP (3<sup>e</sup> pivot), (8) axe du 4<sup>e</sup> pivot (« *advanced axis* de Bosjen Moller »).



- X pour les mouvements de flexion-extension dans le plan sagittal ;
- Y pour les mouvements de rotation axiale médiale et latérale dans le plan horizontal ;
- Z pour les mouvements de rotation dans le plan frontal ou coronal (adduction, abduction) (figure 2.2).

La particularité du pied est qu'il devient horizontal en effectuant une rotation de 90° en avant par rapport à la jambe durant son développement. Sa rotation axiale ne se fait donc plus selon l'axe Y, mais Z est la terminologie des mobilités va ainsi changer comme suit. Selon l'axe Y, la rotation médiale devient adduction et la rotation latérale, abduction. Selon l'axe Z, lorsque le bord médial du pied se relève, c'est la supination, aussi appelée rotation médiale, endorotation, varus ou inversion. Lorsque le bord médial du pied s'abaisse ou lorsque le bord latéral du pied se relève, c'est la pronation, aussi appelée rotation latérale, exorotation, valgus ou éversion [56]. Les termes d'inversion et d'éversion sont employés en général pour des mouvements combinés, soit respectivement varus-supination, adduction-flexion plantaire et valgus-pronation, abduction-flexion dorsale. Cliniquement, par analogie avec la main, les termes de supination et de pronation sont facilement utilisés et plutôt réservés pour l'avant-pied.

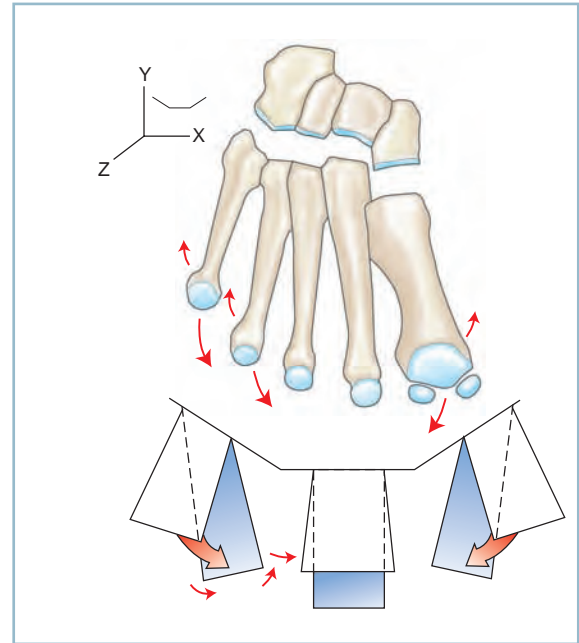
Pour l'avant-pied, si l'on prend comme référence pour la mobilité des orteils le 2<sup>e</sup> métatarsien (M2), le rapprochement vers M2 devient adduction et l'éloignement par rapport à M2 devient abduction.

Les axes de mouvements (figure 2.3) sont des lignes imaginaires autour desquelles le mouvement s'effectue. Ils sont donc situés dans le plan perpendiculaire au plan dans lequel s'effectue le mouvement. En position anatomique de référence, un axe de mouvement oblique va générer un mouvement dans les trois plans, avec notamment une rotation automatique associée.

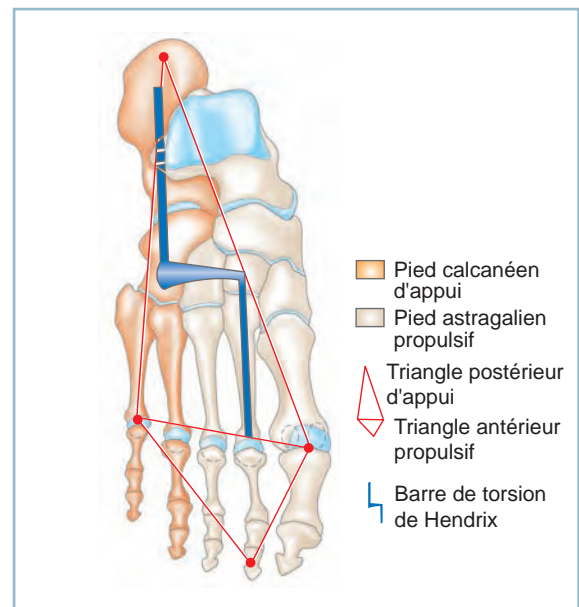
## CONCEPTS BIOMÉCANIQUES ET CINÉMATIQUES (figure 2.4)

### Aperçu épistémologique des différents concepts

Probablement en raison de sa charge symbolique et psychologique, le pied a été longtemps un organe « mal considéré » et, de ce fait, son étude a été longtemps négligée. Il aura fallu plus d'un siècle et demi pour passer du concept de demi-coupe statique au concept d'architecture mosaïque à mouvements interdépendants et simultanés, faisant intervenir des articulations à axes mobiles variables avec mouvements hélicoïdaux. Ensuite, l'intégration du concept de chaîne cinématique a permis l'approche compréhensive de la marche normale et pathologique. Aujourd'hui, la notion de support tripode et d'arche antérieure (Farabeuf, 1870) ne doit plus être retenue. L'aspect dynamique a été depuis le début du XX<sup>e</sup> siècle un souci constant d'étude. Von Lanz (1938) et plus tard Pisani (1974) [49] proposent un « concept longitudinal », le pied calcanéen est dédié à la stabilité et à l'appui, tandis que le pied talien, avec les trois rayons médiaux et formant l'arche médiale, est plutôt dédié à la mobilité et à la propulsion (figure 2.4). En 1975, Pisani décrit le syndrome de pronation de l'avant-pied caractérisé par la perte de la séquence normale éversion-inversion. Elle se traduit par un blocage en éversion du pied talien qui perd ainsi son caractère mobile et propulsif, et souffre alors d'hyperappui permanent. La relation fonctionnelle entre les deux pieds calcanéen et talien est



2.3 Mouvements de l'articulation de Lisfranc.

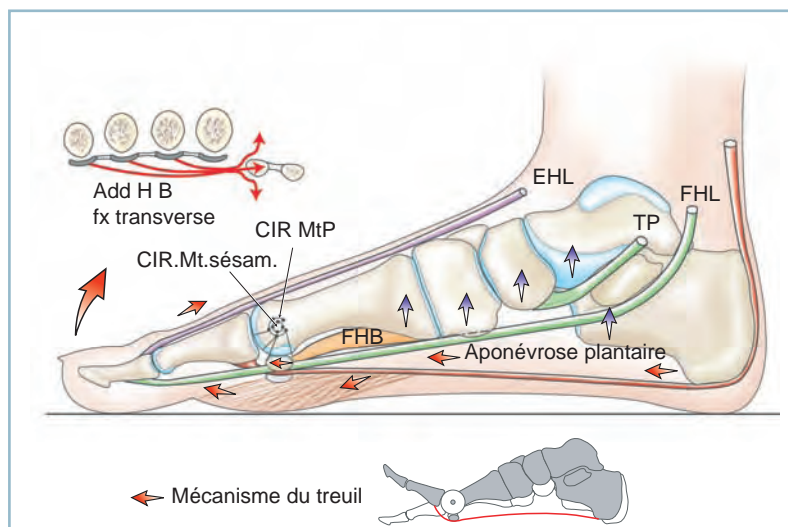


2.4 Principaux concepts biomécaniques. Pied calcanéen d'appui, pied talien propulsif, triangle postérieur d'appui (rouge), triangle antérieur de propulsion (rouge), barre de torsion de Hendrix (bleue).

difficile à imaginer. Hendrix en 1934 [23] décrit la barre de torsion du pied formée par le 2<sup>e</sup> et 3<sup>e</sup> cunéiforme et le cuboïde.

Ses bras de levier sont le 2<sup>e</sup> métatarsien en avant et le calcanéus en arrière. En appui sur ses deux extrémités, elle est à distance du sol et oscille de façon élastique sous la charge.

Mac Connail (1945) [35] insiste sur le verrouillage articulaire passif du pied en position d'éversion, sur la notion de bloc calcanéopédieux (lamina pedis) en temps qu'unité fonctionnelle ostéofibreuse vrillée sur elle-même en forme d'hélice, concept repris et développé par Paparella-Trecchia [46] et Ronconi (1975) [52]. De Doncker et Kowalski [17] introduisent la notion de tangage du pied équilibré par les rayons extrêmes autour de l'appui médian M2. Bonnel et Rabischong [11] insistent sur la notion du triangle dynamique de l'avant-pied faisant suite au



2.5 Arche médiale et mécanisme du treuil.

triangle postérieur statique et s'articulant au niveau des articulations métatarsophalangiennes (MtP). Huson [25], en introduisant la notion de chaîne fermée pour l'arrière-pied et de chaîne ouverte pour l'avant-pied, permet de préciser la simultanéité des mouvements et le couplage du mouvement d'inversion avec le mécanisme du treuil décrit par Hicks en 1955 [24] (figure 2.5). Ces concepts ont été prouvés plus tard par les résultats des expérimentations sur cadavre de Van Languelaan [66] et *in vivo* de Lunberg [31-33]. Sarrafian [56] décrit en 1987 le mécanisme du treuil inversé qui permet, grâce à la charge, l'abaissement automatique des orteils au sol. Hoffman (1911), puis Lelièvre (1964) soulignent la nécessité d'une parabole métatarsienne distale harmonieuse pour la répartition équilibrée des pressions plantaires [29]. Plus tard, l'étude des morphotypes métatarsiens a complété ces notions [36]. Les récentes études en IRM dynamique ont montré que les variations anatomiques peuvent entraîner des variations d'ordre cinématiques [58]. Les notions actuellement admises sont décrites ci-dessous.

Les surfaces articulaires n'ont pas de caractère géométrique, ce qui permet une congruence adaptative du fait même des propriétés du cartilage articulaire. Le mouvement leur confère une conformation réciproque.

À la notion d'axe fixe, on substitue aujourd'hui la notion d'axes multiples mobiles et évolutifs. Les mouvements s'effectuent selon les axes instantanés de rotations mobiles (AIR), le centre instantané de rotation (CIR) est réservé aux mouvements dans un plan. Par exemple, l'axe de FE de la cheville s'horizontalise lors de la FP vers la FD. Bien étudiés pour le tarse et médiotarse, ces axes ne sont jamais perpendiculaires entre eux et s'arrangent en faisceaux ou en éventail. Les centres de rotation articulaires instantanés sont modifiés par plusieurs facteurs [22] comme l'orientation de l'articulation, la charge, les surfaces articulaires en contact, les structures capsuloligamentaires, les actions musculaires.

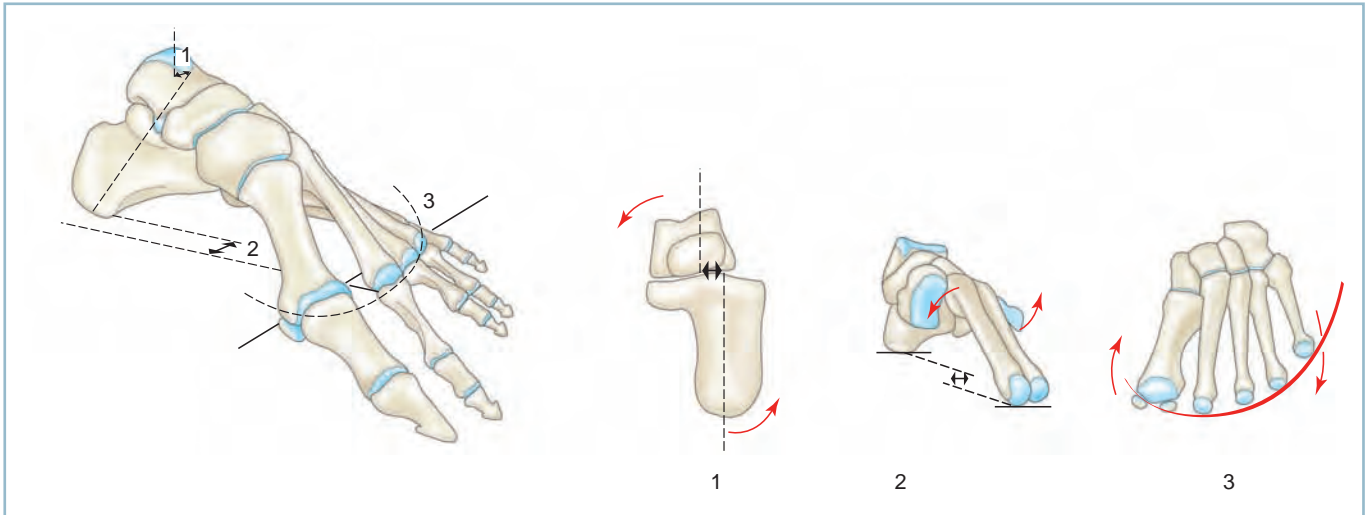
La translation traduit la décoaptation articulaire mais vraisemblablement aussi l'adaptation de l'incongruence articulaire par la déformation viscoélastique du cartilage articulaire et des complexes capsuloligamentaires. La charge aurait peu d'influence sur la position des axes de mouvement instantané au niveau de l'arrière-pied, pour l'avant-pied cela reste à démontrer. Huson [25] insiste sur la notion de déplacement hélicoïdal. C'est un mouvement spatial fini, caractérisé par le couplage de la rotation avec de petites translations le long des axes. Celui-ci présente plusieurs avantages :

- fiabilité de fonctionnement avec précision et puissance ;
- harmonie du mouvement avec sa réversibilité adaptative ;
- et surtout grande vitesse de réaction.

Ainsi, ce concept permet d'expliquer plusieurs aspects de la réalité comme la simultanéité des mouvements, le mécanisme de torsion et de détorsion, l'économie de structures anatomiques avec possibilité de verrouillage-déverrouillage articulaire en combinant obliquité des surfaces articulaires par rapport à l'axe du mouvement global et un système ligamentaire adapté. Le verrouillage articulaire est nécessaire pour supporter les contraintes sans dommage et le déverrouillage articulaire est nécessaire pour libérer les degrés de liberté, afin d'accroître la mobilité et les possibilités de mouvement. Le système est à la fois peu consommateur et conservateur d'énergie.

## Notions de cinématique

Chaque articulation possède des degrés de liberté. Le maximum est de 6 avec de faibles amplitudes, il est réalisé dans les arthrodies qui sont principalement situées dans le tarse. Lorsque les différentes articulations sont reliées entre elles, elles forment une chaîne cinématique possédant une infinité de degrés de liberté intrinsèque. L'approche dynamique non linéaire du mouvement développée par Bernstein [6] en 1967 et repris récemment par Van Emmerik [65] permet de passer à la compréhension de la dynamique individuelle et des possibilités compensatrices des mouvements. Le contrôle de multiples degrés de mobilité en fait n'est pas plus compliqué que le contrôle de très peu de degrés de mobilité. Il faut remarquer l'intérêt des mécanismes de coordination, afin de simplifier les systèmes de contrôle. En effet, pour se mouvoir de façon fluide dans l'espace-temps et dans un système gravitationnel, il faut pouvoir verrouiller ses articulations pour les rigidifier, ensuite il faut pouvoir les relâcher graduellement ou instantanément, afin de construire un mouvement coordonné. Une articulation doit aussi pouvoir participer à plusieurs types de mouvements et donc à plusieurs structures de coordination. Cela permet de concevoir que le pied est capable automatiquement de changer de comportement grâce à un agencement nouveau de sa structure en fonction des contraintes qu'il subit. Ces structures de coordination permettent d'exploiter les interconnexions du système anatomique en diminuant la complexité. L'aponévrose plantaire superficielle est l'exemple parfait de ce type de structure de coordination [25, 15]. Par



### 2.6 Porte-à-faux ostéo-articulaires du pied.

(1) Empilement talocalcanéen (valgisant ou pronateur), (2) barre de torsion de Hendrix (valgisant ou pronateur), (3) parabole des têtes métatarsiennes (supinateur).

ailleurs, une construction en porte à faux grâce à son déséquilibre potentiel, est un moyen astucieux qui permet d'orienter le mouvement et d'en économiser les structures de contrôle, il en existe trois dans le pied (figure 2.6). Le membre inférieur réalise avec le pied une chaîne cinématique fermée en appui, les rotations sont automatiquement transmises d'une extrémité à l'autre. La rotation médiale (RM) du fémur entraînant la jambe provoque la pronation ou éversion du pied et inversement, la rotation latérale (RL) du fémur provoque l'inversion du pied. Chaque niveau articulaire permet une modulation dans la transmission.

Lorsque la chaîne se ferme sur un appui, les rotations contrariées par la réaction du support créent une torsion dans celle-ci et permettent la mise en tension des ligaments, ce qui induit une flexion dans les zones qui le permettent [48]. Ainsi, les deux articulations sphériques que sont la coxa-fémorale et l'association des articulations talonaviculaire et talocalcanéenne antérieure, qui au niveau du pied forment la *coxa-pedis*, opposent leur rotation au niveau d'une autre articulation dont le caractère dominant est la flexion dans le plan sagittal comme le genou et la talocrurale.

En position debout « statique », le squelette et la pesanteur jouent dans le même sens vers l'effondrement de la voûte médiale, provoquant un dévissage et un aplatissement du bloc calcanéopédieux. Ce sens unique de flambage met en tension le système capsuloligamentaire et surtout le système musculotendineux disposé dans le sens opposé à l'effondrement. La notion d'éversion biomécanique de Pisani [49] traduit bien la lutte des muscles qui, en prenant appui sur le pied calcanéen (calcanéus-cuboïde-4<sup>e</sup> et 5<sup>e</sup> rayons), tendent à visser le bloc calcanéopédieux et à creuser ainsi la voûte médiale (pied talien).

Après mise en inversion, le tarse revient passivement en éversion sous l'influence du poids de la jambe qui tourne en rotation médiale et le talon revient à la verticale. Sur les sujets vivants, Lunberg trouve une intense inversion en réponse à une rotation latérale de jambe [33]. La sortie du pas sur l'axe latéral des articulations métatarsophalangiennes, ou *metatarsal break*, aurait le même effet inverseur et rotateur latéral.

Le tarse se comporte comme un mécanisme contraint dont les mouvements sont prédéfinis, prédictibles et immuables. Cela permet à la fois le réglage fin, l'harmonie des mouvements, la stabilité et la transmission de forces importantes [25].

L'avant-pied, au contraire, est un mécanisme libre non contraint. Mais en appui, il ferme la chaîne cinématique du membre inférieur et l'intègre. Il permet ainsi la modulation des mouvements en les amplifiant ou en les absorbant. Si le pied doit s'adapter à une inclinaison donnée du support, il va réaliser un remodelage de sa forme dans lequel l'avant-pied va réagir de façon asymétrique [56]. L'éversion du support entraîne l'éversion du pied couplée à la dorsiflexion de la cheville, l'avant-pied se remodèle dans la même direction en éversion. L'inversion du support entraîne l'inversion du pied couplée à la flexion plantaire de la cheville, mais au niveau de l'avant-pied, on assiste à un remodelage minimum et plus ou moins dans la même direction.

## CHEVILLE ET TARSE POSTÉRIEUR

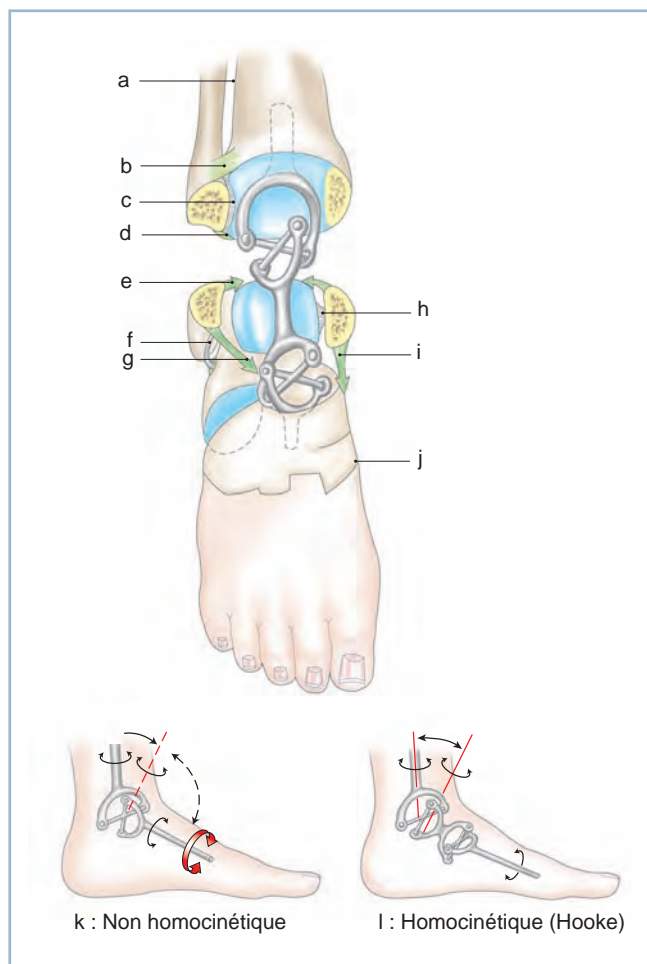
(figure 2.7)

### Introduction

Les rôles principaux de la cheville sont la locomotion et la transmission. Elle représente le deuxième pivot de la marche en assurant un arc de mouvements de flexion-extension dans le plan sagittal et associée aux mouvements de l'articulation sous-taliennne, elle contribue aussi à réaliser la transmission des mouvements de rotation de la jambe au pied.

La cheville est fonctionnellement couplée au mouvement des articulations de l'arrière-pied et du médio-pied, c'est un complexe articulaire qui agit en mode contraint. Elle a été assimilée pour cela à un joint de cardan universel, mais ce concept est restrictif par rapport à la physiologie et ne rend pas compte de la réalité en particulier de la vitesse de rotation en fonction de l'angle. Pour que cette vitesse reste constante lorsque l'angle de flexion dorsale augmente par exemple, il faut coupler un deuxième cardan (représenté par l'articulation de Chopart) au premier. Les deux articulations sont superposées et réalisent un empilement stable. Elles présentent un encastrement qui contribue à la stabilité en charge [48] (tenon mortaise pour la cheville et double courbure inversée pour l'articulation sous-taliennne).





### 2.7 Modélisation des articulations talocrurale, sous-talienne et médiotarsienne sous forme d'un cardan homocinétique ou joint de Hooke (la vitesse de rotation est indépendante de l'angle de flexion).

- a. Membrane interosseuse.
- b. Ligament tibiofibulaire antérieur.
- c. Syndesmose.
- d. Ligament tibiofibulaire postérieur (coupe proximale).
- e. Ligament tibiofibulaire postérieur (coupe distale).
- f. Ligament calcanéofibulaire.
- g. Ligament fibulotalien antérieur.
- h. Ligament deltoïde profond.
- i. Ligament deltoïde superficiel.
- j. Interligne de Lisfranc.
- k. Modélisation du joint de Hooke qui permet des vitesses de rotations égales ou deux extrémités quel que soit l'angle entre les bras de levier cardaniques.
- l. Le joint de Cardan simple ne convient pas à la modélisation du complexe articulaire de la cheville et du tarse.

## Rappel anatomique et physiologique

### Anatomie

La cheville présente donc une géométrie naturellement stable. Le talus qui ne possède aucune insertion tendineuse directe est cependant entouré de toutes parts de ligaments et de tendons, et en raison de sa profondeur, il est très difficilement accessible à l'expérimentation.

La fibula est réunie à la face latérale du tibia par une syndesmose renforcée par les ligaments tibiofibulaires inférieur, antérieur et postérieur, ce qui confère à la pince tibiofibulaire une certaine souplesse adaptative et une capacité de serrage élastique assurée par la pré-contrainte ligamentaire. L'articulation de la cheville est du type des trochlées-arthroses avec un caractère asymétrique, car la poulie talienne est plus étroite en arrière (de 4 à 6 mm) qu'en avant chez tous les individus. Elle présente une forme tronconique à sommet médial. Mais pour certains [42], la forme la plus fréquemment rencontrée serait un tronc de cône à sommet latéral, c'est-à-dire inverse à celle développée dans le modèle d'Inman [26]. Ainsi, la morphologie des surfaces articulaires est très variable d'un individu à l'autre, ce qui doit être pris en considération lors de la conception des arthroplasties. Lorsqu'on étudie la distribution des ligaments, on s'aperçoit aussi de cette variabilité. Les ligaments renforcent la capsule articulaire sur les flancs médial et latéral. Il est classique de décrire trois faisceaux pour le ligament collatéral latéral (LCL) :

- le fibulotalien antérieur ou FTA ;
- le fibulocalcanéen ou FC ;
- le fibulotalien postérieur ou FTP.

Pour le ligament collatéral médial (LCM) ou ligament deltoïdien, on distingue deux couches :

- une couche superficielle qui s'attache, d'avant en arrière, au naviculaire, au talus, au calcanéus et de nouveau au talus ;
- une couche profonde qui comprend deux faisceaux tibiotaliens.

On peut remarquer que les parties moyennes des ligaments pontent la cheville par leurs attaches calcanéennes pour le LCL et naviculaire pour le LCM ; ces deux faisceaux sont obliques en bas et en arrière, le latéral étant plus long et plus oblique. Ceci rend compte de la notion de complexe articulaire de la cheville et l'arrière-pied-médio-pied.

### Surfaces de contact

La surface de contact totale possible est de 11 à 13 cm<sup>2</sup>. Le talus est en contact permanent avec les malléoles et le plafond tibial, mais de façon variable avec la charge et l'arc de mouvement. Son maximum correspond à 50 % du cycle de marche, c'est-à-dire à la fin de la phase portante juste avant le double appui. C'est à ce moment-là que le sujet peut accélérer et adapter sa longueur du pas grâce, en particulier, à l'action concentrique du triceps sural. Le tibial postérieur, les fibulaires et les fléchisseurs des orteils sont actifs et réalisent de concert un haubanage actif de la cheville et de l'arrière-pied. La cheville est alors à son maximum de flexion dorsale en charge soit environ 10°, le poids sera transféré vers le 3<sup>e</sup> pivot représenté par les articulations métatarsophalangiennes. La surface de contact est alors estimée à 5,23 ± 0,6 cm<sup>2</sup>. La charge diminuerait la rotation talienne. La flexion plantaire diminue le contact articulaire et augmente l'espace talomalléolaire-médial, entraîne plus de laxité et plus d'instabilité potentielle [27]. Sous la charge, la stabilité de la cheville dépend surtout de la géométrie des surfaces articulaires, qui assure la congruence, plutôt que de l'action des ligaments en tant que coaptateurs passifs [63]. Un millimètre de déplacement latéral du talus, par défaut de réduction fracturaire par exemple, diminue la surface du contact de 42 % [51]. Peut-on parler d'incongruence adaptative ou de congruence instantanée ?

### Mobilité articulaire et axes de mobilité

La cheville participe à tous les mouvements du pied. Sa mobilité préférentielle se fait dans le plan sagittal (flexion dorsale 13° à 33°

et plantaire 23° à 56° [56]). Sa mobilité est couplée à celle de l'articulation sous-talienne qui joue le rôle d'une charnière oblique et dont la mobilité préférentielle est la pronosupination. Elle s'effectue selon un axe résultant défini par Henké et déterminé par les mouvements des diverses articulations du complexe articulaire. Les articulations à grande mobilité comme la talocrurale et la sous-talienne, ayant un axe préférentiel unidirectionnel, sont aussi asservies à l'équilibre, car l'ajustement positionnel fin (*tunning*) est nécessaire à la régulation posturale. La cheville est en effet très sensible aux variations angulaires (0,5° dans le plan sagittal et 1° dans le plan frontal [7]). En mouvement, l'axe de FE de la cheville s'horizontalise de la FP vers la FD [34].

En raison de l'incongruence entre le tenon talien et sa mortaise, le talus doit glisser et tourner lors de la flexion sagittale. Cela est permis par la taille en coin de sa surface postérolatérale. L'importance de ce coin a été corrélée avec l'obliquité de l'axe de flexion plantaire [2] ; plus l'axe est oblique, plus le coin est marqué. La position de verrouillage articulaire ou *closed packed position* (Mac Conaill [35]) est celle pendant laquelle l'articulation est la moins vulnérable et la plus apte à transmettre des charges importantes. Elle correspond à l'étage talocrural, à la flexion dorsale maximum et à l'étage sous-talien, à la position d'éversion en charge avec calcanéus en position de valgus maximum. La flexion dorsale de la cheville s'accompagne d'éversion sous-talienne (5° à 6°) (*figure 2.1i*) et inversement (*figure 2.1h*) [16]. Ces deux articulations ont tendance à se verrouiller en charge et en dorsiflexion maximum du pied (position accroupie, grimper, pente raide...). En position debout et durant la marche, la cheville est en instabilité potentielle ; sauf au moment de pleine charge, quand la congruence articulaire augmente avec la mise en contact du toit de la mortaise [54], tandis que la rotation dans l'articulation diminue.

### Transfert des mouvements et rôle des structures capsuloligamentaires et tendinomusculaires

Tout le problème de cette zone jonctionnelle, véritable nœud de transmission tridimensionnel, est en effet le transfert des mouvements de la jambe au pied et *vice versa*. Dans l'articulation sous-talienne, talus et calcanéus se déplacent en sens inverse. Le valgus calcanéen induit par la rotation médiale de jambe ou la pronation de l'avant-pied, provoque une extension-pronation-abduction du calcanéus et simultanément une flexion-supination-adduction du talus. Le phénomène inverse se produit pour le mouvement de varus calcanéen.

En charge, il existe en plus un glissé antérieur du talus qui induit une tension du ligament interosseux et un autoblocage osseux [56]. Les fibres ligamentaires latérales par rapport à l'axe de Henké (*figure 2.2b*, axe 2) contrôlent l'inversion (ligament capsulaire antérieur). L'encastrement sous-talien est très variable selon les individus. En étudiant l'importance du moment rotatoire de la jambe nécessaire pour induire une inversion tarsienne, Benink définit l'*index tarsien* (*Tarsal index*) en rapport avec la hauteur de la voûte médiale (le type « creux » apparaît moins stable que le type « plat ») [3]. Cela montre le rôle important des structures capsuloligamentaires à la fois mono- et biarticulaires. Une partie des fibres des ligaments talofibulaires reste en tension durant tout le mouvement, et une autre partie est en tension seulement dans les mouvements extrêmes. La portion de fibres restée laxa permet le mouvement, tandis que les fibres en tension en « fixent » l'axe

instantané. La laxité articulaire permet un bâillement talien latéral considéré comme normal à 6° et un tiroir antérieur considéré comme normal à 3 mm à 90° de flexion (il diminue en flexion plantaire) [25].

Le ligament fibulocalcanéen (FC) apparaît comme très variable dans son comportement, car il pontre l'interligne sous-talien. Lorsque l'angle entre le ligament fibulotalien antérieur (FTA) et le FC est proche de 90°, les deux ligaments protègent le talus (il y a coopération fonctionnelle) [56]. Quand le FC est plus horizontal, il ne coopère pas avec le FTA et la stabilité du talus est moins bonne en dorsiflexion. Le FTA, renforcé par la gaine des tendons fibulaires, joue un rôle important à la fois dans la stabilité et dans la transmission des mouvements du fait d'une certaine compliance mécanique. Il emmagasine une tension avant de la restituer. Cela induit un différentiel de rotation entre la jambe et le talus et donc dans l'inversion du tarse appelé par Huson « *talar and tarsal delay* » [25]. Ce phénomène est variable d'un individu à l'autre. Ce mécanisme permet de modifier les mouvements pendant la transmission rotatoire. Les sujets plutôt raides ont un retard de transmission rotatoire survenant à la fin de la rotation latérale de jambe, spécialement en flexion plantaire ; les lésions ligamentaires seraient mieux tolérées chez eux, sauf en flexion plantaire. Le retard de transmission serait plus précoce chez les sujets laxes et est augmenté par la section du FTA et de la capsule attenante. Ainsi, en appui, du fait des propriétés particulières de ce faisceau ligamentaire, il peut exister un effet différentiel dans la transmission des mouvements.

En fonction de la position du pied, les forces dans les ligaments varient [45]. De même, selon les forces, le rôle des ligaments varie. Quand elles sont faibles, ils guident les mouvements articulaires et quand elles sont fortes, ils ont plus une fonction de contention et de protection. Le FTA a un rôle important en flexion plantaire et supination. Le FC et le faisceau talocalcanéen latéral ont une tâche importante en flexion plantaire et pronation. Le FTP est un important stabilisateur en dorsiflexion.

### Fibula et syndesmosse tibiofibulaire

La fibula, os principal du pied selon Destot, pose entre autre le problème de sa mobilité et de la transmission des charges. Son rôle ne peut se concevoir qu'avec le complexe ligamentaire qui lui est annexé assurant par un mouvement de rotation axiale un serrage élastique du talus nécessaire à l'adaptation transversale lors de la marche en particulier en terrain accidenté [12, 13]. La malléole fibulaire semble essentielle pour la stabilisation de la cheville. La fibula transmet une partie des forces lors de la charge (7,1 % de la charge axiale en position neutre). Si les ligaments tibiofibulaires antérieur (TFA) et postérieur (TFP) qui renforcent la syndesmosse sont fondamentaux, la membrane interosseuse joue un rôle non négligeable dans la stabilité de la cheville (la section de ses 4 cm distaux augmente l'inversion et la rotation du pied) [64]. La position postérieure de la fibula serait un facteur favorisant les entorses [5, 41].

La syndesmosse tibiofibulaire présente une mobilité élastique pendant la charge. Cette mobilité est tridimensionnelle associant :

- 1 à 3° de rotation latérale ;
- 1 à 2 mm de mouvements crâniocaudaux ;
- 1 à 2 mm de translation médiolatérale ;
- des légers mouvements de translation antéropostérieure.

Elle survient quand on passe de la flexion plantaire à la flexion dorsale et varie avec la charge. Anatomiquement, le

talus est plus large en avant qu'en arrière et sa face latérale présente une géométrie en forme de selle pouvant expliquer ces mouvements et le fait également qu'il existe une rotation du talus dans la mortaise lors des mouvements. La rotation latérale de la fibula associée à la flexion dorsale est 3 à 5 fois plus importante que la rotation médiale associée à la flexion plantaire. Cette rotation diminue fortement avec la charge [40], quand le contact articulaire augmente.

## Considérations sur le rôle des muscles

La raideur élastique de la cheville augmente avec la force de contraction musculaire [68]. Il faut être prudent sur les affirmations en raison des variabilités individuelles et de certains résultats parfois inattendus des études d'EMG fonctionnel [69]. La plupart du temps, les muscles fonctionnent de façon automatique et non volontaire, leur action peut changer en fonction du point d'appui et passer sur le mode hystérésis dans un but de freinage et d'économie d'énergie avec un silence électrique à l'EMG. Leur action peut aussi varier en fonction des activités, par exemple durant la montée des escaliers on détecte une activité constante dans les muscles intrinsèques, traduisant un rôle plutôt stabilisateur [47]. Les muscles les plus proximaux (rotateurs de hanche) et les plus distaux (intrinsèques du pied) peuvent renforcer leur effet mécanique sur le tarse, compensant ainsi une déficience ligamentaire après une rééducation bien menée [25].

## MÉDIO-PIED ET ARTICULATION DE CHOPART

Il détient la clé des rapports fonctionnels entre l'arrière- et l'avant-pied. Le médio-pied assure la transition entre un système contraint dont les mouvements sont prédéterminés et un système non contraint à mouvements libres représenté par l'avant-pied. En effet, en chaîne ouverte sans appui, si la flexion plantaire du pied s'accompagne d'inversion et si, à l'inverse, la flexion dorsale s'accompagne d'éversion, les orteils demeurent toujours libres de bouger quelle que soit la position. L'éversion est la position normale du pied en charge ; en décharge pour obtenir cette position, il faut recourir à la contraction musculaire. En charge, seule l'articulation de Chopart, dont les deux composantes talonaviculaire et calcanéocuboïdienne ont alors des axes de mouvement parallèles, est déverrouillée et permet des mouvements dans le plan sagittal pour l'adaptation au sol [19]. D'une part, lorsque le pied va dans l'inversion, les autres articulations verrouillées se déverrouillent, mais le Chopart commence alors à se verrouiller et diminue sa mobilité dans le plan sagittal. D'autre part, la mobilité du médio-pied dans le plan frontal aurait tendance à augmenter un peu [10], et avec le concours du système ligamento-aponévrotique et neurotendinomusculaire, le pied peut se rigidifier et changer sa forme de façon instantanée. Ce mécanisme interviendrait pendant la course, où on note un pivotement horizontal entre le talon et l'avant-pied. Il semble exister des pieds dits fermés qui changent peu de forme entre la position de repos et la course et des pieds dits ouverts ou flexibles qui s'éversent d'avantage [21].

## AVANT-PIED

### Généralités

L'avant-pied est à la fois un capteur sensoriel et sensitif, un système amortisseur et propulseur avec un bras de levier à géométrie variable. C'est un véritable talon antérieur, mais très sophistiqué, il est crucial pour l'équilibre structurel du pied, en son absence (amputation de Lisfranc ou de Chopart) le pied restant se déformera irrémédiablement en varus équin. Il se présente comme une structure en éventail formée de 5 rayons, chacun étant composé par une chaîne cinématique ostéo-articulaire ouverte et libre. Chaque rayon peut être assimilé à une poutre composite formée par l'association du système des parties molles et de la chaîne ostéo-articulaire.

Le fonctionnement de chaque rayon est autonome et les cinq rayons sont certes interdépendants entre eux, mais aussi avec les structures d'amont. Ces cinq rayons sont inscrits sur un tronc de cône mobile, oblique en bas et en avant, dont l'extrémité évasée va rejoindre le sol selon un appui parabolique. C'est la partie du pied qui subit le maximum de contraintes. Durant le cycle de marche, il porte et répartit la charge corporelle plus longtemps que les autres régions, avec près de 40 % de la durée du cycle, soit 85 % du temps portant, c'est-à-dire environ 600 ms. Il subit au minimum 1000 impacts par kilomètre.

Les structures anatomiques sont agencées en différents systèmes passifs à fonctionnement automatique. Cela leur permet d'amortir, répartir, supporter et diriger la charge tout en assurant la protection des téguments et des structures internes. Ces systèmes sont couplés à la fonction neuromusculaire.

L'avant-pied est capable grâce à la perfection de son organisation fonctionnelle de compenser la perte d'une partie de ses composants structurels. Mais la perte de l'harmonie de la parabole distale est préjudiciable, le blocage de l'articulation de Lisfranc latérale est invalidant, le blocage d'une articulation métatarsophalangienne latérale surtout médiane est incompatible avec la marche. L'amputation des têtes métatarsiennes empêche la fonction propulsive et entrave le jeu normal de la cheville [18].

### Autonomie fonctionnelle des rayons

Les rayons (dénommés de médial en latéral : R1, R2, R3, R4, R5) sont tous semblables, formés par une chaîne ostéo-articulaire comprenant un métatarsien (M1, M2, M3, M4, M5) et trois phalanges (P1, P2, P3), excepté pour R1 qui n'en possède que deux.

Ils ont une mobilité sagittale préférentielle et ils sont capables d'un enroulement total (*grasp*) en flexion plantaire grâce aux articulations trochoïdes interphalangiennes. Par contre, étant donné la prédominance de l'appareil fibrotendineux en plantaire, sa mise en tension lors de la flexion dorsale ou extension rigidifie automatiquement les orteils. Tandis qu'au niveau des articulations condyliennes métatarsophalangiennes (MtP), si la rotondité dorsale de la tête métatarsienne permet quelques mouvements de latéralité, elle autorise surtout un ample mouvement de flexion dorsale. Elles doivent aussi lutter contre la force cisailante horizontale latérale. On constate que l'appareil capsulaire est très épais en plantaire, renforcé par la plaque fibrocartilagineuse, et que les ligaments collatéraux sont plus développés sur le versant latéral.

L'appareil tendinomusculaire est disposé en deux systèmes distincts extrinsèque et intrinsèque. Cette disposition permet la rigidi-



fication dynamique des orteils pour favoriser leur appui pulpaire. En effet, les muscles interosseux (IO) plantaires insérés sur les tubercules plantaires des premières phalanges passent obliquement sous les centres de rotation de l'articulation MtP et leur procure dès lors un moment fléchissant plantaire sur P1. Les muscles lombricaux, qui ont le même trajet, connectent les tendons longs fléchisseurs au système extenseur en s'insérant sur les bandelettes latérales de celui-ci au niveau de l'articulation interphalangienne proximale (IPP). Ils peuvent ainsi étendre cette articulation en même temps que l'articulation interphalangienne distale (IPD). Sous l'effet de ces actions combinées, l'orteil se présente en flexion plantaire et en rectitude, avec la pulpe parallèle au sol. Les fléchisseurs courts (*flexor digitorum brevis* – FDB) et longs (*flexor digitorum longus* – FDL) des orteils peuvent alors donner respectivement la fixation et la puissance à cet appui.

## Caractère particulier de chaque rayon

Chaque rayon est particulier, tant sur un plan anatomique que fonctionnel.

### Premier rayon (*figure 2.5*)

Il est le plus volumineux et le plus oblique par rapport au sol (20 à 31°), il n'a que deux phalanges, son métatarsien ne possède pas de cartilage de croissance céphalique. La première tête repose sur un appareil sésamoïdien inclus dans la plaque plantaire fibreuse et solidement fixé à la base phalangienne. M1 est triangulaire à la coupe avec une face latérale verticale très résistante. Il travaille en compression axiale avec deux zones de stress maximales situées en plantaire et en dorsolatéral, ce qui est important à considérer pour la conception des ostéotomies [28].

La tête métatarsienne présente une géométrie complexe de type bicondylien et dont les faces plantaires se creusent pour recevoir les os sésamoïdes. Celle du côté médial est plus marquée. Elles sont séparées par une crête sagittale ou crista. Jusqu'à 30° de flexion dorsale, elle assure la stabilité transversale à l'articulation qui fonctionne sur le type gynglime (ou « charnière à axe transversal »). Au-delà de 30°, la stabilité articulaire nécessite le serrage ligamentaire assisté par la musculature (en flexion dorsale les mouvements de latéralité et de tiroir diminuent dans la MtP1), l'articulation fonctionne alors sur le mode diarthrodial.

La mobilité passive en décharge est normalement de 45° en flexion plantaire et de 90° en flexion dorsale [67]. En charge, elle est de  $44 \pm 2,5$  %, ce qui correspond à la mobilité de 42° mesurée pendant la marche [43]. La mobilité peut être plus importante dans certains cas et selon l'activité (courir, sauter, grimper...). Les CIR métatarsosésamoïdiens sont inclus dans l'aire délimitée par les CIR MtP. Les CIR mettent en évidence des mouvements de glissement prédominant ainsi que le caractère viscoélastique du mécanisme [59] (*figure 2.5*). Comme pour le genou, la flexion s'accompagne d'une rotation automatique en pronation du métatarsien avec alignement des axes du métatarsien et de la phalange, et donc du système tendineux avec disparition du valgus physiologique. Ce mécanisme permet de centrer la force propulsive et équilibrer les moments rotatoires axiaux déstabilisants [37]. Cela est compromis dans l'hallux valgus, ce qui rend la déformation évolutive. Cette mécanique articulaire est importante à considérer dans la conception des arthroplasties et peut expliquer l'usure des polyéthylènes fixés à l'embase phalangienne.

## Rayons latéraux

Leur obliquité par rapport au sol diminue du 2<sup>e</sup> (15°) au 5<sup>e</sup> (5°) avec des variations en rapport avec le morphotype du pied. M2 est le plus long, le plus fixe grâce à son encastrement entre les os cunéiformes et à son puissant haubanage ligamentaire sur tout le pourtour de sa base. Il ne possède pas de muscle interosseux plantaire. M3 est plus court et moins fixé. M4 présente une torsion axiale importante et la forme de sa base est presque inversée par rapport aux autres, c'est-à-dire plus large en plantaire, ce qui permet l'échappée dorsale de M3. M5 est le plus court et présente un haubanage musculaire très important qui le relie au médio- et arrière-pied, ainsi qu'à la jambe.

Concernant les mobilités articulaires [56], pour les MtP latérales, il existe un gradient de mobilité tel que la flexion plantaire augmente du 2<sup>e</sup> au 5<sup>e</sup> rayon (25° pour la MtP2 et MtP3, 30° pour la MtP4 et 35° pour la MtP5), alors qu'inversement, la flexion dorsale diminue, passant de 85° pour le 2<sup>e</sup>, à 75° pour le 3<sup>e</sup>, puis 70° pour le 4<sup>e</sup> et enfin 60° pour le 5<sup>e</sup>.

Pour les interphalangiennes, la flexion dorsale est nulle. Par contre, si la flexion plantaire est la même pour les interphalangiennes distales (25°), elle diminue du 2<sup>e</sup> au 5<sup>e</sup> orteil pour les articulations interphalangiennes proximales (70°, 60°, 50°, 45°).

## Dépendance fonctionnelle des rayons

Si chaque rayon peut fonctionner de façon autonome, les rayons entre eux sont fonctionnellement interdépendants, mais ils sont aussi en dépendance fonctionnelle avec plusieurs autres niveaux anatomiques. L'interdépendance des rayons entre eux ne peut se concevoir qu'avec l'ensemble du pied auquel l'avant-pied est relié par les articulations du Lisfranc médial, médian et latéral (*figure 2.3* et *2.7j*), ayant chacune une cavité synoviale indépendante. Le Lisfranc médial conditionne la mobilité tridimensionnelle de M1 qui prolonge l'arche médiale. Le Lisfranc médian est remarquable par la fixité de M2, la fixité relative de M3 et, par un véritable système d'emboîtement réciproque, il est le bras de levier distal de la barre de Hendrix. Le Lisfranc latéral est la partie la plus mobile du pied calcanéen.

La direction d'ensemble des éléments du Lisfranc est hélicoïdale avec une inclinaison en bas et en dehors. Il forme une voûte étroite à concavité plantaire dont le serrage est contrôlé par le long fibulaire (FL), les expansions du tibial postérieur (TP) et les intrinsèques (fléchisseur court de l'hallux et faisceau oblique de l'*adductor hallucis*). Le ligament intermétatarsien, qui unit les têtes latérales et le sésamoïde latéral, participe à la cohésion de l'ensemble.

Ce complexe articulaire confère une mobilité spécifique à chaque métatarsien dont le mouvement global s'inscrit dans une allure sphérique préhensive grâce à l'obliquité des axes de mouvement. Cette mobilité est bidirectionnelle en pronosupination, alors que l'arrière- et le médio-pied ne possèdent qu'une mobilité unidirectionnelle vers l'inversion à partir de la position stable verticale du calcaneus, celui-ci n'allant en valgus passivement que si le valgus existe en charge [25].

L'aponévrose plantaire (*figure 2.5*) est le lien pratiquement inélastique entre la grosse tubérosité du calcaneus et les bases phalangiennes en particulier grâce à son robuste contingent médial avec l'appareil phalangosésamoïdien de l'hallux. Elle transmet les forces entre l'avant- et l'arrière-pied jusqu'à trois fois le poids du corps, stocke et restaure environ 17 % de l'énergie durant le pas.

Toute pronation excessive du pied augmente le stress à son niveau [43]. Elle est fondamentale pour réguler de façon automatique les mouvements d'éversion-inversion du pied et favoriser tel ou tel appui au niveau de la parabole distale. Il y a interdépendance avec le membre inférieur homolatéral dans le concept de chaîne cinématique, mais aussi avec le membre opposé (auquel on peut rattacher le reste du corps) pour la locomotion.

## Amortir, diriger, propulser la charge corporelle

La charge dynamique engendre des forces de compression, de cisaillement et de torsion à répartir et transférer. Pour cela, les structures anatomiques s'agencent en mécanismes capables d'assumer de telles contraintes. Si le coussinet talonnier présente une structure particulière qui lui confère des propriétés d'amortissement viscoélastique, la sole plantaire au niveau de l'avant-pied est étroitement connectée avec les tendons et les articulations.

### Au niveau de la peau et du tissu sous-cutané

La peau est particulièrement épaisse et sert d'enveloppe à deux types de coussinets graisseux :

- les coussinets graisseux d'amortissements situés sous les tendons et les articulations métatarsophalangiennes ;
- les coussinets graisseux de remplissage et de protection au niveau des espaces intercéphaliques.

### Au niveau du système fibro-aponévrotique

Celui-ci est organisé en un réseau tridimensionnel complexe de fibres entrecroisées et verticales (*tie bar system*) [61]. Cette trame fibreuse connecte les têtes métatarsiennes, les bases des premières phalanges, les capsules articulaires avec leurs ligaments et les plaques plantaires, ainsi que les gaines des tendons fléchisseurs. Ce réseau fibreux est mis en tension par les métatarsiens sous l'effet de la charge. Il se comporte comme une véritable toile d'araignée tridimensionnelle, telle qu'une déformation engendrée en un endroit sera transmise à distance et amortie par l'ensemble du système. Ce mécanisme automatique et précis est à la base de l'autorégulation de la posture et en statique du transfert oscillant de la charge. On distingue deux systèmes principaux :

- un système transversal formé par le ligament intermétatarsien transverse qui s'oppose à l'écartement des têtes et de l'appareil sésamoïdien par son insertion sur le sésamoïde latéral [25] ;
- un système longitudinal composé de l'aponévrose plantaire qui se divise en deux contingents, l'un profond vers le squelette et l'autre superficiel qui adhère à la peau.

### Importance de la parabole distale (figure 2.8)

« La ligne qui joint les articulations métatarsophalangiennes doit former un segment de parabole s'infléchissant légèrement de dedans en dehors et d'avant en arrière. » [29] Il existe deux entités anatomiques distales dont la forme parabolique fait tout l'intérêt biomécanique. La parabole des têtes métatarsiennes représentant les extrémités des bras de levier osseux métatarsiens qui par leur rigidité, tels des mâts, mettent sous tension la deuxième entité formée par les parties molles. La parabole des parties molles comprend des éléments fibreux très résistants (plaques plantaires ligaments transverses et réseau tridimensionnel aponévrotique), des éléments

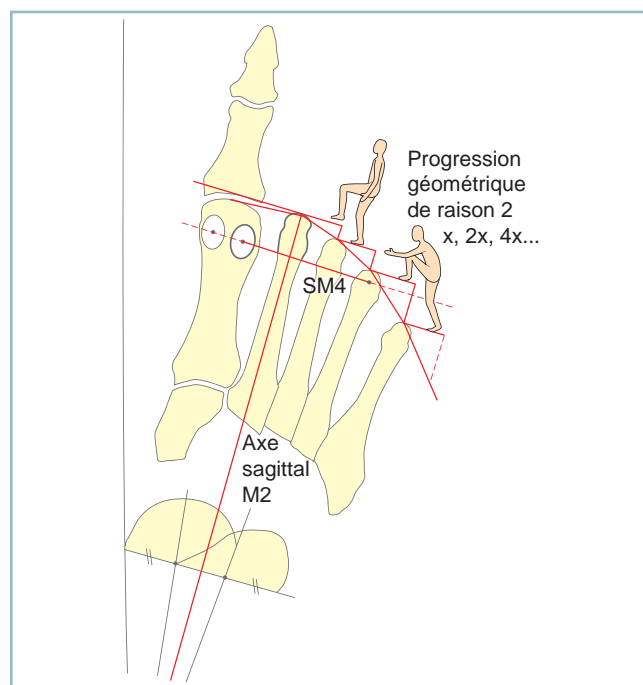
amortissants (coussinets adipeux), et des éléments contractiles représentés par les faisceaux transverses de l'adducteur de l'hallux (*adductor hallucis* – ADDH) qui s'insèrent surtout sur le sésamoïde latéral et les coulisses du fléchisseur (FHL) et de l'extenseur (EHL) de l'hallux (figure 2.5).

### Harmonie de la courbure distale métatarsienne

Elle est une nécessité pour le fonctionnement équilibré de l'avant-pied et la répartition harmonieuse des pressions. Cela a été empiriquement reconnu très tôt, ainsi que l'importance de sa restauration dans les cas pathologiques. Tout déséquilibre entre les deux entités crée des forces cisailantes et des hyperpressions responsables de lésions des parties molles stabilisatrices.

Il est admis que la perte de la fonction et de la force du gros orteil tend à surcharger les métatarsiens latéraux. Il est admis aussi qu'un métatarsien trop long est surchargé et qu'un métatarsien trop court a tendance à transférer la charge sur ses voisins. Les bras de levier osseux métatarsiens sont d'une importance capitale, étant donné leur rôle à la fois de tenseurs et d'appui directionnel. Ils ont fait l'objet de dizaines de techniques correctrices chirurgicales. Il est important d'approcher les règles de construction de la parabole afin de pouvoir quantifier les corrections éventuelles et d'en éviter les erreurs. Celles-ci étant toujours sanctionnées par une métatarsalgie de transfert ou la récurrence de la symptomatologie douloureuse. En effet, lorsque l'on passe de l'appréciation visuelle à la mesure, les anomalies de longueur apparaissent extrêmement fréquentes.

Il apparaît trois niveaux d'harmonie architecturale au niveau de la parabole des têtes métatarsiennes. Ils sont définis à partir de deux éléments anatomiques relativement fixes [37]. Ce sont, M2 pour la « parabole squelettique rigide », et le sésamoïde latéral inclus dans la « parabole des parties molles ». Ils représentent les pierres angulaires autour desquelles on pourra le cas échéant corriger ou reconstruire un avant-pied pathologique.



**2.8** La parabole des extrémités métatarsiennes (progression géométrique de raison deux des têtes latérales) et sa construction à partir de la radiographie en charge dorsoplantaire.



### Premier niveau

Il est marqué par l'existence d'un alignement des zones centrales du sésamoïde latéral et de la 4<sup>e</sup> tête métatarsienne. Cet alignement est orthogonal à l'axe sagittal du pied pris entre le sommet de M2 et le point médian de l'arrière pied, on peut le considérer comme l'axe d'amortissement-freinage-propulsion de l'avant-pied dénommé axe SM4. La longueur de la première tête peut varier de 10 mm (+3 et -7 mm par rapport à l'extrémité de M2) sans influencer sur l'alignement SM4.

### Deuxième niveau

Il est marqué par l'existence d'une progression géométrique de raison 2 ( $\times, 2\times, 4\times, \dots$ ) qui régit les longueurs relatives des têtes métatarsiennes entre elles, avec une tolérance de 10 % pour M3-M4 et 20 % pour M4-M5. Cette règle de construction permet la répartition harmonieuse des appuis. Lorsqu'il existe une subluxation métatarsophalangienne du premier rayon, le sésamoïde latéral recule avec le bord latéral de P1 et pivote sur son axe en contournant le condyle latéral de la première tête pour venir s'accoler en arrière de l'insertion du ligament collatéral latéral. Ce faisant, il a tendance à rejoindre le niveau du centre de la 4<sup>e</sup> tête métatarsienne. Le raccourcissement de la première tête de la valeur de la subluxation, mesuré entre le sommet de M1 et le point le plus proximal de P1, n'influence pas la position du sésamoïde latéral. Par contre, tout raccourcissement de M1 sur une anatomie normale va entraîner le recul des sésamoïdes et perturber l'axe SM4.

### Troisième niveau

Il représente le rapport de longueur de M1 par rapport à M2, qui doit théoriquement rester entre 3 mm distal (index plus) et 3 mm proximal (index minus), l'égalité étant l'index plus-minus. Tout excès dans un sens ou dans l'autre peut entraîner une pathologie d'appui.

## ARCHITECTURE OSTÉO-ARTICULAIRE

Elle est adaptée à la charge et s'agence dans un système de poutres cintrées et d'arches sur lesquelles alterne la charge, comme l'a bien décrit Hicks [24].

Les orteils représentent une chaîne poly-articulée active, de type tentaculaire, nécessaire pour l'exploration et la palpation de l'espace. Leur rigidification temporaire prolonge les arches métatarsiennes de manière à la fois adaptative et propulsive.

Les métatarsiens ont une concavité vers la plante pour mieux résister à la compression-flexion.

Les connections capsuloligamentaires sont particulièrement solides au niveau de la plante, elles permettent de rattacher les métatarsiens au système d'arches flexibles longitudinales qui convergent vers le calcaneus. Le poids du corps peut être soutenu par ce seul système. Les extrémités de chaque arche, en appui au sol, sont reliées par l'aponévrose plantaire jouant le rôle d'entrait. En effet, classiquement, on compare cette disposition à une ferme, l'analogie avec un arc serait plus réaliste en raison de la flexibilité des arbalétriers. L'aponévrose est fixée en continuité avec le tendon d'Achille à la grosse tubérosité du calcaneus et s'attache distalement aux plaques plantaires des articulations métatarsophalan-

giennes et à la base des premières phalanges ainsi qu'aux sésamoïdes du gros orteil.

Ainsi, par le simple fait de la flexion dorsale des orteils (active, ou passive lors du pas par exemple) et selon le mécanisme du treuil (*windlass mechanism*) (figure 2.5), l'entrait est mis en tension, il se raccourcit et peut ainsi bander son armature squelettique pour creuser les arches (le pied se raccourcit en s'inversant). Cela augmente sa force d'appui au sol. En même temps, la peau et les parties molles plantaires sont mises en tension et durcies. Lorsque le pied subit le poids du corps, il a tendance à écarter ses points d'appui, ce qui provoque la mise en tension de l'entrait et entraîne l'abaissement au sol des orteils (c'est le treuil inversé ou *reverse windlass mechanism*) [56].

Si le système était symétrique, le contrôle de la composante rotatoire des mouvements serait très difficile. L'existence de porte-à-faux articulaires, par décalage des points d'appui, permet de prévoir le sens du déséquilibre, mais aussi d'utiliser ce dernier en organisant de façon économique et efficace les moyens de rééquilibrage.

### Trois porte-à-faux au niveau du pied (figure 2.6)

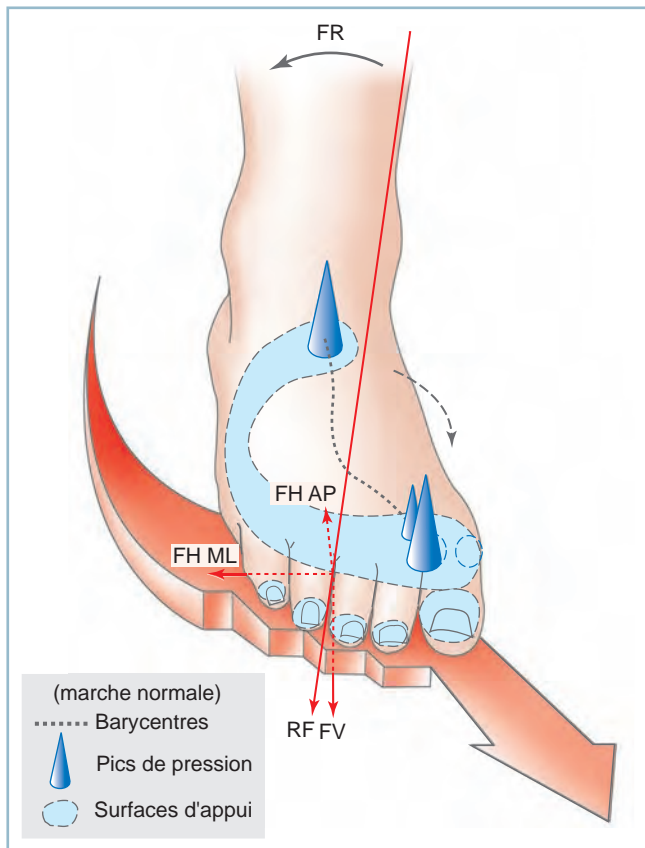
Au niveau de l'arrière-pied, le calcaneus se trouve décalé latéralement par rapport au talus qui reçoit la charge corporelle. Cela crée passivement un couple de force éverseur de l'arrière-pied. De la même façon, au niveau de la barre de torsion de Hendrix, le décalage transversal entre la deuxième tête et la tubérosité postérieure du calcaneus crée sous la charge, un couple de force éverseur pour tout le pied.

Au niveau de l'avant-pied, un porte-à-faux horizontal est formé par la parabole distale des têtes métatarsiennes. La charge oriente l'appui vers le grand rayon de courbure, c'est-à-dire vers les métatarsiens latéraux. Cela est aussi favorisé par la rotation latérale du membre inférieur. En position immobile de bipédie, la charge se concentre sous les métatarsiens latéraux, en particulier M4 [49]. Ce porte-à-faux crée un couple supinant sur l'avant-pied, avec effet inverseur sur le pied. Il est contraire à l'effet des deux autres porte-à-faux. Il engendre ainsi une torsion de mise en tension des poutres composites qui forment les arches longitudinales. Si la parabole était inversée, le pied serait bloqué en éversion. Paradoxalement, la puissance des parties molles est telle que le pied en décharge est spontanément en inversion et en charge, il se positionne en éversion grâce au bras de levier que représente l'avant-pied.

## DISTRIBUTION DE LA CHARGE PENDANT LA MARCHE (figure 2.9)

### Évolution de la charge

À trente pour cent du cycle de marche, juste avant la levée du talon, toute la charge est sur l'avant-pied et progresse de latéral en médial, les orteils commencent à prendre la charge à 35 % du cycle pour atteindre un maximum à 50 % du cycle correspondant au tiers de la charge totale. Chez certains sujets, le 5<sup>e</sup> orteil n'appui pas. L'avant-pied est en charge pendant la moitié de la phase d'appui soit en moyenne 400 ms. La progression



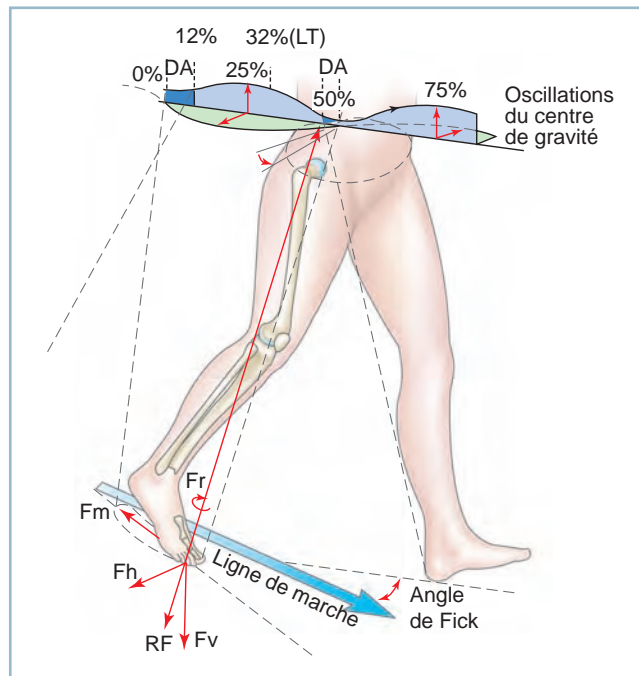
### 2.9 Forces – surfaces d'appui plantaire – pics de pression – trajet des barycentres.

FR : force rotatoire ; FHAP : force horizontale antéropostérieure cisailante ; FHML : force horizontale médiolatérale cisailante ; RF : force de réaction du sol ; FV : force verticale.

du centre de pression, qui représente la ligne de progression du centre de gravité à travers le pied portant, fournit des informations sur le mode et le temps de distribution de la charge au niveau des différentes zones du pied. Ainsi, après un parcours rapide légèrement décalé en dedans dans le talon et le médio-pied, le centre de pression entre 30 et 50 % du cycle, ralentit au niveau de l'avant-pied et se dirige obliquement vers le premier espace et la première tête, avant d'accélérer de nouveau, au niveau de l'hallux. L'avant-pied porte trois fois plus la charge que l'arrière-pied [8].

## Surfaces d'appui

Lors de la course, il n'y a plus de double appui (figure 2.10). Celui-ci est remplacé par un double envol. Cette phase de décolllement de l'hallux survient de façon de plus en plus précoce en fonction de la vitesse (de 36 à 50 %) pour atteindre 22 % du cycle lors du sprint (il n'y a plus de choc talonnier, c'est l'avant-pied seul qui attaque le sol) [44]. La surface d'appui maximum de l'avant-pied est un peu plus du tiers de la surface totale d'appui du pied, soit de l'ordre de 48 cm<sup>2</sup>. Elle diminue rapidement dès la levée du talon, alors que la charge augmente, il convient donc de recruter une zone d'appui supplémentaire. C'est le rôle des orteils avec en moyenne 14 cm<sup>2</sup> pour les orteils latéraux et autant pour l'hallux. L'efficacité de cette zone d'appui supplémentaire dépend de la capacité de verrouillage des chaînes cinématiques des orteils. Efficace, elle soulage la charge des têtes métatarsiennes [30].



### 2.10 Double appui de la marche.

## PRESSIONS PLANTAIRES

« L'oiseau se pose là où il doit » (proverbe chinois).

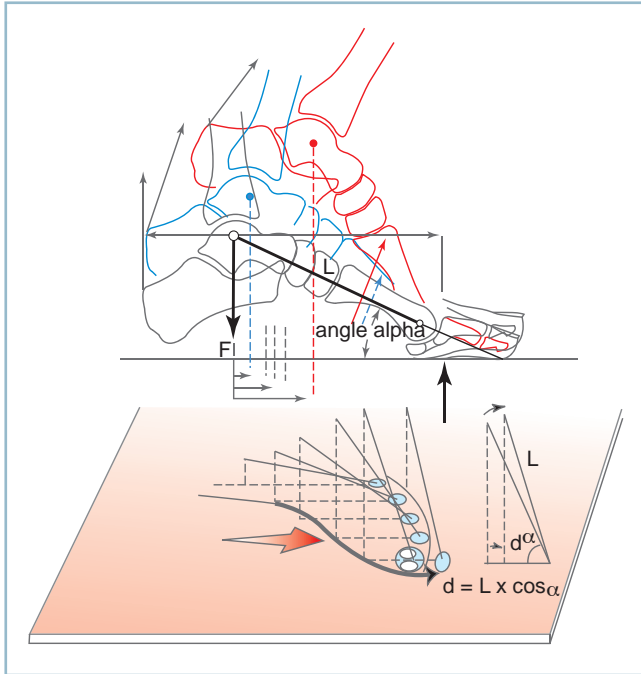
La force verticale comprime les structures sur la surface d'appui, ce qui se traduit par une pression. Cette pression est nuisible pour les tissus car en plus de ses effets mécaniques, elle bloque la vascularisation, aussi la considération de son temps d'appui est fondamentale. En dehors de la complexité des conditions techniques, de multiples facteurs peuvent influencer les pressions, ce qui rend compte de leur variabilité et de leur difficulté d'interprétation. Les principaux facteurs de variation sont :

- la morphologie du pied ;
- la stratégie posturale ;
- la compliance des tissus mous ;
- la stabilité ligamentaire ;
- l'activité musculaire ;
- le type de chaussage ;
- l'âge ;
- et le plus important, l'activité du sujet.

Les chiffres de pression révélés par plusieurs études sont relativement concordants [56, 1, 4, 9, 50]. Il existe un seuil de normalité qui ne devrait pas excéder 10 kg/cm<sup>2</sup> (1 MPa). Il faut garder en mémoire que la pression n'est pas la charge mais une résultante du mode de transfert de cette charge. Cela sous-entend la mise en jeu et l'efficacité de tous les systèmes d'amortissement de cette charge. Les appareils d'examen des pressions plantaires fournissent aussi d'autres informations, notamment sur les temps de contact, les accélérations, le trajet du centre de pression, la symétrie de la marche, de la posture, l'alignement des membres inférieurs. Connaître les pressions est ainsi utile en pratique clinique pour des mesures individuelles, des études comparatives, l'observation de l'évolution du même pied sous divers aspects, diverses circonstances, le dépistage des prédispositions pathologiques, pour certaines prises de décisions thérapeutiques ou chirurgicales, pour finaliser un appareillage orthopédique, pour optimiser un geste sportif...

Si on étudie l'évolution de la longueur du bras de levier entre la cheville et les différentes têtes métatarsiennes en fonction de

l'angle de flexion dorsale de 0 à 42°, qui est l'angle final du décollage du gros orteil, on constate que le moment résistant de la charge évolue avec le cosinus de l'angle de flexion du pied et, par conséquent, il diminue avec l'importance de cet angle. Le graphique de cette régression rappelle le dessin de la parabole distale. Cela représente un mécanisme automatique de diminution de la force d'appui sur l'avant-pied (*figure 2.11*).



### 2.11 Évolution de la force verticale en fonction de l'angle d'attaque dynamique des métatarsiens.

Variation du moment ( $m$ ) résistant de la charge ( $F$ ) en fonction de l'angle de flexion ( $\alpha$ ) du pied :

$$m = d \times F$$

$$d = L \times \cos.\alpha$$

Les pressions évoluent avec la vitesse de marche, en effet le pied doit s'adapter à la vélocité. Le morphotype de pied ne semble pas changer le mode d'adaptation à la vitesse de marche. Pour une vitesse rapide (1,7 m/sec), le pied augmente des pics de pression au niveau du talon et de la partie médiale de l'avant-pied. Il les diminue sous le médio-pied et la partie latérale de l'avant-pied, tout en réduisant les temps d'appui, surtout au niveau du talon. On note une amplification du mouvement d'éversion de l'arrière-pied et de la pronation [53, 60]. Les pics de pressions augmentent de façon linéaire avec la vitesse de marche au niveau du talon et de l'hallux (0,7 à 2 m/s). Les pics de pression au niveau des métatarsiens moyens diminuent, alors qu'ils augmentent dans la marche lente. Tout se passe comme si le pied, avec la vitesse, passait de plus en plus rapidement du talon vers l'hallux, jusqu'à ce qu'il soit obligé de courir lorsque la vitesse passe la valeur critique de  $2,06 \pm 0,12$  m/s [57].

L'allure de la course requiert un effort musculaire plus intense, une plus grande mobilité articulaire et le contrôle d'une plus grande force de réaction du sol. La vitesse conditionne les différents paramètres, elle varie entre 2 et 5,5 fois la vitesse de la marche normale (1,4 m/sec). L'arrêt et le changement de direction brusques augmentent la composante verticale de 71 %, alors qu'elle était déjà multipliée par 2,5 (cas du jogging) par rapport à la marche normale. Plus la vitesse augmente, plus l'avant-pied prend la charge et subit le premier contact [44].

## MÉCANISMES D'ADAPTATION DU PIED AUX DIFFÉRENTES ALLURES

Le pied doit recruter des bras de levier adéquats pour contrôler les moments, passer sur des pivots différents et ainsi changer de vitesse. Par sa forme en parabole harmonieuse, l'avant-pied peut choisir une infinité de pivots de mouvements. Le deuxième métatarsien, par sa fixité, représente en quelque sorte le levier de vitesse qui permet de changer de rapport. Il est commode de représenter deux axes ou pivots de flexion dorsale au niveau des articulations métatarsophalangiennes (*figure 2.2b*).

Ce sont les bras de l'angle de Meschan (*metatarsal break angle*) donné pour normal à 140°. L'obliquité du bras latéral par rapport à l'axe sagittal du pied, mesurée dans le quadrant médial, est de 62° (53,2° min., 72,50° max.) [39]. L'obliquité est donc de l'ordre de 30° par rapport au plan coronal et de 45° par rapport à la ligne de marche pour un angle du pas de 15°. Cet axe induit avec la levée du talon une direction en avant et en dehors du pied et génère une inversion du pied aidée par le mécanisme du treuil. Ainsi, elle induit la rotation latérale du membre inférieur. Cet axe est utilisé pour la marche lente (0,7 m/s) ou pour esquiver l'appui sur un premier rayon pathologique.

Quand la vitesse augmente et sous l'effet du transfert de poids vers le pied opposé, l'avant-pied utilise le bras médial de l'angle de Meschan comme pivot, ce qui implique le recrutement de la fonction stabilisatrice et propulsive de l'arche médiale et du premier rayon. Puis rapidement, le pivot de mouvement passe sous l'extrémité de l'hallux, c'est le 4<sup>e</sup> pivot ou *advanced axis* de Bosjen Moller (*figure 2.2b*). « Cette belle séquence d'allongement des bras de levier propulsif » est compromise, par exemple, dans le pied plat qui a du mal à verrouiller son arche médiale et dans l'hallux valgus par l'impossibilité du verrouillage final de la métatarsophalangiennne [14].

À ce moment final du pas, la charge à vaincre se dissipe, tandis que la force propulsive est maximum. Toute la puissance musculaire sert à l'accélération, puis au maintien de l'allure. Ainsi, cette possibilité d'accélération et de maintien d'une vitesse rapide reflète le bon fonctionnement biomécanique de l'avant-pied et du pied. Ce critère mériterait vraisemblablement sa place dans les grilles d'évaluation fonctionnelle de l'avant-pied.

## CINÉTIQUE DES FORCES

Les forces sont engendrées par la charge corporelle et son transfert dynamique, l'action musculaire et les forces réactives du milieu extérieur. Elles sont d'expression tridimensionnelle. Les contraintes qu'elles entraînent sont encore augmentées par le poids de ce que peut transporter le sujet, par le type d'activité choisi, tel que la course, le sprint ou le saut (l'impact au sol est alors directement sur l'avant-pied). Chaque accélération, freinage brusque ou pivot induit de fortes contraintes en cisaillement et torsion (*figure 2.9*).

## Forces au sein de la cheville

Celles qui doivent subir la cheville sont très importantes, elles augmentent graduellement pendant la phase portante pied à plat, pour atteindre trois fois le poids du corps avant d'augmenter brutalement



à 40 % du cycle de marche, au moment de la levée du talon jusqu'à atteindre alors cinq fois le poids du corps. En dehors de la composante verticale que nous venons d'évoquer, il existe une composante horizontale responsable de forces tangentielles au sein de l'articulation. Elles changent de sens pendant le mouvement et sont par là cisailantes. Pendant le début de la phase portante (35 à 40 %), elles sont dirigées en arrière et arrivent à 0,7 % du poids du corps. Pendant la phase finale (50 à 55 %), elles sont dirigées en avant et atteignent 0,3 % du poids du corps. Le maximum de charges passe au niveau de la zone postéromédiale de l'articulation talocrurale et non par son centre. Cela entraîne des contraintes asymétriques sur l'ancrage prothétique par exemple.

## Forces au sein de l'avant-pied [56]

Les forces mises en jeu pour déplacer la charge corporelle sont de deux types :

- les forces internes engendrées par la tension des tissus et par l'action musculaire ;
- les forces externes engendrées par le contact avec le milieu extérieur ; ce sont les forces de réaction de l'appui ou du sol.

Les forces internes peuvent être jusqu'à dix fois supérieures aux forces externes [70], elles peuvent être déformantes. Les forces internes et externes sont décalées dans leurs points d'application et forment des couples de forces ou moments qui génèrent le mouvement, à condition que les mécanismes de verrouillage instantané procurent le bras de levier adéquat, faute de quoi ces forces deviennent nuisibles et déformantes pour les structures anatomiques. Plusieurs composantes de ces forces, ou efforts ou sollicitations, auxquelles les tissus et structures sont soumis doivent être distinguées. Elles varient avec plusieurs paramètres, et surtout avec l'allure de locomotion choisie.

### Efforts verticaux

Ils sont engendrés par le transfert du poids du corps. Pendant la marche, l'avant du pied subit un pic supérieur au poids du corps de 8 à 12 % vers 40 % du cycle (après la levée du talon à 34 % du cycle), soit environ 400 ms après la pose du talon.

### Efforts de cisaillement

Ils sont de l'ordre de 10 % du poids du corps et dans les deux directions horizontales, antéropostérieure dirigés vers l'avant et médiolatérale dirigés vers l'extérieur pour l'avant-pied et inversement au niveau du talon.

### Efforts de torsion

Ils sont générés par la rotation latérale du membre inférieur qui est maximum à 50 % du cycle. Tous ces efforts s'annulent au moment du décollage des orteils (*toe off*) à 62 % du cycle de marche (*figure 2.10*).

## CONCLUSION

Le pied est un organe exceptionnel à la fois mécanique, sensitif et sensoriel. Son caractère viscoélastique et son architecture à géométrie variable rigidifiable lui permettent de régir la transmission des forces et des mouvements de façon précise, coordonnée et

synchronisée. Dans un continuum fluide, il est capable d'amortir en se relâchant (lors du choc élastique talonnier), d'emmagasiner de l'énergie puis de la restituer pour passer à la phase propulsive en se rigidifiant (phase de décollage des orteils).

Le couple articulaire talocrural et sous-talien est caractérisé par le jeu du talus, os « flottant » d'une particulière dureté, transmetteur instantané d'impulsions et d'énergie. Il obéit sur le mode contraint à une mécanique puissante et extrêmement précise, avec une augmentation automatique de la surface d'appui associée à une diminution de la mobilité avec la charge. Avec le reste du pied, par l'intermédiaire de l'articulation de Chopart, il réalise le jeu d'un cardan homocinétique (joint de Hooke) (*figure 2.7k*) réalisant l'harmonie des transferts de mouvement entre le pied et la portion verticale du membre inférieur. Ce phénomène permet le réglage fin nécessaire pour l'adaptation posturale et l'équilibration au sein d'une structure complexe capable de transmettre des efforts très importants.

Il faudra donc être très exigeant sur la justesse de la réparation des lésions traumatiques. Les arthroplasties totales doivent être tolérantes pour éponger les contraintes en particulier de cisaillement et de rotation, tout en ménageant les structures capsuloligamentaires. Dans les décisions thérapeutiques, il conviendra de privilégier la stabilité par rapport à la mobilité [62]. La parabole distale de l'avant-pied représente un porte-à-faux oblique sur le plan horizontal, son harmonie et son absence de symétrie procurent un déséquilibre permanent à l'assise métatarsienne avec un moment supinateur. Cela permet, grâce aux oscillations du pied, l'ajustage de l'équilibre et la variation protectrice des zones de pression. Pendant la marche, l'avant-pied permet ainsi de freiner et de diriger la charge du pied calcanéen vers le pied talien (pied de la performance), puis vers le pied controlatéral pour assurer la locomotion bipède. En charge, cette parabole distale à tendance à rouler sur son grand rayon de courbure, ce qui favorise au repos l'appui sur le pied calcanéen, et lors de la marche lente, la sortie du pas sur les métatarsiens latéraux. Cette manière de passer le pas s'apparente plus à un roulement qu'à une véritable propulsion telle que celle-ci existe au niveau du premier rayon, lequel doit être capable d'une puissante force d'appui. Les dysharmonies de longueur relatives des métatarsiens peuvent perturber la sortie du pas et entraîner des pathologies de surcharge [38].

Le pied talien, auquel appartient l'arche médiale avec le premier métatarsien, présente un gradient de mobilité décroissant vers son extrémité distale. Inversement, le pied calcanéen, auquel appartiennent les arches latérales formées par M4 et M5, est de plus en plus mobile vers son extrémité distale, surtout au niveau de M5. La jonction des trois bras de leviers métatarsiens, latéral (M4-M5), médian (M2-M3) et médial (M1), se fait dans le médiotarse, qui doit pouvoir jouer et résister à la fois verticalement, transversalement et longitudinalement pour « modifier le pas de l'hélice du pied ». Le 3<sup>e</sup> cunéiforme (C3), grâce à sa position clé entre les « deux pieds talien et calcanéen » et ses rapports anatomiques, apparaît comme l'os de la jonction et de la cohésion des arches.

Le pied structural ne peut pas être corrélé directement à son comportement dynamique. Un pied déformé peut présenter des distributions de pression normales et inversement, un pied d'apparence normale peut présenter des pics de pression anormaux [4]. Les séquences dynamiques force-appui-pression-coordination interne anatomofonctionnelle sont subtiles et peuvent être longtemps compensées en cas de disfonctionnement (dû à une instabilité articulaire par exemple) [20]. L'exploration dynamique deviendra incontournable (baropodométrie, analyse filmée couplée à l'EMG, accélérométrie segmentaire et dynamique inverse, IRM dynamique...).



## Bibliographie

- [1] Alonso F, Megy B, Asensio G. *La podobarométrie dynamique*. Monographies de podologie. Vol. 17. Masson ; 1995.
- [2] Barnett CH, Napier JR. The axis of rotation at the ankle joint in man. Its influence upon the form of the talus and the mobility of the fibula. *Anat* 1952 ; 86 : 1.
- [3] Benink RJ, Spoor CW. The stable and unstable ankle, is the tarsal index an appropriate parameter. In : *Op de Voet Gevolgd coursebook of the Boerhaavecommittee for post graduate course of Leiden University*. 1987 : 73-78.
- [4] Bennett P, Duplock L. Pressure distribution beneath the human foot. *J Am Pod Med Ass* 1993 ; 83 (12) : 674-8.
- [5] Berkowitz MJ, Kim DH. Fibular position in relation to lateral ankle instability. *Foot Ankle Int* 2004 ; 25 (5) : 318-21.
- [6] Bernstein NA. *The coordination and regulation of movements*. Oxford : Pergamon Press ; 1967.
- [7] Bessou. M. Le pied, organe de liéquilibration. In : Villeneuve P. *Pied, équilibre et posture*. Frison Roche ; 1996, 20-32.
- [8] Betts RP, Franks CI, Duckworth T. Foot pressure studies : normal and pathologic gait analyses. Jhass MH. *Disorders of the foot an ankle*. 2<sup>nd</sup> ed. WB Saunders company ; 1991, 18 : 484-519.
- [9] Betts RP, Franks CI, Duckworth T, Burke J. Static and dynamic foot pressure measurements in clinical orthopedics. *J Med Biol Eng Comput* 1980 ; 18 : 674-684.
- [10] Blackwood CB, Yuen TJ, Sangeorsan BJ, Ledoux WR. The midtarsal joint locking mechanism. *Foot & Ankle Intern* 2005 ; 26 : 1074-108.
- [11] Bonnel F, Canovas F, Dusserre F, Braun S. Anatomie de liávant-pied. 16<sup>e</sup> cours international avant-pied, Montpellier France, 3-5 juin 1999.
- [12] Bonnel F, Canovas F. Trépied articulaire postérieur du pied et stabilisation rotatoire. 15<sup>e</sup> cours international de pathologie, de techniques chirurgicales et de technologie de rééducation. Montpellier faculté de médecine, 5-7 juin 1997.
- [13] Bonnel F, Faure P, Claustre J. Anatomie fonctionnelle de liarticulation de Chopart. *Le médio-pied. Monographies de podologie*. Masson ; 1989, 10 : 21-9.
- [14] Bosjen, Moller F. Anatomy of the fore foot, normal and pathologic. *Clinic Orthop* 1979 ; 142 : 10-8.
- [15] Cheung JT, Zhang M, An KN. Effects of plantar fascia stiffness on the biomechanical responses of the ankle-foot complex. *Clin Biomech (Bristol, Avon)* 2004 Oct ; 19 (8) : 839-46.
- [16] Close JR. Some application of the functional anatomy of the ankle joint. *J Bone Joint Surg* 1956 (AM), 38 (1) : 761.
- [17] Dedoncker E, Kowalski C. Le pied normal et pathologique. *Acta Ortho Belgica* 1970 ; 36 : 383-552.
- [18] Dillon MP, Barker TM. Preservation of residual foot length in partial foot amputation : a biomechanical analysis. *Foot & Ankle Intern* 2006 ; 27 (2) : 110-16.
- [19] Eftman H. The transverse tarsal joint and its control. *Clin Orthop* 1960 ; 16 : 41-50.
- [20] Ferré B, Kowalski C, Maestro M, Toullec E, Barbe R. Comparaison des données radiographiques, baropodométriques et cliniques dans la pathologie de liávant-pied. In : *Monographie AFCP n° 2 SOFCOT*. Sauramps editeur ; 2006.
- [21] Freychat P, Belli A, Lacour JP. Le pivotement du talon et de liávant-pied durant la course : méthode de mesure et aspects fonctionnels. *Med Chir Med* 1996 ; 12 (1) : 30-37.
- [22] Giannini S, Catani F. Biomécanique de liávant-pied dans chirurgie de liávant-pied édité par Valtin Expans. *Scientif française* 1997 ; 60 : 20-33.
- [23] Hendrix G. Pathologie des déformations statiques des voûtes du pieds. *Bul Soc Belge Orth* 1934 ; 6 : 3.
- [24] Hicks JH. The foot as a support *Acta Anat* 1955 ; 25 : 34.
- [25] Huson. A functional anatomy of the foot. Jhass MH. *Disorders of the foot an ankle*. 2<sup>nd</sup> ed. WB Saunders company ; 1991, 15 : 409-31.
- [26] Inmann VT. The joints of the ankle. Baltimore : Williams & Wilkins Co ; 1976.
- [27] Kragh JF, Ward JA. Radiographic indicator of Ankle instability ; changes with plantar flexion. *Foot & Ankle Intern* 2006 ; 27 : 23-8.
- [28] Kristen K. Stress and strain in the first metatarsal bone under loading conditions. *AFCP - 2<sup>nd</sup> International Spring meeting*. Bordeaux France, 4-6 mai 2000.
- [29] Lelievre J, Lelievre JF. *Pathologie du pied*. 5<sup>e</sup> ed. Masson ; 1981.
- [30] Libotte M. Analyse dynamique des pressions plantaires. Application clinique à la pathologie de liávant-pied. *Médecine et Chirurgie du Pied* 1996 ; 4 : 183-95.
- [31] Lundberg A. Kinematics of the ankle/foot complex. Plantar flexion and dorsiflexion. *Foot and ankle* 1989 ; 9 (4) : 194.
- [32] Lundberg A. Kinematics of the ankle/foot complex. Part II : pronation and supination. *Foot and ankle* 1989 ; 9 (5) ; 248.
- [33] Lundberg A. Kinematics of the ankle/foot complex. Part III : influence of leg rotation. *Foot and ankle* 1989 ; 9 (6) : 304.
- [34] Lundberg A, Svensson OK, Nemeth G, Selvic G. The axis of rotation of the ankle joint. *J Bone Joint Surg (Br)* 1989 ; 71B : 94.
- [35] Mac Conaill MA. The postural mechanism of the human foot. *Proc R Ir Acad* 1945 ; 50 (14) : 265.
- [36] Maestro M, Besse JL, Ragusa M, Berthonnaud E. Forefoot morphotype study and planning method for forefoot osteotomies. *Foot Ankle Clin N Am* 2003 ; 8 : 695-710.
- [37] Maestro M, Augoyard M, Barouk L, Benichou M, Peyrot J, Ragusa M, Valtin B. Biomécanique et repères radiologiques du sésamoïde latéral par rapport à la palette métatarsienne. *Médecine et Chirurgie du Pied* 1995 ; 3 : 145-54.
- [38] Maestro M, Besse JL, Ragusa M, Berthonnaud E. Forefoot morphotype study and planning method for forefoot osteotomy. *Foot Ankle Clin N Am* 2003 ; 8 : 695-710.
- [39] Mann R. Overview of foot and ankle biomechanics. Jhass MH. *Disorders of the foot an ankle*. 2<sup>nd</sup> ed. WB Saunders company ; 1991, 14 : 385-408.
- [40] Marqueen T, Owen J, Nicandri G, Wayne J, Carr J. Comparison of the syndesmotomic staple to the trans syndesmotomic screw. A biomechanical study. *Foot & Ankle Intern* 2005 ; 3 : 224-30.
- [41] McDermott JE, Scranton PE, Rogers JV. Variations in fibular position, talar length, and anterior talofibular ligament length. *Foot & Ankle Intern* 2004 ; 9 : 625-9.
- [42] Mertl P, Jardé O, Naepels C, Laude M, Grumbach Y. Aspects morphométriques du talus. Nouvelle approche de liétude biomécanique de liarticulation talocrurale chez lihomme par IRM. *Med Chir Pied* 1994 ; 10 : 1-9.
- [43] Nawoczinski D, Bavorhaver J, Umberger B. Relation ship between clinical measurements and notion of the first metatarso phalangeal joint during gait. *JBS* 1999 ; 81 (6A) : 370-6.
- [44] Novacheck T. Running injuries, a biomechanical approach. *JBS* 1998 ; 80A : 1220-33.
- [45] Ozeki S, Kitaoka H, Ushiyama E, Luo ZP, Kaufman K, An KN. Ankle ligament tensile force at the end points of passive circumferential rotating motion at the ankle and sub talar join complex. *Foot & Ankle Intern* 2006 ; 27 : 965-9.
- [46] Paparella Treccia R. *Il piede dell'uomo*. Roma : Verduci ; 1978.
- [47] Perry J. Anatomy and biomechanic of the hindfoot. *Clinic Orthop* 1983 ; 177 : 9-15.
- [48] Piret S, Bezier MM. La coordination motrice. Louvain, Paris : Peeters ; 1986.
- [49] Pisani G. *Trattato di chirurgia del piede*. 2<sup>nd</sup> ed. Torino : Minerva medica ; 1993, 43-60.
- [50] Plank MJ. The pattern of forefoot pressure distribution in Hallux Valgus the foot. *The Foot* 1995 ; 5 (8) : 8-14.
- [51] Ramsey PL, Hamilton W. Changes in tibio-talar area of contact caused by lateral shift. *J Bone Joint Surg* 1976 : 58 : 356.
- [52] Ronconi P, Ronconi S. *The foot, biomechanics, pathomécanics and kinetics*. Stephens L. Barrett ed. Bologna : Timeo publisher ; 2006.
- [53] Rosenbaum D, Hautman S, Gold M et al. Of walking speed a plantar pressures patterns and hind foot angular motion. *Gait and posture* 1994 ; 2 : 191-7.
- [54] Sammarco JG. Biomechanic of the ankle. A kinématic study. *Orthop Clin North Am* 1973 ; 4 (1) : 75.
- [55] Samuel J, Vial D, Travagli G. Le verrouillage du complexe articulaire sous-astragalien. *Podologie* 1986 : 71-90.
- [56] Sarrafian SK. *Anatomy of the foot and ankle*. 2<sup>nd</sup> ed. Lippincott ; 1993.
- [57] Segal A, Rohr E, Orendurff M et al. The effect of walking speed an peak plantar pressure. *Foot Ankle Intern* 2004 ; 25 : 926-33.
- [58] Sheehan FT, Seisler AR, Lohmann Siegel K. In vivo talocrural and subtalar kinematics : a non invasive 3D dynamic MRI study. *Foot & Ankle Intern* 2007 ; 28 (3) : 323-35.
- [59] Shereff MJ, Bejjani FJ, Kummer FJ. Kinematics of the first metatarso phalangeal joint. *JBS* 1986 ; 68A : 392-8.
- [60] Song J, Hillstrom H, Secard D et al. Foot type biomechanis comparison of planus et rectus foot types. *J Am Pod Ass* 1996 ; 86 : 16-23.
- [61] Stainsby D. The multi segmental tie bar system in the normal and abnormal foot. *EFAS*. Paris : 23-25 oct 1997.
- [62] Steindler A. *Kinesiology of the human body*. 5<sup>th</sup> ed. Thomas CC publisher ; 1977.
- [63] Tochigi Y et al. Tensile Engagement of the peri ankle ligaments in stance phase. *Foot & Ankle Intern* 2005 ; 26 : 1067-73.
- [64] Uchiyama E, Suzuki D, Kura H, Yamashita T, Murakami G. Distal fibular length needed for ankle stability. *Foot & Ankle Intern* 2006 ; 27 : 181-9.
- [65] Van Emmerik R, Rosenstein M, Mc Dermom WJ. Non linear dynamical approaches to human movement. *J Applied Biomechanics* 2004 ; 20.
- [66] Van Langelaan EJ. A kinematic analysis of the tarsal joints. *Acta orthop Scand* 1983 ; 54 (suppl 204).
- [67] Viladot A. *Pathologie de liávant-pied*. Barcelona : Toray ; 1974.
- [68] Weiss PL, Hunter IW, Kearney RE. Human ankle joint stiffness over the full range of muscle activation levels. *J Biomech* 1988 ; 21 (7) : 539-44.
- [69] Wyss C. Fonctionnal EMG of the foot. *EFAS*. Paris : 23-25 oct 1997.
- [70] Wyss C. Gait analysis in patients with metatarsalgia. A comparative study using a new computer. *Simulated forefoot model 5<sup>th</sup> intern. Meeting of the Atrian foot society*. Tyroll : march 30<sup>th</sup> to april 3<sup>rd</sup> 2003.

CHAPITRE 3

# Imagerie du pied et de la cheville : mode d'emploi

B. VANDE BERG, F. LECOUVET, J. MALGHEM

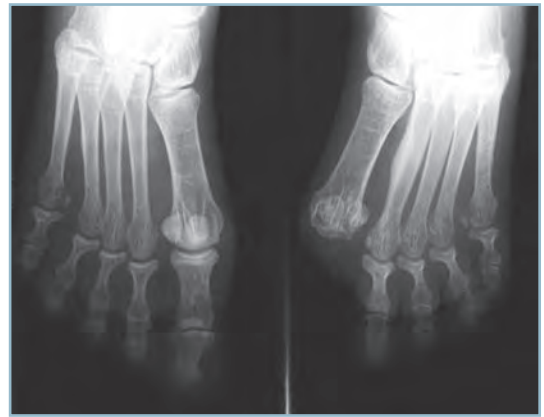
*Le développement des différentes modalités d'imagerie en coupe a accompagné les remarquables progrès que nous connaissons dans la prise en charge thérapeutique des affections du pied. Les méthodes d'imagerie les plus sophistiquées ne se substitueront toutefois pas aux clichés radiologiques en charge qui sont encore aujourd'hui les seuls à nous donner une représentation du squelette en position fonctionnelle et en contrainte. La radiographie est également la mémoire du pied puisque l'aspect des corticales (épaisseur et contour) témoigne de la distribution des contraintes biomécaniques au long cours (figure 3.1) à l'instar des callosités plantaires.*

## GÉNÉRALITÉS

Dans ce chapitre, nous précisons les forces et faiblesses de chacune de ces techniques d'imagerie (tableau 3.I), ainsi que les paramètres techniques et humains intervenant dans l'analyse coût/bénéfice de chaque modalité d'imagerie (tableau 3.II). Nous détaillons les règles de prescription (question posée et contre-indications) (tableau 3.III), les critères de validation de l'acte et les principes de réflexion pour l'analyse des images. Pour chacune des modalités, les points suivants sont systématiquement évalués :

- cet examen est-il correct (cahier des charges technique) ?
- que peut-on voir ?
- que peut-on ne pas voir ?

L'approche séparée de chaque modalité d'imagerie est artificielle et est opposée à notre pratique clinique qui associe souvent plusieurs modalités, simultanément ou successivement. À titre d'exemple, le couple radio-échographie apporte une vision globale des os et une analyse détaillée des tissus mous d'une région ciblée. Ce couple radio-échographie est un concurrent redoutable à l'IRM « all inclusive ». Rappelons également l'importance occasionnelle du suivi radiologique tantôt rétrospectif (anciens documents ?) tantôt prospectif (examen de contrôle ?) comme élément contribuant parfois à améliorer le diagnostic [2-4]



**3.1** Radiographies comparées des deux avant-pieds d'un patient amputé depuis 11 ans du premier orteil droit.

Par rapport au côté gauche, le réseau corticotrabéculaire de M1 droit est raréfié (décharge fonctionnelle suite à l'amputation de l'hallux). Les contraintes se reportent sur le 2<sup>e</sup> rayon dont le cortex et les travées sont épaissis (surcharge relative). Le capital corticotrabéculaire local reflète l'historique des contraintes biomécaniques.

**Tableau 3.I.** Forces et faiblesses des modalités techniques.

	Résolution spatiale	Résolution contraste	Imagerie fonctionnelle en charge	Imagerie fonctionnelle dynamique	Imagerie comparative	Reproductibilité
Rx, Rx dynamique	++	-	+++	+	++	+++
Scanner, arthroscanner	+++	+	-	-	++	++
Échographie	+++	++	+	+++	+++	-
IRM	++	+++	-	-	+	-
Scintigraphie osseuse	-	-	-	-	+++	+++

**Tableau 3.II.** Paramètres techniques et humains intervenant dans l'analyse coût/bénéfice de chaque modalité d'imagerie.

	Disponibilité technique	Disponibilité médicale	Coût	Vitesse d'apprentissage	Radiation ionisante	Contact patient	Possibilité thérapeutique
Radiographies	+++	+++	Faible	Intermédiaire	Oui	Non	Non
Rx dynamique	+	+	Faible	Intermédiaire	Oui	Oui	Non
Scanner	+++	+++	Modéré	Rapide	Oui	Non	Non
Arthroscanner	+++	++	Modéré	Intermédiaire	Oui	Oui	Oui
Échographie	+++	+	Faible	Lent	Non	Oui	Oui
IRM	+	++	Élevé	Moyen	Non	Non	Non
Scintigraphie	++	+	Élevé	rapide	Oui	Non	Non

**Tableau 3.III. Contre-indications propres à chaque modalité d'imagerie.**

US	Plaies cutanées, statut postopératoire Plâtre ou contention externe
CT, Rx	Contre-indications aux radiations ionisantes Jeune âge, grossesse
IRM	Claustrophobie, pacemaker, corps étranger métallique intra-oculaire
Scintigraphie	Contre-indications aux radiations ionisantes Jeune âge, grossesse













## TECHNIQUES D'IMAGERIE

### Radiographies conventionnelles



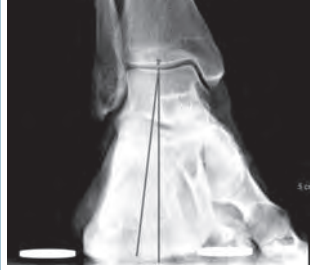



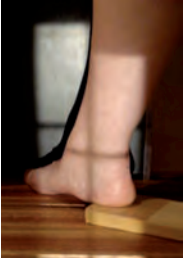



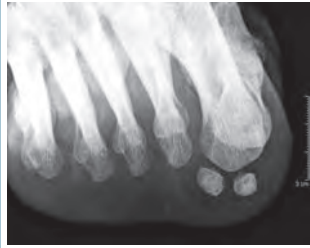



L'examen radiographique du pied doit comporter au moins les incidences de face et de profil en charge. Une multitude d'incidences,

qu'elles soient réalisés en charge ou en décharge (*tableau 3.IV*), permettent de préciser des éléments additionnels.

**Tableau 3.IV. Incidences radiologiques principales de la cheville et du pied.**

Incidence radiologique	Position	Rayon	Critère qualité	Illustration de l'installation		Cliché type
Face des pieds en charge	Patient debout Genou légèrement fléchi Pied sur capteur	Vertical et ascendant 15° Centré sur la cunéo-métatarsienne	Premier interligne cunéo-métatarsien visible			
Profil du pied en charge	Patient debout Genou légèrement fléchi Capteur entre les pieds	Horizontal Centré sur base du 5 <sup>e</sup> métatarsien (ou centre du bord latéral)	Interlignes talocrural et sous-talien visibles			
Face cheville en charge	Patient debout Pied de face Capteur derrière cheville	Horizontal Axe M2-3 Centré sur milieu cheville	Interligne talocrural et gouttière médiale visibles			
Face cheville en incidence de mortaise ou en rotation interne	Patient debout Pied en rotation médiale de 20°-30°	Horizontal, perpendiculaire à l'axe bimalléolaire (axe M4) Centré sur milieu cheville	Interlignes talocrural et talofibulaire visibles			



Incidence radiologique	Position	Rayon	Critère qualité	Illustration de l'installation		Cliché type
Incidence de Djian-Méary	Patient debout Cheville en face Marquage du talon par cerclage (Méary) ou pièce métallique contre talon à l'aplomb des malléoles (Djian)	Horizontal, axe M2 Centré sur milieu cheville parallèle au support	Interligne talocrural et gouttière médiale visibles Repères métalliques visibles			
Incidence de Saltzman	Patient debout Appui spécifique Repère métallique derrière le talon	Oblique à 20° Récepteur oblique à 70°	Axe du tibia Interligne talocrural Axe du calcaneus Appui au sol			
Incidence de Chevrot	Patient debout Talonnette radio-transparente de 1 cm sous le talon Rotation médiale de 45°	Horizontal Incidence parallèle au support	Sésamoïde et têtes métatarsiennes visibles Calcaneus projeté en dehors de M4			
Incidence métatarso-sésamoïdienne	Décubitus ventral Orteils en extension sur le capteur	Descendant tangent à l'interligne métatarso-sésamoïdien	Bonne visibilité de l'interligne métatarso-sésamoïdien			
Incidence sous-talienne de Broden	Décubitus Extension dorsale du pied Rotation médiale de 45°	Ascendant 30° mais fonction de la région articulaire explorée par la tangence (10° à 40°)	Interlignes sous-taliens visibles			

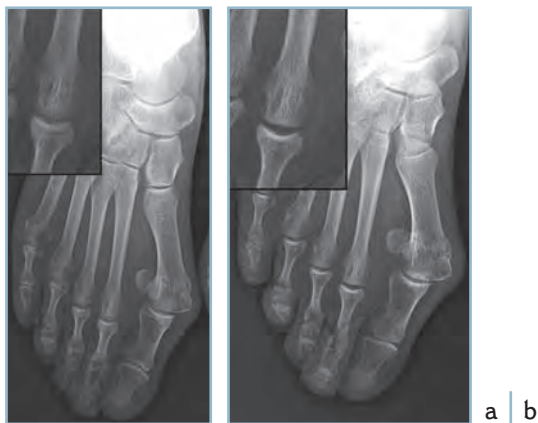La question du pied en charge ou en décharge est essentiellement fonction du contexte clinique ; le pied chirurgical chronique, traumatique ou dégénératif doit être imagé en charge et de façon comparative. Le pied inflammatoire, septique ou traumatique récent est imagé en décubitus pour permettre une analyse fine de la structure osseuse. Il convient de multiplier les incidences à la recherche d'une destruction subtile de la corticale.

Pour la réalisation de l'incidence dorsoplantaire des deux pieds en charge, le patient est positionné debout, pieds joints avec une

légère flexion du genou pour éviter toute éversion ou inversion du pied. Le rayon incident est incliné de 15 à 20° de façon à être perpendiculaire au 1<sup>er</sup> métatarsien. Certains critères permettent de valider a posteriori l'incidence du rayon :

- bonne visibilité de l'interligne de la 1<sup>re</sup> cunéométatarsienne ;
- aspect arrondi des têtes de M2 et M3 ;
- sésamoïde proche de l'interligne M1-P1.

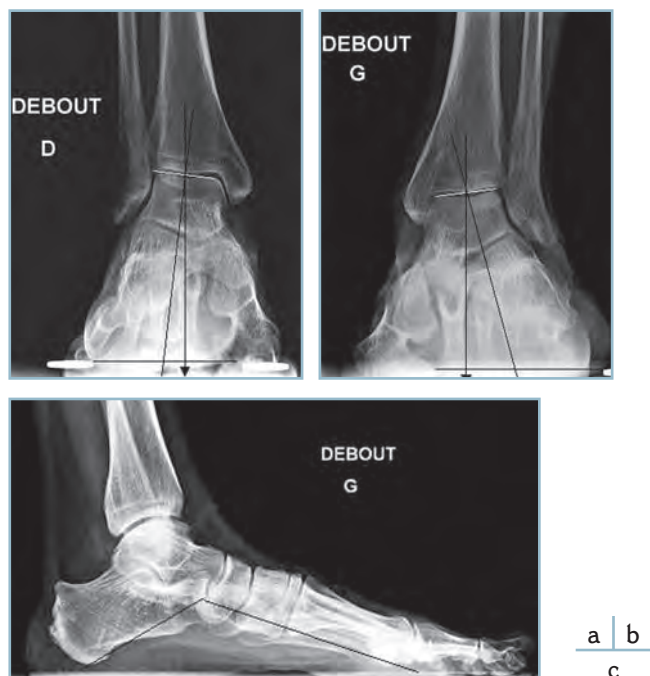Si le rayon incident est vertical, l'interligne C1-M1 est mal visible et les têtes de M2 et M3 sont plates (*figure 3.2*).



### 3.2 Radiographies en charge du pied gauche réalisées avec rayon incident ascendant (correct) (a) ou rayon vertical (non satisfaisant) (b).

a. Sur la bonne incidence, visibilité de l'interligne de la 1<sup>re</sup> cunéoméatarsienne, aspect arrondi des têtes de M2 et M3.

b. Sur l'incidence à rayon droit (imparfaite), non-visibility de l'interligne du 1<sup>er</sup> cunéoméatarsien et aplatissement des têtes de M2 et M3.



### 3.3 Intérêt de la radiographie en charge.

a. et b. Radiographies de face en charge de la cheville droite (normale) (a) et gauche (pied plat valgus) (b) obtenues dans l'axe de M2 après marquage avec une pièce métallique du rebord médial et latéral des talons. L'angle de Méary est formé par la verticale abaissée à partie du centre du dôme talien et la droite joignant le dôme talien au centre du point d'appui talonnier (valgus physiologique de 6 à 8°).

c. La radiographie en charge de profil du pied gauche confirme un effondrement de l'arche plantaire médiale (angle de Djian entre le point d'appui du talon, la partie déclive de l'articulation talonaviculaire et le point d'appui sésamoïdien médial ; valeur normale comprise entre 120 et 135°).

À noter la qualité suboptimale du cliché de profil puisque la cheville est en légère flexion plantaire.

Pour la réalisation de l'incidence de profil du pied en charge (figure 3.3), le sujet est debout, en station bipodale. Le couple écran-plaque est placée à la face médiale de la cheville, le rayon incident horizontal est centré sur le naviculaire. Une flexion modérée du genou empêche un appui sélectif sur le talon qui est associé à un varus-supination de l'avant-pied. Dans cette position, les interlignes articulaires sous-taliens doivent être visualisés, permettant ainsi de valider l'incidence.

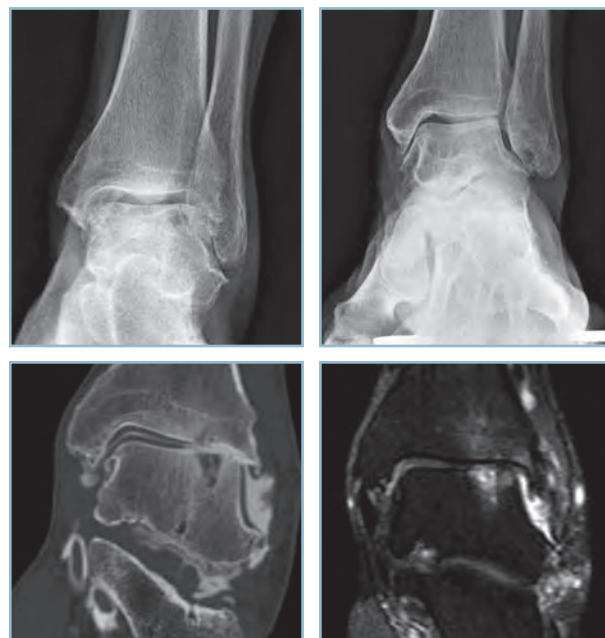
Pour la réalisation de l'incidence de face de cheville en charge (et l'incidence de Méary, figure 3.3a et b), le sujet est debout, en station bipodale. Le pied est en rotation médiale de 15° et le rebord médial et latéral du talon est marqué d'une pièce métallique. Le couple écran-plaque est placé derrière la cheville, le rayon incident horizontal est centré sur la cheville selon l'axe du 2<sup>e</sup> métatarsien.

L'analyse des clichés en charge permet de déterminer les angles importants tels que :

- l'angle de Djian (arche plantaire médiale) (figure 3.3c) ;
- l'angle de Méary (valgus de l'arrière-pied) (figure 3.3a et b) ;
- la pente calcanéenne (figure 3.3c).

Ces radiographies permettent aussi d'évaluer les modifications osseuses et articulaires (tuméfaction synoviale et chondrolyse) (figure 3.4).

De façon générale, l'analyse des radiographies conventionnelles est performante dans les secteurs du pied sans superposition osseuse (cheville et avant-pied) (tableaux 3.V et 3.VI). À l'inverse, l'arrière- et le médio-tarse sont plus difficiles à analyser. Nombreuses sont les pathologies ostéoarticulaires qui peuvent passer inaper-



### 3.4 Imagerie comparative des chondroarthropathies sévères.

a. et b. Radiographie de face en décubitus (a) et en charge de la cheville (b). Le cliché en charge démontre la chondrolyse sévère entre la malléole médiale et le versant médial du talus, ainsi que dans le secteur latéral de l'articulation talocrurale et dans l'articulation fibulotalienne.

c. L'arthroscanner indique très bien l'abrasion cartilagineuse focale du secteur latéral de l'articulation talocrurale.

d. L'IRM montre bien les modifications ostéomédullaires sous-chondrales et la chondrolyse.

**Tableau 3.V. Sensibilité de chaque technique d'imagerie pour la détection des lésions du squelette selon leur siège anatomique.**

	Os cortical	Os trabéculaire	Moelle osseuse	Cartilage articulaire
Radiographie	++	+	-	+
Rx dynamique	//	//	//	++
Scanner	+++	++	-	-
Arthroscanner	+++	++	-	+++
Échographie	+	-	-	-
IRM	-	+	+++	++
Scintigraphie osseuse	++	+++	-	-

**Tableau 3.VI. Sensibilité de chaque technique d'imagerie pour la détection des lésions des tissus mous.**

	Synoviales	Ligaments	Tendons	Muscles	Aponévrose
Radiographie	+	-	-	-	-
Rx dynamique	//	++	//	//	
Scanner	+	+	+	+	+
Arthroscanner	+	+	+	-	+
Échographie	++	++	+++	+++	+++
IRM	++	++	+++	+++	+++
Scintigraphie osseuse	-	-	-	-	-

çues sur des radiographies conventionnelles malgré une analyse minutieuse des clichés :

- petite fracture corticale ;
- impaction trabéculaire ;
- nécrose ;
- algodystrophie.

L'obtention de radiographies comparatives et leur analyse rigoureuse en améliore la détection. Rappelons enfin que les pathologies des tissus mous (muscle, tendon, ligament) ne peuvent être détectées sur les radiographies et seules leurs conséquences sur la statique (pied plat sur rupture du tibia postérieur...) ou sur l'os (érosion hyperostotante) sont visualisées.

## Manœuvres dynamiques

La mise en contrainte passive de la cheville et du pied a été développée à une époque où la visualisation directe des structures tendinoligamentaires était impossible (*tableau 3.I*). Ces techniques ont perdu de leur intérêt depuis l'avènement de l'échographie et de l'IRM. Il n'empêche que, bien réalisées, les manœuvres dyna-

miques en tiroir antérieur, varus et valgus de la cheville permettent de valider les informations dynamiques de l'examen clinique ou d'améliorer l'interprétation des données IRM ou échographiques, parfois peu contributives ou d'interprétation délicate. La réalisation des manœuvres dynamiques peut se faire de façon artisanale par le radiologue, à l'aide de moyens de contrainte externe (Télos®, par exemple) ou en utilisant les forces statiques (auto-varus en appui unilatéral sur cheville inversée). Ces manœuvres sont proscrites en situation clinique aiguë et ne sont réalisées, de façon comparative, que dans le cadre de pathologie ligamentaire chronique.

La manœuvre de tiroir antérieur selon Castaing doit être réalisée sur un pied radiographié de profil et en légère flexion plantaire (*figure 3.5*). Sur cette incidence, une ligne joignant la marge postérieure du pilon tibial et le centre du dôme talien est tracée. Si la distance séparant la marge postérieure du pilon tibial et le point de croisement entre la ligne tracée et l'os sous-chondral du dôme talien est supérieure à 5 mm, la manœuvre de tiroir tibial antérieur est considérée comme positive et indique au moins une lésion du faisceau talofibulaire antérieur du ligament collatéral latéral. La manœuvre de varus est réalisée sur un pied radiographié de face pendant qu'une contrainte latérale est appliquée. L'angle de varus est mesuré entre la tangence au pilon tibial et celle au dôme talien. Une laxité en varus ( $> 4^\circ$ ) indique au moins une lésion du faisceau calcanéofibulaire du ligament collatéral latéral.

## Arthrographie – ténographie

L'injection intra-articulaire directe de produit de contraste à base d'iode (imagerie ionisante) ou à base de gadolinium (IRM) permet une analyse optimale des surfaces du cartilage et de la cavité articulaire. La pratique de l'arthro-IRM reste encore aujourd'hui limitée vue son coût et sa disponibilité réduite. L'arthroscanner, plus disponible et moins onéreux, dispose en plus d'avantages intrinsèques par rapport à l'IRM :

- résolution spatiale plus élevée ;
- opacification meilleure de la surface du cartilage ;
- contraste spontanément très élevé entre le produit de contraste (blanc - dense) et le cartilage (noir) (*figure 3.4c*).

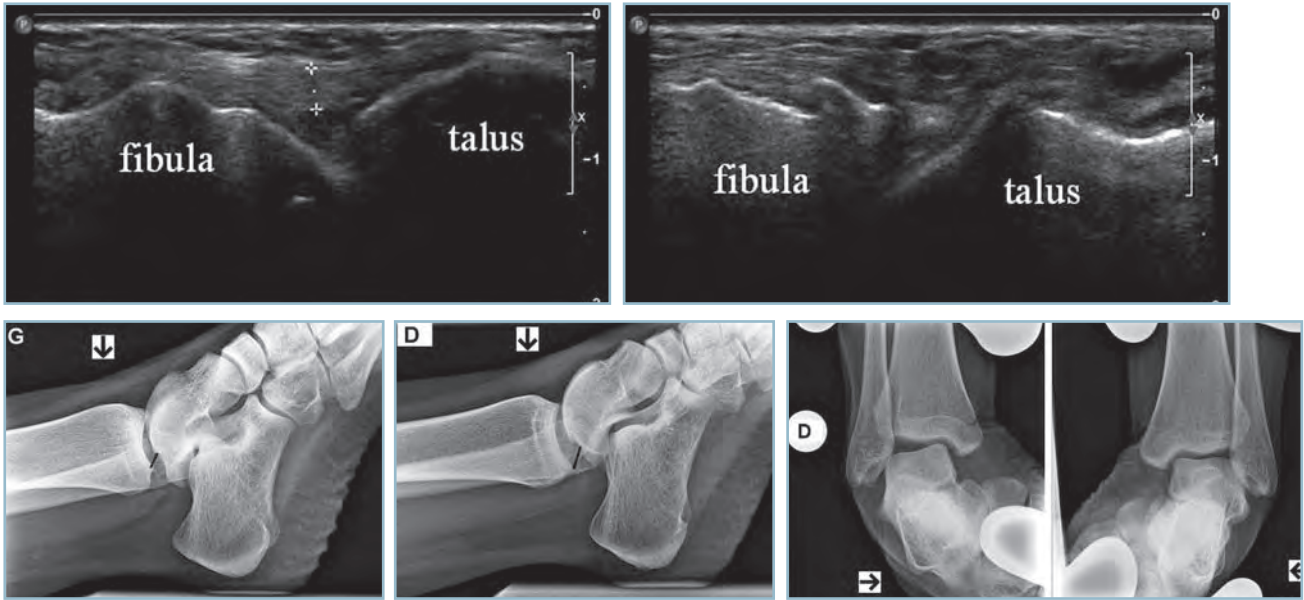
L'arthroscanner est réservé à l'analyse des pathologies ostéocartilagineuses, le plus souvent de la talocrurale mais parfois de la sous-talienne postérolatérale ou d'une autre articulation. La possibilité d'ajouter une substance anesthésique ou thérapeutique à l'injection du produit de contraste contribue à la prise en charge du patient grâce à la réalisation d'un test diagnostique (disparition de la douleur) ou thérapeutique.

Les ténographies et tendinoscanner ont perdu de leur intérêt depuis l'avènement de l'IRM et de l'échographie. En général, ces techniques ne sont plus réalisées que pour guider une injection dans la gaine péri-tendineuse de substance anesthésique ou thérapeutique, à défaut d'un contrôle échoscopique.

## Échographie

L'échographie a modifié la prise en charge diagnostique du pied à telle enseigne que le couple radio-échographie est aujourd'hui un concurrent redoutable à l'IRM. Utilisée au début pour le tendon calcanéen à cause de ses performances initiales limitées, l'échographie a connu une expansion fantastique de son domaine de compétence essentiellement grâce à une amélioration de sa résolution spatiale (sonde à haute fréquence). Les derniers développements permettant une miniaturisation des appareils





### 3.5 Lésion du faisceau antérieur du ligament collatéral latéral droit de la cheville.

a. Faisceau antérieur normal (croix) du ligament collatéral latéral gauche en échographie.

b. Absence de ligament à droite.

c. et d. Manœuvre de Castaing normale à gauche (c) et anormale à droite (d)

(distance séparant la marge tibiale postérieure du rebord postérieur du dôme supérieur à 5 mm).

e. Manœuvre dynamique en valgus démontrant une laxité à droite.

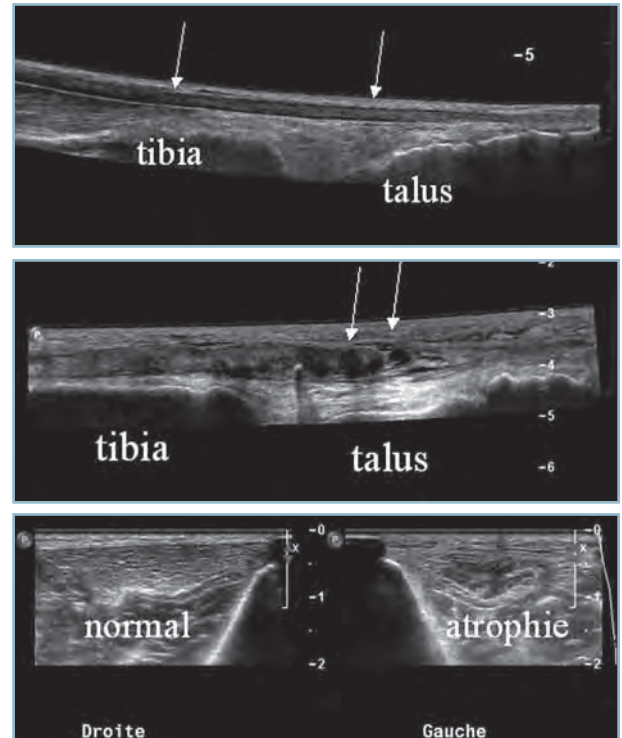
a	b
c	e

ouvrent la voie à une dissémination encore plus grande de la technique, qui ne devrait être freinée que par la difficulté d'apprentissage (cf. *tableau 3.II*). D'autres développements (imagerie Doppler couleur, imagerie impédance, utilisation de produits de contraste) sont en cours d'évaluation.

Définir le cahier des charges d'un examen échographique du pied est quasiment impossible. En effet, une approche systématique fondée sur l'obtention d'une série d'images clés d'une région donnée s'avère fastidieuse et improductive. Un examen échographique contributif implique une question précise (un bon clinicien), un appareil adéquat et bien réglé (sonde à haute fréquence) et un imageur compétent. En d'autres termes, la performance de l'échographie est étroitement liée à celle du couple clinicien-radiologue.

Ces conditions réunies, l'échographie offre une visualisation des tissus mous superficiels (*figure 3.6*). Le tendon calcanéen, les espaces périmaléolaires médial et latéral, la face antérieure de la cheville, les articulations métatarsophalangiennes et les espaces intercapitométatarsiens sont autant de régions où l'échographie permet une analyse des structures synoviales, tendinoligamentaires et aponévrotiques. Les secteurs anatomiques occultes sont profonds et comportent le carrefour postérieur, le sinus du tarse, les loges musculaires plantaires et les espaces intermétatarsiens proximaux. Les pathologies osseuses et cartilagineuses ne sont pas détectées par l'échographie à l'exception de quelques fractures corticales.

Un des intérêts de l'échographie réside dans sa capacité à imager le mouvement (conflit, rupture complète) et à détecter la faillite fonctionnelle de structures stabilisatrices (rétinaculum) (*tableaux 3.V* et *3.VI*). En quelque sorte, l'échographie a le pouvoir de caractériser une fonction en précisant le caractère complet ou partiel d'une lésion tendineuse ou aponévrotique. À l'inverse, son potentiel de caractérisation tissulaire est plus limité (liquide, graisse ou autre). À titre d'exemple, le bilan d'une masse présumée est avantagement réalisé par l'échographie qui confirme au besoin la matérialité de



### 3.6 Possibilités de l'échographie tendino-musculaire.

a. Coupe longitudinale du tibia antérieur droit normal.

b. Coupe longitudinale du tibia antérieur gauche rompu avec image « en battant de cloche » (flèches) et rétraction tendineuse.

c. Coupe transverse comparative de la loge antérieure des jambes démontrant une atrophie du muscle tibial antérieur gauche.

a
b
c



la masse clinique, précise sa topographie (exclusivement superficielle ou autre) et son siège (gaine, tendon, nerf, vaisseau, autre) et définit sa nature liquidienne, grasseuse ou autre.

## Tomodensitométrie

Ne considérant que les dernières générations de scanners, force est de constater que cette technique peut être d'un apport considérable dans la mise au point des pathologies osseuses du pied :

- résolution spatiale élevée ;
- contraste spontanément élevé entre les structures minéralisées et les tissus mous ;
- potentialité multiplanaire.

Autant d'atouts qui font du scanner un allié utile pour l'évaluation des secteurs anatomiques mal explorés par la radiologie conventionnelle :

- articulation sous-talienne ;
- médio-tarse ;
- articulation sésamoïdométatarsienne.

Un examen bien conduit évalue simultanément les deux pieds et comporte des images reconstruites dans les trois plans principaux. Le positionnement des pieds dans l'anneau de détecteur est adapté à la région ciblée tout en exigeant une symétrie et une stabilité maximale :

- pieds à plat ;
- genoux fléchis pour l'analyse de l'avant-pied et du tarse ;
- membres inférieurs en extension et chevilles en flexion dorsale pour l'analyse des chevilles.

L'utilisation de produit de contraste iodé doit être limitée (cf. page 54). L'indication d'une injection intraveineuse de contraste isolée est exceptionnelle si l'IRM est disponible, car son rendement

diagnostique est faible (faible résolution en contraste au niveau des tissus mous).

La tomodensitométrie est particulièrement indiquée en cas de pathologie traumatique reconnue (tarse), complexe (cheville) ou encore suspectée (médio-tarse, articulation sésamoïdométatarsienne) (figure 3.7). D'autres pathologies osseuses, telles que coalition, malformation et neuro-arthropathie peuvent également être analysées par la tomodensitométrie. Le suivi des patients opérés (arthrodèse, matériel d'ostéosynthèse) est également une bonne indication puisque le scanner excelle dans l'analyse de la continuité osseuse, corticale surtout (arthrodèse continue ? consolidation de la fracture ?) et dans l'évaluation de la position relative du matériel d'ostéosynthèse par rapport aux tissus mous adjacents à l'os (figure 3.8).

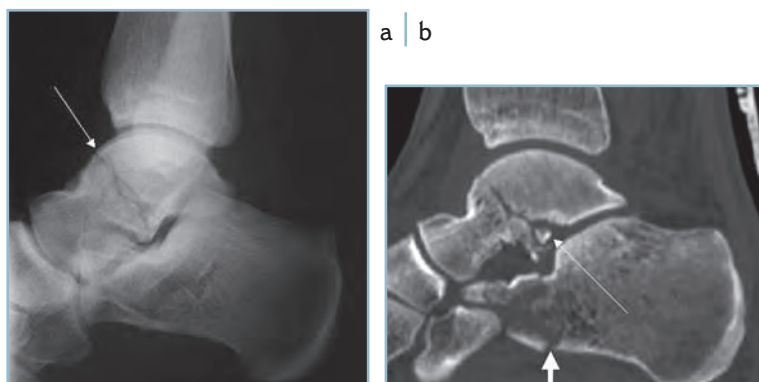
Enfin, les images tomodensitométriques comparatives et présentées en fenêtre parenchymateuse (centre bas à  $\pm 60$  UH et fenêtre serrée) permettent une analyse des tissus mous :

- trophicité musculaire ;
- épaissement des aponévroses ;
- lésion tendineuse ou ligamentaire.

*A priori*, il ne s'agit pas là d'une indication prioritaire du scanner (favoriser l'échographie ou l'IRM) mais d'une possibilité additionnelle offerte à l'examineur intéressé lors d'un scanner réalisé à l'occasion d'une pathologie osseuse. Étant donné la faible résolution en contraste du scanner dans la gamme des tissus mous, le scanner permet de classer les éléments tendineux, ligamentaires et aponévrotiques comme présent-normal, présent-anormal ou absent [2-4].

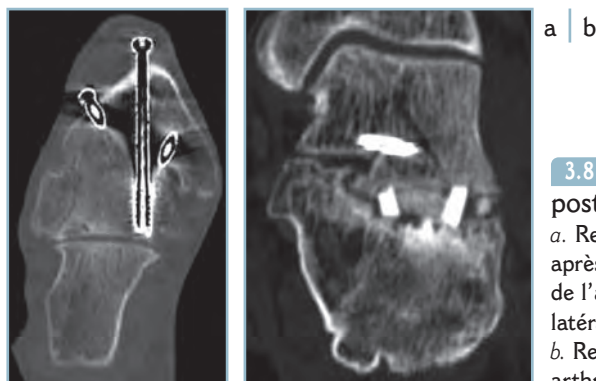
## Scintigraphie osseuse

La scintigraphie osseuse au MDP Tc 99 tient un rôle considérable dans l'évaluation du pied, car elle détecte avec une



### 3.7 Analyse comparative de la pathologie osseuse.

- a. Radiographie de profil de la cheville avec fracture non déplacée du col talien.
- b. Reconstruction tomodensitométrique dans le plan sagittal permettant un bilan anatomique précis des fractures et de leur extension aux surfaces articulaires (flèche étroite). Meilleure visualisation de la fracture calcanéenne (flèche épaisse).



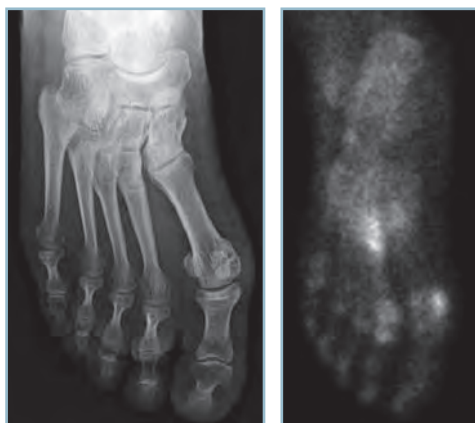
### 3.8 Possibilité de la tomodensitométrie dans l'évaluation post-opératoire.

- a. Reconstruction tomodensitométrique coronale d'une cheville droite après arthrodèse tibio-talienne. Démonstration de la continuité osseuse de l'arthrodèse, de la position exacte du matériel et de l'arthrose sous-talienne latérale.
- b. Reconstruction tomodensitométrique coronale d'une cheville gauche après arthrodèse sous-talienne. Démonstration de l'absence de continuité osseuse.

grande sensibilité les modifications focales du métabolisme osseux. Son rôle est déterminant lorsqu'elle détecte des anomalies osseuses dans des secteurs mal évalués par une radiographie non contributive de première intention comme dans l'arrière- et le médio-tarse ou encore les sésamoïdes. Son potentiel diagnostique est limité par sa faible spécificité et sa résolution spatiale médiocre.

L'intérêt de la scintigraphie osseuse en pratique clinique est majeur quand elle est négative puisque, dans ce cas, une pathologie osseuse peut être raisonnablement exclue (hormis l'infarctus). En cas de positivité, un bilan complémentaire par radiographie, scanner ou IRM est généralement nécessaire pour préciser la topographie et la cause des foyers scintigraphiques ainsi que l'état des interlignes articulaires (figure 3.9).

La combinaison scintigraphie osseuse-radiographie est une alternative valable à l'IRM en première intention, mais l'IRM contribue certainement à réduire l'utilisation de la scintigraphie osseuse dans le cadre du pied douloureux. En effet, les foyers scintigraphiques se traduisent souvent par une zone d'infiltration œdémateuse de la moelle et l'IRM permet d'en évaluer la cause tout en imageant les tissus mous adjacents.



**3.9** Apports de la combinaison a | b scintigraphie osseuse-radiographie.

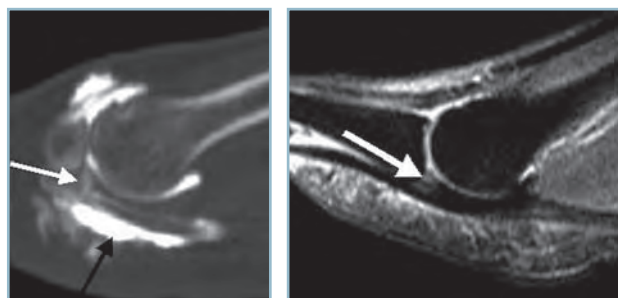a. Radiographie de l'avant-pied gauche avec hallux valgus sans autre particularité au premier coup d'œil.

b. L'examen scintigraphique démontre plusieurs foyers d'hyperfixation : tête de M1 sur hallux valgus, tête de M2 et base de P1 de R2 (syndrome du 2<sup>e</sup> rayon) et base de M2 (fracture à l'analyse rétrospective de la radiographie).

## Imagerie par résonance magnétique

L'IRM est une technique fondamentale dans l'évaluation de la cheville, du tarse et de l'avant-pied. Elle permet une évaluation globale des structures musculotendineuses, ligamentaires, aponévrotiques et ostéomédullaires.

Tout examen IRM du pied doit comporter impérativement deux séquences et deux plans anatomiques. Il importe de connaître les intérêts respectifs de chaque séquence (tableau 3.VII). La séquence spin écho (SE) T1 (graisse blanche) analyse les os (cavité médullaire), les espaces intermusculaires (graisse contenant les structures musculonerveuses), les muscles (trophicité), les tendons et les ligaments soulignés par la graisse. La séquence en densité protonique avec annulation du signal de la graisse (DPFS) et la séquence STIR permettent une détection optimale des zones d'œdème (os, tendon et gaine, synoviale, muscle) (figure 3.10). La séquence spin-écho T2 (eau blanche) permet une caractérisation optimale des anomalies. Elle est moins sensible que la séquence en densité protonique avec annulation du signal de la graisse, mais elle est plus spécifique. L'intérêt de l'utilisation intraveineuse du gadolinium est relativement limité ; il permet de détecter les zones avasculaires en cas de suspicion d'abcès, il délimite bien les berges des fistules cutanées et peut être utile dans le bilan des tumeurs (figure 3.11). La séquence en écho de gradient T2 est rarement utile. Elle a longtemps été employée pour l'analyse du cartilage, domaine où elle a été supplantée par la séquence en densité protonique avec annulation du signal de la graisse.



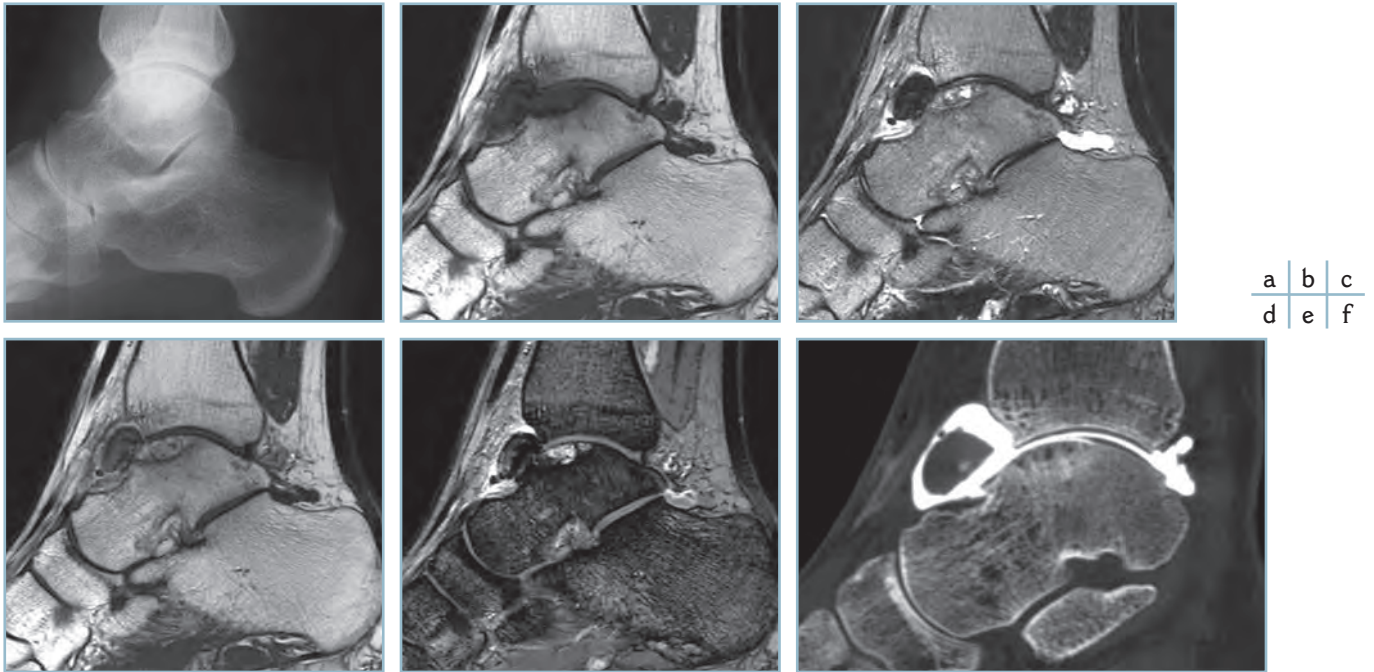
**3.10** Rupture de la plaque plantaire. a | b

a. Reconstruction tomodensitométrique sagittale de l'articulation métatarsophalangienne du 2<sup>e</sup> rayon après injection intra-articulaire de produit de contraste par voie d'abord dorsale. L'opacification de la gaine du fléchisseur (flèche noire) témoigne d'une rupture de la plaque plantaire (flèche blanche).

b. La coupe IRM correspondante démontre une zone en hypersignal relatif dans la plaque (flèche) (séquence SE pondérée T2 avec annulation du signal de la graisse).

**Tableau 3.VII.** Séquences d'imagerie en IRM et intérêt relatif:

SE T1 (graisse blanche)	Analyse des os (cavité médullaire), des espaces intermusculaires (graisse contenant les structures vasculonerveuses), des muscles (trophicité), des tendons et ligaments soulignés par de la graisse
Densité protonique avec annulation du signal de la graisse (inflammation, liquide blanc)	Détection optimale des zones d'œdème (os, tendons et gaines, synoviales, muscles)
SE T2 (liquide blanc)	Caractérisation optimale des anomalies, moins sensible que DPFS mais plus spécifique
Gadolinium (Intérêt du)	Rarement utile sauf en cas de suspicion d'infection (abcès), de synovite ou de tumeur
Écho de gradient T2	Rarement utile sauf en cas de recherche de gaz, corps étranger et dépôts d'hémosidérine



### 3.11 Arthrose et synovite villonodulaire de la cheville.

- Radiographie de profil de la cheville avec tuméfaction de l'articulation talocrurale (flèche).
- Coupe IRM sagittale pondérée T1 : comblement du récessus artriculaire antérieur (flèche) de l'articulation talocrurale et modifications de la moelle sous-chondrale du secteur antérieur du dôme talien.
- La coupe sagittale T2 montre que le signal de la lésion antérieure est inhabituellement faible. Elle montre également l'organisation microlacunaire des remaniements sous-chondraux du dôme talien. Impression de chondropathie antérieure.
- La coupe sagittale SE T1 après injection IV de contraste démontre un rehaussement franc du signal de la synoviale et des modifications ostéoméduillaires. Rehaussement discret du nodule intra-articulaire.
- Sur la coupe en écho de gradient T2, le signal du nodule est également faible. L'ensemble de ces modifications permet de conclure à l'hypothèse d'une synovite villonodulaire pigmentée avec arthrose secondaire (confirmation chirurgicale).
- La reconstruction sagittale de l'arthroscanner démontre mieux la chondropathie abrasive du dôme talien et les modifications sous-chondrales, mais ne permet pas de caractériser le nodule synovial.

Le plan d'imagerie doit être adapté à la région analysée et à la question posée (*tableau 3.VIII*). De façon générale, les images parallèles au plan d'une structure anatomique longitudinale (muscle, tendon, ligament, vaisseau, nerf) donnent une image flatteuse de cette structure. Toutefois, l'analyse détaillée de cette même structure est plus performante sur une séquence dont le plan d'imagerie lui est perpendiculaire. Cette approche analytique transverse des structures tubulaires nécessite un effort de concentration pour analyser successivement chacune des coupes perpendiculaires sur les deux séquences (SE T1 et T2). Cette façon de procéder est plus performante, car elle permet de se libérer des artéfacts de volume partiel qui sont invariablement présents sur les images orientées selon un plan parallèle aux structures tubulaires. Cet artéfact de volume partiel entraîne des variations de signal et de taille liées à l'incorporation dans la même coupe de tissus de nature différente. À titre d'exemple, des coupes sagittales de la cheville peuvent donner des informations évocatrices du tendon calcanéen ou des tendons rétromalléolaires mais les coupes axiales, perpendiculaires à ces structures, facilitent l'évaluation de la taille et du signal de ces tendons.

En dehors de ces considérations générales, il importe de conserver à l'esprit deux artéfacts fréquents qui interfèrent avec le signal des tissus. L'artéfact de l'angle magique est observé sur toute structure tubulaire fibreuse (tendon et ligament) à un endroit où cette structure est orientée à environ 55° par rapport au champ magnétique principal. Il se caractérise par la présence d'un signal anor-

**Tableau 3.VIII. Proposition de plans d'imagerie en fonction de la région à investiguer.**

Cheville – articulation	Sagittal – frontal
Cheville – ligaments	Axial – frontal
Cheville – tendons	Axial – frontal (sagittal si Achille)
Tarse	Sagittal – axial (perpendiculaire)
Avant-pied	Axial – sagittal

malement élevé sur les séquences obtenues avec un temps d'écho court (T1 et densité protonique). La parade consiste à noter que malgré cette anomalie apparente de signal, les dimensions du tendon sont normales. Cette anomalie disparaît systématiquement sur les coupes spin écho T2 (TE long). Sur les séquences avec annulation de signal de la graisse, certaines régions peuvent présenter un signal élevé (*a priori* pathologique), alors qu'il s'agit d'un défaut dans l'annulation du signal de la graisse. Ceci s'observe sur les bords du pied (talon, orteil, versant latéral ou médial) ou à proximité d'un corps étranger métallique.

Il est impossible de présenter un catalogue des pathologies du pied et de l'avant-pied en IRM. Le lecteur est invité à consulter les différents chapitres de cet ouvrage et à y découvrir les illustrations [2-4].

## Bibliographie

[1] Besse JL, Maestro M, Ragusa M. Radiographies standard et pathologies de l'avant-pied. In : Valtin B, Leemrijse T. (sous la dir.) *Chirurgie de l'avant-pied*. 2005 ; 112-25.

[2] Montagne J, Chevrot A, Galmiche JM. *Atlas radiologique du pied*. Paris : Masson ; 1985 : 2-17.

[3] Morvan G, Busson J, Wybier M, Mathieu P. Pathologie du pied et de la cheville. In : Morvan G, Laredo JD, Wybier M. (sous la dir.) *Imagerie ostéo-articulaire*. Paris : Flammarion ; 1998 : 1183-275.

[4] Wybier M, Mathieu P, Morvan G, Vuillemin-Bodaghi V, Guerini H. Radiologie osseuse : cheville et pied de l'adulte. *J Radiologie* 2008 ; 89 : 711-36.





CHAPITRE 4

# Notion de force et de baropodométrie

B. FERRÉ

Notion de force ..... 62  
Dynamique de la marche ... 63

Étude des pressions plantaires :  
la baropodométrie ..... 66

Conclusion..... 71

## NOTION DE FORCE

### Rappel de physique

La physique aide à comprendre les mécanismes de la marche. L'homme évolue à la surface de la terre dans le champ gravitationnel. Celui-ci provoque sur lui l'apparition d'une force qui l'entraîne vers le bas. Afin de se déplacer, de nouvelles forces doivent être créées pour remonter son centre de gravité et le propulser vers l'avant.

### Lexicographie [4]

La physique est complexe et il faut définir très clairement le vocabulaire utilisé et son champ d'application. La physique est la science qui a pour objet l'étude de la matière et de ses propriétés fondamentales. Étymologiquement, il s'agit de la « science de la nature ». Elle comprend de nombreux domaines dont :

- la mécanique, qui est l'étude des états d'équilibres et des mouvements des systèmes matériels soumis à des forces, dont il convient de différencier :
  - la cinématique : étude du mouvement des corps, abstraction faite des causes qui le provoquent,
  - la dynamique : partie de la mécanique qui étudie les relations entre les forces et les mouvements qu'elles produisent ;
- la thermodynamique, partie de la physique qui traite des échanges entre les diverses formes d'énergie, des états et des propriétés de la matière, des transformations d'état et des phénomènes de transport d'énergie.

### Principes de Newton [8]

Les interactions entre les forces et les objets sont régies par des règles pour lesquelles il n'existe pas d'exception connue. Ces principes fondamentaux de la dynamique ont été décrits par Newton. Ils s'appliquent jusqu'à une vitesse inférieure à la moitié de celle de la lumière, ce qui est bien le cas de l'homme qui marche.

#### Premier principe

Un corps (une masse) reste dans son état (immobilité ou mouvement rectiligne uniforme) tant qu'aucune force ne lui est appliquée.

#### Second principe

Si une force est appliquée à un corps (une masse), celui-ci accélère selon une direction rectiligne opposée à cette force, selon la relation  $\gamma = f/m$  (accélération égale force, divisée par masse). Autrement dit, la masse d'un objet représente sa résistance à sa mise en mouvement. Il s'agit de son inertie. Cette accélération dure autant de temps que la force s'applique à l'objet, ce qui introduit la notion de vitesse instantanée qui ne doit pas être confondue avec la célérité (cf. *infra*). On peut donc à chaque instant caractériser chaque objet en mouvement par :

- sa vitesse ;
- son accélération ;
- sa quantité de mouvement qui est égale à sa masse multipliée par sa vitesse (instantanée).

#### Troisième principe

Une force, pour agir sur un corps, doit être opposée à une contre-force (la réaction) de même intensité, de même point d'application mais de direction opposée.

### Différence masse/force (scalaire/vecteur)

#### Masse

La masse est caractérisée par le seul énoncé de sa valeur (en kilogramme) qui représente sa résistance à sa mise en mouvement. Il s'agit d'un nombre qui énonce une simple grandeur et rien d'autre. Un tel nombre est un scalaire. Les opérations sur ces nombres se font selon les règles habituelles des additions et multiplications.

#### Force

L'énoncé de sa valeur (en Newton) sous-entend que l'on connaisse sa grandeur, mais aussi sa direction et son point d'application. Il s'agit d'un vecteur (nous pourrions, en biomécanique, sous-entendre que nous connaissons également sa durée d'application). Les opérations sur les vecteurs se font selon des techniques particulières. L'addition peut graphiquement se faire selon la technique des parallélogrammes, selon laquelle deux vecteurs de même grandeur et de même point d'application s'annulent quand ils sont de direction opposée (le résultat de l'addition fait intervenir la grandeur de l'angle entre leurs directions).

Un vecteur force peut être décomposé dans un système orthonormé (un système de coordonnées cartésiennes à trois axes perpendiculaires) en ses trois composantes « primitives » sur chacun des trois axes.

Enfin, à la surface de la terre, tout corps est situé dans un champ gravitaire qui crée sur ce corps une force appliquée sur son centre de gravité, dirigée vers le centre de la terre et égale à la masse du corps multipliée par l'accélération due à la pesanteur ( $G = 9,81 \text{ mètres/s}^2$ ).

### Autres grandeurs et choc élastique

#### Valeurs dérivées de la force et du temps

##### Force, accélération, vitesse

Il existe une « filiation » entre force (Newton), accélération (mètre/s<sup>2</sup>) et vitesse (mètre/s). Ces trois valeurs sont des vecteurs (un point d'application, une direction, une intensité) et sont liées entre elles ; une force appliquée à une masse la fait accélérer et lui fait atteindre une certaine vitesse quand elle cesse d'être appliquée. Ainsi, lorsqu'il y a  $a$ , au niveau d'une masse  $M$ , une accélération  $\gamma$  (négative ou positive), il existe une force  $F$  qui l'explique selon la relation  $F = M \times \gamma$ . Ces notions sont fondamentales pour comprendre la biomécanique du pied, où il existe en permanence des forces créées par les accélérations et décélérations provoquées par l'alternance des phases d'immobilité (*stance phase*) et de mouvement (*swing phase*).

##### Dérivée et intégrale

D'un point de vue mathématique, force, accélération, vitesse et quantité de mouvement peuvent être calculées les unes à partir

des autres par le calcul dérivé par rapport au temps dans le sens accélération, vitesse, quantité de mouvement, force, et par l'intégration par rapport au temps dans l'autre sens.

### Célérité

La célérité est un scalaire qui ne représente que la grandeur, qui est un des trois composants du vecteur vitesse.

### Intégrale force temps (impulsion)

L'intégrale force temps ou impulsion des physiciens est l'intégration de la force sur le temps (durée de son application à la masse). Elle représente la valeur physique qui fait varier la quantité de mouvement.

### Choc élastique

Il s'agit d'un choc non déformant. Dans ce type de choc, la quantité de mouvement est intégralement transmise de la masse « percutante » vers la masse « percutée ». L'illustration de ce choc élastique est le carreau parfait du jeu de pétanque, lorsque la boule tirée prend la place exacte de la boule cible qui est alors éjectée à la vitesse de la boule incidente.

Ces notions sont indispensables à la compréhension de la biomécanique du pied, notamment lors de la description des mécanismes d'économie d'énergie et de transmission des forces de propulsion.

### Notion de systèmes mécaniques

L'analyse d'un système mécanique complexe peut être menée en analysant chaque sous-système qui le constitue, puis en intégrant ensemble les éléments de chaque sous-système (quantité de mouvement, énergie, etc.) pour connaître le fonctionnement du système global. Dans ce type d'étude « modulaire », pour un référentiel d'observation donné, les forces internes à chaque module s'annulent entre elles, et seules les forces externes sont prises en compte. La résultante de toutes les forces entre les modules peut être elle-même nulle.

## Pression et résistance des matériaux

### Pression

Elle exprime le rapport entre la force et la surface sur laquelle elle s'applique dans sa composante orthogonale. Son unité est le Pascal (un Newton par mètre carré). La pression provoquée par une force sur un objet est due uniquement à sa composante perpendiculaire à cet objet. Les autres composantes (non perpendiculaires) de la force provoquent au niveau de l'objet des cisaillements qui sont le plus souvent à l'origine des destructions du matériau.

### Résistance des matériaux

Il s'agit, avec l'étude de la mécanique des fluides, d'un chapitre complet et complexe de la mécanique des milieux continus. Pour nous, cette résistance des matériaux se borne à une prise de conscience « forte » que tout matériau biologique (os, cartilage, ligament, etc.) commence par se déformer d'une manière réversible (élastique) sous l'action d'une force, avant de se déformer d'une manière irréversible (plastique) à mesure que la force aug-

mente, jusqu'au moment où il se brise ou se détruit. Les forces les plus destructrices sont le plus souvent les forces de cisaillements (c'est-à-dire les forces non perpendiculaires à la surface).

Enfin, certains des matériaux biologiques qui constituent les articulations (ligaments, tendons, muscles) sont viscoélastiques, ayant une élasticité qui diminue (et une rigidité qui augmente) à mesure que la vitesse de leur déformation augmente. Ceci explique que le comportement d'une articulation est totalement différent lorsqu'elle est mise en mouvement lentement et/ou passivement, d'une part, et lorsqu'elle est mobilisée très rapidement et/ou activement, d'autre part.

## Référentiel d'observation

Les lois de la mécanique sont les mêmes dans tous les référentiels inertiels (relativité galiléenne). Autrement dit, les observations faites entre un sujet et un observateur sont les mêmes, qu'elles se fassent à la surface de la terre, dans un train ou dans une capsule spatiale, à partir du moment où ils se déplacent à la même vitesse et dans la même direction.

De nombreuses valeurs qui caractérisent la dynamique des objets sont des vecteurs, ce qui sous-entend qu'il existe un point de l'espace, où il s'applique et que ce point se déplace. Cela implique donc de déterminer, par rapport à l'espace, un référentiel fixe pendant toute l'observation. De nombreux contresens biomécaniques s'expliquent par le fait qu'au cours de l'exposé, le narrateur explique les choses sans se rendre compte et sans dire qu'il a changé de référentiel.

## Énergie

L'énergie est un scalaire. Sa valeur exprimée en joule définit l'état énergétique d'un corps. L'énergie peut prendre plusieurs formes thermique, électrique, gravitaire (potentielle) chimique, élastique, etc. Globalement, la quantité d'énergie de l'univers est constante. Le principe de la conservation d'énergie implique l'existence des échanges permanents entre ses différentes formes.

Enfin, il n'existe aucune machine qui fonctionne à énergie constante ; la machine à mouvement perpétuel n'existe pas.

Au niveau de l'individu qui se déplace, il existe une transformation d'énergie qui n'est pas réversible (énergie cinétique vers énergie thermique), conformément aux lois de la thermodynamique. Il faut donc, lors du déplacement du sujet, que de l'énergie lui soit restituée. C'est le rôle du pied.

## DYNAMIQUE DE LA MARCHÉ

### Forces pendant la marche

Il est plus facile de commencer la description de la mécanique du pied par celle des forces en présence, car ce sont elles qui ont façonné les formes. Il faut, pour chaque vecteur force, décrire son point d'application, sa direction, son amplitude et sa durée, afin de connaître les valeurs dérivées (accélération, quantité de mouvement, impulsion, vitesse). Lors de l'appui au sol (*stance phase*), le pied est immobile, sans glissement, comme en témoigne les empreintes du pied faites, pendant la marche, avec un tampon encreur ou sur du sable humide. Cette phase alterne avec la phase aérienne (*swing phase*), ce qui implique une succession d'accélération positive et



négative qui s'explique par un ensemble de forces qui est « l'essence même » de la physiologie du pied. La trajectoire de tout point de la plante du pied est une cycloïde droite, un peu plus aplatie que celle de la roue de Pascal. Cette période où le pied est au sol comporte plusieurs temps.

## État initial du système

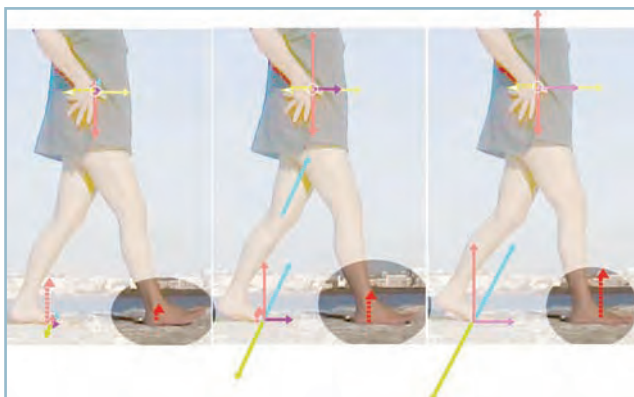
Nous exposons les forces en présence à l'interface pied/sol chez un sujet marchant depuis quelques pas, à sa vitesse physiologique sur un sol plat et dur avec une adhérence normale. Il s'agit alors de la « marche confortable ».

Selon le premier principe de Newton, le sujet va continuer sa course sans avoir besoin d'apport d'énergie autre que celle consommée par les frottements (dans lesquels nous incluons l'énergie dissipée dans les réactions chimiques des contractions musculaires). Cela explique, conjointement avec les systèmes de récupération d'énergie mis en œuvre dans le pied et le membre inférieur, que la marche est en soit peu consommatrice et qu'il existe pour chaque individu une vitesse optimum de moindre consommation (de rendement optimum). Outre ces forces de frottements, le sujet est soumis en permanence à la gravité qui l'attire vers le sol. Pour compenser ces deux forces, le pied doit générer une force oblique en haut et en avant. La composante verticale de cette force remonte le centre de gravité et la composante horizontale propulse le sujet en avant.

## Contact du talon avec le sol

Le pied prend contact avec le sol par le talon (*figure 4.1*). Pendant cette phase qui dure moins de 100 ms le pied s'arrête. C'est pour cette raison que certains auteurs parlent de freinage. Ce mot semble inapproprié. Un véritable freinage correspond à la transformation de l'énergie cinétique du pied en chaleur, comme cela est le cas dans tous les systèmes de freinage. Ce n'est pas le cas du pied, car il s'arrête brutalement par un choc élastique contre le sol comme le montre la baropodométrie, où la force de réaction du sol est égale au minimum au poids du corps à la vitesse normale. En vertu du troisième principe de Newton, la quantité de mouvement du pied va être transmise de proche en proche à l'autre membre inférieur qui est en fin de phase propulsive, juste avant de quitter le sol.

Pendant la marche à vitesse stabilisée, le calcul montre que la somme des produits de la masse de chaque segment de membre



4.1 Contact du talon droit avec le sol (pied droit).

par sa vitesse est une constante qui s'exprime par la formule  $[(\text{Masse Pied Droit} \times \text{Vitesse Pied droit}) + (\text{Masse Jambes Droit} \times \text{Vitesse Jambes droit}) + (\text{Masse Cuisse Droit} \times \text{Vitesse Cuisse Droit}) + (\text{Masse Pied Gauche} \times \text{Vitesse Pied Gauche}) + (\text{Masse Jambes Gauche} \times \text{Vitesse Jambes Gauche}) + (\text{Masse Cuisse Gauche} \times \text{Vitesse Cuisse Gauche})] = \text{Constante}$ . Ce choc élastique du talon permet la conservation d'une grande partie de l'énergie cinétique et contribue à la faible dépense énergétique lors de la marche. Pour que cela soit possible, certaines conditions doivent être remplies :

- le sol (et donc la chaussure de protection) doit être suffisamment rigide et adhérent ;
- la construction anatomique de l'arrière-pied doit constituer un corps suffisamment rigide ;
- l'assemblage des membres inférieurs ainsi que leurs « accrochages » au bassin et au rachis doit être lui aussi, à un certain moment, rigide ;
- les vibrations, gaspilleuses d'énergie et destructrices, doivent être le plus possible absentes de ce système.

Pendant cette phase, le centre de gravité est situé en arrière du talon, entre les deux pieds qui sont toujours en contact avec le sol.

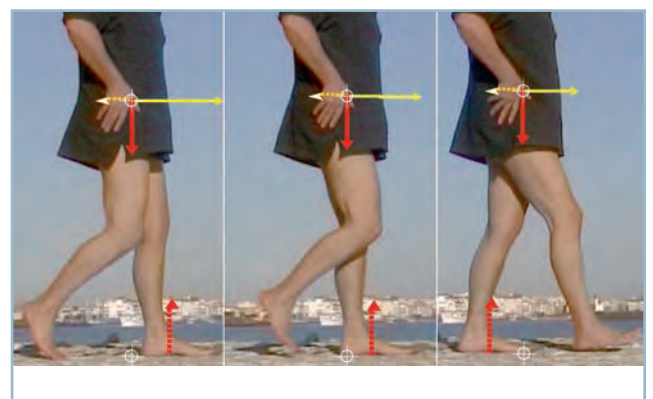
## Appui plantaire complet

Durant cette phase qui dure environ 500 ms, où il n'y a toujours aucune production de force propulsive, le sujet continue sa progression en avant sur son élan (*figure 4.2*).

Le deuxième pied a quitté le sol et l'ensemble du corps « bascule » en avant en pivotant autour de l'axe de la tibiotalienne (par simplification nous considérons dans un premier temps que cet axe est dans un plan frontal et orthogonal au plan sagittal dans lequel se fait le mouvement). L'ensemble du pied va très rapidement prendre appui sur le sol par son côté latéral, puis l'appui va gagner les métatarsiens latéraux et enfin le premier métatarsien (les orteils prennent contact avec le sol en même temps). Le pied se « déroule » sur le sol comme le ferait une chenille d'engin agricole. Les caractéristiques de cette phase s'expliquent par un ensemble de facteurs situés au-dessus du pied et exposés ci-dessous.

### Le « rachis pelvis »

Il doit avoir une certaine souplesse pour permettre le passage en avant de l'hémi-bassin controlatéral par un mouvement qui se fait dans un plan horizontal autour d'un axe vertical médian.



4.2 Phase aérienne (pied droit).

Le membre inférieur droit et le corps bascule en avant, le centre de gravité passe au-dessus du pied en appui.

## Membre posé au sol

L'articulation de la hanche doit être « débrayée », c'est-à-dire libre de mouvement en dehors de l'axe sagittal (verrouillée par les fessiers) pour éviter la bascule du bassin. La position du pied par rapport à la ligne de marche a été préparée par son positionnement dans l'espace pendant la phase aérienne et lors du contact talonnier. Le genou est verrouillé en extension pour permettre la bascule du centre de gravité au-dessus du centre d'appui comme dans un pendule inversé. La sous-taliennne et les articulations du médio-pied s'adaptent à la forme du sol et se verrouillent très rapidement pour transformer le pied en un corps rigide.

## Membre opposé

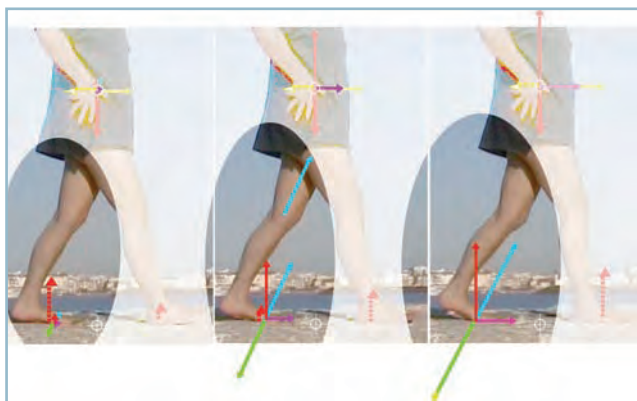
L'articulation de la hanche et du genou doit être « débrayée » afin de pouvoir passer en avant de l'autre membre inférieur par simple effet de pendule articulé et par la restitution de l'énergie emmagasinée dans les muscles sous forme d'énergie élastique. La cheville, par le même mécanisme d'élasticité, passe d'une flexion dorsale de la tibiotaliennne à un degré de flexion plantaire suffisant pour que le talon touche le sol en premier. Les orteils sont en légère flexion dorsale pour ne pas accrocher le sol au passage.

Pendant cette phase, le centre de gravité passe en avant de l'appui, ce qui va générer un petit déséquilibre et provoquer le soulèvement du talon et le début de la phase propulsive qui ne peut pas se faire tant que le centre de gravité n'est pas un peu en avant de la zone d'appui.

## Phase propulsive

La propulsion se fait exclusivement par l'avant-pied et dure moins de 200 ms. Elle est provoquée par la contraction des muscles fléchisseurs plantaires de la cheville, le triceps sural étant le principal moteur de la propulsion (figure 4.3).

La force est perpendiculaire au pied et donc oblique en haut et en avant (la force de réaction au sol étant donc oblique en bas et en arrière). La décomposition de cette force montre qu'elle présente une composante horizontale, orientée vers l'avant, qui propulse le corps en avant, et une composante verticale, vers le haut, qui remonte le centre de gravité. Pour être efficace, cette force doit être appliquée au centre de gravité qui est approximativement

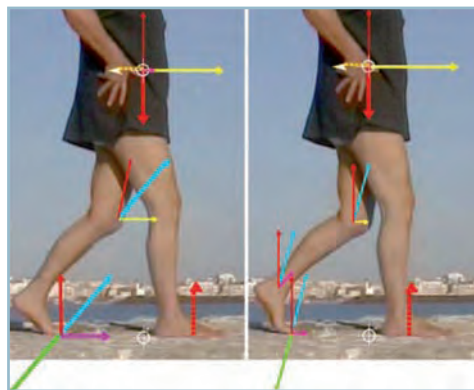


**4.3** Phase propulsive vraie du membre inférieur gauche.

L'avant-pied par réaction avec le sol génère une force orientée en haut et en avant qui remonte le centre de gravité et le propulse en avant.

situé au centre du petit bassin. Cela nécessite que le membre inférieur soit rigide, genou verrouillé en extension, hanche et tibiotaliennne verrouillées avec un comportement de charnière à axe horizontale, perpendiculaire au plan sagittal. Les métatarsophalangiennes doivent également avoir un comportement de charnières. Elles sont le lieu même de l'application de la force et doivent avoir un comportement très particulier (cf. chapitre 2). La coordination des muscles agonistes et antagonistes (intrinsèques et extrinsèques) doit être extrêmement précise pour permettre une « rigidification » suffisante des métatarsophalangiennes et pour assurer la transmission des forces sans la bloquer. La phase propulsive proprement dite se termine lors du déverrouillage du genou, avant le décollage complet du pied (figure 4.4).

La force propulsive, finissante, se transforme alors en une force qui projette le membre inférieur en avant, le membre inférieur controlatéral prenant ainsi le relais de l'appui. La baropodométrie, par l'analyse de l'intégrale force temps, montre qu'à vitesse stabilisée, l'essentiel de la propulsion se fait sur les métatarsiens médians et qu'il existe une répartition de l'appui entre les têtes de métatarsien et les orteils.



**4.4** Fin de la phase propulsive du membre inférieur gauche, après le déverrouillage du genou. La force générée par l'avant-pied provoque le passage du membre en avant de l'autre pendant sa phase aérienne.

## Synthèse

Il n'est pas possible d'isoler le pied du reste du corps pendant la marche. La marche ne peut être harmonieuse et économe en énergie que si tout l'organisme se transforme en un oscillateur complexe avec un faible amortissement. Le balancement des bras en est l'illustration. Celui-ci est provoqué par la projection en avant de l'hémi-bassin qui fait entrer en oscillation le membre supérieur autour de la scapulo-humérale. La fréquence de ce pendule dépend uniquement de sa longueur. Le calcul de la fréquence d'oscillation du membre supérieur ( $2\pi\sqrt{l/g}$  est la longueur du pendule, c'est-à-dire la distance entre le centre de rotation de l'épaule et le centre de gravité du membre supérieur) donne un chiffre très proche de la cadence du pas pour la vitesse de marche confortable. Lorsque le sujet accélère, en augmentant la cadence du pas (et *a fortiori* quand il court), il doit diminuer la fréquence d'oscillation de son membre supérieur en fléchissant le coude, ce qui le raccourcit et permet l'augmentation de la fréquence du battement des bras. Ce système complexe ne doit pas entrer en résonance, afin que les vibrations ne consomment pas trop d'énergie et ne détruisent pas tout ou partie du système.

## ÉTUDE DES PRESSIONS PLANTAIRES : LA BAROPODOMÉTRIE

### Introduction

La composante verticale du poids du sujet (due à la gravité) comprime les structures du pied contre le sol, ce qui soumet la plante à une pression variable selon la zone d'appui. Cette pression lorsqu'elle dépasse le seuil de résistance des tissus est nuisible, notamment en bloquant la vascularisation. Depuis longtemps, médecins et chirurgiens utilisent l'analyse des pressions [13, 6, 1, 10, 9] à l'interface pied/sol pour essayer de comprendre la physiologie et la pathologie du pied notamment chez le diabétique.

Actuellement, les pressions plantaires sont mesurées par des appareils électroniques, à partir de supports contenant des capteurs de force. Ces supports existent sous forme soit de plates-formes de marche, soit de semelles embarquées dans les chaussures.

### Principe des plates-formes

Une plate-forme de baropodométrie est une surface, où des capteurs de force sont juxtaposés, qui peuvent être de technologie à résistance ou capacitance variable [12] (l'intensité d'une force appliquée sur un matériau fait varier sa résistivité ou sa capacité électrique), voire à capteur à fibre optique pour essayer de saisir la valeur des forces de cisaillement [15]. Chacun de ces capteurs donne plusieurs fois par seconde une intensité électrique proportionnelle à la force qui lui est appliquée. Ce signal électrique est ensuite transféré (par câble ou par un système sans fil) à un système informatique (souvent un micro-ordinateur portable) qui fait la synthèse des mesures de l'ensemble des capteurs durant une période de temps donné, puis les enregistre sur un support magnétique. Le volume de données numériques est égal au nombre de capteur de la plate-forme multiplié par la fréquence d'acquisition. Par exemple, une plate-forme de 60 x 30 cm avec 4 capteurs/cm<sup>2</sup> fonctionnant à 50 Hz génère chaque seconde 360 000 valeurs numériques différentes (ce qui est un chiffre « petit » pour les ordinateurs modernes). À partir de ces données, l'ordinateur calcule les différentes valeurs de pressions, temps d'appui, barycentre, etc. Pour faciliter l'interprétation, les résultats sont mis en image à l'écran en figurant les zones de mêmes valeurs par une même couleur, ce qui permet de dessiner par exemple l'image isobarique du pied si l'on s'intéresse aux pressions.

Les plates-formes à usage clinique ne mesurent que la composante verticale (plate-forme dite deux axes) de la force de réaction du sol et sont composées de surfaces qui comprennent de deux à quatre capteurs par centimètre carré avec une fréquence de mesure allant de 25 à 100 Hz.

Les plates-formes qui mesurent toutes les composantes des forces [18] (dites six axes) ne sont pas de diffusion courante et ne sont pour l'instant utilisées que dans les laboratoires de recherche [15]. Néanmoins, seule l'étude des forces de cisaillements permettra de comprendre la genèse des pathologies et déformations du pied et nous assisterons dans les années à venir à la diffusion de ces plates-formes six axes.

Pour faciliter l'interprétation des résultats, il est d'usage de synchroniser l'enregistrement des forces avec des systèmes d'enregistrement vidéo et électromyographiques qui permettent de mieux

comprendre quel événement morphologique ou électrique est à l'origine de telle ou telle anomalie baropodométrique.

## Résultats de la baropodométrie

### Introduction

En dehors de la complexité des conditions techniques, de multiples facteurs peuvent influencer les pressions, ce qui rend compte de leur variabilité et de leur difficulté d'interprétation. Il faut notamment être très attentif aux conditions d'enregistrement qui doivent être multipliées à chaque séance, afin que le patient marche sur la plate-forme de la manière la plus naturelle possible.

Les principaux facteurs de variation sont la morphologie du pied, la stratégie posturale, la compliance des tissus mous, la stabilité ligamentaire, l'activité musculaire, le type de chaussage, l'âge, l'épaisseur du capiton plantaire [17] et, le plus important, l'activité du sujet.

### Baropodométrie statique

Les mesures de pression à l'arrêt n'ont pas un grand intérêt. Elles confirment souvent que les durillons sont des zones d'hyperappui et qu'il s'agit d'une réaction de la peau, qui en s'hyperkératinisant « essaye » d'augmenter la surface d'appui pour diminuer la pression. Ces mesures statiques peuvent néanmoins être utiles chez les sujets qui marchent très peu ou très lentement avec une perte complète des automatismes. Elles peuvent alors aider à la réalisation de semelles de compensation dont le but est de diminuer les douleurs en répartissant mieux les forces d'appui (*figure 4.5*).

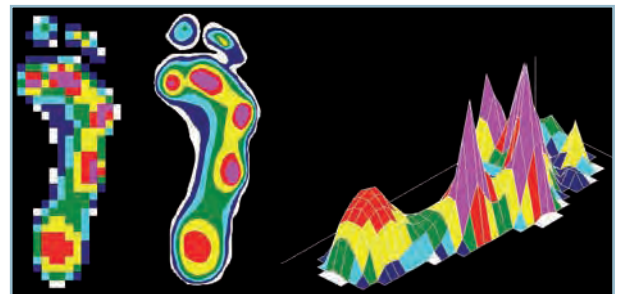### Baropodométrie dynamique

La baropodométrie dynamique consiste à regarder comment varient les forces de réactions du sol pendant la phase d'appui du pied. Elle peut être de deux types :

- baropodométrie dynamique synthétique (BDS) ;
- baropodométrie dynamique chronologique (BDC).

### Baropodométrie dynamique synthétique (BDS)

Classiquement, les données dynamiques sont présentées sous forme synthétique sur une image du pied qui fait la synthèse d'un paramètre [5]. Les chiffres de pression relevés par plusieurs études sont relativement concordants [2]. Il existe un seuil de normalité qui est estimé à 10 kg/cm<sup>2</sup> (1 MPa), les pics de pression maximum enregistrés sont les plus élevés pour les deuxième, troisième et



4.5 Trois représentations différentes des mêmes données numériques générées par une plate-forme deux axes (ici, système Emed<sup>TM</sup> de Novel<sup>TM</sup>, Allemagne).



quatrième métatarsiens (4 kg/cm<sup>2</sup>), puis pour l'hallux (3,5 kg/cm<sup>2</sup>), le premier métatarsien (3,1 kg/cm<sup>2</sup>) et le cinquième métatarsien (2,3 kg/cm<sup>2</sup>).

Si les métatarsiens médians, du fait de leur stabilité structurelle, représentent la zone de pression maximum avec des temps de pression assez similaires, il existe une grande variabilité parmi les individus qui oscillent entre médial et latéral pour distribuer les pressions maxima. On remarque fréquemment, lorsque le 2<sup>e</sup> métatarsien est plus long que le premier, qu'il existe à son niveau une concentration de pression. Enfin, le relief du terrain [14] influe sur les pressions plantaires, le chaussage supprimant partiellement ces changements.

### Baropodométrie dynamique chronologique (BDC)

Une étude chronologique des variations des forces de réactions au sol par rapport à la phase de l'appui, semble plus pertinente que les autres techniques en matière de détection précoce des états pathologiques.

Le principe de cette technique est basé sur le fait que le pied présente pendant la phase d'appui deux états distincts :

- une phase, où il doit s'adapter au sol, en présentant une certaine malléabilité ;
- puis une phase de rigidité, afin que les forces qui s'exercent sur lui puissent être propulsives et non déformantes.

La chronologie entre ces deux états est extrêmement précise puisque sur une phase d'appui complète, qui dure environ 800 ms, la transition entre les deux stades est de l'ordre de 100 ms.

Le principe de la BDC est de diviser le pied en zones d'intérêt, puis de rechercher pour chacune de ces zones le moment où se produit le maximum de force et le maximum de pression [11]. Ceci permet ensuite de comparer ces instants entre eux, et de vérifier que la chronologie et la synchronisation entre les zones sont conformes à celles d'un pied « standard ». Enfin, l'étude de l'intégrale force temps permet de quantifier la contribution de chacune des zones, à la propulsion pour l'avant-pied et à la transmission au membre opposé de la quantité de mouvement pour l'arrière-pied. L'intégrale force temps est l'intégration pour chaque zone de la force transmise à la zone par le temps d'appui selon la formule : intégrale force temps =  $\sum F_i \times \Delta t$  où  $F_i$  est la force dans le capteur  $i$  avec  $i$  allant de 1 à M, qui est le nombre de capteurs dans la zone étudiée, et  $\Delta t$  le temps d'appui de la zone au sol.

Cette grandeur (l'impulsion des physiciens) représente le facteur qui fait varier la quantité de mouvement du pied. En divisant le pied en 10 zones [16] (l'arrière-pied, le médio-pied, chacun des métatarsiens, l'hallux, le deuxième orteil et la zone des trois derniers), puis en comparant la chronologie des maxima des forces et des pressions dans chaque zone en fonction des déformations du pied :

- il n'y a pas de corrélation entre les schémas architecturaux radiologiques et les anomalies de pression à la plante, comme décrit dans la littérature [3] ;
- plusieurs types de pieds sont identifiés [7] sur une série de 192 pieds et indépendamment des critères radiologiques.

### Types de pieds

Pieds sans anomalies fonctionnelles (49 %). La progression de l'appui des pieds sans anomalies fonctionnelles (mais parfois déformés radiologiquement) se fait selon le schéma classique d'arrière en avant et de dehors en dedans avec un appui des métatarsiens se produisant dans le dernier quart de l'appui, suivit de celui des orteils qui participent activement à la propulsion. La chronologie et la répartition dans le temps sont, dans ces pieds,

identiques pour les forces et les pressions. Enfin, à vitesse normale et stabilisée, la propulsion se fait surtout sur les métatarsiens moyens (le deux et le trois) comme les valeurs de l'intégrale force temps le montrent (figure 4.6).

### Pieds présentant une symptomatologie fonctionnelle

Six pour cent des pieds, pour lesquels il existait à la fois une perturbation de la chronologie et de la progression, présentaient tous une symptomatologie fonctionnelle (figure 4.7).

### Pieds désynchronisés

Dix-huit pour cent sont des pieds désynchronisés entre force et pression, mais à progression normale (figure 4.8).

### Pieds synchronisés

Vingt-neuf pour cent sont des pieds synchronisés en force et pression mais à chronologie désorganisée (figure 4.9).

Ces deux dernières catégories présentent majoritairement, mais pas toujours, des anomalies radiologiques et des troubles fonctionnels.

Parmi les pieds qui présentent une déformation radiologique du premier rayon, trois groupes distincts sont retrouvés :

- le groupe sans anomalie de synchronisation, de cheminement des appuis et de répartitions de l'intégrale force temps avec une majorité de pieds asymptomatiques (figure 4.6) ;
- le groupe avec une intégrale force temps maximum sous la tête de MT1, mais avec une synchronisation des forces et des pressions normales, où une majorité de pieds commencent à être symptomatique (figure 4.10) ;
- enfin quelques pieds avec un hallux valgus présentent un maxima de force très précoce dans la zone du MT1 avec un cheminement inversé et une intégrale force temps maximum sous le MT1. Ces hallux valgus sont souvent des pieds, où il existe des lésions anatomiques importantes de la tête du MT1 avec disparition de la crête intersésamoïdienne accompagnée de grosses lésions arthrosiques (figure 4.11).

## Interprétation de la baropodométrie

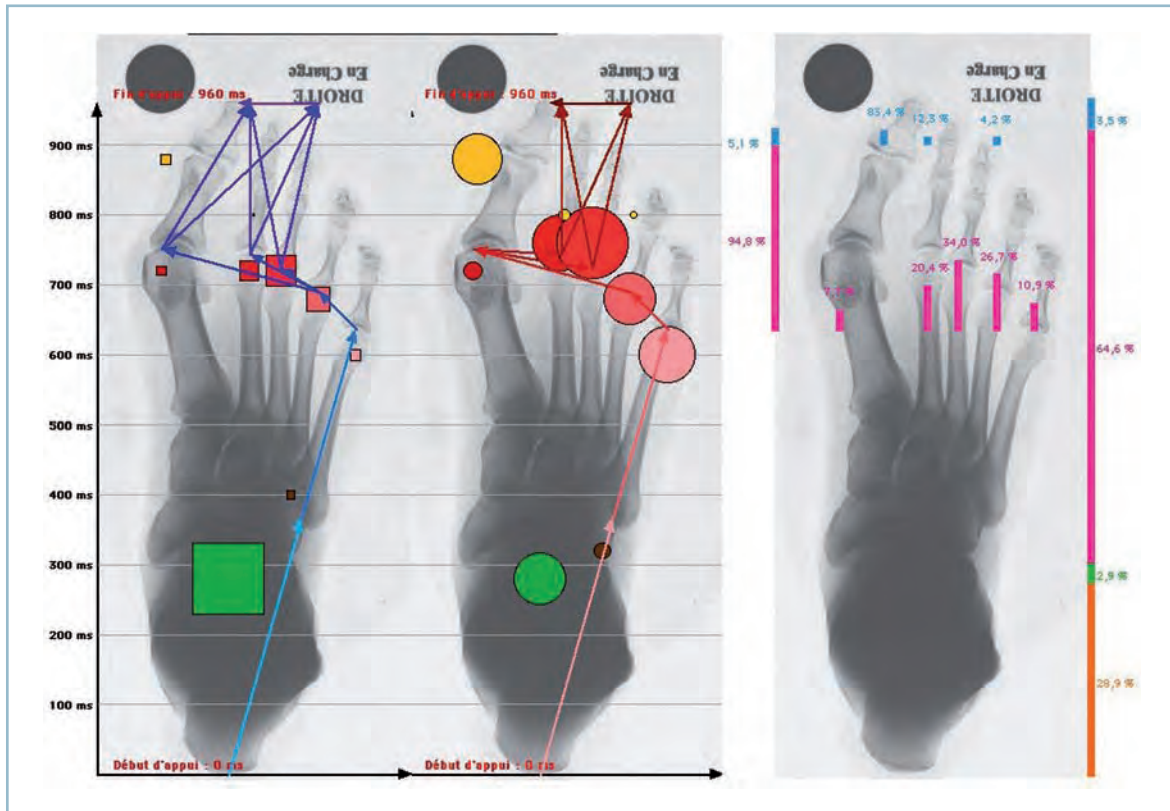
Les pressions plantaires, notamment quand elles ne sont calculées qu'à partir des forces verticales, ne sont que le pâle reflet, instantané et en deux dimensions, d'un phénomène complexe (la propulsion de l'individu) qui se déroule sur un laps de temps assez long (environ une seconde) dans un espace à trois dimensions.

Il ne peut donc être question de tirer des conclusions définitives sur l'état d'un pied par cette seule étude. Toutefois, la baropodométrie permet de mieux interpréter la symptomatologie clinique et de savoir si, par exemple, la malposition d'un pied est primitive ou due à la douleur.

La baropodométrie permet une autre classification des pathologies de l'avant-pied et des hallux valgus (cf. *infra*) où les métatarsalgies et l'hallux valgus seraient deux expressions différentes et parfois concomitantes d'un même trouble de la propulsion.

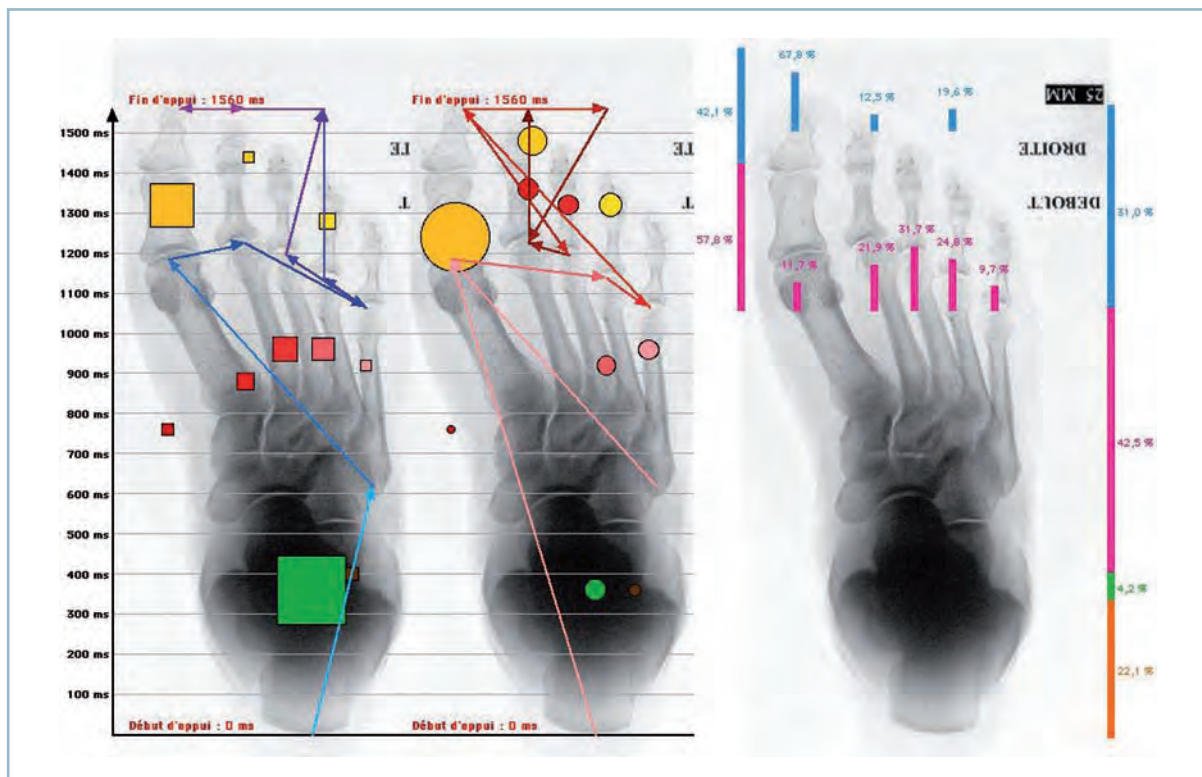
Enfin, des pathologies situées à distance du pied, dans le membre inférieur, voire dans la sphère neurologique, perturbent souvent gravement ces chronologies, souvent sans que le malade ne se plaigne d'autre chose que d'un manque de vélocité ou d'adaptabilité lors de la marche sur un sol inégal.



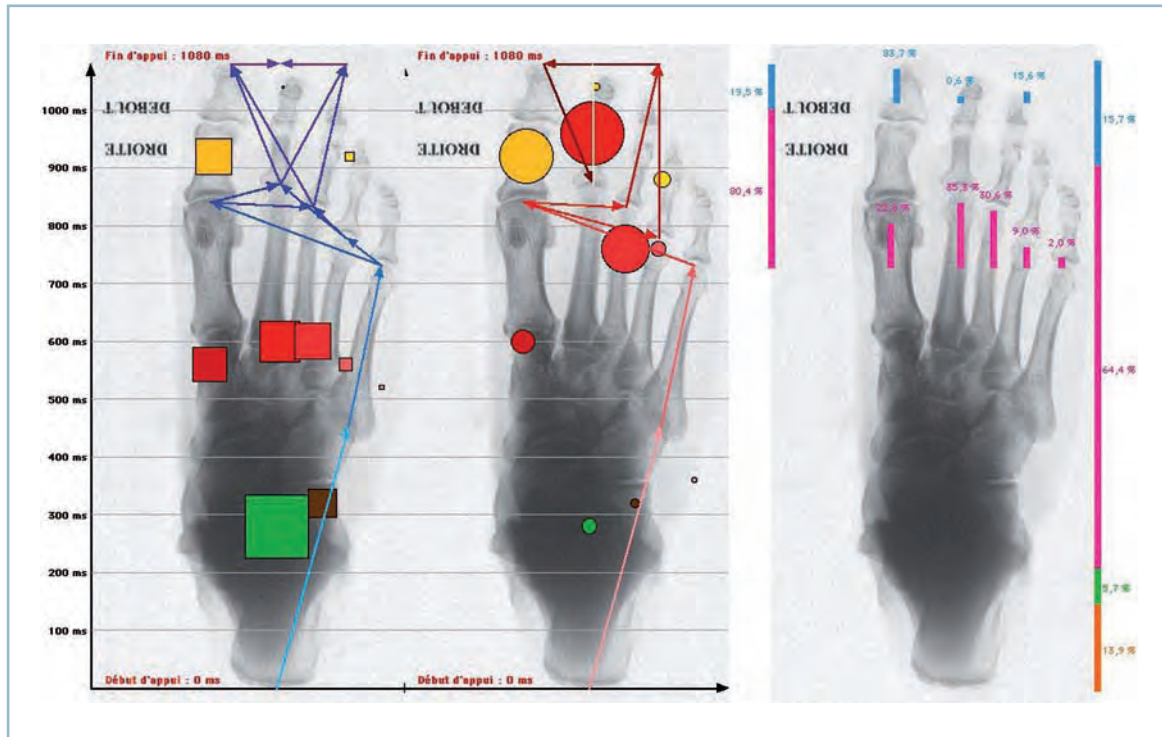


4.6 Pied asymptotique, à chronologie des forces et des pressions synchronisées dans le dernier tiers du pas et à progression de l'appui d'arrière en avant et de dehors en dedans.

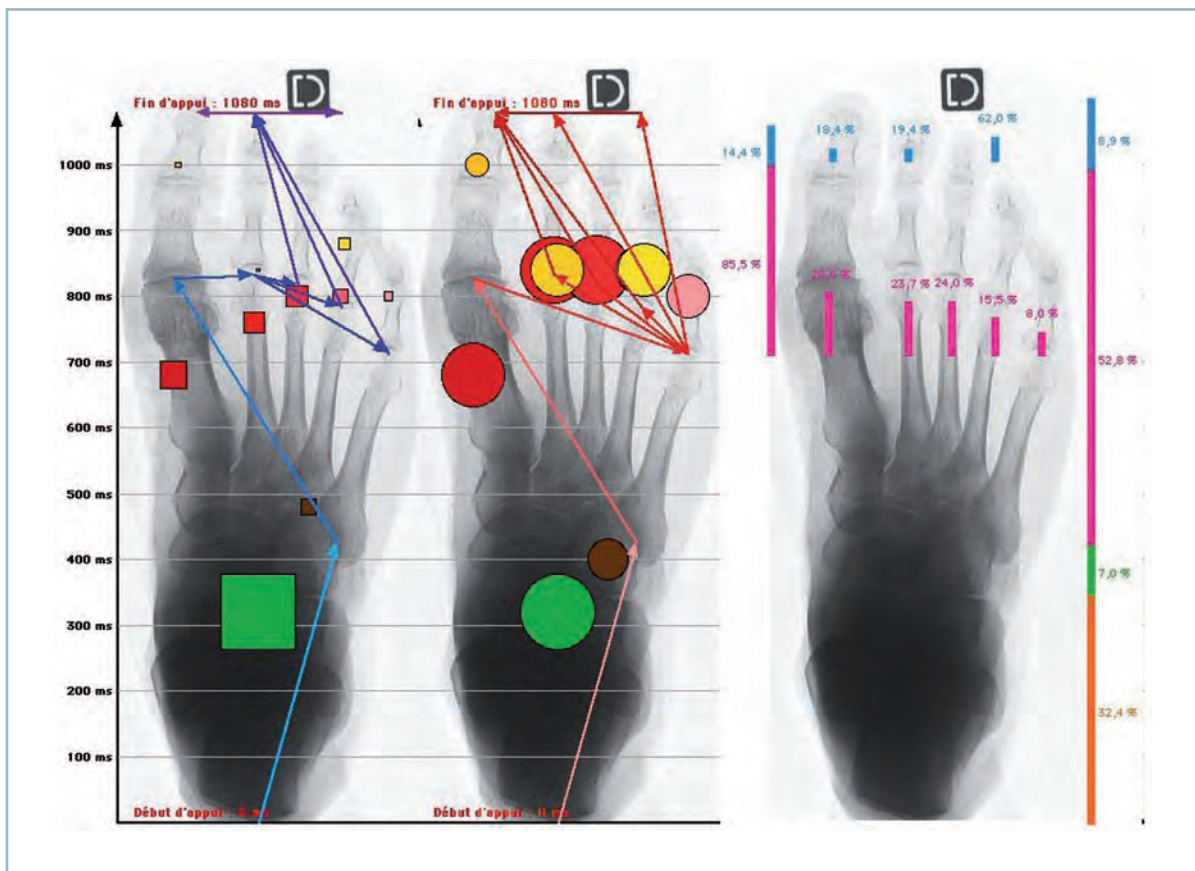
À gauche, l'instant du maximum de force (la surface des carrés est proportionnelle à l'intensité de la force) dans les dix zones (arrière-pied en vert ; médio-pied en marron ; dégradé de rouge : les métatarsiens ; dégradé de jaune : premier, deuxième et groupe des trois derniers orteils latéraux). En ordonnée, échelle du temps ramenée à la durée de l'appui notée en haut en rouge. Au milieu, mêmes mesures pour les pressions dont l'intensité est proportionnelle à l'aire des cercles. À droite, représentation de l'intégrale force temps. Tout à droite, représentation de la proportion d'IFT entre arrière, médio, métatarsiens et orteil. À gauche, répartition métatarsiens orteils. À l'aplomb des métatarsiens, proportion d'IFT générée par chacun d'eux (l'organisation des figures 4.7 à 4.11 est la même).



4.7 Pied à progression anormale et aux forces et pressions désynchronisées. Malade présentant une vision tunélaire à la suite d'un anévrisme cérébral et un hallux rigidus controlatéral.

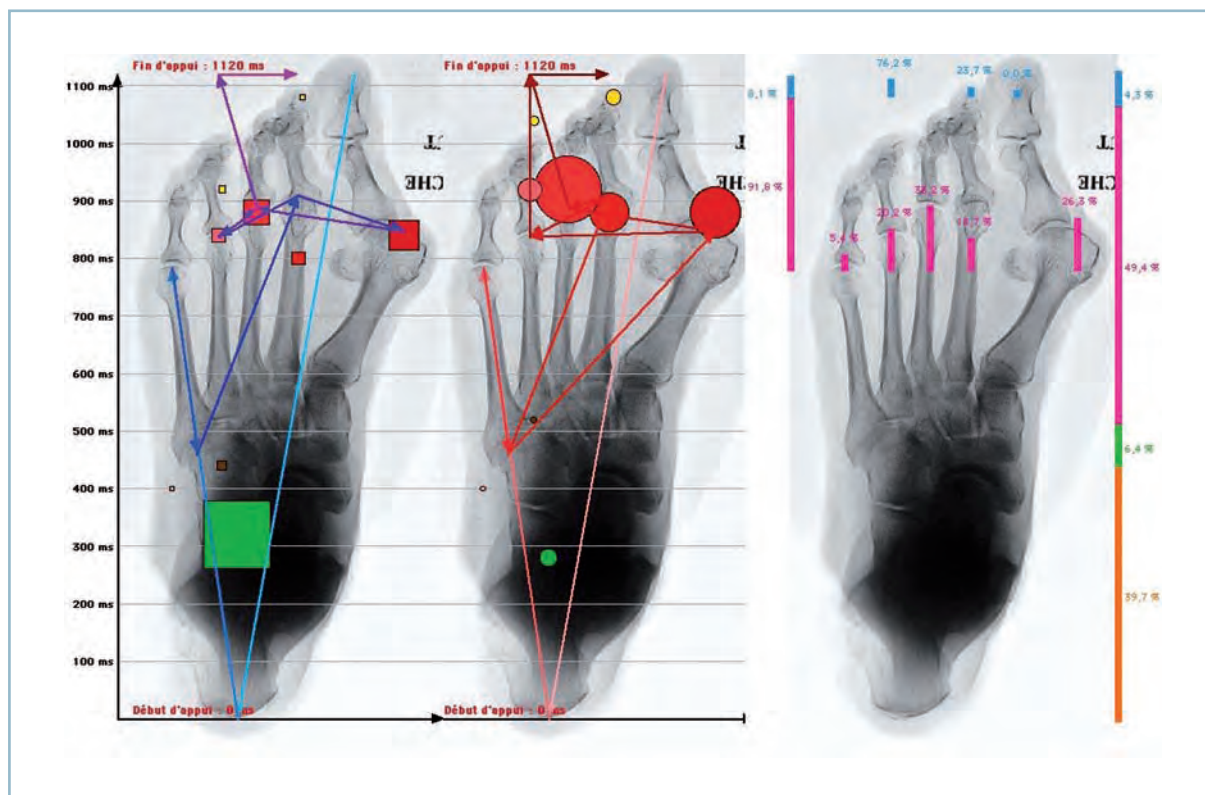


4.8 Pied à progression normale mais aux forces et pressions désynchronisées. Malade présentant des douleurs d'appui isolées sous la tête du MT2.

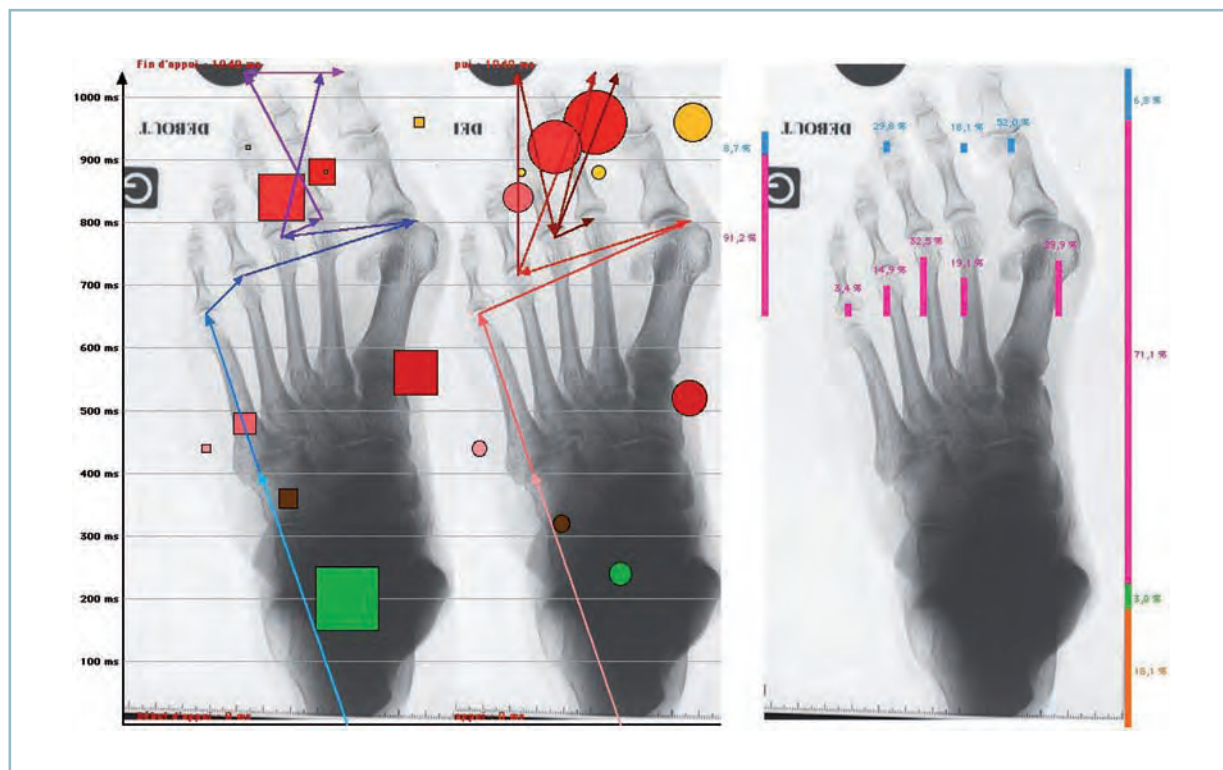


4.9 Pied à progression anormale mais conservant une bonne synchronisation forces pressions. Malade présentant des douleurs à l'appui sous la tête de MT1 sur un hallux rigidus débutant.





4.10 Hallux valgus symptomatique avec excès d'appui (OFT) sous la tête du MT1, mais conservation d'un maximum de force sous MT1 concomitant des autres métatarsiens.



4.11 Hallux valgus avec excès de force sous MT1 et précocité de l'appui du premier rayon par rapport aux autres métatarsiens.

## CONCLUSION

La baropodométrie est une technique très riche, dont la séméiologie reste à décrire dès lors que l'on s'intéresse à son aspect dynamique. Son apport est essentiel pour la compréhension des anomalies du pied et nous semble actuellement indispensable, notamment lorsqu'il s'agit d'envisager un geste chirurgical. Toutefois seule l'analyse des forces, selon les trois axes intégrant l'étude des forces de cisaillements, permet de mieux comprendre les déformations du pied et leurs étiologies.

## Bibliographie

- [1] Alexander IJ, Chao EY, Johnson KA. The assessment of dynamic foot-to-ground contact forces and plantar pressure distribution : a review of the evolution of current techniques and clinical applications. *Foot Ankle* 1990 Dec ; 11 (3) : 152-67.
- [2] Birtane M, Tuna H. The evaluation of plantar pressure distribution in obese and non-obese adults. *Clin Biomech* (Bristol, Avon). 2004 Dec ; 19 (10) : 1055-9.
- [3] Cavanagh PR, Morag E, Boulton AJ, Young MJ, Deffner KT, Pammer SE. The relationship of static foot structure to dynamic foot function. *J Biomech* 1997 Mar ; 30 (3) : 243-50.
- [4] CNRS. [www.cnrtl.fr/lexicographie/](http://www.cnrtl.fr/lexicographie/)
- [5] De Oliveira GS, Greve JM, Imamura M, Bolliger Neto R. Interpretation of the quantitative data of the computerized baropodométrie in normal subjects. *Revista Do Hospital Das Clinicas* 1998 Jan-Feb ; 53 (1) : 16-20.
- [6] Duckworth T, Betts RP, Franks CI, Burke J. The measurement of pressures under the foot. *Foot Ankle* 1982 Nov-Dec ; 3 (3) : 130-41.
- [7] Ferré B, Maestro M, Leemrijse T, Rivet JJ. Intérêt de la baropodométrie dynamique dans le diagnostic précoce des décompensations de l'hallux valgus. Paris : 82<sup>e</sup> congrès de la Sofcot ; novembre 2007 : communication n° 282.
- [8] Feynman R, Leighton R, Matthew S. Le cours de physique de Feynman mécanique 1. Dunod.
- [9] Hughes J. The clinical use of pedobarography. *Acta Orthop Belg* 1993 ; 59 (1) : 10-6.
- [10] Libotte M, Zygas P, Giudici S, Noel B. Electronic podometry-2-year experience : preliminary report. *Acta Orthop Belg* 1992 ; 58 (4) : 448-52.
- [11] Liu XC, Thometz JG, Tassone C, Barker B, Lyon R. Dynamic plantar pressure measurement for the normal subject : Free-mapping model for the analysis of pediatric foot deformities. *J Pediatr Orthop* 2005 Jan-Feb ; 25 (1) : 103-6.
- [12] Maes R. Electronical podometry : EMD system. *Rev Med Brux* 2006 Nov-Dec ; 27 (6) : 485-8.
- [13] Manley MT, Solomon E. The clinical assessment of the normal and abnormal foot during locomotion. *Prosthet Orthot Int* 1979 Aug ; 3 (2) : 103-10.
- [14] Mohamed O, Cerny K, Jones W, Burnfield JM. The effect of terrain on foot pressures during walking. *Foot Ankle Int* 2005 Oct ; 26 (10) : 859-69.
- [15] Wang WC, Ledoux WR, Sangeorzan BJ, Reinhall PG. A shear and plantar pressure sensor based on fiber-optic bend loss. *J Rehabil Res Dev* 2005 May-Jun ; 42 (3) : 315-25.
- [16] Wearing SC, Urry SR, Smeathers JE. Ground reaction forces at discrete sites of the foot derived from pressure plate measurements. *Foot Ankle Int* 2001 Aug ; 22 (8) : 653-61.
- [17] Weijers RE, Walenkamp GH, Kessels AG, Kemerink GJ, Van Mameren H. Plantar pressure and sole thickness of the forefoot. *Foot Ankle Int* 2005 Dec ; 26 (12) : 1049-54.
- [18] Yavuz M, Botek G, Davis BL. Plantar shear stress distributions : comparing actual and predicted frictional forces at the foot-ground interface. *J Biomech* 2007 ; 40 (13) : 3045-9.





## CHAPITRE 5

# Notion de pathologie congénitale

P.-L. DOCQUIER, M. MOUSNY, A. DE GHELDERE,  
J.-J. ROMBOUITS, P. MALDAGUE

### **Pathologie congénitale du pied**

Rappel anatomique.....	74
Rappel radiologique.....	74
Qu'est-ce qu'un pied normal à la naissance ? .....	75
Pied calcanéο-valgus positionnel .....	75
Metatarsus adductus.....	76

Pied bot varus équin.....	77
Pied convexe congénital.....	80
Quintus varus supradductus....	81
Orteil chevauché ( <i>curly toe</i> )....	82
Polydactylie .....	83
Syndactylie .....	84
Mégalodactylie.....	85
Pied fendu – ectrodactylie.....	86

### **Synostose et désynostose**

Localisation et fréquence .....	88
Étiologie et hérédité.....	89
Présentation clinique .....	89
Bilan radiologique .....	90
Indication thérapeutique .....	91
Conclusion.....	95

## PATHOLOGIE CONGÉNITALE DU PIED

P.-L. DOCQUIER, M. MOUSNY, A. DE GHELDERE, J.-J. ROMBOUTS

*Il est fréquent que l'orthopédiste soit appelé à la maternité pour une « déformation » du pied du nouveau-né. L'orthopédiste pédiatrique parvient souvent sans difficulté à poser un diagnostic certain grâce à un examen clinique du nourrisson. Avec l'expérience, il fait rarement appel aux radiographies. Il fait la distinction entre :*

- les malpositions qui sont bénignes et qui évolueront favorablement dans la majorité des cas ;
- les malformations qui sont plus sévères et peuvent parfois nécessiter un traitement chirurgical.

*Avant de décrire les différentes pathologies congénitales du pied, quelques rappels s'imposent. Il faut aussi définir ce qu'est un pied « normal » à la naissance.*

### RAPPEL ANATOMIQUE

Il est fondamental pour comprendre et traiter les déformations tridimensionnelles du pied de l'enfant d'avoir à l'esprit la notion de « bloc calcanéopédieux » introduit par Seringe [13]. Il existe deux « unités fonctionnelles distinctes » :

- d'une part, le complexe tibio-talofibulaire : le talus « fixé » dans la mortaise tibiofibulaire ne peut avoir que des mouvements de flexion dorsale ou plantaire ;
- d'autre part, le bloc calcanéopédieux :
  - il est composé du calcaneus, du cuboïde et de l'avant-pied,
  - il peut pivoter sous le talus autour du ligament talocalcanéen interosseux,
  - il s'articule avec le talus par trois articulations : sous-talienne postérieure, sous-talienne antérieure et talonaviculaire.

### RAPPEL RADIOLOGIQUE

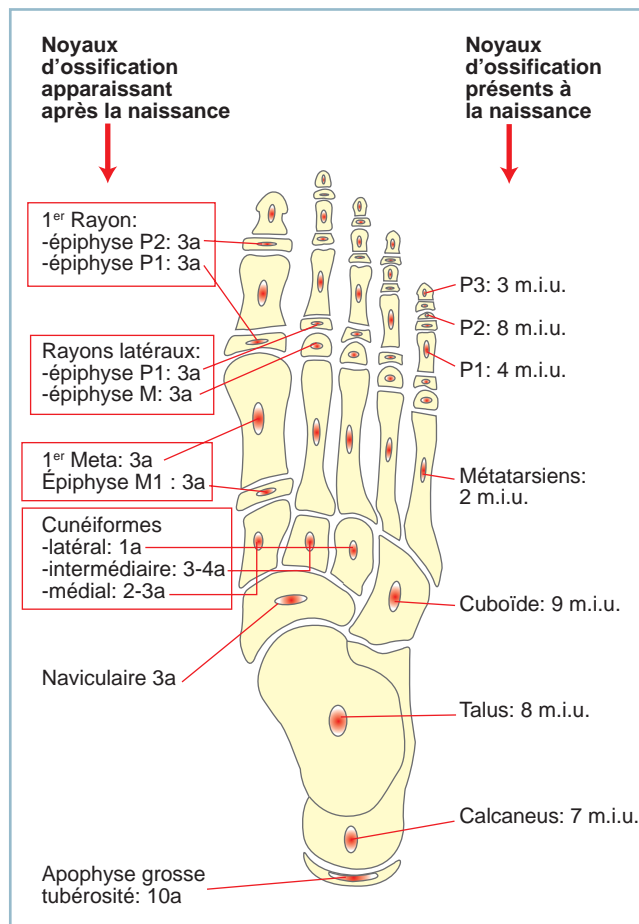
À la naissance, seuls le talus, le calcaneus, les métatarsiens et les phalanges sont ossifiés. Le cuboïde est généralement déjà présent, mais peut parfois seulement apparaître durant les 6 premiers mois. Ensuite, ce sont les cunéiformes qui apparaissent dans l'ordre suivant :

- latéral ;
- médial ;
- intermédiaire.

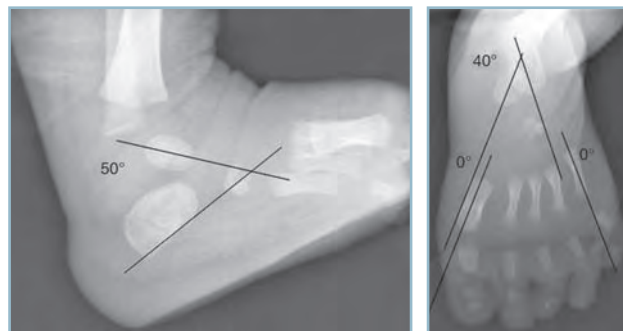
Vers l'âge de 3 ans, le naviculaire s'ossifie ; les épiphyses des métatarsiens et des phalanges apparaissent. L'apophyse de la grosse tubérosité du calcaneus s'ossifie vers 10 ans (figure 5.1) [1].

Chez le nouveau-né normal, la divergence talocalcanéenne est normalement de 40 à 50° sur le cliché de profil et 40° sur le

cliché de face. L'angle talus-M1 sur le cliché de face mesure en moyenne 0 à 15° et l'angle calcaneus-M5 sur le cliché de face mesure en moyenne 0° (figure 5.2) [14].



**5.1** Âge d'apparition des différents noyaux d'ossification du pied (m.i.u. = mois *in utero* ; a. = ans). Au niveau des métatarsiens, l'épiphyse est proximale pour le 1<sup>er</sup> rayon et distale pour les rayons latéraux.



**5.2** Radiographie d'un nouveau-né normal. Le talus, le calcaneus, le cuboïde, les métatarsiens et les phalanges sont seuls ossifiés. Aucune épiphyse n'est présente. L'angle talocalcanéen mesure normalement 40 à 50° de profil et 40° de face. L'angle talus-M1 de face mesure en moyenne 0 à 15° et l'angle calcaneus-M5 mesure en moyenne 0°.

## QU'EST-CE QU'UN PIED NORMAL À LA NAISSANCE ?

L'examen clinique commence par une inspection de la position spontanée du pied de l'enfant au repos, souvent témoin de la position du pied *in utero*. La position habituelle du pied *in utero* est en dorsiflexion. La position de l'arrière-pied est mieux appréciée par la vue postérieure (enfant couché sur le ventre), la position du talon par rapport à l'axe tibial. Le pied normal présente un calcanéus dans l'axe, habitant entièrement sa coque talonnière. La position de l'avant-pied et des orteils est examinée ; l'avant-pied normal se trouve dans l'axe de l'arrière-pied. La peau doit être examinée à la recherche de plis cutanés inhabituels, que l'on peut trouver dans différentes malformations du pied. Par exemple, dans le pied bot varus équin, il est fréquent de trouver un pli cutané postérieur et un pli médial. Certaines surfaces cutanées peuvent révéler des plis excessifs et d'autres surfaces, une tension excessive.

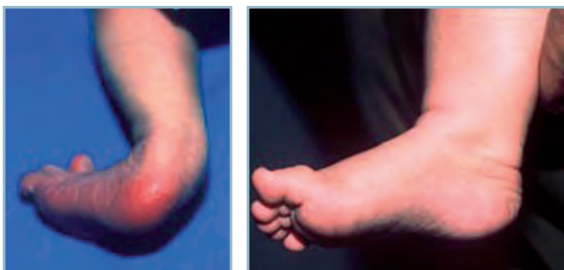La mobilité articulaire des différentes articulations (tibiotarsienne, sous-talienne, médiotarsienne) est testée à la recherche de diminution de mobilité, de rigidités ou d'asymétries. Le pied néonatal physiologique présente une flexion dorsale importante supérieure à 20°, tandis que la flexion plantaire est souvent limitée à 15°.

L'examen se termine par un bilan neuromusculaire. Par stimulations cutanées, on peut étudier l'activité des différents groupes musculaires (releveurs, fléchisseurs, inverseurs, éverseurs).

## PIED CALCANÉO-VALGUS POSITIONNEL

### Définition

La malposition du pied en calcanéo-valgus se caractérise par une position du pied en dorsiflexion importante (calcaneus) avec une éversion de l'articulation sous-talienne (valgus) (figure 5.3). Souvent le dos du pied touche la face antérieure de la jambe. La déformation est souvent souple et réductible (il est possible de placer la cheville en flexion plantaire et le pied en inversion). Parfois, le pied peut seulement être placé en flexion plantaire de 0° ou moins à cause d'une contracture de la musculature antérieure de la jambe.



**5.3** Pied calcanéo-valgus positionnel. a | b  
a. Image typique d'un pied calcanéo-valgus positionnel à la naissance.  
b. Même pied à l'âge de 1 an sans aucun traitement.

## Épidémiologie, pathogenèse, diagnostic différentiel

Le pied calcanéo-valgus se retrouve chez 0,5% des nouveau-nés [15] et a pour origine une malposition intra-utérine. Le pied calcanéo-valgus doit surtout être différencié du pied convexe congénital (ou talus vertical congénital) (figure 5.4a). Le pied convexe congénital peut parfois aussi être au contact de la jambe. Il se caractérise par sa rigidité :

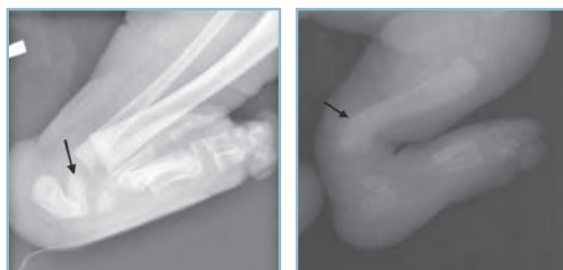
- l'arrière-pied est en équin fixé et en valgus ;
- le médio-pied est en dorsiflexion rigide par rapport à l'arrière-pied.

L'arche plantaire longitudinale ne peut être créée par manipulation.

La courbure postéromédiale du tibia (figure 5.4b) peut également être confondue avec le pied calcanéo-valgus, car le pied est souvent également en dorsiflexion extrême. Mais il existe une courbure tibiale à convexité postérieure et médiale qui permet de faire la différence.

Le pied calcanéo-valgus paralytique, que l'on peut retrouver dans le myéloméningocèle de niveau L4 ou L5, n'est pas positionnel mais est dû à un déséquilibre musculaire. Le muscle tibial antérieur est prédominant par rapport au triceps sural paralytique et entraîne la déformation. Le myéloméningocèle est souvent déjà diagnostiqué en néonatal par échographie.

Le pied calcanéo-valgus sans valgus est considéré comme normal, la position habituelle du pied *in utero* étant en dorsiflexion. Une position du pied en dorsiflexion sans valgus est donc tout à fait normale chez le nouveau-né et ne doit pas être qualifiée de « malposition ». Aucun traitement n'est nécessaire.



**5.4** Diagnostic différentiel du pied calcanéo-valgus. a | b

- a. Pied convexe congénital : parfois le pied peut aussi être au contact de la jambe. Le talus est vertical (fixé en équin).  
b. Courbure tibiale postéromédiale : le pied peut aussi être au contact de la jambe. Il existe une courbure tibiale à convexité postérieure et médiale.

### Radiographie

Le diagnostic est souvent évident cliniquement et il n'est donc pas nécessaire de réaliser de radiographie. En cas de doute avec un pied convexe ou une courbure tibiale postéromédiale, la radiographie permet de poser un diagnostic. La radiographie d'un pied calcanéo-valgus positionnel montre des rapports normaux entre les os du tarse. En cas de pied convexe congénital, par contre, le talus est vertical quelque soit la position du pied. En cas de courbure tibiale postéromédiale, il existe une courbure tibiale à convexité postérieure et médiale.



## Pronostic, traitement

Le pronostic est excellent. L'évolution se fait vers une correction spontanée dans 100% des cas sans aucun traitement [15]. Les études de pression plantaire à l'âge de 16 ans ne montrent pas de tendance au pied plat ni à la rotation externe du pied [15]. Le traitement consiste surtout à rassurer les parents parfois inquiets. Sans aucun traitement, 100% des pieds évoluent vers une normalisation complète [15]. En cas de pied calcanéovalgus sévère, il est possible de faire réaliser par les parents des exercices de stretching passif pour que la malposition se corrige plus vite. Des plâtres successifs ne sont jamais indiqués. La chirurgie n'est jamais requise.

## METATARSUS ADDUCTUS

### Définition

Le metatarsus adductus, ou metatarsus varus, est une malposition du pied dans laquelle l'avant-pied est en adduction par rapport à l'arrière-pied avec un arrière-pied en position neutre ou en léger valgus physiologique (figure 5.5). Si l'arrière-pied est en valgus important, on parle alors de pied serpentin (*skewfoot*). Si l'arrière-pied est en varus, on parle alors d'attitude en varus équin (*pes supinatus*).

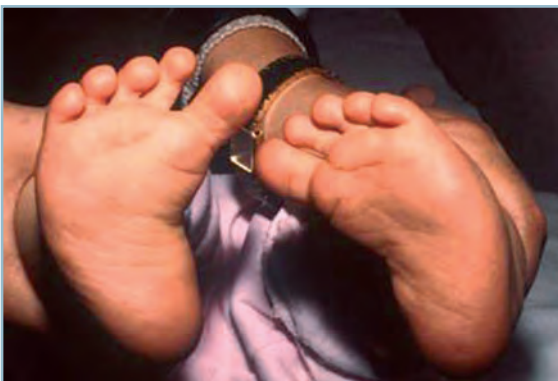### Épidémiologie, pathogenèse

Il s'agit de la déformation la plus fréquente à la naissance. L'incidence est de l'ordre de 3,1% [15]. L'origine du metatarsus adductus est le plus souvent positionnelle. Le fœtus ayant les jambes croisées, chaque bord médial du pied va s'appliquer sur la face antérieure de la jambe opposée. Ces pieds, en général, se corrigent spontanément.

Certains auteurs proposent une théorie anatomique avec l'action du muscle tibial antérieur ou du muscle tibial postérieur comme élément déformant. D'autres proposent la forme trapézoïdale du premier cunéiforme. Cette théorie pourrait s'appliquer aux pieds qui ne se corrigent pas spontanément.

### Examen clinique

Le bord médial du pied est concave, le bord latéral est convexe (figure 5.5). La base du 5<sup>e</sup> métatarsien est saillante.



5.5 Metatarsus adductus bilatéral.

L'arrière-pied est en position neutre ou en léger valgus physiologique. La cheville et l'articulation sous-talienne sont libres et mobiles.

Bleck a publié deux classifications très utiles pour en apprécier la sévérité et la réductibilité [3].

### Sévérité

La bissectrice du talon est prolongée au niveau de l'avant-pied. Normalement, cet axe passe entre le 2<sup>e</sup> et le 3<sup>e</sup> orteil. Le metatarsus adductus est dit :

- léger, si l'axe passe par le 3<sup>e</sup> orteil ;
- modéré, s'il passe entre le 3<sup>e</sup> et le 4<sup>e</sup> ;
- sévère, s'il passe entre le 4<sup>e</sup> et le 5<sup>e</sup> ou au-delà.

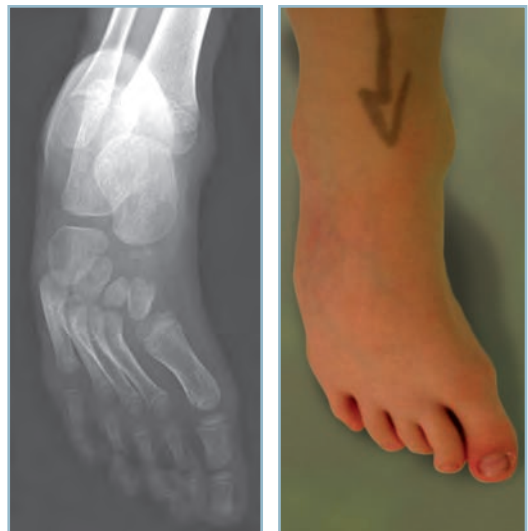### Réductibilité

L'avant-pied est « abducté » passivement, tandis que le talon est maintenu. Le metatarsus adductus est dit :

- flexible, si le pied peut être hypercorrigé au-delà de la bissectrice du talon ;
- partiellement flexible, s'il peut être corrigé jusqu'à la bissectrice ;
- rigide, s'il ne peut être corrigé jusqu'à la bissectrice.

### Radiographie

Le diagnostic est surtout clinique chez le nouveau-né et les radiographies sont inutiles pour poser le diagnostic. Les radiographies sont indiquées chez l'enfant plus âgé avec une déformation résiduelle, surtout si une intervention chirurgicale est envisagée. Il faut rechercher la forme trapézoïdale du 1<sup>er</sup> cunéiforme, l'incurvation des métatarsiens et mesurer l'angle talus-M1 (figure 5.6).



5.6 Radiographie préopératoire d'un metatarsus adductus.

Le 1<sup>er</sup> cunéiforme a une forme trapézoïdale.

Les métatarsiens latéraux sont incurvés.

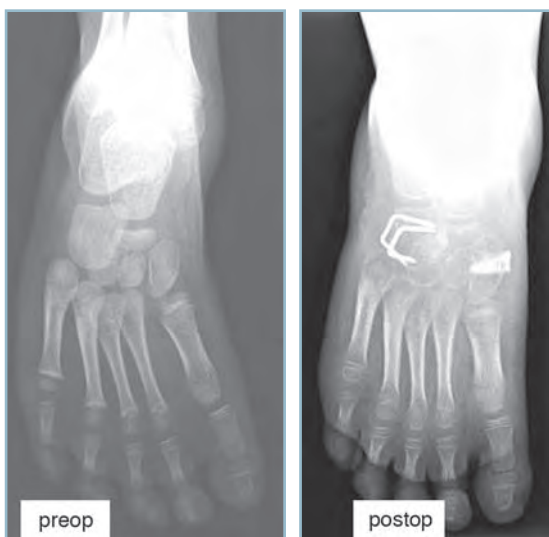
L'angle talus-M1 est important.

## Pronostic, traitement

L'histoire naturelle a été étudiée prospectivement par Rushforth [12] sur 130 metatarsus adductus non traités. Après un suivi moyen de 7 ans, 86% étaient normaux, 10% avaient une déformation modérée et étaient asymptomatiques et 4% étaient déformés et rigides. Widhe réalisa également une étude prospective sur 76 metatarsus adductus non traités. À 6 ans, 87% s'étaient corrigés spontanément et à 16 ans, 95%. À 16 ans, seuls 5% gardaient un metatarsus adductus résiduel et aucun n'était symptomatique [15]. Une correction spontanée est donc encore possible après l'âge de 6 ans.

Si le metatarsus adductus est souple, aucun traitement n'est nécessaire. Il n'a jamais été prouvé que des manipulations passives réalisées par les parents apportent un bénéfice. Si le metatarsus adductus est partiellement flexible ou rigide, des plâtres successifs peuvent apporter une correction. Idéalement, le traitement doit être débuté avant l'âge de 1 an [12]. Les plâtres cruropédieux contrôlent mieux l'adduction de l'avant-pied que de simples bottes plâtrées. Après le plâtre, des chaussures «anti-adductus» peuvent être prescrites pour éviter la récurrence.

La chirurgie est rarement indiquée dans le metatarsus adductus. Une résolution spontanée peut survenir même après l'âge de 6 ans [15] et une adduction résiduelle mineure ne nécessite pas de correction, car ne provoque pas de trouble fonctionnel. Dans la situation d'un enfant plus âgé avec metatarsus adductus résiduel douloureux ou handicapant, la correction chirurgicale est indiquée. Une ostéotomie d'ouverture du 1<sup>er</sup> cunéiforme peut être combinée à une ostéotomie cunéiforme de fermeture du cuboïde (figure 5.7). En cas de déformation sévère avec incurvation des métatarsiens, une ostéotomie à la base du 2<sup>e</sup> au 4<sup>e</sup> métatarsien peut y être associée.

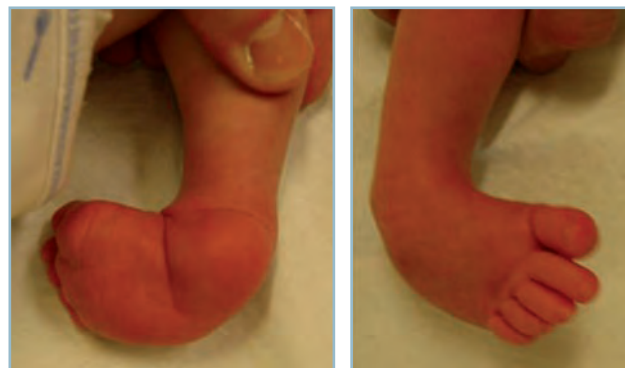


**5.7** Ostéotomie d'ouverture du 1<sup>er</sup> cunéiforme et de fermeture du cuboïde pour corriger un metatarsus adductus résiduel.

## PIED BOT VARUS ÉQUIN

### Définition

Le pied bot varus équin (PBVE) est une malformation complexe du pied (figure 5.8). Elle associe quatre déformations principales :



**5.8** PBVE idiopathique congénital. Il existe fréquemment un pli cutané postérieur et un pli médial.

- un équin (résidant surtout dans l'articulation tibiotarsienne) ;
- un varus de l'arrière-pied (inversion de l'articulation sous-tarsienne) ;
- une adduction de l'avant-pied sur l'arrière-pied (adduction médiotarsienne) ;
- un enroulement (adduction) du bloc calcanéopédieux sous le talus.

Il faut différencier le PBVE idiopathique du PBVE secondaire, associé à un syndrome polymalformatif, à un myéloméningocèle, une arthrogrypose, une maladie génétique, etc. Les PBVE secondaires ont tendance à être plus rigides et nécessitent plus souvent une correction chirurgicale.

### Épidémiologie, pathogenèse

Dans la population européenne, l'incidence est de 0,93/1000 naissances vivantes [6]. Les garçons sont deux fois plus atteints que les filles et dans 50% des cas l'atteinte est bilatérale [6]. Si des parents sains ont eu un fils atteint, la chance d'avoir un autre fils atteint est de 1/40, tandis que le risque est minime d'avoir une fille atteinte. S'ils ont eu une fille atteinte, la chance est de 1/16 d'avoir un garçon atteint et 1/40 d'avoir une fille atteinte. Si un parent et un enfant sont atteints à la fois, la chance qu'un autre enfant soit atteint est de 1/4 [16].

De nombreuses théories ont tenté d'expliquer le PBVE, mais l'origine est probablement multifactorielle. Des éléments génétiques interviennent de manière certaine et peuvent moduler l'expression du désordre. Au 2<sup>e</sup> mois *in utero*, tous les pieds sont en varus équin. Le pied se relève progressivement pour se retrouver dans une position à angle droit par rapport au squelette jambier au 3<sup>e</sup> mois. Dans le cas d'un PBVE, la phase de «redressement» du pied au cours du 3<sup>e</sup> mois n'a pas lieu. Les différents facteurs étiologiques responsables pourraient être une :

- anomalie ostéo-articulaire ;
- raideur articulaire ;
- anomalie vasculaire ou nerveuse ;
- hypoplasie musculaire, voire fibrose locorégionale.

### Examen clinique

Le PBVE est identifié dès le premier coup d'œil, car il est très caractéristique. L'ensemble du pied est basculé en dedans de telle façon que la plante du pied est orientée en arrière [13]. Il se distingue par :

- un équin ;
- un varus de l'arrière-pied (inversion sous-talienne) ;
- une adduction de l'avant-pied sur l'arrière-pied ;
- un creux (flexion plantaire de l'avant-pied sur l'arrière pied).

On peut retrouver des plis cutanés dont les plus fréquents sont le pli postérieur (sillon horizontal supracalcaneén postérieur) et le pli médial (sillon vertical médioplantaire). La coque talonnière paraît vide, car le calcaneus n'y est pas « descendu ». La tête du talus est palpable à la face dorsale du pied. Ceci est dû au fait que le versant antérolatéral et dorsal de la tête du talus est « découvert », car le naviculaire est déplacé sur le versant médial de la tête du talus [13].

Le PBVE se caractérise par sa rigidité à la naissance. Un pied correctible complètement dès la naissance n'est donc pas un vrai PBVE, il s'agit plutôt d'un pied positionnel ou « attitude en varus équin », dont le pronostic est excellent. L'évaluation initiale du PBVE a aussi une valeur pronostique. Plus le pied sera rigide, moins bon est le pronostic. Plusieurs méthodes ont été décrites dans la littérature. La méthode de Dimeglio est très précise. Elle cote les PBVE sur 20 points et les classe en quatre catégories [7]. La méthode de Seringe, plus simple, est basée sur l'évaluation de deux angles : la réductibilité de l'équin et la réductibilité de l'adduction. Lorsqu'un de ces deux angles est plus important que l'autre, c'est celui-là qui est retenu. Si la réductibilité est comprise :

- entre 0 et 20°, il s'agit d'un type I ;
- entre 21 et 40° d'un type II ;
- au-delà de 40° d'un type III [13].

L'examen clinique régional et général recherche une éventuelle malformation associée. Il est important de bien examiner les hanches du nouveau-né, bien qu'il ne semble pas exister une incidence accrue de dysplasie de hanches en cas de PBVE. La région lombosacrée est examinée à la recherche d'une manifestation visible d'un dysraphisme spinal. L'action de la musculature extrinsèque est observée, car si elle est déficiente, le diagnostic s'oriente vers celui de PBVE paralytique.

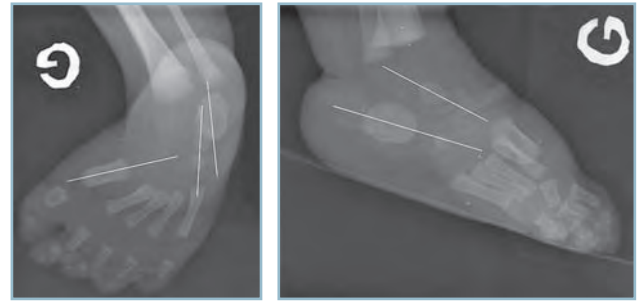
## Diagnostic différentiel

L'attitude en varus équin (*pes supinatus*) est très fréquente. Elle ressemble très fort au PBVE, mais la différence majeure est sa réductibilité. L'examineur peut faire disparaître la déformation en plaçant le pied en éversion, mais l'attitude se reproduit dès qu'on relâche le pied. Souvent, lorsqu'on stimule le bord latéral du pied, on obtient une contraction des fibulaires qui tendent à réduire la déformation. Le pronostic est excellent avec 100 % de correction à l'âge de 6 ans sans aucun traitement [15]. Le traitement n'est souvent pas nécessaire.

Le pied bot varus équin paralytique est secondaire à un myéloméningocèle ou à une maladie neuromusculaire. L'examen de la musculature extrinsèque devrait pouvoir le reconnaître.

## Radiographie

Elle montre la relation entre les différents os du pied. La caractéristique du PBVE est un parallélisme entre l'axe du talus et l'axe du calcaneus sur l'incidence de face comme de profil (figure 5.9). La radiographie permet aussi de confirmer la correction après traitement conservateur ou chirurgical. Un cliché de face et un cliché de profil en flexion dorsale maximale sont utiles.

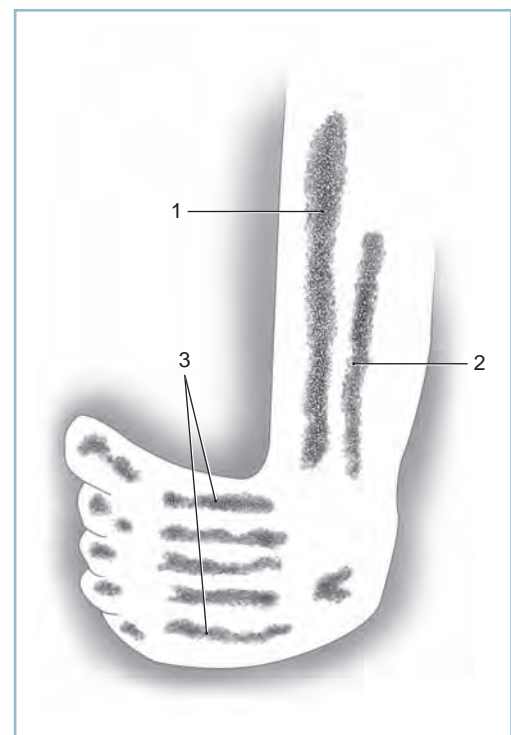


**5.9** L'axe du talus et du calcaneus sont presque parallèles.

L'axe talus-MI de face montre l'adduction de l'avant-pied.

## Diagnostic anténatal

La majorité des PBVE sont désormais déjà diagnostiqués en anténatal par l'échographie réalisée entre la 16<sup>e</sup> et la 20<sup>e</sup> semaine. Le diagnostic est fait lorsque sur la même coupe échographique, les deux os de la jambe et les cinq métatarsiens se voient simultanément (figure 5.10). L'échographie ne permet cependant pas d'émettre le moindre pronostic, car les PBVE légers ou sévères ont le même aspect échographique. L'échographie approfondie et la ponction du liquide amniotique permettent souvent d'éliminer la possibilité d'un PBVE secondaire. Une consultation anténatale avec l'orthopédiste pédiatre permet dans la majorité des cas de rassurer les parents et de leur exposer les possibilités thérapeutiques.



**5.10** Échographie typique à la 25<sup>e</sup> semaine de grossesse.

Le squelette jambier et les métatarsiens sont dans le même plan : (1) tibia, (2) fibula, (3) métatarsiens.



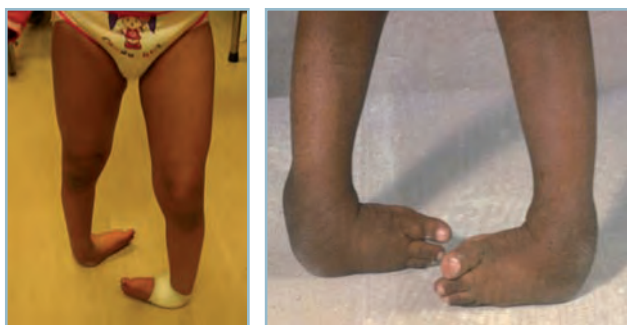## Anatomie pathologique

Le PBVE associe un défaut d'alignement des différents os du pied, mais également une déformation de la forme de ceux-ci. Le talus est globalement hypoplasique. Son col est court et dévié médialement sur le corps. La surface articulaire de la tête du talus est couchée sur la face médiale du col. La trochlée du talus est déjà plus ou moins aplatie par rapport au côté normal. La rotation interne du talus est diminuée dans le PBVE par rapport au pied normal. Le talus est placé en équinisme dans la mortaise tibiofibulaire. Le calcaneus est hypoplasique. Il est incurvé à concavité médiale et ses surfaces articulaires sont déformées. Le bloc calcanéopédieux est en adduction sous le talus. Le naviculaire est étalé et fortement concave en arrière, sa tubérosité médiale est hypertrophique. Il est déplacé sur le versant médial de la tête du talus, mais aussi sur son versant plantaire (creux). Son adduction est telle que son extrémité médiale vient au contact de la malléole médiale constituant une nouvelle articulation.

En plus des anomalies osseuses, une rétraction des parties molles est observée. Les capsules rétractées sont surtout la capsule tibiotalienne postérieure et la capsule talonaviculaire. La capsule sous-talienne postérieure et médiale est rarement rétractée ainsi que la capsule calcanéocuboïdienne [13]. Les «nœuds fibreux» sont constitués de fascias rétractés, de gaines rétractées, voire de ligaments accolés. Le nœud fibreux antéro-médial de Henry fixe l'os naviculaire au tibia. Il est formé du tibia postérieur distal et sa gaine, de la gaine du long fléchisseur commun des orteils et de tissu entre le naviculaire et le tibia. Le nœud postérolatéral fixe le calcaneus à la malléole latérale. Il est formé de la gaine des tendons fibulaires accolé au rétinaculum postérolatéral du cou-de-pied et à l'aponévrose profonde de la jambe [13].

## Histoire naturelle

Sans traitement, le PBVE persiste. L'enfant acquiert cependant la marche (*figure 5.11*). Il marche donc sur le bord latéral du pied. Une bursite se développe sur la face dorsolatérale du pied qui devient la surface de mise en charge du pied. Souvent des escarres et des ostéomyélites surviennent sur les zones d'appui (5<sup>e</sup> métatarsien, cuboïde, etc.).



5.11 PBVE non traités.

- a. Enfant de 5 ans sans prise en charge médicale. Une ostéomyélite chronique s'est développée au niveau du cuboïde.  
b. Enfant de 3 ans sans prise en charge médicale.

## Traitement

L'objectif du traitement est de corriger le pied en le rendant plantigrade, souple et indolore avec une fonction adéquate, et de maintenir ce résultat dans le temps. Cependant, il ne faut pas espérer transformer le PBVE en un pied normal. Il persistera toujours des anomalies telles que l'atrophie du mollet, le raccourcissement du pied, une diminution de la mobilité articulaire, surtout de la cheville, et parfois une inégalité de longueur des membres inférieurs. Le traitement initial est d'abord non opératoire. Deux grands types de traitements non opératoires existent :

- la méthode fonctionnelle ;
- la méthode de Ponseti.

## Méthode fonctionnelle

Développée principalement en France, elle donne d'excellents résultats à condition que le kinésithérapeute en ait l'expérience. La technique développée par Seringe et Chedeville [13] comporte différentes phases. La période de réduction dure en général 8 semaines avec des séances de kinésithérapie quotidienne. Le pied est fixé strictement par des bandes adhésives sur une plaquette rigide selon un protocole bien établi. Le pied une fois fixé sur la plaquette doit être solidarisé à la jambe par une attelle cruropédieuse avec le genou fléchi. La période d'entretien consiste en trois séances hebdomadaires de kinésithérapie. Dans la journée, l'enfant est progressivement libéré de ses attelles cruropédieuses, mais la nuit, la contention se poursuit de manière stricte. Après l'acquisition de la marche, les séances deviennent bihebdomadaires, puis hebdomadaires. Une surveillance est assurée jusqu'en fin de croissance.

## Méthode de Ponseti

Cette technique est, de nos jours, largement répandue dans le monde entier, car elle est fiable, reproductible et donne d'excellents résultats. Elle comporte différentes phases [11]. La phase de réduction commence par la réalisation de plâtres successifs, en général six, changés toutes les semaines et amenant une correction progressive (*figure 5.12*). Dans le premier plâtre, le premier rayon est dorsifléchi pour mettre en tension le fascia plantaire et bloquer l'articulation talonaviculaire. Ensuite, l'avant-pied est abducté et le



5.12 Correction progressive par six plâtres successifs (méthode de Ponseti).



bloc calcanéopédieux est abducté sous le talus. En dernier lieu, l'arrière-pied est dorsifléchi. Les plâtres sont cruropédieux pour mieux contrôler les rotations. À chaque changement de plâtre, le pied est manipulé gentiment. Lorsque le pied peut être amené à l'angle droit (dorsiflexion 0°), une ténotomie d'Achille est réalisée en percutané. Ponseti considère le tendon d'Achille comme la seule structure qui ne peut être allongée par le plâtre. Après ce petit geste chirurgical, le pied est encore plâtré durant 3 semaines en position de dorsiflexion maximale pour que le tendon d'Achille cicatrise. La phase d'entretien vient ensuite avec le port d'attelles de Denys-Browne jour et nuit durant 3 mois. Les attelles ne sont par la suite portées que la nuit jusqu'à l'âge de 4 ans en principe. Ce traitement permet d'éviter la libération chirurgicale complète dans la majorité des cas (98,7%) [10].

## Traitement chirurgical

La chirurgie est indiquée en cas d'échec du traitement conservateur. Il est préférable de réaliser l'intervention à partir de 8 à 10 mois, juste avant l'âge de la marche [13]. Les chirurgies trop précoces, voire néonatales, n'ont pas tenu leur promesse. Les techniques chirurgicales sont bien décrites mais ne font pas l'objet de ce chapitre. Deux grandes voies d'abord sont utilisées :

- l'abord postéromédial [13] ;
- la voie de Cincinnati (incision en fer à cheval depuis la base du 1<sup>er</sup> métatarsien passant au-dessus du talon jusqu'à l'articulation calcanéo-cuboïdienne) [5].

Toutes les parties molles rétractées et les nœuds fibreux doivent être libérés. Pour éviter une hypercorrection, certaines structures sont à préserver. Il s'agit surtout du ligament interosseux talocalcanéen de la capsule talocalcanéenne médiale et du rétinaculum des tendons fléchisseurs (ligament annulaire médial) [13].

Chez l'enfant après l'âge de 2 ans, qui conserve une supination dynamique de l'avant-pied résiduelle (après traitement orthopédique ou chirurgical), un transplant du tibial antérieur sur le dos du pied peut être réalisé.

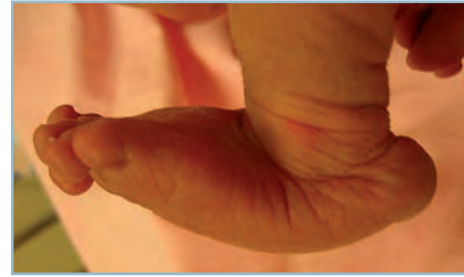## PIED CONVEXE CONGÉNITAL

### Définition

Le pied convexe congénital (*congenital vertical talus*) est caractérisé par une luxation dorsolatérale du naviculaire sur le col du talus. Le talus est fixé en flexion plantaire extrême et rigide (position verticale). L'arrière-pied est en éversion. Le médio-pied est en dorsiflexion fixée sur l'arrière-pied (*figure 5.13*).

### Épidémiologie, pathogénèse

Cette malformation rare correspond dans la moitié des cas à une anomalie isolée et, dans l'autre moitié, à une maladie génétique ou neuromusculaire associée. L'atteinte est bilatérale dans 50% des cas. Parfois, l'anomalie est transmise génétiquement sur le mode autosomique dominant à pénétrance variable. Les cas associés à un myéloméningocèle, une agénésie sacrée ou une diastématomyélie sont secondaires à un déséquilibre musculaire. L'anomalie se retrouve également dans l'arthrogrypose multiple congénitale ou l'arthrogrypose distale.



**5.13** Aspect typique d'un pied convexe congénital avec l'aspect convexe de la plante du pied, l'équin fixé de l'arrière-pied et la dorsiflexion du médio-pied sur l'arrière-pied.

## Examen clinique

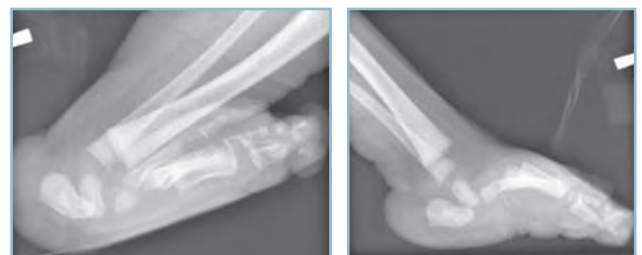
Le pied convexe congénital ressemble à « une chaise à bascule » avec la plante du pied qui est convexe (*figure 5.13*). L'arrière-pied est en équinovalgus fixé, tandis que le médio-pied est en dorsiflexion par rapport à l'arrière-pied. Cette déformation est rigide et il est impossible de la réduire par manipulation. L'arche plantaire ne peut être recréée.

## Diagnostic différentiel

Le diagnostic différentiel se fait, d'une part, avec le pied calcanéo-valgus positionnel (dans ce cas le pied est souvent d'emblée réductible et l'arche plantaire peut être recréée par manipulation), d'autre part, avec le *bowing* postéromédial du tibia (dans ce cas, il existe une courbure tibiale) et enfin avec la déformation du pied en équin et en valgus associée à l'hémimélie fibulaire. Dans ce cas, la fibula est absente ou fortement hypoplasique.

## Radiographie

Il est recommandé de réaliser une radiographie qui confirme le diagnostic. Des clichés dynamiques en dorsiflexion maximale et en flexion plantaire montrent que dans toutes les incidences, le talus reste « vertical ». Le naviculaire n'étant pas ossifié à la naissance, la luxation dorsale du naviculaire par rapport à la tête du talus ne sera visible qu'indirectement. Sur le cliché en flexion plantaire maximale, l'avant-pied reste translaté dorsalement par rapport à l'arrière-pied (*figure 5.14*).



**5.14** Radiographie du pied convexe congénital. a | b

a. Cliché en flexion dorsale maximale : le talus reste en équin (position verticale).

b. Cliché en flexion plantaire maximale : le talus est toujours en équin. L'avant-pied se trouve luxé dorsalement par rapport au talus (le naviculaire non encore ossifié est luxé dorsalement par rapport à la tête du talus).

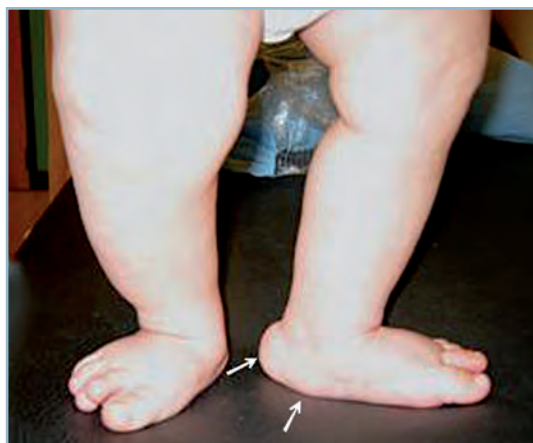L'échographie peut tout aussi clairement confirmer le diagnostic en montrant la luxation dorsale du naviculaire.

## Anatomie pathologique

Le talus est en équin extrême. Le calcanéus est éversé. Le naviculaire est luxé dorsalement par rapport au talus. Il existe des rétractions du tibial antérieur, du long extenseur de l'hallux, du court extenseur de l'hallux, des fibulaires long et court et du tendon d'Achille.

## Histoire naturelle

Le pied convexe congénital non traité persiste. L'enfant acquiert la marche (*figure 5.15*). La tête du talus fixée en équin devient la zone de charge prédominante du pied avec développement de callosité et parfois apparition de douleurs. Le talon ne touche pas le sol. Certains pieds convexes mal diagnostiqués à la naissance ne sont reconnus qu'après l'acquisition de la marche.



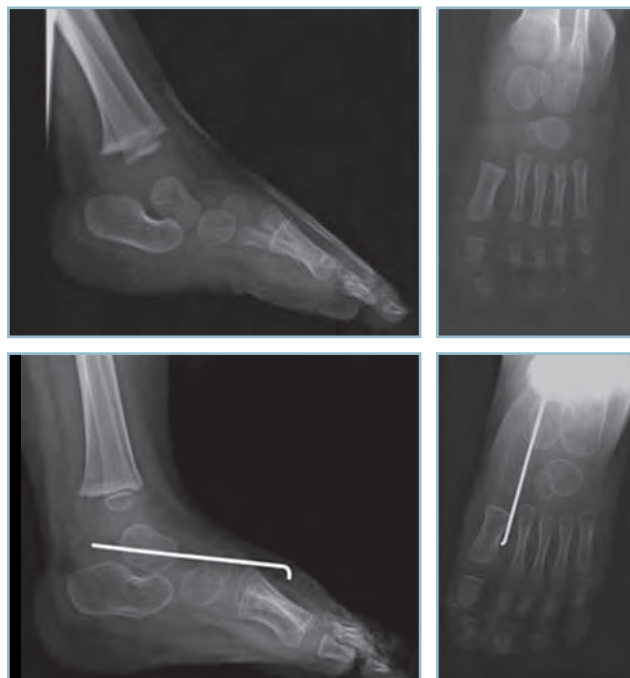
**5.15** Enfant de 15 mois faisant ses premiers pas sur ses pieds convexes congénitaux.

L'appui se fait principalement sur la tête du talus. Le talon est un peu décollé du sol.

## Traitement

Le traitement peut commencer par une tentative conservatrice, bien que la chance d'éviter la chirurgie est bien plus minime que dans le pied bot varus équin. Le traitement par plâtres successifs se fera à l'inverse de celui du PBVE. Le pied est placé en flexion plantaire et en varus. Le but est d'essayer de réduire le naviculaire sur la tête du talus. La majorité de ces pieds nécessitent cependant une correction chirurgicale. Celle-ci consiste en un allongement postéro-latéral (allongement du tendon d'Achille et des fibulaires et capsulotomies) et un allongement des tendons rétractés en dorsolatéral et réduction de l'articulation talonaviculaire (*figure 5.16*).

Plus récemment, un traitement non opératoire calqué sur la méthode de Ponseti dans le PBVE a été décrit pour le pied convexe congénital [8]. Il consiste en l'application de plâtres successifs en flexion plantaire et en varus. Après réduction, une chirurgie limitée est réalisée consistant en une ténotomie percutanée du tendon d'Achille, un allongement du tibial antérieur et parfois du court fibulaire, et un brochage percutané de la talonaviculaire. Les résultats préliminaires semblent excellents.



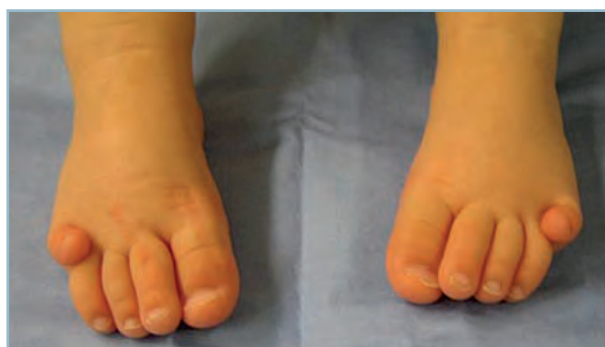**5.16** Chirurgie du pied convexe congénital avec réduction et brochage de l'articulation talonaviculaire.

a, b. Radiographies préopératoires.  
c, d. Radiographies postopératoires.

## QUINTUS VARUS SUPRADDUCTUS

### Définition

Le quintus varus supradductus, ou 5<sup>e</sup> orteil chevauchant congénital, est une subluxation dorsomédiale de l'articulation métatarso-phalangienne du 5<sup>e</sup> rayon présente à la naissance. Le 5<sup>e</sup> orteil est déplacé dorsalement et proximale, en adduction et rotation latérale, croisant la base du 4<sup>e</sup> orteil (*figure 5.17*).



**5.17** Aspect typique d'un quintus varus supradductus bilatéral.

### Épidémiologie, pathogenèse

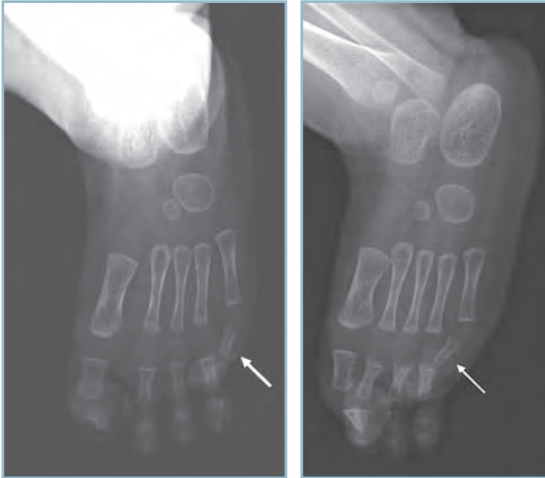L'incidence est inconnue, mais il s'agit d'une anomalie fréquente. Il n'y a pas de prédisposition de sexe. L'atteinte bilatérale se retrouve dans 20 à 33% des cas. La cause est inconnue. Il existe une tendance familiale.

## Examen clinique

La déformation est irréductible. Le 5<sup>e</sup> orteil est subluxé dorsomédialement. Il faut rechercher une pathologie associée : metatarsus adductus (26 %), pied bot varus équin (17 %), maladie neurologique, etc.

## Radiographie

La radiographie montre une subluxation dorsomédiale au niveau de l'articulation MTP (*figure 5.18*).



**5.18** Radiographie d'un quintus varus supraductus.

## Anatomie pathologique

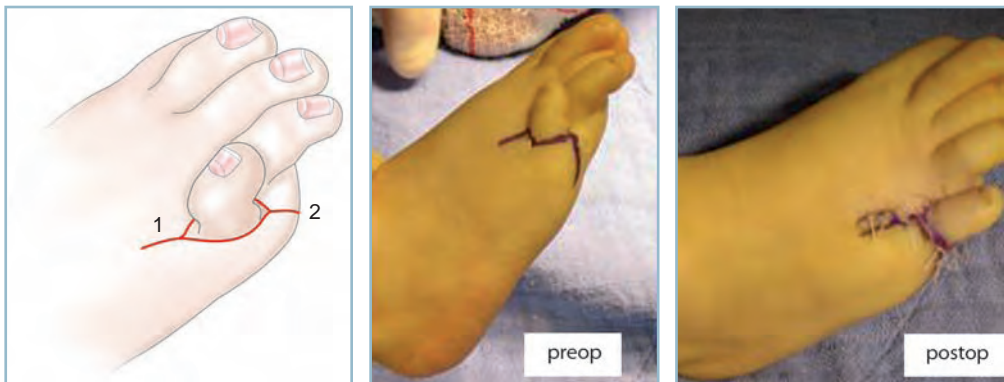Il existe une subluxation dorsale de P1 sur le 5<sup>e</sup> métatarsien avec rétraction capsuloligamentaire dorsale de la MTP. L'extenseur du 5<sup>e</sup> orteil est rétracté. Il existe une rétraction cutanée de la base de la commissure 4-5. Le 5<sup>e</sup> orteil est en rotation externe, sa pulpe regarde donc en dedans. Parfois, il s'y associe des déformations osseuses, dont une crosse de la tête de M5 (la surface articulaire de la tête de M5 regarde en haut et en dedans).

## Histoire naturelle

Une correction spontanée peut se produire (13% des cas) jusqu'à l'âge de 3 ans. En cas de persistance, cette déformation entraîne une douleur et une gêne au chaussage dans plus de la moitié des cas. En outre, elle entraîne une gêne esthétique indéniable.

## Traitement

Les mesures conservatrices (*taping, strapping*) peuvent parfois se révéler efficaces. En cas d'échec de celles-ci et en cas de gêne ou de douleur, une intervention peut être indiquée. L'opération la plus répandue est l'intervention de Butler. Une incision est réalisée en forme de raquette avec un double manche dorsal et plantaire. Le manche plantaire est plus long que le dorsal. Les pédicules neurovasculaires sont disséqués et préservés. Le tendon extenseur est sectionné. La capsule MTP est ouverte en dorsal, puis en médial et en latéral. La peau est suturée en avançant le lambeau plantaire de manière à attirer l'orteil vers le bas (*figure 5.19*).



**5.19** Opération de Butler. Incision en raquette à deux manches : (1) manche dorsal, (2) manche plantaire plus long. La raquette fait le tour de la base du 5<sup>e</sup> orteil.

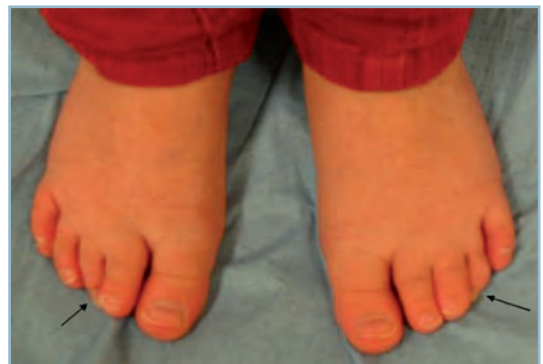## ORTEIL CHEVAUCHÉ (*CURLY TOE*)

### Définition

Cette affection touche surtout le 3<sup>e</sup> et/ou le 4<sup>e</sup> orteil, parfois le 2<sup>e</sup> orteil. L'orteil est en flexion, en varus et en rotation externe au niveau des articulations interphalangiennes. L'orteil se « courbe » sous l'orteil plus médial (*figure 5.20*).

### Épidémiologie

Il s'agit d'une anomalie très commune, souvent bilatérale et symétrique. Il y a une forte incidence familiale.



**5.20** Aspect typique d'un orteil chevauché. 3<sup>e</sup> orteil à droite, 4<sup>e</sup> orteil à gauche.



## Examen clinique

Il s'agit surtout des 3<sup>e</sup> et 4<sup>e</sup> orteils. L'orteil est en flexion, varus et rotation externe. L'ongle regarde latéralement. L'orteil se place donc sous l'orteil adjacent. L'anomalie est souvent réductible à la naissance.

## Radiographie

La radiographie n'est pas nécessaire.

## Anatomie pathologique

Le long fléchisseur et le court fléchisseur sont rétractés. Les capsules articulaires ne sont pas rétractées.

## Histoire naturelle

La plupart des orteils chevauchés se corrigent spontanément. Ils peuvent devenir symptomatiques chez l'enfant plus âgé, l'adolescent et l'adulte : gêne au chaussage, durillon, rougeur, etc.

## Traitement

Le stretching, le taping et le strapping n'ont par montré leur efficacité dans le traitement. La famille doit être rassurée quant à la bénignité de l'affection. Après l'âge de la marche, des orthoplasties en silicone peuvent être placées pour empêcher une gêne dans la chaussure. La chirurgie n'est indiquée qu'en cas de gêne importante (douleur, callosité, rougeur) ou en cas de demande esthétique importante.

La ténotomie seule du long fléchisseur de l'orteil a montré d'aussi bons résultats que si le fléchisseur est transféré sur l'extenseur [9].

## POLYDACTYLIE

### Définition

La polydactylie est une malformation congénitale dans laquelle un ou plusieurs orteils sont dupliqués. Le métatarsien peut aussi être dupliqué complètement ou partiellement. Si l'orteil dupliqué n'est pas séparé de l'orteil plus normal, on parle alors de polysyndactylie.

### Épidémiologie

L'incidence de la polydactylie est de 0,3 à 1,3/1000 naissances vivantes chez les blancs et de 3,6 à 13,9/1000 chez les noirs. Les troubles sont bilatéraux dans 50% des cas et il y a association avec une polydactylie des mains dans 34% des cas.

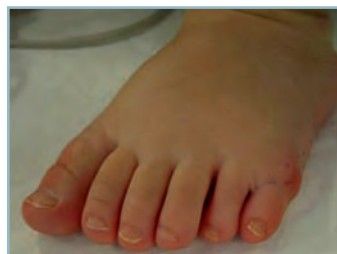### Pathogénèse

La polydactylie peut être transmise génétiquement sur le mode autosomal dominant à expression variable. Trente pour cent des

individus affectés ont des antécédents familiaux. La pathogénie exacte est encore inconnue.

## Examen clinique (figure 5.21)

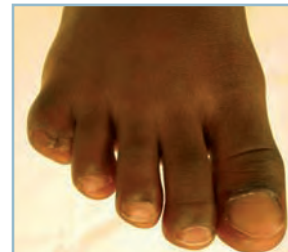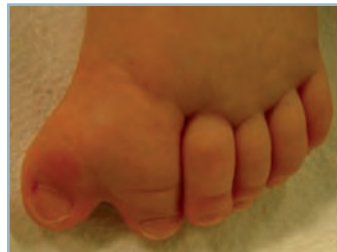La polydactylie est dite préaxiale si c'est l'hallux qui est dupliqué, postaxiale si c'est le 5<sup>e</sup> orteil qui est dupliqué, et centrale si ce sont les rayons centraux qui sont dupliqués. La polydactylie est postaxiale dans 79% des cas, préaxiale dans 15% et centrale dans 6%. Il faut rechercher une syndactylie même incomplète. Les ongles peuvent être séparés ou réunis en cas de polysyndactylie.



### 5.21 Radiographie de polydactylies.

- a. Polydactylie postaxiale.
- b. Polysyndactylie préaxiale.
- c. Polysyndactylie postaxiale.

a  
b | c



## Radiographie

La radiographie ne doit pas nécessairement être faite dès la naissance mais doit être réalisée avant l'opération. Elle montre l'anomalie au niveau des phalanges et au niveau des métatarsiens. Elle indique si une polysyndactylie est simple (seuls les tissus mous sont attachés) ou complexe (fusion osseuse) (figure 5.22).

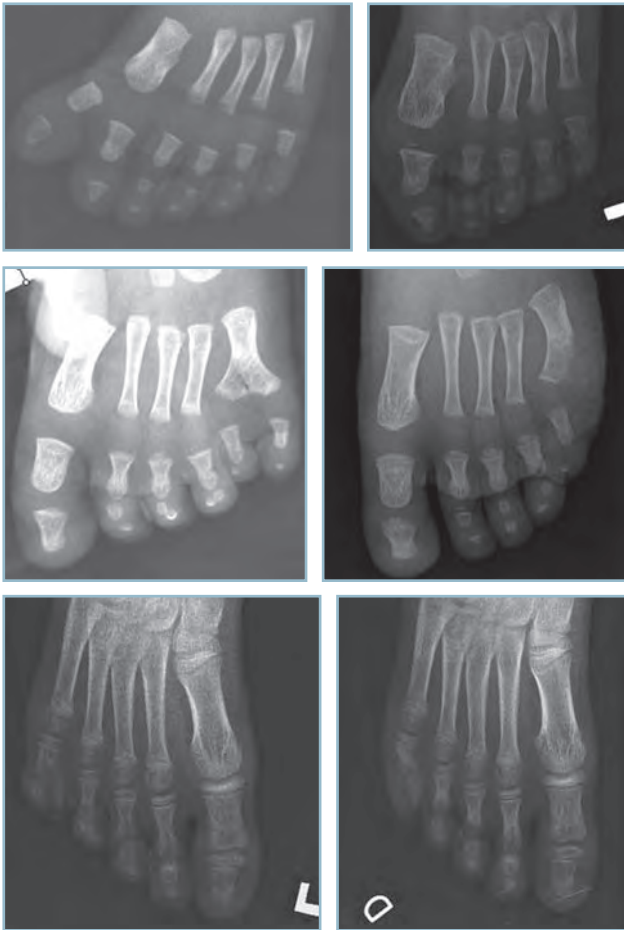## Histoire naturelle

Sans opération, la polydactylie entraîne une gêne au chaussage, surtout si elle est préaxiale. Le port de chaussures larges est alors nécessaire.

## Traitement

Le traitement chirurgical est en général réalisé aux alentours de l'âge de 1 an. Il a surtout pour but d'améliorer le chaussage et également l'esthétique du pied. L'orteil qui doit être réséqué est souvent le plus éloigné de l'axe du pied, soit le plus médial dans la polydactylie préaxiale et le plus latéral dans la polydactylie postaxiale. Si le métatarsien est complètement dupliqué, il doit être réséqué. S'il est bifurqué en « Y », le bras anormal doit être réséqué. Si la tête est élargie, une partie de celle-ci sera réséquée en prenant soin de ne pas léser la virole péri-chondrale, ni le cartilage de croissance (figure 5.22).





**5.22** Diverses formes de polydactylies.

a, b. Polydactylie préaxiale. Fréquemment, l'orteil surnuméraire est dévié médialement. La tête du 1<sup>er</sup> métatarsien est élargie et s'articule avec les deux orteils.  
 b. Résultat postopératoire.  
 c, d. Polydactylie postaxiale avec métatarsien bifurqué en «Y». La branche latérale du «Y» a été réséquée.  
 e, f. Polysyndactylie postaxiale : deux phalanges se trouvent dans l'orteil surnuméraire.

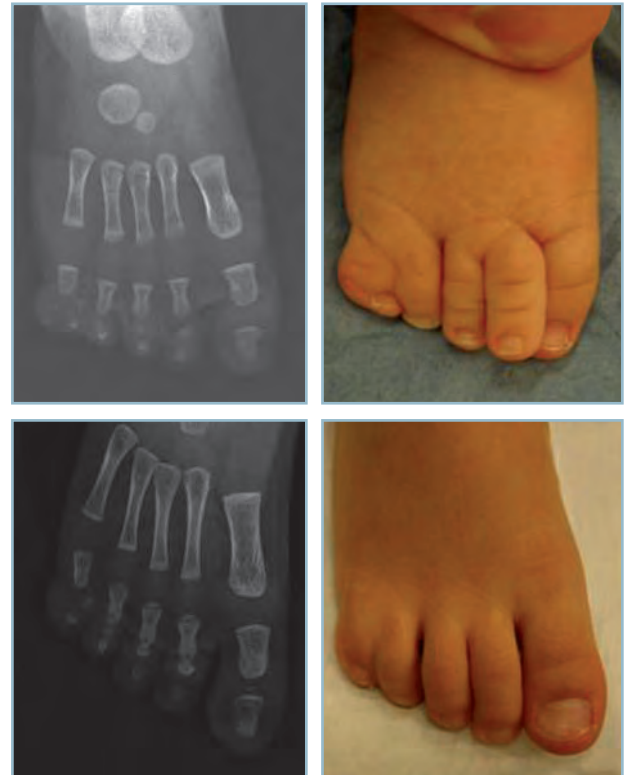
a	b
c	d
e	f

En cas de polysyndactylie, les phalanges et l'ongle surnuméraire sont réséqués par une incision en raquette. Une forme fréquente de polysyndactylie postaxiale consiste en un 6<sup>e</sup> orteil constitué de deux dernières phalanges et d'une syndactylie du 4<sup>e</sup>-5<sup>e</sup> et 6<sup>e</sup> orteils. Dans ce cas les phalanges dupliquées sont réséquées, mais la syndactylie 4<sup>e</sup>-5<sup>e</sup> orteil est laissée pour ne pas risquer une déviation latérale du 5<sup>e</sup> orteil (*figure 5.23*).

## SYNDACTYLIE

### Définition

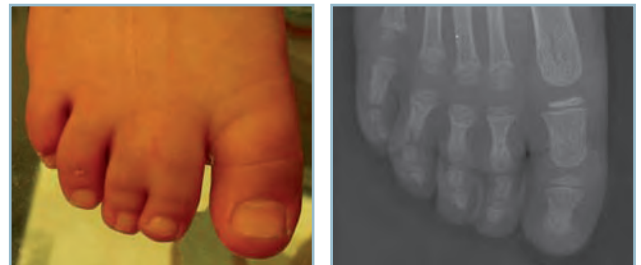Une syndactylie d'orteil est une absence de séparation entre deux orteils (*figure 5.24*). Elle peut être complète (toute la commissure) ou incomplète (une partie de la commissure), simple (cutanée) ou complexe (osseuse). Il y a rarement une déviation d'orteil. Le pied n'est pas élargi.



**5.23** Polysyndactylie postaxiale très commune.

a, b. Un 6<sup>e</sup> orteil constitué de deux phalanges et syndactylie des 4<sup>e</sup>-5<sup>e</sup>-6<sup>e</sup> orteils.  
 c, d. Résultat postopératoire. La syndactylie 4-5 est laissée pour éviter une déviation du 5<sup>e</sup> orteil.

a	b
c	d



**5.24** Syndactylie simple 2<sup>e</sup>-3<sup>e</sup> orteils incomplète.

## Épidémiologie

La syndactylie d'orteil est très fréquente. Elle est souvent transmise génétiquement. Elle est fréquemment bilatérale.

## Radiographie

La radiographie n'est pas nécessaire le plus souvent. Elle est utile uniquement pour les syndactylies complexes.

## Histoire naturelle

La syndactylie d'orteil reste asymptomatique et ne donne pas de problème de chaussage ou de problème fonctionnel.

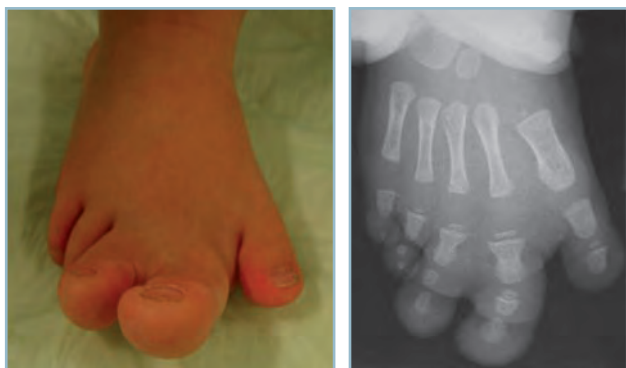## Traitement

Aucun traitement ne se justifie. Les cicatrices sont moins cosmétiques que la syndactylie elle-même.

## MÉGALODACTYLIE

### Définition

Il s'agit d'une forme de gigantisme (hypertrophie congénitale) limitée à certains rayons du pied (*figure 5.25*).



**5.25** Mégalodactylie touchant les 2<sup>e</sup> et 3<sup>e</sup> rayons du pied.

### Épidémiologie

La mégalodactylie peut être isolée ou rentrer dans le cadre d'un syndrome, tel que la neurofibromatose, le syndrome de Klippel-Trenaunay, le syndrome de Proteus.

L'incidence est très faible. Il y a une prédominance masculine. Le 2<sup>e</sup> rayon est le plus souvent atteint, suivi du 3<sup>e</sup> rayon. Plusieurs rayons sont atteints dans 50 % des cas.

### Pathogenèse

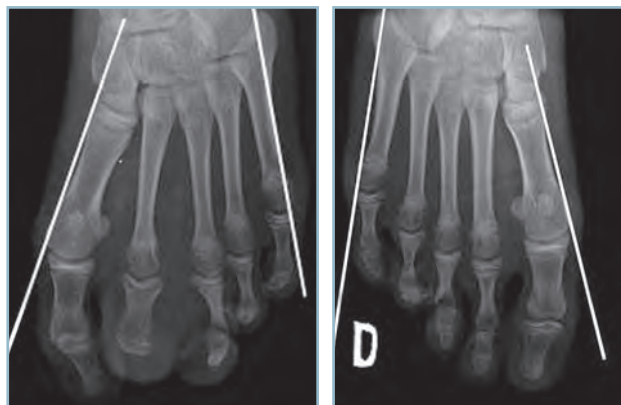
La cause est inconnue. Dans les formes liées à une neurofibromatose, on suppose l'existence d'un trouble de l'action modératrice des structures nerveuses normales sur la croissance des tissus. En présence d'anomalies vasculaires, la stase veineuse ou une fistule artérioveineuse serait responsable de la croissance excessive (l'anoxémie relative stimulerait les cartilages de croissance).

### Examen clinique

L'orteil paraît élargi dès la naissance. Il faut rechercher des signes cliniques de neurofibromatose et de syndrome de Klippel-Trenaunay, bien que les signes de neurofibromatose soient rarement déjà présents à la naissance. Il faut mesurer la taille relative de tous les membres pour rechercher une éventuelle hémihypertrophie (hypertrophie d'un hémicorps).

## Radiographie

La radiographie montre si le métatarsien est atteint, ce qui survient dans plus de 50 % des cas. Il faut mesurer l'angle d'élargissement des métatarsiens (angle M1-M5) (*figure 5.26*). Cet angle indique l'importance de l'élargissement de l'avant-pied. Il peut être comparé au côté normal en cas d'atteinte unilatérale.



**5.26** Adolescente de 12 ans avec mégalodactylie des 2<sup>e</sup> et 3<sup>e</sup> rayons, traitée par amputation de P2 et P3, et épiphysiodèse de M2 au niveau du 2<sup>e</sup> rayon. L'angle M1-M5 reste supérieur de 10° par rapport au côté controlatéral. Elle continue à être gênée au chaussage.

## Anatomie pathologique

Il existe un excès de longueur, mais également une augmentation de la circonférence du squelette du rayon atteint. Du tissu fibro-adipeux en excès est aussi responsable de l'augmentation du diamètre de l'orteil.

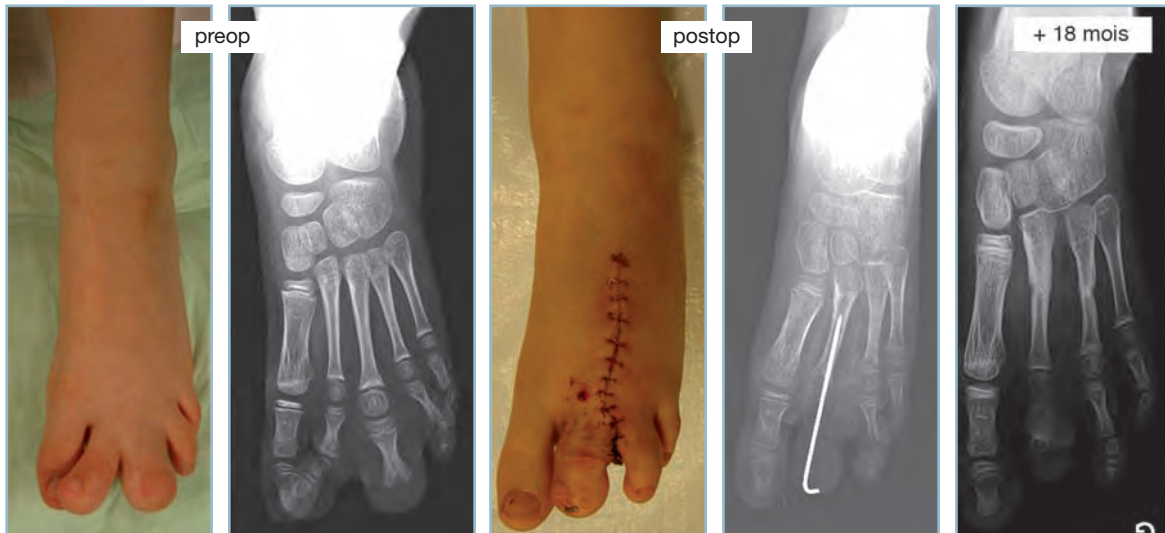
## Histoire naturelle

La macrodactylie peut rester statique – l'élargissement reste stable proportionnellement aux autres orteils –, ou elle peut être progressive – la disproportion se majore avec le temps. La progression est la plus commune au niveau du pied. Le chaussage peut être fortement perturbé par l'hypertrophie des orteils atteints.

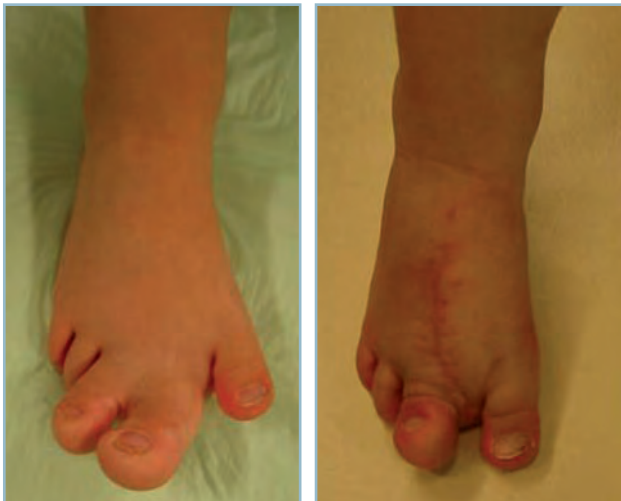## Traitement

Le but du traitement est de produire un pied indolore, acceptable d'un point de vue cosmétique et qui peut s'accommoder à des chaussures habituelles. Les opérations d'épiphysiodèses, de résections partielles de phalanges et de résection de tissus mous ne font que raccourcir mais ne diminuent pas la largeur et la taille du pied.

En cas d'atteinte métatarsienne d'un rayon latéral, il est préférable de réaliser la résection du rayon pour retirer tous les tissus hypertrophiques osseux et mous (*figures 5.27 et 5.28*). L'aspect esthétique est plus plaisant que l'amputation d'orteil qui ne diminue pas la largeur de l'avant-pied. La résection d'un rayon permet de réduire l'angle M1-M5 d'environ 10°. La résection est donc



**5.27** Enfant de 3 ans qui a déjà été opéré par amputation partielle du 3<sup>e</sup> orteil. Reprise par résection du 3<sup>e</sup> rayon et résection de la 1<sup>re</sup> phalange du 2<sup>e</sup> rayon.



**5.28** Mégalodactylie importante rendant le chaussage de l'enfant impossible. Résultat 6 mois après résection du 2<sup>e</sup> rayon et de la 1<sup>re</sup> phalange du 3<sup>e</sup> rayon. L'élargissement de l'avant-pied a bien été réduit. Le pied est facilement chaussable.

indiquée quand l'angle M1-M5 est augmenté de 10° ou plus par rapport au pied normal [4]. Pour des formes légères où l'angle est < 10°, un raccourcissement diaphysaire répété du métatarsien et une réduction des tissus mous peut être une option si les parents n'acceptent pas l'amputation du rayon [4].

Concernant le premier rayon, l'hallux et le 1<sup>er</sup> métatarsien contribuent substantiellement à la charge et à la marche, si bien que la résection n'est pas envisageable. Un raccourcissement du 1<sup>er</sup> métatarsien au niveau diaphysaire peut être réalisé plusieurs fois au cours de la croissance. Une épiphysiodèse de M1 peut aussi être réalisée, mais il existe un risque d'hyper-raccourcissement de M1 [4]. On peut aussi attendre l'âge où la longueur du rayon équivaut à celle du même rayon correspondant du pied du parent du même sexe.

Le timing de l'opération dépend de la sévérité de la macrodactylie. Lorsqu'elle est légère, le patient attend en général qu'il soit gêné au niveau du chaussage. En cas de mégalodactylie sévère, l'intervention peut être réalisée à partir de l'âge de 6 mois [4]. Une observation plus longue n'offre aucun avantage.

## PIED FENDU – ECTRODACTYLIE

### Définition

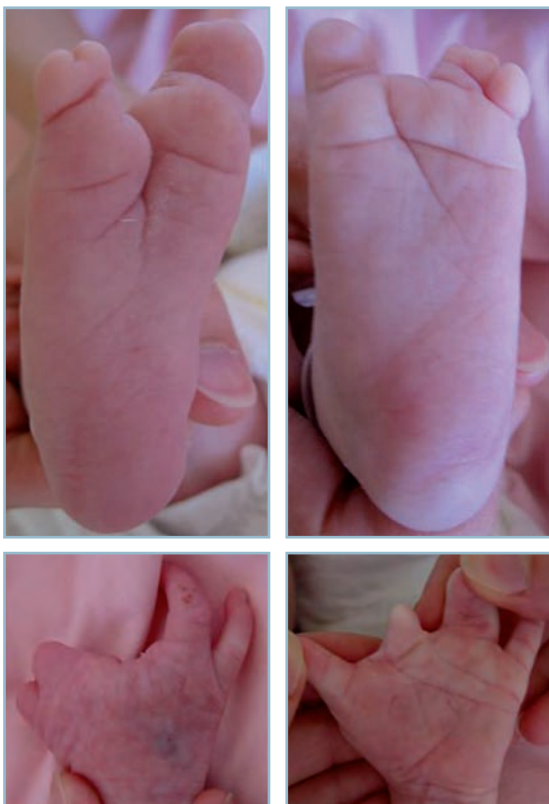Le pied fendu est une malformation congénitale, où il existe, à des degrés divers, une déficience des rayons centraux. Le terme «ectrodactylie» signifie absence congénitale d'une partie ou de tout un orteil. Le terme «pied en pince de homard» ne devrait plus être utilisé.

### Épidémiologie

L'incidence de main/pied fendus est de 1/20 000 naissances (figure 5.29). La malformation touche le plus souvent la main droite (39,5%) et touche les quatre membres dans 9,3% des cas. La transmission se fait sur un mode autosomal dominant à pénétrance incomplète. Le pied fendu unilatéral sans malformations associées des mains est plus rare (1/150 000).

### Pathogénèse

La crête ectodermique apicale induit le développement normal du bourgeon de membre. Un défaut de la crête par influence génétique ou toxique peut induire une syndactylie osseuse par déficit de différenciation, une polydactylie par différenciation excessive ou un déficit central par lésion sélective de la crête correspondant aux rayons centraux.



5.29 Nouveau-né avec malformation des quatre membres : pieds et mains fendus.

## Examen clinique

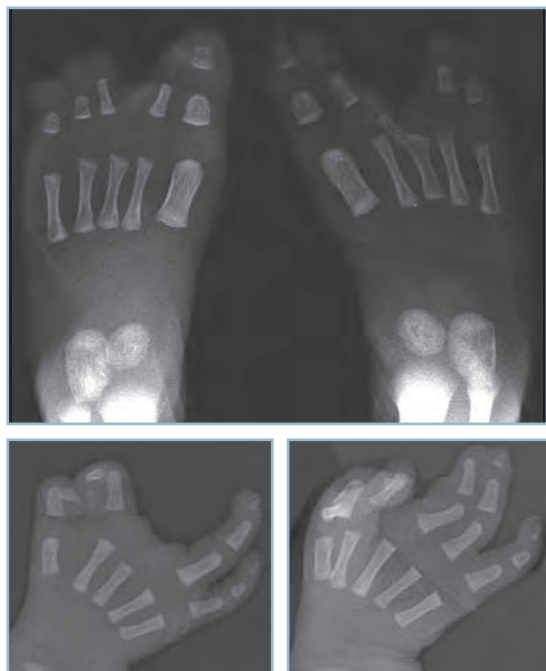Le pied fendu peut varier d'un simple approfondissement de la commissure interdigitale à la déficience des rayons centraux typique. Les anomalies associées doivent être recherchées :

- mains fendues ;
- fente labiopalatine ;
- surdité ;
- anomalies du système urinaire ;
- pouce triphalangé ;
- hémimélie tibiale.

Une échographie du système urinaire est indiquée.

## Radiographie (figure 5.30)

La classification de Blauth et Borish [2] sépare les pieds fendus en six groupes en fonction du nombre de métatarsiens atteints.



5.30 Radiographie de pieds et mains fendus.

## Anatomie pathologique

Il s'agit d'un défaut de formation des rayons centraux. Il peut aussi coexister une duplication ou une malorientation osseuse. Des synostoses peuvent être retrouvées au niveau du tarse et au niveau des phalanges [2].

## Histoire naturelle

Les patients avec pieds fendus vont en général bien. Ils n'ont pas de douleur lorsqu'ils portent des chaussures adaptées. Un élargissement important de l'avant-pied peut survenir rendant tout chaussage impossible. Des callosités douloureuses peuvent survenir sur les têtes du métatarsien médial et latéral.

## Traitement

Un chaussage adapté doit être réalisé dans un premier temps. Si l'avant-pied s'élargit et rend impossible le port de chaussures normales sans douleur ou callosité, une option chirurgicale peut être envisagée. Des ostéotomies peuvent être réalisées à la base du rayon latéral et médial pour diminuer la largeur du pied.



## SYNOSTOSE ET DÉSYNOSTOSE

P. MALDAGUE

*Les coalitions tarsiennes sont des anomalies morphologiques caractérisées par la persistance d'un pont entre certains os. Elles entraînent une réduction de la mobilité et s'accompagnent fréquemment d'autres anomalies anatomiques. Ces coalitions peuvent être osseuses (synostoses), cartilagineuses (synchondroses) ou fibreuses (syndesmoses). Ces différences peuvent rendre le diagnostic plus délicat mais modifient peu la symptomatologie et encore moins le traitement. Dans un souci de simplification, nous parlerons de fusion, de synostose ou de coalition tarsienne pour décrire ces ponts quelque soit le type, la localisation ou l'étendue. Les synostoses du pied sont connues depuis longtemps. La première description aurait été faite par Buffon en 1769, puis par Cruveilhier en 1829.*

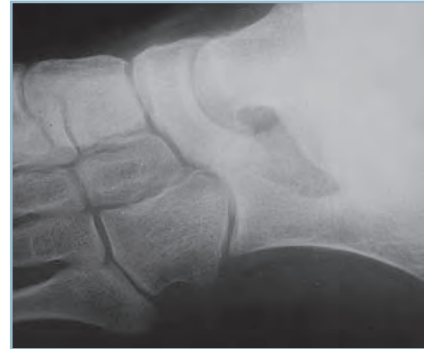### LOCALISATION ET FRÉQUENCE

Les synostoses peuvent siéger entre tous les os du pied. Cependant, les formes talocalcanéenne (TC) et calcanéonaviculaire (CN) rendent compte, à parts égales, de 80 à 90% des synostoses.

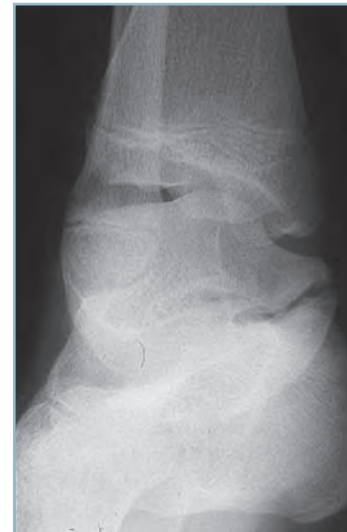Dans les formes CN, il existe un pont entre le bord latéral du naviculaire et le processus antérieur du calcaneus (figure 5.31).

Dans les synostoses TC, l'atteinte peut concerner toutes les facettes. C'est la facette moyenne qui est le plus souvent concernée, parfois en combinaison avec d'autres (figures 5.32 et 5.33a, b).

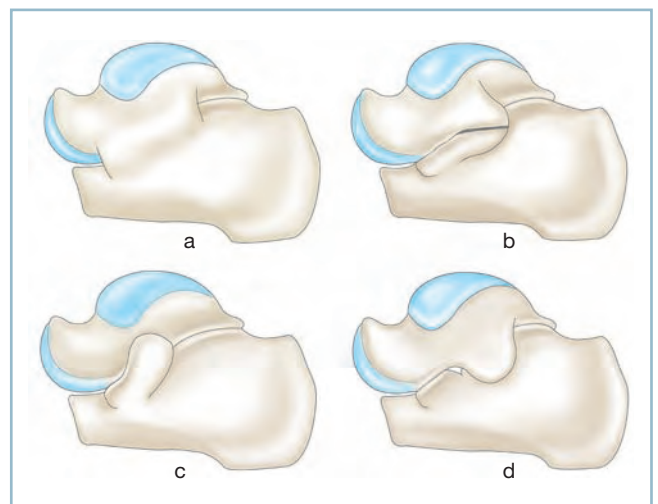
À côté des coalitions tarsiennes proprement dites, il existe des formes rudimentaires qui s'en approchent [34]. Harris [25] décrit 14 cas de forme rudimentaire TC de découverte peropératoire. Il s'agit de blocs osseux descendant du corps du talus vers la face médiale du calcaneus et inversement (figure 5.33c, d). Plusieurs auteurs, dont Hardy et Pouliquen [24], décrivent un bec calcanéen long responsable d'une symptomatologie identique à celle des synostoses. En principe, le processus antérieur du calcaneus est court et arrondi et reste à une distance de 5 à 10 mm du naviculaire. Dans certains cas, il est trop long et s'insinue entre la tête du talus et le cuboïde allant presque jusqu'à toucher le naviculaire (figures 5.34 et 5.35). Dans ces conditions, un mouvement de supination crée un effet de casse noix, le processus étant pincé entre ces deux structures osseuses. L'exploration chirurgicale confirme l'invagination du processus jusqu'à toucher le naviculaire et met en évidence des lésions cartilagineuses au niveau de la tête du talus. Le diagnostic radiologique peut-être fait sur une incidence de trois quarts latérale. Le critère retenu est une distance processus – naviculaire inférieure à 5 mm. Le traitement est identique aux autres synostoses ; en cas d'échec du traitement conservateur, la résection du processus laissant un espace libre d'un centimètre redonne au pied des mouvements d'amplitude nor-



5.31 Synostose osseuse calcanéo-naviculaire.

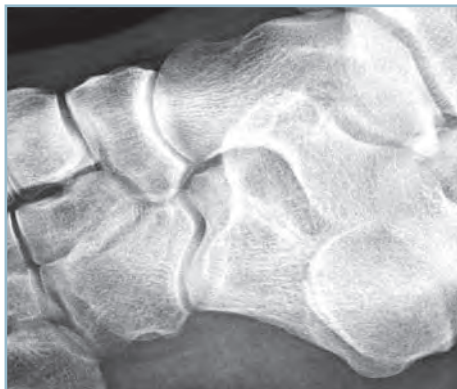

5.32 Syndesmosse talocalcanéenne.

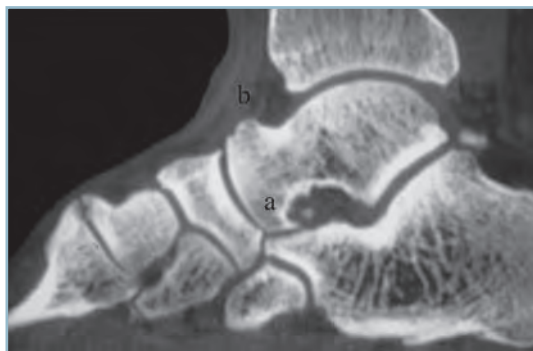


5.33 Variations schématiques des coalitions talocalcanéennes.

- a. Synostose TC.
- b. Synchondrose TC.
- c, d. Formes rudimentaires.



5.34 Bec calcanéen long.



5.35 Imagerie par CT-scan d'un bec calcanéen long.

a. Bec calcanéen long.

b. Ostéophyte dorsal du col du talus.

male et soulage les symptômes. La fréquence des formes familiales ou bilatérales, l'association à d'autres synostoses et la communauté clinique et thérapeutique amènent à penser qu'il s'agit d'une anomalie congénitale assimilable aux synostoses.

La fréquence des coalitions est estimée à 1 à 2%. L'atteinte est bilatérale dans 40 à 60% des cas et multiple dans 20% des cas. Le caractère familial est constamment retrouvé. Certaines formes peuvent avoir un caractère ethnique. Ainsi, Kumai [27] trouve 30% de synostoses cunéonaviculaires dans la population japonaise. Plusieurs arguments font penser que la fréquence des synostoses est peut-être sous-estimée. Beaucoup d'études ne concernent qu'une population pédiatrique et n'incluent donc pas les diagnostics fait chez l'adulte. De nombreux cas sont asymptomatiques [29] et les diagnostics fortuits ou peropératoires ne sont pas rares. Cliniquement et radiologiquement, le diagnostic différentiel avec l'arthrose est parfois difficile. La radiologie conventionnelle est peu spécifique dans de nombreuses localisations. Certaines études qui associent radiographies, CT-scan et dissection montrent une incidence beaucoup plus élevée (12,7% dans le travail de Solomon [35]). Enfin, la fréquence des formes rudimentaires est, elle aussi, très probablement sous-estimée.

## ÉTIOLOGIE ET HÉRÉDITÉ

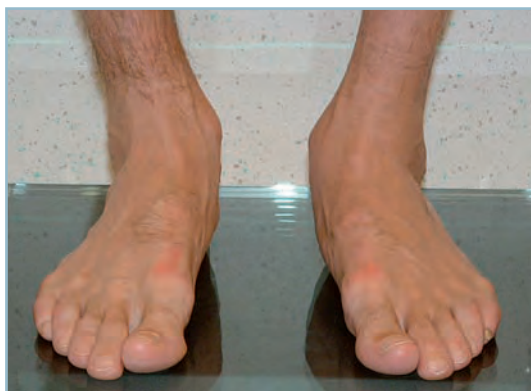Talus, calcaneus, naviculaire et cuboïde se forment par segmentation d'un bloc tarsien commun. Le processus d'ossification du mésoderme débute vers la neuvième semaine et se poursuit jusqu'au septième mois. L'hypothèse la plus souvent avancée, quant à l'origine des synostoses, est un défaut de séparation des os du pied. Le

caractère familial est rapporté par de nombreux auteurs. Leonard [29] observe, à la radiographie, 39% de synostose chez 92 parents au premier degré de 31 patients atteints. Tous étaient asymptomatiques. Ces observations jointes à d'autres sont en faveur d'une hérédité à caractère dominant à pénétration réduite. Rappelons que si les synostoses sont le plus souvent isolées (essentielles), elles peuvent entrer dans le cadre d'un syndrome polymalformatif.

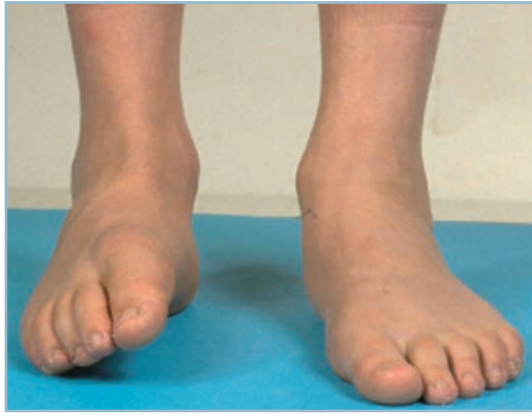## PRÉSENTATION CLINIQUE

Typiquement, la symptomatologie débute dans la seconde décade de la vie (CN : 11-13 ans ; TC : 13-18 ans), mais certaines synostoses restent silencieuses jusqu'à l'âge adulte. Dans ce cas, le diagnostic est fortuit, post-traumatique ou lié à des phénomènes de surcharge ou au développement d'une arthrose. La plasticité et la souplesse initiale des coalitions tarsiennes laissent probablement persister une certaine mobilité. La transformation et l'ossification progressive expliqueraient l'apparition des symptômes à l'adolescence. Le fréquent délai de diagnostic (douze à dix-huit mois) est attribuable au caractère progressif et peu spécifique du tableau clinique, ainsi qu'à la relative rareté de l'affection et aux difficultés du diagnostic radiologique de certaines localisations.

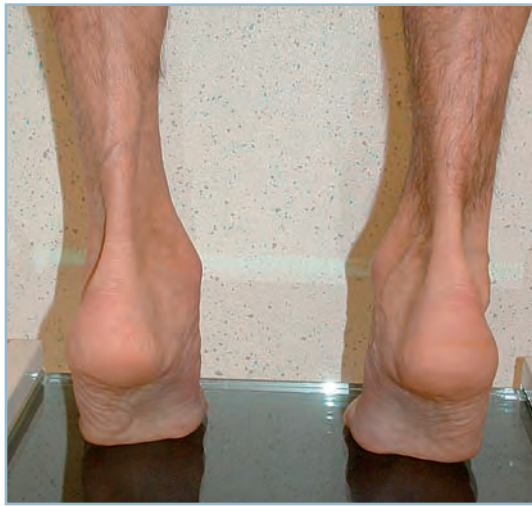Le tableau clinique typique est un pied plat valgus contracturé et douloureux apparaissant insidieusement chez un jeune adolescent par ailleurs en bonne santé (figure 5.36). Ce tableau clinique banal, progressif et insidieux impose une anamnèse soignée en n'oubliant pas l'aspect familial. La douleur est le premier symptôme (30 à 100% des cas). Elle est mécanique, calmée ou absente au repos, majorée à la marche, surtout en terrain irrégulier, et par les activités sportives. Parfois, elle est bien localisée au niveau de la zone de synostose. La palpation locale peut reproduire la douleur perçue par le patient. Si on suspecte un bec calcanéen long, le testing (manœuvre d'impingement) peut être sensibilisé par un mouvement de supination ou de pronation. Le plus souvent, le pied est en valgus, bien que quelques cas d'arrière-pied varus aient été rapportés (figure 5.37). La mobilité de l'arrière-pied ou du couple de torsion est fréquemment réduite (30-100%). Dans certains cas, l'arrière-pied est complètement bloqué et la perte de supination importante. Dans d'autres cas, la limitation de la mobilité est discrète. La perte du mouvement de varisation du talon lors de la mise sur la pointe des pieds est considérée comme un signe très fiable de synostose (figure 5.38). Une variante de ce test consiste à évaluer l'exorotation de la rotule lors du mouvement de supination du pied. Une contracture des muscles fibulaires est souvent retrouvée en association avec un pied plat rigide (20-100%).



5.36 Pied plat valgus rigide.



5.37 Pied varus contracturé.



5.38 Absence du varus physiologique lors de la manœuvre de mise sur la pointe des pieds.

Il s'agit d'une contracture de défense destinée à placer le calcaneus en valgus et à maintenir l'articulation sous-talienne dans la position la moins douloureuse. La présentation clinique peut être brutale, à la suite d'un traumatisme entraînant la rupture de la synostose (rare) ou plus souvent sous forme d'une pseudo-entorse de la cheville (30-40%). Dans ce cas, la symptomatologie initiale est modérée avec peu ou pas de douleur, ni de gonflement de la cheville ou du ligament collatéral latéral. L'évolution initiale est favorable, mais il persiste une gêne dans les activités sportives et à l'effort, devenant progressivement invalidante dans la vie courante. L'examen clinique et le bilan radiologique de la tibiotalienne sont négatifs. En conclusion, la présence d'un pied plat valgus rigide, douloureux avec ou sans contracture des fibulaires, est une entité clinique très suspecte d'une coalition tarsienne et impose un bilan complémentaire complet et soigneux.

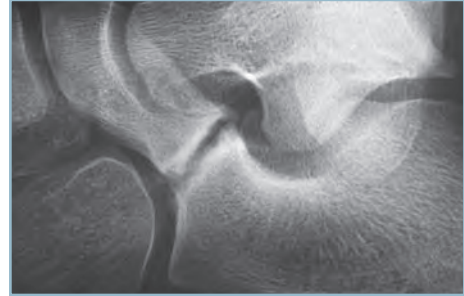
## BILAN RADIOLOGIQUE

### Radiologie conventionnelle

Le but est de mettre en évidence la synostose ou de révéler des signes indirects évocateurs. Le bilan standard comprend trois

incidences : face, profil et trois quarts latéral ou spéciale oblique à 45°. Sur cette incidence, la présence d'une barre CN peut-être attestée par :

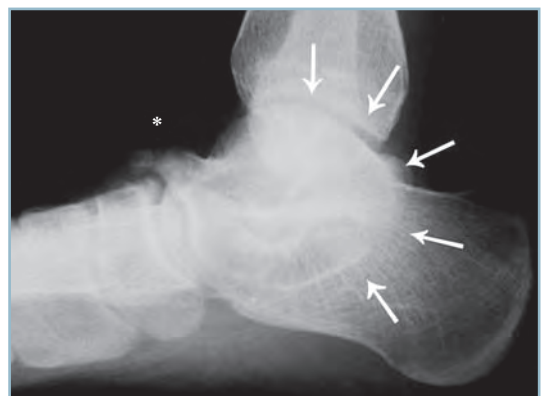- l'existence d'un pont osseux plus ou moins complet et régulier (figure 5.31) ;
- un aspect de pseudo-arthrose avec des berges condensées, irrégulière et une sclérose corticale entre le processus ventral du calcaneus et la partie latérale du naviculaire (figure 5.39) ;
- la présence d'un processus calcanéen volumineux ou trop long s'insinuant à moins de 5 mm du naviculaire.



5.39 Synchondrose CN.

En cas de suspicion d'une synostose TC, il est utile de réaliser une incidence axiale postérieure de l'arrière-pied [26]. Elle permet de montrer directement la synostose de la facette moyenne ou met en évidence une série de signes secondaires très évocateurs. Ces signes indirects sont consécutifs à la limitation de la mobilité sous-talienne ou médiotarsienne, à des anomalies morphologiques, à des troubles statiques du pied ou à des atteintes dégénératives (tableau 5.1).

Parmi ceux-ci, le «C-sign», observé sur le cliché de profil (figure 5.40), a été considéré comme le plus spécifique et le plus sensible. Cependant, Brown [2] a montré qu'il était plus spécifique du pied plat que d'une synostose. L'ostéophyte dorsal du col du talus ou «Talar Beak» a été interprété initialement comme un signe dégénératif. Actuellement, il est plutôt considéré comme le reflet d'hyper-sollicitations capsuloligamentaires et ne constitue donc plus un critère péjoratif [15, 16, 20]. Les autres signes repris dans le tableau sont moins fréquents et moins spécifiques.



5.40 Ostéophyte dorsal du col du talus (\*).  
Flèches : «C-sign».



**Tableau 5.I. Signes radiologiques secondaires de synostose du tarse.**

Le «C-sign» ou «signe de l'anneau»
L'obliquité et l'inclinaison caudale de la facette moyenne (si $>$ à $25^\circ$ par rapport à facette postérieure, il s'agit d'un signe de quasi certitude)
L'ostéophytose dorsale de la tête du talus ou <i>talar beak</i>
L'aspect hypertrophié du processus ventral sur le cliché de profil
L'absence de visualisation de la facette moyenne sur l'incidence de profil
L'élargissement ou l'hypoplasie du sustentaculum tali
Le pincement ou l'irrégularité de l'articulation sous-talienne postérieure
L'arrondissement du processus latéral du talus
La brièveté du col du talus et son aspect en cupule
La fracture de surcharge ou la pseudarthrose de la malléole médiale
L'aspect en dôme et cupule ou <i>ball and socket</i> de la cheville
L'hypotrophie de la malléole latérale et l'élévation du cartilage malléolaire latéral
Le valgus et la bascule du talus dans la mortaise

## Imagerie par CT-scan

Depuis le début des années quatre-vingt, l'imagerie par tomographie calculée a pris une place centrale dans le diagnostic des synostoses du tarse. Elle facilite celui des formes CN non osseuse et permet surtout l'identification des formes TC pour lesquelles elle précise le type, la localisation et l'étendue de la lésion. Dans cette indication, les critères de diagnostic ont été définis par Kumar (*tableau 5.II*) [28].

À ces signes, on peut ajouter l'hypertrophie du *sustentaculum tali* et l'inclinaison médiocaudale de la facette moyenne. Chez l'adulte, certains de ces critères sont assez semblables à ceux utilisés dans l'arthrose, ce qui peut rendre difficile le diagnostic des formes fibreuses.

**Tableau 5.II. Critères diagnostiques des lésions TC dans l'imagerie par Ct-scan d'après J. Kumar [28].**

Type I	Forme osseuse	Présence d'un pont osseux de la facette moyenne
Type II	Forme cartilagineuse	Pincement net de la facette moyenne et présence d'irrégularités corticales marginales.
Type III	Forme fibreuse	Léger pincement de la facette moyenne, petites irrégularités corticales.

## Imagerie par résonance magnétique

Cette technique n'a pas démontré sa supériorité par rapport aux CT-scan. Sa résolution spatiale est souvent légèrement inférieure. Néanmoins, dans les formes précoces, les types 3 de Kumar et les

formes rudimentaires, elle permet de mettre en évidence des signes indirects, principalement des phénomènes inflammatoires et un œdème de la moelle osseuse, qui aident à leur identification. Elle constitue donc un moyen complémentaire dans le diagnostic des formes complexes.

## Scintigraphie

Peu spécifique et de faible résolution, elle est peu utilisée dans le bilan des synostoses. Elle est inutile chez l'enfant en raison de l'importante captation du traceur par les cartilages de croissance. Cependant dans certaines formes difficiles de l'adulte, elle peut contribuer au diagnostic en révélant une hyperfixation focale.

## INDICATION THÉRAPEUTIQUE

### Traitement conservateur

Il doit être envisagé avant toute chirurgie. Bien que peu codifié, il fait appel à tous les moyens physiques classiques de mise au repos et de traitement de l'inflammation. L'immobilisation plâtrée tient une place de choix dans ce traitement. Le principe est de limiter la mobilité du pied afin de réduire les phénomènes inflammatoires et de soulager ainsi les symptômes. Peu de résultats ont été publiés. À l'exception de l'étude de Takakura [37], qui montre de bons résultats à plus de 5 ans, le taux de succès est toujours inférieur à 30% et les récurrences sont très fréquentes.

### Traitement chirurgical

L'arthrodèse et la résection de la synostose sont les deux alternatives chirurgicales en cas d'échec du traitement conservateur.

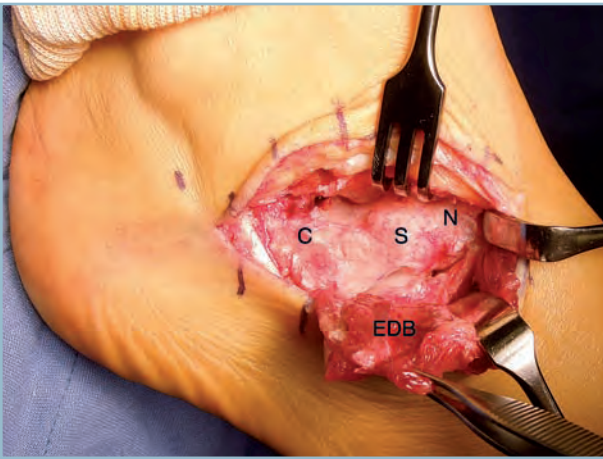


L'indication de résection reste une décision délicate surtout dans les formes TC. En cas d'arthrodèse, la technique est la même que dans les autres indications, mais il faut le plus souvent effectuer une désynostose afin de favoriser la consolidation et le bon positionnement. Les résultats sont identiques à ceux observés dans d'autre indication chirurgicale.

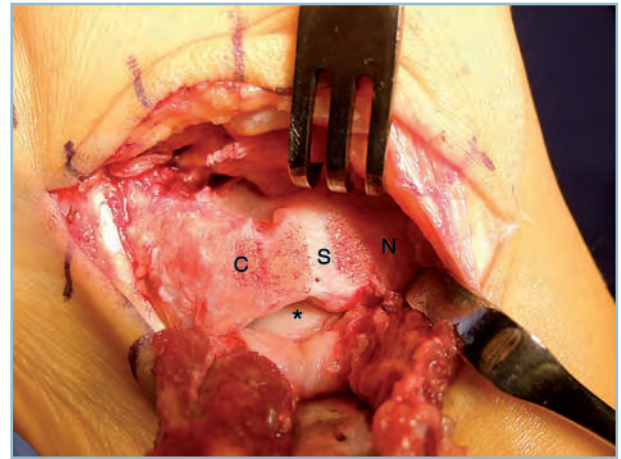
### Résection des synostoses calcanéonaviculaires

L'abord est latéral ou antérolatéral, centré sur la synostose. Les rameaux du nerf fibulaire superficiel sont repérés et soigneusement préservés. Après ouverture du fascia, le muscle extenseur court des orteils (pédieux) est désinséré de proximal en distal et récliné mettant en évidence le pont CN (figure 5.41). Celui-ci est soigneusement identifié. En cas de synchondrose, un nettoyage

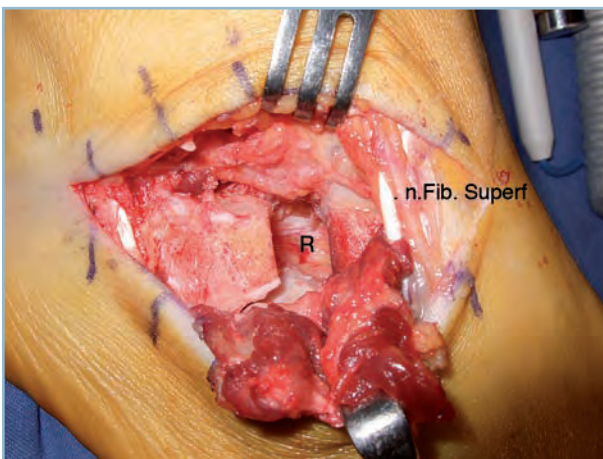
prudent permet de mettre en évidence le cartilage résiduel (figure 5.42). La lésion est réséquée en bloc à la scie ou à l'ostéotome en créant un espace d'environ 10 mm entre les deux os (figure 5.43). Dans les formes assez étendues, l'analyse des reconstructions 3D, après suppression du talus, facilite l'orientation de cette résection (figure 5.44). Le muscle pédieux est alors interposé dans cet espace et fixé par un point profond ou sur une petite ancre mise en place au préalable (figures 5.45 et 5.46). Les différents plans sont refermés sur un drain de Redon. Le patient est immobilisé par une attelle plâtrée postérieure durant huit à dix jours. L'appui est ensuite autorisé, en fonction de la douleur, sous protection d'une botte jusqu'à deux à trois semaines. L'immobilisation est alors levée et une rééducation douce et progressive est entreprise afin de récupérer les amplitudes articulaires.



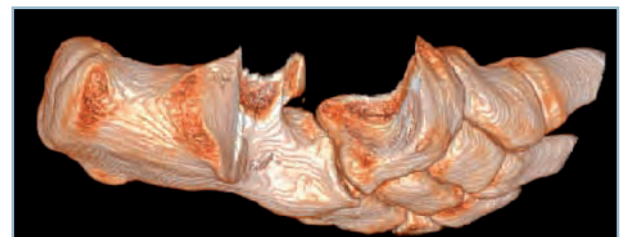
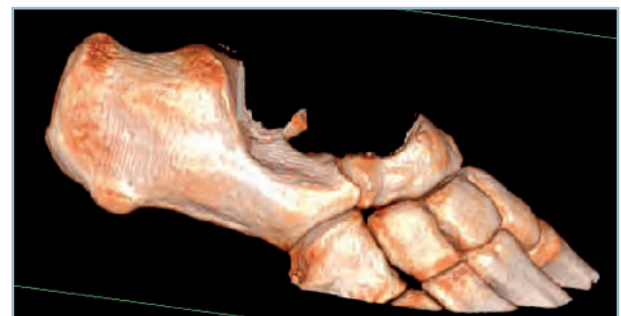
**5.41** Après avoir récliné le muscle extensor digitorum brevis (EDB), la synostose (S) calcanéo (C)-naviculaire (N) est mise en évidence.



**5.42** Le pelage prudent du pont découvre la synchondrose (S). Calcaneus (C), naviculaire (N), surface articulaire du cuboïde (\*).

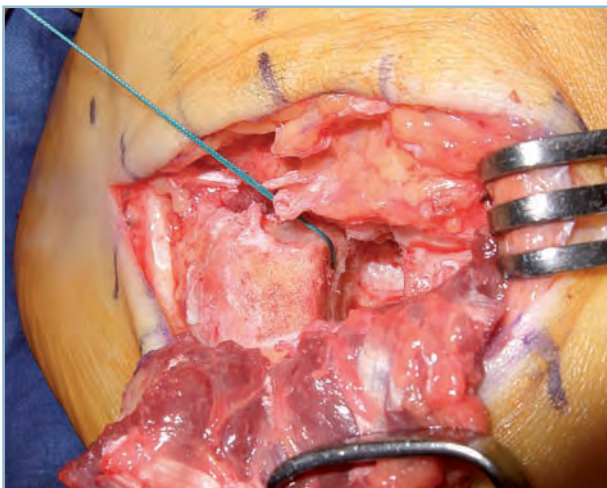


**5.43** Aspect après résection d'un bloc de 10 mm. Mise en évidence de l'espace créé par la résection de la coalition (R). À noter la proximité avec les rameaux du nerf fibulaire superficiel (n. fib. superf.).

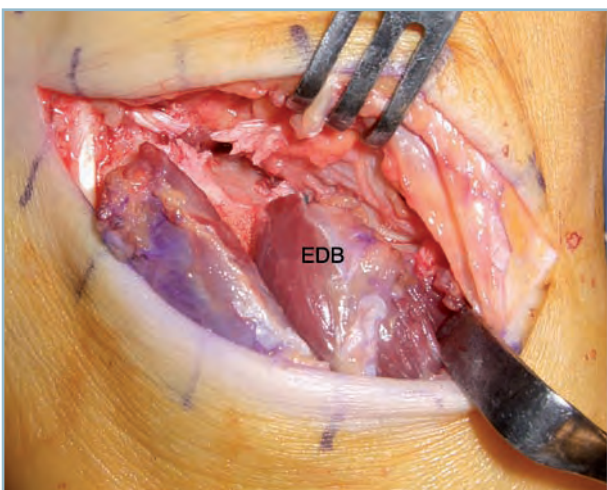


**5.44** Aspect de la barre CN en reconstruction 3D.

a  
b

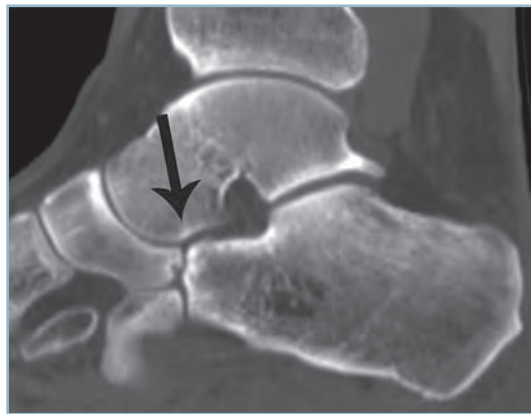

5.45 Aspect après mise en place d'une ancre.



5.46 Une partie du muscle EDB est interposée dans l'espace laissé par la résection.

La résection est la technique chirurgicale de choix dans les formes CN. Les résultats sont bons à excellents dans 80 à 90% des cas [19, 22, 36]. Le sujet idéal a entre 8 et 15 ans et présente une synostose unique sur un pied peu désaxé et sans contracture installée. Des auteurs anglo-saxons ont également obtenu de bons résultats chez l'adulte [19, 22], ce qui doit inciter à étendre les indications dans les formes simples. Dans tous les cas, la présence d'arthrose est une contre-indication à la résection. Les résultats de ces résections se détériorent peu au fil du temps [23]. Cependant Andreasen [17], dans une étude à long terme (10 à 22 ans), rapporte 27% de reprise, deux tiers de récurrences et presque 100% d'arthrose du Chopart avant 40 ans parmi les «bons résultats». En outre, certaines résections sont techniquement difficiles en raison de l'étendue de la barre. Cooperman [21] a montré qu'il existait plusieurs variantes de synostose CN. Dans les types II et III, la facette antérieure du calcaneus est remplacée de manière plus ou moins importante par la synostose qui s'insinue sous la tête du talus (*figure 5.47*). La résection est donc plus difficile et doit être plus étendue risquant ainsi de déstabiliser les appuis de la tête talienne.



5.47 Type III de Cooperman.

Le Ct-scan montre la synchondrose qui s'insinue sous la tête du talus et remplace la facette ventrale du calcaneus. Notez les remaniements au niveau de la syndesmose. On constate que le naviculaire (et la synchondrose) se prolonge de manière anormale sous la tête du talus au point de venir remplacer la facette sous talienne antérieure TC (*flèche*).

### Résection des synostoses talocalcanéenne

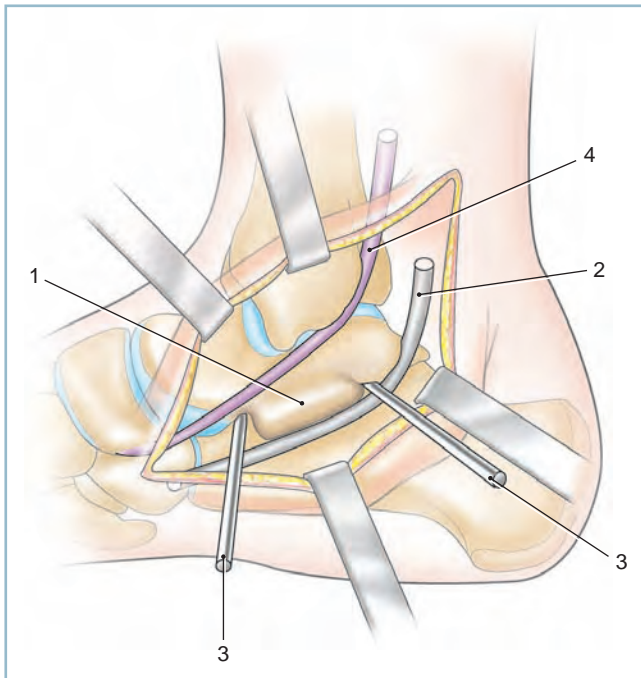
L'abord est médial, centré sur la synostose et le trajet du fléchisseur commun des orteils. L'aponévrose médiale est ouverte et le paquet vasculonerveux identifié et isolé. Les gaines tendineuses sont ouvertes afin d'identifier les tendons et de les récliner. La difficulté est l'identification de la synostose. Plusieurs moyens peuvent être utilisés afin de faciliter ce temps opératoire. On repère la fente articulaire résiduelle de part et d'autre de la synostose (*figure 5.48*). Si nécessaire on s'aide d'un repère métallique et de l'amplificateur de brillance en incidence de profil (*figure 5.49*) ou en incidence axiale rétro-tibiale de Harris afin de localiser l'interligne. Il faut savoir que le sillon du long fléchisseur de l'hallux, sous le sustentaculum tali, est également un repère utile puisque la facette moyenne de l'articulation sous-talienne est située 4 à 5 mm au-dessus de ce sillon (*figure 5.50*). En cas de synchondrose, la zone suspecte est progressivement nettoyée afin de mettre en évidence le pont cartilagineux qui sert alors de guide pour la résection. Dans les cas difficiles, la réalisation d'un second abord (voie latérale) peut permettre de localiser l'interligne articulaire résiduel ainsi que la synostose.

Une fois repérée, la synostose est progressivement réséquée au ciseau, à la pince gouge et à la curette jusqu'à retrouver l'interligne articulaire. La résection doit être effectuée plus au dépend du talus que du calcaneus en conservant le sustentaculum tali, afin de ne pas déstabiliser ces deux os (*figure 5.51*). La liberté du jeu articulaire est vérifiée. Afin d'éviter la récurrence de la synostose, plusieurs solutions ont été proposées :

- utilisation de cire à os ;
- interposition de tissu graisseux, de fascia lata ou de silicone ;
- interposition d'un héli-long fléchisseur de l'hallux, décrite par Kumar [28].

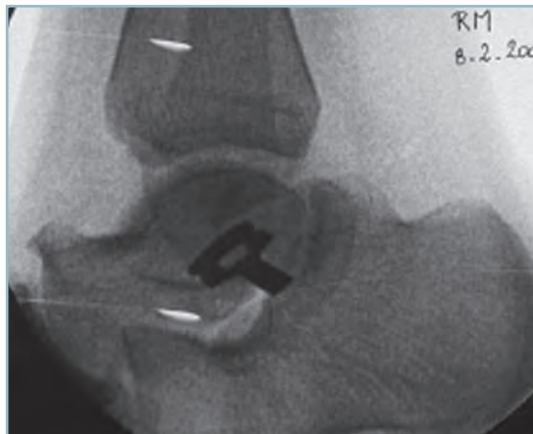
Cette dernière solution est utilisée par de nombreux chirurgiens. Le tendon est divisé en deux faisceaux dont les extrémités sont gardées solidaires. Le faisceau supérieur est dérouté et interposé au niveau de la zone de résection et maintenu en place par la



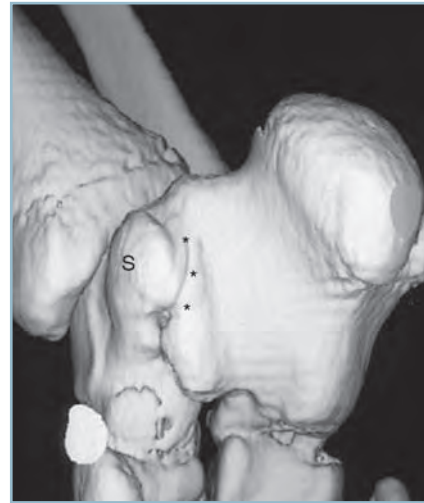

**5.48** Repérage de la fente articulaire résiduelle.

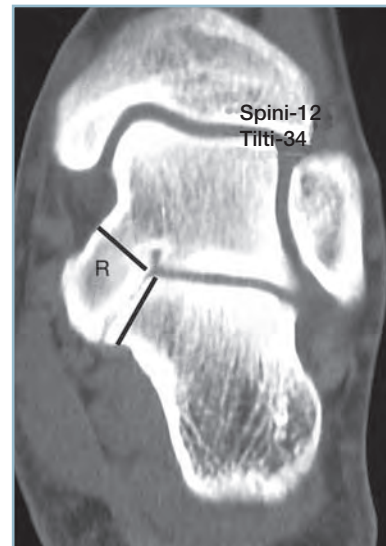
(1) Synostose. (2) FI H Lg. (3) Repères métalliques placés de part et d'autre de la synostose. (4) Tibialis posterior.



**5.49** Exemple de contrôle à l'amplificateur du repérage de la zone de synostose.



**5.50** L'imagerie 3D montre bien les rapports de la gouttière du FHL (\*) sous le sustentaculum tali et de la synostose (S).

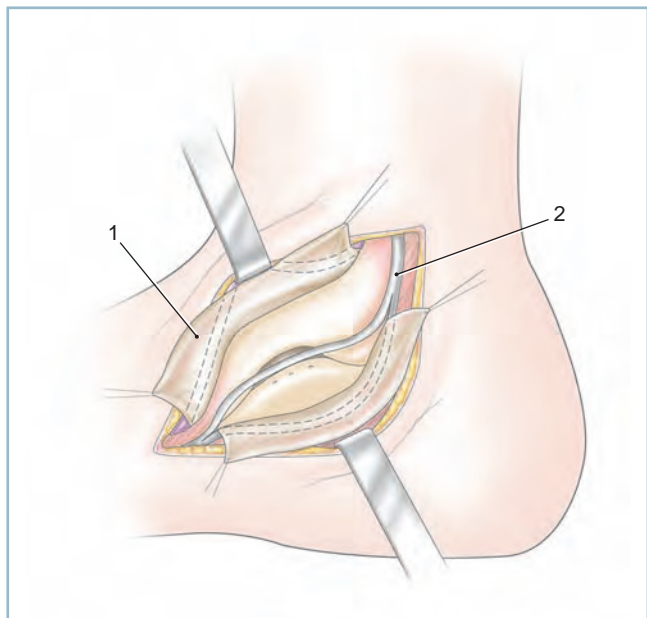


**5.51** Exemple de résection (R) à effectuer dans ce type de synostose.

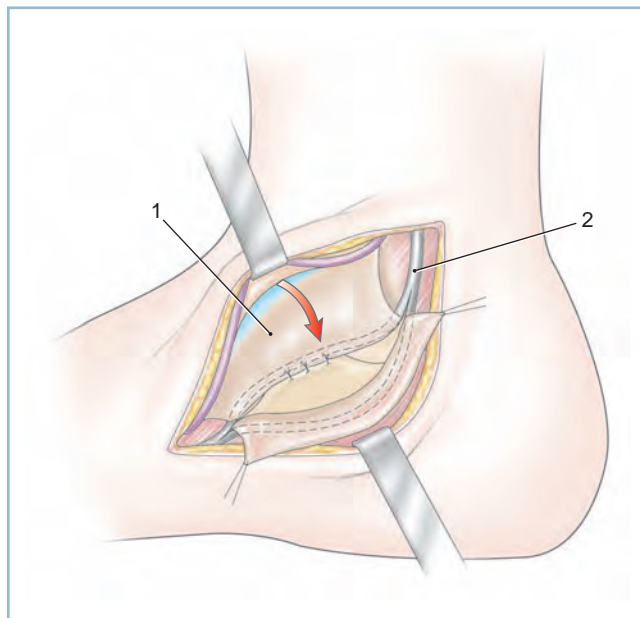
suture du périoste (*figures 5.52 et 5.53*). Le coulisage du tendon réduit ainsi les risques de récives. Les différents plans sont ensuite refermés sur un drain de Redon en soignant particulièrement à la suture des gaines tendineuses. Le traitement postopératoire est identique à celui des formes CN.

La résection des barres TC est plus controversée. Les auteurs anglo-saxons font état de bons et d'excellents résultats dans 80 % des cas [28, 33, 37]. Plusieurs rapportent un gain de mobilité en parallèle avec ces bons résultats [33, 37]. Le recul des études est cependant moins important que dans les formes CN. Cependant, dans de nombreux cas, la résection est techniquement difficile et tous les auteurs rapportent des échecs. Ceci a amené Wilde [38], puis Comfort [20], à développer des index

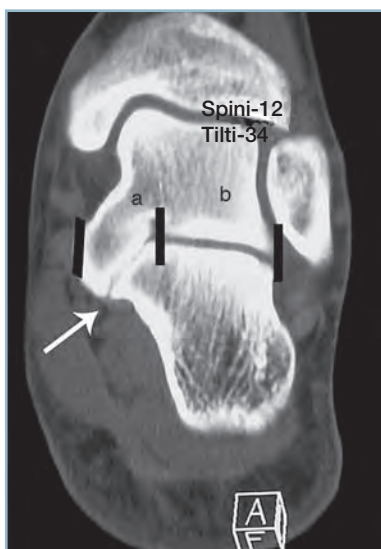destinés à guider la décision thérapeutique. Ces index utilisent le rapport entre la surface de la synostose mesurée sur des coupes coronales successives de CT-scan et la surface des facettes articulaires postérieures et antéromédial (*figure 5.54*). Le valgus de l'arrière-pied était également mesuré. Wilde, Comfort et Luhman [30] ont ainsi montré qu'il existait une corrélation significative entre une surface de synostose < 50 % ou un valgus de l'arrière-pied < 16 degrés et l'obtention d'excellents résultats. Ils notent cependant que ces index ne sont pas absolus, puisque certains patients présentant de faible surface de synostose obtiennent de mauvais résultats et inversement. Ces index sont donc une aide à la décision à intégrer dans l'ensemble du tableau diagnostique, afin de d'établir un choix thérapeutique.



**5.52** Le tendon du FHL est divisé en deux faisceaux dont le supérieur est dérivé au niveau de la zone de résection afin de servir d'interposition.  
(1) Périoste. (2) FHL.



**5.53** Le tendon du FHL est maintenu par la suture du périoste (d'après Kumar [28]).  
(1) Périoste. (2) FHL.



**5.54** Ct-scan de l'arrière pied.

a. Synostose : notez l'hypertrophie du sustentaculum tali et l'inclinaison de la facette articulaire.  
b. Zone articulaire conservée.

Index utilisé par Wilde : I = C/PF ; par Comfort : I = C/AMF + PF.  
I = index. C = synostose. PF = facette postérieure. AMF = facette antéromédiale.

## CONCLUSION

Si les synostoses ont été identifiées il y a longtemps, il persiste des coins d'ombre passionnants. Le diagnostic clinique et radiologique est actuellement bien codifié, mais certaines formes restent difficiles à dépister. La principale difficulté reste l'indication de résection surtout dans les formes TC, dans les variantes rudimentaires ou dans les atteintes CN étendues. Les progrès thérapeutiques ultérieurs passent par une meilleure compréhension et connaissance de leur évolution tant spontanée qu'après traitement conservateur ou chirurgical.

## Bibliographie

### Pathologie congénitale du pied

- [1] Aitken JT, Joseph J. *A manual of human anatomy*. 2<sup>nd</sup> ed. Edinburgh : Livingstone ; 1966, p. 80.
- [2] Blauth W, Borisch N. Cleft feet: proposals for a new classification based on roentgenographic morphology. *Clin Orthop* 1990 ; 258 : 41.
- [3] Bleck E. Metatarsus adductus: classification and relationship to outcomes of treatment. *J Pediatr Orthop* 1983 ; 3 : 2.
- [4] Chang CH, Kumar SJ, Riddle EC, Glutting J. Macroductyly of the foot. *J Bone Joint Surg Am* 2002 ; 84-A : 1189-94.
- [5] Crawford AH, Marxen JL, Osterfeld DL. The Cincinnati incision: a comprehensive approach for surgical procedures of the foot and ankle in childhood. *J Bone Joint Surg Am* 1982 ; 64 : 1355-8.



- [6] Danielsson LG. Incidence of congenital clubfoot in Sweden. 128 cases in 138,000 infants 1946-1990 in Malmo. *Acta Orthop Scand* 1992 ; 63 : 424-6.
- [7] Dimeglio A, Bensahel H, Souchet P, Mazeau P, Bonnet F. Classification of clubfoot. *J Pediatr Orthop B* 1995 ; 4 : 129-36.
- [8] Dobbs MB, Purcell DB, Nunley R, Morcuende JA. Early results of a new method of treatment for idiopathic congenital vertical talus. *J Bone Joint Surg Am* 2006 ; 88 : 1192-200.
- [9] Hamer AJ, Stanley D, Smith TW. Surgery for curly toe deformity: a double-blind, randomised, prospective trial. *J Bone Joint Surg Br* 1993 ; 75 : 662-3.
- [10] Morcuende JA, Abbasi D, Dolan LA, Ponseti I. Results of an accelerated Ponseti protocol for clubfoot. *Journal of Pediatric Orthopedics* 2005 ; 25 : 623-6.
- [11] Ponseti I. Treatment of congenital club foot. *J Bone Joint Surg Am* 1992 ; 74 : 448.
- [12] Rushforth GF. The natural history of hooked forefoot. *J Bone Joint Surg Br* 1978 ; 60 : 530
- [13] Seringe R. Pied bot varus équin congénital. *Acta orthop Belgica* 1999 ; 65 : 127-53.
- [14] Vanderwilde R, Staheli LT, Chew DE, Malagon V. Measurements on radiographs of the foot in normal infants and children. *J Bone Joint Surg Am* 1988 ; 70 : 407-15.
- [15] Widhe T. Foot deformities at birth: a longitudinal prospective study over a 16-year period. *J Pediatr Orthop* 1997 ; 17 : 20-4.
- [16] Wynne-Davies R. Family studies and the cause of congenital club foot : talipes equinovarus, talipes calcaneal valgus, and metatarsus varus. *J Bone Joint Surg Br* 1964 ; 46 : 445.
- Synostose et désynostose**
- [17] Andreasen E. Calcaneonavicular coalition. Last result of resection. *Acta Orthop Scandinav* 1968 ; 39 : 433-38.
- [18] Brown RR, Rosenberg ZS, Thornhill BA. The C-Sign: more specific for flatfoot deformity than subtalar coalition. *Skeletal Radiology* 2001 ; 30 (2) : 84-7.
- [19] Cohen BE, Davis WH, Anderson RB. Success of calcaneonavicular coalition resection in the adult population. *Foot Ankle Int* 1996 ; 17 (9) : 569-72.
- [20] Comfort TK, Johnson LO. Resection for symptomatic talocalcaneal coalition. *J Pediatr Orthop* 1998 ; 18 (3) : 283-8.
- [21] Cooperman DR, Janke BE, Gilmore A et al. A three-dimensional study of calcaneonavicular tarsal coalitions. *J Pediatr Orthop* 2001 ; 21 (5) : 648-51.
- [22] Fuson S, Barret M. Resectional arthroplasty: treatment for calcaneonavicular coalition. *J Foot Ankle Surg* 1998 ; 37 (1) : 11-5.
- [23] Gonzalez P, Kumar SJ. Calcaneonavicular coalition treated by resection and interposition of the extensor digitorum brevis muscle. *J Bone Joint Surg Am* 1990 ; 72 (1) : 71-7.
- [24] Hardy J, Pouliquen JC. Un bec calcanéen trop long. *Rev Chir Orthop* 1983 ; 69 : 567-72.
- [25] Harris RI, Beath T. Etiology of peroneal spastic flat foot. *J Bone Joint Surg* 1948 ; 30B (4) : 624-34.
- [26] Harris RI. Rigid valgus foot due to talocalcaneal bridge. *J Bone Joint Surg* 1955 ; 37A : 169-183.
- [27] Kumai T, Tanaka Y, Takakura Y, Tamai S. Isolated First Naviculocuneiform joint coalition. *Foot Ankle Int* 1996 ; 17 (10) : 635-40.
- [28] Kumar SJ, Guille JT, Lee MS, Couton JC. Osseus and non-osseus coalition of the middle facet of the talocalcaneal joint. *J Bone Joint Surg* 1992 ; 74A (4) : 529-35.
- [29] Leonard MA. The inheritance of tarsal coalition and its relationship to spastic flat foot. *J Bone Joint Surg* 1974 ; 56B : 520-26
- [30] Luhman SJ, Schoenelker PL. Symptomatic talo calcaneal coalition resection : indications and results. *J Pediatr Orthop* 1998 ; 18 : 748-54.
- [31] Mosier KM, Asher MA. Tarsal coalitions and peroneal spastic flat foot: a review. *J Bone Joint Surg* 1984 ; 66-A : 976-84.
- [32] Newman JS, Newberg AH. Congenital tarsal coalition: multimodality evaluation with emphasis on CT and MR imaging. *Radiographics* 2000 ; 20 : 321-32.
- [33] Olney BW, Asher MA. Excision of symptomatic coalition of the middle facet of the talocalcaneal joint. *J Bone Joint Surg* 1987 ; 69-A : 539-44.
- [34] Roger A, Meary R. Les synostoses des os du tarse. À propos de 41 cas. *Rev Chir Orthop* 1969 ; 55 : 521-41.
- [35] Solomon LB, Ruhli FJ, Taylor J, Ferris L, Pope R et al. A dissection and computer tomograph study of tarsal coal in 100 cadaver feet. *J Orthop Res* 2003 ; 21 (2) : 352-8.
- [36] Swiontkowski MF, Scranton PE Jr, Hansen S. Tarsal coalition long-term results of surgical treatment. *J Pediatr Orthop* 1983 ; 3 : 287-92.
- [37] Takakura Y, Sugimoto K, Tanaka Y, Tamai S. Symptomatic talocalcaneal coalition: its clinical significance and treatment. *Clin Orthop Rel Res* 1991 ; 269 : 249-56.
- [38] Wilde PH, Torode LP, Dickens DR, Cole WG. Resection for symptomatic talocalcaneal coalition. *JBS* 1994 ; 76-B (5) : 797-801.

# Hallux valgus

B. VALTIN, B. BAUDET, G. CURVALE, B. PICLET-LEGRÉ,  
L.-S. BAROUK, P. BAROUK, W. GRAFF, E. TOULLEC

<b>Introduction</b>		
Généralités.....	100	
Physiopathologie.....	100	
Conclusion.....	102	
<b>Gestes communs de libération latérale dans la chirurgie de l'hallux valgus</b>		
Rappel anatomique.....	102	
Technique chirurgicale.....	104	
Conclusion.....	106	
<b>Ostéotomie de la première phalange dans la chirurgie de l'hallux valgus</b>		
Généralités.....	107	
Rappel anatomique.....	107	
Technique chirurgicale.....	108	
		Discussion..... 111
		Conclusion..... 111
		<b>Traitement de l'hallux valgus selon la technique de Mac Bride modifiée</b>
		Généralités..... 112
		Méthodes..... 112
		Technique chirurgicale..... 112
		Ostéotomies associées ..... 114
		Discussion..... 115
		Conclusion..... 117
		<b>Ostéotomie en chevron du premier métatarsien</b>
		Indication thérapeutique ..... 117
		Technique chirurgicale..... 118
		Discussion..... 121
		Conclusion..... 123
		<b>Scarf du premier métatarsien</b>
		Généralités..... 124
		Indication thérapeutique ..... 124
		Technique chirurgicale..... 126
		Complications ..... 130
		Conclusion..... 130
		<b>Ostéotomies basimétatarsiennes dans l'hallux valgus</b>
		Indication thérapeutique ..... 131
		Contre-indication..... 131
		Technique chirurgicale..... 131
		Discussion..... 134
		Conclusion..... 135

## INTRODUCTION

B. VALTIN

*D*éformation la plus fréquemment rencontrée dans la pathologie de l'avant-pied, l'hallux valgus nécessite un traitement chirurgical adapté à chaque déformation. Le but est de soulager les désagréments entraînés par ces déformations. L'examen clinique est fondamental, afin de préciser ce qu'il faut corriger [7]. Les différentes composantes anatomiques de la déformation sont multiples et chacune nécessite un geste dosé et adapté. On peut définir des types anatomocliniques et définir des indications chirurgicales spécifiques. Il existe de multiples techniques chirurgicales et des orientations thérapeutiques sont proposées. La meilleure intervention est celle que l'on maîtrise et qui ne crée pas ou peu de pathologie iatrogène.

### GÉNÉRALITÉS

Pathologie fréquente à prédominance féminine, l'hallux valgus peut être responsable de gênes variables :

- simple désagrément esthétique, où la douleur est parfois mise en avant afin de ne pas se faire refuser une correction chirurgicale ;
- conflit douloureux en regard de la saillie médiale du métatarsien gênant le chaussage ;
- douleur articulaire de localisation supérolatérale proche du premier espace intermétatarsien, en rapport le plus souvent avec une arthrose associée.

Mais il peut s'agir d'une symptomatologie liée à une complication évolutive de la déformation du 1<sup>er</sup> rayon, un cor douloureux d'un 2<sup>e</sup> orteil déformé en griffe, une métatarsalgie par syndrome de surcharge du 2<sup>e</sup> rayon ou, plus rarement, une métatarsalgie médiane par avant-pied rond. Cette analyse du retentissement fonctionnel de la déformation de l'avant-pied est fondamentale, car le but du traitement chirurgical est de supprimer la gêne douloureuse dans sa totalité sans créer de pathologie iatrogène [4, 8, 10, 11].

On peut déjà, sur des critères cliniques, décrire schématiquement cinq tableaux :

- hallux valgus avec conflit douloureux médial : le traitement est celui de l'hallux valgus isolé, guidé par la composante anatomique du pied et du 1<sup>er</sup> rayon ;
- hallux valgus avec douleur articulaire : une analyse clinique plus fine est nécessaire. Si la mobilité articulaire est conservée ou peu diminuée, les douleurs à la mobilisation passive très faibles, la correction de l'hallux valgus doit comporter, si l'anatomie le permet, une ostéotomie accourcissante du 1<sup>er</sup> rayon. En revanche,

si la mobilité est diminuée et la mobilisation passive de l'articulation douloureuse, il faut envisager une arthrodèse ;

- hallux valgus et métatarsalgie : la gêne principale est située au niveau du 1<sup>er</sup> rayon et la métatarsalgie est découverte à l'interrogatoire. La douleur, le plus souvent à l'aplomb de la tête du 2<sup>e</sup> métatarsien, ne survient qu'après une marche prolongée et reste modérée. Il peut exister une hyperkératose plantaire localisée peu symptomatique. Le traitement de l'hallux valgus comportant une ostéotomie abaissante du 1<sup>er</sup> métatarsien suffit le plus souvent pour supprimer la symptomatologie douloureuse ;

- métatarsalgie avec hallux valgus : la symptomatologie d'appel est la métatarsalgie. Il faut certes traiter l'hallux valgus, cause de la dégradation fonctionnelle, mais également associer un acte chirurgical sur le ou les rayons latéraux ;

- griffe d'orteil et hallux valgus : certes, l'orteil peut être le seul élément douloureux, mais la correction de la griffe (le plus souvent du 2<sup>e</sup> orteil) nécessite que cet orteil retrouve droit de citer dans le pied. Chez le sujet jeune, il faut faire une cure chirurgicale de l'hallux valgus associée à un acte thérapeutique sur l'orteil. Chez le sujet très âgé, la chirurgie isolée d'un 2<sup>e</sup> orteil est exclue étant le plus souvent vouée à l'échec, il faut associer au traitement de la griffe au moins une ostéotomie de varisation de la 1<sup>re</sup> phalange du gros orteil afin de faire la place au 2<sup>e</sup> orteil.

### PHYSIOPATHOLOGIE

Ces grands types cliniques définis, il faut répondre à un certain nombre de questions :

- pourquoi un hallux valgus ?
- quelles sont les modifications anatomiques entraînées par l'hallux valgus ?
- quels sont les éléments à prendre en compte lors de la correction chirurgicale de la déformation du 1<sup>er</sup> rayon ?
- peut-on définir certains types anatomocliniques d'hallux valgus ?

### Pourquoi un hallux valgus ?

Si la genèse de l'hallux valgus reste toujours difficile à affirmer, on peut cependant reconnaître des facteurs prédisposants, essentiellement : brièveté du 1<sup>er</sup> métatarsien associée à un excès de longueur du gros orteil. Cette conformation se retrouve fréquemment sur les membres d'une même famille, expliquant les formes « familiales » des hallux valgus. La chaussure exerce un facteur valgus au niveau du gros orteil sur ce pied prédisposé et accentue la déformation en valgus. À ces facteurs communs, un pied plat valgus peut s'ajouter dans lequel l'allongement de l'arche médiale augmente les contraintes valgusantes sur le gros orteil et une hyperlaxité ligamentaire ; ces deux derniers éléments constituant un facteur péjoratif sur la qualité des résultats.

## Modifications anatomiques

Le gros orteil dévie en valgus, le métatarsien en varus. Les sésamoïdes paraissent se déplacer vers le premier espace intermétatarsien, mais en réalité, c'est la tête du 1<sup>er</sup> métatarsien qui se déplace en dedans, la position du sésamoïde latéral étant fixe par rapport au 2<sup>e</sup> métatarsien. Les tendons fléchisseurs prennent la corde de l'arc et concourent à l'aggravation de la déformation. Les structures capsulo-ligamentaires latérales se rétractent et fixent la déformation.

## Correction chirurgicale : éléments à prendre en compte

Nombreuses sont les composantes de la déformation du 1<sup>er</sup> rayon sur lesquelles il faut agir afin d'adapter le traitement chirurgical à chaque cas, et l'importance de chacune d'entre elles peut poser des difficultés particulières.

### Importance de l'hallux valgus

Il est aisé à comprendre qu'une faible déformation est plus facile à corriger qu'une grande.

### Importance de la composante métatarsienne

L'existence d'un metatarsus varus avec angle M1-M2 supérieur à la normale impose une ostéotomie métatarsienne. Mais le metatarsus varus n'est pas le seul élément à prendre en compte pour le 1<sup>er</sup> métatarsien. Il faut rechercher une insuffisance du 1<sup>er</sup> rayon avec metatarsus elevatus; l'ostéotomie du 1<sup>er</sup> métatarsien doit abaisser la tête métatarsienne. La longueur du 1<sup>er</sup> métatarsien doit être analysée. La présence d'un 1<sup>er</sup> métatarsien plus long que le deuxième autorise des ostéotomies accourcissantes, ce qui facilite la correction des déformations importantes et décomprime l'articulation, geste utile en présence d'une arthrose. Si, en revanche, le 1<sup>er</sup> métatarsien est court, le raccourcir encore entraîne le risque de survenue de métatarsalgies [1].

### Importance de la rétraction

La libération des rétractions latérales est, quelle que soit la technique adoptée, une des clés de l'intervention :

- insuffisante, elle expose à la récurrence précoce;
- excessive, elle engendre un hallux varus [6].

Elle doit se faire pas à pas afin d'être adaptée exactement à chaque cas. L'importance de la rétraction peut déjà être appréciée cliniquement par le caractère réductible ou non de la déviation en valgus du gros orteil, ce qui donne une première idée de la libération à effectuer.

### Importance de la composante articulaire

L'orientation de la tête du 1<sup>er</sup> métatarsien définie par le *distal metatarsal articular angle* (DMAA) est un élément à prendre en compte, car sa perturbation impose une correction de ce défaut d'orientation par une ostéotomie métatarsienne de réorientation, mais la difficulté est de mesurer cet angle. Le défaut d'orientation n'est souvent qu'évoqué sur la radiographie de face et confirmé et précisé en peropératoire [1, 2].

L'existence d'une arthrose doit également être précisée. De constatation radiologique sans retentissement clinique, elle modifie peu la conduite thérapeutique. Si elle se traduit par quelques douleurs légères avec mobilité conservée ou peu diminuée, elle peut nécessiter un

raccourcissement du 1<sup>er</sup> métatarsien si l'anatomie le permet. En revanche, si la mobilisation passive de l'articulation est douloureuse et la mobilité fortement diminuée, une arthrodèse est indiquée.

### Importance de la composante phalangienne

L'hallomégalie est un facteur favorisant pour l'apparition d'un hallux valgus et sa persistance augmente le risque de récurrence. La longueur de l'orteil doit être réduite par une ostéotomie d'accourcissement de la 1<sup>re</sup> phalange du gros orteil.

L'existence d'un crosse latérale (ou valgus interphalangien) doit également être corrigée par une ostéotomie de varisation de la 1<sup>re</sup> phalange du gros orteil (appelée intervention d'Akin). Précisons que l'ostéotomie de varisation doit être modérée, il ne faut pas chercher à tout prix à récupérer dans la phalange une libération articulaire insuffisante; on risque de créer un effet d'interligne oblique avec translation médiale de la 1<sup>re</sup> phalange et découverte de la face médiale de la tête du 1<sup>er</sup> métatarsien, saillie qui recrée la gêne initiale.

### Importance des éléments associés

Certes, le caractère plat ou creux du pied peut modifier la réalisation technique ou le type d'ostéotomie du 1<sup>er</sup> métatarsien, mais l'élément majeur est l'existence de métatarsalgies, surtout s'il existe une instabilité articulaire d'un ou de plusieurs rayons latéraux, voire des luxations [5].

## Types anatomocliniques d'hallux valgus

Cette étude analytique décrit les adaptations à faire pour chaque hallux valgus, mais on peut décrire des lignes thérapeutiques en fonction de certains types.

Certes, il est des gestes communs à la correction chirurgicale de tout hallux valgus – libération des rétractions latérales et gestes phalangiens –, mais des indications peuvent être retenues selon certains types particuliers. Il n'existe pas d'intervention miracle et universelle pour le traitement de l'hallux valgus et l'on peut obtenir des résultats satisfaisants de plusieurs manières. Chaque auteur exposera les avantages de l'intervention qu'il décrit, on peut cependant donner des grandes lignes selon les types anatomocliniques [9].

### Hallux valgus congénital

Défini par l'apparition de la déformation avant l'âge de 15 ans, il présente des caractéristiques anatomiques à bien connaître :

- la tête métatarsienne est très arrondie, rendant instable la correction;
- le DMAA est important : cette orientation de la tête métatarsienne nécessite une correction.

L'indication est alors une ostéotomie métatarsienne corrigeant le DMAA.

### Hallux valgus commun

Le pied est souple sans hyperlaxité, la déformation plus ou moins marquée [3]. La chirurgie à proposer est fonction de la déformation :

- $MV < 12^\circ$ ,  $HV < 20^\circ$  : Mac Bride chevron scarf;
- $12^\circ \geq MV \leq 16^\circ$ ,  $20^\circ \geq HV \leq 40^\circ$  : chevron scarf;
- $MV > 16^\circ$ ,  $HV > 40^\circ$  : scarf, base.



## Hallux valgus pied laxo

Fréquemment associée à un pied plat, c'est une forme qui expose aux récurrences. Les possibilités chirurgicales sont nombreuses selon les auteurs :

- scarf abaissant ;
- ostéotomie de la base avec abaissement de la tête du 1<sup>er</sup> métatarsien ;
- arthrodèse cunéométatarsienne.

## Hallux valgus « pied tonique »

C'est une forme particulière, où il existe un contraste entre la forte saillie de la tête métatarsienne et un faible hallux valgus. Le metatarsus varus est modéré. Il s'agit d'un pied rigide sans laxité. L'indication est alors une chirurgie des parties molles.

## Hallux valgus arthrosique

La constatation radiologique d'une arthrose sans retentissement clinique ne modifie pas l'indication.

Si la mobilité est légèrement diminuée, sans douleur à la mobilisation articulaire, on choisit une ostéotomie de M1 avec accourcissement.

Si l'articulation est douloureuse à la mobilisation passive, s'il existe un enraidissement important, on effectue une arthrodèse MP.

## Hallux valgus majeur du sujet âgé

Il s'agit d'une déformation longtemps négligée. La sagesse est de faire une arthrodèse MP.

Cependant, s'il existe une pathologie des rayons latéraux avec indication d'ostéotomie de recul des métatarsiens latéraux, le 1<sup>er</sup> rayon peut être corrigé par un scarf accourcissant, chirurgie assez délicate.

## Hallux valgus récidivé

Il pose un double problème :

- anatomique, car les lésions peuvent être aggravées par l'acte chirurgical ;
- psychologique, car les patients déçus par la première intervention redoutent souvent une nouvelle correction chirurgicale.

L'indication dépend de la cause de l'échec et de l'enraidissement articulaire.

## CONCLUSION

La correction chirurgicale de l'hallux valgus fait appel à des critères multiples. Différents auteurs vont développer des techniques chirurgicales. Au praticien de choisir ce qui lui semble le plus adapté à sa pratique ; l'on n'est pas toujours obligé de « suivre la mode »...

# GESTES COMMUNS DE LIBÉRATION LATÉRALE DANS LA CHIRURGIE DE L'HALLUX VALGUS

B. BAUDET

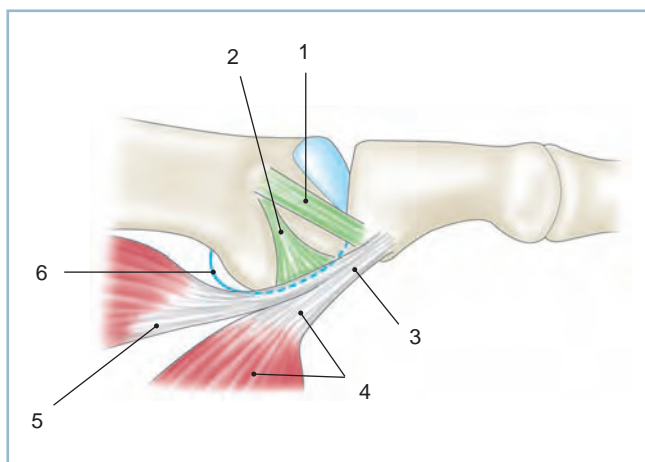
*L*a déviation permanente du gros orteil en valgus s'accompagne d'un raccourcissement relatif de l'appareil capsuloligamentaire latéral et d'une faillite de la stabilité suite à la distension de l'appareil capsuloligamentaire médial. Cet appareil distendu accueille le déplacement en médial de la tête du 1<sup>er</sup> métatarsien (M1) accompagnant le metatarsus varus formant ainsi « l'oignon ». Comme dans toute chirurgie articulaire, le rééquilibrage de la balance ligamentaire est le premier temps chirurgical de toute correction d'hallux valgus constitué. Connue sous le terme anglais de release, cette technique se doit d'être précisée et codifiée. Pour chaque auteur, il existe de nombreuses variantes et variétés techniques [13, 14, 15, 20,

25, 27]. C'est pourtant là le geste essentiel et commun à toute chirurgie correctrice de l'hallux valgus.

## RAPPEL ANATOMIQUE

### Notions générales

Les structures anatomiques du nœud fibreux latéral qui s'offrent à la libération de la première articulation métatarsophalangienne déviée en valgus sont au nombre de trois (figure 6.1). Le ligament collatéral latéral est une bande fibreuse, large de 3 mm, qui s'insère sur l'épicondyle latéral de la tête de M1 et descend, obliquement en bas et en distale, sur la base latérale de la phalange (P1). Cette structure est située distalement et crânialement au ligament métatarsosésamoïdien latéral, dit ligament suspenseur du sésamoïde. Ce ligament suspenseur s'insère aussi sur l'épicondyle latéral et descend verticalement



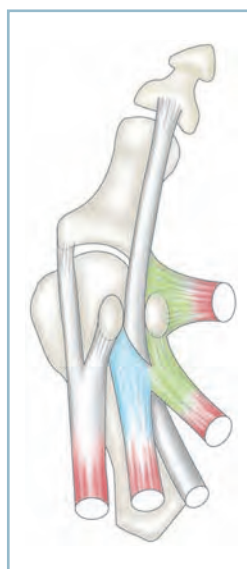
**6.1** Représentation schématique de la face latérale de l'articulation métatarsophalangienne.

- (1) ligament collatéral latéral,
- (2) ligament suspenseur,
- (3) tendon conjoint,
- (4) adducteurs oblique et transverse,
- (5) court fléchisseur,
- (6) capsule articulaire – plaque plantaire (pointillés).

en éventail sur tout le bord latéral du sésamoïde latéral mais présente aussi dans sa portion proximale une relation étroite avec les expansions tendineuses de l'adducteur oblique et du faisceau latéral du court fléchisseur. Au niveau de l'épaisse plaque plantaire, on retrouve le bord latéral de l'appareil glénoïdosésamoïdien successivement dans un sens proximo-distal et à partir du sésamoïde latéral, les deux tendons terminaux de l'adducteur oblique et transverse, dont les insertions sont principalement sésamoïdiennes, comme le tendon terminal du chef latéral du court fléchisseur de l'hallux. Un tendon dit conjoint, ou ligament sésamoïdophalangien latéral, prolonge distalement ces structures au bord inférieur et latéral de P1 tout en recevant certains contingents fibrillaires de l'adducteur ou expansion aponévrotique vers P1[22, 24].

## Modifications de l'anatomie dans l'hallux valgus

Dans le plan frontal, la tête métatarsienne, libre de toutes insertions tendinomusculaires et jouant de sa mobilité cunéométatarsienne, glisse médialement, tandis que l'appareil phalangien se déplace en valgus. Le long extenseur de l'hallux ainsi que son long fléchisseur prennent le trajet le plus court de la corde de l'arc et pérennisent ainsi la déformation. Enchâssé dans son tunnel ostéofibreux intersésamoïdien, le tendon fléchisseur long de l'hallux oblige un mouvement rotatoire «pronatoire» sur la structure gléno-phalangienne, tandis que la désaxation de l'extenseur n'a d'autre cause que la distension de sa dossière. Médialement, le tendon de l'abducteur devient plantaire et perd toute valeur de frein au valgus phalangien (figure 6.2). L'appareil glénoïdosésamoïdien latéral est «stabilisé» par le sésamoïde latéral, où s'insère le puissant ligament intermétatarsien, les deux tendons de l'adducteur de l'hallux et le faisceau latéral du court fléchisseur [13, 23]. Il est donc relativement fixe et dans la maladie «hallux valgus» la tête glisse en médial par le jeu articulaire majorant le metatarsus varus.

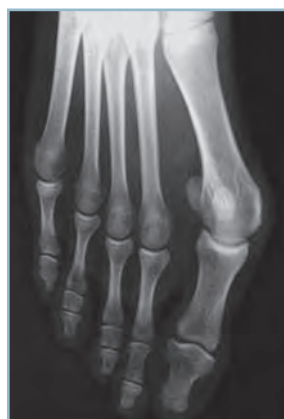

**6.2** Représentation schématique de l'instabilité pronatoire gléno-sésamoïdienne (d'après Gauthier).

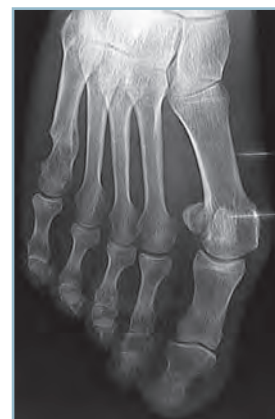Dans le plan sagittal, il s'ensuit un mouvement conjugué de force repoussant la tête métatarsienne en dedans de par l'augmentation de l'angle métatarsophalangien soumis à la tension de l'appareil extrinsèque et le sésamoïde latéral, libéré par ailleurs de son appui métatarsien latéral suit un mouvement pronatoire. Plus longtemps le sésamoïde reste tourné dans la première commissure, plus le ligament suspenseur latéral du sésamoïde se rétracte.

Les modifications radiologiques de la position du sésamoïde latéral, sur la radiographie de face, peuvent servir de classification. Le sésamoïde latéral est à cheval sur la corticale latérale sur un cliché de face (figure 6.3); c'est l'hallux valgus débutant avec un metatarsus varus voisin de 12°. Le sésamoïde latéral est entièrement à découvert dans le premier espace intermétatarsien (figure 6.4), il est alors vu de trois quarts; c'est l'hallux valgus modéré avec un metatarsus varus compris entre 16 et 18° et avec souvent un retentissement clinique sur le 2<sup>e</sup> rayon.

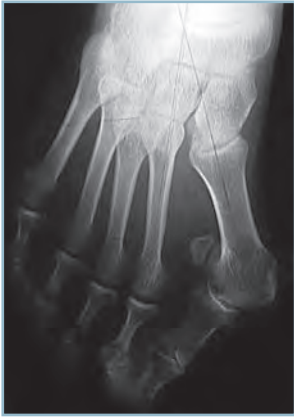Dans un hallux valgus sévère, avec un metatarsus varus > 20° et un valgus phalangien ≥ 40°, le sésamoïde latéral est vu de profil dans le premier espace (figure 6.5). Ce sésamoïde est souvent gros avec une couronne ostéophytique souvent plus importante à l'origine proximale du court fléchisseur de l'hallux.



**6.3** Hallux valgus débutant, sésamoïde latéral à cheval sur la corticale latérale.



**6.4** Hallux valgus modéré.



**6.5** Hallux valgus évolué, le sésamoïde latéral est vu de profil dans le premier espace.

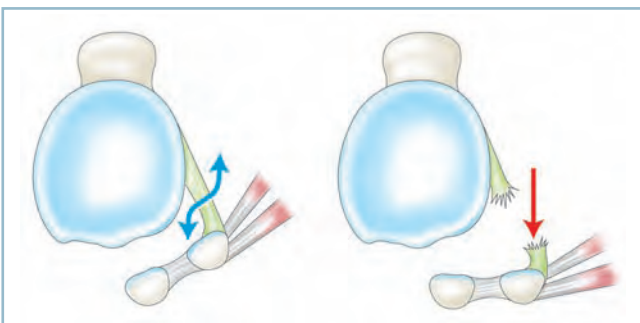
## TECHNIQUE CHIRURGICALE

### Libération en rapport avec la position du sésamoïde

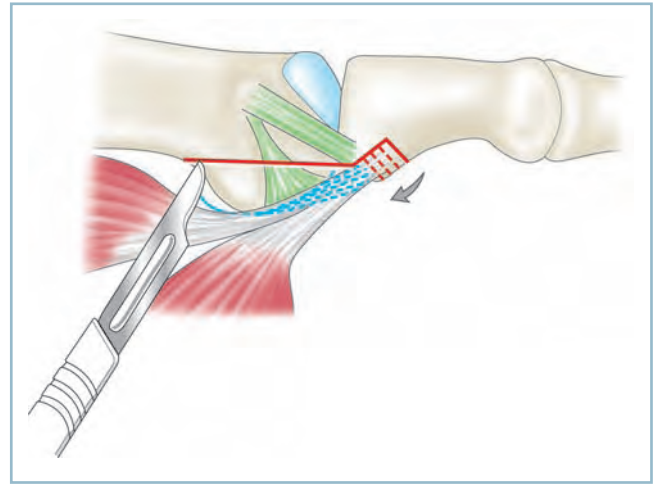
Dans l'hallux valgus débutant, le sésamoïde latéral débordé de la corticale latérale mais sans rotation ni pronation marquée de l'hallux. C'est l'indication d'une section large et horizontale du ligament suspenseur (*figure 6.6*). Cette ouverture, depuis le tendon conjoint en distal jusqu'à hauteur de la métaphyse de M1 en proximal, permet le passage de la tête de M1 venant se reposer ainsi sur les sésamoïdes.

Dans un hallux modéré, avec une rotation de trois quarts du sésamoïde en pronation sur la radiographie de face, il faut faire une libération plus large comportant, outre la section large du ligament suspenseur, une ténotomie du tendon conjoint en respectant scrupuleusement les insertions phalangiennes du ligament métatarsophalangien latéral et du court fléchisseur (*figure 6.7*).

Dans l'hallux valgus sévère, le problème de la morpho-adaptation d'un sésamoïde latéral, luxé depuis longtemps, se pose. Celui-ci est vu de profil sur le cliché de face, il peut être gros, ostéophytique. Sa réduction sous la tête métatarsienne est un véritable challenge. Il nécessite un abord direct, une section du ligament suspenseur, une section du tendon conjoint, une désinsertion sur son bord latéral et inférieur des expansions fibreuses des deux tendons de l'adducteur oblique et transverse, certains poursuivent les sections plus profondément vers le ligament intermétatarsien, plus proximatement l'insertion du court fléchisseur, jusqu'à voir les fibres tendineuses du long fléchisseur. Un émon-



**6.6** Section large et horizontale du ligament suspenseur, permettant le repositionnement céphalique (d'après L.-S. Barouk).



**6.7** Section du tendon conjoint, suspenseur et libération sésamoïde.

dage des ostéophytes, en respectant les insertions du court fléchisseur, surtout en proximale où se situe toujours le conflit le plus important, fait partie de mon expérience dans ces cas-là. En effet, si l'on veut que le sésamoïde se loge sous la tête dans sa fossette latérale, il faut lui redonner un contour harmonieux. Dans de très rares cas, s'il fait toujours obstacle à la translation latérale de la tête de M1, il faut l'extraire. C'est toujours un affaiblissement de la force de propulsion de l'hallux et un risque d'hypercorrection en varus.

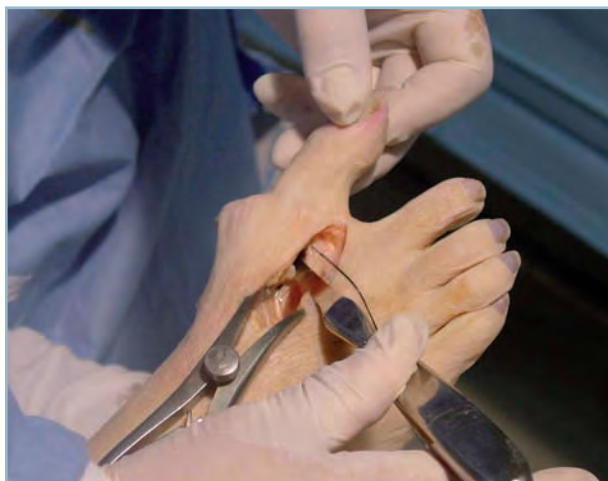### Par quelle voie d'abord ?

Une voie dont on a la maîtrise reste très certainement une excellente voie d'abord tant que les gestes précédemment décrits peuvent être pratiqués.

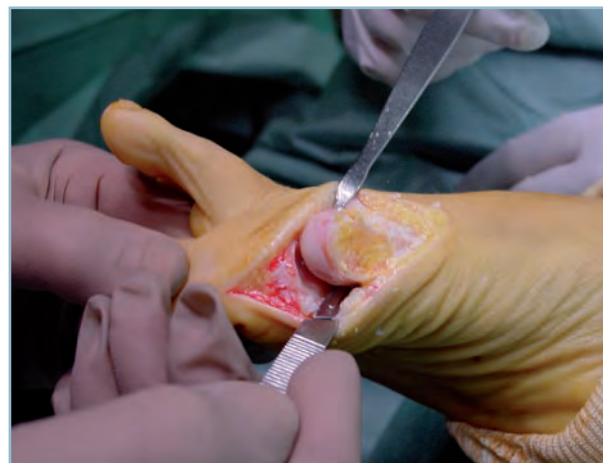### Voie commissurale

Bien connues et promues par S. Barouk [12], cette voie directe dans le premier espace est considérée comme la voie classique déjà décrite dans la technique originelle de Mac Bride [19] et défendue depuis longtemps par P. Groulier [17]. Cette voie précise permet, grâce à l'aide d'un davier de type Méary, d'exposer parfaitement le nœud fibreux latéral, de différencier très précisément le ligament latéral du ligament suspenseur et d'individualiser le tendon conjoint. Une précaution toute particulière doit être portée au respect de la branche sensitive de la première commissure. Par cette voie aussi, on apprécie au mieux la taille et la forme du sésamoïde latéral. Elle permet, par le test à la rugine, d'apprécier la liberté du sésamoïde latéral et sa descente afin que la tête puisse à nouveau le recouvrir (*figure 6.8*). Elle permet d'autre part, de contrôler pas à pas, en relâchant le davier de Méary intermétatarsien, la faillite des éléments sectionnés en effectuant des tests manuels de réduction du valgus phalangien. Si cette réduction est insuffisante, il est alors possible de prolonger les libérations jusqu'à voir au besoin le long fléchisseur dans les grandes déformations. C'est une excellente voie d'abord pour tous ceux qui débutent ou pour tous ceux qui n'ont pas une pratique habituelle de la chirurgie de l'hallux valgus. De plus, elle est rapide, précise et adaptée dans les hallux valgus évolués, principalement si un geste direct doit être fait sur le sésamoïde latéral ou sur le rayon voisin.





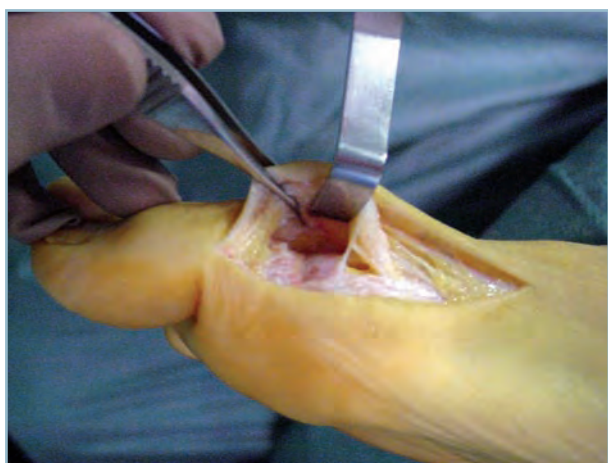**6.8** Test à la rugine, fil repère dans le tendon conjoint.



**6.10** Voie médiale transarticulaire, section horizontale du ligament suspenseur sus sésamoïdien.

## Voie unique médiale

Elle permet par un même abord, libération et ostéotomie. Promue par M. Maestro et al. [21], elle autorise une libération première, de médiale en latérale sur la face dorsale de la phalange, de l'insertion du court extenseur qui de par son trajet oblique, abandonne un moment valgusant qu'il peut être bon d'interrompre. Cette libération du pédieux permet, en soulevant par l'intermédiaire d'un écarteur de Farabeuf le long extenseur, la libération de la dossière latérale de l'extenseur long jusqu'à voir la graisse sous-cutanée de la première commissure sans interrompre cependant le nerf sensitif de la première commissure (*figure 6.9*). Cette libération dorsale de P1 permet une subluxation plantaire de l'articulation métatarsophalangienne et une chambre de travail plantaire par détente de l'appareil glénoïdosésamoïdien. Il est dès lors possible, par voie sous-capitale, de faire une section horizontale du ligament suspenseur après avoir distracté, par un effet bougie et à l'aide d'une pince de Halstead, ses attaches proximales (*figure 6.10*). Lorsque le sésamoïde latéral est complètement libéré du métatarsien, on peut alors aisément distraire la base phalangienne et, à la demande, sectionner à la lame de Beaver l'insertion du tendon conjoint.



**6.9** Libération de la dossière latérale de l'extenseur de l'hallux.

Beaucoup d'autres auteurs utilisent la voie médiale unique, B. Valtin [26] rapporte et réalise un décollement dorsal de la tête métatarsienne et replonge, par voie intra-articulaire, sur le sésamoïde latéral en passant au-dessous du plan du long extenseur. Cette voie désinsère de l'épicondyle latéral le ligament collatéral latéral qui est maintenu en continuité au périoste métaphyso-épiphyseaire. Là aussi, l'écarteur de Farabeuf judicieusement placé permet par un mouvement rotatoire prenant appui sur la métaphyse de M1 et sur la capsule articulaire respectivement, la libération intra-articulaire précédemment décrite par voie intercommissurale. Le premier geste désinsère le ligament suspenseur de l'épicondyle latéral de la tête de M1 et rend le sésamoïde latéral visible; le second sectionne horizontalement la capsule et fragilise, de dedans en dehors, les expansions aponévrotiques de l'adducteur sur P1.

Certains, comme P. Diebold [16], utilisent la détente que leur procure l'ostéotomie de raccourcissement de P1, réalisée en premier, pour tourner vers eux la base phalangienne et réaliser les ténotomies et sections désirées. Leur autocontrôle devient cependant plus délicat.

## Complications

Les complications du *release* tournent autour de deux pôles, l'insuffisance et l'excès.

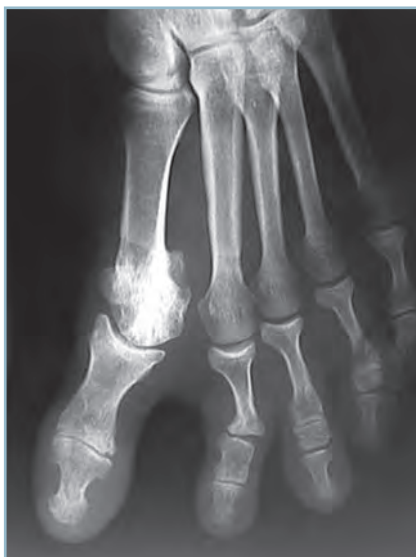### Insuffisance de libération

Elle entraîne une hyporéduction ou une source de récurrence. Il ne faut surtout pas réclamer à une ostéotomie de P1 de rattraper un défaut de correction fibreuse. L'excès d'ostéotomie de P1 ne faisant, par le chaussage et par un effet d'interligne oblique, qu'aggraver une incongruence articulaire non corrigée. Avec le temps, on assiste à une véritable luxation translatrice latérale de P1 sur M1.

### Excès de libération

L'excès est l'autre versant de l'échec et l'hallux varus (*figure 6.11*) est la grande complication de la libération. Lorsque l'hallux varus est important, c'est une redoutable complication





**6.11** Exemple d'hallux varus sur une libération excessive.

pour le patient. Pour éviter l'hallux varus, il faut rappeler l'aspect séquentiel de la libération. Respecter le ligament collatéral latéral. Pratiquer des sections pas à pas en testant, avant et après, la réductibilité du valgus. Cette réduction ne doit jamais arriver jusqu'à l'incongruence articulaire. On commence par sectionner le ligament suspenseur. On vérifie l'abaissement facile de la sangle sésamoïdienne sous la tête métatarsienne. On sectionne le tendon conjoint si le test en réduction phalangienne est insuffisant. L'insertion phalangienne du faisceau latéral du court fléchisseur doit être respectée. Dans les grandes rétractions, on peut libérer de toutes attaches tendineuses le bord latéral et distal du sésamoïde latéral si nécessaire. Il ne faut jamais sectionner complètement l'insertion phalangienne du court fléchisseur. Lors de cette section peut apparaître en plus de l'hallux varus, une déformation en griffe de l'hallux – appelée également «*Cock up deformity*» par les Anglo-Saxons –, qui est une complication iatrogène des plus redoutable et des plus difficile à rattraper.

## « Exostosectomie »

La pseudo-exostosectomie ou résection médiale de la saillie métatarsienne fait partie de la procédure osseuse, cependant la libération latérale suffisante doit s'accompagner d'une résection osseuse équilibrée. Celle-ci doit toujours être en dedans du sillon vertical médial. Ce sillon correspond à une gorge physiologique destinée à recevoir le bord médial de P1 et doit stabiliser le sésamoïde médial en cas d'abduction de l'hallux. La libération latérale suffisante doit être associée à la conservation de ce stabilisateur naturel. Le repère le plus sûr est de réaliser une ostéotomie dans le prolongement distal du bord médial de la corticale du 1<sup>er</sup> métatarsien.

## Articulation sésamoïdométatarsienne

Un autre élément à évaluer est la surface articulaire métatarsienne située en regard des sésamoïdes. L'aspect schématisé de cette surface articulaire est rarement respecté, la crête intersésamoïdienne est souvent absente, souvent éraillée; cet élément doit être évalué comme étant potentiellement à l'origine d'une instabilité osseuse et peut se joindre à un éventuel excès de *release* comme facteur responsable d'un hallux varus. À l'opposé, une dépression osseuse, un effondrement situé au niveau de la tête métatarsienne en regard du sésamoïde latéral et souvent observé dans le cadre des hallux valgus congénitaux (ostéochondrite?), est la source d'une fixité sésamoïdienne qui rend le repositionnement de la tête sur les sésamoïdes illusoire. Cette relative incongruence articulaire est parfois la source d'une suite postopératoire douloureuse durant plusieurs mois.

Ces différents éléments doivent être rapidement explorés, détectés et intégrés dans le geste d'arthrolyse.

## Remise en tension médiale

Elle est classique et toujours pratiquée pour refermer en dedans l'articulation métatarsophalangienne. Il s'agit d'une suture passée au ras du sésamoïde médial, transfixiant le tendon de l'abducteur en prenant soin d'éviter scrupuleusement la branche terminale sensitive du nerf plantaire médial. L'aiguille vient ensuite chercher le lambeau capsulaire dorsal pour réaliser un affrontement sans tension. Il faut cependant éviter une tension trop importante, productrice de raideur, et faire peu confiance à une capsule médiale faible qui a déjà permis à la tête métatarsienne de se déplacer en dedans. Le but de la capsulorrhaphie n'est pas de corriger la déformation mais de maintenir ouverte la brèche capsulaire latérale, recentrer l'appareil extrinsèque de manière harmonieuse et axée, et pérenniser le repositionnement de la tête préalablement obtenu par une ostéotomie osseuse ou le transfert de l'adducteur.

Outre la résection capsulaire complétée d'une raphie longitudinale, différentes procédures de lambeau (VY, paletot) et de réinsertion transsosseuse ont été rapportées, sans pour autant rivaliser avec l'équilibre ostéotendinocapsulaire obtenu capsule ouverte [18].

## CONCLUSION

La libération harmonieuse de l'appareil sésamoïdophalangien reste le challenge du *release*. C'est sûrement le geste commun essentiel à toutes techniques de correction de l'hallux valgus. Il permet de repositionner la tête métatarsienne sans tension ou conflit, source d'excès de correction, de raideur ou de récurrence. L'expérience du quotidien nous montre que pour un résultat plus souple, mieux vaut un petit valgus résiduel. Pour réaliser au mieux l'équilibre ligamentaire de l'articulation métatarsophalangienne, il faut être précis et prudent, soucieux des structures anatomiques impliquées dans la déformation.

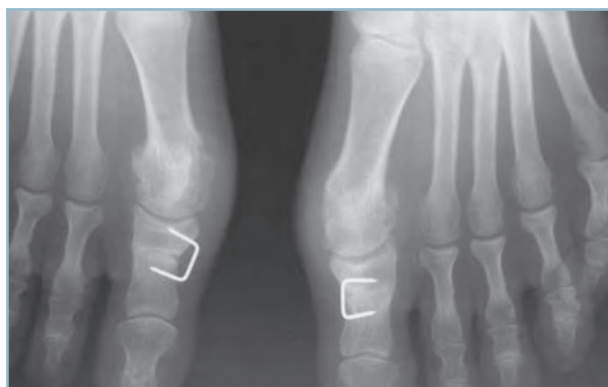# OSTÉOTOMIE DE LA PREMIÈRE PHALANGE DANS LA CHIRURGIE DE L'HALLUX VALGUS

B. BAUDET

L'ostéotomie de la 1<sup>re</sup> phalange dans le traitement chirurgical de l'hallux valgus est devenue un geste quotidien, quasiment obligatoire. Cette ostéotomie de varisation en médialisant l'insertion distale du long fléchisseur et du long extenseur améliore les résultats de la chirurgie de l'hallux valgus en moyenne de 20%. L'ostéotomie de raccourcissement permet de limiter l'excès de longueur phalangienne, source de conflit de chaussage et de récurrence par augmentation du bras de levier [31, 32, 35, 39]. Elle paraît très facile à réaliser et elle l'est dans le cas des varisations pures, cependant, et notamment pour raccourcir le 1<sup>er</sup> orteil, sa technique doit être précise et rigoureuse.

## GÉNÉRALITÉS

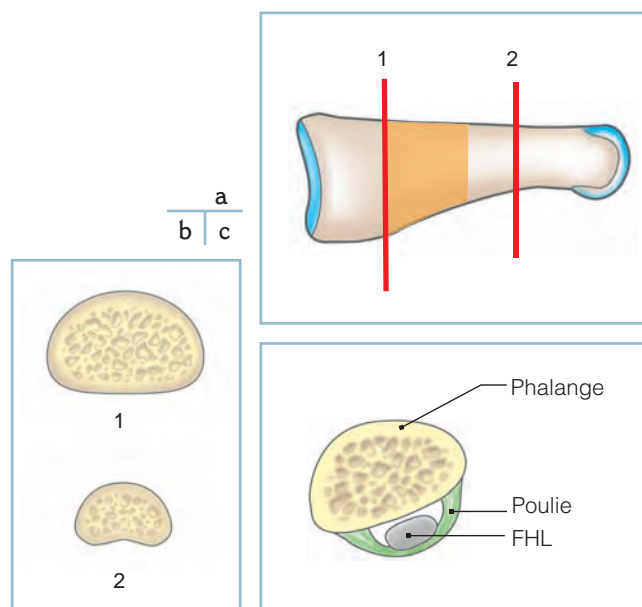
En 1925, Akin [28] décrit cette ostéotomie de varisation de P1 ; il en fait avec l'exostosectomie le seul traitement de l'hallux valgus, ce qui explique sans doute sa tombée en désuétude. En 1978, à la suite de Lavigne [36], nous avons repris cette ostéotomie comme geste complémentaire de la technique de Mac Bride que nous pratiquions à l'époque comme traitement chirurgical de l'hallux valgus (figure 6.12).



6.12 Exemple d'ostéotomie de P1 sur Mac Bride.

## RAPPEL ANATOMIQUE

La 1<sup>re</sup> phalange de l'hallux est décrite comme un os long moins développé que la 1<sup>re</sup> phalange du pouce. Elle comprend un corps ou diaphyse et deux extrémités ou épiphyses. L'épiphyse proximale est porteuse d'une surface articulaire glénoïde large et peu profonde. L'épiphyse distale est porteuse d'une surface trochléenne moins large. La 1<sup>re</sup> phalange est un os long aplati dans le sens sagittal, grossièrement de forme trapézoïdale, avec comme dimensions moyennes 2,5 cm pour sa base proximale, 2 cm pour sa base distale et 1 cm à l'isthme de son corps pour une longueur totale pouvant varier entre 3,5 et 4 cm. La corticale plantaire présente, comme pour toutes les phalanges, une courbe à concavité plantaire. Cette courbe organise une diminution des surfaces de contact de toute ostéotomie. À 1 cm de l'interligne articulaire, distance de sécurité pour le respect de la vascularisation épiphysaire, l'ostéotomie ne dispose plus que d'un ovale de plus ou moins 1,8 cm de largeur dans le plan frontal, tandis qu'à l'isthme du corps de la phalange, soit 1 cm plus distalement, la coupe phalangienne ne représente plus qu'un ovale de 0,7 cm de section rendant l'ostéotomie instable (figure 6.13a, b). C'est l'origine de l'instabilité de certaines ostéotomies de raccourcissement pratiquées trop distalement [29, 30].



### 6.13 Relation anatomique de P1.

- Coupe phalangienne sagittale à 1 cm (1) de l'interligne MTP et dans la partie médiadiaphysaire (2).
- Coupe frontale, surface de coupe ovale de 1 cm dans son plus grand axe (1) ; coupe à l'isthme surface de coupe de 0,5 cm dans le plus grand axe (2).
- Adhésion intime du FHL sous P1 et poulie.

Le second élément anatomique à considérer pour les ostéotomies est la contiguïté du tendon du long fléchisseur de l'hallux avec la corticale plantaire. Le tendon du long fléchisseur de l'hallux suit intimement cette corticale, maintenue au contact par un système de poulies fibreuses. Il faut être prudent lors du positionnement de l'écarteur de Hohmann qui, mis sous le tendon du long fléchisseur, risque de l'offrir à la coupe de la scie motorisée (*figure 6.13c*).

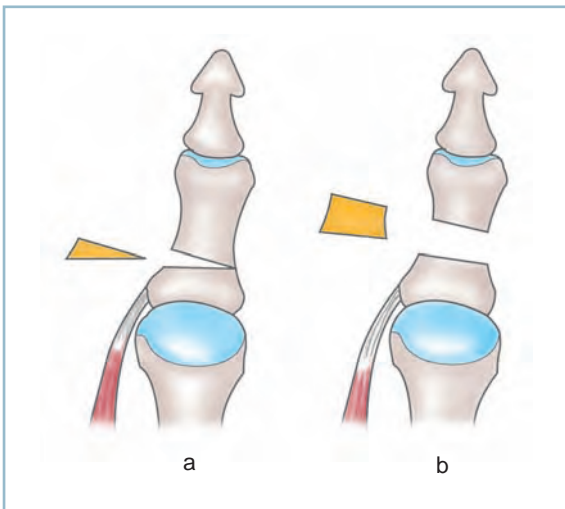
## TECHNIQUE CHIRURGICALE

Il existe deux catégories d'ostéotomie de la première phalange :

- l'ostéotomie de varisation, dont le but est d'obtenir deux surfaces articulaires parfaitement parallèles sur une projection radiographique dorsoplantaire, respecte la charnière corticale latérale (*figure 6.14a*);

- l'ostéotomie de raccourcissement est bicorticale, cylindrique ou trapézoïdale afin d'associer un effet de varisation-raccourcissement (*figure 6.14b*).

Les deux peuvent bénéficier d'un effet de dérotation en supination.



**6.14** Types d'ostéotomie de P1.

a. Ostéotomie sinusoidale de varisation.

b. Ostéotomie trapézoïdale de varisation-raccourcissement.

## Varisation pure

L'ostéotomie de varisation pure est généralement épiphysaire proximale sauf pour corriger une crosse épiphysaire distale. L'abord se fait par une incision médiale sur la ligne neutre en regard de la métaphyse proximale. L'ostéotomie est pratiquée à la scie motorisée comprenant une lame assez fine. Elle ne doit pas être trop importante, comme nous le verrons par la suite, et il est conseillé au départ de faire un trait de l'épaisseur de la lame de scie parallèle à l'interligne métatarsophalangien pour la majorer en distal, pas à pas. La résection du coin médial, tout en conservant la corticale opposée, s'effectue afin d'obtenir la correction souhaitée, c'est-à-dire le parallélisme des interlignes. On peut malheureusement, en réduisant l'ostéotomie, voir apparaître une petite effraction corticale latérale qui a peu d'importance tant que le périoste est conservé. Avant de fragiliser totalement la corticale latérale, on effectue un avant-trou

à la broche ou à la mèche de 10/10 pour favoriser l'entrée de la pointe de l'agrafe ou le passage de l'aiguille du fil d'ostéosuture (*figure 6.15a*). Le moyen de fixation de cette ostéotomie sinusoidale est volontiers réalisé à l'aide d'une petite agrafe, de type «agrafe à scaphoïde» (*figure 6.15b*), ou d'une simple ostéosuture (*figure 6.15c, d*). Dans les deux cas, c'est une fixation largement suffisante. La chirurgie percutanée nous a appris par ailleurs qu'on pouvait se passer de matériel d'ostéosynthèse rigide. À la fin du 1<sup>er</sup> mois, l'ostéotomie phalangienne, même si elle n'est pas radiologiquement consolidée, est laissée libre de toute immobilisation (*figure 6.16*).

L'ostéotomie de varisation unicorticale peut être proposée avec un effet de dérotation en supination [33]. L'ostéotomie doit être plane oblique. La coupe est toujours sinusoidale, mais à base médiale et plantaire; le trait est oblique en dehors, en arrière et en haut, la charnière se faisant dorsalement et latéralement. C'est une ostéotomie très stable car du fait de son obliquité, elle revient obliquement en proximal en pleine épiphyse, son trajet oblique augmentant largement les surfaces de contact. Cette stabilité permet aussi de se passer de moyen de fixation rigide (*figure 6.17a, b*).

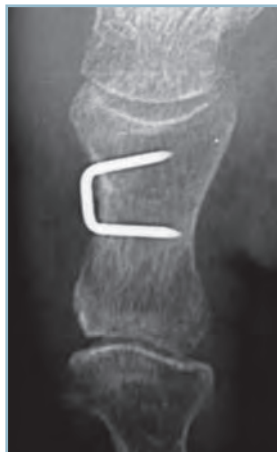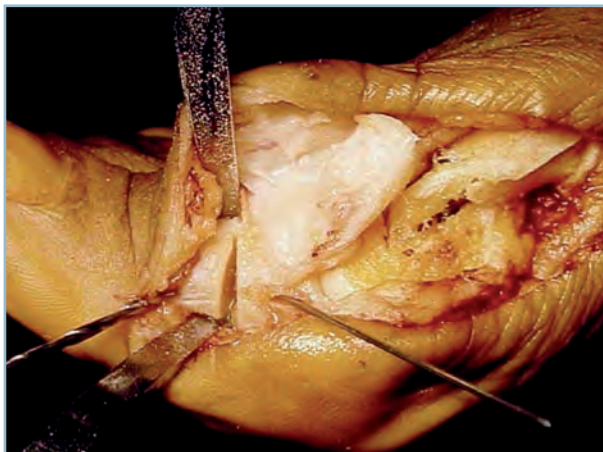
## Ostéotomie bicorticale de raccourcissement

C'est une ostéotomie plus difficile techniquement. En effet, la scie motorisée emporte les deux corticales et enlève le cylindre phalangien nécessaire au raccourcissement ou le trapèze souhaité pour avoir un effet varisant. L'ostéotomie est plus distale que la précédente par la résection osseuse mais pas trop pour éviter d'être uniquement diaphysaire, ce qui augmenterait son instabilité et le risque de non-consolidation. La résection en longueur permet d'obtenir un pied carré (hallux = 2<sup>e</sup> orteil) et deux interlignes parallèles. Pour la pratique des traits d'ostéotomie, nous conseillons dans un premier temps de pratiquer le trait proximal parallèle à l'interligne articulaire métatarsophalangien réduit, puis un deuxième trait parallèle au bord cutané proximal du lit unguéal représentant souvent la projection de l'interligne interphalangien distal. Ce bord cutané rend en général compte de toute crosse phalangienne.

Une variante technique propose de garder une console plantaire et nécessite de pratiquer le trait proximal incomplètement, en respectant la corticale plantaire, et le trait distal complet sur les deux corticales, dorsales et plantaires. Une recoupe de la partie proximale de la phalange est faite par un trait de scie horizontal, au-dessus de la corticale plantaire, conservant celle-ci en forme de tablette (*figure 6.18a, b*). Cette variante permet d'éviter le cal vicieux en flexion dorsale, neutralise les forces de cisaillements et augmente donc la stabilité et les surfaces de contact pour la consolidation.

Il faut soigneusement fixer cette ostéotomie soit par une agrafe, soit par une vis à compression située en oblique. Nous conseillons de s'aider d'une broche fine provisoire mise au ras de la corticale dorsale (*figure 6.19a*), cette broche stabilise le montage pendant la préparation des orifices osseux nécessaires au moyen de fixation choisie. Il faut abandonner la fixation par agrafe à mémoire qui continue à produire, après l'intervention, une compression sur la corticale latérale, donnant lieu à une pseudo-récidive en valgus de la déformation. Nous avons opté définitivement pour la fixation par vis oblique, de bas en haut, de dedans en dehors et de proximal en distal (*figure 6.19b*). La stabilité est améliorée par un vissage bicortical. Lors du vissage, il faut éviter à tout prix les cals vicieux en rotation qui sont

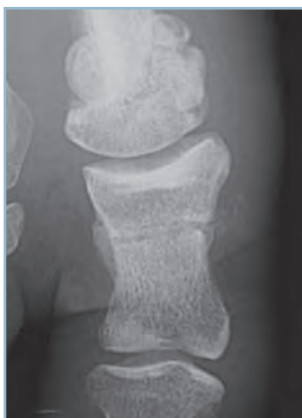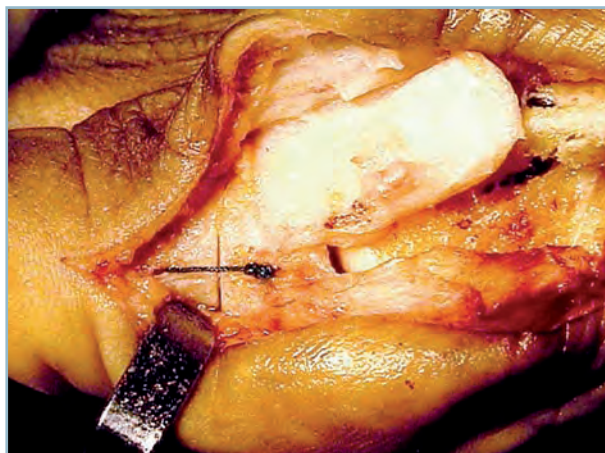
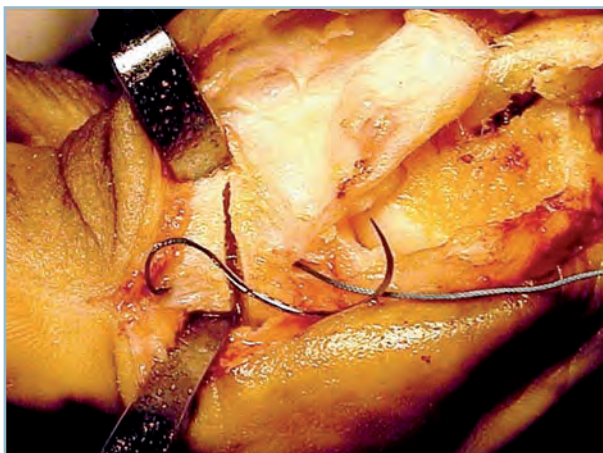




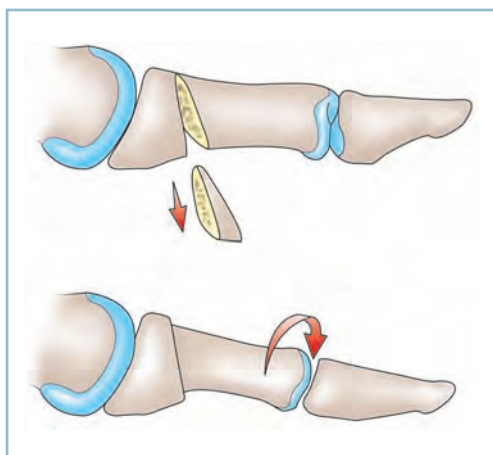
### 6.15 Ostéotomie de P1.

- a. Vue peropératoire, préparation des trous avant la fragilisation de la corticale latérale.  
 b. Fixation par une agrafe à scaphoïde.  
 c. Vue peropératoire, passage d'un fil avant réduction.  
 d. Vue peropératoire, ostéosuture, maintenant la réduction.

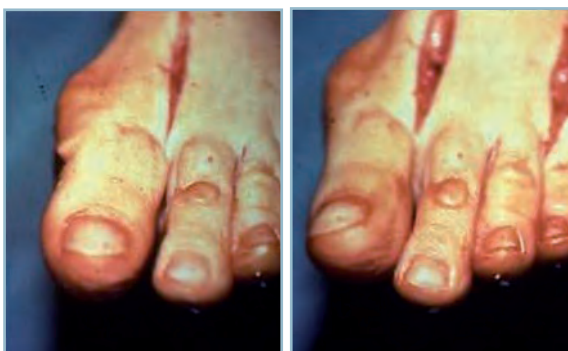a	b
c	d



### 6.16 Ostéotomie de P1 sans matériel d'ostéosynthèse.



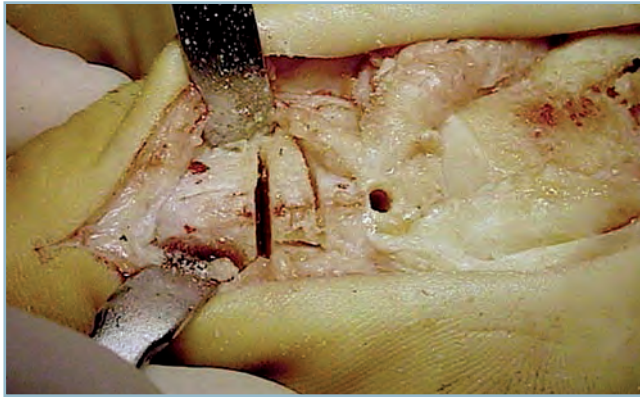
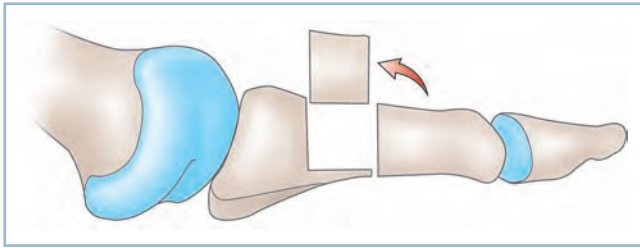
a | b



### 6.17 Ostéotomie de P1, dérotation.

- a. Représentation schématique, ostéotomie de varisation-dérotation.  
 b. Vue peropératoire, ostéotomie de dérotation (cliché de L.-S. Barouk).



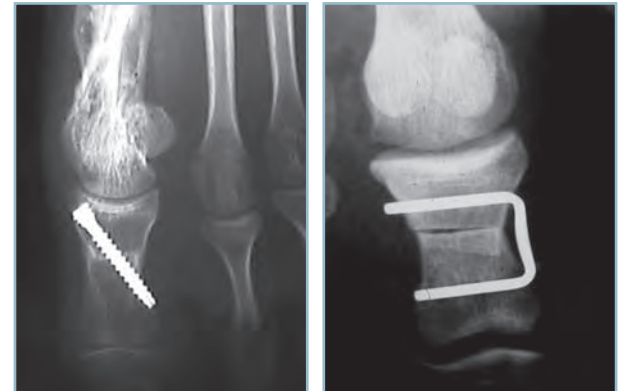
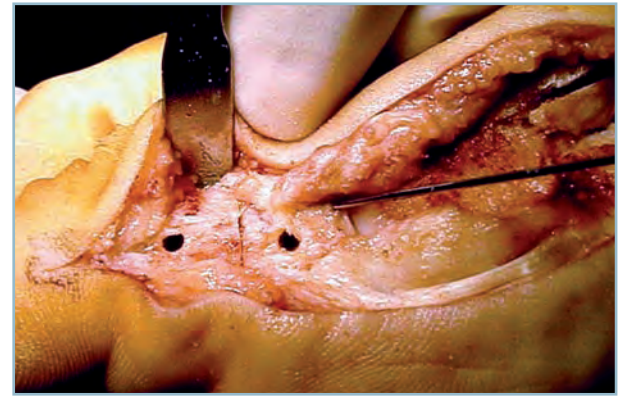


### 6.18 Ostéotomie de P1, enlèvement.

- a. Représentation schématique, console plantaire.  
b. Vue peropératoire, coupe de l'ostéotomie à console plantaire.

a  
b

responsables d'une supination exagérée. Il est recommandé de contrôler cette fixation sous ampli de brillance. Il existe d'autres moyens de fixation telles les agrafes à compression mécanique qui donnent satisfaction aux utilisateurs (*figure 6.19c*).



### 6.19 Ostéotomie de P1, raccourcissement.

- a. Brochage temporaire avant stabilisation.  
b. Stabilisation par vis.  
c. Stabilisation par agrafe.

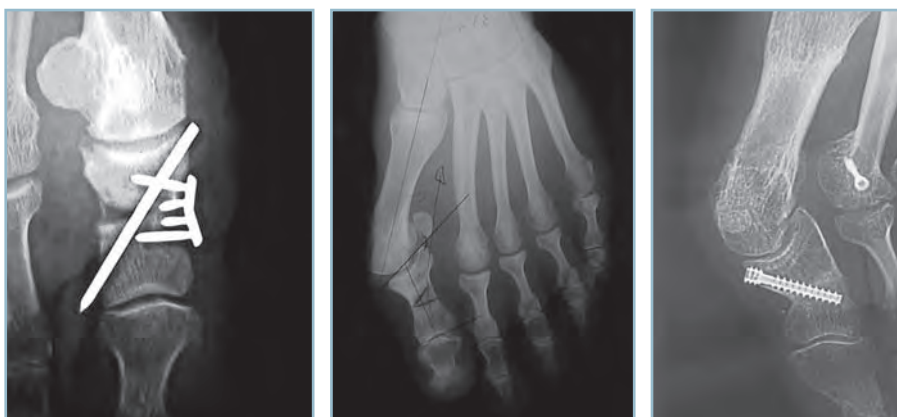
a  
b | c

## Complications

Le défaut de consolidation est tout à fait exceptionnel en cas de varisation pure. Par contre, la non-consolidation peut s'observer sur des ostéotomies diaphysaires pures stabilisées par une ostéosynthèse rigide et non compressive (*figure 6.20a*).

Les cals vicieux dans les ostéotomies trapézoïdales, qui suppriment les corticales et les deux charnières, sont parfois responsables de désaxation en flexion dorsale entraînant des surcharges plantaires lors du chaussage. Cet écueil peut être limité en conservant la corticale plantaire.

L'excès de varisation est certainement la complication la plus redoutable et ce, dans les deux types d'ostéotomies. La crosse phalangienne inversée crée dans la chaussure une bascule latérale de l'épiphyse de la 1<sup>re</sup> phalange, détruisant la congruence articulaire de l'articulation métatarsophalangienne. Il s'ensuit un effet interligne oblique qui fait glisser inexorablement la base de la phalange dans l'espace intermétatarsien responsable d'une récurrence dont les reprises sont redoutables (*figure 6.20b, c*). Il est donc impératif de respecter les critères de corrections précédemment décrits afin d'éviter tout excès de varisation de la 1<sup>re</sup> phalange, c'est bien sûr dire que l'ostéotomie n'est utilisée



### 6.20 Ostéotomie de P1.

- a. Non-consolidation sur ostéosynthèse trop rigide.  
b. Récidive par interligne oblique sur un excès de varisation et traction dynamique des tissus mous.  
c. Excès de varisation dans P1 avec dislocation latérale de l'articulation métatarsophalangienne.

a | b | c

que comme geste complémentaire et jamais comme seul geste de correction angulaire.

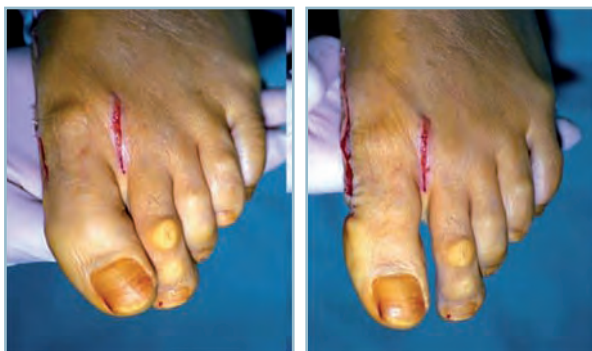Une complication moins spécifique possible est la section opératoire du tendon du long fléchisseur de l'hallux. Cette section est rendue possible par la contiguïté du corps de la phalange et du long fléchisseur plaqué contre la corticale plantaire. Cette complication est le plus souvent diagnostiquée à distance et la réparation du tendon se trouve dès lors quasiment impossible, si ce n'est par une arthrodèse interphalangienne de sauvetage. La séquelle chez des patients jeunes est lourde lors de la phase de propulsion.

## Indication thérapeutique

L'ostéotomie phalangienne est à notre sens toujours réalisée en cas de perte du parallélisme articulaire et/ou lorsque le pied est égyptien. Le but est de recentrer les insertions distales des longs extenseurs et fléchisseurs réduisant ainsi la classique corde de l'arc préalable à la déformation, de diminuer aussi le bras de levier phalangien par le raccourcissement et de corriger la pronation de l'orteil par une dérotation si la phalange en est intrinsèquement porteuse.

L'indication entre les deux types d'ostéotomies dépend donc de la formule digitale. Pour un pied grec ou carré, nous proposons l'ostéotomie métaphysaire basale de varisation respectant la charnière latérale et amenant l'hallux en rectitude. S'il faut corriger une pronation, nous utilisons bien volontiers l'artifice de l'ostéotomie plane oblique [33]. S'il existe une crosse phalangienne, il faut réaliser une ostéotomie diaphysaire au sinus de la déformation angulaire donc parfois plus distalement (*figure 6.21*).

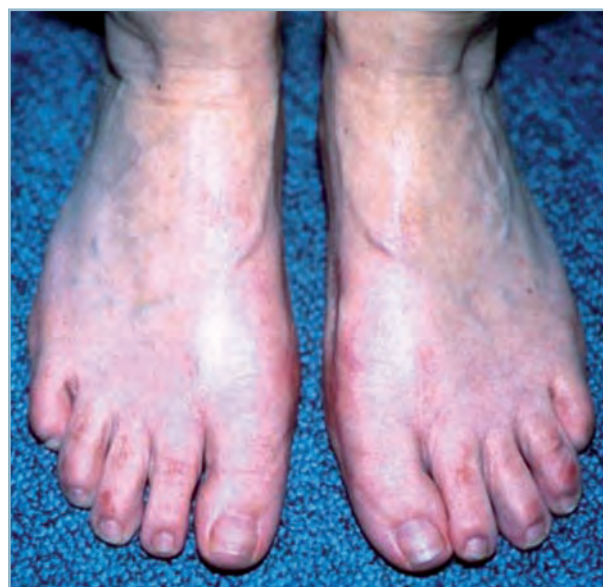Pour une formule digitale égyptienne comportant une hallomégalie, notre choix se porte sur une ostéotomie de raccourcissement diaphysaire afin de supprimer le bras de levier, facteur de récurrence, ce raccourcissement pouvant se combiner à une varisation ou une dérotation à la demande.



**6.21** Diminution du bras de levier phalangien par l'ostéotomie de varisation (cliché de L.-S. Barouk).

## DISCUSSION

Peu de publications rapportent le bénéfice spécifique apporté par l'ostéotomie phalangienne dans les résultats de la chirurgie de l'hallux valgus. Nous pouvons cependant nous intéresser à trois séries publiées en France. Deux séries sont comparables; notre expérience, rapportée dans la thèse de Savet en 1983 [38], et celle de Marseille rapportée par Groulier *et al.* [35]. Ces deux articles comparent des séries de résultats après technique de Mac Bride avec ou sans ostéotomie phalangienne. Pour ces deux séries, les bons résultats gagnent 20 points lorsque l'on ajoute au Mac Bride l'ostéotomie de la 1<sup>re</sup> phalange. La série de Grenoble [37] comprend 120 hallux valgus ayant bénéficié d'une correction de metatarsus varus soit par Mac Bride, soit par ostéotomie de scarf, et une ostéotomie de raccourcissement de la 1<sup>re</sup> phalange, elle confirme l'importance de l'ostéotomie phalangienne (*figure 6.22*).



**6.22** Correction de la crosse phalangienne par l'ostéotomie varisante. À droite, scarf avec ostéotomie de P1. À gauche, scarf sans ostéotomie de P1.

## CONCLUSION

L'ostéotomie de la 1<sup>re</sup> phalange ne peut en aucun cas régler à elle seule la déformation de l'hallux valgus. Elle ne doit pas être pratiquée isolément mais s'intégrer dans un protocole chirurgical comprenant la libération de l'articulation glénoïdosésamoïdienne et une correction du metatarsus varus. Son indication est stricte et répond à des critères rigoureux. Dans tous les types d'ostéotomie, il faut éviter l'excès de varisation phalangienne qui détruit à terme la congruence de l'articulation métatarsophalangienne.

# TRAITEMENT DE L'HALLUX VALGUS SELON LA TECHNIQUE DE MAC BRIDE MODIFIÉE

G. CURVALE

**C**ette étude repose sur l'analyse de deux séries d'observations d'hallux valgus traités selon une méthode dérivée de la technique de Mac Bride assortie de quelques modifications et associée à des gestes osseux destinés à corriger les vices architecturaux (en particulier l'ostéotomie d'accourcissement de la 1<sup>re</sup> phalange pour réduire l'hallomégalie du gros orteil). Deux cent dix pieds ont été revus en 1988 avec un recul allant de 1 à 13 ans, puis 131 pieds en 2004 avec un recul de 5 à 12 ans. Les résultats (satisfaisants dans 80, puis 90 % des cas) sont étudiés dans le détail d'après les paramètres retenus (douleur, déformation, etc.), mais également en fonction des données anatomiques préopératoires et aussi selon les gestes pratiqués. Les échecs et les complications sont analysés. Les résultats de ces études permettent de préciser les indications et d'apprécier la valeur ou l'opportunité des modifications techniques apportées [42].

## ■ GÉNÉRALITÉS

Depuis 1972, la technique de Mac Bride est une des interventions de routine utilisée dans le traitement de l'hallux valgus par notre équipe sous l'impulsion de notre maître Pierre Groulier.

Les résultats obtenus nous ont incités à poursuivre dans cette voie, en modifiant progressivement la technique opératoire initiale décrite par Mac Bride en 1928 [53]. Nous y avons également associé l'ostéotomie d'accourcissement de la 1<sup>re</sup> phalange et de valgisation du 1<sup>er</sup> métatarsien, qui nous ont permis d'élargir les indications de cette méthode à tous les morphotypes de pied. Depuis le début des années 1990, l'adoption du scarf permettant de corriger le métatarsus varus sans suspendre durablement l'appui a très nettement réduit l'utilisation du Mac Bride pour la plupart d'entre nous.

## ■ MÉTHODES

Depuis 1972, nous avons progressivement modifié la technique de Mac Bride. Nous lui avons associé des ostéotomies pour mieux corriger les vices architecturaux qui engendrent, entretiennent ou reproduisent la déformation [45, 46]. La technique de Mac Bride modifiée par P. Groulier comporte :

- un temps de libération : arthrolyse latérale, désinsertion du tendon de l'adducteur de l'hallux (muscle adducteur oblique et transverse du gros orteil), libération des adhérences métatarsosésamoïdiennes, exostosectomie ;
- un temps de réduction du valgus et de la sangle sésamoïdienne ;
- une remise en tension des formations capsuloligamentaires médiales à laquelle une protection dynamique s'associe par la transposition de l'adducteur oblique et transverse.

## ■ TECHNIQUE CHIRURGICALE

L'intervention est habituellement menée sous anesthésie générale ou locorégionale, en décubitus dorsal, après mise en place d'un garrot pneumatique de cuisse.

### Premier temps : arthrolyse et prélèvement

Le premier temps est latéral. Par un abord dorsal dans le premier espace intermétatarsien de 3 à 4 cm, dans l'axe de cet espace et centré sur l'articulation MP du I, on peut réaliser :

- d'une part, le repérage du tendon de l'adducteur de l'hallux, qui barre transversalement cet espace en profondeur. Ce tendon est isolé du sésamoïde latéral et de la capsule au bistouri, jusqu'à son insertion phalangienne où il est sectionné. L'extrémité distale du tendon est repérée par un fil tracteur solide, fixé par un laçage soigneux qui doit permettre de soulever le pied afin de tester sa solidité ;

- d'autre part, l'arthrolyse latérale, qui comporte la capsulotomie latérale de la première articulation MP ; ce geste est aidé par la tension capsulaire produite en corrigeant le valgus phalangien. Il faut prendre garde à la partie inférieure de l'arthrotomie, ne pas couper l'attache antérieure du sésamoïde latéral ni, bien entendu, le tendon fléchisseur. L'arthrolyse latérale de la première MP, temps essentiel, supprime les rétractions latérales qui maintiennent à la fois le valgus et la luxation du sésamoïde. Le gros orteil est alors facilement ramené dans l'axe du métatarsien.

Il n'est pas nécessaire de procéder à la sésamoïdectomie latérale telle que l'avait proposée Mac Bride dans sa description initiale de la technique [51, 52]. Ce sésamoïde peut très bien être conservé et remis à sa place sous la tête métatarsienne, comme le pensait d'ailleurs R. Méary [54, 55].

### Deuxième temps : temps médial, tunnel osseux

Le deuxième temps est médial. Une deuxième incision cutanée est pratiquée sur le bord médial du 1<sup>er</sup> rayon, de 5 à 6 cm, centrée



sur l'articulation MP. Elle doit éventuellement pouvoir être prolongée en avant sur la 1<sup>re</sup> phalange en cas d'ostéotomie phalangienne ou en arrière jusqu'à la première articulation métatarsocunéenne, si l'on doit faire une ostéotomie basimétatarsienne.

Il faut bien entendu veiller à ménager un pont cutané dorsal suffisamment large entre les deux incisions.

Cette voie d'abord traverse ensuite les plans sous-cutanés jusqu'à la capsule articulaire qui est exposée, en évitant de léser le nerf collatéral dorsal. Puis la capsule est incisée longitudinalement. En avant, l'incision s'arrête sur la base de la 1<sup>re</sup> phalange en respectant les insertions capsulaires; en arrière, sur le 1<sup>er</sup> métatarsien, elle ouvre le périoste au-delà des insertions capsulaires qui sont désinsérées progressivement, de façon à créer deux lambeaux – l'un supérieur, l'autre inférieur – constitués d'éléments capsulaires prolongés en arrière d'éléments périostés.

L'exostosectomie peut alors être réalisée à la scie oscillante d'arrière en avant, toujours modérée. Excessive, elle menace de favoriser l'apparition d'un hallux varus. Pour éviter ce risque, la lame doit rester bien parallèle au bord médial du 1<sup>er</sup> métatarsien, et le point d'attaque distal de l'exostosectomie doit se trouver en dedans du sillon entre la surface cartilagineuse de la tête et l'exostose. Les berges de la tranche de section sont adoucies pour ne pas créer de conflit avec les parties molles.

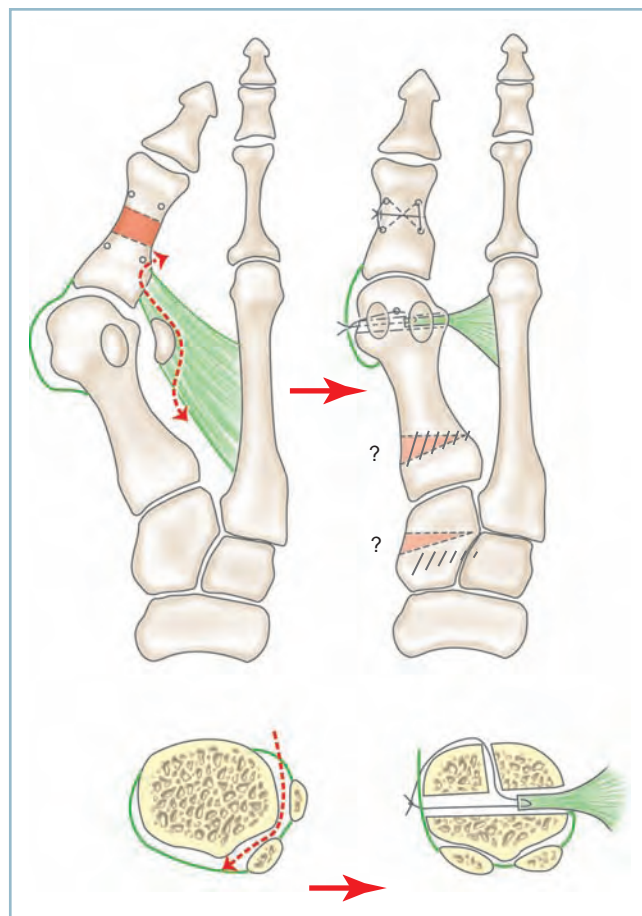
La libération des sésamoïdes, qui a déjà été amorcée par l'incision latérale, doit permettre de repousser la tête du 1<sup>er</sup> métatarsien sur les sésamoïdes. Elle est réalisée à l'aide d'une forte rugine glissée entre plaque sésamoïdienne et tête du 1<sup>er</sup> métatarsien. En ruginant de dedans en dehors, on libère ainsi les parties molles situées à la face latérale de la tête et du col métatarsien en respectant les attaches postéro-inférieures de la capsule articulaire.

### Troisième temps : transposition

Le troisième temps représente la transposition du tendon de l'adducteur de l'hallux. La technique de la transposition a beaucoup évolué depuis la première description qu'en a faite Mac Bride en 1928. Le tendon était alors simplement fixé au périoste du col du 1<sup>er</sup> métatarsien. En 1954, il propose, pour les hallux valgus sévères, une protection de cette fixation par un laçage du col des deux premiers métatarsiens [53], geste utilisé par d'autres auteurs [40]. Joplin, en 1950, propose de faire passer le tendon à travers un tunnel foré dans le col du 1<sup>er</sup> métatarsien et de le suturer à la capsule médiale, la protection du transplant étant assurée par un laçage avec le tendon extenseur du 5<sup>e</sup> orteil. Toméno et Aubriot [57] décrivent le passage du transplant sous le col du 1<sup>er</sup> métatarsien et son amarrage transosseux à la partie postérosupérieure de la surface de l'exostosectomie.

P. Groulier, cherchant à obtenir une protection dynamique de la correction obtenue, sans tension excessive pour ne pas être excessif dans la correction du metatarsus varus, introduit une modification du procédé de Joplin par un petit artifice permettant d'arrêter le transplant dans la partie moyenne de la tête, ou à sa partie latérale, sans jamais l'amener à l'orifice médial, qui comporte un risque d'induire un hallux varus. Pour cela deux tunnels à travers la tête du métatarsien sont réalisés dans un plan frontal. Un premier tunnel est creusé dans la tête comme le faisait Joplin [47] à la mèche de 4,5 mm. Il est progressivement agrandi pour que le tendon y pénètre facilement. Un second tunnel, plus étroit (2 mm), est foré verticalement au-dessus du premier, l'atteignant à sa partie moyenne. Une aiguille de Reverdin introduite

dans le premier tunnel de dedans en dehors permet d'y attirer le transplant et ses deux fils tracteurs. Un des fils sort par l'orifice médial de ce tunnel; l'autre est ensuite passé dans le second tunnel, puis contourne la face médiale du métatarsien pour être solidarisé au premier (*figure 6.23*). Ces deux fils sont noués pendant qu'un aide empoigne la palette métatarsienne pour la resserrer. Ainsi, l'extrémité du transplant ne peut dépasser la zone de convergence des deux tunnels.



**6.23** Schéma de la technique de Mac Bride modifiée par P. Groulier.

Elle associe à la libération des parties molles latérales et à l'exostosectomie modérée un transfert du tendon de l'adducteur de l'hallux dans la tête du 1<sup>er</sup> métatarsien, une correction de toute hallomégalie par résection diaphysaire de la 1<sup>re</sup> phalange et, éventuellement, une ostéotomie de varisation du 1<sup>er</sup> métatarsien dans sa base ou dans le cunéiforme médial (?).

### Quatrième temps : capsulorrhaphie

Le quatrième temps correspond à la remise en tension de la capsule médiale. Elle permet conjointement la remise en selle du métatarsien sur les sésamoïdes et le réglage de la réduction de l'hallux valgus.

Deux pinces de Kocher, placées chacune sur une berge capsulaire, sont croisées de manière à tendre les deux lambeaux capsulaires. Il faut alors vérifier que la remise en tension réduit bien la luxation des sésamoïdes. La résection d'une bandelette capsulaire longitudinale peut alors corriger un excès de longueur du lambeau capsulaire inférieur. Le réglage de la réduction du valgus, en le



réduisant à 10° environ, est permis par traction de la pince inférieure vers l'arrière. On peut ainsi choisir la position du premier point de suture capsulaire. Il est le plus souvent réalisé grâce au fil non résorbable qui a servi à lacer le transplant et à l'amarrer à la tête métatarsienne; cela assure au plan capsuloligamentaire médial retendu une fixation osseuse, gage de sécurité. Il faut évidemment veiller, au cours de ces manœuvres, à ne pas créer d'hypercorrection. Cette fixation transosseuse de la sangle sésamoïdienne apporte un indéniable caractère de solidité à ce « cerclage fibreux ». La suture des berges capsulaires est poursuivie en paletot, au fil à résorption lente. Quelques points en « X », plus ou moins larges, permettent, si nécessaire, de raccourcir la capsule dans le sens longitudinal pour obtenir la position optimale de l'orteil. Il ne faut surtout pas chercher à obtenir une hypercorrection comme le recommande Mac Bride, mais laisser un valgus phalangien physiologique.

La fermeture des deux voies d'abord est réalisée en deux plans à points séparés sur un drainage par crins de Florence; une compresse, glissée dans la première commissure, protège la correction contre l'éventuelle compression du pansement, mais sans entraîner d'hypercorrection.

Un pansement occlusif légèrement compressif sur la palette métatarsienne, mais souple sur les orteils, est mis en place avant le lâcher de garrot. Il est maintenu jusqu'au 5<sup>e</sup> jour postopératoire.

## OSTÉOTOMIES ASSOCIÉES

Elles font partie intégrante du traitement chirurgical de l'hallux valgus et doivent à notre avis toujours être associées à la correction de la déformation, lorsque l'existence d'une anomalie structurale risque de compromettre le résultat du traitement conservateur. Deux types d'ostéotomies peuvent être associés à ces gestes réalisés sur les parties molles.

### Ostéotomie d'accourcissement de la première phalange

La technique est décrite dans le sous-chapitre précédent (page XX). Son but est de corriger le canon des orteils afin de ne pas laisser subsister l'excès de longueur du 1<sup>er</sup> rayon, en corrigeant un excès de longueur propre au 1<sup>er</sup> orteil, ou en compensant l'effet d'allongement occasionné par une éventuelle ostéotomie d'addition dans la base du 1<sup>er</sup> métatarsien.

L'objectif à atteindre est l'égalité au moins entre les deux premiers orteils en position de réduction (canon grec ou carré). Rarement, nous y associons un effet de varisation ou de dérotation lorsque les conditions locales nous le dictent [44, 49].

La voie d'abord emprunte l'incision habituelle médiale, prolongée en avant jusqu'au voisinage de l'articulation interphalangienne. L'exposition de la diaphyse doit ménager les insertions capsulaires à la base de PI pour que la remise en tension de la capsule médiale puisse entraîner la réduction de la phalange.

Le siège de l'ostéotomie est médiadiaphysaire. Le but de cette localisation est d'épargner les insertions des muscles courts sur la phalange pour ne pas entraîner de recul des sésamoïdes. Le calcul de l'épaisseur de l'ostéotomie de soustraction peut être apprécié en préopératoire sur des clichés du pied en charge ou sur des calques préopératoires. Mais ce calcul doit être adapté

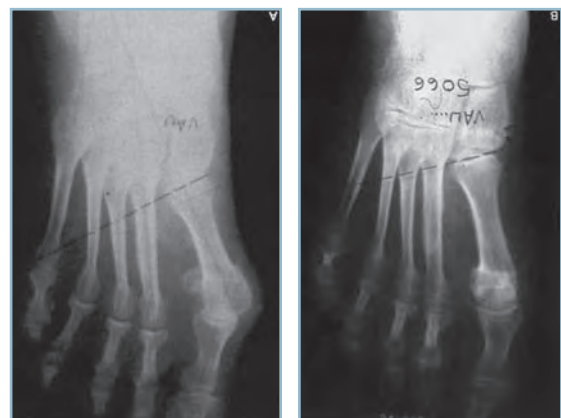en peropératoire, la résection étant facilement évaluée à l'aide d'un petit ruban métrique. Elle doit en effet tenir compte de l'effet d'allongement d'un 2<sup>e</sup> orteil dont la griffe a été traitée dans le même temps, ou du traitement d'une luxation MP du 2<sup>e</sup> rayon.

L'ostéotomie est réalisée à la scie oscillante, entre deux traits de scie parallèles, médiadiaphysaires, perpendiculaires à l'axe de PI. Il est plus commode de réaliser les deux coupes de manière subtotale avant de les compléter. L'ostéosynthèse est faite d'un haubannage au fil de Nylon monobrin n° 5, à la manière de Gauthier [41], qui allie la simplicité à une solidité suffisante. Quatre trous unicorticaux sont ainsi percés de part et d'autre des traits d'ostéotomie avant de compléter celle-ci.

Cette technique, qui permet de réduire l'hallomégalie du gros orteil et de transformer un avant-pied égyptien en avant-pied carré simple, a considérablement amélioré les résultats du traitement conservateur depuis que nous la pratiquons. Nous insistons sur le fait que l'ostéotomie de la 1<sup>re</sup> phalange n'a pour nous qu'un effet d'accourcissement. La résection est cylindrique. La correction de la déformation doit se faire au niveau de l'articulation métatarsophalangienne par la seule action sur les parties molles (arthrolyse latéral et remise en tension de la sangle). L'ostéotomie phalangienne, légèrement cunéiforme, à base médiale, n'a de justification à nos yeux que pour la correction d'un valgus interphalangien.

### Ostéotomie d'ouverture basimétatarsienne

Réalisée en cas de metatarsus varus important, elle doit ménager une charnière latérale. Le greffon (prélevé aux dépens de l'exostose ou taillé s'il le faut dans le pilon tibial) est encastré à frottement dur. L'ostéosynthèse confiée à une miniplaque à petit fragment de l'AO permet de se dispenser de plâtre. Dans certains cas où le metatarsus varus est associé à une obliquité très prononcée de l'interligne métatarsocunéen, une ostéotomie d'ouverture a été faite dans le 1<sup>er</sup> cunéiforme pour corriger le metatarsus varus (figure 6.24a et b).



**6.24** Exemple de correction selon Mac Bride et ostéotomie. a. Cliché préopératoire. Noter l'orientation de l'articulation métatarsocunéenne. b. Contrôle postopératoire à 5 ans après Mac Bride modifié et ostéotomie du cunéiforme.

## Gestes complémentaires et suites opératoires

Le traitement des clinodactylies et des luxations métatarsophalangiennes du 2<sup>e</sup> rayon est régulièrement associé au traitement de l'hallux valgus. Le lever avec cannes anglaises est autorisé dès le lendemain, mais l'appui est interdit jusqu'au :

- 21<sup>e</sup> jour, en cas de transposition simple;
- 30<sup>e</sup> jour, en cas d'ostéotomie de la 1<sup>re</sup> phalange (le déroulement du pas reprenant au 45<sup>e</sup> jour);
- 45<sup>e</sup> jour enfin, en cas d'ostéotomie métatarsienne.

## DISCUSSION

### Généralités

Cette étude a été réalisée grâce à deux thèses successives inspirées sur ce thème, celle de F. Vedel en 1979 [59] et celle de H.-P. Prudent en 1987 [56], dont les résultats sur 210 cas ont été publiés dans la *Revue de chirurgie orthopédique* en 1988. Cela nous a permis d'apprécier l'intérêt des modifications apportées à la technique originale, la valeur des gestes osseux complémentaires proposés et, parallèlement, de préciser les indications de ce type de traitement conservateur dans l'hallux valgus, H.-P. Prudent ayant continué à utiliser le Mac Bride dans les cas où le metatarsus varus était modéré. Un travail récent sur 131 cas [50] nous a permis de faire le point sur les indications actuelles du Mac Bride et sa place par rapport au scarf.

Parmi les 316 cas opérés entre 1972 et 1985 revus en 1987, tous avaient eu un Mac Bride modifié associé à :

- une ostéotomie de la 1<sup>re</sup> phalange du gros orteil près d'une fois sur trois;

- une ostéotomie de valgisation dans la base du 1<sup>er</sup> métatarsien (rarement, 1/10<sup>e</sup> des cas seulement);

- une ostéotomie de valgisation par addition dans le premier cunéiforme (beaucoup plus rarement encore, quatre cas).

Tous les patients opérés ont été reconvoqués. Deux cent dix pieds, soit deux tiers de la série globale, ont été revus avec un recul allant de 1 à 13 ans. Le recul moyen de cette série était de 4 ans.

La qualité du résultat postopératoire a été appréciée selon trois critères :

- le résultat au niveau du 1<sup>er</sup> rayon, étudiant la correction de la déformation (valgus postopératoire en charge), la disparition des douleurs et la mobilité de l'articulation métatarsophalangienne du gros orteil;

- les résultats sur les troubles statiques de l'avant-pied évalués d'après l'influence de l'intervention sur les métatarsalgies, les durillons plantaires, l'angle de metatarsus varus et l'étalement de la palette métatarsienne;

- l'activité fonctionnelle des patients jugée d'après la facilité du chaussage, le périmètre de marche et l'activité sportive ou ménagère.

Les scores obtenus ont été additionnés pour définir le résultat global qualifié de très bon, bon, passable ou mauvais (*tableau 6.1*).

### Résultats globaux

Les résultats globaux se répartissent ainsi :

- très bons résultats : 66 %;
- bons résultats : 14 %;
- résultats passables : 16 %;
- mauvais résultats : 4 %.

Soit, plus schématiquement, 80 % de résultats satisfaisants et 20 % de résultats non satisfaisants.

**Tableau 6.1. Critères d'évaluation du résultat : score de Groulier.**

État du 1 <sup>er</sup> rayon (40 pts)	Valgus GO	Normal (10 à 20°)	20 pts	Discret (20 à 25°)	15 pts	Récidive ou varus	0 pt
	Douleur (S/exostose)	Disparue	10 pts	Rare ou gênante	6 pts	Gênante	0 pt
	Mobilité MPGO	Normale (FD 60 à 90) (FP 0 à 30)	10 pts	Réduite	6 pts	Raideur gênante	0 pt
État de l'avant-pied (25 pts)	Métatarsalgie	Disparue	10 pts	Réduite	5 pts	Permanente	0 pt
	Durillon	Disparu	5 pts	Persistant	0 pts		
	Metatarsus varus	< 10°	10 pts	10 à 15°	8 pts	Angle M1-M2 > 15°	0 pt
Activité fonctionnelle (20 pts)	Chaussage	Normal	8 pts	Adapté (chaussures du commerce)	6 pts	Autre	0 pt
	Périmètre de marche	Illimité	6 pts	1 km	2 pts	< 500m	0 pt
	Activité	Sportive	6 pts	Professionnelle ou ménagère	6 pts	Gêne	0 pt

Résultat global : très bon résultat = 71 à 85 points; bon résultat = 60 à 70 points; résultat passable = 29 à 59 points; mauvais résultat = 0 à 28 points.

## Résultats analytiques

La douleur au niveau de l'exostose a été supprimée dans 97 % des cas. Les métatarsalgies ont été améliorées dans les mêmes proportions (disparition 78,5 %; diminution 9,5 %).

Le valgus du gros orteil (sur radiographie de face en charge) est ramené à une valeur normale (comprise entre 5 et 25°) dans 78 % des cas (limite d'ailleurs considérée comme normale par Kélikian [48]). Un excès de valgus est noté dans 17 % des cas, dont 2 % de récédive sévère; un excès de correction dans 5 %, soit 11 cas dont trois sévères (de 15, 20 et 30°). Le metatarsus varus postopératoire est normal (c'est-à-dire égal ou inférieur à 15°) dans 95 % des cas. La malposition sésamoïdienne ne persiste que dans une proportion de 7 %. La comparaison avec les clichés préopératoires montre une très nette amélioration plus de neuf fois sur dix.

## Facteurs influençant le résultat

Parmi les facteurs influant défavorablement le résultat, nous avons noté l'âge (les patients de moins de 55 ans ont les meilleurs résultats). Après 65 ans, le résultat n'est bon qu'une fois sur deux, le pied plat valgus récidive du valgus dans un tiers des cas, du fait de la surcharge imposée au 1<sup>er</sup> rayon, l'ancienneté et l'importance de la déformation et l'arthrose. L'hallomégalie du gros orteil n'est péjorative que lorsqu'elle n'est pas corrigée par un accourcissement [43]. Les patients ayant un morphotype égyptien ou carré ont de meilleurs résultats, respectivement 85,7 et 81 % de résultats satisfaisants, alors que pour les pieds grecs la proportion est seulement de 73 %. Cela peut paraître paradoxal et aller à l'encontre de ce qui a été écrit sur ce thème. Toméno [58] conseillait, à juste titre, de ne pas employer la méthode en cas d'hallomégalie nette du gros orteil. Mais, à l'analyse, cela n'est pas contradictoire. L'ostéotomie d'accourcissement de la 1<sup>re</sup> phalange est le moyen de régler ce problème. En effet, en cas d'hallomégalie du gros orteil, nous préférons associer au Mac Bride une ostéotomie d'accourcissement de la 1<sup>re</sup> phalange qui permet d'étendre les indications à tous les morphotypes du pied.

À partir de 1979, la correction systématique de l'hallomégalie par ostéotomie d'accourcissement de la 1<sup>re</sup> phalange a marqué un tournant décisif dans notre expérience et a retenti nettement sur la qualité des résultats. L'étude de la série montre en effet qu'avant 1979, la proportion de résultats satisfaisants était de 70 %. Après 1979, cette proportion est passée à 89 % (c'est le même chiffre qui caractérise l'association Mac Bride – ostéotomie de la 1<sup>re</sup> phalange).

L'association des deux ostéotomies métatarsienne et phalangienne est rare – 12 cas dont 11 revus – mais le résultat est en règle satisfaisant (bon ou très bon dans 10 cas).

Enfin, même lorsqu'un geste osseux n'a pas été associé à l'action conduite sur les parties molles, l'amélioration des résultats est également sensible depuis que la fixation transosseuse du plan capsuloligamentaire médial est devenue systématique en 1981. Les résultats satisfaisants sont d'ailleurs globalement passés de 75 à 91 % depuis l'utilisation régulière de cet artifice.

L'étude de cette série nous a permis de préciser les indications et les limites de la méthode. Au-delà de 60 à 65 ans les résultats sont moins bons; la qualité discutabile du tissu articulaire, la valeur toute relative du transplant permettent rarement de faire face à elles seules à l'hyperlaxité acquise, à l'excès pondéral ou à l'étalement fixé. Il nous paraît alors plus sage d'y renoncer sauf si la trophicité est excellente, le sujet mince et la déformation modérée, conditions rarement réunies.

Sur le plan technique, quelques points peuvent être précisés. La correction de la déformation se fait essentiellement par une action sur les éléments rétractés ou distendus de l'articulation métatarso-phalangienne. La libération latérale est un préalable impératif; lorsqu'elle est terminée, le gros orteil doit facilement se réaligner, les sésamoïdes revenir à leur place. La remise en tension du plan capsuloligamentaire maintient cette correction; pour être durable, elle doit être appuyée sur l'os. La transplantation de l'adducteur oblique et transverse, par son effet dynamique, protège la correction du metatarsus varus. Elle ne résume pas le traitement de l'hallux valgus, elle est simplement l'un des temps de l'intervention.

La réduction de l'excès de longueur de la 1<sup>re</sup> phalange est essentielle, le réalignement d'un orteil trop long expose inévitablement à la récédive. Elle élargit les indications de la méthode, sans arrière-pensée, aux avant-pieds « égyptiens ». L'ostéotomie phalangienne médiadiaphysaire que nous pratiquons très régulièrement, désormais depuis plus de 20 ans, n'a jamais été source de morbidité. Elle a constamment consolidé dans des délais normaux et nous a permis d'améliorer substantiellement la qualité des résultats (la proportion des bons et très bons résultats est passée, grâce à elle, de 70 à 90 %).

L'ostéotomie basimétatarsienne de correction du varus a parallèlement connu une fortune inverse. Nous l'avons volontiers associée au Mac Bride au début de notre expérience lorsque le metatarsus varus était supérieur à 15°. Nous ne l'avons pas fait chaque fois et l'étude des dossiers nous a montré que l'action conduite sur les parties molles pouvait suffire, quand elle est bien faite, pour peu que « l'étoffe » soit bonne (sujet relativement jeune). Le risque est l'excès de correction (hallux varus), surtout si l'addition est un peu généreuse. Par ailleurs, la contention par un plâtre, ou mieux par une petite plaque, alourdit (relativement) le geste et, surtout, la mise en charge est différée jusqu'au 45<sup>e</sup> jour. Il ne faut donc l'envisager que si le metatarsus varus est important – avant-pieds étalés, ou lorsque la trophicité est moins bonne et fait douter du résultat à long terme. L'ostéotomie dans le 1<sup>er</sup> cunéiforme est logique quand l'interligne métatarsocunéen est très oblique ou trop curviligne. Elle a l'avantage de ne jamais être excessive et de ne pas nécessiter de contention complémentaire. Avant que nous options pour le scarf comme technique de base, elle a été, dans notre pratique, d'une fréquence égale à celle des ostéotomies métatarsiennes (donc d'utilisation réduite).

Il est clair, enfin, que les mauvais résultats doivent être imputés à une indication discutabile ou à une exécution technique imparfaite. La dégradation progressive du résultat tient parfois au terrain ou à l'obésité, mais en réalité, souvent, un vice mal corrigé se reproduit et se complète. La récédive à long terme, qu'elle soit discrète ou sérieuse, se lit déjà à l'analyse du cliché de contrôle postopératoire [43].

À l'inverse, les résultats, lorsqu'ils sont bons ou très bons, le restent et sont durables. L'étude de 28 observations, ayant de 8 à 13 ans d'ancienneté, nous ont montré la stabilité du résultat à long terme.

L'étude de la série récente de 131 cas à 5 ans de recul minimal revue en 2004 par Prudent [50] montre peu de différences significatives par rapport à la première série de 1987. On remarque l'existence, dans cette dernière série, d'une légère supériorité du pourcentage des satisfaisants (91 %, pour 9 % de passable et aucun mauvais résultat), due probablement au recours presque inexistant à l'ostéotomie de valgisation du 1<sup>er</sup> métatarsien, la technique du scarf ayant été choisie préférentiellement quand le metatarsus varus était important, et particulièrement s'il était manuellement irréductible, ce qui explique probablement aussi la diminution des

hypercorrections observées (un seul cas). Dans cette étude, l'excès de longueur du 1<sup>er</sup> métatarsien est apparu nettement lié à un résultat insuffisant (six index plus sur 12 résultats passables; un seul sur 102 très bons résultats).

## CONCLUSION

La technique de Mac Bride assortie d'aménagements techniques permet d'obtenir un taux très honorable de résultats satisfaisants. La proportion de bons et très bons résultats est nettement améliorée (90%) par une exécution plus rigoureuse de la technique et

par l'association systématique à une ostéotomie d'accourcissement de la 1<sup>re</sup> phalange en cas d'hallomégalie du gros orteil. De faible morbidité, mais exigeante quant à sa réalisation, basée sur différents réglages pondérés les uns par rapport aux autres, elle a été accusée d'une faible reproductibilité interopérateurs. Ne pouvant répondre à tous les cas de figure, elle nécessite une bonne maîtrise pour obtenir les résultats désirés, en même temps qu'une sélection de ses indications dans le cadre du traitement conservateur de l'hallux valgus :

- hallux valgus réductible au moins partiellement;
- metatarsus varus inférieur à 15°;
- index métatarsien plus minus ou minus.

## OSTÉOTOMIE EN CHEVRON DU PREMIER MÉTATARSIE

B. PICLET-LEGRÉ

*Initialement décrite par des chirurgiens anglo-saxons [60, 62], la technique a été modifiée de plus de douze manières, que ce soit la forme de l'incision capsulaire, l'association à une arthrolyse latérale, la position et l'angle de coupe, l'ostéosynthèse ou les compléments d'ostéotomie [68]. Largement utilisée outre-mer depuis de nombreuses années, promue en France sous l'influence de P. Diebold [64] en 1992, elle a remplacé l'ostéotomie de scarf dans nos indications d'hallux valgus, voire dans l'indication de certains hallux rigidus.*

## INDICATION THÉRAPEUTIQUE

L'âge, le sexe, le mode de vie ne sont pas des limites à l'intervention. Tout dépend de la qualité des tissus et de l'âge physiologique; il faut informer le patient des avantages (correction de la déformation, esthétique, chaussage) et des inconvénients (raideur en flexion plantaire, convalescence, risques) de la chirurgie afin de prendre la meilleure décision.

La douleur détermine l'indication, quel que soit le degré de déformation. Nous ne pratiquons pas de chirurgie préventive que nous considérons comme à risque.

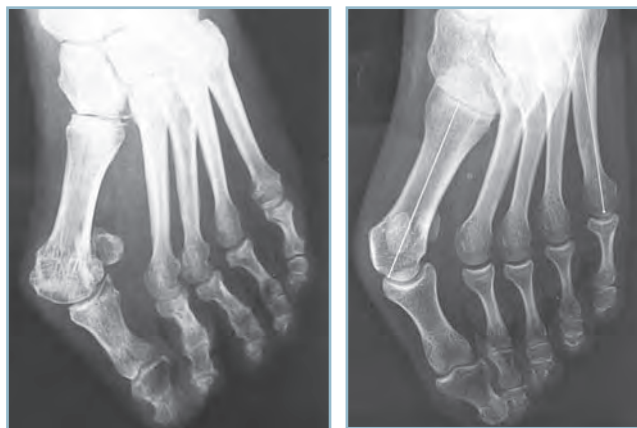*L'importance de la déformation.* Le bilan préopératoire comporte des radiographies en charge de face et de profil et un cliché de trois quarts; il est fondamental pour une évaluation rigoureuse des axes et de la longueur du 1<sup>er</sup> rayon. L'angle intermétatarsien est sous-

évalué de 4° sur une radiographie sans appui [65]. Classiquement, le chevron est réservé aux hallux valgus modérés avec un angle intermétatarsien inférieur ou égal à 16°. Les raisons scientifiques à ce barème théorique de 16° reposent sur la largeur du col du 1<sup>er</sup> métatarsien. Le déplacement doit être inférieur ou égal au tiers de cette largeur. En sachant qu'1 mm de déplacement latéral correspond à 1° de correction d'angle intermétatarsien, que le diamètre du col est compris entre 13 et 15 mm et que l'angle intermétatarsien normal varie entre 5 et 10°, le déplacement maximum est de 5 ou 6 mm soit 6° de correction, le maximum corrigeable est donc de 16° [65, 67, 70]. Les raisons empiriques seraient une satisfaction moins importante avec cette technique chez les patients ayant une déformation plus sévère. Compte tenu de la modification de la technique, nous avons pu élargir nos indications. C'est ainsi qu'un angle intermétatarsien supérieur à 20° ou un hallux valgus supérieur à 40° ne sont pas des contre-indications absolues.

La radiographie de face en charge évalue également la congruence articulaire. Une incongruence est définie par une subluxation latérale de la surface articulaire proximale de la 1<sup>re</sup> phalange par rapport à la surface articulaire de la tête métatarsienne (*figure 6.25a*).

*L'arthrose et les reprises chirurgicales.* La technique du chevron permet des corrections multidirectionnelles si la qualité de la capsule et du tissu osseux métatarsien l'autorise. L'arthrose n'est pas une contre-indication à condition de prévenir le patient d'un risque de reprise ultérieure par arthrodèse qu'il peut décider d'emblée s'il désire une solution radicale. Certains hallux rigidus ou hallux valgus avec arthrose ont une orientation anormale de la surface articulaire distale (DMAA [*Distal Metatarsal Articular Angle*] et TASA [*Tangential angle to the second axis*]) qui peut être corrigée grâce au chevron (*figure 6.25b*).





**6.25** Hallux valgus de même angulation.

a. Incongruent.

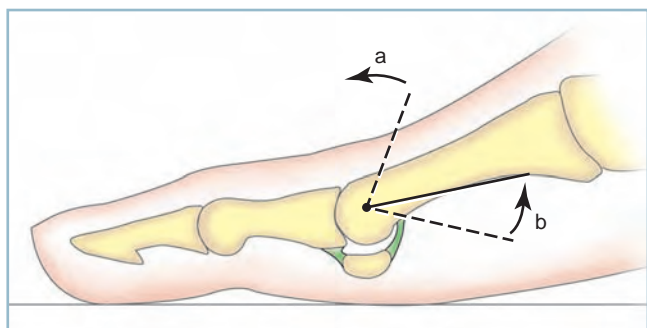
b. Congruent.

a | b

## TECHNIQUE CHIRURGICALE

### Ostéotomie en chevron

L'ostéotomie en chevron décrite initialement est distale car le métatarsien y est plus large qu'en métaphyse, la pointe de celui-ci à peu près à 4-5 mm de la surface articulaire [66]; les deux traits dessinent un V ouvert en arrière de 50 à 60° à sommet centré au milieu de la tête métatarsienne; le déplacement est de 4-5 mm; ce trait et ses possibilités ont évolué (figure 6.26). Il induit un raccourcissement relatif de l'adducteur de l'hallux car son insertion distale est portée plus près de son insertion proximale. De façon originelle, il n'y a ni ostéosynthèse, ni libération des parties molles latérales, ni ostéotomie complémentaire de la 1<sup>re</sup> phalange.



**6.26** Évolution du trait en chevron.

Le premier chevron est intra-articulaire, le trait distal (a) se verticalise, le trait horizontal (b) s'étend dans la métaphyse, d'intra-, il devient extracapsulaire et améliore sa vascularisation et sa stabilité.

### Notre technique

L'anesthésie est locorégionale par bloc poplité ou générale. Le patient est installé en décubitus dorsal, jambières écartées afin que le chirurgien puisse « tourner » autour du pied à opérer. Un garrot de cheville est gonflé à 250 mmHg après exsanguination par bande d'Esmarch. Le temps de garrot est d'environ 20 minutes.

### Voie d'abord

L'incision cutanée est longitudinale médiale à cheval sur la déformation; une incision trop dorsale peut entraîner des adhérences du nerf collatéral dorsal médial et une gêne douloureuse à la rééducation. Une incision trop plantaire rend plus difficile la mise en place de la vis. L'incision débute au quart proximal de la 1<sup>re</sup> phalange et s'étend en arrière sur 2 à 3 cm. Elle peut nécessiter une extension distale et/ou proximale en cas d'ostéotomie de raccourcissement phalangienne et/ou métatarsienne. L'hémostase est soigneuse pour éviter tout hématome.

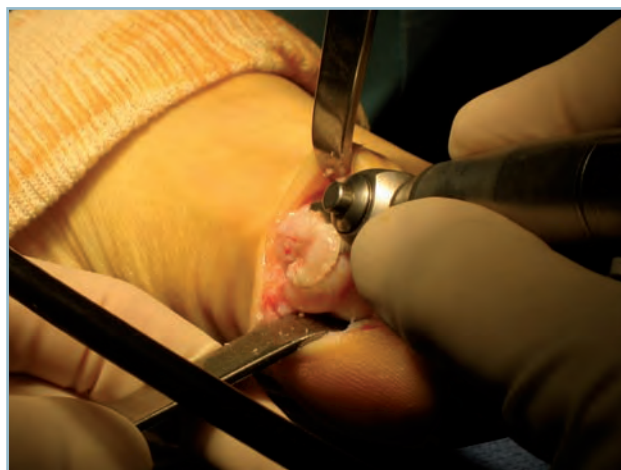Le nerf collatéral dorsal médial est repéré et refoulé sur toute la longueur de l'incision. Il n'est pas nécessaire de rechercher le nerf collatéral plantaire médial au bord inférieur du tendon abducteur qui n'est vulnérable qu'à son émergence sous la base de la 1<sup>re</sup> phalange [71]. L'incision capsulaire est longitudinale avec une arthrolyse dorsale. La capsule plantaire est dégagée sur la face médiale de la tête métatarsienne, emportant l'insertion proximale du ligament collatéral médial; l'attache capsulaire plantaire distale sur la phalange est conservée pour stabiliser la capsulorrhaphie ultérieure.

### Arthrolyse

L'arthrolyse latérale est réalisée par voie médiale plantaire sous-métatarsienne, l'orteil étant maintenu en flexion plantaire, le ligament métatarso-sésamoïdien latéral est sectionné et l'insertion sésamoïdienne du tendon de l'adducteur oblique et transverse fragilisée.

### Exostosectomie

L'exostosectomie est réalisée à la scie, de distodorsale en proximoplantaire pour être plus économique. En effet, une résection distoproximale pure risque d'être trop généreuse. Elle est menée parallèlement au bord médial du pied, légèrement oblique par rapport au rayon métatarsien pour d'une part, créer une base large à la tête métatarsienne, ce qui augmente la stabilité lors du déplacement et d'autre part, diminuer le risque de laisser une proéminence osseuse distale saillante médiale (figure 6.27). Cette exostosectomie est strictement épiphysométaphysaire. Le sillon intersésamoïdien est conservé.



**6.27** Exostosectomie.

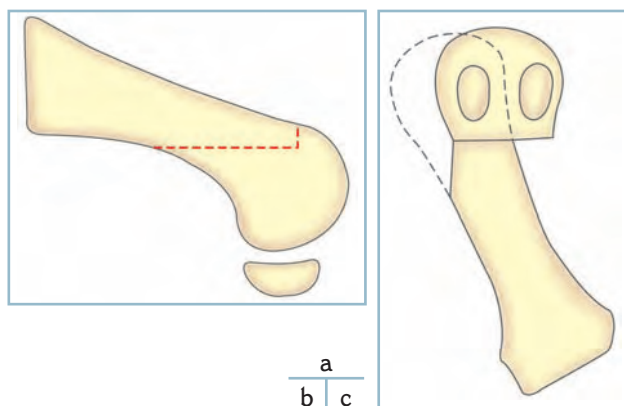
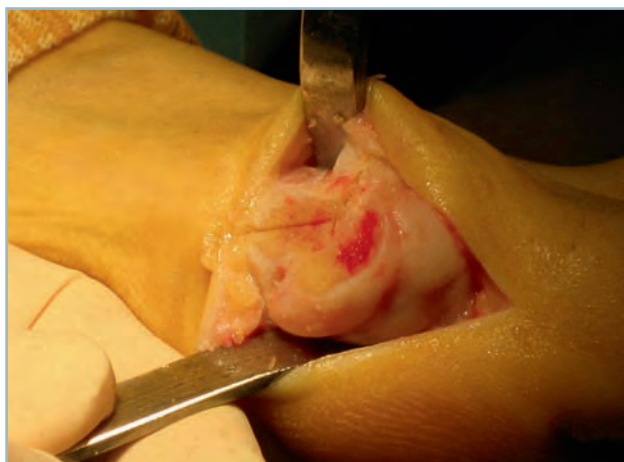## Ostéotomie en chevron

L'ostéotomie en chevron est biplane. Nous avons «distalisé» le sommet de l'ostéotomie afin d'utiliser plus de largeur pour le déplacement en utilisant la portion métaphysaire du métatarsien.

Les traits d'ostéotomie d'excès de varisation doivent répondre à des critères précis, conformes à la correction souhaitée (figure 6.28).

Le premier trait est plantaire, il débute environ 5 mm en arrière de la surface articulaire antérieure près de la corticale dorsale de la tête, dirigé parallèlement à la plante du pied. Il se termine proximale par rapport au pédicule vasculaire inférieur et médial. La jonction avec l'os cortical plantaire est délicate car la scie y arrive obliquement ; si l'ostéotomie n'est pas complète, il y a un risque de rotation du fragment céphalique lors du déplacement. La scie ne doit pas être trop agressive à la partie latérale du métatarsien, il faut «sentir» le passage de la corticale de l'os. Classiquement, on vise la tête du 5<sup>e</sup> métatarsien, mais cette orientation sagittale peut être plus plantaire ou au contraire plus dorsale selon que l'on désire abaisser et, rarement, relever le métatarsien.

Le deuxième trait est dorsal, transversal à angle ouvert par rapport au trait plantaire pour laisser plus de place à la vis d'ostéosynthèse, il part de l'apex du trait plantaire, se dirige perpendiculairement à l'axe du 2<sup>e</sup> métatarsien, et atteint le bord latéral de la tête assez près de la surface articulaire en restant extrasynovial. L'orientation de ce trait peut raccourcir et plus dangereusement allonger le métatarsien selon qu'elle est plus proximale



6.28 Traits du chevron.

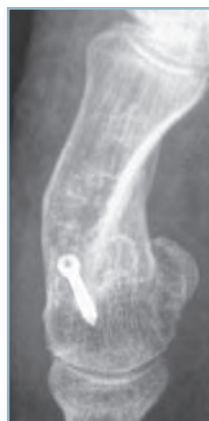a. Vue peropératoire.

b. Représentation schématique de profil.

c. Représentation schématique de face.

ou plus distale. Un ciseau frappé rompt les dernières attaches dorsales et plantaires.

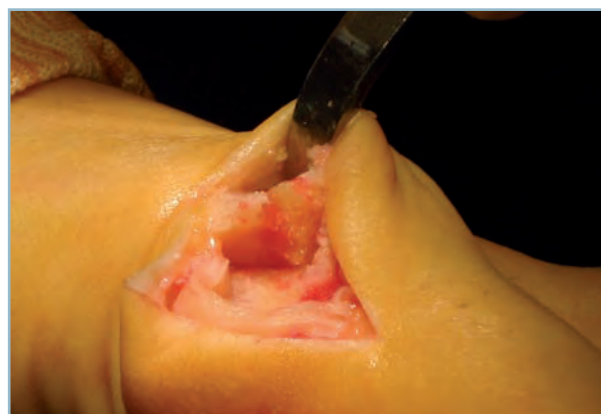Finalement, le chevron initial en «V» est devenu un «L» inversé dont la partie la plus longue est le trait plantaire. On pourrait le nommer chevron Picasso (figure 6.29) en raison de l'aspect radiographique postopératoire en baïonnette du 1<sup>er</sup> rayon ou ostéotomie en biseau [61].



6.29 Chevron Picasso.

## Déplacement

Un écarteur de Hohmann maintient le métatarsien au niveau de la partie dorsale du col, tandis que le pouce de l'opérateur pousse la tête latéralement puis comprime axialement en vérifiant l'absence de rotation indésirable (figure 6.30). Les surfaces médiales des fragments distal et proximal doivent être parallèles sauf si une dérotation a été préalablement décidée. Il est licite de chercher à déplacer un peu plus sachant que l'on peut perdre 2° de correction dans les suites [65]. Si le chevron ne se déplace pas, c'est qu'il reste un fragment osseux latéral souvent sur la métaphyse proximale dorsale, par exemple lorsque la lame de scie est trop étroite ou trop courte (nous recommandons une taille de scie de 9 × 18 mm). Une autre raison peut être une arthrolyse latérale insuffisante (rarement médiale).



6.30 Déplacement.

## Stabilisation

L'ostéosynthèse par vis. Idéalement, le chevron doit avoir une stabilité verticale primaire après déplacement, l'ostéosynthèse stabilisant les forces latérales [70]. En réalité, le déplacement désiré est souvent plus important que celui stabilisé naturelle-

ment et le pouce doit maintenir la réduction avant le brochage. Ce déplacement latéral peut atteindre les deux tiers de la largeur de la tête métatarsienne; le prétrou est assez latéral pour ne pas avoir de saillie dorsale de tête de vis et proximal pour ne pas fragiliser la corticale voisine de l'ostéotomie. L'orteil est maintenu en flexion dorsale pendant le forage et le vissage pour éviter de léser les parties molles dorsales. Il est pratique d'utiliser une vis canulée car la broche maintient la réduction avant le vissage et peut être contrôlée afin d'éviter toute effraction plantaire du matériel. La longueur habituelle varie entre 16 et 22 mm selon une visée plus verticale ou plus oblique et selon le point d'entrée de la vis plus ou moins proximal. Parfois, le forage est mal positionné et on doit se contenter d'une stabilité au prix d'une légère saillie dorsale de la vis qu'il faut probablement enlever secondairement. Il n'y a, en effet, pas assez de surface osseuse pour plusieurs essais. Si le montage est instable, on le complète par une broche de 12 ou 14 recourbée et enfouie au ras de la face dorsale du métatarsien.

La résection de la partie métaphysaire en excès est parallèle au bord médial du pied. Elle est réalisée de dorsal en plantaire et non de distal en proximal pour éviter de léser la tête métatarsienne. Il faut s'appliquer à la finition dorsomédiale avec la scie, une fraise motorisée ou une pince gouge de manière à éviter tout conflit avec la chaussure. Un nettoyage soigneux intra-articulaire est réalisé avec rinçage au sérum bétadiné®, emportant d'éventuelles brides fibreuses, débris de parties molles ou d'os. Le cartilage de la tête est vérifié, le ligament collatéral médial est sacrifié.

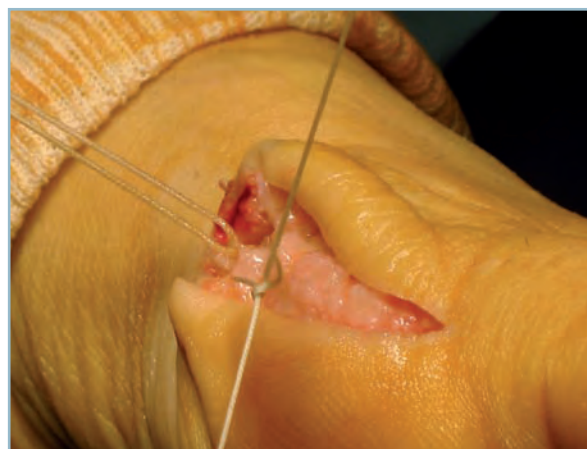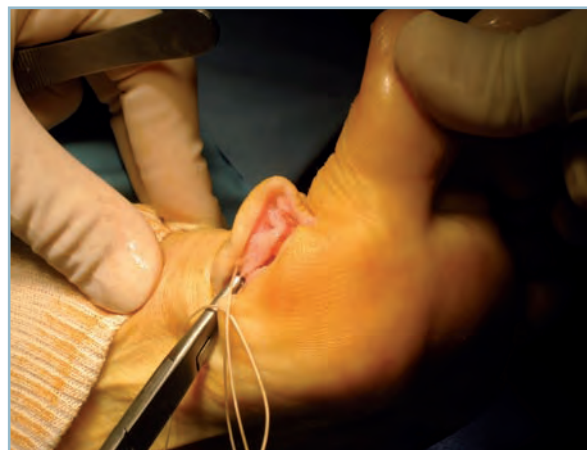## Fermeture

Une excision partielle de capsule est réalisée aux dépens de la partie dorsale moins épaisse en la dégagant soigneusement des adhérences naturelles du nerf collatéral médial dorsal. Cette résection permet d'éviter un excès d'épaisseur de parties molles médiales. La capsulorrhaphie médiale est toujours réalisée. Un point au Vicryl® 0 suture les parties proximales dorsale et plantaire en prenant soin d'aller chercher avec l'aiguille la partie adjacente au sésamoïde médial. Un premier nœud est réalisé, suivi d'une vérification de la bonne réduction et d'une liberté en flexion-extension du gros orteil. Un surjet aller-retour proximodistal puis distoproximal assure une bonne tenue capsulaire garante d'une sécurité de résultat même pour les patients indisciplinés. Le dernier point est enfoui sous la capsule grâce à un nœud inversé au Vicryl® 2/0 ce qui permet d'éviter tout conflit sous-cutané médial (figure 6.31).

La fermeture cutanée est réalisée à l'aide d'un surjet intradermique résorbable sans tension et sans nœuds. Les extrémités sont collées sur la peau avec du Stéristrip®. Une injection de Naropéine® sous-cutanée préalable au surjet assure une indolence d'environ 10 heures.

## Gestes complémentaires sur le premier rayon

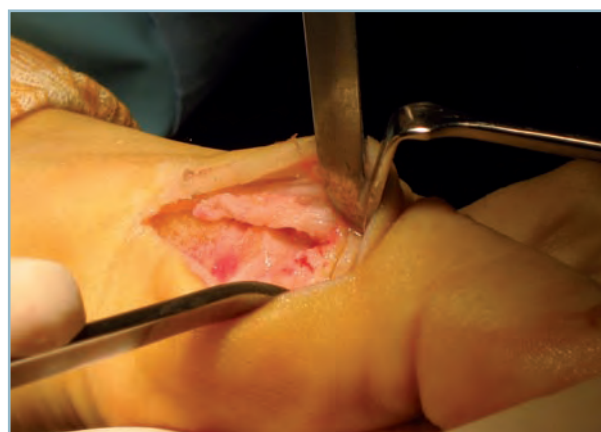L'ostéotomie de la première phalange est systématique, ce qui permet un recentrage du tendon fléchisseur propre de l'hallux. Elle est réalisée avant la suture capsulaire, en zone métaphysaire proximale ce qui permet une consolidation rapide (figure 6.32). Il s'agit d'une varisation (elle est alors perpendiculaire à l'axe phalangien) et/ou une dérotation (elle est alors plane oblique dirigée vers le haut et en proximal). La corticale latérale doit être respectée pour la stabilité qu'elle assure. Lorsqu'elle est effondrée, les douleurs postopératoires sont majorées. Aucune fixation n'est nécessaire, la



**6.31 Capsulorrhaphie.**

- a. Contrôle de la mobilité.  
b. Point inversé de la capsulorrhaphie.

a  
b



**6.32 Ostéotomie de phalange.**

réduction, qui doit être autostable, est maintenue avec le pansement, ce qui permet un ajustement postopératoire en fonction du contrôle radiographique. Dans les rares cas de raccourcissement, la stabilité est assurée par une vis oblique orientée de proximal en distal, de bas en haut et de médial en latéral.

L'allongement du tendon extenseur propre de l'hallux en cas de déformation en barquette est réalisé par une incision percutanée longitudinale au ras du tendon au niveau de l'articulation interphalangienne du gros orteil à l'aide d'une lame de Beaver [63]. Un point résorbable ferme l'incision. Le strapping est alors plus recouvrant sur le



gros orteil afin de maintenir son articulation distale en position neutre dans le plan sagittal.

*D'autres gestes osseux peuvent être réalisés.* La régularisation d'une lésion cartilagineuse de la tête métatarsienne, celle-ci peut présenter un cartilage dépoli, voire une chondromalacie localisée, souvent dans sa partie plantaire et latérale. Une lame de bistouri n° 15 régularise alors ces lésions. Le curetage, voire le comblement par greffon spongieux autologue local d'une géode de la tête métatarsienne, est programmé et réalisé lorsqu'il est découvert lors de l'évaluation préopératoire ou lors de l'exostosectomie.

*Geste sésamoïdien.* Un sésamoïde bipartite ou arthrosique peut être conflictuel et nécessiter la résection du fragment le plus petit, souvent distal qui parfois se subluxe dorsalement. Dans les déformations sévères (nous reviendrons plus loin sur les indications), un sésamoïde latéral trop volumineux peut être désépaissi. Enfin, la résection d'ostéophytes dorsaux sur la base de la 1<sup>re</sup> phalange et/ou la tête du 1<sup>er</sup> métatarsien est un geste complémentaire classique, mais il faut faire attention aux ostéophytes latéraux de la tête métatarsienne dont la résection peut déstabiliser l'articulation et entraîner un hallux varus. Il faut être prudent de ne pas léser le pédicule latéral dorsal de la tête métatarsienne.

### Suites postopératoires

Le pansement est fondamental. L'Élastoplaste® doit être étiré avant sa mise en place pour éviter d'être trop compressif. Une bande de 6 cm de large est positionnée autour de l'avant-pied, puis deux bandes de 3 cm de large sont placées en « huit » autour du gros orteil en réduisant l'ostéotomie phalangienne. Une dernière bande de 6 cm entoure le tout et se termine à la partie dorsale du pied pour éviter tout décollement à la marche. Une marque au feutre est dessinée à la partie dorsomédiale proximale du pansement afin que le patient puisse l'entailler sur 1 à 2 cm s'il devient trop serré. Nous revoyons nous-mêmes le pansement en cas de problème, car la position donnée au gros orteil est fondamentale (figure 6.33a).

L'appui est immédiat sur une chaussure à coque talonnière qui est portée trois semaines. L'anticoagulation est de 8 à 15 jours selon qu'il s'agit d'un cas uni- ou bilatéral, le port diurne de bas à varices est recommandé pendant 21 jours (nocturne pendant 8 jours). Le patient est revu entre le 15<sup>e</sup> et le 21<sup>e</sup> jour avec une radiographie de contrôle pour enlever le pansement et réaliser une orthoplastie en silicone

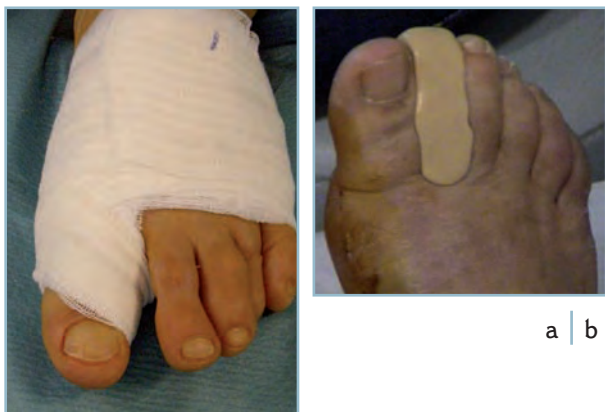médial du pied (figure 6.33b). Cet écarteur est porté pendant 4 semaines jour et nuit; il autorise le lavage du pied. Il peut être remplacé par un strapping. L'appui à plat démarre après 21 jours dans une chaussure adaptée, large, n'entraînant aucune poussée latérale sur l'hallux pendant trois semaines. L'autorééducation est immédiate, le patient réalise les 26 lettres de l'alphabet au moins une fois par jour, d'abord avec le pied puis avec le gros orteil. Une rééducation est systématiquement prescrite à 3 semaines pour lutter contre l'œdème, récupérer de manière douce les amplitudes articulaires, et surtout l'appui pulpaire et la propulsion de l'hallux. Le patient est à nouveau revu après 2 mois pour s'assurer du bon déroulement de la marche puis entre 6 et 12 mois pour une dernière radiographie contrôlant la fin de la consolidation.

## DISCUSSION

### Précisions sur le déplacement

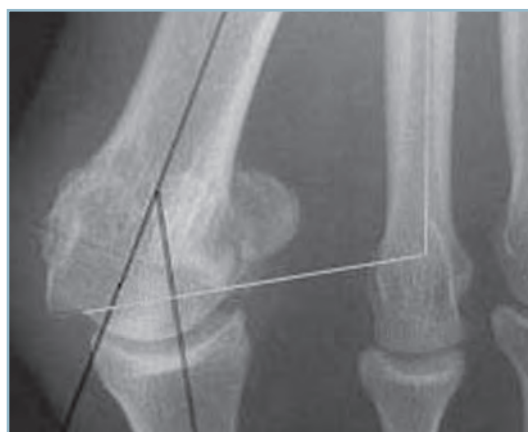Dans le plan transversal, le déplacement est associé à un raccourcissement dans les cas où l'angle intermétatarsien dépasse 16° et l'hallux valgus dépasse 40°. Ce raccourcissement est obtenu grâce à l'orientation plus proximale du trait dorsal. Il est systématiquement combiné à un abaissement quand l'hallux valgus est isolé pour éviter un transfert d'appui sous les têtes métatarsiennes latérales.

Dans le plan horizontal, une fois le déplacement obtenu, s'il reste du valgus, on peut soit impacter la tête à sa partie médiale, soit enlever 1 à 2 mm d'os spongieux aux dépens de la tête à sa partie médiale et dorsale. Il est parfois nécessaire de corriger un angle de DMAA anormal (supérieur à 15-20°) à condition que le TASA (*tangential angle to the second axis*) soit également anormal [72]. Le TASA est un angle créé entre la ligne du cartilage effectif de la tête du 1<sup>er</sup> métatarsien (DMAA) et une ligne perpendiculaire à l'axe du 2<sup>e</sup> métatarsien. Il mesure l'orientation de la surface articulaire du 1<sup>er</sup> métatarsien par rapport au 2<sup>e</sup> métatarsien, alors que le DMAA le mesure par rapport au 1<sup>er</sup> métatarsien (figures 6.34 et 6.35). Dans un pied idéal, le TASA = 0°. Si le TASA est normal, le déplacement du chevron en translation suffit à corriger un DMAA anormal grâce à la diminution de l'angle intermétatarsien. Si le TASA est élevé et que l'on déplace le chevron en translation sans dérotation, on aggrave l'orientation anormale de la surface articulaire distale du 1<sup>er</sup> métatarsien (DMAA).



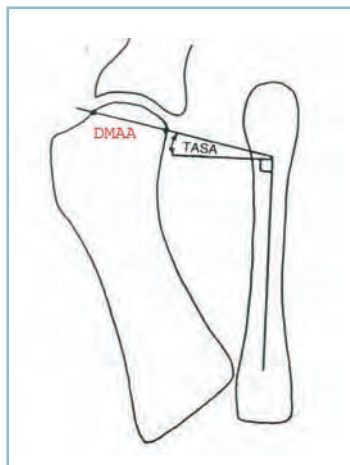
6.33 Soins postopératoires.

- a. Hallux valgus opéré strappé.  
b. Orthoplastie en silicone.



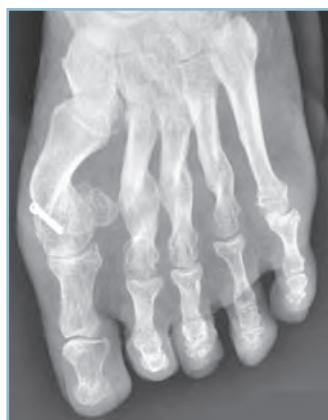6.34 Angles DMAA (en noir) et TASA (en blanc).



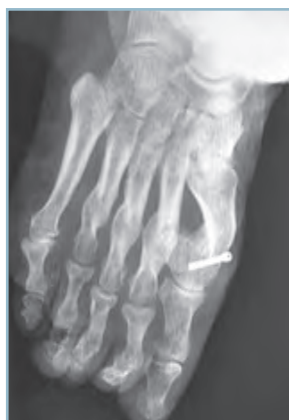

**6.35** Représentation schématique du DMAA (angle articulaire par rapport à l'axe de M1). Le TASA représente l'angle formé entre la perpendiculaire à l'axe de M2 et la projection de la ligne DMAA sur M2.

Dans le plan sagittal, pour un angle de déclinaison habituel du premier métatarsien de  $25^\circ$ , un raccourcissement de 1 mm entraîne une élévation théorique de 0,42 mm de la tête métatarsienne par rapport au sol. Le raccourcissement moyen avec une ostéotomie en chevron est de 2,5 mm en raison de l'épaisseur de la lame de scie et la perte de stock osseux par échauffement, il faut donc éviter tout raccourcissement supplémentaire en orientant le trait dorsal bien perpendiculairement à l'axe du 1<sup>er</sup> métatarsien. Quant à l'orientation du trait plantaire définissant la position sagittale du métatarsien, il est utile de réaliser un déplacement plantaire de 2-3 mm systématique sauf en cas de pied creux et de 3-4 mm en cas de métatarsalgies préopératoires. Lorsque la déformation est très sévère, le raccourcissement étant obligatoire, un abaissement est alors associé (figures 6.36 et 6.37), sauf dans les déformations peu sévères avec chirurgie associée de relèvement des métatarsiens moyens.



**6.36** Raccourcissement dans le chevron et sur les métatarsiens latéraux.



**6.37** Abaissement dans le chevron.

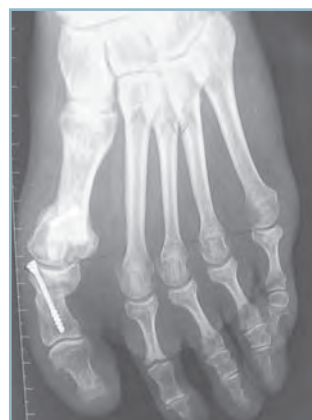## Raideur

Les ostéotomies cervicales entraînent une perte de  $15$  à  $20^\circ$  de mobilité [65]. La flexion dorsale est souvent excellente, par contre, le défaut de flexion plantaire est habituel, ce qui incite à éviter cette technique chez les grimpeurs de bon niveau ou chez les patients souvent à genoux. La mobilité peropératoire contrôlée avant le surjet capsulaire n'est pas garante d'une pérennité postopératoire. La qualité tissulaire du patient est déterminante et imprévisible, une mobilisation sous anesthésie générale, voire une arthrolyse percutanée peuvent être indiquées après trois mois.

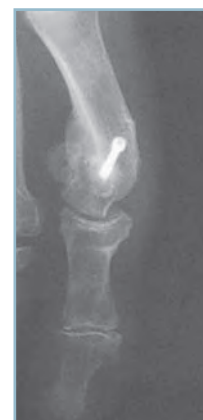## Complications spécifiques

### Déplacement précoce de l'ostéosynthèse

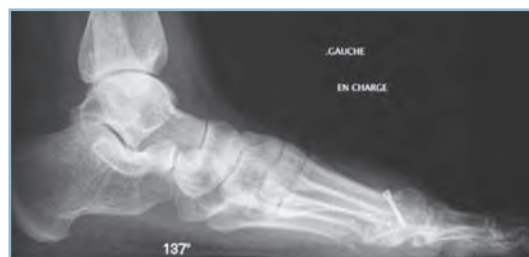Souvent secondaire à un choc sur le pied opéré ou un appui intempestif, il peut s'agir d'une rotation médiale (figure 6.38) (plus rarement latérale [figure 6.39]) du fragment céphalique qui ne nécessite le plus souvent aucune reprise chirurgicale sauf dans les déplacements importants. Par contre, un déplacement dorsal (figure 6.40) doit être réopéré rapidement sous peine de métatarsalgies précoces. En effet, un déplacement de 5 mm du fragment distal vers le haut entraîne une élévation de 3,59 mm de la tête par rapport au sol (pour un angle de déclinaison de  $25^\circ$ ) [65].



**6.38** Dé-bricolage en rotation médiale.



**6.39** Dé-bricolage en rotation latérale.



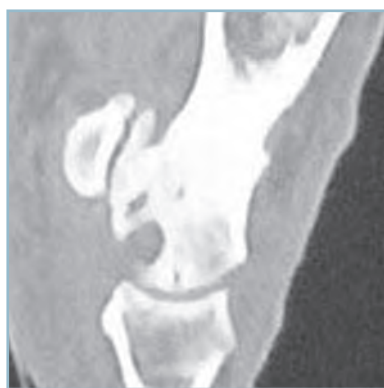**6.40** Dé-bricolage en flexion dorsale.

### Retard de consolidation

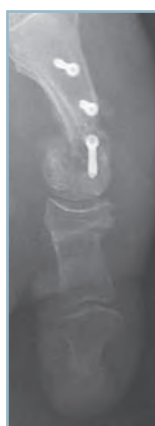Il n'est en général pas inquiétant et peut persister après un an et doit alors être contrôlé jusqu'à parfois 2 ans. Nous n'avons jamais observé de non-consolidation bien que la définition d'une pseudarthrose soit à 6 mois.

### Nécrose

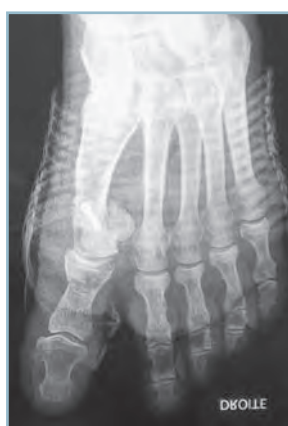Elle est rare mais possible. Son traitement est surtout préventif en respectant les pédicules inféromédial et supérolatéral. Cependant, nul n'est à l'abri d'une blessure vasculaire. Le patient présente alors des douleurs postopératoires inhabituelles et les radiographies successives objectivent une déminéralisation puis un affaissement de la tête métatarsienne dont la sanction après 1 an



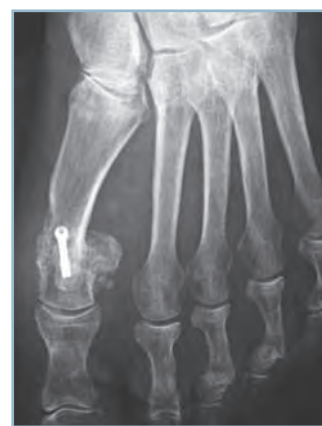6.41 Nécrose de la tête métatarsienne.



6.42 Chevron sur scarf.



6.43 Hallux valgus sévère strappé en hypercorrection.



6.44 Résultat à 6 mois objectivant l'évolution favorable.

et en cas de douleurs persistantes sera probablement l'arthrodèse métatarsophalangienne (figure 6.41).

## Complications aspécifiques

La récurrence est souvent favorisée par mauvaise indication, elle est immédiate. Le résultat au 45<sup>e</sup> jour est généralement stable. La reprise chirurgicale n'est décidée qu'après un an en cas de mauvaise tolérance. Il est possible de refaire un chevron sur une ostéotomie antérieure quelle qu'elle soit (figure 6.42).

L'hallux varus est une complication non spécifique. L'hypercorrection postopératoire immédiate peut être inversée grâce au strapping (figures 6.43 et 6.44). La reprise chirurgicale doit être précoce.

## CONCLUSION

Parmi les nombreuses techniques offertes dans la littérature pour corriger un hallux valgus, chaque chirurgien peut choisir celle qui lui convient et sublimer les indications en modifiant quelques gestes. Le chevron Picasso est notre technique de référence pour l'hallux valgus quelle que soit son importance sauf indications particulières dans lesquelles une arthrodèse métatarsophalangienne ou métatarsocunéenne est plus adaptée. Ce chevron modifié du 1<sup>er</sup> métatarsien offre une possibilité de correction multidirectionnelle par le choix de l'orientation des traits, une stabilité importante par sa localisation distale, une simplicité d'exécution, une ostéosynthèse par une seule vis, ces deux derniers points favorisant un geste rapide, efficace et peu onéreux.

## SCARF DU PREMIER MÉTATARSIE

L.-S. BAROUK, P. BAROUK

*Le scarf est un double chevron (trait de Jupiter des Charpentiers existant depuis plusieurs siècles) associé à une ostéotomie longue. En 1984, Ch. Gudas dessine un scarf à LS. Weil, qui adopte cette technique et me la montre en 1991. En 1992, les premières journées du scarf sont organisées à Bordeaux. Depuis, les orthopédistes ont adopté cette technique qui s'est imposée d'emblée comme étant plus fiable que les Keller, Mac Bride, ostéotomies basales ou que le chevron distal qui n'était que peu pratiqué en France. Ce sous-chapitre fait le point sur l'évolution du scarf depuis son introduction en France,*

*en 1991, en détaillant les points techniques essentiels pour réussir cette ostéotomie et en précisant sa place au sein des techniques actuelles. Le scarf reste une valeur sûre dans l'arsenal thérapeutique de la correction de l'hallux valgus. Il a maintenant plus de 16 ans d'existence en France et en Europe et cet article tente de faire le point sur cette technique qui s'est imposée, pour nous, comme le gold standard de la correction de l'hallux valgus. Nous rappelons ici uniquement les notions essentielles et privilégions, notamment sur la technique, une iconographie sélectionnée plus efficace qu'un texte.*

## GÉNÉRALITÉS

De nombreux travaux [72, 76, 82] ont permis de préciser et d'améliorer le scarf, qui n'est qu'un des quatre temps nécessaires à la correction d'un hallux valgus (*figure 6.45*) et qui doit être intégré dans une vision thérapeutique de l'ensemble de l'avant-pied. Le premier temps est un geste d'arthrolyse latérale. Le deuxième temps est l'ostéotomie proprement dite. Le troisième temps comprend la capsulorrhaphie médiale et le quatrième temps, l'ostéotomie de P1. Cette ostéotomie se doit d'être précise, c'est pourquoi sa technique est ici mise en exergue par l'iconographie afin de diminuer considérablement la courbe d'apprentissage, dont les principales erreurs sont résumées à la *figure 6.46*.

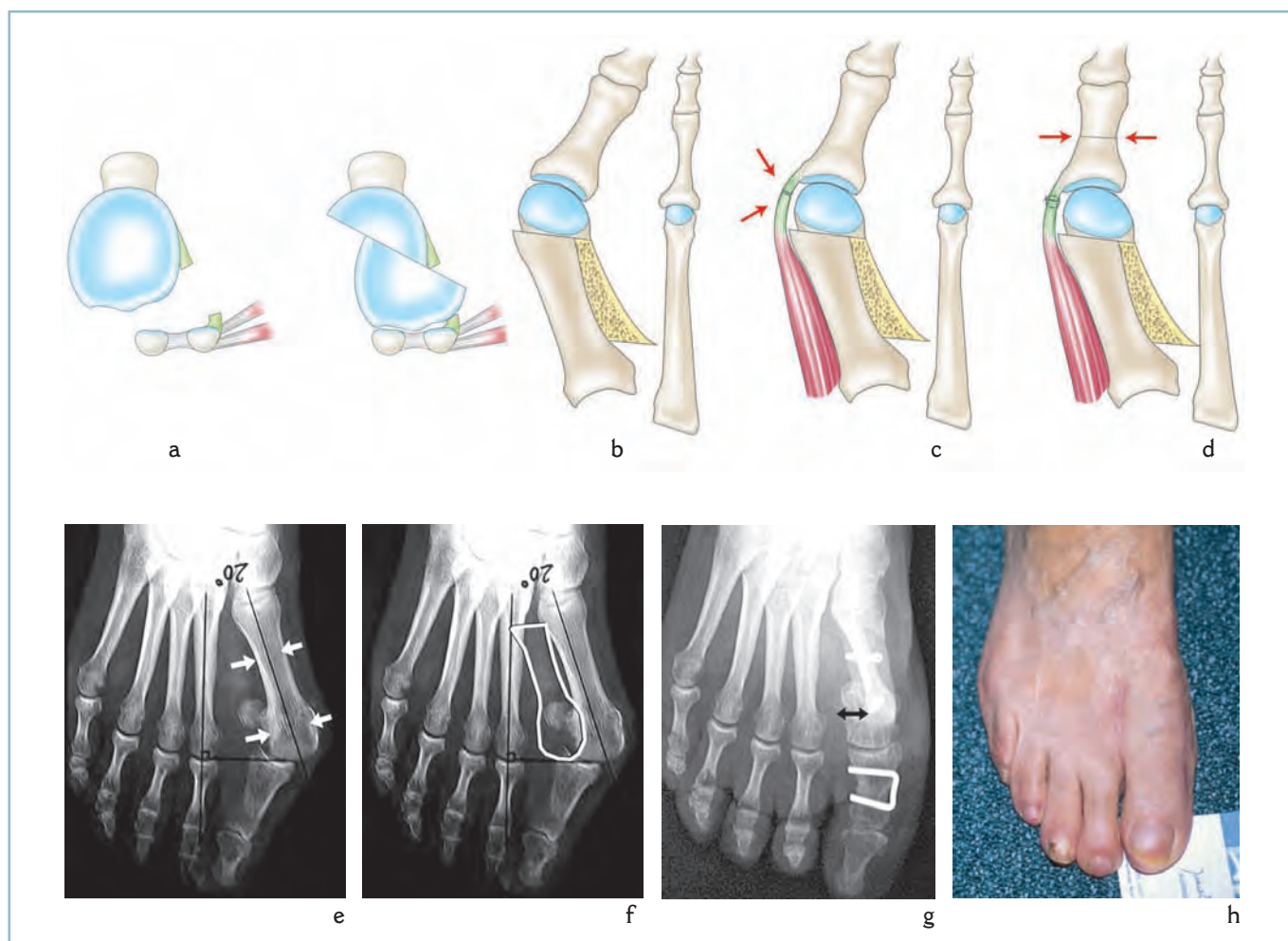
## INDICATION THÉRAPEUTIQUE

Le scarf est adaptatif à pratiquement tous les cas d'hallux valgus, quel que soit le degré d'atteinte articulaire ou celui de la défor-

mation (*figure 6.47a*). Le scarf apparaît en particulier comme la technique la plus fiable dans les hallux valgus évolués, les reprises, les détériorations de l'articulation MP, et ceci est surtout en partie dû à sa possibilité considérable de raccourcissement de M1. De plus, c'est la sécurité dans les résultats, y compris à long terme (*figure 6.47b*).

Il y a cependant des indications où d'autres techniques peuvent être plus adaptées, ou tout au moins aussi compétitives, telles que :

- l'hallux valgus où il faut simplement corriger le DMAA, comme dans l'hallux valgus congénital avec un angle intermétatarsien normal; c'est là que la chirurgie percutanée trouve sa place;
- l'hallux valgus peu ou moyennement évolué, où le chevron distal, ou une technique plus mini-invasive que le scarf tel que décrit ici peuvent trouver leur place;
- une détérioration massive de l'articulation MP (en fait, cas très rare, car le scarf, grâce au raccourcissement de M1, permet d'aborder des altérations importantes, comme dans l'avant-pied rhumatoïde [*figure 6.47c*]), dans ces cas, l'arthrodèse est indiquée.



**6.45** Les quatre temps successifs de correction de l'hallux valgus.

### Représentation schématique

La libération latérale (a) et l'ostéotomie métatarsienne sont indispensables (b, vue frontale et coronale), la rétention médiale (flèche), le plus souvent aussi (c) et l'ostéotomie phalangienne dans 90% des cas (d).

### Représentation radiologique et clinique

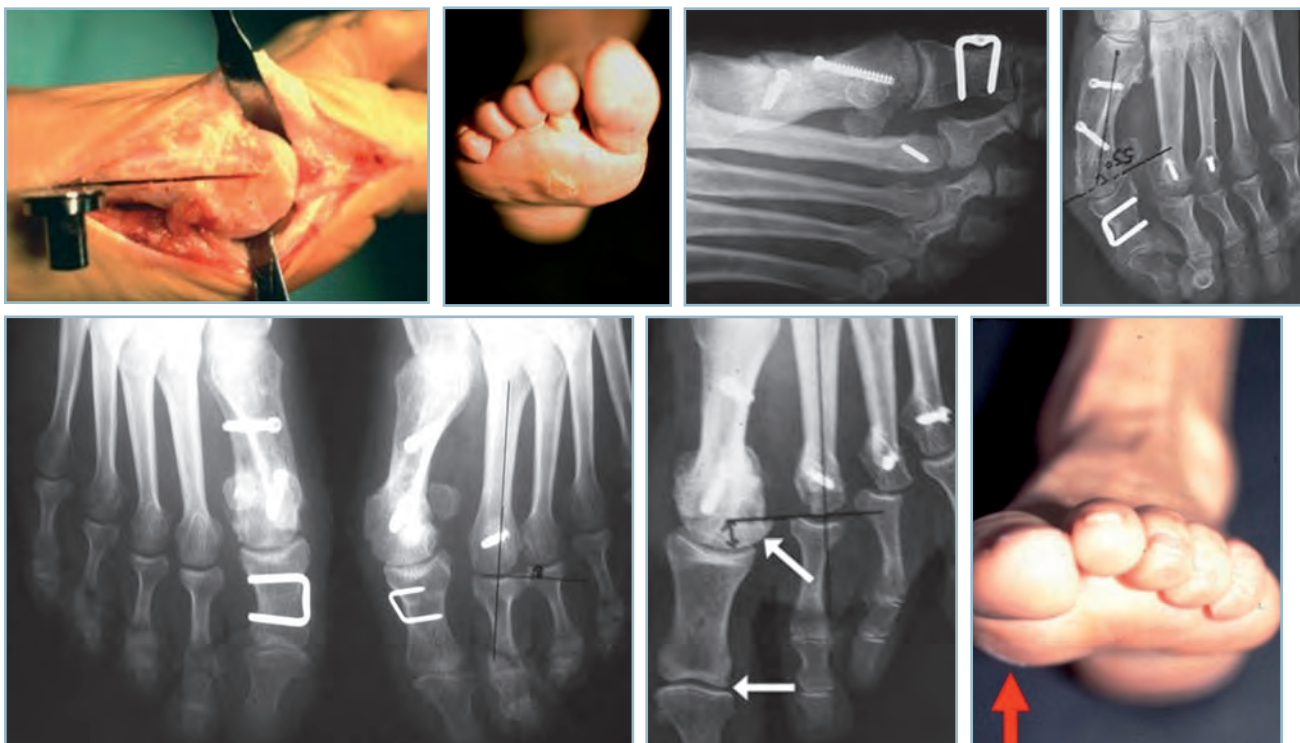
e. Illustration radiologique de la largeur métatarsienne.

f. Translation virtuelle du métatarsien.

g. Ostéotomie de scarf et ostéotomie de P1 (flèche : illustration de la translation).

h. Résultat clinique.

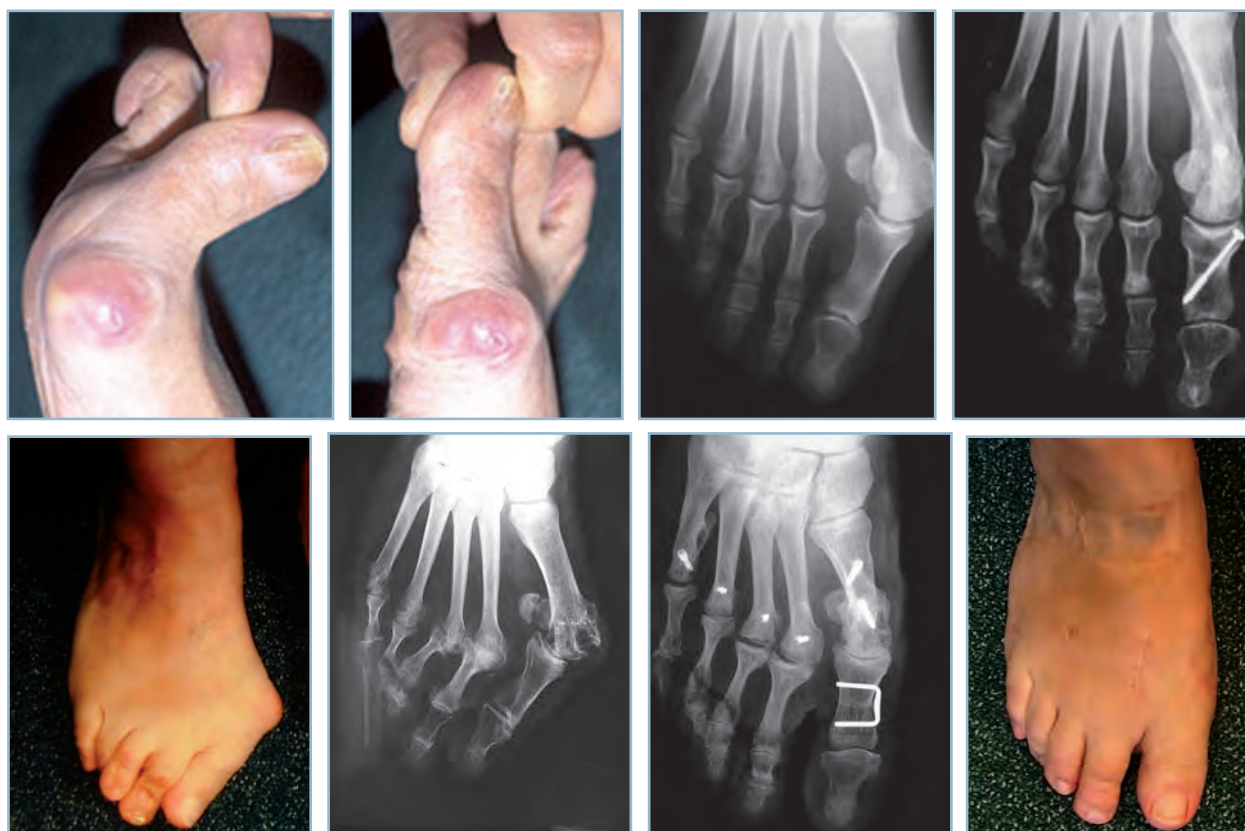



**6.46** Les principales erreurs de la période d'apprentissage.

a. Trait longitudinal trop plantaire et horizontal. b. Fragilisation de la poutre latérale : métatarsalgie de transfert. c. Fracture autour de la vis proximale introduite trop latéralement et trop volumineuse. d. DMAA persistant. e. Déplacement latéral insuffisant. f. MI laissé trop long. g. Aspect clinique, hyperappui sous M.

a	b	c	d
e	f	g	



**6.47** Possibilités de l'ostéotomie scarf.

a. Évaluation clinique du raccourcissement. En préopératoire (1), on objective une perte de flexion dorsale après tentative de correction (2), imposant une évaluation radiologique et un éventuel recul de MI en fonction du point MS. b. Stabilité de la correction à 8 ans. c. Avant-pied rhumatoïde (1, 2) : le raccourcissement par scarf permet de conserver les articulations (3) (4 : résultat à 4 ans). On note l'intérêt du point MS comme référence du raccourcissement à proposer.

a1	a2	b1	b2
c1	c2	c3	c4



## TECHNIQUE CHIRURGICALE

### Introduction

Les points forts du scarf sont sa versatilité, stabilité, fiabilité à long terme. C'est la seule ostéotomie indécidable radiologiquement après un an, prouvant le respect de l'anatomie.

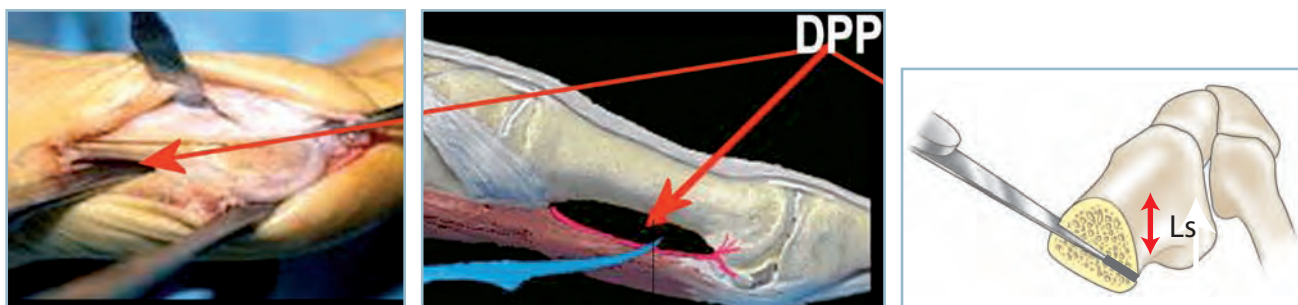
### Voie d'abord

Elle est médiale. L'incision cutanée se fait sur la ligne neutre. La dissection des tissus sous-cutanés est soignée de même que l'hémostase. La branche du nerf cutané dorsal est réclinée dorsalement, inversement le pédicule plantaire peut être individualisé à la demande, le point de retention capsulaire risquant une lésion étant situé sous l'insertion de l'abducteur de l'hallux. Ensuite, on trouve, proximement au pédicule plantaire, une

zone que nous appelons « décollement plantaire proximal » (DPP), zone atraumatique, permettant de réaliser les traits, puis rendant les déplacements et la fixation précis (figure 6.48). On peut raccourcir cette voie d'abord, surtout pour un scarf court (petites déformations), mais la réalisation du trait proximal en chevron et le DPP imposent une certaine exposition qui nous éloigne théoriquement du mini-invasif. On réalise ensuite la libération de l'appareil sésamoïdophalangien comme décrit précédemment (cf. page 104).

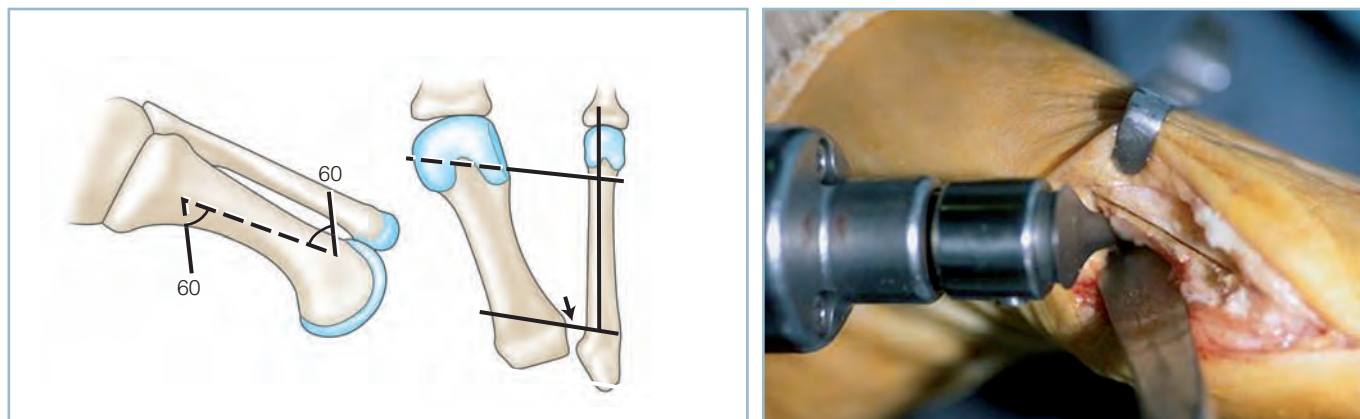
### Traits d'ostéotomie

Chronologiquement, le trait longitudinal débute sur la face médiale, puis il traverse le métatarsien en restant près de l'oblique face plantaire (figure 6.49a), il respecte la solide poutre sagittale qu'est la face latérale. Puis, on réalise les traits transversaux en double chevron, le trait distal débutant dans l'épiphyse promu



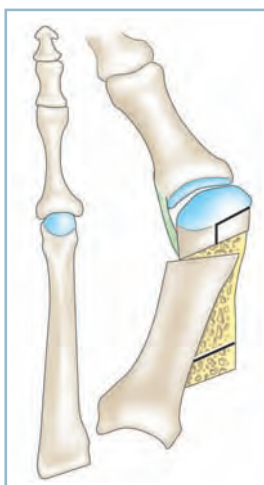
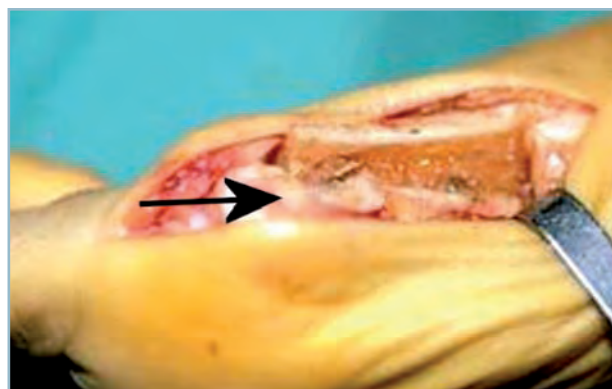6.48 Zone atraumatique.

Décollement plantaire proximal en arrière du pédicule. Trois intérêts : trait proximal sous protection, fixation proximale précise, résection proximale précise (raccourcissement).



6.49 Les traits de l'ostéotomie scarf.

a. Trait longitudinal : d'abord sur la face médiale, puis traversant le métatarsien en respectant la poutre latérale.  
b. Double chevron des traits transversaux : globalement perpendiculaire à M2, le trait proximal est à 60° pratiqué en zone avasculaire (DPP). c. Pour les larges translations, le trait distal peut être distal à l'insertion de la capsule afin d'améliorer la surface de translation dans la région épiphysaire centrale (flèche) (B. Valtin) et le proximal encore plus oblique en arrière pour favoriser la coaptation proximale (b). d. Variations des traits selon Maestro pour stabiliser le raccourcissement et l'enclavement.



a	b
c	d

par B. Valtin (*figure 6.49b*) pour assurer la consolidation et supprimer l'enfoncement distal (effet tuile anciennement connu). Ces deux traits sont dirigés en proximal, ce qui permet au besoin la détente articulaire et la coaptation distale, ce raccourcissement étant compensé par l'abaissement donné lors du trait longitudinal. Les traits de Maestro sont indispensables pour un raccourcissement précis, fiable et non dépendant de la translation latérale (*figure 6.49d*).

## Possibilités de corrections

Pour la longueur du trait longitudinal, trait court pour les petites déformations (mais double chevron), surtout s'il faut une grande correction du DMAA; trait long pour un os porotique et si la translation est privilégiée.

Le premier intérêt du scarf est la possibilité d'importants et multiples déplacements, qui peuvent en outre être facilement associés.

Le déplacement latéral peut être poussé jusqu'aux deux tiers, grâce au respect de la face latérale et à l'impaction distale (*figure 6.49c*).

La correction du DMAA jusqu'à 20°, ce qui est suffisant; la vraie appréciation reste peropératoire (*figure 6.50*).

Dans un plan sagittal, on peut moduler les abaissments, mais mieux vaut ne pas trop abaisser (*figure 6.51*) et, dans le cas d'une métatarsalgie importante du 2<sup>e</sup> rayon, associer une élévation ou

un raccourcissement de M2; l'élévation, dans le scarf, de la tête par une résection osseuse supérieure est possible mais fragilisante.

Dans le plan coronal, la rotation axiale est aussi possible afin de corriger la pronation métatarsienne (*figure 6.52*).

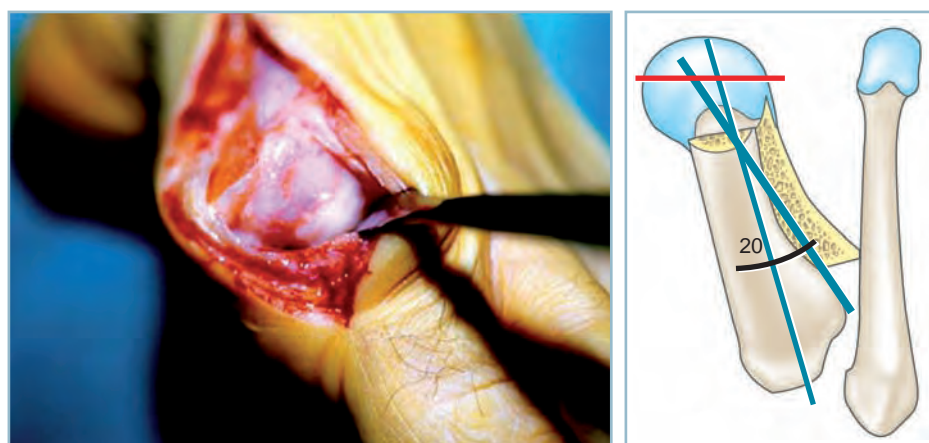
Dans un plan sagittal, nous insistons sur le raccourcissement de M1, précis et très utile pour tout désordre sévère; on détaille sa nécessité (*figure 6.53*), puis son évaluation (*figure 6.54*) basée sur le point ms. Ce point est situé au niveau de la projection radiologique de la partie la plus proximale de la base phalangienne sur le métatarsien correspondant (ici M1). Il y a une relation constante et fiable entre le respect du raccourcissement de M1 jusqu'au point ms et l'obtention d'un bon résultat. Sa technique dépend des traits de Maestro (*figure 6.55*).

## Fixation

Elle doit être précise, avec notamment une vis distale oblique pour renforcer l'impaction distale; si la vis distale est insuffisante, la vis proximale est nécessaire, mais doit être de petit calibre (2,5 mm) et respecter la poutre latérale (*figure 6.56a, b, c*).

Le scarf a une telle stabilité primaire que certains auteurs ne le fixent plus (*figure 6.56d, e*). Nous pensons que c'est prendre un risque inutile, surtout depuis l'amélioration des vis :

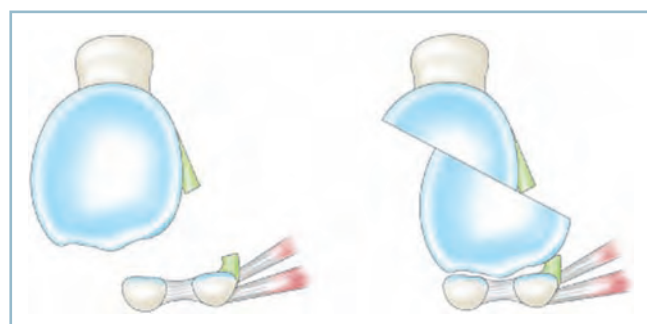
- plus discrètes;
- moins nombreuses (une seule vis distale le plus souvent);
- à extraction facile si nécessaire.



**6.50** Déplacements : correction du DMAA.

a. Hallux valgus congénital, en fait la vraie appréciation de la position du cartilage céphalique est peropératoire.

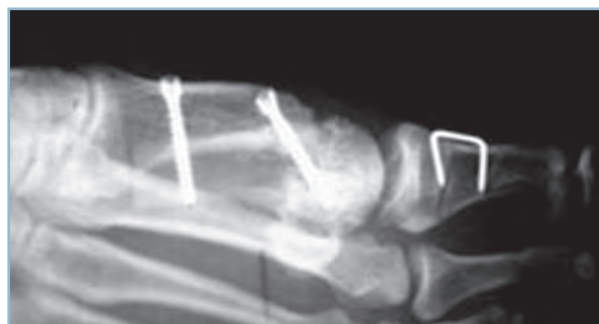b. Correction jusqu'à 20° grâce à la coaptation antérieure.



**6.51** Correction dans le plan sagittal.

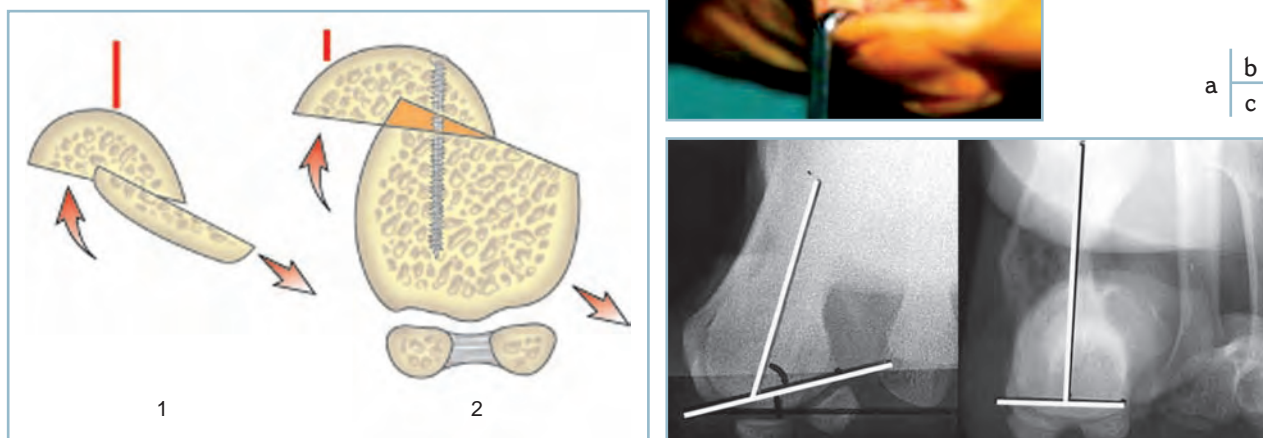
a. Suivant le besoin, abaissement habituel, plus et moins d'abaissement peut être obtenu en variant l'inclinaison du trait dans le plan frontal.

b. Représentation radiologique de l'effet d'abaissement.

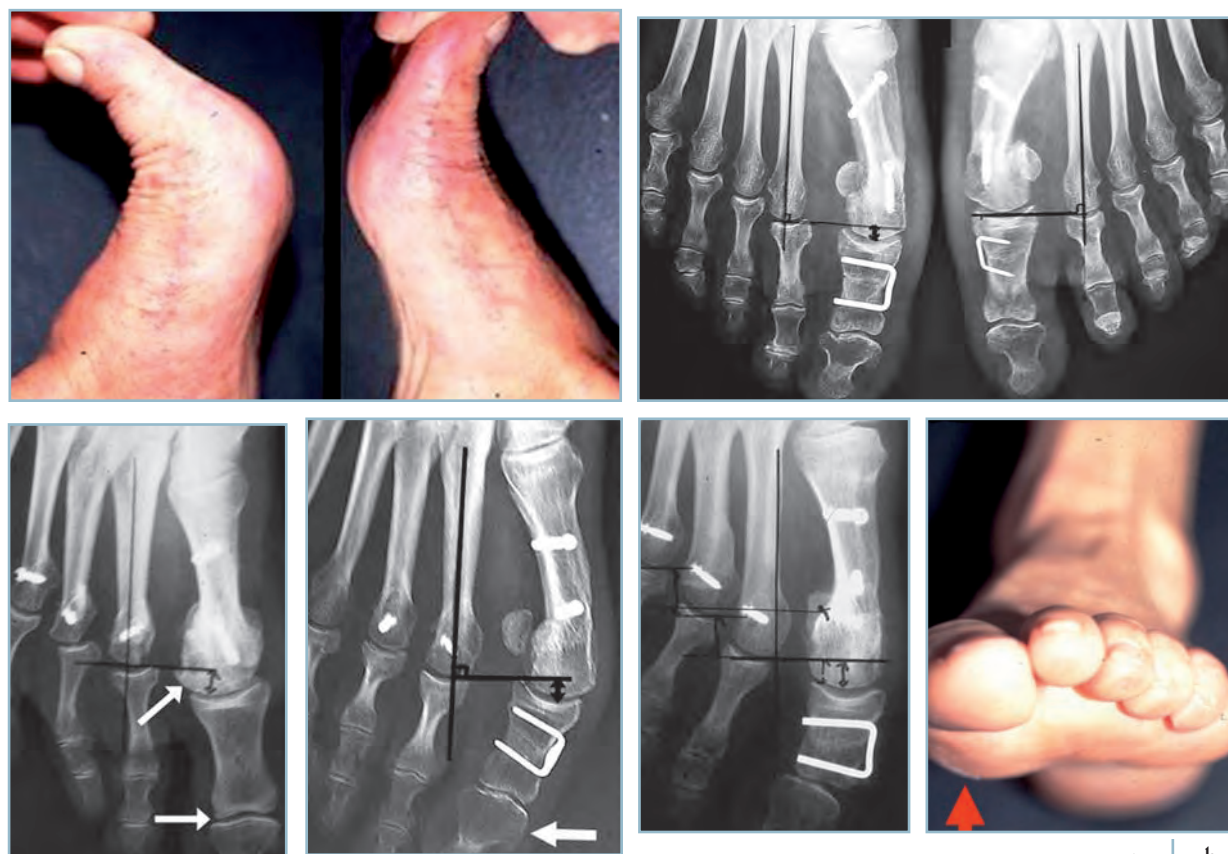


a | b





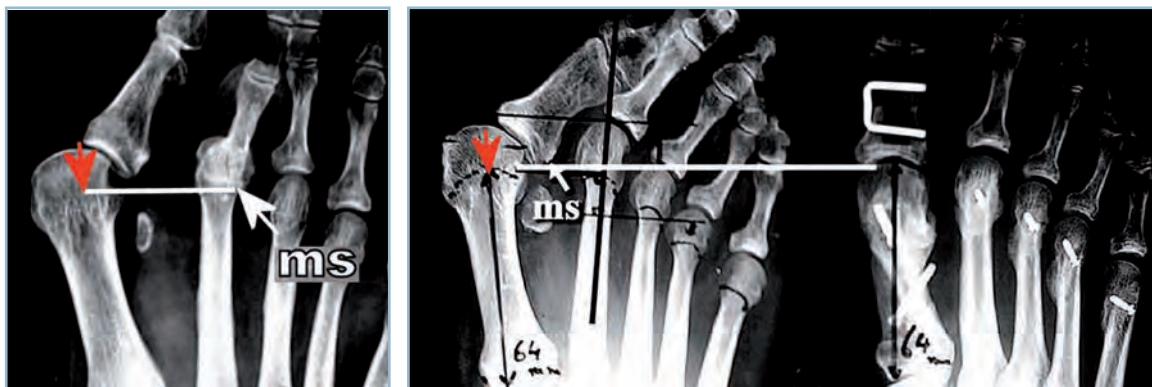
**6.52** Rotation axiale : en avant, résection médiale ; en arrière, l'effet de tuile est bénéfique.  
*a.* Représentation schématique d'une ostéotomie supinante. Enclavement proximal (I), résection cunéiforme et supination distale de la tête (2). *b.* Vue peropératoire. *c.* Réorientation en vue axiale objectivant la supination céphalique à l'appui (troisième dimension de la correction).



**6.53** Nécessité du raccourcissement.

Évaluation clinique (*a*) et radiologique (*b*) d'un métatarsien laissé trop long, responsable d'une diminution d'amplitude du côté où MI est plus long. Problèmes résultant d'un 1<sup>er</sup> métatarsien laissé trop long : hyper- ou hypocorrection (*c*), hyperappui céphalique (*d*).

a		b	
c1	c2	d1	d2



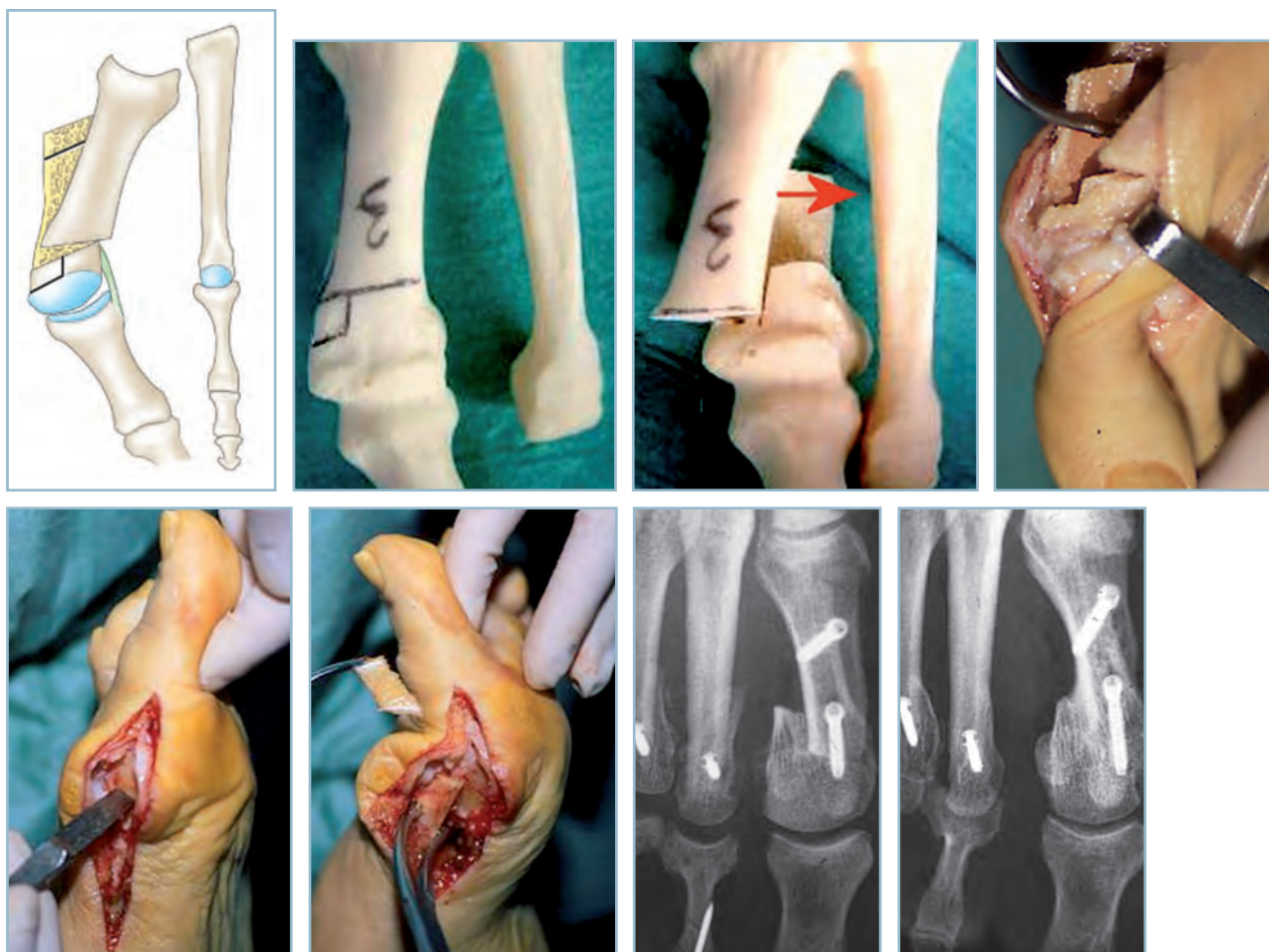
### 6.54 Évaluation radiologique du raccourcissement.

a | b

Localisation du *point ms* (a), le plus précis pour évaluer le raccourcissement de M1.

Éventuelle correction peropératoire : on doit obtenir au minimum 50° de flexion dorsale de la MP.

Détermination du *point ms*. Adaptation à un raccourcissement de M2 pour luxation MP (b).



### 6.55 Raccourcissement : technique, indications.

Cette technique préserve le ligament latéral et augmente les surfaces inter-fragmentaires (a).

Les déplacements latéraux sont indépendants du raccourcissement. La translation est fonction

de la résection du coin médial réséqué (b, c). Petite résection médiale = grand déplacement latéral.

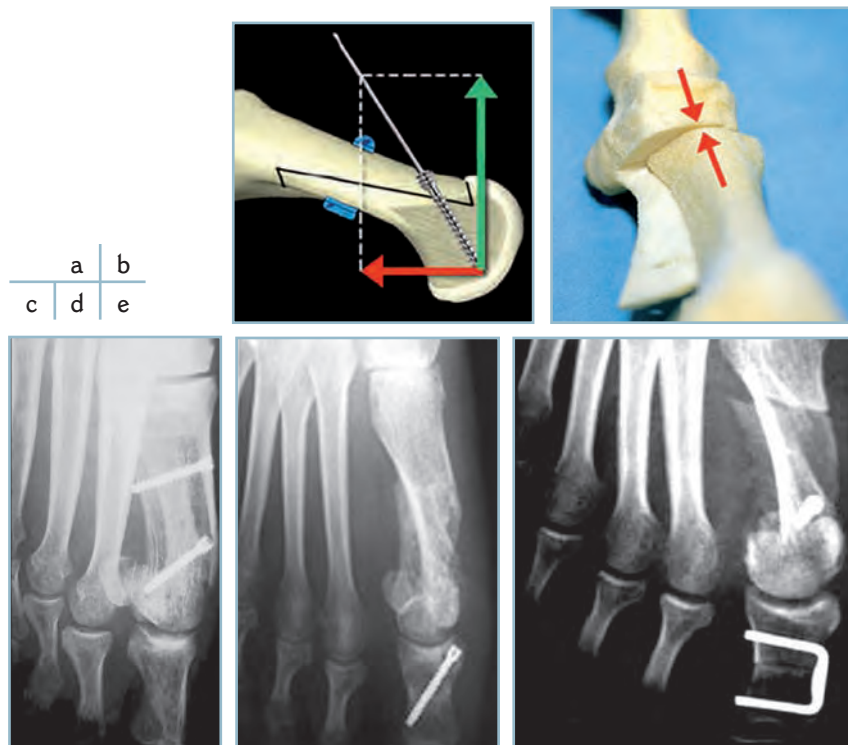
Grande résection médiale = petit déplacement latéral. Vue peropératoire de l'artifice de Maestro (d).

Augmentation de la flexion dorsale et décompression longitudinale par détente du court fléchisseur (e, f).

Aspect précoce (g) et à un an (h).

a	b	c	d
e	f	g	h





#### 6.56 Technique de fixation et variantes.

Fixation : la vis distale doit être oblique pour renforcer la coaptation longitudinale (a), un davier spécifique est nécessaire après impaction longitudinale manuelle des fragments (b).

La fixation par vis de Barouk de 3mm peut être améliorée par une vis aussi efficace mais plus discrète : vis FRS (Depuy®) ou équivalents (c). Mais la stabilité primaire a amené certains auteurs à ne pas mettre de vis (d) (Maestro, Leemrijse, Valtin). Une solution intermédiaire nous semble plus fiable : fixer toujours distalement et si besoin en proximal (e) (Barouk).

## Rétention tissulaire médiale

Effectuée après la résection médiale et supérieure postostéotomie, qui n'omet pas d'abattre et d'arrondir la partie supéromédiale de la tête (Valtin), cette rétention n'est qu'une simple capsulorrhaphie pour une déformation débutante; dans tous les autres cas, le point en X prend le tendon distal de l'abducteur et contribue à le médialiser.

Cette rétention est un complément indispensable dans les déformations moyennes ou sévères, et, à notre avis, doit être pratiquée avant le 4<sup>e</sup> temps, qui est l'ostéotomie phalangienne, décrite page 107.

## Période postopératoire

On peut dire que de ce point de vue, le scarf est « mini-invasif » de par la reprise très précoce de la fonction et de la mobilité, et l'indolence postopératoire. L'ostéotomie de scarf, fixée, permettrait un appui complet immédiat de l'avant-pied, mais le ressenti des patients et surtout la sécurité des résultats rend nécessaire le port de la chaussure à appui talonnier pour 3 à 4 semaines, suivi des chaussures type II à volume variable, et pour les cas complexes uniquement, des chaussures type III. À 2 ou 3 mois, la reprise fonctionnelle est complète et à 6 mois, le port de chaussures fines est autorisé.

## COMPLICATIONS

Nous parlons plutôt d'erreurs survenant au cours de la période d'apprentissage, qui peut être écourtée, par la lecture des nombreuses publications, mais surtout plus simplement par un *workshop* sur Sawbone! Un exemple est donné par deux articles successifs de Coetze [79, 80], le second redressant significativement les résultats mentionnés dans le premier, qui a été écrit trop précocement. Ces erreurs sont résumées à la figure 6.46. La longueur de l'incision ne donne pas lieu à des complications et n'influence pas le résultat esthétique.

## CONCLUSION

Cette longue ostéotomie à double chevron qu'est le scarf s'est imposée progressivement comme un *gold standard* dans la correction de l'hallux valgus. Il doit être intégré dans une vision globale thérapeutique de l'avant-pied.

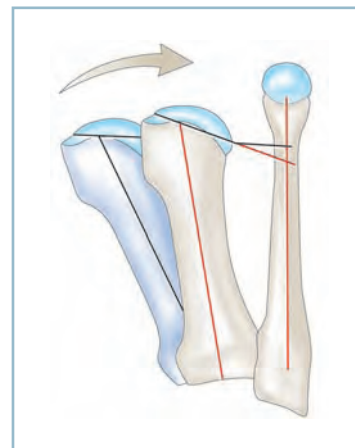
Au cours des 16 ans d'utilisation en France et en Europe, le scarf a prouvé son efficacité et son adaptation à pratiquement tous les cas d'hallux valgus, avec persistance des résultats à long terme.

Ce sous-chapitre fait le point sur l'évolution de sa technique qui doit être précise pour assurer ces résultats. D'autres techniques ont actuellement leur place, mais le scarf demeure au minimum une valeur sûre pour les déformations sévères, les reprises, les altérations MP.

## OSTÉOTOMIES BASIMÉTATARSIENNES DANS L'HALLUX VALGUS

W. GRAFF, E. TOULLEC

**P**armi les nombreuses ostéotomies métatarsiennes décrites pour le traitement de l'hallux valgus, l'indication des ostéotomies basimétatarsiennes (OBM) varie selon les auteurs (Trnka et al. [93], Borton et al. [85]). Elles ont pour avantage de permettre de grands déplacements et donc de grandes corrections et pour inconvénients d'être difficiles à régler et à stabiliser. Nous allons tenter de décrire les OBM les plus utilisées, leur technique et leurs difficultés. Nous détaillons de plus notre technique personnelle.



**6.57** Aggravation du DMAA lors de la correction du metatarsus varus.

### INDICATION THÉRAPEUTIQUE

À l'exception des hallux valgus congénitaux, les OBM peuvent être proposées pour la correction des hallux valgus modérés et sévères. Nous préférons réserver leurs indications aux hallux valgus sévères dont l'angle intermétatarsien M1-M2 est supérieur ou égal à 20° et à certaines reprises d'hallux valgus en cas de risque élevé de nécrose de la tête métatarsienne. L'indication peut être étendue à des angles moins importants lorsque le métatarsien est étroit. Comme pour toute ostéotomie, on se méfie d'une ostéoporose sévère, d'une atteinte articulaire métatarsophalangienne dégénérative ou inflammatoire, ou d'une instabilité de la première articulation cunéométatarsienne. Une indication particulière est l'hallux valgus avec un kyste volumineux au sein de la tête du 1<sup>er</sup> métatarsien.

### CONTRE-INDICATION

La principale contre-indication des OBM est l'hallux valgus congénital. En effet, quelle que soit la technique d'OBM (exception faite de l'ostéotomie TRADE (cf. *infra*), la correction du metatarsus varus entraîne une aggravation de l'orientation en dehors de la facette articulaire (augmentation du DMAA ou *distal metatarsal articular angle*) (figure 6.57). Certains auteurs associent une OBM à une ostéotomie distale de type chevron corrigeant le DMAA. Ces doubles ostéotomies ont un intérêt théorique mais additionnent également le taux de complication propre à chacune des procédures.

### TECHNIQUE CHIRURGICALE

#### Généralités

Les ostéotomies basales nécessitent, comme toute correction d'un hallux valgus, une libération du sésamoïde latéral, le plus souvent une ostéotomie de la 1<sup>re</sup> phalange et une remise en tension de la capsule médiale. Il faut donc respecter les temps décrits [84] dans toutes chirurgies de l'hallux valgus (cf. pages 102 et 107).

#### Types d'ostéotomies

De nombreux traits d'OBM ont été décrits et nous les avons répartis en cinq groupes. La dernière est l'ostéotomie en casquette. Elle a notre préférence.

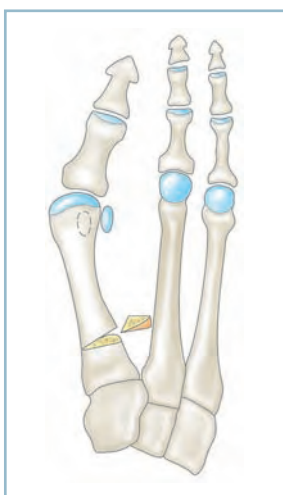
#### OBM à trait vertical

Elles sont de deux types, à soustraction latérale ou à addition médiale.

#### Soustraction latérale (Trnka et al. [93])

##### Technique (figure 6.58)

Elle consiste en l'excision d'un coin à base latéral. Si l'abord est dorsolatéral, une charnière médiale peut-être conservée. Si l'abord est médial une charnière osseuse est difficile à conserver, ce qui majore son risque d'instabilité. L'ostéosynthèse est confiée aux broches, à un vissage associé ou non à une plaque.



6.58 Fermeture latérale.

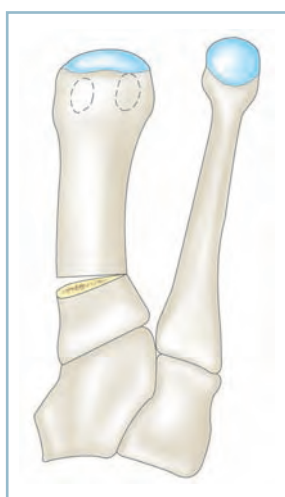
#### Remarques

Elle entraîne un raccourcissement plus ou moins important du métatarsien. Ce raccourcissement est fonction de l'angle de fermeture. Si les tranches de section du coin osseux enlevé ne sont pas symétriques, cela induit un effet d'élévation ou d'abaissement du métatarsien. La cicatrice dorsolatérale est souvent peu esthétique.

#### Addition ou ouverture médiale

##### Technique (figure 6.59)

Elle consiste en une ouverture médiale du métatarsien avec ou sans comblement. L'abord est médial. L'ostéosynthèse est confiée aux broches, à un vissage associé ou non à une plaque.



6.59 Ouverture médiale.

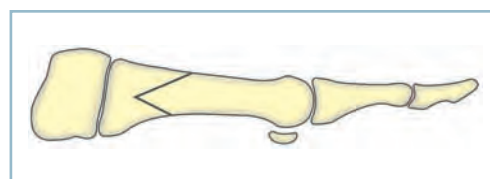
#### Remarques

Elle entraîne un allongement plus ou moins important du métatarsien. Cet allongement est fonction de l'angle d'ouverture. De même que pour l'OBM de soustraction si les traits après ouverture ne sont pas parallèles, cela peut entraîner une élévation ou un abaissement du métatarsien. L'ostéotomie d'ouverture s'adresse en conséquence davantage à des index minus sur pied souple.

#### OBM en chevron

##### Technique (figure 6.60)

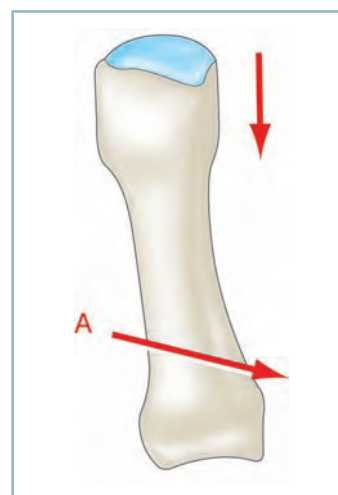
Le chevron à sommet proximal et réalisé dans un plan sagittal permet non seulement une ouverture ou une fermeture, mais aussi un léger effet de translation. L'ostéosynthèse est confiée aux broches, à un vissage associé ou non à une plaque.



6.60 Ostéotomie en chevron proximal.

#### Remarques

Plus stables que les deux précédentes, cette ostéotomie est de réalisation technique plus difficile. En fonction de l'orientation du trait sommet du chevron et en cas de translation, on peut induire un effet de raccourcissement du métatarsien, qui est compensé par l'ouverture, ou un effet d'allongement qui est aggravé par l'ouverture (figure 6.61). De même, l'inclinaison du trait induit plus ou moins un effet d'abaissement ou d'élévation de la tête métatarsienne qu'il faut bien stabiliser.



6.61 Effet d'accourcissement.

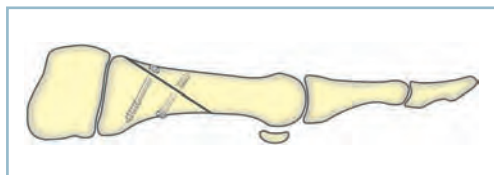
#### OBM à trait oblique

##### Ostéotome décrite par Ludloff [88]

Elle en est sa représentante classique.

##### Technique (figure 6.62)

Le trait est oblique de haut en bas avec une pente médiolatérale d'environ  $10^\circ$ . Le point de rotation est proximal. La coupe est débutée en proximal, puis la vis proximale de dorsal à plantaire est mise en place sans la serrer avant de terminer la coupe. La rotation est alors réalisée autour de la vis proximale en place avant de la serrer complètement. La vis distale est placée de plantaire en dorsal. L'ostéosynthèse préconisée est donc un double vissage.



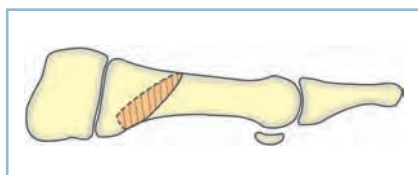
6.62 Ostéotomie de Ludloff.

**Remarques**

Le raccourcissement semble moins fréquent en utilisant ce point de rotation proximal. Si le trait de coupe est trop vertical, donc trop court, il est moins stable et peut entraîner un effet plane oblique.

**Ostéotomie plane oblique type TRADE (translation abaissement dérotation)****Technique (figure 6.63)**

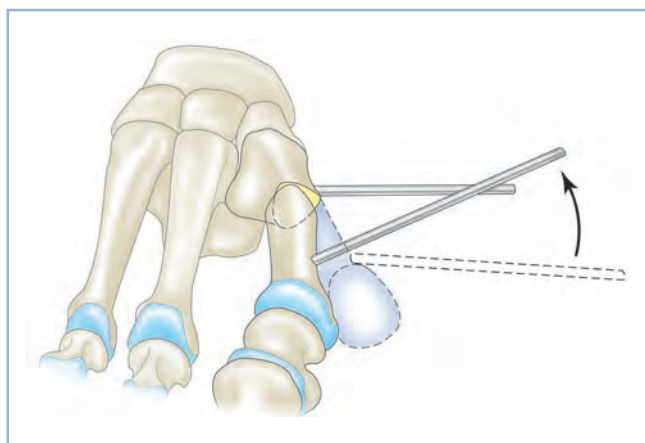
La coupe est oblique ascendante de proximale à distale (Mortier et Delagoutte [91]). Les angles de coupes sont fonction de la correction à obtenir. Des abaques peuvent être utilisés. L'ostéosynthèse est confiée à une plaque spécifique (plaquagrafe®) associée ou non à un vissage complémentaire.



6.63 Ostéotomie TRADE.

**Remarques**

Une correction est possible dans les trois plans de l'espace (figure 6.64). Sa réalisation est difficile et une utilisation régulière et non épisodique est conseillée par son auteur (Mortier).

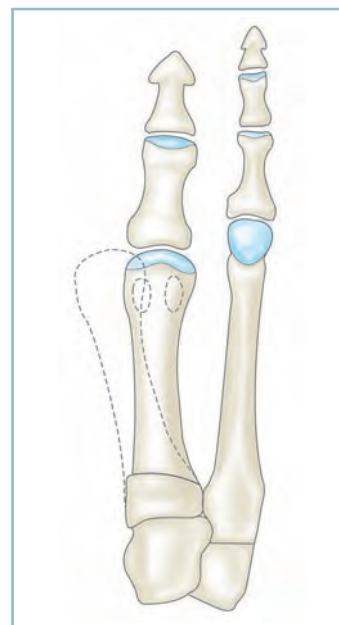


6.64 Ostéotomie TRADE correction (illustration de J.-P. Mortier).

**OBM à trait curviligne : ostéotomie crescentique [87]****Technique (figure 6.65)**

Le trait est curviligne à concavité proximale, réalisé selon l'axe dorsoplantaire et perpendiculaire à la face dorsale. L'abord est

dorsolatéral. Il nécessite l'utilisation d'une scie oscillante courbe. Il est impératif que la coupe soit bicorticale. Son avantage est de conserver le meilleur contact osseux quelle que soit la correction réalisée. L'ostéosynthèse est confiée aux broches, à un vissage associé ou non à une plaque.



6.65 Ostéotomie crescentique.

**Remarques**

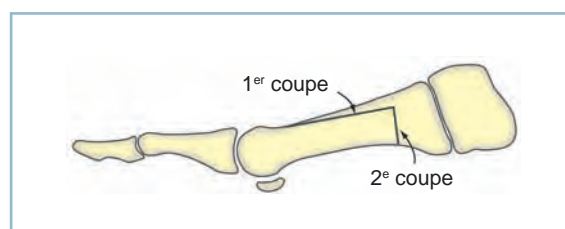
L'orientation du trait dans le plan horizontal ou frontal peut entraîner un abaissement ou une rotation frontale de la tête métatarsienne. De même si l'axe du trait vertical n'est pas perpendiculaire à l'axe du 2<sup>e</sup> métatarsien, un effet d'allongement ou de raccourcissement peut être induit après correction.

**OBM mixtes**

Cette ostéotomie dite à casquette (W. Graff) a notre préférence [86].

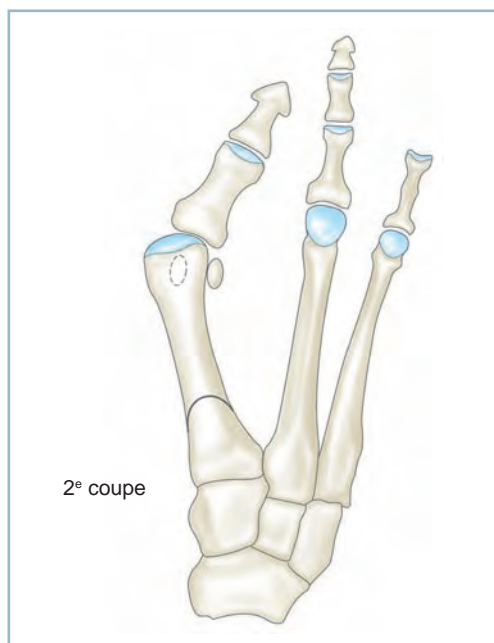
**Technique**

Le premier trait de coupe dorsale est parallèle à la face plantaire du 1<sup>er</sup> métatarsien (figure 6.66). Il débute à environ 15-20mm de l'interligne cunéométatarsien pour sortir le plus près possible du cartilage distal sans l'atteindre. Le deuxième trait de coupe plantaire peut être vertical, mais nous préférons faire une ostéotomie curviligne (figure 6.67). Le trait est réalisé par l'artifice du timbrage à l'aide d'une broche (une scie spécifique est en cours d'élaboration).



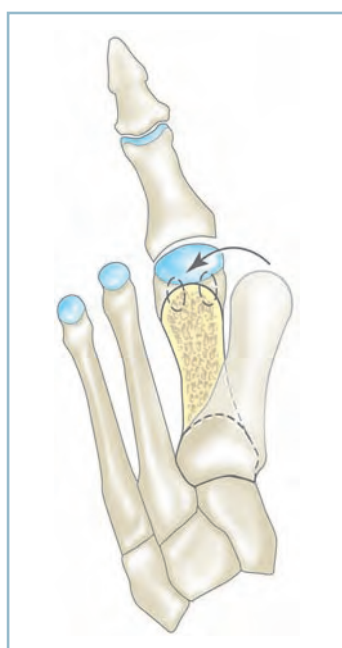6.66 Ostéotomie à casquette (vue médiale).





6.67 Ostéotomie à casquette (vue plantaire).

Il doit rejoindre le premier trait de coupe. Le déplacement est réalisé suivant un axe médiolatéral. Son importance dépend de la correction à apporter (figure 6.68). L'ostéosynthèse est confiée à une plaque spécifique plantaire (Bi-bop®, Newdeal, France).



6.68 Ostéotomie à casquette – correction (vue dorsale).

#### Remarques

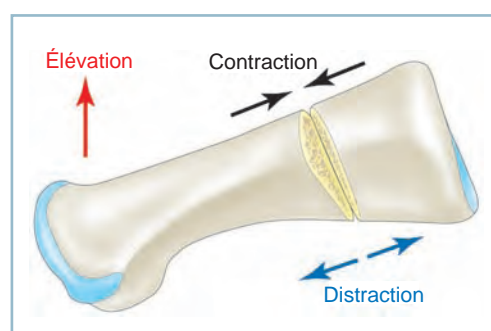
Ce type d'ostéotomie est d'emblée assez stable. L'utilisation d'une plaque plantaire augmente sa stabilité. Les déplacements verticaux sont assez bien contrôlés par la partie dorsale du trait d'ostéotomie. Tout comme les ostéotomies verticales ou croissantique, l'orientation du trait s'il est oblique peut induire un effet d'allongement ou de raccourcissement (figure 6.61).

On préfère un trait vertical lorsque l'on veut corriger une pronation du métatarsien. Pour ce faire, on enlève l'épaisseur corticale désirée sur la partie médiale du fragment plantaire.

## DISCUSSION

### Biomécanique

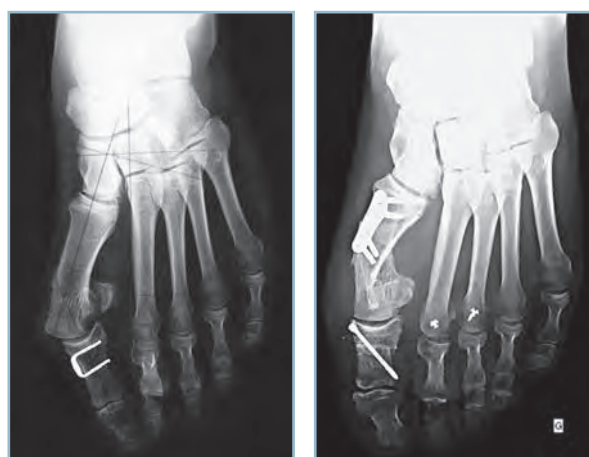
Les efforts en charge appliqués sur la tête du 1<sup>er</sup> métatarsien agissent à distance du site d'ostéotomie et soumettent la synthèse à un effort en dorsiflexion important (figure 6.69). En conséquence, la position idéale du matériel est au niveau de la charnière inférieure. C'est pourquoi nous avons opté pour une plaque plantaire. La plaque plantaire est incompatible avec une ostéotomie plane oblique de type TRADE du fait de la dérotation associée.



6.69 Biomécanique et ostéosynthèse.

### Suites opératoires

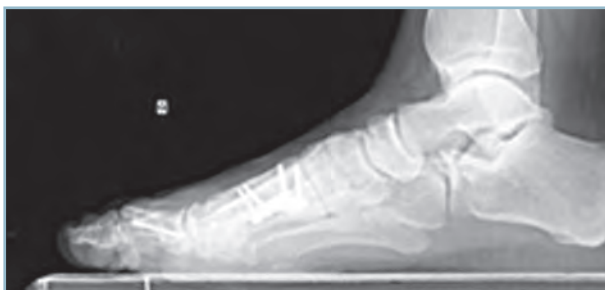La faible stabilité des OBM fait redouter les déplacements secondaires notamment en flexion dorsale. Aussi, la plupart des auteurs recommandent le port d'une chaussure postopératoire avec ou sans appui talonnier pendant 6 semaines, voire une immobilisation plâtrée stricte. Notre expérience avec l'ostéotomie en casquette nous a fait réduire ce délai à 30 jours. La mobilisation articulaire métatarsophalangienne est débutée dès le 8<sup>e</sup> jour (figures 6.70 et 6.71).



6.70 Reprise d'hallux valgus par ostéotomie à casquette.

a. Radiographie de face préopératoire.  
b. Radiographie de face postopératoire.

a | b



**6.71** Reprise d'hallux valgus par ostéotomie à casquette (radiographie de profil).

## Complications

Le risque principal des ostéotomies basales est le metatarsus elevatus avec métatarsalgies de transfert (23 % pour Trnka [92] et 28 % pour Mann [89]). Il existe aussi des hyper- ou hypocorrections liées au déplacement plus important du fait d'une coupe basale. Enfin, on note parfois des arthroses métatarsophalangiennes, peut-être liées à l'allongement du 1<sup>er</sup> métatarsien.

## CONCLUSION

Les ostéotomies basimétatarsiennes gardent une place dans la chirurgie de l'avant-pied. Leurs indications restent pour nous les hallux valgus sévères et certaines reprises d'hallux valgus. Notre préférence va à l'ostéotomie en casquette (Graff), car elle est relativement stable et permet de mieux contrôler les déplacements dans le plan vertical, ce qui est plus difficile avec les autres ostéotomies. L'ostéosynthèse doit être particulièrement fiable du fait de l'important bras de levier que représente le métatarsien sur la base.

## Bibliographie

### Généralités

- [1] Barouk LS. *Forefoot reconstruction*. Paris : Springer Verlag ; 2003, 1-379.
- [2] Besse JL, Maestro M, Berthonnaud E, Langlois F, Meloni A, Bouharoua M et al. Pieds normaux vs hallux valgus vs hallux rigidus. *Table ronde : métatarsalgies, nouveaux concepts*. Réunion de l'AFCP. 75<sup>e</sup> réunion annuelle de la SOFCOT, Paris, novembre 2000.
- [3] Groulier P, Curvale G, Prudent HP, Vedel F. Résultats du traitement de l'hallux valgus selon la technique de Mac Bride « modifiée » avec ou sans ostéotomie phalangienne ou métatarsienne complémentaire. *Rev Chir Orthop* 1988 ; 74 : 539-48.
- [4] Lelievre J, Lelievre JF. *Pathologie du pied*. Paris : Masson ; 1981.
- [5] Rochwerger A, Launay F, Piclet B, Curvale G, Groulier P. Instabilité et luxation statiques de la deuxième articulaire métatarsophalangienne. *Rev Chir Orthop* 1998 ; 84 : 433-9.
- [6] Valtin B. L'hallux varus postopératoire. Les indications du traitement chirurgical. *Méd Chir Pied* 1993 ; 9 (2) : 117-22.
- [7] Valtin B. Une méthode moderne d'examen du pied : l'examen clinique. *Podologie* 1993 : 198-200.
- [8] Valtin B. L'hallux valgus : formes cliniques [abstract]. *Rhumato* 1993 ; 99 : 15-8.
- [9] Valtin B. L'hallux valgus : traitement chirurgical [abstract]. *Rhumato* 1993 ; 101 : 17-24.
- [10] Valtin B. Changing concept in the surgery of hallux valgus. *European Instructional Course Lectures* 1999 ; 4 : 119-27.
- [11] Viladot A. *Pathologie de l'avant-pied*. Paris : Expansion scientifique française ; 1975, 1-349.

### Gestes communs de libération latérale dans la chirurgie de l'hallux valgus

- [12] Barouk L, Barouk P. *Reconstruction de l'avant-pied*. Paris : Springer Verlag ; 2006.
- [13] Coughlin MJ, Mann RA. *Surgery of Foot and Ankle*. 7<sup>th</sup> ed. Mosby ; 1999.

- [14] De Prado M, Ripoll PL, Golano P. *Cirurgia Percutanea del pie*. Masson ; 2004.
- [15] Delagoutte JP, Bonnel F. *Le pied, pathologie et techniques chirurgicales*. Paris : Masson ; 1989.
- [16] Diebold PF. Chevron Akin double osteotomy for correction of hallux valgus after the age of 60 years. A ten years follow up. 30<sup>th</sup> Annual meeting AOFAS, Orlando, 2000 March 18.
- [17] Groulier P, Curvale G, Prudent HP, Vedel F. Résultats du traitement de l'hallux valgus selon la technique de Mac Bride « modifiée » avec ou sans ostéotomie phalangienne ou métatarsienne complémentaire. *Rev Chir Orthop* 1988 ; 74 : 539-48.
- [18] Jarde O, Trinquier JL, Gabriel A, Ruzic JC, Vives P. Hallux valgus traité par une ostéotomie de scarf du premier rayon associée à une plastie de l'abducteur. *Rev Chir Orthop* 1985 ; 71 : 374-80.
- [19] Mac Bride ED. A conservative operation for bunions. *J Bone Joint Surg* 1928 ; 10 : 735-9.
- [20] Mac Bride ED. Hallux valgus, bunion deformity its treatment in mild, moderate and severe stage. *J Int Coll Surg* 1954 ; 21-99.
- [21] Maestro M, Augoyard M, Barouk LS, Benichou M, Peyrot J, Ragusa M, Valtin B. *Lateral release and bone shortening problems*. EFAS, Paris, 23-25 oct 1997.
- [22] Myerson M. *Foot and Ankle disorders*. Saunders ; 2000.
- [23] Regnauld B. *Le pied*. Berlin : Springer Verlag ; 1986.
- [24] Sarrafian SK. *Anatomy of the Foot and Ankle*. 2<sup>nd</sup> ed. Philadelphia : Lippincott Company ; 1993.
- [25] Schnepf J. L'hallux valgus ; bases pathogéniques et anatomopathologiques. Thérapeutiques et indications. *Cahier d'enseignement de la SOFCOT. Conférences d'enseignement*. Expansion scientifique française, Paris ; 1986, 269-277.
- [26] Valtin B. L'hallux varus postopératoire. Les indications du traitement chirurgical. *Méd Chir Pied* 1993 ; 9 (2) : 117-22.
- [27] Viladot A. *Pathologie de l'avant-pied*. Paris : Expansion scientifique française ; 1975, 1-349.

### Ostéotomie de la première phalange dans la chirurgie de l'hallux valgus

- [28] Akin OF. The treatment of hallux valgus – a new operative procedure and its results. *Med sentinel* 1925 ; 33 : 678.
- [29] Barouk LS *Chirurgie de l'hallux valgus intérêt de l'ostéotomie de varisation-dérotation phalangiennes actualités de médecine et de chirurgie du pied, 8 série*. Paris : Masson ; 1993, 93-105.
- [30] Barouk LS. Great toe osteotomies in the hallux valgus our experience. Therapeutic proposition. *Foot diseases* 1994, 1 : 79-89.
- [31] Bonneville P, Baudet B. *Place de l'ostéotomie phalangienne dans la cure chirurgicale de l'hallux valgus actualités de médecine et de chirurgie du pied, 1 série*. Paris : Expansion Scientifique Française ; 1986, 29-33.
- [32] Delagoutte JP, Becker JP. *Traitement de l'hallux rigidus par ostéotomie d'accourcissement phalangien*. *Podologie*. Paris : Expansion Scientifique Française ; 1986, 117-121.
- [33] Diebold P. *Phalangeal Forefoot osteotomy*. Congrès, Bordeaux, 2000.
- [34] Gianestras NJ. *Foot disorders*. Philadelphia : Lea and Febiger ; 1976.
- [35] Groulier P, Curvale G, Prudent HP, Vedel F. Résultats du traitement de l'hallux valgus selon la technique de Mac Bride avec ou sans ostéotomie phalangienne ou métatarsienne complémentaire. *Rev Chir Orthop* 1988 ; 74 (6) : 539-48.
- [36] Lavigne P. L'ostéotomie de la première phalange dans le traitement de l'hallux valgus. *Ann Orthop Ouest* 1974 ; 15 (2) : 59-67.
- [37] Saragaglia D, Bellon-Champel P, Soued I, Tourne Y, Butel J. Place de l'ostéotomie d'accourcissement de la première phalange associée à la libération des parties molles dans le traitement chirurgical de l'hallux valgus. *Rev Chir Orthop* 1990 ; 76 : 245-52.
- [38] Savet C. *Résultats des techniques de Mac Bride et de Keller dans la cure chirurgicale de l'hallux valgus*. Thèse n° 331 : Université Paul Sabatier, Toulouse ; 1983.
- [39] Valtin B. Quelle ostéotomie pour quel hallux valgus ? *Med Chir Pied* 1994 ; 10 (2) : 121-8.

### Traitement de l'hallux valgus selon la technique de Mac Bride modifiée

- [40] Biga N, Lenormand JV, Selva O. Traitement de l'hallux valgus par technique de Mac Bride modifiée avec syndesmopexie intermétatarsienne interne. *Ann Orthop Ouest* 2000 ; 32 : 183-8.
- [41] Gauthier G. Technique personnelle du traitement chirurgical conservateur dans l'hallux valgus. In : Delagoutte JP. *Pathologie du premier rayon*. SFMCP ; 1979, 43-9.
- [42] Giannestras NJ. *Foot disorders : medical and surgical management*. Philadelphia : Lea & Febiger ; 1976.
- [43] Groulier P. Échecs de la chirurgie du premier rayon. *Conférences d'enseignement de la SOFCOT* 2001 ; n° 78 : 257-74.
- [44] Groulier P, Curvale G, Prudent HP, Vedel F. Résultats du traitement de l'hallux valgus selon la technique de Mac Bride « modifiée » avec ou sans ostéotomie phalangienne ou métatarsienne complémentaire. *Rev Chir Orthop* 1988 ; 74 : 539-48.
- [45] Groulier P, Curvale G. Les possibilités du traitement conservateur de l'hallux valgus. *Rhumatologie* 1984 ; 36 : 27-30.
- [46] Groulier P, Poitout D, Heyraud JC, Frick M. À propos du traitement chirurgical de l'hallux valgus. In : *Podologie*. Paris : Masson ; 1982, 199-203.
- [47] Joplin RJ. Sling procedure for correction of splay foot, metatarsus primus varus and hallux valgus. *J Bone Joint Surg (Am)* 1950 ; 32 : 779-85.

- [48] Kelikian H. *Hallux valgus and allied deformities of the forefoot and metatarsalgia*. Philadelphia : WB Saunders Compagny; 1965.
- [49] Lavigne P. L'ostéotomie de la première phalange dans le traitement de l'hallux valgus. *Ann Orthop Ouest* 1974; 6 : 11-16; et 1982, 14 : 67-73.
- [50] Louzan D. *Technique de Mac Bride modifiée dans le traitement chirurgical de l'hallux valgus. Évaluation et indications actuelles*. Mémoire du DIU de chirurgie du pied et de la cheville : Université de Marseille, 2004.
- [51] Mac Bride ED. A conservative operation for bunions. *J Bone Joint Surg* 1928; 10 : 735-9.
- [52] Mac Bride ED. Hallux, bunion deformity. *Am Acad Orthop Surg* 1952; 9 : 334-46.
- [53] Mac Bride ED. The Mac Bride bunion hallux valgus operation. *J Bone Joint Surg (Am)* 1967; 49 : 1675-83.
- [54] Méary R. Traitement de l'hallux valgus. In : *Conférence d'enseignement de la SOFCOT*. Paris : Expansion Scientifique Française; 1970.
- [55] Méary R. Traitement chirurgical de l'hallux valgus. *Encycl Méd Chir*. [Techniques de chirurgie orthopédique].
- [56] Prudent HP. *Résultat du traitement chirurgical de l'hallux valgus à propos d'une série de 316 cas traités selon la technique de Mac Bride modifiée avec ou sans ostéotomie complémentaire*. Thèse : Med : Université de Marseille, 1987.
- [57] Toméno B, Aubriot JH. Le traitement de l'hallux valgus par l'opération de Mac Bride. Technique et résultats. *Rev Chir Orthop* 1974; 60 Suppl 2 : 150-61.
- [58] Toméno B, Emami A. Le traitement de l'hallux valgus par la technique de Mac Bride. *Rev Chir Orthop* 1980; 66 : 399-400.
- [59] Vedel F. *Place de la transposition de l'abducteur oblique et transverse dans le traitement des troubles statiques de l'avant-pied*. Thèse : Med : Université de Marseille, 1980.
- Ostéotomie en chevron du premier métatarsien**
- [60] Austin DW, Leventen EO. A new osteotomy for hallux valgus. *Clin Orthop* 1981; 157 : 25-30.
- [61] Benichou M. Traitement chirurgical de l'hallux valgus par mini-abord. L'ostéotomie en biseau. *Maîtrise orthopédique* déc 2006; n° 159 : 4-6.
- [62] Corless JR. A modification of the Mitchell procedure [abstract]. *JBS* 1976; 58-B : 138.
- [63] De Prado M, Ripoll PL, Golano P. *Cirurgia percutanea del pie, Tecnicas quirurgicas, Indicaciones, Bases anatomicas*. Barcelona : Masson; 2003, 250 p.
- [64] Diebold P. Ostéotomie en chevron distal du 1<sup>er</sup> métatarsien, Chirurgie de l'avant-pied. In : *Cahiers d'enseignement de la SOFCOT*. 2<sup>e</sup> ed. 2005; n° 89 : 54.
- [65] Jahss MH. *Disorders of the Foot & Ankle. Medical and Surgical Management*. 2<sup>nd</sup> ed. WB Saunders Company; 1991, vol II : 1061 p.
- [66] Johnson KA. *Surgery of the Foot & Ankle*. New York : Raven press; 1989, 295 p.
- [67] Johnson KA. *The Foot & Ankle. Master techniques in Orthopaedic Surgery. Series*. Thompson RC Jr. ed. New York : Raven Press; 1994; 513 p.
- [68] Kitaoka HB. *Master techniques in orthopaedic surgery*. 2<sup>nd</sup> ed. Series Thompson RC Jr. ed. Philadelphia : Lippincott Williams & Wilkins; 2002; 665 p.
- [69] Mann RA, Coughlin MJ. *Surgery of Foot & Ankle*. 6<sup>th</sup> ed. St-Louis : Mosby; 1992, vol 1 : 801 p.
- [70] Myerson MS. *Reconstructive Foot & Ankle Surgery*. Philadelphia : Elsevier Saunders; 2005, 487 p.
- [71] Sarrafian SK. *Anatomy of the Foot & Ankle. Descriptive, Topographic, Functional*. 2<sup>nd</sup> edition. Philadelphia : JB. Lipincott Company; 1993, 603 p.
- [72] Shechter DZ, Doll J. Tangential angle to the second axis a new angle with implications for bunion surgery. *Journal of American Podiatric Medical Association* 1985 Oct; vol 75, n° 10.
- [73] Smith RW, Reynolds JC, Stewart MJ. Hallux valgus assessment : report of research committee of american orthopaedic foot and ankle society. *Foot & Ankle* 1984; vol 5, n° 2.
- Scarf du premier métatarsien**
- [74] Barouk LS. Notre expérience de l'ostéotomie « scarf » des premier et cinquième métatarsiens. Paris : Expansion Scientifique Française. *Méd Chir Pied* 1992; 8, 2 : 67-84.
- [75] Barouk LS. Scarf osteotomy for hallux valgus correction. Saunders. *Foot and Ankle clinics* 2000; A, vol. 5, n° 3 : 525-58.
- [76] Barouk LS, Barouk P, Baudet B, Toullec E. L'ostéotomie Scarf du 1<sup>er</sup> métatarsien et ostéotomie de la 1<sup>re</sup> phalange pour la correction de l'hallux Valgus. Chirurgie de l'avant-pied. In : Valtin B, Leemrijse T. ed. *Cahiers d'enseignement de la SOFCOT*. Paris : Elsevier; 2005, 59-82.
- [77] Barouk LS, Barouk P. *Reconstruction de l'avant-pied*. Paris : Springer; 2005, 1-390.
- [78] Barouk LS. Correction des désordres statiques sévères de l'avant-pied par chirurgie extra-articulaire. *Maîtrise orthopédique* 2005; n° 144; 6-21.
- [79] Coetzee JC. Scarf osteotomy for hallux valgus repair : the dark side. *Foot Ankle Int* 2003; Vol. 24, n° 1 : 29-33.
- [80] Coetzee JC, Rippstein P. Surgical Strategies : Scarf osteotomy for hallux valgus. *Foot Ankle Int* 2007; 29 (4) : 529-35.
- [81] Kristen KH et al. The Scarf osteotomy for the correction of hallux valgus deformities. *Foot Ankle Int* 2002; Vol. 23, n° 3 : 221-9.
- [82] Valtin B, Leemrijse TH. Ostéotomie scarf du premier métatarsien. Traitement chirurgical de l'hallux valgus. Symposium sous la direction de Biga N et Piat C. SOFCOT 2002. Suppl. au n° 5. *Rev Chir Orthop* 2005; 89 (25) : 99-101.
- [83] Weil LS. Scarf osteotomy for correction of hallux valgus. historical perspective. Surgical technique and results. *Foot and Ankle Clin* 2000; 5 (3) : 559-80.
- Ostéotomies basimétatarsiennes dans l'hallux valgus**
- [84] Barouk LS, Barouk P. *Reconstruction de l'avant-pied*. Paris : Springer; 2006, 19.
- [85] Borton D, Stephens M. Basal metatarsal osteotomy for hallux valgus. *JBS* 1994 March; vol. 76B, n° 2 : 204-9.
- [86] Graff W, Toullec E, Allain J. Ostéosynthèse plantaire du premier métatarsien. *Médecine et chirurgie du pied* juin 2006; vol. 22, n° 2 : 101-3.
- [87] Johnson K. *Surgery of the Foot and Ankle*. New York : Raven Press; 1989, 23-9.
- [88] Ludloff K. Die Beseitigung des hallux valgus durch die schräge plantadorsale osteotomie des metatarsus I. *Arch Klin Chir* 1918; 110 : 364-87.
- [89] Mann RA, Rudicel S, Graves SC. Hallux valgus repair utilizing a distal soft tissue procedure and proximal metatarsal osteotomy : a long term follow-up. *J Bone joint Surg* 1992; 74 : 124-9.
- [90] Markbreiter LA, Thompson FM. Proximal metatarsal osteotomy in hallux valgus correction : a comparison of crescentic and chevron procedures. *Foot Ankle Int* 1997 Feb; 18 (2) : 71-6.
- [91] Mortier JP, Delagoutte JP. Les ostéotomies basales dans le traitement de l'hallux valgus. *Rev Chir Orthop* 2003; 89 : 102-5.
- [92] Trnka HJ, Mûhlbauer M, Zembsch A, Hungerford M, Ritschl P, Salzer M. Basal closing wedge osteotomy for correction of hallux valgus and metatarsus primus varus : 10 to 22 year follow-up. *Foot Ankle Int* 1999 Mar; 20 (3) : 171-7.
- [93] Trnka HJ, Parks BG, Chu IT, Easley ME, Schon LC, Myerson MS. Six first metatarsal shaft osteotomies, mechanical and immobilization comparisons. *Clin Orthop Rel Res*; n° 381 : 256-65.

SECTION 2.1

## Avant-pied

CHAPITRE 7

# Hallux rigidus

G. CURVALE

Physiopathologie .....	138	Possibilité thérapeutique.....	139
Diagnostic .....	138	Conclusion.....	145



**L'**arthrose dite primitive de l'articulation métatarsophalangienne du 1<sup>er</sup> rayon est plus communément désignée en France par le terme d'hallux rigidus qui, en fait, correspond au stade tardif de l'arthrose. De ce fait, les Anglo-Saxons préfèrent le terme d'hallux limitus. Invalidante par les douleurs mécaniques et la gêne au passage du pas, aisément reconnaissable cliniquement et radiologiquement, elle relève d'un traitement souvent chirurgical, les techniques conservatrices s'adressant aux formes modérées, les gestes radicaux aux arthroses évoluées.

## PHYSIOPATHOLOGIE

Davies-Colley est le premier, en 1887 [12], à décrire cette affection qu'il désigne d'ailleurs sous le nom d'hallux flexus [12, 27], la rapportant au pincement articulaire et l'attribuant à l'hyperpression due au chaussage trop étroit et à un orteil trop long. Ces notions d'agression microtraumatique et de surcharge mécanique liées à un excès de longueur du gros orteil restent acceptées par la plupart des auteurs. Nombreux sont ceux également qui mettent l'accent sur les facteurs constitutionnels expliquant l'existence de l'hallux rigidus du sujet jeune dès l'adolescence. Pourtant, la cause la plus fréquemment retrouvée à cet âge semble être l'ostéochondrite de la tête du 1<sup>er</sup> métatarsien (figure 7.1), dont certains cas sont clairement attribuables à un traumatisme [46, 30], si ce n'est tous les cas [37]. L'horizontalisation du 1<sup>er</sup> métatarsien est également le tronc

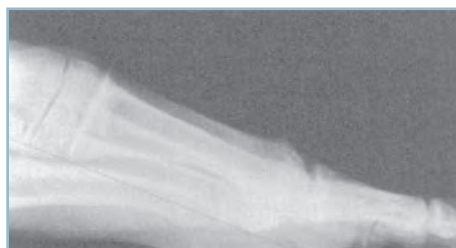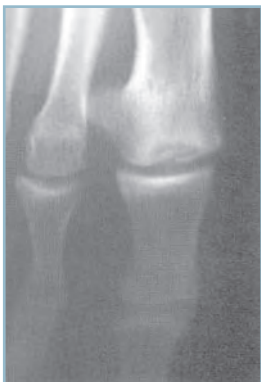commun de nombreuses étiologies invoquées, sans que l'on puisse toujours savoir si elle est la cause ou la conséquence de l'arthrose (figure 7.2). Dès 1888, Cotterill retrouvait un pied plat comme cause constante du rigidus [6], Jansen en 1921 un pied légèrement éversé [24], Breitenfelder [4] en 1951 une supination de l'avant-pied, particulièrement dans les pieds plats. C'est Lambrinudi, en 1938 [31], qui invente le terme de *metatarsus primus elevatus* qui explique selon lui un certain nombre de cas d'arthrose, cette notion restant aujourd'hui à la base de plusieurs techniques chirurgicales. Cette élévation du métatarsien est cependant niée par certains auteurs, notamment Coughlin qui, sur 110 rigidus revus [8], mesure sur les radiographies de profil en charge une élévation moyenne de 5,5 mm qu'il considère dans les limites de la normale. Il est bien difficile actuellement de parler d'arthrose primitive de la métatarsophalangienne du gros orteil, cela nécessiterait d'exclure toute cause de surcharge mécanique, dynamique ou architecturale, ou tout traumatisme, qu'il soit aigu ou chronique.

## DIAGNOSTIC

### Évaluation clinique

L'expression fonctionnelle de l'arthrose métatarsophalangienne est avant tout une douleur mécanique, siégeant en barre à la face dorsale de l'articulation, augmentant progressivement avec le temps et le niveau d'activité. Les patients ne reconnaissent que tardivement la limitation de la flexion dorsale, même s'ils ont toujours conscience d'être mieux avec des chaussures à talons plats.

L'examen clinique est caractéristique, retrouvant l'aspect élargi de la tête métatarsienne, visible et palpable, ainsi que la limitation de la flexion dorsale. La mobilisation de l'orteil est douloureuse, particuliè-



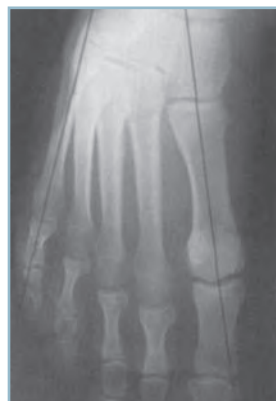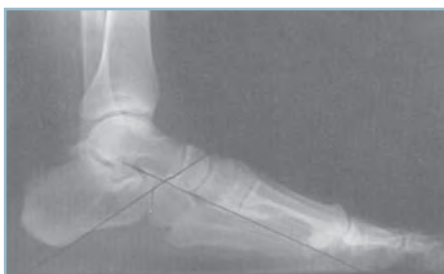a | b

#### 7.1 Ostéochondrite de la tête métatarsienne chez un adolescent de 16 ans.

Noter le flexum de l'articulation métatarsophalangienne entraînant une horizontalisation du 1<sup>er</sup> métatarsien.

a. Tomographie de face.

b. Profil en charge.



a | b

#### 7.2 Arthrose débutante chez un homme de 50 ans.

Il présente une flexion dorsale douloureuse compromettant ses activités sportives (danse). L'intervention confirme l'abrasion du cartilage métatarsien au pôle supérieur de la tête. Noter sur le profil en charge (a) l'horizontalisation du 1<sup>er</sup> métatarsien. Sur le cliché de face en charge (b), l'aspect en accent circonflexe de la tête métatarsienne traduit la visualisation de la crête intersamoidienne du fait de l'horizontalisation du métatarsien.

rement en flexion dorsale forcée et en pression, ce qui peut révéler une sensation de craquements ou de rabot. L'ostéophyte dorsal est parfois saillant sous la peau, douloureux, surtout si le flexum est important. C'est cet aspect qui a justifié le nom de dorsal bunion proposé par Lapidus [32]. Le flexum est fréquemment compensé par une hyperextension interphalangienne, d'autant plus marquée qu'il est important, prenant l'aspect d'orteil en barquette, accompagnée d'une hyperkératose en zone d'appui sous la tête de la 1<sup>re</sup> phalange. Celle-ci peut être très douloureuse et entraîner une attitude antalgique en varus du pied qui, comme le souligne Viladot [48], peut être génératrice de douleurs et d'hyperkératose sous la tête du 5<sup>e</sup> métatarsien. Cette supination antalgique peut occasionner des entorses de cheville ou des fractures du 5<sup>e</sup> métatarsien parfois révélatrices.

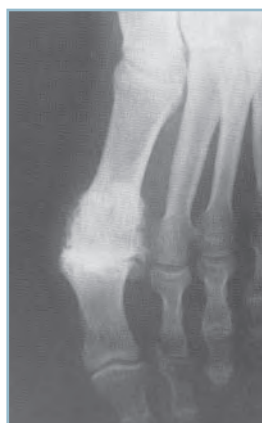## Évaluation paraclinique

Les aspects radiologiques sont très caractéristiques et assez stéréotypés. Le pincement articulaire est quelquefois difficile à apprécier au début ; la disposition des ostéophytes latéraux et médiaux, parfois volumineux, donne l'aspect classique en tête d'escargot sur la radiographie de face. L'évolution s'accompagne du cortège de sclérose et de géodes habituelles aux arthroses (*figure 7.3*). La classification la plus souvent citée est celle de Regnaud [41] en trois degrés (arthrose au début, arthrose constituée, ankylose) (*cf* page 149). Certains auteurs comme Hanft [23] proposent des classifications plus fines incluant le metatarsus primus elevatus dans le stade de début.

## POSSIBILITÉ THÉRAPEUTIQUE

### Traitement médical

Outre les médicaments antalgiques et anti-inflammatoires, locales ou générales, l'adaptation du chaussage est importante.



**7.3** Image d'arthrose évoluée chez un homme de 68 ans. L'articulation métatarsophalangienne est élargie par les ostéophytes.

Un chaussage large diminue les conflits sur les ostéophytes saillants. Le port de chaussures à talons plats est conseillé. L'adjonction sous la semelle, à l'extérieur de la chaussure, d'une barre transversale dite de roulement, sorte de talon antérieur, permet de compenser la limitation de la flexion dorsale. Elle est au mieux réalisée par une semelle épaisse ajoutée sous l'ensemble de la chaussure et taillée en sifflet vers l'avant. Elle est d'autant plus efficace qu'elle s'ajoute à une chaussure dont la semelle est rigide, voire renforcée. Associée à une infiltration de cortisone, la mobilisation de l'articulation sous anesthésie semble intéressante dans les stades de début [44].

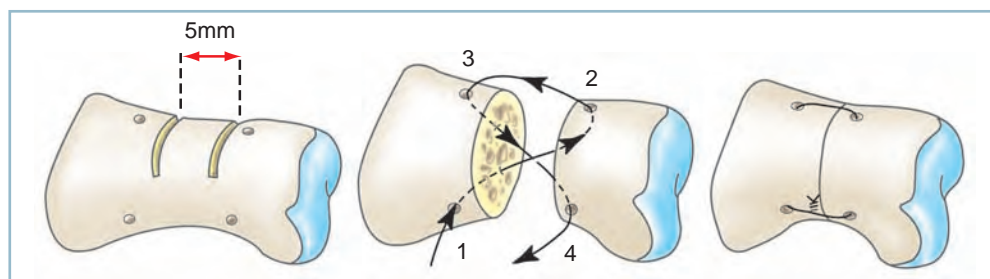
## Technique chirurgicale

### Techniques biomécaniques

Ces techniques à visée biomécanique font appel à des ostéotomies en amont ou en aval de l'articulation métatarsophalangienne.

### Ostéotomie de raccourcissement phalangien

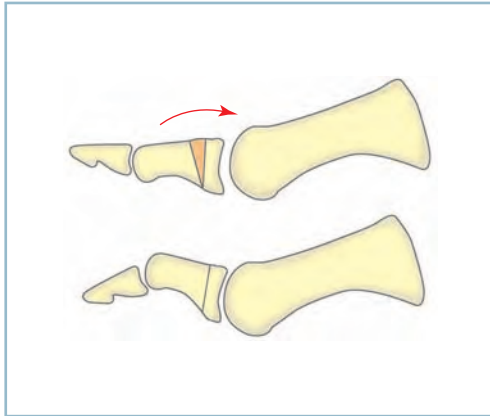
Cette intervention a pour but de réaliser une décompression articulaire détendant les muscles fléchisseurs et extenseurs, diminuant le bras de levier du gros orteil et corrigeant un éventuel excès de longueur de celui-ci, évitant ainsi les microtraumatismes axiaux transmis par l'orteil à la métatarsophalangienne. Nous pensons qu'elle met surtout à profit l'existence constante de la bandelette d'anastomose du long fléchisseur de l'hallux au long fléchisseur des orteils pour induire un syndrome d'attelage qui transfère une partie de l'appui pulpaire de l'hallux sur le 2<sup>e</sup> orteil. Elle est réalisée pour nous en médiadiaphysaire (*figure 7.4*). Après un abord médial, la phalange est exposée. Deux traits de scie parallèles sont tracés, préparant une résection diaphysaire de 4 à 5 mm ; quatre orifices sont percés, deux à deux, de part et d'autre de la future résection, préparant ainsi l'ostéosynthèse au fil. L'ostéotomie est ensuite terminée à la scie, l'ostéosynthèse étant réalisée au fil de gros diamètre (monobrin n° 5), qui assure une synthèse stable, de faible morbidité, ne justifiant pas à nos yeux le recours à des moyens d'ostéosynthèse plus onéreux. La marche en chaussure postopératoire de semi-décharge est d'emblée permise, le déroulement du pas au sol étant autorisé à consolidation au 45<sup>e</sup> jour. Cette ostéotomie phalangienne s'adresse aux stades de début, non encore limités en amplitude, surtout s'il existe une hallomégalie. Au cours du traitement conservateur d'un hallux valgus, la découverte peropératoire d'une érosion chondrale arthrosique doit pousser à la réalisation d'une ostéotomie d'accourcissement. Delagoutte [11, 13] en fait une indication plus large, la proposant même dans certains cas d'arthrose évoluée avec des résultats satisfaisants sur la douleur à plus de 10 ans de recul.



**7.4** Ostéotomie phalangienne de raccourcissement avec ostéosynthèse par fils transosseux.

### Ostéotomie d'extension phalangienne

Décrite par Bonney [3] en 1952 et reprise par Moberg [39] en 1979, cette technique comporte une ostéotomie cunéiforme à base dorsale de la métaphyse proximale de la 1<sup>re</sup> phalange (*figure 7.5*). Citron [5] rapporte une série brève (10 cas), mais avec un très long recul (minimum 10 ans, moyenne 22 ans), avec cinq excellents résultats, quatre corrects et un échec. Mann [35], pour sa part, ne la réalise qu'en fin d'intervention, si la chéilectomie n'aboutit pas à une dorsiflexion suffisante. Kilmartin [29] observe que les ostéotomies de P1 aboutissent plus régulièrement à un bon résultat que celles du 1<sup>er</sup> métatarsien.

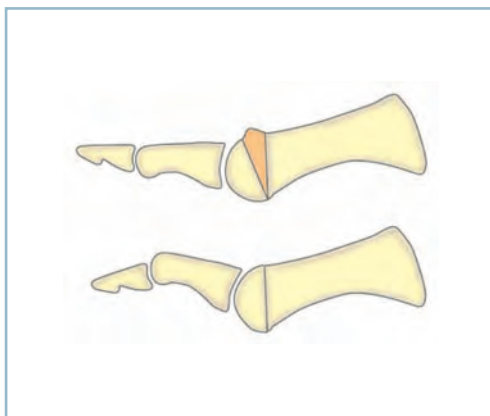


**7.5** Ostéotomie d'extension phalangienne. Décrite par Bonney puis Moberg, elle comporte une résection cunéiforme à base dorsale dans la base de la 1<sup>re</sup> phalange.

Nous la combinons habituellement à un raccourcissement et à la résection des ostéophytes.

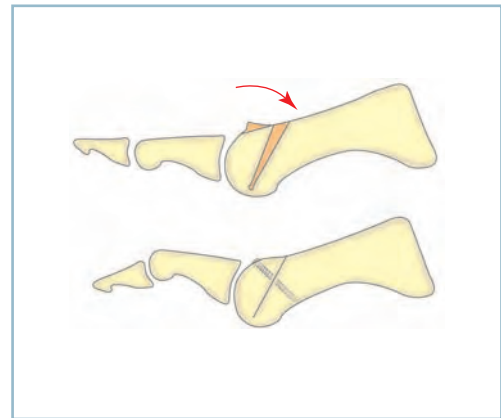
### Ostéotomies du 1<sup>er</sup> métatarsien

Les ostéotomies cunéiformes dorsales de l'extrémité distale du 1<sup>er</sup> métatarsien agissent également en décompressant l'articulation. Elles furent proposées dès 1927 par Watermann (*figure 7.6*) [49] et en 1936 par McMurray [38]. Weil la réalise très oblique en bas et en avant, quasiment en transcapitale pour augmenter l'effet d'abaissement du pôle supérieur de la tête [1] (*figure 7.7*).

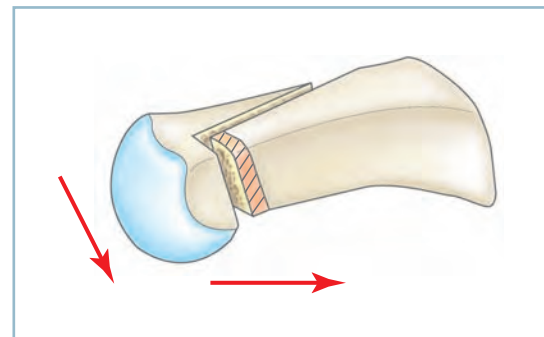


**7.6** Ostéotomie de flexion dorsale de l'extrémité distale du 1<sup>er</sup> métatarsien, décrite par Watermann, emportant les ostéophytes dorsaux.

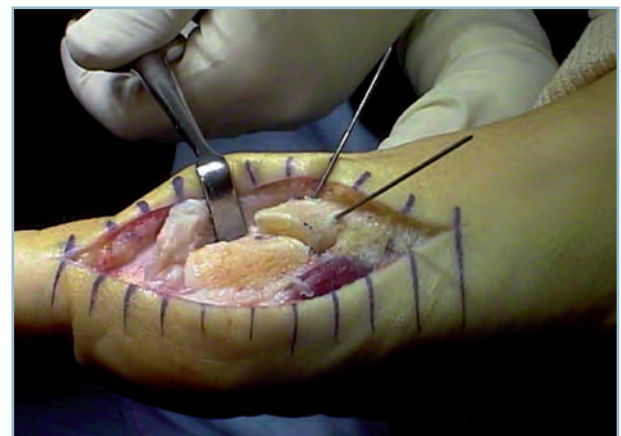
Les ostéotomies d'abaissement du 1<sup>er</sup> métatarsien visent à corriger le metatarsus elevatus. Elles associent toujours un certain degré de recul du métatarsien pour faciliter la restitution de la flexion dorsale métatarsophalangienne. Weil [1] propose une ostéotomie verticale en L (VLO) qui autorise une ostéosynthèse transversale solide (*figure 7.8*). Barouk [1] et Ronconi [42] pratiquent une ostéotomie débutant entre surface cartilagineuse antérieure et exostose dorsale, oblique en bas et en arrière vers le col métatarsien. Après abaissement de la tête métatarsienne, l'exostose dorsale est réséquée dans le prolongement de la surface articulaire (*figure 7.9*).



**7.7** Ostéotomie de Weil « WDO » (*Weil dorsal flexion osteotomy*), associant un effet d'abaissement et de recul du pôle supérieur de la tête métatarsienne.

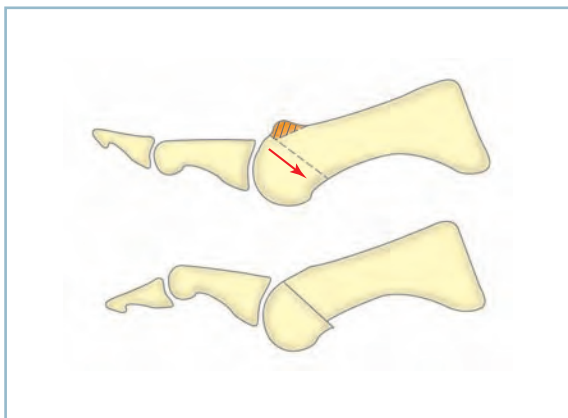


a  
b



**7.8** Ostéotomie « VLO » (*vertical L osteotomy*).  
a. Elle autorise un abaissement de la tête métatarsienne, un recul qui peut être important (zone hachurée), et une ostéosynthèse solide par deux vis transversales (non figurées).  
b. Vue peropératoire.





**7.9** Ostéotomie sous-capitale de type Weil adaptée au 1<sup>er</sup> métatarsien pour abaisser et reculer à la fois la tête métatarsienne, avant de réséquer la saillie ostéophytique.

Il n'existe pas, dans la littérature, de séries suffisantes en nombre et en recul pour évaluer l'efficacité de ces techniques au demeurant séduisantes.

### Résections des ostéophytes (émondage-chéilectomie)

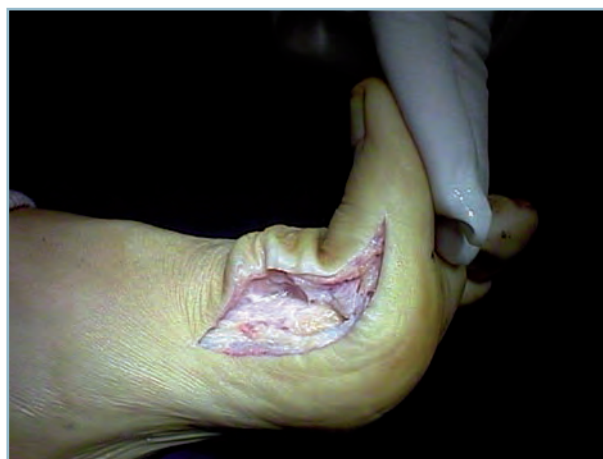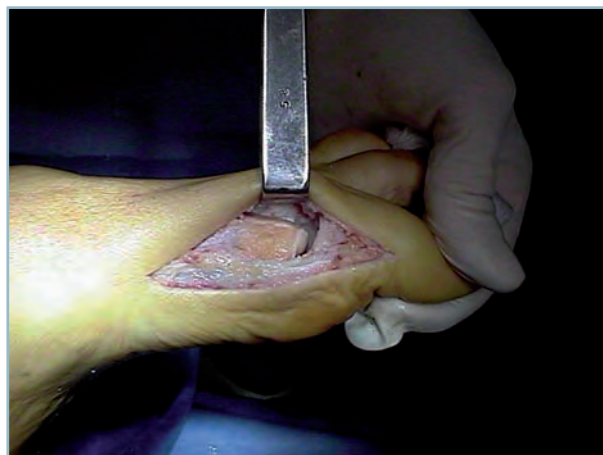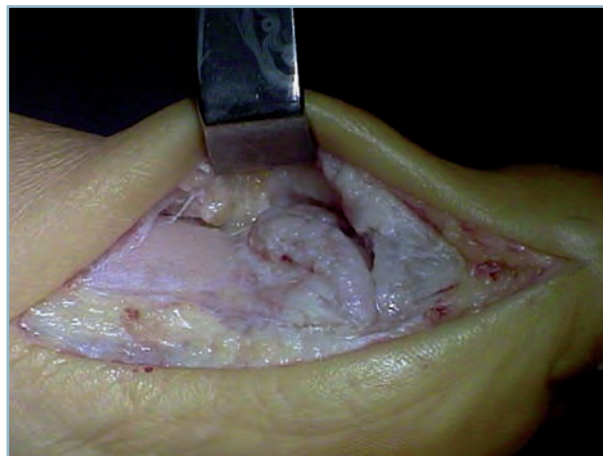
L'arthrose s'accompagne souvent d'une production ostéophytique exubérante qui crée des butoirs osseux responsables en grande partie de l'enraidissement articular. La plupart du temps, les conflits douloureux sont liés à un volumineux ostéophyte dorsal situé sur la tête du 1<sup>er</sup> métatarsien qui refoule l'extenseur du gros orteil, traumatise la peau contre la chaussure et irrite le nerf collatéral dorsal, causant des douleurs électriques dans l'hallux.

#### Émondage

L'émondage, simple résection des ostéophytes, permet alors de supprimer ces conflits à moindre risque, en particulier chez les personnes âgées. Le geste chirurgical est simple. Par une voie d'abord médiale avec décollement capsulaire, on résèque à la pince gouge et au petit ciseau à frapper les ostéophytes dorsaux et externes sur les deux versants articulaires. La suppression des butoirs osseux restitue un certain degré de mobilité articular, dont le risque est de transformer une articulation enraidie et indolore en une articulation plus mobile, mais douloureuse.

#### Chéilectomie

La chéilectomie, décrite par Duvries en 1965 [16], associée à l'ablation de l'ensemble des ostéophytes une arthroplastie modélante emportant le tiers dorsal de la tête métatarsienne, débutant en zone frontale cartilagineuse ; « tant qu'une flexion dorsale à 45° n'est pas obtenue, la résection osseuse est considérée comme insuffisante » (figure 7.10). Les berges sont ensuite émoussées et arrondies à la râpe. Duvries réalisa plus de 400 chéilectomies sur 30 ans, avec 90 % de résultats satisfaisants. Mann [34, 39] attribue les résultats non satisfaisants des ostéophyctomies, rapportés dans certaines séries, à l'insuffisance de la résection osseuse. Il rapporte en 1988 une série de 31 interventions revues avec un recul moyen de près de 5 ans, où ne persiste une douleur invalidante que dans trois cas sur 31, l'amplitude articulaire



**7.10** Chéilectomie.  
a. Vue peropératoire, butée osseuse intra-articulaire.  
b. Chéilectomie.  
c. Mobilité peropératoire obtenue.

moyenne passant de 29° à 48°, aucun patient n'ayant nécessité de réintervention. Coughlin [7] confirme ces résultats en rapportant en 2003, 92 % de résultats fonctionnels satisfaisants sur 93 pieds revus à un recul moyen de 9,5 ans. Pour Feltham, les patients les plus satisfaits sont ceux de plus de 60 ans [17]. Bien que la chéilectomie de Duvries s'apparente plus à une résection arthroplastique partielle qu'à une simple ostéophyctomie, elle ne paraît pas, en cas d'échec, compromettre la réalisation d'une arthrodèse métatarsophalangienne. Certains y associent une interposition fibreuse grâce à un lambeau dorsal capsulopériosté à base distale [9].



## Technique chirurgicale radicale (résection, arthrodèse, prothèse)

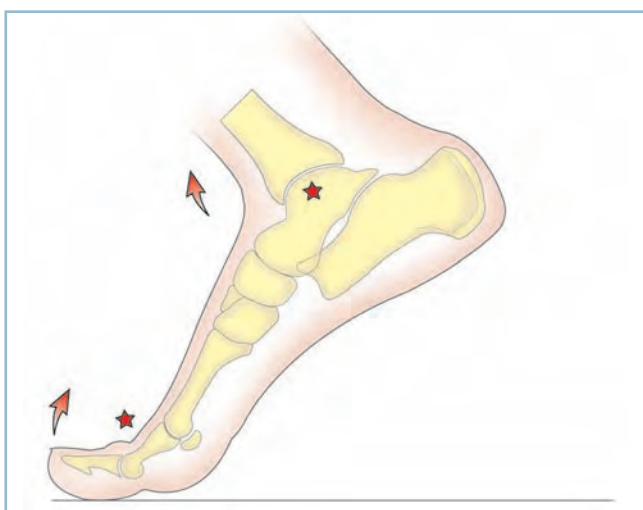
### Résections arthroplastiques

L'intervention de Keller-Brandes reste, semble-t-il, une des techniques les plus utilisées, en particulier dans l'arthrose du sujet âgé. Elle comporte la résection arthroplastique de la base de la 1<sup>re</sup> phalange [28]. La résection nécessaire est de l'ordre de 10 mm [20]. Elle aboutit nécessairement au recul des sésamoïdes, ce qui compromet l'appui métatarsien et expose à l'apparition ou à l'aggravation de métatarsalgies moyennes. La solidarisation de la sangle sésamoïdienne au tendon du fléchisseur propre, proposée par Viladot, ne résout pas toujours ce problème. Sherman [43] a montré, par une étude randomisée, que la distraction par broche axiale transosseuse n'apporte rien et n'est pas sans risque. De Stoop [15] utilisait une agrafe pontant la résection, dans la voie d'abord, fonctionnant comme un minifixateur externe en distraction, autorisant la mobilisation précoce, et dont elle préconisait l'ablation à un mois « pendant qu'une nouvelle articulation fibreuse est créée ». L'intervention de Keller apparaît contre-indiquée en cas de métatarsalgie associée et est à réserver au sujet âgé.

L'intervention de Valenti [2] comporte la résection arthroplastique des deux surfaces articulaires, phalangienne et métatarsienne, selon un dièdre à environ 90° ouvert en haut. Cette « arthrectomie en charnière » libère la flexion dorsale de l'articulation. La préservation de la capsule plantaire est essentielle pour garantir la stabilité de la néo-articulation.

### Arthrodèse métatarsophalangienne

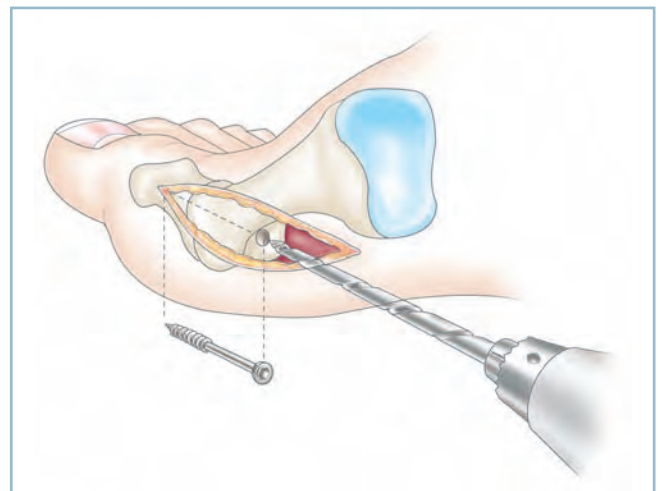
L'arthrodèse a été fréquemment proposée dans le traitement de l'hallux rigidus, particulièrement par McKeever dès 1952 [36]. Fitzgerald en 1969 [18, 19] et Moynihan en 1967 [40] rapportent 95 % de résultats satisfaisants. L'arthrodèse est pour nous, dans bien des cas, le meilleur moyen pour supprimer la souffrance articulaire, restituer un appui correct au 1<sup>er</sup> rayon et autoriser une récupération fonctionnelle satisfaisante et durable [10, 47]. Elle nécessite cependant une technique rigoureuse et l'observation de règles strictes (liberté des articulations talocrurale et interphalangienne autorisant le déroulement du pas [figure 7.11], précision de l'orientation du gros orteil, stabilité de l'ostéosynthèse) [21].



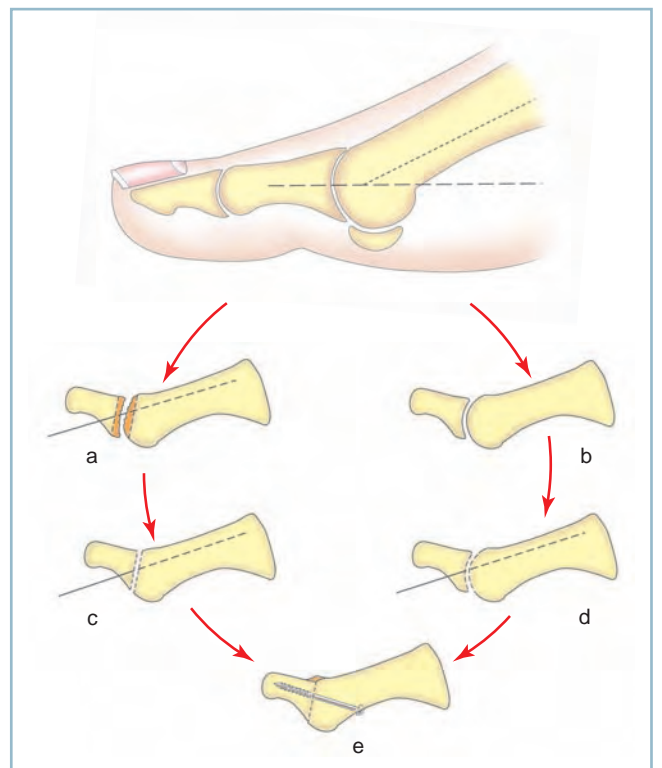
**7.11** Déroulement du pas.

Avant toute indication d'arthrodèse métatarsophalangienne, la liberté des amplitudes de flexion dorsale des articulations interphalangienne et tibiotarsienne, nécessaire au déroulement du pas, est à vérifier.

La technique chirurgicale de l'arthrodèse métatarsophalangienne mérite d'être précisée. L'installation doit permettre de croiser le membre à opérer par-dessus l'autre membre afin que le bord médial du pied soit en bord de table et ce, pour faciliter le visage postéro-antérieur que nous préconisons depuis 1982 (figure 7.12). Dans ce même but, nous avons discrètement modifié la voie d'abord médiale classique qui reste parallèle à la plante dans sa partie postérieure, au lieu de s'incurver dans l'axe du métatarsien.



**7.12** La voie d'abord inclinée en bas et en arrière facilite le vissage de l'arthrodèse.



**7.13** Technique de préparation de l'arthrodèse.

a. En cas d'hallomégalie, la résection articulaire par deux traits de scie parallèles succède au choix du positionnement.  
b. Quand l'orteil est court, l'abrasion économique des surfaces articulaires précède l'orientation du gros orteil.  
c, d et e. Une fixation provisoire par broche (c et d) précède la fixation définitive faite par le vissage postéro-antérieur (e).

La préparation des surfaces doit aboutir à un avant-pied carré :

- si l'orteil est court, l'abrasion économique des surfaces articulaires (au mieux à l'aide de fraises spéciales) doit précéder le choix du positionnement de l'arthrodèse (figure 7.13b et d) ;
- si l'orteil est long, il est commode de réaliser une fixation provisoire par broche de l'arthrodèse en bonne position avant de réaliser deux résections planes et parallèles, initiées broche en place, et complétées après ablation de celle-ci (figure 7.13a et c).

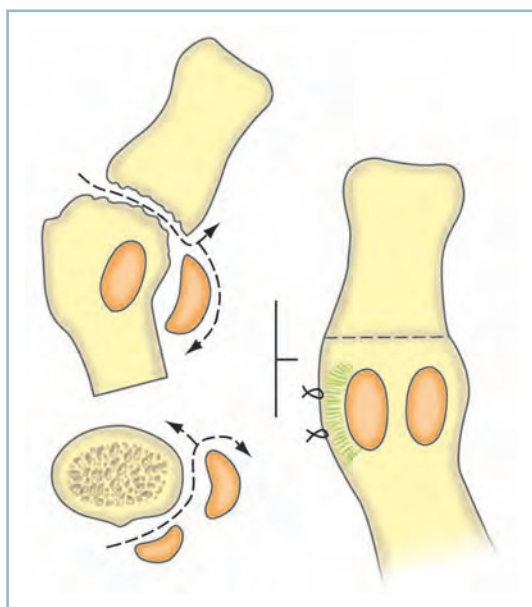
Quand il s'agit d'une arthrose évoluée sur hallux valgus, la libération latérale est utile pour permettre la réaxation et le recentrage des sésamoïdes (figure 7.14).

L'orientation de l'arthrodèse est certainement le temps essentiel :

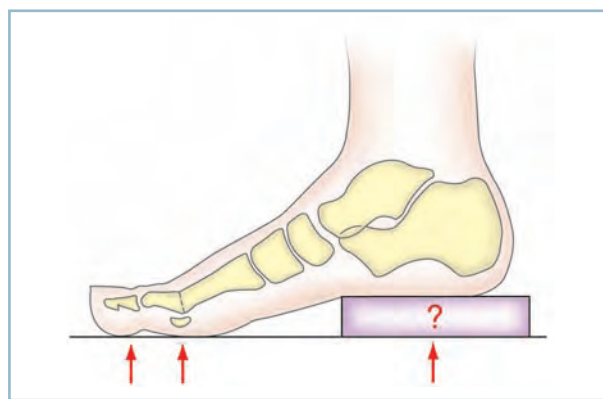
- dans le plan horizontal, il faut préserver un valgus physiologique toujours égal ou supérieur à  $15^\circ$ , qui peut aller jusqu'à  $20^\circ$  à  $30^\circ$  chez la femme ;
- dans le plan sagittal, la flexion dorsale métatarsophalangienne doit permettre une élévation du talon de 4 à 5 cm par rapport au sol lors du déroulement du pas et du chaussage (figure 7.15), la flexion interphalangienne permettant à la pulpe de toucher le sol pied à plat. Cela correspond à un angle métatarsophalangien de l'ordre de  $20^\circ$ , un peu plus chez la femme, un peu moins chez l'homme. Tout excès ou insuffisance peut générer un conflit douloureux dorsal ou plantaire ;
- le gros orteil doit être fixé en rotation axiale neutre, évitant particulièrement la rotation médiale qui fait saillir vers le bas le condyle médial de la tête de la 1<sup>re</sup> phalange, source de conflits très douloureux (figure 7.16).

Le vissage est réalisé d'arrière en avant, à partir de la jonction plantaire entre diaphyse et tête métatarsienne, dans l'axe de la 1<sup>re</sup> phalange. Nous utilisons une petite vis spongieuse de 4 mm de diamètre. Il est essentiel que le pas de vis soit entièrement au-delà du foyer d'arthrodèse pour autoriser une compression efficace. Dans le rigidus, où l'os est habituellement scléreux, le montage est très solide, une broche complémentaire antirotatoire est souvent inutile.

L'appui est d'emblée autorisé grâce à une chaussure à appui talonnier, le déroulement du pas étant possible au 45<sup>e</sup> jour, délai au bout duquel la consolidation est habituellement acquise (figure 7.17).

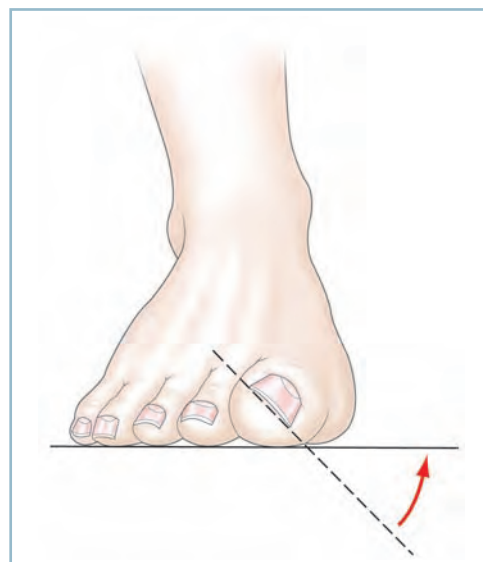


**7.14** Dans l'arthrose évoluée sur hallux valgus, la libération latérale est un geste utile pour faciliter la réaxation et le recentrage sésamoïdien.

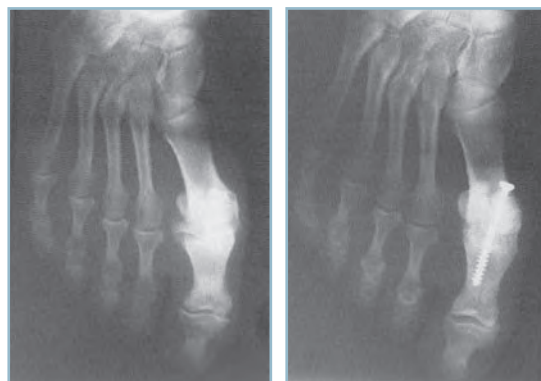


**7.15** Le positionnement de l'arthrodèse en flexion dorsale est discuté en préopératoire en fonction des habitudes de chaussage.

Il est mesuré en peropératoire, de façon à autoriser une hauteur de talon suffisante, ainsi que le contact de la pulpe du gros orteil avec le sol par flexion interphalangienne lorsque le pied est à plat.



**7.16** Il est important pendant l'arthrodèse métatarsophalangienne de corriger tout trouble de rotation axiale du gros orteil, source de conflit douloureux.

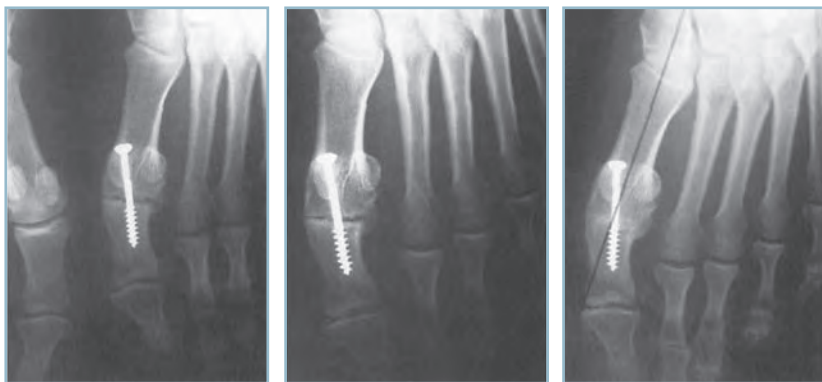


**7.17** Aspect d'arthrose métatarsophalangienne évoluée.

a. Chez une femme de 50 ans.

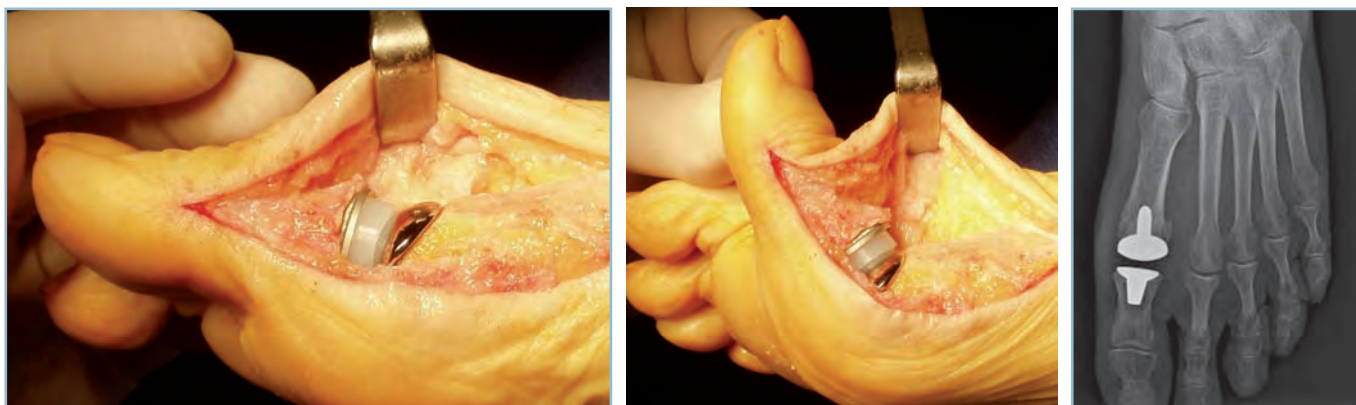
b. Image de consolidation, 2 ans après l'arthrodèse.

a | b

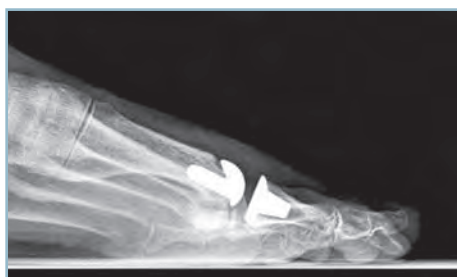

a | b | c

**7.18** Homme de 52 ans (actif et sportif).  
*a* et *b*. Excellent résultat fonctionnel de l'arthrodèse malgré les aspects radiologiques de non-consolidation à 1 an (*a*) et 2 ans (*b*).  
*c*. La consolidation a été constatée à 4 ans. Après arthrodèse, les aspects radiologiques de non-consolidation sont fréquents (13 % dans notre série), mais le plus souvent sans retentissement douloureux ni fonctionnel.



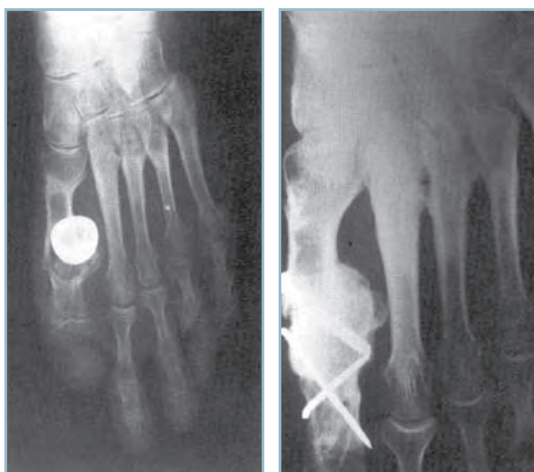
a	b	c
d		



**7.19** Exemple de prothèse à trois composants de dernière génération, pièces métatarsienne, phalangienne non cimentées, polyéthylène mobile (Metafit® Depuy).

*a*. Vue peropératoire en position neutre.  
*b*. Flexion dorsale maximale.

*c* et *d*. Aspect radiographique à un an, face (*c*) et profil (*d*) (cliché de B. Valtin).



a | b

**7.20** Échec d'arthroplastie

*a*. Évolution désastreuse d'une arthroplastie totale de la métatarsophalangienne du gros orteil avec destruction du tiers distal du métatarsien par la pièce métallique mobilisée, et de la moitié proximale de la phalange par la pièce plastique.

*b*. Résultats radiographiques 15 mois après l'intervention qui a comporté une arthrodèse métatarsophalangienne avec reconstruction par un fragment massif de crête iliaque, associée à une arthrodèse interphalangienne proximale raccourcissante des 2<sup>e</sup> et 3<sup>e</sup> orteils, corrigeant les griffes associées et participant à l'équilibration des longueurs respectives des orteils. Le résultat fonctionnel est satisfaisant.



Dans notre expérience [10], les non-fusions sont le plus souvent une simple constatation radiologique sans retentissement fonctionnel (*figure 7.18*). Nous avons rapporté, en 1994, 195 arthrodèses revues avec un recul de 2 à 15 ans [22], dont 52,5 % pour hallux valgus arthrosique et 20 % pour hallux rigidus. L'arthrodèse était indolore 9 fois sur 10, les activités redevenues normales 8 fois sur 10 ; 2 retards de consolidation étaient douloureux sur 25 ; 89,6 % des malades étaient satisfaits ou très améliorés.

### Arthroplasties prothétiques

Pouvoir remplacer l'articulation métatarsophalangienne, quand elle est détruite, par une prothèse aussi fiable que celle de la hanche dans le traitement de la coxarthrose est assurément très satisfaisant. De nombreuses tentatives ont été faites, d'autres sont en cours, avec des succès divers. Deux grandes catégories d'implants sont utilisées :

- les prothèses en silicone ;
- les prothèses à glissement métal-plastique (le plus souvent).

#### Prothèses en élastomère de silicone

Elles ont été développées dans les années 1970, essentiellement par Swanson [45]. Différentes adaptations en ont été faites par d'autres auteurs. Très utilisées jusque dans les années 1980, elles ont vu leurs indications décroître nettement par la suite. En effet, alors que les résultats précoces sont satisfaisants dans la plupart des séries, de nombreux auteurs rapportent ensuite une insuffisance de résultats, mais surtout des dégradations secondaires des implants et des réactions à corps étrangers périprothétiques. Nous avons revu, en 1986, 55 arthroplasties par prothèse Bouchon (hémi-arthroplastie de la base de la 1<sup>re</sup> phalange) avec 4 à 11 ans de recul, avec des résultats bien médiocres [33]. En effet, dans une moitié des cas, la flexion plantaire est diminuée ; dans l'autre, elle est remplacée par un flexum dorsal de 15° en moyenne. Quoique les résultats sur la douleur du 1<sup>er</sup> rayon soient satisfaisants quatre fois sur cinq, les métatarsalgies apparaissent une fois sur trois. L'analyse radiologique est inquiétante, montrant 19 prothèses amincies, trois fracturées, quatre fracturées et luxées (quatre autres ont dû être enlevées), ainsi que de fréquentes modifications périprothétiques (six calcifications, dix ostéolyses). Une synovite granulomateuse est constatée lors des cinq ablations de prothèse réalisées, et l'histologie révèle des inclusions d'élastomères à distance. Nous avons donc depuis définitivement abandonné cette méthode, considérant que l'arthrose métatarsophalangienne du gros orteil mérite un traitement différent.

Les prothèses totales monobloc flexibles à double queue paraissent donner cependant, pour certains auteurs, des résultats plus satisfaisants [14, 26, 45], mais ne sont certainement pas exemptes de risque de siliconite.

#### Prothèses totales à glissement

La plupart des prothèses comportent un implant métallique métatarsien et une surface de glissement phalangienne en polyéthylène. Certaines sont cimentées, d'autres réhabilitables, non cimentées. Elles constituent des voies de recherche passionnantes et nécessaires actuellement menées dans plusieurs centres, particulièrement en Europe (*figure 7.19*).

Certains résultats préliminaires paraissent intéressants [25], mais nous restons sceptiques quant à leur fiabilité à long terme (*figure 7.20*), du fait des conditions mécaniques très particulières de cette articulation.

## CONCLUSION

L'arthrose métatarsophalangienne relève d'un traitement chirurgical quand elle devient invalidante. Des interventions de décompression sont pour nous indiquées dans les stades de début, particulièrement le raccourcissement phalangien, surtout en cas d'hallomégalie, en y associant une discrète flexion dorsale et un émondage large des ostéophytes particulièrement complet au dos du métatarsien jusqu'à ce que la flexion dorsale soit restituée, allant ainsi, si nécessaire, jusqu'à la chéilectomie. Les ostéotomies corrigeant le metatarsus elevatus paraissent également avoir un certain intérêt, surtout quand elles s'associent à la correction de l'excès de longueur du métatarsien, mais nécessitent encore d'être évaluées. Dans les arthroses évoluées, l'arthrodèse est pour nous la technique la plus fiable, à condition d'obéir à des règles strictes d'indication et de réalisation.

La résection arthroplastique de Keller-Brandes garde une place très limitée dans l'arthrose du sujet âgé sans métatarsalgie. Les gestes isolés de régularisation des ostéophytes peuvent avoir des indications quand ceux-ci sont surtout douloureux par leur saillie gênante dans la chaussure. Enfin, les arthroplasties prothétiques constituent des voies de recherche porteuses d'espoir, mais leur résistance à l'épreuve du temps reste à évaluer.

## Bibliographie

- [1] Barouk LS. Techniques of osteotomies of the forefoot. In : *Monographie des Journées de Bordeaux* ; 20-22 octobre 1994.
- [2] Bonnel F, Clauste J. Traitement chirurgical de l'hallux rigidus. Technique de Valenti. In : *Actualités en médecine et chirurgie du pied*. 2<sup>e</sup> série. Paris : Masson ; 1982. p. 83-7.
- [3] Bonney G, McNab L. Hallux valgus and hallux rigidus. A critical survey of operative results. *J Bone Joint Surg (Br)* 1952 ; 34 : 366.
- [4] Breitenfelder H. Gibt es eine dem Morbus Kohler II analoga Affektion auch am Köpfchen des Osteometatarsale I ? *Z Orthop Chir* 1936 ; 66 : 181-6.
- [5] Citron N, Neil M. Dorsal wedge osteotomy of the proximal phalanx. Long term results. *J Bone Joint Surg (Br)* 1987 ; 69 : 835-40.
- [6] Cotterill JM. Stiffness of the great toe in adolescents. *Br Med J* 1888 ; 1 : 1158-62.
- [7] Coughlin MJ, Shurnas PS. Hallux rigidus. Grading and long-term results of operative treatment. *J Bone Joint Surg (Am)* 2003 ; 85A : 2072-88.
- [8] Coughlin MJ, Shurnas PS. Hallux rigidus : demographics, etiology, and radiographic assessment. *Foot Ankle Int* 2003 ; 24 : 731-43.
- [9] Coughlin MJ, Shurnas PS. Soft-tissue arthroplasty for hallux rigidus. *Foot Ankle Int* 2003 ; 24 : 661-72.
- [10] Curvale G, Croisille H, Tracol P, Groulier P. L'arthrodèse métatarsophalangienne du gros orteil. *Rev Chir Orthop* 1987 ; 73 Suppl II : 258-62.
- [11] Curvale G, Diebold P, Jardé O, Mainard D, Tourné Y, Valtin B. Traitement chirurgical de l'hallux rigidus. Table ronde SOFCOT 1996 ; suppl III. *Rev Chir Orthop* 1997 ; 83 : 35-54.
- [12] Davies-Colley N. Contractions of the metatarsophalangeal joint of the great toe (hallux flexus). *Br Med J* 1857 ; 1 : 728.
- [13] Delagoutte JP, Becker JP. Traitement de l'hallux rigidus par ostéotomie de raccourcissement phalangienne. In : *Podologie*. Paris : Expansion Scientifique Française ; 1986. p. 197.
- [14] Delagoutte JP, Bonnel F. *Le Pied. Pathologie et techniques chirurgicales*. Paris : Masson ; 1989.
- [15] De Stoop N, Van Nieuwenhuysse M, Van Meirhaeghe J, Bongaerts W, Claessens H. L'emploi de l'agrafe comme tuteur externe dans le traitement de l'hallux rigidus. In : *Actualité en médecine et chirurgie du pied*. 4<sup>e</sup> série. Paris : Masson ; 1984.
- [16] Duvries HL. *Surgery of the foot*. 4<sup>th</sup> ed. St-Louis : CV Mosby ; 1978.
- [17] Feltham GT, Hanks SE, Marcus RE. Age-based outcomes of cheilectomy for the treatment of hallux rigidus. *Foot Ankle Int* 2001 ; 22 : 192-7.
- [18] Fitzgerald JAW. A review of the long-term results of arthrodesis of the metatarsophalangeal joint. *J Bone Joint Surg* 1969 ; 51 : 488-93.
- [19] Fitzgerald JAW, Wilkinson JM. Arthrodesis of the metatarsophalangeal joint of the great toes. *Clin Orthop Rel Res* 1981 ; 157 : 70-6.
- [20] Giannestras NJ. *Foot disorders medical and surgical management*. 2<sup>nd</sup> ed. Philadelphia : Lea & Febiger ; 1973. p. 351-409.



- [21] Groulier P. Chirurgie de l'avant-pied. In : *Cours supérieur de chirurgie du pied (monographie)*. Marseille, 1988.
- [22] Groulier P, Curvale G, Piclet B, Kelberine F. L'arthrodèse de la 1<sup>re</sup> articulation métatarsophalangienne. *Rev Chir Orthop* 1994 ; 80 : 436-44.
- [23] Hanft JR, Mason ET, Landsman AS, Kashuk KB. A new radiographic classification of hallux limitus. *J Foot Ankle Surg* 1993 ; 3 : 397-410.
- [24] Jansen M. Hallux valgus, rigidus and malleus. *J Orthop Surg* 1921 ; 3 : 87-90.
- [25] Jarde O, Wable E, Havet E, de Lestang M, Vives P. Prothèse métallique d'interposition dans l'hallux rigidus. À propos de 42 cas traités par la prothèse sextine. *Rev Chir Orthop* 2001 ; 87 : 67-72.
- [26] Kampner SL. Long-term expérience with total joint prosthetic replacement for the arthritic great toe. *Bull Hosp J Dis* 1987 ; 47 : 153-77.
- [27] Kelikian H. *Hallux valgus and allied deformities of the fore-foot and metatarsalia*. Philadelphia : WB Saunders ; 1965. p. 262-80.
- [28] Keller WL. The surgical treatment of bunions and hallux valgus. *NY Med J* 1904 ; 80 : 741-2.
- [29] Kilmartin TE. Phalangeal osteotomy versus first metatarsal decompression osteotomy for the surgical treatment of hallux rigidus : a prospective study of age-matched and condition-matched patients. *J Foot Ankle Surg* 2005 ; 44 : 2-12.
- [30] Laçant G, Denis A. Hallux rigidus et « ostéochondrite » de la tête du premier métatarsien. *Med Chir Pied* 1986 ; 6 : 21-3.
- [31] Lambrinudi C. Metatarsus primus elevatus. *Proc R Soc Med* 1938 ; 31 : 1273.
- [32] Lapidus P. Dorsal bunion : its mechanics and operative correction. *J Bone Joint Surg* 1940 ; 22 : 627-37.
- [33] Mailaender C, Curvale G, Franceschi JP, Groulier P. Arthroplastie par prothèse Bouchon. *Med Chir Pied* 1987 ; 3 : 101-3.
- [34] Mann RA, Clanton TO. Hallux rigidus treatment by cheilectomy. *J Bone Joint Surg (Am)* 1988 ; 70 : 400-6.
- [35] Mann R, Coughlin M, Duvries HL. Hallux rigidus : a review of the literature and a method of treatment. *Clin Orthop* 1979 ; 142 : 57-63.
- [36] McKeever DC. Arthrodesis of the first metatarsophalangeal joint for hallux valgus and hallux rigidus and metatarsus primus varus. *J Bone Joint Surg (Am)* 1952 ; 34 : 129-34.
- [37] McMaster M. The pathogenesis of hallux rigidus. *J Bone Joint Surg (Br)* 1978 ; 7 : 60-82.
- [38] McMurray TP. Treatment of hallux valgus and rigidus. *Br Med J* 1936 ; 2 : 218-21.
- [39] Moberg E. A simple operation for hallux rigidus. *Clin Orthop* 1979 ; 42 : 55-6.
- [40] Moynihan FJ. Arthrodesis of the metatarso-phalangeal joint of the great toe. *J Bone Joint Surg (Br)* 1967 ; 49 : 544-51.
- [41] Regnauld B. *Le pied*. Paris : Springer-Verlag ; 1986.
- [42] Ronconi P, Monachino P, Baleanu PM, Favilli G. Distal oblique osteotomy of the first metatarsal for the correction of hallux limitus and rigidus deformity. *J Foot Ankle Surg* 2000 ; 39 : 154-60.
- [43] Sherman KP, Douglas DL, Benson MK. Keller's arthroplasty : is distraction useful ? A prospective trial. *J Bone Joint Surg (Br)* 1984 ; 66 (5) : 765-9.
- [44] Solan MC, Calder JD, Bendall SP. Manipulation and injection for hallux rigidus. Is it worthwhile ? *J Bone Joint Surg (Br)* 2001 ; 83 : 706-8.
- [45] Swanson AB, Lumsden RM, Swanson G. Silicone implant arthroplasty of the great toe. A review of single stem and flexible hinge implant. *Clin Orthop* 1979 ; 142 : 30-43.
- [46] Thomas AP, Dwyer JP. Osteochondral defects of the first metatarsal head in adolescence : a stage in the development of hallux rigidus. *J Pediatr Orthop* 1989 ; 9 : 3.
- [47] Tomeno B, Kaddem SE. L'arthrodèse métatarso-phalangienne du gros orteil. Réflexion à propos de 93 interventions. *Rev Chir Orthop* 1982 ; 68 : 379-84.
- [48] Viladot A. *Pathologie de l'avant-pied*. Paris : Expansion Scientifique Française ; 1979.
- [49] Watermann H. Die Arthritis deformans Grosszehen-grundgelenkes. *Z Orthop Chir* 1927 ; 48 : 346-55.

SECTION 2.1

## Avant-pied

### CHAPITRE 8

# Prothèse métatarsophalangienne du premier rayon

B. DEVOS BEVERNAGE

Généralités.....	148	Évolution et discussion des différents types d'implants .....	150	Discussion.....	154
Physiopathologie.....	148	Technique chirurgicale.....	153	Conclusion.....	154
Indication thérapeutique .....	148				
Cahier des charges du remplacement articulaire .....	150				

**L**e remplacement prothétique de la 1<sup>re</sup> articulation métatarsophalangienne reste controversé dans la prise en charge de l'hallux rigidus et tente de compléter voire de supplanter les différentes solutions thérapeutiques connues depuis le siècle passé comme la résection arthroplastie basale (Keller, 1904), céphalique (Mayo, 1908) ou l'arthrodèse. Les prothèses de première et seconde génération, siliconée ou à deux composants, ont toutes montré un taux de complications élevé (descellement aseptique précoce, fracture de l'implant, luxation...). Les raisons principales de ces échecs semblent être l'insuffisance de reproductibilité des caractéristiques biomécaniques articulaires et les insuffisances tribologiques. À l'heure actuelle, aucune étude randomisée n'a été publiée et on retrouve quelques groupes de chirurgiens, souvent concepteurs, faisant part de leur expérience.

## ■ GÉNÉRALITÉS

À l'analyse des articles et communications publiés (peer review) sur l'arthroplastie de la 1<sup>re</sup> métatarsophalangienne, il est possible de se faire une opinion précise sur les :

- indications et contre-indications de cette procédure ;
- matériaux utilisés ;
- suites postopératoires idéales.

Toutefois, certaines questions fondamentales restent en suspens telles que :

- le rôle du complexe capitosésamoïdien ;
- les avantages de la prothèse par rapport aux autres procédures de conservation articulaire ;
- les causes de descellement ;
- les concepts biomécaniques qui valident tel ou tel choix mécanique ;
- les avantages par rapport à l'arthrodèse.

Comme les deux premières générations de prothèses n'intègrent pas la composante rotationnelle de l'articulation et s'apparentent à un « concept charnière », l'usure et l'échec précoces sont observés sur faillite des implants soumis aux forces de compression et de cisaillement. La troisième génération essaie de pallier ces défauts et utilise trois composants non contraints dont un « ménisque » intermédiaire en polyéthylène acceptant une rotation et une flexion-extension libre, tout en gardant la stabilité.

De toute évidence, il manque un système d'évaluation et des études randomisées, prospectives et multicentriques, afin d'affirmer l'apport réel de l'arthroplastie de cette articulation.

## ■ PHYSIOPATHOLOGIE

Les lésions dégénératives de l'articulation métatarsophalangienne de l'hallux peuvent s'observer sur un premier rayon axé ou désaxé. Par définition, l'arthrose sur un rayon axé se caractérise par un hallux rigidus et une désaxation, par un hallux valgus arthrosique.

L'hallux rigidus montre des lésions intra-articulaires accompagnées de formations ostéophytiques, d'une douleur profonde et d'un enraidissement progressif (hallux limitus). Il s'associe souvent un premier metatarsus elevatus et une hyperextension compensatrice de l'interphalangienne dont l'étiologie reste discutée (mécanisme compensateur ou *primum movens*). Paradoxalement, certains hallux rigidus présentent des douleurs associées à une hyperpression plantaire sous des sésamoïdes hypertrophiques. Ces remaniements articulaires métatarsophalangien et métatarsosésamoïdien altèrent la fonction globale du pied et entraînent une flexion dorsale douloureuse et limitée, des troubles de l'appui associés à une métatarsalgie de transfert ou à une inversion de l'articulation sous-talienne. Ainsi, on comprend que même sur un 1<sup>er</sup> rayon dégénératif et axé, les résultantes des forces biomécaniques ne vont pas être identiques, d'autant plus qu'il existe des variations de forme géométrique de la tête, parfois en dôme ou angulaire, des longueurs relatives du premier métatarsien par rapport au deuxième, qui influencent également les contraintes intra-articulaires [53].

Considérant un hallux valgus arthrosique, d'autres facteurs rendent encore plus difficile la simulation exacte de la biomécanique d'une éventuelle prothèse faisant très certainement contre-indiquer cette indication :

- augmentation du DMAA ;
- l'incongruence articulaire ;
- l'angle intermétatarsien ;
- instabilité du complexe ligamentaire et capitosésamoïdien.

## ■ INDICATION THÉRAPEUTIQUE

Il existe de multiples possibilités thérapeutiques de l'hallux rigidus (cf. chapitre 7) et notre but est de rappeler certaines indications qui peuvent rentrer dans le cadre des arthroplasties [2-5, 8, 13, 21, 25, 48, 50].

Les indications donnant, semble-t-il, les meilleurs résultats à moyen terme sont dans la littérature et dans notre expérience :

- les premiers rayons axés sur un pied présentant un morphotype harmonieux, c'est-à-dire sur les clichés radiologiques en charge de profil, une pente métatarsienne normale, et de face, une longueur de M1 égale à M2  $\pm$  2 mm ;
- les hallux rigidus stades 2 et 3 de la classification de Coughlin [13] (tableau 8.1) ;
- les hallux rigidus avec une arthrose ou arthrite concomitante au niveau de l'articulation cunéométatarsienne ou de l'articulation interphalangienne [10] ;
- les procédures de sauvetage après arthroplastie de résection ou d'interposition.

Les contre-indications à la mise en place d'une prothèse au niveau de la 1<sup>re</sup> articulation métatarsophalangienne sont :

- les patients jeunes actifs et sportifs ;
- la présence d'une désaxation métatarsophalangienne importante ou d'une ouverture de l'angle intermétatarsien ;

**Tableau 8.1.** Tableau comparatif entre la classification de l'hallux rigidus par Regnauld (1986) et Coughlin (2003).

Stade	Douleur		Mobilité		Radiographie standard	
	<i>Regnauld</i>	<i>Coughlin</i>	<i>Regnauld</i>	<i>Coughlin</i>	<i>Regnauld</i>	<i>Coughlin</i>
0		Pas de douleur, seulement raideur		40 à 60° FD ou perte de 10 à 20 % par rapport à l'autre côté		normale
1	Aiguë à subaiguë	douleur occasionnelle ; douleur aux extrêmes de la FP et FD	< 40° FD ; < 20° FP	30 à 40° FD ou perte de 20 à 50 % par rapport à l'autre côté	– élargissement des surfaces – condensation souschondrale – élargissement des sésamoïdes	– présence d'un ostéophyte dorsal – pincement minimal de l'interligne – condensation péri-articulaire minimale – aplatissement minimal de la tête du 1 <sup>er</sup> métatarsien
2	Intermittente	douleur modérée à sévère et/ou raideur qui peuvent être constantes ; douleur juste avant le fin de FP et FD	perte de 75 % de la mobilité par rapport à l'autre côté	10 à 30° FD ou perte de 50 à 75 % par rapport à l'autre côté	– hypertrophie et pincement de l'interligne – aplatissement de la tête du 1 <sup>er</sup> métatarsien – hypertrophie, irrégularité des sésamoïdes	– ostéophytes dorsal, latéral et médial donnant un aspect de tête métatarsienne aplatie – < ¼ de l'interligne est atteint sur la RX de profil – pincement modéré de l'interligne – condensation péri-articulaire modérée – les sésamoïdes ne sont pas atteints
3	Constante douleur de conflit	douleur constante et raideur importante aux extrêmes de FP et FD ; il existe clairement une douleur profonde durant l'arc de mobilité	ankylose ; contracture du FHL	≤ 10° FD ou perte de 75 à 100 % par rapport à l'autre côté ; perte significative de la FP (souvent < 10°)	– pincement complet de l'articulation – hypertrophie + + + – ostéophytose + + +	– cf. stade 2 mais aussi : – pincement important de l'interligne – présence de géodes souschondrales – > ¼ de l'interligne dorsal est atteint sur la RX profil – sésamoïdes hypertrophiés, irréguliers, avec géodes
4				cf. stade 3		cf. stade 3

FD : flexion dorsale en degré ; FP : flexion plantaire en degré ; FHL : flexor hallucis longus.

- les lésions dégénératives symptomatiques de la chambre sésamoïdométatarsienne ;
- les pathologies musculaires, nerveuses ou vasculaires sévères ;
- la qualité osseuse médiocre et inadéquate ;
- les antécédents d'infection...

Certaines indications peuvent de plus être discutées. Dans les stades 3 et 4 de Coughlin (pincement articulaire, mobilité de moins de 10°, douleur à la mobilisation), doit-on considérer la mise en place d'une prothèse, alors qu'une arthrodèse peut être une solution plus définitive aux plaintes du malade ?

L'arthroplastie prothétique veut répondre à différentes critiques faites à la fixation articulaire.

Certain(e)s patient(e)s souhaitent conserver la mobilité de leur hallux (crainte pour leur possibilité de marche, le port de chaussure plate ; patiente de petite taille...) et l'arthrodèse ne permet pas toujours de porter des chaussures avec un talon de hauteur variable. Elle cause des changements marqués du cycle de marche, avec une diminution de la longueur du pas et une diminution de la flexion de cheville durant la phase du *push-off* [6].



## CAHIER DES CHARGES DU REMPLACEMENT ARTICULAIRE

### Généralités

Le cahier des charges est commun à toutes arthroplasties d'autant plus que l'articulation est petite et la biomécanique complexe :

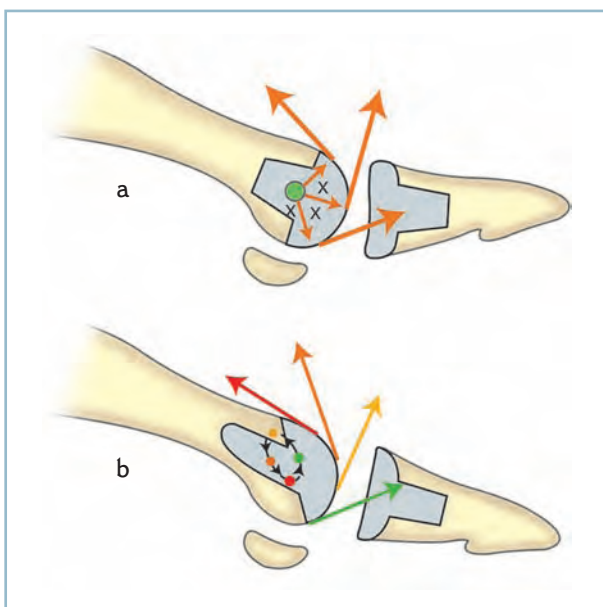
- répondre aux attentes du patient ;
- supprimer la douleur ;
- maintenir la mobilité, l'axe et la longueur ;
- restaurer au mieux la physiologie du pas sans limiter le chaussage ;
- assurer la pérennité du résultat.

### Choix du matériel

Le matériel idéal présente un coefficient de friction bas, un risque de corrosion et des caractéristiques d'usure minimale. La plupart des implants actuellement répertoriés dans la littérature mènent à des descellements aseptiques et des ostéolyses par la fabrication de débris accompagnés de réactions cellulaires et de granulomes sur corps étrangers [12, 20].

### Influence de la biomécanique

La reproduction la plus exacte des contraintes biomécaniques de l'articulation métatarsophalangienne de l'hallux s'impose. Cette notion est complexe, car les concepts biomécaniques sont extrapolés de l'hallux normal, le plus étudié, à l'hallux rigidus. Il a été démontré que les centres de rotation instantanée et les vecteurs « vitesse de surface » ne bougent pas de la même façon durant la flexion-extension (*figure 8.1*). On constate une tendance à la compression



**8.1** Représentation de différente conception d'implant métatarsien.

a. Prothèse avec un rayon de courbure constant (sphérique) sur toute surface.

b. Prothèse Métafit® avec un rayon de courbure asymétrique, tenant compte des centres de rotation instantanée et des forces de compression plus importantes dorsalement.

dans les secteurs articulaires dorsaux lors de l'extension. Dans l'hallux rigidus, la mobilité transversale est réduite de moitié [1, 29, 40]. Il faut donc se représenter les forces de pesanteur, de glissement et de cisaillement qui sont typiques dans les hallux rigidus, sans oublier les forces additionnelles en compression, exercées par les forces des tendons fléchisseurs qui changent de moment d'action en fonction de la position en flexion-extension (cf. chapitre 2, p. 42).

Afin de répondre à ces critères, les implants prothétiques doivent être non contraints, modulaires, avec un mode de fixation adapté (ostéo-intégration), la résection osseuse minimale, et le composant métatarsien ne doit pas rentrer en conflit avec les os sésamoïdiens [11, 51].

### Chambre sésamoïdométatarsienne

Partie intégrante du complexe métatarsophalangienne, elle peut être comparée à une articulation diarthroïdale bicondylienne complexe dont la mise en contrainte est très différente en fonction du cycle de mobilité. La compréhension et l'évaluation de ce complexe manque encore d'analyse et de recherche fondamentale.

Certains éléments sont cependant identifiés. La position ou la fonction anormale des sésamoïdes ont un effet indésirable sur la flexion dorsale de l'hallux. L'augmentation de l'épaisseur des sésamoïdes, d'origine congénitale ou secondaire à l'arthrose, limite la flexion dorsale en augmentant de façon importante les contraintes au niveau de la face plantaire de la tête du 1<sup>er</sup> métatarsien. Si le sésamoïde est trop allongé dans le plan sagittal, sa région proximale rentre en conflit et occasionne une sorte de butée plantaire qui limite la flexion plantaire et le glissement proximal de la tête du 1<sup>er</sup> métatarsien.

La mobilité sésamoïdienne est une évaluation clinique et peropératoire, le chirurgien doit y répondre par des gestes d'arthrolyses adaptés à la situation. Une raideur articulaire de longue date, comme dans l'hallux rigidus évolué, entraîne souvent une ankylose et une rétraction irréversible des structures molles au niveau plantaire. Le déséquilibre entre cette rétraction plantaire et les structures capsulaires dorsales moins contraintes peut expliquer la tendance à la subluxation plantaire de différents types de composants distaux [4].

## ÉVOLUTION ET DISCUSSION DES DIFFÉRENTS TYPES D'IMPLANTS

### Implants en silicone

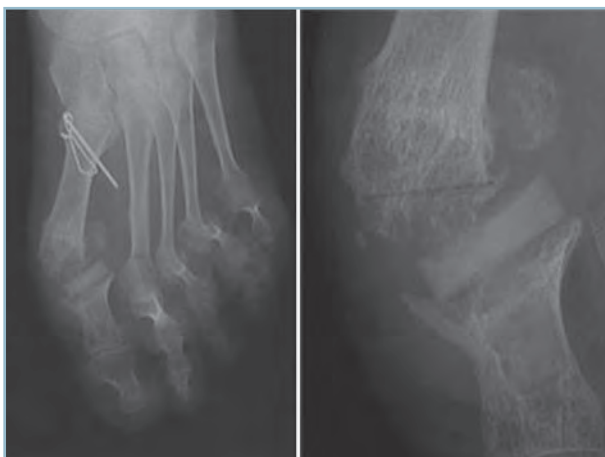Suite aux nombreux échecs du remplacement de la tête métatarsienne, par héli-implant métallique non cimenté, Swanson conçoit en 1965 un implant en silicone avec une tige cimentée au niveau céphalique. Deux ans plus tard, il introduit une prothèse en Silastic®, avec tige cimentée, qui remplace la base de la 1<sup>re</sup> phalange, en complément d'une intervention de type « Keller ». Il évolue ensuite vers une prothèse en silicone à charnière en U, présentant deux tiges effilées en Silastic®, l'une destinée à P1 et l'autre au 1<sup>er</sup> métatarsien.

On peut donc distinguer, des non articulés et des articulés à deux bras. Ces types d'implants ne présentent pas de durabilité structurelle

ni de caractéristique de surface adaptée pour résister aux forces de cisaillement, de compression et de glissement générées par les contraintes de la vie quotidienne. Malgré d'excellents résultats à court et moyen terme, la friction considérable *silicone on bone*, entraîne à plus long terme une dégradation sévère des surfaces articulaires de la métatarsophalangienne, une dissémination locale et systémique de particules de silicone associant une lymphadénopathie granulomateuse, une ostéolyse avec formation sous-chondrale de kystes sur réaction à corps étranger (*figure 8.2*). On retrouve également des fractures ou des déplacements secondaires des implants prothétiques. En associant des embases en titane (*grommets*), Swanson souhaite rigidifier et protéger ses implants de fractures précoces et des calcifications ectopiques [4, 8, 9, 28, 36, 44, 45].

Les héli-arthroplasties phalangiennes en silicone donnent des résultats immédiats satisfaisants sur la douleur et la mobilité, qui se dégradent rapidement après 5 ans, engendrant :

- granulomes inflammatoires ;
- raideurs articulaires ;
- métatarsalgies de transfert ;
- diminution de la force d'appui du gros orteil.



**8.2** Exemple d'héli-prothèse en silicone illustrant la réaction inflammatoire locale, l'ostéolyse et l'érosion osseuse, recul de 10 ans. Cliniquement, le raccourcissement iatrogène est responsable d'une métatarsalgie de transfert.

## Arthroplastie d'interposition

La prothèse Sixtine® est une prothèse métallique d'interposition. Malgré une fixation capsulaire et tendineuse, subluxations et translations prothétiques sont fréquentes et incompatibles avec un bon résultat. Ce type de prothèse peut cependant, de façon simple, protéger la dégradation de l'interligne articulaire de l'interphalangienne de l'hallux et éviter le recul des sésamoïdes [18].

En comparaison aux interpositions métalliques, des rapports sont plutôt en faveur d'héli-arthroplasties en carbone, en forme de mince disque d'interposition. Le cartilage convexe de tête du 1<sup>er</sup> métatarsien s'articule sur la surface concave de l'implant, leur module tribologique est voisin. Leurs avantages sont également le maintien de l'espace articulaire et sa hauteur, l'absence de perte du capital osseux, ainsi que leur possibilité de recoupe à la taille demandée [28].

Malgré des résultats favorables, l'usage des héli-arthroplasties ne s'est pas généralisé. Ceci peut être attribué à l'absence d'adéquation intuitive entre la forme de ces implants aux larges variations anatomiques et la forme de la tête métatarsienne.

## Héli-arthroplasties

Certains implants, comme la prothèse Biopro®, sont des héli-prothèses de resurfaçage. Souvent de type *pressfit*, ils s'implantent au niveau de la base de la phalange et se composent d'un alliage chrome cobalt. Différents auteurs (mais toujours la même équipe..., Townley et Taranow [45, 46]), parfois avec un recul de 33 ans, rapportent un taux de succès aux environs de 93 %. Ils indiquent cependant que l'atteinte articulaire est au niveau de la tête du métatarsien et que le degré de *metatarsus elevatus* peut jouer un rôle sur le taux d'échec. Raikin [37], par contre, a comparé des patients ayant bénéficié d'une arthrodèse ou d'une héli-prothèse de ce type et note respectivement un taux de succès de 82 % et de 56 % et des résultats nettement moins bons que ceux des concepteurs [9, 14, 38, 45, 46].

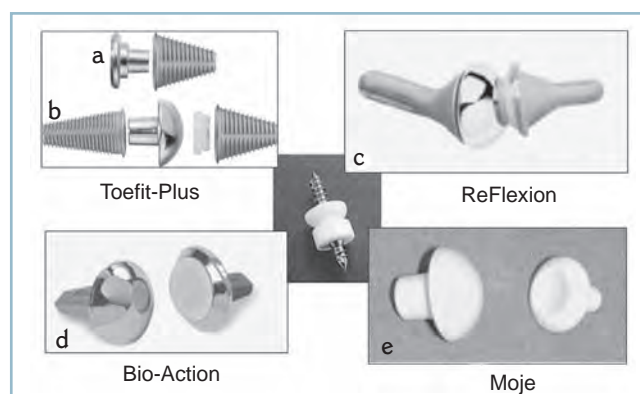
Konkel décrit une héli-prothèse en titane chez 12 malades avec un très bon résultat clinique et radiologique durant les cinq premières années, mais note ensuite un taux très élevé de descellement, d'ostéolyse et de fractures d'implants [24]. Une des raisons des échecs pourrait être l'incongruence entre le rayon de courbure de l'implant phalangien et de la tête métatarsienne, dont l'anatomie varie [41].

## Implants à deux composants

Ils peuvent être différenciés par le type de matériel utilisé et leur mode de fixation. On retrouve des prothèses :

- en acier inoxydable, cimentées ou non au niveau du métatarsien ;
- en polyéthylène, cimentée ou non au niveau de la phalange (*figure 8.3*).

Certains implants montrent une migration d'un des deux composants dans la moitié des cas après 10 ans. Cette migration s'accompagne d'une résorption osseuse sévère et d'un raccourcissement métatarsien iatrogène. Cette défaillance est clairement corrélée à l'âge du patient. Après ce délai de 10 ans, il n'existe plus d'avantage par rapport aux chéilectomies ou aux arthroplasties de résection [19, 34].



**8.3** Illustration des principaux implants à deux composants du marché.

### Prothèse ReFlexion®

C'est une endoprothèse non contrainte en titane et polyéthylène dont la mode de fixation au niveau phalangien et métatarsien est variable, cimentée ou non. La prothèse phalangienne cimentée donne de moins bons résultats, jusqu'à 35 % d'échec sur une étude prospective à 2 ans. Le taux de satisfaction oscille autour de 60 % à 3 ans, surtout chez les patients jeunes et actifs. On note peu d'amélioration

sur la mobilité et le gain en flexion dorsale ne dépasse pas 20°. De plus, ce secteur de mobilité semble s'améliorer aux dépens d'une perte de stabilité métatarsophalangienne [7, 9, 11, 25, 31].

### Prothèse Bio-Action®

Il s'agit d'une endoprothèse non contrainte, composant phalangien à embase en titane et polyéthylène au niveau de la surface articulaire et composant métatarsien cimenté en alliage chrome cobalt. Sur une revue à 3 ans, 33 % des patients présentent un descellement, un manque de *push-off* et des métatarsalgies de transfert [25, 32, 35].

### Prothèse Toefit-Plus®

Il s'agit d'une endoprothèse, surtout analysée et posée en Suisse et en Angleterre. Elle présente deux composants à embase en alliage titane, recouvert de polyéthylène sur les surfaces articulaires. L'interface de fixation est non cimentée par un cône fileté, autotaraudeur. Le système est modulaire et on peut l'utiliser comme une hémi-prothèse phalangienne. Pratiquement, la résection osseuse est de l'ordre de 14 à 20 mm, avec un *gap* entre les implants qui doit être supérieur à 5 mm. Si l'articulation reste trop raide en fin d'intervention, ce qui peut être lié à une libération insuffisante de la capsule, on recommande un implant de plus petite taille ou de réaliser une résection osseuse plus importante. Les résultats cliniques semblent satisfaisants avec plus de 75 % de bons à très bons résultats. Cependant, 20 % des patients nécessitent une révision après 3 ans en moyenne pour des causes diverses (descellement aseptique, subluxation, hallux varus...). Le taux de descellement est cependant moins important que pour la prothèse ReFlexion® ou Moje®, probablement du à son mode de fixation [15, 22, 25, 39]. La perte de substance osseuse est un élément préoccupant pour les révisions éventuelles.

### Prothèse Bioverit1®

La prothèse Bioverit1® et son évolution, la prothèse Moje®, sont les prothèses les plus analysées dans la littérature, principalement dans des publications d'équipes anglaises ou allemandes. Bioverit® est une prothèse à deux composants en zirconium (céramique), recouverte d'une interface d'ostéo-intégration et présente une biocompatibilité excellente. Sa structure permet de diminuer la formation de particules d'usure et limite donc le risque de descellement. La fixation osseuse primaire repose sur une large vis en titane qui elle-même reçoit la céramique par l'intermédiaire d'un deuxième vissage [49]. Malgré le faible taux de descellement (7 %) sur un suivi moyen de 3 ans et suite à quelques faillites d'implant sur fracture de vis associés à des réactions de métallose, le *Medical Devices Agency* a sonné l'alerte pour éviter d'implanter cette prothèse avec pour conséquence son retrait du marché. La firme a modifié par la suite cet implant en remplaçant les vis par un système *pressfit* uniquement céramique et a ainsi donné naissance à la prothèse Moje®. Les études ont démontré moins de métallose. Fuhrmann [11] conclut, sur un recul moyen de 3 ans, que la récupération de la flexion dorsale est limitée mais surtout que la stabilité de l'articulation reste insuffisante, 33 % des prothèses souffrent d'ostéolyse périprothétique. Saint Clair Taylor rapporte en 2004, de façon très enthousiaste, son expérience sur 11 prothèses avec un recul moyen de 17 mois ! Trois ans plus tard, il présente une série plus large avec un grand nombre de fractures de l'implant. Il observe un taux de complications de 72 % sur 21 implants dont 29 % ont nécessité une révision. Il n'a pas trouvé de corrélation significative entre le descellement ou la fracture d'un implant et le positionnement

des composants prothétiques et l'angle métatarsophalangien pré- et postopératoire. Il dit cependant, entre les lignes, « au plus de mobilité, au moins stable, au plus de descellement ». La résection osseuse moyenne est de l'ordre de 8 mm [11, 16, 17, 27, 30, 33, 41, 42].

En Chine, une prothèse entièrement en titane présente un taux de complications de 32 % et de révision de 27 % [26].

D'un point de vue général, aucun article ne se réfère à une classification préopératoire structurée et compare des résultats aux stades de Coughlin. Très souvent, dans un même article, les indications sont diversifiées avec des hallux valgus arthrosiques en nombre plus important que les hallux rigidus. Les principales causes d'échecs précoces sont dues à/au :

- l'inadéquation biomécanique de la rotation naturelle de l'articulation ;
- conflit avec les sésamoïdes ;
- la résection osseuse qui est parfois considérable.

Aucun ancillaire assiste la pose des implants, ce qui impose des coupes à main levée.

Globalement, ces types d'implant donnent à long terme :


- 50 % de désaxation au niveau de l'articulation métatarsophalangienne ;
- 25 % de métatarsalgies ;
- 20 % de problèmes au niveau des sésamoïdes.

Le taux de satisfaction ne dépasse pas les 50 à 70 % entre 3 et 5 ans de recul. Plusieurs articles relatent une perte moyenne de 30° de flexion dorsale entre la pose et la période postopératoire, mais un regain de mobilité dans les 3 ans qui suivent sa mise en place [6].

## Implants à trois composants

Cette troisième génération essaie de mieux répondre aux exigences biomécaniques et anatomiques de l'articulation (*figure 8.4*).

La prothèse Roto-glide™ est une endoprothèse non cimentée asymétrique avec un ménisque intermédiaire en polyéthylène qui



### 8.4 Prothèse à trois composants.

a. Prothèse Roto-glide™ (Implants International UK).

Le patin de polyéthylène est libre dans ses mouvements de flexion-extension et pronation-supination. Les mouvements d'abduction-adduction sont stabilisés par une crête centrale du composant métatarsienne et des surfaces planes.

b. Prothèse Métafit® (Depuy France), en CrCo, recouvert d'hydroxyapatite, non contrainte avec patin en polyéthylène libre de rotation dans son embase phalangienne. L'implant autorise les mouvements d'abduction-adduction.



est semi-contraint. Kofoed communique son expérience sur 60 malades avec un recul de  $\pm 5$  ans. Il rapporte deux échecs immédiats (une infection et un défaut de pose de l'implant métatarsienne) et deux subluxations du ménisque [23].

La prothèse Métafit® tient compte des contraintes rotatoires au niveau de l'articulation métatarsophalangienne et se présente comme une prothèse non cimentée (alliage de CrCo recouvert d'hydroxyapatite), non contrainte et anatomique par son rayon de courbure variable, sa congruence et sa stabilité. Elle est posée à l'aide d'un ancillaire qui se veut précis, basé sur un guide centromédullaire de référence dans le 1<sup>er</sup> métatarsien et tenant compte de la pronation-supination, de la torsion intrinsèque du métatarsien et du *distal metatarsal articular angle* (DMAA) (figure 8.5). Le patin intermédiaire en polyéthylène est libre de ses mouvements rotatoires au niveau de l'embase phalangienne. La modularité de la taille des implants offre une bonne stabilité ligamentaire. Les résultats préliminaires ont été présentés par B. Valtin et le groupe Pied Innovation 2 à l'AFCP. Vingt et un patients au stade 3 selon Coughlin ont bénéficié de cette prothèse, avec un recul de 13 à 42 mois, sans présenter d'instabilité ou de métatarsalgie de transfert.

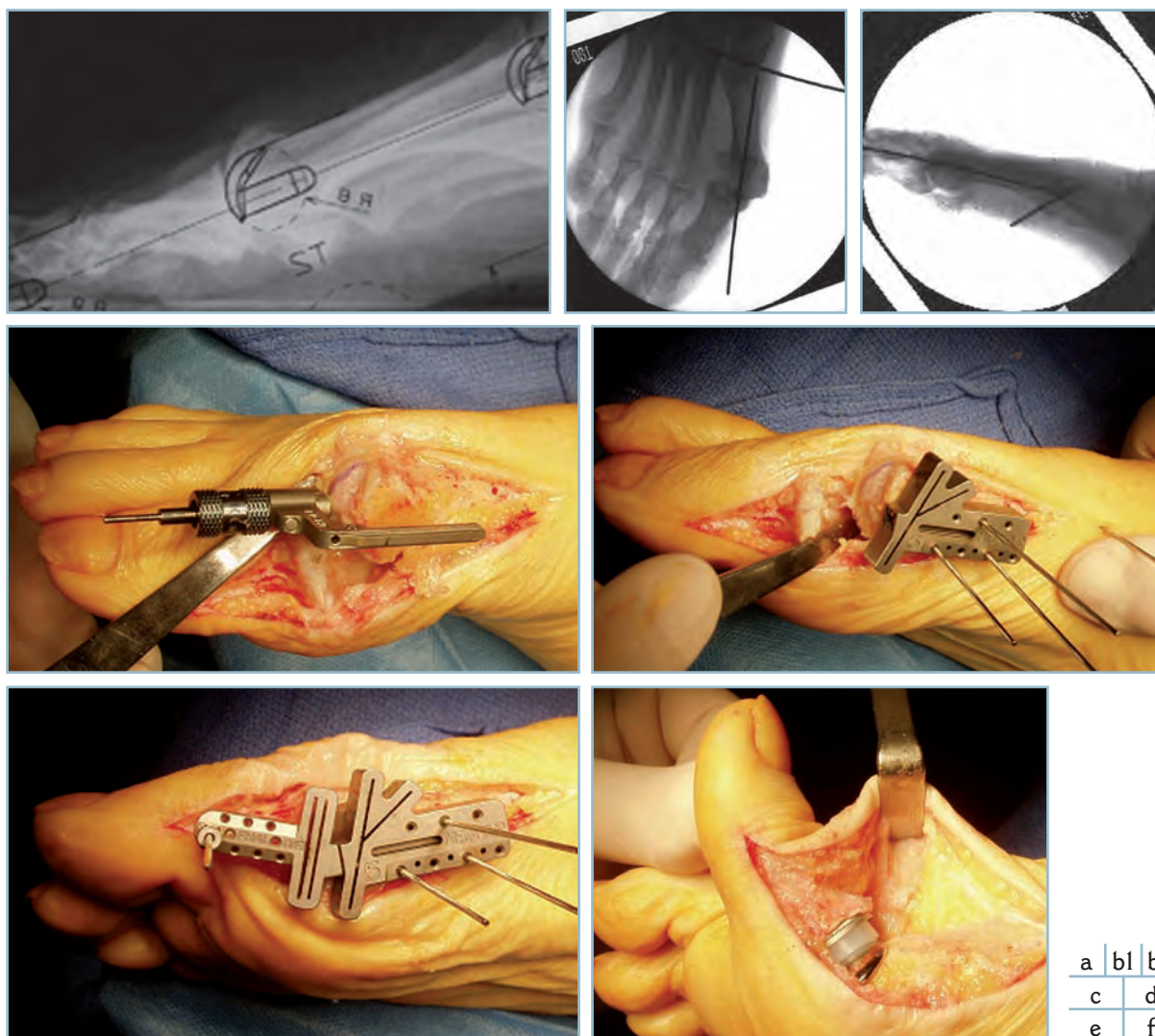
Le rapport entre M1 et M2 ne change pas et aucun descellement n'est décrit sur clichés radiologiques. On observe :

- une zone d'ostéolyse par un *stress riser effect* proximement sur M1 et au niveau périprothétique de P1 ;
- sept ossifications périprothétiques minimales ;
- l'absence de fracture d'implant [52] (figure 8.6).

## TECHNIQUE CHIRURGICALE

La technique chirurgicale dépend essentiellement du choix de l'implant et de l'ancillaire de pose éventuellement mis à disposition. D'un point de vue général, l'élément essentiel et le plus complexe reste le geste d'arthrolyse. C'est lui qui apporte la mobilité tout en évitant l'instabilité.

La chirurgie est réalisée en décubitus dorsal et sous garrot pneumatique. L'abord est généralement médial mais peut être dorsal en fonction du type d'implant choisi. L'articulation est ouverte



**8.5** Exemple de pose d'une prothèse Métafit®.

- a. Planification préopératoire.
- b. Contrôle peropératoire radioscopique de la visée centromédullaire.
- c. Guide de coupe posé sur la visée centromédullaire.
- d. Coupe minimale sur la tête métatarsienne.
- e. Concordance des coupes phalangiennes sur l'ancillaire.
- f. Implant posé, mobilisation en flexion dorsale.

a	b1	b2
c		d
e		f



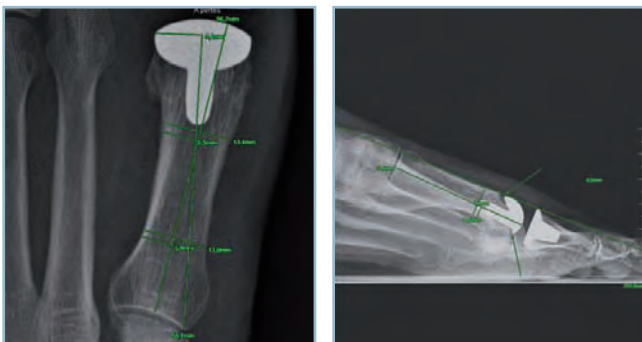médialement ou dorsalement. Il n'est pas indispensable de libérer les éléments capsuloligamentaires latéraux, car il n'y a en général pas de désaxation. On effectue une synovectomie *a minima*. Les ostéophytes, principalement dorsaux sur la tête du métatarsien, sont soigneusement abrasés. La face latérale de la tête métatarsienne doit être explorée, car il existe souvent des ostéophytes, source de conflit. On prend soin également d'analyser et de réséquer les ossifications autour de la phalange.

Les libérations osseuses réalisées, on objective le gain de mobilité articulaire et on explore l'articulation sésamoïdométatarsienne. Les ostéophytes protubérants sont soigneusement réséqués au niveau des sésamoïdes sans en altérer la surface articulaire résiduelle. Les gestes capsulaires complémentaires doivent éviter de léser la vascularisation capsulaire plantaire. Les gestes tendinologamentaires respectent la stabilité articulaire. Le complexe phalange-plantaire-plaque et la libération complémentaire se fait plutôt en amont des sésamoïdes sans être excessif (insertion des aponévroses plantaires et des courts fléchisseurs).

Les coupes osseuses sont ensuite pratiquées en fonction de l'implant sélectionné. La mobilité est de nouveau évaluée et notifiée dans le compte rendu opératoire (figure 8.6).

Après pose des implants définitifs, la capsule est soigneusement refermée, de même que les tissus sous-cutanés et cutanés.

La rééducation est rapidement entreprise et l'avant-pied soulagé de son appui pour une période de 15 à 21 jours. L'appui est ensuite autorisé sous le seuil de la douleur.



### 8.6 Contrôle radiographique à 2 ans.

- a. Face en charge prothèse Métafit® tenant compte de la torsion et du DMAA dans sa pose.
- b. Profil en charge, absence de conflit entre les sésamoïdes et l'implant (flèche inférieure) ; bon positionnement par rapport à l'axe métatarsien ; alignement entre la prothèse métatarsienne et phalangienne, petite zone dorsale de raréfaction osseuse (flèche supérieure).

## DISCUSSION

Pour garantir à long terme le succès théorique d'une arthrodèse métatarsophalangienne, il faut s'assurer de l'absence de lésions arthrosiques de l'articulation interphalangienne. Fitzgerald rapporte, dans son étude à 12 ans de suivi, que 25 % des patients développent une arthrose de l'interphalangienne. Il préconise dès lors l'indication d'une prothèse ou d'une arthroplastie de résection si la mobilité de l'interphalangienne est inférieure à 30° ou s'il existe déjà une évidence radiologique d'arthrose ou de valgus de l'articulation interphalangienne [10]. De plus, l'arthrodèse expose au risque de non-consolidation ( $\pm$  10 %).

En alternative à la solution prothétique, il existe bien sûr d'autres moyens pour conserver la mobilité du 1<sup>er</sup> rayon. La question qu'on se pose est donc de savoir pourquoi rechercher à resurfer et à mettre un corps intercalaire alors qu'on peut plus simplement proposer une arthroplastie de résection avec ou sans interposition d'un tissu biologique ? La réponse sur ce point est que les arthroplasties de résection (de type Keller) ont un risque élevé de voir apparaître avec le temps des métatarsalgies de transfert et de déformations en hyperextension de l'hallux (*floppy cocked up hallux*). Ces risques sont consécutifs à l'affaiblissement du court fléchisseur et de l'appareil intrinsèque ; la plaque plantaire perdant ces insertions sur la phalange, l'effet *windlass* stabilisateur se minimise [47].

Le problème des prothèses reste entier cependant et même si peu de surveillance semble utile lors des premières années postopératoires, assez vite, vers la troisième année, descellements et ostéolyses symptomatiques ou asymptomatiques apparaissent radiologiquement, leurs fréquences pouvant aller jusqu'à 42 %. Très souvent, ces lésions péri-articulaires et ces résorptions osseuses sont tellement importantes que le choix thérapeutique se limite, tenant compte de la longueur restante de M1 par rapport à la palette latérale des métatarsiens, à une arthrodèse reconstruction (*bone block distraction*), avec ses risques inhérents.

Ces éléments démontrent clairement, dans le cahier des charges, l'intérêt des prothèses à résection osseuse minimale. En cas de reprise, d'autres options thérapeutiques sont le traitement conservateur et l'ablation du matériel avec une synovectomie élargie [8]. L'information préopératoire au patient doit donc être complète pour éviter toute désillusion.

## CONCLUSION

Indépendamment des aspects commerciaux, le consensus est de réaliser cette chirurgie sur un premier rayon axé [51]. La place de l'hémi-prothèse ou de la prothèse d'interposition reste controversée mais mérite une véritable analyse sur des études randomisées comparatives aux prothèses de troisième génération et à l'arthrodèse.

Plusieurs questions restent à solutionner :

- comment peut-on modéliser au mieux la biomécanique de l'hallux rigidus ?
- quel rôle joue le complexe céphalosésamoïdien et doit-il être considéré dans le remplacement articulaire ?
- que faire pour corriger le *metatarsus elevatus* éventuel ?
- comment peut-on encore améliorer la tribologie des implants ?

## Bibliographie

- [1] Ahn TK, Kitaoka HB, Luo ZP, An KN. Kinematics and contact characteristics of the first metatarsophalangeal joint. *Foot Ankle Int* 1997 ; 18 (3) : 170-4.
- [2] Battaglia A, Basile A. Retrospective analysis of biological arthroplasty of the first metatarsophalangeal joint for grade III hallux rigidus deformity. *Foot Ankle Surg* 1999 ; 5 : 79-84.
- [3] Beertema W, Draijer WF, Van Os JJ, Pilot P. A retrospective analysis of surgical treatment in patients with symptomatic hallux rigidus : long-term follow-up. *J Foot Ankle Surg* 2006 ; 45 (4) : 244-51.
- [4] Beeson P, Phillips C, Corr S, Ribbons W. Classification systems for hallux rigidus : a review of the literature. *Foot Ankle Int* 2008 ; 29 (4) : 407-14.
- [5] Coughlin MJ, Shurnas PS. Hallux rigidus. *J Bone Joint Surg Am* 2004 ; 86-A Suppl 1-Pt 2 : 119-30.
- [6] Deheer PA. The case against first metatarsal phalangeal joint implant arthroplasty. *Clin Podiatr Med Surg* 2006 ; 23 (4) : 709-23, vi.

- [7] Ess P, Hamalainen M, Leppilahti J. Non-constrained titanium-polyethylene total endoprosthesis in the treatment of hallux rigidus. A prospective clinical 2-year follow-up study. *Scand J Surg* 2002 ; 91 (2) : 202-7.
- [8] Esway JE, Conti SF. Joint replacement in the hallux metatarsophalangeal joint. *Foot Ankle Clin* 2005 ; 10 (1) : 97-115.
- [9] Fadel GE, Abboud RJ, Rowley DI. Implant arthroplasty of the hallux metatarsophalangeal joint. *The Foot* 2002 ; 12 : 1-9.
- [10] Fitzgerald JAW. A review of long-term results of arthrodesis of the first metatarsophalangeal joint. *J Bone Joint Surg Br* 1969 ; 51-B : 488-93.
- [11] Fuhrmann RA, Wagner A, Anders JO. First metatarsophalangeal joint replacement : the method of choice for end-stage hallux rigidus ? *Foot Ankle Clin* 2003 ; 8 (4) : 711-21, vi.
- [12] Ghalambor N, Cho DR, Goldring SR, Nihal A, Trepman E. Microscopic metallic wear and tissue response in failed titanium hallux metatarsophalangeal implants : two cases. *Foot Ankle Int* 2002 ; 23 (2) : 158-62.
- [13] Giannini S, Ceccarelli F, Faldini C, Bevoni R, Grandi G, Vannini F. What's new in surgical options for hallux rigidus ? *J Bone Joint Surg Am* 2004 ; 86-A Suppl 2 : 72-83.
- [14] Giza E, Sullivan MR. First metatarsophalangeal hemiarthroplasty for grade III and IV hallux rigidus. *Techniques Foot Ankle Surg* 2005 ; 4 (1) : 10-7.
- [15] Gupta S, Mallya N. Toefit-plus replacement of the first metatarsophalangeal joint of the first toe : a short-term follow-up study. *The Foot* 2008 ; 18 (1) : 20-4.
- [16] Hassan K, Poornachandra C, Walters S, Ali S. Short-term follow-up of ceramic press fit first metatarsophalangeal joint arthroplasty. *The Foot* 2006 ; 16 : 142-4.
- [17] Ibrahim T, Saint Clair Taylor GJ. The new press-fit ceramic Moje metatarsophalangeal joint replacement : short-term outcomes. *The Foot* 2004 ; 14 : 124-8.
- [18] Jarde O, Wable E, Havet E, De Lestang M, Vives P. Interpositioned metallic prosthesis for hallux rigidus : review of 42 cases with a metatarsophalangeal prosthesis. *Rev Chir Orthop Reparatrice Appar Mot* 2001 ; 87 (1) : 67-72.
- [19] Johnson KA, Buck PG. Total replacement arthroplasty of the first metatarsophalangeal joint. *Foot Ankle* 1981 ; 1 (6) : 307-14.
- [20] Joyce TJ. Examination of failed ex vivo metal-on-metal metatarsophalangeal prosthesis and comparison with theoretically determined lubrication regimes. *Wear* 2007 ; 263 : 1050-4.
- [21] Keiserman LS, Sammarco VJ, Sammarco GJ. Surgical treatment of the hallux rigidus. *Foot Ankle Clin* 2005 ; 10 (1) : 75-96.
- [22] Knessl J, Frank SE, Kundert H, Zollinger-Kies H, Jacob HAC. Ground reaction forces under the great toe after implantation of the Toefit-Plus prosthesis. *Foot Ankle Surg* 2005 ; 11 : 131-4.
- [23] Kofoed H. *MTP-joint-11 replacement with the Roto-Glide® prosthesis. Medium-term follow-up.* Communication personnelle à l'AFCP. Paris, 2004.
- [24] Konkel KF, Menger AG. Mid-term results of titanium hemi-great toe implants. *Foot Ankle Int* 2006 ; 27 (11) : 922-9.
- [25] Kundert HP, Zollinger-Kies H. Endoprosthetic replacement of hallux rigidus. *Orthopade* 2005 ; 34 (8) : 748-57.
- [26] Lu HS, Kou BL, Yuan YL. Follow-up result of 14 cases of the first metatarsophalangeal joint arthroplasty with titanium total joint prostheses. *Zhonghua Wai Ke Za Zhi* 1994 ; 32 (9) : 542-4.
- [27] Malviya A, Udawadia A, Doyle J. Pressfit ceramic arthroplasty of the first metatarsophalangeal joint : a short-term review. *Acta Orthop Belg* 2004 ; 70 (5) : 455-60.
- [28] Minns RJ, Muckle DS, Nahbani F. Hallux rigidus treated by carbon fibre arthroplasty of the proximal phalanx. *Foot Ankle Surg* 1999 ; 5 : 245-50.
- [29] Nevin C. Kinematics of the first metatarsophalangeal joint in intact and surgically altered cadavers. *Foot Ankle Int* 1997 ; 18 (3) : 132-7.
- [30] Nixon MF, Taylor GJS. Early failure of the Moje implant when used to treat hallux rigidus : the need for regular surveillance. *The Foot* 2008 ; 18 (1) : 1-6.
- [31] Notni A, Fahrman M, Fuhrmann RA. Early results of implantation of an unconstrained metatarsophalangeal joint prosthesis of the first toe. *Z Orthop Ihre Grenzgeb* 2001 ; 139 (4) : 326-31.
- [32] Olms K, Dietze A. Replacement arthroplasty for hallux rigidus. 21 patients with a 2-year follow-up. *Int Orthop* 1999 ; 23 (4) : 240-3.
- [33] Omonbude OD, Faraj AA. Early results of ceramic/ceramic first metatarsophalangeal joint replacement. *The Foot* 2004 ; 14 : 204-6.
- [34] Papagelopoulos PJ, Kitaoka HB, Ilstrup DM. Survivorship analysis of implant arthroplasty for the first metatarsophalangeal joint. *Clin Orthop Relat Res* 1994 ; 302 : 164-72.
- [35] Pulavarti RS, McVie JL, Tulloch CJ. First metatarsophalangeal joint replacement using the bio-action great toe implant : intermediate results. *Foot Ankle Int* 2005 ; 26 (12) : 1033-7.
- [36] Rahman H, Fagg PS. Silicone granulomatous reactions after first metatarsophalangeal hemiarthroplasty. *J Bone Joint Surg Br* 1993 ; 75 (4) : 637-9.
- [37] Raikin SM, Ahmad J, Pour AE, Abidi N. Comparison of arthrodesis and metallic hemiarthroplasty of the hallux metatarsophalangeal joint. *J Bone Joint Surg Am* 2007 ; 89 (9) : 1979-85.
- [38] Roukis TS, Townley CO. BIOPRO resurfacing endoprosthesis versus periarticular osteotomy for hallux rigidus : short-term follow-up and analysis. *J Foot Ankle Surg* 2003 ; 42 (6) : 350-8.
- [39] Seebler E, Knessl J. Treatment of hallux rigidus with the Toefit-Plus joint replacement system. *Interact Surg* 2007 ; 2 : 77-85.
- [40] Shereff MJ, Bejjani FJ, Kummer FJ. Kinematics of the first metatarsophalangeal joint. *J Bone Joint Surg Am* 1986 ; 68 (3) : 392-8.
- [41] Simpson-White RW, Joseph G, Khan MZ. Prosthetic replacement arthroplasty as a salvage operation for failed procedures of the first metatarsophalangeal joint : a small series and literature review. *The Foot* 2007 ; 17 : 174-7.
- [42] Sloan A, Ramaswamy R, Hariharan K. Revision arthroplasty for failed first metatarsophalangeal joint arthroplasties with ceramic arthroplasty and impaction bone grafting. *Foot Ankle Surg* 2004 ; 10 : 23-7.
- [43] Swanson AB. Silastic single-stem implants in the treatment of hallux rigidus. *Foot Ankle Int* 1995 ; 16 (12) : 809.
- [44] Swanson AB, Swanson de Groot G *et al.* The use of a grommet bone liiner for flexible hinge implant arthroplasty of the great toe. *Foot Ankle* 1991 ; 12 (3) : 149-55.
- [45] Taranow WS, Moutsatso M, Cooper JM. Contemporary approaches to stage II and III hallux rigidus : the role of metallic hemiarthroplasty of the proximal phalanx. *Foot Ankle Clin* 2005 ; 10 (4) : 713-28, ix-x.
- [46] Townley CO, Taranow WS. A metallic hemiarthroplasty resurfacing prosthesis for the hallux metatarsophalangeal joint. *Foot Ankle Int* 1994 ; 15 (11) : 575-80.
- [47] Valtin B. Les échecs de l'intervention de Keller, symptomatologie, éléments thérapeutiques. *Méd Chir Pied* 1994 ; 10 (4) : 210-5.
- [48] Vanore JV, Christensen JC, Kravitz SR, Schuberth JM, Thomas JL, Weil LS, Zlotoff HJ, Mendicino RW, Couture SD. Diagnosis and treatment of first metatarsophalangeal joint disorders. Section 2 : Hallux rigidus. *J Foot Ankle Surg* 2003 ; 42 (3) : 124-36.
- [49] Werner D. A ceramic prosthesis for hallux rigidus. *The Foot* 2001 ; 11 : 24-7.
- [50] Wolker N. Hallux rigidus. *Orthopade* 1997 ; 26 (8) : 731-40.
- [51] Wyss UP, Cooke TD, Yoshioka Y, Bryant JT, Siu D, Murphy L. Alignment of the first metatarsal-phalangeal joint : important criteria for a new joint replacement. *J Biomed Eng* 1989 ; 11 (1) : 19-24.
- [52] Zerguini BH, Valtin B. La prothèse Metafit®, métatarsophalangienne du premier rayon ; à propos de 21 cas. Mémoire du Diplôme interuniversitaire de chirurgie du pied et de la cheville ; 2007.
- [53] Zgonis T, Jolly GP, Garbalosa JC, Cindric T, Godhania V, York S. The value of radiographic parameters in the surgical treatment of hallux rigidus. *J Foot Ankle Surg* 2005 ; 44 (3) : 184-9.



SECTION 2.1

Avant-pied

CHAPITRE 9

# Arthrodèse métatarsophalangienne du premier rayon

Y. TOURNÉ

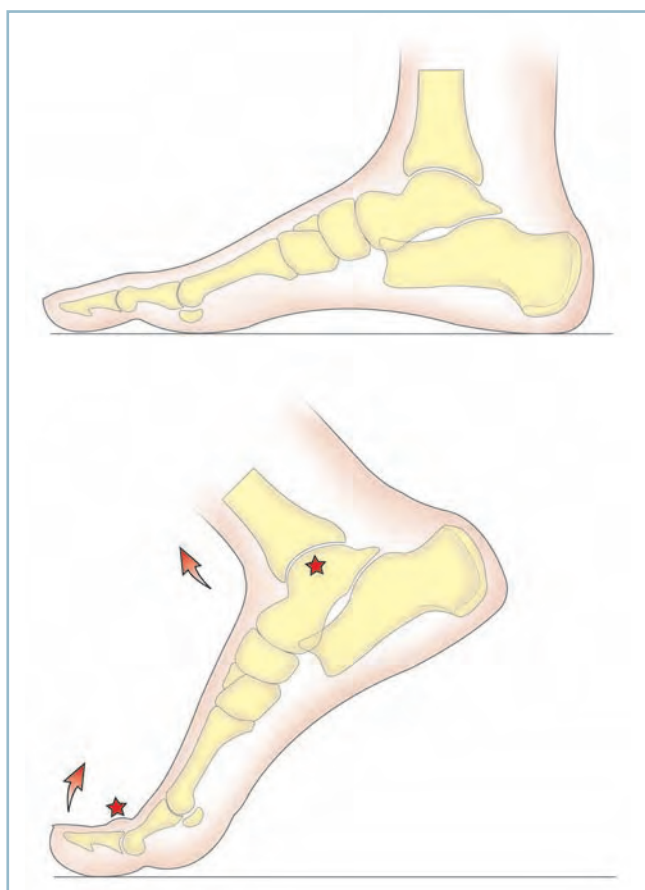
Technique chirurgicale..... 158  
Complications..... 162

Discussion..... 163  
Indication thérapeutique ..... 163

Conclusion..... 164



Introduite par Watson [34] et Du Vries [5], l'arthrodèse du gros orteil s'est affirmée comme une technique chirurgicale de choix dans le traitement des lésions déformantes et destructrices de l'avant-pied, qu'elles soient rhumatoïdes [14, 18, 28, 29, 31] ou arthrosiques, avec ou sans désaxation métatarsophalangienne, comme c'est le cas dans l'hallux valgus. Elle combine la correction angulaire et rotationnelle des déformations du 1<sup>er</sup> rayon au traitement de la douleur d'origine arthrosique, tout en autorisant une réhabilitation physique et sportive, au moyen d'un chaussage classique. Elle est devenue, pour certains, la technique chirurgicale de choix dans l'hallux valgus du sujet âgé [10, 31]. Elle trouve sa place aussi dans le traitement des échecs de la chirurgie de l'hallux valgus. Le déroulement harmonieux du pas est préservé à condition que les articulations talocrurale et interphalangienne du gros orteil soient indemnes (figure 9.1). Leur intégrité pèse fortement dans l'indication de l'arthrodèse du gros orteil [6, 19, 20, 28, 33].



**9.1** Les articulations talocrurale et interphalangienne doivent être libres pour assurer un déroulé du pas satisfaisant, lorsque l'articulation métatarsophalangienne du gros orteil est bloquée.

## TECHNIQUE CHIRURGICALE

### Voie d'abord

L'arthrodèse est réalisée au travers d'une voie d'abord médiale, centrée sur l'articulation métatarsophalangienne.

Une arthrolyse large est réalisée à la demande si besoin (hallux valgus arthrosique et ancien, prothèse silicone, ostéophytose majeure), afin de permettre une réduction satisfaisante du valgus métatarsophalangien. La désinsertion du muscle adducteur de l'hallux avec ses insertions phalangiennes et sésamoïdiennes est modérée, car ce dernier participe à la correction du metatarsus varus.

Elle peut aussi être réalisée par voie dorsale, principalement dans l'hallux rigidus, où les gestes de libération sont moins importants. La voie d'abord est centrée sur la métatarsophalangienne, après dissection soignée, on passe médialement au long extenseur de l'hallux et latéralement au court. L'avivement articulaire se fait alors à la fraise, à la scie oscillante ou à la pince gouge.

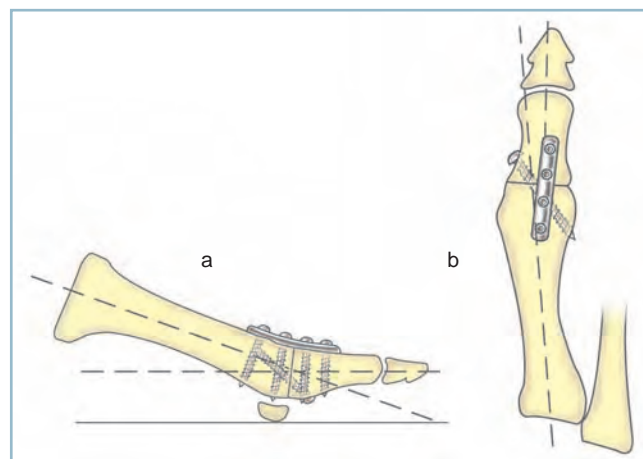
### Positionnement de l'arthrodèse

C'est un temps essentiel de l'intervention chirurgicale (figure 9.2). Un consensus semble être établi sur la position à donner, dans l'arthrodèse, entre la phalange proximale du gros orteil et le 1<sup>er</sup> métatarsien.

Le positionnement idéal de l'arthrodèse est à considérer dans les trois plans de l'espace. Il constitue l'un des points fondamentaux du cahier des charges de cette arthrodèse.

Dans le *plan horizontal*, l'arthrodèse doit être positionnée avec un valgus compris entre 15 et 20°, voire 25° chez la femme, de façon à obtenir un parallélisme entre le 1<sup>er</sup> et le 2<sup>e</sup> orteil. Une insuffisance de valgus provoque un conflit de la portion médiale de la tête de la phalange proximale du gros orteil ou de l'interphalangienne avec la chaussure. Un excès de valgus conduit inéluctablement à un conflit avec le 2<sup>e</sup> orteil.

Dans le *plan sagittal*, l'arthrodèse doit être fixée entre 20 et 30° de flexion dorsale, en préservant un dénivelé de 3 à 4 cm entre le plan du talon et celui de l'orteil.



### 9.2 Compromis biomécanique de fixation de l'arthrodèse du gros orteil.

a. Entre 20 et 30° de flexion dorsale (angulation entre l'axe du métatarsien et l'axe de la phalange).

b. De 15 à 20° de valgus.

Dans le *plan frontal*, la rotation phalangienne interne, due à la pronation métatarsienne, est corrigée pour permettre un appui pulpaire équilibré lors de la sortie du pas et éviter ainsi un conflit entre le sol et le condyle médial de l'hallux.

La validation de ces impératifs réalise un bon compromis biomécanique [6, 10, 17, 28].

## Préparation des surfaces articulaires

Plusieurs techniques sont utilisables selon que le 1<sup>er</sup> rayon est long ou que le pied présente, au contraire, un morphotype « grec ».

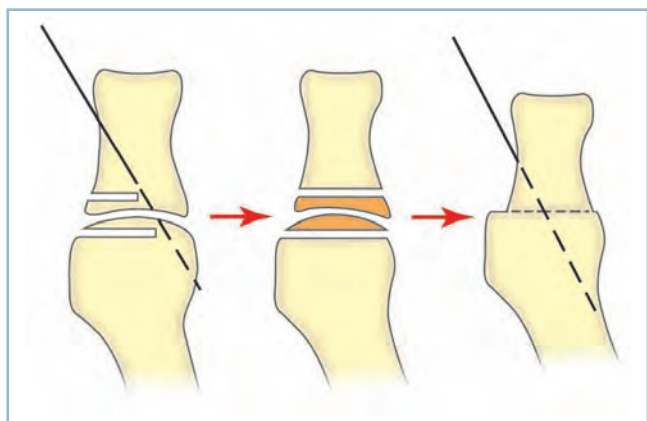
Lorsqu'un excès de longueur du gros orteil existe, une résection plane est faite à la scie oscillante par coupes orthogonales à l'axe phalangien et obliques en bas, en dedans et en avant sur le métatarsien afin de valider le positionnement biomécanique idéal (15 à 20° de valgus, 20 à 30° de flexion dorsale). L'artifice de Groulier, fixant d'abord par une broche l'articulation dans la position finale souhaitée, puis réalisant les coupes parallèles de part et d'autre de l'interligne jusqu'au contact de la broche, apporte une précision complémentaire [9] (*figure 9.3*).

Le valgus et la flexion dorsale désirés sont calculés dans la coupe métatarsienne et repris aussi à ce niveau-là en cas de réajustement souhaitable.

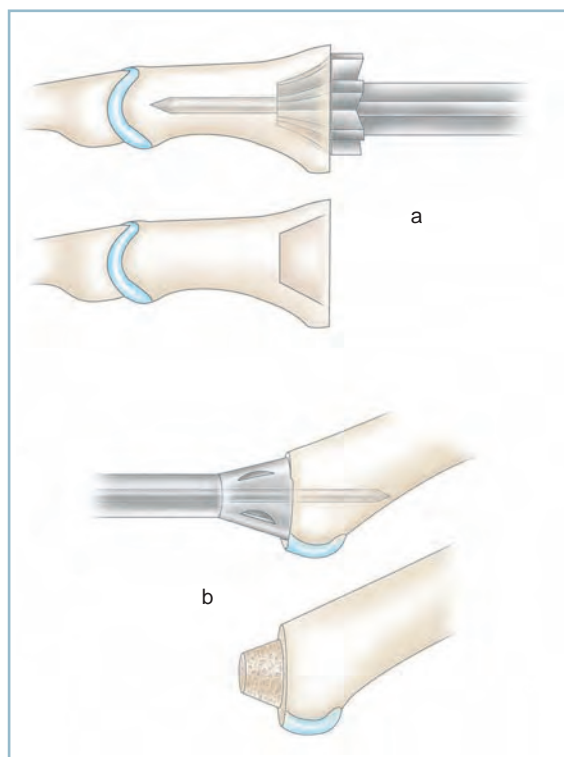
Si, en revanche, le pied est grec, sans hallomégalie du gros orteil, l'avivement des surfaces est plus économique pour éviter tout raccourcissement intempestif, source de métatarsalgies de transfert sur les rayons moyens. Il se fait par resurfaçage à l'aide de fraises spécifiques concentriques [7, 9, 12] (*figure 9.4*) :

- une fraise concave pour la tête du 1<sup>er</sup> métatarsien (en diamètre 18 et 22) ;
- une fraise convexe pour la base de la 1<sup>re</sup> phalange du gros orteil (en diamètre 14 et 18).

Le centre de la tête du 1<sup>er</sup> métatarsien est repéré. Une broche est mise à son niveau dans l'axe du métatarsien. La fraise est centrée sur la broche. La tête du 1<sup>er</sup> métatarsien est avivée jusqu'à l'ablation totale du cartilage. Il en est fait de même au niveau phalangien. Les deux surfaces obtenues sont congruentes, permettant d'aboutir facilement à l'angulation souhaitée de l'arthrodèse. Des perforations de Pridie sont pratiquées au niveau des deux surfaces, surtout lorsque l'os sous-chondral est tassé et compact.



**9.3** Préparation des surfaces articulaires par résection plane en cas d'excès de longueur du 1<sup>er</sup> métatarsien. Une broche temporaire fixe le site de l'arthrodèse. La résection à la taille souhaitée permet d'obtenir un morphotype carré.



## 9.4 Préparation des surfaces articulaires de résection à l'aide de fraises coniques (technique de Marin).

- Préparation phalangienne.
- Préparation métatarsienne.

Ces coupes concentriques offrent aussi la possibilité d'adapter à tout moment la position désirée de l'arthrodèse, sans recoupe nécessaire, avant la fixation finale. Seul le cartilage sera retiré. Le positionnement exact des deux pièces osseuses est facilité par cette morpho-adaptation [3, 21].

Certains auteurs préconisent des coupes coniques, mâle sur le métatarsien et femelle sur la phalange, afin d'améliorer la coaptation des pièces osseuses et accroître ainsi le pourcentage de fusion de l'arthrodèse [13, 21, 27].

Il est parfois nécessaire de recourir à l'interposition d'un greffon corticospongieux iliaque pour pallier un raccourcissement délétère du 1<sup>er</sup> rayon. Il s'agit le plus souvent d'un contexte de reprise pour échec d'une chirurgie préalable de correction d'hallux valgus (procédé de Keller, prothèse d'interposition) [3, 4, 23, 36].

## Stabilisation de l'arthrodèse

L'ostéosynthèse de l'arthrodèse doit valider deux éléments fondamentaux du cahier des charges de l'arthrodèse métatarsophalangienne du gros orteil :

- le montage doit être stable et solide pour permettre une remise en charge immédiate ;
- le positionnement adapté aux impératifs biomécaniques, obtenu en peropératoire, doit se maintenir jusqu'à la consolidation sans perte de correction.

De nombreux montages sont rapportés dans la littérature. Seuls ceux qui nous paraissent répondre au cahier des charges de l'arthrodèse sont mentionnés.

La fixation peut être réalisée par une vis et une broche croisées [9, 10] :

- la broche est mise d'avant en arrière, près du versant dorsal ;
- la vis petite spongieuse, de diamètre 4 mm, est positionnée d'arrière en avant, passe au travers de la tête métatarsienne sur la base plantaire duquel elle prend appui, et se termine dans le grand axe diaphysaire de la phalange (*figure 9.5*).

Une variante consiste à remplacer la broche antirotation par la plastie musculaire avec l'abducteur [12].

Plusieurs vis en compression peuvent être employées :

- deux vis petites spongieuses croisées [32] (*figure 9.6*) ;
- deux vis petites spongieuses parallèles [1] ;
- plusieurs vis de Herbert multidirectionnelles [35].

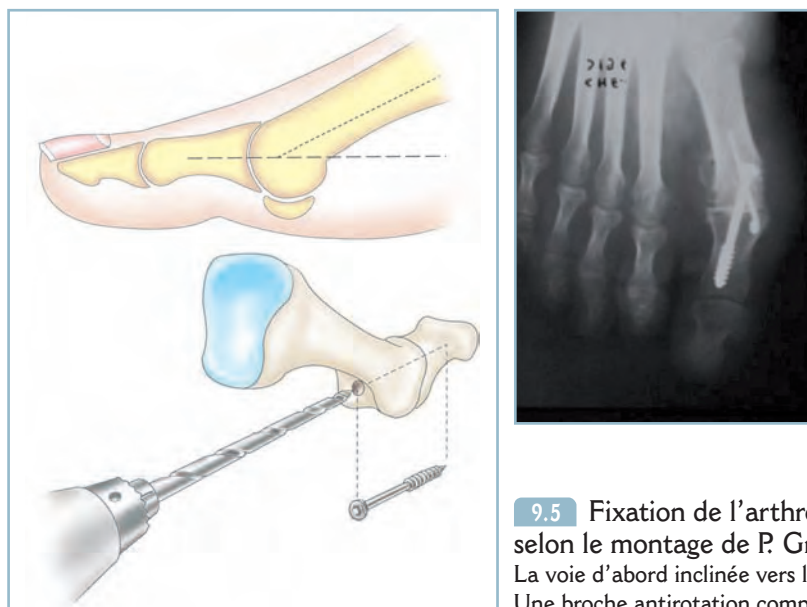
Les agrafes en titane, avec ou sans mémoire de forme, utilisées pour stabiliser l'ostéotomie d'accourcissement de la 1<sup>re</sup> phalange du gros orteil, semblent trouver une place dans l'arsenal de stabilisation fiable de l'arthrodèse du gros orteil. Elles sont disposées dans au moins deux plans orthogonaux de l'espace (*figure 9.7*).

Plusieurs études biomécaniques confirment la plus grande rigidité, et donc stabilité, conférée par la plaque vissée au montage de l'arthrodèse, en comparaison avec les ostéosynthèses par vis, broche ou agrafe [4, 26]. Les plaques utilisées sont :

- la miniplaque fixée par des vis de 2,7 mm (miniplaque vétérinaire) [2, 26] ;
- la plaque LPCT anatomique [7] ;
- une plaque en Vitallium® [4] ;
- la plaque 1/4 de tube de l'instrumentation AO [29-31, 36].

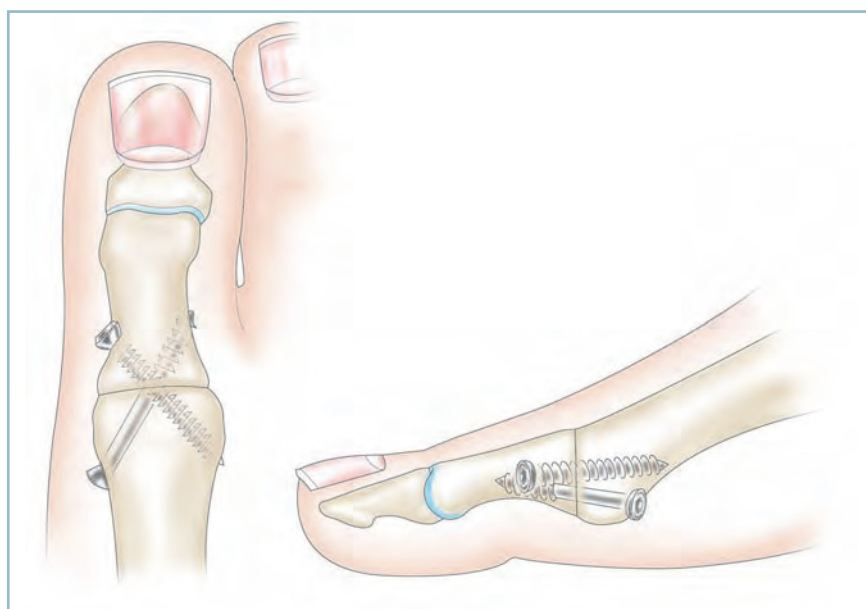
Nous recommandons un montage associant une vis petite spongieuse canulée de 4 mm de diamètre en compression et une plaque 1/4 de tube, fixée par des vis de 2,7 mm et positionnée dorsalement en *neutralisation* (*figure 9.8*).

Les surfaces articulaires ayant été préparées (résection/resurfaçage), l'introduction d'une broche oblique de dedans en dehors, partant de la partie médioplantaire de P1 et perforant

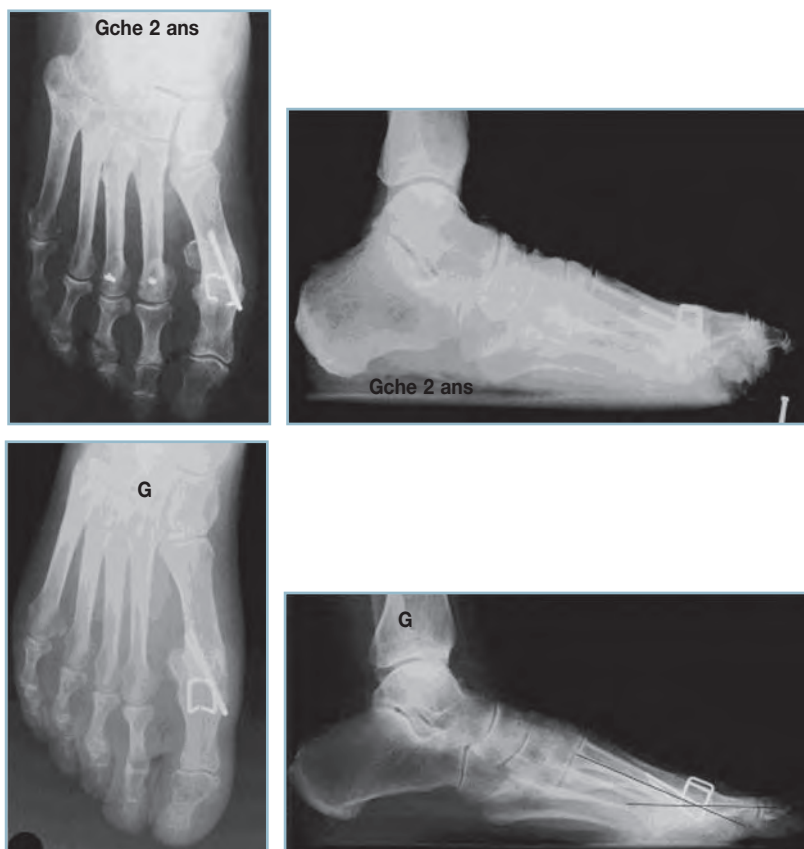

**9.5** Fixation de l'arthrodèse par une petite vis spongieuse selon le montage de P. Groulier.

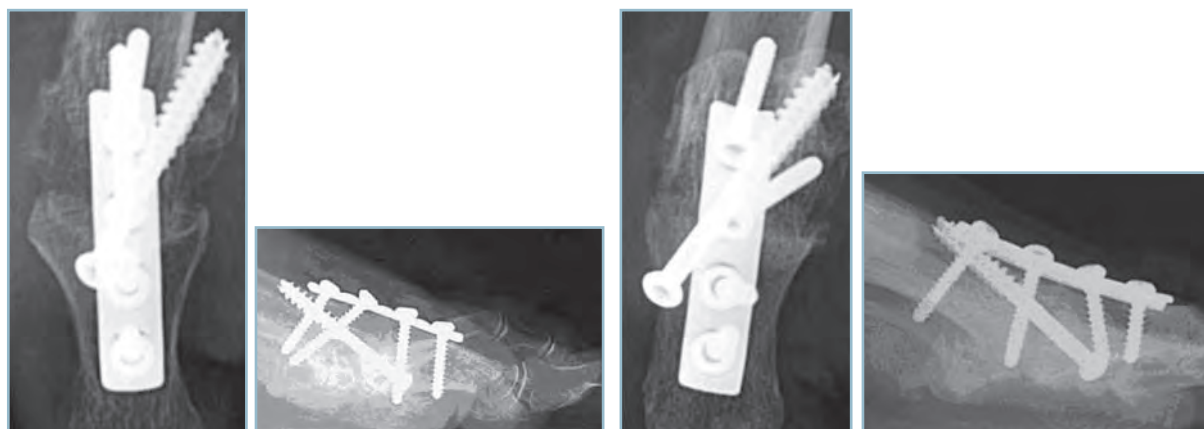
La voie d'abord inclinée vers le bas et l'arrière permet le vissage. Une broche antirotation complète le montage.



**9.6** Fixation de l'arthrodèse par deux vis croisées.



9.7 Fixation de l'arthrodèse par agrafes en alliage de titane.



9.8 Fixation de l'arthrodèse par un montage associant une vis petite spongieuse en compression et une plaque 1/4 de tube en compression.

a. Résection plane.

b. Resurfaçage avec les fraises anatomiques.

a | b

la corticale latérale de M1, stabilise l'arthrodèse dans la position désirée. La longueur de la broche est mesurée par la jauge spéciale négative. Après méchage, puis taraudage sur la broche, une vis perforée petite spongieuse, de diamètre 4 mm sans rondelle est introduite sur la broche. Une plaque 1/4 de tube à 4 ou 5 trous, fixée par des vis de 2,7 mm, est positionnée sur la face dorsale du montage, sous l'extenseur propre de l'hallux. La malléabilité de la plaque rend inutile tout modelage préalable.

On finit de sculpter l'articulation ainsi fixée afin d'éviter les angles vifs et donc les conflits du site de l'arthrodèse avec les parties molles.

La rigidité et la stabilité de ce montage en font une technique de choix pour les pertes de substance du 1<sup>er</sup> rayon avec raccourcissement. La plaque sera plus longue et un greffon tricortiqué iliaque peut être interposé [2, 23].

L'utilisation de deux plaques 1/4 de tube superposées, engainées chez le sujet masculin ou en cas d'obésité est recommandée.

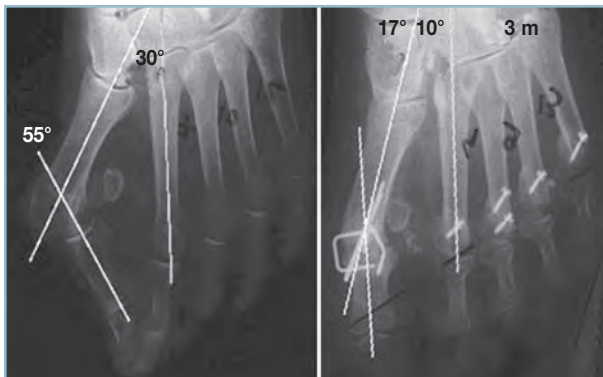


L'intervention doit se terminer par un repositionnement sésamoïdocapsulaire satisfaisant, avec une remise en tension de la sangle fibreuse.

## Gestes associés

L'arthrodèse est combinée et associée à tous les gestes chirurgicaux visant à réharmoniser les appuis de l'avant-pied :

- ostéotomies de Weil ;
- prothèses en Silastic®, type Swanson ou Gauthier ;
- résection simple des têtes métatarsiennes avec réalignement selon la technique de Lelièvre [8, 16] (figure 9.9).



a  
b

### 9.9 Gestes associés et combinés pour la réharmonisation des appuis.

- a. Ostéotomies de Weil.  
b. Résection-alignement selon la technique de Lelièvre, combinée avec une arthroplastie métatarsophalangienne du 2<sup>e</sup> rayon.

## Suites opératoires

Nous préconisons un appui postopératoire immédiat et complet sur la plante du pied, sans déroulement du pas pendant 45 jours et ce, au moyen de chaussures postopératoires. Le drainage lymphatique, l'endermologie, et le port d'une contention élastique luttent efficacement contre l'œdème postopératoire. Des radiographies pratiquées à la fin du 2<sup>e</sup> mois authentifient la consolidation de l'arthrodèse et autorisent un déroulé harmonieux du pas.

Le matériel est retiré, s'il est gênant, après la première année.

## COMPLICATIONS

### Erreurs de positionnement

#### Dans le plan sagittal

Elles sont préjudiciables à l'articulation interphalangienne du gros orteil si la flexion dorsale est insuffisante, conduisant à une dégra-

dation arthrosique rapide et invalidante, mais leur fréquence reste inférieure à 3 % [9, 29]. En revanche, lorsque la flexion dorsale est excessive, la pression augmente sous la tête du 1<sup>er</sup> métatarsien et un conflit dorsal se crée au niveau de la tête de la 1<sup>re</sup> phalange ; des métatarsalgies de transfert peuvent même apparaître [6].

#### Dans le plan horizontal

L'excès de valgus ne pose de problème qu'au-delà de 35°, source alors de conflits avec le 2<sup>e</sup> orteil et de métatarsalgies de transfert. À l'inverse, le défaut de valgus, rare (moins de 2 % des séries [9, 29]), est toujours moins bien toléré, car source d'un conflit douloureux de la chaussure avec le bord médial du gros orteil.

#### Dans le plan frontal

Le bord médial de l'articulation interphalangienne est en conflit avec la chaussure ou le sol, si la rotation axiale n'est pas corrigée [9].

### Surcharge de l'articulation interphalangienne

Malgré une attention toute particulière portée au juste positionnement en flexion dorsale de l'arthrodèse, l'articulation interphalangienne est inéluctablement surchargée par l'hypersollicitation lors du déroulé du pas. Il n'y a pas toujours de parallélisme entre des douleurs de cette articulation et des signes radiographiques de dégénérescence arthrosique. Cette surcharge fonctionnelle, qu'elle soit clinique ou radiographique en dehors de tout vice architectural de positionnement de l'arthrodèse, varie de 5 à 15 % selon les séries [9, 12, 28, 30].

### Pseudarthrose

Certaines séries rapportent jusqu'à 30 % de pseudarthrose, la moyenne se situant à 10 % [1, 12, 22, 23, 31, 36]. Elles sont souvent bien tolérées, la « pseudarthrodèse » se comportant comme une résection-arthroplastie fibreuse [22].

Trois conditions prédisposent à la non-fusion d'une arthrodèse du gros orteil :

- les conditions osseuses locales (nécrose osseuse avasculaire, ostéosclérose après Keller ou prothèse en silicone) ;
- la stabilité du montage ;
- la technique de resurfaçage.

La greffe osseuse locale, soit spongieuse pure si la perte de substance est limitée, soit par un greffon tricortiqué si le raccourcissement du 1<sup>er</sup> rayon est important, est utilisée au moindre doute et permet l'affrontement de deux surfaces osseuses bien vascularisées. La plaque vissée améliore la stabilité d'un tel montage [23, 36].

Le type d'avivement des surfaces articulaires influence le pourcentage de pseudarthrose. Rochwerger *et al.* [24] rapportent 110 cas d'arthrodèses traitées par vis axiale et broche, 77 % avec avivement simple et 22 % de pseudarthrose contre 33 par résection plane et seulement 3 % de pseudarthrose. Ils préconisent pour les avivements simples, avec fraises notamment, d'utiliser un montage plus rigide ou une mise en décharge plus longue.

La rigidité du montage stabilisant l'arthrodèse reste un élément fondamental, limitant la survenue de cette complication.

Les études biomécaniques [3, 4, 26] sont corroborées par les séries d'arthrodèses avec plaque vissée, où le pourcentage moyen de pseudarthrose est de 5 % [2, 23, 31, 36].

## DISCUSSION

Ils concernent les arthrodèses de première intention, réalisées pour traiter l'hallux valgus arthrosique et/ou majeur.

### Résultats globaux

Quels que soient les scores utilisés, AOFAS [1, 2, 7, 23] ou personnels [10, 24, 28, 30], les résultats bons ou excellents varient entre 75 et 90 % des cas.

### Résultats objectifs

La correction de la déformation est appréciée radiographiquement et comparée aux impératifs biomécaniques attendus. Le valgus idéal de 15 à 20° est retrouvé dans 60 à 90 % des cas [9, 12, 28, 29]. La flexion dorsale recommandée, et comprise entre 25 et 35°, est retrouvée dans la majorité des cas (85 à 96 %) [10, 28, 29]. La stabilité dans le temps de cette correction jusqu'à la consolidation semble corrélée, comme le taux de pseudarthrose, à la rigidité du montage [26, 31].

La correction du *metatarsus varus* est habituelle après une arthrodèse du gros orteil [3, 19, 20] et varie de 6 à 10° selon les séries [9, 11, 12, 30]. Cela tient à l'arthrolyse soigneuse, mais aussi au respect de l'adducteur oblique [10, 28], gestes qui rendent les ostéotomies métatarsiennes complémentaires inutiles.

### Résultats fonctionnels

L'action sur la douleur semble de loin l'élément le plus remarquable de cette technique. La disparition des douleurs métatarsophalangiennes du gros orteil est quasi constante dans toutes les séries, et se maintient dans le temps. Les métatarsalgies de transfert disparaissent dans 80 % des cas [9, 10], témoignant d'un appui de qualité retrouvé au niveau du 1<sup>er</sup> rayon.

La fonction des patients est satisfaisante et durable. Le périmètre de marche est illimité dans 80 % des cas [9, 12, 30, 31], avec la possibilité de marcher sur la pointe des pieds, sans gêne ni douleur, dans 85 % des cas [9, 10, 30].

Les patients portent des chaussures du commerce dans 80 % des cas, mais avec des orthèses plantaires complémentaires dans 10 % des cas [29].

L'arthrodèse du gros orteil est plus qu'une technique antalgique de correction d'une déformation. Comme Brodsky, nous pensons qu'il s'agit d'une méthode chirurgicale autorisant une excellente qualité de vie, notamment sur le plan des activités de loisirs ou sportives (tennis, ski de fond, raquettes, randonnée pédestre) [1, 30].

### Résultats subjectifs

Quatre-vingt-dix pour cent des patients se disent satisfaits ou très satisfaits de leur intervention [9, 30].

## INDICATION THÉRAPEUTIQUE

Les indications de l'hallux rigidus sont discutées au chapitre 7.

Dans un contexte d'hallux valgus, l'arthrodèse du gros orteil peut être proposée dans trois circonstances décrites ci-dessous.

### Sujets âgés

Les lésions arthrosiques sont présentes, patentes, radiographiques, parfois découvertes lors de l'intervention chirurgicale sous forme de zones dépolies, dépourvues de cartilage celui-ci étant remplacé par un os sous-chondral très dur. La capsule articulaire est très distendue, voire pellucide. L'ostéoporose est avancée. La raideur articulaire est patente et douloureuse. Toutes ces conditions anatomiques sont défavorables à l'obtention d'un résultat acceptable par une solution chirurgicale classique et mobilisatrice, comme les ostéotomies métatarsiennes et phalangiennes [1, 10, 28, 31].

### Patients porteurs de déformations majeures

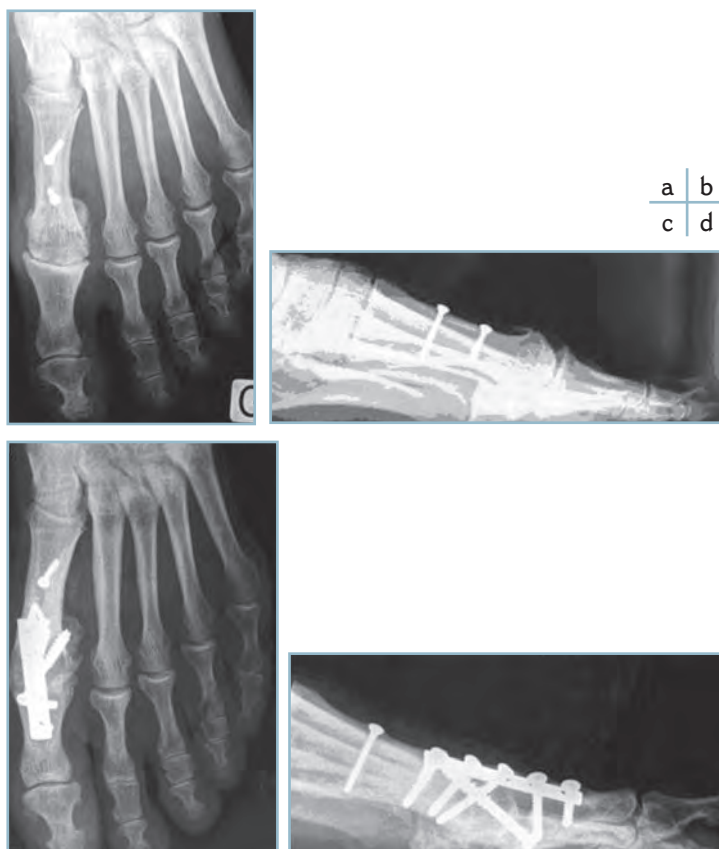
Chez le sujet âgé, l'indication semble très raisonnable, évitant des reprises souvent mal tolérées et menaçant parfois l'autonomie du patient. Chez le sujet plus jeune, il est parfois difficile d'envisager de bloquer une articulation. Mais l'ankylose est souvent déjà présente et l'hallux valgus peu réductible. Le reste de l'avant-pied est fréquemment désorganisé et la voûte plantaire parfois effondrée. Le choix technique se fait entre l'arthrodèse, les ostéotomies de Scarf et Weil raccourcissantes, l'arthrodèse cunéométatarsienne du 1<sup>er</sup> rayon. Compte tenu des résultats fonctionnels rapportés et constatés, l'arthrodèse garde pour nous une place de choix dans ce type d'indication [1, 29, 36], évitant des récives souvent rapides et catastrophiques.

### Échecs de la chirurgie de l'hallux valgus

Nous retenons comme critères de l'échec du traitement chirurgical de l'hallux valgus (figure 9.10) :

- la récive avec ou sans ankylose, avec ou sans dégénérescence arthrosique ;
- l'hypercorrection souple ou enraidie ;
- la perte de substance du 1<sup>er</sup> rayon avec insuffisance anatomique et fonctionnelle du 1<sup>er</sup> rayon (prothèse en Silastic® du 1<sup>er</sup> rayon, intervention de Keller [15]).

L'arthrodèse donne des résultats identiques à l'arthrodèse de première intention, par rapport au traitement conservateur classique de l'hallux valgus récidivé [24]. L'arthrodèse trouve sa place comme procédé efficace de lutte contre les formes avec enraidissement douloureux et arthrosique. L'arthrodèse avec ostéosynthèse par plaque vissée est l'indication idéale des reconstructions du 1<sup>er</sup> rayon, avec greffon corticospongieux interposé. Elle donne des résultats supérieurs à l'association arthrodèse *in situ* et raccourcissement des rayons latéraux, où ce sont les métatarsiens moyens que l'on adapte à la brièveté du premier rayon [25].



**9.10** Hallux varus arthrosique après chirurgie de l'hallux valgus par ostéotomie métatarsienne (Scarf) et gestes sur les parties molles (a, b). Révision par arthrodèse (c, d).

## CONCLUSION

L'arthrodèse de l'articulation métatarsophalangienne du gros orteil est devenue un procédé chirurgical fiable pour le traitement de l'hallux valgus de première intention. Avec un taux de satisfaction avoisinant les 90 % de patients opérés, des patients qui mènent une vie active et sportive satisfaisante dans 80 % des cas, l'arthrodèse du gros orteil semble l'indication de choix de l'hallux valgus arthrosique, parfois majeur, *a fortiori* chez le sujet âgé.

Même si ces résultats sont à moduler dans les échecs de la chirurgie de l'hallux valgus (récidive, perte de substance, hallux varus), les résultats de l'arthrodèse du gros orteil restent équivalents, voire supérieurs à ceux d'autres techniques, tout en offrant la pérennité de la correction et du résultat obtenus.

Des règles biomécaniques précises, tant sur le site de l'arthrodèse que sur les articulations d'amont, sont à respecter car elles assurent, pour une grande part, les résultats fonctionnels à venir.

L'ostéosynthèse par plaque vissée, par la stabilité et la rigidité qu'elle procure au montage, semble garantir un taux très faible de cal vicieux et de pseudarthrose.

## Bibliographie

- [1] Brodsky JW, Passmore RN, Pollo FE, Shabat S. Functional outcome of arthrodesis of the first metatarsophalangeal joint using parallel screw fixation. *Foot and Ankle Int* 2005 ; 26 : 140-6.
- [2] Brodsky JW, Ptaszek AJ, Morris SG. Salvage first MTP arthrodesis utilizing ICBG : clinical evaluation and outcome. *Foot Ankle Int* 2000 ; 21 : 290-6.
- [3] Coughlin MJ. Arthrodesis of the first metatarsophalangeal joint. *Orthop Rev* 1990 ; 12 : 177-86.

[4] Coughlin M, Zabdo RV. Arthrodesis of the first metatarso-phalangeal joint with vitallium plate fixation. *Foot Ankle* 1994 ; 15 : 18-28.

[5] Du Vries HL. *Surgery of the feet*. 2<sup>nd</sup> ed. St-Louis : Mosby-Year Book Inc ; 1965.

[6] Fitzgerald JA. A review of long term results of arthrodesis of the first metatarsal joint. *J Bone Joint Surg* 1969 ; 51 : 488-93.

[7] Flavin R, Stephens MM. Arthrodesis of the first metatarsophalangeal joint using a dorsal titanium contoured plate. *Foot Ankle Int* 2004 ; 25 : 783-87.

[8] Fowler AW. A method of forefoot reconstruction. *J Bone Joint Surg (Br)* 1959 ; 41 : 507-13.

[9] Groulier P. Du traitement de l'hallux valgus et de ses complications. In : Valtin B. éd. *Chirurgie de l'avant-pied. Cahiers d'enseignement de la SOFCOT*. Paris : Expansion Scientifique Française ; 1996. p. 39-54.

[10] Groulier P, Curvale G, Piclet-Legre B, Kelberine F. L'arthrodèse de la première articulation métatarso-phalangienne. *Rev Chir Orthop* 1994 ; 80 : 436-44.

[11] Humbert L, Bourbonniere C, Laurin CA. Metatarsophalangeal fusion for hallux valgus : indications and effect on the first metatarsal ray. *Can Med Assoc* 1979 ; 120 : 937-41.

[12] Jarde O, Laya Z, Basse G, Alover G, Olory B. Arthrodesis of the first metatarsophalangeal joint using convex and concave drills. A report on 50 cases. *Acta Orthopaedica Belgica* 2005 ; 71 : 76-82.

[13] Johansson JE, Barrington TW. Cone arthrodesis of the first metatarsophalangeal joint. *Foot Ankle* 1984 ; 4 : 244-8.

[14] Kates A, Kessel L, Kay A. Arthroplasty of the forefoot. *J Bone Joint Surg* 1967 ; 49 : 552-7.

[15] Keller WL. The surgical treatment of bunions and hallux valgus. *NY State J Med* 1904 ; 80 : 741-2.

[16] Lelievre J. Mille alignements articulaires métatarsophalangiens. In : *Podologie*. Paris : Expansion Scientifique Française ; 1968.

[17] Lipscomb PR. Surgery of the rheumatoid foot. Preferable procedures. *Rev Chir Orthop* 1981 ; 67 : 375-82.

[18] Mann RA. Reconstructing the rheumatoid foot. *Strat Orthop Surg* 1984 ; 3 : 3.

[19] Mann RA. *Surgery of the foot*. 5<sup>th</sup> ed. St Louis : CV Mosby ; 1986.

[20] Mann RA, Oates JC. Arthrodesis of the first metatarsophalangeal joint. *Foot Ankle* 1980 ; 1 : 159-66.

[21] Marin GA. Arthrodesis of the metatarsophalangeal joint of the big toe for hallux valgus and hallux rigidus. *Int Surg* 1968 ; 50 : 175-80.

[22] Myerson MS. Arthrodesis of the midfoot and forefoot joints. In : *Foot and Ankle disorders*. Volume 2. Philadelphia : Saunders ; 2000. p. 972-98.

- [23] Myerson MS, Scon LC, Mcguigan FX, Oznur A. Result of arthrodesis of the hallux metatarsophalangeal joint using bone graft for restauration of length. *Foot Ankle Int* 2000 ; 21 : 297-306.
- [24] Rochwerger A, De Belenet H, Curvale G, Groulier P. Traitement chirurgical des récidives d'hallux valgus. *Rev Chir Orthop* 2002 ; 88 : 582-90.
- [25] Rochwerger A, Lecoq C, Curvale G, Groulier P. Reconstruction-arthrodèse des pertes de substances osseuses iatrogènes métatarsophalangiennes du premier rayon. *Rev Chir Orthop* 2002 ; 88 : 501-7.
- [26] Rongstad KM, Miller GJ, Vanter Griend RA, Cowin D. A biomechanical comparison of four fixation methods of first metatarsophalangeal joint arthrodesis. *Foot Ankle Int* 1994 ; 15 : 415-9.
- [27] Smith RW, Joanis TL, Maxwell PD. Great toe metatarsophalangeal joint arthrodesis : a user-friendly technique. *Foot Ankle Int* 1992 ; 13 : 367-77.
- [28] Tomeno B, Kaddem SE. L'arthrodèse métatarsophalangienne du gros orteil. *Rev Chir Orthop* 1982 ; 68 : 379-84.
- [29] Tourné Y, Leroy JM, Maire JP, Saragaglia D. L'arthrodèse métatarsophalangienne du premier rayon. *Méd Chir Pied* 1993 ; 9 : 161-71.
- [30] Tourné Y, Saragaglia D. Résultats de l'arthrodèse métatarsophalangienne du premier rayon. *Rhumatologie* 1995 ; 47 : 117-21.
- [31] Tourné Y, Saragaglia D, Zattara A, Maire JP, Picard F, Montbarbon E, et al. Hallux valgus in the elderly : metatarsophalangeal arthrodesis of the first ray. *Foot Ankle Int* 1997 ; 18 : 195-8.
- [32] Turan I, Lindgren U. Compression-screw arthrodesis of the first metatarsophalangeal joint of the foot. *Clin Orthop Relat Res* 1987 ; 221 : 292-5.
- [33] Valtin B, Alnot JY, Houvet P. La chirurgie de l'avant-pied rhumatoïde : intérêt de l'arthrodèse métatarsophalangienne associée à l'alignement des têtes métatarsiennes. *Méd Chir Pied* 1990 ; 6 : 163-9.
- [34] Watson MS. A long-term follow up of forefoot arthroplasty. *J Bone Joint Surg* 1974 ; 56B : 527-33.
- [35] Wu KK. Fusion of the metatarsophalangeal joint of the great toe with Herbert screws. *Foot Ankle Int* 1993 ; 14 : 165-9.
- [36] Wulker N. Arthrodesis of the metatarsophalangeal joint of the large toe. *Orthopade* 1996 ; 25 : 187-93.





SECTION 2.1

## Avant-pied

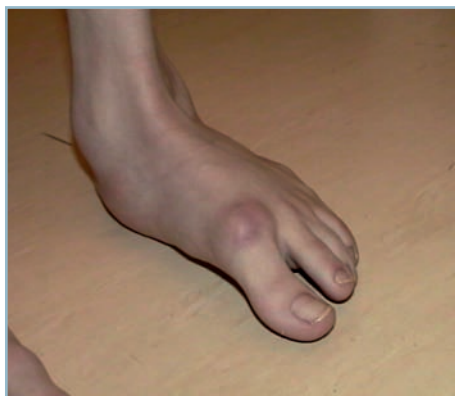CHAPITRE 10

# Dorsal bunion

A. ALBERT, Th. LEEMRIJSE

Physiopathologie .....	168	Possibilité thérapeutique.....	169
Diagnostic .....	168	Conclusion.....	170

Le « dorsal bunion » (DB), durillon dorsal, est un symptôme commun à de nombreuses affections du 1<sup>er</sup> rayon du pied, principalement à l'âge pédiatrique. Il se définit stricto sensu par un durillon situé à la face dorsale du pied, au niveau de la tête du 1<sup>er</sup> métatarsien. La plupart des auteurs incluent cependant sous ce vocable la malposition du 1<sup>er</sup> métatarsien, qui est la cause directe de la lésion cutanée. Cette dernière a de nombreuses étiologies évoquées ci-après. L'aspect clinique comporte une horizontalisation du 1<sup>er</sup> métatarsien (*metatarsus elevatus*) associée à une flexion plantaire de la 1<sup>re</sup> articulation métatarsophalangienne (MTP) (*hallux flexus*), une extension de la 1<sup>re</sup> articulation interphalangienne (IP) et un durillon (figure 10.1). La déformation est apparente au repos, mais est accentuée à la marche, principalement lors de l'appui antérieur. Les plaintes, souvent associées, sont des métatarsalgies, une instabilité à la marche et d'ordre esthétique. Son incidence relativement faible en fait un sujet peu connu, cependant au centre de nombreuses discussions actuelles en matière de chirurgie du 1<sup>er</sup> rayon.



10.1 Aspect clinique typique du dorsal bunion.

## PHYSIOPATHOLOGIE

De nombreuses étiologies sont discutées dans la littérature [1]. Toutes ont en commun d'impliquer un déséquilibre musculaire du 1<sup>er</sup> rayon, primaire ou secondaire, conduisant à une déformation de l'arche médiale du pied. L'équilibre statique mais surtout dynamique du pied s'en trouve profondément perturbé. Dans un premier temps, la déformation est souple ; ce n'est qu'à la suite d'une évolution chronique qu'elle se fixe. Son traitement est alors plus lourd et peut nécessiter une arthrodèse complémentaire. La pathologie comporte, outre le typique durillon dorsal, un second signe cardinal constant se traduisant par les métatarsalgies, dont la localisation précise varie en fonction de l'origine de la défor-

mation. Elles sont généralement situées sous les têtes moyennes, et plutôt sous les têtes latérales en cas de supination globale de l'avant-pied.

Deux mécanismes initiateurs ont été distingués par Lapidus [6] et Hammond [2] :

- le premier mécanisme, le plus fréquent, est une dorsiflexion primaire du 1<sup>er</sup> métatarsien qui induit secondairement l'activation des fléchisseurs plantaires de l'hallux, eux-mêmes responsables du renforcement de l'horizontalisation du 1<sup>er</sup> métatarsien. Ce mécanisme explique les cas de DB associés à la supination de l'avant-pied de certains pieds paralytiques ;

- le second mécanisme trouve son origine dans une flexion plantaire primaire de l'hallux, avec une horizontalisation secondaire du 1<sup>er</sup> métatarsien lors de la station debout ou, lors de la marche, à la phase de propulsion. Ceci conduit à un déplacement vers l'avant du point d'appui antérieur de l'arche médiale, de la tête métatarsienne à l'articulation IP. Rencontrée dans certains pieds paralytiques, celle-ci est en fait une compensation du déficit d'appui de la tête du 1<sup>er</sup> métatarsien, indispensable au maintien de l'arche médiale du pied. Lapidus décrit également ce mécanisme associé à l'attitude antalgique de l'hallux rigidus [6].

- le mécanisme musculaire sous-jacent à la déformation du DB dépend logiquement de l'équilibre des tensions ligamentaires [2, 8, 10] au niveau du 1<sup>er</sup> rayon, tandis que la souplesse des articulations naviculocunéenne et cunéométatarsienne joue également un rôle important. Quatre muscles sont impliqués à des degrés divers :

- le *long fibulaire* constitue dans bien des cas la clé de voûte de la pathologie. Son rôle est d'appliquer au sol la tête du 1<sup>er</sup> métatarsien lors de la phase d'appui puis de propulsion. Son déficit implique une compensation par les fléchisseurs de la 1<sup>re</sup> et 2<sup>e</sup> phalange de l'hallux. Il semble que lorsqu'elle est isolée, la paralysie du long fibulaire n'est per se la cause du déséquilibre musculaire que chez l'enfant, probablement en raison de sa relative laxité articulaire physiologique. Meary [8] rapporte un cas intéressant de luxation des fibulaires secondaire à une intervention pour pied bot varus équin. Notons que des cas de durillons dorsaux avec un long fibulaire sain ont été signalés [5] ;

- le *court fléchisseur de l'hallux*, dont l'action est associée à celle des interosseux pour fléchir l'orteil. Comme mentionné plus haut, son action excessive est le plus souvent une conséquence des autres anomalies. Elle tend à renforcer l'horizontalisation du 1<sup>er</sup> métatarsien par une élévation de la base de la première phalange ;

- le *tibial antérieur*, comme les court et long fléchisseurs de l'hallux, de par sa fonction antagoniste du long fibulaire, son intégrité, voire un excès de fonction est requis pour le développement de la pathologie. Une anomalie de son insertion (trop distal sur le cunéiforme ou sur la base de M1, ce qui aggrave son élévation) ou sa rétraction peuvent se retrouver dans le pied bot congénital et expliquer en partie l'association des deux déformations ;

- selon Meary [8], une faiblesse du *triceps sural*, ou plus rarement une limitation articulaire de la flexion plantaire, est un élément important à l'apparition de la déformation.

## DIAGNOSTIC

### Évaluation clinique

De nombreux syndromes cliniques en rapport avec le DB sont évoqués dans la littérature. Historiquement, la principale cause est

le pied paralytique, particulièrement comme conséquence secondaire à la poliomyélite. Actuellement les pieds bots et les séquelles de leur correction chirurgicale sont à l'avant-plan.

### Pied bot varus équin

Il comporte les différents facteurs favorisant la mobilité articulaire en rapport avec le jeune âge, un arrière-pied pathologique, une faiblesse du long fibulaire et des anomalies d'insertion associées à une action normale ou excessive du tibial antérieur.

### Séquelle du traitement chirurgical du pied bot

La physiopathologie est celle déjà décrite à la différence près qu'elle est induite par la chirurgie. Kuo [5] conclut que les facteurs majeurs de DB séquellaire d'une chirurgie du pied bot sont :

- une faiblesse du tendon d'Achille ;
- un long fléchisseur de l'hallux trop puissant ;
- une supination globale de l'avant-pied associée à un tibial antérieur puissant ;
- la faiblesse du long fibulaire ;
- la supination globale de l'avant-pied, celle-ci peut être primaire ou secondaire à une chirurgie du pied bot.

### Pied paralytique

Dans la littérature, les principales étiologies sont des séquelles de poliomyélite, de hernie discale, de syndrome des loges, de lésion directe du nerf ainsi que du syndrome de Charcot-Marie-Tooth. Lapidus décrit trois types de pieds paralytiques [6] :

- long fibulaire faible associé à un tibial antérieur et des fléchisseurs de l'hallux forts ;
- extenseurs du pied faibles associés à des fléchisseurs de l'hallux forts ;
- déformation calcanéenne induisant une flexion active secondaire de l'hallux.

### Hallux rigidus

La douleur provoquée par la dorsiflexion de la première articulation MTP ainsi que son appui au sol induisent une double attitude antalgique. D'une part, le patient tend à garder la première articulation métatarsophalangienne en flexion ; d'autre part, il garde le pied en légère supination. Avec le temps, un enraidissement de l'articulation se développe avec, comme conséquence, le report du point d'appui antérieur de l'arche médiale sur l'articulation interphalangienne [6].

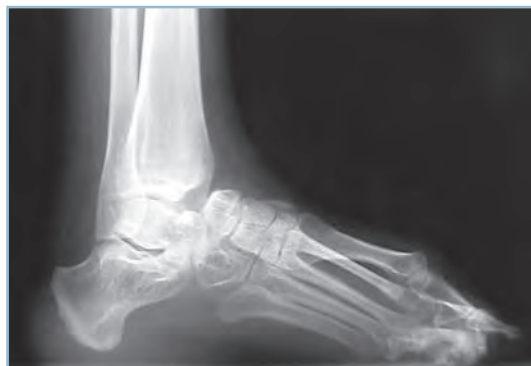### Autres causes

Citons aussi pour mémoire d'autres étiologies, plus rares mais décrites et dont le mécanisme est parfois compatible avec l'apparition de la déformation :

- traitement chirurgical de l'hallux valgus ;
- talipes planovalgus sévère ;
- pied creux ;
- séquelle d'ostéite chronique du calcanéus ;
- séquelle d'une luxation de Lisfranc.

## Évaluation paraclinique

Sur un cliché radiographique de profil du pied, le 1<sup>er</sup> métatarsien est nettement horizontalisé, déterminant une image de subluxation de la première articulation métatarsophalangienne. La flexion de la 1<sup>re</sup> phalange de l'hallux et l'extension de sa 2<sup>e</sup> phalange sont également clairement objectivés (*figure 10.2*). Le diagnostic peut être retenu lorsque, sur un cliché de profil en charge, la différence de hauteur entre le bord inférieur de la tête du 5<sup>e</sup> métatarsien et le bord inférieur des sésamoïdes atteint 5 mm. Un décalage inférieur à 5 mm n'a pas de répercussion clinique [10].



**10.2** Aspect radiographique typique du pied en charge sur une séquelle de pied bot.

## POSSIBILITÉ THÉRAPEUTIQUE

De nombreuses techniques chirurgicales ont été proposées depuis la fin des années 1930. Chacune d'entre elle apporte une solution en fonction de la compréhension qu'a son auteur de la physiopathologie de la déformation.

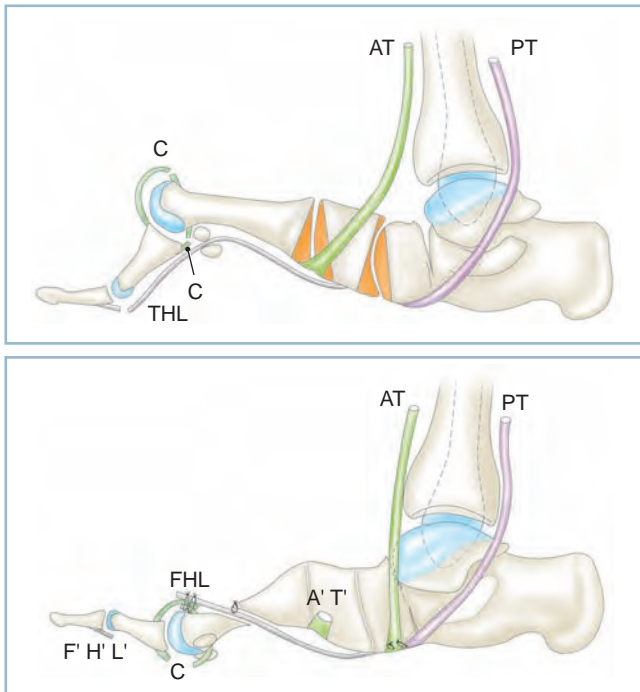
### Résection dorsale

Le premier traitement, proposé par Hohman [3], consistait en une résection simple de la saillie osseuse sous-cutanée ou une résection de la base de la 1<sup>re</sup> phalange de l'hallux. Elle s'est avérée inefficace et sanctionnée par des récurrences en raison du manque de compréhension de la déformation.

### Lapidus

Lapidus [6] propose, en 1940, une technique élaborée de correction chirurgicale de la déformation (*figure 10.3*). Une première incision médiale permet d'aborder la face dorsale de la 1<sup>re</sup> articulation MTP qui est ouverte. Une seconde incision médiale ou dorsomédiale permet l'abord de la 1<sup>re</sup> articulation cunéométatarsienne, éventuellement étendue sur la 1<sup>re</sup> articulation cunéonaviculaire. Une résection d'un coin osseux à base plantaire et une arthrodèse articulaire peuvent alors être pratiquées au niveau de l'articulation cunéométatarsienne et si nécessaire au niveau de la seconde articulation exposée. Le tendon du long fléchisseur propre de l'hallux est alors désinséré et passé dans un tunnel osseux préalablement percé obliquement dans la diaphyse du 1<sup>er</sup> métatarsien puis réinséré, avec la capsule, au niveau dorsal de la 1<sup>re</sup> articulation MTP. L'auteur recom-





**10.3** Dorsal bunion schématisé (d'après M.H. JHASS, *Disorders of the foot and ankle*). a

a. Représentation des coupes osseuses (orange). b  
b. Correction par arthrodèse à flexion plantaire et transfert du LFH.

mande cette technique particulièrement pour les pieds paralytiques associant pour l'hallux des extenseurs faibles à des fléchisseurs forts. Mestdagh [9] a récemment modifié la technique qu'il propose sans arthrodèse et sans tunnel osseux, le tendon étant simplement dérivé à la face latérale de la base du premier métatarsien puis fixé à la capsule articulaire dorsale distale.

## Arthrodèse et transfert

En 1943, Hammond [2] propose pour les déformations fixées, une arthrodèse semblable à celle de Lapidus mais associée ici à un transfert du muscle à l'origine de la déformation – tibial antérieur ou long fibulaire – au niveau de la base du 3<sup>e</sup> métatarsien. Selon l'auteur, si la déformation n'est pas encore fixée, l'arthrodèse n'est pas nécessaire mais le caractère évolutif de la pathologie justifie dans tous les cas le transfert du tendon impliqué.

La technique de Meary [8], décrite en 1956, consiste en une transplantation en dossière sur le 1<sup>er</sup> métatarsien des fléchisseurs de la 1<sup>re</sup> phalange du 1<sup>er</sup> orteil. Par une incision longitudinale du bord médial du pied, le 1<sup>er</sup> sésamoïde est dégagé avec ses deux insertions musculaires (faisceau médial du court fléchisseur et abducteur du 1<sup>er</sup> orteil). Une deuxième incision, au niveau du 1<sup>er</sup> espace intermétatarsien dorsal, permet de dégager le faisceau latéral du court fléchisseur. Les deux faisceaux sont alors réunis à la face dorsale du

1<sup>er</sup> métatarsien. En pratique, l'opération est, de l'aveu de l'auteur, difficile à pratiquer. Celui-ci conclut à la plus grande facilité de l'intervention de Lapidus, qui offre une efficacité similaire et un meilleur maintien de la stabilité de la 1<sup>re</sup> phalange.

## Reverse Jones

Le « Reverse Jones » [5] consiste en la réinsertion du long fléchisseur de l'hallux au niveau de l'extrémité distale du 1<sup>er</sup> métatarsien. Son action fléchissante sur l'hallux est ainsi levée et s'applique dès lors sur la tête du 1<sup>er</sup> métatarsien qu'elle tend à abaisser. Dans une récente étude, Yong [13] présente de bons résultats pour cette technique sur des pieds séquellaires d'une chirurgie de pied bot.

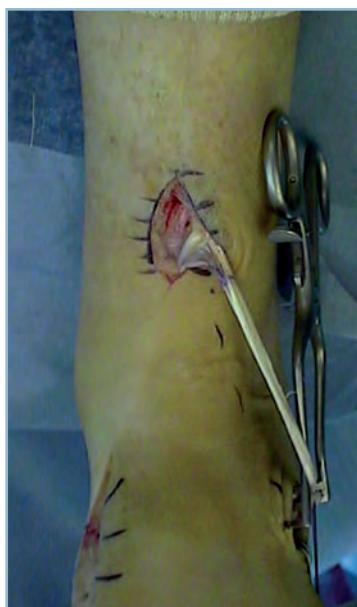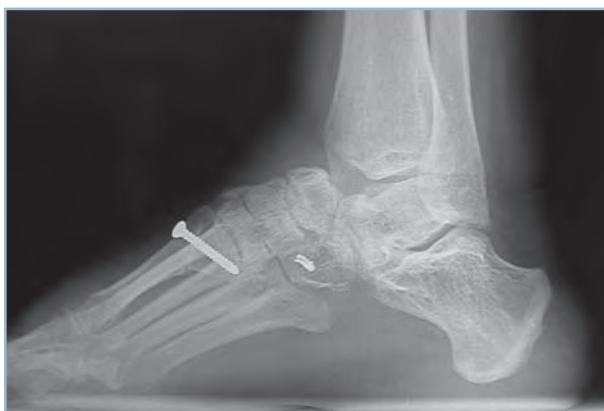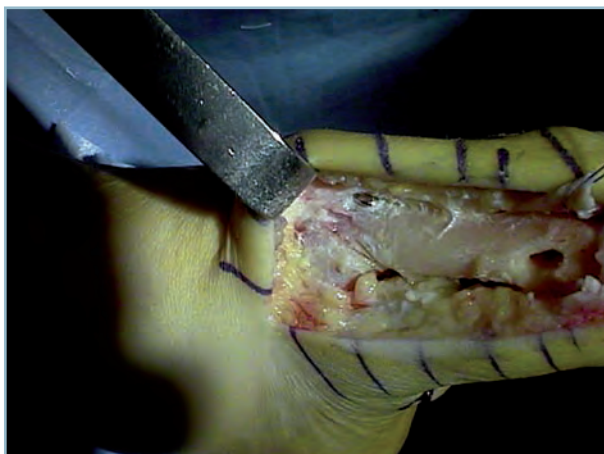## Variantes

Tachdjian [12] propose une ostéotomie de la base du 1<sup>er</sup> métatarsien associée à une capsulorrhaphie de la 1<sup>re</sup> articulation MTP et un transfert du long fléchisseur de l'hallux sur la tête du 1<sup>er</sup> métatarsien (figure 10.4).

McKay [7] propose, en 1983, une technique chez l'enfant. Le transfert tendineux concerne ici l'abducteur de l'hallux, les deux chefs de son court fléchisseur et les adducteurs transverse et oblique. Leurs tendons respectifs sont transférés de la base de la phalange proximale sur le col du 1<sup>er</sup> métatarsien pour former un anneau myotendineux. L'auteur recommande la suture du long fléchisseur de l'hallux à la base de P1, sans être déplacé, et l'arthrodèse de l'articulation interphalangienne. Le principe de cette technique est en fait fort semblable à celui de la technique décrite par Meary. Johnson [4] préconise la technique de McKay, associée à un transfert du long fléchisseur de l'hallux selon Lapidus. Il insiste également sur l'intérêt du transfert du tibial antérieur, tel que décrit par Hammond, sur le 3<sup>e</sup> métatarsien. La tarsectomie de désupination [10] est envisagée lorsque le primum movens est une supination excessive de l'avant-pied. Elle s'obtient par une ostéotomie avec résection cunéiforme à base inférieure, adjonction de greffons triangulaires à base dorsale au niveau de l'articulation de Lisfranc ou du médio-pied. Pour les cas plus bénins, une rotation frontale de l'avant-pied sans ostéotomie peut suffire, au risque d'induire une incongruence articulaire. Enfin, Ryan [11] propose un allongement ou un transfert du tendon du muscle tibial antérieur associé à une ostéotomie plantaire de fermeture du 2<sup>e</sup> cunéiforme, une capsulotomie et une capsulorrhaphie de la 1<sup>re</sup> articulation MTP. Les premiers résultats semblent encourageants.

## CONCLUSION

Le DB est donc l'expression clinique d'une pathologie aux mécanismes complexes. Il importe de prêter attention au contexte clinique et chirurgical, aux désordres anatomiques, aux paralysies ainsi qu'à une éventuelle rigidité du 1<sup>er</sup> orteil. Une bonne évaluation clinique et une explication précise du mécanisme sont les deux



a |  
c | b

#### 10.4 Correction selon Tachdjian.

- a. Ostéotomie de la base de M1 et tunnel au niveau du col de M1.  
b. Transfert d'un héli-tibial antérieur.  
c. Aspect radiographique postopératoire.

conditions incontournables pour une détermination correcte du traitement à appliquer.

Le *Reverse Jones* apporte une solution simple et efficace. La valeur des autres techniques est difficile à objectiver étant donné le peu de cas publiés. Notons que, excepté Meary dont la technique a été reprise par McKay, tous les auteurs obtiennent des résultats qu'ils estiment satisfaisants. De façon générale, les arthrodèses devraient être réservées aux déformations fixées et la tarsectomie est utile aux cas de supination de l'avant-pied les plus graves.

## Bibliographie

- [1] Albert A, Leemrijse T. The dorsal bunion : an overview. *Foot and Ankle Surgery* 2005 ; Vol. 11(2) : 65-8.  
[2] Hammond G. Elevation of the first metatarsal bone with hallux equinus. *Surgery* 1943 ; 13 : 240-56.  
[3] Homman G. *Fuss und Bein : ihre erkrankungen und deren behandlung* 2 auf. Munich : Bergman ; 1934.

- [4] Johnson CE, Roach RW. Dorsal bunion following clubfoot surgery. *Orthopedics* 1985 ; 8 : 1036-40.  
[5] Kuo KN. Reverse Jones'procedure for dorsal bunion following clubfoot surgery. In : Simons GW. ed. *The clubfoot, the present and a view of the future*. Springer ; pp. 384-90.  
[6] Lapidus PW. Dorsal bunion : its mechanics and operative correction. *J Bone and Joint Surgery* 1940 ; 22 : 627-37.  
[7] McKay DW. Dorsal bunions in children. *J Bone and Joint Surgery* 1983 ; 65-A : 975-80.  
[8] Meary R. Sur une forme particulière de défaut d'appui plantaire antéro-interne du pied. *Revue d'Orthopédie* 1956 ; 42 : 235-45.  
[9] Mestdagh H, Cassagnaud X, Barouk P, Audebert S, Maynou C. Correction of acquired metatarsus elevatus and hallux flexus : technique used in nine cases. *Rev Chir Orthop Reparatrice Appar Mot* 2004 ; 90 (2) : 147-51.  
[10] Meyer M, Tomeno B. Le défaut d'appui plantaire antéro-interne. *Revue de Chirurgie orthopédique* 1976 ; 62 : 463-73.  
[11] Ryan D. *Dorsal bunion : a new corrective procedure*. 70<sup>th</sup> annual meeting of American Academy of Orthopaedic Surgeons. Poster Board number P180, February 2003.  
[12] Tachdjian M. *Pediatric Orthopedics*. Philadelphia : WB Saunders ; 1972, p. 994-5.  
[13] Yong SM, Smith PA, Kuo KN. Dorsal bunion after clubfoot surgery : outcome of reverse Jones procedure. *J Pediatr Orthop* 2007 ; 27 (7) : 814-20.



SECTION 2.1

Avant-pied

CHAPITRE 11

# Excès de correction : l'hallux varus

A. ROCHWERGER

Physiopathologie ..... 174  
Bilan clinique ..... 174

Imagerie..... 175  
Traitement ..... 175



**L'**hallux varus est une déformation rare d'origine congénitale ou acquise. Nous ne traitons ici que des hallux iatrogènes survenant après le traitement chirurgical de l'hallux valgus. Son apparition est incontestablement mal vécue à la fois par le patient et le chirurgien. Sa fréquence varie selon des séries de 1,5 à 13 %, mais aussi selon la sévérité de l'analyse.

L'hallux varus associe généralement trois composantes :

- la déviation médiale du gros orteil (GO) ;
- la supination (l'ongle est orienté en dehors) ;
- la flexion dorsale de la 1<sup>re</sup> phalange complétée parfois par une griffe, d'ailleurs le plus souvent réductible, de l'interphalangienne du gros orteil.

## PHYSIOPATHOLOGIE

### Généralités

L'hallux varus est dû au déséquilibre de la balance tendinomusculaire métatarso-sésamoïdophalangienne qui relève :

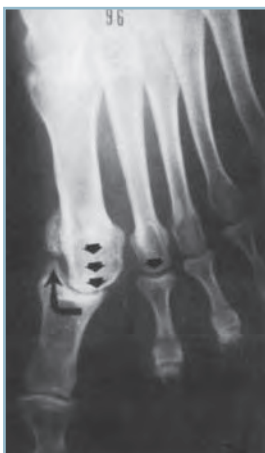- d'une arthrolyse latérale poussée trop loin, associée parfois à l'ablation du sésamoïde latéral ;
- d'une trop forte remise en tension médiale qui amorce le varus que fixe ensuite la rétraction fibreuse ; c'est selon Hawkins [16] ce que l'on nomme l'hallux varus dynamique.

Cette rupture d'équilibre est aggravée par des facteurs architecturaux iatrogènes ou constitutionnels.

### Facteurs iatrogènes

Plusieurs facteurs sont retrouvés :

- une exostosectomie abusive ampute la surface articulaire d'un secteur médial qui autorise la bascule de la base de la 1<sup>re</sup> phalange (figure 11.1) ;
- une correction excessive du métatarsus varus que ce soit après une transposition trop « efficace » de l'adducteur oblique



**11.1** La perte de substance osseuse en rapport avec une exostosectomie trop généreuse autorise la « bascule » de la phalange.

et transverse d'une technique de Mac Bride ou après une ostéotomie de réaxation du premier métatarsien qui a dépassé son but et supprimé la divergence naturelle des deux premiers métatarsiens [7] :

- une résection osseuse excessive lors d'une intervention de Keller ;
- une ostéotomie excessive de la première phalange.

Ces cas de figure correspondent selon Hawkins [16] à ceux de l'hallux varus statiques, où l'équilibre musculaire n'est pas compromis.

## Facteur constitutionnel

Dans notre expérience, un facteur constitutionnel nous est apparu important [15]. C'est l'excès de longueur du 1<sup>er</sup> rayon. Il a pu ne pas être corrigé lors du traitement initial.

Lorsque le varus est amorcé, on peut s'attendre à son aggravation. Les muscles moteurs du gros orteil (FHL, EHL principalement), se contractant dans la corde de la déformation, ajoutent tous à leur fonction spécifique un effet varisant. Ainsi, une légère hypercorrection dans les suites d'une intervention pour hallux valgus peut évoluer vers un hallux varus mal toléré.

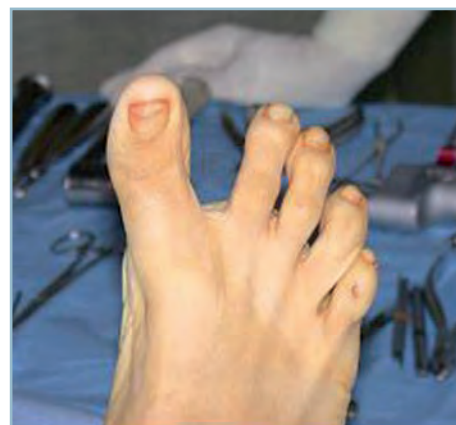## BILAN CLINIQUE

Les motifs de consultation sont régulièrement le caractère inesthétique de la déformation, la douleur et la gêne au chaussage.

L'examen retrouve les trois éléments classiques de la déformation :

- la déviation de l'hallux ;
- sa rotation axiale en supination : l'ongle regardant en-dehors ;
- la flexion dorsale de la 1<sup>re</sup> phalange.

La présence d'une griffe de l'interphalangienne en aval doit être notée ainsi que son caractère souple ou irréductible (figure 11.2). L'articulation métatarsophalangienne peut être douloureuse à la mobilisation ou enraidie, ce qui participe au choix du traitement.



**11.2** Aspect clinique d'un hallux varus avec les déformations caractéristiques.

## IMAGERIE

Deux radiographies en charge, l'une de face centrée sur l'avant-pied, l'autre de profil, permettent de compléter utilement l'analyse du pied et de discuter du traitement.

L'importance du varus est mesurée sur les clichés de face à la lecture de l'angle métatarsophalangien du 1<sup>er</sup> rayon. Le varus est considéré comme discret, si l'angle est compris entre 0 et 5°. Au-dessous de cette valeur, le varus est alors franchement pathologique.

Ces clichés permettent de calculer l'angle intermétatarsien du 1<sup>er</sup> espace qui est régulièrement diminué.

Le bilan articulaire précise la perte de substance de la tête au niveau de « l'exostosectomie », ainsi que l'importance du caractère dégénératif des articulations métatarsophalangiennes et interphalangiennes.

## TRAITEMENT

Dans une série précédente de plus de 300 avant-pieds opérés d'un hallux valgus, nous avons noté 5 % d'hallux varus dont seulement cinq d'entre eux (1,6 %) avaient dû être réopérés [12]. Ceci illustre la relative rareté de cette indication chirurgicale, alors que la littérature propose de nombreuses techniques qui comportent soit un geste de réparation capsuloligamentaire avec transfert tendineux, soit un geste osseux visant à corriger les insuffisances initiales [7].

Le but est de corriger la déformation et de restaurer l'indolence et la fonction. Dans la chronologie de l'acte opératoire, cela revient à faire céder le varus, puis à rétablir le valgus de l'hallux.

## Arthrolyse

Elle est le premier geste indispensable à faire. La libération est d'abord médiale pour :

- désinsérer l'abducteur de l'hallux le plus distalement possible pour garder une longueur suffisante au cas où l'on décide de le transposer ;
- supprimer la rétraction du plan capsuloligamentaire médial qui attire le sésamoïde vers l'intérieur.

L'incision capsulaire médiale doit ménager un lambeau en forme de VY, de U ou selon la technique de Hunter et Wasiak [17] autoriser une fermeture sans tension. Lorsque cela est nécessaire, la libération est poursuivie sur le versant latéral de la métaphyse distale du 1<sup>er</sup> métatarsien pour « ouvrir » l'angle intermétatarsien en réséquant la fibrose qui fige l'espace intermétatarsien. Il est rare qu'on soit conduit à ruginer la moitié distale du 1<sup>er</sup> métatarsien comme le préconisait Wood [29]. Sur le plan pratique, la libération est poursuivie progressivement jusqu'à restauration du valgus physiologique.

Le résultat des arthrolyses isolées n'a été apprécié que dans un nombre restreint de cas et cette méthode est considérée comme généralement insuffisante [14, 24]. D'autres moyens sont mis en œuvre pour rétablir le valgus constitutionnel et surtout éviter la récurrence du varus.

Les moyens sont différents selon l'importance de la déformation et de l'état trophique de la métatarsophalangienne.

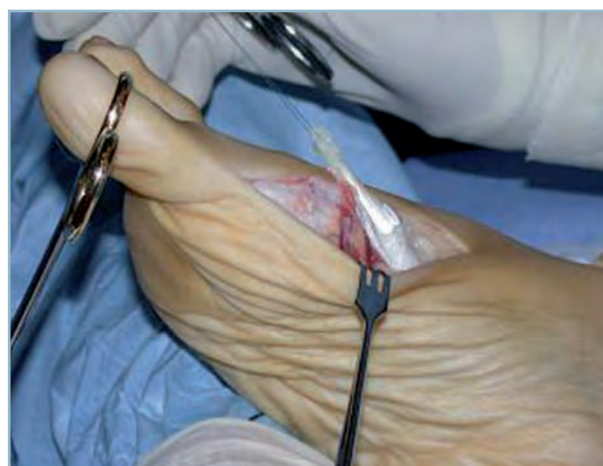Quand l'interphalangiennne de l'hallux et de la talocrurale ont une amplitude de mouvement normale et une souplesse conservée, il est possible de s'orienter vers une solution conservatrice.

Lorsque l'hallux varus est ancien, sévère, irréductible et compliqué d'enraidissement ou d'arthrose, il est sage d'opter pour une méthode radicale (c'est-à-dire, selon nous, l'arthrodèse).

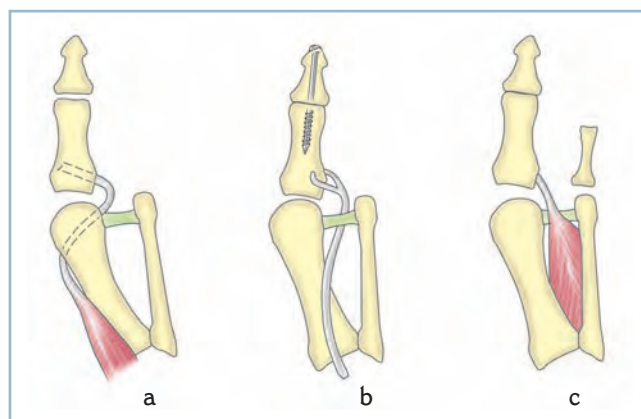
## Méthodes conservatrices

Les méthodes conservatrices restaurent le valgus de l'hallux par des transferts tendineux ou des gestes visant à corriger les vices architecturaux.

Nous en rappelons les modalités. Certaines méthodes s'en rapprochent sans toutefois mériter le nom de transposition ; ce sont les ténodèses qui créent une boucle au flanc latéral de la métatarsophalangienne entre deux tunnels creusés dans la phalange et le métatarsien et qui utilisent un hémi-tendon de l'extenseur [17] ou un ligament synthétique [26]. Leemrijse [21] propose de reconstruire le ligament collatéral latéral à l'aide d'une bandelette du tendon abducteur de l'hallux maintenu pédiculée sur la base de la phalange, avec comme avantage de prélever un tendon pathogène sans prélever une structure saine et utile. Hawkins [16] décrit le transfert de l'abductor hallucis désinséré (*figures 11.3 et 11.4a*) de la face médiale de P1 et passé sous le 1<sup>er</sup> métatarsien et inséré



11.3 Technique de Hawkins : dissection de l'abductor hallucis.



11.4 Trois types de transfert.

- a. Transfert selon Hawkins avec l'abductor hallucis.
- b. Transfert de l'extenseur de l'hallux selon Johnson.
- c. Transfert de l'interosseux dorsal selon Valtin.

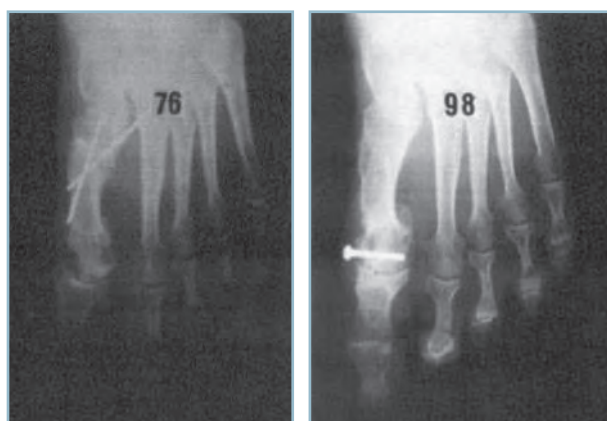
à la face latérale de la même 1<sup>re</sup> phalange [16]. Cette technique a été reprise par Clark [5] et Maynou [23].

Valtin [27, 28] propose de transférer (*figure 11.4c*) sur la 1<sup>re</sup> phalange de l'hallux le tendon de l'interosseux dorsal et obtient six fois sur sept la restitution du valgus phalangien avec néanmoins une mauvaise récupération de l'érectus de la 1<sup>re</sup> phalange.

Johnson et Spiegel [18] ont mis au point une technique utilisant le tendon de l'extenseur propre de l'hallux. Sectionné à son insertion distale, il est passé sous le ligament intermétatarsien du 1<sup>er</sup> espace, puis dans un tunnel vertical au flanc latéral de la 1<sup>re</sup> phalange avant d'être suturé sur lui-même (*figure 11.4b*). L'articulation interphalangienne est arthrodésée en extension. Les promoteurs ont fait état de treize succès sur quinze avec 3 ans de recul [18] et Diebold et Delagoutte [8] de onze succès sur treize en y associant l'artifice de Lelièvre [22] pour lutter contre l'érectus phalangien [15]. Cette technique paraît très logiquement adaptée aux situations où la griffe interphalangienne est fixée. Pour éviter l'arthrodèse de l'IP, Katz [18] a préconisé de n'utiliser que la moitié du tendon extenseur. Cela peut aussi avoir le mérite de réduire la surcharge imposée à la MP et de diminuer l'incidence de l'arthrose.

Nous n'avons pas, dans la littérature, trouvé d'études à long terme des résultats de ces méthodes de transfert dont certains travaux évoquent à moyen terme le caractère enraidissant et les risques arthrosiques [18]. Dans notre expérience d'hallux varus sans mutilation de la tête métatarsienne, notre préférence est allée vers le transfert selon Hawkins qui, s'il est possible, permet d'utiliser le seul muscle varisant de l'hallux pour maintenir un valgus actif.

La restauration d'un appui à l'angle médial de la base de la phalange, en réparant la perte de substance laissée par une exostosectomie excessive, nous semble participer au maintien du valgus phalangien après une arthrolyse qui restaure le valgus physiologique, comme décrite précédemment. La stabilisation de l'articulation métatarsophalangienne permet au jeu des muscles moteurs de s'exercer dans un axe correct et donc de rétablir dans des conditions normales l'équilibre de la balance musculotendineuse médiolatérale [12]. La butée osseuse médiale décrite par Roy-Camille et al. [25] à propos de trois cas a été utilisée à dix reprises dans notre série [24] en complément d'une arthrolyse sans transfert tendineux associé avec des résultats constants avec un recul de 7 à 21 ans, même si une arthrose radiologique était apparue sans que l'on n'ait noté d'enraidissement clinique important (*figure 11.5*).



**11.5** Reconstruction de la tête métatarsienne par une butée osseuse vissée.

La fonction se maintient malgré l'aspect dégénératif de l'articulation.

D'autres interventions (Banks et al. [2], Butler et al. [4] et Edelman [9]) à visée osseuse, notamment des ostéotomies métatarsiennes destinées à rétablir la divergence des premiers rayons et à réduire l'excès de correction initiale, ont été rapportées ainsi que des ostéotomies de valgisation [3] de la 1<sup>re</sup> phalange qui corrigent la déformation sans en traiter la cause, dont l'indication spécifique nous paraît assez rare, et qui semblent avoir un effet palliatif mais efficace.

## Méthodes radicales

Les méthodes radicales sont justifiées lorsque la déformation est importante et irréductible d'autant plus volontiers que la métatarsophalangienne est arthrosique, enraidie et que les patients sont âgés. Après intervention de Keller nous recommandons, comme de nombreux auteurs (Andreas [1], Curvale et al. [6] Girard et al. [10] et Groulier et al. [13]), l'arthrodèse métatarsophalangienne (*figure 11.6*).

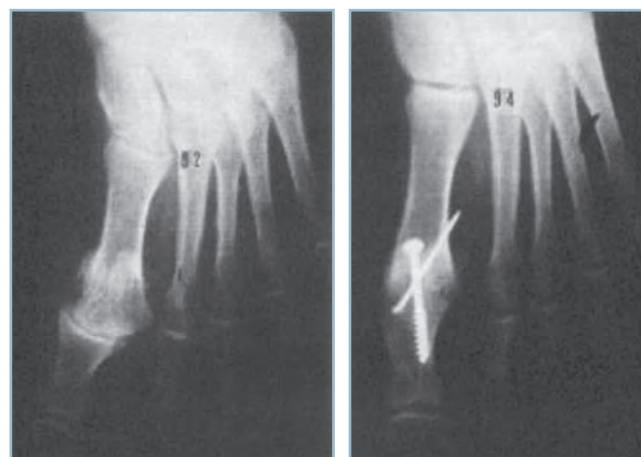
L'arthroplastie métatarsophalangienne, telle qu'elle a pu être proposée par Greenfogel et al. [11], Langford et al. [20] et Zinsmeister et al. [30], paraît risquée d'autant qu'il peut persister un déséquilibre musculaire, source de complications sur des implants soumis à de très importantes contraintes.

Les résections arthroplastiques de la base de la 1<sup>re</sup> phalange ou de la 1<sup>re</sup> tête métatarsienne ont été préconisées par certains. Elles exposent au transfert des contraintes sur les rayons voisins.

L'arthrodèse métatarsophalangienne permet, par une résection osseuse faite entre deux traits de scie parallèles, la correction d'un excès de longueur du 1<sup>er</sup> rayon lorsqu'il existe. Quel que soit le mode de fixation (vis, broches, plaque), on doit veiller à restaurer dans le plan horizontal, un valgus de 15 à 20° et dans le plan sagittal, une flexion dorsale de 20 à 30°.

Quelle que soit la technique utilisée, certains points méritent d'être précisés :

- le flexum dorsal de la 1<sup>re</sup> phalange, que la rétraction du tendon de l'extenseur de l'hallux explique, relève de l'allongement tendineux à la demande. Il peut, dans certains cas, nécessiter le transfert du fléchisseur sur le dos de P1 dont le résultat dans cette indication ne nous est pas connu ;
- la griffe de l'hallux est le plus souvent réductible. Par précaution, un brochage transpulpaire pendant un mois aide au rétablissement de l'équilibre dynamique. Toutefois, si la griffe est fixée, elle peut nécessiter une arthrolyse. Mais si l'arthrodèse paraît



**11.6** Traitement radical d'un hallux varus enraidie arthrosique par arthrodèse métatarsophalangienne.



nécessaire, elle peut orienter l'indication plutôt vers une technique de type Johnson [18] ;

– les déformations des orteils voisins ne doivent pas être négligées. Leur traitement se fait dans le même temps.

Au terme de cette revue thérapeutique, il faut rappeler que le meilleur traitement de l'hallux varus est le traitement préventif, et qu'il est essentiel de penser à l'hypercorrection lorsqu'on traite un hallux valgus, ayant toujours à l'esprit que, là comme ailleurs, ce qui est excessif est mauvais.

La chirurgie de l'hallux varus avec conservation de la mobilité est une chirurgie difficile et en l'absence d'une certaine expérience, il vaut mieux une bonne arthrodèse qu'une chirurgie au résultat incertain.

## Remerciements

L'auteur tient à remercier le professeur P. Groulier pour son aide précieuse lors de la rédaction de ce chapitre.

## Bibliographie

- [1] Andreasi A. Il trattamento dell'alluce varo iatrogeno mediante artrodesi della metatarso-falangea. *Arch Putti Chir Organi Mov* 1986 ; 36 : 123-35.
- [2] Banks AS, Ruch JA, Kalish SR. Surgical repair of hallux varus. *J Am Pod Med Ass* 1988 ; 78 : 339-47.
- [3] Bilotti MA, Caprioli R, Testa J, Cournoyer R, Esposito FJ. Reverse Austin osteotomy for correction of hallux varus. *J Foot Surg* 1987 ; 6 : 51-5.
- [4] Butler M, Keating SE, De Vincentis AF. Reverse Austin osteotomy for correction of acquired static hallux adductus. *J Foot Surg* 1988 ; 27 : 162-5.
- [5] Clark WD. Abductor hallucis tendon transfer for hallux varus. *J Foot Surg* 1984 ; 23 : 146-8.
- [6] Curvale G, Croisille H, Tracol P, Groulier P. L'arthrodèse métatarsophalangienne du gros orteil. *Rev Chir Orthop* 1987 ; 73 Suppl 2 : 258-61.
- [7] Devos Bevernage B, Leemrijse T. Hallux varus : classification and traitment. *Foot and ankle Clin*, 2009 ; 14(1) : 51-65.
- [8] Diebold PF, Delagoutte JP. À propos du traitement de l'hallux varus postopératoire. *Med Chir Pied* 1988 ; 4 : 41-3.
- [9] Edelman DD. Iatrogenically induced hallux varus. *Clinics Podiatr Med Surg* 1991 ; 8 : 367-82.
- [10] Girard F, Mazas F, Le Balch T, Margeot M. L'arthrodèse métatarsophalangienne du gros orteil par vissage axial en compression. *Rev Chir Orthop* 1988 ; 74 Suppl 2 : 221-4.
- [11] Greenfogel SI, Glubo S, Werner J. Hallux varus. Surgical correction and review of the litterature. *J Foot Surg* 1984 ; 23 : 46-50.
- [12] Groulier P. Du traitement chirurgical de l'hallux valgus et de ses complications. In : *Conférences d'enseignement. Cahiers d'enseignement de la SOFCOT*. Paris : Expansion Scientifique Française ; 1993, n° 45 : 13-30.
- [13] Groulier P, Curvale G, Coillard JY, Franceschi JP. Hallux varus acquis postopératoire. Traitement chirurgical. À propos de 19 cas. *Rev Chir Orthop* 1992 ; 78 : 449-55.
- [14] Groulier P, Curvale G, Coillard JY, Franceschi JP. Hallux varus acquis postopératoire. Traitement chirurgical. *Rev Chir Orthop* 1992 ; 78 : 449-55.
- [15] Groulier P, Curvale G, Prudent HP, Vedel F. Résultats du traitement de l'hallux valgus selon la technique de Mac Bride « modifiée » avec ou sans ostéotomie phalangienne ou métatarsienne complémentaire. *Rev Chir Orthop* 1988 ; 74 : 539-48.
- [16] Hawkins FB. Acquired hallux varus : cause, prevention and correction. *Clin Orthop* 1971 ; 76 : 169-76.
- [17] Hunter WN, Wasiak GA. Traumatic hallux varus correction via split extensor tenodesis. *J Foot Surg* 1984 ; 23 : 321-5.
- [18] Johnson KA, Spiegel P. Extensor hallucis longus transfer for hallux varus deformity. *J Bone Joint Surg Am* 1984 ; 66 : 681-6.
- [19] Katz JB. Correction of hallux varus via split tendon transfer. *J Am Pod Assoc* 1990 ; 80 : 498-501.
- [20] Langford JH, Maxwell JR. A treatment for post surgical hallux varus. *J Am Pod soc* 1982 ; 72 : 142-4.
- [21] Leemrijse T, Hoang B, Maldague P, Docquier PL, Devos-Bevernage B. A new surgical procedure for iatrogenic hallux varus : reverse transfer of the abductor hallucis tendon : a report of 7 cases. *Acta Orthop Belg* 2008 Apr ; 74 (2) : 227-34.
- [22] Lelièvre J, Lelièvre JF. *Pathologie du pied*. Paris : Masson ; 1981, 499-503.
- [23] Maynou C, Bertrand E, Podglajen J, Elisé S, Mestdagh H. Utilisation des transferts tendineux dans les hallux varus postopératoires. *Rev Chir Orthop* 2000 ; 86 : 181-7.
- [24] Rochwerger A, Curvale G, Groulier P. Application of bone graft to the medial side of the first metatarsal head in the treatment of hallux varus. *J Bone Joint Surg Am* 1999 ; 81 : 1730-5.
- [25] Roy-Camille R, Lelièvre JF, Saillant G. Hallux valgus hypercorrigé ; redressement et maintien par butée interne. *Nouv Presse Med* 1978 ; 28 : 3357-8.
- [26] Tourné Y, Saragaglia D, Picaud F, De Sousa B, Montbardoun E, Charbel A. Iatrogenic hallux varus surgical procedure a study of 14 cases. *Foot Ankle Int* 1995 ; 16 : 457-63.
- [27] Valtin B. Le transfert du 1<sup>er</sup> interosseux dorsal dans le traitement chirurgical de l'hallux varus iatrogène. *Med Chir Pied* 1991 ; 7 : 9-16.
- [28] Valtin B. L'hallux varus postopératoire. Les indications du traitement chirurgical. *Med Chir Pied* 1993 ; 9 : 117-22.
- [29] Wood WA. Acquired hallux varus ; a new corrective procedure. *J Foot Surg* 1981 ; 20 : 194-7.
- [30] Zinsmeister BJ, Griffin JM, Edelman R. A biomechanical approach to hallux varus, a case report. *J Amer Pod Assoc* 1985 ; 75 : 613-6.





## CHAPITRE 12

# Pathologie sésamoïdienne de la première articulation métatarsophalangienne

M. MAESTRO

Embryologie et variations .....	180	Pathologie traumatique .....	184	Pathologie sésamoïdienne associée à une maladie systémique .....	186
Anatomie .....	181	Pathologie nécrotique – ostéonécrose .....	185	Conclusion.....	188
Biomécanique de l'appareil phalangeosésamoïdien .....	182	– ostéochondrite .....	185		
Examen des sésamoïdes .....	183	Pathologie arthrosique .....	185		

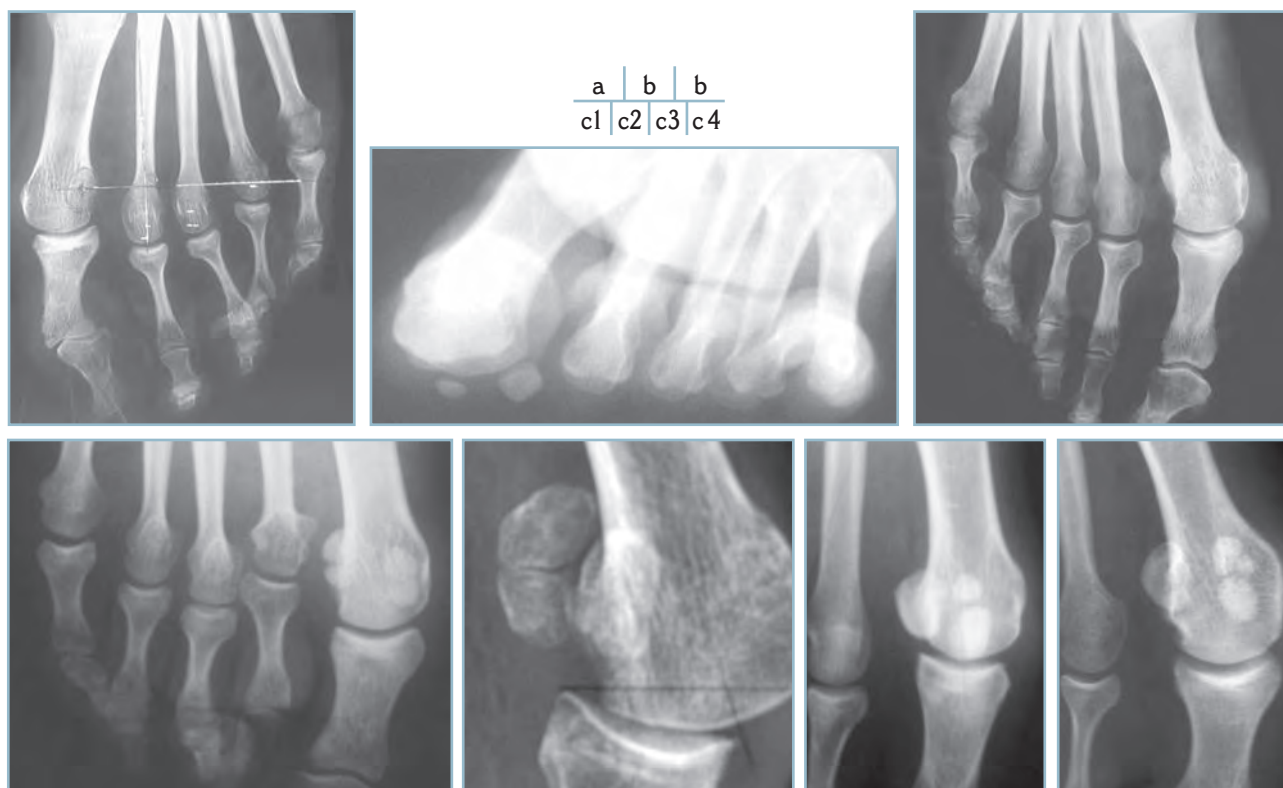
Ce sont des os réputés *imputrescibles* et semblables à des graines de sésame (du grec *sesamoeïdes*). Bien que l'on en parle, semble-t-il, depuis l'Antiquité, leur première description anatomique ne remonterait qu'au XVII<sup>e</sup> siècle (Placentini, 1656). La première sésamoïdectomie a été mentionnée par Marx en 1904. En 1933, Inge et Fergusson ne recommandent pas la sésamoïdectomie bilatérale, responsable de déformation en griffe de l'hallux (cock up deformity). En 1924, Renander décrit l'ostéonécrose, qui, selon lui, peut être assimilée à une fracture-écrasement. Héral réalise le remplacement des deux sésamoïdes du pied droit chez un coureur de fond par des implants silicone et par voie plantaire en 1978. Le sujet a couru une deuxième saison sportive sans difficulté. Situés dans une zone très sollicitée, les sésamoïdes de la première articulation métatarsophalangienne apparaissent d'un grand intérêt biomécanique. Ils peuvent présenter de multiples aspects pathologiques, aussi bien dans un contexte purement local ou locorégional, que dans le contexte général d'une atteinte inflammatoire, infectieuse ou métabolique.

Les sésamoïdes sont deux îlots osseux très denses inclus dans une masse viscoélastique capsulotendino-aponévrotique, qui, insérée à la base de la première phalange, forme un réceptacle (appelé hamac ou acetabulum) pour la première tête métatarsienne. L'ensemble forme l'appareil phalangesésamoïdien (APS). C'est une zone de très fortes contraintes en compression, torsion et cisaillement. Elle concentre en un temps très bref, et de façon très précise, toute l'énergie propulsive du pas canalisée par le tendon du flexor hallucis longus (FHL). Celui-ci traverse l'APS pour agir sur la dernière phalange, qui est l'appui du quatrième pivot.

## EMBRYOLOGIE ET VARIATIONS

### Embryologie [3, 19, 21]

Les deux sésamoïdes sont déjà présents chez l'embryon humain dès la 5<sup>e</sup> semaine sous forme d'îlots de tissu fibreux indifférenciés provenant du périoste des os avoisinants, puis ils se transforment en tissu précartilagineux vers la 10<sup>e</sup> semaine pour fusionner en noyaux cartilagineux vers la 12<sup>e</sup> semaine et marquent la fin de la période embryonnaire (embryon de 33 mm). Au 5<sup>e</sup> mois, ils ont l'aspect de l'âge adulte. Leur ossification prendra plusieurs années (environ 9 ans chez la fille et 11 ans chez le garçon).



#### 12.1 Variation des sésamoïdes.

- a. Agénésie des deux sésamoïdes.
- b. Hypoplasie du sésamoïde médial.
- c. Partition des ossicules.

(1) bipartita des deux sésamoïdes, (2) bipartita du sésamoïde latéral, (3) bipartita du sésamoïde médial, (4) tripartita du sésamoïde médial.

Le sésamoïde latéral s'ossifie avant le sésamoïde médial, et l'ossification progresse de façon excentrique.

Ils sont visibles radiologiquement à 12 ans.

## Variations [16, 29]

Leur absence est exceptionnelle (0,2 %), ils peuvent être atrophiés, en grain de riz. Assez souvent (6 à 31 % des cas selon les auteurs), ils sont partitionnés (*figure 12.1*).

La bipartition est la plus fréquente et prédomine sur le sésamoïde médial, elle est le plus souvent transversale. Elle représente un point de faiblesse de l'os et du mécanisme de l'APS qui en est déséquilibré.

Elle s'observe dans près d'un tiers des hallux valgus ; cela apparaît statistiquement corrélé. En effet, dans une population exempte d'hallux valgus, la fréquence des bipartites est de 15,2 % [37].

La question d'un défaut de fusion des noyaux d'ossification par excès de contrainte, faisant évoquer davantage une pseudarthrose qu'une anomalie, reste posée.

On peut en observer des tri- ou des quadripartites. Le sésamoïde latéral est moins atteint (10 à 20 fois moins) et, généralement, il est tripartite. Ces anomalies sont bilatérales dans un quart des cas et ne sont pas forcément symétriques.

Il faut noter qu'un sésamoïde anormal peut être atteint de pathologie, mais qu'inversement une anomalie n'est pas forcément pathologique. L'anormalité représente certainement une faiblesse à surveiller.

## ANATOMIE [16, 32]

Les sésamoïdes sont rarement symétriques (15 %), le sésamoïde médial est ovoïde, plus long (12 à 15 mm) et plus large (9 à 11 mm) que le sésamoïde latéral, qui est plus circulaire (9 à 11 mm × 7 à 9 mm) [3, 30].

Rarement (15 %), le sésamoïde latéral est plus volumineux que le médial. Leur épaisseur est variable ; en général, elle représente 50 % de celle de la tête métatarsienne.

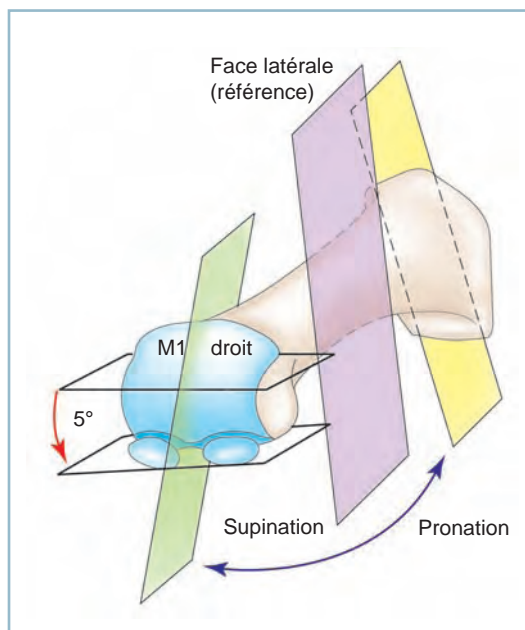
Ils sont légèrement concaves longitudinalement et dans le plan coronal, leur face supérieure articulaire est légèrement convexe. Ils sont donc taillés sur une surface torique plus marquée pour le médial, et donc plus congruente.

Cette asymétrie se retrouve aussi au niveau du carrossage de la tête métatarsienne.

La surface articulaire de la partie plantaire de la tête présente deux rails séparés par une crête longitudinale (la crista). La surface correspondant au sésamoïde médial est, dans l'axe longitudinal du métatarsien, plus longue (de 2 mm en moyenne), plus creuse, franchement plantaire. Elle se prolonge distalement par la convexité de la tête en même temps que la crête s'é mousses. La surface latérale est plus plate, regarde en bas et légèrement en arrière et en dehors ; son grand axe est oblique vers l'extrémité distale. Elle est prolongée en arrière par un tubercule postérolatéral.

L'étude de 20 pièces anatomiques du laboratoire d'anatomie de la faculté de Nice nous a montré que, par rapport à l'axe longitudinal de M1, il existe une obliquité en valgus des surfaces sésamoïdiennes, de telle sorte que la surface latérale est plus proximale que la médiale. Ce valgus est plus marqué que le valgus de la surface distale de la tête (*distal articular metatarsal angle* ou DMAA vrai) de 5° en moyenne (*figure 12.2*).

La base phalangienne est biconcave, à grand axe transversal, encochée à sa partie inférieure, où elle donne attache aux ligaments sésamoïdophalangiens, le médial étant légèrement plus court.



**12.2** La surface sésamoïdienne de M1 présente en moyenne 5° de valgus supplémentaire par rapport à la surface distale articulaire avec P1.

Le berceau fibreux des sésamoïdes peut être considéré comme un ligament glénoïdien, fibrocartilagineux autour des sésamoïdes ; il est en réalité composé de trois strates interpénétrées l'une dans l'autre [25]. Des fibres se croisent transversalement pour enserrer les sésamoïdes.

## Strate capsulaire

Les deux sésamoïdes sont unis sur la ligne médiane par l'épais ligament intersésamoïdien qui forme le toit du tunnel ostéofibreux du flexor hallucis longus (FHL) et reçoit la crista à sa face dorsale articulaire.

De chaque côté, la plaque plantaire, fibrocartilagineuse autour des ossicules puis fibreuse, est prolongée par le ligament suspenseur métatarsosésamoïdien, situé en arrière des ligaments collatéraux métatarsophalangiens.

À la face profonde des ligaments médiaux, un fibrocartilage de type méniscal tendu de l'épicondyle médial à l'angle inféromédial de la base de P1 balaie le condyle médial dans les mouvements.

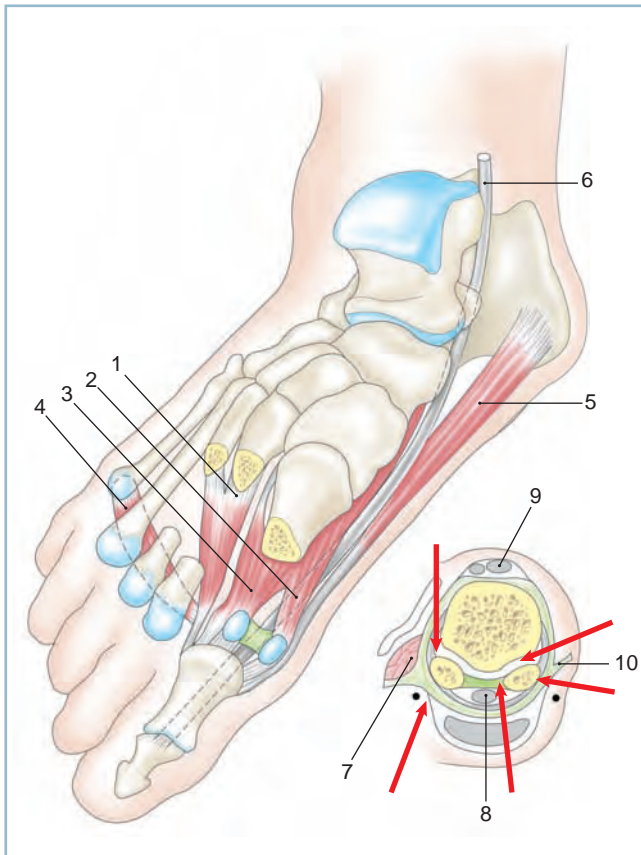
La partie proximale du ligament glénoïdien est plus complexe. À ce niveau, il est plus laxo, formant un cul-de-sac qui se termine par un tissu synovial. Il présente deux cloisons paramédianes soulevées par les insertions métatarsiennes de l'aponévrose plantaire. Cela forme le début du tunnel ostéofibreux du FHL. Les ossicules sont classiquement solidaires des déplacements de P1.

L'étude de radiographies dynamiques en valgus varus de P1 et en flexion plantaire de M1 montre que le sésamoïde médial parcourt plus de distance sous la tête métatarsienne que le sésamoïde latéral, ce dernier ayant tendance à pivoter sur lui-même [23]. « L'APS fait jouer la tête de M1. »

## Strate tendineuse

En ce qui concerne les insertions tendineuses des muscles intrinsèques de l'hallux (*figure 12.3*), pour certains, les sésamoïdes sont





**12.3 Connexions musculaires des os sésamoïdes et des voies d'abord chirurgicales (flèches).**  
 (1) ADD HB oblique, (2) FHB fx. Médial, (3) FHB fx. Latéral, (4) ADD HB transverse, (5) ABD HB, (6) FHL, (7) ADD HB oblique transverse, (8) FHL, (9) EHL, (10) ABD HB.

inclus dans les tendons du flexor hallucis brevis (FHB) et reçoivent des fibres des tendons de l'abducteur hallucis brevis (ABD HB) pour le médial, et les faisceaux transverse et oblique de l'adducteur hallucis brevis (ADD HB) pour le latéral. Ces faisceaux tendineux, qui enserrant les ossicules, se terminent sur les angles de la base de P1 en formant les tendons conjoints médiaux et latéraux, véritables points d'angle de l'APS. Leur lésion ou leur section aura un effet déstabilisateur et sera le plus souvent irréparable.

De chaque côté, on retrouve des fibres venant de l'appareil extenseur. Des fibres vont aussi renforcer l'appareil extenseur, elles sont également issues des faisceaux transverse et oblique de l'ADD HB et de l'ABD HB. Ces dernières peuvent manquer et former alors un système tendineux asymétrique déséquilibré, favorisant le valgus [2].

Par le FHB, les sésamoïdes sont connectés aux cunéiformes latéraux et au cuboïde, ainsi qu'aux tendons du tibialis posterior (TP) et du fibularis longus (FL), ce qui permet le resserrement de l'arche médiotarsienne.

Par l'ABD HB, ils sont connectés au calcaneus et à l'aponévrose plantaire.

Par l'ADD HB, grâce à son faisceau oblique, ils sont connectés au FL, au cuboïde et à l'articulation de Lisfranc latérale. Alors que, par son faisceau transverse, ils sont connectés aux trois dernières articulations métatarsophalangiennes, aux ligaments intermétatarsiens, ainsi qu'à l'aponévrose plantaire.

Le FHL coulisse librement dans son tunnel ostéofibreux, mais agit indirectement sur l'appareil sésamoïdien.

## Strate aponévrotique

Le contingent médial de l'aponévrose plantaire distribue des fibres sagittales au col du premier métatarsien, des fibres sur les côtés des deux sésamoïdes, des fibres transverses qui forment le plancher du tunnel ostéofibreux du FHL.

Il s'insère enfin sur la base de la première phalange. Certaines fibres s'incurvent en avant de la gaine du FHL, formant un compartiment pour le coussinet graisseux prétendineux qui recouvre aussi les deux sésamoïdes. Le ligament intermétatarsien transverse relie le bord latéral du sésamoïde latéral à la deuxième tête métatarsienne et à sa plaque plantaire. Il explique la relative fixité spatiale du sésamoïde par rapport à M2.

## Vascularisation des ossicules

L'apport vasculaire provient de branches plantaires et proximales qui passent au travers des tendons du FHB. Ces branches sont issues de la première artère plantaire métatarsienne, une source distale de moindre importance s'anastomose avec les précédentes. En cas de partition, chaque noyau est vascularisé séparément. La zone intersésamoïdienne et fibrocartilagineuse périphérique et le pont de partition, quand il existe, sont relativement avasculaires.

## BIOMÉCANIQUE DE L'APPAREIL PHALANGOSÉSAMOÏDIEN [18, 25, 35]

Elle est difficile à étudier en dynamique étant donné la fugacité des mouvements et leur petitesse. L'APS semble présenter plusieurs rôles :

- amortir et absorber la charge antéromédiale ;
- protéger le FHL et axer son moment d'action ;
- favoriser peut-être l'action du FHB pour concentrer et renvoyer les contraintes ;
- stabiliser le premier rayon via le mécanisme du treuil de l'aponévrose plantaire, augmentant le rayon de la première tête [22].

Les forces propulsives sous l'hallux augmentent de façon linéaire avec l'accroissement de la vitesse de marche. La surface d'appui décroît au fur et à mesure que l'on va vers le décollement de l'hallux et les pressions augmentent (deuxième pic de pression plantaire) [17].

Les pressions sous la tête métatarsienne augmentent aux faibles vitesses de marche (0,75 à 1,25 m/s), puis diminuent quand la vitesse augmente (2 m/s).

Cela s'explique par la diminution du temps de contact à ce niveau. À hautes vitesses, le pied tend à aller directement de la pose du talon au décollement de l'hallux, zones où les pressions augmentent de façon importante.

Ainsi l'appareil phalangosésamoïdien doit assurer une stabilité parfaite de l'hallux, une rigidification de l'articulation métatarsophalangienne nécessaire au transfert de pivot sur la zone de contact de l'hallux avec le sol (quatrième pivot), et cela, afin que l'action propulsive du FHL soit optimale. Amortissement et transfert d'énergie se réalisent en un temps très bref (< 40 m/s).

Avec la vitesse de marche, l'angle de flexion dorsale de l'hallux augmente. La crista n'est efficace pour centrer et guider la tête métatarsienne que jusqu'à 30° de flexion dorsale [18]. Ainsi, au-delà de 30° de flexion, l'articulation métatarsosésamoïdienne tend

à perdre sa stabilité de forme. Sa stabilité et son verrouillage feront alors appel à des mécanismes de serrage capsuloligamentaires et musculaires [31].

En chaîne cinématique fermée, pendant la marche, la flexion dorsale de l'articulation métatarsophalangienne atteint en moyenne 42°, ce qui est voisin de l'angle de flexion dorsale obtenu de manière active en charge, soit 44° [28]. La mobilité plus importante en chaîne ouverte est vraisemblablement due à la flexion plantaire libre du premier métatarsien permise par l'absence d'appui plantaire.

Le sésamoïde médial est parallèle au sol et dans l'axe de la phalange, il permet l'alignement du FHL et du premier rayon.

L'hallux fixé en appui au sol subit une force réactive qui le contraint en rotation externe (supination) ; le premier métatarsien solidaire du pied verrouillé en inversion, par l'effet treuil de l'aponévrose plantaire, va effectuer une rotation interne (pronation) centrée sur le sésamoïde latéral en même temps qu'il fléchit. Cela permet l'alignement des axes métatarsiens et phalangiens (disparition du valgus physiologique), lesquels concordent alors avec l'axe du FHL. Ce système de contre-rotation permet le serrage ligamentaire par torsion et rigidifie ainsi l'articulation pour effectuer la propulsion sur le point d'appui distal (quatrième pivot en contact avec le sol). Le valgus et la flexion dorsale s'autolimitent grâce au jeu des rotations [23, 25].

Dans la marche, la contrainte en valgus de l'hallux est permanente. Cette action est déstabilisante dans certaines conditions pathologiques soit :

- par le biais d'une insuffisance de flexion plantaire du premier métatarsien liée au déficit du mécanisme d'inversion. Cela survient par exemple en cas de rétraction des muscles gastrocnémiens, puis par insuffisance du muscle tibial postérieur, l'avant-pied poursuivant son mouvement d'abduction, flexion dorsale, avec le reste du pied qui reste plat (figé en éversion) ;

- par le biais d'une instabilité articulaire métatarsophalangienne. Cette instabilité articulaire se produit par :

- distension ligamentaire (suite à l'excès de flexion dorsale M1P1 et/ou de rotation interne en pronation du premier métatarsien, par insuffisance musculaire...),
- fracture de fatigue,
- sésamoïde médial bipartite avec effet d'allongement de la partie médiale de l'APS.

L'articulation métatarso-phalangesésamoïdienne présente deux types de comportement. À partir de l'alignement M1P1, entre 0° de flexion plantaire et 30° de flexion dorsale de la phalange et sans flexion du métatarsien, elle est de type ginglyme ou charnière avec un axe de travail transversal. Mais au-delà de ces 30°, dès que la flexion plantaire du métatarsien survient, elle devient de type diarthrodial avec dorsalisation des axes de travail [30-32, 35, 37].

L'appareil phalangesésamoïdien assure dans un continuum synchronisé quatre temps fonctionnels bien décrits par David et Delagoutte :

- le *temps de suspension* entre le poser du talon et le pied à plat au sol, sorte de phase pendulaire qui va guider le positionnement de l'hallux ;

- le *temps de fixation* de l'appui antéromédial par contraction isométrique des muscles intrinsèques avant la levée du talon et pendant le déploiement des orteils. Dès que le talon se lève, les muscles peuvent inverser leur action et agir sur les éléments d'amont, à partir des sésamoïdes en appui stable au sol. Les contraintes de l'avant-pied sont ainsi réorientées et canalisées, l'énergie est récupérée pour les temps suivants ;

- le *temps de coordination* correspond à plusieurs événements :

- la levée du talon s'accroît, le premier métatarsien plonge en flexion plantaire et se met en charge, la tête pivote et glisse sur les sésamoïdes, ce qui verrouille l'articulation au fur et à mesure de la flexion, tout en orientant les sésamoïdes dans le plan transversal,
- la traction sur l'aponévrose plantaire active le mécanisme du treuil et inverse le pied en creusant l'arche médiale,
- le calcaneus bascule en varus, le talus s'éverse, la médiotarsienne se verrouille, le pied devient rigide ;

- le dernier *temps dit « de catapulte »* : le FHL se tend et propulse le pied comme une catapulte, par l'intermédiaire des sésamoïdes qui poussent la tête métatarsienne en haut et en avant.

La force propulsive dynamique est engendrée par l'énergie potentielle. Celle-ci est transformée en énergie cinétique par la chute du centre de gravité et par l'inertie pendulaire du membre opposé, poussé par l'accélération donnée lors de la propulsion précédente. Cette force propulsive pourra être facilement amplifiée par l'action du fléchisseur propre de l'hallux (FHL). Ce tendon passe dans un tunnel ostéofibreux entre les deux sésamoïdes ; il est actif électromyographiquement de 15 à 50 % du cycle de marche. Cette période correspond à la phase de simple support monopodal qui englobe les phases de pied à plat (15 à 40 %) et de décollement du talon (40 à 50 %). Les phases diffèrent légèrement chez les Anglo-Saxons avec le *mid stance* (10 à 30 %) et le *terminal stance* (30 à 50 %). Le FHL se contracte en même temps que les muscles de la loge postérieure et les muscles péroniers latéraux, ce qui aboutit au deuxième pic de pression. Quatre-vingt-cinq pour cent de l'énergie générée lors du cycle de marche sont produits entre 30 à 50 % du cycle. C'est aussi une phase d'accélération pour régler la longueur du pas. Le FHL travaille ensuite en course excentrique, tel un élastique de catapulte. Ainsi, lors de la phase suivante de décollement des orteils et de l'hallux (*toe off* ou *lift off*), seuls les muscles intrinsèques indiquent une activité électrique, qui cesse dès que le pied a décollé. Cela montre la complexité du réglage fin que doit avoir l'APS pour stabiliser l'appui.

Il existe des variations dans l'activité électrique des muscles en raison des variétés individuelles des stratégies neuromusculaires durant la marche [38].

## EXAMEN DES SÉSAMOÏDES

### Examen clinique

L'examen clinique, en plus des standards communs à l'examen orthopédique, s'efforcera de mettre en évidence la souffrance sésamoïdienne et d'orienter les recherches étiologiques ainsi que les examens paracliniques.

L'*interrogatoire* essaye de préciser l'accident initial, le début des symptômes et leur évolution. Souvent le facteur déclenchant est banal (mauvaise réception, marche plus prolongée, choc sur un obstacle, départ ou élan douloureux) et il a pu être oublié.

Il faudra rechercher une *modification du rythme* dans l'activité, une baisse de la performance chez le sportif traduisant des processus de compensation défectueux. Il faudra également rechercher une impossibilité d'accélérer le pas, de marcher vite, de sauter, de monter ou descendre efficacement les escaliers, de marcher en terrain accidenté, en descente, en devers (pied aval à la phase propulsive).

L'examen clinique, toujours comparatif avec le côté opposé, s'efforcera de rechercher des signes locaux de souffrance mais aussi des facteurs étiologiques

Localement, il faudra rechercher des *points douloureux exquis*, aussi bien en flexion dorsale qui met la sangle en tension qu'en flexion plantaire qui la détend ; dans cette position, et bien que difficile à trouver, on essaiera de mettre en évidence un *rabot métatarsosésamoïdien*. Un *signe de pseudo-Tinel* pourra être provoqué sur le trajet des nerfs collatéraux plantaires, lesquels sont parfois accolés aux flancs des sésamoïdes. Une augmentation de volume des ossicules, de l'épaisseur articulaire globale traduira une souffrance des tissus.

La recherche de callosités, en particulier sous les sésamoïdes, d'une hypermobilité cutanée, d'une cicatrice (corps étrangers), d'un gonflement des parties molles, d'une bursite, d'un épanchement articulaire (comparer l'épaisseur des zones articulaires droite et gauche), complètera l'examen.

L'étude comparative des *mobilités articulaires actives et passives*, se fera au niveau de l'hallux bien sûr, mais aussi des articulations d'amont. De même, la recherche d'une rétraction de l'aponévrose plantaire, des muscles gastrocnémiens, des muscles ischio-jambiers, tout comme le dépistage d'une hyperlaxité ligamentaire fera partie de l'examen.

L'étude du *morphotype du pied* est indispensable (pied creux, creux antéromédial, hyperpronation, déformation en valgus...), mais aussi l'étude du morphotype des membres inférieurs, ainsi que la recherche d'une inégalité de longueur.

L'*examen debout* juge de la posture, de l'attitude de l'hallux et de sa force d'appui, de la possibilité de se relever et de marcher sur les pointes, de la prise d'appui ou non sur la zone sésamoïdienne dans l'accroupissement.

La recherche d'un *calcanéus adynamique* restant en valgus lors de la montée sur pointe peut traduire l'existence d'une synostose tarsienne. En effet, le blocage de l'arrière-pied entraîne l'augmentation des charges sur l'appui antéromédial.

L'observation de la marche et des demi-tours permettra de mettre en évidence une boiterie d'esquive, de compensation, ou d'autre origine pouvant être aussi une étiologie de la souffrance sésamoïdienne

Il conviendra de rechercher un contexte inflammatoire, une maladie générale (métabolique, diabète...).

## Examens paracliniques

### Radiographie standard

C'est l'examen complémentaire indispensable de la clinique. Il doit être pratiqué de façon comparative avec trois incidences :

- dorsoplantaire (avec rayon oblique 10° à 15°) ;
- profil en charge ;
- axiale.

Au besoin, des clichés complémentaires avec rayons mous ou des incidences obliques pour le sésamoïde latéral complètent l'étude radiologique.

Un examen radiographique normal peut méconnaître une fracture de fatigue ou une ostéonécrose aux stades de début.

### Scintigraphie

C'est un examen sensible pour l'ensemble de la pathologie sésamoïdienne, sauf en cas de pseudarthrose (visible à la radiographie) et d'ostéonécrose au début.

### Scanner

Le scanner est irremplaçable pour l'analyse de la structure osseuse, et il est particulièrement indiqué si l'on suspecte une ostéonécrose au début, quand radiographie et scintigraphie sont négatives.

### IRM

Elle pourra révéler une ostéonécrose et sera utile dans un contexte infectieux (hyposignal osseux en séquence pondérée T1 et rehaussement après gadolinium) mais aussi dans un contexte inflammatoire, ainsi que dans la pathologie articulaire.

### Examens biologiques

Ils seront demandés en fonction du contexte clinique.

### Étude des pressions plantaires

Elle montrera une perturbation de leur distribution à la phase finale de la phase portante du pas.

## PATHOLOGIE TRAUMATIQUE

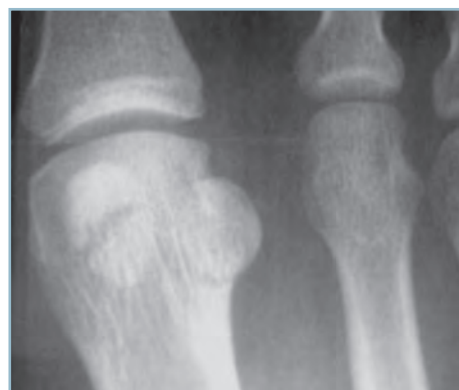Elle est variée et de diagnostic parfois difficile.

### Traumatismes aigus [8, 15, 20, 33]

Ce sont des lésions classiquement rares, de diagnostic en règle générale facile, car le contexte est bruyant (arts martiaux, football américain, danse pieds nus), souvent après un traumatisme direct violent, une chute d'un lieu élevé.

Le sésamoïde médial est le plus exposé et le plus fréquemment atteint (*figure 12.4*).

La fracture du sésamoïde peut être non déplacée ou déplacée ; il s'agit alors d'une fracture articulaire associée à des lésions des parties molles. Il peut s'agir d'une fracture complexe multifragmentaire, après chute ou mauvaise réception. Elle peut s'observer aussi sur le sésamoïde latéral.



**12.4** Fracture non déplacée du sésamoïde médial.

### Fractures non déplacées

L'attitude thérapeutique est en règle orthopédique conservatrice, avec décharge les premiers jours. Dans un premier temps,



on réalise un strapping en rectitude de l'hallux. Quand la douleur aiguë a disparu, un positionnement en flexion avec semelle ou orthèse, ou botte de protection sera prescrit, 6 à 8 semaines ou plus en fonction de l'évolution. L'appui talonnier peut être autorisé avec des cannes dès le 15<sup>e</sup> jour. Une évolution vers la pseudarthrose est toujours à craindre.

## Fracture déplacée

En cas de fracture déplacée avec écart inter-fragmentaire, des lésions associées des parties molles sont à craindre (des clichés dynamiques en flexion dorsale sous anesthésie locorégionale pouvant être discutés). Le traitement par brochage phalango-métatarsien en légère flexion avec décharge est une solution efficace si les parties molles capsuloligamentaires ne sont pas déchirées.

Dans les cas d'hyperflexion dorsale appuyée (*turf toe*), on peut voir divers types de lésions capsuloligamentaires isolées ou associées à des fractures :

- lésion du ligament intersésamoïdien avec écartement anormal des sésamoïdes (clichés comparatifs) ;
- lésion du plan capsulaire postérieur avec luxation dorsale des sésamoïdes, en général irréductible ;
- lésion du plan capsulaire antérieur ;
- lésion complexe du plan capsulaire avec fractures.

En général, la reconstruction anatomique chirurgicale est préférée à l'excision des fragments fracturés. La récupération demandera six mois à un an.

## Fractures passées inaperçues, négligées

Dans ces cas, la fracture est laissée à son évolution spontanée ; la tolérance à la douleur du sujet influe certainement sur son devenir.

La consolidation spontanée peut être remplacée par une évolution vers la pseudarthrose ou la nécrose osseuse, avec arthrose secondaire. Le problème du diagnostic différentiel se posera avec un sésamoïde bi- ou multipartite (radiologiquement stable dans le temps), ou bien avec une ostéonécrose.

La modification des images dans le temps est importante.

La scintigraphie, le scanner et l'IRM peuvent être utiles à ce moment-là, ainsi que la mesure de la taille du sésamoïde par l'addition de la taille des fragments (le bipartite est plus long) [27].

Le traitement est difficile. Si le traitement conservateur – avec strapping en légère flexion, cuvette de décharge sésamoïdienne – échoue après six mois, l'ablation chirurgicale des fragments ou du sésamoïde concerné est discutée. Le brochage métatarsophalangien peut être proposé. En cas de pseudarthrose douloureuse, un traitement chirurgical par greffe osseuse et brochage métatarsophalangien peut également être envisagé.

## Fracture de fatigue ou stress fracture [12, 33, 36]

Elle peut être de début aigu ou insidieux ; l'appui antéromédial devient douloureux. Elle survient dans un contexte d'activités répétitives et de surcharge (coureur de fond, danseur, marcheurs rapides, sauts, football...). Un morphotype favorisant les hyperpressions sur l'appui antéromédial doit être recherché. Si elle n'est pas traitée, elle peut évoluer vers une nécrose. On n'assiste jamais à une consolidation radiologique [10].

Dans ce contexte de traumatismes répétés chez l'adulte jeune et l'adolescent, un tableau de douleur à l'appui est retrouvé avec tuméfaction locale et de bursite, parfois avec douleur exquise sous le sésamoïde. Des lésions de chondromalacie, comme au niveau de la rotule, ont été constatées. La radiographie est en général normale. Le traitement est en règle conservateur [7].

## PATHOLOGIE NÉCROTIQUE

- OSTÉONÉCROSE
- OSTÉOCHONDRITE [9, 14]

Son étiologie est imprécise, avec troubles vasculaires osseux. Elle est très rare.

Classiquement, elle survient sur le sésamoïde latéral de l'adolescente sportive qui souffre et esquive l'appui antéro-médial ; elle diminue avec le repos.

La radiographie et le scanner, au besoin, montrent des remaniements osseux caractéristiques ayant pour substratum anatomique des lésions de nécrose osseuse de reconstruction ostéoïde et chondroïde, des inclusions graisseuses et fibreuses. Le tout donne un aspect tigré de l'os, avec parfois un aplatissement (qui correspond à une fracture par effondrement) ; toutefois, les signes radiologiques peuvent ne pas apparaître avant neuf mois à un an. Le traitement est conservateur, avec décharge et antalgiques, anti-inflammatoires, physiothérapie, puis semelle. L'exérèse chirurgicale doit être le dernier recours.

Cette ostéonécrose peut se voir aussi chez l'adulte après un surmenage de la région sésamoïdienne, parfois d'apparition brutale, pseudogoutteuse, avec douleurs nocturnes au début et hyperesthésie. Elle peut toucher aussi bien le sésamoïde médial.

Les aspects radiologiques ont été à l'origine de plusieurs appellations diagnostiques comme « maladie typique des sésamoïdes », « sésamoïdite », « ostéomalacie », « ostéite fibreuse », « ostéopathie nécrotique juvénile », « ostéite traumatique », « maladie de Köhler ou de Schlatter des sésamoïdes », « insuffisance sésamoïdienne », « ostéochondrite » et « ostéochondropathie » [19].

## PATHOLOGIE ARTHROSIQUE

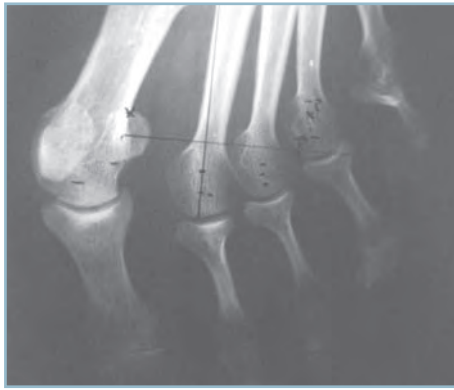
C'est la pathologie la plus fréquente et elle est en général bien tolérée. Elle peut être limitée à un seul, ou bien intéresser les deux sésamoïdes. En général, le médial est le plus touché. L'arthrose fait suite à des atteintes traumatiques ou microtraumatiques.

Elle est responsable d'une hypertrophie sésamoïdienne (*figure 12.5*) parfois gênante pour le chaussage, car elle augmente l'épaisseur de la partie antéromédiale du pied. Elle peut être aussi responsable d'un durillon d'appui douloureux. Les réactions inflammatoires articulaires sont rares. Lorsque les mesures conservatrices (semelles avec cuvette de décharge plus substances antalgiques, anti-inflammatoires, physiothérapie) ont échoué, le traitement chirurgical se discute entre l'ablation de l'ossicule ou mieux, le désépaississement dont les suites sont en règle simples.

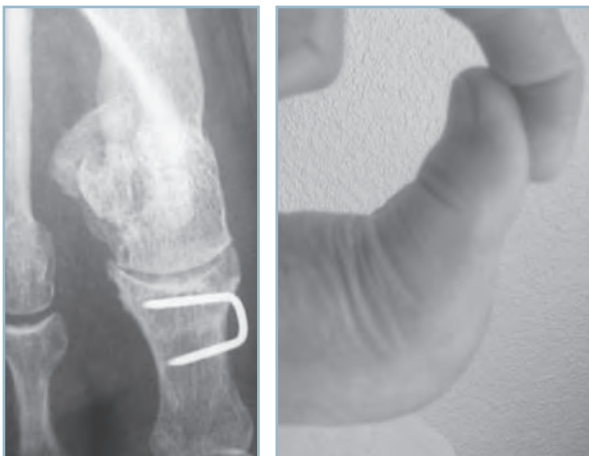
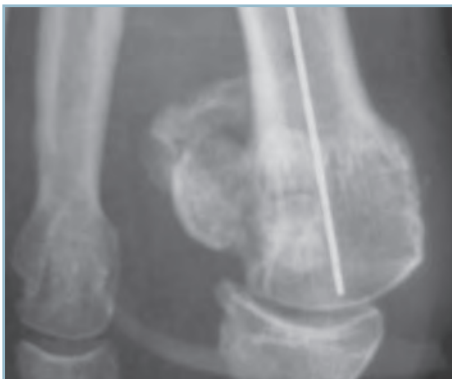Souvent, cette arthrose est associée à une pathologie de l'ensemble de l'articulation métatarso-phalango-sésamoïdienne.

Avec un hallux valgus, l'instabilité articulaire tridimensionnelle est responsable d'une subluxation de la tête métatarsienne en dedans





**12.5** Hypertrophie du sésamoïde médial.



**12.6** Ostéophytose du sésamoïde latéral.

avec distension progressive du plan ligamentaire médial. En fonction de la résistance des parties molles, une morpho-adaptation ostéo-articulaire peut se développer, avec réactions ostéophytiques du compartiment métatarsosésamoïdien latéral (*figure 12.6*) et métatarsophalangien dans la zone supérolatérale. Ils peuvent être responsables d'une irréductibilité, posant alors le problème de leur exérèse.

Il convient d'être méfiant sur le principe de la correction systématique du DMAA (*Distal Metatarsal Articular Angle*) par la rotation en adduction de la tête dans un plan horizontal. En effet, cela peut entraîner une déviation de l'axe de la crista vers l'arrière et le dehors, et si elle n'est pas totalement érodée, être responsable d'une arthrose douloureuse iatrogène avec raideur de l'hallux [6].

En dehors de l'érosion classique de la crista, on observe des lésions cartilagineuses métatarsosésamoïdiennes dans plus de 50 % des cas, ce qui est certainement responsable de raideur postopératoire et de douleurs [4]. En cas de chirurgie articulaire conservatrice, l'exérèse d'un sésamoïde latéral hypertrophique peut se discuter s'il gêne la réduction de la tête métatarsienne.

Avec l'hallux rigidus, la conjonction du défaut de flexion plantaire du premier métatarsien (*metatarsus elevatus*) et de la flexion plantaire de l'hallux aboutit à l'immobilité des sésamoïdes, avec altération des centres instantanés de rotation et de la mécanique articulaire. Avec l'évolution, on assistera à l'hypertrophie des sésamoïdes (stade II d'hallux limitus), puis surviendront l'ostéopénie et l'ostéophytose (stades III et IV), en même temps que la dégénérescence ankylosante de l'articulation [31].

## PATHOLOGIE SÉSAMOÏDIENNE ASSOCIÉE À UNE MALADIE SYSTÉMIQUE

### Rhumatismes inflammatoires

Comme la polyarthrite rhumatoïde, les sésamoïdes sont touchés dans le cadre de l'atteinte de l'articulation métatarso-phalangosésamoïdienne, dont le traitement fait classiquement appel à l'arthrodèse. La bursite sous-sésamoïdienne est souvent importante et devra être traitée.

Dans les spondylarthropathies, les sésamoïdes sont concernés dans le cadre de l'atteinte de l'avant-pied (20 à 60 % des cas). Cela survient dans 20 à 30 % des spondylarthrites ankylosantes et dans 80 % des rhumatismes psoriasiques. La clinique est évocatrice en cas de talalgie associée, lorsque l'atteinte de l'avant-pied est inaugurale. Les atteintes sésamoïdiennes sont souvent de type exubérant.

### Affections microcristallines

La maladie goutteuse dans sa forme aiguë ou chronique est, respectivement, cliniquement spectaculaire ou bien beaucoup moins bruyante, à caractère radiologique exubérant, et il convient alors de savoir y penser.

Parfois, l'atteinte sésamoïdienne peut être isolée, d'aspect pseudogoutteux chez un sujet jeune (30 à 40 ans) ; une maladie des calcifications multiples est alors évoquée. Chez un sujet de la sixième décennie, on évoque plus volontiers une chondrocalcinose pouvant conduire à la chirurgie d'exérèse.

### Pathologie infectieuse

L'ostéomyélite par greffe hémotogène est actuellement très rare dans sa forme aiguë ; elle survient plus volontiers chez l'enfant et l'adulte jeune. L'infection chronique peut se voir après une inoculation par piqûre, mais plus fréquemment, elle est associée à un mal perforant plantaire dans le cadre de la maladie diabétique.

Elle doit être différenciée de l'atteinte neurotrophique du pied de Charcot. Dans ce cas, la destruction sésamoïdienne est concomitante de l'atteinte métatarsophalangienne par dislocation, elle est associée en règle avec des atteintes des articula-

tions de voisinage. Il n'y a pas, en général, de mal perforant associé.

Des germes spécifiques peuvent aussi être en cause, comme le bacille tuberculeux ou le bacille de Hansen de la lèpre, avec lyse osseuse et mal perforant plantaire. Ces infections sont traitées par les antibiotiques appropriés et la décharge de l'avant-pied. On assiste en règle à la reminéralisation osseuse. Parfois, le débridement chirurgical sera nécessaire, avec ablation de séquestres.

## Pathologie rare

L'algodystrophie isolée des sésamoïdes guérit en général en un ou deux ans. Il faudra toujours rechercher une cause de surcharge de l'appui antéromédial et la traiter.

Les tumeurs peuvent être primitives, exceptionnelles (xanthoma-teuse) [19] ou bien secondaires, métastatiques.

## Traitement chirurgical

Il comporte quatre dangers :

- Exérèse des deux sésamoïdes ;
- Section d'un ou deux tendons conjoints, entraînant la griffe de l'hallux (*figure 12.7*) ;
- Lésion des nerfs plantaires collatéraux ;
- Voie d'abord plantaire, de principe pour le sésamoïde latéral, bien que certains auteurs préconisent cet abord.

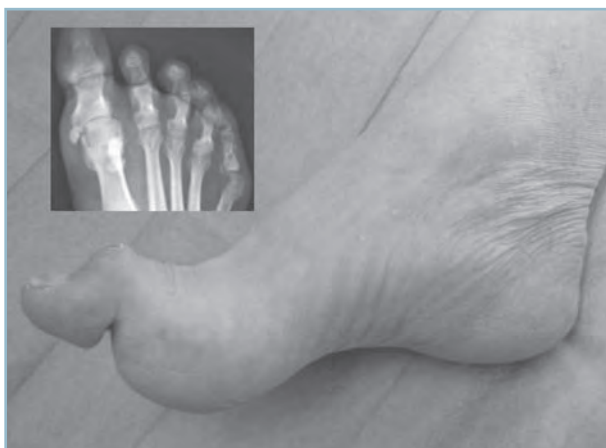### Voies d'abord

Plusieurs accès sont possibles, ils sont exposés dans la *figure 12.3*.

### Voie transarticulaire

On peut facilement agir sur les sésamoïdes par l'ouverture articulaire capsuloligamentaire médiale, cela dans le cadre d'une chirurgie pour hallux valgus ou rigidus, pour pratiquer l'ablation de corps étrangers, ou bien pour arthrolyser l'espace articulaire.

Si l'on réalise une arthrodèse, l'avivement métatarsosésamoïdien permet de favoriser la fusion et de désépaissir, afin de réduire ainsi le volume ostéo-articulaire en cas d'hypertrophie [26]. Cela permet d'améliorer l'appui, la marche pieds nus et le chaussage.



**12.7** Griffe iatrogène par section des tendons conjoints (*cook-up deformity*).

### Voie médiale

Elle permet l'abord du sésamoïde médial ; il faut éviter de léser le nerf digital collatéral médial plantaire qui court le long de son flanc latéral. En cas de difficultés de repérage, on peut le chercher proximale à la jonction myotendineuse de l'ABD-HB, et ensuite le suivre. On réalise soit une excision de l'ossicule, soit un désépaississement.

### Voie d'abord du sésamoïde latéral

Elle n'a pas fait encore l'objet d'un consensus.

Lorsque le sésamoïde est en position anatomique, il est presque impossible de l'enlever par voie dorsale commissurale [21]. En revanche, lorsqu'il est subluxé cela devient réalisable après repérage du tendon de l'adducteur oblique, tout en respectant celui-ci.

L'autre possibilité est la voie plantaire, avec deux modalités soit :

- en dehors du coussinet plantaire ; le pédicule vasculonerveux est le premier obstacle rencontré avant le ligament intermétatarsien. C'est la voie la plus dangereuse pour la vascularisation du sésamoïde restant ;
- à travers le coussinet plantaire et le ligament intersésamoïdien après avoir récliné le FHL, une fois sa coulisse ouverte. Le sésamoïde médial peut aussi être réséqué par cet abord.

L'abord plantaire est redouté pour ses risques de cicatrice douloureuse hyperkératosique. Ce risque peut être minimisé si l'on évite d'inciser le pli de flexion métatarsophalangien et en étant peu délabrant. En même temps, on prend un soin particulier pour affronter les berges cutanées sans serrage excessif des sutures. Il faut éviter l'appui pendant quatre semaines et protéger la reprise de l'appui quelques jours [5].

### Voie arthroscopique

Elle est utile lorsque l'articulation n'est pas trop serrée, pour l'exérèse de corps étrangers cartilagineux ou ostéocartilagineux.

Après avoir gonflé l'articulation, on repère à l'aiguille la porte d'entrée antéromédiale. L'arthroscope sera introduit après avoir fait une moucheture à la lame de 15 ou de 11 mm ; une contre-voie d'abord postéromédial de travail sera réalisée [11].

## Technique chirurgicale

### Sésamoïdectomie

Elle s'adresse aux lésions douloureuses chroniques, résistantes au traitement médical, et aux échecs des autres techniques chirurgicales, lorsque l'articulation métatarsophalangienne est en bon état et axée.

C'est l'intervention la plus ancienne et la plus pratiquée. Elle peut être partielle, et dans ce cas elle n'affaiblit pas le moment d'action du FHL, mais elle risque de ne pas traiter complètement la pathologie.

Elle est donc de préférence totale, effectuée en sous-périosté ; l'ossicule est confié à l'anatomopathologiste pour préciser le diagnostic.

La plupart de ses complications – déviations de l'hallux, griffe de l'hallux, perte de force d'appui, métatarsalgies latérales, nécrose du sésamoïde restant – sont souvent en rapport avec des lésions non réparées de l'enveloppe fibreuse des ossicules.

Il faut éviter de rompre la continuité de l'appareil glénoïdien et surtout des tendons conjoints ; un faufilage en bourse des terminaisons tendineuses évite toute distension. Au besoin, il faut s'appuyer sur le FHL ou le court fléchisseur opposé. À l'extrême, on

pratique une augmentation à l'aide de la capsule, ou mieux, du tendon de l'ABD-HB.

Cette exérèse ne doit porter que sur le sésamoïde atteint.

### Désépaississement

Il s'adresse aux hypertrophies douloureuses, compliquées ou non d'hyperkératose et/ou de bursite.

Dans ce dernier cas, deux écueils sont à éviter : la pénétration articulaire et la lésion du FHL.

On peut gonfler l'articulation au sérum, repérer le plan de coupe en étant parallèle à une aiguille glissée à la face dorsale articulaire du sésamoïde. La coupe passe entre les strates capsulaire et tendineuse.

Soit une section simple suffit (0,8 mm), soit l'exérèse d'une tranche osseuse de 1 à 2 mm est nécessaire, selon le cas ; lorsque les deux fragments sont mobiles, il suffit de refermer le surtout fibreux ; le patient peut marcher le lendemain sous couvert d'une semelle plâtrée moulée pour une à deux semaines [24].

On peut aussi réséquer la face plantaire du sésamoïde si elle est proéminente en regard du durillon (*planing* ou *shaving*) [7]. Cela risque d'affaiblir le mécanisme du treuil, si l'aponévrose plantaire est lésée de façon extensive.

### Brochage chirurgical

Il s'adresse aux pseudarthroses douloureuses, aux fractures de fatigue. Il est pratiqué sous contrôle radioscopique par deux broches de Kirchner croisées de diamètre 1,2 à 1,5 mm pour éviter leur rupture. L'articulation métatarsophalangienne est positionnée en légère flexion. Cette pratique évite la tension dans l'appareil sésamoïdien et assure son immobilisation, ainsi que sa décharge totale.

### Ostéosynthèse

Utilisée pour certaines fractures déplacées, donc avec lésions capsuloligamentaires, elle est de réalisation difficile et a l'inconvénient de laisser du matériel.

### Curetage avec autogreffe

Il a pu être proposé dans le traitement des pseudarthroses.

### Remplacement prothétique

Il demeure exceptionnel, la prothèse fiable restant toujours à inventer.

### Interventions à distance

L'ostéotomie de relèvement du premier métatarsien type BRT [1], par exemple, peut traiter un excès de pente de M1.

### Arthrodèse

Si l'arthrodèse partielle a pu être pratiquée, elle est à abandonner car elle est très aléatoire dans ses résultats [34]. L'arthrodèse est en règle couplée à une arthrodèse de toute l'articulation, en général dans le cadre d'une pathologie articulaire globale (hallux rigidus stades 3 et 4, hallux valgus arthrosique, atteinte rhumatoïde...).

## CONCLUSION

Les os sésamoïdes font partie de l'APS qui sert de réceptacle pour la première tête métatarsienne. À côté, son rôle amortisseur,

son jeu puissant et précis est indispensable à l'action propulsive de l'hallux. Le FHL qui traverse l'appareil sésamoïdien est le moteur de la performance, actionneur du quatrième pivot hallux/sol. Toute atteinte du mécanisme métatarso-phalangosésamoïdien, à côté des phénomènes douloureux qu'elle peut entraîner, prive en outre le patient d'une partie importante de son potentiel moteur (accélération, marche rapide, course, sprint, saut, réception). C'est une région de hautes contraintes, particulièrement soumise aux traumatismes de toutes sortes ; elle peut aussi subir les atteintes d'une maladie systémique ou infectieuse.

Les moyens paracliniques de diagnostic sont en général efficaces pour en caractériser l'atteinte.

Si le traitement médical conservateur est relativement bien codifié et connu, le traitement chirurgical pose toujours des problèmes d'indication et de technique.

Le sésamoïde latéral, par sa relative fixité anatomique par rapport au deuxième métatarsien, fait office de pierre angulaire dans l'architecture de l'avant-pied ainsi que pour la reconstruction des avants-pieds pathologiques (en cas d'agénésie il faudra considérer son emplacement sous la fossette latérale de la première tête métatarsienne) (cf. chapitre 2).

## Bibliographie

- [1] Barouk LS. *Fore foot reconstruction*. Paris : Springer Verlag ; 2003.
- [2] Berger J. Réflexion à propos du traitement de l'hallux valgus de l'enfant et de l'opération de Mc Bride. *Eur J Orthop Surg Traumatol* 1991 ; 1 : 34-9.
- [3] Bonnel F, Canovas F, Dusserre F, Delagoutte JP. Sangle métatarso-sésamoïdienne et hallux valgus. In : 16<sup>e</sup> Cours internationaux de pathologie de techniques chirurgicales et de techniques de rééducation. Montpellier : 3-5 juin 1999.
- [4] Bonnel F, Largey A, Faline A, Roussane Y. Lésions dégénératives de l'articulation métatarso-sésamoïdienne dans le cadre de la correction des hallux valgus (étude prospective continue à propos de 18 cas). Communication particulière. Réunion annuelle de l'AFCP. Paris : 12 novembre 2003.
- [5] Bouché R, Heit E. Review surgical approaches for hallux sesamoid excision. *J Foot Ankle Surg* 2002 ; 41 : 158-65.
- [6] Breslauer CL, Cohen M. Effect of proximal articular set angle-correcting osteotomies on the hallux sesamoid apparatus : a cadaveric and radiographic investigation. *J Foot Ankle Surg* 2001 ; 40 : 366-73.
- [7] Caughlin MJ. Sesamoid pain. Courses and surgical treatment. Instructional course lectures. *AOFAS* 1990 ; XXXIX : 23-35.
- [8] Coker TP. Sports injury to the foot and ankle. In : Jhass MH. *Disorders of the foot and ankle*. 2<sup>nd</sup> ed. Philadelphia : WB Saunders ; 1991, 86 : 2415-45.
- [9] Daum B. Pathologie sésamoïdienne. Os sésamoïdes métatarso-phalangiens de l'hallux. In : Bouisset M. ed. *Pathologie ostéo-articulaire du pied et de la cheville*. Paris : Springer Verlag France : 2000, chap. 25.
- [10] Delabareyre H, Rodineau J, Rolland E. Les fractures de fatigue du pied. *X<sup>e</sup> Journées médicales nationales de médecine et traumatologie du tennis*. Monaco : 22 avril 2000.
- [11] Diebold P. Approche chirurgicale des sésamoïdes. 16<sup>e</sup> Cours internationaux de pathologie de techniques chirurgicales et de techniques de rééducation. Montpellier : 3-5 juin 1999.
- [12] Eisele SA, Sammarco GJ. Fatigue fracture of the foot and ankle in athletes. *J Bone Joint Surg* 1993 ; 75-A : 290-98.
- [13] Flaiser F, Leroux JL. La pathologie sésamoïdienne en milieu rhumatologique. 16<sup>e</sup> Cours internationaux de pathologie de techniques chirurgicales et de techniques de rééducation. Montpellier : 3-5 juin 1999.
- [14] Fleischli J, Cheluitte E. Avascular necrosis of the hallux sesamoid. *J Foot Ankle Surg* 1995 ; 34 : 358-65.
- [15] Galois L, Pfeffer F, Traversari R, Mainard D, Delagoutte JP. Fractures et luxation des sésamoïdes de l'hallux. *Méd Chir Pied* 2001 ; 17 : 147-51.
- [16] Golberg I, Nathan H. Anatomy and pathology of the sesamoid bones of the hand compared to the foot. *Int Orthop* 1987 ; 11 : 141-48.
- [17] Golcher A, Nataf E. Podologie du sport. Paris : Masson ; 2002, 136-9.
- [18] Giannini F, Catani. Biomechanics of the fore foot. In : Valtin B. ed. *The fore foot surgery*. Paris : Expansion scientifique française ; 1996, 20-3.
- [19] Helal B. The great toe sesamoid bones. *Clin Orthop* 1981 ; 157 : 82-7.
- [20] Isefuku S, Hatori M, Kurata Y. Traumatic dislocation of the first métatarso-joint with tibial sesamoid fracture : a case report. *Foot Ankle Int* 2004 ; 25 : 674-7.
- [21] Jhass MH. The sesamoid of the hallux. *Clin Orthop* 1981 ; 157 : 88-97.

- [22] Lombardi M, Silhanek AD, Connolly F, Gdennis LN. The effect of first metatarsophalangeal joint arthrodesis on the first ray and the medial longitudinal arch : a radiographic study. *J Foot Ankle Surg* 2002 ; 41 : 96-103.
- [23] Maestro M, Augoyard M, Barouk L, Benichou M, Peyrot J, Ragusa M, et al. Biomécanique et repères radiologiques du sésamoïde latéral par rapport à la palette métatarsienne. *Méd Chir Pied* 1995 ; 3 : 145-54.
- [24] Maestro M. Le désépaississement sésamoïdien médial du gros orteil. AFCP. Journées de printemps. Lyon : 7-8 mai 1999.
- [25] Maestro M. Biomécanique des sésamoïdes du gros orteil. AFCP. Journées de printemps. Lyon : 7-8 mai 1999.
- [26] Maestro M, Augoyard M, Peyrot J, Valtin B, Ragusa M, Benichou M, Barouk LS. Arthrodeuse de la 1<sup>re</sup> articulation métatarsophalangienne. Ostéosynthèse au titane pur t40. *Méd Chir Pied* 1997 ; 1 : 41-9.
- [27] Myerson M. Injuries of the fore foot and toes. In : Jahss MH, ed. *Disorders of foot and ankle*. 2<sup>nd</sup> ed. Philadelphia : WB Saunders Company ; 1991, 2263-5.
- [28] Nawoczinski D, Baumhauer J, Umberger BR. Relationship between clinical measurements and motion of the first metatarsophalangeal joint during gait. *J Bone Joint Surg* 1999 ; 81-A : 370-6.
- [29] Rosenbaum de Britto S. The first metatarso-sesamoid joint. *Int Orthop SICOT* 1982 ; 6 : 61-7.
- [30] Rush SM, Christensen JC, Johnson HC. Biomechanics of the first ray. Part II. Metatarsus primus varus as a cause of hyper mobility. A three dimensional kinematic analysis in a cadaver model. *J Foot Ankle Surg* 2000 ; 39 : 68-77.
- [31] Roukis TS, Jacob M, Dawson D, Erdmann BB, Ringstrom JB. A prospective comparison of clinical, radiographic and intraoperative feature of hallux rigidus. *J Foot Ankle Surg* 2002 ; 41 : 76-95.
- [32] Sarrafian SK. Anatomy of the foot and ankle. 2<sup>nd</sup> ed. Philadelphia : Lippincott ; 1993.
- [33] Sammarco J. The foot and ankle in dance. In : Jahss MH, ed. *Disorders of foot and ankle*. 2<sup>nd</sup> ed. Philadelphia : WB Saunders Company ; 1991, chap. 89.
- [34] Siorpaes R. [Communication personnelle]. 5<sup>th</sup> International Meeting of the Austrian Foot Society ; 2003 March 30<sup>th</sup> to april 3<sup>rd</sup>.
- [35] Shereff MJ, Bejjani FS, Kummer FJ. Kinematics of the first metatarsophalangeal joint. *J Bone Joint Surg* 1986 ; 68 : 392.
- [36] Viladot A. Stress fracture in the foot. *J Foot Ankle Surg* 1998 ; 4 : 3-11.
- [37] Weil LS. Bi partite tibial sesamoid and hallux abducto valgus deformity. A previously inreported correlation. *J Foot Ankle Surg* 1992 ; 31 : 14-111.
- [38] Wyss C. Fonctionnel electromyography of the foot. EFAS ; Paris : 23-25 octobre 1997.





# Métatarsalgies latérales, pathologie du cinquième rayon : traitements chirurgicaux

G. ABI RAAD, TH. LEEMRIJSE, O. JARDÉ, E. TOULLEC,  
P. DIEBOLD, M. MAESTRO, P. MALDAGUE

<b>Introduction</b> .....	192		
<b>Ostéotomie basale des métatarsiens latéraux</b>			
Généralités.....	192		
Historique .....	193		
Physiopathologie.....	193		
Possibilité thérapeutique.....	194		
Technique chirurgicale.....	194		
Indication thérapeutique .....	196		
Complications – résultats .....	196		
Conclusion.....	197		
<b>Ostéotomie distale</b>			
Généralités.....	197		
Technique chirurgicale.....	198		
Résultats.....	202		
Reprise des échecs de l'ostéotomie de Weil .....	204		
Autres ostéotomies .....	205		
Discussion.....	207		
Conclusion.....	207		
<b>Pathologie du cinquième rayon</b>			
Durillon du cinquième orteil.....	208		
Cor interdigital ou œil de perdrix .....	209		
Quintus varus supradductus .....	210		
<i>Tailor's bunion</i> ou bunionette.....	212		
Fracture de stress du cinquième métatarsien.....	214		
Pathologies atypiques.....	216		
Conclusion.....	216		
<b>Implants en silicone monobloc dans le remplacement des articulations métatarsophalangiennes latérales</b>			
Physiopathologie.....	216		
		Indication thérapeutique .....	217
		Technique chirurgicale.....	217
		Indication et contre-indication .....	218
		Discussion.....	218
		Conclusion.....	221
		<b>Chirurgie de la plaque plantaire</b>	
		Généralités et classification.....	222
		Rappel anatomique.....	222
		Diagnostic .....	222
		Indication thérapeutique .....	223
		Technique chirurgicale.....	223
		Discussion.....	234
		Conclusion.....	234

## INTRODUCTION

G. ABI RAAD, O. JARDÉ, TH. LEEMRIJSE

Les métatarsalgies sont des douleurs situées au niveau de l'avant-pied. Il s'agit donc d'un symptôme qui nécessite une démarche diagnostique rigoureuse.

On peut classer les métatarsalgies en fonction de leur étiologie ou en fonction de leur localisation. Les métatarsalgies globales intéressent l'ensemble des métatarsiens et se retrouvent principalement dans le cadre des pieds creux antérieurs. Les métatarsalgies localisées peuvent être démembrées en fonction de leur site anatomique [1].

Les métatarsalgies médiales sont principalement dues à une pathologie du 1<sup>er</sup> rayon, associant un conflit de la 1<sup>re</sup> tête métatarsienne ou des callosités en regard de l'interphalangienne.

Les métatarsalgies axiales et médianes sont les plus fréquentes et rentrent souvent dans le cadre de troubles statiques dégénératifs avec à l'avant-plan le syndrome du 2<sup>e</sup> rayon qui sera décrit plus loin, principalement dans le cadre des lésions de la plaque plantaire. Ces pathologies sont souvent en relation avec une anomalie de longueur des métatarsiens moyens mais non de façon exclusive. Le signe clinique cardinal de la métatarsalgie statique est la laxité de la plaque plantaire et son signe pathognomonique dit de « Lachman » (figure 13.52).

On retrouve également dans les pathologies axiales des pathologies douloureuses séquellaires d'une ostéochondrose comme dans la maladie de Freiberg ou des séquelles subaiguës secondaires à des fractures de fatigue. D'autres étiologies sont bien sûr à évoquer comme les neuropathies avec leur syndrome canalaire et la pathologie de type Morton, les origines inflammatoires et les pathologies des griffes d'orteils.

Les métatarsalgies latérales, principalement en regard du 5<sup>e</sup> rayon seront principalement traitées dans la pathologie du 5<sup>e</sup> rayon.

La métatarsalgie est donc une douleur située au niveau de l'avant-pied qui correspond à une pathologie spécifique et qui peut répondre à un traitement chirurgical adapté suite à l'échec des traitements conservateurs. La grande majorité des métatarsalgies sont dues à des désordres statiques en relation avec l'architecture de l'avant-pied et son inadéquation avec les structures molles.

Le traitement chirurgical des troubles statiques de l'avant-pied fait appel à des gestes sur les tissus mous et aux ostéotomies métatarsiennes. Depuis le début du siècle, de multiples types d'ostéotomie ont été décrits pour soulager les zones d'appui. Chacune de ces techniques a montré une certaine fiabilité et certaines complications spécifiques dans le traitement de la métatarsalgie. Les ostéotomies distales de la palette métatarsienne ont une position

de choix dans leur traitement résistant aux solutions conservatrices. Quel que soit le site de l'ostéotomie, le relèvement ou le raccourcissement a fait la preuve de son efficacité.

Au niveau distal, David proposait déjà en 1917 la résection de têtes métatarsiennes pour soulager la métatarsalgie. À la fin des années soixante, une des ostéotomies les plus répandues était l'ostéotomie décrite par Helal en 1967 [2]. Il pratiquait une ostéotomie médiodiaphysaire oblique simple dont la correction était spontanée et fonction de la remise en appui.

Ces ostéotomies illustrent parfaitement l'efficacité des concepts de raccourcissement et d'élévation mais ont montré de nombreux échecs et un manque de fiabilité. Les principaux problèmes de l'ostéotomie de Helal viennent de sa conception, le réglage accidentel entraînant des métatarsalgies de transfert dont les reprises sont fort complexes. L'absence de synthèse est une source de non-consolidation et de réglage hasardeux responsable également de métatarsalgies de transfert et de douleurs résiduelles. Les mauvais et faibles résultats ont été rapportés aux environs de 40 % dans d'importantes revues de la littérature réalisées par Trnka et Winson [3, 4].

Les gestes sur les tissus mous (transfert tendineux, geste cutané...) semblent tomber en désuétude mais garde bien sûr leurs indications dans leur cadre spécifique de la pathologie neurologique.

Les indications des ostéotomies basales des métatarsiens latéraux dans les métatarsalgies restent limitées du fait de la difficulté de leur réglage, par contre elles présentent l'avantage d'être extra-articulaires et en conséquence moins enraidissantes. On distingue aujourd'hui les ostéotomies adaptatives à fixation non rigide ou non fixée, telles que le chevron qui laisse à l'appui la répartition des appuis, des ostéotomies fixées, telles que le BRT, parfaitement stables mais dont la précision est essentielle pour éviter de nouvelles métatarsalgies iatrogènes.

Les ostéotomies distales présentent, elles aussi, des problèmes spécifiques mais tentent cependant de pallier aux difficultés de réglage et de précision malheureusement au prix d'une chirurgie articulaire.

Le remplacement articulaire, actuellement représenté par les arthroplasties en silicone, apporte des solutions de sauvetage intéressantes comme par ailleurs lorsqu'il existe une pathologie inflammatoire destructrice.

La résection articulaire est l'ultime solution au résultat décevant dans les reprises de dernier secours, mais garde cependant toute sa place dans les pathologies inflammatoires.

## OSTÉOTOMIE BASALE DES MÉTATARSIENS LATÉRAUX

E. TOULLEC

### GÉNÉRALITÉS

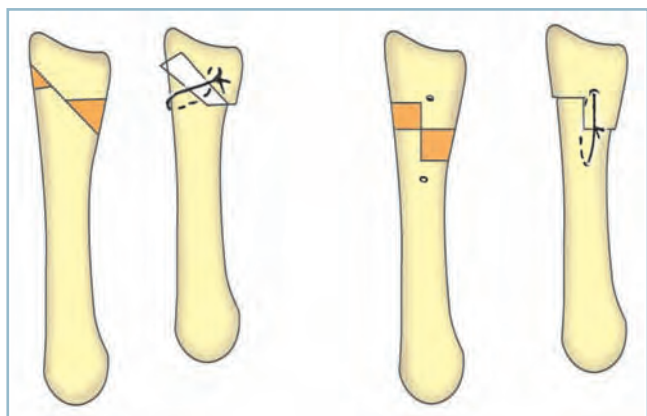
Les ostéotomies métatarsiennes basales permettent un déplacement céphalique plus important des têtes métatarsiennes que les

ostéotomies distales. L'indication principale est le relèvement du fait que les métatarsiens centraux sont encastrés entre le 1<sup>er</sup> et 5<sup>e</sup> métatarsien, mais on peut également apporter un raccourcissement, un allongement ou une déviation latérale. La difficulté de

ces ostéotomies réside dans la stabilité précaire liée à un bras de levier important à partir de la base et dans l'harmonisation du clavier métatarsien.

## HISTORIQUE

La première technique d'ostéotomie des métatarsiens latéraux est décrite en 1916 par Meisenbach [21]. Son ostéotomie est diaphysaire distale et sans ostéosynthèse. Secondairement, il y a une première période d'intérêt pour les ostéotomies véritablement basales avec Mau [19] en 1940 qui propose une ostéotomie cylindrique de soustraction au niveau de la base des métatarsiens. Puis en 1954, Giannestras [15] publie sa technique d'ostéotomie de raccourcissement en chevron basal qu'il modifie en 1956 (figure 13.1). En 1974, Maschas [5] rapporte les résultats d'une ostéotomie par résection trapézoïdale proximale.

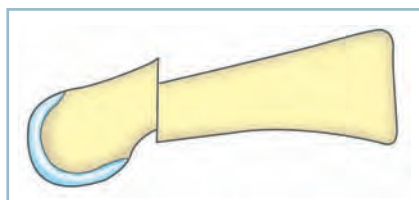


**13.1** Technique de Giannestras (vue dorsale). Raccourcissement basal (première et deuxième manières).

Les ostéotomies diaphysaires obliques de raccourcissement et de relèvement sans ostéosynthèse redeviennent d'actualité avec Gagnon [14] en 1968 et surtout suite à Helal en 1975 [21, 26] qui décrit une ostéotomie oblique au tiers antérieur de la diaphyse métatarsienne (figure 13.2) avec des résultats parfois aléatoires :

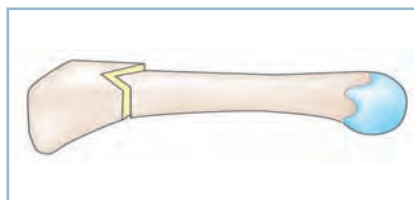
- 15 % de pseudarthroses ;
- 50 % de mauvais résultats à long terme.

Schnepp [24] montre en 1979 tout l'intérêt des ostéotomies de soustraction basale dans le pied creux. En 1984, Denis [10] publie sur l'ostéotomie basimétatarsienne en chevron de relèvement et de raccourcissement (figure 13.3) inspirée de la technique de



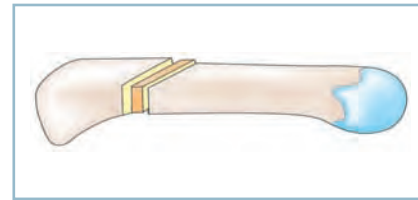
**13.2** Technique de Helal (vue sagittale).

Très répandue après 1975, elle permettait un relèvement pur par une ostéotomie verticale diaphysaire.



**13.3** Ostéotomie en chevron décrite par Denis en 1984.

Elle permet aussi le relèvement et l'accourcissement en améliorant la stabilité.



**13.4** Ostéotomie oblique sagittale longue décrite par Delagoutte.

Elle combine relèvement et accourcissement.

Giannestras. Jardé [17] rapporte en 1996 les résultats d'une série de 69 cas de métatarsalgies statiques traitées par cette ostéotomie. Delagoutte [9, 10] en 1992 décrit une ostéotomie oblique sagittale longue (figure 13.4).

Barouk, Rippstein et Toullec [5, 25] décrivent en 2003 l'ostéotomie de relèvement basal BRT qui permet un relèvement précis et stable par son ostéosynthèse.

D'autres ostéotomies (dépassant le cadre de ce sujet) ont été proposées pour des indications particulières, telles que l'opération de Cahuzac pour corriger l'adduction des pieds bot varus équins [6, 7], les ostéotomies d'allongement des métatarsiens dans les brachymétatarsies. Il ne faut pas oublier non plus les corrections de cals vicieux post-traumatiques, fréquemment générateurs de métatarsalgies focales, qui sont le plus souvent ostéotomisées et ostéosynthésées par des plaques minifragments.

## PHYSIOPATHOLOGIE

Le siège métaphysaire favorise la consolidation et le résultat, car il existe un rapport direct entre le délai de consolidation et le positionnement optimal dans le plan frontal des têtes métatarsiennes (Mirbey [22]). La consolidation est aussi en relation avec la surface de contact de l'ostéotomie qui doit être large, ce qui est obtenu par l'ostéotomie en chevron de même que par l'ostéotomie oblique longue de type BRT. L'ostéotomie doit respecter les surfaces articulaires intermétatarsiennes, basales et les artères perforantes.

La stabilité du montage est essentielle pour éviter les retards de consolidation ou même les pseudarthroses générateurs de déplacements secondaires. La stabilité est assurée par le type d'ostéotomie associé ou non à une ostéosynthèse. Cependant, il ne faut pas oublier que plus une ostéotomie est stable, plus elle doit être précise pour éviter une désharmonisation du clavier métatarsien associant hypocorrection et/ou métatarsalgie de transfert. On distingue, de par ce fait, le chevron basal de l'ostéotomie BRT. Dans le chevron basal, la stabilité est relative et dépendante à la fois par la coupe orientée en bas et en arrière et par l'ostéosynthèse qui, pour certains, reste inexistante ou pour d'autres uniquement confiée à un fil ou à une agrafe dorsale. Ce défaut de rigidité permet une adaptation au niveau du métatarsien suite à l'appui. Dans l'ostéotomie BRT par contre, la conservation d'une charnière plantaire et la fixation par une vis à compression lui confèrent une stabilité parfaite si la coupe est parfaitement congruente. La difficulté corollaire est de quantifier la soustraction dorsale. Certains auteurs comme Leventen [18] préconisent de réaliser systématiquement l'ostéotomie sur plusieurs rayons pour limiter le déséquilibre d'appui.



## POSSIBILITÉ THÉRAPEUTIQUE

Le déplacement est le plus souvent un relèvement. Il est obligatoirement isolé dans le BRT grâce au maintien de la charnière plantaire. Par contre, une ostéotomie en chevron basal s'accompagne d'un raccourcissement moyen de 1,4 mm (Jardé [17]). Le relèvement peut être par contre plus important dans le BRT que dans le chevron basal et Jardé le mesure entre 1,5 et 2 mm. Ceci explique peut-être les 50 % d'échec du chevron basal dans le pied creux [16], alors que le BRT donne de très bons résultats dans cette indication [5].

Dans le syndrome du 2<sup>e</sup> rayon, le relèvement permet non seulement de diminuer la pression sous la tête métatarsienne, mais aussi de repositionner le centre de la tête métatarsienne par rapport aux interosseux dorsaux et réalise un effet de butée dorsale s'opposant à la subluxation.

Peut-on y associer des déplacements latéraux ? La charnière du BRT ne le permet pas alors que le chevron avec une soustraction plus importante d'un côté, l'autorise. L'ostéotomie curviligne ou de soustraction médiale ou latérale peut aussi être envisagée.

## TECHNIQUE CHIRURGICALE

Nous ne retenons ici que les deux techniques les plus utilisées.

### Ostéotomie en chevron basal

La voie d'abord est dorsale, longitudinale, axée sur le 3<sup>e</sup> rayon cunéométatarsien en cas d'ostéotomie des trois rayons moyens, centrée sur le 2<sup>e</sup> espace en cas d'ostéotomie du 2<sup>e</sup> et 3<sup>e</sup> métatarsiens, et au-dessus du métatarsien en cas d'ostéotomie isolée. Le paquet pédieux est repéré ainsi que les interlignes cunéométatarsiens. La face dorsale de la base des métatarsiens est ruginée *a minima*.

L'ostéotomie, faite à l'aide d'une scie oscillante étroite, est basi-métatarsienne en chevron formant un angle dièdre ouvert en avant de 60 à 90°. La pointe du chevron orientée en arrière doit s'éteindre à 2 mm de l'interligne métatarsocunéen. La coupe est effectuée légèrement aux dépens de la face dorsale, ce qui facilite l'abaissement et l'engrènement de la pointe du chevron dans la base métatarsienne.

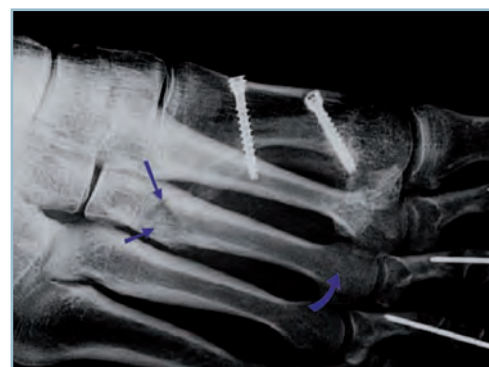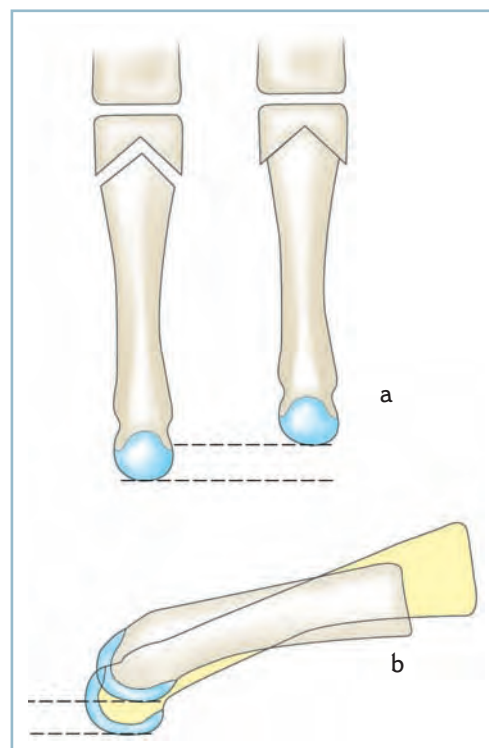
Cet abaissement n'est pas supérieur à 2 mm pour le 2<sup>e</sup> rayon et à 1,5 mm pour les 3<sup>e</sup> et 4<sup>e</sup> rayons. Il entraîne automatiquement et d'autant le relèvement de la tête métatarsienne correspondante. Il faut éviter un abaissement plus important qui provoque une hypercorrection et une surcharge des rayons métatarsiens extrêmes.

Aucune ostéosynthèse n'est utilisée généralement, mais certains auteurs préfèrent une fixation souple par une agrafe dorsale ou fil de cerclage permettant un réglage adaptatif par l'appui précoce (figure 13.5).

La fermeture est faite en un plan, sans drainage. Un pansement compressif est réalisé. L'appui est autorisé dès le 3<sup>e</sup> jour. La kinésithérapie est entreprise à partir du 30<sup>e</sup> jour postopératoire.

### Ostéotomie de relèvement basal de type BRT

L'ostéotomie de relèvement basal de type BRT est une ostéotomie extra-articulaire, métaphysaire très oblique conservant une charnière plantaire pour augmenter sa stabilité.



13.5 Chevron basal non fixé.

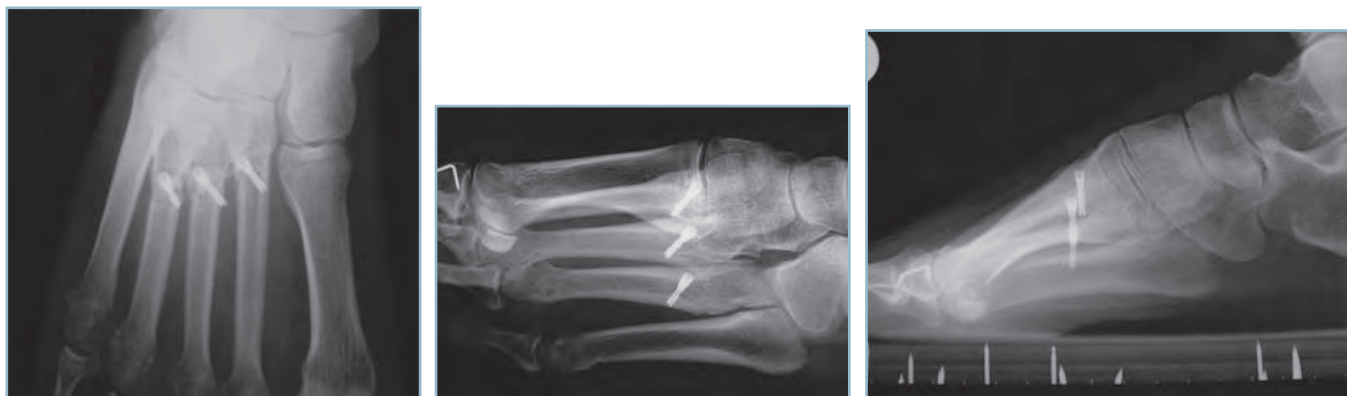Il permet un réglage du niveau des têtes métatarsiennes par l'appui comme dans les ostéotomies distales percutanées (cliché de LS Barouk).

### Voie d'abord

Elle est dorsale, longitudinale intermétatarsienne pour les métatarsiens latéraux depuis la base des métatarsiens jusqu'à mi-diaphyse. Généralement, une seule incision centrée est suffisante, même pour une ostéotomie sur trois rayons. Le tendon extenseur est récliné par un écarteur de façon à bien visualiser la face dorsale de la base du métatarsien, dont le repérage est facilité par la mise en place d'écarteurs contre-coudés.

### Ostéotomie

Le niveau de l'ostéotomie est défini par rapport à l'angle intermétatarsien repéré par une réglette. La coupe débute à 1,5 cm de cet angle avec une inclinaison de 60° par rapport à la perpendiculaire de l'axe du métatarsien de manière à favoriser la compression à l'appui. Une coupe trop verticale entraîne un risque de fracture. Au niveau du 5<sup>e</sup> métatarsien, la morphologie aplatie de la base nécessite une coupe plus horizontale. De plus, il est important d'être en zone métaphysaire pour obtenir une flexibilité suffisante et limiter le risque de fracture. La charnière plantaire doit impérativement être respectée (figure 13.6).



**13.6** Le bon positionnement des ostéotomies BRT est essentiel à la qualité du résultat.

Avant-pied rond sur pied creux sans excès de longueur des métatarsiens centraux : l'ostéotomie fixée nécessite une précision dans la soustraction dorsale. Vue de face (a), de trois quarts (b), en charge (c).

a | b | c

Une seconde coupe est réalisée définissant l'importance de l'élévation. Cette coupe est progressive jusqu'à obtenir une ascension aisée de la tête métatarsienne lors de la pression digitale sous la tête métatarsienne. Cette élévation peut être évaluée par la palpation plantaire de la tête métatarsienne à condition de réduire le durillon avant l'intervention. Elle peut être estimée par ailleurs par la visualisation dorsale du niveau de la tête lorsque les orteils sont fléchis, si les articulations sont souples et le pied non œdématié.

### Ostéosynthèse

Une fois la soustraction jugée satisfaisante, la fixation est réalisée sur une broche guide placée 1 cm au moins proximale à la coupe afin d'assurer un meilleur montage et d'éviter les traits de refend du fragment supérieur lors du vissage. Il est important de relever la tête métatarsienne manuellement, un contre-appui étant exercé sur le fragment proximal et ceci est fait au moment du vissage pour éviter de mesurer une vis trop longue. La tête de vis est complètement enfouie pour éviter tout contact avec les tendons extenseurs ou la peau.

Le contrôle radiographique permet de vérifier le positionnement de la vis et la compression du foyer d'ostéotomie.

### Fermeture et suites postopératoires

La fermeture se fait uniquement au niveau cutané, en général sans drainage. Le lendemain de l'intervention, la marche est auto-

risée avec la chaussure de décharge de l'avant-pied conservée pendant 15 jours. L'appui complet est autorisé à partir de ce délai sans autorisation de se mettre sur la pointe des pieds avant 3 mois.

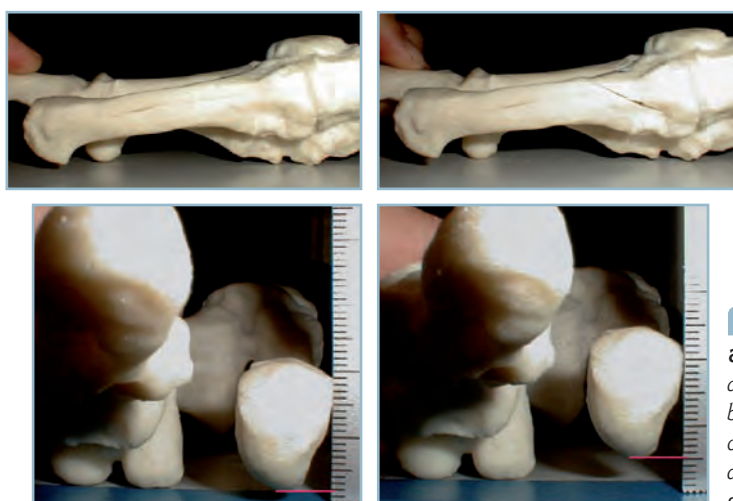
Une autorééducation des orteils en flexion plantaire débutée dès le lendemain de l'intervention permet de maintenir la mobilité des orteils et d'améliorer l'appui des orteils au sol.

### Considérations thérapeutiques

Ces ostéotomies ne corrigent pas les griffes des orteils qui peuvent faire l'objet d'un traitement spécifique (arthrolyse, gestes tendineux). Des anomalies de l'arrière-pied, telles qu'une désaxation ou une rétraction des gastrocnémiens, sont aussi à considérer dans la stratégie thérapeutique.

Les bilans radiographique et baropodométrie peuvent donner des indications sur la technique à réaliser lors de métatarsalgies, en distinguant l'excès de longueur, qui nécessite plutôt une ostéotomie de Weil, de l'excès de pente, qui justifie le relèvement basal. Par contre, ils ne permettent pas la mesure du coin de soustraction.

Une étude mathématique du relèvement montre qu'une soustraction de 1 mm sur le 2<sup>e</sup> métatarsien conduit à un relèvement de 3 mm de la tête métatarsienne, alors que la même soustraction sur le 5<sup>e</sup> métatarsien n'entraîne qu'un relèvement de 2 mm (figure 13.7). Dans la plupart des cas, un trait de scie élargi est suffisant dans les métatarsalgies. L'ostéotomie décrite par Harper [22, 23] qui est plus verticale et plus proximale relève de 5 mm pour une soustraction



a | b  
c | d

**13.7** Représentation sur Sawbone® avant et après relèvement.

a. Vue sagittale de M2.

b. Après ostéotomie.

c. Vue frontale avant ostéotomie.

d. Le relèvement de la tête du 2<sup>e</sup> métatarsien est en général de 3 mm pour une soustraction de 1 mm.

de 1 mm. Il importe donc de connaître l'épaisseur de la lame de scie lors de cette technique.

## INDICATION THÉRAPEUTIQUE

### Généralités

Les indications des ostéotomies proximales des métatarsiens latéraux sont multiples. Comme indication, on retient les métatarsalgies de diverses origines :

- syndrome du 2<sup>e</sup> rayon associé à l'hallux valgus ;
- hyperappui isolé ;
- cal vicieux iatrogène ou post-traumatique ;
- pied creux modéré ;
- mal perforant plantaire chez un patient neuropathique ;
- metatarsus adductus ;
- brachymétatarsies...

Les métatarsalgies idiopathiques sont certainement les indications les plus délicates surtout dans l'hyperappui isolé, car l'élévation est souvent modérée et précise. Aussi les ostéotomies non fixées, qui abandonnent à l'appui son réglage, peuvent paraître plus sécurisantes alors que l'ostéotomie BRT nécessite d'être précise et mesurée d'autant plus que l'évaluation du relèvement se fait essentiellement par la palpation peropératoire.

La question du nombre de métatarsiens à relever se pose et il est plus prudent d'intervenir sur deux, voire trois métatarsiens pour éviter une métatarsalgie de transfert. Les règles établies par Leventen [22] peuvent aussi s'appliquer ici ; si la métatarsalgie est présente sur :

- le 2<sup>e</sup> métatarsien, l'ostéotomie est pratiquée sur les 2<sup>e</sup> et 3<sup>e</sup> métatarsiens ;
- le 3<sup>e</sup> métatarsien, l'ostéotomie est pratiquée sur les trois métatarsiens centraux ;
- 4<sup>e</sup> métatarsien, l'ostéotomie est pratiquée sur les 3<sup>e</sup> et 4<sup>e</sup> métatarsiens.

### Syndrome du deuxième rayon

Dans la métatarsalgie du 2<sup>e</sup> rayon, l'ostéotomie BRT du 2<sup>e</sup> métatarsien est indiquée s'il n'existe pas d'excès de longueur, celle-ci justifiant dès lors d'une ostéotomie de Weil. Associée à un hallux valgus, la luxation métatarsophalangienne réductible du stade 2 indique une ostéotomie BRT si la pente métatarsienne est excessive.

Lors d'une pathologie associant hallux valgus et métatarsalgie débutante du 2<sup>e</sup> rayon, l'ostéotomie du 1<sup>er</sup> rayon réalisée avec un effet d'abaissement peut parfois soulager cette symptomatologie associée. À l'opposé, dans le pied creux où tout abaissement du 1<sup>er</sup> métatarsien est proscrit, lors d'une arthropathie douloureuse métatarsosésamoïdienne et d'une manière générale si le signe majeur est une métatarsalgie du 2<sup>e</sup> rayon avec excès de pente métatarsienne, l'ostéotomie BRT est recommandée. L'ostéotomie en chevron est aussi indiquée mais est obligatoirement réalisée sur plusieurs rayons du fait de son effet de raccourcissement concomitant.

### Pathologies secondaires

Les métatarsalgies iatrogènes ou post-traumatiques restent une très bonne indication, car l'ostéotomie basale est peu enraidissante et est réalisée à distance des cals vicieux ou hypertrophiques. On peut ainsi corriger un abaissement trop important d'une tête métatarsienne

après une ostéotomie de Weil ou un relèvement métatarsien excessif dû à un chevron basal en réalisant dans ce cas l'ostéotomie sur les rayons voisins présentant une métatarsalgie de transfert.

### Pied creux

Le pied creux est l'indication de l'ostéotomie BRT du fait de ses possibilités de relèvement important. Comme Sammarco [23], nous distinguons le varus réductible de l'arrière-pied (test de Carroll) qui est réduit par le relèvement basal métatarsien, du varus irréductible qui nécessite en plus une ostéotomie du calcaneus.

Le pied creux médial peut être corrigé par un relèvement basal du 1<sup>er</sup> métatarsien, mais parfois il est préférable de relever les trois premiers métatarsiens centraux pour éviter une métatarsalgie de transfert.

Le pied creux direct justifie d'une ostéotomie des cinq métatarsiens. S'il existe des griffes sévères et irréductibles des orteils, il est parfois envisagé d'y associer une ostéotomie de Weil des têtes métatarsiennes en un ou deux temps. Les griffes réductibles sont traitées par une chirurgie complémentaire au niveau des orteils et des métatarsophalangiennes.

### Mal perforant plantaire

Dans le mal perforant plantaire [8, 13], un relèvement basal permet parfois d'obtenir la cicatrisation. Si cette indication donne de bons résultats, le risque de complications notamment infectieuses n'est pas négligeable.

### Autres indications

Dans le metatarsus adductus, l'ostéotomie curviligne garde un intérêt au niveau des métatarsiens latéraux, alors que sur le 1<sup>er</sup> rayon, certains auteurs préconisent une arthrolyse de la 1<sup>re</sup> cunéométatarsienne. Certains hallux valgus s'accompagnent d'un metatarsus varus excentré parfois entre le 3<sup>e</sup> et le 4<sup>e</sup> métatarsien et posent l'indication d'une ostéotomie basale avec soustraction médiale des 2<sup>e</sup> et 3<sup>e</sup> métatarsiens.

Dans les brachymétatarsies, les métatarsalgies posent la question de l'allongement des rayons pathologiques, du raccourcissement des rayons normaux ou de l'association des deux procédures. L'allongement peut se faire en un temps par une ostéotomie de glissement comparable aux allongements tendineux ou en deux temps par un allongement progressif par fixateur externe. On recommande de fixer la métatarsophalangienne par une broche pour éviter l'hyperextension ou la subluxation de l'orteil. Si deux rayons sont atteints, la combinaison *allongement et raccourcissement* en réalisant un raccourcissement cylindrique des métatarsiens longs et en plaçant les cylindres au niveau des métatarsiens courts. Le raccourcissement des rayons longs se pratique en distal par ostéotomie de Weil ou par ostéotomie médiadiaphysaire ostéosynthésée par une plaque.

## COMPLICATIONS – RÉSULTATS

Les complications habituelles de la chirurgie de l'avant-pied sont rencontrées avec une fréquence moindre du fait qu'il s'agit d'une chirurgie plus proximale et moins douloureuse. Les complications les plus spécifiques sont :



- algodystrophie ;
- hématome du dos du pied entraînant parfois des problèmes de chaussage ;
- retard de cicatrisation lié parfois à des infections superficielles.

Les ostéotomies BRT mal réalisées peuvent occasionner des fractures secondaires du métatarsien avec défaut de consolidation ou des métatarsalgies secondaires.

La raideur, classiquement décrite sur les ostéotomies distales, est moins fréquente de par son siège extra-articulaire sauf si un geste complémentaire est réalisé au niveau des métatarsophalangiennes.

Deux complications, les problèmes de consolidation et le défaut de réglage de l'élévation, sont les plus spécifiques. Elles sont liées soit à :

- un siège trop distal de l'ostéotomie en zone diaphysaire ;
- une mauvaise répartition des pressions de l'avant-pied ;
- une fracture de la charnière plantaire ;
- un placement trop distal de la vis associé à une fracture du fragment dorsoproximal.

Les deux dernières sont spécifiques du BRT.

Le traitement consiste en une immobilisation plâtrée ou une reprise chirurgicale et fixation par broches transversales ou, dans certains cas, à réaliser une ostéotomie d'un métatarsien voisin s'il existe une métatarsalgie de transfert associée.

Les défauts de réglage occasionnent des métatarsalgies de transfert ou une récurrence de la métatarsalgie. La métatarsalgie de transfert peut être soulagée par une orthèse plantaire mais parfois, le recours à une ostéotomie du métatarsien voisin est nécessaire. La récurrence est rare mais peut justifier d'une révision de l'ostéotomie de relèvement avec les difficultés d'une reprise et de l'ablation de la vis.

## CONCLUSION

Les ostéotomies basales des métatarsiens latéraux restent de technique difficile et aujourd'hui moins pratiquées que les distales. D'un côté, les ostéotomies non rigides laissent à l'appui le réglage des pressions à condition que cet appui soit bien réalisé grâce à un traitement efficace de la douleur, de l'œdème et à un chaussage adapté permettant une reprise fonctionnelle précoce. De l'autre côté, les ostéotomies fixées et stables demandent une précision du déplacement qui est encore difficile à déterminer par la radiographie ou la baropodométrie toujours en cours d'évaluation ; seule la clinique et par conséquent l'expérience du chirurgien assure la qualité du résultat.

# OSTÉOTOMIE DISTALE

TH. LEEMRIJSE

## GÉNÉRALITÉS

Les ostéotomies distales répondent au concept de raccourcissement avec une composante d'élévation ou d'abaissement de la tête qui doit être maîtrisée. Qu'elles soient de résection segmentaire, de translation ou de flexion dorsale, les ostéotomies distales présentent aussi bon nombre de complications (taux d'échecs supérieur à 10 % et parfois à 30 %). Ces complications sont souvent difficiles à traiter secondairement tels les raccourcissements dysharmonieux, les cals vicieux, les pseudarthroses et les nécroses épiphysaires secondaires.

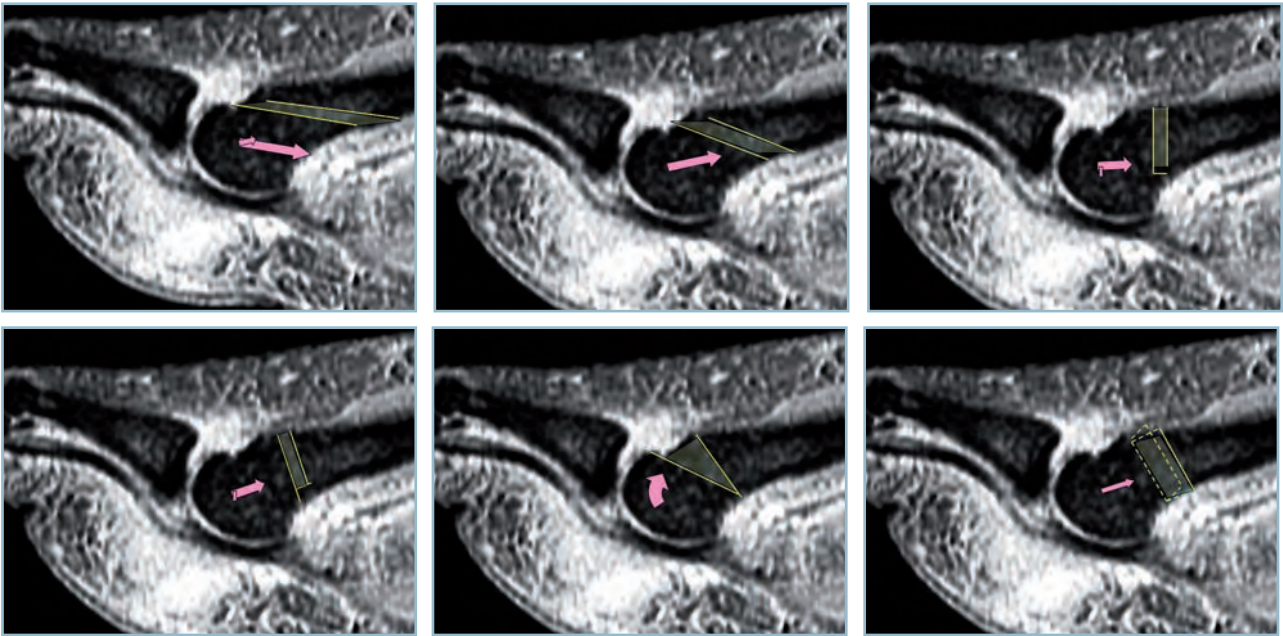
À l'opposé de la résection articulaire, de nombreux auteurs ont permis l'essor de cette chirurgie conservatrice, parmi eux notons que Regnauld en France, par sa technique du réenclavement épiphysaire, a posé les bases de la conservation articulaire, mais sa technique sacrifie la vascularisation épiphysaire céphalique rendant la guérison longue et aléatoire. L'ostéotomie de Weil est une ostéotomie horizontale située dans la région cervicocapitale dont le but est de réaliser par son effet de raccourcissement une décompression subaxiale du métatarsien diminuant la zone de pression responsable de la métatarsalgie. Weil, podiatre de Chicago, est le concepteur de cette ostéotomie qu'il décrit en 1991 [27]. Dans sa première description, le trait d'ostéotomie était aussi oblique vers le bas faisant craindre, par un effet d'abaissement lors du recul, une aggravation ou un transfert de la zone d'appui et de la métatarsalgie. La première modification a été d'horizontaliser le trait le plus possible afin que le recul céphalique s'accompagne le moins possible d'un effet d'abaisse-

ment. C'est sous l'influence du groupe *Pied Innovation* qu'en France, l'ostéotomie de Weil a fortement évolué tant dans sa technique chirurgicale que dans sa planification opératoire [29, 36]. De récentes études cadavériques considèrent les modifications de pression plantaire sur le rayon traité et les répercussions sur les rayons adjacents. Comparée à une ostéotomie en chevron distal avec effet de relèvement et de raccourcissement, l'ostéotomie de Weil semble théoriquement moins performante pour diminuer la pression des zones d'appui [38]. Notre expérience clinique montre cependant une excellente efficacité de l'ostéotomie de Weil dans le soulagement de la métatarsalgie et montre que les résultats doivent s'intégrer *in vivo* dans la biomécanique du pas et doivent être considérés en association avec le système musculaire et ligamentaire [34].

Il est une ostéotomie logique de raccourcissement métatarsien distal sans effet d'abaissement ni d'augmentation de pente mais plus difficile à réaliser et à ostéosynthésiser qui est l'OCRA (ostéotomie cervicale raccourcissante axiale) décrite par M Bénichou [28]. Sa dérivée, l'OCORA (ostéotomie cervicale oblique raccourcissante axiale), est plus facile à pratiquer grâce à un trait plus oblique et donc plus facile pour le vissage (*figure 13.8*).

L'ostéotomie cunéiforme distale à charnière plantaire décrite par Gauthier pour la maladie de Freiberg peut être utile dans certaines métatarsalgies, où il faut combiner un petit recul avec une petite élévation de la tête. Sa réalisation (respecter la charnière) et sa fixation demeurent délicates. L'élévation de la tête est relativement importante et peut être à l'origine de métatarsalgie de transfert [32, 41].





### 13.8 Ostéotomies distales.

- a. Selon Weil.
- b. Selon Maceira.
- c. OCRA.
- d. OCORA.
- e. Gauthier.
- f. Chevron

a	b	c
d	e	f

Les ostéotomies pratiquées dans la chirurgie percutanée sont proches du Weil mais plus obliques (Barryl-Johnson). Elles présentent une instabilité potentielle, du fait de la résection osseuse (épaisseur de la fraise) et de leur manque d'ostéosynthèse, et sont donc tributaires des tensions des parties molles (cf. chapitre 15). Que l'on sectionne les tendons longs fléchisseurs et extenseurs comme le préconise De Prado ou pas, elles aboutissent pratiquement toujours en cal vicieux (décalage en valgus des têtes), bien que la position des têtes maintenues par l'ogive des parties molles soit en général acceptable (à condition de respecter le 5<sup>e</sup> métatarsien) [30].

Il faut remarquer que l'ostéotomie en chevron distale aboutit au même résultat que l'OCRA ou OCORA, mais nécessite une ostéosynthèse particulière pour garder l'alignement de la tête. Nous confions cette stabilisation à un tuteur axial centromédullaire, parfaitement bio-intégrable dans notre pratique, puisqu'il est fait à partir d'os lyophilisé. Cette ostéotomie, bien qu'intra-articulaire, nous frappe par sa faculté à maintenir la mobilité postopératoire des métatarsophalangiens. Un élément de réponse est peut-être dans sa faible agression des tissus mous et dans son recul pur et de direction « sub-axiale ». Son réglage reste cependant subtil et délicat.

Quelle que soit l'ostéotomie choisie, le but est de restaurer une parabole distale harmonieuse en gardant la stabilité et la mobilité de l'articulation MTP [29, 36]. Si l'harmonie du plan dorsofrontal est relativement facile à explorer par une radiographie de face en charge, l'harmonie et sa validité dans le plan sagittal reste un point de réflexion passionnant. De plus, les interactions sur l'équilibre des tissus mous stabilisateurs (structure ligamentaire et plaque plantaire) ou propulseurs (tendons intrinsèques ou extrinsèques) doivent encore être le centre de nombreuses réflexions.

L'avantage cependant de l'ostéotomie de Weil est sa plus grande versatilité dont principalement sa possibilité de translation latérale, sa facilité de réglage et sa consolidation.

Nous décrivons avec précision l'ostéotomie de Weil qui nous semble, en nos mains, de loin la plus fiable et la plus reproductible sans pour autant être simple à réaliser.

## TECHNIQUE CHIRURGICALE

La réalisation d'une ostéotomie de type Weil nécessite un soin particulier principalement dans le respect des tissus mous, autant que dans la réalisation technique de l'ostéotomie proprement dite.

### Voie d'abord

La voie d'abord qui a notre préférence est la voie d'abord longitudinale située dans les 2<sup>e</sup> et 4<sup>e</sup> espaces. Lorsque les ostéotomies sont réalisées en association avec une chirurgie du 1<sup>er</sup> rayon, l'incision cutanée peut être modifiée lorsque le 1<sup>er</sup> espace a déjà été abordé dans le cadre de la libération de l'appareil sésamoïdophalangien. Il est alors possible de réaliser une ostéotomie du 2<sup>e</sup> rayon par ce premier abord et de compléter l'abord des 3<sup>e</sup> et 4<sup>e</sup> rayons par une incision dans le 3<sup>e</sup> espace. Lorsqu'une chirurgie globale de l'avant-pied a été prévue, une troisième incision est dès lors réalisée sur le 5<sup>e</sup> rayon. Certains auteurs ont proposé une incision transversale située en regard des articulations métatarsophalangiennes prétextant un meilleur contrôle visuel des zones de recul et une diminution des raideurs articulaires. Cette incision transversale peut être envisagée mais nécessite une grande maîtrise de la technique.

Quoi qu'il en soit, il faut éviter d'envisager le traitement de trois rayons par une seule incision cutanée longitudinale qui se solde très souvent par une souffrance cutanée, voire une nécrose. Il est donc important de respecter les tissus sous-cutanés et d'éviter toute coagulation excessive du réseau veineux dorsal de l'avant-pied. Il faut savoir repérer également les fins rameaux digitaux sensitifs qui, lorsqu'ils sont sectionnés, peuvent être responsables de douleurs résiduelles ou de névrome invalidant.

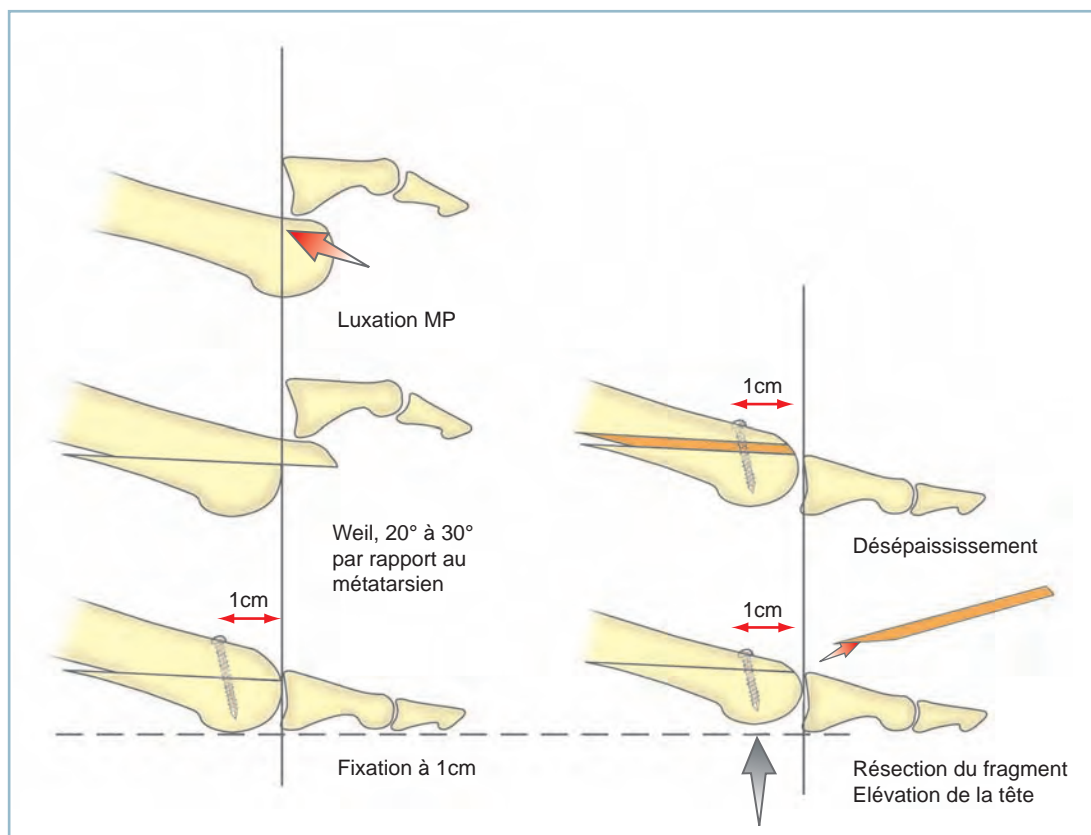
## Arthrotomie

L'abord artériel se fait de façon classique par une incision entre le tendon extenseur des orteils et le pédieux. Toutefois, lorsqu'il existe une déviation axiale de l'orteil (supradductus du 2<sup>e</sup> orteil ou coup de vent fibulaire des orteils) on préfère réaliser une incision au niveau de la dossière des extenseurs située dans la concavité rétractée des tissus mous. Ce geste de libération permet très souvent un recentrage automatique de l'orteil dû à la réaxation tendineuse qui peut être éventuellement complété lors de la fermeture d'une remise en tension de la dossière controlatérale. L'abord artériel nécessite une synovectomie dorsale *a minima* en ayant soin de respecter la face dorsale du périoste du métatarsien pour éviter de créer une zone d'adhérence postopératoire. L'exposition de l'articulation nécessite une arthrolyse qui est réalisée à la demande en fonction de l'importance de la déformation préopératoire. Une métatarsalgie associée à une légère instabilité ne nécessite pas d'arthrolyse étendue sur les ligaments collatéraux de l'articulation métatarsophalangienne. Par contre, lorsqu'il existe une luxation fixée, des gestes de libération plus importants avec section des ligaments latéraux doivent être réalisés.

La mise en place d'un petit écarteur orthostatique comprenant deux griffes d'un côté et trois griffes de l'autre permet pratiquement toujours une exposition de l'articulation. L'emploi d'écarteurs plus larges augmente la tension au niveau de l'appareil extenseur et limite la facilité de son exposition. La mise en place de becs de type Hohmann est déconseillée, car elle expose de façon plus agressive l'extrémité distale du métatarsien et peut parfois être gênante au niveau plantaire lors de la réalisation de l'ostéotomie.

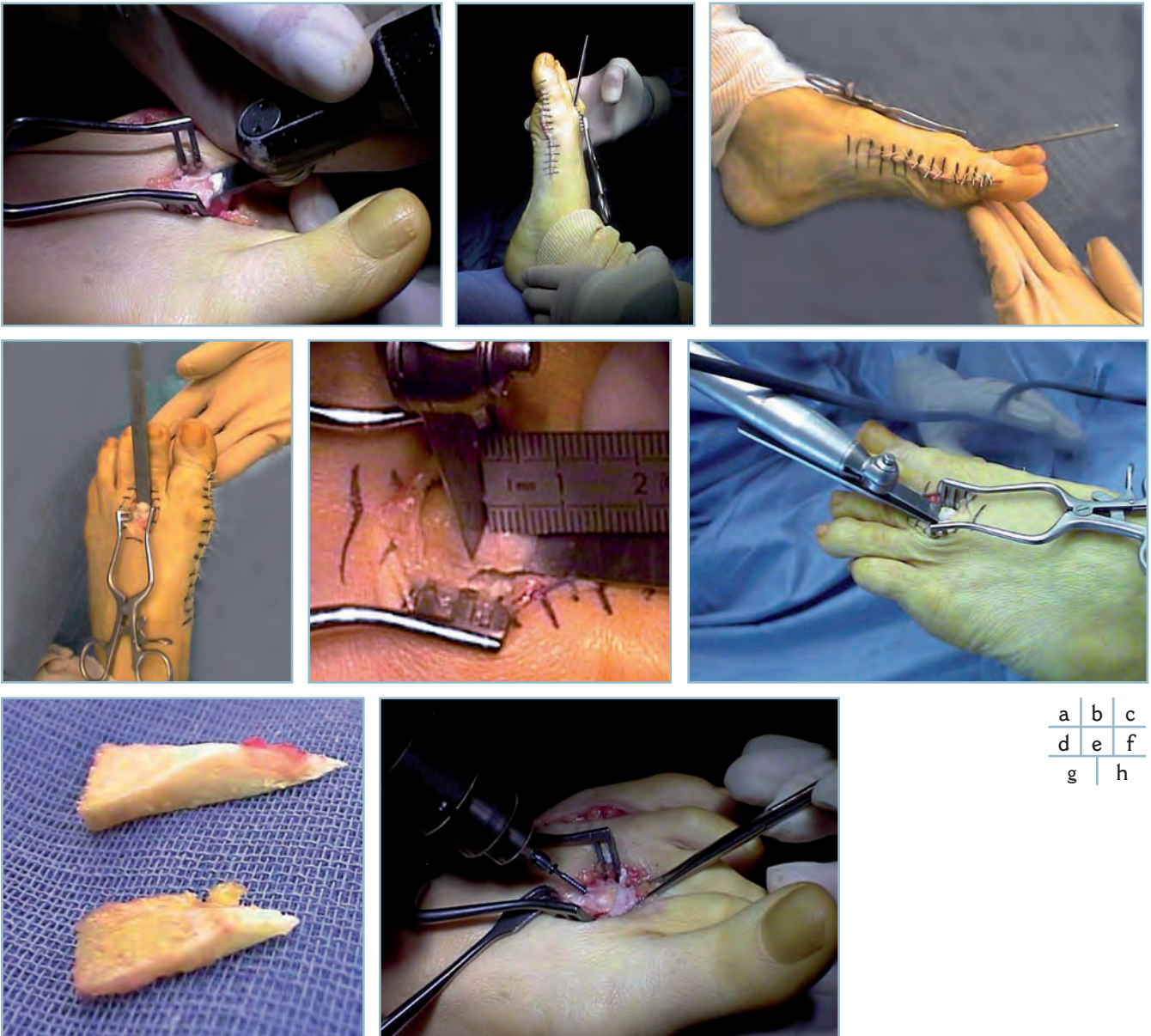
## Ostéotomie

Le principe de l'ostéotomie de Weil est de réaliser une ostéotomie de recul la plus horizontale possible, parallèle à la plante du pied, qui permet ensuite un recul de la tête métatarsienne sous un angle de 10 à 15° par rapport aux métatarsiens (*figure 13.9*). L'ostéotomie nécessite une technique rigoureuse et une scie oscillante adaptée dont la lame doit faire 30 mm de long et, au maximum, 10 mm de large. L'usage d'une lame plus courte rend impossible une ostéotomie de qualité, car la longueur de la coupe doit faire 20 à 25 mm de long pour être bien horizontale. La pente de chaque métatarsien étant variable en fonction de sa situation anatomique et en fonction du morphotype de pied plat ou cavus, l'angle d'attaque est donc adapté à chaque métatarsien. L'ostéotomie du 2<sup>e</sup> rayon est la plus facile à réaliser, car elle présente la pente la plus importante quel que soit le type de pied. L'ostéotomie du 5<sup>e</sup> rayon est toujours difficile à réaliser car elle est très horizontale et entraîne toujours un effet d'abaissement de la tête lorsqu'aucun désépaulement n'y est associé. L'exposition de l'articulation se fait par la mise en flexion plantaire de l'orteil (*figure 13.10a*).



13.9 Représentation schématique de l'ostéotomie de Weil.





a	b	c
d	e	f
g	h	

### 13.10 Technique du Weil.

- Ostéotomie à la scie oscillante.
- Visualisation de l'angle de coupe à l'aide d'un ostéotome.
- L'ostéotome est parallèle à la plante du pied.
- L'ostéotome est maintenu en place, la résection est mesurée sur la casquette.
- Mesure à l'aide d'une règle millimétrique.
- Double coupe, appuyée sur l'ostéotome.
- Résection trapézoïdale.
- Stabilisation de la tête et vissage.

Le point d'attaque de la coupe se situe 2 à 3 mm au niveau de la surface articulaire. Cette zone n'est pas une surface d'appui et n'est pas responsable de complications postopératoires. Le trait d'ostéotomie s'effectue donc de distal en proximal, globalement de façon parallèle à la plante du pied, avec un angle d'attaque plus important sur les rayons latéraux que sur les rayons centraux. La lame de scie doit rester parfaitement dans l'axe du métatarsien pour éviter tout traumatisme des muscles interosseux. Il est important de se faire une idée de la longueur de l'ostéotomie et il est tout à fait possible de sentir la rupture de la corticale plantaire avec le recul immédiat de la tête métatarsienne. Si le recul apparaît très précocement, c'est un signe que l'ostéotomie a été trop courte et trop descendante. Dans certains cas où l'angle d'attaque est trop

parallèle à l'axe métatarsien, la longueur de la lame de scie ne permet pas de terminer la coupe.

Une fois la coupe réalisée, un fin ostéotome d'un centimètre de large maximum peut être mis en place dans l'ostéotomie. Il permet de libérer au mieux les insertions périostées résiduelles et de mobiliser le fragment plantaire. La visualisation de l'axe de l'ostéotome placé dans le trait d'ostéotomie par rapport à la plante du pied en appui simulé est un très bon indice de la qualité de la coupe (figure 13.10b à d). Il est immédiatement possible de visualiser l'axe de celle-ci par rapport à la plante du pied et de prévoir une ostéotomie trop abaissante. Lorsque celle-ci est trop abaissante, la deuxième coupe de désépaississement permet de corriger ce défaut.

## Planification et chirurgie

### Réglage du recul de la tête

L'ostéotomie de Weil doit être planifiée et le concept de recul automatique de la tête métatarsienne est actuellement abandonné par la plupart des auteurs. Il est donc nécessaire d'avoir des moyens fiables pour mesurer le recul de la tête par rapport à la planification. Suite à la mise en place de l'ostéotome, il est facile de mesurer la partie dorsale du métatarsien et de pratiquer une résection millimétrique en fonction de la planification préopératoire. On effectue la résection de la « casquette » dorsale du métatarsien à la scie oscillante appuyée sur l'ostéotome ou sur une réglette millimétrique (*figure 13.10e*). En fonction de la qualité de la première coupe et de l'importance du recul, cette section frontale de la partie dorsale du métatarsien laisse apparaître une épaisseur osseuse importante ou modérée dite en « marche d'escalier ». Lorsque cette épaisseur est importante, il est souhaitable de réaliser une deuxième coupe de désépaississement afin de soulager au mieux la zone d'appui et de repositionner le centre rotatoire de l'articulation par rapport à l'axe du métatarsien et au trajet des muscles intrinsèques du pied. Pour réaliser cette coupe, l'ostéotome placé dans le trait d'ostéotomie permet d'abaisser la tête métatarsienne et l'orteil en direction plantaire, et d'effectuer la deuxième coupe de désépaississement dans la partie dorsale du métatarsien. Cette coupe doit être parfaitement parallèle à la première si elle répond aux critères d'horizontalité par rapport à la plante du pied et permet lorsque la coupe a été trop courte et trop descendante d'effectuer une coupe plus longue et plus désépaississante dans sa partie proximale (*figure 13.10e*). Il est ensuite aisé d'enlever ce fragment osseux à l'aide d'une petite pince d'Halstead (*figure 13.10f*).

Lorsque la première coupe a été trop longue, deux solutions sont possibles :

- terminer la coupe à l'aide du fin ostéotome qui permet de fracturer la partie inférieure et plantaire de la corticale métatarsienne. Il faut cependant être extrêmement prudent lors de cette procédure pour ne pas fracturer la partie dorsale du métatarsien ;
- reprendre, en cas de doute, la coupe avec un angle d'attaque plus descendant. Lorsque la coupe a été longue et horizontale, le désépaississement est souvent peu important signant la parfaite réalisation de la première coupe.

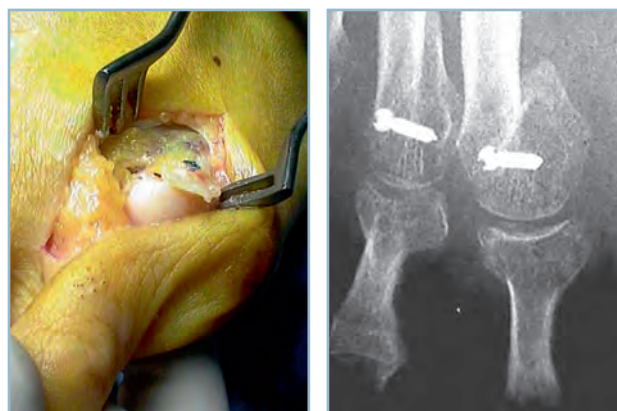
Dans la réalisation technique de ces gestes, nous préférons réaliser systématiquement l'arthrolyse de toutes les têtes métatarsiennes nécessitant une ostéotomie suivie de l'ostéotomie proprement dite des différents métatarsiens avant de procéder au geste de fixation. Lorsque les reculs sont relativement importants, ceux-ci peuvent être rendus difficiles par l'intermédiaire des ligaments intermétatarsiens et il est dès lors souhaitable d'effectuer la coupe de tous les métatarsiens avant d'envisager la fixation de ceux-ci.

### Fixation

Une fois les coupes réalisées, il n'y a plus qu'à stabiliser à l'aide d'une fine pince d'Halstead à dents la tête métatarsienne qui est ajustée sous la zone de résection pour réobtenir une surface articulaire congruente et être certain du recul idéal de la tête métatarsienne. La tête métatarsienne est stabilisée par un matériel d'ostéosynthèse adapté à cette technique et les broches sont enle-

vées. La tête doit rester stabilisée pour éviter toute anomalie rotatoire (*figure 13.10h*). Nous recommandons l'usage d'une vis autosécable qui facilite largement la réalisation technique. La vis est mise idéalement 1 cm en arrière de la zone de résection pour éviter toute fracture de la partie supérieure de la diaphyse dorsale du métatarsien et être certain que celle-ci se trouve bien au centre de la tête métatarsienne. On a soin d'effectuer un contrôle visuel à l'aide d'une petite spatule pour s'assurer qu'il n'existe aucune saillie de l'extrémité de la vis au niveau articulaire. Habituellement, les vis s'échelonnent de 14 à 11 mm en fonction des métatarsiens mais très souvent, lorsque l'on effectue un désépaississement, il est prudent, en fonction de la taille et du sexe du patient, de mettre une vis de 13 mm sur le 2<sup>e</sup> métatarsien, puis progressivement une vis de 12, 12 et 11 respectivement sur les 3<sup>e</sup>, 4<sup>e</sup> et 5<sup>e</sup> métatarsiens. Il est important de parfaitement maintenir la tête à l'aide d'une petite pince à dents pour éviter toute rotation lors du vissage.

En association au recul de la tête métatarsienne, une légère translation médiale et latérale peut être associée avant la stabilisation de la tête pour corriger un défaut d'axe de type supraductus ou limiter le conflit sur la tête du 5<sup>e</sup> rayon lors d'une bunionette (*figure 13.11*).



**13.11** Possibilité translatrice du Weil.

a. Correction sur le 5<sup>e</sup> rayon, vue peropératoire.

b. Correction sur le 2<sup>e</sup> rayon, contrôle radiologique.

Lorsque l'ensemble des têtes traitées est stabilisé, un contrôle radioscopique est réalisé pour s'assurer du maintien d'une courbe harmonieuse des zones d'appui. La fermeture de l'articulation s'effectue orteils en flexion plantaire par quelques points de Vicryl® 4/0 entre l'extenseur et le pédieux.

En fin de procédure, un pansement humide est mis en place associant une compresse interdigitale à chaque orteil traité garante du parfait maintien de celui-ci en position axée et en légère flexion plantaire. Un bandage semi-compressif ouaté termine le pansement. Habituellement, aucun drainage n'est préconisé.

### Suites postopératoires

Le pansement est refait le lendemain et le pansement postopératoire est maintenu de façon semi-compressive une quinzaine de jours laissant les orteils parfaitement libres pour permettre une mobilisation précoce et une autorééducation de ceux-ci par le patient (*cf.* chapitre 55). La reprise de l'appui s'effectue vers le premier mois après avoir porté une chaussure à appui talonnier durant la période postopératoire.



## RÉSULTATS

### Généralités

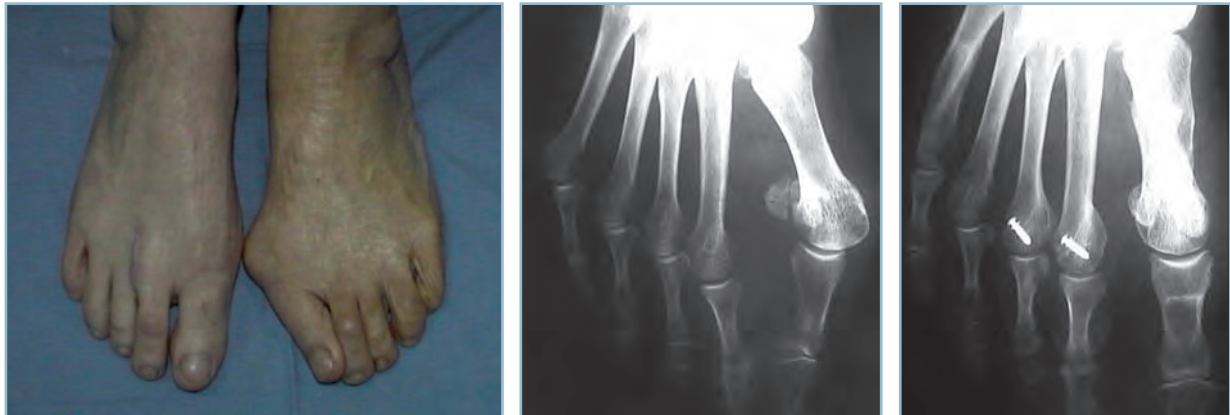L'ostéotomie de Weil nous donne entière satisfaction lorsque l'ensemble de ces points techniques est respecté [31] (*figure 13.12*). Le soulagement de la métatarsalgie est une constante mais un certain nombre de complications ne peuvent être occultées et trouvent souvent une solution.

L'analyse des résultats et complications dans les articles référencés montre que les indications sont le plus fréquemment des métatarsalgies avec ou sans luxation métatarsophalangienne. On retrouve :

- une chirurgie isolée du 2<sup>e</sup> rayon dans 28 % des cas ;
- une chirurgie des 2<sup>e</sup> et 3<sup>e</sup> rayons dans 21 % des cas ;
- une chirurgie plus étendue de la palette métatarsienne dans 38 % des cas ;
- quelques pourcentages d'ostéotomie isolée dans les reprises d'ostéotomie de Helal ou les reprises post-traumatiques dans 12 % des cas.

Les résultats étudiés selon les critères de Kitaoka et de l'AOFAS montrent globalement des résultats :

- bons et très bons dans 73 % des cas ;
- moyens dans 17 % des cas ;
- passables à mauvais dans 10 % des cas.



**13.12** Correction de l'avant-pied.

- a. Aspect clinique postopératoire : les deux pieds présentaient la même déformation.  
 b. Radiographie préopératoire.  
 c. Correction par scarf et Weil 2/3 avec effet de translation pour corriger la clinodactylie.

a | b | c

### Raideur

La principale complication de l'ostéotomie de Weil est la raideur postopératoire que l'on retrouve dans 12 à 30 % des séries étudiées. La cause de la raideur est plurifactorielle. Fréquemment, c'est la suite d'une chirurgie agressive responsable d'une fibrose postopératoire, d'une erreur technique sur des Weil réalisés trop courts et descendants et décentrant l'action des intrinsèques du pied. Le corollaire en est l'absence de désépaississement. Enfin, l'insuffisance de rééducation qui doit être débutée immédiatement en postopératoire. Ces 12 à 30 % de raideur entraînent fréquemment un léger défaut d'appui des orteils et une limitation de la fonction en flexion plantaire et dorsale. Elle peut cependant s'avérer gênante dans 2 à 19 % des cas et peut nécessiter exceptionnellement une reprise chirurgicale.

La prévention reste donc un élément fondamental :

- abord limité et respect des tissus mous ;
- désépaississement de l'ostéotomie afin d'améliorer la fonction des intrinsèques ;
- rééducation postopératoire à enseigner au patient.

Il faut savoir que ces phénomènes de raideur s'améliorent progressivement avec le temps et à plus de 1 an après l'intervention.

L'étude de Trnka apporte un modèle de réflexion [40]. L'appareil intrinsèque doit passer par le centre de rotation de l'articulation métatarsophalangienne. L'ostéotomie de Weil peut être à l'origine d'une modification du centre de rotation de l'articulation par rapport au trajet des intrinsèques et de l'axe du métatarsien principalement lorsque le trait d'ostéotomie est trop court et que le recul

entraîne un abaissement au lieu d'un raccourcissement axial du métatarsien. Il en résulte automatiquement une griffe de l'orteil par abaissement du centre de rotation et un décentrage dorsal du trajet des tendons intrinsèques. Cette modification du centre de rotation peut être évitée par une ostéotomie la plus horizontale et la plus parallèle possible à la plante du pied et surtout actuellement par l'effet de désépaississement de la partie supérieure du métatarsien. Cette modification de l'ostéotomie de Weil par une double coupe principalement sur les 2<sup>e</sup> et 3<sup>e</sup> métatarsiens est à présent pratiquement systématique.

### Soins postopératoires

Ils sont fondamentaux. Le pansement semi-compressif lutte contre l'œdème et laisse les orteils libres. La rééducation passive et active est immédiatement entreprise. Elle est enseignée au patient par une autorééducation des orteils et est effectuée durant de longs mois en postopératoire. La mobilisation des orteils doit être faite de façon précise. Un doigt doit être situé sous la tête métatarsienne, tandis que l'autre réalise un mouvement d'enroulement plantaire en effectuant une pression au niveau de la 1<sup>re</sup> phalange de l'orteil ou au niveau de l'interphalangienne qui présentait anciennement un durillon d'hyperappui.

Il faut conseiller des postures en flexion plantaire, puis ne pas négliger non plus la mobilisation en flexion dorsale de l'ensemble de l'orteil et ce, dans une position d'extension de celui-ci afin de parfaitement mobiliser l'appareil fléchisseur. Le maintien d'un

pansement semi-compressif est également un élément fondamental dans la lutte contre l'œdème postopératoire. Le conseil de maintien des pieds surélevés dans le premier mois postopératoire est un élément à ne pas négliger de même que l'application de glace dans la période périopératoire (cf. chapitre 55).

## Complications

La *pseudarthrose* est une complication exceptionnelle probablement due à un défaut technique ou à une qualité osseuse insuffisante. Le trait horizontal parallèle à la zone d'appui garanti par ailleurs un appui biomécanique de la zone de consolidation. L'emploi d'un matériel d'ostéosynthèse adapté permet également une compression automatique de l'ostéotomie et l'usage d'une vis corticale à filetage continu doit donc être déconseillé. La simple broche de Kirschner donne une stabilité insuffisante dans le cadre de cette ostéotomie. La reprise éventuelle pose cependant peu de difficultés et il suffit souvent après avoir réalisé un avivement osseux à l'aide d'une lame de scie oscillante de remettre en place une ostéosynthèse avec une compression adaptée. Les non-consolidations que nous avons observées sont principalement dans la polyarthrite rhumatoïde ou lorsqu'un effet de translation de la tête métatarsienne est effectué dans le cadre d'un orteil en supraductus ou d'une bunionette (*figure 13.13a*).

La *nécrose* de la tête métatarsienne est une complication exceptionnelle. L'ostéotomie respecte parfaitement la vascularisation qui est constante et plantaire par rapport au trait d'ostéotomie horizontal [33, 34]. Cette bonne vascularisation garantit également un très haut taux de consolidation. D'un point de vue technique, il est important d'éviter toute agression plantaire de la tête métatarsienne et toute libération à l'aide de rugines courbes au niveau articulaire. Ceci est à proscrire, car on risque d'endommager le cul-de-sac synovial plantaire d'où la vascularisation céphalique émerge (*figure 13.13b*).

On retrouve dans la littérature de 0 à 10 % de récurrence de métatarsalgies. Les métatarsalgies de transfert sont souvent dues à

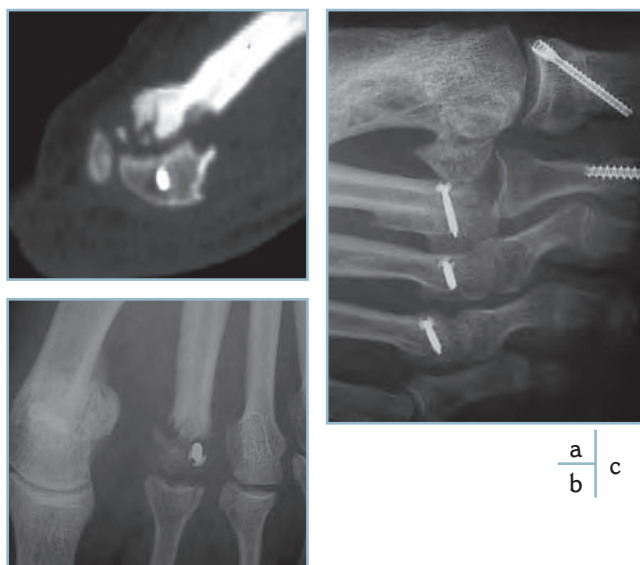
une insuffisance de planification. Six pour cent des transferts font suite à une chirurgie isolée du 2<sup>e</sup> rayon.

Une autre cause d'échec dans le soulagement de la métatarsalgie est la réalisation des ostéotomies de Weil dans le cadre d'un pied creux et cet échec est facile à comprendre. L'origine des métatarsalgies dans le cadre du pied creux est souvent due à un excès de pente métatarsienne et l'ostéotomie de Weil malgré son recul est toujours responsable d'une accentuation de la pente métatarsienne. Un autre élément qu'il faut toujours considérer principalement dans le pied creux est la raideur du système achilléen. Certains gestes d'allongement comme la lame aponévrotique des gastrocnémiens peuvent être proposés dans ce contexte (intervention de Strayer).

La *récidive de la luxation* est rapportée dans 0 à 5 % des cas (*figure 13.13c*). C'est surtout dans les grandes dislocations avec rupture complète de la plaque plantaire qu'il faut se poser la question d'un transfert tendineux ou d'une réinsertion de la plaque plantaire pour stabiliser l'orteil. En effet, dans certains cas de luxation métatarsophalangienne, l'ostéotomie de Weil laisse la base de la 1<sup>re</sup> phalange dans un état d'instabilité. Pour corriger ce problème de subluxation résiduelle, différentes procédures peuvent être proposées. Le recul de la tête permet d'analyser au mieux les dégâts architecturaux situés au niveau de la plaque plantaire. Lorsqu'il existe une fissure longitudinale de celle-ci laissant apparaître l'appareil fléchisseur sous la lésion capsulaire, il peut être réalisé une suture directe de la plaque plantaire pour améliorer la stabilité de l'orteil et permettre une cicatrisation de celle-ci en bonne position. Dans certains cas, c'est l'insertion de la plaque plantaire au niveau de la base phalangienne qui est rompue et il est dès lors plus facile de réaliser une réinsertion de la plaque plantaire.

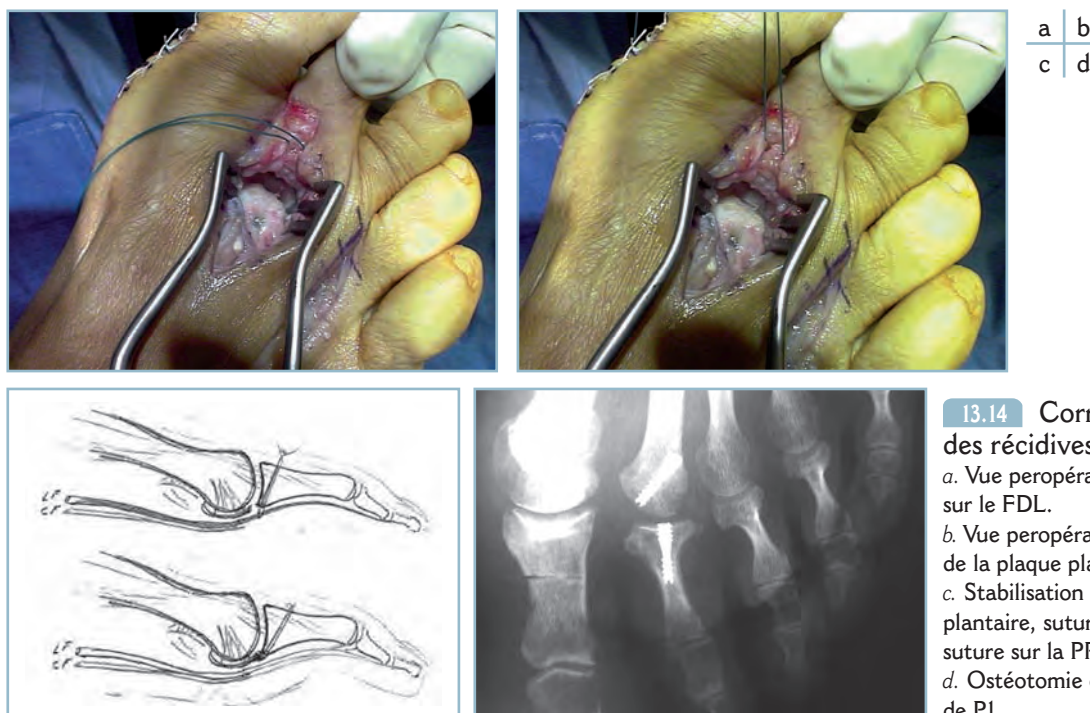
Techniquement, on réalise deux tunnels transosseux depuis la face dorsale de P1 jusqu'au niveau du site d'insertion de la plaque plantaire. Il est dès lors possible de passer un fil de suture de la face dorsale de l'orteil vers la plaque plantaire, de réamarrer par un point transcapsulaire la base de la phalange et de repasser ensuite la suture par l'autre tunnel transosseux. On réalise ensuite le nœud de la suture sur la face dorsale et proximale de P1 (*figure 13.14a, b, c*).

En alternative ou en association à ces réparations de la plaque plantaire, lorsqu'il existe une griffe fixée d'un orteil, on peut associer une arthrodèse de l'interphalangienne avec ou sans transfert du fléchisseur. On prolonge alors l'abord sur la face dorsale de l'orteil concerné. On passe longitudinalement en trans-extenseur, on avive les surfaces articulaires avec une résection osseuse modérée permettant de décompresser la tension au niveau de l'articulation. L'arthrodèse permet, en potentialisant l'effet des courts fléchisseurs, de stabiliser l'articulation. L'importance de la résection osseuse est un point important et difficile à préciser. Peu de résection est responsable d'une mise en tension de l'articulation et trop de résection stabilise mal l'articulation. Parfois, lorsque l'on veut obtenir une meilleure stabilité de l'orteil, il est possible de prélever à travers la voie d'arthroplastie interphalangienne le long fléchisseur de l'orteil et de détourner celui-ci de part et d'autre de la face dorsale de P1, comme il a été décrit dans la technique de Gilderstone-Taylor. Lorsqu'on ne veut pas réaliser d'arthrodèse de l'interphalangienne ou lorsqu'il n'existe pas de raideur à ce niveau mais une instabilité résiduelle importante, l'autre possibilité est de transférer le long fléchisseur par voie transosseuse en réalisant un tunnel oblique depuis la face dorsale de P1 vers la zone d'insertion de la plaque plantaire. Par une ténotomie percutanée, on sectionne



### 13.13 Complications.

- Pseudarthrose sur ostéotomie de Weil.
- Nécrose céphalique sur ostéotomie de Weil.
- Récidive de l'instabilité MTP2 post-Weil et arthrodèse IPP.



### 13.14 Corrections des récidives.

- Vue peropératoire, suture sur le FDL.
- Vue peropératoire, réinsertion de la plaque plantaire.
- Stabilisation de la plaque plantaire, suture sur le FDL, suture sur la PP.
- Ostéotomie de réorientation de P1.

au niveau plantaire l'insertion du fléchisseur sur la base de P3, le fléchisseur est récupéré par l'articulation métatarsophalangienne. Le prélèvement du fléchisseur est possible lorsqu'il existe une grande dilacération de la plaque plantaire et c'est ce qui en fait son indication. Le fléchisseur est ensuite placé de plantaire en dorsal à travers le tunnel transosseux et permet de remettre en tension l'orteil en direction plantaire. La tension à mettre dans le fléchisseur est un point sensible. Il faut éviter absolument tout excès de pression qui risque de générer ou des douleurs articulaires ou une clinodactylie postopératoire. L'insuffisance de tension laisse un orteil en subluxation. Ces reconstructions sont délicates à réaliser mais laissent à la place de la plaque plantaire un tissu tendineux vascularisé qui stabilise parfaitement l'articulation métatarsophalangienne. Il est parfois possible de compléter la réparation de la plaque plantaire lésée par quelques points amarrés sur le fléchisseur transféré.

Rarement, dans les anciennes luxations ou dans le cadre d'une séquelle de maladie de Freiberg, un éculement plantaire de la base de la phalange peut être présent et la rendre instable. Il s'agit alors d'une instabilité articulaire qui peut être résolue par une petite ostéotomie cunéiforme de fermeture dorsale au niveau de la base phalangienne (figure 13.14d).

## REPRISE DES ÉCHECS DE L'OSTÉOTOMIE DE WEIL

Les causes d'échec du traitement d'une métatarsalgie sont multifactorielles. La première cause d'échec est bien sûr une erreur d'indication. Les métatarsalgies rentrant dans le cadre d'un pied creux sont totalement différentes de celles causées par une désorganisation architecturale de l'avant-pied. L'étude clinique d'une métatarsalgie reste donc un point fondamental. On analyse de façon précise la mobilité de l'arrière-pied et de la cheville, on recherche un avant-pied fixé en équin de par la rétraction du système surro-achilléo-plantaire. On étudie si cet équinisme est résolu par la mise en flexion

du genou, ce qui signe une rétraction des jumeaux pouvant être solutionnée de façon simple par une chirurgie de type Strayer (cf. p. 499). La métatarsalgie rentrant dans le cadre d'un pied creux avec perturbation de la ligne de Méary-Toméno doit bénéficier, suite à l'échec de l'ensemble des traitements conservateurs, d'une tarsectomie réalisée au site de la déformation. Les métatarsalgies rentrant dans le cadre d'insuffisances neurologiques, principalement dans le cadre de la maladie de Charcot-Marie-Tooth, sont plurifactorielles et associent raideur du système achilléen, excès de pente métatarsienne et défaut de proprioception avec microtraumatismes chroniques dus à la chute de l'avant-pied non contrôlée par le rôle freinateur de la loge antérolatérale de la jambe.

L'étude de l'avant-pied recherche spécifiquement les zones de callosité, une pathologie associée du 1<sup>er</sup> rayon et typiquement l'hallux valgus. Elle recherche également l'instabilité métatarsophalangienne mise en évidence par une instabilité dorsoplantaire de la base de la phalange par rapport à la tête du métatarsien.

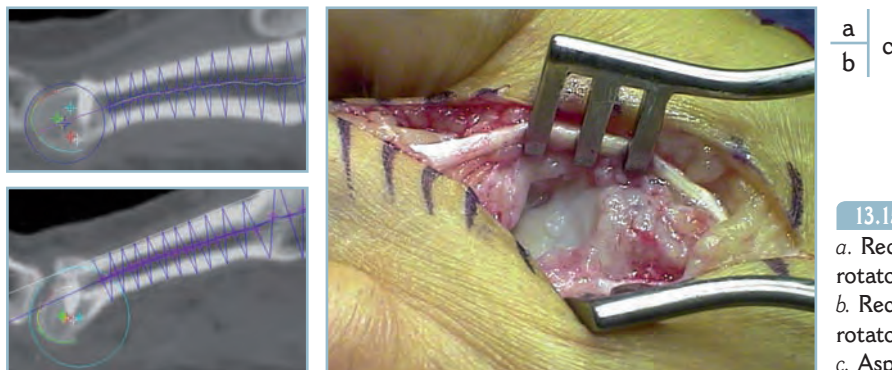
Dans le cadre des échecs chirurgicaux de la métatarsalgie, l'erreur de planification est une cause simple à corriger lorsqu'il existe un excès d'appui sur un métatarsien dont l'excès de longueur n'a pas été pris en considération. Il suffit dès lors de corriger le métatarsien responsable par une planification rigoureuse. Les causes spécifiques d'échec à l'ostéotomie de Weil peuvent être de deux ordres :

- la rétraction des tissus mous, responsable de la récurrence ou de la présence iatrogène d'une griffe d'orteil de par la fibrose ;
- la rétraction des composants articulaires dorsaux.

Pour pallier ces complications, une chirurgie atraumatique respectueuse des tissus mous et du système veineux de drainage est fondamentale. Les nécroses cutanées nécessitant des soins locaux de longue durée sont bien sûr un facteur de très mauvais pronostic, car elles interdisent toute rééducation postopératoire immédiate. La rééducation postopératoire immédiate est donc là aussi un facteur fondamental de lutte contre la raideur articulaire.

Lorsqu'il existe une récurrence de la métatarsalgie sur un orteil souple et qui ne présente pas d'excès de longueur, c'est l'analyse de la position de la tête métatarsienne par rapport à l'axe métatarsien qui doit être envisagée. Dans ce type d'échec, on peut





**13.15** Échec de Weil.  
 a. Reconstruction sagittale, maintien du centre rotatoire dans l'axe diaphysaire.  
 b. Reconstruction sagittale, anomalie du centre rotatoire et de l'axe diaphysaire.  
 c. Aspect peropératoire d'une marche d'escalier.

réaliser une analyse en scanner avec reconstruction sagittale de chaque métatarsien. La reconstruction sagittale permet de visualiser parfaitement la pente de l'ostéotomie et de juger du centre rotatoire articulaire reconstruit suite à l'ostéotomie. Le scanner en reconstruction sagittale permet également parfaitement de visualiser une insuffisance de désépaississement et montre une marche d'escalier intra-articulaire responsable d'une butée articulaire (*figure 13.15*).

Lorsque la tête est excentrée, il faut alors avoir recours soit à :

- une ostéotomie de désépaississement dont le risque est d'induire une nécrose ;
- une ostéotomie basale de relèvement en association à une artholyse sur les tissus mous pour permettre de rehausser le centre rotatoire de l'articulation par rapport au trajet des intrinsèques.

L'ensemble de ces procédures sont complexes et nécessitent une bonne expérience de la chirurgie de l'avant-pied avant d'être entreprises.

Lorsqu'il existe une raideur sans anomalie osseuse, on réalise une artholyse relativement étendue avec résection de la fibrose capsulaire dorsale et lorsqu'il persiste un orteil instable, on préfère associer une chirurgie de transfert tendineux du fléchisseur plutôt que des allongements de l'appareil extenseur qui donnent souvent des résultats médiocres.

## AUTRES OSTÉOTOMIES

Elles sont de type axial – OCRA, OCORA ou chevron sagittal – et montrent sans équivoque une meilleure mobilité mais sont de réalisations techniques plus délicates. Leur indication de choix nous semble être un recul isolé d'une anomalie de longueur.

La difficulté principale, durant la courbe d'apprentissage, est le réglage. Le recul est fonction de la résection réalisée. En cas d'insuffisance, une recoupe est toujours possible. En cas d'excès, le rattrapage est plus délicat et doit soit être accepté avec une certaine tolérance de 2 mm, soit nécessiter une chirurgie d'harmonisation sur la palette métatarsienne, ce qui n'est pas souhaitable.

La seconde difficulté est l'ostéosynthèse dont la compression perpendiculaire est rendue difficile par l'obliquité de l'ostéotomie. Elle est donc confiée soit à :

- une vis ;
- un tuteur axial ;
- une broche ;
- un fils de cerclage.

Le corollaire est le risque d'instabilité, de défaut de réglage et donc de pseudarthrose.

L'avantage observé évident est la diminution des raideurs articulaires et le maintien de la qualité du soulagement des métatarsalgies. La diminution des raideurs doit probablement être due à :

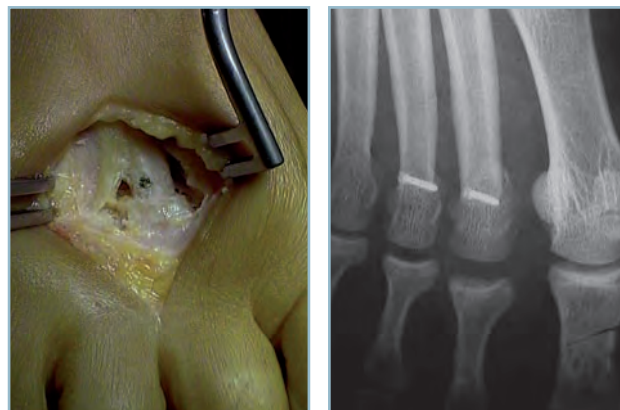
- la position moins intra-articulaire du trait, voire extra-articulaire ;
- l'absence d'abaissement céphalique puisque la résultante est purement axiale ;
- la faible agression des tissus mous.

Macera rend le Weil moins agressif, moins descendant mais moins stable. L'ostéotomie devient plus difficile à régler et à translater.

OCRA et OCORA redonnent de la stabilité dans le plan sagittal par le maintien d'une courte casquette plantaire qui s'appuie après le recul et la résection d'un cylindre presque complet sous la corticale plantaire du métatarsien. La chirurgie est quasi extra-articulaire (*figure 13.16*). La translation est impossible, la résection doit être parfaite et l'ostéosynthèse est rendue plus facile par l'obliquité du trait (*figure 13.17*).

L'ostéotomie cunéiforme dorsale décrite par Gauthier [32] trouve son indication princeps dans la prise en charge des ostéochondrites de la tête des métatarsiens, son indication dans le cadre des métatarsalgies ne devrait pas être retenue (*figure 13.18*).

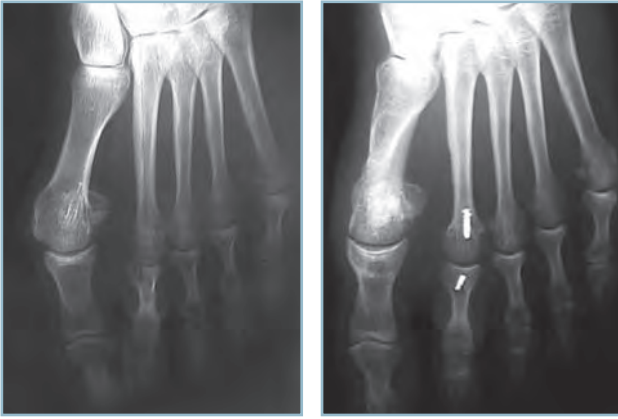
La résection en chevron et situé lui aussi dans la région épiphysaire, à l'orée de l'articulation. Il est de réalisation technique délicate. Le recul est difficile à reprendre si la résection a été excessive. Il offre une plus large surface de contact et apporte donc une bonne consolidation. Le trait est cependant soumis aux forces de cisaillement, raison pour laquelle nous avons opté pour une



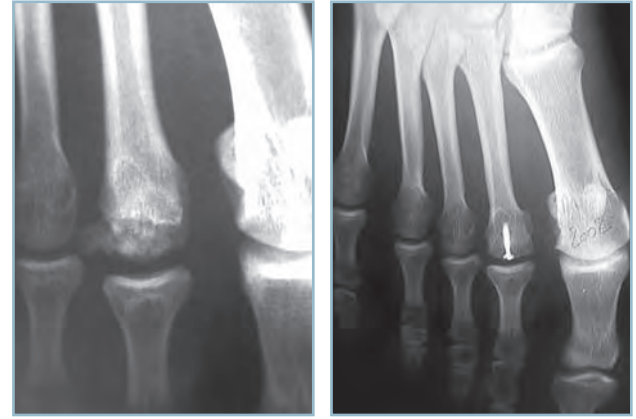
**13.16** Exemple d'ostéotomie de type OCRA.  
 a. Aspect peropératoire.  
 b. Radiographie et ostéosynthèse.

a | b





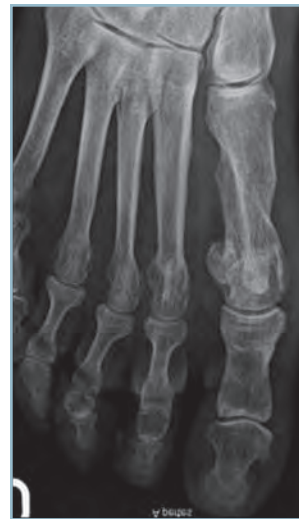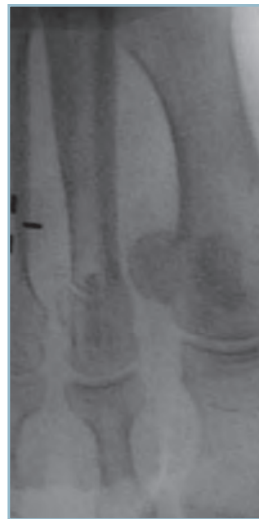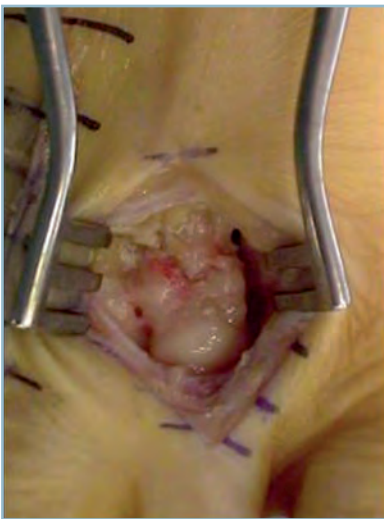**13.17** Syndrome du 2<sup>e</sup> rayon traité par ostéotomie de type OCRA.  
 a. Cliché préopératoire, excès de longueur de M2.  
 b. OCRA et stabilisation de l'orteil par ténodèse sous PI.



**13.18** Ostéotomie selon Gauthier.  
 a. Radiographie préopératoire.  
 b. Ostéotomie et ostéosynthèse par une vis enfouie.

stabilisation par un tuteur axial centromédullaire (*figure 13.19*). Certains auteurs ont proposé une stabilisation par une broche axiale qui impose de transfixier les articulations MTP et de l'orteil,

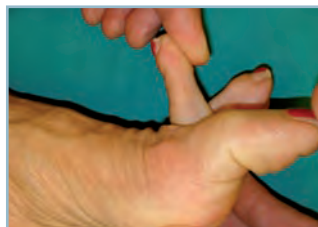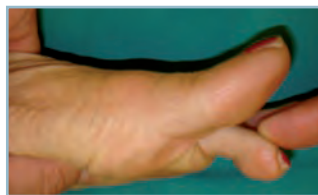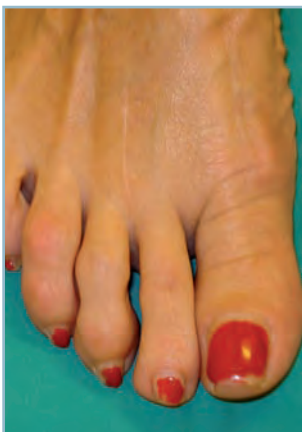ce qui nous semble évitable. Je réserve principalement cette ostéotomie au syndrome du 2<sup>e</sup> rayon sur excès de longueur isolée. Les mobilités postopératoires sont très peu altérées (*figure 13.20*).



a | b | c

**13.19** Ostéotomie en chevron.

- a. Vue peropératoire du trait d'ostéotomie.  
 b. Radiographie peropératoire.  
 c. Résultat radiologique à un an.



a | b | c

**13.20** Ostéotomie en chevron.

- a. Vue clinique de face postopératoire.  
 b. Mobilité passive en flexion plantaire.  
 c. Mobilité passive en flexion dorsale.

## DISCUSSION

Entre 2000 et 2005, 68 patients ont été opérés pour métatarsalgie. La révision des 184 ostéotomies effectuées (dont 177 ostéotomies de Weil) a permis de relever des éléments :

- cliniques ;
- radiologiques (cliché dorsoplantaire de face et de profil en charge, incidence de Chevrot) ; scanner en cas de récurrence de métatarsalgie ;
- baropodométries [30].

L'étude clinique est basée sur le score AOFAS. La série comporte 58 femmes (92 %) et 5 hommes (8 %). La moyenne d'âge est de 56,6 ans (extrêmes : 17 et 76 ans). Le recul moyen entre la date de l'opération et l'évaluation est de 23,9 mois (extrêmes : 10 à 71 mois). Élément très important dans notre série, 32,9 % des pieds ont déjà subi une chirurgie préalable. Dans 4 % des cas, une reprise d'une ostéotomie de Weil effectuée dans un autre service a été réalisée. Trente pour cent des rayons sur lesquels une ostéotomie de Weil a été effectuée ont eu un geste chirurgical associé et 90 % des patients opérés pour métatarsalgie ont bénéficié, dans le même temps opératoire, d'une correction de la déformation de l'hallux. Trente pour cent des articulations métatarsophalangiennes ont présenté une luxation préopératoire. Enfin, 51,4 % des MTP opérées étaient instables en préopératoire (signe de Lachman positif), principalement dans le plan dorsoplantaire. Globalement, on observe une nette amélioration au score de l'AOFAS de 46 points sur les 100, signant l'efficacité de cette procédure. Le score moyen est de 82,2 avec des extrêmes de 52 à 100.

## Raideur postopératoire

C'est la principale complication retrouvée entre 20 et 68 % des séries étudiées [31, 33, 36, 39, 42]. Il s'agit généralement et surtout d'une limitation de la flexion plantaire, même sans métatarsalgie ou (sub)luxation. Elle est nommée en générale *floating toe deformity*, car elle se traduit cliniquement le plus souvent en l'absence de contact plantaire de la pulpe de l'orteil en position statique debout. Une déformation en *floating toe* a été retrouvée dans 42,9 % des articulations métatarsophalangiennes opérées. Seulement 18,7 % étaient incapables de maintenir une feuille contre le sol de façon active (Grasping).

## Récidive de métatarsalgie

Cette entité peut être définie comme la réapparition en postopératoire d'une douleur à l'appui localisée en dessous d'une ou plusieurs têtes métatarsiennes opérées. Le taux de récurrence oscille entre 0 et 26 %, selon la littérature [31, 39, 42].

## Métatarsalgie de transfert

Elle signifie l'apparition d'une douleur en regard d'une tête métatarsienne non opérée située juste à côté d'une articulation métatarsophalangienne opérée.

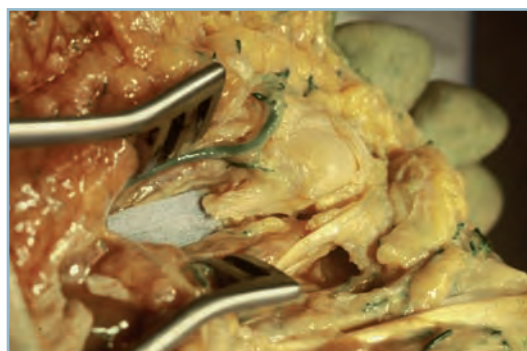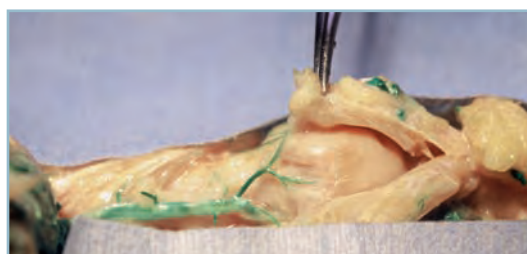
Dans notre série, 85 % des pieds opérés présente une disparition des métatarsalgies. Cependant, 7,5 % montrent une récurrence des

douleurs, 6 % un transfert des douleurs sur des rayons voisins et 1,5 % une combinaison des deux [31].

## Pseudarthrose et nécrose avasculaire

Il s'agit de deux complications exceptionnelles (0 à 6 %). L'ostéotomie respecte parfaitement la vascularisation qui est constante et plantaire par rapport au trait d'ostéotomie horizontal (figure 13.21) [35]. Cette bonne vascularisation garantit également un très haut taux de consolidation.

L'apparition d'une pseudarthrose ou une nécrose avasculaire est rare et n'a été vu respectivement que dans 4,1 % et 1,4 % des cas. Aucune infection profonde ou superficielle n'a été rencontrée.



13.21 Vascularisation de la tête métatarsienne, dissection.

a. Vue plantaire, ouverture de la plaque plantaire, vaisseau céphalique.

b. Vue plantaire, résection de la plaque plantaire, représentation du trait d'ostéotomie selon Weil qui préserve la vascularisation.

a  
b

## CONCLUSION

L'ostéotomie distale est techniquement très exigeante, mais représente une solution fiable dans le traitement des métatarsalgies principalement associées aux luxations métatarsophalangiennes. Elle demande une technique chirurgicale des plus rigoureuses, elle nécessite parfois des gestes accessoires élaborés qui ont été décrits précédemment [34]. La principale complication est la raideur métatarsophalangienne. Elle est cependant améliorée par le désépaississement et limitée par une chirurgie atraumatique. L'ostéotomie de Weil doit être planifiée et suivie d'une rééducation précise, enseignée au patient et prolongée dans le temps.

## PATHOLOGIE DU CINQUIÈME RAYON

P. DIEBOLD

*Le 5<sup>e</sup> orteil, de par son exposition sur le bord latéral du pied, est le siège de fréquentes lésions. La pression exercée sur la chaussure devient rapidement douloureuse entraînant deux types de lésions hyperkératosiques. Les lésions acquises sont très fréquentes :*

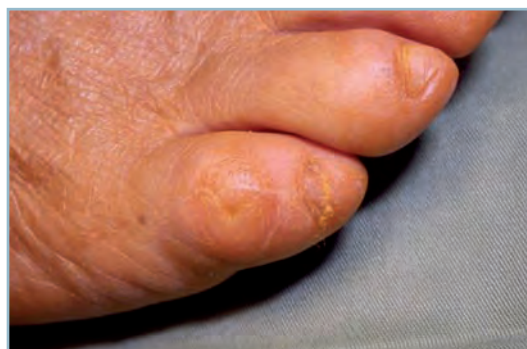- durillon latéral sur l'interphalangienne de l'orteil ;
- cor interdigital ou œil de perdrix dû au contact du condyle médial de la 1<sup>re</sup> phalange du 5<sup>e</sup> orteil avec le 4<sup>e</sup> orteil.

*Les lésions congénitales sont fréquemment retrouvées :*

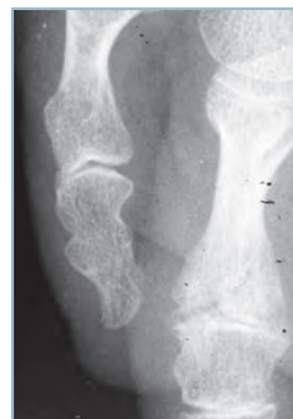- Tailor's bunion ou bunionette qui correspond en fait à une pathologie symétrique à l'hallux valgus au niveau du 5<sup>e</sup> rayon ;
- quintus varus supraductus, pathologie congénitale souvent bilatérale devenant douloureux chez l'adulte.

*Les lésions traumatiques présentent certaines caractéristiques. La pathologie fracturaire du 5<sup>e</sup> rayon a comme particularité d'évoluer facilement vers la pseudarthrose, ce qui a fait dire à de nombreux auteurs que la vascularisation du 5<sup>e</sup> métatarsien était différente des autres métatarsiens.*

*Les fractures de fatigue sont fréquentes au niveau du 5<sup>e</sup> rayon.*



13.22 Griffes du 5<sup>e</sup> orteil.



13.23 Synostose P2 P3.

### DURILLON DU CINQUIÈME ORTEIL

#### Généralités

Le durillon du bord latéral du 5<sup>e</sup> orteil peut être extrêmement douloureux (*figure 13.22*), donnant l'impression au patient d'avoir un caillou dans la chaussure. Une chaussure serrée avec une pression excessive sur le 5<sup>e</sup> orteil en est souvent la cause.

Les raisons de cette lésion, en dehors de l'exposition directe à la chaussure, peuvent être anatomiques. Le 5<sup>e</sup> orteil n'a pas de tendon court extenseur mais surtout il existe une grande fréquence de 5<sup>e</sup> orteil ayant simplement deux phalanges, du fait d'une synostose entre la 2<sup>e</sup> et la 3<sup>e</sup> phalange. La radiographie permet donc de faire le diagnostic des anomalies osseuses congénitales [55] (*figure 13.23*).

#### Diagnostic

Le durillon du 5<sup>e</sup> orteil est pathologique quand il devient douloureux. Il est en général bien circonscrit, il existe une zone d'hyperkératose avec en son centre une hyperkératose plus importante en cône pénétrant le derme. Ce cor est appelé Heloma du grec *Helus* qui signifie pierre d'angle.

Cette lésion survient essentiellement lorsque l'orteil est en marteau, car la pression est appliquée sur une surface anormalement petite. Il faut également évaluer le chaussage du patient, voir s'il n'existait pas de couture dans la chaussure en regard du 5<sup>e</sup> orteil, à l'origine de ce durillon.

#### Possibilité thérapeutique

##### Procédure conservatrice

Le traitement est bien sûr d'abord médical. Les soins de pédicure, permettant d'ôter le durillon, soulagent le patient et une énucléation de la partie centrale du durillon supprime la douleur. Un pansement siliconé ou un coussinet sur l'orteil en prolongent l'amélioration.



La modification du chaussage peut également être conseillée et le bord externe de la chaussure peut être travaillé par le cordonnier pour être élargi et allonger le temps de réapparition de ce durillon.

### Procédure chirurgicale

Le traitement chirurgical est indiqué lorsque la récurrence du durillon est trop fréquente, précoce ou qu'un risque de surinfection, comme dans le cas du patient diabétique, existe. Il consiste en l'ablation de la surface osseuse proéminente. On peut envisager une condylectomie partielle, une condylectomie latérale de P1 avec plus ou moins une hémiphalangectomie inférieure latérale de P2. Nous évitons l'abord dorsal. En effet, une cicatrice en zone de pression est un facteur de fragilisation cutanée et surtout source de récurrence de l'hyperkératose. Nous avons adopté la technique de Jahss qui est la voie d'abord plantaire de l'interphalangienne du 5<sup>e</sup> orteil.

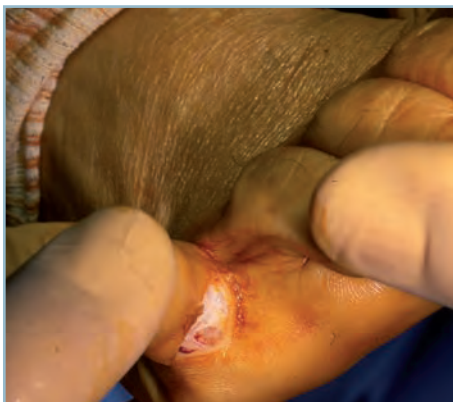### Technique chirurgicale

Le 5<sup>e</sup> orteil est mis en légère extension et l'incision cutanée transversale se fait dans le pli dessiné lors de l'extension de l'orteil (figure 13.24). À l'aide d'une petite pince de Halstead, on libère les pédicules neurovasculaires médial et latéral. Le tendon fléchisseur peut être conservé, contrairement à la technique de Jahss originale [46]. On incise la poulie au niveau de l'interphalangienne proximale, la pince de Halstead est glissée de dehors en dedans et on luxé l'articulation interphalangienne en arrière et en haut. On libère le pourtour de P1 au bistouri et on rugine la diaphyse de P1. Les tendons sont rétractés à l'aide de la pince de Halstead et P1 est réséqué à la demande. Cette résection osseuse doit être suffisante pour traiter le conflit, mais pas excessive, conduisant alors à un orteil flottant. La peau est suturée à points séparés de fil résorbable, ce qui a changé l'évolution de cette chirurgie.

On ne touche pas au cor latéral dorsal de l'interphalangienne et on explique aux patients que l'hyperkératose disparaît dans les semaines qui suivent le geste opératoire.

La voie d'abord plantaire permet d'éviter un orteil ballant et surtout d'éviter, comme cela a été décrit, l'aïnhum postopératoire par une cicatrice circonférentielle dorsale qui étrangle l'orteil dans les suites. Un pansement bétadiné est fait jusqu'à la chute des fils qui survient après le 15<sup>e</sup> jour. Les patients peuvent remarquer immédiatement après la chirurgie.

La voie d'abord plantaire évite dans la plupart des cas d'envisager une syndactylie entre le 4<sup>e</sup> et le 5<sup>e</sup> orteil, qui est psychologiquement mal supportée par nos patients [45].

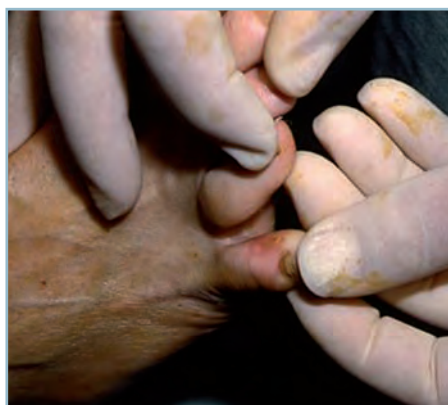

13.24 Incision à la base du 5<sup>e</sup> orteil.

## COR INTERDIGITAL OU ŒIL DE PERDRIX

### Généralités

C'est une lésion hyperkératosique qui survient dans l'espace interdigital au contact d'une surface osseuse proéminente. Un œil de perdrix interdigital apparaît entre deux surfaces osseuses de deux orteils adjacents, habituellement cet œil de perdrix apparaît dans le 4<sup>e</sup> espace interdigital entre le condyle médial de P1 du 5<sup>e</sup> orteil et la base de P1 du 4<sup>e</sup> orteil (figure 13.25). Il s'agit de la même lésion qu'un cor à la face latérale du 5<sup>e</sup> orteil, mais du fait de la transpiration, la persistance d'humidité dans le 4<sup>e</sup> espace interdigital entraîne une hyperkératinisation molle. Il s'agit d'une lésion fréquente puisqu'elle survient entre 12 et 15 % chez les patients se présentant pour un problème d'avant-pied.



13.25 Corps interdigital.

### Physiopathologie

Les causes du cor interdigital sont habituellement :

- un 5<sup>e</sup> métatarsien plus court que la normale ;
- une griffe d'orteil avec une hyperflexion du 5<sup>e</sup> orteil, souvent liée à une camptodactylie du 4<sup>e</sup> orteil ;
- un 5<sup>e</sup> orteil à deux phalanges par synostose entre la 2<sup>e</sup> et la 3<sup>e</sup> phalange.

On retrouve aussi parfois les séquelles d'une pseudarthrose de fracture de P1 du 5<sup>e</sup> orteil. Enfin, il a été rapporté une fréquence accrue d'un durillon de la face latérale de l'interphalangienne associé à un œil de perdrix.

### Diagnostic

La demande du patient est essentiellement liée à une douleur du 4<sup>e</sup> espace interdigital. On recherche une mycose interdigitale dont la symptomatologie comprend un prurit interdigital, l'érythème et une gêne au chaussage.

On retrouve une lésion circulaire de 3 à 10 mm de diamètre avec, en son centre, une hyperkératose ramollie par la transpiration. La palpation de la lésion est douloureuse et on sent en dessous de la lésion l'exostose qui est à l'origine de cet œil de perdrix. Assez souvent, cette lésion se retrouve au fond de l'espace interdigital, avec une macération en regard. Il est important lors de l'examen de voir l'aspect des orteils en charge. On recherche la



présence ou non d'un hallux valgus qui augmente la pression interdigitale sur les rayons latéraux. Une infection fongique est fréquente et résistante au traitement médical du fait de la pression anormale sur les zones osseuses. La surinfection est rare, mais on peut voir la lésion au stade de la fistule.

## Possibilité thérapeutique

### Procédure conservatrice

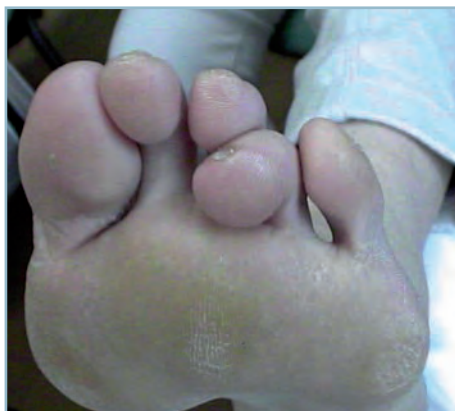Le traitement consiste en une orthèse séparant le 4<sup>e</sup> et le 5<sup>e</sup> orteil, l'élargissement de la chaussure, un traitement anti-fongique local et des soins de pédicurie. Des conseils d'hygiène sont donnés aux patients, en particulier celui de bien sécher l'espace interdigital après la toilette. Les traitements utilisant l'acide acétylsalicylique pour attaquer l'hyperkératose sont assez dangereux et doivent être évités chez les patients présentant un diabète, du fait de la présence d'une neuropathie périphérique et du risque de surinfection articulaire.

### Procédure chirurgicale

Le traitement chirurgical est indiqué devant l'échec du traitement médical.

Nous utilisons la même voie d'abord plantaire à la base du 5<sup>e</sup> orteil, permettant l'hémi-phalangectomie. Nous évitons tout traitement comportant des condylectomies simples, en particulier la condylectomie de la base latérale de la 1<sup>re</sup> phalange du 4<sup>e</sup> orteil.

L'hémi-phalangectomie de P1 du 5<sup>e</sup> orteil peut être associée à la résection de la base latérale de la 1<sup>re</sup> phalange du 4<sup>e</sup> orteil. Habituellement, nous nous contentons de faire une section distale du fléchisseur commun du 4<sup>e</sup> orteil pour supprimer la déviation du 4<sup>e</sup> orteil en clinodactylie (*figure 13.26*).



13.26 Clinodactylie.

La syndactylisation [44] est une intervention de sauvetage. Elle nous a semblé particulièrement mal tolérée psychologiquement chez nos patients.

L'amputation du 5<sup>e</sup> orteil est une intervention qui doit être prohibée. Elle entraîne en effet l'échappement du 5<sup>e</sup> métatarsien en bas et en dehors, avec des métatarsalgies de transfert au niveau de la tête du 4<sup>e</sup> métatarsien et une griffe d'orteil par hyperactivité du tendon fléchisseur du 4<sup>e</sup> orteil.

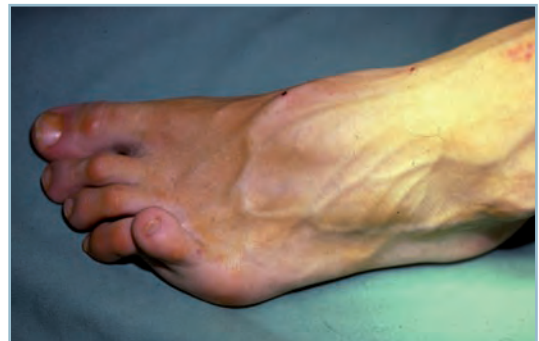L'utilisation d'un embrochage temporaire métatarsophalangien au niveau des orteils nous semble complètement contre-indiquée

dans cette chirurgie qui doit rester aussi simple que possible et éviter toute nécrose de l'orteil comme cela peut se voir après un embrochage en extension.

## QUINTUS VARUS SUPRADDUCTUS

### Généralités

Le quintus varus supradductus est une malformation congénitale du 5<sup>e</sup> orteil. Il s'agit d'une lésion qui est psychologiquement gênante chez l'enfant, mais qui peut devenir douloureuse à l'âge adulte du fait du conflit latéral et dorsal de l'orteil avec la chaussure (*figure 13.27*). La déformation est en général bilatérale. Son origine congénitale est attribuée à une rétraction primitive du tendon extenseur du 5<sup>e</sup> orteil.



13.27 Quintus varus supradductus.

### Physiopathologie

Lors de la marche, le 5<sup>e</sup> orteil a tendance à être effacé du fait de l'appui habituel du 5<sup>e</sup> métatarsien au sol lors du passage du pas ; avec la croissance, la déformation progresse.

Pour Lapidus [51], elle consiste en une adduction du 5<sup>e</sup> orteil sur le 4<sup>e</sup> orteil, une contracture en dorsiflexion de la 5<sup>e</sup> métatarsophalangienne et une rotation du 5<sup>e</sup> orteil. Cockin a décrit de plus des adhérences entre la capsule plantaire de l'articulation métatarsophalangienne et la partie plantaire de la 5<sup>e</sup> tête métatarsienne.

L'hyperextension conduit en une subluxation dorsale de la 5<sup>e</sup> articulation métatarsophalangienne, le tendon extenseur prend la corde de l'arc de la 5<sup>e</sup> métatarsophalangienne et la rétraction capsulaire s'ajoute à la rétraction du ligament médial de la 5<sup>e</sup> articulation métatarsophalangienne. L'orteil se présente avec la pulpe en dedans, un ongle aplati et parfois dupliqué. Il peut s'y ajouter une crosse du col du 5<sup>e</sup> métatarsien ou *Taylor's union* et une griffe du 5<sup>e</sup> orteil avec un durillon déjà décrit au niveau de la face latérale de l'interphalangienne du 5<sup>e</sup> orteil.

### Diagnostic

Le conflit du 5<sup>e</sup> orteil est double avec la chaussure du fait de la présence d'un durillon dorsal au niveau de l'interphalangienne proximale et du 4<sup>e</sup> orteil, avec parfois un conflit interdigital et un œil de perdrix déjà décrit.

Cette malformation congénitale peut s'associer à la présence d'un hallux valgus congénital.

Lors de la tentative de réduction, l'élément majeur de cette lésion est la rétraction du tendon extenseur qui saille sous la peau et qui interdit toute réduction de l'articulation métatarsophalangienne. Cette rétraction du tendon extenseur implique que toute chirurgie du quintus supraductus suppose soit :

- l'allongement ;
- la résection ;
- le transfert de ce tendon extenseur.

## Possibilité thérapeutique

### Procédure conservatrice

Le conflit ne peut être amélioré que par l'adéquation entre le conflit et le chaussage.

### Procédure chirurgicale

Le traitement chirurgical au niveau des parties molles consiste soit en :

- l'allongement de la peau dorsale ;
- la rétraction de la peau plantaire.

Le traitement purement cutané ne peut pas être employé à l'âge adulte. La plastie cutanée simple type Butler ou la syndactylisation de Mac Farland doivent être réservées à l'enfant [44] (cf. page 82).

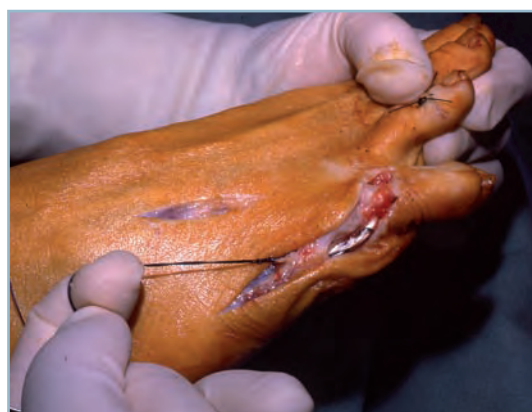Le traitement chirurgical d'un quintus supraductus à l'âge adulte de première intention doit comporter [50] :

- un geste au niveau du tendon extenseur ; nous utilisons habituellement la technique de Lapidus (*figure 13.28*) ;
- l'arthrolyse de l'articulation métatarsophalangienne et de l'articulation interphalangienne de l'orteil ;
- un geste au niveau de la 5<sup>e</sup> tête métatarsienne ; nous recommandons l'ostéotomie type Weil ;
- un lambeau cutané d'addition dorsal permettant la couverture de l'articulation métatarsophalangienne [49] (*figure 13.29*).

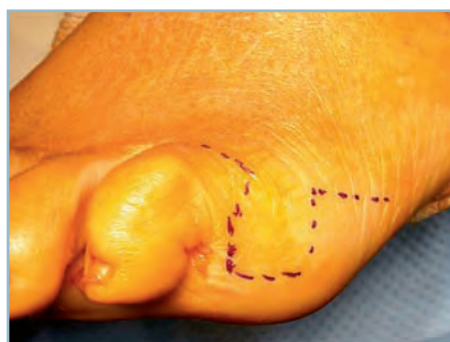Les gestes type plastie en Z ou allongement en VY, l'incision dorsolatérale simple ont dans nos mains toujours été source de récurrence par insuffisance d'apport cutané dorsal [50, 51].

Les interventions par voie plantaire type Ruiz-Mora ne sont utilisées que lors des récurrences [47].

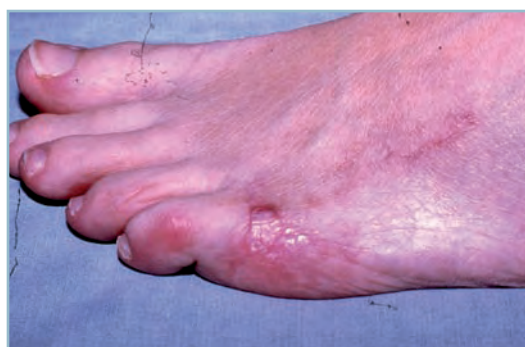L'amputation du 5<sup>e</sup> orteil nous semble un geste excessif et dangereux.



13.28 Technique de Lapidus.



a



b

13.29 Lambeau cutané d'addition.

a. Dessin du lambeau.

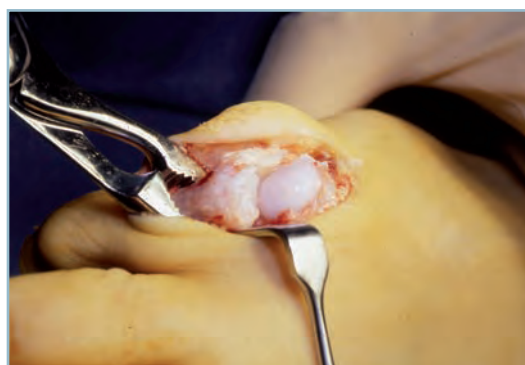b. Fermeture en cicatrisation dirigée.

## Technique chirurgicale

Un lambeau quadrangulaire latéral à base proximale [50] est dessiné au niveau de la base de l'orteil, il fait 20 mm de long sur 10 mm de large.

L'incision à la base du 5<sup>e</sup> orteil est en V, elle est prolongée en dehors au niveau du bord latéral de l'articulation métatarsophalangienne. Le lambeau cutané est soulevé, l'orteil est mis en abduction et flexion plantaire maximale, le tendon extenseur est sectionné au niveau le plus proximal possible par une incision percutanée. Le tendon extenseur est récupéré en sous-cutané et disséqué jusqu'à son insertion phalangienne. L'articulation métatarsophalangienne est complètement libérée. P1 pris dans un davier, les éléments médiaux sont libérés au bistouri, le 5<sup>e</sup> métatarsien est ensuite soulevé par ce davier et la partie médiale et plantaire de l'articulation métatarsophalangienne libérée au bistouri.

On constate alors que, du fait de l'origine congénitale de cette lésion, la surface articulaire de la 5<sup>e</sup> métatarsienne présente un DMAA inversé, regardant en dedans (*figure 13.30*). L'ostéotomie



13.30 Orientation de la 5<sup>e</sup> tête métatarsienne.

de Weil de la 5<sup>e</sup> tête métatarsienne permet donc un léger recul et surtout la dérotation latérale de la surface articulaire ; après résection du bord supérieur du métatarsien, la surface articulaire est réduite et la tête métatarsienne est fixée par une vis. Le tendon extenseur qui a été libéré est passé de dedans en dehors sous la 1<sup>re</sup> phalange, récupéré en dehors par une pince de Halstead, mis en traction douce et suturé au tendon du muscle abducteur du 5<sup>e</sup> orteil par quelques points de fil résorbable. L'orteil est donc en position de flexion plantaire avec une légère abduction.

Le lambeau cutané est alors transféré de dehors en dedans et suturé à la peau de la base du 5<sup>e</sup> orteil. Il est suturé par des points séparés de fil résorbable (*figure 13.31*). La partie latérale de l'incision est ensuite suturée à points séparés de fil résorbable sur un drainage.

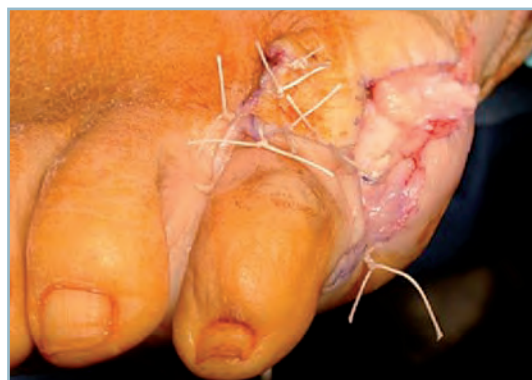Le patient est laissé dans une chaussure postopératoire pour 5 semaines. Le pansement postopératoire veille à garder les 4<sup>e</sup> et 5<sup>e</sup> orteils en flexion plantaire.

Cette technique nous a donné habituellement 90 % de bons résultats, la seule complication étant la nécrose du lambeau cutané. En cas de nécrose, la cicatrisation doit être laissée à la cicatrisation dirigée. Il ne faut pas hésiter, en cas de traction cutanée excessive, à laisser une partie de l'incision latérale ouverte.

En cas de récurrence, nous utilisons la technique de Ruiz-Mora par voie plantaire [47].

Cette technique consiste à l'excision d'un lambeau cutané plantaire ovale et à la résection complète de P1. Il s'agit d'une intervention qui garde un 5<sup>e</sup> orteil de très petite taille en flexion plantaire, relativement disgracieux et mal vécu par le patient.

Les techniques type Duvries à plastie en VY, syndactylisation avec le 4<sup>e</sup> orteil ne sont pas utilisées seules chez l'adulte, car elles sont insuffisantes [53, 56].



13.31 Suture à points séparés.

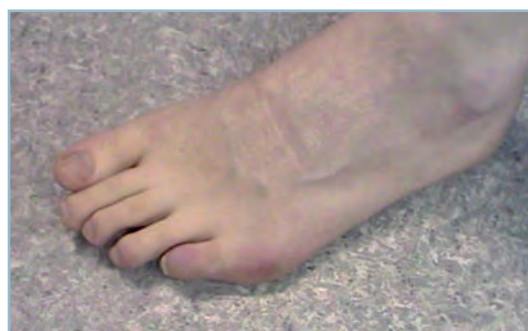## TAILOR'S BUNION OU BUNIONETTE

### Généralités

La bunionette se caractérise par la proéminence latérale de la tête du 5<sup>e</sup> métatarsien (*figure 13.32*). Cette saillie peut entraîner soit :

- un durillon au niveau du bord latéral de la tête métatarsienne ;
- un durillon plantaire.

Ce durillon peut être accompagné d'une bursite plantaire.



13.32 Bunionette de la 5<sup>e</sup> tête métatarsienne.

### Physiopathologie

La position des tailleurs assis sur leur table de coupe, jambes croisées, entraînait un durillon sur le bord latéral de l'avant-pied. Elle est à l'origine du nom *Tailor's bunion*. Le 5<sup>e</sup> métatarsien est dirigé en dehors et le 5<sup>e</sup> orteil orienté en dedans. Il s'agit en fait de l'équivalent sur le bord latéral du pied de l'hallux valgus sur le bord médial. Pas plus que dans l'hallux valgus, il n'existe d'exostose au niveau de la tête métatarsienne. Il s'agit en fait de la migration latérale du 5<sup>e</sup> métatarsien.

### Diagnostic

#### Évaluation clinique

La symptomatologie de la bunionette est causée par la friction entre la chaussure et la saillie latérale de la tête métatarsienne. Nous avons noté [45] qu'un tiers des patients présentant une bunionette ont dans le même temps un pied plat entraînant une supination d'avant-pied et une hyperkératose. La bunionette est particulièrement mal vécue chez le sujet jeune, sportif, le conflit latéral du pied étant peu toléré dans la chaussure de sport. On recherche la présence d'un(e) :

- tendon d'Achille court ;
- hallux valgus congénital ;
- anomalie rotatoire du 5<sup>e</sup> orteil.

Une griffe d'orteil peut être associée.

#### Évaluation radiologique

Le diagnostic radiologique de la bunionette se fait sur des clichés du pied de face et de profil en charge.

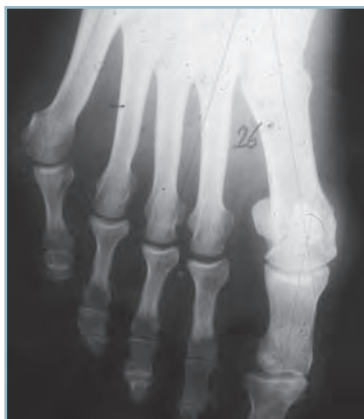Trois types de bunionette ont été décrits :

– type 1 caractérisé par l'augmentation de volume de la tête métatarsienne, avec un condyle latéral proéminent ; on le retrouve dans 16 à 33 % des cas. La largeur habituelle de la tête métatarsienne est de 13 mm ;

– type 2 caractérisé par une courbure anormale de la partie distale du 5<sup>e</sup> métatarsien. Coughlin trouve une proportion de 23 % de bunionettes du type 2 [54] (*figure 13.33*) ;

– type 3 caractérisé par l'augmentation importante de l'angle entre le 4<sup>e</sup> et le 5<sup>e</sup> métatarsien, sans déformation particulière distale du 5<sup>e</sup> métatarsien. L'angle M4-M5 est d'après Coughlin habituellement de 9 à 10°, mesuré pied en charge [43].





13.33 Taylor's bunion de type 2.

## Possibilité thérapeutique

### Procédure conservatrice

Le traitement conservateur comporte bien sûr un chaussage large au niveau de l'avant-pied. Des soins de pédicurie diminuent l'hyperkératose plantaire ou latérale et l'élargissement mécanique de la chaussure en regard de la 5<sup>e</sup> tête métatarsienne améliore la symptomatologie.

Une semelle orthopédique avec une pelote rétrocapitale et une logette d'éviction sous la 5<sup>e</sup> tête métatarsienne améliore également les douleurs du patient.

### Procédure chirurgicale

Le traitement chirurgical est adapté en fonction du type de bunionette.

## Technique chirurgicale

### Bunionette de type 1

Dans cette bunionette, une intervention de type Weil de la 5<sup>e</sup> tête métatarsienne donne de bons résultats. L'incision contourne la 5<sup>e</sup> tête métatarsienne et se prolonge jusqu'à la base phalangienne. Le nerf supérolatéral est préservé. On libère le tendon de l'abducteur du 5<sup>e</sup> orteil et on prolonge la dissection en avant. La dissection intercapsulosynoviale est extrêmement simple à faire au niveau de la 5<sup>e</sup> articulation métatarsophalangienne. La base de P1 est prise dans un davier et l'articulation est arthrolysée sur son bord médial, le 5<sup>e</sup> métatarsien est soulevé par le davier et l'articulation arthrolysée en intermétatarsocapsulaire médial. On pratique ensuite une ostéotomie selon Weil de la 5<sup>e</sup> tête métatarsienne. Comme il s'agit d'une lésion congénitale, il existe une déviation médiale de la tête métatarsienne qui est un DMAA inversé. L'ostéotomie est oblique en bas et en arrière avec un angle de 60° par rapport au sol, la tête métatarsienne est prise dans une pince, poussée en dedans d'environ 50 % de la valeur de la métaphyse et dérotée en dehors. Elle est ensuite fixée par une vis. La capsule articulaire est rabattue sur le tendon de l'abducteur et suturée au tendon à points séparés. La peau est fermée selon la technique habituelle.

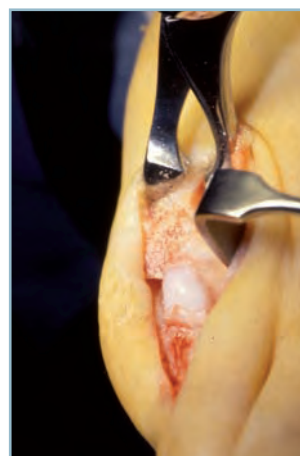Les soins postopératoires comportent une chaussure postopératoire pendant 4 à 5 semaines, avec une rééducation immédiate et douce. La reprise de la marche est ensuite autorisée.

Du fait de la dérotation de la tête métatarsienne, la bunionette n'a pas tendance à récidiver. L'ostéotomie de Weil est réputée

enraidissante, mais au niveau de la 5<sup>e</sup> tête métatarsienne, cette raideur est en général minimale et bien tolérée.

### Bunionette de type 2

Cette bunionette est caractérisée par l'augmentation de la courbure distale du 5<sup>e</sup> métatarsien. On peut utiliser une ostéotomie diaphysaire, mais la courbure est en général au niveau de la partie la plus étroite de la diaphyse et les contacts entre les différents fragments osseux sont peu importants, ce qui rend l'ostéotomie instable. Nous avons donc décidé d'utiliser dans ce type de bunionette l'ostéotomie distale en chevron telle que décrite par K. Johnson (figure 13.34).



13.34 Ostéotomie en chevron de la 5<sup>e</sup> tête métatarsienne.

Sous anesthésie locorégionale et garrot pneumatique, l'incision contourne la saillie de la tête métatarsienne vers le haut, la dissection préserve le nerf supérolatéral. On libère ensuite le tendon de l'abducteur du 5<sup>e</sup> orteil et on réalise une dissection intercapsulosynoviale, l'incision commençant au bord supérieur du tendon.

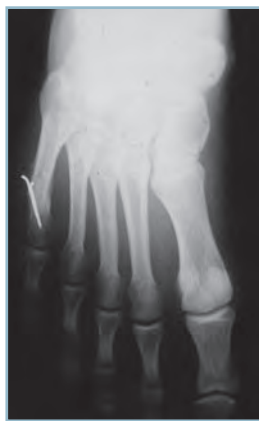La dissection est prolongée en dedans, la base de la phalange est prise dans un davier et libérée de tout élément capsulaire à sa partie médiale, le davier est ensuite mis sur le métatarsien qui est soulevé et la dissection intercapsulométatarsienne libère la partie inféromédiale de l'articulation.

Il n'y a pas d'exostose, il n'y a donc pas d'exostosectomie à faire au niveau de la tête métatarsienne. La difficulté dans le chevron du 5<sup>e</sup> métatarsien est d'éviter que la coupe soit ascendante, car la joue métatarsienne regarde habituellement en bas et en dehors. Le chevron est un chevron à 60° qui, comme au niveau de la 1<sup>re</sup> tête métatarsienne, commence en arrière des vaisseaux inférolatéraux et supéromédiaux. La translation de la tête métatarsienne peut se faire sur les 4/5<sup>e</sup> du trait d'ostéotomie. L'ostéotomie est en effet stable, on la fixe soit par une vis, soit par une ou deux broches. La partie saillante métaphysaire est sectionnée et régularisée à la pince gouge, la capsule articulaire basculée sur le tendon abducteur qui est suturé à points séparés de fil résorbable. La fermeture est pratiquée selon la technique habituelle, avec ou sans drainage.

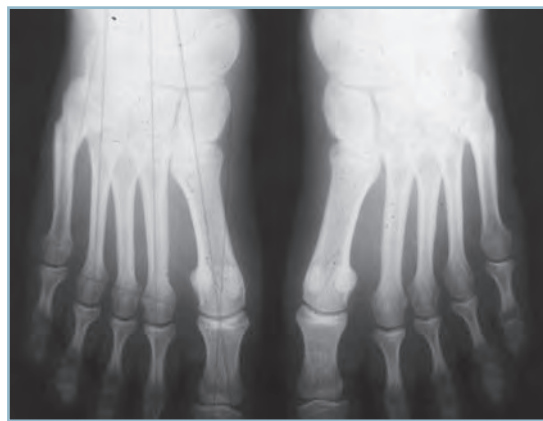
Les soins postopératoires consistent à l'utilisation d'une chaussure postopératoire pendant 6 semaines. Le patient est encouragé à la rééducation immédiate. Après radiographie de contrôle pour vérifier la consolidation, la reprise de la marche est autorisée.

Nous avons pour habitude d'ôter les broches d'ostéosynthèse au 3<sup>e</sup> mois, car elles sont souvent gênantes au niveau du bord latéral du pied (figure 13.35).





13.35 Ostéo-synthèse par broche.



13.36 Résultat d'un chevron basimétatarsien.

### Bunionette de type 3

Une ostéotomie diaphysaire du 5<sup>e</sup> métatarsien est nécessaire dans ce type de bunionette où l'angle entre le 4<sup>e</sup> et le 5<sup>e</sup> métatarsien est augmenté. Nous utilisons habituellement une ostéotomie plane oblique, décrite par Coughlin [43] pour le 5<sup>e</sup> métatarsien, mais qui est la même que l'ostéotomie de Ludloff faite sur le 1<sup>er</sup> métatarsien. Pour cette ostéotomie, nous utilisons le même artifice que celui décrit par Myerson [53], à savoir la mise en place avant la fin de l'ostéotomie d'une broche ou d'une vis qui permet de finir l'ostéotomie, et de faire pivoter la partie distale du métatarsien sans recul et sans elevatus. L'ostéotomie doit être faite aussi proximale que possible pour obtenir le maximum de correction.

L'incision est une incision faite à cheval sur la base du 5<sup>e</sup> métatarsien. La base du métatarsien est libérée ainsi que l'espace intermétatarsien. L'ostéotomie est dessinée, elle va de haut en bas, d'arrière en avant. Pour augmenter la flexion plantaire du 5<sup>e</sup> métatarsien, la lame de scie doit être dirigée en bas ; pour diminuer la pression du 5<sup>e</sup> métatarsien en cas d'hyperkératose par exemple, la lame doit être perpendiculaire au 5<sup>e</sup> métatarsien. L'ostéotomie est faite au 4/5<sup>e</sup>, une vis est mise perpendiculaire au trait d'ostéotomie et n'est pas serrée complètement. L'ostéotomie est alors terminée. La pression sur la partie distale du métatarsien permet de faire pivoter le métatarsien. La première vis est alors serrée, une deuxième vis peut être mise en place. Si le trait d'ostéotomie n'accepte pas la présence de deux vis, nous avons pour habitude de faire un embrochage entre le 5<sup>e</sup> et le 4<sup>e</sup> métatarsien, avec une broche temporaire de 12/10°, embrochage qui rend le montage extrêmement stable. Les saillies osseuses sont alors réséquées et la peau fermée selon la technique habituelle en deux plans.

L'utilisation d'un chaussage postopératoire pendant 6 semaines est souhaitable. En cas d'embrochage temporaire, les broches sont ôtées après la radiographie de contrôle.

### Grandes déformations et récidives

Nous avons décrit [41] une ostéotomie basimétatarsienne en chevron qui permet une correction très importante, car elle rend le 5<sup>e</sup> métatarsien parallèle au 4<sup>e</sup> et reste simple. La consolidation en est plus lente que lors de l'ostéotomie diaphysaire (figure 13.36).

Comme au niveau du 1<sup>er</sup> rayon, l'exostosectomie simple n'a pas place dans le traitement de la bunionette. La récurrence est

habituelle, comme cela a été rapporté par Kitaoka [48]. En cas d'échec, il est toujours possible de refaire une ostéotomie basimétatarsienne. La résection de la tête métatarsienne entraîne toujours des métatarsalgies de transfert sur le 4<sup>e</sup> métatarsien et doit être évitée.

Il est important de se souvenir que la *Taylor's bunion* est un hallux valgus du bord latéral du pied et doit être traité comme tel.

## FRACTURE DE STRESS DU CINQUIÈME MÉTATARSIE

### Généralités

La fracture de stress est définie comme une fracture spontanée d'un os normal après une surcharge en général anormale. Elle a été souvent appelée « fracture de marche », car dans toutes les armées elle a été décrite après des efforts importants d'entraînement. Le 2<sup>e</sup> métatarsien est le plus souvent touché par les fractures de stress, mais le 5<sup>e</sup> métatarsien présente une pathologie extrêmement importante. En effet, de nombreux sports se terminent par un mouvement de supination au niveau du bord latéral du pied, entraînant ainsi un stress au niveau du 5<sup>e</sup> métatarsien. La base du 5<sup>e</sup> métatarsien reçoit le tendon du court fibulaire qui a un rôle dans l'éversion du pied.

On décrit habituellement trois fractures différentes :

- la fracture de stress diaphysaire ;
- la fracture de Jones (Sir Robert Jones a décrit cette fracture à partir de la fracture de son propre pied) ;
- la fracture avulsion de l'extrémité de la tubérosité métatarsienne.

### Physiopathologie

La tendance à la non-consolidation de cette fracture a été attribuée par Sherreff [54] à la vascularisation du 5<sup>e</sup> métatarsien. En fait, nous pensons qu'il s'agit de la difficulté d'immobilisation de cette fracture, la base du 5<sup>e</sup> métatarsien étant sans cesse sollicitée par le tendon du court fibulaire.

## Diagnostic

La fracture de stress peut être évoquée lorsque le patient se plaint d'une douleur latérale, avec un certain œdème au niveau du 5<sup>e</sup> métatarsien et que la douleur est augmentée par la pression directe de la base du 5<sup>e</sup> métatarsien. La radiographie met quelquefois difficilement en évidence une fracture métatarsienne. La scintigraphie osseuse est en général plus explicite.

## Possibilité thérapeutique

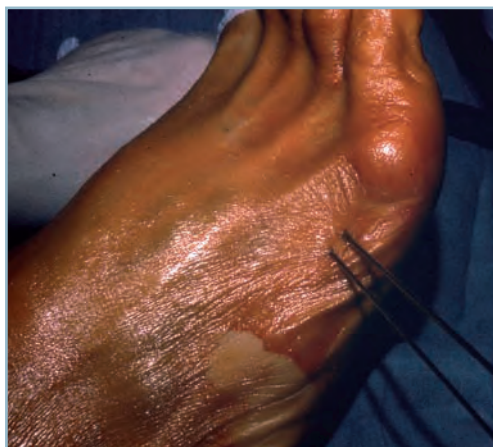Le patient vient à la chirurgie après avoir été traité habituellement par la mise en décharge simple ou une orthèse plantaire, ou par une immobilisation dans une résine dans un temps plus ou moins long. L'indication opératoire doit être posée devant une fracture qui n'a pas consolidé ou qui est réapparue lors de la reprise du sport.

## Technique chirurgicale

Le traitement habituel est l'embrochage centromédullaire par une vis. Cette technique nécessite un abord métatarsien, la tête de la vis est en général saillante sur la tubérosité, dans le tendon. De nombreux cas de fractures de vis ont été décrits, en particulier lorsque la vis est mise de manière trop plantaire dans le métatarsien. Il faut rappeler que le 5<sup>e</sup> métatarsien est courbe et que la mise en place d'une vis n'est pas toujours évidente.

Dans les pseudarthroses métatarsiennes, nous avons décrit un embrochage fasciculé à la manière de Hacketahl, mais plus récemment nous avons décrit l'embrochage intermétatarsien entre M4 et M5, perpendiculaire de chaque côté de la fracture. Cette technique percutanée a l'avantage de donner un montage en cadre extrêmement stable et d'entraîner une consolidation métatarsienne dans les 6 semaines qui suivent l'embrochage, sans apport de greffe, sans ouverture du foyer (*figure 13.37*).

Il nous semble donc que la non-consolidation des fractures du 5<sup>e</sup> métatarsien n'est pas due à un problème de vascularisation particulier à ce métatarsien, mais essentiellement à la difficulté d'immobilisation du foyer métatarsien. Cette difficulté d'immobilisation et les mouvements très importants du bord latéral du pied expliquent les nombreuses fractures du matériel d'ostéosynthèse lorsqu'une vis intramédullaire n'a pas le diamètre suffisant.



13.37 Embrochage intermétatarsien.

## Indication thérapeutique

Lorsqu'il s'agit d'une chirurgie de révision chez un athlète, l'absence d'appui pendant 6 semaines est recommandée. Il est également possible d'utiliser un ostéostimulateur pendant cette même période.

Le retour à la compétition chez l'athlète n'est autorisé qu'après la disparition complète de la douleur et l'entraînement peut être repris sous la protection d'une orthèse plantaire évitant les mouvements d'inversion et d'éversion de l'arrière-pied.

La fracture de fatigue du 5<sup>e</sup> métatarsien doit être connue pour sa tendance à la non-consolidation. Elle est souvent de diagnostic radiologique difficile et peut nécessiter un scanner pour avoir une image plus fine. Le diagnostic différentiel doit être fait avec l'ostéome ostéoïde du 5<sup>e</sup> métatarsien.

## PATHOLOGIES ATYPIQUES

D'autres affections se rencontrent plus rarement au niveau du 5<sup>e</sup> rayon.

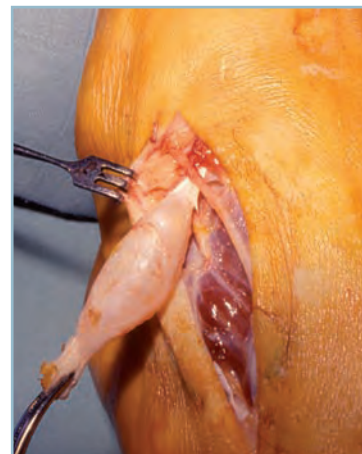
## Cinquième orteil infraductus

Les déformations de la tête métatarsienne avec sa désorientation médiale sont les mêmes que dans le quintus supraductus. La contracture plantaire, l'allongement passif de l'extenseur de l'orteil, l'hyperactivité du fléchisseur de l'orteil font le reste. Ici encore, l'intervention de Lapidus avec le transfert de l'extenseur de l'orteil sur l'abducteur est indiquée après arthrolyse de la plaque plantaire associée ou non à la section du tendon fléchisseur. L'ostéotomie de la tête métatarsienne avec sa réorientation n'est indiquée qu'en cas de métatarsien long ou en valgus.

## Kyste de la base du 5<sup>e</sup> métatarsien

De tous les kystes synoviaux articulaires, le kyste synovial de l'articulation cuboïdométatarsienne du 5<sup>e</sup> rayon est le plus fréquent. Sa survenue résulte de l'hypermobilité de cette articulation, la plus mobile des articulations de l'interligne de Lisfranc.

Son intérêt réside dans la compression du nerf sural ou d'une de ses branches et dans sa haute tendance à la récidive. Celle-ci est due à la présence du tendon fibulaire accessoire qui « enroule » le 5<sup>e</sup> métatarsien et le mobilise (*figure 13.38*).



13.38 Kyste du fibulaire accessoire.

Le traitement chirurgical comporte donc une voie d'abord suffisamment large pour pouvoir disséquer le nerf sans risque, réséquer le tendon fibulaire accessoire et créer une fenêtre capsulosynoviale suffisante au niveau de l'articulation cuboïdométatarsienne afin de prévenir la récurrence.

Le kyste a souvent son origine au point de jonction des 4<sup>e</sup> et 5<sup>e</sup> articulations tarsométatarsiennes. Un avivement au ciseau frappé de la partie superficielle de l'articulation est facteur d'adhérence de la cicatrice et aide à éviter les récurrences.

## Tumeurs bénignes

Les tumeurs bénignes rencontrées au niveau du 5<sup>e</sup> rayon sont le plus souvent des synovites villonodulaires pigmentées, survenant

autour des tendons latéraux ou de l'articulation cuboïdométatarsienne. Leur facilité d'accès permet une excision simple, le plus souvent sans récurrence.

## CONCLUSION

Le 5<sup>e</sup> rayon est donc le siège d'une pathologie riche et variée et le chirurgien doit se souvenir de la symétrie des lésions du 5<sup>e</sup> métatarsien avec le 1<sup>er</sup> rayon dans sa démarche thérapeutique.

# IMPLANTS EN SILICONE MONOBLOC DANS LE REMPLACEMENT DES ARTICULATIONS MÉTATARSOPHALANGIENNES LATÉRALES

M. MAESTRO

*Le pied est une structure précontrainte à caractère viscoélastique, déformable et extrêmement sollicitée.*

*Par rapport aux autres segments corporels, les charges qui s'y exercent sont très importantes et elles sont très variables selon les individus à l'intérieur de leurs limites (les pressions plantaires n'excèdent jamais 10 kg/cm<sup>2</sup>).*

## PHYSIOPATHOLOGIE

La problématique des prothèses articulaires du pied relève de différents facteurs.

## Contraintes et anatomie

Les contraintes subies par les tissus sont aussi très variables, selon :

- les articulations : par exemples, elles se présentent essentiellement en compression axiale pour le 1<sup>er</sup> métatarsien et en flexion-torsion prédominante pour les métatarsiens latéraux, par exemple ;

- l'âge : la charge sur les métatarsiens latéraux augmente avec le vieillissement ;

- l'état de compliance du triceps, en particulier des gastrocnémiens car leur rétraction peut doubler la charge sur les têtes métatarsiennes ;

- l'activité : elles peuvent atteindre 275 % du poids du corps pendant le jogging (environ 1000 cycles/km), par exemple.

## Aspect biomécanique

Le pied avec ses 28 os, dont deux, les sésamoïdes, sont inclus dans le système musculo-tendino-aponévrotique, totalise 33 niveaux de mobilité donc 66 surfaces articulaires. Toutes les articulations ont leur importance pour assurer les fonctions optimales de l'organe, et 28 muscles au moins sont nécessaires.

L'arrière-pied et le médio-pied fonctionnent de façon contrainte, c'est-à-dire que le mouvement global est la somme de petits mouvements dans les multiples articulations agencées en porte-à-faux et situées entre la cheville qui transmet le poids du corps en mouvement et la zone distale d'appui, ce qui permet l'adaptabilité, la stabilité et l'absorption de forces importantes.

À l'inverse, l'avant-pied est une structure à plus grande mobilité qui peut fonctionner de façon non contrainte permettant ainsi la palpation du terrain pour assurer la prise de l'appui sur le support et permettre la propulsion. À ce moment-là, l'avant-pied « se solidarise » ou devient dépendant du reste du pied et rejoint ainsi le fonctionnement en chaîne cinématique fermée et cela grâce au jeu de l'articulation de Chopart. Chaque articulation du pied est caractérisée par un double aspect :

- le concept d'autonomie : en tant qu'entité isolée qui transmet des contraintes tout en assurant mobilité et stabilité ;
- le concept d'interdépendance avec les autres articulations permettant au pied d'assurer ses fonctions de façon harmonieuse et automatique.

## Aspect dégénératif

La destruction articulaire, quelle que soit son origine (terme évolutif d'une instabilité, processus inflammatoire, séquelles traumatiques...) a en général pour corollaire la déformation progressive instable et douloureuse. La prothèse doit donc permettre de :

- réduire la déformation dans une certaine mesure ;
- assurer l'indolence ;
- maintenir la correction de manière stable pendant le mouvement nécessaire à la fonction.

Le fait que les articulations du pied soient caractérisées par leur petitesse, le faible volume osseux qui les soutient et les forces énormes qui s'y exercent excluent d'emblée l'utilisation du cimentage des implants en particulier métalliques, et l'utilisation du polyéthylène fixe directement cimenté à l'os ou par l'intermédiaire d'une embase métallique ou autre. Toutes les tentatives utilisant ces méthodes se sont soldées par des échecs.

Tout composant de système prothétique au niveau du pied doit satisfaire aux conditions suivantes [63] :

- solidité (résistance à la fatigue) des structures d'ancrage ;
- module d'élasticité égale ou proche de l'os cortical ;
- déformabilité identique à celle de l'os cortical (coefficient de Poisson) ;
- biocompatibilité parfaite ;
- état de surface poreux au niveau des ancrages osseux, entre 100 et 150  $\mu$  pour l'ostéo-intégration tridimensionnelle, seule garantie d'une fixation fiable et durable ;
- durabilité donc inusabilité du couple de frottement ;
- coefficient de friction très bas de ce dernier.

## Pied et arthroplastie

Même si les tentatives ont été nombreuses, l'arthroplastie du pied a été relativement peu étudiée et peu développée. Elle a en général hérité des concepts appliqués aux autres articulations dont les problèmes biomécaniques sont pourtant quelque peu différents. Il n'y a pour l'instant aucune solution fiable à long terme pour les prothèses des articulations de l'arrière pied, du médio-pied et de la première métatarsophalangesésamoïdienne. En dehors de cas particuliers, les implants en silicone ne sont plus recommandés pour la métatarsosésamoïdophalangienne du 1<sup>er</sup> rayon [59-64].

## Articulations métatarsophalangiennes latérales

Leur mobilité préférentielle se fait dans le plan sagittal et les contraintes subies sont relativement uniformes. L'avant-pied est une réserve de force et de surface d'appui nécessaire pour la modulation de la marche et autres allures. Pouvoir préserver ce niveau articulaire, siège du 3<sup>e</sup> pivot de la marche, est particulièrement important. En effet, la résection des articulations métatarsophalangiennes entraîne la perte fonctionnelle de la cheville pour la propulsion active [59]. Aussi à ce jour, seules les métatarsophalangiennes latérales peuvent être efficacement et durablement prothésées par les implants en silicone monobloc avec tiges endomédullaires [57, 58, 61, 62, 65-67, 69].

### INDICATION THÉRAPEUTIQUE

#### Principe

Il s'agit d'utiliser des implants en silicone monobloc avec tiges endomédullaires. On ne peut pas *stricto sensu* parler de prothèse articulaire, car l'implant n'a pas de surfaces articulaires mobiles et se comporte plutôt comme une interposition articulaire (*spacer*).

De ce fait, il présente une fragilité qui l'expose à la rupture au niveau de sa charnière. Pour cette raison, il est formellement contre-indiqué pour la 1<sup>re</sup> métatarsophalangienne, dont les contraintes sont différentes des métatarsophalangiennes latérales.

Il s'agit d'obtenir un bon compromis fonctionnel tant il est vrai que par sa formidable capacité d'adaptation, le pied peut compenser une atteinte articulaire non parfaitement réparée pendant plusieurs années (entre 5 et 15 ans selon la qualité des tissus). Pour la longévité des implants, il est capital d'obtenir une force d'appui correcte du gros orteil, soit naturellement, soit par un procédé chirurgical sur la 1<sup>re</sup> articulation métatarsophalangienne (chirurgie conservatrice ou arthroèse MTP1).

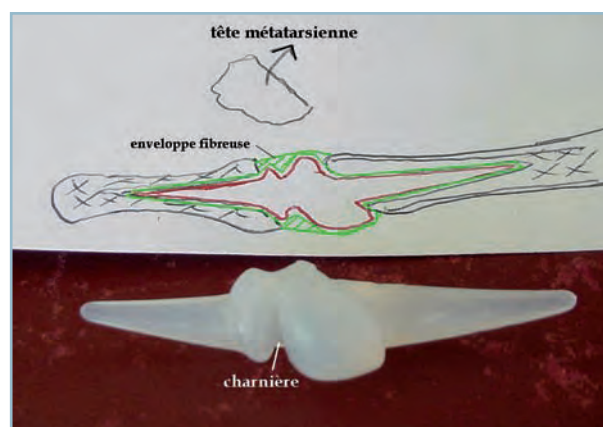
## Biomatériel

Les implants sont faits d'élastomères de silicone (Kipping, 1907), lesquels sont issus du quartz (principal composant du sable), et composés de demi-chaînes juxtaposées (un composé de silicone-oxygène couplé à une demi-chaîne de radicaux organiques) [63].

Le succès de l'implant, même si la biocompatibilité du silicone est parfaite et connue depuis longtemps dans d'autres applications, dépend de son design, des contraintes qu'il subit et aussi bien sûr de la réponse de l'hôte [70].

Sa porosité le rend perméable à l'antibiothérapie. Ces implants, *in vivo*, sont entourés par une membrane fibreuse d'interposition qui les sépare du lit osseux et les protège ainsi contre les stress excessifs (*figure 13.39*). Ce processus ne peut se réaliser qu'en l'absence de contaminant sur l'implant, faute de quoi une réaction à corps étrangers se déclenche et mène à la destruction osseuse d'origine inflammatoire.

Cela implique d'éviter toute manipulation de l'implant avec les compresses ou autre tissu ou même les gants (sauf s'ils sont propres et rincés au sérum). Idéalement, l'implant doit aller de son emballage de conditionnement, éventuellement dans le sérum stérile, puis directement dans son emplacement osseux, lequel a été préalablement lavé et débarrassé de tous les débris.



13.39 Implant silicone monobloc de G. Gauthier.

### TECHNIQUE CHIRURGICALE

L'implant est posé par une voie d'abord cutanée longitudinale ou transversale qui a notre préférence, les tendons extenseurs avec leur dossière sont séparés afin de ménager deux hémivalves



de recouvrement pour l'implant lors de la fermeture. En cas de luxation MTP, nous réalisons un allongement en VY en isolant une bandelette médiane de l'extenseur long qui est sectionnée au ras de la phalange, tandis que les deux autres parties (1/2 médiale du fléchisseur long et latéralement le pédieux) sont sectionnées proximale, ce qui ménage deux hémivalves de recouvrement pour l'implant. La tête métatarsienne est sectionnée au niveau du col à la scie oscillante selon un angle de 45° en direction plantaire et proximale. La base phalangienne est par manipulation de l'orteil poussée vers le haut afin de la dégager de ses insertions, puis elle est sectionnée à la scie oscillante selon une tranche de 1 à 2 mm d'épaisseur. Le lit osseux des tiges prothétiques est préparé, d'abord en perméabilisant le canal médullaire à la pointe carrée puis à la fraise motorisée conique ou ovale (*figure 13.40a* et *b*). Après lavage et évacuation des débris osseux, on peut mettre en place la prothèse d'essai (*figure 13.40c, d*) et l'ajuster avant son remplacement par la prothèse définitive posée en la saisissant au niveau de la charnière avec une pince type Kelly sans griffe et sans clamper celle-ci pour ne pas endommager l'implant (*figure 13.40e, f*). Après lavage abondant, les tissus mous sont suturés en prenant garde de ne pas léser l'implant avec l'aiguille ou un instrument, ce qui le fragilise et amorce sa rupture. Le patient peut marcher dès le lendemain sous protection d'une semelle plâtrée moulée afin de diminuer les charges sur la zone opérée et favoriser la cicatrisation fibreuse, et cela pendant 3 semaines.

## INDICATION ET CONTRE-INDICATION

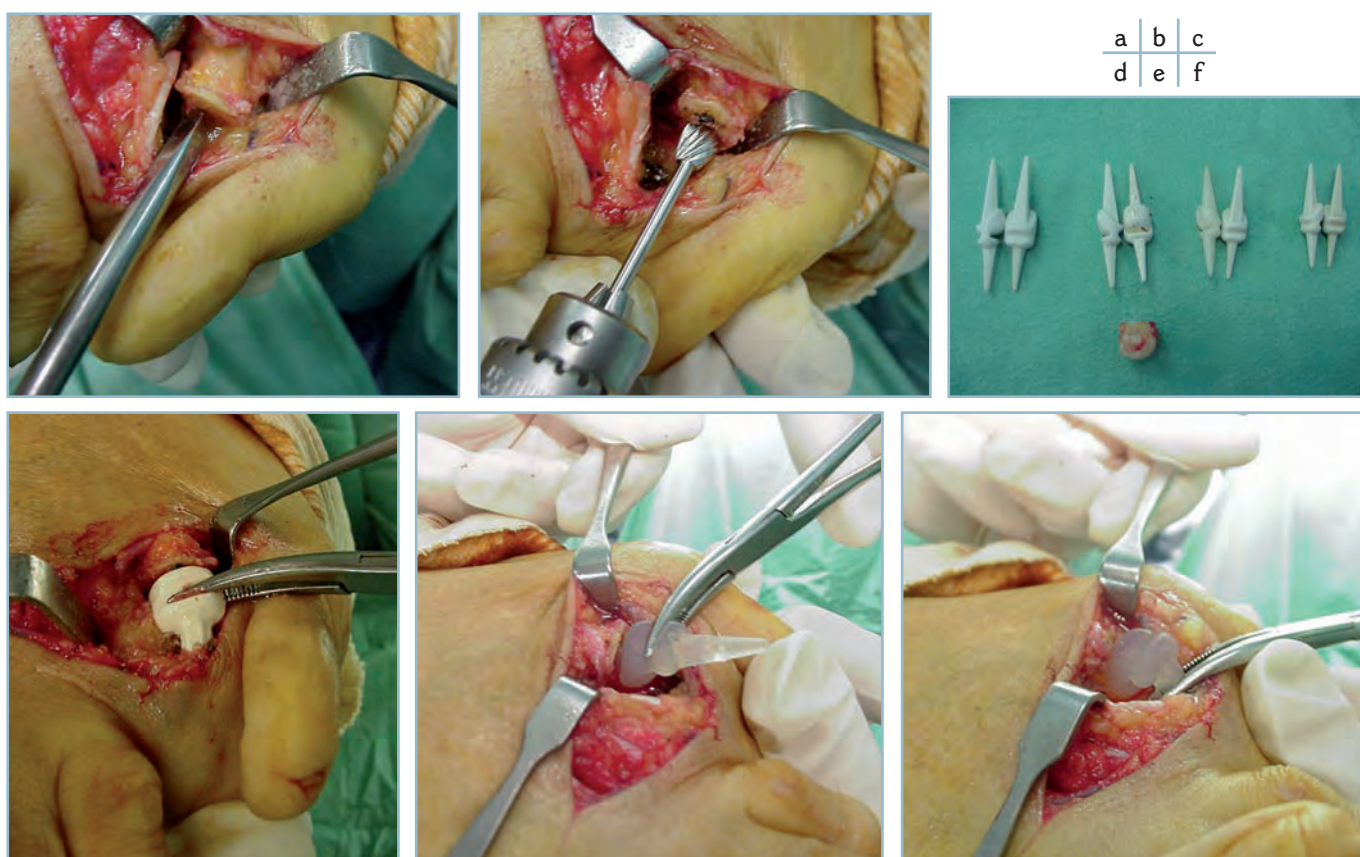
L'implant en silicone ne doit jamais être utilisé en hémiarthroplastie, car son module d'élasticité est très bas (10 fois moins que l'os cortical), sa déformabilité et son coefficient de friction entraînent la destruction du cartilage puis de l'implant avec réaction à corps étrangers consécutive.

L'implant doit être utilisé en arthroplastie totale avec une implantation osseuse bipolaire. L'arthroplastie doit pouvoir être révisée soit par :

- une autre solution prothétique tel simplement le changement de l'implant défaillant si le support osseux le permet ;
- une autre solution palliative telle la prothèse bouton jouant un rôle de spacer ;
- la résection cervicocéphalique bien connue de Lelièvre, en dernière extrémité.

## DISCUSSION

Initialement, les implants utilisés étaient les implants de Swanson [68] dessinés pour la main, cela s'est soldé par un grand nombre de ruptures et de destructions osseuses par réactions à



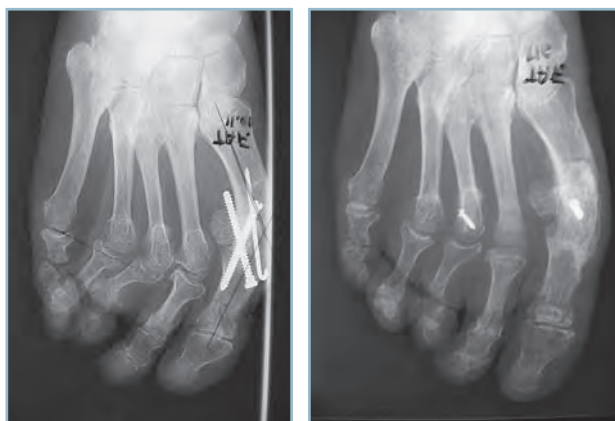a	b	c
d	e	f

### 13.40 Technique opératoire. Vues opératoires des principales étapes de mise en place de l'implant.

- a. Forage du canal médullaire après exérèse de la tête, coupe à 45° disto-proximale dorsoplantaire.
- b. Fraisage des chambres de réception des tiges.
- c. Choix de l'implant d'essai.
- d. Mise en place de la prothèse d'essai.
- e et f. Mise en place de l'implant définitif, d'abord en métatarsien (e), puis engagement de la tige phalangienne en fléchissant l'orteil (f).

corps étrangers. Des modifications ont été apportées pour en augmenter la résistance comme le gainage au polyester ou bien en modifiant la forme. La prothèse de Gauthier ou implants de Gauthier [62] est nommée par lui-même : « la prothèse articulaire stable des doigts et des orteils » (figure 13.39).

Notre expérience que nous avons pu revoir rétrospectivement (en 2002) porte sur 67 patients et représente 80 pieds dont 13 bilatéraux, totalisant 142 implants. Le recul moyen est de 114 mois (max. 168 mois, minimum 12 mois). La pathologie est représentée en majorité par les atteintes dégénératives avec ou sans luxation (41 cas dont 7 reprises pour iatrogénie), suivies par la polyarthrite rhumatoïde (22 cas) et 4 cas divers. Les gestes associés comprennent pour le 1<sup>er</sup> rayon 53 arthrodèses, 4 chirurgies conservatrices (ostéotomie M1 type scarf + reconstruction des parties molles), des ostéotomies des métatarsiens latéraux type Weil (19 rayons) et des gestes d'arthrodèses et d'arthroplasties interphalangiennes ont été nécessaires pour traiter les lésions associées des orteils (figures 13.41 et 13.42).



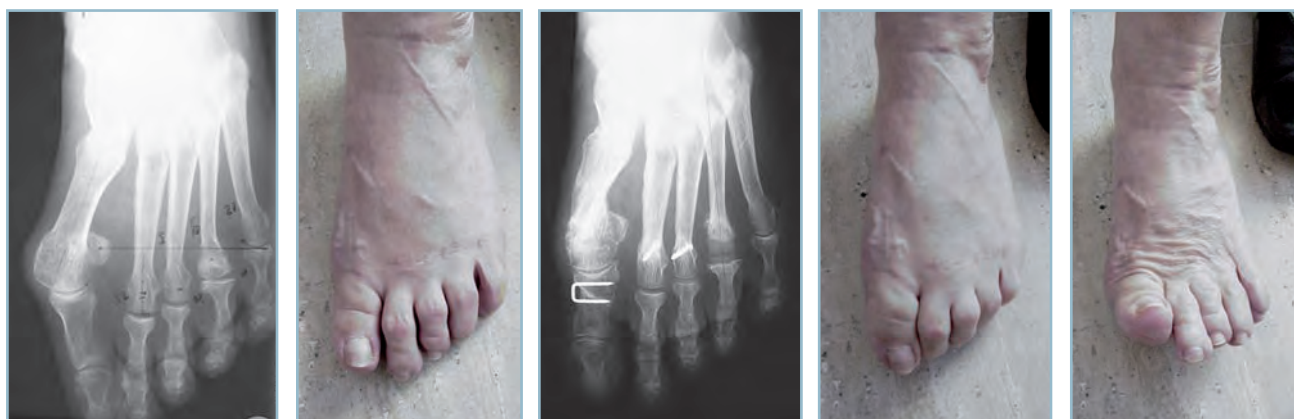**13.41** Femme de 58 ans : chirurgie de révision pour métatarsalgies.  
a. Préopératoire.  
b. Postopératoire M6 : reprise arthrodèse par coupes scarf, implant silicone MP2, ostéotomie de Weil M3.

Parmi les complications observées, deux prothèses ont été changées pour douleurs après rupture de la charnière, trois prothèses sont sorties de leur loge osseuse (deux en métatarsien et une en phalangien) et sont jusqu'ici bien tolérées (figure 13.43a). Aucune infection ni lyse osseuse périprothétique ne sont à déplorer. Les remaniements osseux et les ostéophytes ayant tendance à englober l'implant, se développent pendant les premières années, puis une stabilisation des images radiologiques apparaît. On assiste souvent à un amincissement de la corticale osseuse en regard longtemps toléré sans trouble fonctionnel. Ces constatations corroborent d'autres études [71]. La mobilité articulaire n'est jamais normale, mais se situe entre 30 et 50°, ce qui permet aisément la marche. Des calcifications péri-articulaires peuvent être observées (figure 13.43b).

De façon favorable, on observe que les métatarsalgies sont soulagées dans 90 % des cas et restent mineures quand elles existent. Les durillons plantaires ou callosités quand ils existent sont en rapport avec des troubles de longueur métatarsienne soit résiduels, soit iatrogènes. Le chaussage est normal ou confort. Le temps de marche possible sans douleur est pratiquement toujours supérieur à une heure. L'indice de satisfaction chez les patients est important en particulier dans les cas de révision et les cas de PR, lesquelles demandent la même intervention sur le pied controlatéral. Les patients recommandent cette intervention dans la grande majorité.

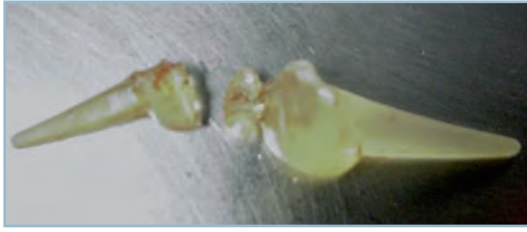L'utilisation de ces implants est peu répandue, le traitement de l'avant-pied rhumatoïde en particulier est encore largement dominé par l'association arthrodèse du 1<sup>er</sup> rayon et résection céphalique-alignement des métatarsiens latéraux selon Lelièvre.

Le problème majeur de la résection réglée des têtes métatarsiennes est que cela réalise, nous l'avons vue, une amputation anatomofonctionnelle qui entrave le jeu de la cheville, son évolution à long terme ne peut jamais conduire à un bon résultat fonctionnel, laissant des patients handicapés sans possibilité réelle d'amélioration, mis à part les progrès de l'appareillage et des matériaux utilisés pour les semelles orthopédiques. En effet, la chirurgie de reprise dans ces cas est encore extrêmement limitée en particulier lorsque le moignon métatarsien est atrophié en pain de sucre et le capiton plantaire délabré (figure 13.44). L'utilisation de ces implants est particulièrement



**13.42** Avant-pied dégénératif  
a. Aspect préopératoire, femme de 62 ans, hallux valgus avec métatarsalgies et arthrose destructrice MP4.  
b. Aspect clinique postopératoire à 2 ans.  
c. Aspect radiologique après correction par ostéotomie scarf M1, Akin, libération latérale réglée et capsuloplastie, ostéotomies cervicales axiales raccourcissantes (OCRA) M2-M3, implant silicone M4.  
d. Aspect en flexion.  
e. Aspect en extension.

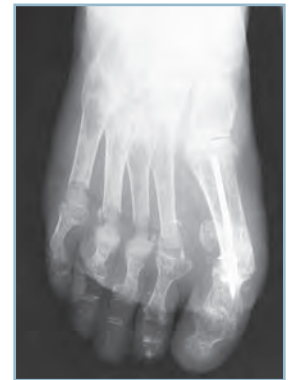
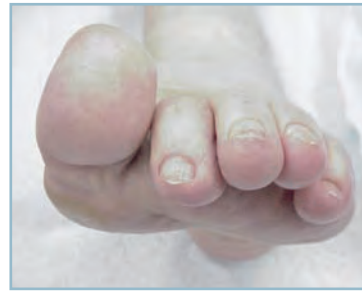
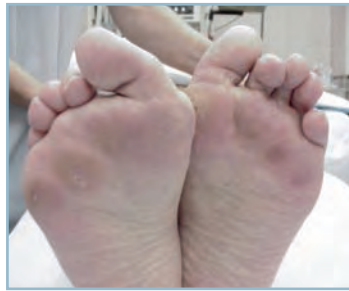
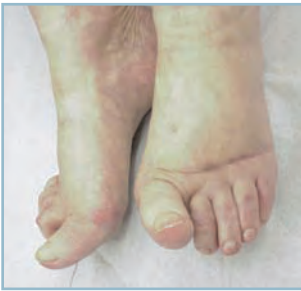
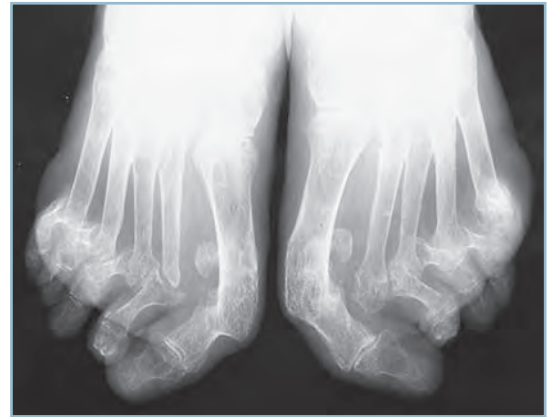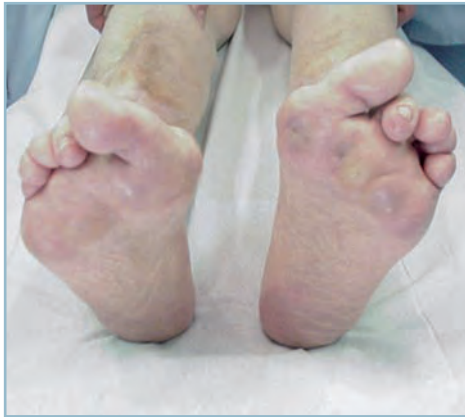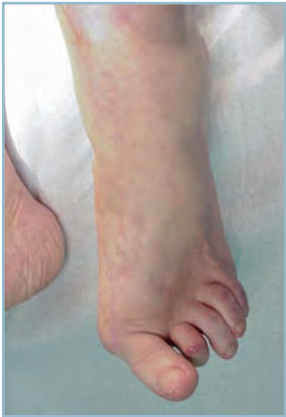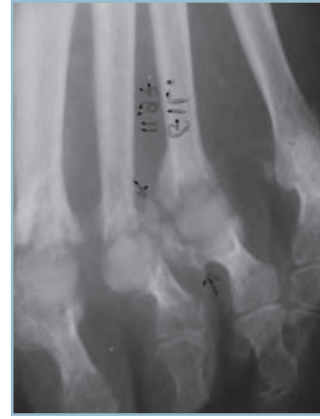a | b

### 13.43 Complications sur l'implant.

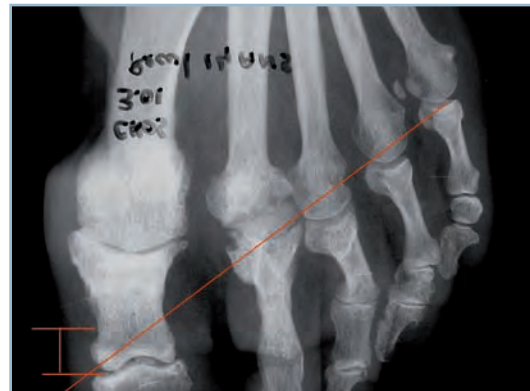
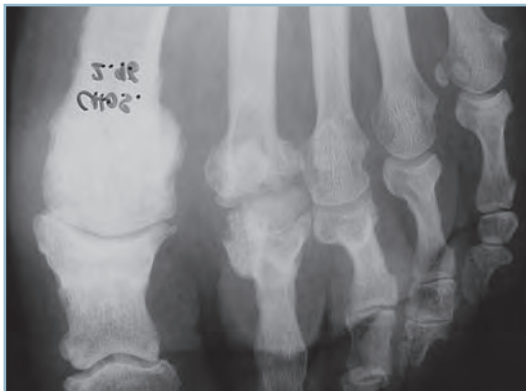- a. Rupture de la charnière.  
 b. Calcifications plantaires génératrices de douleurs (bien enlever tous les débris osseux en peropératoire).



### 13.44 Femme de 65 ans : PR, atteinte grave des cinq rayons.

- a. Pied gauche préopératoire.  
 b. Postopératoire j90 (arthrodèse M1-P1, implants silicones MtP2-MtP3-MtP4-MtP5, arthroplasties IPP2-IPP3-IPP4) disparition des corps plantaires.

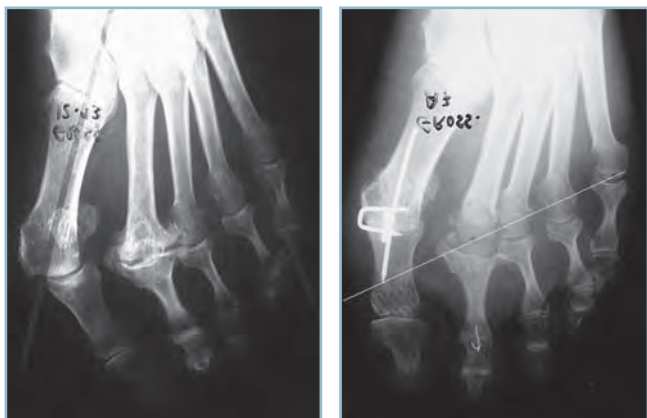a1	a2	a3
b1	b2	b3   b4



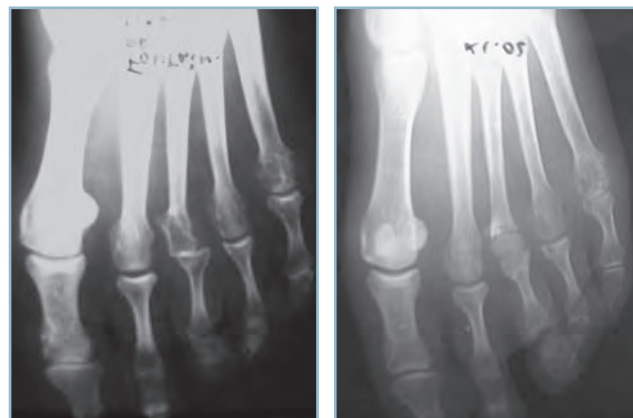
### 13.45 Homme de 56 ans : hallux rigidus et maladie de Freiberg traité par ostéotomie de Moberg de P1 de l'hallux et implant silicone de la MP2.

- a. Rx à 9 ans de recul.  
 b. Rx à 14 ans de recul.

a | b



**13.46** Femme de 60 ans : hallux valgus sévère et maladie de Frieberg du 2<sup>e</sup> rayon.  
 a. Rx préopératoire.  
 b. Rx postopératoire : arthrodèse MPI ostéosynthésée au titane pur T40 et implant silicone de la MP2 et arthrodèse IPP, recul 7 ans.



**13.47** Femme de 34 ans : PR, luxation M3 isolée.  
 a. Atteinte osseuse P1 et tête M5 asymptomatique.  
 b. Implant silicone MP3, Rx à 1 an de recul.

utile dans les cas de destruction articulaire MTP isolée sur un ou deux rayons, alors que les autres sont normaux (figures 13.45, 13.46 et 13.47).

Éviter la chirurgie sur les 4<sup>e</sup> et 5<sup>e</sup> rayons dans le cadre d'une reconstruction globale pour une chirurgie à tout prix conservatrice, c'est préserver le pied calcanéen qui permet un appui immédiat et donc un moindre handicap (non négligeable chez le patient âgé ou déjà handicapé par d'autres atteintes).

Dans le cadre d'une atteinte globale inflammatoire par exemple, on peut réserver les implants aux 2<sup>e</sup> et 3<sup>e</sup> rayons comme certains auteurs le préconisent [69].

Dans le cadre d'une stratégie à long terme, un échec d'implant silicone d'une MTP latérale peut être révisé de plusieurs façons :

- si le support osseux est suffisant, changement d'implant dans son lit fibreux ou ablation et résection de la fibrose ;

- si le support osseux est insuffisant : autogreffe osseuse + implant ou condition de résection.

## CONCLUSION

Il est vraisemblable que le non-développement des implants en silicone soit dû aux échecs dramatiques de leur utilisation au niveau du 1<sup>er</sup> rayon, notamment des héli-arthroplasties, par méconnaissance de la biomécanique de l'articulation et du comportement biomécanique du silicone face aux tissus ostéocartilagineux, et peut être aussi en raison de leur coût. Néanmoins, ils représentent actuellement une solution efficace pour traiter les destructions des MTP latérales, et leur révision est toujours possible, soit par un autre implant, soit par un réalignement métatarsien, ce qui dans le pire des cas fait gagner plusieurs années de fonction correcte au patient.

## CHIRURGIE DE LA PLAQUE PLANTAIRE

P. MALDAGUE

*L'anatomie de la plaque plantaire est actuellement bien connue. La plaque plantaire est la principale structure stabilisatrice de l'articulation métatarsophalangienne. Son atteinte entraîne une instabilité progressive de l'articulation dans le plan sagittal et parfois transversal qui peut conduire jusqu'à la luxation de l'orteil. Jusqu'il y a peu, les techniques de stabilisation chirurgicale faisaient principalement appel au transfert de tendon fléchisseur au dos*

*de la 1<sup>re</sup> phalange selon Parrish, Pisani ou d'autres variantes. Ces techniques et leurs résultats ont fait l'objet de nombreuses publications et sont largement pratiquées, en particulier, outre atlantique [75, 79]. Plus récemment, plusieurs équipes chirurgicales se sont intéressées à la réparation directe de cette lésion afin de restaurer la stabilité articulaire. Dans ce chapitre nous abordons la technique de réparation directe par voie plantaire.*



## GÉNÉRALITÉS ET CLASSIFICATION

La faillite de l'unité de roulement métatarsophalangienne est fréquemment rencontrée au niveau du 2<sup>e</sup> rayon d'où son appellation, en France, de « syndrome du 2<sup>e</sup> rayon » donné par Huber-Levernieux en 1978 [78]. L'auteur propose une classification en trois stades progressifs :

- phase d'instabilité simple ;
- phase aiguë de subluxation ou de luxation ;
- luxation fixée du 2<sup>e</sup> rayon.

Outre atlantique et plus tardivement, Thompson et Hamilton (1987) puis Coughlin (1999) propose une classification intéressante en quatre grades :

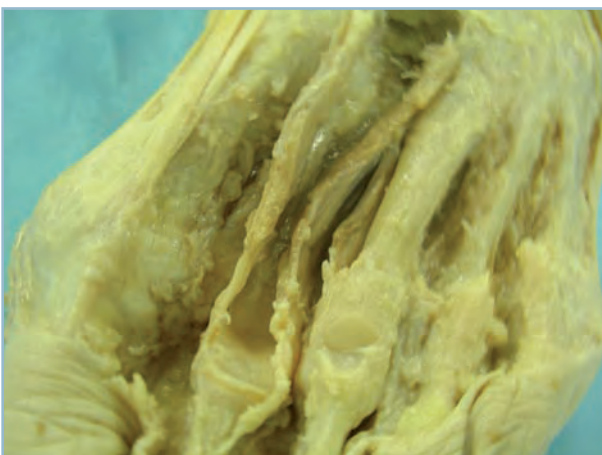- absence de laxité dorsale ;
- la base de P1 peut se subluxer ;
- la base de P1 peut se réduire ;
- la position de luxation est fixée.

Coughlin apporte également en 1987 une classification des instabilités dans le plan frontal (*cross over toe*) qu'il différencie en quatre stades également :

- synovite et petite déviation inférieure à 1/3 ;
- synovite et déviation modérée à 2/3 dans le grade 2 ;
- supraproductus sans luxation (+ de 2/3) dans le grade 3 ;
- supraproductus avec luxation dans le grade 4.

## RAPPEL ANATOMIQUE

La plaque plantaire sert de berceau d'appui et de roulement à la tête du métatarsien (*figure 13.48*). Elle s'insère très solidement à la base de la première phalange. Son attache proximale se situe en arrière des condyles métatarsiens et est plus ténue. Latéralement et médialement, le ligament intermétatarsien profond s'attache à ses bords et contribue à la stabilité de l'articulation. De part et d'autre, les muscles interosseux s'amarent comme des rênes sur les bases phalangiennes et agissent comme stabilisateurs dynamiques. Les fibres distales de l'aponévrose plantaire renforcent



**13.48** Pièce de dissection illustrant le berceau formé par la plaque plantaire et les structures intrinsèques sur lesquelles s'appuie et roule la tête métatarsienne (2<sup>e</sup> métatarsien réséqué).

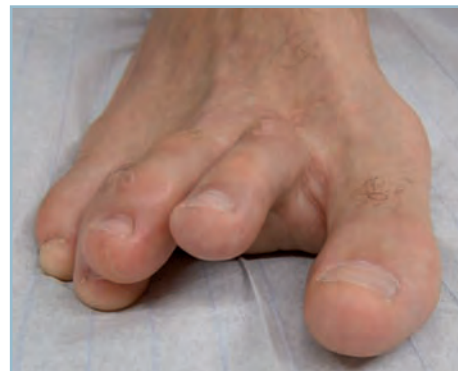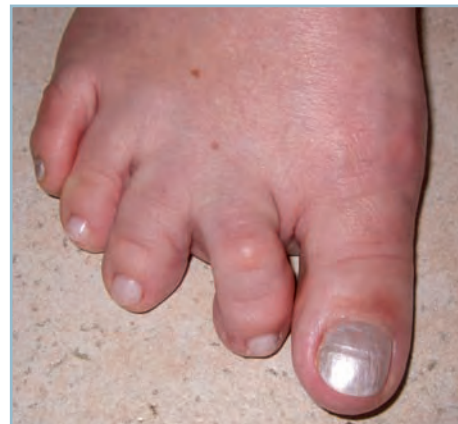également la plaque plantaire ce qui participe au *windlass mechanism*. L'insuffisance de ce mécanisme associé aux lésions de la plaque plantaire semble être le facteur principal de la déstabilisation métatarsophalangienne et de la progressive instabilité puis de la luxation de l'articulation. Les tendons fléchisseurs forment le plancher de cette entité et sont directement en contact avec sa face plantaire.

## DIAGNOSTIC

### Évaluation clinique

À l'inspection, on note une déformation du 2<sup>e</sup> orteil en inclinaison latérale ou médiale ou plus souvent encore une griffe du 2<sup>e</sup> orteil avec hyperflexion dorsale de la première phalange et perte de l'appui pulpaire (*figure 13.49*). L'articulation est tuméfiée et douloureuse à la palpation et au testing révélant une arthrite et une synovite. Il existe fréquemment une métatarsalgie sous le 2<sup>e</sup> rayon avec parfois bursite ou inflammation du coussinet plantaire. Des signes de ténosynovite des fléchisseurs peuvent également être associés.

L'élément essentiel de l'examen est la recherche d'une instabilité sagittale par le test de Lachman (*figure 13.52*), ce qui permet de quantifier et de stadifier cette instabilité. En effet, les sutures directes de la plaque plantaire sont réservées au stade 1 et 2, c'est-à-dire : aux synovites articulaires sans instabilité ou aux laxités modérées et réductibles.



**13.49** Aspects cliniques des clinodactylies.

- a. Déviation transversale du second orteil.  
b. Déviation sagittale avec perte de l'appui pulpaire.

## Évaluation paraclinique

### Radiographie

Un bilan radiologique conventionnel est indispensable afin d'évaluer le morphotype du pied, tant de profil (pente métatarsienne) que de face, en notant en particulier la longueur des métatarsiens selon les critères de Maestro. Le bilan est ensuite complété par échographie, imagerie par résonance magnétique (IRM) et arthrographie si nécessaire.

### Échographie

C'est l'examen qui a le plus progressé ces dernières années dans la mise au point de ces lésions. Il permet de mettre en évidence une synovite articulaire et un épanchement, un épaississement de la plaque plantaire, des lésions de rupture partielle ou totale. Ces dernières s'objectivent par la perte de la mobilité de la plaque plantaire proximale lors des mouvements de flexions dorsales de la 1<sup>re</sup> phalange. On peut également noter la présence d'une téno-synovite des tendons fléchisseurs et la subluxation des tendons lors de déviation transversale de l'orteil.

### Arthrographie et arthroCT

Elle a longtemps été considérée comme l'examen de choix pour la mise en évidence des lésions de la plaque plantaire. Cependant, à côté des difficultés techniques de ponction articulaire et d'injection du produit de contraste, son interprétation est parfois difficile. Bien qu'une fuite capsulaire soit considérée comme pathognomoniques d'une rupture de la plaque plantaire, certains auteurs ont montré que l'extravasation de produit de contraste dans le premier espace devait être interprétée avec prudence. Blitz et coll. [73] ont en effet observé sur cadavre que ce type d'extravasation n'était associé à une lésion chirurgicalement détectable que dans un tiers des cas. Ils suspectent des variantes anatomiques ou des lésions infra chirurgicales d'être responsables de ces images.

L'arthrographie couplée au CT scanner permet d'améliorer la définition des images et de localiser la fuite éventuelle (figure 13.50a, b).

### IRM

Elle permet également d'imager de façon très fine les atteintes de la plaque plantaire et des tendons fléchisseurs (figure 13.50c, d).

## INDICATION THÉRAPEUTIQUE

Les sutures directes de la plaque plantaire sont à réserver à des patients jeunes présentant des douleurs articulaires des rayons latéraux sur une laxité articulaire démontrée. L'amincissement capsulaire, la rupture partielle ou totale de la plaque plantaire s'observe sur une articulation souple et réductible et est corrélée au test de Lachman objectivant une instabilité de stade 1 ou 2. En outre, un morphotype harmonieux ne permet pas de recommander l'utilisation de gestes de correction osseuse comme une ostéotomie. Elle doit être réservée aux pieds peu ou modérément déformés à l'exclusion formelle des avant-pieds dégénératifs sévères.

## TECHNIQUE CHIRURGICALE

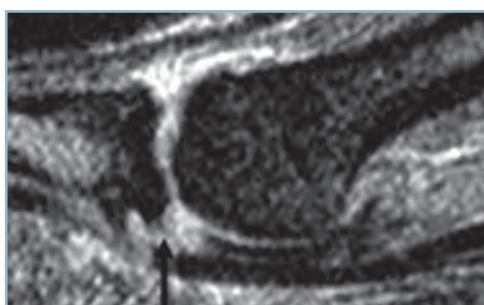
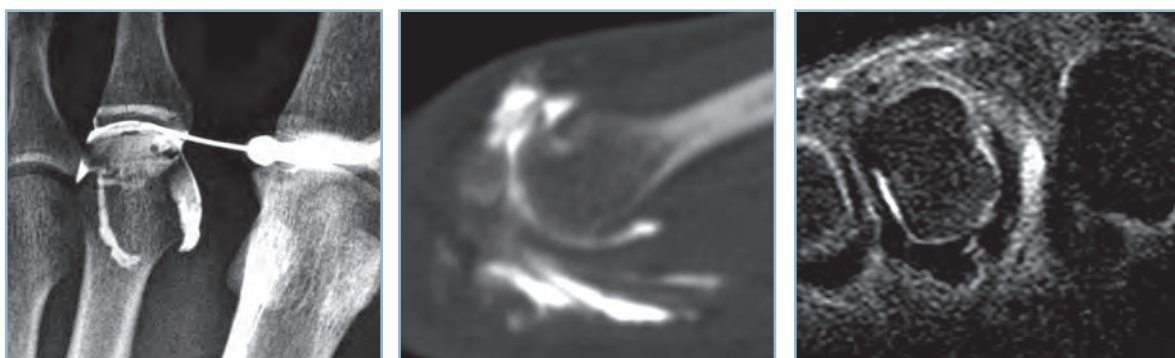
Le patient est installé en decubitus dorsal, sous anesthésie loco-régionale ou générale avec garrot d'hémostase. L'abord cutané est plantaire (figure 13.51a).

L'incision part de la base du 2<sup>e</sup> orteil puis s'incurve pour passer entre la zone d'appui du 1<sup>er</sup> et du 2<sup>e</sup> rayon et se termine en arrière de la tête du 2<sup>e</sup> métatarsien. Certains préfèrent passer entre le 2<sup>e</sup> et le 3<sup>e</sup> métatarsien [72].

Le tissu adipeux plantaire est abordé en évitant toute dissection inutile, puis progressivement récliné en direction latérale jusqu'à visualiser la gaine des tendons fléchisseurs.

Les pédicules vasculo-nerveux restent situés dans les espaces intermétatarsiens.

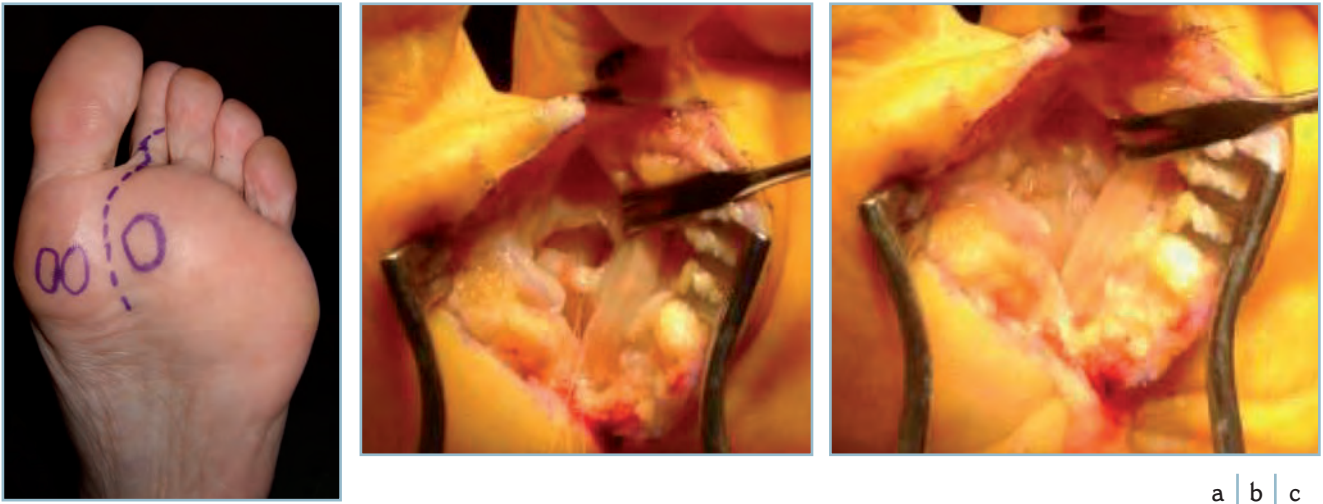
La gaine tendineuse est incisée longitudinalement ou en Z afin de permettre une plastie ultérieure.



### 13.50 Imagerie de la plaque plantaire (clichés de J. Malghem).

- Arthrographie de la 2<sup>e</sup> métatarsophalangienne. Articulation continente.
- Arthroscanner avec passage de produit de contraste dans la gaine des fléchisseurs et amincissement de la plaque plantaire.
- IRM : lésion longitudinale de la plaque plantaire.
- IRM : désinsertion proximale de la plaque plantaire.

a	b	c
d		



a | b | c

### 13.51 Reconstruction chirurgicale de la plaque plantaire.

- Tracé de l'incision plantaire.
- Mise en évidence d'une large rupture centrale de la plaque plantaire.
- Aspect après suture.

Les tendons sont inspectés à la recherche de signes de synovite ou d'adhérences qui seront libérées. Ils sont ensuite réclinés laissant sous les yeux la plaque plantaire située juste en dessus. Le plus souvent la lésion est transversale située à la partie moyenne (*figure 13.51b*) mais elle peut également être partielle et latéralisée. Les bords de la déchirure sont excisés de façon économe et la plaque plantaire est suturée directement au fil à résorption lente 2 ou 3/0 (*figure 13.51c*).

Lorsque la lésion est très distale, la réinsertion est réalisée au moyen d'une petite ancre implantée dans la base la 1<sup>re</sup> phalange. En cas de perte de substance, la reconstruction de la plaque peut être faite en utilisant un des tendons fléchisseurs, le plus souvent le court fléchisseur qui est suturé en renfort sur les quatre bords de la plaque plantaire résiduelle. On peut également sectionner distalement le court fléchisseur et le retourner pour venir combler la brèche en le suturant de part et d'autre de celle-ci puis en le réinsérant à la base de la 1<sup>re</sup> phalange au moyen d'une petite ancre.

La gaine tendineuse est alors refermée en évitant toute sténose. Blitz [72] propose de ne pas suturer la gaine des fléchisseurs mais nous pensons que cela majore le risque de décentrage des tendons et, par conséquent, de désaxation transversale de l'orteil. Le tissu sous-cutané est rapproché pour éviter toute déhiscence et la peau suturée au fil non résorbable. Certains auteurs protègent la suture de la plaque plantaire par un embrochage métatarsophalangienne. Nous pensons qu'il est suffisant de réaliser un pansement avec taping de l'orteil en flexion plantaire.

La marche est autorisée sous protection d'une chaussure à appui talonnier pendant quatre semaines environ. La rééducation en flexion plantaire est ensuite entreprise. Un taping est maintenu pendant trois mois ou remplacé par une orthoplastie.

## DISCUSSION

Peu de résultats ont été publiés à ce jour. Ford [77] dans un travail sur huit pièces anatomiques fraîches a montré que la suture

de la plaque plantaire restaurait une stabilité équivalente à celle d'une plaque plantaire intacte.

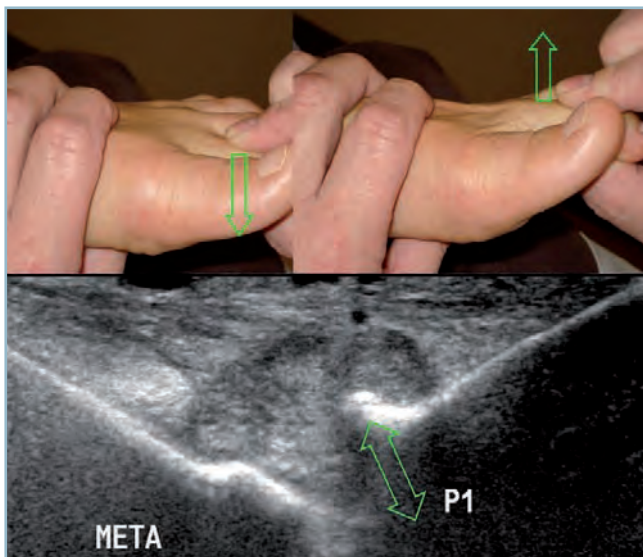
Bouché [74] a évalué les résultats à un an ou plus d'une série de 20 pieds ayant bénéficié d'une suture directe de la plaque plantaire associée à un transfert de type Parrish. Il trouve 73 % de bons et de très bons résultats. Quatre patients (20 %) restent symptomatiques mais présentaient des pathologies associées responsables des mauvais résultats. Il note que cinq patients ont gardé une insuffisance d'appui pulpaire de l'orteil et que trois ont eu une cicatrice plantaire hypertrophique. La mobilité en flexions dorsale était bonne à satisfaisante dans 82 % des cas. Quatre patients ont gardé une inclinaison sagittale ou transversale radiologique de l'orteil. Nous pensons cependant que l'association de ces deux gestes est peut-être excessive voire illogique puisqu'ils semblent donner chacun, séparément, de bons résultats.

Colombier et Jolly [76] ont rapporté les résultats d'une étude multicentrique à propos de 44 plaques plantaires opérées avec un recul moyen de 3,2 ans. Les résultats globaux étaient bons à très bons dans 83 % des cas, insuffisants dans 6 % et mauvais dans 11 %. Parmi les échecs et les complications ils observent cinq déformations résiduelles (12 %) dont deux cas ont dû être repris et deux métatarsalgies (4,8 %). Aucun cas de cicatrice douloureuse ou dystrophique n'a été observé.

## CONCLUSION

La suture directe de la plaque plantaire est une technique chirurgicale qui vient s'ajouter aux autres moyens thérapeutiques disponibles dans le traitement des instabilités sagittales ou transversales du 2<sup>e</sup> rayon. Ces indications sont cependant peu nombreuses (moins de 10 % des cas) et doivent être posées de façon stricte après un bilan clinique et complémentaire soigneux. Les indications et les résultats de cette technique doivent encore faire l'objet d'études afin d'être précisés et validés formellement.





### 13.52 Test de Lachman ou *drawer test*.

Il consiste à rechercher une laxité dorsoplantaire de la phalange par rapport à la tête du métatarsien. C'est un mouvement de translation qui signe une distension de la plaque plantaire. Ce signe cardinal de l'examen clinique de l'articulation MP correspond à l'image échographique de subluxation dorsale de la base de la phalange, souvent associée à une synovite réactionnelle.

## Bibliographie

### Introduction

- [1] Abi Raad G. Métatarsalgie. In : *Chirurgie de l'avant-pied. Conférence d'enseignement de la SOFCOT*. Elsevier ; 2005 : 105-111.
- [2] Helal B. Metatarsal osteotomy for metatarsalgia. *J Bone Joint Surg* 1975 May ; 57B (2) : 187-92.
- [3] Trnka HJ et al. Helal Metatarsal osteotomy for treatment of metatarsalgia : a critical analysis of result. *Orthopedics* 1996 May ; 19 (3).
- [4] Winslow I. et al. Treatment of metatarsalgia by slinding distal metatarsal osteotomy. *Foot and ankle Int* 1988 August ; vol 9, n° 1.

### Ostéotomie basale des métatarsiens latéraux

- [5] Barouk LS. *The BRT new proximal metatarsal osteotomy. Forefoot Reconstruction*. France : Springer Verlag ; 2003, 133-48.
- [6] Berman A, Gartland JJ. Metatarsal osteotomy for the correction of adduction of the forepart of the foot in children. *J Bone J Surg* 1971 ; 53 : 498-506.
- [7] Cahuzac JP, Laville JM, Sales De Gauzy J, Lebarbier P. Surgical correction of metatarsus adductus. *J Pediatr Orthop (Part B)* 1993 ; 2 : 176-81.
- [8] Cavanagh PR, Ullbrech JS, Caputo GM. Dorsiflexion metatarsal osteotomy for treatment of recalcitrant diabetic neuropathic ulcers. *Foot Ankle Int* 2000 Feb ; 21 (2) : 157-8.
- [9] Delagoutte JP. Les métatarsalgies. In : *Cahier d'enseignement de la SOFCOT*. Paris : Expansion scientifique française ; 1992, 145-55.
- [10] Delagoutte JP, Jardé O. Ostéotomies métatarsiennes à l'exception de la technique de Weil. In : Valtin B, Leemrijse T. *Chirurgie de l'avant-pied*. 2<sup>e</sup> éd. *Conférence d'enseignement de la SOFCOT* 2005 ; n° 89 : 149-52.
- [11] Denis A, Hubert-Levernieux C, Goutallier D. Notre expérience de l'ostéotomie métatarsienne dans le traitement des métatarsalgies statiques. *Med Chir Pied* 1984 ; 1 : 85-8.
- [12] Feibel JB, Christopher LT, Brian GD. Lesser metatarsal osteotomies . A bio-mechanical approach to metatarsalgia. *Foot Ankle Clin* 2001 Sept ; 6 (3) : 473-89.
- [13] Fleidchli JE, Anderson RB, Davis WH. Dorsiflexion metatarsal osteotomy for treatment of recalcitrant neuropathic ulcers. 1999 Feb ; 20 (2) : 80-5.
- [14] Gagnon PA. *L'ostéotomie métatarsienne oblique dans le traitement chirurgical de la kératose plantaire. Union médicale du Canada* 1968 ; 97 : 32-36.
- [15] Giannestras N. Plantar keratosis treatment by metatarsal shortening. *J Bone Joint Surg (Am)* 1966 ; 48, 72-6.
- [16] Harper MC. Dorsal closing wedge metatarsal osteotomy : a trigonometric analysis. *Foot Ankle Int* 1990 ; 10 : 303-5.
- [17] Jarde O, Meire P, Trinquier-Lautard JL, Vives P. Métatarsalgie statique et ostéotomie basale en chevron des métatarsiens moyens À propos de 69 cas. *Rev Chir Orthop* 1996 ; 82 : 437-45.

- [18] Leventen EO, Pearson SW. Distal metatarsal osteotomy for intractable plantar keratosis. *Foot Ankle Int* 1987 . 10 : 247-51.
- [19] Mau C. Eine Operation des Konkrakten Speizfusses. *Zbl Chir* 1940 ; 67 : 667-70.
- [20] Maschas A. Ostéotomie de la base des métatarsiens. *Rev Chir Orthop* 1974 ; 60 (suppl 2) : 185-7.
- [21] Meisenbach RO. Painful anterior arch of the foot. *Am J Orthop Surg* 1916 ; 14 : 206-11.
- [22] Mirbey J. Techniques et résultats des ostéotomies métatarsiennes proximales dans les métatarsalgies statiques de l'avant-pied. Les métatarsalgies statiques. In : *Monographie de podologie*. Masson ; 1990, n° 11 : 372-8.
- [23] Sammarco GJ, Taylor R. Combined calcaneal and metatarsal osteotomies for the treatment of cavus foot. *Foot Ankle Clin* 2001 sept ; 6 (3) : 533-43.
- [24] Schnepf J. Le pied creux essentiel. Rappel anatomo-clinique, méthodes et indications thérapeutiques. In : *Cahier d'enseignement de la SOFCOT*. Paris : Expansion scientifique française ; 1979, 73-92.
- [25] Toullec E, Barouk LS, Rippstein P. Ostéotomie de relèvement basal métatarsienne BRT. In : *Chirurgie de l'avant-pied. Conférence d'enseignement de la SOFCOT*. Elsevier ; 2005, 142-8.
- [26] Vichard P, Torpet Y, Balmat P, Sigrand C. L'opération de Helal dans la cure des métatarsalgies statiques par avant-pied plat. *Rev Chir orthop* 1988 ; 74 : 227-9.

### Ostéotomie distale

- [27] Barouk LS. L'ostéotomie cervico-céphalique de Weil dans les métatarsalgies médianes. *Med Chir Pied* 1994 ; 1 : 23-33.
- [28] Bénichou M, Augoyard M, Leemrijse T, Maestro M, Peyrot J, Ragusa M, Valtin B. Proposition d'une nouvelle ostéotomie métatarsienne médiane : l'ostéotomie cervicale de raccourcissement axial (OCRA). Approche expérimentale comparative avec l'ostéotomie de Weil. *Med Chir Pied* 2003 ; 19 : 52-58.
- [29] Besse JL, Maestro M, Ragusa M. Morphotypes radiologiques de l'avant-pied : conséquences chirurgicales. (Symposium SOFCOT 2002 – chirurgie de l'avant-pied). *Rev Chir Orthop* 2003 ; 89 (suppl n° 5) : 2S110-2S112.
- [30] De Prado M, Ripoll PL, Golano P. *Chirurgia percutánea del pié*. Barcelona : Masson ; 2004.
- [31] Devos B, Leemrijse T. Predictive value of radiographic measurements compared to clinical examination in the preoperative planning for a Weil osteotomy. *Foot & ankle International* 2008 Feb ; vol. 2.
- [32] Gauthier G. La maladie de Freiberg, chirurgie de l'avant-pied. In : *Cahier d'enseignement de la SOFCOT*. Paris : Expansion scientifique française ; 1996, P54.
- [33] Hart R, Janecek M, Bucek P. The Weil osteotomy in metatarsalgia. *Z Orthop Ihre Grenzgeb* 2003 Sep-Oct ; 141 (5) : 590-4.
- [34] Leemrijse T. L'ostéotomie de Weil, In : Valtin B, Leemrijse T. *Chirurgie de l'avant-pied. Cahiers d'enseignement de la SOFCOT*. 2<sup>e</sup> éd. Elsevier ; 2005, n° 89.
- [35] Leemrijse T, Valtin B, Oberlin C. Vascularization of the heads of the three central metatarsals : an anatomical study, its application and considerations with respect to horizontal osteotomies at the neck of the metatarsals. *Foot and Ankle surgery* 1998 ; 4 : 57-62.
- [36] Maestro M, Besse JL, Ragusa M, Berthonnaud E. Forefoot morphotype study and planning method for forefoot osteotomy. *Foot Ankle Clin N Am* 2003 ; 8 : 695-710.
- [37] Muhlbaier M, Trnka HJ, Zemsch A, Ritschl P. Short-term outcome of Weil osteotomy in treatment of metatarsalgia. *Z Orthop Ihre Grenzgeb* 1999 Sep-Oct ; 137 (5) : 452-6.
- [38] Snyder J, Owen J, Wayne J, Adelaar R. Plantar pressure and load in cadaver feet after a Weil or chevron osteotomy. *Foot Ankle Int* 2005 Feb ; 26 (2) : 158-65.
- [39] Trnka HJ, Gebhard C, Muhlbaier M, Ivanic G, Ritschl P. The Weil osteotomy for treatment of dislocated lesser metatarsophalangeal joints : good outcome in 21 patients with 42 osteotomies. *Acta Orthop Scand* 2002 Apr ; 73 (2) : 190-4.
- [40] Trnka HJ, Nyska M, Parks BG, Myerson MS. Dorsiflexion contracture after the Weil osteotomy : results of cadaver study and three-dimensional analysis. *Foot Ankle Int* 2001 Jan ; 22 (1) : 47-50.
- [41] Valtin B. Les ostéotomies du col du 2<sup>e</sup> métatarsien type Gauthier dans le syndrome de surcharge du 2<sup>e</sup> rayon. *Med chir Pied* 1995 ; 11 : 3.
- [42] Vandeputte G, Dereymaeker G, Steenwerckx A, Peeraer L. The Weil osteotomy of the lesser metatarsal : a clinical and pedobarographic follow-up study. *Foot Ankle Int* 2000 May ; 21 (5) : 370-4.

### Pathologie du cinquième rayon

- [43] Coughlin MJ. Treatment of bunionette deformity with longitudinal diaphyseal osteotomy with distal soft tissue repair. *Foot Ankle* 1991 ; 11 : 195-203.
- [44] De Boeck H. Butler's operation for congenital overriding of the 5<sup>th</sup> toe : Retrospective 1-7 years study of 23 cases. *Acta Orthop Scand* 1993. 64 : 343-44.
- [45] Diebold PF. Basal osteotomy of the fifth metatarsal for the bunionette. *Foot Ankle* 1991 ; 12 : 74-79.
- [46] Jahss M. Diaphysectomy for sever acquired overlapping fifth toe and advanced fixed hammering of the small toes. *Foot Science* 1976 ; 211-21.
- [47] Janecki CJ, Wilde AH. The results of phalangectomy of the fifth toe for hammer toe : the Ruiz-Mora procedure. *J Bone Joint Surg* 1976 ; 58 A : 1005-7.
- [48] Kitaoka HB, Holiday AD Jr, Campbell DC. Distal chevron metatarsal osteotomy for bunionette. *Foot Ankle* 1991 ; 12 : 80-5.



- [49] Kurtz CM, Guthrie JD. Syndactylization : a surgical approach to heloma molle. *J Foot Surg* 1984 ; 23 : 407-9.
- [50] Lang G, Trenz T. Traitement chirurgical du quintus varus In : Claustre J, Simon L. *Pathologie des orteils. Monographie de Podologie*. Paris : Masson ; 1985, n° 6.
- [51] Lapidus PW. Transplantation of extenseur tendon for the correction of the overlapping 5<sup>th</sup> toe. *J Bone Joint Surg* 1942. 24 : 555-60.
- [52] Mailhe D, Teissier J. Quintus varus supraductus. Traitement à l'âge adulte In : Claustre J, Simon L. *Pathologie des orteils. Monographie de Podologie*. Paris : Masson ; 1985, n° 6.
- [53] Myerson MS, Fortin D, Girard P. Use of skin Z-plasty for management of extension contracture in recurrent claw and hammer toe deformity. *Foot Ankle* 1994 ; 15 : 209-12.
- [54] Shereff MJ, Yang QM, Kummer FL *et al*. Vascular anatomy of the fifth metatarsal. *Foot Ankle* 1991 ; 11 : 350-3.
- [55] Thompson FM, Chang VK. The two-boned fifth toe : clinical Implications. *Foot Ankle Int* 1995 ; 16 : 34-36.
- [56] Wilson JN. V-Y correction for varus deformity of the 5<sup>th</sup> toe. *Br J Surg* 1953 ; 41 : 33-135.

#### **Implants en silicone monobloc dans le remplacement des articulations métatarsophalangiennes latérales**

- [57] Cracchiolo III A. Management of the arthritic forefoot. *Foot Ankle* 1982 Jul-Aug ; 3 (1) : 17-23.
- [58] Cracchiolo III A, Kitaoka HB, Leventen EO. Silicone implant arthroplasty for second metatarsophalangeal joint disorders with and without hallux valgus deformities. *Foot Ankle* 1988 Aug ; 9 (1) : 10-8.
- [59] Delagoutte JP, Mainard D, Gabet FM. Les échecs de la chirurgie prothétique par les implants de Swanson. *Med Chir Pied* 1994 ; 10 : 241-2.
- [60] Dillon MP, Barker TM. Preservation of residual foot length in partial foot amputation : a biomechanical analysis. *Foot Ankle Int* 2006 ; 2 : 110-6.
- [61] Fox IM, Pro AL. Lesser metatarsal phalangeal joint implants. *J Foot Surg* 1987 Mar-Apr ; 26 (2) : 159-63.
- [62] Gauthier G. Prothèses silicone élastomère monobloc de l'avant-pied, 178 cas. Résultats à 5 ans. *Rev Chir Orthop Reparatrice Appar Mot* 1984 ; 70 Suppl 2 : 167-9.
- [63] Kampner SL. Implants and biomaterials in the foot. In : Jahss C. *Disorders of the foot and ankle*. 1991 ; 98 : 2688-734.
- [64] Kitaoka HB, Cracchiolo A. Stress fracture of the lateral metatarsals following double – stem silicone implant. Arthroplasty of the hallux metatarsal phalangeal joint. *Clin Orthop Relat Res* 1989 Feb ; (239) : 211-6.
- [65] Maestro M, Augoyard M. *Utilisation des implants silicone métatarsophalangiens dans le traitement de l'avant-pied rhumatoïde*. Journées internationales de pathologie du

pied et Journées communes de l'Association française de chirurgie du pied et de la Société française de médecine et de chirurgie du pied. Marseille France, 30-31 mai 2003.

- [66] Maestro M, Augoyard M. *Les arthroplasties en silicone des métatarsophalangiennes latérales. À propos de 67 patients*. AFCP-journée des spécialités SOFCOT ; 2002 nov.
- [67] Pfeiffer WH, Cracchiolo III A, Grace DL, Dorey FJ, Van Dyke E. Double-stem silicone implant arthroplasty of all metatarsophalangeal joints in patients with rheumatoid arthritis. *Semin Arthroplasty* 1992 Jan ; 3 (1) : 16-24.
- [68] Swanson AB. Impalnt arthroplasty for the great toe. *Clin Orthop* 1972 ; 85 : 75-82.
- [69] Tourné Y. Chirurgie de l'avant pied rhumatoïde. In : Bouysset M, Tourné Y, Tillmann K. *Le pied et le cheville rhumatoïde*. Paris : Springer ; 2004, 139-56.
- [70] Vanore J, O'Keefe R, Pikscher I. Complications of silicone implants in foot surgery. *Clin Podiatry* 1984 Apr ; 1 (1) : 175-98. Review.
- [71] Wanivenhaus A, Lintner F, Wurnig C, Missaghi-Schinzi M. Long term reaction of the osseous bed around silicone implants. *Arch Orthop Trauma Surg* 1991 ; 110 (3) : 146-50.

#### **Chirurgie de la plaque plantaire**

- [72] Blitz NM, Ford LA, Christensen JC. Plantar plate repair of the second metatarsophalangeal joint : technique and tips. *J Foot Ankle Surg* 2004 ; 43-4 : 266-70.
- [73] Blitz NM, Ford LA, Christensen JC. Second metatarsophalangeal joint arthrography : a cadaveric correlation study. *J Foot Ankle Surg* 2004 ; 43-4 : 231-40.
- [74] Bouche RT, Heit EJ. Combined plantar plate and hammertoe repair with flexor digitorum longus tendon transfer for chronic, severe sagittal plane instability of the lesser metatarsophalangeal joints : preliminary observations. *J Foot Ankle Surg* 2008 ; 47-2 : 125-37.
- [75] Co AY, Ruch JA, Malay DS. Radiographic analysis of transverse plane digital alignment after surgical repair of the second metatarsophalangeal joint. *J Foot Ankle Surg* 2006 ; 45-6 : 380-99.
- [76] Colombier JA, Jolly GP. Traitements des instabilités du second rayon par réparation directe de la plaque plantaire : à propos d'une série multicentrique de 44 plaques opérées. In : *Pathologie du second rayon*. AFCP journée des spécialités SOFCOT ; 2007 nov.
- [77] Ford LA, Collins KB, Christensen JC. Stabilization of the subluxed second metatarsophalangeal joint : flexor tendon transfer versus primary repair of the plantar plate. *J Foot Ankle Surg* 1998 ; 37-3 : 217-22.
- [78] Hubert-Levernieux, A Denis, D. Goutallier. Le syndrome du deuxième rayon métatarso-phalangien. *Actualité rhumatologique* 1978.
- [79] Myerson MS, Jung HG. The role of toe flexor-to-extensor transfer in correcting metatarsophalangeal joint instability of the second toe. *Foot Ankle Int* 2005 ; 26-9 : 675-9.

SECTION 2.1

Avant-pied

CHAPITRE 14

# Pathologie des orteils : clinique et traitement chirurgical

B. VALTIN, Th. LEEMRIJSE

Formes cliniques .....	228	Possibilité thérapeutique.....	231	Conclusion.....	241
Formes évolutives.....	228	Technique chirurgicale.....	232		
Étiologie.....	229	Indication thérapeutique .....	239		

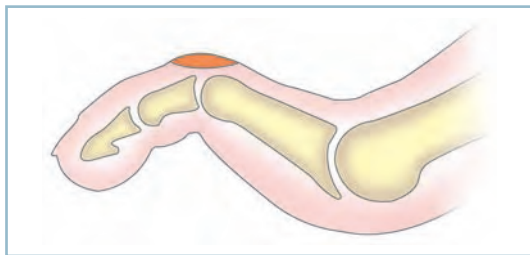
La pathologie des orteils latéraux est dominée par la déformation en griffe, source de conflits douloureux avec cors dorsaux ou pulpaire. La position en griffe des orteils est physiologique au cours de la marche, lors du pas antérieur. On ne parle habituellement de griffe des orteils que lorsque cette position est permanente et s'accompagne d'un conflit douloureux, soit dorsal avec cor en regard des articulations interphalangiennes proximales ou distales, soit plantaires avec durillon pulpaire [7].

La déformation en griffe des orteils est une constatation fréquente dans le cas de la pathologie de l'avant-pied, elle est témoin d'une dysharmonie morphologique ou statique des orteils et du pied. Déformation banale, responsable d'une gêne fonctionnelle souvent importante, elle nécessite une étude attentive du siège de la déformation, de son caractère réductible, de la morphologie et de la pathologie du pied qui l'a engendrée.

## FORMES CLINIQUES

### Griffe proximale

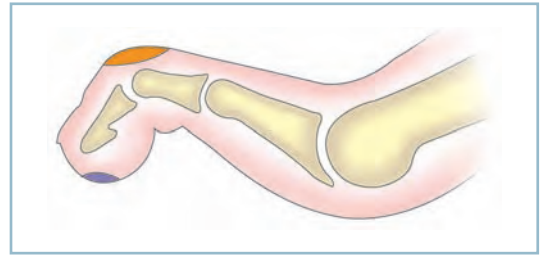
C'est la déformation la plus commune, caractérisée par une extension de l'articulation métatarsophalangienne (MP) et une flexion de l'articulation interphalangienn proximale (IPP). Cette dernière occupe le sommet de la déformation, entre en conflit avec la chaussure d'où un cor dorsal à la face profonde duquel peut se former un hygroma (figure 14.1).



14.1 Griffe proximale.

### Griffe distale

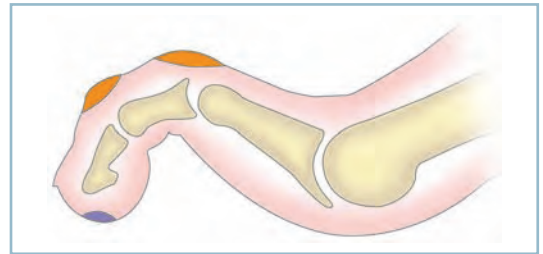
C'est la déformation en flexion de l'interphalangienn distale (IPD). L'articulation MP est en position neutre et le sommet de la déformation se situe au niveau de l'IPD. Un cor se développe à la face dorsale de cette articulation et, surtout, l'appui distal est douloureux avec durillon ou cor pulpaire qui domine le plus souvent la symptomatologie (figure 14.2).



14.2 Griffe distale.

### Griffe totale

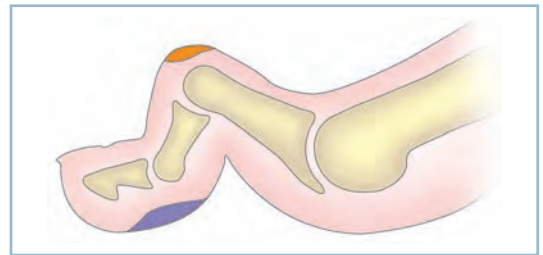
La déformation associe une hyperextension de la MP, une flexion de l'IPP et une flexion de l'IPD. Il existe un cor à la face dorsale de l'IPP et de l'IPD. Il est essentiel d'analyser le siège de la déformation la plus importante et le caractère réductible ou non de chaque déformation (figure 14.3).



14.3 Griffe totale.

### Griffe totale inversée

À une extension plus ou moins marquée de l'articulation MP, une flexion de l'IPP et une hyperextension de l'IPD s'y associent. La 2<sup>e</sup> phalange est pratiquement verticale. Il existe un cor dorsal au niveau de l'IPP et un durillon plantaire en regard de la tête de P2 et de la base de P3 (figure 14.4).



14.4 Griffe inversée.

## FORMES ÉVOLUTIVES

Il est classique de distinguer trois stades évolutifs à la déformation en griffe :

- la griffe réductible ;
- la griffe fixée ;
- la griffe avec luxation métatarsophalangienne.

## Griffe réductible

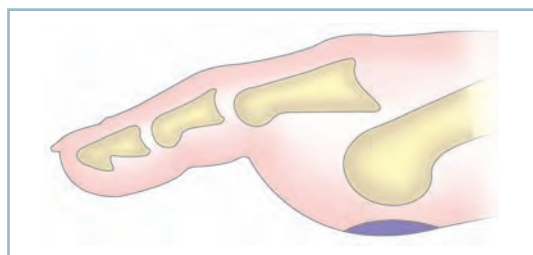
Au début de la déformation, la griffe des orteils peut être réduite par pression de bas en haut sur la tête des métatarsiens. L'extension de l'orteil peut être ainsi obtenue de façon active.

## Griffe fixée

La position en flexion de l'articulation déformée ne peut être corrigée passivement. Au niveau de l'IPP et de l'IPD, c'est avant tout une rétraction capsuloligamentaire qui fixe la déformation, plus rarement une brièveté ou une hypertonie des fléchisseurs dans certaines étiologies particulières. Au niveau de la MP, l'extension est longtemps réductible dans les griffes fixées, cependant l'extension de la 1<sup>re</sup> phalange peut ne pas être correctible de façon passive par rétraction capsulaire dorsale et traction excessive de l'extenseur.

## Griffe avec luxation métatarsophalangienne

Elle succède le plus souvent à un syndrome d'hyperpression des têtes métatarsiennes (et avant tout de la deuxième tête). Cette hyperpression est responsable d'une irritation et d'une distension capsulosynoviale qui permet la luxation MP (*figure 14.5*).



14.5 Griffe avec luxation.

## ÉTIOLOGIE

### Généralités

La pathologie engendrée par la griffe des orteils s'explique avant tout par le conflit du pied avec la chaussure. Celle-ci engendre en partie la déformation des orteils qui va devenir pathologique dans certaines conformations du pied. Le pied du citadin chaussé de chaussures à semelles rigides est en état de déséquilibre musculaire « physiologique » ; les muscles extenseurs des orteils ne sont fonctionnels qu'au temps de la phase oscillante du pas, évitant la chute de l'avant-pied. Les muscles fléchisseurs des orteils fixent fortement les orteils au sol lors du pas antérieur. Les muscles intrinsèques permettent de stabiliser l'orteil lors de ce déroulement (courts fléchisseurs principalement). Il existe un déficit fonctionnel des interosseux et l'orteil se place spontanément en griffe. Cette position de départ va être accentuée dans certaines conformations et pathologies du pied [2].

## Dysharmonie de longueur des orteils

Tels sont les pieds que l'on peut qualifier d'hyper-grecs avec gros orteils courts. Les petits orteils se logent difficilement dans les chaussures et se déforment en griffe, principalement le deuxième.

## Troubles statiques de l'avant-pied

Les troubles statiques de l'avant-pied sont liés le plus fréquemment à la présence d'un hallux valgus. L'apparition d'une griffe des orteils est un tournant dans l'évolution de cette pathologie avec apparition d'un syndrome de surcharge des rayons médians [15]. Cette griffe peut être localisée au 2<sup>e</sup> orteil, première manifestation de la pathologie engendrée par le syndrome d'insuffisance du 1<sup>er</sup> rayon. Cette griffe peut évoluer vers une griffe enraidie au niveau de l'interphalangienne proximale ou le syndrome de surcharge du 2<sup>e</sup> rayon peut évoluer en lui-même, se traduisant tout d'abord par les métatarsalgies avec griffe réductible du 2<sup>e</sup> orteil, puis l'instabilité de l'articulation métatarsophalangienne et l'évolution ultérieure vers la luxation de celle-ci. La déformation en griffe est modérée, mais la saillie dorsale de l'orteil est responsable de conflit douloureux [3, 10]. Cette pathologie peut évoluer au rayon adjacent avec déformation des 3<sup>e</sup> voire 4<sup>e</sup> rayons.

Une autre manifestation de déformation en griffe des orteils peut rentrer dans le cadre d'un avant-pied rond avec hyperpression des rayons médians associée le plus souvent à un hallux valgus, mais celle-ci peut exister isolément en cas d'excès de longueur des métatarsiens moyens. Il existe une hyperkératose plantaire avec durillon médian, témoin de la surcharge en regard des têtes métatarsiennes moyennes. Les orteils essaient, en augmentant leur force d'appui pulpaire, de soulager l'excès de charge sur les têtes métatarsiennes et se déforment ainsi en griffes tout d'abord réductibles, puis fixées [13].

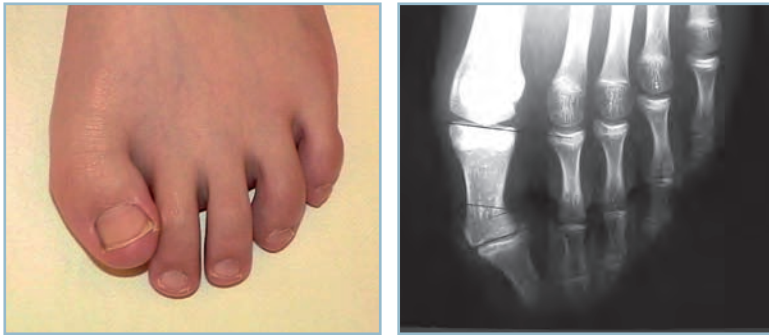## Crosse latérale du gros orteil

Elle peut être accompagnée d'une déformation en col de cygne du 2<sup>e</sup> orteil caractérisée par une flexion de l'interphalangienne proximale, une extension de l'interphalangienne distale, la 3<sup>e</sup> phalange étant recouverte par la pulpe du gros orteil (*figure 14.6*). Cette déformation en col de cygne, souvent d'origine congénitale, est associée le plus souvent à une brièveté des tendons fléchisseurs (*figure 14.6*).

## Pied creux

La déformation en griffe des orteils est de constatation fréquente en présence d'un pied creux [17]. Dans les pieds creux modérés, souvent directs, la déformation des orteils est discrète et se réduit habituellement lors de la correction chirurgicale de la déformation du pied. Par contre, dans les pieds creux antémédiaux majeurs d'origine neurologique, la déformation des orteils est très importante (*figure 14.7*), touchant tous les orteils y compris le gros, avec hyperextension de la 1<sup>re</sup> phalange, flexion des 2<sup>e</sup> et 3<sup>e</sup> phalanges, la pulpe des orteils perdant totalement les possibilités d'appui au sol. Ces griffes ont pour origine une hypertonie des tendons longs fléchisseurs et nécessitent des gestes thérapeutiques spécifiques. Le résultat fonctionnel du traitement chirurgical du pied creux dépend en partie de la qualité de la correction des griffes.

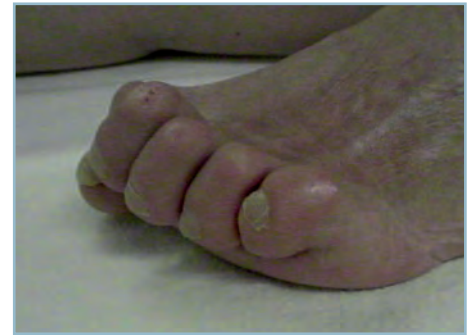



**14.6** Crosse latérale du gros orteil et col de cygne du 2<sup>e</sup> orteil.

a. Vue clinique.  
b. Radiographie.

a | b



**14.7** Griffes des orteils sur pied creux.

## Griffes après traumatisme de jambe

Elles peuvent s'observer dans deux circonstances [16] :

- les syndromes des loges ;
- les traumatismes par écrasement (*figure 14.8a*).

La déformation des orteils est plus ou moins marquée et se caractérise dans tous les cas par une impossibilité de flexion dorsale active et surtout passive des orteils, ce qui entraîne une gêne fonctionnelle lors du pas antérieur et une impossibilité de marche sur la pointe des pieds. Un élément fondamental de l'examen est l'effet de ténodèse. En flexion plantaire de la cheville, l'extension des orteils peut être obtenue et en flexion dorsale de celle-ci, l'attitude en flexion des orteils est accentuée avec impossibilité de correction passive des déformations (*figure 14.8b*).

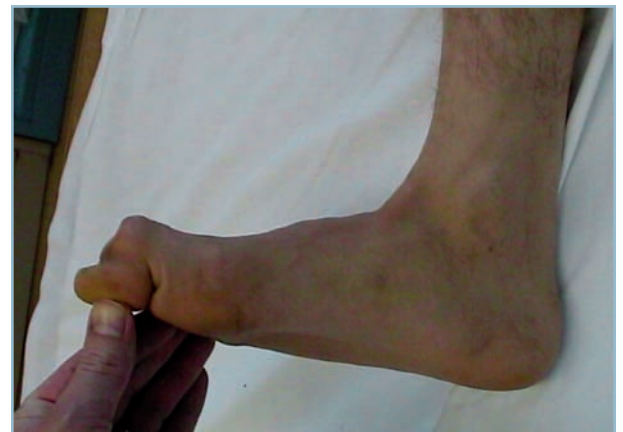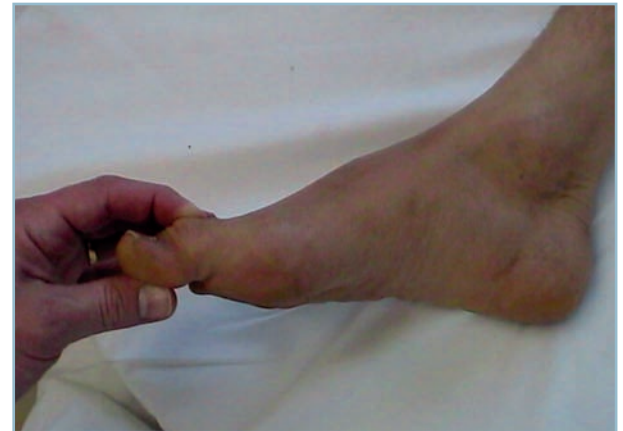L'origine des déformations siège au niveau de la jambe (*figure 14.9*) avec adhérences péri-tendineuses au niveau des tendons longs fléchisseurs fixant les tendons entre eux et à la face postérieure du tibia. Cette fibrose est étendue sur tout le trajet jambier des tendons fléchisseurs depuis leur origine jusque dans le canal tarsien ; elle est évolutive et récidivante expliquant les échecs de la chirurgie de ténolyse et d'allongements tendineux dans la région jambière.

L'étiologie de ces griffes d'orteils est aisément reconnue après les traumatismes par écrasement de jambe, mais peut être plus délicate à déceler lors d'un syndrome des loges à minima tel que l'on peut en observer après enclouage de jambe.

Ces déformations sont bien différentes de la pathologie des orteils que l'on peut observer après un syndrome algodystrophique. L'enraidissement des orteils touche toutes les articulations, y compris la métatarsophalangienne, et il n'y a pas d'effet de ténodèse. Le traitement dans ces cas n'est jamais chirurgical et repose sur la rééducation.

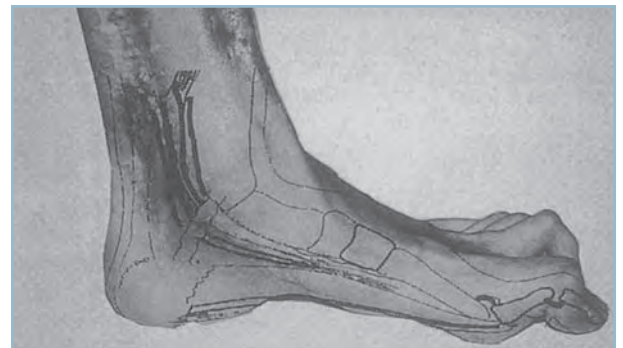## Pied neurologique

La griffe neurologique touche tous les orteils (*figure 14.10*). Observée de façon commune dans des séquelles d'hémiplégie, elle peut se rencontrer également dans d'autres causes neurologiques. Due avant tout à une hypertonie, voire une spasticité des tendons fléchisseurs, la déformation est souvent très importante avec extension marquée au niveau de l'articulation métatarsophalangienne de l'hallux et des petits orteils et griffe totale (cf. chapitre 39). La pulpe de tous les orteils a perdu son contact au sol ou présente un enroulement très invalidant. La gêne est essentiellement représentée par la flexion dorsale de l'ensemble de l'orteil avec conflit douloureux lors du chaussage.

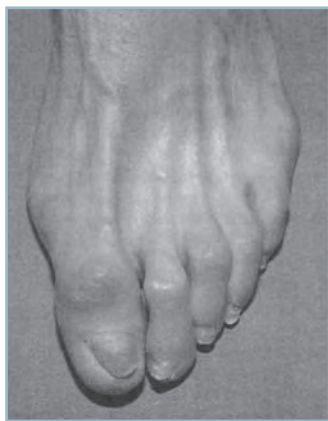

**14.8** Griffes post-traumatiques. Effet ténodèse en flexion (a) et extension (b).

a  
b



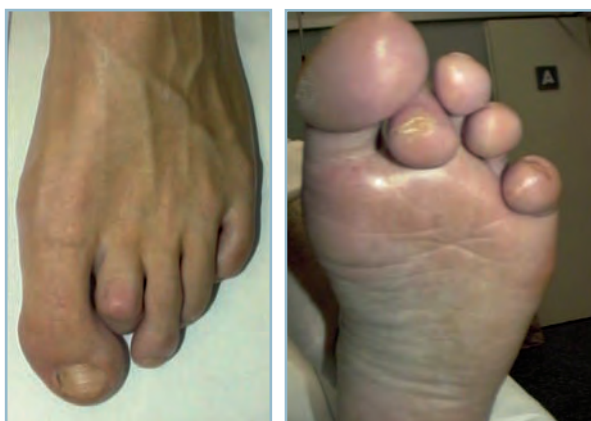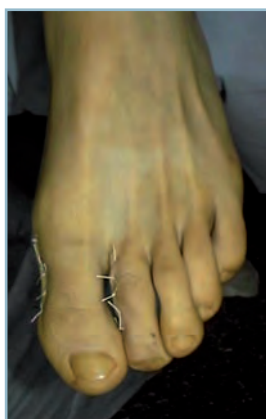**14.9** Griffes post-traumatiques par effet ténodèse, représentation schématique des adhérences rétro-tibiales.



14.10 Griffes neurologique.

## Griffes congénitales

L'extension de la 1<sup>re</sup> phalange est souvent discrète, l'IPP et l'IPD se placent en flexion. La brièveté congénitale des tendons fléchisseurs est la cause la plus fréquemment reconnue. Il s'y associe couramment une crosse latérale de la 1<sup>re</sup> phalange de l'hallux (figure 14.11).

a | b  
c

14.11 Griffes congénital.  
a. Vue clinique dorsale.  
b. Vue clinique plantaire.  
c. Correction par transfert CF sur LF et ostéotomie de P1 de l'hallux.

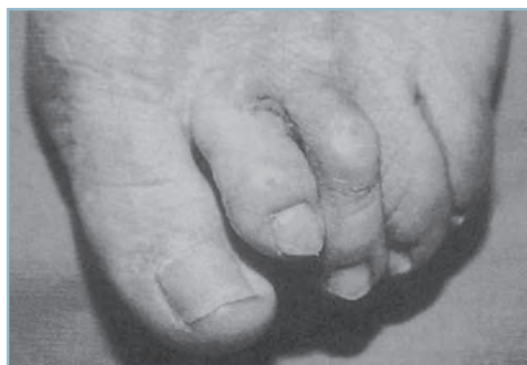## Pied inflammatoire

L'atteinte inflammatoire, notamment dans la polyarthrite rhumatoïde des articulations métatarsophalangiennes, engendre la déformation en griffe des orverts. La polyarthrite rhumatoïde réalise en quelque sorte un pied statique à évolution rapide. Les déformations des orverts rencontrées sont équivalentes à celles rencontrées dans le pied statique mais surviennent rapidement, s'accompagnent de déformations et de destruction articulaire métatarsopha-

langienne importante. Fait important, la maladie reste évolutive et le traitement est différent de la griffe statique des orverts, bien que les déformations soient voisines.

## Griffes iatrogéniques

La déformation en griffe des orverts peut survenir après une intervention chirurgicale, si celle-ci perturbe l'harmonie de longueur des orverts ou ne respecte pas l'harmonie d'appui des têtes métatarsiennes (figure 14.12). C'est ainsi qu'une résection osseuse excessive pour la cure chirurgicale d'un orvert en griffe peut entraîner une déformation des orverts voisins. L'intervention de Keller par son raccourcissement souvent excessif du gros orvert et la perte d'appui de celui-ci sont responsables de déformation en griffe des orverts moyens. La résection isolée d'une tête métatarsienne ou l'ostéotomie d'un seul métatarsien entraîne, outre les métatarsalgies, la déformation des orverts adjacents. Enfin, dans les pieds creux, la déformation des orverts est souvent sous-estimée ; des gestes malencontreux ou insuffisants peuvent conduire à une griffe majeure des orverts.



14.12 Griffes iatrogénique.

Enfin, comme l'a décrit Gauthier [4], les griffes d'orverts peuvent être la conséquence du phénomène de l'attelage. La bandelette anastomotique entre le fléchisseur long de l'hallux et le fléchisseur commun des orverts, mais qui présente de nombreuses variantes tant dans sa longueur que dans ses connexions, peut être à l'origine d'une mise en flexion du 2<sup>e</sup>, voire des 3<sup>e</sup> et 4<sup>e</sup> orvert suite au raccourcissement fonctionnel (hallux valgus majeur) ou de la structure osseuse du 1<sup>er</sup> rayon (arthrodèse, Keller, Mayo, traumatisme...). Ce syndrome basé sur cette particularité anatomique peut expliquer certains échecs thérapeutiques. Le raccourcissement de la structure osseuse du 1<sup>er</sup> rayon entraîne un effet de « recul relatif » de l'insertion du FHL qui, en tant que muscle puissant tentant de rétablir son appui pulpaire, entraîne, dans certains cas, son orvert voisin par l'intermédiaire de sa connexion anatomique sur le fléchisseur commun.

## POSSIBILITÉ THÉRAPEUTIQUE

### Procédure conservatrice

Lorsque la déformation des orverts est réductible, la modification du chaussage associée à des soins de pédicure, et port éventuel de semelles orthopédiques, peuvent apporter des soulagements souhaités mais, en cas de troubles importants ou de déformation fixée, une intervention chirurgicale est nécessaire.



## Procédure chirurgicale

À la variété des déformations en griffe des orteils et de leurs étiologies correspondent différentes techniques opératoires. Si la pathologie des orteils est isolée, l'acte chirurgical peut être pratiqué sous anesthésie locale ou locorégionale avec « hémostase provisoire » par une bande d'Esmarch au niveau de la cheville. Le plus souvent, les actes chirurgicaux associent le traitement de la cause notamment un hallux valgus ou un pied creux avec le traitement de la griffe des orteils.

Globalement, la chaîne ostéo-articulaire digitale se trouve, dans la griffe d'orteil, victime d'un déséquilibre d'étiologies diverses déjà décrites précédemment et responsable de la déformation. Les possibilités thérapeutiques doivent donc être nombreuses et répondre à la problématique rencontrée. Elles peuvent donc :

– agir sur les *structures osseuses*, au niveau intra- ou extra-articulaire :

- par effet de raccourcissement (résection, ou ostéotomie de raccourcissement phalangienne) ; ce qui détend l'appareil extrinsèque et/ou intrinsèque selon son site,
- par effet de fusion (arthrodèse) ; ce qui raccourcit et/ou potentialise l'effet de l'appareil intrinsèque ou extrinsèque selon son site ;

– agir sur l'*appareil tendineux*, par transfert de tendon extrinsèque ou intrinsèque, allongement ou ténotomie ; rarement, remise en tension ;

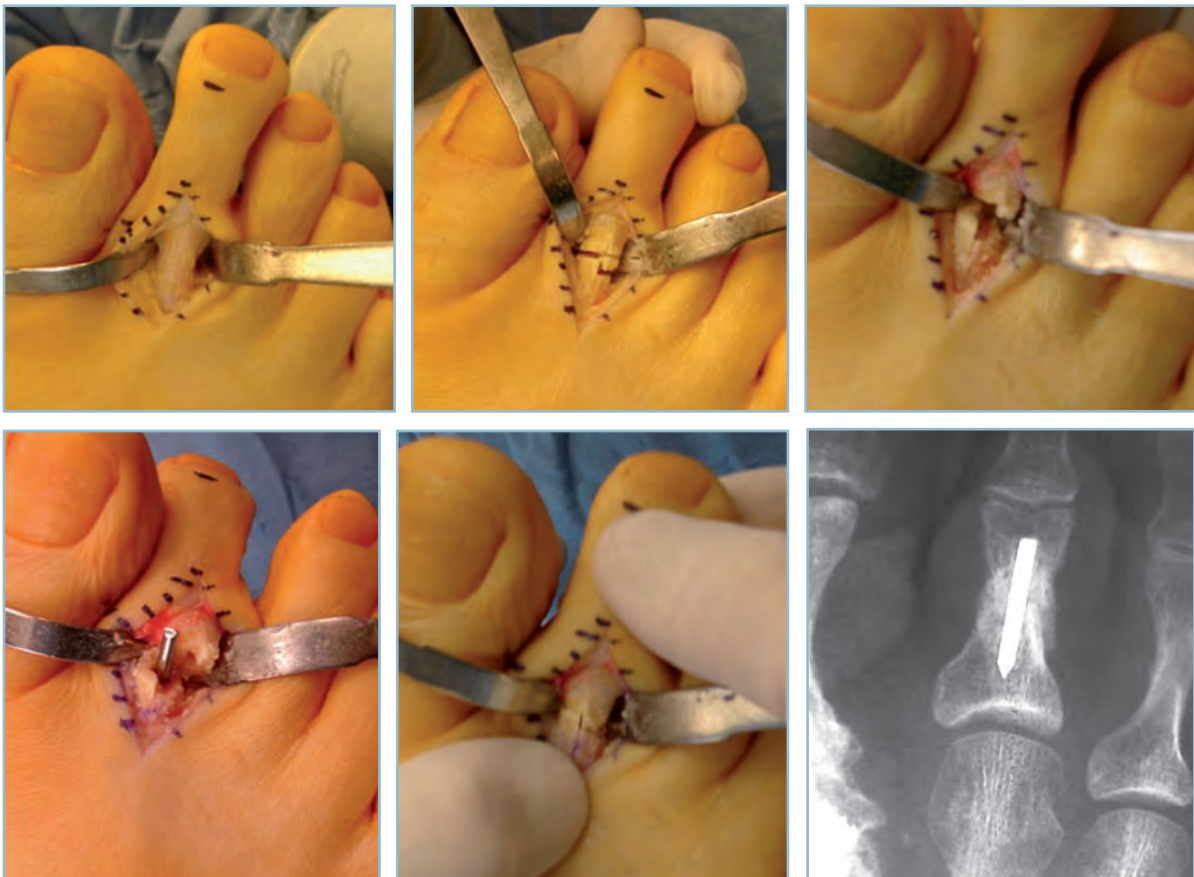
– agir sur l'*appareil capsuloligamentaire*, comme principalement sur l'articulation MP et sa plaque plantaire ; parfois sur les interphalangiennes enraidies ;

– associer ces différents principes les uns avec les autres.

## TECHNIQUE CHIRURGICALE

### Ostéotomie de raccourcissement de P1

L'ostéotomie de raccourcissement de P1 trouve son indication idéale dans l'hallomégalie du 2<sup>e</sup> orteil caractérisé par une griffe souple et réductible. Son avantage est de respecter la chaîne articulaire. L'abord est dorsal, transfixie l'appareil extenseur. Deux écarteurs de Hohmann sont positionnés de part et d'autre de la phalange et un cylindre osseux diaphysaire de la longueur désirée est réséqué à la scie oscillante. La coupe plantaire est prudente afin de ne pas traumatiser l'appareil fléchisseur. Nous confions l'ostéosynthèse à un tuteur centromédullaire en titane, contrôlé et mis en compression sur un fil dorsal préalablement installé. La suture apporte un contrôle antirotatoire et la compression de l'ostéotomie (*figure 14.13*).



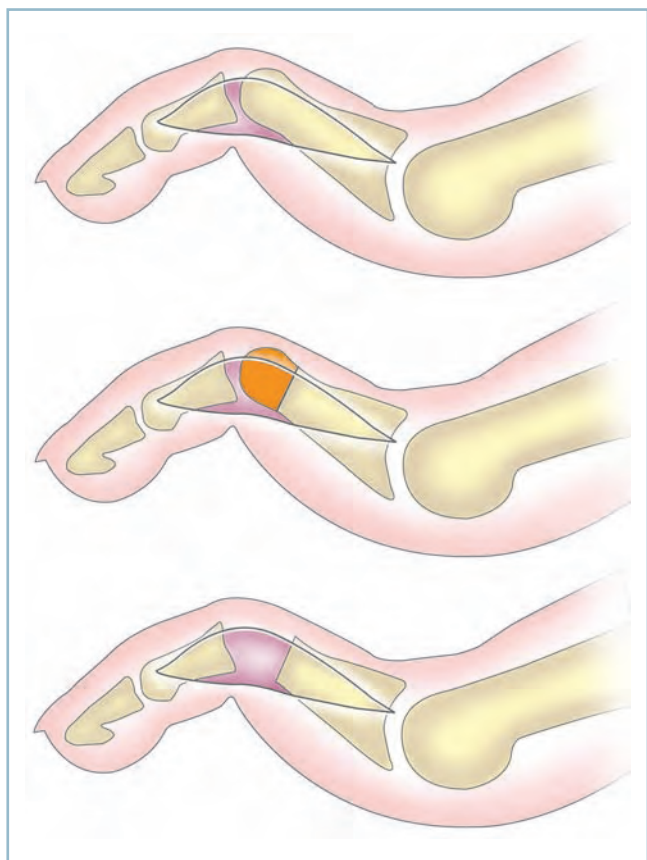
**14.13** Raccourcissement phalangien.

- a. Abord de la phalange.
- b. Résection avec effet antirotatoire (variante de la résection cylindrique).
- c. Distraction et préparation du centromédullaire.
- d. Mise en place d'un tuteur centromédullaire.
- e. Enclavement sur le tuteur, suture transosseuse complémentaire éventuelle.
- f. Consolidation.

a	b	c
d	e	f

## Résection arthroplastie IPP

La voie d'abord est située sur la face interdigitale de l'orteil (du côté où le sillon interdigital est le plus profond), soit la voie d'abord médiale pour le 2<sup>e</sup> orteil, latérale pour les 3<sup>e</sup>, 4<sup>e</sup> et 5<sup>e</sup> orteils (*figure 14.14*). Les capsules articulaires et le ligament latéral sont sectionnés. L'orteil est luxé permettant l'exposition de la tête de la 1<sup>re</sup> phalange et celle-ci est réséquée au niveau du col. L'intervention est terminée par une fermeture cutanée simple. La contention est assurée par une compresse humide et un lastoplaste® solidarissant l'orteil opéré avec les deux orteils voisins. Cette résection osseuse limitée suffit souvent à corriger la déformation, mais s'il persiste une extension de P1 après la résection de la tête de la 1<sup>re</sup> phalange, la voie d'abord est prolongée en amont et on pratique une ténotomie de l'extenseur et éventuellement une capsulotomie dorsale.



14.14 Arthroplastie IPP.

Dans les déformations majeures, on associe également une ténotomie du pédieux. Quant à la résection du cor, n'est nécessaire que dans les formes hyperkératosiques avec hygroma sous-jacent. Dans ce cas, la voie d'abord est dorsale avec excision du cor et section transversale de l'extenseur. La tête de P1 est exposée par luxation de l'orteil et résection de la tête de P1. La fermeture s'effectue en un plan en prenant successivement la peau, la partie proximale du tendon extenseur, l'extenseur dans sa partie distale et la peau, ce qui assure ainsi une dermoténodèse avec correction de la déformation.

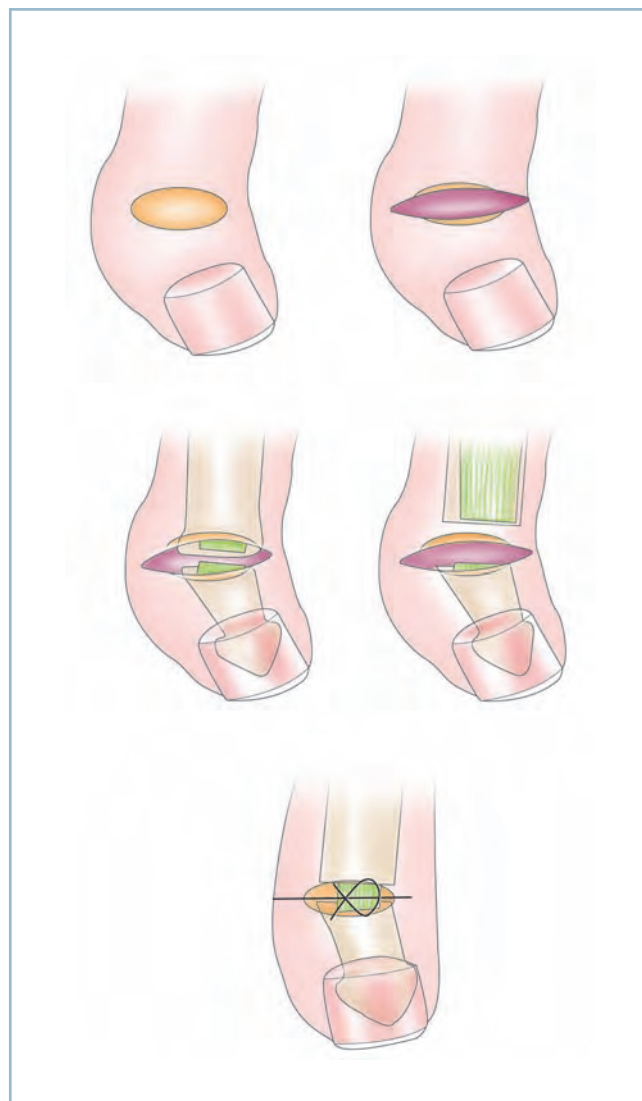
La résection limitée de la tête de P1 respecte l'harmonie de longueur des orteils et peut être réalisée au niveau d'un seul orteil sans aucune pathologie iatrogénique. La morphologie de l'orteil

est conservée. La néo-articulation est le siège d'une mobilité active faible mais réelle.

Faut-il brocher ou non ? Le brochage temporaire visant à maintenir la position de l'orteil opéré avec issue distale de la broche est source d'enraidissement excessif de l'arthroplastie IPP ou IPD et peut être responsable d'infections. La contention postopératoire par compresses humides, puis plus tardivement par « syndactylie » à l'Élastoplast®, est suffisante pour assurer la pérennité de la correction [14]. Il n'existe plus actuellement qu'une seule indication de brochage temporaire d'un orteil par instabilité métatarsophalangienne persistante après correction d'une griffe avec luxation MP, ce qui, comme nous l'indiquons plus loin, devient exceptionnel avec les techniques chirurgicales actuelles.

## Résection arthroplastie IPD

La voie d'abord est dorsale avec résection d'un croissant cutané indispensable à la prévention de la récurrence de la déformation (*figure 14.15*). La tête de la 2<sup>e</sup> phalange est luxée avec section capsuloligamentaire latérale, puis réséquée au niveau du col de la phalange. La peau est suturée avec éventuellement plicature du tendon extenseur.



14.15 Arthroplastie IPD.



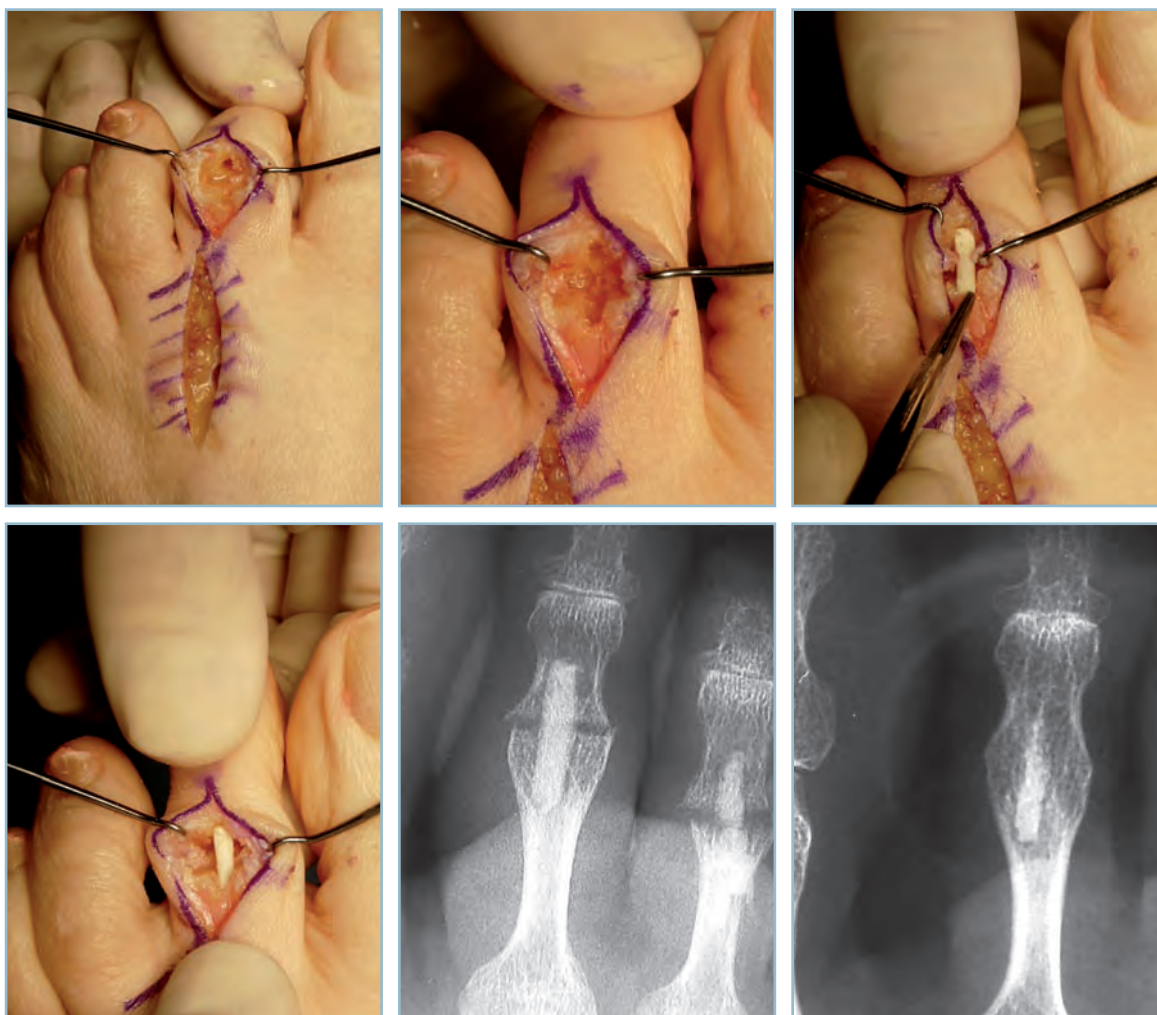
## Arthrodèse de l'IPP

La réalisation d'une arthrodèse nécessite en général une voie d'abord dorsale centrée sur l'IPP ; après incision cutanée longitudinale ou transverse, on passe l'appareil extenseur en le transfixiant longitudinalement. L'arthrolyse impose la section des ligaments latéraux, une exposition de la tête de P1 et de la base de P2 est indispensable. L'avivement et pratiquée à la scie oscillante ou à l'aide d'une petite pince gouge. Différentes procédures d'enclavement avec ou sans ostéosynthèse sont décrites. La plus classique est la réalisation de coupe plane ou congruente stabilisée par une broche de Kirschner de 12 ou 15/10 ou par une vis de type « Herbert », ce qui nécessite un vissage trans-IPD. La position de l'arthrodèse est un point important à préciser mais difficile à contrôler. Il faut probablement maintenir l'IP à 15 à 20° de flexion afin de limiter le conflit sur un orteil rigidifié dans la chaussure et potentialiser l'effet du court fléchisseur des orteils stabilisé sur P1. L'effet potentiel intrinsèque ne se perd donc plus dans la genèse

de la griffe IPP mais peut, bien positionné, devenir un stabilisateur théorique indirect sur la plaque plantaire (« Pisani osseux »). Pour maintenir cette angulation, la broche est donc positionnée obliquement vers le haut et ressort très légèrement dans la corticale dorsale de P1. Parfois une broche légèrement plus fine, pour éviter une ablation difficile, est utilisée et recourbée sur la flexion désirée. Certains laboratoires développent actuellement des implants spécifiques afin de garantir le cahier des charges de la stabilité et du juste positionnement. Le tendon et la peau sont ensuite refermés. Une décharge de 6 semaines est recommandée sur une chaussure à appui talonnier (*figure 14.16*).

## Arthrodèse de l'IPD

La réalisation d'une arthrodèse de l'IPD peut être proposée par la même voie d'abord mais peut être une source de non-consolidation ou de migration de matériel d'ostéosynthèse.



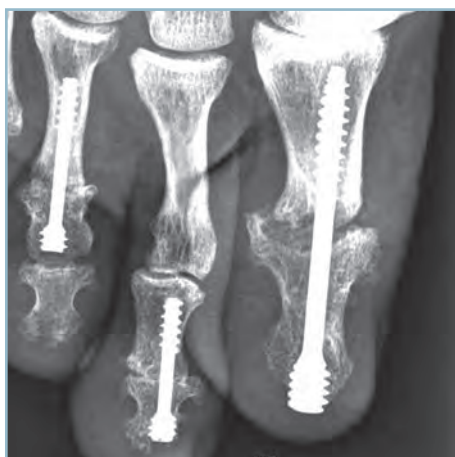### 14.16 Arthrodèse IP.

- a. Préparation du canal.
- b. Préparation des surfaces de fusion.
- c. Pose de l'implant dans P2.
- d. Enclavement.
- e. Rx postopératoire immédiate.
- f. Rx postopératoire, à 6 mois intégration progressive.

a	b	c
d	e	f

## Arthrodèse de l'IP de l'hallux

L'arthrodèse de l'interphalangienne (IP) de l'hallux nécessite une technique rigoureuse. L'abord chirurgical est en L situé sur l'interligne IP, plutôt distalement pour faciliter l'avivement de la base de P2 sans pour autant s'approcher de la matrice unguéale, ce qui risque d'entraîner une dystrophie de celle-ci. Le deuxième trait d'incision s'effectue sur la ligne neutre médiale. On transfixie l'extenseur qui est soit réinséré, soit transféré sur le col du 1<sup>er</sup> métatarsien (transfert selon Jones). L'avivement s'effectue à la pince gouge ou à la scie oscillante. L'ostéosynthèse est confiée à une vis axiale (AO spongieuse 4 mm, long filet parfois associé à une broche antirotatoire, ou à une vis de type Herbert de 4 mm) en légère flexion plantaire de P2 (*figure 14.17*). La fermeture s'effectue en deux plans ou par dermatoténodèse.



14.17 Dèse IP de l'hallux.

## Transfert du long fléchisseur sur P1 ou sur l'extenseur

Mieux connu sous l'éponyme de transfert de Gilderstone, le transfert du FCO reste une procédure relativement délicate sur certains points techniques [1, 9, 13]. Le transfert nécessite en général deux abords. Le premier est plantaire, classiquement en Z et situé en regard de P1. Les pédicules vasculonerveux sont soigneusement réclinés et la gaine des fléchisseurs est explorée. Les tendons court et long sont individualisés. Le long, souvent également bifide, est mis sur un fin lac et suite à une ténotomie percutanée à l'aide d'une lame de 11 en regard de son insertion sur P3, il est récupéré au niveau de l'incision plantaire. Il peut aussi être prélevé de visu en prolongeant l'incision distalement. Il est facile de le cliver en deux brins et de les lacer sur un fil tracteur. On réalise une fine incision dorsale sur P1, punctiforme pour certains, plus étendue pour d'autres, afin de reprendre le transfert sur P1. Les deux bandelettes du fléchisseur sont alors transférées en dorsal par l'intermédiaire d'une fine pince de Halstead passée de dorsal en plantaire et le long de la diaphyse de P1. Les tendons, situés à l'intérieur des bandelettes du court fléchisseur, sont ensuite tractés sur la face dorsale. Ils sont croisés et suturés à l'aide d'un fil 2/0 non résorbable. La juste tension est un élément de discussion et de controverse. La cheville est en position neutre et l'orteil doit

être entre 10 et 30° de flexion plantaire [5, 6, 9]. Un excès est responsable d'une douleur articulaire ou d'une clinodactylie, une insuffisance est responsable d'une récurrence de la déformation. S'il est assez long, le transfert peut ensuite être redirigé vers la face plantaire, resuturé au niveau de ses fils tracteurs et circularise dès lors la phalange. La peau est refermée. Une immobilisation de 6 semaines est recommandée (*figure 14.18*).

## Variantes du transfert du LFCO

### Transfert du long fléchisseur trans-P1

Afin de faciliter le réglage du fléchisseur, un tunnel transosseux au niveau de P1 peut être proposé. Son avantage est d'avoir un trajet direct, près de l'insertion de la plaque plantaire et donc de mieux stabiliser P1 lors d'instabilité ou de luxation.

La voie d'abord est habituellement dorsale et le geste peut donc être associé à une ostéotomie métatarsienne distale. Dans ce cas de figure, le fléchisseur est désinséré en percutané sous P3 et rattrapé par la rupture de la plaque plantaire. Le tunnel transosseux est réalisé à l'aide d'une mèche de 2,7 ou 3,5 et le transfert du LFCO traverse la phalange vers P1. La difficulté là aussi réside à donner une juste tension au transplant.

### Transfert du long fléchisseur sous P1 (Leemrijse)

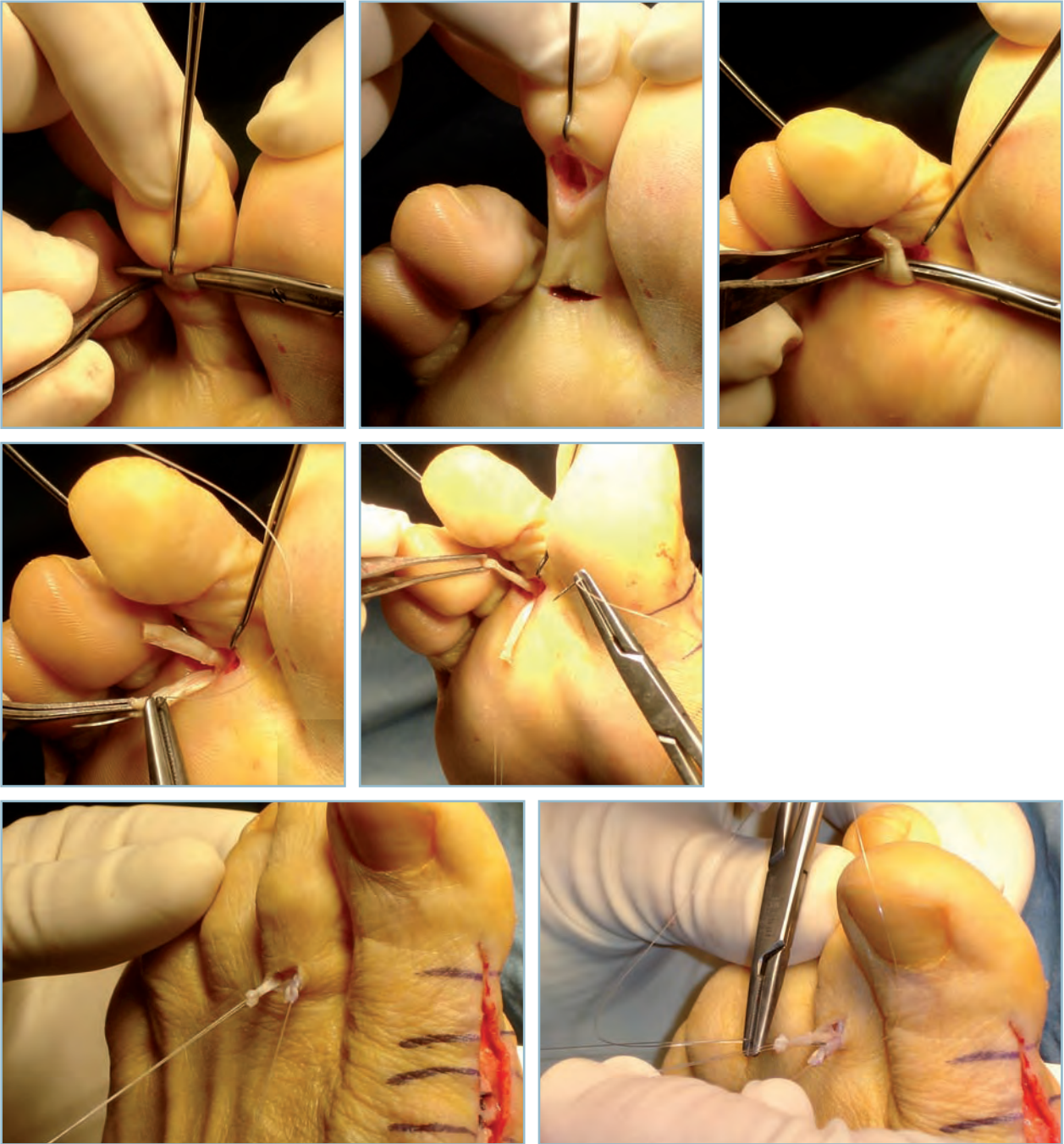
Le transfert sous P1 permet de limiter la difficulté de réglage du transfert et de sa détente éventuelle. Par un abord plantaire, la gaine des fléchisseurs est ouverte et le LFCO est isolé et récliné. La face plantaire de P1 est soigneusement avivée à l'aide d'une petite rugine. Une ancre est posée dans P1 sur un fil non résorbable, le tendon fléchisseur est ténodésé sous P1. L'orteil est mis en rectitude, la position de la cheville n'est pas discriminante. Le fléchisseur donne donc directement son moment d'action sur P1 et la stabilise d'une éventuelle instabilité (*figure 14.19*).

## Transfert du court fléchisseur sur P1

Le transfert du court fléchisseur (FDB) sur P1 est décrit par Pisani [11]. Son but est de potentialiser son action directement sur P1 et, par là même, stabiliser P1 et corriger une griffe éventuelle de l'IPP. Ce transfert est donc d'une grande logique mais techniquement pas toujours facile à réaliser. La technique est semblable au transfert du long. Le court est prélevé par une voie plantaire, transféré sur la face dorsale de P1 et suturé sur lui-même (*figure 14.20*). Les suites opératoires imposent une décharge de 6 semaines.

## Transfert du court fléchisseur sur le long fléchisseur avec effet d'allongement

Par une voie d'abord latérale, le court fléchisseur est désinséré de P2 au niveau de sa partie terminale (*figure 14.21*). Après ouverture partielle de la poulie MP, le tendon long fléchisseur est sectionné en regard de l'articulation MP. Le tendon court fléchisseur est ensuite suturé à la partie distale du long fléchisseur, ce qui réalise un effet d'allongement.

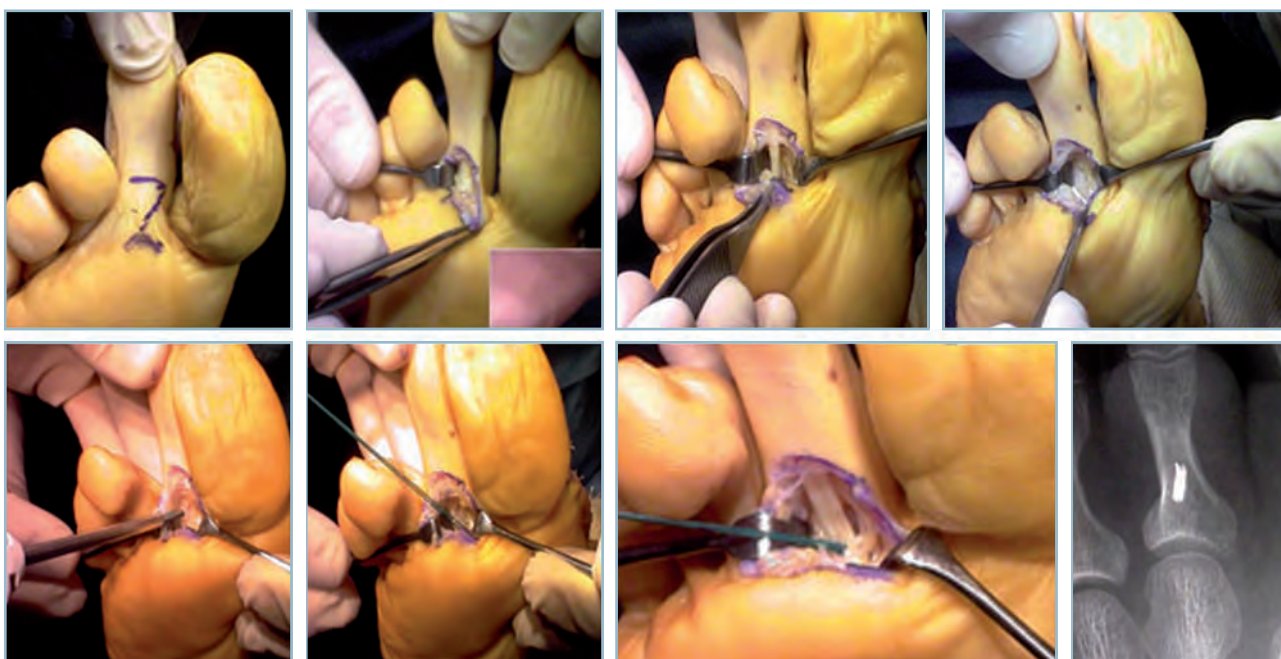


**14.18** Exemple Gilderstone (clichés de P. Maldague).

- a. Prélèvement distal du FDL.
- b. Double incision, exploration de la gaine.
- c. Prélèvement du FDL en proximal.
- d. Le FDL est bifide et lassé sur un fil de 2,0.
- e. On scinde par traction le FDL.
- f. Passage le long de la phalange à l'aide d'une pince moustique, mise en traction.
- g. Mise en tension et suture croisée.

a	b	c
d	e	
f		g

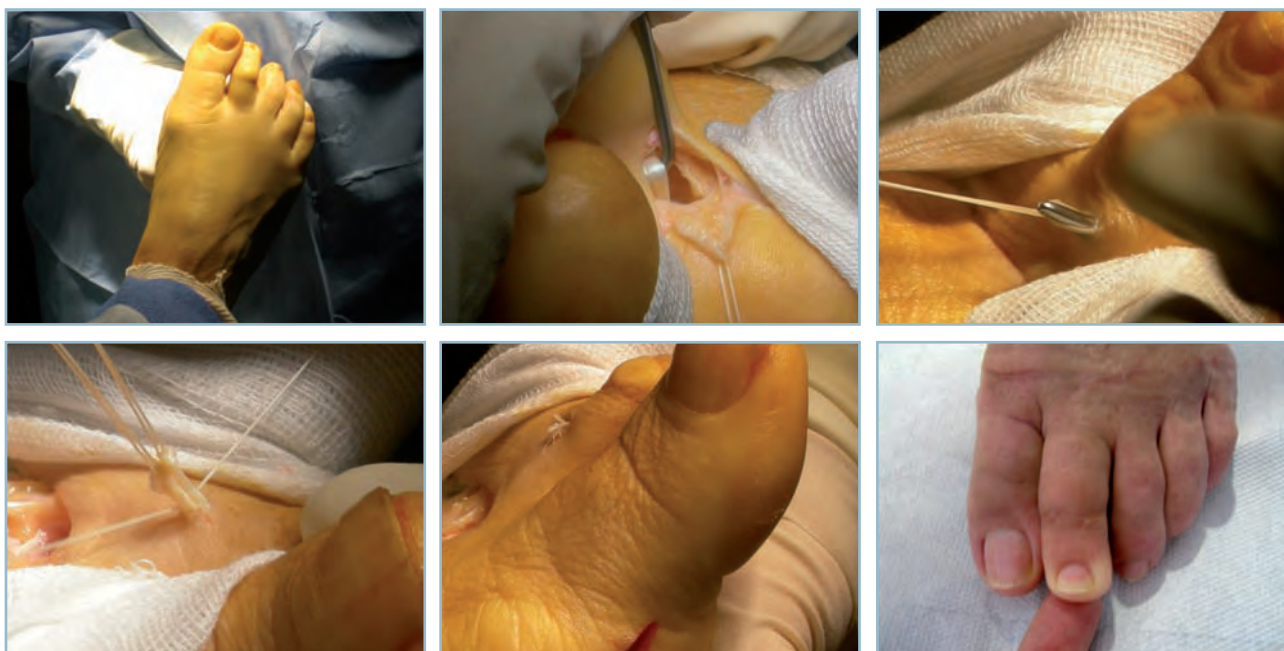




#### 14.19 Ténodèse FDL sous PI.

a	b	c	d
e	f	g	h

- Abord cutané en Z.
- On récline les pédicules et on isole la gaine des fléchisseurs.
- Mise en évidence du FDL.
- Avivement à la rugine de la face plantaire de PI.
- Mise en place d'une ancre (Mitek®, 2,0).
- L'orteil est mis en extension IPP, IPD et le fil est passé en transtendineux.
- Suture ténodèse sous PI.
- Contrôle Rx de la bonne position de l'ancre.

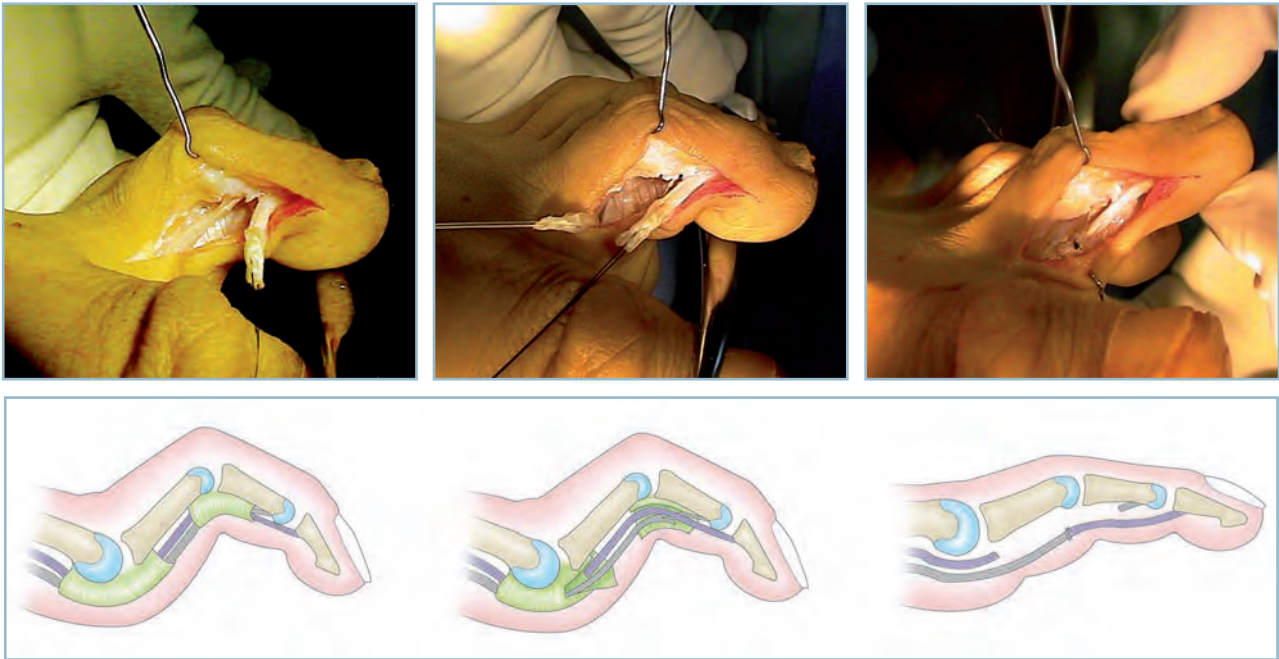


#### 14.20 Transfert selon Pisani (clichés de M. Maestro).

a	b	c
d	e	f

- Griffe du 2<sup>e</sup> orteil avec début de clinodactylie.
- Incision plantaire en V inversé, protection du FDL avant la dissection et la section des bandelettes du FDB.
- Passage des bandelettes sur les flancs latéraux de PI et récupération à la face dorsale.
- Mise en tension des bandelettes en abaissant l'orteil et par traction avant de les solidariser par un fil.
- Vérification par mise en dorsiflexion du pied de la bonne réduction de l'orteil et de sa stabilité.
- Le respect du FDL permet de garder une force d'appui pulpaire mais corrige la griffe IPP.





#### 14.21 Transfert du FDB sur FDL. (Leemrijse)

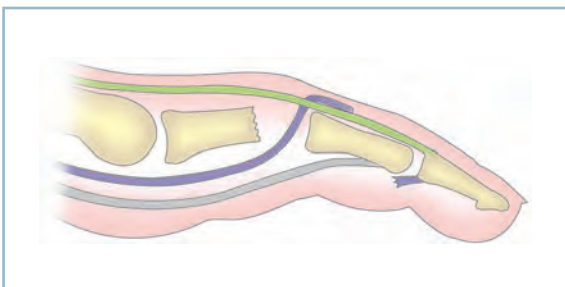
- a. Ténotomie du FDL à la base proximale du canal digital, ce tendon reste inséré distalement sur P3, le moignon proximal est « abandonné ».
- b. Désinsertion des deux bandelettes du FDB de P2, il reste « moteur ».
- c. Suture du FDB sur le FDL avec effet d'allongement et détente de l'orteil.
- d. Représentation schématique.

a	b	c
	d	

## Résection arthroplastique IPP avec transfert du long fléchisseur sur l'extenseur

Par une voie d'abord latérale, la tête de P1 est réséquée. Le long fléchisseur est sectionné à sa partie distale puis passé entre les deux languettes de division du court fléchisseur et à travers la résection arthroplastique IPP (figure 14.22). Le tendon extenseur est incisé longitudinalement au niveau de sa bandelette médiane pour permettre le passage du tendon fléchisseur. Ce fléchisseur est enfin suturé sous tension à l'extenseur à la face dorsale de P2.

Cette intervention permet d'obtenir une stabilité immédiate de la correction en respectant l'harmonie de longueur des orteils.

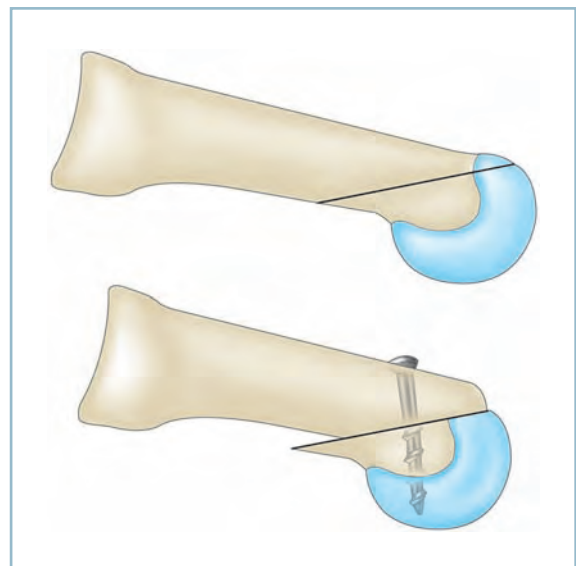


14.22 Arthroplastie IPP avec transfert du FDL sur l'extenseur.

## Traitement indirect

### Ostéotomie métatarsienne

La correction des griffes des petits orteils peut être obtenue de façon indirecte par les ostéotomies de recul des têtes métatarsiennes selon la technique de Weil (figure 14.23, cf. chapitre 13.2). Lorsque les griffes sont souples, seul l'acte sur les métatarsiens est nécessaire, en cas de griffes enraidies il faut préalablement à l'ostéotomie faire une mobilisation « forcée » de l'orteil.

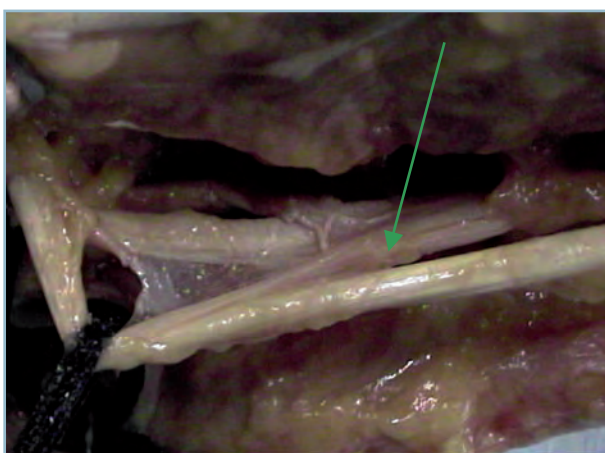


14.23 Ostéotomie de Weil.

L'ostéotomie de Weil peut être indiquée pour le traitement des métatarsalgies par avant-pied rond ou dans le cadre d'un syndrome de surcharge du 2<sup>e</sup> rayon et la correction de la griffe en est un effet secondaire. Certains auteurs, autres que nous, préconisent cette ostéotomie de détente pour le traitement des griffes sans métatarsalgies, évitant ainsi les arthroplasties des orteils et leur risque possible de déviation secondaire ou d'enraidissement douloureux.

### Libération de la bandelette anastomotique

La correction d'une griffe souple des orteils latéraux sur un syndrome de l'attelage (principalement le deuxième) est réalisée par un court abord médial sur la ligne neutre située sous la projection de l'os naviculaire. Une hémostase soigneuse est réalisée en prenant soin si possible de ligaturer un nombre minimal de branches descendantes du réseau veineux superficiel. Contrairement à Gauthier qui préconise une voie transabducteur, nous préférons l'abord situé au-dessus du muscle abducteur de l'hallux. Celui-ci est décollé de la face plantaire et ligamentaire de l'articulation naviculocunéenne. Il faut faire attention aux artères perforantes dont l'hémostase doit être soigneuse. Le nerf plantaire médial est, de par l'abord, récliné vers le bas et n'est pas visualisé. Les cloisons sagittales sont sectionnées et la gaine des fléchisseurs est ouverte. On prend soin de mettre sur les lacs les différents tendons afin de pouvoir les tester et de mettre spécifiquement en évidence le FHL et sa bandelette anastomotique vers le FCO (*figure 14.24*). L'idéal est de pratiquer cette libération sous anesthésie tronculaire basse du nerf tibial à la cheville, bande d'Esmarch au même niveau. Le patient peut dès lors mobiliser activement ses orteils et la bandelette est visualisée tendue sous les yeux. Sa résection permet d'obtenir une autonomisation immédiate de l'hallux, orteils latéraux maintenus en extension. La fermeture s'effectue en deux plans et la mise en charge est immédiate afin d'éviter toute adhérence secondaire.



14.24 Illustration de la bandelette anastomotique entre le FHL et FDL.

## INDICATION THÉRAPEUTIQUE

### Griffes statiques

Nous envisageons d'abord le traitement des griffes les plus fréquentes succédant à une dysharmonie de longueur des orteils ou à des troubles statiques liés à l'insuffisance du 1<sup>er</sup> rayon :

- *griffes proximales* : la résection arthroplastie IPP.
- *griffe totale* : dans sa variété la plus fréquente, les lésions prédominent au niveau de l'IPP. La déformation de l'IPD est corrigée soit par manipulation externe simple, soit par capsulotomie plantaire et l'on pratique une résection arthroplastie interphalangienne proximale. Lorsque la déformation prédomine au niveau de l'articulation distale, c'est à un autre type d'intervention qu'il faut adresser comme l'intervention connue sous l'éponyme de Gilderstone ou à la résection arthroplastie IPP avec transfert du long fléchisseur sur l'extenseur.

### Griffes par dysharmonie de longueur des orteils

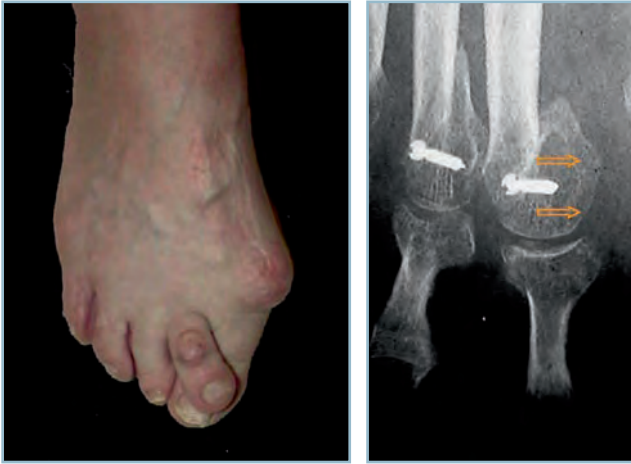Cette étiologie relativement rare entraîne une pathologie limitée à quelques orteils. Elle est isolée sans hallux valgus, sans dysharmonie de longueur des métatarsiens. Le traitement se fait par acte direct sur le ou les orteils concernés avec résection arthroplastie au niveau de l'articulation en regard de laquelle siège le cor douloureux ou par ostéotomie de raccourcissement de P1. Tel est le cas de certaines griffes du 2<sup>e</sup> orteil chez les personnes âgées que l'on peut traiter par résection arthroplastie de l'IPP, mais uniquement si cette déformation est isolée, sans hallux valgus. Il est en effet illusoire de pratiquer isolément cette intervention s'il existe un hallux valgus qui a fait perdre la place du 2<sup>e</sup> orteil. Celui-ci reste en supraductus et la gêne fonctionnelle réapparaît rapidement. On peut discuter alors dans ces cas une correction incomplète de la déformation de l'hallux par ostéotomie de varisation de P1 pour faire la place au 2<sup>e</sup> orteil. Le 4<sup>e</sup> orteil est souvent concerné avec griffe distale à traiter par résection arthroplastie de l'IPD.

### Griffes par troubles statiques de l'avant-pied

La tendance actuelle est de s'orienter vers le traitement de l'étiologie par ostéotomie de Weil au niveau des métatarsiens associée à une métatarsalgie, le recul obtenu permettant la détente suffisante pour assurer la correction des orteils. Ceci évite les arthroplasties interphalangiennes proximales ou distales respectant au mieux l'anatomie et évitant les sacrifices osseux. Les résections arthroplastiques amènent certes régulièrement un soulagement mais peuvent être source de pathologies iatrogènes par cicatrisation avec légère déviation de l'orteil ou raideur douloureuse au niveau de la résection arthroplastie. Ces rares complications sont ainsi évitées par le traitement étiologique.

### Griffe du 2<sup>e</sup> orteil avec déformation en supraductus

C'est une déformation de thérapeutique toujours difficile associant un hallux valgus et une griffe modérée du 2<sup>e</sup> orteil, lequel se place au-dessus du gros orteil dévié (*figure 14.25*). La thérapeutique est différente selon l'âge du patient. Chez le sujet jeune, la correction associe la correction de l'hallux valgus et l'ostéotomie du 2<sup>e</sup> métatarsien selon la technique de Weil, mais le déplacement du fragment comprenant la tête métatarsienne n'est pas un recul mais une translation vers le 1<sup>er</sup> métatarsien. Chez le sujet âgé, en présence d'un hallux valgus modéré, il faut associer une



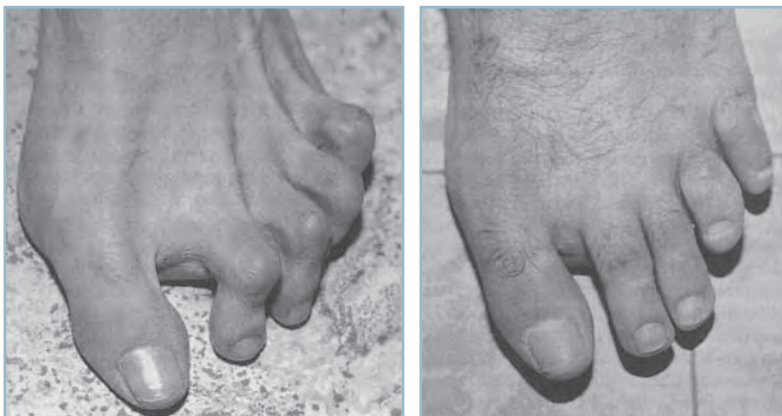14.25 Deuxième orteil supraductus : ostéotomie de Weil.

ostéotomie de varisation de P1 du gros orteil par résection d'un coin osseux à base médiale à une résection arthroplastique de l'IPP du 2<sup>e</sup> orteil ; si la déformation en hallux valgus est majeure, il faut alors pratiquer une arthrodèse de la MP du gros orteil et une arthroplastie du 2<sup>e</sup> orteil. En effet, la moindre déviation secondaire du gros orteil entraîne une récurrence du supraductus et l'arthrodèse MP est la sécurité dans cette indication.

## Griffes avec luxations métatarsophalangiennes

### Arthrolyse et embrochage

La reposition simple de l'orteil luxé avec brochage métatarsophalangien temporaire aboutit soit à une récurrence de la déformation, soit à un enraidissement de l'articulation métatarsophalangienne avec gêne lors du déroulement du pas. Dans la reposition associée à une ostéotomie de la base du métatarsien et un brochage MP, la composante ascendante des forces de correction produit une surélévation trop importante de la tête métatarsienne avec durillon d'appui apparaissant au niveau du métatarsien voisin.



14.26 Griffes du pied creux traitées par transfert du FDL sur P1 et arthrodèse Ip de l'hallux.

## Ostéotomie distale du métatarsien

Le traitement des luxations métatarsophalangiennes repose sur l'ostéotomie de Weil (ostéotomie horizontale capitodiaphysaire permettant le recul de la tête métatarsienne). Le recul doit être suffisant afin que la base de la phalange se réduise sans aucune traction des parties molles, bien qu'une capsulotomie dorsale et un allongement des extenseurs aient été pratiqués. Lorsque ce geste est effectué sur un rayon, il faut analyser l'importance du recul et parfois pratiquer des ostéotomies de recul des autres têtes métatarsiennes afin que l'harmonie de longueur des métatarsiens et des zones d'appui soit respectée. Lorsque le recul est suffisant, la réduction de la luxation s'effectue aisément, sans qu'aucun brochage ne soit nécessaire. Dans certaines déformations majeures, une résection de la tête de la 1<sup>re</sup> phalange peut être également nécessaire de façon complémentaire, mais ceci est exceptionnel.

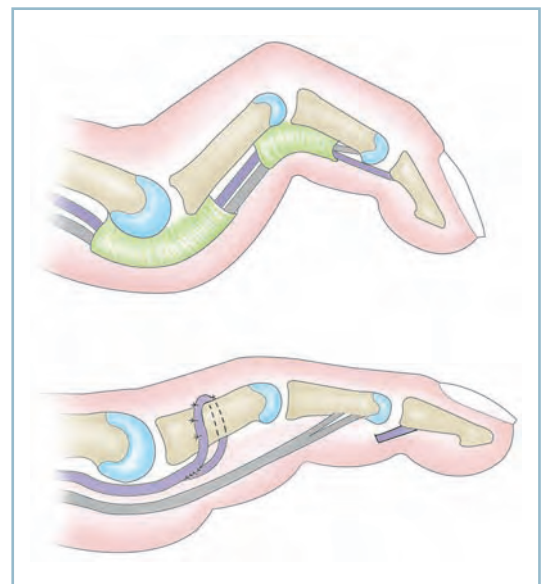
D'autres cas instables nécessitent la stabilisation articulaire soit par reconstruction de la plaque plantaire, soit par une stabilisation indirecte, transfert du LFCO, du CFCO ou par une arthrodèse IPP.

## Griffes du pied creux

Le problème du traitement des griffes des orteils se pose peu dans les pieds creux directs d'origine statique car la cure chirurgicale du pied creux s'accompagne le plus souvent d'une correction de la déformation des orteils. Par contre dans les pieds creux neurologiques, un traitement spécifique des orteils est nécessaire. L'hypertonie des fléchisseurs est un élément physiologique dominant dans la déformation de ces orteils.

Le transfert du court fléchisseur sur le long fléchisseur avec effet d'allongement est une possibilité thérapeutique. Cette intervention est indiquée dans les déformations sévères des orteils dans les pieds creux neurologiques (figures 14.22 et 14.26) et est souvent associée à une arthrodèse de l'interphalangienne proximale du gros orteil.

Transfert du long fléchisseur sur P1 (figure 14.27). Cette intervention est indiquée dans les griffes majeures du pied creux lorsque l'hyperextension de P1 est particulièrement marquée.



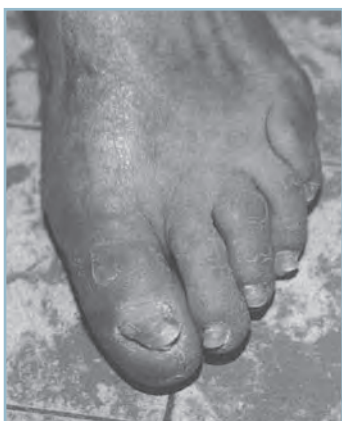
14.27 Transfert du FDL sur P1 selon Gilderstone.



La griffe peut également se situer au niveau de l'interphalangienne de l'hallux. Son traitement le plus fiable est l'arthrodèse interphalangienne, associée parfois, comme dans le pied creux antéromédial, au transfert du long extenseur de l'hallux au niveau du col du 1<sup>er</sup> métatarsien afin de limiter la chute et la pente de ce 1<sup>er</sup> rayon (Jones).

## Griffes neurologiques

Leur expression la plus fréquente et la plus typique survient après une hémiplégié. L'hypertonie, la spasticité des tendons longs fléchisseurs des orteils sont responsables de l'attitude en griffe des petits orteils. Il s'agit de griffes dynamiques, augmentées dans la station debout et qui restent longtemps réductibles. La déformation des petits orteils est responsable de difficultés de chaussage par conflit douloureux dorsal. Ces griffes neurologiques sont corrigées par le transfert du tendon court fléchisseur sur le long fléchisseur avec effet d'allongement (*figure 14.28*). La simplicité de l'intervention autorise la correction sous anesthésie locale et peut même être effectuée chez les hémiplegiques très âgés, ce qui permet une amélioration importante du chaussage.



**14.28** Griffes neurologiques traitées par transfert FDB sur FDL et arthrodèse Ip de l'hallux.

## Griffes post-traumatiques

Les déformations en griffe peuvent toucher tous les orteils ou être localisées au gros orteil et au 2<sup>e</sup> orteil. Le traitement au siège de la lésion par ténolyse et éventuellement allongement tendineux au 1/3 inférieur de jambe conduit à une récurrence par reconstitution de la fibrose péri-tendineuse. Le traitement doit donc être effectué au niveau des orteils par transfert du court fléchisseur sur le long fléchisseur avec effet d'allongement au niveau de tous les orteils atteints (*figure 14.9*). La griffe du gros orteil associée est corrigée par arthrodèse IP.

## Griffes congénitales

Caractérisée par l'enroulement souvent isolé d'un orteil, la correction ne doit pas entraîner de mutilation de l'orteil par résection

osseuse intempestive. Le transfert du court fléchisseur sur le long fléchisseur permet le plus souvent la correction de la déformation (*figure 14.21*). Si la traction cutanée plantaire empêche la correction totale de la déformation, il faut pratiquer une incision complémentaire transversale au niveau du pli de flexion MP. Cette incision de décharge cicatrise spontanément en 2 à 3 semaines. Ce n'est qu'en présence d'une lésion « vieillie » avec enraidissement IPP ou d'une dysplasie articulaire interdisant la position d'extension, qu'une résection économique de la tête de la 1<sup>re</sup> phalange ou une arthrodèse IPP est associée.

Cette intervention est également adaptée lors de la correction chirurgicale du 2<sup>e</sup> orteil en col de cygne du sujet jeune (*figure 14.11*) associée à un traitement de la crosse latérale du gros orteil par ostéotomie de la première du gros orteil par résection d'un coin osseux à base médiale respectant la corticale latérale. Ce n'est qu'en cas de griffe congénitale à prédominance distale qu'un transfert du long fléchisseur sur l'extenseur est nécessaire.

## Griffes du pied « inflammatoire »

Les indications thérapeutiques sont détaillées dans l'article de cet ouvrage concernant le pied rhumatoïde (cf. chapitre 45). Rappelons cependant que le traitement est le plus souvent indirect par alignement des têtes métatarsiennes ou ostéotomies de Weil des métatarsiens latéraux, avec simple mobilisation des orteils en cas de déformation fixée.

## Griffes iatrogéniques

Les solutions chirurgicales sont multiples en fonction des erreurs qui les ont engendrées. Un raccourcissement structural du 1<sup>er</sup> rayon doit faire évoquer un syndrome de l'attelage et lui apporter le traitement spécifique. Il faut rétablir l'harmonie de longueur des orteils, ce qui peut amener le traitement d'orteils encore non déformés et reconstituer le meilleur appui possible au niveau des têtes métatarsiennes. C'est ainsi que, par exemple, le traitement des griffes d'orteils du pied creux par simple allongement des extenseurs doit faire reprendre la totalité du traitement et considérer les principes édictés plus avant. En cas de griffe statique, la tendance actuelle est de s'orienter plutôt vers les ostéotomies de recul des métatarsiens plutôt que de faire des gestes mutilants au niveau des orteils.

Une entité particulière est la lésion iatrogène du long fléchisseur de l'hallux, concomitante à une ostéotomie de la première phalange, et dont le seul traitement reste l'arthrodèse de l'interphalangienne.

## CONCLUSION

Le traitement chirurgical des griffes des petits orteils nécessite une analyse complète du type des déformations des orteils et surtout de la pathologie qui les a engendrées. Les thérapeutiques actuelles s'adressent en priorité au traitement de la cause, ce qui s'avère souvent suffisant pour faire disparaître les déformations des orteils. Il faut cependant avoir la sagesse, chez les sujets très âgés, de se contenter d'actes chirurgicaux limités afin de minimiser la durée de l'acte chirurgical et surtout des suites opératoires.



## Bibliographie

- [1] Boyer ML, De Orio. Transfer of the flexor digitorum longus for the correction of lesser-toe deformities. *Foot Ankle Int* 2007 ; 422-30.
- [2] Brahms MA. The Small Toes – corns and deformities of the small toes in disorders of the foot and ankle (JAHSS). WB Saunders Company ; 1991, 1175-228.
- [3] Denis A, Huber-Levernieux C, Goutallier D. Le syndrome douloureux du deuxième rayon métatarsophalangien. In : *Monographie de podologie*. Paris : Masson, 1985, n° 6 : 74-80.
- [4] Gauthier G. The harnessing syndrome of the plantar flexors. *Rev Chir Orthop Reparatrice Appar Mot* 1987 ; 73 Suppl 2 : 262-5.
- [5] Gazdag A, Cracchiolo A. Surgical treatment of patients with painful instability of the second metatarsophalangeal joint. *Foot Ankle Int* 1998 : 137-43.
- [6] Haddad SL, Sabbagh RC, Resch S, Myerson B, Myerson MS. Results of flexor-to-extensor and extensor brevis tendon transfer for correction of the crossover second toe deformity. *Foot Ankle Int* 1999, 781-8.
- [7] Lelièvre J, Lelièvre JF. *Pathologie du pied*. 5<sup>e</sup> édition. Masson, 1981.
- [8] Myerson MS, Jung HG. The role of toe flexor-to-extensor transfer in correcting metatarsophalangeal joint instability of the second toe. *Foot Ankle Int* 2005 : 675-9.
- [9] Parrish TF. Dynamic correction of clawtoes. *Orthop Clin North Am* 1973 : 97-102.
- [10] Piat C, Denis A, Goutallier D. L'ostéotomie rétrocapitale dans la luxation métatarsophalangienne du deuxième rayon. In : *Monographie de podologie*. Paris : Masson ; 1990, n° 11 : 378-82.
- [11] Pisani G. Trasposizione del flessore superficiale di 2/3/4/5 dito alla falange basale pro interossei. In : *Trattato di Chirurgia del piede*. Edizioni Minerva medica ; 1990, 428, 29.
- [12] Thompson FM. Flexor tendon transfer for metatarsophalangeal instability of the second toe. *Foot Ankle* 1993 : 385-88.
- [13] Taylor RG. The treatment of claw toes by multiple transfers of flexor into extensor tendons. *J Bone Joint Surg* 1951 ; 33B : 539.
- [14] Valtin B. Le traitement des griffes d'orteils par arthroplastie sans brochage. Expansion Scientifique Française. *Podologie* 1989 ; 89 : 47-49.
- [15] Valtin B. Les griffes statiques des orteils : clinique et traitement. *Méd Chir Pied* 1991 ; 7 (1) : 15-7.
- [16] Valtin B. Griffes d'orteils secondaires aux traumatismes par écrasement des membres inférieurs. In : *Monographies de Podologie*. Paris : Masson ; 1991, n° 12 : 194-8 [Le pied post-traumatique].
- [17] Valtin B. La déformation des orteils dans les pieds creux de l'adulte jeune. *Méd Chir pied* 1992 ; 8 (1) : 35-41.

# Chirurgie par technique percutanée de l'avant-pied : hallux valgus, métatarsalgies, cinquième rayon

O. LAFFENETRE, C. DE LAVIGNE, T. BAUER,  
J.-Y. COILLARD, S. GUILLO, P. DETERME, C. CERMOLACCE,  
GRECMIP (Groupe de recherche et d'étude en chirurgie  
mini-invasive du pied)

Hallux valgus.....	244
Rayons centraux – métatarsalgies.....	249

Pathologie du cinquième rayon .....	252
Conclusion.....	253

**L**a chirurgie percutanée de l'avant-pied connaît un développement accéléré depuis ces dernières années, particulièrement dans le traitement des pathologies des rayons latéraux. Le traitement de l'hallux valgus, obéissant à des critères beaucoup plus stricts, est d'exigence technique bien supérieure et voit ses indications être strictement limitées afin de pouvoir conserver des résultats comparables à ceux d'une chirurgie plus conventionnelle. Nous envisageons successivement la prise en charge du 1<sup>er</sup> rayon, des métatarsalgies, puis des pathologies du 5<sup>e</sup> rayon.

## HALLUX VALGUS

### Généralités

L'hallux valgus est une pathologie à expressions cliniques tellement variables qu'il ne saurait bénéficier d'un traitement chirurgical univoque ; ainsi à chaque cas, le traitement le plus adapté doit être proposé. L'approche chirurgicale « per cutanée » a aussi sa place dans cet arsenal thérapeutique et ses indications en sont désormais bien codifiées.

Cette chirurgie est apparue dans les années 1970 parmi les podiatres américains. Si la technique dans sa forme actuelle la plus aboutie a été décrite par le docteur S. Isham [14], il faut reconnaître au docteur de Prado sa validation scientifique (travail anatomique, revue de patients) d'une part, et l'enseignement universitaire au sein de la faculté de Barcelone d'autre part [9, 11]. Grâce à eux, cette technique est enseignée aujourd'hui en France sous l'égide du GRECMIP à Bordeaux par un cours théorique et pratique annuel.

### Objectifs et principes

Les objectifs et le cahier des charges sont les mêmes que pour la chirurgie à ciel ouvert :

- réduction du volume de la tête métatarsienne ;

- réorientation de la surface articulaire distale du 1<sup>er</sup> métatarsien (M1) (*figure 15.1*) ;
- arthrolyse latérale de l'articulation métatarsophalangienne ;
- réorientation de la diaphyse de la 1<sup>re</sup> phalange (P1) par une ostéotomie d'accourcissement-varisation.

La pratique de mini-abords et l'utilisation de matériel spécifique sont les deux fondements de cette chirurgie. Pour la cure d'un 1<sup>er</sup> rayon, trois voies sont nécessaires :

- la première voie permet de :
  - réaliser une chambre de travail au contact de M1,
  - réduire le volume de la tête métatarsienne,
  - réorienter sa surface articulaire distale par une ostéotomie adaptée ;
- la deuxième voie permet l'arthrolyse métatarsophalangienne latérale, dont la philosophie reste très différente de celle de la chirurgie classique, puisqu'il s'agit, ni plus ni moins, de « déconnecter » le sésamoïde latéral et de favoriser le passage des forces en dynamique vers son collègue médial ;
- la troisième voie permet de réaliser une ostéotomie de la base de P1 qui en réorientant l'axe de travail des tendons de l'hallux, contribue à une stabilisation « dynamique » du montage.

Tout au long de cette procédure, le contrôle des gestes se fait d'une part grâce à l'amplificateur de brillance et d'autre part, manuellement en palpant les reliefs osseux au travers des téguements. Aucune fixation par matériel d'ostéosynthèse n'est nécessaire.

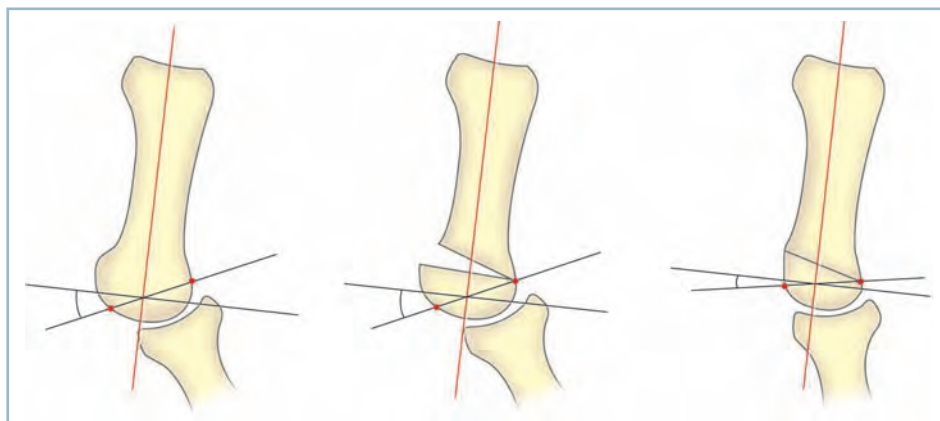
### Matériel

Il est à ce stade important de préciser que cette procédure appelle une instrumentation à main, un amplificateur de brillance et un moteur particuliers.


### Instruments à main

Le *bistouri* (*figure 15.2*) doit permettre la réalisation des mini-voies d'abord. Nous utilisons un porte-lame et des lames Beaver® qui ont l'avantage d'inciser dans l'axe du bistouri sur une largeur de 2 mm environ.

Le *décolleur* (*figure 15.3*) et l'*élévateur* (*figure 15.4*) doivent séparer les parties molles de l'os afin de travailler à son contact. L'élévateur est moins agressif et plus épais pour la chambre de



15.1 Ostéotomie distale de M1 (Reverdin-Isham).



15.2 Bistouri type Beaver®.



15.3 Décolleur.



15.4 Élévateur.



15.5 Râpe.

Elle sert à retirer les fragments d'os et non à râper les surfaces avivées.

travail au contact de la tête de M1 ; le décolleur, plus agressif est plutôt réservé à la 1<sup>e</sup> phalange. Ils peuvent être remplacés par un décolleur dure-mère ou une minirugine.

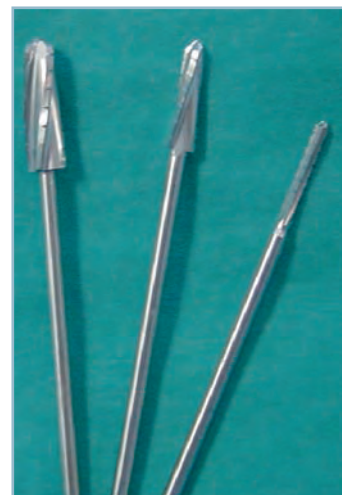Les râpes (figure 15.5) sont des instruments spécifiques permettant d'extraire les débris osseux (et non de râper l'os) de la réduction du volume de la tête métatarsienne. Elles présentent des orientations et des tailles différentes.

### Moteur et fraises

Le moteur doit comporter une pièce à main dont l'axe de rotation est parallèle à celui du moteur. Le couple doit être important. La vitesse de rotation doit pouvoir être modulée très précisément à l'aide d'une pédale au pied avec une vitesse de rotation lente (maximum : 15 000 tours/min). Le dessin spécifique des fraises permet en fonction de leur forme de réaliser ostéotomie ou résection osseuse (figure 15.6).

### Amplificateur de brillance

Chaque étape de la procédure doit être contrôlée par un fluoroscanner. Nous utilisons un mini-amplificateur permettant de

15.6 Fraises usuelles pour un 1<sup>er</sup> rayon.

réduire de façon très significative les radiations (10 à 20 fois moins de rayons qu'un ampli classique).

## Évaluation paraclinique

La radiographie comporte classiquement trois incidences :

- profil strict ;
- face en charge ;
- type Guntz pour les sésamoïdes.

Une fois l'indication opératoire posée, la planification pré-opératoire permet le choix de la technique, en l'occurrence ici percutanée.

Sur le cliché de face, les repères classiques sont tracés (metatarsus varus, valgus phalangien, angle articulaire distal métatarsien DMAA – 4, 5). Cette technique ne s'adresse qu'à un hallux valgus de première intention avec un metatarsus varus inférieur ou égal à 16°, l'articulation étant congruente (hallux valgus congénital) et libre de toute évolution arthrosique. Les meilleurs résultats sont rapportés pour des hallux valgus modérés inférieurs ou égaux à 30°.



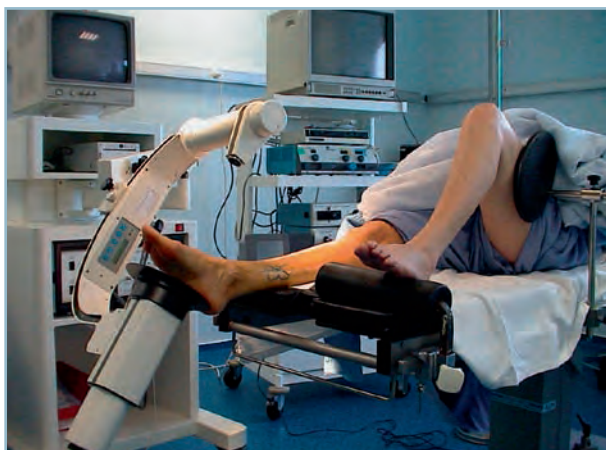## Technique chirurgicale

### Anesthésie

La plupart du temps, il s'agit d'une anesthésie locorégionale qui associe un bloc tibial postérieur, pédieux et coronal antérieur du médio-pied ou fait plus haut, au niveau poplité.

### Installation – technique

Le patient est installé en décubitus dorsal. Le pied opéré dépasse de la table, alors que le membre inférieur controlatéral est fléchi à 90°. Cette technique ne nécessite pas de garrot de membre inférieur. On installe l'amplificateur du côté du pied opéré afin de contrôler les gestes osseux et régler les ostéotomies (figure 15.7).

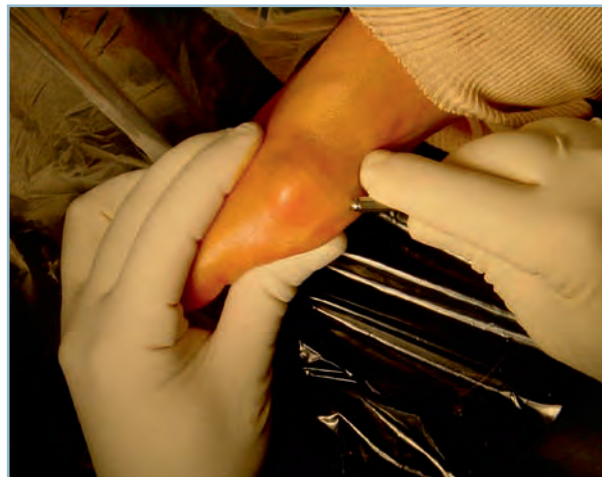

15.7 Amplificateur en place et installation.

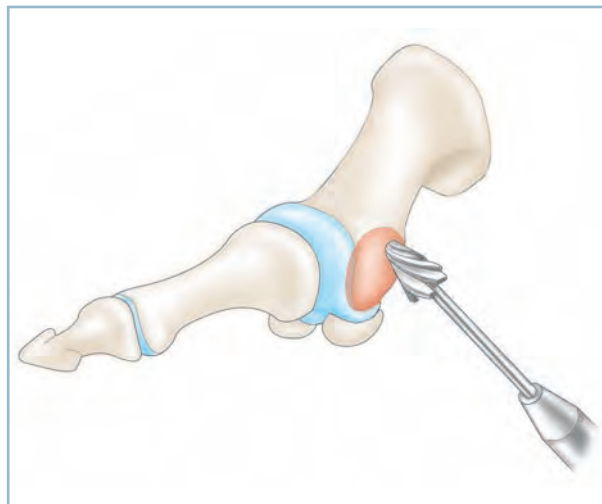
### Premier temps : réduction du volume de la tête de M1 et ostéotomie métatarsienne

Une incision est réalisée à l'aide du bistouri Beaver® dans le coin inféromédial de la tête du métatarsien, juste au-dessus de la partie postérieure des sésamoïdes (figure 15.8). Elle mesure environ de 2 à 3 mm et part de la peau jusqu'au contact osseux. Arrivé sur l'os, la lame réalise un premier décollement des parties molles sur la face médiale de la tête, favorisé par la réalisation de mouvements d'essuie-glace à l'aide du bistouri puis du décolleur ou mieux de l'élévateur. Une fois la chambre de travail obtenue, les fraises de dégauchissage (Wedge 4.1 ou 3.1) réduisent l'os de la face médiale de la tête en purée (figure 15.9). Cette résection est contrôlée par la palpation manuelle de la face médiale et par l'amplificateur. Elle doit s'arrêter à la surface articulaire fonctionnelle, en tenant compte de la valeur de l'angle articulaire distal métatarsien. L'utilisation des fraises doit être très soignée et respecter la règle d'une vitesse de rotation maximale inférieure à 15 000 tours/min maximum, afin de ne pas brûler les tissus mous et endommager l'os. Les débris osseux sont retirés par pression digitale (figure 15.10) et par l'intermédiaire des râpes adaptées.

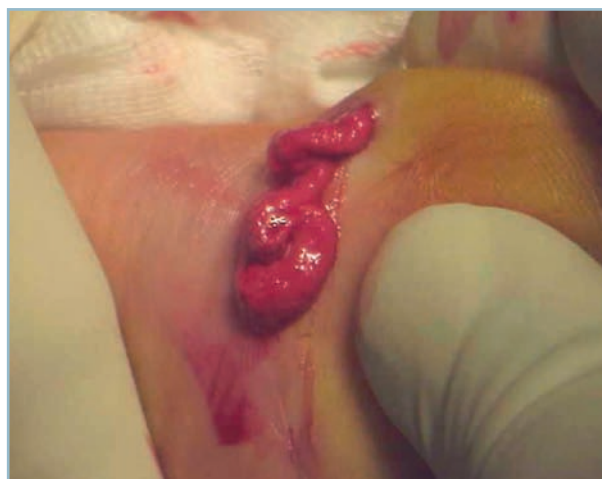La réduction volumétrique achevée, on réalise la correction de l'angle articulaire distal métatarsien (DMAA ou angle  $\alpha_1$ ) par l'ostéotomie de Reverdin-Isham (figure 15.1) [14]. On utilise une fraise d'ostéotomie Shanon longue, introduite par la même voie d'abord. Son extrémité supérieure est positionnée à l'aplomb de la surface



15.8 Première incision dans l'encorbellement inférieur de la tête.

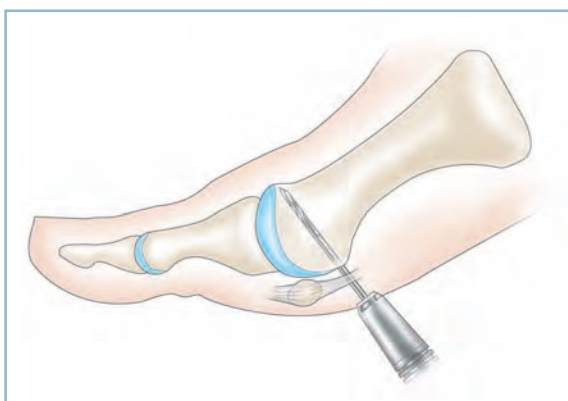


15.9 Réduction du volume médial de la tête de M1.



15.10 La pression digitale permet de chasser la purée d'os ainsi créée ; un lavage est possible.

articulaire supérieure qui est repéré par l'amplificateur sur le profil. L'ostéotomie ainsi réalisée est plane oblique de 45° de distal dorsal à plantaire proximal (figure 15.11). Elle respecte la corticale latérale et réalise ainsi une ostéoclasie par manœuvre externe (hallux en



**15.11** Ostéotomie de Reverdin-Isham corrigeant l'angle distal articulaire métatarsien.

abduction et flexion plantaire forcées). Elle corrige ainsi à la fois l'angle articulaire distal métatarsien et une partie de la pronation capitale. Un opérateur entraîné peut tout à fait utiliser une fraise différente plus large (Shanon large), conique (Wedge 3.1 ou 4.1) pour réaliser un trait d'ostéotomie plus large et par conséquent une plus grande correction.

### Deuxième temps : release latérale

À l'aide du Beaver®, on réalise une incision dorsale en regard de l'articulation métatarsophalangienne de l'hallux, 2 mm en dehors du tendon long extenseur. La lame du bistouri doit être parallèle à l'axe de M1 et longue l'articulation dans un premier temps. Une fois passée la moitié de l'épaisseur de la tête, on rentre dans l'articulation en tournant la lame à 90° de rotation latérale. Le déplacement de la lame du bistouri réalise la ténotomie de l'adducteur de l'hallux et la capsulotomie plantaire. La lame, retournée vers l'avant vient ensuite libérer les expansions tendineuses pour la base de la phalange (figure 15.12). Le contrôle de l'arthrolyse s'effectue en contraignant P1 en varus et en s'assurant que P1 n'entraîne plus la mobilisation du sésamoïde latéral sous contrôle scopique.

### Troisième temps : ostéotomie phalangienne

Une troisième incision est réalisée sur le côté dorsomédial du tiers proximal de la métaphyse de P1, en dedans du tendon extenseur, lame orientée parallèle à l'os. On remplace la lame par le décolleur et l'on passe au contact du tiers proximal de la métaphyse. On contrôle le bon positionnement des instruments sous scopie. La même fraise d'ostéotomie remplace la rugine et réalise une ostéotomie de Akin [1] de varisation-accourcissement de la base de P1 en conservant la corticale latérale. On ferme ensuite l'ostéotomie par manœuvre externe d'abduction de l'hallux et l'on contrôle sous fluoroscope la fermeture du trait d'ostéotomie.

Les trois voies d'abord sont ensuite refermées par des points simples au Vicryl® rapide ou au fil monobrin non résorbable (elles peuvent même être laissées non suturées).

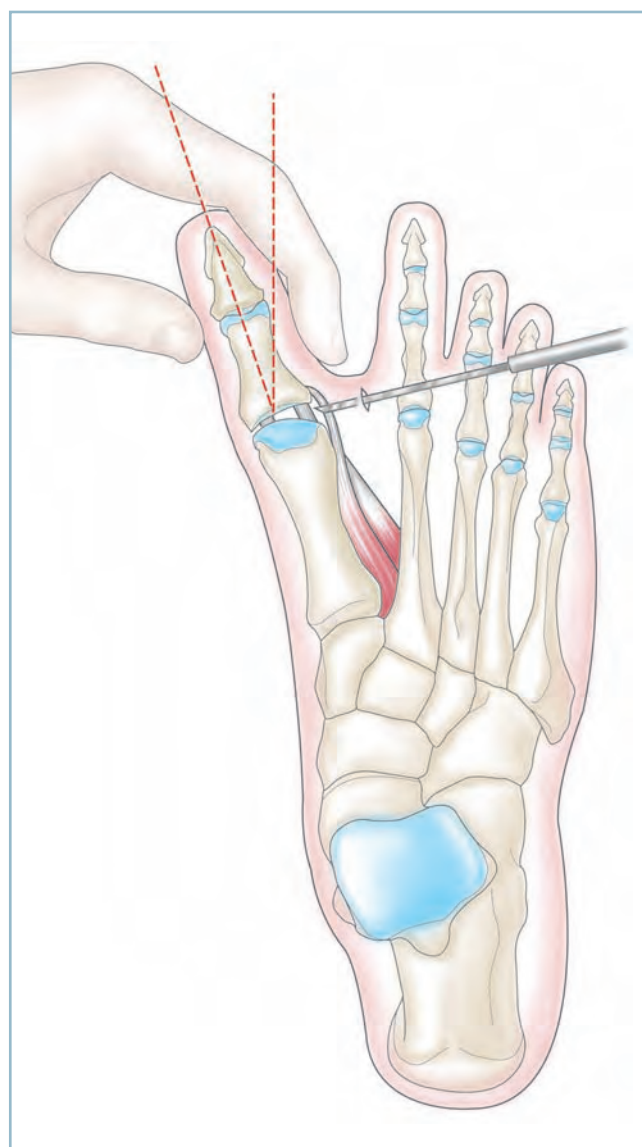
Une injection de 2 mg de dexaméthazone peut ensuite être pratiquée au niveau de l'arthrolyse latérale et de l'ostéotomie de P1. Cette pratique enseignée dans la technique *princeps* de S. Isham n'est pas réalisée uniformément dans le groupe ; l'on a ainsi démontré sur la revue clinique multicentrique des 136 premiers cas revus à 2 ans qu'il n'y avait aucune incidence sur l'antalgie postopératoire [12]. Dans tous les cas, le foyer d'ostéotomie de M1 n'est pas injecté.

### Quatrième temps : le pansement

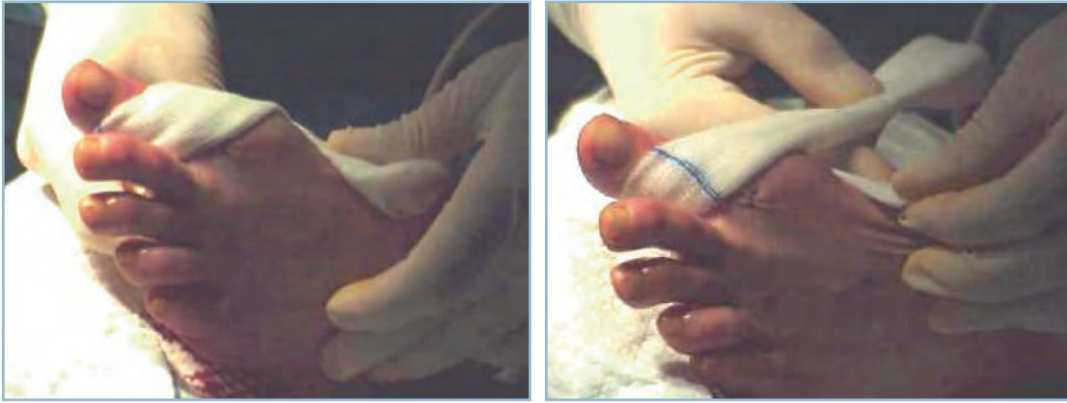Dans la mesure où il n'y a pas de matériel d'ostéosynthèse, la confection du pansement est capitale, car c'est lui qui permet de maintenir les corrections osseuses réalisées (pansement en 8 de chiffre, laissé en place 15 jours). Il doit impérativement être fait par le chirurgien en salle d'opération (figure 15.13) et doit être suivi d'un contrôle scopique immédiat de face et de profil (figure 15.14).

### Suivi postopératoire

Dans la majorité des cas, l'intervention est réalisée au cours d'une hospitalisation ambulatoire. Le patient regagne son domicile le soir même avec une chaussure médicalisée (semelle rigide) qu'il conserve pendant 2 à 3 semaines (figure 15.15). L'appui complet est autorisé d'emblée, mais il faut ménager des plages de repos avec le pied surélevé. Au 8<sup>e</sup> jour, le patient est revu et le pansement est retiré, les points non résorbables sont ôtés. Une orthoplastie de maintien en silicone est confectionnée par un podologue ou le chirurgien (figure 15.16a et b). Un contrôle radiographique est ensuite effectué, orthèse en place. Le patient sort avec un maintien



**15.12** Arthrolyse latérale.



**15.13** Confection du pansement en 8 de chiffre varisant et abaissant l'hallux, ce qui ferme les ostéotomies.

de la palette métatarsienne par une bande élastique auto-adhésive. Il est revu à 6 semaines pour un 2<sup>e</sup> contrôle radioclinique fait, cette fois-ci, en charge et orthèse retirée. La chaussure postopératoire a été remplacée après la 3<sup>e</sup> semaine par une chaussure de type sport souple. Le patient est revu entre 3 et 4 mois pour le troisième contrôle radioclinique (*figure 15.17*). Le rythme ultérieur de surveillance est variable, en général annuel.

## Résultats

La première série publiée du groupe, correspondant au début de l'expérience multicentrique française du GRECMIP [12], reflète la courbe d'apprentissage de chacun des chirurgiens. Il s'agissait de 86 % de femmes, d'âge moyen 47 ans (16-81) dont la motivation principale était dans 93 % des cas la douleur, associée dans 72 % des cas à une gêne au chaussage. On note 97 % d'hallux valgus congruents (congénitaux), dont 51 % pris en charge lors d'une hospitalisation ambulatoire. Au recul maximal moyen de 28 mois (12-55), on note l'absence de pseudarthrose (4 % de retard de consolidation supérieure à trois mois) ; la douleur a disparu dans 94 % des cas. L'angle métatarsophalangien passe de 24,9° en moyenne à 9,6° ( $p < 0,0005$ ) ; le DMAA passe de 12,4° à 4,6° ( $p < 0,0005$ ) et de 16,5° à 8,8° ( $p < 0,0005$ )

pour les déformations supérieures à 30°. La correction relative du metatarsus varus est plus intéressante, passant de 12,4° à 10,6° (15,1 à 13,1° pour les déformations supérieures à 30°). Ces résultats sont à rapprocher de ceux rapporté par Bauer [3] qui note toutefois un raccourcissement de 7 mm de 1<sup>er</sup> rayon et une incongruence articulaire dans près de 30 % des cas.

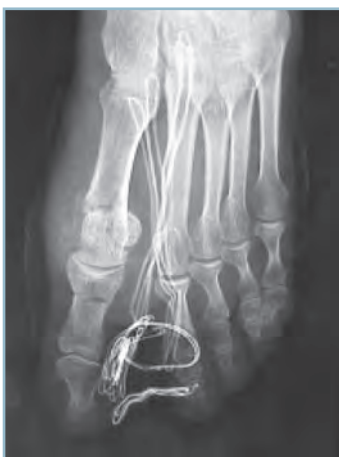Les complications peuvent être séparées en mineures – inhérentes à la méthode et en rapport avec la courbe d'apprentissage, disparaissant avec l'expérience –, et réelles permettant la comparaison aux autres méthodes.

Parmi les complications mineures, on note :

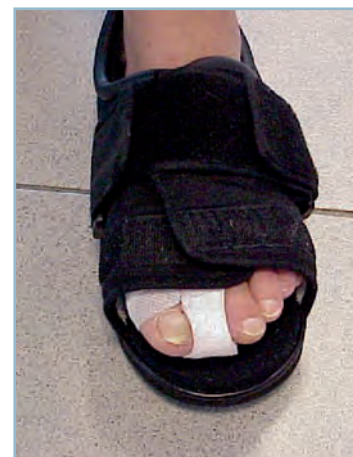- 9,5 % de brûlures et nécroses cutanées superficielles ayant toujours cicatrisé à l'aide de pansements gras ;
- 5,1 % d'hypo- ou dysesthésies régressives (aucune lésion définitive, aucune lésion vasculaire de type ischémique) ;
- 2,2 % d'exostose résiduelle par insuffisance de résection.

Parmi les complications réelles, on note :

- 3 % d'hypercorrection du DMAA (un seul cas ayant été gêné au point d'être réopéré) ;
- 5,9 % de récidence par insuffisance de correction du DMAA (un seul cas ayant dû être également réopéré) ;
- 2,8 % de métatarsalgies de transfert par ascension de la tête métatarsienne du fait du cal plastique et de l'absence de fixation

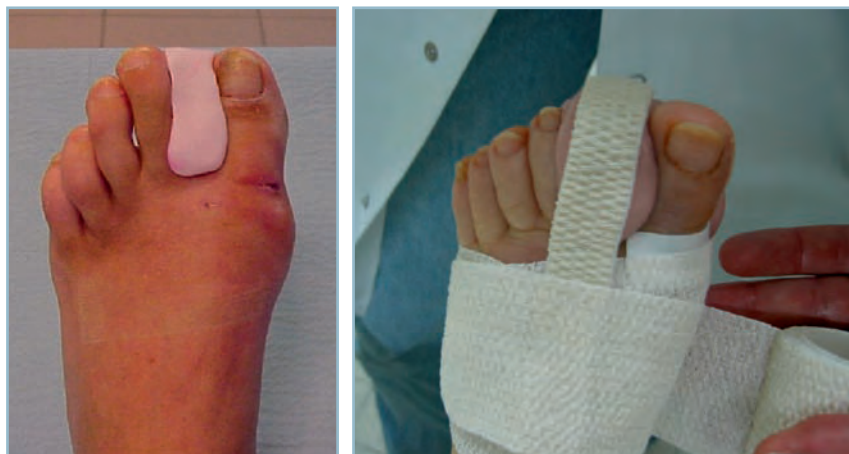

**15.14** Maintien des ostéotomies fermées par le pansement.



**15.15** Chaussure médicalisée permettant une remise en charge immédiate. Elle est portée 3 semaines.

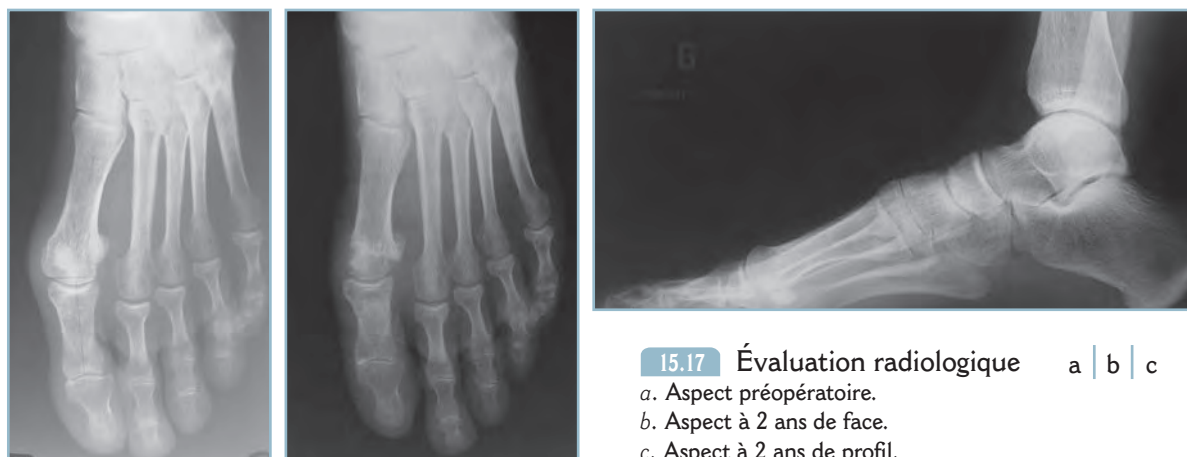




a | b

**15.16 Orthoplastie en silicone.**

- a. Orthoplastie en silicone confectionnée au 8<sup>e</sup> jour et portée deux semaines environ  
b. Elle peut être maintenue par une bande cohésive.

**15.17 Évaluation radiologique a | b | c**

- a. Aspect préopératoire.  
b. Aspect à 2 ans de face.  
c. Aspect à 2 ans de profil.

chirurgicale (l'appui a toujours été complet sans la chaussure dans tous les cas après le premier mois – un patient a dû être réopéré) ;  
– un cas (0,7 %) d'infection profonde n'ayant posé aucun problème thérapeutique (absence de matériel d'ostéosynthèse).

Au total, 92 % des patients sont satisfaits ou très satisfaits de leur intervention [12].

## RAYONS CENTRAUX – MÉTATARSALGIES

### Généralités

Les métatarsalgies représentent l'un des principaux motifs de consultation en pathologie du pied. Le traitement médical contrôle la majorité des cas, mais il n'en reste pas moins que certaines formes évolutives, essentiellement secondaires à un désordre architectural (au premier rang duquel l'insuffisance du premier rayon), bénéficient grandement d'un traitement chirurgical après échec du traitement médical bien conduit durant 6 à 12 mois.

Parmi les nombreuses techniques historiques, c'est celle de Weil en 1991 [2] – popularisée en France par Barouk – qui reste la plus utilisée en Europe, car elle permet le contrôle parfait du recul des têtes métatarsiennes. La consolidation est obtenue grâce une ostéosynthèse performante. Malgré tous ces avantages, cette ostéo-

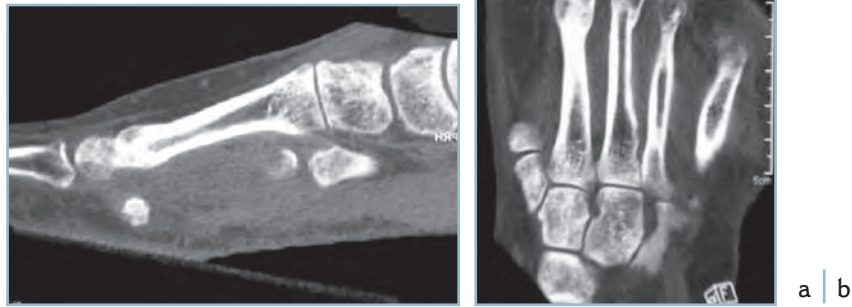tomie reste invasive car articulaire et on lui reproche souvent d'être très enraidissante.

L'ostéotomie métatarsienne distale [10], popularisée par le GRECMIP sous le nom de DMMO (*distal metatarsal mini invasive osteotomy*) constitue une alternative extrêmement performante qui ne présente pas ce genre de problème.

### Objectifs et principes

Les objectifs et le cahier des charges sont les mêmes que pour la chirurgie à ciel ouvert avec raccourcissement et relèvement des têtes métatarsiennes mais par mini-abord (pour limiter la fibrose dorsale), en restant extra-articulaire (pour éviter les raideurs) et sans ostéosynthèse (pour autoriser un cal osseux en position idéale d'appui). Le but est d'obtenir un véritable cal vicieux en raccourcissement et en flexion dorsale (*figure 15.18*). Il s'agit vraiment d'une philosophie différente puisque l'indication est essentiellement clinique, même si la radiographie en charge de face de l'avant-pied donne de précieuses indications sur la formule métatarsienne (on peut lui reprocher de ne pas tenir compte de la mobilité des métatarsiens dans le plan sagittal) ; il n'y a pas de planification pré-opératoire au sens où on l'entend lorsque l'on réalise des ostéotomies de Weil. On laisse les têtes « ostéotomisées » se placer en position optimale en fonction de l'appui postopératoire qui est responsable de leur recul et de leur ascension harmonieuse.





**15.18** Aspects scannographiques d'une ostéotomie percutanée réalisant un véritable cal vicieux en raccourcissement et flexion dorsale.  
*a.* Reconstruction sagittale.  
*b.* Reconstruction frontale.

## Matériel

L'instrumentation à main, l'amplificateur de brillance et le moteur sont bien sûr les mêmes que ceux décrits dans la technique du 1<sup>er</sup> rayon.

Une petite pince de Halstead courbe sans griffes est très utile pour préparer la chambre de travail de la fraise au contact du col métatarsien, remplaçant très avantageusement l'élevateur.

## Technique chirurgicale

### Anesthésie

Elle est locorégionale de principe, sauf contre-indication particulière.

### Installation – technique

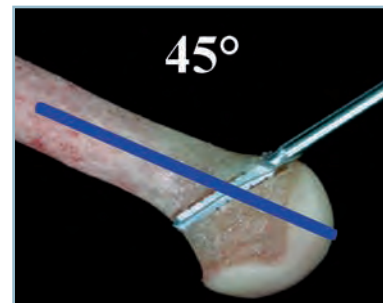
Il n'existe pas véritablement d'installation particulière ; elle peut dépendre de la technique choisie pour le réalignement du 1<sup>er</sup> rayon. Il faut toutefois prévoir la possibilité d'un contrôle radiologique peropératoire. En cas de procédure mini-invasive associée pour le 1<sup>er</sup> rayon l'installation se fait comme décrit précédemment.

L'incision est réalisée au Beaver®, dans l'espace intercapitométatarsien juste à côté de la tête, à droite si le chirurgien est droitier, parallèlement aux tendons extenseurs. Le bistouri est orienté à 45° en direction du col du métatarsien. On introduit alors l'élevateur, ou mieux une petite pince de Halstead courbe sans griffes pour préparer et dénuder le bord sous-capital du col du métatarsien et sa face supérieure, et éviter ainsi tout contact avec les tissus mous. Un contrôle radiologique peut être indiqué à ce moment pour vérifier la position de la future ostéotomie. On introduit alors la fraise Shanon longue à travers l'espace de décollement créé, au contact de la corticale métatarsienne, et on commence l'ostéotomie, la fraise toujours orientée à 45° (figure 15.19), marquant clairement un sillon cortical pour éviter les erreurs d'orientations et de déplacement. Puis, par un geste de rotation, la fraise découpe complètement la corticale médiale du métatarsien puis la corticale plantaire, puis latérale et enfin dorsale. Durant ce geste, un mouvement de supination du poignet permet de « perpendiculariser » l'axe de la fraise à celui du métatarsien. Ainsi, le moteur est stric-

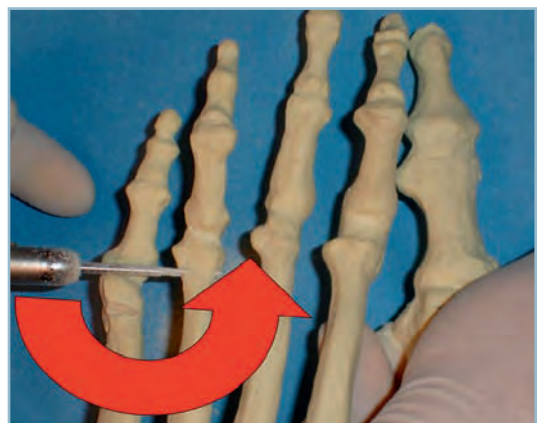
tement perpendiculaire au rayon lorsque la dernière corticale, supérieure, est franchie (figure 15.20).

On peut également procéder par un simple déplacement latéral de la fraise sans rotation autour de l'axe du métatarsien, mais le risque de blessure des tissus mous peut être plus important. À ce stade, il est possible de contrôler radiologiquement la bonne position de l'ostéotomie et cliniquement la mobilité de la tête.

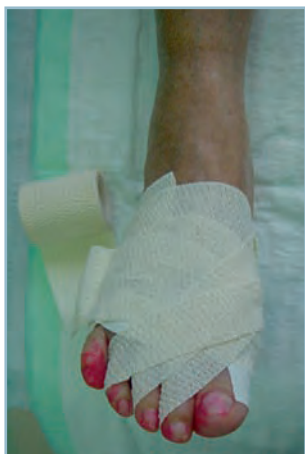Le nombre d'ostéotomies dépend de la situation de l'hyperkératose plantaire. Si elle n'est située que sous la 2<sup>e</sup> tête, on recule 2



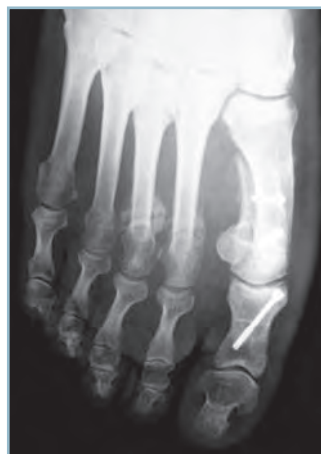**15.19** Position de la fraise au contact de la corticale selon un angle de 45° avec l'axe diaphysaire.



**15.20** Section de la corticale supérieure, alors que la fraise est à présent perpendiculaire à l'axe du métatarsien.



**15.21** Bandage cohésif luttant contre l'œdème postopératoire et alignant les petits orteils.



**15.22** Cal hypertrophique des 2<sup>e</sup> et 3<sup>e</sup> rayons.

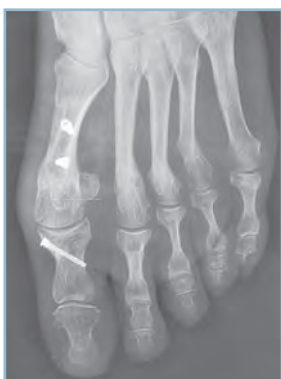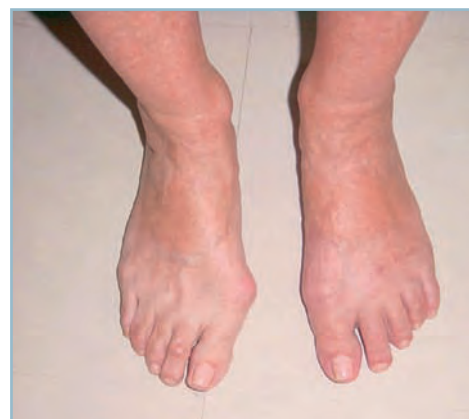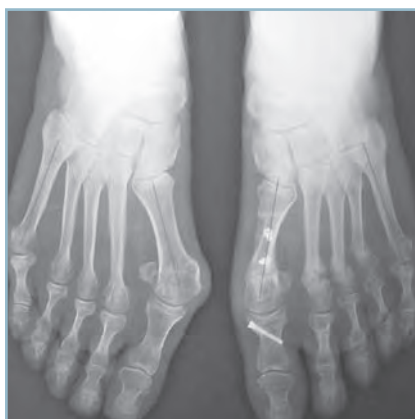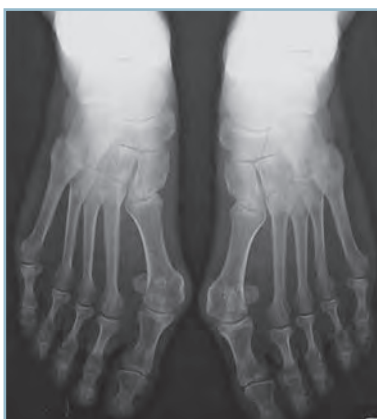et 3, si elle est située sous les 2<sup>e</sup> et 3<sup>e</sup>, il faut y associer 4. Le 5<sup>e</sup> rayon étant plus mobile, il est plus rare d'avoir à le reculer.

La fermeture est assurée éventuellement par un point sur chaque moucheture et il faut réaliser un pansement avec des compresses orientant les têtes reculées vers l'hallux (*figure 15.21*). Ceci est particulièrement important en cas d'hallux valgus associé et traité dans le même temps, quelle qu'en soit la procédure. Cela permet lors de la consolidation des ostéotomies de corriger le coup de vent des petits orteils induit par la déformation du 1<sup>er</sup> rayon. Si celui-ci est majeur, une artholyse sélective latérale métatarsophalangienne pour chacun permet de parfaire la réaxation.

## Suivi postopératoire

L'intervention est réalisée en ambulatoire ou lors d'une courte hospitalisation. Le patient retrouve un appui immédiat dans une chaussure à semelle rigide mais doit limiter ses déplacements les trois

premières semaines pour éviter les douleurs et les œdèmes postopératoires. Il doit aménager des plages de repos durant la journée, le pied surélevé. Le pansement peut être laissé en place sans être touché pendant 15 jours même en cas de procédure conventionnelle pour un 1<sup>er</sup> rayon associé ; passé ce délai, le pansement est refait et l'on adjoint à l'orthoplastie éventuelle, faite pour un 1<sup>er</sup> rayon traité par technique percutanée, un bandage spécifique cohésif orientant les orteils vers l'hallux pour 2 semaines supplémentaires, toujours pour éviter la consolidation en cal vicieux latéral. Le patient est revu à la 6<sup>e</sup> semaine pour le deuxième contrôle (cicatrisation et début du chaussage) puis à 3 ou 4 mois pour la consolidation. Le cal fibreux est présent dès la 3<sup>e</sup> semaine limitant la mobilité et la douleur des têtes métatarsiennes et le cal osseux hypertrophique est visible dès la fin du 2<sup>e</sup> mois (*figures 15.22 et 15.23*). Un œdème postopératoire est généralement présent, pouvant être important et durer 2 à 6 mois. Le patient doit en être informé et sa prise en charge kinésithérapique planifiée (drainages lymphatiques, cataplasmes d'argile verte).



**15.23** Aspects pré-opératoire à 4 mois (cals hypertrophiques) et à 1 an.

- a. Radiographie préopératoire.  
 b. Radiographie à 4 mois.  
 c. Aspect clinique à 4 mois.  
 d. Radiographie à un an d'évolution.

a	b	c
d		

## Résultats

Un certain nombre de travaux font état d'excellents résultats à moyen terme [4, 6, 13] et particulièrement l'étude multicentrique portant sur 119 patients avec un suivi minimum d'un an :

- le score de l'AOFAS moyen global pré-opératoire était de 61,1 (respectivement de 42, 59, 82, 90 pour M2, M3, M4, M5), passant à 94,8 (respectivement 94, 95, 95, 98 pour M2, M3, M4, M5).

- parmi les complications, on note un syndrome douloureux régional complexe, deux métatarsalgies de transfert sous M4 chez des patients n'ayant bénéficié que d'un recul M2-M3, un cor humide du 5<sup>e</sup> orteil, une diminution de l'amplitude articulaire d'au moins une articulation (quel que soit le nombre traité) chez 5 patients (4,2 %), n'ayant jamais conduit à un geste complémentaire. L'hyperkératose plantaire a diminué dans 98 % des cas. Les patients en sont satisfaits dans plus de 95 % des cas.

## PATHOLOGIE DU CINQUIÈME RAYON

### Introduction

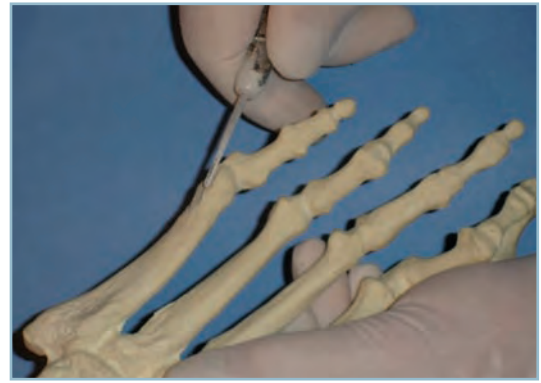La technique est également applicable aux pathologies du 5<sup>e</sup> rayon, quintus varus supra- ou infraductus, ou simple bunionette avec des résultats tout aussi remarquables. Nous ne reviendrons pas sur le matériel, l'anesthésie ou l'installation, précédemment décrits.

### Technique chirurgicale

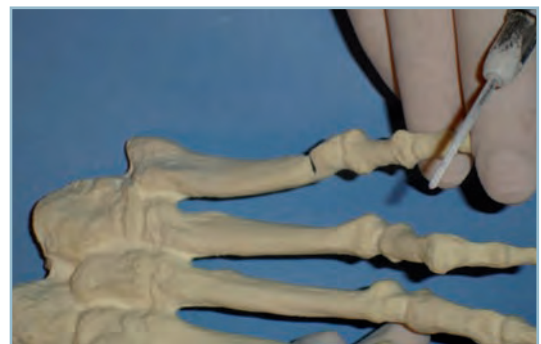Le geste initial sur l'orteil dépend de sa malposition. Il faut en effet effectuer une ténotomie du tendon, fléchisseur ou extenseur impliqué dans la position vicieuse. Ainsi, en cas d'infraductus, c'est une ténotomie du long fléchisseur qui sera réalisée par voie plantaire, en regard de la zone métaphysaire proximale de la base de P1. On poursuit en réalisant par cette même voie (qu'il faut alors pratiquer dans le cas d'un supraductus, dont le temps initial a été une ténotomie de l'extenseur) une ostéotomie de valgisation de P1 en zone métaphysaire, au moyen d'une fraise Shannon courte.

Une fois réalisée, on peut alors par une moucheture dorsomédiale, pratiquer une arthrolyse métatarsophalangienne médiale sélective qui parfait le résultat. On poursuit par les gestes métatarsiens ; une incision est réalisée au coin inférolatéral de la tête de M5, lame parallèle à l'os. Le bistouri se porte directement au contact osseux. Il est remplacé par l'élévateur permettant la réalisation de la chambre de travail au contact de la portion latérale de la tête de M5. La fraise type Wedge 3.1 remplace l'instrument précité et réalise en mouvement d'essuie-glace, la résection volumétrique latérale de la tête (figure 15.24).

S'il existe une anomalie du DMAA du 5<sup>e</sup> rayon, une ostéotomie du col de M5 est nécessaire. Elle est réalisée de distal dorsal à plantaire proximal d'une orientation de 45°, à charnière médiale, à la manière de l'ostéotomie de Reverdin-Isham du 1<sup>er</sup> rayon (la fraise de type Shannon longue placée du côté latéral de M5 réalise un sillon latéral, puis par un mouvement en flexion du poignet, le chirurgien réalise cette ostéotomie perpendiculaire à l'axe du métatarsien). Le bon positionnement et la fermeture de l'ostéotomie sont contrôlés sous scopie (figure 15.25).

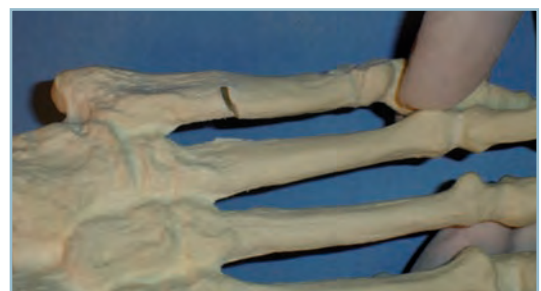

15.24 Réduction volumétrique latérale de la tête de M5.



15.25 Ostéotomie distale du col de M5 valgisant la tête.

La déformation fréquente en « lame de sabre » de la diaphyse du 5<sup>e</sup> métatarsien dans la pathologie du 5<sup>e</sup> rayon nécessite la réalisation d'une ostéotomie diaphysaire de fermeture médiale. Le sommet de l'arc de déformation du métatarsien, où elle est réalisée, est repéré sous scopie (figure 15.26). Une incision dorsale à 1-2 mm du côté médial du tendon extenseur du 5<sup>e</sup> orteil permet de positionner l'élévateur sur le côté médial de la diaphyse. La fraise Shannon longue remplace la rugine et réalise une ostéotomie quasi verticale à charnière latérale, l'extrémité distale du 5<sup>e</sup> rayon est contrainte en adduction jusqu'à la fermeture complète de l'ostéotomie.



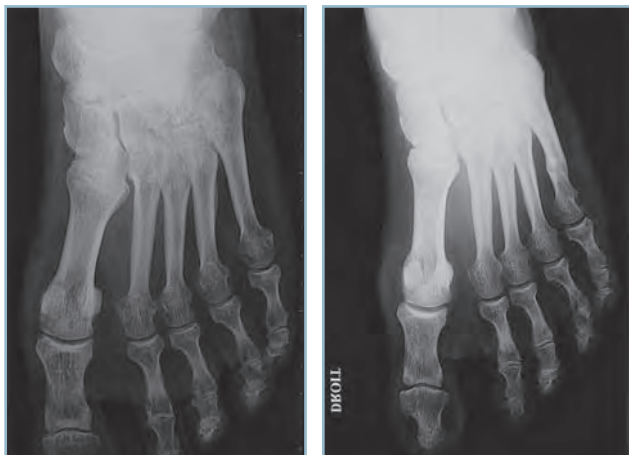15.26 Ostéotomie de fermeture latérale médiodiaphysaire.

Le contrôle scopique permet la réalisation d'un pansement en 8 de chiffre du 4<sup>e</sup> espace se terminant sur la métaphyse du 5<sup>e</sup> rayon. L'orteil est lui valgisé et soit abaissé, soit élevé à l'inverse de la déformation initiale. Toutes les ostéotomies doivent être contraintes et fermées.



## Suivi postopératoire

Il est identique aux techniques précédemment décrites. Le pansement postopératoire porte l'orteil latéralement, et éventuellement ferme l'ostéotomie médiadiaphysaire. Il est refait après 15 jours. Le patient déambule en appui protégé 3 semaines avant de retirer sa chaussure médicalisée en démarrant sa rééducation (figure 15.27).



15.27 Quintus varus supradductus.

a. Cliché pré-opératoire.  
b. Résultat à 14 mois.

a | b

## CONCLUSION

Le choix d'une technique percutanée dans le traitement chirurgical des troubles statiques de l'avant-pied est une approche résolument novatrice qui ne doit toutefois pas faire oublier les bases et croire que cette chirurgie va s'imposer aux dépens des autres procédures. Plus de cinq années de pratique et d'évaluation par le GRECMIP ont permis d'en codifier les indications et d'en voir les perspectives.

Il ne fait ainsi aucun doute que les DMMO ou le traitement des pathologies du 5<sup>e</sup> rayon sont des avancées indiscutables, même si leurs fondements ne s'appuient pas sur les canons classiques de la planification pré-opératoire, si chers aux chirurgiens du pied modernes. L'excellence des résultats, le plébiscite des patients, même en cas de chirurgie de reprise, n'appellent aucun autre commentaire. Ces résultats, qui ne sont déjà plus au stade préliminaire, restent à être validés par l'épreuve du temps à long terme.

Pour le premier rayon, la procédure de Reverdin-Isham appelle à plus de mesure. Ses indications strictes en limitent l'indication à 10 %, au plus 15 %, des hallux valgus, ce n'est donc certainement pas une révolution. Toutefois, dans ces cas, les résultats obtenus sont comparables aux techniques classiques, comme la

conclusion d'un symposium consacré à la question l'a démontré tout récemment [8].

Les perspectives en sont tout aussi passionnantes. Cette chirurgie est appelée à se mélanger à la chirurgie classique, dont elle modifie résolument l'approche, soit en simplifiant des procédures complexes (traitement d'un avant-pied complet en restant classique pour M1, mais percutané pour la palette et les petits orteils), soit en étant véritablement mixée à une procédure classique (Scarf, chevron, etc.) pour certains de ces temps (arthrolyse, ostéotomie phalangienne), conduisant ainsi à une chirurgie « mini-invasive ». Une évolution intéressante reste également la fixation des ostéotomies percutanées, tout à fait possible (Reverdin-Isham, Akin), et qui peut encore en faire évoluer l'approche.

Ces techniques, dont certaines demandent une courbe d'apprentissage longue et doivent s'apprendre à la fois par les cours pratiques sur pièces anatomiques mais aussi par un compagnonnage avec les chirurgiens qui en ont l'expérience, offrent donc une alternative intéressante à la chirurgie plus traditionnelle. Elles méritent leur place dans l'arsenal thérapeutique des interventions correctrices des troubles statiques de l'avant-pied.

## Bibliographie

- [1] Akin O. The treatment of hallux valgus – a new operative procedure and its results. *Med Sentinel* 1925 ; 33 : 678-83.
- [2] Barouk LS. Weil's metatarsal osteotomy in the treatment of metatarsalgia. *Orthopade Germ* 1996, 25 (4) : 338-44.
- [3] Bauer T, GRECMIP. Traitement de l'hallux valgus par technique percutanée : étude radiographique. [Communication orale.] 1<sup>st</sup> International Meeting of MIS-GRECMIP, Bordeaux, juin 2007.
- [4] Bauer T, GRECMIP. Traitement percutané des métatarsalgies des rayons latéraux : étude clinique et radiologique à partir de 33 cas. [Communication orale.] 1<sup>st</sup> International Meeting of MIS-GRECMIP, Bordeaux, juin 2007.
- [5] Canovas F, Poiree G, Bonnel F, Vergnes N, Nicolau F, El Hammami A. Analyse radiographique de l'orientation de la surface articulaire distale du premier métatarsien dans la correction de l'hallux valgus. *Rev Chir Orthop* 2003 ; 47 : 406-16.
- [6] Coillard JY, Laffenetre O, Cermolacce C, Determe P, Guillo S, Jambou S, de Lavigne C. Traitement chirurgical des métatarsalgies statiques par technique mini-invasive. In : *Conférence d'enseignement de la Sofcot*. 2<sup>e</sup> édition. Paris : Elsevier ; 2005, 89 : 153-7.
- [7] Coughlin MJ. Hallux valgus in men : effect of the distal metatarsal articular angle on the hallux valgus correction. *Foot Ankle Intern* 1997 ; 18 : 463-70.
- [8] De Lavigne C, Coillard JY. Traitement de l'hallux valgus par technique percutanée. Symposium. 1<sup>st</sup> International Meeting of MIS-GRECMIP, Bordeaux, juin 2007.
- [9] De Prado M, Ripoll PL, Golano P. Cirurgia percutanea del pie. Barcelona : Masson ; 2003 ; 5 : 71.
- [10] De Prado M, Ripoll PL, Golano P. Cirurgia percutanea del pie. Barcelona : Masson ; 2003, part. 4 (chap. 10) : 165-74.
- [11] De Prado M, Ripoll PL, Vaquero J, Golano P. Tratamiento quirurgico percutaneo del hallux mediante osteotomias multiples. *Rev Ortop Traumatol* 2003 ; 47 : 406-16.
- [12] Laffenetre O, Cermolacce C, Coillard JY, Determe P, Guillo S, Jambou S, de Lavigne C. Traitement chirurgical de l'hallux valgus par technique mini-invasive. In : *Conférence d'enseignement de la Sofcot*. 2<sup>e</sup> édition. Paris : Elsevier ; 2005, 89 : 96-104.
- [13] Laffenetre O, Coillard JY, Determe P, TALUS, GRECMIP. Traitement des métatarsalgies par méthode percutanée : suivi prospectif multicentrique de 119 patients. Montréal : Poster, AOLF ; 2006 sept.
- [14] Isham S. The Reverdin-Isham procedure for the correction of hallux valgus – a distal metatarsal osteotomy procedure. *Clin podiatr Med Surg* 1991 ; 8 : 81-94.





SECTION 2.2

## Médio-pied

CHAPITRE 16

# Chirurgie du Lisfranc

P. RIPPSTEIN, Th. LEEMRIJSE

<b>Interventions de Lapidus</b>	Discussion..... 261	Possibilité thérapeutique..... 263
Physiopathologie..... 256	<b>Arthrodèse du Lisfranc</b>	Technique chirurgicale..... 264
Indication thérapeutique ..... 257	Rappel anatomique..... 261	
Technique chirurgicale..... 257	Diagnostic ..... 262	

## INTERVENTIONS DE LAPIDUS

**A**u cours de l'évolution de l'espèce humaine, certaines articulations du pied (initialement une main !) ont progressivement perdu de leur mobilité au profit d'une stabilité plus propice à la marche. Les articulations du Lisfranc (chirurgien de Napoléon célèbre pour sa désarticulation) ou articulations tarsométatarsiennes en font partie et peuvent être considérées à ce titre comme

moins importantes d'un point de vue purement fonctionnel. À première vue, leur blocage complet par arthrodèse n'entraîne donc pas de déficit fonctionnel significatif, tout au moins pour les articulations tarsométatarsiennes médiales 1-3. Les articulations tarsométatarsiennes 4, 5 de la colonne latérale du pied sont un peu plus mobiles et une arthrodèse à ce niveau peut être parfois mal ressentie. Il n'existe donc pas de nécessité à conserver les articulations de Lisfranc, raison pour laquelle l'arthrodèse – et principalement celle entre le 1<sup>er</sup> cunéiforme et la base du 1<sup>er</sup> métatarsien (Lapidus) – représente l'opération classique pratiquée à ce niveau pour les désordres douloureux et les désaxations.

Les indications d'une ou plusieurs arthrodèses du Lisfranc sont multiples. On retrouve de façon très classique tous les cas d'arthroses douloureuses, qu'elles soient d'origine dégénérative, traumatique ou inflammatoire. Certaines déformations peuvent être corrigées par des arthrodèses isolées ou multiples, telles que :

- les déformations isolées au niveau d'un rayon (metatarsus primus varus dans l'hallux valgus) ;
- les déformations touchant plusieurs rayons (certains pieds creux ou certains pieds plats).

Cependant, et à juste titre, les arthrodèses du Lisfranc sont réputées être techniquement difficile à réaliser. Leurs petites surfaces, leur exposition limitée, le positionnement délicat du matériel d'ostéosynthèse et les malpositions potentielles, en particulier dans le plan sagittal (avec production de métatarsalgies secondaires) expliquent pourquoi plus d'un chirurgien appréhende cette intervention. Les suites

opératoires, elles aussi ne sont pas sans risques avec à l'avant-plan, le problème de la non-consolidation et de la malposition de l'arthrodèse. Malgré tout, les arthrodèses du Lisfranc restent une intervention chirurgicale gratifiante puisqu'elle conduit dans les cas de consolidation, en parfaite position, à des résultats ressentis comme excellents par les patients concernés.

C'est à Lapidus que l'on doit la première description d'une arthrodèse au niveau du Lisfranc pour la correction d'un metatarsus primus varus dans l'hallux valgus [5]. Selon sa description originale, cette arthrodèse est non seulement pratiquée sur la 1<sup>re</sup> tarsométatarsienne mais complétée par une ostéosynthèse de la base du 1<sup>er</sup> métatarsien contre la base du 2<sup>e</sup> métatarsien dans le but de stabiliser définitivement le 1<sup>er</sup> métatarsien dans une position correcte. Par la suite, cette intervention a été modifiée en ne retenant que l'arthrodèse de la 1<sup>re</sup> tarsométatarsienne, respectivement en supprimant l'ostéosynthèse du 1<sup>er</sup> rayon sur le 2<sup>e</sup> rayon. Une certaine confusion existe entre ces deux techniques certainement similaires, mais différentes quant à leurs indications.

### PHYSIOPATHOLOGIE

Physiologiquement, le 1<sup>er</sup> rayon est dynamiquement stabilisé lors de la marche parce que les Anglo-Saxons ont appelé le « windlass mechanism ». Lors du déroulement du pas, le fascia plantaire correctement aligné sous le 1<sup>er</sup> rayon est mis sous tension par l'extension du gros orteil auquel il est attaché. Le fascia plantaire ne présentant quasiment aucune élasticité, c'est la voûte du pied qui « fléchit » telle un arc auquel on raccourcit sa corde. Le 1<sup>er</sup> métatarsien est donc fléchi sous tension et, par là même, dynamiquement stabilisé.

Dans l'hallux valgus, le gros orteil est dévié en valgus et le 1<sup>er</sup> métatarsien en varus. Le fascia plantaire n'est plus centré sous le 1<sup>er</sup> rayon et l'extension du gros orteil ne se fait plus dans l'axe du 1<sup>er</sup> rayon. Le fascia n'est donc plus mis sous tension et le 1<sup>er</sup> métatarsien n'est plus stabilisé, il est devenu instable. Cette instabilité est d'ordre purement fonctionnel. Sitôt la déformation du 1<sup>er</sup> rayon corrigée, le windlass mechanism fonctionne à nouveau et la stabilité du 1<sup>er</sup> rayon est restaurée. On l'a bien compris, il ne

s'agit donc pas, dans cette situation, de stabiliser une articulation instable par une arthrodèse, en l'occurrence la 1<sup>re</sup> tarsométatarsienne, mais simplement de corriger un défaut fonctionnel, le metatarsus primus varus et l'hallux valgus, pour rétablir la stabilité du 1<sup>er</sup> rayon.

Mais l'instabilité du 1<sup>er</sup> rayon peut également être d'ordre structurel avec ou sans hallux valgus associé. Cette instabilité structurelle est rencontrée dans l'hyperlaxité ligamentaire qu'elle soit d'origine congénitale ou secondaire à une surcharge chronique du 1<sup>er</sup> rayon comme on peut la rencontrer dans le pied plat. Cette instabilité structurelle du 1<sup>er</sup> rayon est d'ordre articulaire. Elle est située d'une part, au niveau de la 1<sup>re</sup> articulation tarsométatarsienne et d'autre part, entre le 1<sup>er</sup> et le 2<sup>e</sup> rayon, respectivement entre la base du 1<sup>er</sup> métatarsien-1<sup>er</sup> cunéiforme et la base du 2<sup>e</sup> métatarsien-2<sup>e</sup> cunéiforme. Sa correction nécessite une stabilisation articulaire sous la forme d'une arthrodèse de la 1<sup>re</sup> tarsométatarsienne et d'une ostéosynthèse-arthrodèse du 1<sup>er</sup> rayon sur le 2<sup>e</sup> rayon. L'instabilité « fonctionnelle » est fréquemment observée, l'instabilité « structurelle » est quant à elle beaucoup plus rare.

## INDICATION THÉRAPEUTIQUE

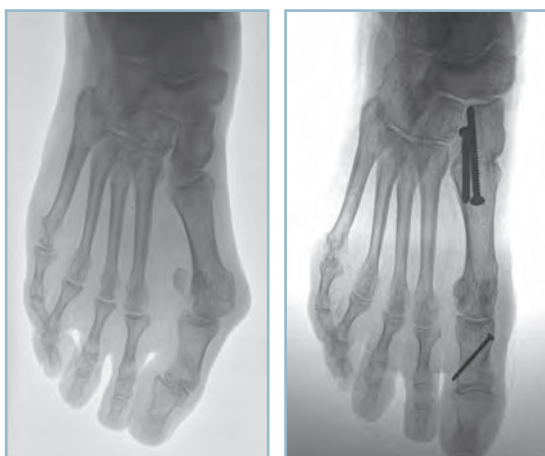On peut donc retenir qu'il existe deux types d'instabilités du 1<sup>er</sup> rayon :

- instabilité « fonctionnelle », non articulaire, due à la faillite de la *windlass mechanism* dans le cadre d'un hallux valgus ;
- instabilité « structurelle », articulaire, due à une hyperlaxité ligamentaire, qu'elle soit primaire ou secondaire.

Parallèlement à ces deux types d'instabilité, il existe deux interventions de Lapidus :

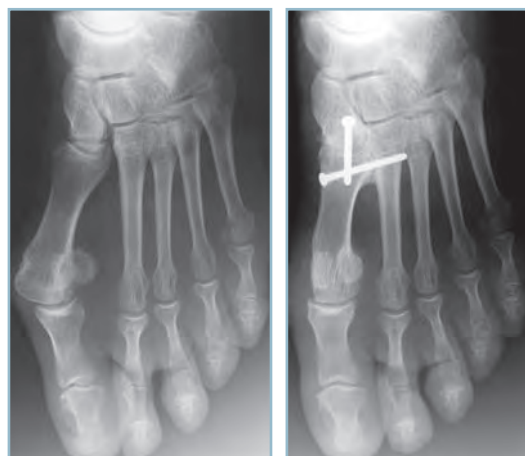- Lapidus « modifié » ;
- Lapidus « original ».

Le Lapidus « modifié » (figure 16.1) consiste en une arthrodèse isolée de la 1<sup>re</sup> tarsométatarsienne. Son intention est uniquement de corriger un metatarsus primus varus pour corriger une instabilité « fonctionnelle » du 1<sup>er</sup> rayon. Le problème n'est donc pas une instabilité de la 1<sup>re</sup> tarsométatarsienne, car cette articulation est stable. Toute autre intervention à même de corriger efficacement le metatarsus primus varus (en particulier les ostéotomies du 1<sup>er</sup> métatarsien) peut efficacement corriger cette instabilité « fonctionnelle ».



16.1 Le Lapidus « modifié » n'arthrodèse que la tarsométatarsienne C1-M1.

Le Lapidus « original » (figure 16.2) consiste en une arthrodèse de la 1<sup>re</sup> tarsométatarsienne ainsi qu'en une ostéosynthèse-arthrodèse du 1<sup>er</sup> rayon sur le 2<sup>e</sup> rayon par le biais de la base du 1<sup>er</sup> métatarsien et du 1<sup>er</sup> cunéiforme contre la base du 2<sup>e</sup> métatarsien pouvant encore être complétée par une arthrodèse de la 1<sup>re</sup> articulation intercunéiforme. Son but est de stabiliser mécaniquement ces deux articulations directement instables pour corriger une instabilité « structurelle ».



16.2 Le Lapidus « original » arthrodèse non seulement la 1<sup>re</sup> tarsométatarsienne mais également le 1<sup>er</sup> rayon sur le 2<sup>e</sup> rayon.

## TECHNIQUE CHIRURGICALE

### Lapidus « modifié »

Le premier geste du Lapidus, qu'il s'agisse du Lapidus « modifié » ou du Lapidus « original », est toujours la libération des tissus mous latéraux au niveau de l'articulation métatarsophalangienne du gros orteil. Cette libération qui se pratique selon l'habitude de chaque chirurgien n'est pas spécifique à la technique de « Lapidus ». Il en va de même de la remise sous tension de la capsule médiale à la fin de l'intervention (cf. chapitre 6, Gestes communs de libération latérale dans la chirurgie de l'hallux valgus).

Pour l'arthrodèse à proprement parler, l'incision est dorsale et longitudinale, centrée sur la 1<sup>re</sup> tarsométatarsienne. Une petite branche médiale du nerf fibulaire superficiel peut traverser cette région et doit être protégée. Les tendons extenseurs de l'hallux sont ensuite réclinés latéralement. Durant la préparation de l'articulation tarsométatarsienne, il faut veiller à ne pas léser le tendon du tibial antérieur médialement et le paquet vasculonerveux pédiéux latéralement. L'articulation tarsométatarsienne est exposée en prenant soin de préserver le « ligament de Lisfranc dorsal » qui stabilise le 1<sup>er</sup> rayon contre le 2<sup>e</sup> rayon.

Un des désavantages de l'intervention de Lapidus est le raccourcissement du 1<sup>er</sup> métatarsien qu'il produit. Si ce raccourcissement n'a pas d'impact fonctionnel significatif pour les pieds présentant un index métatarsien plus (le 1<sup>er</sup> métatarsien est plus long que le 2<sup>e</sup> métatarsien), il peut provoquer de métatarsalgies de transfert si cet index est plus minus (le 1<sup>er</sup> métatarsien présente la même longueur que le 2<sup>e</sup> métatarsien) et surtout minus (le 1<sup>er</sup> métatarsien est plus court que le 2<sup>e</sup> métatarsien). Dans les pieds dont l'index

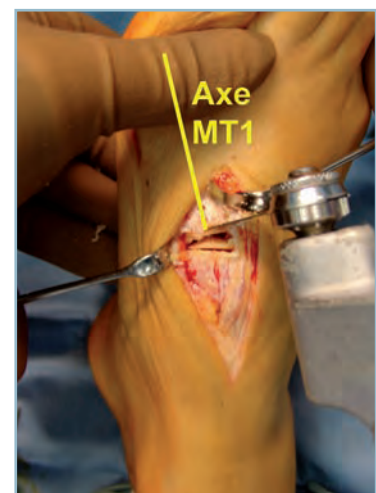
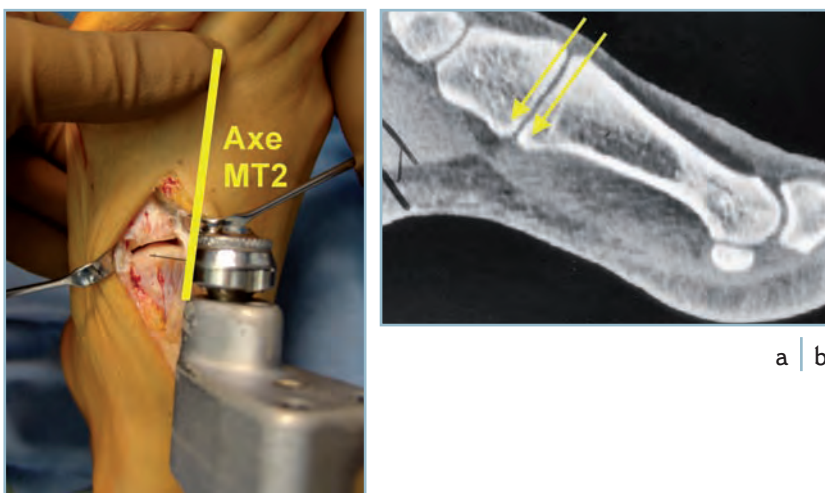


métatarsien est plus minus ou minus, on veille tout particulièrement à limiter le raccourcissement du 1<sup>er</sup> métatarsien par une résection articulaire minimale.

Même si l'articulation peut être avivée en ne pratiquant qu'une microfracturation de l'os sous-chondral après ablation du cartilage, il est préférable de réséquer franchement la surface articulaire juste en deçà de l'os sous-chondral pour optimiser les chances de consolidation. La correction du metatarsus primus varus se fait au niveau du cunéiforme (résection cunéiforme). Au moyen d'une scie oscillante munie d'une lame courte, pour amorcer avec plus de précision la coupe, on corrige la pente articulaire médiolatérale du cunéiforme en pratiquant une coupe presque perpendiculaire à l'axe du 2<sup>e</sup> métatarsien. Cette coupe est amorcée en préservant 1-2 millimètres de cartilage du côté médial pour minimiser le raccourcissement du 1<sup>er</sup> rayon (*figure 16.3a*). La lame de la scie doit suivre la pente dorsoplantaire naturelle de l'articulation (*figure 16.3b*) pour éviter tout effet de flexion plantaire et surtout de flexion dorsale du 1<sup>er</sup> métatarsien. Une fois la coupe bien amorcée, la lame courte est changée pour une lame plus longue qui permet de terminer l'ostéotomie jusqu'à la corticale plantaire située à 30-35 mm de profondeur. On pratique ensuite la coupe sur la base du 1<sup>er</sup> métatarsien, perpendiculaire à son axe (*figure 16.4*) et suivant la pente dorsoplantaire de sa surface articulaire (*figure 16.3b*). La résection se fait dans l'os sous-chondral pour réduire au minimum le raccourcissement du 1<sup>er</sup> métatarsien. Il est impératif de contrôler qu'aucun fragment d'os ne soit resté en profondeur pour éviter tout effet de flexion dorsale du 1<sup>er</sup> métatarsien lors de la fermeture de l'arthrodèse. Les surfaces articulaires sont ensuite avivées par de multiples forages de 1,5 à 2 mm de diamètre et par des entailles de 5 mm de profondeur pratiquées avec un ostéotome de 5 mm de large. Une flexion dorsale pathologique du 1<sup>er</sup> métatarsien (elevatus) peut se développer lorsque ce 1<sup>er</sup> métatarsien est chroniquement surchargé, comme c'est le cas pour certains *halluces valgus* associés à une déformation en pied plano-valgus. Cette flexion dorsale

trouve son origine dans l'articulation tarsométatarsienne, elle est due à une faillite du système ligamentaire plantaire et exceptionnellement à une résorption osseuse dorsale significative. La fermeture de l'articulation après résection dorsoplantaire des surfaces articulaires selon leurs pentes « naturelles » corrige ainsi automatiquement toute éventuelle flexion dorsale. Il n'y a donc pas lieu de pratiquer une résection en coin avec base plantaire ou de translater le 1<sup>er</sup> métatarsien vers le bas. De pareilles corrections peuvent conduire à une surcharge douloureuse de la tête du 1<sup>er</sup> métatarsien (métatarsalgies du 1<sup>er</sup> rayon) lorsque le mouvement de flexion dorsale physiologique du 1<sup>er</sup> rayon (situé entre le 1<sup>er</sup> et le 2<sup>e</sup> rayon) n'est plus à même de compenser cette hyperflexion plantaire iatrogénique du 1<sup>er</sup> métatarsien. À l'inverse, un pied plano-vagus sévère doit généralement être corrigé avec le metatarsus primus varus pour éviter la surcharge du 1<sup>er</sup> rayon et l'effondrement médial. Dans certains cas extrêmes, il peut exister une supination de tout l'avant-pied et/ou du médio-pied dont l'essentiel de la correction doit alors se faire au niveau du Chopart, en règle générale par une triple arthrodèse.

Le 1<sup>er</sup> métatarsien peut être maintenant réduit par compression de l'avant-pied dans l'une des mains de l'opérateur, mettant ainsi au contact les surfaces articulaires fraîchement avivées (*figure 16.5*). Lorsque la base du 1<sup>er</sup> métatarsien est particulièrement large, il peut s'avérer nécessaire de la réséquer, sur son versant latéral, de quelques millimètres pour éviter un conflit intermétatarsien 1-2 qui rend difficile la fermeture de l'arthrodèse latéralement. Même si l'amplitude de rotation du 1<sup>er</sup> métatarsien autour de son axe longitudinal (pronation-supination) est peu importante, il y a lieu de s'assurer à ce moment de l'intervention que cette rotation est physiologique. On peut contrôler cette rotation en observant directement la tête du 1<sup>er</sup> métatarsien ou en analysant le parallélisme d'une broche de Kirschner avec le plan d'appui du pied ; cette broche ayant été introduite dans la tête métatarsienne médio-latéralement, parallèlement au plan d'appui du pied, au moment de la libération des tissus mous

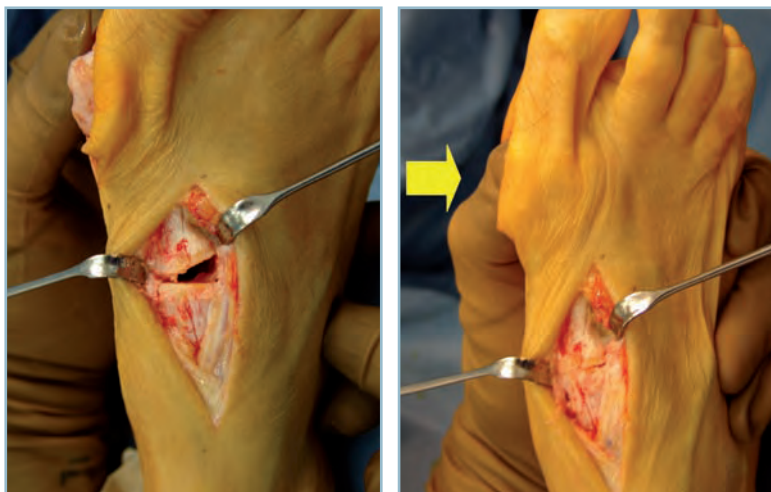


### 16.3 Correction du metatarsus primus varus effectuée au niveau du cunéiforme.

- La coupe est perpendiculaire à l'axe du 2<sup>e</sup> métatarsien et elle débute en laissant médialement quelques 1-2 mm de cartilage pour éviter un raccourcissement trop important du 1<sup>er</sup> rayon.
- La coupe articulaire du 1<sup>er</sup> métatarsien est parallèle au plan articulaire respectivement perpendiculaire à l'axe du 1<sup>er</sup> métatarsien.

### 16.4 Résection articulaire.

Elle doit suivre la pente dorsoplantaire naturelle de l'articulation dans le plan sagittal pour éviter tout effet de flexion plantaire mais surtout d'extension dorsale lors de la fermeture de l'arthrodèse.



### 16.5 Correction du metatarsus varus.

Le 1<sup>er</sup> métatarsien est réduit, les surfaces articulaires avivées sont mises en contact intime par compression transverse de l'avant-pied au moyen d'une des mains du chirurgien.

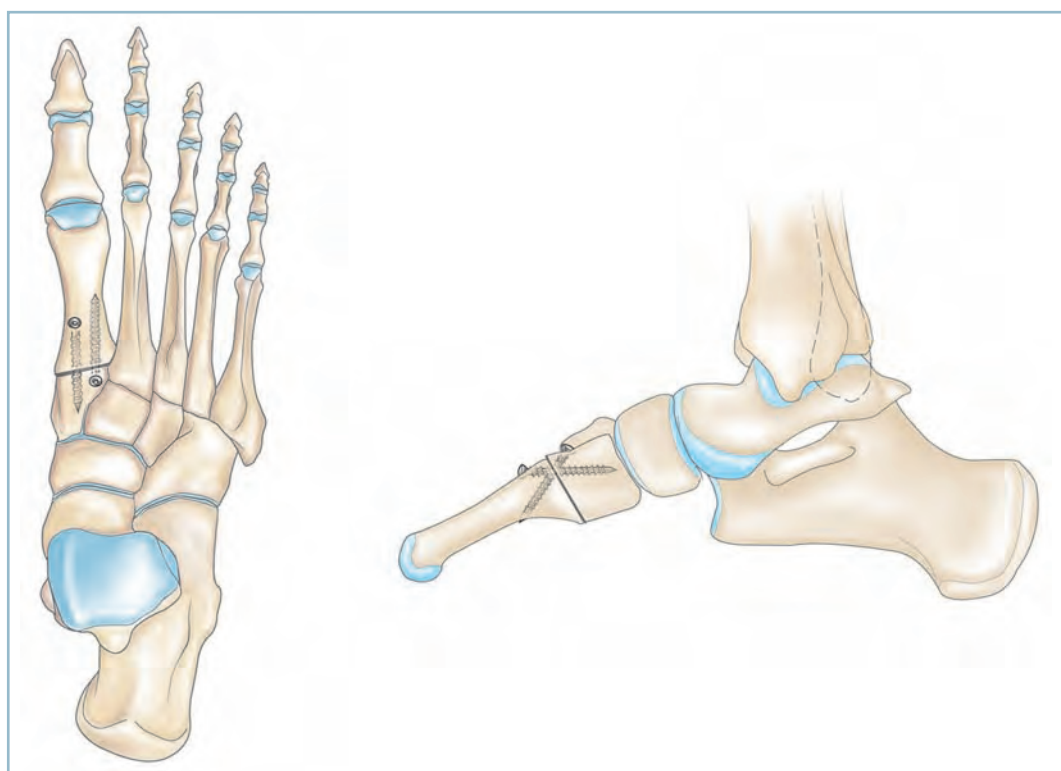
latéraux et respectivement avant l'ouverture de l'articulation tarsométatarsienne. L'avantage de la technique utilisant la broche de Kirschner est un meilleur contrôle et, au besoin, un ajustement plus facile de la rotation du métatarsien.

La fixation de l'arthrodèse par deux vis corticales croisées mises en compression (*figure 16.6*) garantit une bonne stabilité et il n'est pas nécessaire d'utiliser une plaque souvent gênante secondairement. Le diamètre des vis doit se situer entre 3,5 et 4 mm pour offrir suffisamment de stabilité sans prendre trop de place dans l'arthrodèse. La première vis est bicorticale et part du centre du cunéiforme dorsalement pour atteindre la base du 1<sup>er</sup> métatarsien en traversant la corticale plantaire, plutôt latéralement afin de fermer l'angle intermétatarsien 1-2. La deuxième vis est unicorticale. Elle pénètre le 1<sup>er</sup> métatarsien dorsalement en son centre, à 10-15 mm de l'arthrodèse et se

dirige pratiquement horizontalement dans le cunéiforme, médialement à la première vis pour terminer sa course juste avant d'atteindre l'articulation naviculo-cunéiforme. En cas de mauvaise tenue de la vis, on peut exceptionnellement utiliser une vis plus longue et traverser cette articulation rigide sans conséquences péjoratives pour le patient. Il est capital de chanfreiner le cunéiforme et le métatarsien pour :

- prévenir tout conflit douloureux des têtes des vis sous la peau ;
- éviter surtout de fissurer le cunéiforme et/ou le 1<sup>er</sup> métatarsien lors de la mise en compression de l'arthrodèse.

La position et la longueur des vis ainsi que la correction de l'angle intermétatarsien sont alors contrôlés avec un amplificateur de brillance.



16.6 Position des vis de l'arthrodèse de la 1<sup>re</sup> tarsométatarsienne.

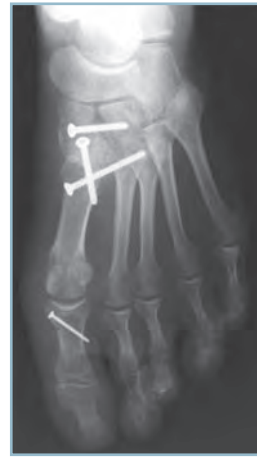## Lapidus « original »

La technique du Lapidus « original » se différencie de celle du Lapidus « modifié » par l'adjonction à l'arthrodèse tarsométatarsienne d'une ostéosynthèse-arthrodèse de la base du 1<sup>er</sup> métatarsien et du 1<sup>er</sup> cunéiforme sur la base du 2<sup>e</sup> métatarsien, éventuellement complétée par une arthrodèse de l'intercunéiforme 1-2. L'abord et la préparation de l'articulation tarsométatarsienne sont pratiqués selon la technique décrite pour le Lapidus « modifié ». La base du 1<sup>er</sup> métatarsien est ensuite réséquée sur son versant intercunéen latéral sur 2-3 mm, alors que la surface médiale correspondante du 2<sup>e</sup> métatarsien est profondément avivée. Les surfaces articulaires entre le 1<sup>er</sup> cunéiforme et la base du 2<sup>e</sup> métatarsien sont dénudées de leur cartilage et également avivées en profondeur.

Même si la consolidation entre ces surfaces suffit à assurer une stabilité complète du 1<sup>er</sup> rayon, il peut s'avérer plus fiable de prolonger l'arthrodèse sur l'articulation intercunéiforme 1-2. Le cartilage et l'os sous-chondral de l'articulation intercunéiforme 1-2 sont alors réséqués au moyen d'une scie oscillante ou d'un ostéotome bien tranchant. L'ostéosynthèse-arthrodèse du 1<sup>er</sup> rayon sur le 2<sup>e</sup> rayon supporte l'essentiel des importantes forces agissant dans le plan sagittal sur le 1<sup>er</sup> rayon lors de la marche (force d'extension dorsale sur le 1<sup>er</sup> rayon).

Pour diminuer le risque de pseudarthrose, il est capital d'obtenir rapidement une consolidation à ce niveau et pour cette raison, l'adjonction d'une greffe spongieuse autologue est pour ainsi dire impérative. Cette greffe peut être facilement prélevée en quantité suffisante au niveau du calcaneus par une petite fenêtre osseuse de 5 × 5 mm pratiquée à 2 cm distalement et postérieurement de la pointe de la malléole fibulaire. La première vis fixe l'articulation tarsométatarsienne en partant du 1<sup>er</sup> cunéiforme selon la technique décrite pour le Lapidus « modifié ». Étant donné que le Lapidus « original » est destiné à traiter un 1<sup>er</sup> rayon *structurellement* instable et que de surcroît le *ligament dorsal de Lisfranc* a été sacrifié pour préparer l'articulation intercunéenne 1-2, il existe à ce stade de l'intervention un mouvement d'extension-flexion du 1<sup>er</sup> rayon important. Il est maintenant capital de fixer correctement le 1<sup>er</sup> rayon dans le plan sagittal pour obtenir un appui optimal au niveau de l'avant-pied.

Avec le Lapidus « original », le 1<sup>er</sup> rayon perd toute mobilité dans le plan sagittal. Un 1<sup>er</sup> rayon arthrodésé avec une flexion plantaire exagérée provoque inmanquablement des métatarsalgies sous la 1<sup>re</sup> tête métatarsienne, alors qu'une extension dorsale trop marquée est à l'origine de métatarsalgies de transfert. Le 1<sup>er</sup> rayon doit être manuellement placé dans le plan qui aligne sa tête métatarsienne avec les autres têtes métatarsiennes. Cet ajustement est purement « manuel » et nécessite sans aucun doute beaucoup de doigté et d'expérience de la part de l'opérateur. Une fois correctement placé, le 1<sup>er</sup> rayon est temporairement fixé par une broche de Kirschner introduite en percutané dans le 1<sup>er</sup> cunéiforme et traversant plus ou moins perpendiculairement son axe longitudinal pour se ficher dans le 2<sup>e</sup> cunéiforme. La fermeture souhaitée de l'angle intermétatarsien 1-2 est ajustée par une compression manuelle transversale plus ou moins marquée de l'avant-pied (*figure 16.5*) et une deuxième vis est introduite en percutané de la base médiale du 1<sup>er</sup> métatarsien pour atteindre la base du 2<sup>e</sup> métatarsien (*figure 16.7*). Cette vis n'est pas mise sous compression pour maintenir la correction de l'angle intermétatarsien 1-2 telle qu'elle a été obtenue par la compression manuelle (la mise en compression peut



**16.7** Positionnement de l'ostéosynthèse par vis. Dans le Lapidus « original », la deuxième vis part en percutané de la base du 1<sup>er</sup> métatarsien pour atteindre la base du 2<sup>e</sup> métatarsien. Au besoin, une troisième vis comprime l'arthrodèse intercunéiforme 1-2.

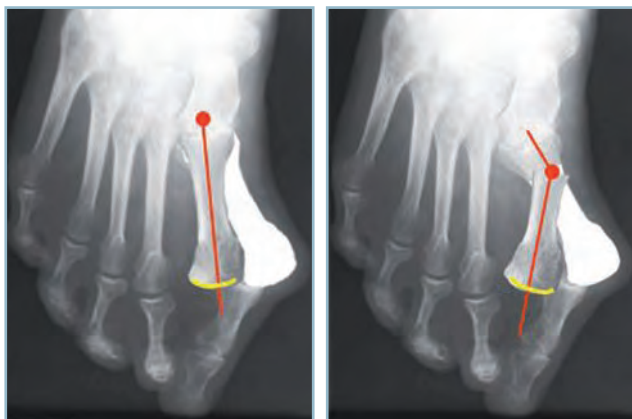conduire à une surcorrection). Une troisième vis facultative peut augmenter au besoin la stabilité de l'arthrodèse. Elle prend la place de la broche de Kirschner et est donc introduite en percutané du 1<sup>er</sup> cunéiforme perpendiculairement au travers de l'articulation intercunéiforme 1-2 dans le 2<sup>e</sup> cunéiforme pour stabiliser et comprimer l'arthrodèse intercunéiforme 1-2 qui a été alors avivée. Ces deux dernières vis ne doivent idéalement pas dépasser les corticales latérales du 2<sup>e</sup> métatarsien et du 2<sup>e</sup> cunéiforme respectivement pour éviter d'interférer sur les articulations adjacentes, bien qu'une telle situation ne produise en principe aucune gêne en raison de la mobilité quasiment nulle de ces articulations.

## Suites postopératoires – complications

Les forces agissant sur les arthrodèses de Lapidus lors de la mise en charge du pied sont considérables en raison de la longueur du bras de levier que le 1<sup>er</sup> métatarsien représente. Ces forces importantes liées à la surface articulaire relativement modeste de l'arthrodèse et à la résection articulaire réduite (pour éviter un raccourcissement excessif du 1<sup>er</sup> rayon) expliquent certainement la raison pour laquelle la pseudarthrose est la complication la plus classique de l'intervention de Lapidus. Pour diminuer ce risque, il faut donc veiller à ce que l'arthrodèse ne soit pas sollicitée trop précocement. La mise en charge de l'avant-pied produit un mouvement de flexion dorsale sur le 1<sup>er</sup> rayon. Dans le Lapidus « modifié », il existe encore un certain degré de mobilité du 1<sup>er</sup> rayon dans le plan sagittal puisque la mobilité entre le 1<sup>er</sup> et le 2<sup>e</sup> rayon a été préservée. Les forces produites par la flexion dorsale du 1<sup>er</sup> rayon lors de la mise en charge du pied peuvent donc être quelque peu amorties respectivement à ce niveau et n'agissent donc pas uniquement sur l'arthrodèse métatarsocunéiforme.

Ce n'est pas le cas pour le Lapidus « original » pour lequel l'entité de la force précitée agit sur les deux arthrodèses. Si pour les deux Lapidus le membre opéré doit être déchargé, cette décharge est plus stricte et plus conséquente pour le Lapidus « original ». Il est recommandé de décharger le membre inférieur pendant 6 semaines sous protection d'une attelle amovible ou d'un plâtre. Après un contrôle radiologique attestant un début de consolidation, le membre inférieur peut être progressivement mis en charge, dans une bonne chaussure avec semelle relativement rigide pour le Lapidus « modifié », mais toujours sous la protection de l'attelle ou du plâtre durant encore 2 à 3 semaines pour le Lapidus « original ».





a | b

### 16.8 Le Lapidus redresse le métatarsus primus varus à sa racine et ne modifie en rien l'axe du 1<sup>er</sup> métatarsien.

- a. Le montage qui simule cette correction montre que le rapport articulaire de la tête métatarsienne avec l'axe du 1<sup>er</sup> métatarsien reste identique et que respectivement le DMAA n'est pas modifié.
- b. Montage démontrant l'angulation provoquée dans l'axe du 1<sup>er</sup> métatarsien par l'ostéotomie de base conduisant à une orientation pathologique de la surface articulaire de la tête du 1<sup>er</sup> métatarsien (DMAA).

## DISCUSSION

L'intérêt de l'intervention de Lapidus est de permettre une correction, pour ainsi dire « illimitée », des déformations en metatarsus primus varus avec l'option d'une stabilisation articulaire du 1<sup>er</sup> rayon lorsque cela s'avère nécessaire. Cette correction s'effectue à la base même de la déformation, c'est-à-dire au niveau de la 1<sup>re</sup> articulation métatarsocunéiforme. Elle « redresse » donc le métatarsien dans son entité, sans altérer son axe longitudinal. Le rapport articulaire de la tête métatarsienne avec cet axe (*distal metatarsal articular angle* [DMAA] des Anglo-Saxons) demeure donc inchangé (*figure 16.8a*), ce qui n'est pas le cas des ostéotomies de la base (*figure 16.8b*). En effet, pour celles-ci, une angulation en valgus plus ou moins marquée (selon le degré de la déformation et selon le niveau de l'ostéotomie) est créée sur l'axe longitudinal pour ramener la tête métatarsienne à l'endroit voulu. Cette angulation a pour effet de dévier la surface articulaire de la tête métatarsienne en valgus (le DMAA devient pathologique) et peut

nécessiter dans les cas les plus marqués une seconde ostéotomie, cette fois distale, pour redresser cette surface articulaire.

Par rapport à l'ostéotomie de base, le Lapidus a également l'avantage d'offrir de meilleures surfaces de contact avec un os encore très dense (puisque'il est pratiquement situé en sous-chondral) au niveau de l'arthrodèse et offre ainsi un long trajet osseux pour les vis (le 1<sup>er</sup> cunéiforme est environ trois fois plus long que le fragment métatarsien proximal de l'ostéotomie de base). De ce fait, le Lapidus est plus stable et moins susceptible de présenter un déplacement secondaire, surtout en flexion dorsale comme cela peut être plus fréquemment le cas dans les ostéotomies de la base.

Si le Lapidus présente donc plusieurs avantages importants par rapport à d'autres techniques visant à corriger un metatarsus primus varus et donc un hallux valgus, il n'en reste pas moins que cette technique est plus éprouvante tant pour le chirurgien (difficulté opératoire) que pour le patient (réhabilitation plus pénible) et qu'elle reste réservée à la correction de déformations majeures, avec ou sans instabilité du 1<sup>er</sup> rayon [4, 7].

## ARTHRODÈSE DU LISFRANC

*C'est dans les séquelles traumatiques des lésions de fracture-luxation du Lisfranc, aiguës ou trop souvent reconnues secondairement, que la littérature est la plus conséquente. Les procédures et attitudes à tenir en urgence en rapport aux lésions traumatiques sortent du cadre de cet exposé. Cependant, c'est principalement dans les suites de ces lésions, ou des lésions passées inaperçues, que les indications sont retrouvées. On considère que 20 % des lésions ont été sous ou non diagnostiquées lors du traumatisme [1]. Les lésions dégénératives idiopathiques existent et restent difficiles dans leur prise en charge. Une autre entité relativement spécifique est les lésions de microtraumatismes répétés*

*que l'on peut rencontrer dans certaines activités sportives ou chez les danseurs de ballet.*

### RAPPEL ANATOMIQUE

Les articulations dites de Lisfranc représentent la jonction entre l'arrière- et l'avant-pied. Les éléments essentiels sont la relative interdépendance du Lisfranc médial, comprenant les trois rayons médiaux en rapport avec le pied talien et le Lisfranc latéral, dépendant du pied calcanéen et en rapport avec le cuboïde. La pratique différencie également le Lisfranc de façon longitudinale en colonne. On retrouve dès lors en médial, la colonne médiale proprement dite (C1-M1), la colonne moyenne (C2-M2 et C3-M3) et la colonne latérale. Le Lisfranc est une structure enclavée qui s'inscrit dans un quart de cercle, ce qui rend sa voie d'abord chirurgicale plus complexe. Les secteurs de mobilité articulaire sont exposés dans des plans différents compliquant donc leur positionnement sagittal lors



des reconstructions. La première colonne est de mobilité multiplannaire, les colonnes moyennes montrent 3 à 4° de mobilité, la colonne latérale un secteur d'une dizaine de degrés.

La base du 1<sup>er</sup> métatarsien est un élément fondamental de la structure de l'arche médiale, fixée par son système ligamentaire et contrôlée par les insertions terminales du tendon tibial antérieur et à l'opposé, du long fibulaire (*metatarsus elevatus* des hyperlaxes ou des paralytiques comme dans le *dorsal bunion*).

La base du 2<sup>e</sup> métatarsien est enclavée entre les cunéiformes et stabilisée par le puissant ligament plantaire de Lisfranc tendu obliquement depuis le centre du 1<sup>er</sup> cunéiforme vers la base du 2<sup>e</sup> métatarsien. Ce ligament est épais de 0,5 cm et haut de 1 cm. La rupture des ligaments plantaires est responsable d'un effondrement de l'arche médiale du pied [2].

Les autres bases articulaires se succèdent en « marches d'escalier » principalement stabilisées par le système ligamentaire plantaire et, de façon moins puissante, dorsal. Chaque base montre également des surfaces articulaires intermétatarsiennes respectives qui peuvent être la source de lésions dégénératives douloureuses si elles ne sont pas stabilisées.

Le Lisfranc est difficilement accessible de par sa convexité et les éléments anatomiques intimes et fondamentaux qui le recouvrent obliquement (paquet vasculonerveux, branches terminales des nerfs fibulaires superficiel et profond, sural ; tendon et muscle pédieux).

Les relations entre le pied talien et calcanéen restent encore un élément mal analysé : principalement le rôle que pourrait jouer l'articulation entre le 3<sup>e</sup> cunéiforme et le cuboïde et l'importance de la stabilisation entre les surfaces articulaires intermétatarsiennes du 3<sup>e</sup> et 4<sup>e</sup> rayon.

Ces éléments anatomiques essentiels expliquent donc la difficulté de réglage du 1<sup>er</sup> rayon (difficulté de pronation-supination, d'abduction-adduction, d'élévation-flexion) et les répercussions fonctionnelles sur l'articulation métatarsophalangienne. À cela, la problématique du raccourcissement éventuel se rajoute (*cf. supra* Lapidus).

Mal positionné, le Lisfranc et ses défauts d'appui associés sont la voie privilégiée des douleurs résiduelles et des métatarsalgies secondaires.

## DIAGNOSTIC

### Évaluation clinique

Les douleurs du médio-pied sont relativement spécifiques, faciles à individualiser et dominent la symptomatologie. L'anamnèse et les antécédents de lésions traumatiques à son niveau sont bien sûr des éléments positifs au diagnostic. Cliniquement, il est important d'analyser :

- les troubles cutanés ;
- les lésions névromateuses éventuelles, source de dysesthésie séquellaire ;
- les troubles vasculaires ;
- les possibles rétractions d'un syndrome des loges passé inaperçu (pied creux douloureux, rétraction des orteils, équinisme...).

On recherche tout site de callosité, témoin probable d'un défaut d'appui. Les mobilités doivent être investiguées spécifiquement, rayon par rayon, en les mobilisant dans le plan sagittal à la recherche de la douleur spécifique (équivalent du test de Finckelstein des carpométacarpiennes).

En dehors du contexte traumatique, on évalue la présence d'une désaxation :

- pied plat situé au niveau du Lisfranc ;
- pied creux ;
- déformation rentrant dans le cadre d'une pathologie inflammatoire (polyarthrite, goutte, pathologie microcristalline, autres origines non étiquetées)
- ostéoarthropathie d'origine neurologique ou métabolique.

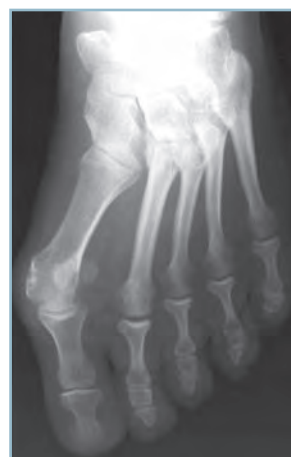Une saillie isolée au niveau de la première colonne associée fréquemment à des paresthésies ou à un conflit tendineux doit faire évoquer le diagnostic de « tarse bossu ».

Le « tarse bossu » correspond à une production ostéophytique sur la partie supérieure de l'articulation cunéométatarsienne de la colonne médiale. Cette production osseuse est responsable d'un conflit cutané, nerveux ou tendineux lors du chaussage.

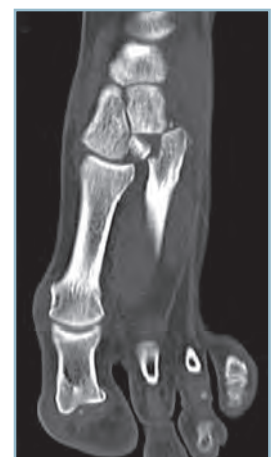On complète donc l'examen clinique par un examen neurologique soigneux (réflexes ostéotendineux, monofilament). Les instabilités du médio-pied sont des entités cliniques rares, parfois séquellaires dont l'analyse est subtile, avec la sensation décrite par le patient de devoir contrôler son pied pour « éviter qu'il ne s'effondre » (*cf. chapitre 31*).

### Évaluation paraclinique

Les radiographies conventionnelles restent bien sûr la base de toute investigation paraclinique (*figure 16.9*). Elles sont complétées de clichés déroulés ciblés et centrés, souvent réalisés sous contrôle de l'amplificateur de brillance afin d'apporter la tangence la plus parfaite à l'interligne incriminé. Certains auteurs, mais principalement dans les lésions aiguës ou sub-aiguës, proposent la réalisation de clichés dynamiques qui mettent parfaitement en évidence des lésions ligamentaires passées préalablement inaperçues. Lorsque les radiographies restent muettes, la scintigraphie osseuse couplée au CT-scanner permet souvent une investigation précise. Le CT-scanner analyse de façon remarquable les avulsions osseuses (*figure 16.10*)



**16.9** Arthrose des 2<sup>e</sup> et 3<sup>e</sup> articulations tarsométatarsiennes, consécutive à une surcharge des rayons correspondants en raison d'une insuffisance fonctionnelle du 1<sup>er</sup> rayon sur hallux valgus.



**16.10** Coupe CT montrant une avulsion osseuse sur la 2<sup>e</sup> tarsométatarsienne due à un traumatisme.

témoin d'arrachement ligamentaire et les fractures articulaires associées (*flech sign*, signant l'avulsion du ligament de Lisfranc). Dans les pathologies rares, infectieuse ou tumorale, l'imagerie par résonance est un complément indispensable.

La réalisation d'infiltration test, sous contrôle arthrographique, permet, si le produit de contraste reste focal, d'apporter un élément diagnostique positif ou négatif, voire thérapeutique lorsqu'il est associé à un dérivé cortisoné.

## POSSIBILITÉ THÉRAPEUTIQUE

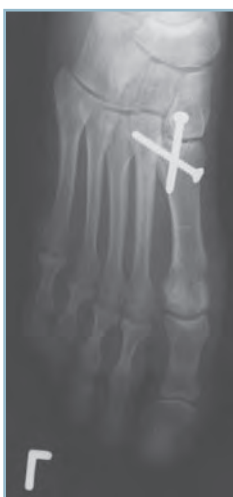### Procédure conservatrice

Dans la pathologie dégénérative, le traitement conservateur est fondamental. Les traitements médicamenteux, antalgique ou anti-inflammatoire doivent être proposés. Les infiltrations spécifiques, toujours radioguidées, sont utiles tant d'un point de vue diagnostique que thérapeutique. Les orthèses plantaires correctrices et les chaussures adaptées sont un complément indispensable aux autres procédures de physiothérapie antalgique et anti-inflammatoire focale. La simple modification des chaussures peut quelquefois résoudre des problèmes comme le conflit sur un tarse bossu dont l'élément irritatif sur le nerf a été supprimé.

### Procédure chirurgicale

La chirurgie du Lisfranc est pourvoyeuse de nombreuses complications et difficultés, l'indication doit être posée après mûre réflexion et l'épuisement des possibilités non chirurgicales. La seule solution est la réalisation d'une fusion de l'interligne incriminé. Certaines techniques de ligamentoplastie de reconstruction du ligament de Lisfranc ont été rapportées. Les principales embûches sont :

- les difficultés de positionnement ;
- la non-consolidation (*figure 16.11*) ;
- le nombre de rayons à fusionner ;
- les difficultés d'ostéosynthèse (stabilité et encombrement) ;
- le risque de lésions iatrogènes vasculaires, nerveuses et cutanées.



**16.11** Pseudarthrose de la 1<sup>re</sup> tarsométatarsienne sur une intervention de Lapidus « original ».

### Indication thérapeutique

La douleur résiduelle mal tolérée est la seule indication à retenir. Son origine doit être parfaitement identifiée, ce qui en fait la difficulté. Les indications et les résultats diffèrent en fonction du contexte.

En post-traumatique, de nombreux problèmes peuvent interférer sur le résultat escompté :

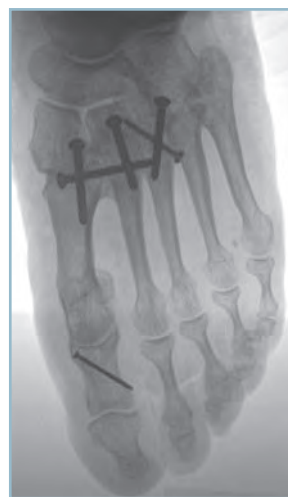- adhérences cutanées ;
- fibrose musculaire des intrinsèques du pied suite à un syndrome des loges ;
- dysesthésie sur des lésions des nerfs sensitifs ;
- douleurs articulaires proprement dites sur la lésion cartilagineuse, cunéo-métatarsienne, intercunéenne ou intermétatarsienne ;
- séquelle d'algodystrophie ou de neuropathie chronique.

Les lésions dégénératives dites idiopathiques posent souvent le problème de la qualité osseuse, de l'exigence et de l'espérance du patient qui sont souvent élevées. Il faut bien lui faire comprendre que l'antalgie relative se fait bien sûr au prix d'une relative raideur, elle-même parfois responsable d'un certain défaut de confort au niveau du pied.

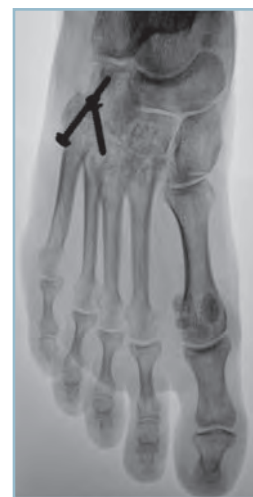Les lésions plus focales, comme dans le cadre d'un tarse bossu, bénéficient d'un traitement spécifique d'émondage articulaire si les lésions articulaires associées sont débutantes.

Les lésions plus étendues doivent bénéficier d'arthrodèse plus étendues. L'arthrodèse du Lisfranc médial [1-3] (*figure 16.12*) reste une solution acceptable, maintenant un niveau de mobilité tout à fait bon pour la marche sur terrains irréguliers. Elle est préférée à l'arthrodèse complète, même si l'imagerie montre des lésions relatives sur le Lisfranc latéral par soucis de maintenir un certain degré de mobilité [3, 6]. Dans les arthrodèses complètes du Lisfranc, les articulations intermétatarsiennes entre M3 et M4 sont soigneusement analysées, de même que l'interligne cunéo-cuboïdien.

Les arthrodèses isolées de la colonne latérale ne donnent pas toujours les résultats escomptés (*figure 16.13*).



**16.12** Arthrodèse des 1<sup>re</sup> à 3<sup>e</sup> tarsométatarsiennes pour le traitement d'une arthrose dégénérative dans le cadre d'un sévère hallux valgus.



**16.13** Arthrodèse des 4<sup>e</sup> et 5<sup>e</sup> tarsométatarsiennes, rarement indiquée, parfois nécessaire.

## TECHNIQUE CHIRURGICALE

### Tarse bossu

Cette chirurgie peut être proposée par une voie dorsale centrée sur l'articulation cunéométatarsienne de la première colonne. Deux points techniques sont essentiels à connaître :

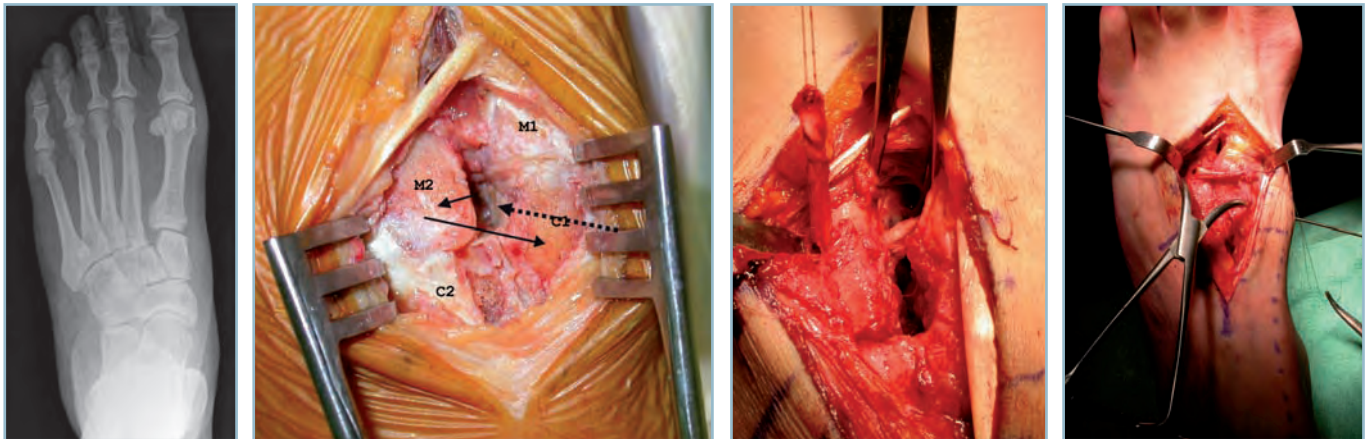
- il est impératif de ne pas créer une lésion iatrogène sur les branches terminales du nerf fibulaire superficiel qui serait responsable d'un névrome douloureux intolérable sur cette zone de friction avec la chaussure. Cette conséquence est une catastrophe pour le patient ;
- il est nécessaire de réaliser une résection des ostéophytes légèrement supérieure afin de laisser une relative « cuvette » qui se comble d'un tissu fibreux, alors que la mise à plat laisse derrière elle un tissu fibreux responsable potentiellement d'une récurrence douloureuse. La capsule et le tissu cutané sont ensuite soigneusement fermés, suivi d'une courte immobilisation dans un plâtre de marche.

### Instabilités

Le diastasis entre le 1<sup>er</sup> et le 2<sup>e</sup> rayon, découvert endéans les 6 mois d'une luxation columnospatulaire partielle, peut bénéficier d'une reconstruction ligamentaire et d'une réduction stabilisation à ciel ouvert (*figure 16.14*). Les indications sont exceptionnelles. L'instabilité doit être douloureuse sans pour autant présentée des signes de lésion dégénérative importante. C'est une alternative à la fusion.

On prélève un fragment du tendon du tibial antérieur qui reste pédiculé distalement sur son insertion cunéenne. Un tunnel transosseux est réalisé de la face médiale du 1<sup>er</sup> cunéiforme vers la base du 2<sup>e</sup> métatarsien afin de reproduire le trajet du ligament de Lisfranc. Un deuxième tunnel permet de ressortir le transplant dorsalement de la base de M2.

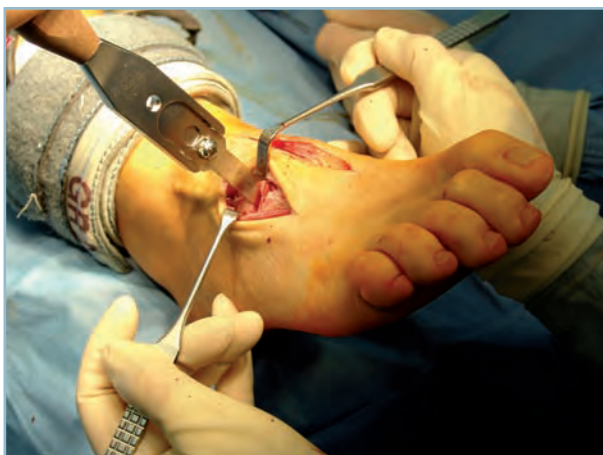Il est ensuite suturé sur la face dorsale de C1 pour reconstruire le ligament dorsal. Un brochage transitoire stabilise la ligamentoplastie durant 6 semaines. La reprise de l'appui est autorisée après ablation des broches et la rééducation débutée.



#### 16.14 Reconstruction du ligament de Lisfranc.

- Cliché post-traumatique, diastasis entre C1 et la base de M2.
- Exploration chirurgicale de C1. Un tunnel transosseux de C1 dans l'espace entre C1 et la base de M2 reconstruit le ligament de Lisfranc, tunnelisé dans la base de M2 et resuturé sur le 1<sup>er</sup> cunéiforme pour reconstruire le ligament dorsal (clichés de L. Clairbois-Ottignies).
- Passage du transplant.
- Un clamp referme l'espace. Mise en tension et suture du transplant.

a | b | c | d



- 16.15 Pour les arthrodèses extensives du Lisfranc, il est préférable d'utiliser deux, voire même trois voies d'abord.

### Fusion médiale

La technique est celle décrite sous le nom de Lapidus (*cf. supra*).

### Fusion totale

La fusion totale est réalisée sous anesthésie générale, laissant la possibilité de réaliser un prélèvement corticospongieux sur la crête iliaque homolatérale. Un garrot est mis à la racine de la cuisse. Une anesthésie locorégionale est possible également, la prise de greffe se faisant alors au niveau du calcanéus ou du pilon tibial par exemple. L'installation est classique avec un coussin sous la fesse pour maintenir le pied au zénith.

Les voies d'abord sont souvent dépendantes de la chirurgie précédemment réalisée ou sont doubles, centrées sur les 2<sup>e</sup> et 4<sup>e</sup> métatarsiens (*figure 16.15*). Comme déjà signalés, le respect des structures nobles, nerf et vaisseaux, est un élément délicat de la dissection mais fondamental pour la réussite du geste chirurgical,



toute lésion nerveuse est à l'origine de dysesthésie mal tolérée, voire intolérable. La vascularisation doit être respectée, principalement l'artère pédieuse, de même que les multiples artères anastomotiques des espaces intermétatarsiens.

Chaque interligne est identifié. L'avivement est délicat, car il doit allier l'avivement du tissu sous-chondral sans entraîner des anomalies relatives de longueur de la palette métatarsienne.

On se rappelle de l'orientation centrifuge des différentes articulations intercunéennes et intermétatarsiennes. Ces articulations sont longues et profondes (2 à 3 cm).

La colonne médiale nécessite un soin particulier dans son contrôle tridimensionnel, les rayons latéraux nécessitent principalement un contrôle dans le plan sagittal, ce qui n'est pas simple et il faut plus faire confiance à son sentiment clinique qu'à des radiographies de trois quarts mal définies.

L'ostéosynthèse est confiée à un vissage de 3,5 ou de 2,7 mm qui peut parfois être canulé pour faciliter le contrôle avant stabilisation définitive. Notre préférence va cependant aux vis corticales 3,5 mises en compression. Le vissage doit être double et opposé dans la colonne médiale afin de contrôler la pronation-supination puis simple dans les rayons latéraux, généralement orienté du cunéiforme vers le métatarsien au centre, et du métatarsien vers le cuboïde latéralement. On peut proposer également un vissage transverse qui améliore la stabilité du montage (figure 16.16). La mise en place de plaques en X à vis verrouillées est une alternative intéressante sur les rayons médiaux.

Toute perte de substance interfragmentaire justifie un comblement spongieux pour améliorer les chances de fusion, principalement dans une chirurgie secondaire.

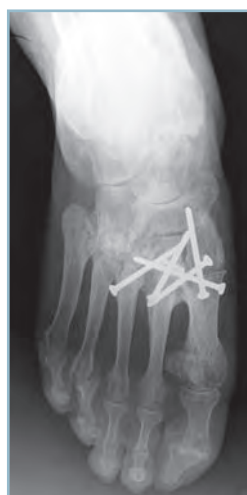Les ligaments intermétatarsiens sont ensuite rapprochés et le plan cutané fermé sur un drainage adapté.

## Ligamentoplastie d'interposition

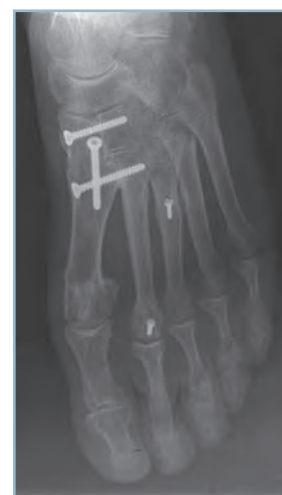Sur une atteinte dégénérative isolée de l'articulation cuboïdo-métatarsienne du 5<sup>e</sup> rayon, nous avons proposé dans quelque cas une résection articulaire partielle avec mise en place, « en anchois », d'un fragment du tendon court fibulaire.

## Suite postopératoire – complications

Les suites postopératoires sont souvent longues avant de retrouver une activité fonctionnelle acceptable. L'immobilisation plâtrée en décharge est de 2 mois. Le matériel d'ostéosynthèse est laissé en place. Le patient bénéficie ensuite d'une rééducation adaptée idéalement en balnéothérapie progressive. Une chaussure de marche amovible est encore proposée pendant un mois.



**16.16** Fusion médiale du Lisfranc, des vis transverses peuvent contribuer à plus de stabilité.



**16.17** Exemples d'ostéotomies complémentaires du 2<sup>e</sup> rayon (Weil) et du 3<sup>e</sup> rayon (base) en « zone saine ».

Les complications aspécifiques sont les non-consolidations qui imposent une révision *in situ*. Les complications spécifiques sont principalement les défauts d'appui responsable de métatarsalgies qui peuvent parfois bénéficier d'une ostéotomie « en zone saine » plus facile à réaliser (figure 16.17).

## Bibliographie

- [1] Desmond, Chou. Current Concepts Review : Lisfranc Injuries. *Foot Ankle Int* 2006 August ; vol. 27, n° 8.
- [2] Kaar S, Femino J, Morag Y. Lisfranc joint displacement following sequential ligament sectioning. *JBJS* 2007 Oct. 10 ; vol 89-A.
- [3] Komenda GA, Myerson MS, Biddinger KR. Results of arthrodesis of the tarsometatarsal joints after traumatic injury. *J Bone Joint Surg Am* 1996 ; 78 : 1665-76.
- [4] Lagaay PM, Hamilton GA, Ford LA, Williams ME, Rush SM, Schuberth JM. Rates of revision surgery using chevron-Austin osteotomy, Lapidus arthrodesis, and closing base wedge osteotomy for correction of hallux valgus deformity. *J Foot Ankle Surg* 2008 Jul-Aug ; 47 (4) : 267-72.
- [5] Lapidus PW. Operative correction of the metatarsus primus varus in hallux valgus. *Surg Gynecol Obstet* 1934 ; 58 : 183-91.
- [6] Sangeorzan BJ, Veith RG, Hansen ST Jr. Salvage of Lisfranc's tarsometatarsal joint by arthrodesis. *Foot Ankle* 1990 ; 10 : 193-200.
- [7] Thompson IM, Bohay DR, Anderson JG. Fusion rate of first tarsometatarsal arthrodesis in the modified Lapidus procedure and flatfoot reconstruction. *Foot Ankle Int* 2005 Sep ; 26 (9) : 698-703.





SECTION 2.3

Arrière-pied

CHAPITRE 17

# Ostéotomie calcanéenne de réalignement de l'arrière-pied

F. MALERBA, F. DE MARCHI, R. MILANI, O. HADDO

Généralités..... 268  
Indication thérapeutique..... 269

Possibilité thérapeutique ..... 271  
Conclusion ..... 277

*Depuis quelques années, une meilleure compréhension de la biomécanique du pied explique l'engouement pour les ostéotomies calcanéennes. Les nouveaux concepts biomécaniques attachent un rôle fondamental à l'articulation sous-talienne. Lors de la marche, l'attaque du pied se fait sur la tubérosité postérieure du calcaneus. Toute modification anatomique de ce point d'appui a une répercussion tant sur la mécanique de l'arrière-pied que sur la dynamique de l'avant-pied aux différents stades de la marche.*

*L'ostéotomie de la tubérosité calcanéenne se base sur les principes fondamentaux des ostéotomies. En modifiant l'axe du calcaneus dans le plan désiré, l'ostéotomie calcanéenne corrige la déformation de l'arrière-pied afin d'améliorer l'appui, voire de restaurer une marche normale. Cette technique préserve la mobilité de l'arrière-pied, en particulier la mobilité de l'articulation sous-talienne.*

## GÉNÉRALITÉS

Il faut remonter jusqu'en 1893 pour retrouver la première description d'une ostéotomie calcanéenne avec Gleich qui propose une ostéotomie oblique de la grande tubérosité calcanéenne. Le trait part de la portion supérieure en direction dorsoplantaire suivant une légère direction oblique de la région postérieure vers la région antérieure [13]. Cette ostéotomie proposée pour les patients présentant un excès de pronation était préconisée par une voie d'abord médiale et permettait une ostéotomie de fermeture après résection d'un coin à base médiale. En 1923, Lord obtient la même correction mais par une ostéotomie d'ouverture et d'addition par un greffon osseux intercalé par voie latérale [20]. Cependant, ces deux techniques sont devenues rapidement impopulaires laissant place à de nouvelles techniques et de nouvelles indications. Celles-ci incluent entre autres les ostéotomies juxta-articulaires qui n'ont pas eu beaucoup plus de succès (*figure 17.1 a et b*) (Hoffa, 1925 ; Selacovich, 1926 [41] ; Chambers, 1946 [4]).

C'est en 1958 que Dwyer présente son ostéotomie qui l'a rendu célèbre. Initialement, les indications étaient réservées aux pieds creux neurologiques et aux récidives de pieds bots varus équins. Par une voie d'abord latérale, il effectue une ostéotomie oblique de la tubérosité postérieure et résèque un coin à base latérale pour corriger le varus de l'arrière-pied. Plus tard, l'auteur étend ses indications. En 1963, il utilise la même ostéotomie pour les pieds bots varus équins opérés. Cette fois, l'abord est médial permettant une ostéotomie d'ouverture pour corriger le varus et une ouverture dorsale pour augmenter l'inclinaison du calcaneus [7, 8] (*figure 17.1 c à e*).

Le concept de l'ostéotomie oblique de la tubérosité postérieure est emprunté par divers auteurs. En 1971, Koutsogiannis est le premier à modifier l'ostéotomie oblique décrite par Dwyer en y ajoutant une médialisation de la tubérosité calcanéenne. Il prétend s'être inspiré d'une vieille idée de Pridie et présente ses premiers

résultats chez des patients affichant un excès de pronation ; une indication que Dwyer n'avait pas reprise dans ses travaux initiaux [19]. En 1977, Mitchell propose une ostéotomie de la tubérosité calcanéenne avec une translation dorsale et postérieure dans le traitement du pied creux. En 1980, Reinhertz et Pupp modifient les indications. Un trait d'ostéotomie oblique dans le plan frontal et sagittal permet une translation médiale et distale pour le traitement des excès de pronation [37].

En 1983, Myerson rapporte, pour le traitement du pied bot varus équin, une ostéotomie oblique permettant une translation dorsolatérale de la tubérosité après résection d'un coin à base latérale. Récemment, suite aux travaux de Myerson, cette technique a gagné en popularité et a été adoptée par beaucoup de chirurgiens du pied [27, 28, 29].

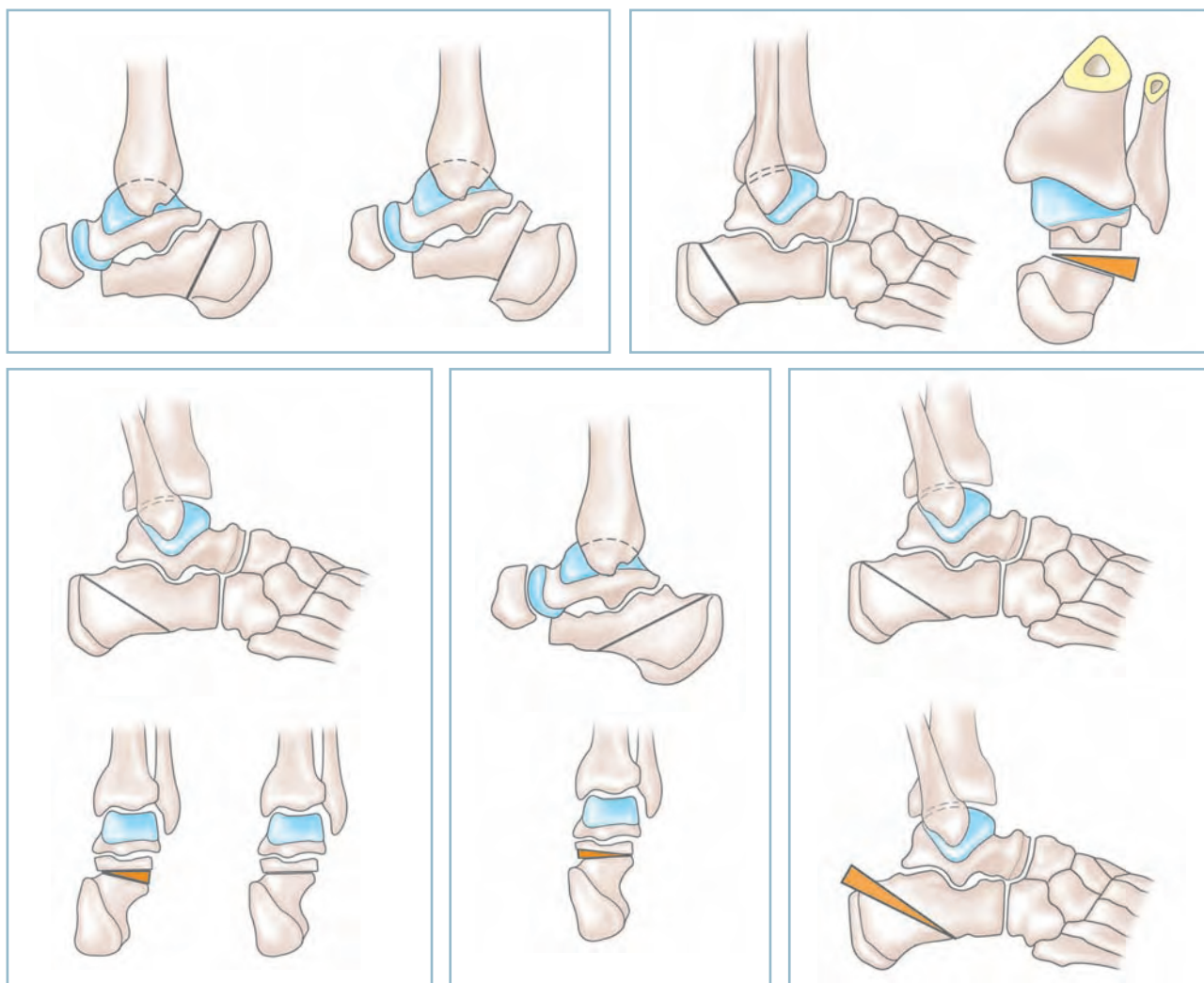
Indépendamment des différentes variantes, de l'inclinaison du trait d'ostéotomie ou de la zone d'ostéotomie, ces techniques définies comme « ostéotomie oblique de la tubérosité calcanéenne » ont pour but de réorienter la tubérosité en fonction de la déformation initialement retrouvée (*figure 17.1*).

S'inspirant de l'ostéotomie décrite par Dwyer, avec des répercussions biomécaniques différentes, l'ostéotomie de soustraction latérale est effectuée parallèlement à la surface de mise en charge et est suggérée pour corriger le varus de l'arrière-pied. La première description d'une ostéotomie de soustraction latérale a été faite par Pisani [34]. Il pratique une ostéotomie « en L » avec un long trait de coupe parallèle à la surface de mise en charge et un trait vertical distal à proximité de l'articulation calcanéocuboïdienne. Un coin osseux sur la paroi latérale du calcaneus est réséqué. À notre sens, bien qu'efficace d'un point de vue biomécanique, cette ostéotomie peut poser quelques problèmes. La nécessité d'un large abord latéral augmente le risque de lésions nerveuses. Cette ostéotomie de fermeture peut également avoir des répercussions au niveau de l'articulation sous-talienne.

Garelli propose un trait d'ostéotomie oblique partant de la portion postérop proximale du calcaneus qui se termine sur la corticale plantaire à proximité de l'articulation calcanéocuboïdienne [12]. Cependant, la technique nécessite également une exposition importante, avec les inconvénients qui en découlent, de plus, le coin osseux réséqué ne se trouve pas exactement dans le bon plan coronal pour corriger les déformations.

Mori a modifié l'ostéotomie de Pisani en proposant un trait en forme de Z avec une portion plantaire horizontale plus importante et effectuée à distance de l'articulation sous-talienne [24]. L'ostéotomie proposée par Malerba et de Marchi a pour but de simplifier la technique [21]. L'ostéotomie en « Z » est effectuée dans la portion du calcaneus qui subit la mise en charge (*figure 17.2*).

En 1961, dans le cadre du traitement des pieds bots varus équins congénitaux avec adductus de l'avant-pied, Evans introduit le concept de la « colonne latérale ». L'adduction de l'avant-pied crée un réel allongement de la colonne latérale par rapport à la colonne médiale. Evans propose une ostéotomie de fermeture de l'articulation calcanéocuboïdienne afin d'égaliser les longueurs des deux colonnes. En 1970, il applique ce même concept chez les patients présentant un excès de pronation et remarque que la déformation de certains pieds pronateurs est due à une abduction importante de l'avant-pied. La radiographie dorsoplantaire montre un raccourcissement de la colonne latérale comparativement à la colonne médiale. Dans ce cas, le naviculaire est subluxé latéralement objectivant un défaut de couverture de la tête talienne. Evans propose alors un allongement calcanéen avec une ostéotomie d'ouverture sur le versant latéral. L'ostéotomie est pratiquée dans



**17.1** Évolution historique des ostéotomies de la tubérosité. Techniques avec dislocation de la tubérosité.

a	b
c	d   e

- Ostéotomie de Gleich (1893).
- Ostéotomie de Lord (1923).
- Ostéotomies de Dwyer (1954).
- Ouverture par voie médiale (1963).
- Dwyer modifié, addition dorsale (1963).

le plan coronal au niveau de la portion antérieure du calcaneus permettant une adduction de l'avant-pied.

Cette idée revient en fait à Perth qui, en 1919, décrit une correction de l'abduction de l'avant-pied en effectuant une résection partielle du naviculaire pour raccourcir la colonne médiale, associée à une ostéotomie d'ouverture de la portion antérieure du calcaneus [9]. En 1995, Frankel s'inspire de cette technique et de l'ostéotomie de Dwyer pour traiter le pied pronateur des patients qui présentent une abduction de l'avant-pied et un valgus de l'arrière-pied. Cette technique est reprise successivement par plusieurs chirurgiens.

## INDICATION THÉRAPEUTIQUE

### Généralités

Les ostéotomies calcanéennes sont indiquées lorsqu'il y a des déformations morphologiques ou fonctionnelles responsables d'un trouble de la marche avec fréquemment un valgus du calcaneus et

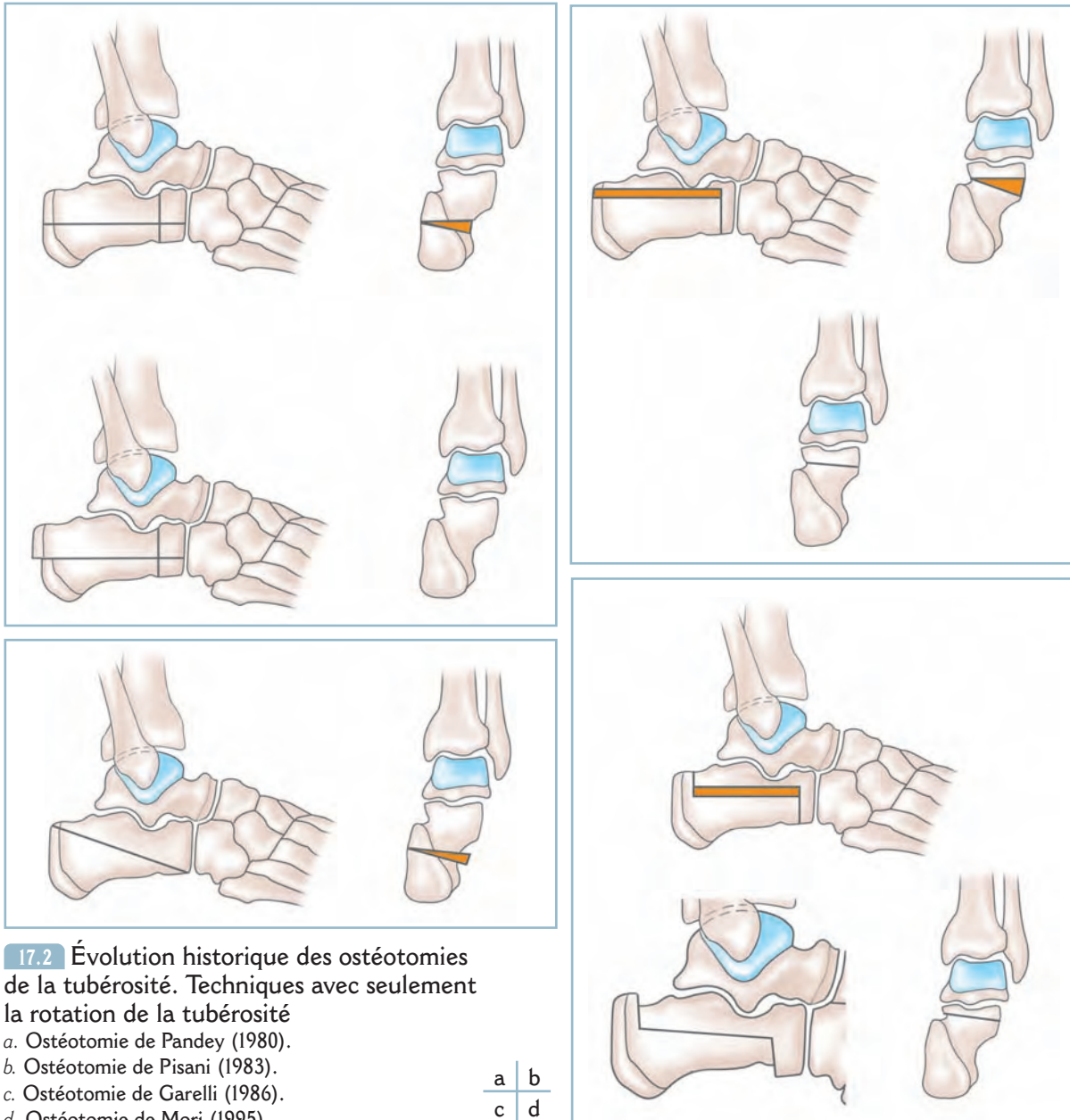
un excès de pronation sous-talienne (pied pronateur) ou lorsqu'on est en présence d'un varus calcanéen (pied supinateur). Dans les deux cas, l'ostéotomie calcanéenne n'est qu'une des étapes de correction complète de la déformation. Mis à part la déformation de l'arrière-pied, l'ostéotomie calcanéenne est une bonne indication pour traiter les déformations morphologiques du calcaneus générant difficultés de chaussage ou tendinopathie par irritation [18, 25].

### Syndrome pronateur

L'ostéotomie calcanéenne est également indiquée dans les pieds plats caractérisés par une insuffisance de l'arche médiale, un valgus calcanéen et une abduction de l'avant-pied, et ayant pour conséquence :

- un élargissement des distances entre les points d'appui et un excès de pronation empêchant un verrouillage adéquat des articulations du médio-pied ;
- une instabilité à la mise en charge qui est accentuée lors de la marche et se traduit par une diminution de forces propulsives de l'avant-pied.





### 17.2 Évolution historique des ostéotomies de la tubérosité. Techniques avec seulement la rotation de la tubérosité

- Ostéotomie de Pandey (1980).
- Ostéotomie de Pisani (1983).
- Ostéotomie de Garelli (1986).
- Ostéotomie de Mori (1995).

Dès lors, ces patients ont un dysfonctionnement biomécanique atteignant toutes les articulations du pied, en particulier la sous-talienne et les articulations du médio-pied, ce qui peut affecter la bonne fonction de tout le membre inférieur.

Différentes présentations cliniques sont possibles en fonction de l'importance de la pronation. C'est cette grande variabilité de la traduction clinique qui pousse à utiliser le terme de « syndrome » qui est surtout dû à l'anatomie de l'articulation sous-talienne. Il est reconnu que l'articulation sous-talienne est responsable des mouvements de pronosupination. Des études expérimentales ont démontré un angle de prosupination de la sous-talienne de  $40^\circ$  lorsque le pied reste au sol et de  $16^\circ$  dans le plan sagittal en médial par rapport à l'axe du pied. On retrouve de nombreuses variations dans des situations non pathologiques relativisant ces données.

Lors des situations physiologiques, par exemple avec un angle de prosupination de la sous-talienne autour des valeurs normales, la mobilité sous-talienne est similaire dans les deux directions :

- dans le plan coronal (inversion et éversion calcanéenne) ;
- dans le plan axial (abduction et adduction de l'avant-pied).

Lors de situations pathologiques, par exemple en présence de déformations morphologiques nécessitant une compensation de l'articulation sous-talienne, la mobilité dans un an des deux plans peut être dominante et on peut observer une clinique différente chez ces patients présentant une hyperpronation. Cela prête à confusion dans certains cas, par exemple le pied valgus et le pied creux valgus qui sont deux pathologies avec une morphologie différente sont caractérisés par une même perturbation de la marche. Ces variances doivent être prises en compte à l'aide d'un examen clinique attentif afin de proposer un traitement chirurgical adéquat.

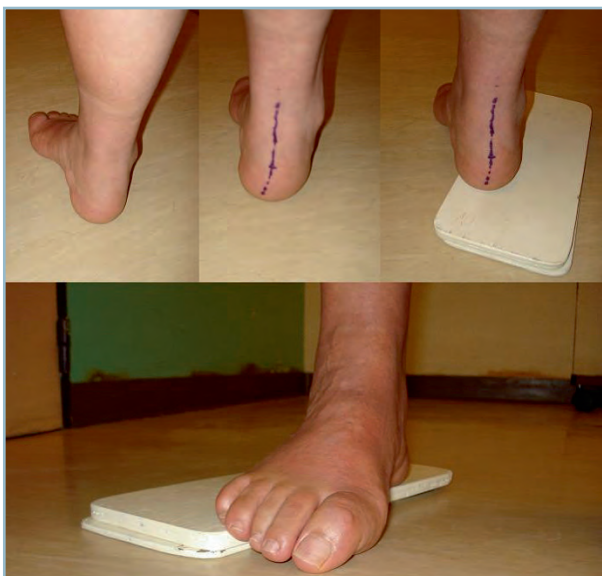## Syndrôme supinateur

Il fait référence à un excès de supination au niveau de l'articulation sous-talienne lors de la marche. Le plus souvent, il est dû à une déformation morphologique, mais parfois il traduit le stade précoce d'une compensation fonctionnelle de l'arrière-pied dans le cadre de pathologies neuromusculaires. L'exemple le plus fréquent est le « pied creux » dans lequel l'arrière-pied en supination

est largement associé à d'autres déformations morphologiques du médio-pied, de l'avant-pied et des orteils, nécessitant d'autres procédures chirurgicales.

Le varus de l'arrière-pied est une désaxation de tout le corps du calcanéus dans le plan coronal. Il est à différencier des déformations rotatoires dans le plan axial qui sont souvent la conséquence des complexes troubles de torsion. En fait, la déformation est fréquemment présente dans les deux plans, mais prédomine souvent dans l'un ou dans l'autre de ceux-ci. Ces anomalies doivent être recherchées cliniquement et si nécessaire à l'aide de radiographies axiales du calcanéus.

Il est important de déterminer si le varus calcanéen est fixé ou réductible (morphologique ou fonctionnel) tout comme il est important de rechercher un excès de flexion plantaire du 1<sup>er</sup> rayon qui est une déformation fréquemment associée du pied creux. Cliniquement, le test de « Coleman-Andreasi » apporte des informations précieuses ; il permet d'observer une certaine correction de l'arrière-pied en mettant la tête du 1<sup>er</sup> rayon en décharge (*figure 17.3*).



**17.3** Test de Coleman ou « test de la planchette ». Le test de Coleman permet d'évaluer la réductibilité de l'arrière-pied en déchargeant artificiellement l'appui antéromédial sous le 1<sup>er</sup> métatarsien. Le test est dit positif si on objective la perte du varus talonnier.

## POSSIBILITÉ THÉRAPEUTIQUE

### Ostéotomie calcanéenne dans le traitement du syndrome pronateur

#### Généralités

Dépendant du plan dans lequel la déformation est maximale, l'ostéotomie a pour but soit de :

- médialiser la tubérosité si on est en présence d'un valgus calcanéen important ; le trait d'ostéotomie doit alors être fait au niveau de la tubérosité (Myerson) ;
- allonger la colonne latérale si l'avant-pied présente une abduction importante. Dans ce cas, il faut intervenir au niveau de la partie distale du calcanéus et dans le plan frontal (Evans).

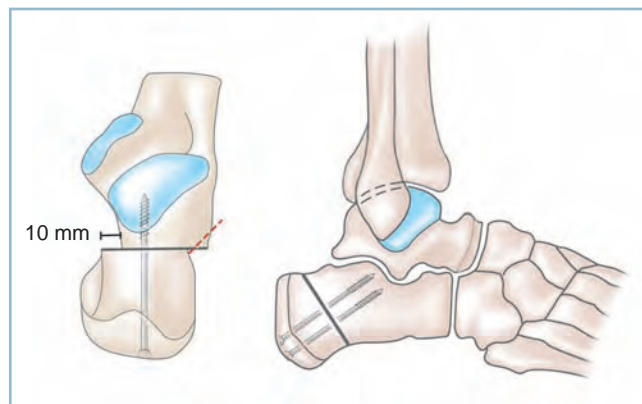
### Ostéotomie oblique de la tubérosité calcanéenne et ses différentes modifications

#### Ostéotomie de Myerson

L'idée de corriger une déformation d'arrière-pied par une ostéotomie est loin d'être une idée récente. Tout le mérite revient à Dwyer d'avoir propagé et rendue populaire l'ostéotomie linéaire de la tubérosité calcanéenne avec comme principe de base de réorienter la tubérosité, c'est-à-dire la partie du calcanéus qui est en contact avec le sol.

Ces dernières années ont été marquées par le succès de l'ostéotomie de médialisation de la tubérosité calcanéenne proposée par Myerson. La technique est simple, la consolidation rapide et cette ostéotomie permet un large potentiel de corrections. Par cette translation médiale de l'insertion du tendon d'Achille, son bras de levier se trouve modifié. De plus, cette translation offre un meilleur axe anatomique du membre inférieur (*figure 17.4*). Cette ostéotomie est surtout indiquée chez des patients présentant un pied pronateur avec un valgus calcanéen important mais avec peu de déformations d'abduction de l'avant-pied, c'est-à-dire des patients présentant un angle pronosupinateur sous-talien plus horizontal que la normale. Dans ces conditions, la mobilité articulaire se trouve essentiellement dans le plan coronal avec des mouvements d'inversion-éversion. Cette ostéotomie est proposée chez le patient adulte (après la fin de la croissance) de tous âges avec une déformation morphologique mais souple et présentant une absence de toute lésion dégénérative de l'articulation sous-talienne.

Cette intervention peut être associée à d'autres gestes correcteurs au niveau de l'avant-pied, au niveau de l'arche médiale et d'une correction éventuelle au niveau de la rétraction du triceps sural.



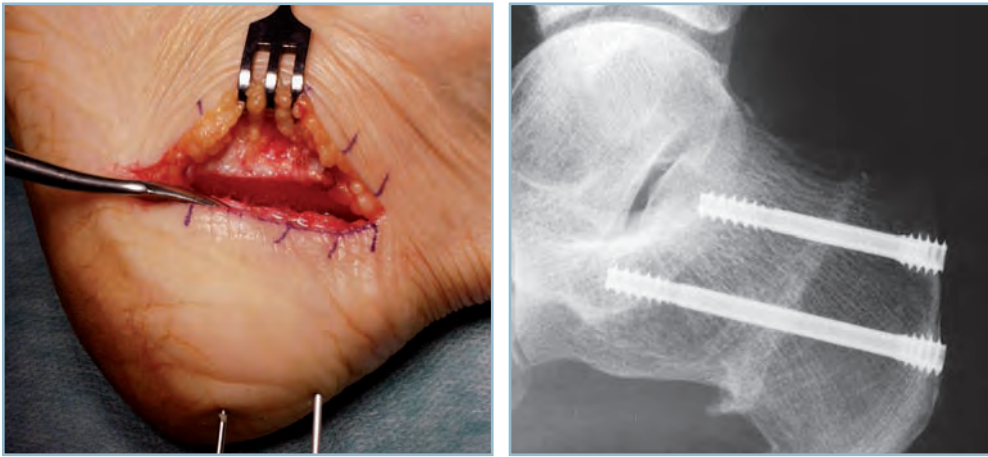
**17.4** Ostéotomie calcanéenne par déplacement médial.

La synthèse est obtenue par deux vis en compression, la translation est d'environ 1 cm.

#### Techniques chirurgicales

Le patient est positionné en décubitus latéral, le membre inférieur est préparé jusqu'à la mi-cuisse, où un garrot est appliqué.

Après avoir exsangüiné le membre, un abord latéral est effectué à environ 45° de la surface plantaire du pied, en regard de la surface de la tubérosité calcanéenne, s'étendant proximale jusqu'au tendon d'Achille afin de pouvoir effectuer un allongement si cela s'avère nécessaire. L'incision profonde va droit sur le périoste en évitant tout décollement sous-cutané. Le nerf sural est plus antérieur et il n'est pas nécessaire de le repérer. Le périoste



### 17.5 Ostéotomie calcanéenne par déplacement médial.

L'inclinaison de la coupe est d'environ 45° par rapport à la surface d'appui des pieds. Fixation temporaire par broches. Fixation définitive par des vis de Herbert.

est incisé et la portion plantaire et dorsale est ainsi rétractée afin de visualiser la tubérosité calcanéenne. Un écarteur à bec est positionné dorsalement et en plantaire afin de démarquer les limites de la tubérosité et de protéger les structures autour de la zone d'ostéotomie. Celle-ci est réalisée à l'aide d'une scie oscillante de 4 cm en respectant un angle de 45° par rapport à la surface plantaire (figure 17.5). Il faut éviter de traverser la corticale médiale où se trouvent les structures neurovasculaires et les tendons fléchisseurs (la lésion la plus fréquente étant la rupture du long fléchisseur de l'hallux). L'ostéotomie est terminée à l'aide d'un large ciseau frappé afin de délicatement désolidariser la paroi médiale de son périoste. L'ostéotomie complétée, la partie postérieure du calcaneus est translatée médialement d'environ 1 cm en évitant toute migration proximale (une flexion plantaire du pied permet de détendre le tendon d'Achille facilitant ainsi la manœuvre). La fixation peut se faire à l'aide de fiches, de vis ou de broches de Kirschner de manière percutanée. Nous préférons utiliser des vis de type Herbert 4.5 insérées perpendiculairement au trait d'ostéotomie, sous contrôle de l'amplificateur de brillance. Les vis sont introduites par deux petites incisions dans la portion postérieure basse du calcaneus en dehors de la zone d'appui. À l'aide de ce type de synthèse, l'ostéotomie est très stable, elle permet une mise en charge précoce. L'utilisation de vis sans tête évite les conflits cutanés et, dès lors, évite souvent l'ablation ultérieurement du matériel d'ostéosynthèse.

L'utilisation de broches de Kirschner de manière percutanée est également possible, cependant elles présentent un risque de contamination septique et nécessitent souvent leur retrait à un stade où la consolidation n'est pas entièrement acquise. Après fixation de l'ostéotomie, le bord libre est émoussé afin d'éviter tout conflit lors du chaussage ou des irritations des tendons fibulaires [40]. Un drain de Redon est gardé en place durant 24 h et une botte plâtrée anti-équin est mise en place pour les 10 à 15 premiers jours, mais la stabilité du montage est telle qu'elle permet une mobilisation immédiate de la cheville avec un appui complet à partir de la 4<sup>e</sup> semaine postopératoire. La consolidation radiographique est complète entre la 6<sup>e</sup> et la 8<sup>e</sup> semaine.

## Discussion

Les résultats rapportés de cette technique chirurgicale sont très positifs même lorsqu'ils sont utilisés en association avec d'autres procédures chirurgicales ; cela rend cependant l'évaluation du

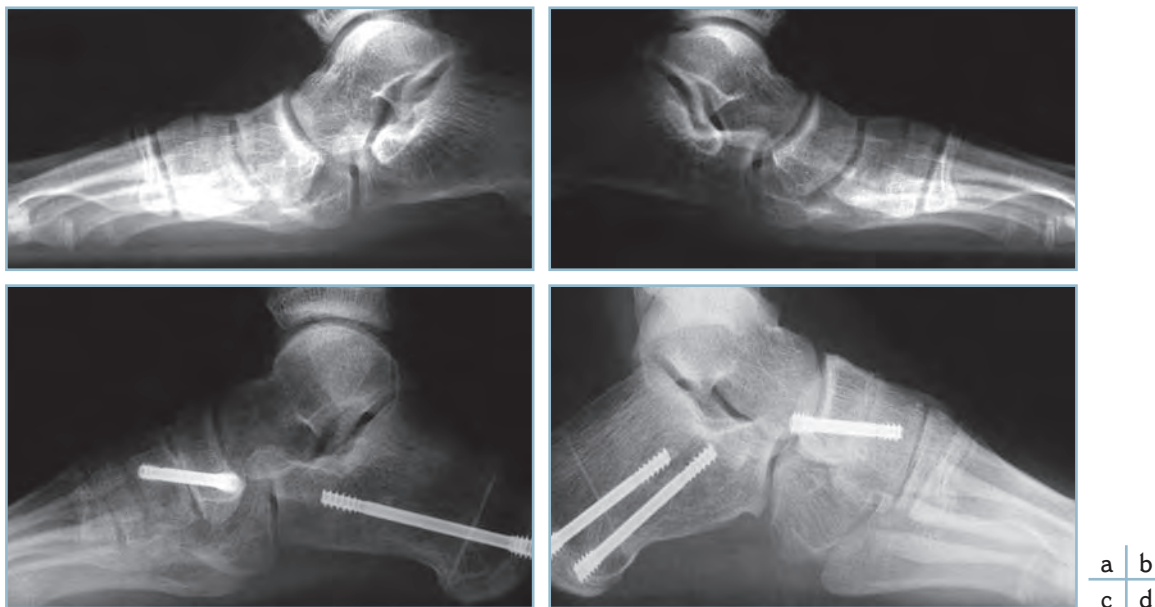
bénéfice de l'ostéotomie calcanéenne difficile (figure 17.6). En 1996, Myerson rapporte 30 bons résultats chez 32 patients traités pour un problème de pied pronateur suite à une insuffisance du tendon tibial postérieur. Les patients ont été traités par une ostéotomie calcanéenne de médialisation associée à un transfert du tendon fléchisseur commun des orteils [28]. Des résultats similaires ont été confirmés dans plusieurs autres études. Concernant les complications décrites, on retrouve :

- des lésions iatrogènes des structures neurovasculaires médiales par la scie oscillante ;
- des douleurs latérales du pied dues à un émondage incomplet du bord latéral du calcaneus.

Aucun retard de consolidation ou de démontage de l'ostéotomie, lorsqu'elle est fixée par des vis, n'a été rapporté. Dans notre expérience, les moins bons résultats concernent les patients avec une déformation majeure, où le valgus calcanéen est associé à un effondrement complet de l'arche médiale du pied. Dans ces cas, il est primordial d'associer l'ostéotomie calcanéenne à un autre geste osseux dans le but de remodeler l'arche médiale. Dès lors, l'alternative la plus prudente consiste à réaliser une arthrodèse afin de réaligner l'articulation sous-talienne de façon plus fiable.

Il faut être prudent dans les indications chirurgicales du pied pronateur, où le valgus calcanéen est associé à un varus tibial et une torsion tibiale médiale. Dans ce cas, la médialisation de la grosse tubérosité risque de créer un déséquilibre responsable d'une surcharge du compartiment médial du genou lors de la mise en appui. Bien que le potentiel correcteur de la position de l'arrière-pied par cette technique soit indiscutable, les mécanismes permettant d'expliquer l'effet bénéfique ne sont pas encore clairs. Bien que radiographiquement l'ostéotomie améliore la hauteur et l'alignement de l'arche médiale [33, 42], l'ostéotomie isolée n'améliore pas significativement l'aspect clinique du pied. On retrouve une différence dans la moitié des cas, mais elle est significative dans 4 % des cas uniquement si on ne tient pas compte de la disparition des douleurs et de l'amélioration des paramètres fonctionnels [3, 11, 14]. À long terme, on retrouve une perte progressive de la correction de l'arche médiale et de la couverture du talus par le naviculaire. Il a été suggéré que la capacité de relever l'arche médiale par l'ostéotomie calcanéenne était le résultat de l'augmentation de la tension du fascia plantaire à l'image d'un treuil (*Windlass-type mechanism*). Cette dernière hypothèse n'a pas été prouvée expérimentalement. Au contraire, il semble que





### 17.6 Ostéotomie calcanéenne par déplacement médial.

Vue radiographique de profil, cas bilatéral chez un patient de 15 ans. Préopératoire (a, b) et à 2 ans après la chirurgie (c, d). Une arthrodèse de l'articulation naviculocunéiforme a été réalisée conjointement.

l'ostéotomie ait tendance à diminuer la tension au niveau du fascia plantaire [22].

L'effet de l'ostéotomie au niveau du tendon d'Achille semble être extrêmement important. Son point d'insertion est médialisé tout en respectant l'axe de pronation-supination de la sous-talienne, éliminant ainsi une importante force valgisante, augmentant la force de flexion plantaire du 1<sup>er</sup> métatarsien et diminuant les forces d'abduction du tendon court fibulaire. Il en résulte une réduction de l'aplatissement de l'arche médiale et une meilleure stabilisation de celle-ci, ce qui est un facteur important pour la correction du pied pronateur [32].

Les pieds pronateurs associés à une insuffisance du muscle tibial postérieur font souffrir le ligament calcanéonaviculaire (*spring ligament*). Ce dernier est sujet à des tensions importantes conduisant parfois à sa rupture au long terme [5]. Il a été démontré que la médialisation de la tubérosité calcanéenne diminue les forces sur ce ligament tout comme sur le ligament deltoïde, ce qui a tendance également à diminuer l'affaissement de celle-ci [38].

L'effet sur l'articulation de la cheville est moins clair. Une théorie suggère que l'excès de contrainte sur la portion médiale de la surface articulaire amène des lésions dégénératives, bien que cela n'a jamais été démontré cliniquement. Myerson insiste sur la diminution des contraintes sur la portion latérale tibiotalienne, alors que d'autres démontrent à partir d'études cadavériques une augmentation significative lors des contraintes en varus et en rotation médiale [10, 30].

Notre opinion est que l'ostéotomie qui médialise la tubérosité calcanéenne est une technique fiable, facile à pratiquer et avec un énorme potentiel de correction des déformations dans le plan coronal. Les indications doivent être choisies avec réflexion, surtout si il existe des déformations morphologiques au-dessus de la cheville ou des lésions dégénératives au niveau de l'articulation sous-talienne. Dans tous les cas, il s'agit d'une chirurgie qui doit être couplée avec d'autres procédures permettant une correction de l'arche médiale comme un allongement du tendon d'Achille ou une correction de l'insuffisance du tendon tibial postérieur. L'effet de la correction immédiate se perd progressivement en l'absence de geste associé au niveau des tissus mous ou de procédures osseuses [31].

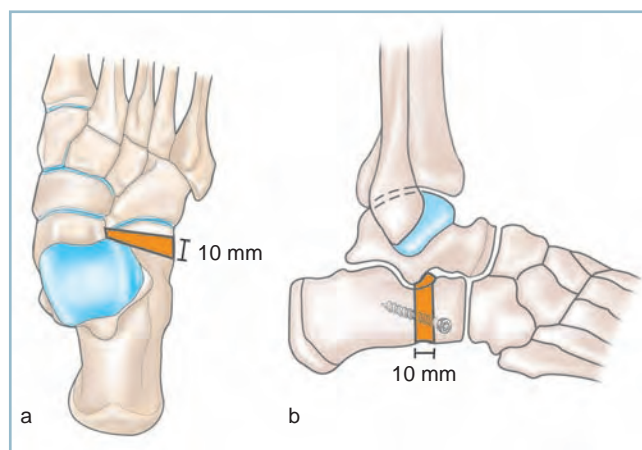
### Ostéotomie d'allongement de la tubérosité calcanéenne antérieure (ostéotomie d'Evans)

#### Généralités

L'ostéotomie de la tubérosité antérieure du calcaneus agit au niveau du plan axial et a pour but de corriger l'abduction de l'avant-pied qu'on trouve dans le syndrome pronateur. En fait, elle rééquilibre la colonne latérale du pied (figure 17.7). Cette ostéotomie mieux connue sous le nom d'ostéotomie d'« Evans » est pratiquée au niveau de la tubérosité antérieure permettant l'insertion d'un coin osseux afin d'allonger la colonne latérale. Elle est indiquée chez les patients souffrant de pieds pronateurs, où les déformations prédominantes au niveau du plan axial, se traduisant cliniquement par :

- une abduction de l'avant-pied ;
- une perte de hauteur de l'arche médiale ;
- un léger valgus calcanéen.

L'ostéotomie d'Evans permet une meilleure couverture de la tête du talus par le naviculaire et corrige l'abduction en augmentant la hauteur de l'arche médiale.



17.7 Ostéotomie d'Evans : le site de l'ostéotomie est situé à environ 1 cm de l'articulation calcanéocuboïdienne.



## Technique chirurgicale

Le patient est installé en décubitus latéral avec garrot à la racine du membre. Après avoir pratiqué l'allongement du tendon d'Achille, si cela s'avère nécessaire, un abord latéral est pratiqué par une incision longitudinale d'environ 5 cm de long, parallèle à la face plantaire du pied. Cette incision est centrée au niveau de la tubérosité calcanéenne antérieure s'étendant jusqu'à l'articulation calcanéocuboïdienne. On va jusqu'au plan osseux en protégeant les tendons fibulaires, le nerf sural et la branche cutanée du nerf fibulaire superficiel [36]. En fonction de la hauteur de l'incision, ces structures peuvent être réclinées en dorsale ou en plantaire. Nous pensons qu'une incision dorsale avec rétraction vers le bas de ces structures permet une meilleure exposition et diminue le risque de lésion des nerfs sensitifs.

L'articulation calcanéocuboïdienne est ensuite repérée et stabilisée de façon temporaire à l'aide d'une broche de Kirschner afin d'éviter la subluxation articulaire pendant les manœuvres de distraction au niveau de l'ostéotomie [44].

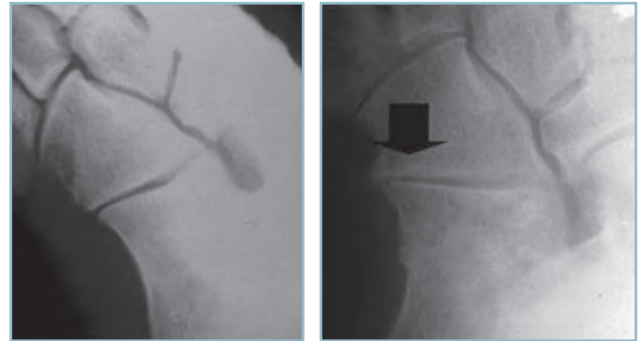
Ensuite, la zone d'ostéotomie est choisie. Celle-ci est parallèle et se situe à environ 1 cm de l'interligne calcanéocuboïdienne. La partie antérieure du calcanéus est protégée avant de pratiquer l'ostéotomie au moyen de la scie oscillante. Le site d'ostéotomie peut être ouvert à l'aide d'un distracteur pour réintroduire un coin osseux tricortiqué provenant de la crête iliaque du patient ou de la banque de tissus. La taille du greffon est choisie en fonction des besoins, mais elle ne doit pas excéder 1 cm. Le greffon ne peut pas dépasser le bord latéral du calcanéus sous peine d'avoir un conflit avec les structures tendineuses. La greffe est fixée à l'aide de vis ou de broches. Après la chirurgie, une botte plâtrée est confectionnée. La période d'immobilisation est de 2 mois mais peut être plus ou moins rapide selon l'intégration de la greffe évaluée à la radiographie. Une mise en charge trop rapide augmente le risque de pseudarthrose ou de résorption de la greffe.

## Discussion

L'ostéotomie d'Evans est la technique chirurgicale pour laquelle les indications et la validité des résultats ont déjà été discutées à maintes reprises.

Tout d'abord, l'endroit idéal de l'ostéotomie reste une source de controverse. Evans proposait de respecter une distance de plus ou moins 15 mm de l'articulation calcanéocuboïdienne, mais certains recommandent plutôt d'effectuer le trait d'ostéotomie plus près de l'articulation allant jusqu'à 4 à 5 mm de celle-ci [15]. Il faut choisir un compromis entre une ostéotomie pratiquée dans le territoire de la sous-taliennne antérieure, qui peut être abîmée par la procédure, et une ostéotomie trop près de la calcanéocuboïdienne, qui risque d'entraîner une nécrose de l'os sous-chondral. Des études anatomiques sur des calcanéus de cadavre ont confirmé que le meilleur site d'ostéotomie est situé entre 10 et 11 mm de la calcanéocuboïdienne. À cette distance, le trait d'ostéotomie évite les surfaces articulaires sous-taliennes antérieures et diminue le risque de lésion des tendons fibulaires et du nerf sural. Quoi qu'il en soit, l'effraction de l'articulation sous-taliennne antérieure reste parfois inévitable, car dans 55 % des cas, les facettes antérieures et médiales sont fusionnées [17]. Il est alors incontestable que le trait d'ostéotomie pénètre la sous-taliennne antérieure entraînant probablement un risque de fibrose, de lésion dégénérative et de douleur résiduelle (bien que cela n'a jamais réellement été étudié).

Une autre source de discussion est la taille du greffon recommandée pour allonger la colonne latérale. Il semble qu'une taille de 6 à 10 mm soit préférable. Un greffon plus large augmente les pressions au niveau de l'articulation calcanéocuboïdienne majorant le risque de développement d'une arthrose [23]. L'incidence des modifications radiographiques au niveau de l'articulation calcanéocuboïdienne après ostéotomie d'allongement a été étudiée [1, 16] (*figure 17.8*). Des lésions dégénératives ont été retrouvées dans près de la moitié des cas si bien que certains auteurs proposent d'abandonner cette technique chirurgicale [39]. Quoi qu'il en soit, les cas d'arthrose symptomatique sont très rares.

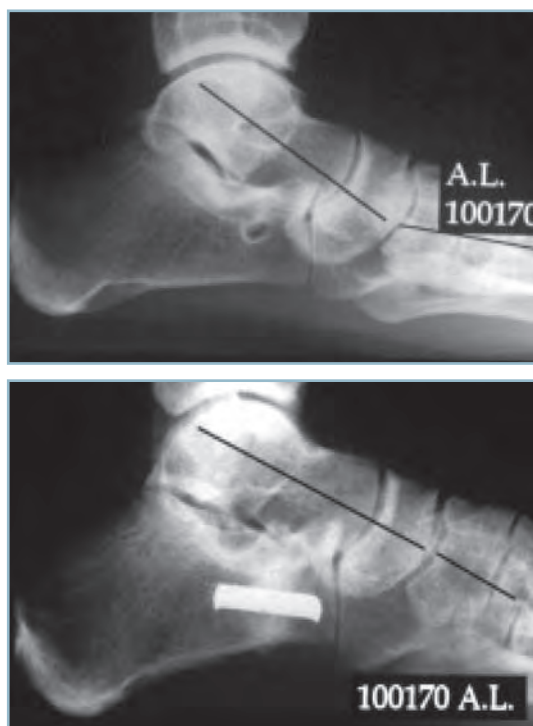

**17.8** Ostéotomie d'Evans : premiers signes de surcharge de l'articulation calcanéocuboïdienne.

Selon notre expérience, et ce qui est rapporté par la littérature, les pics de pression articulaire étudiés n'ont pas montré d'augmentation significative lors de la mise en charge comparativement à l'état préopératoire avec un patient présentant un pied en pronation avec abduction de l'avant-pied (une situation dans laquelle la pression de mise en charge de la calcanéocuboïdienne est déjà anormale). Nous pensons donc qu'il n'est pas justifié de craindre ces augmentations de pression. Rappelons également, que l'arthrodèse de la calcanéocuboïdienne a également été proposée, mais elle se greève d'un important risque de pseudarthrose [2].

Selon notre expérience et celle rapportée dans la littérature, l'allongement de la colonne latérale améliore l'architecture de l'arche médiale (*figure 17.9*). Cependant, le mécanisme n'est pas encore clair. Selon Evans, cela peut dépendre de la tension du fascia plantaire, mais des expériences réalisées plus tard démontrent que l'ostéotomie a plutôt tendance à diminuer la tension du fascia plutôt que de l'augmenter [6, 39]. Une autre théorie, qui n'est pas encore démontrée, pose l'augmentation de la tension du long fibulaire comme responsable de l'augmentation de la flexion plantaire du 1<sup>er</sup> métatarsien. Quoi qu'il en soit, il n'y a aucun doute que l'ostéotomie d'Evans entraîne une augmentation de la hauteur de l'arche médiale, mais il ne faut pas surestimer son effet et ne pas négliger la nécessité de gestes associés afin de corriger l'arche médiale, d'autant plus que l'effet à long terme de l'ostéotomie d'Evans n'a pas été démontré. La mise en tension et donc la force plus importante du long fibulaire ne reste qu'une hypothèse. Nous recommandons donc d'associer une chirurgie correctrice de l'avant-pied avec cette procédure.

Pour conclure, il est important de parler des possibles complications de cette ostéotomie. Les problèmes d'intégration et l'éventuelle résorption partielle ou totale de la greffe sont bien connus ; elles nécessitent la prolongation de la période d'immobilisation. Les patients se plaignent fréquemment de douleurs et de raideurs au niveau du pied après allongement de la colonne

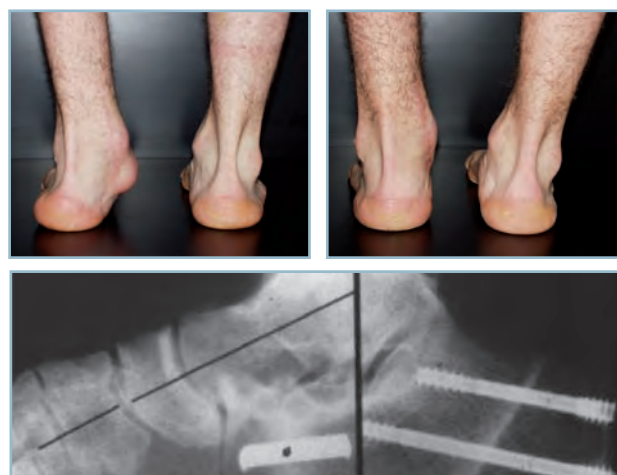

**17.9** Ostéotomie d'Evans : vue radiologique de profil, normalisation de l'alignement de l'arche médiale (4 ans postopératoire).

latérale (jusqu'à 30 % des patients dans une étude). L'endroit douloureux correspond à la face latérale du pied qui peut être associée à une supination rigide de l'avant-pied nécessitant un traitement chirurgical ultérieur (allant parfois jusqu'à l'ostéotomie de dérotation du tarse).

Notre opinion concernant l'ostéotomie d'allongement de la colonne latérale est qu'il s'agit d'une technique qui a un grand potentiel de correction mais qui doit être utilisée avec parcimonie pour des cas bien précis, car la technique est loin d'être simple, nécessite une parfaite compliance du patient et est sujette à un taux important de complications et parfois de troubles à long terme.

Chez les patients présentant une pronation sous-talienne anormale, qui se manifeste cliniquement avec une abduction importante de l'avant-pied et un valgus calcanéen flagrant (déformation donc des plans coronal et axial), il est possible de combiner les deux techniques précédemment décrites (ostéotomie de médialisation de la tubérosité calcanéenne avec allongement de la colonne latérale [25, 26, 35]). Ici aussi, les cas doivent être minutieusement choisis, les patients présentant des lésions dégénératives de la sous-talienne et du Chopart représentent une contre-indication. Le patient idéal est celui qui présente une insuffisance du tendon tibial postérieur de grade II chez qui l'on peut combiner un allongement du tendon d'Achille et un transfert du fléchisseur commun des orteils sur le tendon tibial postérieur. Les résultats semblent bons à moyen terme si l'on tient compte de la correction, de la stabilité et de la diminution des plaintes. Les risques de pseudarthrose ou de résorption du greffon sont similaires à ceux de la technique isolée d'Evans. Par contre, le risque d'arthrose secondaire à une augmentation de pression dans l'articulation calcanéocuboïdienne semble être diminué probablement à la suite d'un effet de décompression secondaire à l'ostéotomie de médialisation (figure 17.10).



**17.10** Double ostéotomie du calcaneus (médialisation + ostéotomie d'Evans) pour corriger à la fois un valgus du calcaneus et une abduction du pied. Pré- et postopératoire, vue clinique. Radiographie de profil, un an après la chirurgie.

## Ostéotomie calcanéenne dans le traitement du syndrome supinateur

### Généralités

Contrairement au syndrome pronateur, où il y a un élément d'instabilité important et de laxité articulaire, le syndrome supinateur est caractérisé par une déformation beaucoup plus raide. Le varus calcanéen est un élément de la déformation et le but de l'ostéotomie calcanéenne est de corriger l'alignement du calcaneus en modifiant le varus morphologique qu'on retrouve cliniquement et qui peut être estimé lors de la mise en charge bipodale. Il est important de retenir que l'ostéotomie calcanéenne, peu importe la technique, n'apporte aucune correction sur la déformation du médio-pied ou de l'avant-pied. Ces déformations ont besoin de procédures chirurgicales supplémentaires. L'efficacité de l'ostéotomie calcanéenne dans la correction du varus calcanéen est connue de tous depuis plusieurs années. La déformation morphologique peut dominer dans l'un ou l'autre plan. On retrouve un varus cliniquement dans un pied où la rotation calcanéenne prédomine, c'est-à-dire que la déformation qu'on trouve essentiellement au niveau du plan axial, parfois associée à un équin, est combinée à des déformations de torsion qui peuvent être plus ou moins importantes. On retrouve plus fréquemment un vrai varus calcanéen surtout dans les pieds creux neurologiques. La déformation est essentiellement dans le plan coronal.

La différence clinique entre les deux n'est pas toujours aisée. En cas de doute, on se rapporte à une radiographie permettant de voir la projection axiale du calcaneus. Le choix de l'ostéotomie est fonction de l'endroit où prédomine la déformation afin de retrouver une morphologie de l'arrière-pied qui se rapproche de la normale.

### Ostéotomie linéaire de Dwyer

En 1954, Dwyer [7, 8] propose une ostéotomie linéaire permettant d'effectuer une rotation latérale de la grande tubérosité du calcaneus pour les pieds creux. Au début, l'ostéotomie était réservée

aux pieds adultes et par la suite, elle a été pratiquée chez les enfants dès l'âge de 3 ans, âge où l'ossification est suffisante pour pouvoir ajouter un greffon. Le trait d'ostéotomie est oblique au niveau de la tubérosité calcanéenne (à 45° par rapport à la surface d'appui), ceci permet la résection d'un coin latéral ou bien l'addition d'un coin médial. Dwyer associe à son ostéotomie un allongement du tendon d'Achille et du fascia plantaire, ce qui lui apporte d'excellents résultats. Au fil des années, l'indication et l'efficacité de cette ostéotomie restent inchangées. Récemment, on a confirmé l'efficacité et la durabilité de cette ostéotomie dans la correction du varus. Les avantages de cette ostéotomie sont une technique chirurgicale relativement facile, très modulable permettant de doser l'importance de la résection ou la taille du greffon en coin en fonction de l'importance de la déformation. De plus, c'est une technique qui garde l'intégrité de l'articulation sous-talienne (ce qui était un élément révolutionnaire à l'époque où la chirurgie d'arthrodèse de l'arrière-pied dominait largement). Le retour aux activités est rapide étant donné une consolidation prompte des ostéotomies de la grande tubérosité du calcaneus. Dwyer affirme que cette ostéotomie est capable d'une correction « dynamique » de la déformation. La mise en charge et la marche sur un pied plantigrade diminuent progressivement le varus et l'équin de l'avant-pied tout comme la subluxation médiale de la talonaviculaire dans le cas d'une d'abduction de l'avant-pied. C'est pour cette raison qu'il propose cette technique chirurgicale chez les très jeunes patients.

Cette théorie a néanmoins été controversée par plusieurs études et les meilleures indications pour la correction du pied creux restent les patients qui ont presque fini leur croissance, car la correction reste insuffisante pour le pied immature. Avec l'ostéotomie oblique, la correction se fait par introduction d'un greffon en forme de coin sur le versant médial, ou plus fréquemment en effectuant une ostéotomie de fermeture latéralement. En d'autre mot, cette ostéotomie s'accompagne soit d'un allongement de la colonne médiale, soit d'un raccourcissement de la colonne latérale en plus de la correction du varus.

Notre opinion est que l'indication principale de l'ostéotomie de Dwyer doit être réservée dans les cas où la déformation est prin-

cipalement au niveau du plan axial, car son action au niveau du plan coronal est moindre.

## Ostéomie de « Malerba »

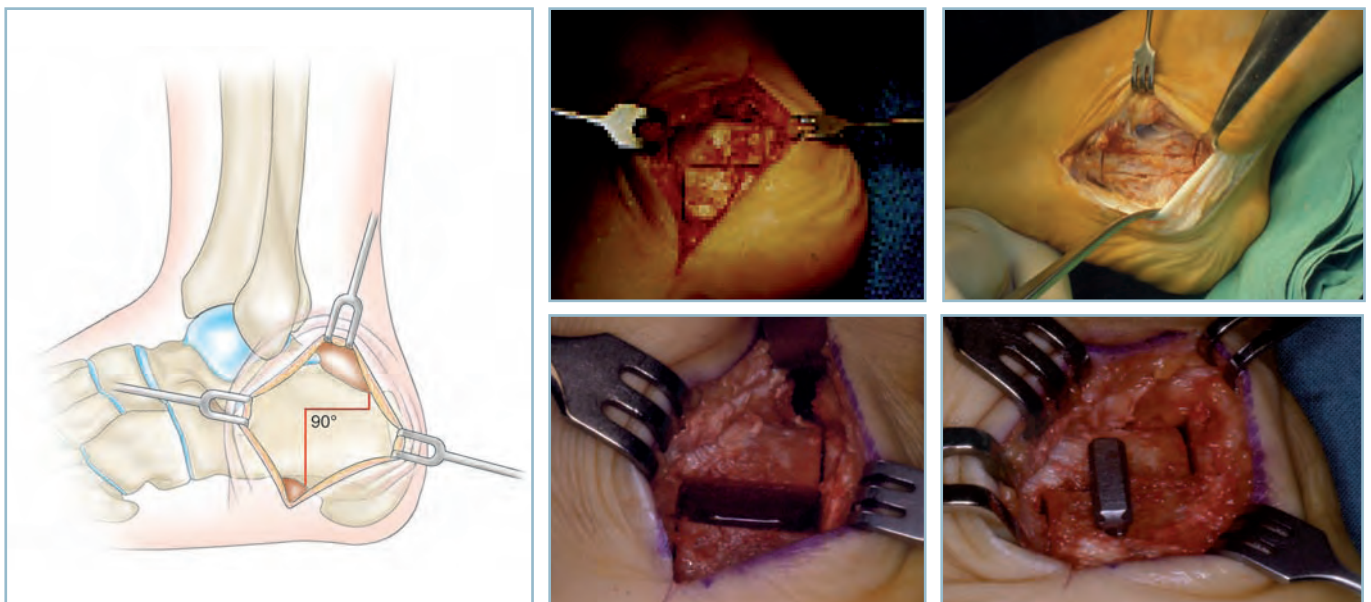
### Généralités

L'ostéotomie présentée en 1997 par Malerba et de Marchi [21] est indiquée dans la correction du varus calcanéen pour lequel la déformation comporte un pied creux classique pour lequel on associe maintenant la catégorie du « syndrome supinateur ». L'ostéotomie décrite est essentiellement réservée au varus calcanéen (déformation dans le plan coronal) et pour des patients présentant une déformation morphologique menant à une supination sous-talienne anormale tant lors de la mise en charge que lors de la marche. Elle est associée à d'autres gestes chirurgicaux pour corriger les déformations du médio-pied et de l'avant-pied. Dans la plupart des pieds creux neurologiques, le varus de l'arrière-pied est prédominant parfois même seul responsable de cette déformation. Nous avons donc la conviction que la résection d'un coin osseux ou l'addition peut être effectuée dans le plan axial afin de permettre une correction de la déformation du plan coronal.

L'ostéotomie est limitée au niveau de la tubérosité, à distance de l'articulation sous-talienne et des nerfs sensitifs. La forme de l'ostéotomie avec ses deux traits horizontaux permet une correction principalement, voire uniquement, dans le plan coronal.

### Technique chirurgicale (figure 17.11)

Le patient est installé en décubitus latéral avec garrot à la racine du membre et genou fléchi à 20°. L'incision latérale curviligne en regard de la partie postérieure de la tubérosité forme un angle de 45° avec la surface plantaire. Il faut éviter toute dissection du tissu sous-cutané. On aborde le périoste pour avoir le jour sur la paroi latérale de la tubérosité. L'ostéotomie est pratiquée à l'aide d'une scie oscillante et terminée à l'ostéotome. Elle est effectuée par trois traits perpendiculaires de longueur similaire, la coupe



#### 17.11 Ostéotomie de Malerba (à 18 mois).

a. Ostéotomie en Z de la tubérosité calcanéenne : représentation schématique de l'ostéotomie.

b. Ostéotomie en Z de la tubérosité calcanéenne. (1) représentation de l'ostéotomie. (2) visualisation de la résection osseuse à réaliser. (3) résection du segment cunéiforme. (4) stabilisation de l'ostéotomie et synthèse avec une agrafe.

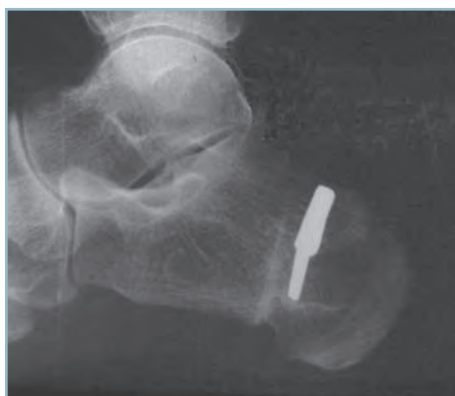a | b1 | b2  
| b3 | b4



transverse est parallèle à la surface d'appui et fait au moins 1,5 cm de long à distance de l'insertion du ligament calcanéofibulaire. La coupe distale et verticale rejoint la corticale plantaire légèrement antérieurement à la tubérosité. La région plantaire est minutieusement protégée avant de pratiquer l'ostéotomie. Le trait vertical proximal rejoint la corticale dorsale de la tubérosité entre l'insertion du tendon d'Achille et la portion postérieure de la facette postérieure. En pratiquant un deuxième trait horizontal convergent avec le premier vers la corticale médiale, on peut retirer un coin osseux de taille suffisante pour corriger le varus calcanéen. L'épaisseur du coin réséqué doit être planifiée au préalable à l'aide du bilan radiographique. La fermeture de l'ostéotomie est aisée. Nous avons l'habitude de stabiliser l'ostéotomie de fermeture par des petites agrafes, mais cela peut être fait par des broches de Kirschner ou des vis dans une direction dorsoplantaire. L'ablation des agrafes se fait uniquement si celles-ci gênent. La consolidation est rapide. Une botte plâtrée est confectionnée pour 15 à 20 jours, mais celle-ci n'est pas absolument nécessaire sauf si d'autres gestes chirurgicaux sont effectués. La mise en charge complète peut être autorisée à partir de la 6<sup>e</sup> semaine postopératoire.

## Discussion

C'est une ostéotomie simple avec un haut potentiel de corrections et un faible taux de complications. La voie d'abord diminue considérablement le risque de lésions neurologiques (lésion du nerf sural). L'absence de structures nobles évite toute dissection des tissus sous-cutanés écartant ainsi les risques de nécrose cutanée. Dans notre expérience, les complications cutanées et neurologiques sont exceptionnelles et sont le résultat d'une mauvaise application de cette technique (figure 17.12). Le potentiel de correction par cette technique est très important et il est donc indispensable d'effectuer une bonne planification pré-opératoire afin d'éviter l'exérèse d'un coin trop large amenant une hypercorrection. La prudence est de rigueur si l'ostéotomie est associée à d'autres gestes chirurgicaux surtout si on essaie de corriger toute hyperflexion du premier métatarsien.



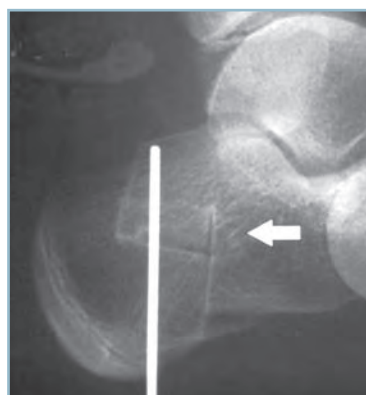
**17.12** Ostéotomie en Z de la tubérosité calcanéenne : radiographie à 18 mois.

Étant donné que l'ostéotomie favorise la pronation de l'arrière-pied, elle augmente les contraintes au niveau de l'arche médiale qui sont difficiles à tolérer en présence d'un 1<sup>er</sup> rayon fixé en flexion plantaire, ce qui est fréquemment observé dans le cadre des pieds creux. Il est donc important de répéter que cette ostéotomie n'est pas un geste unique mais une étape dans le cadre de la correction globale de la déformation.

L'ostéotomie est pratiquée au niveau d'un tissu spongieux de bonne qualité permettant une consolidation rapide, celle-ci étant souvent acquise au 45<sup>e</sup> jour. Nous n'avons jamais observé de cas de pseudarthrose ou de retard de consolidation. L'ostéotomie peut être modifiée pour répondre à des besoins particuliers. Par exemple, par abord médial avec résection d'un coin médial, elle permet une correction du valgus calcanéen. Cela peut être indiqué en cas de syndrome pronateur pour lequel il n'existe pas des procédures plus simples et plus efficaces comme lors des séquelles traumatiques avec déformation calcanéenne, où il n'est pas nécessaire de modifier l'axe du membre inférieur dépendant de l'insertion du tendon d'Achille (ce qui est inévitable dans l'ostéotomie de médialisation de la tubérosité et ses techniques dérivées).

LS Weil Jr propose une variante de cette ostéotomie pour le syndrome pronateur [43]. Par abord latéral, il pratique un trait d'ostéotomie légèrement modifié en décrivant son ostéotomie calcanéenne en Scarf permettant le déplacement médial de la tubérosité, où parfois il insère un coin osseux à la base latérale pour augmenter davantage la correction. À notre avis, cette ostéotomie a un important potentiel correcteur mais un résultat identique peut être obtenu par des procédures plus simples (figure 17.13).

Une ostéotomie en Z est une technique chirurgicale simple avec un risque faible de lésions tendineuses ou des structures nerveuses au niveau de la face latérale, tout en conservant un important potentiel de correction dans le plan coronal. Les indications doivent toutefois être limitées, car cette technique ne propose pas de correction dans le plan sagittal. Le cas idéal est un patient présentant un pied creux avec une morphologie en varus de l'arrière-pied pour laquelle l'ostéotomie en forme de Z de la tubérosité est associée aux gestes complémentaires.



**17.13** Ostéotomie en Z de la tubérosité calcanéenne : exemple d'ostéotomie d'addition d'un coin osseux pour corriger le valgus calcanéen.

## CONCLUSION

En pratique, l'ostéotomie calcanéenne permet une correction dans les plans frontal et sagittal, ayant pour but de corriger soit le varus et le valgus, soit la pronation et la supination par rapport à l'axe de l'articulation sous-talienne. Elle permet également de corriger l'inclinaison du calcanéus ainsi que sa hauteur. La correction est obtenue par une translation ou des ostéotomies d'ouverture ou de fermeture. Cette technique offre donc une multitude de corrections.



## Bibliographie

- [1] Anderson JG, Bohay DR. Lateral column lengthening in adult acquired flatfoot. *Foot and Ankle Surg* 2003 ; 2 : 91-100.
- [2] Anderson RB, Davis WH. Calcaneo-cuboid distraction arthrodesis for the treatment of adult acquired flatfoot. The modified Evans procedure. *Foot Ankle Clin* 1996 ; 1 : 279-94.
- [3] Catanzariti AR, Lee MS, Mendicino RW. Posterior calcaneal displacement osteotomy for adult acquired flatfoot. *J Foot Ankle Surg* 2000 ; 39 : 2-14.
- [4] Chambers EF. An operation for the correction of flexible flatfoot of adolescents. *West J Surg Obstet Gynecol* 1946 ; 57 : 77-86.
- [5] Cracchiolo A III. Evaluation of spring ligament pathology in patients with posterior tibial tendon disfunction, tendon transfer and ligament repair. *Foot Ankle Clin* 1997 ; 2 : 297-307.
- [6] DiNucci KR, Christiansen JC, DiNucci KA. Biomechanical consequences of lateral column lengthening of the calcaneus : part I. long plantar ligament strain. *J Foot Ankle Surg* 2004 ; 43 : 10-5.
- [7] Dwyer FC. Osteotomy of the calcaneum in the treatment of the grossly everted feet with special reference to cerebral palsy. In : 8<sup>e</sup> Congrès international de chirurgie orthopédique ; 1960 ; New York. Bruxelles : Imprimerie Liepens ; 1960, 892 p.
- [8] Dwyer FC. The present status of the problem of pes cavus. *C Orthop* 1975 ; 106 : 254.
- [9] Evans D. Relapsed club foot. *J Bone Joint Surg* 1961 ; 43B : 722-33.
- [10] Fairbank A, Myerson MS, Fortin P et al. The effect of calcaneal osteotomy on contact characteristics of the tibio talar joint. *Foot* 1995 ; 5 : 137-42.
- [11] Fayazi AH, Nguyen HV, Juliano PJ. Intermediate term follow up of calcaneal osteotomy and flexor digitorum longus transfer for treatment of posterior tibial tendon dysfunction. *Foot Ankle Int* 2002 ; 23 : 1107-11.
- [12] Garelli R. L'osteotomia ad effetto dinamico del calcagno nella chirurgia del piede cavo idiopatico. *GIOT* 1986 ; 57-65.
- [13] Gleich A. Beitzagzur operativen plattfussbehandlung. *Arch Klin* 1893 ; C358.
- [14] Guyton GP, Jong C, Kreiger LE, Mann RA. Flexor digitorum longus transfer and medial dislocation calcaneal osteotomy for posterior tibial tendon disfunction : a middle term clinical follow up. *Foot Ankle Int* 2001 ; 22 : 627-36.
- [15] Hinterman B, Valderrano V, Kundert HP. Lengthening of the lateral column and reconstruction of the medial soft tissue for treatment of acquired flatfoot deformity associated with insufficiency of the posterior tibial tendon. *Foot Ankle Int* 1999 ; 20 : 622-9.
- [16] Horton GFA, Myerson MS, Parks BG, Park Y. Effect of calcaneal osteotomy and lateral column lengthening on the plantar fascia. A biomechanical investigation. *Foot Ankle Int* 1998 ; 19 : 370-3.
- [17] Hyer CF, Lee T, Block AJ, VanCourt R. Evaluation of anterior and middle talocalcaneal articular facets and the Evans osteotomy. *J Foot Ankle Surg* 2002 ; 41 : 389-93.
- [18] Keck SW, Kelly PJ. Bursitis of the posterior part of the heel : evaluation of surgical treatment of 18 patients. *J Bone Joint Surg* 1975 ; 47A : 267-73.
- [19] Koutsogiannis E. Treatment of mobile flat foot by displacement osteotomy of the calcaneus. *J Bone Joint Surg* 1971 ; 53B : 96-100.
- [20] Lord JP. Correction of extreme flat foot. Value of osteotomy of os calcis and inward displacement of posterior fragment. *J Am Med Assoc* 1923 ; LXXXI : 1502-6.
- [21] Malerba F, De Marchi F. Calcaneal osteotomies. *Foot Ankle Clin* 2005 Sep ; 10 (3) : 523-40.
- [22] Michelson JD, Mizel M, Jay P et al. Effect of medial displacement calcaneal osteotomy on ankle kinematics in a cadaver model. *Foot Ankle Int* 1998 ; 19 : 132-6.
- [23] Momberger N, Morgan JM, Bachs KN, West JR. Calcaneo-cuboid joint pressure after lateral column lengthening in a cadaver planovalgus deformity model. *Foot Ankle Int* 2000 ; 21 : 730-5.
- [24] Mori F, Piccolomo F, Di Palo M, Gramazio M, Colasuonno R. Le osteotomie di calcagno nel piede cavo. In : *Il piede cavo*. Bologna : Aulo Gaggi Editore ; 1995.
- [25] Mosier-LaClair S, Pomeroy G. The double calcaneal osteotomy and flexor digitorum longus tendon transfer for stage II posterior tibial tendon disfunction. *Tech in Foot & Ankle Surg* 2003 ; 2 : 101-8.
- [26] Mosier-LaClair S, Pomeroy G, Manoli A. Intermediate follow-up on the double osteotomy and tendon transfer procedure for stage II posterior tibial tendon insufficiency. *Foot Ankle Int* 2001 ; 22 : 283-93.
- [27] Myerson MS. Adult acquired flat foot deformity. *J Bone Joint Surg* 1996 ; 78A : 780-92.
- [28] Myerson MS, Corrigan J. Treatment of posterior tibial tendon disfunction with flexor digitorum longus tendon transfer and calcaneal osteotomy. *Orthopaedics* 1996 ; 19 : 383-8.
- [29] Myerson MS, Corrigan J, Thompson F, Schon LC. Tendon transfer combined with calcaneal osteotomy for treatment of posterior tibial tendon insufficiency : a radiological investigation. *Foot Ankle Int* 1995 ; 16 : 712-8.
- [30] Myerson MS, Fortin PT, Cunningham BW. Changes in tibiotalar contact with calcaneal osteotomy. Presented at the 61<sup>st</sup> Annual Meeting of the American Academy of orthopaedic surgeons ; 1994 ; LA : New Orleans.
- [31] Neufeld SK, Myerson MS. Complications of surgical treatments for adult flat foot deformities. *Foot Ankle Clin* 2001 ; 6 : 179-91.
- [32] Niska M, Parks B, Chu I, Myerson M. The contribution of the medial calcaneal osteotomy to the correction of flat foot deformities. *Foot Ankle Int* 2001 ; 22 : 278-82.
- [33] Otis JC, Deland JT, Kenneally SM et al. Medial arch strain after medial displacement calcaneal osteotomy : an in vitro study. *Foot Ankle Int* 1999 ; 20 : 222-6.
- [34] Pisani G. Ostéotomie sous-talamicque par la correction chirurgicale des déformations du calcaneum dans le plan frontal (varus, valgus). *Podologie* 1985 ; 4 : 81-6.
- [35] Pomeroy GP, Pike RH, Beals TC et al. Current concept review : acquired flat foot in adults due to disfunction of the posterior tibial tendon insufficiency. *J Bone Joint Surg* 1999 ; 81 : 1173-82.
- [36] Raines RA, Brage ME. Evans osteotomy in the adult foot : an anatomic study of structures at risk. *Foot Ankle Int* 1998 ; 19 : 743-7.
- [37] Reinherz RP, Pupp GR. Biplane calcaneal osteotomy for severe pes cavovarus deformity. *J Am Podiatry Assoc* 1980 ; 70 : 26-9.
- [38] Resnick RB, Jahss MH, Choueka J et al. Deltoid ligament forces after tibialis posterior tendon rupture : effect of triple arthrodesis and calcaneal displacement osteotomies. *Foot Ankle Int* 1995 ; 16 : 14-20.
- [39] Sangeorzan BJ, Mosca V, Hansen ST. Effect of calcaneal lengthening on relationships among the hindfoot, midfoot and forefoot. *Foot Ankle Int* 1993 ; 14 : 136-41.
- [40] Schon LC, Bell W. Tips and pearls : crushplasty of the calcaneus. *Tech Orthop* 1996 ; 11 : 222-3.
- [41] Selacovich W. Medial arch support by operation : sustentaculum tali procedure. *Orthop Clin North Am* 1973 ; 117-44.
- [42] Thordarson DB, Hedman T, Lundquist D et al. Effect of calcaneal osteotomy and plantar fasciotomy on arch configuration in a flat foot model. *Foot Ankle Int* 1998 ; 19 : 374-8.
- [43] Weil LS Jr, Roukis TS. The calcaneal scarf osteotomy : operative technique. *J Foot Ankle Surg* 2001 ; 40 : 178-82.
- [44] Weinraub GM, Daulat R. The Evans osteotomy. Technique and fixation with cortical bone pin. *J Foot Ankle Surg* 2001 ; 40 : 54-7.

## CHAPITRE 18

# Arthrodèses partielles du couple de torsion : sous-talienne, talonaviculaire, calcanéocuboïdienne

J.-A. COLOMBIER

Greffe osseuse .....	280	Arthrodèse calcanéocuboïdienne .....	286
Arthrodèse sous-talienne .....	280	Conclusion.....	287
Arthrodèse talonaviculaire .....	283		

**P**endant de nombreuses années, la décision de réaliser une arthrodèse au niveau de l'une des articulations du couple de torsion a conduit à la réalisation d'une double arthrodèse fusionnant la sous-talienne et la médiotarsienne, nommée « triple arthrodèse » pour les Anglo-Saxons. Aujourd'hui, il est préférable, autant que faire se peut, de limiter l'arthrodèse au niveau des interlignes directement concernés par la déformation ou par le processus dégénératif. La conservation au niveau des autres articulations du couple de torsion d'un certain degré de liberté permet la réalisation du programme locomoteur de l'arrière-pied :

- adaptabilité ;
- amortissement ;
- propulsion.

Cette évolution dans les idées a été favorisée par différents facteurs :

- plus grande fréquence des indications sur pathologie dégénérative mécanique ou inflammatoire par rapport à celles qui visent à corriger de grandes déformations du pied. Ces dernières nécessitent d'importantes résections articulaires modifiant les rapports entre les interlignes du couple de torsion et nécessitent de ce fait une reconstruction globale de l'arrière-pied avec une fusion des autres articulations ;
- prise en charge plus précoce de ces atteintes dégénératives, avant que l'ensemble des autres interlignes ne soit atteint ;
- utilisation systématique de greffons corticospongieux permettant de rétablir la hauteur des différentes articulations après la résection osseuse, affectant de ce fait beaucoup moins les autres articulations du couple de torsion [10] ;
- dans le suivi à distance des arthrodèses partielles du couple de torsion, l'observation du devenir des interlignes préservés ne permet pas de mettre en évidence une plus grande fréquence d'atteinte dégénérative secondaire [9].

## GREFFE OSSEUSE

Elle est très fréquemment utilisée dans les arthrodèses partielles de façon à préserver la hauteur et l'espacement des différentes articulations, condition nécessaire à la conservation d'une cinétique articulaire correcte au niveau des interlignes respectés dans le couple de torsion. Dans la plupart des cas, afin d'obtenir une bonne fusion de l'interligne, le comblement est assuré par une autogreffe [3] prélevée sur la crête iliaque soit :

- par un abord au niveau de la fosse iliaque interne ;
- de façon moins invasive à l'aide d'une tréfine ou du matériel de Cloward permettant d'obtenir des greffons corticospongieux.

L'utilisation d'allogreffe est possible avec de bons résultats [12]. Il est parfois nécessaire d'utiliser des substituts osseux complémentaires à de l'os corticospongieux en cas de comblement associé, mais il nous semble peu souhaitable de les employer de façon isolée, car ils sont pourvoyeurs de pseudarthroses.

## ARTHRODÈSE SOUS-TALIENNE

Elle est la plus utilisée des arthrodèses partielles du couple de torsion et donne d'excellents résultats fonctionnels. De toutes les arthrodèses de l'arrière-pied, elle est celle qui permet de recouvrir le plus d'activités une fois consolidée. Elle peut intéresser les facettes articulaires de l'articulation sous-talienne antéromédiale et postérieure ou être limitée à l'articulation sous-talienne postérieure.

### Technique chirurgicale

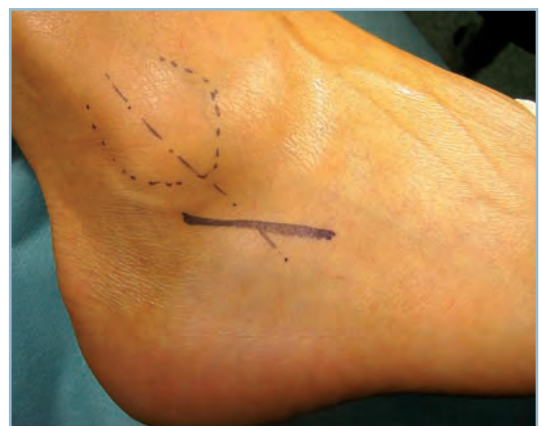#### Installation opératoire

L'opéré est installé en décubitus latéral. L'utilisation d'une table motorisée permet de basculer le patient en décubitus dorsal pour faciliter le prélèvement des greffons au niveau iliaque. L'intervention est effectuée sous garrot pneumatique mis au 1/3 distal de la cuisse ou au niveau de la jambe à la partie distale.

#### Voie d'abord

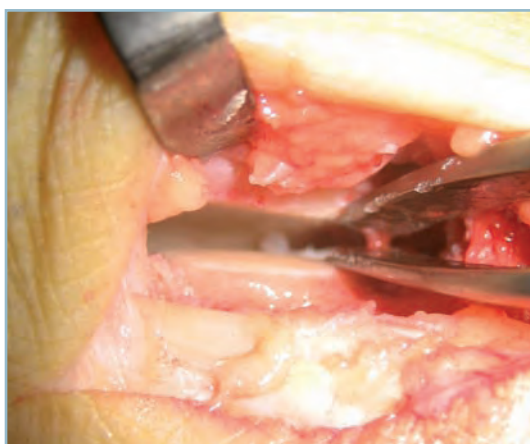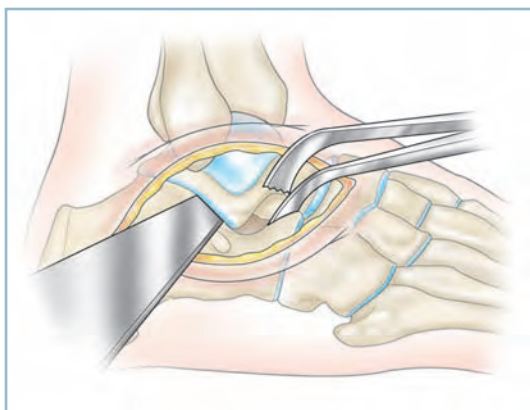
L'incision cutanée est latérale, elle débute 1 cm en dessous de la pointe fibulaire, elle a un trajet horizontal de 2 ou 3 travers de doigts et est dirigée vers la base du 4<sup>e</sup> métatarsien (figure 18.1).

La peau doit être ménagée, car la vascularisation cutanée est fragile à ce niveau. À la partie postérieure de l'incision, il faut respecter et protéger le nerf sural dont la contusion peut être à l'origine de névromes. Le rétinaculum des extenseurs est incisé longitudinalement, le muscle pédieux est légèrement décollé au niveau de son insertion permettant la visualisation de l'orifice latéral du sinus tarsien. Un release complet du sinus est effectué au bistouri en réséquant les ligaments interosseux. La capsule latérale de l'articulation sous-talienne est excisée permettant l'introduction



18.1 Position de l'incision.

d'un écarteur de Méary donnant une bonne visualisation de la totalité de l'articulation (*figure 18.2*).



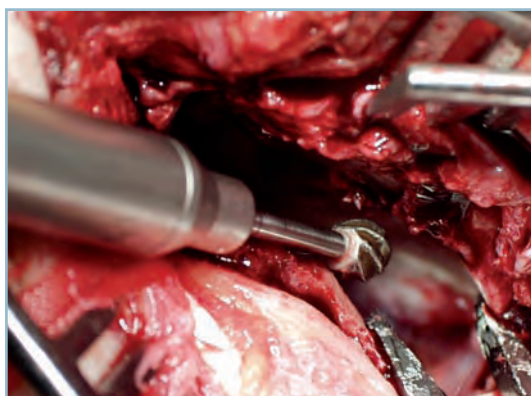**18.2** Exposition de l'articulation.

a. Abord de l'articulation sous-talienne.

b. Vue peropératoire de l'exposition articulaire.

### Avivement des surfaces articulaires

Il peut être exécuté à l'ostéotome en débutant par la partie postérieure de l'articulation. Le cartilage doit être enlevé et l'os sous-chondral avivé. Cet avivement est réalisé facilement grâce à une fraise motorisée, la vitesse de rotation doit être contrôlée et le couple doit être suffisant, l'utilisation d'une irrigation est souhaitable pour ne pas brûler l'os et compromettre les chances de consolidation (*figure 18.3*). L'écarteur est ensuite déplacé, permet-

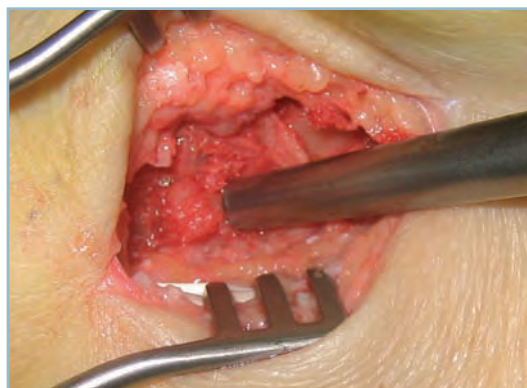


**18.3** Avivement motorisé.

tant de décortiquer les parois du sinus tarsien. Si nécessaire, l'articulation sous-talienne antérieure est alors visualisée et à son tour avivée. Il est possible de limiter au niveau de la sous-talienne postérieure l'avivement au niveau des 3/4 antérieurs de la surface articulaire protégeant ainsi les structures postérieures, capsule et tendon du tibial postérieur [5].

### Mise en place des greffons

Les greffons corticospongieux sont introduits en commençant par l'articulation sous-talienne postérieure sans trop les tasser pour ne pas les chasser au niveau du carrefour postérieur. Le sinus tarsien est comblé (*figure 18.4*).



**18.4** Impaction des greffons dans le sinus tarsien.

### Positionnement

Il est réalisé en maintenant la cheville à 90° et en empaumant le talon. Le calcaneus doit être mis en valgus modéré de 5 à 7° pour éviter un conflit latéral douloureux avec la malléole fibulaire (*figure 18.9*). Dans les pieds plats synostosiques ou acquis, le calcaneus doit être repositionné sous le talus. Il est important de veiller à ne pas laisser un varus résiduel qui entraîne un verrouillage du médio-pied. La rotation du pied doit être contrôlée, l'axe de la jambe doit passer dans le premier espace intermétatarsien. Une broche temporaire permet de maintenir ce positionnement.

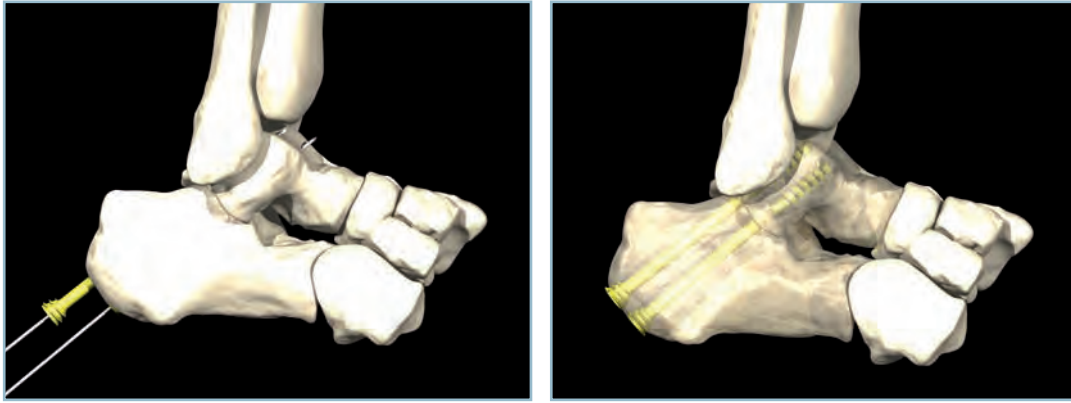
### Fixation

De nombreuses techniques ont été utilisées avec succès. Pour notre part, nous préconisons une fixation par deux vis parallèles introduites depuis le talon et dirigées de bas en haut et d'arrière en avant, autorisant un vissage en compression. L'ostéosynthèse est réalisée sous amplificateur de brillance, deux broches filetées sont mises en place. Elles servent de guide pour réaliser le forage et la préparation de la corticale postérieure à la fraise. Des vis diamètre 7 canulées sont alors introduites en percutané, elles sont autotaraudantes et permettent un vissage en compression (*figure 18.5*).

### Fermeture et soins postopératoires

Les différents plans sont reconstitués, la fermeture de la peau est soignée sur drain aspiratif. Un pansement modérément compressif est laissé en place 48 heures, le drain est enlevé. Une botte plâtrée est confectionnée pour 45 jours avec une fenêtre





**18.5** Modélisation de la synthèse vis canulées.

a. Stabilisation articulaire par broches.

b. Ostéosynthèse par vis canulées.

a | b

permettant la surveillance des pansements. La décharge est maintenue 6 semaines, puis la marche est reprise avec autorisation d'appui progressive. La rééducation est mise en route.

### Variantes techniques

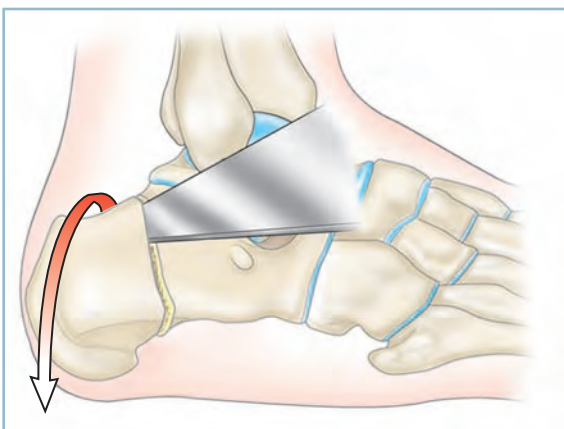
D'autres voies d'abord peuvent être utilisées, elles n'entraînent pas de changement, ni dans le principe ni dans l'ostéosynthèse :

- abord médial, en particulier pour les synostoses talocalcaneennes car elles autorisent la résection du pont synostosique permettant de mobiliser le calcaneus sous le talus avant le positionnement de la dèse ;

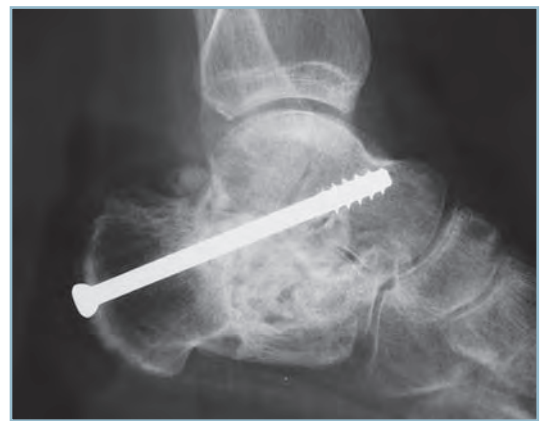- abord postérieur selon la technique de Gallie, réalisée en décubitus ventral [6]. L'incision est réalisée au niveau du bord latéral du tendon d'Achille, la capsule articulaire incisée. Une ostéotomie et la résection du tubercule postéro-latéral du talus sont parfois nécessaires pour offrir un bon jour sur l'articulation sous-talienne postérieure ;

- association à une ostéotomie de la grosse tubérosité type Danis (figures 18.6 et 18.7) permettant d'abaisser la grosse tubérosité calcaneenne et de la translater pour réduire un cal vicieux calcaneen [4].

L'arthrodèse extra-articulaire, type Grice, peut aussi être rapprochée de l'arthrodèse isolée, les greffons corticospongieux sont ici introduits dans le sinus tarsien après son avivement. Il n'est pas réalisé d'ostéosynthèse mais une immobilisation plâtrée de 10 à 12 semaines.



**18.6** Ostéotomie de Danis.



**18.7** Arthrodèse sous-talienne et ostéotomie.

Les techniques sous-arthroscopies nécessitent une ou deux voies d'abord afin d'aviver l'articulation avant fixation par une ou deux vis introduites depuis le talon. Elles sont réalisables quand il existe un interligne visible radiologiquement et surtout lorsque la destruction articulaire reste axée.

## Conséquences, indications, contre-indications

### Conséquences

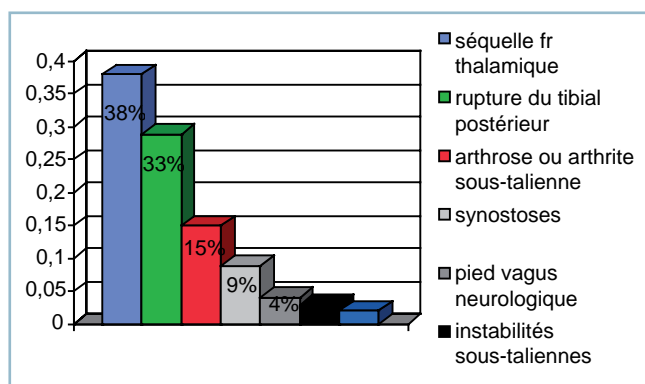
De nombreuses études sur cadavre ou *in vivo* précisent le retentissement de l'arthrodèse sous-talienne isolée au niveau des autres articulations. Elles sont relativement superposables. Nous retenons ici le retentissement moyen calculé sur les différentes données recueillies dans la littérature [2, 7, 11] :

- diminution d'amplitude au niveau de la talonaviculaire : 26 % ;
- calcanéocuboïdienne : 56 % ;
- tibiotarsienne : perte de 13° de l'amplitude globale.

### Indications – contre-indications

Elles sont illustrées à partir d'une série personnelle de 256 arthrodèses isolées (figure 18.8) :

- destructions articulaires : arthrose primitive 2 % ;
- post-traumatiques, fractures thalamiques : 38 % ;



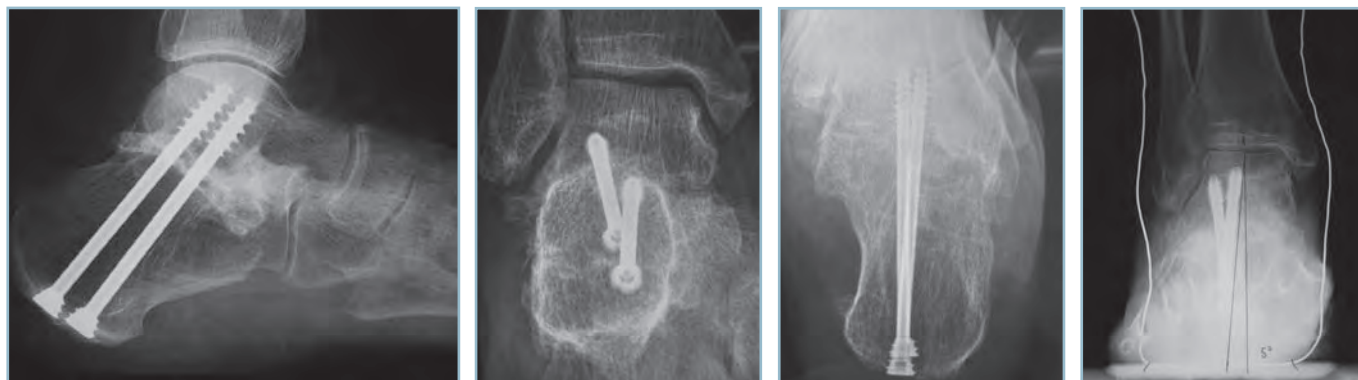18.8 Répartition des indications.

- arthrites inflammatoires : 15 % ;
- instabilités sous-taliennes douloureuses 3 % ;
- pied plat valgus secondaire (pathologie du tibial postérieur) 29 % ;
- atteintes congénitales : synostoses 9 % ;
- pied valgus neurologique 4 %.

Les contre-indications sont rares et concernent essentiellement les problèmes vasculaires, voire la nécrose osseuse qui compromet gravement les chances de consolidation de l'arthrodèse. Dans ce même esprit, le tabagisme chronique doit être pris en compte dans les indications [8] (figure 18.9).

## ARTHRODÈSE TALONAVICULAIRE

L'atteinte de l'articulation talonavulaire est fréquente. Elle est responsable de désordres importants avec une chute de la tête du talus en raison de la faillite concomitante du *spring ligament* ou ligament calcanéonavulaire. Véritable clé de voûte du médiopied, sa fusion joue un rôle déterminant dans la stabilisation du couple de torsion. Elle nécessite encore plus que les autres fusions un positionnement soigneux sous peine de laisser persister des déformations irréductibles. La première a été décrite par Ogston en 1884, puis elles ont été évaluées expérimentalement par Steinhauser.



18.9 Illustration radiologique du type d'ostéosynthèse.

- Vue radiographique de profil, fusion sous-talienne.
- Vue radiographique de face confirmant le bon positionnement de l'ostéosynthèse.
- Vue radiographique rétrotibiale, fusion de l'articulation sous-talienne.
- Vue radiographique en charge selon Méary, évaluation de la position de l'arrière-pied.

## Technique chirurgicale

### Installation opératoire

L'opéré est installé en décubitus dorsal. L'intervention est effectuée sous garrot pneumatique mis au 1/3 distal de la cuisse ou au niveau de la jambe à la partie distale.

### Voie d'abord

L'incision cutanée est médiale (figure 18.10) ou médiadorsale (figure 18.12) et, dès lors, se prolonge longitudinalement dans l'axe du pied étendue depuis la tibiotaliennne jusqu'au niveau du cunéiforme médial. L'incision arciforme dans le sens des dermatoglyphes autorise un meilleur résultat cosmétologique, mais elle majore le risque de problème de cicatrisation cutanée. Elle doit être strictement positionnée au-dessus de l'interligne articulaire. Après incision du ligament frondiforme et de la capsule articulaire, l'introduction d'une rugine permet de faire bailler l'interligne, offrant une bonne visualisation de la tête du talus. En inversant la direction de la concavité de la rugine, on expose la facette articulaire du naviculaire. Une bonne exposition peut aussi être obtenue avec un davier de Méary (figure 18.11).

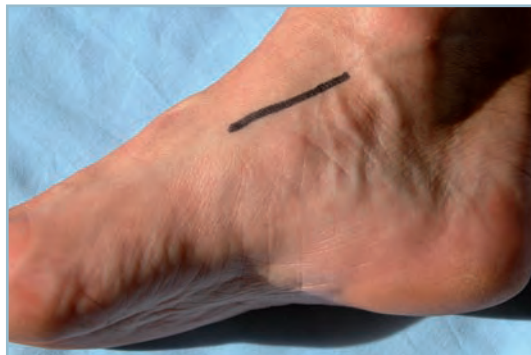### Avivement des surfaces articulaires

C'est un geste difficile, car l'ablation doit se limiter aux surfaces articulaires. En raison de la forme convexe concave de l'articulation, il doit être effectué à l'ostéotome en débutant par la partie latérale de l'articulation, poursuivi jusqu'au tubercule médial du naviculaire. Là encore, cet avivement peut être réalisé plus facilement grâce à une fraise motorisée, la vitesse de rotation doit être contrôlée et le couple doit être suffisant, l'utilisation d'une irrigation est souhaitable pour ne pas brûler l'os et compromettre les chances de consolidation (figure 18.12a, b, c).

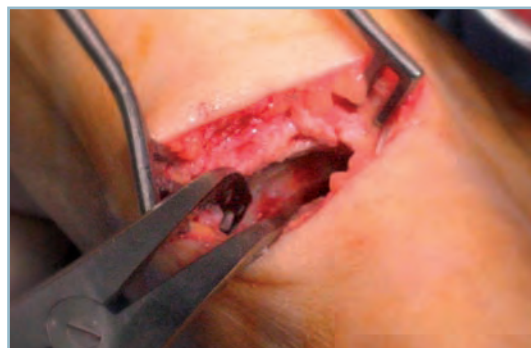### Mise en place des greffons

Les greffons corticospongieux sont introduits au niveau de l'interligne avivé. Leur usage est systématique en cas de fusion isolée. Un greffon cortical peut être positionné à cheval sur l'interligne à la partie moyenne [13] (figure 18.12d).

a | b | c | d



18.10 Incision médiale.



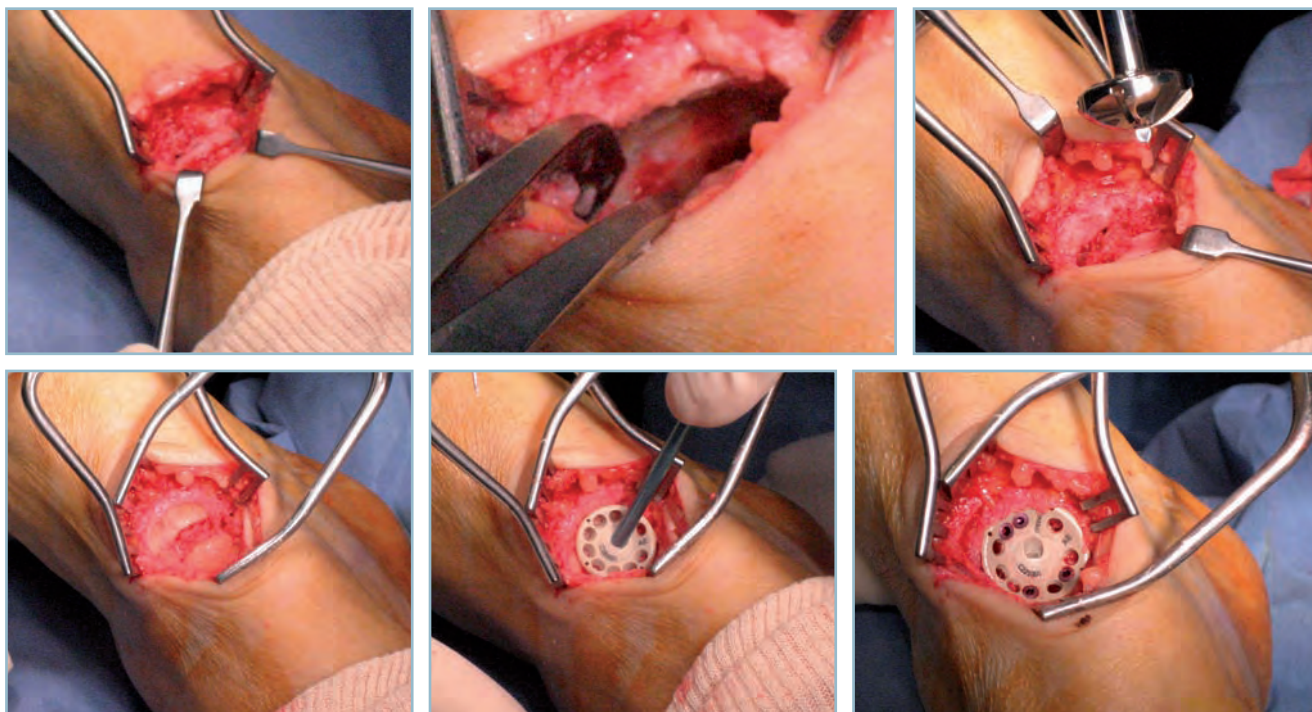
18.11 Exposition de l'articulation par une incision arciforme.

## Positionnement

Il est réalisé en maintenant la cheville à 90°. Si elle existe, la subluxation de la tête talienne se doit d'être réduite en premier. L'arrière-pied doit être positionné en léger valgus et l'avant-pied en position neutre que ce soit en abduction-adduction ou en pronosupination. Une broche temporaire permet de maintenir ce positionnement. Il doit être parfaitement contrôlé, car il n'y a pas de possibilité d'adaptation secondaire, un positionnement vicieux nécessite soit une reprise très difficile de la dèse, soit une ostéotomie à distance pour corriger les effets néfastes en particulier au niveau de l'avant-pied (figure 18.12e).

## Fixation

Tous les modes de fixations ont été employés (agrafes, vis) (figures 18.12, 18.13 et 18.14). La critique essentielle faite à cette intervention réside dans la présence d'un taux de pseudarthrose élevé (entre 10 et 28 %) qui constitue pour certains une limite à son usage. Nous utilisons depuis de nombreuses années une fixation monobloc grâce à une cupule en Peek®, la solidarisation des vis à l'implant permet une action synergique offrant une meilleure résistance aux contraintes d'arrachement, de cisaillement ou d'enfoncement. La plaque est mise en place après creusement à la fraise et le vissage s'effectue en compression (figures 18.13 et 18.15).

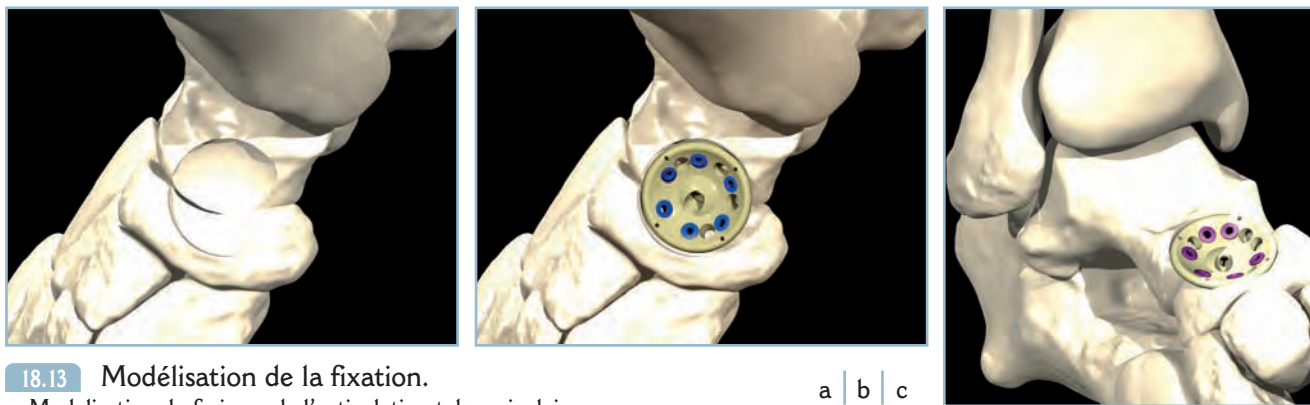


18.12 Chronologie de la technique.

- a. Exposition, voie médio-dorsale.
- b. Avivement.
- c. Fraisage.
- d. Mise en place des greffons.
- e. Pose de l'implant.
- f. Fixation.

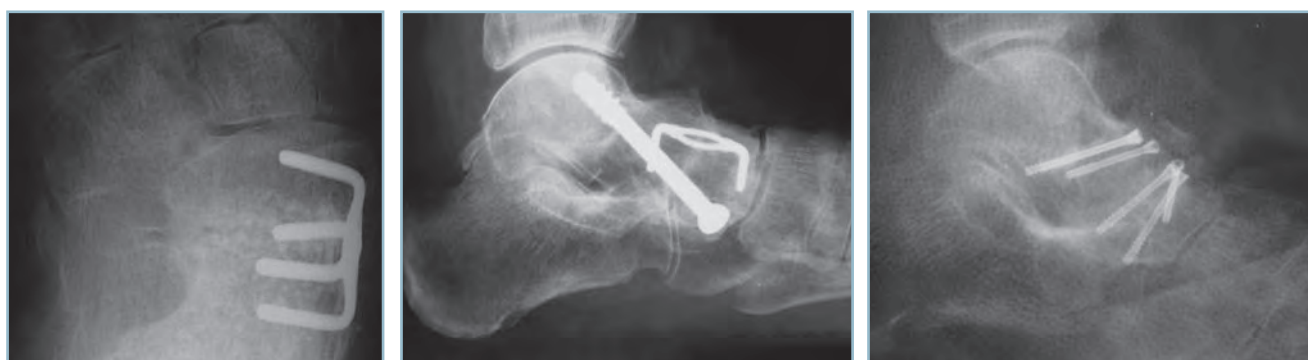a	b	c
d	e	f





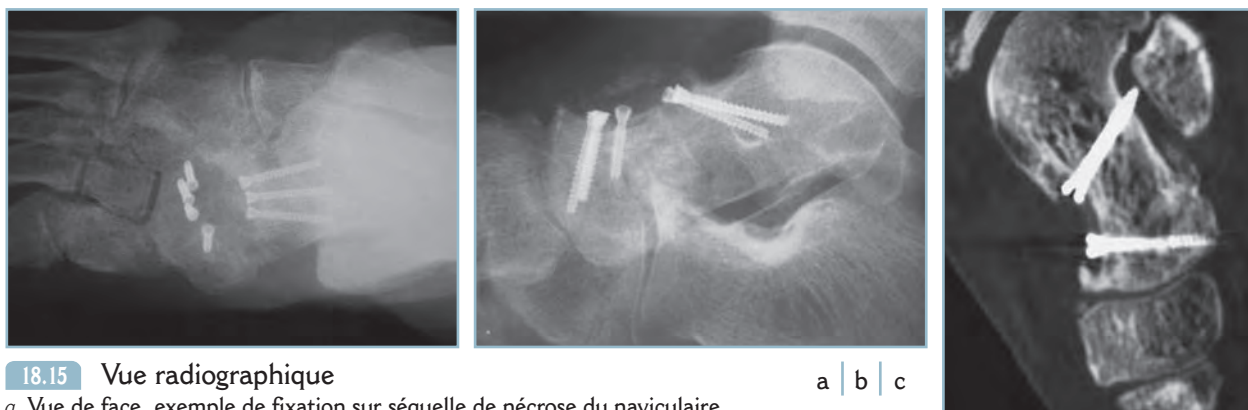
**18.13** Modélisation de la fixation.

- a. Modélisation du fraisage de l'articulation talonavulaire.  
 b. Ostéosynthèse en place.  
 c. Illustration en vue 3D en incidence oblique.



**18.14** Vue radiographique : exemples de fixation.

- a. Vue de face, stabilisation par agrafe.  
 b. Vue de profil, stabilisation par vissage et agrafe.  
 c. Vue de profil, ostéosynthèse par plaque en Peek® et vissage.



**18.15** Vue radiographique

- a. Vue de face, exemple de fixation sur séquelle de nécrose du naviculaire.  
 b. Vue de profil, greffon intercalaire.  
 c. Confirmation de la fusion au CT scanner, reconstruction sagittale.

## Fermeture et soins postopératoires

Les différents plans sont reconstitués, la fermeture de la peau est soignée sur drain aspiratif. Un pansement modérément compressif est laissé en place 48 heures, le drain est enlevé. Une botte

plâtrée est confectionnée pour 45 jours avec une fenêtre permettant la surveillance des pansements. La décharge est maintenue 6 semaines, puis la marche est reprise avec autorisation d'appui progressive avec une orthèse plantaire comportant un soutien de voûte médial.



## Conséquences, indications, contre-indications

### Conséquences

L'arthrodèse augmente les contraintes de la sous-talienne et réduit de 60 % son amplitude. La calcanéocuboïdienne est neutralisée en dehors des cas d'instabilité. La dorsiflexion de la cheville est diminuée de 10 à 15°. En dehors de la préservation des capacités d'amortissement lors des mouvements de pronosupination dans la sous-talienne, son retentissement fonctionnel est sensiblement équivalent à celui d'une double arthrodèse [1].

### Indications – contre-indications

Les indications de l'arthrodèse talonaviculaire isolée sont nombreuses et rentrent parfois en concurrence avec la double arthrodèse (cf. *chapitre 19*) :

- instabilité talonaviculaire et atteintes du tibial postérieur ;
  - arthrose primitive ;
  - rhumatismes inflammatoires avec en premier lieu la polyarthrite rhumatoïde ;
  - séquelles post-traumatiques (fractures ou luxations du médio-pied) ;
  - nécrose partielle du naviculaire (*figure 18.15*).
- Les contre-indications sont rares.

## ARTHRODÈSE CALCANÉOCUBOÏDIENNE

Bien que souvent utilisée en complément d'une des arthrodèses précédentes, son usage de façon isolée est important à connaître, car c'est la plus facile à réaliser de toutes ces arthrodèses.

## Technique chirurgicale

### Installation opératoire

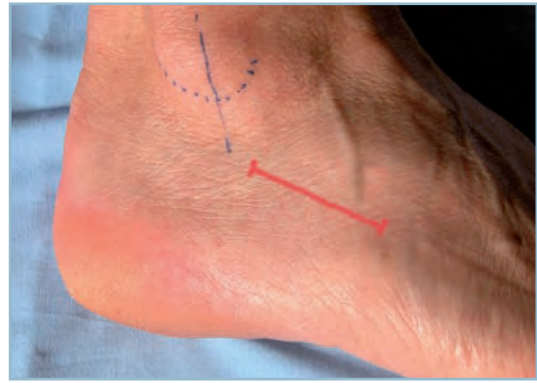L'opéré est installé en décubitus dorsal ou latéral. L'intervention est effectuée sous garrot pneumatique mis au 1/3 distal de la cuisse ou au niveau de la jambe à la partie distale.

### Voie d'abord

L'incision cutanée est latérale, située en avant du sinus tarsien au-dessus du relief du court fibulaire (*figure 18.16*). L'articulation est alors facilement identifiée et abordée après incision de la capsule articulaire.

### Avivement des surfaces articulaires

Elle est facile et peut être réalisée à l'ostéotome au niveau des différentes facettes articulaires ou à la scie oscillante, minimisant alors la résection osseuse.



18.16 Position de l'incision.

### Utilisation de greffons

Ils ne sont pas nécessaires dans la plupart des cas. Leur utilisation est limitée aux indications nécessitant un allongement de l'arche latérale (effet Evans). Un greffon corticospongieux d'environ 8 à 10 mm est alors introduit dans l'interligne avivé.

### Positionnement

La position de l'arrière-pied doit être maintenue à 5° de valgus, la cheville en position neutre. L'important est de veiller à aligner le bord latéral du cuboïde et la petite apophyse du calcaneus en s'assurant de ne pas introduire de subluxation supérieure ou inférieure en particulier dans les arthrodèses avec effet d'allongement.

### Fixation

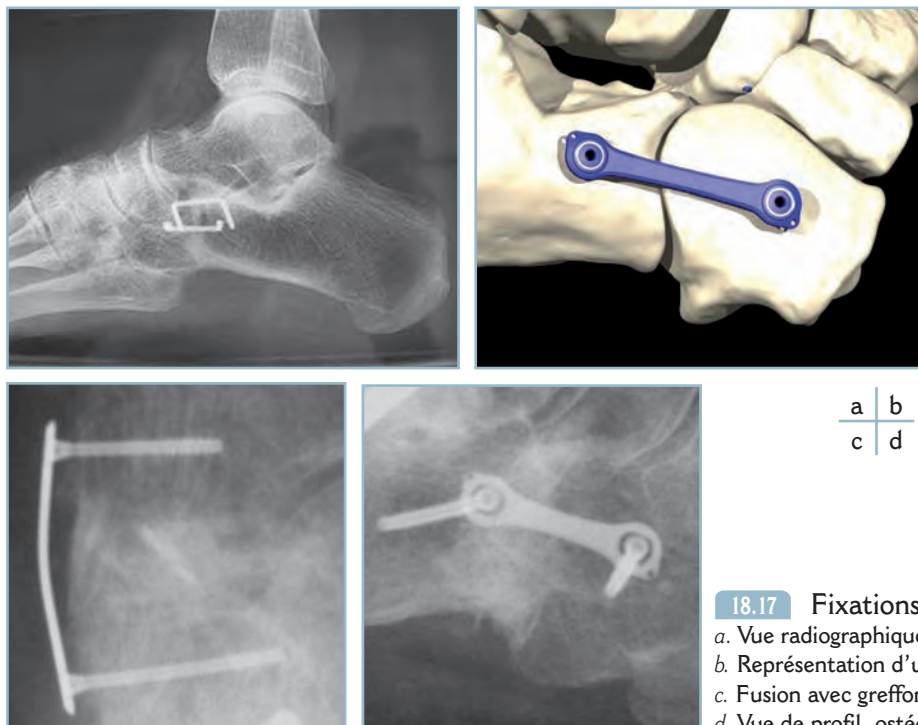
Elle peut être réalisée avec une agrafe ou une plaque (*figure 18.17*). Nous utilisons une miniplaque verrouillée. Dans le cas où un effet d'allongement est introduit dans l'arthrodèse, il peut être nécessaire de mettre 2 vis distales pour éviter tout effet de rotation et neutraliser le cisaillement.

Les différents plans sont reconstitués, la fermeture de la peau est soignée sur drain aspiratif. Un pansement modérément compressif est laissé en place 48 heures, le drain est enlevé. Une botte plâtrée est confectionnée pour 30 jours avec une fenêtre permettant la surveillance des pansements. La décharge est maintenue 30 jours, puis la marche est reprise avec autorisation d'appui progressive.

## Conséquences, indications, contre-indications

### Conséquences

Elle augmente les contraintes de la sous-talienne mais réduit peu son amplitude (15 à 35 %). Elle diminue l'amplitude de la talonaviculaire de 72 % et supprime les mouvements transversaux dans l'interligne de Chopart.



a	b
c	d

### 18.17 Fixations d'arthrodèse calcanéocuboïdienne.

- a. Vue radiographique, arthrodèse par deux agrafes et fusion.  
 b. Représentation d'une ostéosynthèse en peek® et vissage.  
 c. Fusion avec greffon intercalaire, radiographie centrée de face.  
 d. Vue de profil, ostéosynthèse en plaque en peek®.

## Indications

On retient principalement les indications suivantes :

- atteintes isolées dégénératives de la calcanéocuboïdienne.
- séquelles de fractures du calcaneus ;
- pied plat secondaire (lésions du tibia postérieur) avec allongement de la colonne latérale.

Elle permet une stabilisation efficace du couple de torsion par une intervention *a minima* intéressante sur certains terrains. Elle peut être associée à une arthrodèse talonaviculaire pour le blocage de l'interligne de Chopart, elle doit alors être réalisée en premier.

## CONCLUSION

Les arthrodèses partielles du couple de torsion occupent une place importante en chirurgie du pied, mais elles reportent les contraintes sur les articulations voisines qu'il convient de bien évaluer au préalable. Elles ne se conçoivent que sur des pieds souples dans lesquels la mobilité des autres articulations est conservée. Le concept d'« arthrodèse sous-talienne égale double arthrodèse » n'est plus valide. Une arthrodèse isolée doit être préférée chaque fois que cela est possible. Dans cette même volonté de rester le moins invasif possible, elles doivent être considérées comme des procédés de récupération et être seulement employées après que les autres modalités de traitement ont été épuisées.

Une arthrodèse isolée de tel ou tel interligne ne règle que le problème de l'interligne concerné. Son action sur les troubles sta-

tiques associés reste souvent limitée et, de ce fait, il est souhaitable d'y associer d'autres interventions à type d'ostéotomies, des réparations ou des transferts tendineux pour traiter le problème dans sa globalité.

## Bibliographie

- [1] Asencio G *et al.* Stabilisation of the hind foot by talonavicular arthrodesis. Results of 50 cases. *Rev Chir Orthop Reparatrice Appar Mot* 1995 ; 81 (8) : 691-701.
- [2] Astion DJ, Deland JT, Otis JC, Kenneally S. Motion of the hind foot after simulated arthrodesis. *J Bone Joint Surg Am* 1997 Feb ; 79 (2) : 241-6.
- [3] Chahal J *et al.* Factors associated with outcome after subtalar arthrodesis. *J Orthop Trauma* 2006 Sep ; 20 (8) : 555-61.
- [4] Colombier JA, Flurin PH, Tricoire JL, Utheza G. *Cals vicieux du calcaneum. Le pied.* Paris : Masson ; 1991, 41-5.
- [5] Delagoutte JP, Bonnel F. *Le pied pathologie et techniques chirurgicales.* Paris : Masson ; 1989, 388 p.
- [6] Gallie WE. Subastragalar arthrodesis in fractures of the os calcis. *J Bone Joint Surg Am* 1943 ; 25 : 731-6.
- [7] Gellman H *et al.* Selective tarsal arthrodesis : in vitro analysis of the effect on foot motion. *Foot and Ankle* 1987 ; Vol 8 : 127-33.
- [8] Ishikawa SN, Murphy GA, Richardson EG. The effect of cigarette smoking on hind foot fusions. *Foot Ankle Int* 2002 Nov ; 23 (11) : 996.
- [9] Keneeth A. Jonhson, *Surgery of the foot and ankle.* Raven ; 1989, 303 p.
- [10] Mann RA *et al.* Isolated subtalar arthrodesis. *Foot and Ankle International* 1998 Aug ; Vol 19 (8) : 511 p.
- [11] Mann RA, Beaman DN, Horton G. *Long term results of subtalar arthrodesis.* 26<sup>th</sup> Annual Meeting of American Orthopaedic Foot and Ankle Society, Atlanta, Ga, 1996.
- [12] Myerson MS, Neufeld SK, Uribe J. Fresh-frozen structural allograft in the foot and ankle. *J Bone Joint Surg Am* 2005 Jan ; 87 (1) : 113-20.
- [13] Sherref MJ. *Atlas of foot and ankle surgery.* Saunders ; 1993, 353 p.



SECTION 2.3

## Arrière-pied

CHAPITRE 19

# Double arthrodèse de l'arrière-pied

G. DEREYMAEKER, J. DE WACHTER

Indication thérapeutique ...290  
Contre-indication.....290  
Diagnostic .....290

Technique chirurgicale.....291  
Soins postopératoires.....296

Pièges et conseils pour éviter  
les complications.....296



*La double arthrodèse (appelée triple arthrodèse par les Anglo-Saxons) est une technique chirurgicale très efficace qui permet la correction des déformations de l'arrière-pied dans les trois plans de l'espace. La double arthrodèse se définit comme la technique chirurgicale responsable de la fusion de la sous-talienne, de la talonaviculaire et de l'articulation calcanéocuboïdienne. Elle a pour objectif d'améliorer la fonction de l'arrière-pied en éliminant les douleurs et en corrigeant les défauts axiaux de l'arrière-pied [1, 2, 10, 13]. Bien que quatre os de l'arrière-pied soient impliqués dans cette procédure chirurgicale, le nom de triple arthrodèse utilisé par les Anglo-Saxons fait référence aux trois plans (coronal, sagittal et transversal) dans laquelle la correction de l'arrière-pied est possible. La littérature française fait référence au couple de torsion (articulation de Chopart, talonaviculaire et calcanéocuboïdienne) et à l'étage sous-talien, et dénomme donc cette même intervention comme « double arthrodèse ». Cette technique chirurgicale est évidemment la plus extensive de l'arrière-pied et peut poser parfois des difficultés techniques. Elle est indiquée suite à l'échec du traitement conservateur ou lorsque la correction de l'arrière-pied ne peut être obtenue par une technique chirurgicale moins invasive. Une maîtrise parfaite de l'anatomie fonctionnelle de la cheville et du pied est nécessaire pour pratiquer correctement la double arthrodèse.*

## INDICATION THÉRAPEUTIQUE

Les indications de la double arthrodèse sont l'arthrose douloureuse ou l'arthrite de l'arrière-pied :

- arthrose primaire dans un pied plat ou dans un pied creux varus [11] ;
- arthrose post-traumatique secondaire à une fracture du calcanéus ou du talus [12] ;
- arthrose de l'arrière-pied due à une synostose ou à une séquelle de pied bot varus équin [9] ;
- arthrite de l'arrière-pied de type rhumatismal (polyarthrite rhumatoïde, spondylarthropathie, goutte...).

La double arthrodèse peut également corriger la déformation fixée de l'arrière-pied d'abord retrouvée dans le pied plat acquis (tendinopathie du tibial postérieur de grade III) ou dans les pieds creux sévères. Elle peut également être indiquée pour stabiliser les déformations de l'arrière-pied secondaire à un déséquilibre musculaire telles que l'on peut les retrouver dans la maladie de type Charcot-Marie-Tooth, dans une séquelle spastique, ou après un accident vasculaire cérébral [3, 4, 6].

## CONTRE-INDICATION

Il faut toujours, lorsque c'est possible, proposer la technique chirurgicale la moins agressive dans une pathologie donnée (ostéotomie avec ou sans transfert tendineux, arthrodèse isolée de l'arrière-pied). Avant de pratiquer une double arthrodèse, un bilan vasculaire du membre inférieur est recommandé au moindre doute. Une attention particulière est nécessaire pour les pieds diabétiques ou de type « Charcot » [7]. Les contre-indications absolues à la réalisation d'une double arthrodèse sont les infections actives de l'arrière-pied et le pied en croissance chez l'enfant.

## DIAGNOSTIC

### Évaluation clinique

L'examen clinique doit se faire sur tout le membre inférieur en position debout avec une appréciation des différentes désaxations de celui-ci dans les plans frontaux, sagittaux et coronaux.

On est attentif à la position de l'arrière-pied par rapport à l'avant-pied (abduction-adduction-pronation-supination) et à son axe mécanique sur le segment jambier (varus-valgus-dorsiflexion-flexion plantaire). S'il existe un défaut axial important au niveau du genou ou de la hanche, il est préférable de corriger le genou et la hanche avant d'entreprendre une arthrodèse du pied (*figure 19.1*).

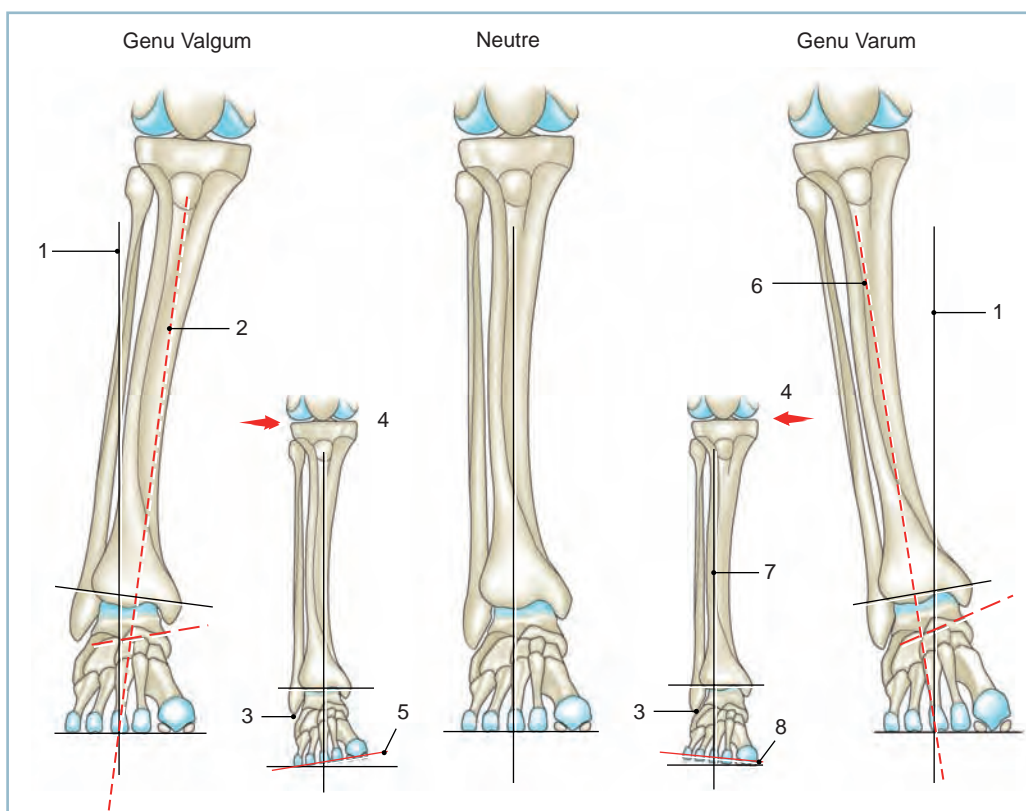
Toute pathologie évolutive (pied creux dans le cadre d'une maladie de Charcot-Marie-Tooth, par exemple) doit être dépistée au préalable car l'évolutivité de ces maladies risque de compromettre le résultat de l'arthrodèse à plus ou moins long terme. Si une pathologie neuromusculaire évolutive est diagnostiquée, l'indication doit être discutée avec le patient. L'analyse clinique de la marche permet d'observer :

- le type de marche ;
- l'activité des muscles concernés lors de la marche ;
- toute aggravation des déformations au niveau du pied lors de la marche.

La mobilité passive et active du pied est examinée. La réductibilité de la déformation de l'arrière-pied est analysée lors de la mise en charge et en décharge, permettant d'estimer si l'arthrodèse est suffisante ou si des ostéotomies correctrices doivent être associées au geste d'arthrodèse. L'analyse de la rétraction éventuelle du tendon d'Achille se fait genou fléchi et genou étendu afin de différencier un tendon d'Achille court d'une rétraction des gastrocnémiens.

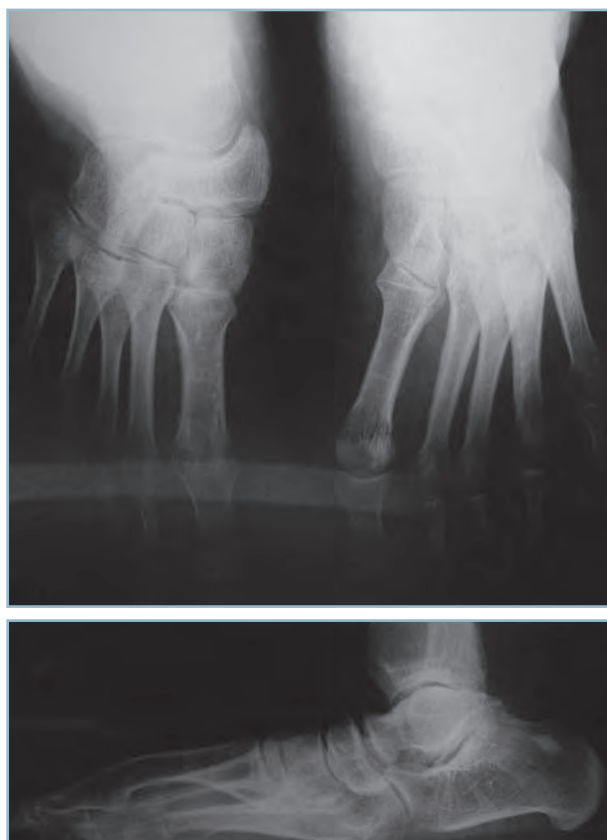### Évaluation paraclinique

Les radiographies préopératoires doivent être effectuées en charge avec des vues antéropostérieures et latérales des deux chevilles et des deux pieds (*figure 19.2*). Il est parfois nécessaire d'avoir une radio de face en charge de tout le segment jambier. L'axe mécanique du tibia indique la quantité de correction nécessaire à donner, en pronation ou en supination, au niveau du médiotarse (*figure 19.1*). D'autres examens paracliniques peuvent également aider au diagnostic :



### 19.1 Évaluation physique et radiographique des axes mécaniques du membre inférieur, de l'arrière- et de l'avant-pied.

(1) axe du membre inférieur, (2) axe tibial en valgus, (3) arrière-pied fixé après double arthrodèse, (4) position du membre inférieur après correction axiale, (5) supination excessive de l'avant-pied, (6) axe tibial en varus, (7) axe tibial neutre, (8) pronation excessive de l'avant-pied.



19.2 Radiographie préopératoire du pied.

a. De face.  
b. De profil.

a  
b

- CT-scan ;
- arthro-CT-scan ;
- résonance magnétique ou scintigraphie osseuse.

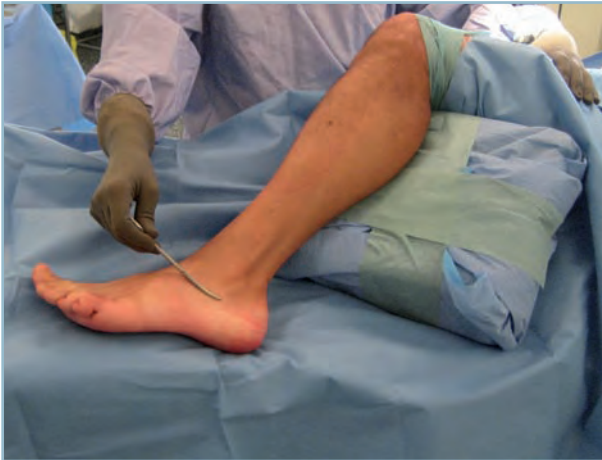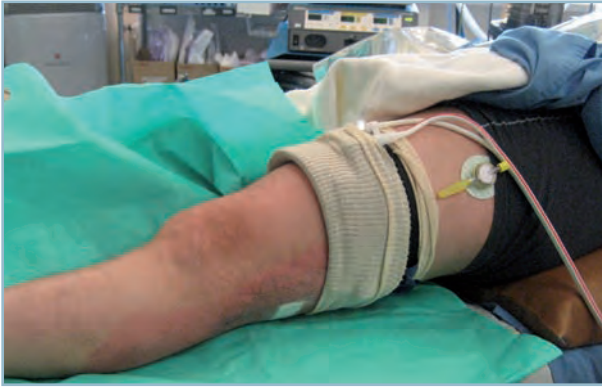Le patient doit être averti avant l'intervention des gestes complémentaires qui peuvent être associés à la double arthrodèse (prélèvement d'autogreffe au niveau des crêtes iliaques, allongement du tendon d'Achille).

## TECHNIQUE CHIRURGICALE

### Anesthésie

Nous préférons une anesthésie générale associée à un bloc poplité locorégional (*figure 19.3a*) afin de gérer la douleur postopératoire. Une rachianesthésie est également possible.

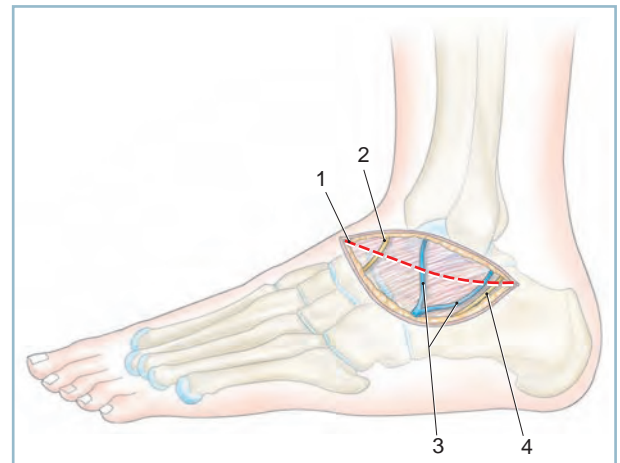
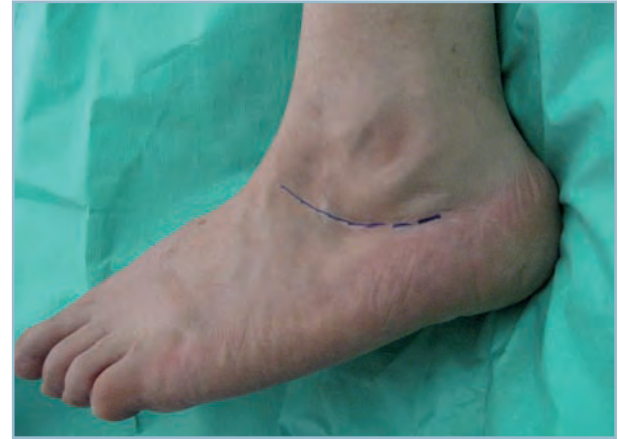Le patient est installé en décubitus dorsal avec un coussin sous la fesse homolatérale de façon à ce que la rotule soit au zénith (*figure 19.3a*). Un contre-appui au niveau de la hanche controlatérale peut être nécessaire surtout chez des patients obèses. Le garrot est placé au niveau de la cuisse. Les champs sont mis en place au-dessus du genou jusqu'au garrot laissant le genou, la jambe et le pied libres. Si une prise d'autogreffe iliaque est planifiée, la crête ipsilatérale est également préparée. Un gros coussin stérile est positionné sous le genou permettant de placer l'arrière-pied dans une position trois quarts oblique par rapport au chirurgien (*figure 19.3b*).



### 19.3 Installation du patient.

- a. Positionnement du patient en décubitus dorsal, coussin sous la fesse homolatérale, la rotule regarde au zénith, garrot à la cuisse et cathéter locorégional.  
 b. Mise en place d'un large coussin stérile sous le genou, le pied est de trois quarts oblique vers le chirurgien.

a  
b



### 19.4 Voie d'abord de la double arthrodèse.

- a. L'incision cutanée débute 1 cm sous la pointe malléolaire puis sur le sinus du tarse et se termine sur le dos du pied sur l'interligne talonaviculaire.  
 b. Structure sous-cutanée importante : (1) incision cutanée, (2) branche du nerf fibulaire superficiel, (3) branche de la veine saphène, (4) nerf sural.

a  
b

## Incision et dissection des tissus mous

L'incision cutanée commence 1 cm distalement et postérieurement par rapport au niveau de la pointe de la malléole fibulaire. Elle est centrée sur le sinus du tarse et se dirige vers la ligne médiodorsale au niveau de l'articulation talonaviculaire (figure 19.4a). Ce type d'incision est préféré à l'incision cutanée classique décrite par Ollier qui se dirige plus distalement vers l'articulation naviculocunéiforme. Il faut faire attention à ne pas léser le nerf sural ou les branches du nerf fibulaire superficiel (figure 19.4b). À ce stade, une hémostase soignée est effectuée avant de passer au plan plus profond. Les tendons fibulaires sont visualisés à la partie postéro-inférieure (figure 19.5a), on évite cependant toute dissection à leur niveau pour limiter le risque d'adhérences postopératoires. On repère l'insertion du court extenseur des orteils (muscle pédieux), du ligament talocalcanéen latéral (entre le talus et le calcaneus) et le sinus du tarse. L'insertion du ligament talocalcanéen latéral au bord supérolatéral du calcaneus est sectionnée tout comme l'insertion proximale du court extenseur des orteils. Ce dernier est soulevé à l'aide d'une rugine au niveau de l'articulation calcanéocuboïdienne. Par la suite, le sinus du tarse est nettoyé à l'aide d'une pince

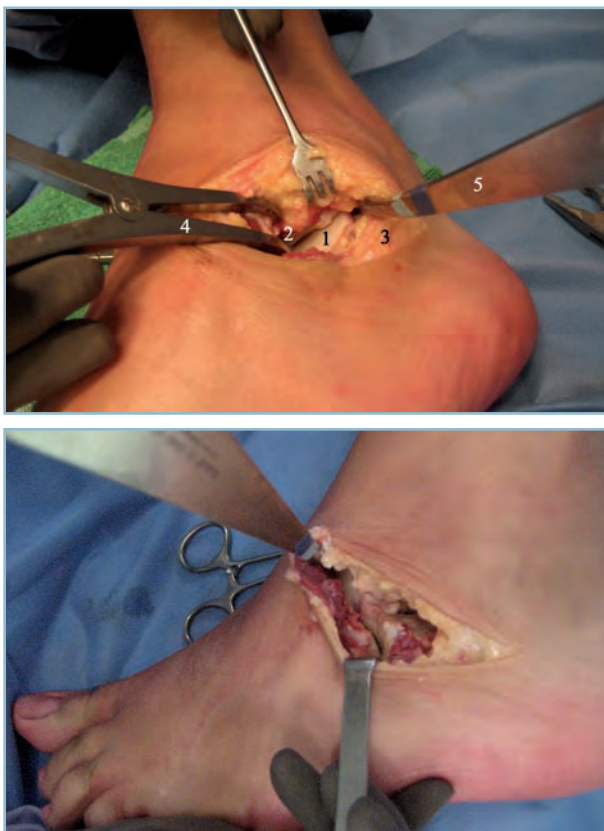gouge. Le ligament interosseux est sectionné à l'aide du bistouri et la capsule antérieure de la facette postérieure sous-talienne est réséquée.

## Exposition articulaire

Par cette incision latérale, toutes les articulations de l'arrière-pied sont accessibles. On débute l'avivement au niveau de la facette postérieure de l'articulation sous-talienne. Pour exposer celle-ci, un écarteur de Hohman, large de 0,5 cm, est placé le long du bord latéral du talus au niveau de l'articulation sous-talienne (figure 19.5a). Il est dirigé vers l'arrière et entre la pointe de la malléole fibulaire. L'écarteur de Hohman entrouvre la facette postérieure latéralement.

L'articulation calcanéocuboïdienne peut être ouverte à la partie distale du calcaneus, alors que l'articulation sous-talienne antéromédiale devient également visible plus en profondeur. En suivant médialement le processus antérieur du calcaneus sur son bord supérieur, on rejoint l'articulation talonaviculaire. Il faut être attentif à ne pas ouvrir par inadvertance l'articulation naviculocunéiforme mais bien l'articulation talonaviculaire. La capsule de l'articulation calcanéocuboïdienne est donc ouverte de





**19.5 Exposition articulaire.**  
 a. Articulation sous-talienne postérieure : (1) versant calcanéen, (2) versant talien, (3) tendons fibulaires dans leur gaine, (4) écarteur de Méary dans le sinus du tarse, (5) écarteur de Hohman.  
 b. Exposition des articulations calcanéocuboïdienne et talonaviculaire, le muscle pédieux est récliné distalement.

direction latérale à médiale, en terminant au niveau de l'articulation talonaviculaire (figure 19.5b). Le repérage de la capsule talonaviculaire se fait au niveau de la tête du talus où un écarteur de Hohman est glissé dorsalement afin de récliner les tissus mous. La capsule est ainsi sectionnée à l'aide de ciseaux de Maillot maintenant une branche des ciseaux en intra-articulaire afin de faire un mouvement de glissement au-dessus de la tête du talus de latéral en médial. Une fois les articulations ouvertes, l'utilisation de distracteurs (type « écarteur de Méary ») est recommandée afin de nettoyer les surfaces articulaires. Ceci permet une meilleure vision des contours articulaires et prévient de toute traction inutile au niveau cutané. En utilisant ce type d'écarteur, il est relativement aisé, dans la majorité des cas, de pratiquer une double arthrodèse par un abord latéral unique. Parfois, pour des pieds très raides ou lorsqu'une large résection est nécessaire, une contre-incision en regard de l'articulation talonaviculaire est nécessaire sur le versant médial.

## Avivement et coupe osseuse

En utilisant différents ostéotomes droits et courbes (de taille 1 à 2,5 cm), les différentes articulations sont nettoyées de leurs cartilages jusqu'à l'os sous-chondral. On peut commencer soit par la facette postérieure de l'articulation sous-talienne, soit par l'articulation calcanéocuboïdienne. Il est important de résé-

quer jusqu'à l'obtention d'os spongieux sain et que la résection soit équivalente de part et d'autre des différents versants articulaires.

## Articulation sous-talienne

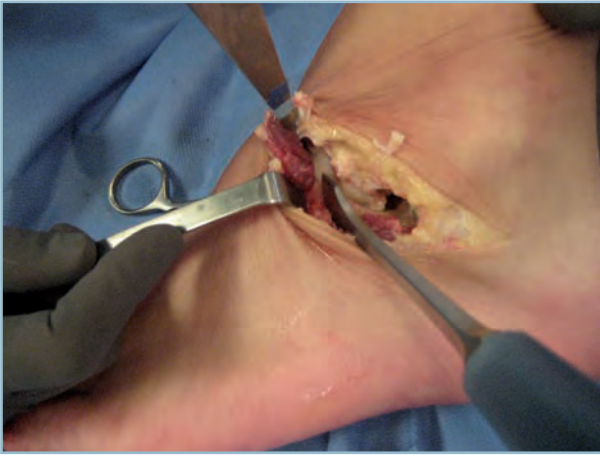L'écarteur de Méary est placé au niveau du sinus du tarse (figure 19.5a) et l'articulation postérieure est avivée, en partant de son bord latéral, à l'aide d'un ostéotome courbe de 1,5 ou 2 cm de large. On commence en général par le calcanéus et on poursuit par la surface articulaire talienne. Une fois la partie latérale de l'articulation réséquée, l'écarteur type Méary est placé au niveau latéral de l'articulation sous-talienne permettant la résection de la partie profonde et médiale avec un ostéotome courbe. Il est important de respecter les tissus mous médialement, et d'être particulièrement d'une extrême prudence avec le tendon fléchisseur de l'hallux qui jouxte le bord postéromédial de la facette articulaire postérieure. Le bord médial de l'articulation est avivé par prudence à la curette afin de le détacher de la capsule.

En replaçant l'écarteur dans le sinus du tarse mais de façon plus profonde et tourné à 180°, l'articulation antéromédiale est à son tour réséquée tant au niveau du talus qu'au niveau du calcanéus à l'aide d'un ostéotome droit (de 1 et 1,5 cm). La facette antérieure du talus et celle du calcanéus sont réséquées de façon symétrique.

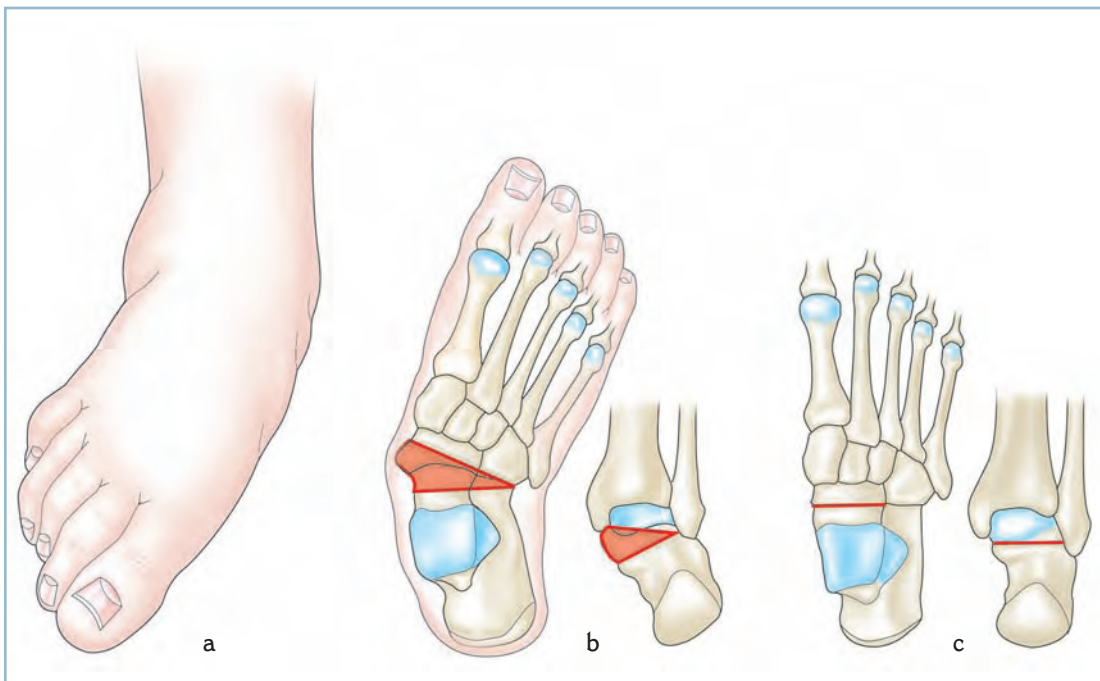
## Articulations du médiotarse

L'articulation calcanéocuboïdienne est réséquée à l'aide d'un ostéotome courbe de 2 et 2,5 cm (figure 19.6) en commençant à la partie supérieure du calcanéus, en descendant sur le bord latéral pour rejoindre l'articulation talonaviculaire en s'assurant que tout a été avivé jusqu'à l'os sous-chondral. La même procédure est effectuée sur le versant cuboïdien. Par la suite, la curette est utilisée pour enlever le reste du cartilage de la partie concave du processus antérieur du calcanéus. L'écarteur de Méary est maintenant positionné au niveau de l'articulation calcanéocuboïdienne afin d'ouvrir la partie latérale de l'articulation talonaviculaire. Un ostéotome courbe de 2 à 2,5 cm est employé pour nettoyer la surface articulaire de la tête talienne. Le même ostéotome est utilisé pour réséquer la portion articulaire du naviculaire en commençant à son bord latéral et en se dirigeant vers la portion médiale. L'écarteur est successivement déplacé dans l'articulation talonaviculaire afin d'améliorer le jour sur la portion médiale de l'articulation. Il faut éviter d'abîmer ou d'écraser le bord latéral du col du talus soumis à la pression de l'écarteur. La portion médiale de l'os naviculaire surplombant est également réséquée. La résection de cette partie peut parfois poser une difficulté et il est alors plus prudent d'utiliser une large pince gouge. Les résections osseuses importantes ne sont pas recommandées dans ce premier temps. Préserver un pourtour cartilagineux empêche un bon contact osseux et limite les possibilités de réduction. Dans le cas de pieds creux varus sévères, un coin latéral peut être réséqué. À l'inverse, en cas de pied plat valgus, la résection d'un coin médial doit être effectuée au niveau de l'articulation sous-talienne et de l'articulation médiotarsienne (figures 19.7 et 19.8). Une résection dorsale de l'articulation médiotarsienne peut être nécessaire, s'il persiste une déformation sévère en équin afin de donner un effet de tarsectomie.



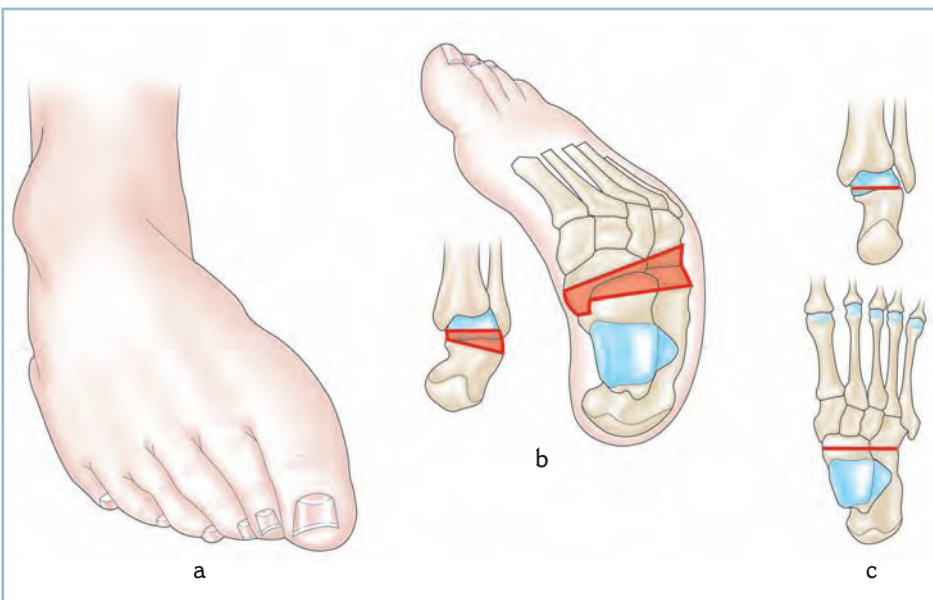


**19.6** Avivement sous-chondral des surfaces articulaires, depuis l'articulation CC vers l'articulation TN.



**19.7** Corrections du pied plat valgus.

*a.* Déformation en pied plat valgus.  
*b.* Si la déformation est sévère et fixée, une résection d'un coin osseux médial en sous-talien et au médio-pied est nécessaire dans le plan frontal et horizontal.  
*c.* La fermeture après résection permet la correction de la déformation.



**19.8** Corrections du pied cavus.

*a.* Déformation en pied creux.  
*b.* Si la déformation est sévère et fixée, une résection d'un coin osseux latéral en sous-talien et au médio-pied est nécessaire dans le plan frontal et horizontal.  
*c.* La fermeture après résection permet la correction de la déformation.

## Réduction et stabilisation

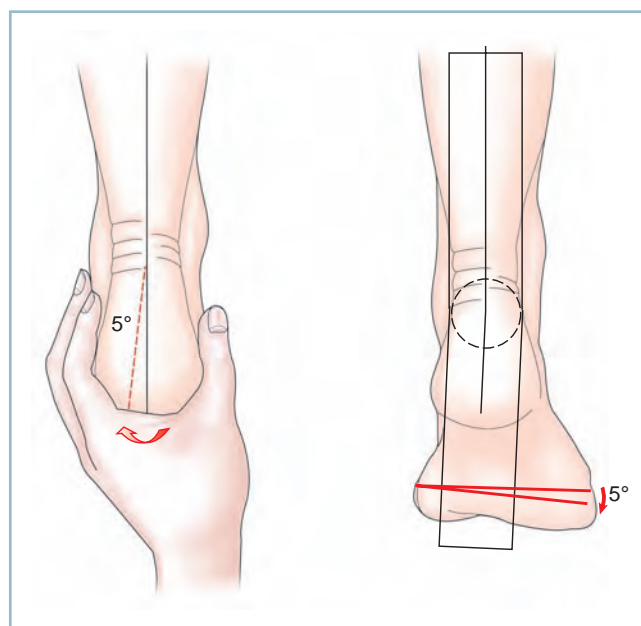
Une fois l'avivement des surfaces articulaires effectué, il faut laver et nettoyer l'espace de tous les débris ostéocartilagineux. Le coussin stérile placé sous le genou est alors enlevé et la jambe est replacée de sa position légèrement oblique à sa position initiale avec la rotule au zénith. L'arrière-pied est réduit en bonne position. Si un tendon d'Achille court empêche une réduction adéquate de l'arrière-pied comme en cas de déformation sévère en valgus ou en équin, un allongement percutané du tendon ou une section de la lame des gastrocnémiens doit être pratiqué à ce moment de la procédure. La réduction se fait en deux étapes (*figure 19.9*). La première consiste à réduire l'arrière-pied au niveau des articulations sous-taliennes et la seconde à réduire les articulations du médiotarse. Lors de la réduction de la sous-talienne, deux conditions sont à respecter :

- l'arrière-pied doit présenter un valgus de 5 à 7° ;
- le calcaneus doit être repositionné anatomiquement sous le talus.

Pour remplir cette condition, dans le pied plat valgus sévère, on effectue la correction par un mouvement de rotation médiale du calcaneus par rapport au talus et inversement en cas de pied creux varus important (augmentation ou diminution de la divergence talocalcanéenne sur un cliché de face). La réduction au niveau de la sous-talienne est vérifiée en observant l'alignement de l'arrière-pied par rapport à la jambe, le genou étant placé en extension. Si la réduction est satisfaisante, une stabilisation provisoire (*figure 19.10*) est faite à l'aide d'une broche de Kirschner de 2 mm ou à l'aide d'une broche-guide pour vis canulée. La broche est mise à partir de la face dorsomédiale du col du talus, juste en avant de la surface articulaire de l'articulation de la cheville, à l'aide d'un viseur adapté ou sous contrôle de la vue.

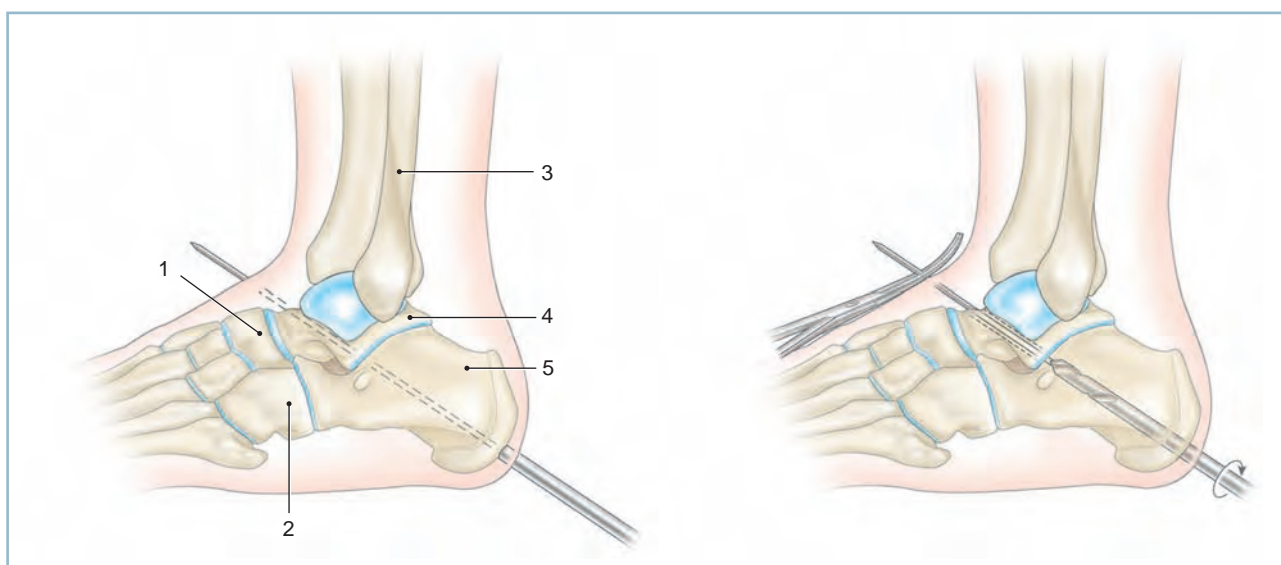
Ensuite, le médiotarse est réduit sur le talus et le calcaneus précédemment stabilisés comme décrit ci-dessus. La réduction peut être appréciée comme suit. L'opérateur garde son index sur le bord latéral du médiotarse par l'incision latérale, alors que sur

le versant médial, il maintient avec son pouce le bord médial de l'os naviculaire. En maintenant la cheville en position neutre, on impose un léger valgus et une faible pronation de l'avant-pied. On peut retrouver une arche médiale normale en faisant descendre légèrement l'os naviculaire. Une réduction adéquate laisse le bord latéral du pied à 90°, alors que son bord médial forme un angle de 95°, en respectant l'axe longitudinal du membre inférieur dans le plan sagittal. En regardant le segment jambier de face, on peut virtuellement tracer une ligne droite de la pointe



**19.9** Position idéale du pied après double arthrodèse.

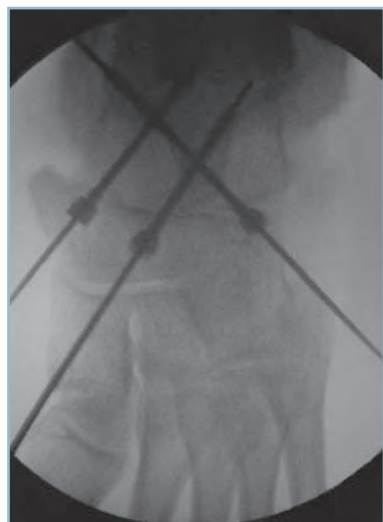Le but est d'obtenir un léger valgus de l'arrière-pied de 5 à 7°, en position neutre de dorsiflexion et une très légère pronation de l'avant-pied (bord latéral du pied strictement à 90° et bord médial à 95°).



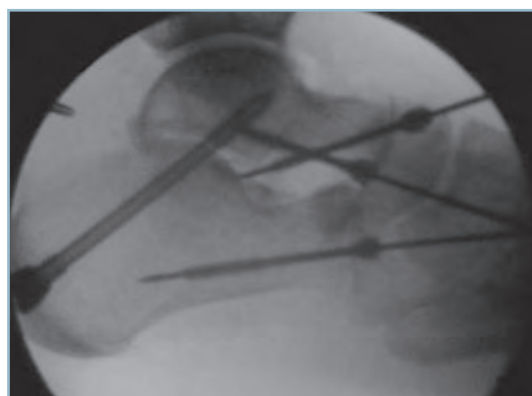
**19.10** Fixation de la double arthrodèse par un vissage canulé introduit par la région talonnière (vue latérale de la cheville).

(1) naviculaire, (2) cuboïde, (3) fibula, (4) talus, (5) calcaneus. Le guide est positionné dans le sens talocalcanéen, perpendiculaire à l'articulation sous-talienne. La vis elle-même ne doit pas perforer la corticale dorsale du talus pour éviter l'articulation.

de la rotule jusqu'au 2<sup>e</sup> orteil. On stabilise transitoirement la réduction par des broches afin de pouvoir pratiquer des contrôles radioscopiques de face et de profil le pied placé à 90° de dorsiflexion (*figure 19.11*).



a



b

### 19.11 Contrôle radioscopique peropératoire après fixation.

- a. Vue de face.  
b. Vue de profil.

Lorsque la réduction est satisfaisante, on stabilise définitivement l'arthrodèse. L'articulation sous-talienne est stabilisée par une vis canulée 6,5 de la face plantaire à la face dorsale, en prenant soin de ne pas pénétrer l'articulation de la cheville (*figure 19.10*). La stabilisation de l'articulation talonaviculaire est effectuée à l'aide de deux vis canulées de 4 mm en effectuant deux petites incisions médiales (l'alternative est d'utiliser deux vis non canulées de 3,2 mm). La première est mise en plantaire à partir du naviculaire pour remonter dorsalement vers le talus. Cette fixation est complétée avec une ou deux vis additionnelles introduites plus dorsalement au niveau du naviculaire pour se terminer plus proximale au niveau du talus.

Si l'os est très ostéoporotique (certaines maladies rhumatismales), nous préférons une ou deux broches de Kirchner de 3 mm introduites de manière percutanée en commençant plus dorsalement dans le naviculaire en allant au travers du talus pour se terminer dans le calcaneus. Une ou deux agrafes talonaviculaires peuvent également être utilisées, mais n'ont pas notre préférence. L'articulation calcanéocuboïdienne est synthésée soit à l'aide d'une

vis, d'une ou deux agrafes ou encore de broches de Kirschner de 2,5 mm introduites de manière percutanée.

En fonction de la congruence obtenue sur les surfaces articulaires, la décision d'ajouter ou non une autogreffe iliaque est prise. Si l'avivement des surfaces articulaires est fait de manière adéquate, les résidus osseux récupérés sont suffisants pour combler les espaces dans plus de la moitié des cas. Avant la fermeture, le garrot est lâché et un contrôle de l'hémostase est effectué. Un drain de Redon est laissé entre les différentes incisions cutanées. La plaie est refermée en un plan par des points séparés de type Blair-Donati.

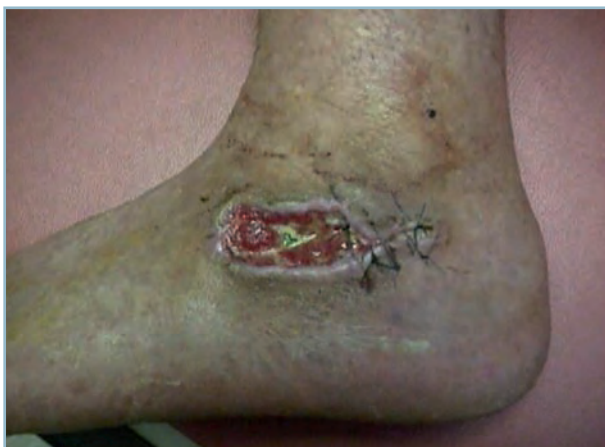## SOINS POSTOPÉRATOIRES

Une botte plâtrée est réalisée et est ouverte endéans les 24 heures afin de soulager le gonflement postopératoire. Le patient peut quitter le service lors de la résolution de l'œdème postopératoire, c'est-à-dire au 4<sup>e</sup> ou 5<sup>e</sup> jour. Les fils sont enlevés après la 2<sup>e</sup> semaine et un nouveau plâtre est fait pour 2 à 4 semaines supplémentaires en décharge. Les patients atteints de polyarthrite rhumatoïde ne sont gardés que deux semaines dans un plâtre de décharge. Si le contrôle radiographique à 4 ou 6 semaines en postopératoires montre une consolidation suffisante de l'arthrodèse, un plâtre de marche est posé pour 4 à 6 semaines additionnelles. Lorsque des broches de Kirchner percutanées ont été utilisées, elles sont enlevées avant d'autoriser la mise en charge. La prophylaxie pour thrombophlébite profonde est recommandée. Pendant les six prochains mois, l'adaptation à la marche se fait surtout au niveau de l'articulation du Lisfranc qui joue un rôle de plus en plus important surtout lors de la marche sur des surfaces irrégulières. Le port de soulier du commerce est possible dans la majorité des cas, sauf si le pied présente d'autres problèmes. Parfois, les souliers nécessitent une modification mineure.

## PIÈGES ET CONSEILS POUR ÉVITER LES COMPLICATIONS

Certains points techniques sont importants à respecter pour limiter certaines complications :

- aller directement sur les surfaces profondes, sans dissection sous-cutanée ou des tissus mous inutiles ;
- faire une hémostase soignée ;
- utiliser si possible un distracteur à appui osseux comme l'écarteur de Méary plutôt qu'un écarteur à tissus mous ou un écarteur de Hohman ;
- le détendre régulièrement afin d'éviter des problèmes cutanés (*figure 19.12*) ;
- éviter les réductions approximatives, viser un léger valgus de l'arrière-pied de 5 à 7°, une dorsiflexion neutre de l'arrière-pied et une très légère pronation de l'avant-pied ;
- éviter toute supination de l'avant-pied ;
- le taux de pseudarthrose rapporté est de 15 à 20 %. Essayer de faire les résections osseuses les plus anatomiques possibles et utiliser la greffe osseuse si nécessaire afin de limiter le taux de pseudarthrose à 5 % [8] ;



### 19.12 Complication par désunion cutanée à la 5<sup>e</sup> semaine postopératoire.

– informer le patient avant l'intervention que la période de rééducation est longue. Une arthrose des articulations adjacentes (tarsométatarsiennes ou tibiotaliennes) peut apparaître à long terme (8 à 15 ans) [5, 8].

Il est à noter que la même procédure peut être réalisée par différentes voies (cf. chapitre 45, page 623).

## Bibliographie

- [1] Adelaar RS, Donnelly EA, Meunier PA et al. A long-term study of triple arthrodesis in children. *Orthop Clin North Am* 1976 ; 7 (4) : 895-908.
- [2] Angus PD, Cowell HR. Triple arthrodesis : a critical longterm review. *JBJS (Br)* 1986 ; 68B : 260-5.
- [3] Duncan JW, Lorell WW. Hoke triple arthrodesis. *JBJS (AM)* 1978 ; 60A : 795-8.
- [4] Hall JE, Calvert P, Lambrinudi triple arthrodesis : a review with practical reference to the technique of the operation. *J Ped Orthop* 1987 ; 7 : 19-24.
- [5] Graves SC, Mann RA, Graves KO. Triple arthrodesis in older adults : results after long-term follow-up. *JBJS (AM)* 1993 ; 75A : 355-62.
- [6] Lambrinudi C. New operation on drop foot. *Br J Surg* 1927 ; 15 : 193-200.
- [7] Papa J, Myerson M, Girard P. Salvage with triple arthrodesis in intractable diabetic neuropathic arthropathy of the foot and the ankle. *JBJS (AM)* 1993 ; 75A : 1056-66.
- [8] Pell R, Myerson M, Schon L. Clinical outcome after primary triple arthrodesis. *J Bone Joint Surg Am* 2000 ; (82) : 47-57.
- [9] Sammarco V, Magur E, Sammarco G et al. Arthrodesis of the subtalar and talonavicular joints for correction of symptomatic hindfoot malalignment. *Foot Ankle Int* 2006 Sept ; 27 (9) : 661-6.
- [10] Sangeorzen BJ, Smith D, Veith R, Hansen ST. Triple arthrodesis using internal fixation in treatment of adult foot disorders. *Clinical Orthopedics* 1993 ; (294) : 299-307.
- [11] Smith RW, Shen W, Dewitt S, Reischl SF. Triple arthrodesis in adults with non-paralytic disease. A minimum ten-year follow-up study. *J Bone Joint surg Am* 2004 Dec ; 86-A (12) : 2707-13.
- [12] Thompson FR. Treatment of comminuted fractures of the calcaneus by triple arthrodesis. *Orthop Clin North Am* 1973 Jan ; 4 (1) : 189-91.
- [13] Wapner K. Triple Arthrodesis in adults. *J Am Acad Orthop Surg* 1998 ; (6) : 188-96.





SECTION 2.4

## Cheville

CHAPITRE 20

# Chirurgie arthroscopique

B. DEVOS BEVERNAGE, N. VAN DIJK

### **Arthroscopie des conflits antérieurs**

Physiopathologie.....300  
Diagnostic .....302  
Possibilité thérapeutique....304

Discussion.....305

Conclusion.....306

### **Arthroscopie du carrefour postérieur**

Rappel anatomique.....306

Diagnostic .....308

Possibilité thérapeutique....309

Technique chirurgicale.....310

Discussion.....312

Conclusion.....314

## ARTHROSCOPIE DES CONFLITS ANTÉRIEURS

*Le syndrome des conflits antérieurs, anterior ankle impingement syndrome, regroupe différentes pathologies pouvant contribuer à des symptômes douloureux antérieurs de la cheville lors d'une (hyper-)flexion dorsale ou à la palpation. Ces douleurs antérieures sont souvent de nature post-traumatique. Les causes peuvent être osseuses, avoir pour origine les tissus mous ou encore être liées à la présence de corps libres. Parfois, les conflits antérieurs sont accompagnés de gênes et de douleurs plus profondes de l'articulation tibiotaliennne avec des sensations de blocage, causées par la présence de lésions ostéochondrales ou d'arthrose. Préalablement à tout geste chirurgical, il est indispensable de bien différencier ces deux pathologies par des examens complémentaires adaptés. Avant l'avènement de l'arthroscopie, la plupart de ces pathologies symptomatiques nécessitaient une chirurgie à ciel ouvert, mais une partie des plaintes n'était pas expliquée par les constatations peropératoires. De plus, les récurrences étaient plus fréquentes suite à la majoration des tissus cicatriciels. L'arthroscopie a permis de diminuer les taux de complications et les récurrences par un abord moins invasif et traumatique, mais également d'objectiver d'autres étiologies comme le synovial fringe au niveau de la syndesmose et la pathologie du ligament tibiofibulaire antérodistal. Une question reste centrale, quelles sont les limites du traitement arthroscopique des conflits antérieurs et jusqu'à quel stade d'arthrose tibiotaliennne l'arthroscopie antérieure de débridement peut-elle soulager le patient?*

### PHYSIOPATHOLOGIE

#### Généralités

Les conflits antérieurs douloureux chroniques sont la conséquence de lésions microtraumatiques répétitives de la cheville, plus particulièrement à hauteur des ligaments, de la capsule articulaire et du cartilage. L'anatomie de ces structures contribue de façon significative à l'apparition des conflits, qu'ils soient de type tissu mou ou osseux. L'hypothèse est que l'origine de la douleur n'est pas due au conflit mécanique même, mais plutôt à l'inflammation des tissus mous adjacents, régulièrement traumatisés [20, 32]. En cas

de conflit osseux, typiquement, les ostéophytes ne se chevauchent pas, impliquant que l'ostéophyte en lui-même ne soit pas responsable de la douleur [4]. Par contre, l'analyse histologique des tissus mous réséqués montre des changements synoviaux typiques d'une inflammation chronique [10].

Sur des études cadavériques, une plicature synoviale triangulaire, de la graisse sub-synoviale et du tissu de collagène peuvent être retrouvés tout au long de l'interligne tibiotalien antérieur. Ces éléments tissulaires sont comprimés entre le bord antérieur distal de la marge tibiale et le talus durant les mouvements de flexion dorsale forcée. Des traumatismes répétés sur ces tissus peuvent être à l'origine d'une hypertrophie de la partie synoviale, formant une fibrose sub-synoviale et un infiltrat de cellules inflammatoires. Théoriquement donc, l'excision arthroscopique des tissus mous interposés peut suffire à soulager le patient. Cependant, d'un point de vue pratique, les ostéophytes taliens et tibiaux diminuent l'espace antérieur et augmentent le risque précoce de récurrence. Leur résection en cas de conflit osseux est alors logique afin de restaurer l'espace antérieur [30]. En outre, quelques ostéophytes peuvent endommager de façon directe le cartilage du dôme talien, syndrome nommé *tram track lesion* [14, 15].

#### Conflits sur tissus mous

Les conflits antérieurs peuvent trouver leur origine au niveau des tissus mous. Comme 10 à 50% des patients présentent une douleur chronique suite à une entorse ligamentaire de la cheville, un bref résumé de l'anatomie des ligaments impliqués dans la physiopathologie semble indiqué.

À hauteur de la syndesmose tibiofibulaire distale, on retrouve en avant le ligament interosseux tibiofibulaire qui est dans la continuité de la membrane interosseuse. Distalement à l'insertion de ce ligament, une surface antérieure, correspondant à la cavité synoviale tibiofibulaire de la cheville, est retrouvée. À la partie postérieure de cette cavité, on peut observer un petit paquet graisseux, nommé le *synovial fringe*. Ce paquet, parfois hypertrophique, se mobilise proximo-distalement durant les mouvements de la cheville. Il se rétracte et monte en se positionnant entre le tibia et la fibula lors de la flexion dorsale, et il s'abaisse vers l'articulation tibiotaliennne lors de la flexion plantaire. Cette structure a été incriminée comme une cause de douleur antérolatérale chronique après entorse et nommée *syndesmotoc impingement*. Lors de l'arthroscopie, on y observe parfois la présence de tissus inflammatoires [11].

Un autre ligament responsable de douleurs antérolatérales est le ligament tibiofibulaire antérieur. Il trouve son origine au bord ventral de la malléole fibulaire et ses fibres s'étendent en direction proximale et médiale, afin de s'insérer au tubercule ventral du tibia (Chaput). Sa morphologie est fasciculaire et ses fibres distales sont les plus longues. Le fascicule le plus distal de ce ligament semble être indépendant du reste de la structure. Dans sa projection oblique vers le tibia, ce fascicule, qui est extrasynovial et intracapsulaire, couvre l'angle formé par le tibia et la fibula, et entre en contact avec le bord dorsolatéral du talus lors de la flexion de la cheville. De par son anatomie, il peut donc être à la base d'un conflit antérolatéral par abrasion avec le talus. La première description remonte à Bassett et *al.* qui rapportent une amélioration

clinique après résection de celui-ci sans pour autant modifier la stabilité de la cheville [2, 11]. L'existence d'une laxité de la cheville semble jouer un rôle dans la survenue des conflits antérieurs par ses répercussions sur la cinématique de la cheville. Une lésion du ligament talofibulaire antérieur augmente la laxité antéropostérieure, responsable d'un déplacement antérieur plus marqué du talus dans la pince bimalléolaire et par conséquent, un contact et des pressions plus importantes avec le fascicule distal du ligament tibiofibulaire antérieur [11]. Les variantes anatomiques de ce ligament peuvent aussi être corrélées à la pathologie; le contact est majoré lorsque le fascicule trouve une origine plus distale sur la fibula par rapport à l'interligne articulaire [11].

En résumé, des douleurs de la région antérolatérale de la cheville, après entorse avec présence d'une laxité clinique et un bilan radiologique négatif, doivent nous faire envisager le diagnostic de *syndesmotic impingement*. Celui-ci a pour cause soit :

- un conflit avec le fascicule distal du ligament tibiofibulaire antérieur;
- la présence d'un tissu cicatriciel au niveau de ce ligament ou même un épaissement synoviale.

Du côté antéromédial, le ligament collatéral médial, plus rarement traumatisé que le ligament collatéral latéral, peut également être responsable d'un conflit. Ce ligament fort et épais est constitué de deux couches :

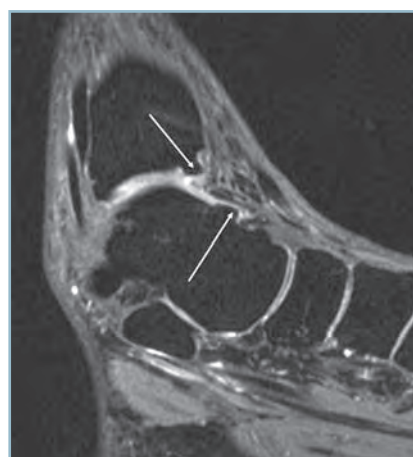
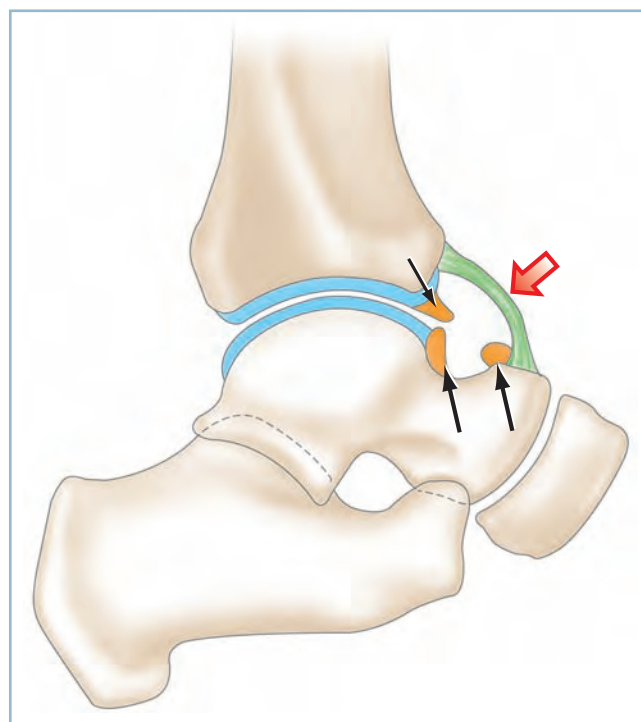
- une couche superficielle qui pontre deux articulations (tibiotalienne et sous-talienne);
- une couche profonde qui pontre uniquement la tibiotalienne.

En fonction de la localisation du tissu fibreux cicatriciel ou inflammatoire dans la gouttière médiale et par rapport à la malléole médiale, on peut distinguer un conflit antéromédial (fascicule tibiotalienne antérieur) ou un conflit dorsomédial (ligament tibiotalienne postérieur) [11].

## Conflits d'origines osseuses

L'origine des ostéophytes est discutée. En cas d'arthrose, une hypothèse est que la stimulation des cellules de la jonction chondrosynoviale par des polysaccharides dérivés de la dégénérescence cartilagineuse entraîne la formation des ostéophytes. Cependant, on constate que ces formations ostéophytiques peuvent aussi apparaître en l'absence de lésions cartilagineuses en zone portante [26]. Des facteurs mécaniques ont également été proposés comme jouant un rôle essentiel dans le développement de ces ostéophytes [30]. La traction capsuloligamentaire répétée, au niveau de l'articulation antérieure de la cheville lors des mouvements de flexion plantaire forcés, a été évoquée [5, 21, 23]. Cette conception implique que l'attache capsulaire se situe au niveau du bord cartilagineux antérieur où l'ostéophyte trouve son origine. Or, la capsule ventrale s'attache au tibia en moyenne à 6 mm proximale et au talus en moyenne à 3 mm plus distalement que la transition os-cartilage [29]. Il y a donc une distance significative entre la zone, où la capsule s'insère, et l'endroit, où les lésions ostéophytiques se développent (*figure 20.1*). Cette hypothèse semble donc peu plausible, d'autant plus que lors de l'arthroscopie, les ostéophytes sont systématiquement retrouvés en intracapsulaires. Il n'est donc pas nécessaire de détacher la capsule pour localiser les ostéophytes [32, 35].

Une autre hypothèse est que les traumatismes mécaniques directs, éventuellement associés aux impacts entre le bord artériel ventral du tibia et le col du talus, lors de la flexion dorsale



a  
b

### 20.1 Types de conflit de la chambre antérieure.

a. Représentation schématique des différents types de conflit osseux de la chambre antérieure de la cheville.

b. Image RMN sagittale illustrant les ostéophytes en intracapsulaire : ils sont contrastés par le liquide articulaire.

forcée de la cheville, sont à l'origine des ostéophytes. La formation de ceux-ci est alors considérée comme une réponse du système osseux à des stress et des lésions répétitives (loi de Wolff du remodelage osseux) [15, 21, 23].

Enfin, on sait que le bord cartilagineux en zone non portante du tibia s'étend proximale jusqu'à 3 mm de l'interligne. C'est cette zone qui subit la transformation ostéophytiques [29, 34] et qui est endommagée dans la plupart des traumatismes en supination.

Une autre théorie affirme qu'en fonction du degré de dommage, les cellules ostéochondrales sont stimulées et initient une réaction de réparation responsable d'une prolifération cartilagineuse, de la formation de tissu cicatriciel et de calcifications. Ce processus serait encore accéléré par une instabilité chronique [5].

Des microtraumatismes répétitifs au niveau de la région antéromédiale de la cheville sont observés chez les joueurs de football suite à l'impact du ballon. Cheng et Ferkel notent que 45% des joueurs de foot et 59% des danseurs ont des lésions ostéophytiques asymptomatiques [7]. Cependant, leurs chevilles peuvent devenir



douloureuses à la suite du développement post-traumatique d'une synovite hypertrophique antérieure ou de tissu cicatriciel [5, 26]. De plus, des études scanographiques ont montré que le bec ostéophytique talien est situé médialement par rapport à l'axe du talus, et le bec tibial plus latéralement. Lors des mouvements, les deux becs ne se touchent pas, mais compriment la synoviale hypertrophiée induisant ainsi les phénomènes douloureux dont le patient souffre [4].

Des corps libres (d'origine ostéochondrale ou ostéophytique) peuvent également être la cause de syndromes algiques de la région antérieure de la cheville, mais ceux-ci sont souvent accompagnés d'un autre type de conflit déjà mentionné.

## DIAGNOSTIC

### Évaluation clinique

La présentation clinique typique est celle d'un athlète jeune, ou d'âge moyen, rapportant des antécédents d'entorses récidivantes en inversion. Un autre cas de figure est une personne d'une quarantaine d'années avec une arthrose débutante de la cheville, présentant une douleur profonde peu gênante mais surtout invalidée par une douleur vague et chronique située en regard de l'interligne antérieur de la cheville. On peut également observer un gonflement local suite à l'effort. La plupart des patients se plaignent d'une flexion dorsale limitée et sont obligés de réduire leurs activités sportives [23].

La palpation de points spécifiques au niveau de l'interligne articulaire provoque une douleur locale reconnue par le patient. Les ostéophytes peuvent être palpés au niveau du tibia, de la fibula et du talus, cheville en légère flexion plantaire. La flexion dorsale forcée peut déclencher la douleur en augmentant le conflit de façon brutale, mais ce test est souvent peu contributif et même absent dans certains cas.

Les plaintes permettent généralement de différencier les conflits antéromédiaux et antérolatéraux. Lors de la palpation de l'interligne articulaire, on demande au patient si le test révèle sa douleur. Comme la partie médiane est recouverte par les structures neurovasculaires et les tendons, cette zone est plus difficilement accessible à la palpation. Par contre, la gouttière médiale entre le talus et la malléole médiale est facilement explorée; si cette région est douloureuse, on peut parler d'un conflit antéromédial. De la même façon, une douleur ressentie latéralement au paquet neurovasculaire et à la hauteur de la gouttière latérale et de la syndesmose donne nom au conflit antérolatéral [30].

### Évaluation paraclinique

Il est important de détecter la présence des ostéophytes en préopératoire afin de mieux planifier l'intervention (*figure 20.2*). Le risque est de négliger des ostéophytes qui n'ont pas été mis en évidence lors de ce bilan. En effet, durant l'arthroscopie, les récessus synoviaux peuvent masquer les ostéophytes qui risquent dès lors d'être négligés. Comme les ostéophytes «oubliés» diminuent toujours l'espace articulaire antérieur en postopératoire, ils continuent à provoquer une inflammation chronique des tissus mous et laissent persister des plaintes en conséquence. Plusieurs auteurs rapportent de nombreuses variantes de la normale au pathologique, ce qui rend les explorations et leur interprétation difficiles [28].

Un bon planning préopératoire se base donc sur un examen clinique indiquant la localisation du conflit, et est complété par un examen radiologique standard afin d'affiner l'étiologie lésionnelle.

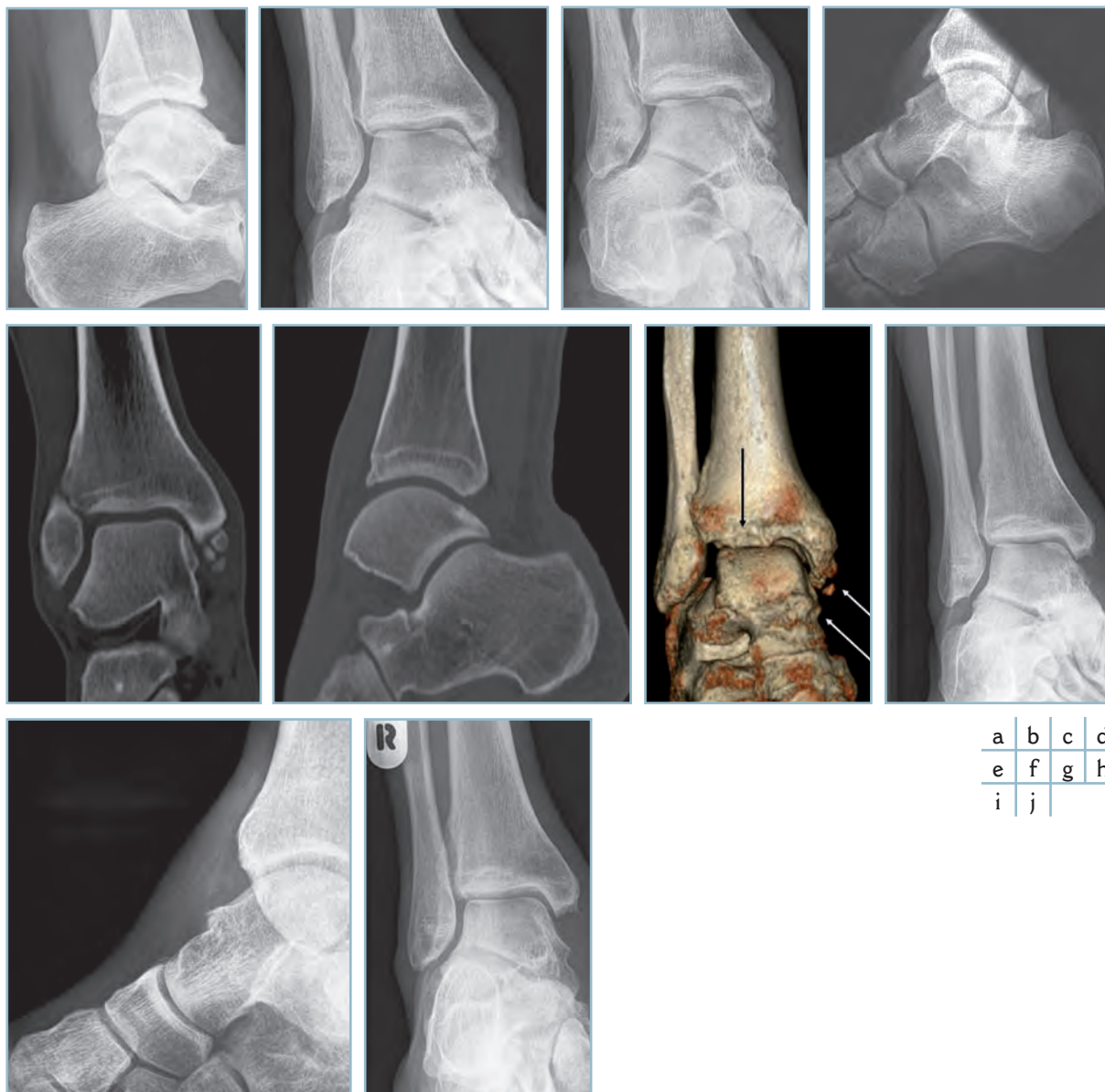
Les constatations faites sur les clichés radiologiques standards de face et profil varient en fonction de la durée d'évolution des symptômes. Sur le cliché de face, le chirurgien doit rechercher :

- une diminution globale ou centrée de l'épaisseur de l'interligne articulaire;
- des zones de raréfaction osseuse au niveau du dôme talien;
- la présence de formations ostéophytiques au niveau des gouttières médiales et latérales;
- la projection d'ossicules libres;
- la présence d'excroissance osseuse au niveau de la pointe des malléoles, etc.

Le cliché standard de profil permet de visualiser des ostéophytes, des ossicules libres, des signes d'arthrose, un problème sous-talien associé... Les ostéophytes antérolatéraux sont en général visibles sur cette incidence mais un grand nombre d'ostéophytes antéromédiaux ne sont pas détectés sur cette projection suite à l'anatomie du pilon tibial. Van Dijk *et al.* ont montré sur une étude cadavérique que des ostéophytes tibiaux antéromédiaux, parfois long de 7,3 mm, n'étaient pas visibles sur un cliché standard de profil strict suite à la projection prédominante du bord antérolatéral du tibia. Des ostéophytes taliens, situés médialement, peuvent également être méconnus par la superposition de la partie latérale du col et du corps talien. Chez ces patients souffrant d'un conflit antérieur d'origine osseux, un diagnostic erroné basé sur une étiologie «conflit tissus mous» est malencontreusement retenu [36].

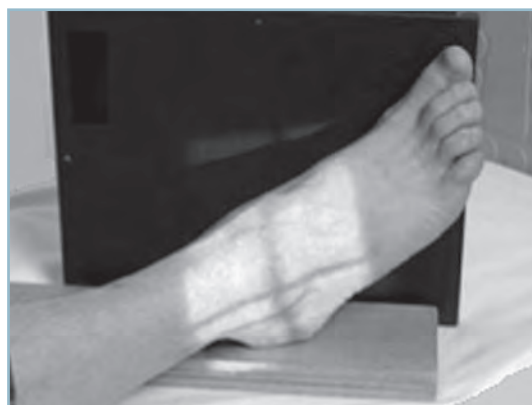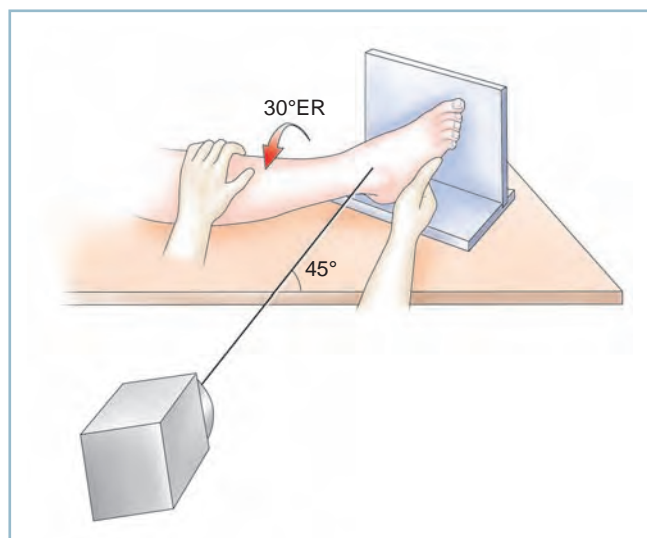
Dès lors, la réalisation d'une incidence oblique complémentaire, nommée *AMI view* (*figure 20.3*), peut augmenter la sensibilité et la spécificité des clichés radiologiques conventionnels en terme de diagnostic en objectivant la présence d'ostéophytes situés sur le côté médial du tibia et du talus. L'incidence nécessite un rayon incident dirigé crânio-caudalement à un angle de 45° par rapport à la jambe placée en rotation latérale de 30°, le pied étant en flexion plantaire. La sensibilité du cliché de profil pour détecter des ostéophytes antérieurs au niveau du tibia et du talus est respectivement de 40% et 32%, mais augmente jusqu'à 85% et 73%, une fois combinée avec l'*AMI view*. Un cliché de profil seul semble donc insuffisant pour dépister tous les ostéophytes antérieurs [31].

D'autres auteurs proposent un dépistage plus important basé sur la réalisation d'un scanner et/ou d'une RMN. Nous pensons que l'indication d'un scanner osseux doit être limitée aux cas où le patient se plaint également d'une douleur plus profonde de la cheville, de sensation de blocage articulaire ou d'une douleur antérieure sans qu'on soit capable d'évoquer les plaintes à la palpation ou à la mobilisation, ou encore en cas de suspicion de lésion ostéochondrale. L'épaisseur des coupes du scanner doit être de l'ordre de 0,5 mm, afin de ne pas passer à côté de petites lésions subtiles. On effectue des reconstructions tant axiales que sagittales et coronales. Le scanner permet également de confirmer la présence des ostéophytes parfois invisible sur les incidences radiologiques standards [27, 37]. La RMN peut mettre en évidence d'autres pathologies plus rares telles qu'une compression nerveuse, une tendinopathie des extenseurs, une rupture tendineuse sur ténosynovite sténosante. Elle peut également montrer la présence de tissu cicatriciel antérolatéral (signal de faible intensité remplaçant le signal graisseux de haute intensité en séquence T1). Elle est



## 20.2 Examens radiologiques des conflits antérieurs d'origine osseuse.

- a.* Image radiologique de profil en charge, présence d'une ostéophytose tibiale antérieure et d'une petite excroissance osseuse au niveau du col talien. Il s'agit d'un stade 1 (présence d'ostéophyte sans usure cartilagineuse évidente). Il est difficile d'objectiver sur cette incidence une cause de conflit antéromédial.
- b.* Incidence de face en charge, on distingue les ostéophytes au niveau de la gouttière médiale avec une malléole médiale protubérante, associée à des ostéophytes et des ossicules libres probables. Il semble également exister un bec ostéophytique au niveau médial du col talien. On ne voit pas de pincement de l'interligne. Aucune formation ostéophytique n'est retrouvée sur le versant latéral.
- c.* Certains auteurs [22] ont proposé de réaliser en préopératoire une radiographie standard en charge en surélevant le talon de 4 cm, afin de mieux visualiser des lésions ostéocondrales du dôme talien postérieur. Cette radiographie confirme les ostéophytes médiaux.
- d.* AMI view montrant les becs ostéophytiques antérieurs de la malléole médiale et le col talien. On peut imaginer que, lors de la flexion dorsale, les tissus mous interposés sont soumis à un conflit.
- e.* L'image CT coronale objective la fragmentation des ostéophytes de la malléole médiale, ainsi que l'excroissance du versant médial du dôme talien.
- f.* L'image CT en sagittal montre la présence d'un bec antérolatéral tibial ostéophytique.
- g.* Reconstruction CT 3D illustrant les conflits osseux antérieurs.
- h.* Radiographie de face en charge postopératoire, on objective clairement la réduction chirurgicale de la malléole médiale.
- i.* L'incidence AMI postopératoire objective la disparition du bec ostéophytique médial au niveau de la malléole médiale. Par contre, le bec ostéophytique du col talien est réapparu après 3 ans d'évolution.
- j.* Même patient, réduction de la malléole médiale par arthroscopie à 3 ans d'évolution.

a  
b

### 20.3 AMI view de la cheville : position schématique du pied par rapport à l'axe des rayons X.

Le point de départ est la radiographie de profil, le rayon incident est projeté à un angle crâniocaudal de 45° sur un membre inférieur à 30° de rotation externe. Le patient positionne son pied en flexion plantaire maximale, le talon placé sur un bloc radiotransparent de 2 cm. La source du rayonnement est tournée de  $\pm 10^\circ$ , pour être parallèle à la région du cou-de-pied. Le rayon est centré juste en avant de la malléole fibulaire. On recommande une sous-exposition à 50% de la valeur normale d'une radiographie standard de cheville.

rarement nécessaire dans le planning pré-opératoire. Pour rechercher des corps libres intra-articulaires ou des avulsions ligamentaires, nous préférons un scanner osseux à coupes fines à la RMN ou à l'arthroscanner, où le produit de contraste masque les fins fragments osseux. De plus, en RMN, la localisation et l'évaluation de la taille des lésions ostéochondrales sont rendues difficiles par l'œdème associé [9, 12, 17, 18, 37].

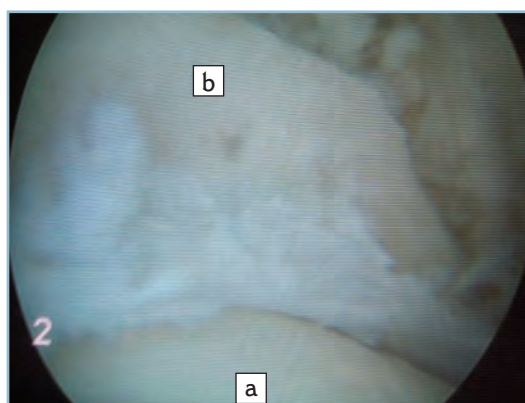
## POSSIBILITÉ THÉRAPEUTIQUE

### Procédure conservatrice

La plupart des patients bénéficient d'un traitement conservateur (talonnets, infiltration cortisonée, exercices de kinésithérapie), qui s'avère progressivement insuffisant. Dans ce cas, comme nous l'avons déjà discuté précédemment, un débridement arthroscopique est indiqué.

### Procédure chirurgicale

Le patient est placé en décubitus dorsal, un coussin sous la fesse homolatérale, afin d'avoir le pied au zénith. Le talon doit être posé sur le bord de la table d'opération, afin de permettre au chirurgien de mettre le pied en flexion dorsale durant l'opération. Le relief du nerf fibulaire superficiel est repéré, en mettant le pied en flexion plantaire et supination forcée, puis dessiné. La première incision est antéromédiale, en dedans du tendon tibial antérieur, la cheville étant maintenue à angle droit. Au doigt, on palpe le rebord distal du tibia à la partie supérieure de la gouttière médiale. Une moucheture cutanée est effectuée juste sous ce rebord. Les tissus sous-cutanés sont disséqués à la pince moustiquée jusqu'à l'articulation. Le trocart et un arthroscope de 4 mm angulé à 30° sont introduits dans la chambre antérieure. Ensuite, la voie antérolatérale est réalisée sous contrôle arthroscopique. Elle est située dans la gouttière latérale, sous le rebord de l'articulation tibiofibulaire, latéralement par rapport au nerf fibulaire superficiel. Sous contrôle de l'arthroscope, on introduit d'abord une aiguille, puis on réalise une moucheture cutanée et on dissèque les tissus mous à la pince moustiquée. Un crochet palpateur est alors introduit. Si la visibilité est suffisante, un examen systématique de la chambre ventrale et de l'articulation tibio-talofibulaire est effectué. Dans le cas inverse, il est réalisé après débridement. Un système de shaver motorisé est introduit dans l'articulation par voie antérolatérale et utilisé pour enlever le tissu hypertrophié et cicatriciel jusqu'à ce qu'une bonne visualisation de l'articulation soit obtenue. Si nécessaire, les instruments sont inversés afin de compléter le débridement de la chambre antérieure. La face antérieure du tibia est identifiée en enlevant le tissu proximale à l'ostéophyte. Celle-ci sert de référence lors de la résection de l'ostéophyte (figure 20.4). Les ostéophytes sont dès lors réséqués à l'aide du shaver de proximal en distal. Durant cette phase, la cheville est en flexion dorsale maximale, car les ostéophytes sont ainsi plus facilement visualisés grâce au relâche-



20.4 Vue peropératoire : on distingue le cartilage du dôme talien (a), la flexion dorsale maximale le protège de toute lésion iatrogène du shaver sur le cartilage; l'ostéophyte antéromédial (b) est visualisé. Ce bec ostéophytique est réséqué dans le sens proximodistal, afin de découvrir progressivement le bord antérieur natif du tibia. Il sera ensuite enlevé de proximal en distal avec le shaver en forward. La partie la plus distale est réséquée en reverse afin de ne pas endommager le cartilage portant du talus.



ment de la capsule articulaire antérieure. Un autre avantage de cette position est que la surface cartilagineuse portante du talus est protégée par le tibia, ce qui évite une lésion iatrogénique par le *shaver*. En cas d'ossicules ou ostéophytes à la hauteur de la pointe de la malléole médiale, nous conseillons une hyper-réssection. De la même manière, les ostéophytes taliens sont délimités et enlevés dans le sens distal à proximal. À la fin du nettoyage, il est important de vérifier avec le palpateur l'état du cartilage au niveau talien et tibial. L'articulation est vidée du sérum physiologique et on injecte 5 mL de bupivacaïne 1 %. La peau est fermée à l'aide d'un fil non résorbable 4/0, afin d'éviter la formation de fistule.

En postopératoire immédiat, un bandage compressif est maintenu pendant quelques heures et en l'absence de lésion ostéochondrale, l'appui est autorisé avec deux cannes béquilles en fonction de la tolérance douloureuse. Nous insistons fort sur la mobilisation immédiate de la cheville dès le réveil.

## DISCUSSION

L'arthrotomie ouverte et ses résultats ont été décrits dès les années 1950 [23]. Depuis 1988, des études rétrospectives sur le traitement arthroscopique des conflits antérieurs sont apparues dans la littérature [13]. Les très bons et bons résultats varient entre 57 et 92% [3, 5, 10, 16, 19, 21, 22, 24, 25]. Le nombre de complications (infection, paresthésies superficielles ou profondes, hémarthroses...) atteint parfois les 18%. Pourtant, on note une excellente satisfaction des patients en terme de douleur et plus modérément en terme de fonction. Il existe cependant dans ces premiers articles des confusions dues aux critères d'inclusions et au nombre de chaque type de conflit.

Scranton et Mc Dermotte publient, en 1992, le seul article comparant les résultats de l'arthrotomie et de l'arthroscopie. Ils rapportent que les patients opérés par arthroscopie se remettent plus vite de l'intervention et regagnent plus vite travail et loisirs. Ils ont

également constaté que la taille radiologique et la localisation des ostéophytes ont une importance pronostique. Les meilleurs résultats sont obtenus sur les conflits antéromédiaux plutôt que sur les conflits antérolatéraux [26].

Ogilvie-Harris est le premier à investiguer les résultats du traitement des conflits osseux isolés et rapporte un taux de succès de 92%. Il introduit également le premier système de score, basé sur la douleur, le gonflement, la raideur, la boiterie et les limitations dans les activités de la vie courante [21] (*tableau 20.I*).

Vogler *et al.* en 1994 mentionnent pour la première fois que le nettoyage arthroscopique des conflits antérieurs est un geste thérapeutique qui peut permettre de postposer, à court ou moyen terme, un traitement chirurgical plus radical, tel que l'arthrodèse [38].

En 1996, Amendola publie une série prospective avec un suivi minimum de 2 ans. Il observe une meilleure efficacité de ce traitement en cas de conflit osseux, avec une amélioration significative de la douleur, du gonflement et de la fonction [1].

Van Dijk, en 1997, avec un taux de réussite moyen de 87%, est le premier à insister sur l'avantage à ne pas utiliser de distraction. Il a constaté également que, malgré la sensation subjective de 66% des patients de bénéficier d'une meilleure mobilité, seuls 20% de ceux-ci présentent un gain de flexion dorsale de 5° ou plus [33].

Il introduit également une nouvelle classification tenant compte de la présence de changements arthrosiques au niveau de l'articulation tibiotalienne (*tableau 20.II*). Les patients sont divisés en groupes en fonction de la présence d'ostéophytes et d'un pincement radiologique de l'interligne articulaire. Il constate qu'il existe une différence significative de pronostic ; en présence d'ostéophyte mais sans pincement articulaire, c'est-à-dire sans signe d'arthrose (grade 0/1), la résection permet de restaurer l'aspect radiologique d'une articulation normale et le pronostic est donc meilleur (grade 1, 82% de résultats excellents), alors que chez les patients qui présentent des altérations dégénératives de l'espace articulaire, les résultats sont moins bons (grade 2, 50% de bons résultats) [34].

**Tableau 20.I.** Système de score introduit en 1993 par Ogilvie-Harris.

	1 – médiocre	2 – faible	3 – bon	4 – excellent
<i>Douleur</i>	Sévère	Modérée	Faible	Pas
<i>Gonflement</i>	Modéré/important	Faible pendant les activités de tous les jours	Après efforts	Pas/minimal
<i>Raideur</i>	Peu de mobilité	Déficit douloureux	Peu de déficit	Pas/minimal
<i>Boiterie</i>	Importante (cane)	Modérée	Peu	Pas
<i>Activité</i>	Limitée	Diminuée de façon modérée	Légèrement diminuée	Pas de limites

**Tableau 20.II.** Classification des changements arthrosiques de la cheville.

Stade	Critères d'évaluations
0	Articulation normale ou sclérose sous-chondrale
1	Présence d'ostéophytes sans diminution de la hauteur de l'interligne articulaire
2	Diminution de la hauteur de l'interligne articulaire avec ou sans ostéophytes
3	Disparition (sub-)totale de l'articulation ou déformation articulaire importante



La même année, Branca confirme que la destruction cartilagineuse est un des facteurs de mauvais pronostic, mais insiste sur l'intérêt thérapeutique du débridement arthroscopique afin de retarder une arthrodèse éventuelle, même si seulement 50% des malades sont vraiment entièrement soulagés [6]. En effet, il arrive qu'un patient, avec une diminution de plus de 50% de la hauteur articulaire, souffre principalement d'un conflit antérieur plutôt que d'une douleur profonde de la cheville. La résection des ostéophytes peut alors soulager le patient des plaintes douloureuses antérieures, même si elle peut en même temps remettre au premier plan la douleur profonde intra-articulaire et limiter ainsi la satisfaction du patient. Nous conseillons donc de tenter ce traitement uniquement si le patient ne souffre pas de douleur profonde et s'il présente une douleur reconnaissable à la palpation.

Dans une autre étude prospective, Van Dijk et al. ont recherché des facteurs pronostiques et ont montré que :

- la sévérité des changements arthrosiques associés influence plus les résultats que la taille des ostéophytes ;
- les patients qui se plaignent depuis moins de 2 ans avant de bénéficier d'un débridement chirurgical ont un meilleur résultat ;
- les patients qui ont des ostéophytes, situés en antéromédial, sont plus satisfaits après résection que les autres [35].

La récurrence des ostéophytes, déjà décrite auparavant après arthrotomie ouverte, est également observée dans 66% des chevilles qui présentent en pré-opératoire un grade 1 d'arthrose (recul de 6,5 ans) [8]. Tous ces récidivistes ont continué à souffrir de

traumatismes en supination et/ou de flexion dorsale forcée répétée. Par contre, il est important de noter l'absence de corrélation significative entre la réapparition des lésions ostéophytiques et la récurrence de symptômes [7, 8].

## CONCLUSION

Le syndrome des conflits antérieurs de la cheville, nommé *footballer's ankle*, est un syndrome caractérisé par la présence d'une douleur antérieure de l'articulation tibiotalienne, reconnaissable à la palpation et à la mise en flexion dorsale. En général, la cause est recherchée sur la radiographie standard, mais en cas de conflit antéromédial, une incidence oblique spécifique peut révéler des ostéophytes invisibles sur l'incidence de face ou de profil. Comme la douleur est provoquée par un conflit répétitif et une inflammation chronique du tissu cicatriciel ou de la synoviale, la résection de ce tissu hypertrophié peut suffire. Néanmoins, la résection combinée des ostéophytes limite les risques de récurrences. Dans les cas où les becs ostéophytiques sont associés à des lésions cartilagineuses et/ou à un pincement de l'interligne articulaire, le suivi à plus long terme donne de moins bons et excellents résultats, mais leur effet à court terme sur la douleur est prouvé. Le nettoyage articulaire est donc une option chirurgicale valable, même chez les patients ayant une articulation tibiotalienne arthrosique.

## ARTHROSCOPIE DU CARREFOUR POSTÉRIEUR

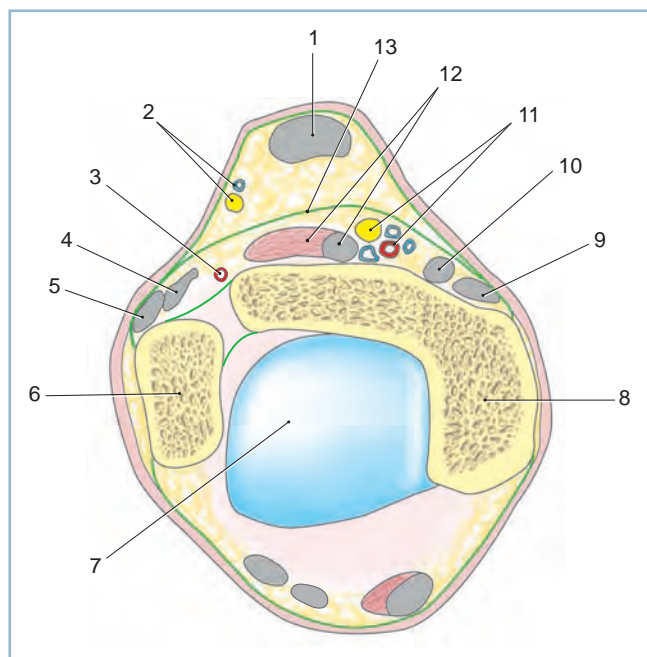
*Le carrefour postérieur est une région qui présente un regain d'intérêt clinique depuis ces trente dernières années. Un grand pourcentage de patients, victimes d'un traumatisme de la cheville, souffrent de douleurs postérieures persistantes, souvent banalisées par les thérapeutes qui les considèrent comme des suites post-traumatiques normales. De nouvelles pathologies ont été décrites sur la base d'études anatomiques récentes et d'une meilleure compréhension de la physiopathologie de ces lésions.*

### RAPPEL ANATOMIQUE

Les procédures endoscopiques sont réalisées par des mini-incisions et l'espace de travail est limité. Elles nécessitent donc une connaissance parfaite de l'anatomie (*figures 20.5 et 20.6*). De

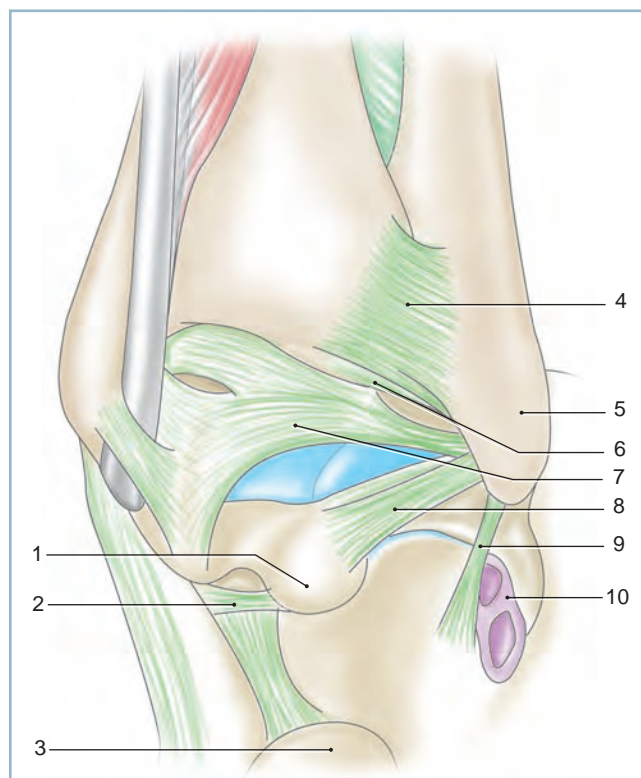
plus, la vision binoculaire classique en trois dimensions est remplacée par une projection en deux dimensions, montrant des structures agrandies dont certaines ne sont même pas visibles en dissection ou en chirurgie ouverte sans que leur localisation ou leur morphologie ne soit altérée.

La face antérieure du compartiment postérieur de la cheville est constituée par l'épiphyse distale du tibia et de la fibula, la partie postérieure du corps talien avec son processus postérieur, l'articulation sous-talienne postérieure et le début de la grosse tubérosité du calcaneus. Médialement, on peut distinguer le tendon du tibial postérieur, le tendon du fléchisseur commun des orteils, le paquet vasculonerveux tibial postérieur et la transition musculotendineuse du fléchisseur propre de l'hallux (FHL). Latéralement, on trouve les tendons court et long fibulaires, le nerf sural et la veine petite saphène. Dorsalement, le compartiment postérieur de la cheville est délimité progressivement et antéro-postérieurement par le fascia crural profond (ligament de Rouvière), le triangle de Kager avec le tendon du plantaire grêle, le fascia crural superficiel puis le tendon d'Achille. Les structures osseuses sont fermement stabilisées par les ligaments. Dans la littérature, il existe fréquemment une confusion de leur dénomination et nous nous référons donc à la description anatomique rapportée par l'équipe de Golano [49, 50].



### 20.5 Vue transversale de la cheville à hauteur de l'articulation.

(1) tendon d'Achille, (2) nerf sural et petite veine saphène, (3) artère fibulaire, (4) tendon du court fibulaire, (5) tendon du long fibulaire, (6) malléole fibulaire, (7) talus, (8) malléole médiale, (9) tendon du tibia postérieur, (10) tendon du fléchisseur commun des orteils, (11) artère, veine et nerf tibial postérieurs, (12) jonction musculotendineuse du FHL, (13) fascia crural profond (ligament de Rivière).



### 20.6 Vue anatomique des ligaments du carrefour postérieur.

(1) processus talien postérieur, (2) rétinaculum du tendon du FHL, (3) grosse tubérosité calcanéenne, (4) ligament tibiofibulaire postérieur, (5) malléole fibulaire, (6) ligament transverse, (7) ligament intermalléolaire postérieur, (8) ligament talofibulaire postérieur, (9) ligament calcanéofibulaire, (10) gaines des tendons fibulaires.

## Os trigone

Cet os semble être un noyau d'ossification secondaire à la partie postérieure du processus talien postérieur, latéralement par rapport à la gouttière où court le tendon du FHL. Il apparaît radiologiquement vers l'âge de 11-13 ans chez le garçon et de 8-10 ans chez la fille. L'incidence est de 1,7 à 7 % dans la population normale, avec une prévalence de 1,4 % de découverte bilatérale. En règle générale, en s'ossifiant, il fusionne avec le reste du talus l'année qui suit son apparition radiologique. Lorsque cette fusion entraîne la formation d'un processus talien large et intact, on parle d'un processus talien postérieur hypertrophique ou « processus de Stieda ». Si l'absence de fusion laisse persister une synchondrose, on parle d'un os trigone. D'autres auteurs, comme Shepherd (1882), pensent que l'os trigone est plutôt une pseudarthrose secondaire à une fracture du processus talien postérieur [44, 59, 61].

## Ligament tibiofibulaire postérieur

Ce ligament présente deux composants, un profond et un superficiel. Le superficiel a son origine sur le bord postérieur de la malléole fibulaire et se dirige vers le tubercule postérieur du tibia, proximale et médialement. La partie profonde, nommée par Sarrafian ligament transverse, est en forme de cône et trouve son origine sur la partie proximale de la fossette malléolaire fibulaire. Il s'insère à la partie postérieure du tibia proximale

par rapport au cartilage. Il s'étend plus distalement et fonctionne comme un labrum, en augmentant dorsalement la surface articulaire concave du plafond tibial. Il rend dès lors l'articulation tibiotalienne plus stable et prévient la translation postérieure du talus [49, 50].

## Ligament calcanéofibulaire

Cet épais ligament se détache du bord antérieur de la malléole fibulaire et se dirige vers la région postérieure du calcaneus. Faisant partie du complexe ligamentaire latéral, il contrôle les articulations tibiotalienne et sous-talienne. Il peut être visualisé en arthroscopie médialement par rapport à la gaine des tendons fibulaires [50].

## Ligament talofibulaire postérieur

Sa situation est intracapsulaire, extrasynoviale et il est de forme trapézoïdale. Il court en direction horizontale, en s'élargissant depuis la surface médiale de la malléole latérale vers le bord postéro-inférieure de la surface latérale du talus. Certaines fibres s'étendent vers l'os trigone ou sur le processus talien postérieur [49, 50].

## Ligament intermalléolaire postérieur

Ses fibres trouvent leurs origines sur la malléole latérale proximale au ligament talofibulaire postérieur et se dirigent médialement et proximale pour s'intégrer au ligament transverse. Il

s'étend en éventail jusqu'à la surface postérieure de la malléole médiale [49, 50, 69, 74].

## DIAGNOSTIC

### Évaluation clinique

L'histoire clinique typique est celle d'un athlète, jeune ou d'âge moyen, qui se plaint d'une douleur postérieure de la cheville avec des antécédents d'entorses récidivantes en inversion et/ou hyperflexion plantaire. Un autre cas de figure est celui d'un sportif qui présente des douleurs postérieures latentes s'aggravant durant les activités sportives, témoin d'un syndrome de « surcharge ».

Ce syndrome douloureux donne des plaintes assez spécifiques en fonction de l'étiologie. Tous les patients se plaignent d'une douleur postérieure, principalement majorée lors de la flexion plantaire forcée. Ce sont généralement les mouvements extrêmes dans les trois plans de l'espace qui sont douloureux. Il est important de distinguer les douleurs postéromédiales des douleurs postérolatérales.

Les présentations cliniques ci-dessous sont classifiées en fonction de leur étiologie.

### Lésions ostéochondrales

Une douleur profonde lors de l'appui en position neutre et en légère flexion plantaire, accompagnée d'une sensation de blocages articulaires, doit toujours faire exclure la présence d'une lésion ostéochondrale. Des corps libres, des fragments osseux avulsés, une chondrocalcinose ou des calcifications ligamentaires des articulations tibiotalienne et/ou sous-talienne peuvent également contribuer à ces blocages et doivent être recherchés par les examens complémentaires [72].

### Os trigone

Les conflits postérieurs d'origine osseuse sont généralement le résultat de la combinaison d'une anomalie anatomique, telle que la présence d'un os trigone ou d'un processus talien hypertrophique et d'un événement traumatique. Ils sont retrouvés chez les personnes victimes de :

- traumatisme en supination/inversion, en hyperflexion plantaire ;
- mouvement dont l'amplitude dépasse les limites anatomiques courantes.

Le test presque pathognomonique est une flexion plantaire forcée passive ; si le patient reconnaît sa douleur au moment de l'impaction du processus talien/os trigone entre le bord postérieur du tibia et le calcaneus, le test est dit positif. Pour augmenter la sensibilité de ce test l'examineur peut, en position de flexion plantaire forcée, effectuer une endo- et/ou exorotation du pied par rapport au tibia afin de majorer le conflit. Un test clinique négatif exclu un conflit postérieur d'origine osseuse. Beaucoup de patients ont également une gêne en terrain irrégulier ou inégal quand l'articulation sous-talienne est soumise à des contraintes [39, 42, 51-53, 57, 77].

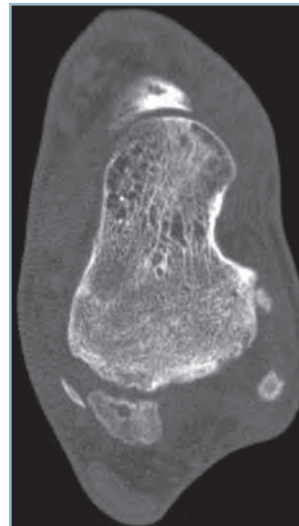
### Tissu cicatriciel

Malgré l'absence d'étiologie osseuse radiologiquement identifiable, certains patients se plaignent, de façon récidivante, de la

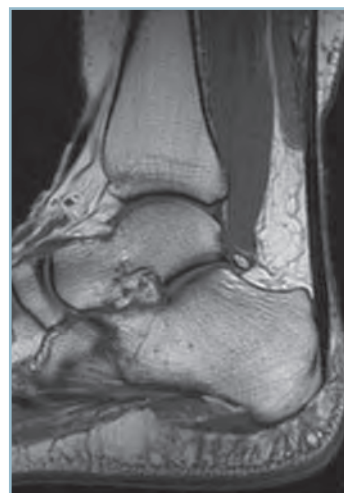
région postérolatérale en association à un gonflement local et à une limitation de la flexion plantaire dans les secteurs extrêmes. Ces plaintes peuvent être secondaires à un conflit avec les tissus mous. Dans la plupart des cas, il s'agit d'un tissu cicatriciel post-traumatique ou d'un conflit lié à l'hypertrophie des ligaments. Le test provocateur, décrit précédemment, n'est pas nécessairement positif et donc moins spécifique que dans les conflits osseux [48, 57].

### Fléchisseur long de l'hallux

Une ténosynovite du tendon du FHL se manifeste très souvent sous la forme d'un conflit postérieur, en particulier chez les danseurs de ballet et les coureurs. La douleur se localise en postéromédial, dans les positions de pointe et demi-pointe ou durant les contraintes en propulsion. Le clinicien peut sentir le tendon glisser en arrière de la malléole médiale, lorsque le patient mobilise l'hallux de façon répétitive, la cheville à 10-20° de flexion plantaire. Si une tendinite sténosante ou une inflammation chronique est présente, la palpation avec une légère pression peut provoquer une douleur reconnaissable par le patient ou permettre de percevoir un fin crépitement sur le trajet tendineux. Très souvent en peropératoire, on observe que le corps musculaire du FHL descend distalement et dépasse le processus talien postérieur, créant un effet de masse avec une ténosynovite secondaire [51, 52] (figures 20.7 et 20.8).



**20.7** VCT coupe axiale. Os trigone volumineux, avec surfaces irrégulières, accompagné d'une calcification de la partie postéromédiale du rétinaculum du FHL, responsable également d'une ténosynovite sténosante.



**20.8** RMN coupe sagittale. Corps musculaire du FHL descendant très distalement jusqu'à la hauteur de l'os trigone responsable progressivement d'un conflit ou d'une surcharge tendineuse.



## Tubercule postéromédial

Une douleur ressentie en postéromédial, en relation avec une tuméfaction d'allure solide, située juste en arrière de la malléole médiale peut être secondaire à la présence d'une fracture de Cedell, qui correspond à une pseudarthrose après fracture du tubercule postéromédial du talus. Le mécanisme lésionnel serait une avulsion de l'insertion médiale du rétinaculum du FHL ou du ligament tibio-talien postérieur, suite à un mouvement de pronation-dorsi-flexion [72, 75].

## Fibrose postéromédiale

Une autre cause de conflit postéromédial est la fibrose et l'épaississement des fibres postérieures du ligament talotibial et de la capsule postéromédiale, consécutifs à une lésion par compression entre le talus et la malléole médiale lors d'un traumatisme en supination. Le test clinique de provocation est un mouvement de flexion plantaire forcée en maintenant la cheville en inversion, ce qui déclenche la douleur reconnue par le patient. D'autres lésions peuvent également être responsables de ces douleurs :

- fragments osseux avulsés;
- calcifications post-traumatiques;
- ossicules dans la portion profonde du ligament deltoïde.

Une synostose talocalcanéenne éventuelle doit en tout cas être exclue [55, 60, 64].

## Muscle surnuméraire

Un certain nombre de variantes anatomiques peuvent contribuer, voire même être responsable d'un conflit postérieur :

- le muscle fibulocalcanéen médial;
- le muscle long accessoire qui est continu avec le muscle quadratus plantae;
- le muscle fibularis quartus;
- l'os subtibiale, etc. [41, 63].

## Examens paracliniques

Le bilan complémentaire doit être basé sur l'anamnèse et surtout l'examen clinique.

La radiographie standard, de face et de profil en charge, est indispensable et va orienter le reste de la mise au point. L'incidence de profil peut mettre en évidence un os trigone, mais sa présence n'est pas nécessairement la source de la symptomatologie [51]. Une arthrose ou des signes dégénératifs peuvent apparaître au niveau de l'articulation sous-talienne postérieure ou de façon plus limitée entre le processus talien postérieur et la surface postérieure du calcanéus. Des calcifications, une chondrocalcinose ou d'autres pathologies plus rares peuvent être démasquées occasionnellement [66].

Certains auteurs proposent la réalisation d'une scintigraphie osseuse afin d'orienter les examens radiologiques complémentaires, mais nous trouvons sa spécificité inférieure au CT-scan. Afin de préparer au mieux une chirurgie éventuelle, des reconstructions CT en 3D peuvent être utiles pour localiser exactement les différentes lésions :

- avulsions;
- calcifications;

- os trigone;
- fracture de Shepherd ou Cedell;
- profondeur de la trochlée des fibulaires;
- lésions ostéochondrales ou dégénératives.

Le CT-scan n'est pas indispensable dans le planning pré-opératoire, mais permet une analyse plus fine des éléments que la radiographie standard n'a pas pu démasquer suite à la superposition des structures.

En cas d'absence de lésions osseuses visibles radiologiquement, la RMN permet d'investiguer les tissus mous. Elle peut également confirmer l'existence de zones d'œdème ou d'inflammation au niveau d'un processus talien postérieur hypertrophique et/ou d'un os trigone, à la suite de microtraumatismes répétitifs. La composante «tissu mou» du conflit peut être représentée par l'épaississement synovial de toute la capsule postérieure ou par une atteinte plus focale comme, par exemple, l'épaississement du ligament talofibulaire postérieur ou du ligament intermalléolaire postérieur. Plusieurs auteurs décrivent des tissus cicatriciels ou des épaississements de différents ligaments dans le compartiment postérieur. Le ligament intermalléolaire postérieur, par exemple, peut contribuer à un conflit postérieur et se traduit à la RMN par une taille augmentée comparable à celle du ligament talofibulaire postérieur et du ligament transverse. Les images en densité de proton et les images axiales en pondération T2 le montrent comme une bande épaissie, hypointense. La RMN peut également mettre en évidence d'autres pathologies comme une cause extrinsèque de syndrome de tunnel tarsien, des tendinopathies, etc. [43, 45, 48, 65, 66, 68, 74].

En cas de doute diagnostique, une infiltration locale radioguidée, avec un anesthésique et un dérivé cortisoné, contribue à la localisation exacte de la douleur et au traitement [67, 68].

## POSSIBILITÉ THÉRAPEUTIQUE

### Procédure conservatrice

La méconnaissance de cette pathologie est généralement la source d'un retard diagnostique responsable d'un délai parfois fort long entre le début des symptômes et la prise en charge thérapeutique. Le traitement initial est conservateur, basé sur le repos, la prise d'anti-inflammatoire non stéroïdien et sur l'immobilisation. D'autres mesures, telles que les infiltrations cortisonées, les exercices de physiothérapie, les tapings protecteurs, peuvent améliorer la symptomatologie à court et à moyen terme. Il faut bien constater cependant, qu'à l'heure actuelle, aucune étude n'a évalué l'effet exact de ces traitements par rapport à la chirurgie (ouverte ou arthroscopique).

### Procédure chirurgicale

En l'absence d'amélioration, un conflit postérieur osseux peut bénéficier de la résection partielle ou totale d'un processus talien protubérant ou d'un os trigone. Les conflits liés au FHL imposent de libérer le tendon de sa gaine et parfois de débrider son corps charnu distal.

Avant le développement de l'arthroscopie du compartiment postérieur, une arthrotomie postéromédiale ou postérolatérale était proposée par différents auteurs. L'alternative actuelle est le



débridement arthroscopique. Elle apporte les avantages généraux de l'arthroscopie :

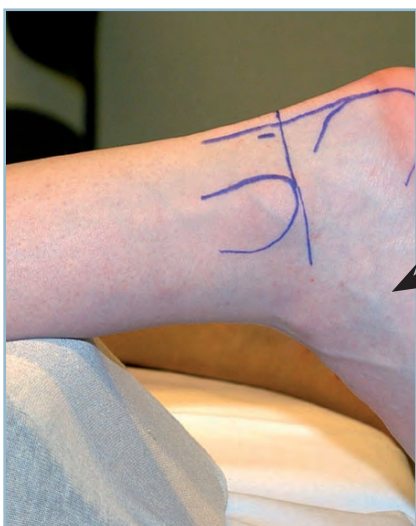- cicatrices cutanées minimales;
- dissection limitée et diminution des tissus cicatriciels;
- réduction du taux d'infections;
- rétablissement plus rapide;
- participation visuelle positive du patient suivant l'opération à l'écran...

## TECHNIQUE CHIRURGICALE

Le patient est placé en décubitus ventral, avec un appui du côté homolatéral afin de permettre une bascule de la table et de positionner le talon au zénith. On place un coussin dans la région du cou-de-pied de sorte que le pied dépasse juste de l'extrémité de la table, permettant d'avoir la cheville à angle droit tout en ayant la possibilité de la mobiliser. Un garrot est gonflé à la racine du membre. Les repères anatomiques sont la pointe de la malléole fibulaire, le tendon d'Achille et la plante du pied. Une ligne est dessinée parallèlement à la plante du pied depuis la pointe de la malléole fibulaire, la cheville restant positionnée à angle droit (*figure 20.9*).

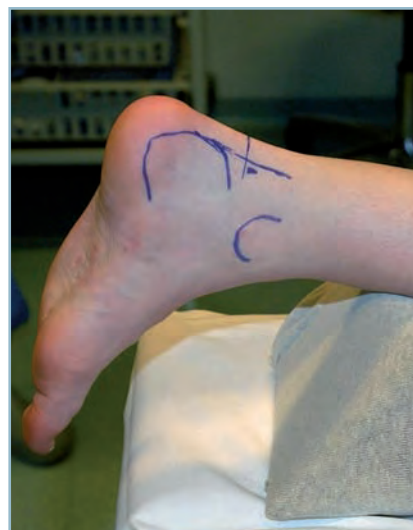La première incision cutanée est postérolatérale, juste en avant du tendon d'Achille, et proximale par rapport à la ligne dessinée. Tout en gardant la cheville à angle droit, les tissus sous-cutanés sont disséqués en direction de la première commissure, à l'aide d'une pince moustique jusqu'au niveau articulaire. Au contact osseux, elle est ouverte et retirée sans la fermer. Le trocart d'un arthroscopie de 4 mm, présentant un angle de 30° qui regarde toujours latéralement, est introduit. En palpant avec le trocart, sur un plan sagittal, on distingue parfois le niveau des articulations sous-talienne et tibiotalienne.

Une seconde porte postémomédiale, située médialement par rapport au tendon d'Achille, est ouverte juste proximale par rapport à la ligne préalablement dessinée (*figure 20.10*). Par



**20.9** Vue latérale montrant la position du pied à angle droit lors de l'introduction des instruments.

La pointe de la malléole fibulaire est le repère anatomique pour tracer la ligne parallèle à la plante du pied. Le point d'entrée postérolatérale se trouve proximale à cette ligne et ventralement au tendon d'Achille.

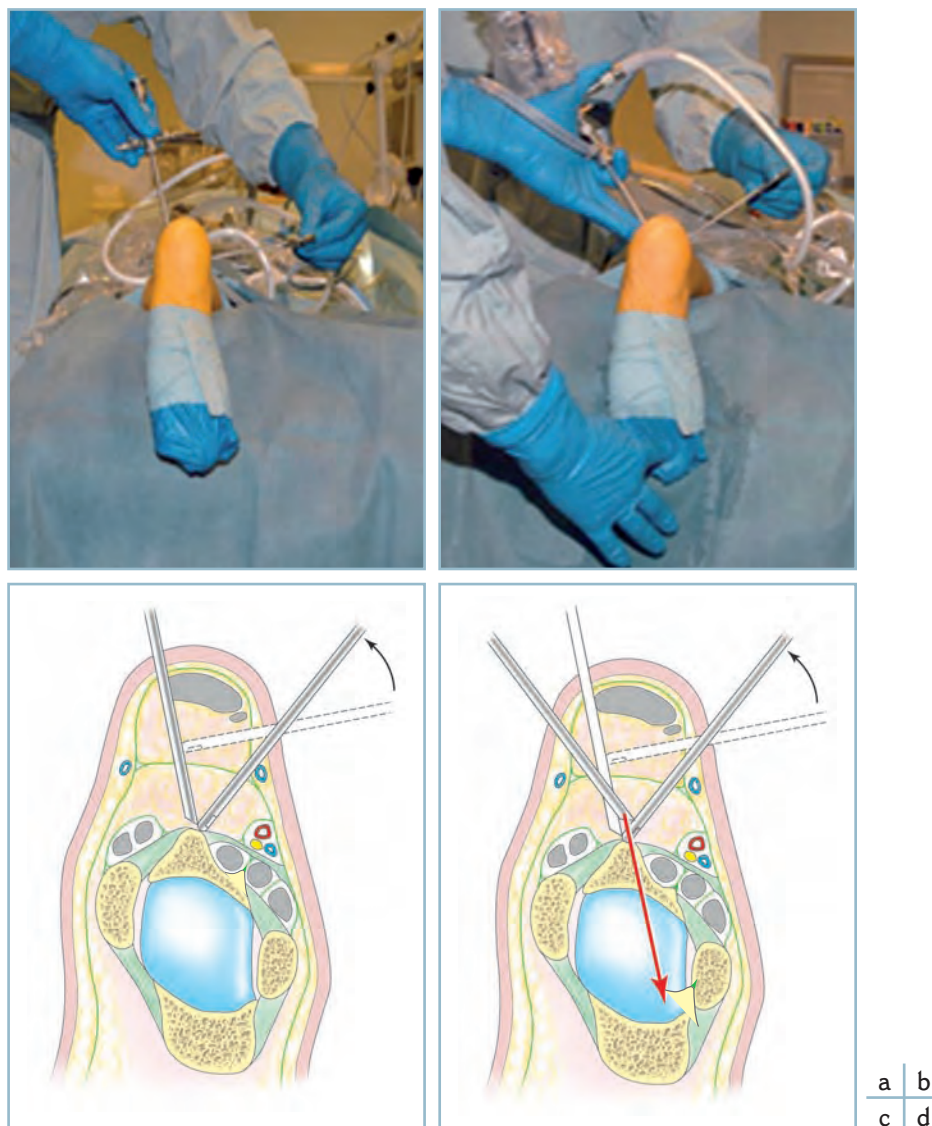


**20.10** Vue médiale montrant sur la même ligne le point d'entrée postémomédiale.

cette voie, une pince moustique, dont la convexité reste dorsale, est introduite à 90° par rapport au trocart et cherche son contact. Une fois le trocart touché, la pince glisse le long de celui-ci, dont elle sert de guide jusqu'au contact osseux en avant. L'arthroscope est ensuite légèrement rétracté et basculé afin de visualiser la pince qui est utilisée pour disséquer les tissus mous extra-articulaires sous contrôle visuel (*figure 20.11*). Si les tissus mous postérieurs sont trop fibreux ou cicatriciels, on remplace la pince moustique par un shaver «de 5 mm full radius». Le shaver est dirigé en direction latérale et plantaire, vers la partie latérale de l'articulation sous-talienne afin de créer un émondage et une ouverture de la capsule articulaire postérieure (*figure 20.12*). Par l'orifice capsulaire postérieur, on visualise la facette postérieure de l'articulation sous-talienne. On différencie alors le ligament talofibulaire postérieur et le ligament tibiofibulaire postérieur. Pour visualiser le tendon du FHL, le shaver permet d'enlever le tissu cicatriciel depuis la région latérale vers le côté médial, en ayant soin de garder l'ouverture du shaver dirigé vers l'os trigone ou le processus talien postérieur. Le tendon du FHL est un repère important qui indique la limite de sécurité la plus médiale; au-delà, on risque de léser le paquet vasculonerveux.

Une fois l'espace de travail délimité, plusieurs gestes complémentaires sont possibles :

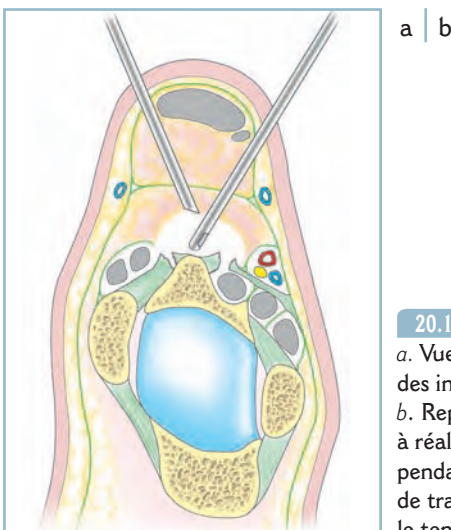
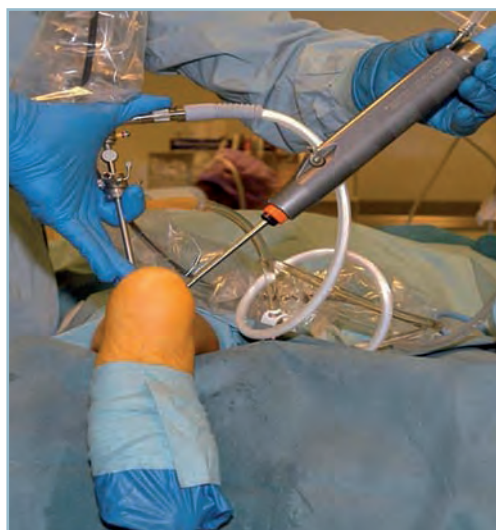- le dégagement et la libération du tendon du FHL nécessitent la section du rétinaculum du fléchisseur de l'épine talienne postérieure;
- l'excision d'un os trigone symptomatique, d'une fracture ou pseudarthrose de l'épine talienne postérieure, ou d'une épine hypertrophique, impose de détacher partiellement le rétinaculum du fléchisseur, ainsi que le ligament talofibulaire postérieur. Les instruments indispensables sont le shaver, la rugine et un ciseau de 5 mm de large. Le débridement doit rester prudent afin de ne pas réséquer exagérément la partie postérieure du talus, en restant sur le coin postérosupérieur de l'épine talienne et en gardant le ciseau en direction postéro-inférieure sans réaliser d'effraction de l'articulation sous-talienne;
- la malléole médiale ainsi que le faisceau profond du ligament deltoïde peuvent être visualisés. En ouvrant la capsule articulaire dans la région médiale et ce, de dedans en dehors au niveau de la malléole médiale, on peut ouvrir la gaine des tendons du tibial postérieur et du fléchisseur commun des orteils et les explorer;



**20.11** Illustration peropératoire et schématique de l'introduction des instruments.

*a, b, et c.* La position de l'arthroscope, dirigée vers la 1<sup>re</sup> commissure, l'optique à 30° regarde latéralement. La pince moustiquée est introduite du côté médial, parallèle au sol et à 90° avec le trocart postérolatéral lors de l'introduction. Une fois qu'elle touche l'axe du trocart de l'arthroscope, elle le suit ventralement jusqu'à son contact osseux.

*d.* Ensuite, il faut reculer et basculer légèrement l'arthroscope afin de visualiser la pince moustiquée. Celle-ci est remplacée par le *shaver*.



**20.12** Débridement postérieur.

*a.* Vue peropératoire de la position des instruments.

*b.* Représentation schématique des gestes à réaliser : L'arthroscope reste à distance pendant que le *shaver* prépare l'espace de travail du sens latéral vers le sens médial, le tendon du FHL est la limite la plus médiale

- en soulevant le ligament intermalléolaire postérieur avec un crochet et en effectuant une distraction manuelle ou latérale au niveau du calcaneus, la partie postérieure de l'articulation tibiotarsienne s'ouvre et permet une évaluation des surfaces cartilagineuses;

- du côté latéral, on peut également ouvrir la gaine des tendons fibulaires.

En fin d'intervention, l'articulation est vidée de son liquide et injectée de 5 cc de bupivacaïne 1%. La peau est fermée à l'aide d'un fil résorbable 4/0, afin d'éviter la formation de fistule.

En postopératoire immédiat, un pansement compressif est maintenu pendant quelques jours et en l'absence de lésion ostéocondrale, l'appui est immédiatement autorisé à l'aide de deux cannes béquilles selon le seuil douloureux. Nous insistons fort sur la mobilisation immédiate de la cheville dès le réveil [72, 73].

D'autres techniques arthroscopiques d'exploration de la chambre postérieure ont été décrites :

- en décubitus dorsal, utilisant les points d'entrée antérolatérale et postérolatérale, la cheville en distraction [58]. Très souvent des points d'entrée complémentaires sont utilisés;

- la technique des points d'entrée co-axiaux, en décubitus dorsale [39];

- en décubitus latéral, en utilisant deux points d'entrée postéro-latérale.

## DISCUSSION

Avant 1995, le syndrome du carrefour postérieur était surtout décrit chez les sportifs professionnels ou amateurs de haut niveau (danseurs de ballet, footballeur...), mais actuellement la pathologie est plus largement reconnue dans la population générale. En moyenne, 73% des cas sont d'origine post-traumatique [39, 54].

À la fin des années 1980, deux grandes entités ont été distinguées: le « syndrome de l'os trigone » et la ténosynovite du FHL, mais on sait actuellement que les deux peuvent co-exister. Le syndrome de l'os trigone fait allusion à des symptômes provoqués par une pathologie du tubercule latéral de l'épine talienne postérieure :

- inflammation chronique de la synchondrose entre l'os trigone et le processus postérieur du talus;

- fracture d'un processus de Stieda;

- conflit à base d'ossicules libres, chondromatose, etc.

Malheureusement, un certain nombre de patients n'ont pu être classés parmi les différents diagnostics évoqués ci-dessus. Hedrick note, dans 33% de sa série de 30 cas, l'absence d'épine talienne postérieure hypertrophique ou d'os trigone [52]. Comme lui, la plupart des auteurs mentionnent que pour un grand pourcentage de patients, le traitement a consisté en une résection osseuse ainsi que du tissu inflammatoire local. Dans ces publications, les ligaments sont rarement mentionnés ou décrits. Ce n'est qu'en 1995 que les premiers articles parlent du rôle éventuel des ligaments dans les conflits douloureux au niveau du carrefour postérieur. Cependant, à l'époque, la description anatomique de ces ligaments reste souvent incomplète ou imprécise, il existe des erreurs et des confusions dans leur nomenclature et leur aspect pathologique est mal connu.

C'est Golano qui, en 2002, fait une synthèse de l'anatomie des ligaments postérieurs de la cheville en essayant d'uniformiser leurs appellations. Dans son étude, il combine dissection anatomique

(20 spécimens) et évaluation arthroscopique (8 spécimens). Le ligament intermalléolaire postérieur est constamment retrouvé, seul diffère sa taille et sa largeur. Il retrouve également, entre ce ligament intermalléolaire et le ligament tibiofibulaire postéro-distal, une zone triangulaire dont la taille dépend du degré de flexion de la cheville. La flexion plantaire réduit l'espace synoviale entre ces deux structures, car le ligament intermalléolaire postérieur se détend et se distingue moins de l'autre. Par contre, une flexion dorsale tend le ligament intermalléolaire et le sépare du ligament tibiofibulaire postéro-distal. Ceci implique que l'imagerie par RMN des différents ligaments du complexe postérieur doit être réalisée avec la cheville en flexion dorsale et après injection de produit de contraste [49]. L'implication de ces deux ligaments dans les conflits postérieurs a été clairement démontrée par la mise en évidence à la RMN et l'exploration chirurgicale d'un aspect épaissi ou hypertrophique [48, 51].

L'efficacité du traitement conservateur n'a pas été clairement démontrée et il est très difficile d'estimer le nombre exact de patients traités isolément. Hedrick a tenté de rapporter ses résultats mais un tiers des malades traités de façon conservatrice a été perdu de vue [52]. Mouhsine a suivi, sur une période de 2 ans, 19 malades souffrant d'un conflit postérieur en présence d'un os trigone. Après un traitement par physiothérapie de 4 à 7 mois, tous les patients ont été infiltrés, sous contrôle fluoroscopique, dans la région de l'os trigone sans chercher véritablement la synchondrose. Seuls trois patients ont nécessité une chirurgie après une seconde infiltration [61]. Robinson confirme que des joueurs professionnels de football [67], infiltrés précocement après le traumatisme ( $\pm$  4 semaines), retournent tous au même niveau de jeu après 3 semaines en moyenne. Seuls deux patients, présentant un os trigone, ont souffert d'une récurrence qui a nécessité une chirurgie [67].

La présence d'un os trigone, quel que soit sa taille, ne semble pas être strictement corrélée aux symptômes [51]. Cependant, Peace, dans son étude rétrospective de 25 cas, constate la présence d'un os trigone dans 28% des cas et Hedrick dans 66% [52, 65]. Or, la prévalence dans la population générale est de l'ordre de 7% au maximum, ce qui signifie que sa présence semble être un facteur prédisposant. Jusqu'en 1997, le traitement chirurgical consistait le plus souvent en une chirurgie à ciel ouvert avec excision du conflit osseux. Dans la plupart des séries, il donnait de bons et d'excellents résultats [39, 42, 51, 52, 54, 58, 76]. Cette même année, une première technique arthroscopique de résection d'un os trigone est promue par Marumoto [59]. Dans son article original, mise à part une neuropraxie temporaire du nerf fibulaire superficiel, aucune complication n'a été rapportée. Les désavantages relatifs de cette technique sont :

- la difficulté d'obtenir une vue idéale sur la partie médiale du carrefour postérieur de par sa forme anatomique et en raison de l'abord postérolatéral avec le scope;

- la nécessité d'utiliser un système de distraction;

- le seul geste possible est une résection osseuse, sans notion de ténolyse du FHL, de geste sur les ligaments...

Ses avantages sont ceux de toute arthroscopie :

- moindre morbidité postopératoire;

- position identique pour l'arthroscopie antérieure et postérieure, etc.

De plus, étant donné l'absence d'immobilisation postopératoire, le retour aux activités est plus précoce (3 mois), en comparaison des techniques à ciel ouvert (3-12 mois) [39, 42, 51, 58].

Dans sa série de 612 cas d'arthroscopie de la cheville, Ferkel note sur un taux de complications total de 9%, que 49,1% sont



de nature neurologique, dont 22 % d'atteinte du nerf sural. Hélas, son étude ne spécifie pas le nombre de cas pour lequel un abord postérolatéral a été utilisé. En chirurgie ouverte, d'autres auteurs ont observé jusqu'à 18 % de neurapraxie du nerf sural [39, 47].

Des études cadavériques ont été réalisées afin d'évaluer la reproductibilité des points d'entrée et la sécurité d'introduction des trocars afin de ne pas blesser une structure neurovasculaire noble [40, 46, 56, 62, 70]. Les résultats sont regroupés dans le **tableau 20.III**.

Parisien décrit déjà en 1987 une technique à base de deux points d'entrée postérieurs sur un patient en décubitus ventral. Le trocart postéromédial et postérolatéral se situe juste à côté du tendon d'Achille,  $\pm$  2 cm proximale par rapport aux extrémités des malléoles médiale et latérale. Il conclut après dissection de 14 spécimens que :

- à ce niveau, les structures neurovasculaires latérales et médiales sont situées approximativement à moins de 1 cm antérieurement par rapport au tendon d'Achille;
- la meilleure visualisation d'une lésion s'obtient en plaçant l'arthroscope du même côté que la lésion;
- des lésions ou des ossicules libres en postérieur sont mieux visualisées par deux trocars postérieurs que par l'association d'un trocart antérieur et postérolatéral;
- aucune blessure neurovasculaire n'est objectivée lors des dissections [62].

Feiwell retrouve une distance moyenne de 7,5 mm entre le trocart postéromédial et le nerf tibial postérieur; mais sur les 18 pieds étudiés, un spécimen présente un contact direct. Il trouve également un risque augmenté d'atteinte du nerf sural par le placement du trocart postérolatéral (distance moyenne de 6 mm) [46]. Acevedo, dans une étude cadavérique (10 spécimens) et clinique (29 chevilles chez 23 patients hémophiliques), utilisant sa technique de points d'entrée co-axiaux, constate que le placement des trocars est inconstant par rapport aux structures avoisinantes (passant une fois devant ou en arrière) avec, dans un cas, un passage dans le tendon du tibial postérieur [40]. Sitler, en 2002, en dirigeant les trocars postéromédial et postérolatéral directement vers l'articulation sous-talienne, a analysé 13 cadavres par RMN et par dissection anatomique. Les deux mesures donnaient des distances statistiquement

comparables. Comme rapporté dans le **tableau 20.III**, les marges montraient cependant des contacts directs avec des structures nobles. Ceci peut expliquer le taux de complications neurologiques rapporté par Ferkel. Sitler propose une solution qui consiste à rester centralement et près du tendon d'Achille durant le placement du trocart postéromédial. Par ailleurs, il quantifie le pourcentage moyen du dôme talien qui peut être visualisé (54 %) [70].

La technique de Van Dijk, décrite en 2000, a été testée par Lijoi lors de 10 dissections cadavériques. Aucun contact direct n'a été trouvé avec les structures nobles, confirmant le peu de complications neurologiques de cette technique dans les études cliniques. L'originalité de cet article est l'évaluation anatomique du risque de blessures en fonction de la hauteur du point d'entrée du trocart postéromédial. Si le trocart est introduit 1 cm plus proximale, il se trouve en moyenne 2,9 mm plus près des structures à risque [56, 73].

La technique de Van Dijk, que nous avons précédemment décrite, semble avoir plusieurs avantages :

- selon les études anatomiques, il y a moins de risque de complications vasculonerveuses;
- étant donné les repères anatomiques bien définis, la technique est reproductible et facile à transmettre;
- il contourne les structures médiales à risque. La limite de sécurité est définie en peropératoire, en évoluant de la partie latérale vers la médiale, après visualisation du tendon du FHL;
- l'abord postéromédial améliore grandement les possibilités exploratrices et thérapeutiques imposées par l'anatomie du carrefour postérieur;
- l'absence de complications a été notée chez 86 patients consécutifs entre 1995 et 2000.

Une chirurgie simultanée de résection d'un os trigone et de ténolyse du FHL est très fréquente, tant dans la chirurgie ouverte qu'arthroscopique, variant entre 0 et 88 % [42, 51, 59, 71, 76].

De bons résultats sont rapportés aussi bien dans les conflits osseux que dans les conflits mécaniques ou inflammatoires des tissus mous locaux ou cicatriciels [44, 53, 57, 71, 72, 77].

La plus grosse série, publiée par Van Dijk en 2006 (146 arthroscopies consécutives) fait état de deux complications (deux cas

**Tableau 20.III.** Distance moyenne entre le bord du trocart et les structures postérieures (en mm).

	Points d'entrée co-axiaux		Points d'entrée PM et PL	
	Feiwell	Acevedo	Technique classique (Sitler)	Technique de van Dijk (Lijoi)
<b>Trocart postérolatéral</b>				
Tendons fibulaires		2,3 (0,0-5,5)		
Nerf sural	6	6,6 (2,3-14,3)	3,2 (0,0-8,9)	
Veine petite saphène		8,6 (3,7-16,8)	4,8 (0,0-11,0)	
<b>Trocart postéromédial</b>				
a/v TP	12,6 (3,0-20,0)	6,4 (3,1-10,9)	9,6 (2,4-20,1)	17,3 (15-21)
Nerf TP	7,5 (0,0-13,0)	5,7 (2,9-9,3)	6,4 (0,0-16,2)	13,3 (11-17)
Tendon TP		0,1 (0,0-0,7)		
FDL		1,1 (0,0-3,7)		
FHL		2,9 (0,0-5,7)	2,7 (0,0-11,2)	
Nerf calcanéen médial	2,5 (0,0-6,0)		17 (19-31)	14,7 (8-20)

TP : tibial postérieur ; FDL : flexor digitorum longus ; FHL : flexor hallucis longus ; PM : postéromédial ; PL : postérolatéral



d'hyposensibilité de la coque talonnière). Van Dijk constate, comme dans une série comparable par voie ouverte, que le groupe avec pathologie de surcharge a un score postopératoire supérieur au groupe opéré pour un conflit post-traumatique. Il observe également que le groupe avec un conflit osseux se porte mieux que le groupe avec une inflammation des tissus mous [72]. Le résultat du traitement chirurgical semble aussi dépendre de la durée d'évolution des symptômes avant chirurgie. Abramowitz a trouvé une corrélation significative entre un score moins bon et une durée d'évolution de plus de 2 ans [39].

## CONCLUSION

La pathologie du carrefour postérieur se caractérise par une douleur postérieure en flexion plantaire ou à la palpation. En général, l'anamnèse et l'examen clinique laissent suspecter la cause, mais par soucis de précision, la distinction entre un problème principalement osseux ou tissus mous est recherchée par la radiographie standard, complétée ou non par d'autres examens complémentaires.

Bien que certains auteurs [74] restent convaincus de la nécessité d'une chirurgie par voie ouverte dans ces conflits, nombreux sont ceux qui ont désormais recours aux techniques arthroscopiques. Le développement de ces techniques a permis l'apparition de nouveaux concepts étiologiques. Moyennant une technique rigoureuse et systématique, l'arthroscopie postérieure, effectuée selon notre technique, a fait la preuve de sa fiabilité et de son taux réduit de complications.

Néanmoins, plusieurs questions attendent toujours une réponse. Jusqu'où peut-on aller dans la résection des différents ligaments postérieurs sans perdre en stabilité? Quel rôle exact joue l'os trigone? Faut-il réaliser d'abord des infiltrations à base de cortisone avant d'envisager la chirurgie?

## Bibliographie

### Arthroscopie des conflits antérieurs

- [1] Amendola A, Petrik J, Webster-Bogaert S. Ankle arthroscopy : outcome in 79 consecutive patients. *Arthroscopy* 1996; 12 (5) : 565-73.
- [2] Bassett FH, Gates HS, Billys JB. Talar impingement by the anteroinferior tibiofibular ligament. A cause of chronic pain in the ankle after inversion sprain. *J Bone Joint Surg Am* 1990; 72 : 55-9.
- [3] Baums MH, Kahl E, Schultz W, Klinger HM. Clinical outcome of the arthroscopic management of sports-related "anterior ankle pain" : a prospective study. *Knee Surg Sports Traumatol Arthrosc* 2006; 14 : 482-86.
- [4] Berberian WS, Hacht PJ, Wapner KL, Diverniero R. Morphology of tibiotalar osteophytes in anterior ankle impingement. *Foot Ankle Int* 2001; 22 (4) : 313-7.
- [5] Biedert R. Anterior ankle pain in sports medicine : aetiology and indications for arthroscopy. *Arch Orthop Trauma Surg* 1991; 110 (6) : 293-7.
- [6] Branca A, Di Palma L, Bucca C, Visconti CS, Di Mille M. Arthroscopic treatment of anterior ankle impingement. *Foot Ankle Int* 1997; 18 (7) : 418-23.
- [7] Cheng JC, Ferkel RD. The role of arthroscopy in ankle and subtalar degenerative joint disease. *Clin Orthop Relat Res* 1998; 349 : 65-72.
- [8] Coull R, Raffiq T, James LE, Stephens MM. Open treatment of anterior impingement of the ankle. *J Bone Joint Surg Br* 2003; 85 (4) : 550-3.
- [9] Duncan D, Mologne T, Hildebrand H, Sitler D. The usefulness of magnetic resonance imaging in the diagnosis of anterolateral impingement of the ankle. *J Foot Ankle Surg* 2006; 45 (5) : 304-7.
- [10] Ferkel RD, Karzel RP, Del Pizzo W. Arthroscopic treatment of anterolateral impingement of the ankle. *Am J Sports Med* 1991; 19 (5) : 440-6.
- [11] Golano P, Vega J, Perez-Carro L, Gotzens V. Ankle anatomy for the arthroscopist. Part II : Role of the ankle ligaments in soft tissue impingement. *Foot Ankle Clin N Am* 2006; 11 : 275-96.
- [12] Haller J, Bernt R, Seeger T, Weissenback A, Tuchler H, Resnick D. MR-imaging of anterior tibiotalar impingement syndrome : agreement, sensitivity and specificity of MR-imaging and indirect MR-arthrography. *Eur J Radiol* 2006; 58 : 450-60.
- [13] Hawkins RB. Arthroscopic treatment of sports-related anterior osteophytes in the ankle. *Foot Ankle* 1988; 9 (2) : 87-90.
- [14] Kim SH, Ha KI, Ahn JH. Tram-track lesion of the talar dome. *Arthroscopy* 1999; 15 (2) : 203-6.
- [15] Li J, Jadin K, Masuda K, Sah R, Muehleman C. Characterization of lesions of the talus and description of tram-track lesions. *Foot Ankle Int* 2006; 27 (5) : 344-55.
- [16] Martin DF, Baker CL, Curl WW. Operative ankle arthroscopy. Long-term follow-up. *Am J Sports Med* 1989; 17 (1) : 16-23.
- [17] Masciocchi C, Catalucci A, Barile A. Ankle impingement syndromes. *Eur J Radiol* 1998; 27 suppl 1 : S70-3.
- [18] Masciocchi C, Maffey MV, Mastro F. Overload syndromes of the peritalar region. *Eur J Radiol* 1997; 26 : 46-53.
- [19] Nihal A, Rose DJ, Trepman E. Arthroscopic treatment of anterior ankle impingement syndrome in dancers. *Foot Ankle Int* 2005; 26 (11) : 908-12.
- [20] O'Donoghue DH. Impingement exostoses of the talus and the tibia. *J Bone Joint Surg* 1957; 39 : 835-52.
- [21] Ogilvie-Harris DJ, Demaziere A, Mahomed N. Anterior impingement of the ankle treated by arthroscopic removal of bony spurs. *J Bone Joint Surg Br* 1993; 75 (3) : 437-40.
- [22] Ogilvie-Harris DJ, Gilbert MK, Chorney K. Chronic pain following ankle sprains in athletes : the role of arthroscopic surgery. *Arthroscopy* 1997; 13 (5) : 564-74.
- [23] Parkes JC, Hamilton WG, Patterson AH, Rawles JG. The anterior impingement syndrome of the ankle. *J Trauma* 1980; 20 (10) : 895-8.
- [24] Rasmussen S, Hjorth-Jensen C. Arthroscopic treatment of impingement of the ankle reduces pain and enhances function. *Scand J Med Sci Sports* 2002; 12 : 69-72.
- [25] Reynaert P, Gelen G, Geens G. Arthroscopic treatment of anterior impingement of the ankle. *Acta Orthop Belg* 1994; 60 (4) : 384-8.
- [26] Scranton PE, Mc Dermott JE. Anterior tibiotalar spurs : a comparison of open versus arthroscopic debridement. *Foot Ankle* 1992; 13 (3) : 125-9.
- [27] Takao M, Uchio Y, Naito K, Kono T, Oae K, Ochi M. Arthroscopic treatment for anterior impingement exostosis of the ankle : application of three-dimensional computed tomography. *Foot Ankle Int* 2004; 25 (2) : 59-62.
- [28] Thompson JP, Loomer RL. Osteochondral lesions of the talus in a sports medicine clinic : a new radiographic technique and surgical approach. *Am J Sports Med* 1984; 12 : 460-3.
- [29] Tol JL, Van Dijk CN. Etiology of the anterior ankle impingement syndrome : a descriptive anatomical study. *Foot Ankle Int* 2004; 25 (6) : 382-6.
- [30] Tol JL, Van Dijk CN. Anterior ankle impingement. *Foot Ankle Clin N Am* 2006; 11 : 297-310.
- [31] Tol JL, Verhagen RA, Krips R, Maas M, Wessel R, Dijkgraaf MG, Van Dijk CN. The anterior ankle impingement syndrome : diagnostic value of oblique radiographs. *Foot Ankle Int* 2004; 25 (2) : 63-8.
- [32] Tol JL, Verheyen C, Van Dijk CN. Arthroscopic treatment of anterior impingement in the ankle. A prospective study with a five to eight year follow-up. *J Bone Joint Surg Br* 2001; 83 (1) : 9-13.
- [33] Van Dijk CN, Scholte D. Arthroscopy of the ankle joint. *Arthroscopy* 1997; 13 (1) : 90-6.
- [34] Van Dijk CN, Verhagen RW, Tol JL. Arthroscopy for problems after ankle fracture. *J Bone Joint Surg Br* 1997; 79 (2) : 280-4.
- [35] Van Dijk CN, Verheyen CC, Tol JL. A prospective study of prognostic factors concerning the outcome of arthroscopic surgery for anterior ankle impingement. *Am J Sports Med* 1997; 25 (6) : 737-45.
- [36] Van Dijk CN, Wessel RN, Tol JL, Maas M. Oblique radiograph for the detection of bone spurs in anterior ankle impingement. *Skeletal Radiol* 2002; 31 : 214-21.
- [37] Verhagen RA, Maas M, Dijkgraaf MG, Tol JL, Krips R, Van Dijk CN. Prospective study on diagnostic strategies in osteochondral lesions of the talus. Is MRI superior to helical CT? *J Bone Joint Surg Br* 2005; 87 (1) : 41-6.
- [38] Vogler HW, Stienstra JJ, Montgomery F, Kipp L. Anterior ankle impingement arthropathy. The role of anterolateral arthrotomy and arthroscopy. *Clin Podiatr Med Surg* 1994; 11 (3) : 425-47.

### Arthroscopie du carrefour postérieur

- [39] Abramowitz Y, Wollstein R, Barazilay Y, London E et al. Outcome of the resection of a symptomatic os trigonum. *J Bone Joint Surg Am* 2003; 85 : 1051-7.
- [40] Acevedo JI, Busch MT, Ganey TM, Hutton WC, Ogdan JA. Coaxial portals for posterior ankle arthroscopy : an anatomic study with clinical correlation on 29 patients. *Arthroscopy : the journal of arthroscopic and related surgery* 2000; 16 (8) : 863-42.
- [41] Best A, Giza E, Linklater J, Sullivan M. Posterior impingement of the ankle caused by anomalous muscles. A report of four cases. *J Bone Joint Surg Am* 2005; 87 : 2075-9.
- [42] Brodsky AE, Khalil MA. Talar compression syndrome. *Foot Ankle* 1987; 7 (6) : 338-44.

- [43] Bureau NJ, Cardinal E, Hobden R, Aubin B. Posterior ankle impingement syndrome : MR imaging findings in seven patients. *Radiology* 2000; 215 (2) : 497-503.
- [44] Chao W. Os trigonum. *Foot Ankle Clin* 2004; 9 (4) : 787-96.
- [45] Cortes ZE, Harris AM, Baumhauer JF. Posterior ankle pain diagnosed by positional MRI of the ankle : a unique case of posterior ankle impingement and osteonecrosis of the talus. *Foot Ankle Int* 2006; 27 (4) : 293-5.
- [46] Feiwell LA, Frey C. Anatomic study of arthroscopic portal sites of the ankle. *Foot Ankle* 1993; 14 : 142-7.
- [47] Ferkel RD, Heath DD, Guhl JF. Neurological complications of ankle arthroscopy. *Arthroscopy* 1996; 12 (2) : 200-8.
- [48] Fiorella D, Helms CA, Nunley JA. The MR imaging features of the posterior intermalleolar ligament in patients with posterior impingement syndrome of the ankle. *Skeletal Radiol* 1999; 28 : 573-6.
- [49] Golano P, Mariani PP, Rodriguez-Niedenfuhr M, Mariani PF, Ruano-Gil D. Arthroscopic anatomy of the posterior ankle ligaments. *Arthroscopy : the journal of arthroscopic and related surgery* 2002; 18 (4) : 353-8.
- [50] Golano P, Vega J, Perez-Carro L, Gotzens V. Ankle anatomy for the arthroscopist. Part II : role of the ankle ligaments in soft tissue impingement. *Foot Ankle Clin N Am* 2006; 11 : 275-96.
- [51] Hamilton WG, Geppert MJ, Thompson FM. Pain in the posterior aspect of the ankle in dancers. Differential diagnosis and operative treatment. *J Bone Joint Surg Am* 1996; 78 : 1491-500.
- [52] Hedrick MR, McBryde AM. Posterior ankle impingement. *Foot Ankle Int* 1994; 15 (1) : 2-8.
- [53] Jerosch J, Fadel M. Endoscopic resection of a symptomatic os trigonum. *Knee Surg Sports Traumatol Arthrosc* 2006; 14 : 1188-93.
- [54] Jourdel F, Tourne Y, Saragaglia D. Le syndrome du carrefour postérieur de la cheville. Étude rétrospective à propos de 21 cas traités chirurgicalement. *Rev Chir Orthop Réparatrice Appar Mot* 2005; 91 (3) : 239-47.
- [55] Koulouris G, Connell D, Schneider T, Edwards W. Posterior tibiotalar ligament injury resulting in posteromedial impingement. *Foot Ankle Int* 2003; 24 (8) : 575-83.
- [56] Lijoi F, Lughì M, Baccarani G. Posterior arthroscopic approach to the ankle : an anatomic study. *Arthroscopy : the journal of arthroscopic and related surgery* 2003; 19 (1) : 62-7.
- [57] Lohrer H, Arentz S. Posterior approach for arthroscopic treatment of posterolateral impingement syndrome of the ankle in a top-level field hockey player. *Arthroscopy : the journal of arthroscopic and related surgery* 2004; 20 (4) : e15-e21.
- [58] Marotta JJ, Micheli LJ. Os trigonum impingement in dancers. *Am J Sports Med* 1992; 20 (5) : 533-6.
- [59] Marumoto JM, Ferkel RD. Arthroscopic excision of the os trigonum : a new technique with preliminary clinical results. *Foot Ankle Intl* 1997; 18 (12) : 777-84.
- [60] Messiou C, Robinson P, O'Connor PJ, Grainger A. Subacute posteromedial impingement of the ankle in athletes : MR imaging evaluation and ultrasound-guided therapy. *Skeletal Radiol* 2006; 35 : 88-94.
- [61] Mouhsine E, Crevoisier X, Leyvraz PF, Akiki A, Dutoit M, Garofalo R. Post-traumatic overload or acute syndrome of the os trigonum : a possible cause of posterior ankle impingement. *Knee Surg Sports Traumatol Arthrosc* 2004; 12 : 250-3.
- [62] Parisien JS, Vangsness T, Feldman R. Diagnostic and operative arthroscopy of the ankle : an experimental approach. *Clin Orthop* 1987; 224 : 228-36.
- [63] Park HG, Sim JA, Koh YH. Posterior tibial tendon dysfunction secondary to os subtibiale impingement : a case report. *Foot Ankle Int* 2005; 26 (2) : 184-6.
- [64] Paterson RS, Brown JN, Roberts SN. The posteromedial impingement lesion of the ankle : a series of six cases. *Am J Sports Med* 2001; 29 : 550-7.
- [65] Peace KA, Hillier JC, Hulme A, Healy JC. MRI features of posterior ankle impingement syndrome in ballet dancers : a review of 25 cases. *Clinical Radiology* 2004; 59 : 1025-33.
- [66] Robinson P. Impingement syndromes of the ankle. *Eur Radiol* 2007 Dec; 17 (12) : 3056-65.
- [67] Robinson P, Bollen SR. Posterior ankle impingement in professional soccer players : effectiveness of sonographically guided therapy. *AJR* 2006; 187 : W53-W58.
- [68] Robinson P, White LM. Soft-tissue and osseous impingement syndromes of the ankle : role of imaging in diagnosis and management. *Radiographics* 2002; 22 (6) : 1457-69.
- [69] Rosenberg ZS, Cheung YY, Beltran J *et al.* Posterior intermalleolar ligament of the ankle : normal anatomy and MR imaging features. *Am J Roentgenol* 1995; 165 (2) : 387-90.
- [70] Sittler DF, Amendola A, Bailey CS, Thain LM, Spouge A. Posterior ankle arthroscopy : an anatomic study. *J Bone Joint Surg Am* 2002; 84 : 763-9.
- [71] Tey M, Monllau JC, Centenera JM, Pelfort X. Benefits of arthroscopic tuberculoplasty in posterior ankle impingement syndrome. *Knee Surg Sports Traumatol Arthrosc* 2007 Oct; 15 (10) : 1235-9.
- [72] Van Dijk CN. Hindfoot endoscopy. *Foot Ankle Clin N Am* 2006; 11 : 391-414.
- [73] Van Dijk CN, Scholten PE, Krips R. A 2-portal endoscopic approach for diagnosis and treatment of posterior ankle pathology. *Arthroscopy : the journal of arthroscopic and related surgery* 2000; 16 (8) : 871-6.
- [74] Watson AD. Ankle instability and impingement. *Foot Ankle Clin* 2007; 12 (1) : 177-95.
- [75] Wolf RS, Heckman JD. Case report : fracture of the posterior medial tubercle of the talus secondary to direct trauma. *Foot Ankle Int* 1998; 19 (4) : 255-8.
- [76] Wredmark T, Carlstedt CA, Bauer H, Saartok T. Os trigonum syndrome : a clinical entity in ballet dancers. *Foot Ankle* 1991; 11 (6) : 404-6.
- [77] Yilmaz C, Eskandari MM. Arthroscopic excision of the talar Stieda's process. *Arthroscopy : the journal of arthroscopic and related surgery* 2006; 22 (2) : 225e1-225e3.



SECTION 2.4

## Cheville

CHAPITRE 21

# Arthrolyse et chirurgie mobilisatrice

Th. JUDET

Étiologie.....318  
Physiopathologie.....318  
Prise en charge  
de l'enraidissement :  
la prévention.....318

Prise en charge  
de la raideur constituée.....318  
Technique chirurgicale.....318

Procédures associées .....320  
Indication thérapeutique ...321  
Conclusion.....321



*Le déroulement du pas nécessite une cheville indolore stable, bien axée et mobile, et 25 degrés d'amplitude talocrurale sont considérés comme nécessaires à une bonne fonction. Toute pathologie de la cheville, mais aussi du segment jambier, est potentiellement enraidissante.*

*Quand l'enraidissement est prédominant dans la gêne fonctionnelle, une chirurgie mobilisatrice doit être discutée. Certains gestes spécifiques sont également mobilisateurs (arthroplastie de cheville, traitement d'une ostéochondrose, etc.).*

*Le but de ce chapitre est de préciser les causes et les mécanismes de l'enraidissement, de fixer les indications de la chirurgie mobilisatrice, ses modalités et les gestes éventuellement associés ou palliatifs.*

## ÉTIOLOGIE

Elle est dominée par les causes traumatiques. Il peut s'agir de traumatismes de la cheville elle-même, essentiellement fracture du pilon, de la pince malléolaire ou du talus. Le traumatisme peut avoir siégé à distance : fracture de jambe ou parfois fracture de l'arrière-pied, alors que l'articulation talocrurale elle-même est intacte. Il s'agit volontiers de traumatismes graves ou ayant fait l'objet d'une immobilisation prolongée.

En ce qui concerne les causes non traumatiques, toute pathologie talocrurale est potentiellement enraidissante, qu'il s'agisse de pathologies infectieuses, inflammatoires ou dystrophiques. Elles sont à la limite du sujet. Leur traitement sera plus à visée étiologique que purement mécanique.

## PHYSIOPATHOLOGIE

Les mécanismes responsables de l'enraidissement sont de trois ordres survenant isolément ou le plus souvent en association. Les causes intra-articulaires sont des adhérences sur cartilage intact ou plus souvent sur cartilage remanié, voire avec une perte de congruence articulaire. Les causes capsulaires associent épaissement capsulaire, adhérence et rétraction et, si les lésions antérieures et postérieures prédominent, les formations latérales participent à cet enraidissement. Les causes péri-articulaires sont les rétractions musculotendineuses et les adhérences à leur rétinaculum des tendons comportant une gaine synoviale. Cette pathologie péri-articulaire peut être à l'origine de l'enraidissement de la cheville (séquelles de la traumatologie de jambe, syndrome de loge en particulier) ou être secondaire à un enraidissement de cause première articulaire [2].

## PRISE EN CHARGE DE L'ENRAIDISSEMENT : LA PRÉVENTION

La prévention consiste à insister sur les règles de prise en charge initiale de toute traumatologie du segment jambier et de la cheville et plus généralement de toute pathologie de la talocrurale. Il faudra rééduquer de façon précoce ou, si cela est impossible, prévenir l'équin par une immobilisation pied à angle droit. Ce peut être l'usage d'une botte bivalvée ou d'une orthèse, voire d'une botte fermée mais, dans tous les cas, maintenant la cheville à angle droit. Dans certaines situations (cicatrisation de plaies délabrantes, problèmes cutanés divers), il ne faut pas hésiter à implanter un fixateur externe à prise tibiale et métatarsienne pour maintenir cette position : la rééducation sera débutée à partir de l'angle droit [3].

## PRISE EN CHARGE DE LA RAIDEUR CONSTITUÉE

C'est le stade où la rééducation, quel qu'en soit le type, ne peut plus apporter d'amélioration ; le traitement de la raideur sous-entend une restauration de l'anatomie osseuse. Elle nécessite un bilan clinique et radiologique.

Le bilan clinique comporte un bilan fonctionnel qui tente d'évaluer, dans la gêne ressentie, la part respective de l'enraidissement et des douleurs, et mesure l'éventuelle amélioration apportée par les précautions de chaussage. L'examen physique évalue l'état trophique, vasculaire et nerveux, la sensibilité et la motricité. Il chiffre le degré d'enraidissement et sa position, ainsi que la mobilité des articulations sous-jacentes, couple de torsion, médio- et avant-pied. Il tente d'apprécier les rétractions et les adhérences musculotendineuses, griffe des orteils en particulier.

Le bilan radiologique comporte une face standard et une face en rotation médiale pour dégager les deux interlignes talomalléolaires. Le cerclage selon Méary permet de préciser l'alignement frontal du talon. Le profil standard évalue l'interligne articulaire. Les profils dynamiques mesurent la mobilité talocrurale vraie et les mobilités palliatives des interlignes sous-jacents. Ces radiographies sont faites en charge, avec surélévation du talon si nécessaire.

Le scanner évalue la trame osseuse du pilon et du talus, précise d'éventuels cals vicieux articulaires et l'état des interlignes de l'arrière-pied. L'arthroscanner apporte les meilleurs renseignements sur l'état de l'encroûtement cartilagineux et est indiqué en cas d'atteinte limitée. L'IRM apporte peu en dehors de l'évaluation d'une éventuelle rupture tendineuse. Une angiographie ou un échodoppler artériel seront justifiés en cas de doute sur la qualité de la vascularisation.

## TECHNIQUE CHIRURGICALE

### Généralités

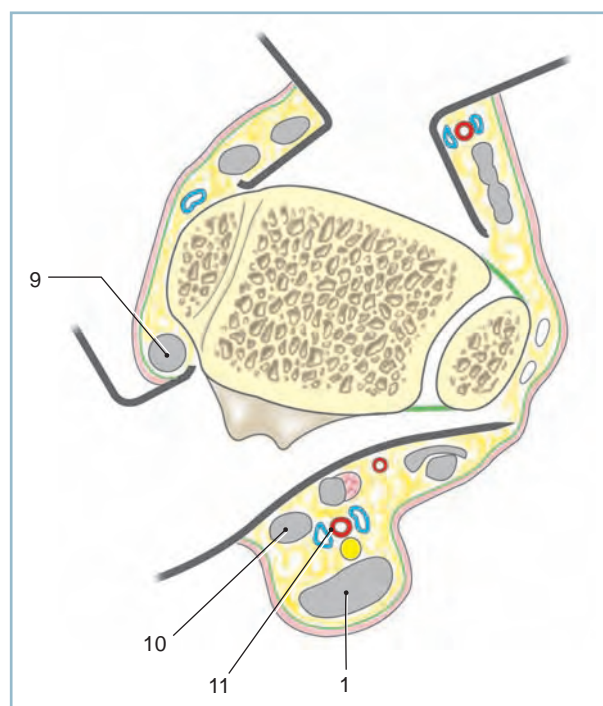
L'arthrolyse standard répond à une procédure systématisée, effectuée pas à pas. Elle comporte un ou deux temps sur un patient installé en décubitus dorsal sous garrot pneumatique.

## Arthrolyse postérieure

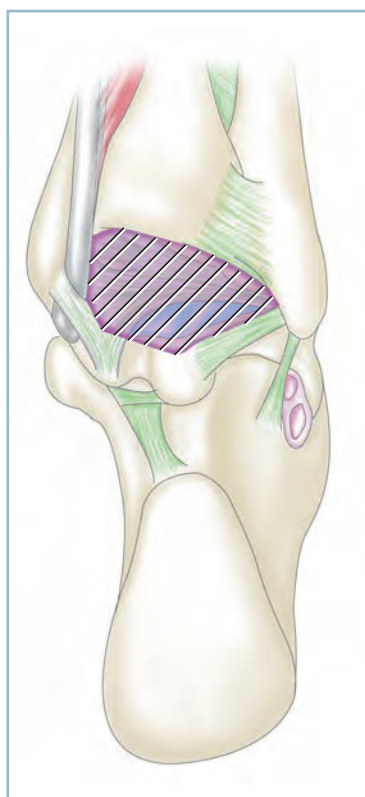
Elle est pratiquée par une voie d'abord postéromédiale, 1 cm en arrière du bord postérieur du tibia et contournant la malléole médiale. En superficie, elle reste en avant du rameau calcanéen médian. En profondeur, le rétinaculum des fléchisseurs est ouvert en arrière du tibial postérieur et le pilon tibial est abordé en extrapériosté, en avant des tendons fléchisseurs propres et communs des orteils et du paquet tibial postérieur (figure 21.1).

La dissection vers le bas mène sur la capsule postérieure qui doit être mise à nu en bas jusqu'au processus postérieur du talus, en dehors jusqu'au ligament talofibulaire postérieur, en dedans sous le tibial postérieur jusqu'au faisceau tibiotalar postérieur du ligament deltoïdien. La totalité de cette capsule postérieure est excisée au bistouri (figure 21.2).

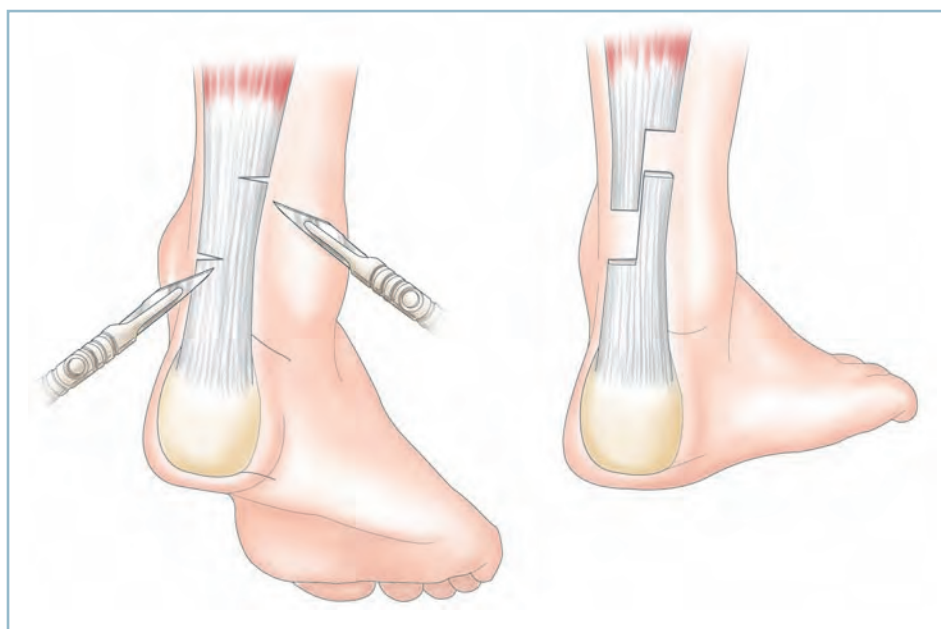
Une sollicitation ferme en flexion dorsale peut, dès ce stade, retrouver l'amplitude. Dans le cas contraire, il peut s'agir d'une rétraction d'Achille traitée alors par une ténotomie percutanée à deux étages. Les deux coupes sont effectuées avec la pointe d'une lame de bistouri fine n° 11, dont le tranchant a été émoussé sur sa moitié proximale afin de ne pas altérer la peau. Une première section transversale franche intéresse les deux tiers médiaux du tendon 4 à 5 cm au-dessus de la tubérosité calcanéenne. La deuxième coupe, 4 cm au-dessus de la première, sectionne les deux tiers latéraux du tendon (figure 21.3). La pression exercée sur l'avant-pied, pour faciliter ces coupes par maintien de la tension d'Achille, est accentuée jusqu'à ce que se produise une accentuation brutale de l'amplitude de flexion dorsale par glissement des deux chevrons l'un par rapport à l'autre. Ils restent



**21.1** Voie d'abord de l'arthrolyse de la cheville. La dissection postéromédiale laisse le tendon du tibial postérieur (9) en avant et le fléchisseur commun des orteils (10), le paquet vasculo-nerveux tibial postérieur (11) et le tendon calcanéen (1) dorsalement. La dissection antérieure passe entre les tendons du long extenseur de l'hallux d'une part, et le paquet vasculo-nerveux tibial antérieur et les extenseurs communs des orteils d'autre part.



**21.2** La totalité de la capsule postérieure doit être excisée de la pointe de la malléole médiale à la pointe de la malléole latérale.



**21.3** Ténotomie percutanée d'Achille.

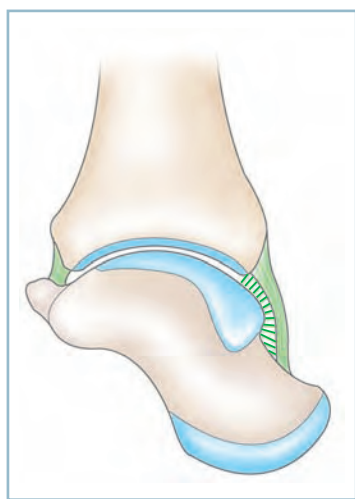
en contact à l'intérieur de la gaine qui joue un rôle de tuteur de leur cicatrisation autorisant une rééducation posturale et active, précoce mais douce. Des antécédents de rupture, d'allongement ou de pathologie d'Achille, comme une spasticité importante, contre-indiquent cette technique. Il faut alors avoir recours à un allongement à ciel ouvert, par un long biseau frontal oblique en bas et en avant, en évitant de disséquer le fragment distal qui doit conserver ses adhérences avec la peau postérieure. La réparation est assurée par 6 points en X de fils résorbable dont les nœuds sont enfouis à l'intérieur du tendon, la tension choisie devant permettre de récupérer l'amplitude obtenue par une sollicitation faible [4].

Une rétraction ou une adhérence du tibial postérieur est traitée par une ténolyse en ouvrant sa gaine, voire un allongement par ténomie oblique longue et réparation au-dessus de la malléole médiale.

Une rétraction des longs fléchisseurs des orteils se manifeste plus souvent par une griffe dynamique en flexion dorsale de cheville que par une limitation de cette flexion dorsale. Elle sera traitée par un allongement en Z ou en biseau long de ces tendons, en sachant l'efficacité partielle de ce geste en cas de rétraction associée du muscle carré plantaire. Le degré de tension du paquet tibial postérieur est évalué et peut imposer des précautions de rééducation.

## Arthrolyse antérieure

Elle est indiquée isolément dans les cas de conflits antérieurs, où elle est en balance avec les procédures arthroscopiques. Elle peut être nécessaire en association avec l'arthrolyse postérieure pour libérer des adhérences capsulaires antérieures sur le dôme talien découvert par l'équin (*figure 21.4*).



**21.4** L'arthrolyse antérieure doit traiter autant les adhérences capsulaires que les conflits ostéophytiques.

Elle est menée par voie antérieure entre le tibial antérieur et l'extenseur de l'hallux ou, plus confortablement, entre extenseur de l'hallux et extenseur commun. Elle doit permettre d'exciser toute la capsule antérieure du ligament talofibulaire antérieur au faisceau tibiotalar antérieur du ligament deltoïdien et d'effectuer une résection large de tous les éventuels conflits osseux. Le contrôle et le respect du nerf fibulaire superficiel sont impératifs.

Concernant la pince malléolaire, les cals vicieux méritent correction par une ostéotomie suivie d'une ostéosynthèse assez solide pour résister aux contraintes de la rééducation. Les enraidissements datant de l'enfance se compliquent des troubles de croissance qui font perdre droit de citer de la partie antérieure de la poulie talienne dans la pince malléolaire et rendent aléatoire les tentatives d'arthrolyse. Par contre, chez l'adulte, si la fermeture de la pince a pu être incriminée dans la survenue d'enraidissement, sa réouverture par arthrolyse large tibiofibulaire inférieure ne paraît pas devoir être envisagée.

## Soins postopératoires

Une immobilisation postopératoire immédiate en botte pied angle droit ou léger talus est recommandée (contrôle impératif de la sensibilité plantaire dans les cas de correction de grand équin). La botte autorise un appui précoce et est bivalvée à 24 h pour un début de rééducation.

Cette rééducation est posturale et active, genou tendu et genou fléchi. Elle est facilitée par l'usage de blocs périphériques anesthésiques par cathéter implanté pendant les 3 à 5 premiers jours postopératoires. La botte est maintenue pendant 6 semaines en cas d'allongement tendineux associé à l'arthrolyse.

## PROCÉDURES ASSOCIÉES

### Distraction articulaire

Elle est indiquée en cas d'altération des surfaces cartilagineuses, elle est aujourd'hui en balance avec des arthroplasties prothétiques. Elle est indiquée chez des patients jeunes dont le stock osseux est préservé, mais l'interligne articulaire détruit [1].

Elle associe une arthrolyse large, une régularisation des surfaces et une résection des ostéophytes. Un fixateur externe articulé est implanté; fixé dans le tibia, le calcaneus et le tarse antérieur, il est réglé pour maintenir une ouverture entre dôme talien et pilon de 6 à 8 mm, symétrique et constante dans toute la flexion-extension. La rééducation est effectuée, mobilisation sans appui, sous couvert du distracteur qui est retiré entre 8 et 10 semaines.

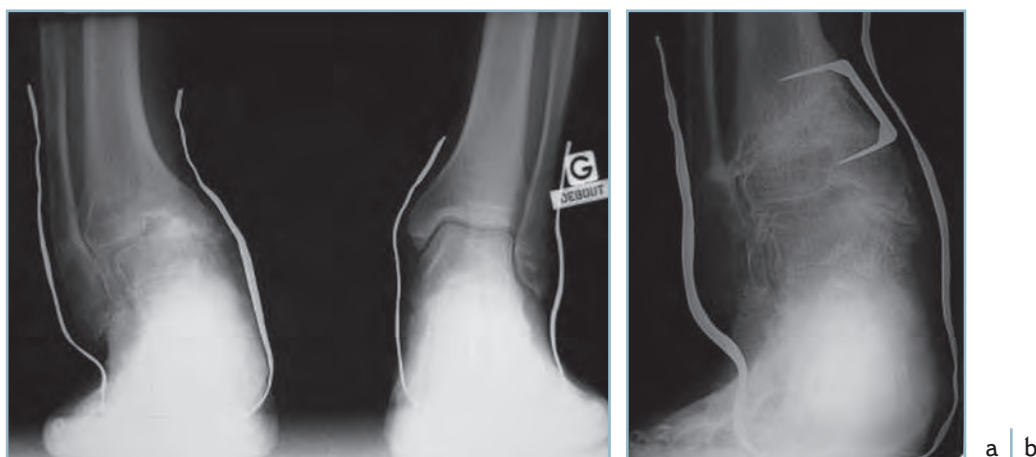
### Talectomie corporeale

Elle est combinée à une distraction articulaire. Indiquée en cas de nécrose talienne massive, elle est à mettre en balance avec une arthrodèse tibio-calcanéenne. Elle consiste à remodeler une néo-articulation congruente de morphologie grossièrement cylindrique à convexité inférieure mettant en présence :

- en haut, le pilon tibial dont les deux marges ont été résectionnées;
- en bas, le thalamus calcaneen et le col du talus sectionné selon un plan oblique en bas et en arrière et dont la concavité supérieure s'adapte au pilon tibial retaillé.

La rééducation est faite pendant les 8 à 10 premières semaines sous couvert d'un distracteur.

La fréquence des bons résultats fonctionnels et surtout leur stabilité à long terme justifient l'indication de cette technique chez le sujet jeune, malgré le sacrifice de longueur de 20 mm.



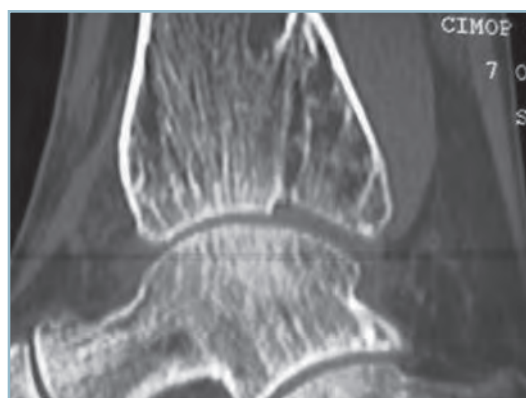**21.5** Une désaxation osseuse doit toujours être prise en charge avant la raideur.

## Pied équin raide avec paralysie

L'arthrolyse n'est indiquée qu'en cas de rétablissement associé de la flexion dorsale active. Le réglage de tension du muscle transféré ne se fera évidemment que sur une cheville remise à plat. Une immobilisation à angle droit est impérative jusqu'à cicatrisation du transplant.

## Ostéotomie supramalléolaire

Palliative de récurvatum, elle peut garder des indications sur des enraidissements en équin indolore avec des remaniements articulaires pour réorienter le secteur de mobilité restante. Il faut, en règle générale, associer au geste supra-articulaire sans arthrotomie une ténotomie percutanée d'Achille. Elle est à mettre en balance avec la chirurgie prothétique et l'arthrodèse.



**21.6** Un cal vicieux articulaire doit toujours être analysé et traité avant la raideur.

## INDICATION THÉRAPEUTIQUE

L'indication d'arthrolyse sera portée d'autant plus facilement que l'enraidissement est important, que le squelette articulaire est intact et l'encroûtement cartilagineux de bonne qualité. En cas d'arthrose débutante sur squelette intact, l'indication sera plus réservée ne s'adressant qu'aux grands enraidissements en équin. Le confort d'une mobilité retrouvée est à mettre en balance avec d'éventuelles douleurs séquellaires.

En cas d'altération du squelette, deux cas de figure :

- une désaxation supra-articulaire rend impératif dans tous les cas un premier temps de réorientation par une ostéotomie supramalléolaire (*figure 21.5*);

- la présence d'un cal vicieux intra-articulaire contre-indique l'arthrolyse simple et fait discuter une ostéotomie correctrice, d'autant plus indiquée qu'il s'agit de fracture ou pseudarthrose de la pince malléolaire ou d'une fracture séparation simple du pilon (marginale postérieure) (*figure 21.6*).

Ce n'est qu'à distance du rétablissement de l'anatomie qu'une arthrolyse complémentaire sera éventuellement discutée.

## CONCLUSION

Au prix d'une technique précise et complète, l'arthrolyse de cheville est efficace. Le principal problème est à l'indication qui doit s'appuyer sur un bilan clinique et radiologique soigneux. Les progrès de la prise en charge de la traumatologie de jambe et de cheville en rendent les indications plus rares.

## Bibliographie

- [1] Judet R, Judet T. The use of a hinge distraction apparatus after arthrolysis and arthroplasty. *Rev Chir Orthop Reparatrice Appar Mot* 1978 Jul-Aug; 64 (5) : 353-65.
- [2] Judet R, Judet J, Judet H, Judet T. Post-traumatic stiffness of the ankle. *Rev Chir Orthop Reparatrice Appar Mot* 1974; 60 Suppl 2 (0) : 331-5.
- [3] Lortat-Jacob A, Faivre M, Benoit J, Ramadier JO, Laurian C, Cormier JM. Deformities of the feet after Volkmann's ischemia in the lower limb. *Rev Chir Orthop Reparatrice Appar Mot* 1981; 67 (6) : 617-24.
- [4] Piriou P, Tremoulet J, Garreau De Loubresse C, Judet T. Subcutaneous tenotomy of Achille's tendon in adults for ankle stiffness. A review of 80 cases. *Rev Chir Orthop Reparatrice Appar Mot* 2000 Feb; 86 (1) : 38-45.





# Lésions ostéochondrales du talus

G. MATRICALI

## **Lésions ostéochondrales du dôme talien**

Terminologie.....	324
Étiologie.....	324
Épidémiologie .....	325
Évolution.....	325
Classification .....	325

Diagnostic .....	327
Possibilité thérapeutique....	328
Discussion, résultats.....	337
Recommandations de l'auteur .....	338
Note technique sur les voies d'abord chirurgicales.....	339

## **Lésions ostéochondrales sous-taliennes**

Diagnostic .....	340
Possibilité thérapeutique....	341

# LÉSIONS OSTÉOCHONDRALES DU DÔME TALIEEN

## TERMINOLOGIE

L'incidence et la prévalence des lésions ostéochondrales de l'articulation tibiotalienne restent à ce jour inconnues. Ce manque de données témoigne de l'immense confusion qui règne dans la littérature concernant la terminologie exacte. La première description de corps libres ostéocartilagineux dans une articulation est faite en 1840 par Paré; il faut attendre 1856 pour que Monro décrive la première souris articulaire de la cheville. En 1888, König conclut qu'en l'absence de traumatisme, tout corps libre intra-articulaire (surtout au niveau du genou) est le résultat d'un processus de nécrose partielle. Il émet le terme d'ostéochondrite disséquante faisant référence à la réaction inflammatoire au niveau de la surface ostéochondrale. En 1922, Kappis est le premier à utiliser le terme d'ostéochondrite disséquante au niveau de la cheville. En 1932, Rendu est le premier à évoquer l'origine traumatique de cette lésion et utilise par conséquent le terme de fracture fragmentaire intra-articulaire. Depuis lors, de plus en plus d'auteurs acceptent l'idée de l'origine traumatique plutôt que de la nécrose spontanée. Historiquement, on peut distinguer deux types de publications :

- L'un regroupe les lésions fracturaires;
- l'autre regroupe les lésions d'ostéochondrite disséquante.

Il est probable que les deux séries décrivent le même type de lésion pour laquelle l'un ou l'autre terme a été utilisé. Cette situation reste inchangée jusqu'en 1959, année où Berndt et Harty publient leur article sur les lésions ostéochondrales du talus. Ils présentent une étude complète reprenant leurs propres cas, une revue de la littérature, une étude anatomique ayant pour but de reproduire ce type de lésions du dôme talien en appliquant différentes forces sur des chevilles de cadavre. Après analyse des résultats cliniques et expérimentaux, ils concluent que l'étiologie principale de ces types de lésions est due à un traumatisme. Depuis lors, ils introduisent le terme de fracture transchondrale du talus, ce qui semble plus approprié. Bien que la plupart des auteurs approuvent l'origine traumatique de ce type de lésion, la terminologie d'ostéochondrite disséquante continue à être utilisée. De plus, une grande variété d'autres termes est utilisée tout au long des dernières années :

- fracture ostéochondrale;
- ostéochondrose;
- fragments ostéochondraux;
- fracture du dôme talien;
- *fley fracture*;
- *ship fracture*;
- arrachement ostéochondral;
- lésion ostéochondrale.

Tous ces termes ont été utilisés sans aucune recherche étiologique. C'est pourquoi le terme de lésion ostéochondrale (du talus) semble mieux décrire cette situation pathologique, sans tenir compte pour autant de l'étiologie et de la localisation anatomique.

Récemment, une attention toute particulière est accordée à l'extension de la lésion, car la plupart de celles-ci se limitent au cartilage articulaire et ne s'étendent pas jusqu'à l'os sous-chondral macroscopiquement. Pour mettre en évidence les modifications de l'os sous-chondral, il est nécessaire d'utiliser des techniques d'imagerie, telles que la scintigraphie osseuse et la résonance magnétique.

Ces techniques montrent presque toujours la présence d'œdème au niveau de la moelle osseuse. Certains auteurs considèrent ces lésions comme de réelles lésions ostéochondrales, alors que d'autres utilisent plus volontiers le terme de « défaut de surface articulaire » [8, 10, 23, 55].

## ÉTIOLOGIE

Plusieurs mécanismes causaux sont tenus comme responsables de la formation de lésions ostéochondrales. Le premier mécanisme décrit est proposé par Conil en 1988. En l'absence de maladie connue, tumeur ou traumatisme, Conil a la conviction que ces lésions sont le résultat d'une nécrose spontanée secondaire à une occlusion d'une vascularisation de type terminale, ce qui donne naissance à une réaction inflammatoire au niveau de l'os et du cartilage [23, 55]. En 1932, Rendu est le premier à évoquer l'origine traumatique d'une lésion ostéochondrale du talus [23].

En 1959, Berndt et Harty présentent leur étude dans laquelle ils rapportent leurs cas, font une revue de la littérature et des travaux anatomiques sur cadavres. De leur série, seuls 3 patients sur 23 n'ont pas d'antécédents traumatiques. La revue de la littérature retrouve une origine traumatique dans la plupart des cas, mais pour un petit nombre de cas, une nécrose spontanée, des facteurs héréditaires ne peuvent être exclus. Concernant leurs travaux expérimentaux, Berndt et Harty sont capables de reproduire le même type de lésion retrouvée cliniquement sur certains spécimens cadavériques lorsqu'une combinaison de mouvements d'inversion et de dorsiflexion est appliquée ou encore de mouvements d'inversion, de flexion plantaire et de rotation. La combinaison des autres mouvements effectués ne reproduit aucune lésion. Dans leurs travaux, ils sous-estiment l'importance du mécanisme torsion et rotation associées à une impaction [10].

À l'heure actuelle, la plupart des études et des articles publiés confirment l'origine traumatique comme étant le facteur étiologique principal responsable des lésions ostéochondrales du talus.

Concernant les lésions localisées latéralement, 75 à 100% des patients ont un antécédent traumatique, contrairement aux lésions localisées médialement où un traumatisme n'est retrouvé que dans 18 à 80% des cas. C'est pourquoi l'origine traumatique reste un sujet de controverse et le rôle d'autres facteurs tels que la nécrose spontanée, un mécanisme embolique, une nécrose ischémique, des facteurs hormonaux, l'alcoolisme chronique, l'usage de glucostéroïdes, les maladies systémiques et des facteurs héréditaires restent encore partiellement incompris [8, 13, 20, 23, 66].

## ÉPIDÉMIOLOGIE

### Incidence

L'incidence tout comme la prévalence des lésions ostéochondrales du talus ne sont pas connues avec exactitude. Les anciennes publications rapportent une incidence de 0,09% tous types de fracture confondus, d'autres retrouvent des lésions ostéochondrales dans 6,5% des entorses de cheville. Certains auteurs rapportent l'incidence de 4% de toutes les ostéochondrites disséquantes avec une incidence de 0,1% au niveau du talus [8, 20, 23].

Tous ces chiffres rapportés sous-estiment probablement l'incidence réelle étant donné le nombre de lésions asymptomatiques et de diagnostics méconnus [8].

### Âge, sexe, latéralité

Les lésions ostéochondrales du talus sont présentes à tout âge, le plus souvent retrouvées entre la deuxième et la cinquième décennie. La plupart des publications concernent des adultes jeunes, d'âge moyen, entre 26,3 et 28 ans [10, 23, 47, 55, 66]. Ce type de lésion a une prédominance masculine (60 à 72%) et il n'y a aucune prédisposition d'un côté par rapport à l'autre [23, 66].

### Localisation

Berndt et Harty ont tenté d'expliquer la raison de la localisation de la lésion ostéochondrale au niveau du talus. Ils retrouvent essentiellement des lésions au niveau de la moitié antérieure et de la partie centrale du bord latéral du talus, tandis que les lésions du bord médial concernent la moitié postérieure. Ils ont également remarqué une légère prédominance des lésions médiales (56,3%) [10]. D'autres études confirment cette distribution avec une minorité de lésions centrales et postérolatérales [8, 13, 23, 59, 66].

Selon nous, Canale et Belding sont les premiers à décrire la morphologie de ces lésions. Leur description est basée sur des données radiographiques et des découvertes peropératoires. Ils permettent de faire clairement la distinction entre les lésions médiales et les lésions latérales. Les lésions médiales sont caractérisées par leur profondeur importante par rapport à leur largeur et leur bord est tranchant. Les lésions latérales, par contre, sont moins profondes et ont des bords émoussés [13].

## ÉVOLUTION

### Évolution naturelle

Il est reconnu par tous et depuis longtemps que tout dommage au niveau du cartilage articulaire n'a pas tendance à se régénérer. En 1743, selon William Hunter, «si on consulte les écrits chirurgicaux classiques remontant à Hippocrate jusqu'aux publications récentes, on remarque qu'il est admis de façon unanime que les lésions cartilagineuses sont très inquiétantes, car elles sont plus difficiles à traiter que les lésions osseuses et une fois le cartilage détruit, il ne tend jamais vers la régénération» [36].

En 1969, Campbell publie une revue de la littérature et conclut que dans la plupart des expériences cliniques, les lésions au niveau du cartilage hyalin ne cicatrisent pas avec un cartilage hyalin normal, mais essentiellement avec un tissu fibreux ou un tissu fibrocartilagineux [12]. En 2001, trois articles confirment les conclusions de Campbell [2, 37, 38].

### Évolution à long terme

Mc Cullough et Venugopal font partie des premiers auteurs à décrire l'évolution naturelle des lésions ostéochondrales du talus qui est encore méconnue à cette époque. Ils étudient un groupe de 10 patients avec un suivi minimum de 5 ans. Ils retrouvent peu de lésions arthrosiques secondaires aux lésions ostéochondrales du talus, ce qui est en opposition avec certaines observations antérieures [47]. Canale et Belding étudient 31 lésions de cheville et concluent que les lésions latérales ont tendance à générer plus de modifications dégénératives que les lésions médiales et ce, indépendamment du traitement choisi. Dans approximativement 50% de leurs patients, la séquelle à long terme de lésions ostéochondrales de la cheville est la dégénérescence du tissu cartilagineux menant à une arthrose [13].

Chenck et Goodnight décrivent une évolution naturelle satisfaisante et sans évolution arthrosique, voire une arthrose légère pour les lésions de la partie médiale du talus [55].

En général, l'arthrose symptomatique de la cheville est rare et touche moins de 1% de la population adulte contrairement à l'arthrose symptomatique du genou qui elle, touche 6% de la population. Cependant, les lésions cartilagineuses superficielles ou profondes sont plus fréquentes qu'on ne le croit; on peut les considérer comme des lésions pré-arthrosiques et qui n'ont pas tendance à évoluer vers une arthrose généralisée de la cheville [39].

## CLASSIFICATION

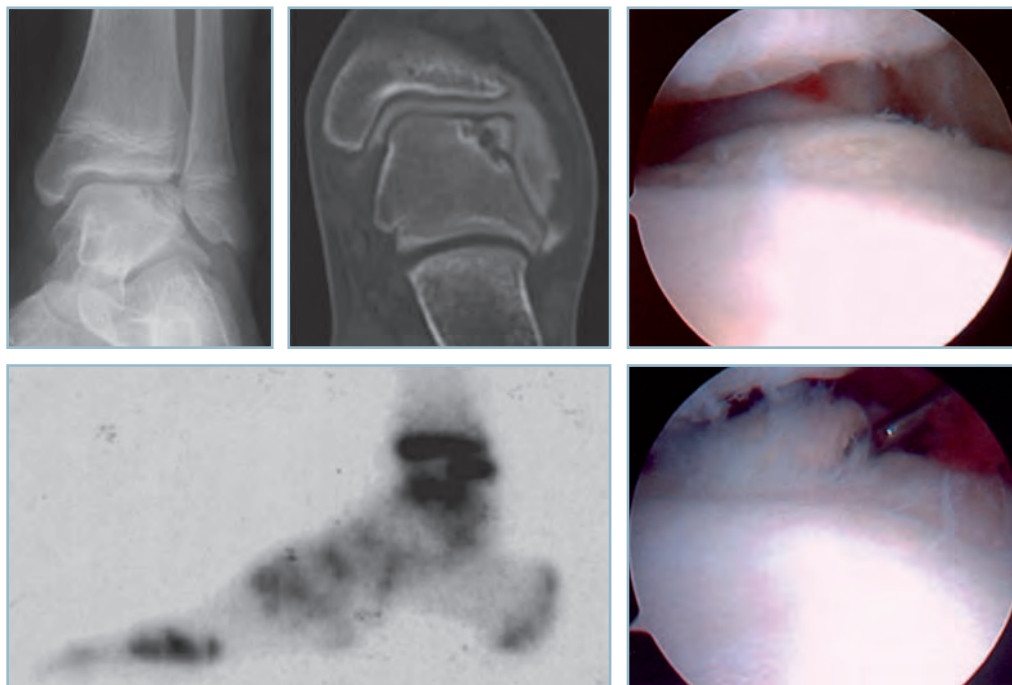
Berndt et Harty sont les premiers à proposer une classification des lésions ostéochondrales du talus; ils nomment ces lésions «fracture transchondrale du talus». Dans leur article, ils présentent une classification basée sur la radiographie de face, soit avec un rayon antéropostérieur, soit avec la cheville en rotation médiale de 10° (vu de la mortaise). Quatre stades sont décrits :

- le stade I illustre une petite fracture compression;
- le stade II est une avulsion incomplète du fragment;
- le stade III est défini par une avulsion complète du fragment sans déplacement (*figure 22.1*);
- le stade IV est une avulsion déplacée du fragment qui se trouve en intra-articulaire.

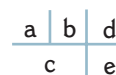
Cette classification sert à mieux comprendre le mécanisme causal des fractures transchondrales et aide à proposer le traitement approprié [10]. Par la suite, plusieurs autres classifications ont été suggérées. En 1986, Pritsch *et al.* présentent une classification arthroscopique basée sur l'aspect du cartilage en peropératoire. Ils distinguent :

- le stade I avec un cartilage intact, lisse et ferme;
- le stade II avec également un cartilage intact mais mou;
- le stade III caractérisé, par contre, par des éraillures sur la surface cartilagineuse.





**22.1** Radiographie montrant une lésion de stade III dans la classification de Berndt et Harty au niveau latéral du dôme talien.



a. Niveau latéral du dôme talien.

b. L'arthro-CT confirme l'image radiologique (a).

c. Corrélation au niveau de la scintigraphie osseuse.

d et e. À l'arthroscopie, la lésion semble présenter une couverture cartilagineuse intacte (d), mais elle s'avère instable à la palpation (e).

Ils accordent une grande importance à l'aspect du cartilage dans le choix thérapeutique. Cependant, lorsqu'ils utilisent la classification de Berndt et Harty, ils ne trouvent aucune corrélation entre la radiographie et la qualité du cartilage articulaire de la lésion [52].

De Smet *et al.* confirment l'importance de l'aspect radiographique de la lésion selon la classification de Berndt et Harty dans le choix thérapeutique. Ils proposent une méthode plus fiable pour évaluer la stabilité du fragment ostéochondral à l'aide d'un examen par résonance magnétique [17]. Di Paola *et al.* développent plus tard une classification des lésions ostéochondrales par résonance magnétique. Ils présentent une classification originale dont l'avantage principal est de reconnaître le degré de stabilité du fragment, permettant ainsi de faire la distinction entre le stade II et le stade III de la classification décrite par Berndt et Harty. Malheureusement, leur étude ne recense que quatre lésions du talus dont une de stade II et trois de stade IV, ce qui rend leurs conclusions moins crédibles au niveau de la cheville [18].

En 1993, Loomer *et al.* présentent leurs résultats sur le diagnostic, la classification et le traitement des lésions ostéochondrales du talus. En utilisant la classification de Berndt et Harty, ils sont incapables de classer correctement près de 77% des patients en comparant leurs images obtenues aux résultats de la scintigraphie au technétium 99m et au scanner. Ces derniers examens montrent une lésion qui n'a pas encore été classifiée; celle-ci consiste en une lacune radiotransparente au niveau de l'os sous-chondral du talus qui est recouverte la plupart du temps par une surface cartilagineuse intacte (figure 22.6). C'est la raison pour laquelle ils revoient la classification de Berndt et Harty en ajoutant une nouvelle catégorie, les lésions radiotransparentes, qu'ils nomment le type V [44].

Hepple *et al.* analysent les résultats des lésions ostéochondrales à la résonance magnétique. Ils définissent une nouvelle classification avec cinq stades différents :

- le stade I représente une lésion uniquement au niveau du cartilage articulaire;
- le stade IIA est une lésion du cartilage avec fracture évidente qui est entourée d'œdème médullaire, le stade II B est semblable au stade II A sans œdème médullaire;
- le stade III présente un fragment osseux complet mais non déplacé;
- dans le stade IV, le fragment est déplacé;
- le stade V correspond à la formation d'un kyste sous-chondral.

Lorsqu'ils confrontent leur classification avec la classification décrite par Berndt et Harty, ils remarquent un manque de corrélation important [34].

Ferkel et Sgaglione développent une classification à partir de coupes de scanner pour obtenir des informations plus précises sur la lésion ostéochondrale. Dans leur classification :

- le stade I représente un kyste au niveau du dôme du talus recouvert d'un toit intact sur toutes les incidences;
- le stade IIA décrit la même lésion avec en plus, une communication entre l'articulation et le kyste;
- le stade II B est une lésion à la surface articulaire avec un fragment non déplacé;
- le stade III est une lésion non déplacée avec un liseré radiotransparent;
- le stade IV est représenté par un fragment déplacé [8].

**Tableau 22.1.** Comparaison des caractéristiques principales des systèmes de classification les plus employés pour les lésions ostéochondrales de la cheville.

Auteur	Année de publication	Techniques d'imagerie médicale employées	Nombre d'étapes	Modification du système existant	Cystes sous-chondraux classifiés	Remarques
Berndt et Harty [10]	1959	Radiologie conventionnelle	4	Non	Non	
Pritsch et al. [57]	1986	Arthroscopie	3	Non	Non	
Di Paola et al. [19]	1991	Imagerie par résonance magnétique	4	Non	Non	Basé sur seulement 4 lésions du talus, dont 3 de l'étape IV
Loomer et al. [47]	1993	Radiologie conventionnelle et tomographie	5	Oui	Oui	
Ferkel et Sgaglione [2]	1993	Tomographie	5	Non	Oui	
Hepple et al. [36]	1999	Imagerie par résonance magnétique	6	Non	Oui	

Avec le temps, d'autres systèmes de classification ont également été décrits. Anderson *et al.* font partie des premiers à insister sur la classification des lésions qui présentent des kystes sous-chondraux. Ils ajoutent un stade IIA à la classification de Berndt et Harty [4]. Cheng *et al.* présentent une classification basée sur l'état du cartilage articulaire en cinq groupes [8]. Taranowe *et al.* proposent un système de classification établi sur la combinaison des éléments retrouvés à la résonance magnétique et à l'état du cartilage peropératoire lors de l'arthroscopie [61]. Mintz *et al.* présentent une classification basée uniquement sur la résonance magnétique [48].

Un résumé des caractéristiques des systèmes de classification les plus utilisés est présenté dans le *tableau 22.1.*

## DIAGNOSTIC

### Évaluation clinique

L'anamnèse n'a rien de pathognomonique dans les lésions ostéochondrales de la cheville. La plupart des patients se plaignent de gonflements, de douleurs variables à la mise en charge et à la marche, de raideur et de sensation de craquement au niveau de la cheville. Les épisodes de blocage sont rarement présents. Souvent, on retrouve un antécédent de traumatisme de la cheville, surtout de type entorse. L'examen clinique est également non spécifique.

On retrouve des craquements à la mobilisation, le gonflement de la cheville qu'il soit local ou diffus, traduit un épanchement articulaire sur une synovite réactionnelle. La douleur locale peut être présente, qu'elle soit antérieure ou postérieure, médiale ou latérale, mais n'est pas toujours en relation directe avec la localisation de la lésion ostéochondrale. La mobilité de la cheville peut être douloureuse et diminuée par rapport à la cheville contrôlée-

rale. C'est la raison pour laquelle le diagnostic des lésions ostéochondrales de cheville doit faire partie du diagnostic différentiel de tout patient consultant pour une douleur atypique ou chronique de la cheville [8, 55].

### Évaluation paraclinique

Le diagnostic différentiel s'appuie sur les différentes techniques d'imagerie. Jadis, seule la radiographie standard était accessible aux cliniciens et plusieurs cas de lésions ostéochondrales, surtout au stade débutant, n'étaient pas diagnostiqués.

Actuellement, l'usage de la scintigraphie osseuse, des coupes de scanner et de la résonance magnétique augmente les possibilités de faire un diagnostic précis de ces lésions afin d'y adapter le traitement. Les radiographies standards doivent inclure au minimum un cliché de face (antéropostérieur), un cliché de profil et un cliché en rotation interne (vu de la mortaise). Une vue additionnelle de face en flexion plantaire et une vue en rotation interne en flexion dorsale sont très utiles pour analyser les contours du talus dans ces différents plans. Comme les lésions du dôme médial du talus sont souvent postérieures, et que les lésions du dôme latéral sont souvent antérieures, elles sont très bien mises en évidence par ces deux clichés complémentaires. Des coupes de scanner de 2 à 3 mm avec reconstruction (MPR) sont très utiles pour dépister les lésions de bas grade et la présence de kystes sous-chondraux. L'usage d'un produit de contraste intra-articulaire donne une meilleure appréciation de l'intégrité de la surface cartilagineuse (arthroscanner). La scintigraphie osseuse peut être utilisée comme technique de dépistage pour confirmer ou exclure la présence d'une lésion ostéochondrale au niveau de la cheville. Si l'examen scintigraphique est positif, il doit être suivi d'autres techniques d'imagerie. La résonance magnétique est largement utilisée pour effectuer le diagnostic de lésions ostéochondrales, surtout

pour des lésions de bas grade qui ne sont pas visibles sur les radiographies standards ou au Ct-scan mais que seule la scintigraphie a mis en évidence. Lorsqu'on compare les coupes de scanner et la résonance magnétique, le scanner définit mieux les structures osseuses de la cheville et si on complète l'examen par une injection de produit de contraste intra-articulaire, il moule parfaitement les contours du cartilage renseignant sur son intégrité.

La résonance magnétique, par contre, renseigne des zones d'œdème médullaire et donne des informations sur les tissus mous avoisinants, permettant d'exclure des lésions passées inaperçues qui sont associées [8, 44, 59].

Dans notre expérience, les résonances magnétiques isolées par ces deux résolutions ne sont pas assez performantes pour analyser correctement la fine couche de cartilage de la cheville. C'est pourquoi nous partageons le même avis que Barnes et Ferkel qui stipulent que dans le cas d'une lésion ostéochondrale connue, le Ct-scan est l'examen de choix par excellence pour une analyse complète. Cependant, lorsque la clinique et les radiographies standards n'apportent pas de diagnostic, il faut avoir recours à la résonance magnétique, car elle donne des renseignements sur les lésions osseuses ainsi que sur les tissus mous [8]. Le **tableau 22.II** montre l'algorithme diagnostique préconisé dans notre institution.

## POSSIBILITÉ THÉRAPEUTIQUE

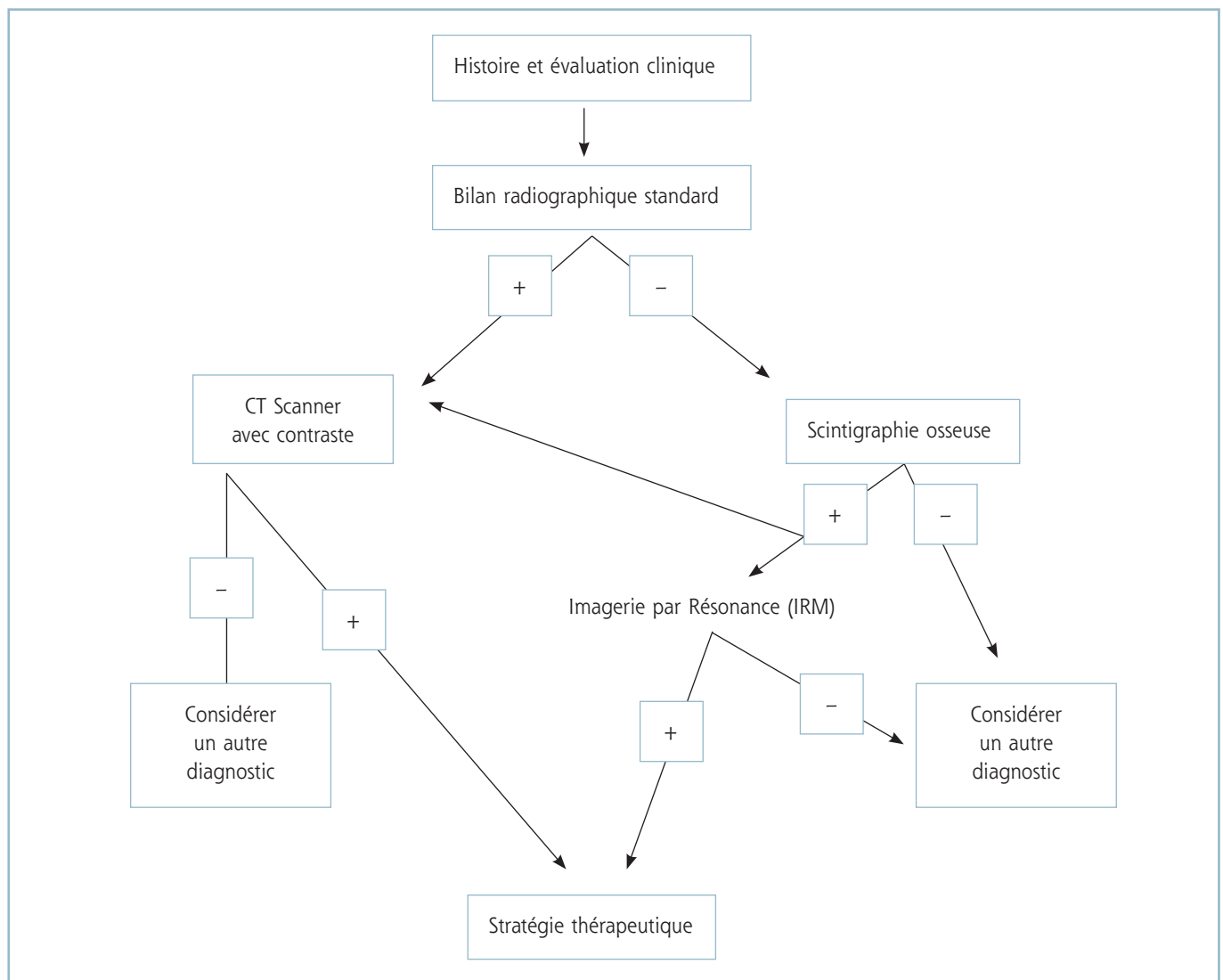
### Généralités

En 1980, Canale et Bending revoient 29 patients (31 lésions ostéochondrales) traités dans leur institution. Ils rédigent ces quelques recommandations concernant l'approche du traitement :

- les lésions de grade I et II, peu importe la localisation, doivent d'abord faire l'objet d'un traitement conservateur. De même que pour les lésions médiales de grade III; cependant, si la symptomatologie persiste, il faut envisager une procédure chirurgicale;
- les lésions latérales de grade III et les lésions de grade IV font l'objet d'un traitement chirurgical consistant à l'excision du fragment et le curetage de la lésion [13].

Flick et Gould revoient également leur protocole de traitement et l'évolution de leur série de patients. Ils retrouvent 75% de mauvais résultats et 25% de résultats moyens après traitement conservateur, alors qu'ils obtiennent 79% de bons et excellents résultats contre 29% de mauvais et moyens résultats par le traitement chirurgical. Ils préconisent donc le traitement chirurgical pour les lésions médiales de grade III et également pour toutes les lésions de grade II [23].

**Tableau 22.II.** Algorithme diagnostique préconisé dans notre institution pour les lésions ostéochondrales de la cheville.



Loomer *et al.* rapportent leur protocole de traitement qui se résume en huit situations différentes. Les lésions osseuses non déplacées (type I, II et III) sont traitées de façon conservatrice dans la phase aiguë, alors que dans une situation chronique, elles sont traitées par excision ou ostéosynthèse (en fonction de la taille du fragment). Les fragments osseux déplacés sont excisés ou réduits et fixés (en fonction de la taille du fragment) durant la phase aiguë; en phase chronique, ils sont tous excisés. Les lésions radiotransparentes ne sont objectivées que lors des situations chroniques et sont traitées de façon conservatrice ou par curetage et perforation de la lésion à l'aide d'une mèche. Malheureusement, ils ne précisent pas l'évolution des patients traités de façon conservatrice et les motivations de tout changement dans leur traitement [44].

Depuis lors, le traitement chirurgical des lésions ostéocartilagineuses a subi une très rapide évolution avec un vaste choix de techniques différentes. Quoiqu'il en soit, cela semble peu modifier la stratégie thérapeutique comme Easley le démontre dans un article récent, où il conclut que le traitement chirurgical des lésions ostéocartilagineuses doit être réservé aux échecs du traitement conservateur. Cependant, lorsqu'il s'agit d'une lésion instable responsable de douleurs mécaniques, il recommande toutefois de ne pas s'acharner sur ce traitement, car il y a peu d'amélioration spontanée [19].

Shearer *et al.* ont rapporté récemment l'évolution des lésions de grade V traitées de façon conservatrice. Étonnamment, 54% de ces lésions ont un bon et excellent résultat sur un suivi moyen de 38 mois et de 88 mois après le début des plaintes. Ils concluent qu'un traitement conservateur pour des lésions ostéochondrales chroniques de grade V reste une option valable et présente peu de risques de voir apparaître une arthrose significative et que les lésions restent stables radiographiquement [56].

Malheureusement, peu de choses sont connues concernant la stratégie thérapeutique face à un patient qui n'a pas encore acquis une maturité osseuse. Seul Easley insiste sur le potentiel de guérison important de la cheville en croissance, poussant à l'extrême le traitement conservateur en utilisant une immobilisation plâtrée en décharge [19]. On remarque cependant dans l'étude de Shearer *et al.* que l'évolution des lésions chez l'adulte semble meilleure que chez l'adolescent. Le groupe «adulte» montre 62% de bons et excellents résultats comparé au groupe «juvénile» qui ne recense que 33% de bons et excellents résultats [56].

## Procédure conservatrice

Une grande variété de modalités thérapeutiques non chirurgicales est proposée dans le cadre du traitement de ces lésions. L'immobilisation par plâtre ou orthèse est la plus souvent citée. Malheureusement, on ne retrouve que peu de données concernant la durée d'immobilisation requise, il existe une grande variabilité avec un taux de succès mal défini [23, 59].

Flinck et Gould rapportent leurs résultats du traitement conservateur par immobilisation dans une botte plâtrée ou un bandage compressif. Le patient est maintenu en décharge pendant 4 à 6 semaines avant de bénéficier d'une immobilisation de 2 à 8 semaines associée à une mise en charge progressive en fonction des douleurs. Ils retrouvent 75% de mauvais résultats et 25% de résultats moyens. Ils concluent que ce traitement est inadéquat pour la plupart des lésions ostéocartilagineuses [23].

Le deuxième type de traitement cité est le repos et la diminution des activités. On retrouve également dans la littérature différents types de traitement comme la physiothérapie, la limitation de l'appui, le bandage, les orthèses souples, les orthèses prenant appui au niveau du tendon rotulien, les semelles, les infiltrations de glucocorticoïdes, les médications (antalgiques, anti-inflammatoires non stéroïdiens et viscosupplémentation [10, 13, 38, 59]). Dans une étude récente, Verhagen *et al.* rapportent leurs résultats du traitement des lésions ostéochondrales du dôme du talus. Concernant le traitement conservateur, il est impossible de réaliser une étude randomisée (comme pour les autres types de traitements utilisés). Pour une meilleure évaluation, ils divisent leur série en deux catégories :

- repos et diminution du sport et des autres activités;
- immobilisation pour au moins 3 semaines allant parfois jusqu'à 4 mois.

Ils trouvent des résultats satisfaisants dans 59% du premier groupe et 41% du deuxième groupe. Ces modestes résultats ne les poussent pas à recommander le traitement conservateur [66].

Cependant, d'autres études démontrent que retarder le traitement chirurgical pendant un an n'aggrave pas la situation et le devenir, même si l'indication opératoire est indiscutable [23, 59]. Ceci étant dit, nous croyons personnellement qu'une tentative de traitement conservateur a toute sa place et qu'il doit être essayé.

## Procédure chirurgicale

Jusqu'au début des années 1990, la seule technique décrite est l'excision du fragment par arthrotomie, accompagnée de curetage ou de perforation de la lésion à l'aide d'une mèche. À l'heure actuelle, on retrouve certaines améliorations de ces anciennes techniques et plusieurs nouvelles techniques sont disponibles dans la pratique clinique quotidienne.

Globalement, il existe trois types de traitement chirurgical :

- débrider la lésion et stimuler la moelle osseuse sous-jacente;
- ostéosynthésier la lésion du dôme talien;
- stimuler la régénération du cartilage hyalin [68].

En outre, il existe d'autres techniques qui sont à l'heure actuelle au stade expérimental, mais qui trouveront sûrement une place dans les années à venir.

## Débridement et stimulation de la moelle osseuse

### Généralités

Ces techniques sont les premières à être utilisées pour les lésions ostéocartilagineuses en général et ont donc été rapidement essayées pour la cheville. Les différentes variations techniques se basent toutefois sur le même principe qui est de réséquer et de limiter les débris dégénératifs, les fragments ostéocartilagineux instables, les enzymes protéolytiques et les médiateurs inflammatoires. De plus, une technique de stimulation de la moelle osseuse peut être utilisée, le but est de former un tissu cicatriciel qui comble la perte de tissu occasionnée. Les techniques de stimulation de moelle osseuse ont pour principe de perforer la zone osseuse sous-chondrale afin d'induire un saignement à son niveau, ce qui permet la formation d'un caillot sanguin susceptible de combler la



perte de substance cartilagineuse. Dans ce caillot sanguin, un nombre important de cellules totipotentes et de facteurs de croissance favorise une réparation spontanée et après plusieurs semaines, le caillot sanguin est remplacé par un tissu cicatriciel vascularisé. Au niveau de la surface cartilagineuse, ce tissu néoformé ne se transforme pas en os (comme au niveau de l'os sous-chondral) mais en un tissu fibreux semblable au cartilage. Ce tissu de réparation montre des propriétés histologiques et biochimiques plus proches d'un tissu fibreux qu'à du cartilage hyalin et ses propriétés biomécaniques n'ont rien à voir avec les propriétés connues du cartilage hyalin. De plus, il existe peu d'intégration de ces tissus cicatriciels avec le cartilage voisin. En conséquence, l'usure de ce tissu cicatriciel est inévitable une fois soumis aux contraintes, même pour des valeurs inférieures à des situations physiologiques [16, 37].

### Lavage, débridement et curetage

Étant donné l'importante diminution de morbidité et la rééducation rapide, le lavage de l'articulation de la cheville, le débridement des lésions ostéocartilagineuses instables et le curetage de l'os sous-chondral se font de nos jours presque exclusivement par voie arthroscopique [28, 54]. La technique la plus souvent utilisée a été décrite par Ferkel [21].

D'un point de vue pratique, le patient est placé en décubitus dorsal, hanche pliée à 45° et genou à 70°. Les trocarts utilisés se positionnent en antéromédial, antérolatéral et postérolatéral. Une distraction non invasive est ensuite appliquée. Le plus souvent, un arthroscope 4,5 mm de 30° est utilisé et, si l'espace est très serré, on peut avoir recours à un arthroscope de 2,7 mm. Dans le cas d'une lésion postéromédiale, le patient peut être installé en décubitus ventral pour pouvoir faire l'arthroscopie par voie postérieure comme l'a démontré Van Dijk et al. [65].

Le débridement des lésions instables, des décollements cartilagineux ou des fragments perdus est nécessaire pour obtenir une cicatrisation du site lésionnel. Les bords lésionnels doivent donc être débridés jusqu'à l'obtention d'une surface cartilagineuse stable [68]. Le débridement est pratiqué à l'aide de curettes de taille et d'angulation différentes, de pinces basket et de pinces grippées arthroscopiques. Parfois, on peut s'aider d'un shaver motorisé. En utilisant celui-ci, il faut éviter de léser le cartilage sain périlésionnel.

Le curetage est fait à l'aide de curette ou du shaver au moyen de différentes fraises. Cependant, si l'os sous-chondral est trop largement débridé, il peut s'observer des changements morphologiques et mécaniques.

### Perforations par mèche

Les perforations par mèche au niveau de l'os sous-chondral ont été décrites la première fois dans le cadre du traitement des lésions ostéochondrales du genou par Pridie en 1959 [51]. Depuis, cette technique est le traitement standard pour les lésions ostéocartilagineuses du talus.

Après installation classique, par arthroscopie, l'espace articulaire est inspecté et la lésion analysée à l'aide d'un crochet palpeur. Avant d'effectuer les perforations de la lésion, celle-ci doit être débridée et vidée des tissus pathologiques. Les perforations sont pratiquées soit à l'aide d'une fine mèche, soit à l'aide d'une broche de Kirschner. La broche de Kirschner est plus souple et se casse plus facilement. Classiquement, on utilise des diamètres de 1,4 à 2,0 mm. L'instrument est introduit par voie antérolatérale, antéro-

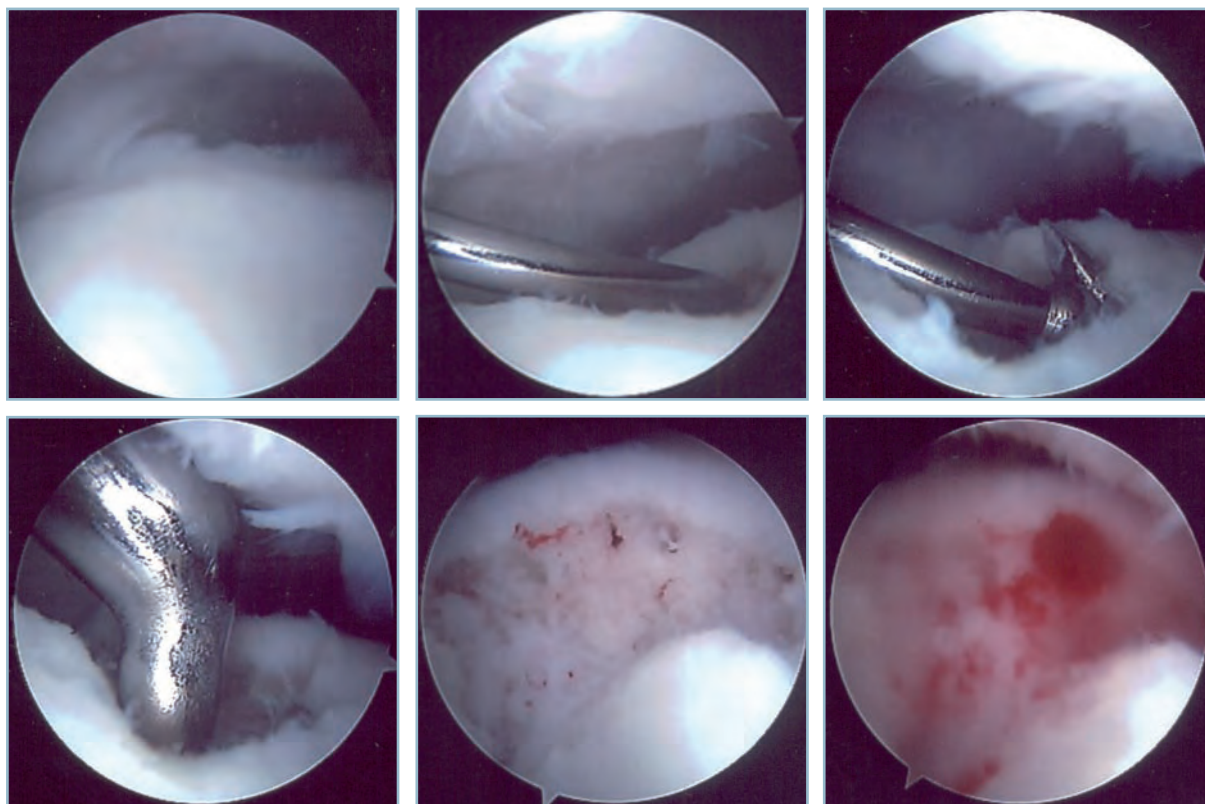
médiale ou postérolatérale en cas de position en décubitus dorsal. Si le patient est en décubitus ventral, on utilise soit une voie postérolatérale, soit une voie postéromédiale. Le choix de la voie utilisée pour l'arthroscope, et de celle utilisée pour les instruments, dépend de la localisation de la lésion, du type d'arthroscope et des instruments disponibles, ainsi que de la préférence du chirurgien. Il est recommandé d'alterner les voies afin de trouver l'approche idéale. Le but est d'aviver l'os sous-chondral en lui étant perpendiculaire.

En cas de lésions du dôme latéral du talus qui sont le plus souvent localisées antérieurement, la broche de Kirschner est introduite par la voie antérolatérale en mettant la cheville en flexion plantaire. On effectue plusieurs trous d'une profondeur de 10 mm et séparés les uns des autres de 3 à 5 mm. La procédure terminée, le garrot peut être lâché et la pression de la pompe peut être diminuée pour objectiver le saignement spontané des trous effectués (*figure 22.2*).

Si la lésion se situe sur le versant médial, par une voie antéromédiale, la broche de Kirschner peut atteindre les lésions centrales et les (rares) lésions antérieures. Généralement, ce type de lésion est postéromédiale et le toit et les marges tibiales en limitent son accès. Il est recommandé d'effectuer alors une approche transmalléolaire. On pratique une petite incision au-dessus de la malléole médiale et la broche de Kirschner s'introduit de façon à ce que sa direction pénètre l'articulation de cheville en regard de la lésion ostéochondrale. Afin de faciliter la position adéquate de la broche de Kirschner un guide-mèche arthroscopique peut être très utile. Effectuer plusieurs trous peut être fait de différentes façons. Les premiers trajets peuvent être réalisés au travers de la malléole médiale en repositionnant la broche de Kirschner ou en utilisant un guide. L'alternative consiste à faire des mouvements de flexion-extension afin de créer une rangée de trous dans la direction antéropostérieure. Les perforations par voie transmalléolaire peuvent occasionner certaines lésions du cartilage du plafond tibial bien que ces problèmes soient rarement explicités dans la littérature [8, 59, 68]. Quoi qu'il en soit, nous avons déjà vu la formation de lésions ostéocartilagineuses à la surface articulaire de la malléole médiale en regard de la lésion du talus.

Si la surface cartilagineuse recouvrant la lésion ostéochondrale est intacte, la perforation par la mèche ou la broche va inévitablement abîmer ce cartilage hyalin. Dans le cas des lésions médiales, ceci peut être évité en utilisant une technique de perforation rétrograde. Décrite en premier par Conti et Taranow, cette technique devient assez populaire de nos jours.

Le patient est placé en décubitus dorsal sur table d'opération et le membre inférieur est préparé comme pour une arthroscopie de cheville. La partie médiale du dôme du talus est inspectée afin de retrouver la lésion ostéocartilagineuse. Si le cartilage est bel et bien viable et intact, il est recommandé d'effectuer les perforations par voie rétrograde. Un petit guide-mèche articulaire (*figure 22.3*) est introduit par voie antéromédiale en visant le centre de la lésion. L'autre partie du guide-mèche est centrée en regard du sinus du tarse afin de permettre une insertion percutanée de la broche de Kirschner à partir de la jonction non articulaire du col et du corps du talus. La broche de Kirschner est alors avancée de manière rétrograde au travers du talus jusqu'à la lésion ostéochondrale. Il est important de ne pas franchir la limite d'os ostéochondral. Il est recommandé d'utiliser un amplificateur de brillance, surtout lorsque la broche de Kirschner arrive tout près de la lésion (*figure 22.4*). Plusieurs trajets peuvent être



### 22.2 Technique de stimulation de la moelle osseuse.


*a.* Lésion ostéochondrale postéromédiale du dôme talien avec un cartilage altéré.

*b.* Après débridement, la perforation antérograde par la voie d'abord antéromédiale est impossible, ne pouvant être perpendiculaire à la lésion.

*c* et *d.* Pour éviter une voie transmalléolaire, la perforation est rétrograde et transtaliennne (*c*), ou des microfractures à l'aide d'un instrument incurvé (*d*) peuvent alors être réalisés par voie articulaire.

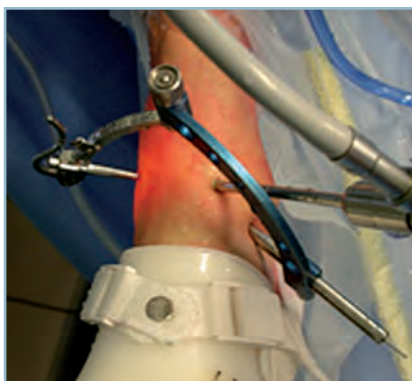*e* et *f.* Aspect général de la lésion traitée avant (*e*) et après lâchage du garrot, objectivant le saignement au niveau des perforations (*f*).

a	b	c
d	e	f



### 22.3 Petit guide-mèche articulaire.

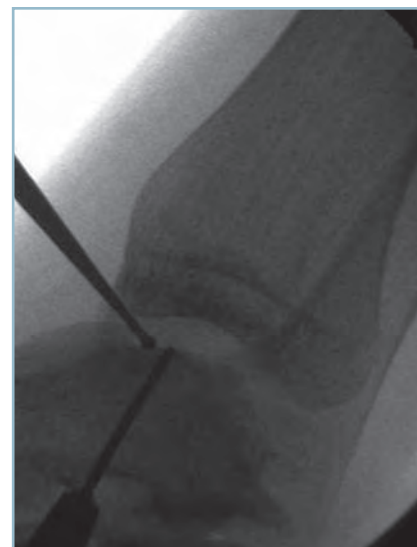
Notez la pointe mousse de la partie intra-articulaire afin de ne pas endommager le cartilage sain.



### 22.4 Vue peropératoire d'un forage par voie rétrograde pour une lésion médiale du dôme talien.

*a.* Vue macroscopique après positionnement du viseur et avancement progressif de la broche.

*b.* Contrôle radioscopique de la broche en position.




a | b

faits en répétant cette même procédure après repositionnement de la portion intra-articulaire du guide-mèche. Si la surface cartilagineuse intacte recouvre un kyste sous-chondral, cette technique offre la possibilité de débrider et de greffer le kyste sans abîmer le cartilage hyalin intact. Dans ce cas, le guide-mèche est positionné au centre de la lésion et une petite incision est faite autour du guide. Une mèche canulée appropriée est avancée sous contrôle fluoroscopique jusqu'à ce que la mèche perce l'anneau sclérotique du kyste. La mèche et le guide sont ensuite retirés, le kyste est cureté par le canal osseux en prenant soin de ne pas pénétrer dans l'articulation de la cheville. Par la suite, le kyste et le tunnel osseux sont remplis de greffe spongieuse autologue (figure 22.4). Un autre avantage de cette technique trans-talienne rétrograde est de ne pas abîmer le cartilage contrairement à la technique trans-malléolaire qui elle, occasionne des lésions du cartilage hyalin de la malléole médiale ou du plafond tibial [61]. Nous ne connaissons pas d'article rapportant de sérieuses complications de cette technique de perforation par mèche ou broche.

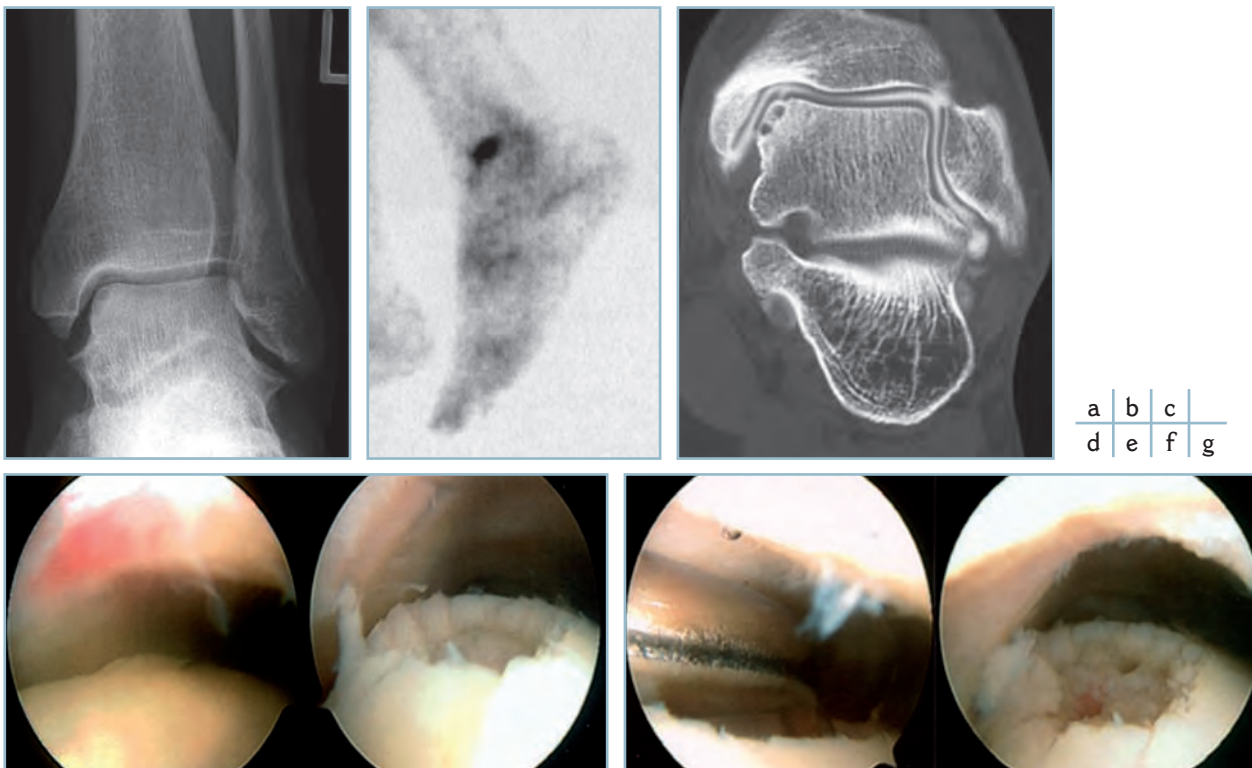
### Microfractures

La technique des microfractures a été décrite pour la première fois par Steadman, il y a une vingtaine d'années. Cette technique est une modification du méchage de Pridie et nécessite donc les mêmes préparatifs qu'une arthroscopie de cheville. Après débridement de la lésion ostéochondrale obtenant des pourtours de cartilage stable aux arêtes perpendiculaires, le tissu résiduel de cartilage calcifié au fond de la perte de substance est extrait à l'aide d'une curette. Une pointe arthroscopique est utilisée pour



**22.5** Poinçons en forme de pic à glace, à différentes angulations, pouvant être utilisés dans la technique de la microfracture.

pratiquer plusieurs trous (microfractures) de la zone osseuse sous-chondrale. Un jeu de pointes à angles variables doit être disponible permettant au chirurgien de choisir la plus adaptée en fonction de la localisation de la lésion afin de pouvoir créer les trous les plus perpendiculaires possible à la surface osseuse (figure 22.5). Les trous sont effectués proches l'un de l'autre, en prenant soin de ne pas léser l'os sous-chondral entre deux trous. L'espace entre deux trous doit être de 3 à 4 mm. La profondeur idéale est approximativement de 2 à 4 mm. On peut s'aider de marques au niveau de l'extrémité des pointes (figure 22.6). Steadman recommande d'effectuer les trous à la périphérie du defect à proximité de l'anneau de cartilage sain et stable. Par la suite, les trous sont effectués au niveau du centre de la perte de substance.



### 22.6 Lésion ostéochondrale centromédiale.

- La radiographie montre clairement une petite lésion kystique sur « l'épaule » médiale du dôme talien.
- Scintigraphie osseuse avec hyperfixation sur le site lésionnel.
- Arthroscanner montrant la lésion kystique au niveau de l'os sous-chondral et la brèche dans le cartilage qui laisse passer le produit de contraste.
- d à g. Vue arthroscopique de la lésion avant (d) et après débridement (e), pendant (f) et après la microfracture (g).



Comme pour les perforations par mèche, la diminution de la pression intra-articulaire via la pompe permet au chirurgien de vérifier l'efficacité des trous formés en objectivant la libération des gouttes graisseuses de moelle osseuse et de filets sanguins en provenance de celui-ci.

On retient certains avantages de la technique des microfractures par rapport à la technique de Pridie :

- les pointes arthroscopiques ne produisent aucune chaleur et donc aucun dommage thermique au niveau de l'os;
- cette technique forme une surface rugueuse au niveau sous-chondral permettant aux caillots sanguins d'adhérer plus facilement [58];
- le jeu de pointes à angles variables disponible permet de réaliser plus aisément des trous perpendiculaires dans les endroits plus difficiles d'accès et ceux qui sont gênés par le plafond tibial [58, 68].

Cette variante de perforation évite donc un abord trans-malléolaire ou trans-talien, et rend la technique plus facile.

Cependant, à mon sens, ceci n'est pas uniquement un avantage. En utilisant la pointe la plus courbe, les forces sont transmises dans la direction du manche de la pointe et donc sont tangentes à la surface osseuse sous-chondrale. Cela explique la faillite du matériel ou la formation de tranchées à la place de trous précis qui peuvent être néfastes pour le cartilage sain voisinant l'ostéochondrite. Comme pour la perforation décrite par Pridie, nous n'avons pas connaissance des complications rapportées dans la littérature et liées spécifiquement à la technique de microfractures en elle-même.

### Rééducation

La lésion de la moelle osseuse forme un caillot sanguin qui doit se différencier en tissus fibrocartilagineux cicatriciels. C'est pourquoi la plupart des protocoles de rééducation après traitement sont basés sur les mêmes principes. Un suivi étroit et rigoureux dans les suites opératoires et un programme de rééducation ont toute leur importance et conditionnent le résultat final [54, 58]. Suite

au bandage légèrement compressif et à la cryothérapie [8, 25, 61], la plupart des auteurs commencent rapidement des exercices de mobilisation [8, 44, 54, 60, 68]. Ces exercices peuvent être réalisés à l'aide d'une machine motorisée (*continuous passive motion*) comme réalisé au niveau du genou [25]. Certains auteurs maintiennent leurs patients en décharge pour une période de 4 à 8 semaines [8, 25, 61], alors que d'autres permettent une mise en charge partielle [25, 54, 60, 61, 68].

La mise en charge complète n'est autorisée qu'à partir de la 6<sup>e</sup> semaine. Les activités sportives légères, telles que le jogging, le cyclisme et la natation, peuvent débiter dès le 3<sup>e</sup> mois [8, 60, 68].

Les autres activités sportives commencent entre le 4<sup>e</sup> et le 6<sup>e</sup> mois [8, 25, 60, 68]. Le devenir à long terme de toutes ces techniques chirurgicales dépend surtout de la qualité du tissu fibrocartilagineux néoformé et de sa force d'ancrage au niveau de l'os sous-chondral sous-jacent. C'est la raison pour laquelle notre programme de rééducation (*tableau 22.III*) considère surtout les activités sportives. Une orthèse s'appuyant sur le tendon rotulien peut être utilisée pendant la période de décharge ou de mise en charge partielle, associée à l'utilisation de béquilles.

### Contre-indications

Plusieurs contre-indications à la stimulation de la moelle osseuse sont connues. Un trouble d'alignement du membre inférieur donne une mauvaise répartition des contraintes avec une augmentation des charges au niveau du tissu néoformé qui s'abîme plus rapidement. Dans ces cas, il est possible de corriger l'axe mécanique au préalable [25, 58]. Insistant sur l'importance du programme de rééducation, le patient se doit de le suivre. D'autres contre-indications sont liées à l'état général du patient, telles que les maladies auto-immunes, l'arthrose primaire ou une maladie du cartilage [58].

Concernant la limite d'âge du patient, on ne retrouve aucun consensus dans la littérature. Les études concernent des patients âgés entre 14 et 78 ans [60, 61, 68]. Il semble que les patients d'âge supérieur à 40 ans ont un moins bon résultat et l'on propose une limite arbitraire à 60 ans [57, 58]. D'autres, par contre, ne

**Tableau 22.III. Directives de traitement postopératoire et de réhabilitation après le traitement d'une lésion ostéochondrale du talus avec une technique de stimulation de la moelle osseuse.**

Activité	Période	Remarques
Bandage compressif, de la glace et maintien du pied en élévation	Postopératoire immédiate	2-6 semaines, cela dépend de l'importance de l'œdème
Mouvement actif précoce	Postopératoire immédiate	Si l'indication se pose, l'activité est soutenue par le CPM ( <i>continuous passive motion</i> )
En décharge	0-2 semaines	Si l'indication se pose, l'activité est déchargée par l'utilisation d'une genouillère sous-rotulienne
En semi-charge	2-6 semaines	
En charge	À partir de 6 semaines	
Natation et cyclisme	À partir de 3 mois	
Jogging	À partir de 5-6 mois	Dépend de la grandeur et de la localisation de la lésion
Reprise complète des activités sportives	À partir de 8-12 mois	
Kinésithérapie	À partir de 2 semaines	Commence avec des exercices de mobilité articulaire et de renforcement musculaire. Entraînement additionnel de proprioception à partir de 6 semaines



font jamais mention d'un âge limite concernant les techniques de stimulation de moelle osseuse [28].

## Ostéosynthèse d'une lésion du dôme du talus

La fixation d'un large fragment ostéochondral viable qui s'est détaché est une option thérapeutique bien connue pour les lésions du genou. Dans le cas des ostéochondrites de la cheville, cette option est également possible bien que la littérature soit plus discrète [59]. Après un état des lieux minutieux de l'articulation de la cheville, on estime la taille et la viabilité du fragment ostéochondral. La pauvreté de la littérature sur cette pratique ne permet pas d'établir des recommandations précises.

Il est toutefois reconnu que le succès d'une fixation est lié à une prise en charge rapide lors d'un traumatisme récent, et que plus le fragment est grand, plus la surface cartilagineuse est large ; plus le patient est jeune, plus les résultats sont bons [59, 68].

Comme pour la technique de méchage décrite par Pridie, la meilleure approche est celle qui permet d'être perpendiculaire au fragment. C'est pourquoi un faible nombre de lésions, surtout des lésions antérolatérales, peuvent être prises en charge de manière arthroscopique ou à l'aide d'une petite arthrotomie. En tenant compte de la taille des différents moyens de fixation, un abord trans-malléolaire ou trans-talien n'est pas évident et il est souvent nécessaire d'avoir recours à une ostéotomie malléolaire.

Afin de permettre une fixation adéquate du fragment, son lit doit être débridé de tout tissu nécrotique si bien qu'il est parfois nécessaire d'y greffer de l'os spongieux pour avoir un meilleur contact. Ensuite, le fragment est fixé de manière adéquate en fonction du matériel disponible. Des broches de Kirschner tout comme des vis peuvent être utilisées. Les matériaux métalliques ont le désavantage de devoir souvent être enlevés nécessitant une deuxième ostéotomie. Ceci peut être un inconvénient majeur à cette technique [59]. Récemment des matériaux bio-absorbables ont fait leur apparition sur le marché, mais seul un article rapporte leur résultat sur un intervalle de 12 mois à 4 ans de suivi postopératoire [21, 25, 59]. La conduite postopératoire dépend en partie de la voie d'abord utilisée, mais également de la stabilité de la synthèse et de l'ostéotomie. En général, on adopte la même conduite que pour les techniques de stimulation de moelle osseuse.

## Techniques de stimulation de développement de cartilages hyalins

### Introduction

Ces techniques ont vu le jour depuis l'introduction des greffes ostéochondrales et des cultures de chondrocytes. Pour la greffe ostéochondrale, le but est une intégration de la greffe avec son tissu voisin où les deux tissus (os et cartilage) gardent leurs propriétés histologiques, biologiques et biochimiques. Dans le cas des cultures de chondrocytes, le but est de former un cartilage hyalin stable selon un processus physiologique. Dans la littérature, nous avons peu de détails concernant les greffes péri-chondrales et les greffes périostées pour les lésions ostéocartilagineuses de l'articulation de la cheville.

### Greffes ostéochondrales autologues

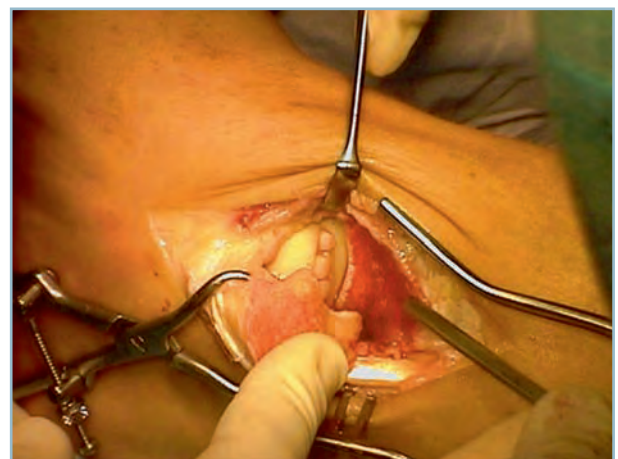Cette technique est décrite pour la première fois en 1997 par Hangody pour traiter les lésions ostéocartilagineuses du genou [33]; la même année, les résultats préliminaires sont également publiés par le même auteur utilisant cette technique au niveau de la cheville [32].

Une remarque générale de terminologie doit être faite, car il existe une certaine confusion entre les termes utilisés dans la littérature. Cependant, tous ces termes font référence au même principe de base et se distinguent par le nombre et la taille des carottes ostéochondrales utilisées ou par l'instrumentation.

La technique de greffe ostéochondrale autologue utilisée dans le traitement des lésions du talus reste la même que pour le traitement des autres articulations avec quelques modifications.

La voie d'abord est similaire aux autres techniques chirurgicales, elle est simplement précédée d'un bilan arthroscopique de la cheville. Un point essentiel à respecter est la possibilité de pouvoir introduire les greffons ostéochondraux perpendiculairement à la lésion, c'est pourquoi, comme pour la technique d'ostéosynthèse ou de perforation, il est parfois nécessaire de pratiquer une ostéotomie de la malléole. Une fois exposée, la lésion est débridée des tissus fibreux et du cartilage libre ; le fond de la lésion est cureté jusqu'à l'obtention d'un os sous-chondral sain. Au moyen d'un instrument approprié, le nombre et la taille des carottes ostéochondrales nécessaires sont évalués. On utilise le guide-mèche comme patron en enfonçant de 1 à 2mm celui-ci, laissant ainsi une marque dans le fond de la lésion. Le site de prélèvement se fait généralement au niveau du genou homolatéral, où les carottes peuvent être prises au niveau de la partie supéromédiale du condyle fémoral médial ou si nécessaire au niveau du bord supra-condylien latéral, par voie arthroscopique ou par une petite arthrotomie. Les greffons sont prélevés perpendiculairement à la surface articulaire à l'aide de ciseaux tubulaires de diamètre choisi. Généralement, un greffon long de 15 à 25mm est suffisant. Ensuite, le site receveur reçoit les greffons ostéochondraux cylindriques en trouvant la meilleure position possible. Un premier trou de mèche est effectué à l'aide du guide-mèche, la profondeur doit être de quelques millimètres plus longue que celle du greffon prélevé. Le trou est ensuite élargi à l'aide d'un dilateur permettant une insertion sans contrainte du greffon, tout en évitant d'endommager la surface cartilagineuse lors de l'impaction. La greffe est alors insérée dans le trou formé à l'aide de son tube de prélèvement. Il faut faire très attention de ne pas casser le greffon ou d'endommager son cartilage. Par la suite, la même procédure de méchage-dilatation et de mise en place de la greffe est effectuée pour toutes les carottes ostéochondrales (figure 22.7).

La dilatation du puit permet une impaction de l'os entourant la greffe donnant un meilleur effet *press fit* et donc une meilleure tenue. Une fois tous les greffons en place, l'articulation de la cheville est lavée et la stabilité des greffons est testée lors de sa



22.7 Mosaïc plastie en vue peropératoire.

mobilisation. On s'assure également que les greffes sont au même niveau que le cartilage sain. Un contour parfait du dôme du talus, surtout pour les lésions sur le bord de la poulie talienne, peut être très difficile à obtenir. La qualité du prélèvement et de l'implantation sont les deux éléments favorisant une bonne congruence articulaire [31, 54]. Pour obtenir une surface la plus harmonieuse possible, nous préférons la méthode ci décrite. Lors de l'impaction des greffons ostéochondraux, à l'aide de son tube, la greffe doit dépasser de 1 à 1,5 mm. Le tube est alors retiré en s'assurant de ne pas abîmer la greffe et surtout de ne pas séparer la partie cartilagineuse de son support osseux. Secondairement, les greffons sont impactés prudemment à l'aide d'un instrument à surface mousse pour les mettre à niveau. Par exemple, on utilise le bord plat d'un ciseau ou d'un ostéotome qui surplombe le cartilage sain avoisinant afin d'éviter une impaction trop profonde. Si la greffe a été trop impactée, il existe deux solutions :

- une autre greffe doit être mise en place à côté et dès lors, après avoir foré le trou voisin, la greffe impactée trop profondément est légèrement remontée à l'aide d'un crochet;
- l'alternative est de tout recommencer à l'aide de nouveaux greffons après avoir méché de nouveaux trous au travers des anciennes greffes.

Pour les lésions ostéocartilagineuses du plafond tibial, une approche perpendiculaire à la lésion n'est jamais possible. Une technique rétrograde pour placer les greffons a été récemment proposée par Ueblacker *et al.* et à notre connaissance, seuls deux cas sont décrits [64].

Cette technique reste controversée et il faut préciser certains détails afin d'éviter les complications. La taille et le nombre de greffes utilisées reste un sujet de discordance. Plusieurs systèmes ont été développés utilisant soit un large greffon, soit plusieurs plus petits. À l'heure actuelle, il n'existe aucune évidence montrant la supériorité d'un concept par rapport à l'autre [54]. Une étude cadavérique démontre un meilleur contact après utilisation de 4 petits greffons par rapport à 2 greffons plus larges [15]. Le nombre, la taille et la position des greffons dans la lésion détermineront le pourcentage de couverture obtenue, mais le minimum requis reste inconnu [28].

La surface maximale pouvant être traitée par cette méthode reste inconnue dans la littérature et les tailles des lésions traitées oscillent entre 0,5 à 40 mm<sup>2</sup> [43, 54]. Rappelons bien sûr que ce type de greffon n'est disponible qu'en quantité limitée [28, 54]. La morbidité liée au site de prélèvement est rarement rapportée et ne fait pas l'objet de discussion [42]. Certaines études rapportent cependant une morbidité minime [31] ou peu importante [43]. D'autres remarquent des plaintes au niveau du site donneur entre les six premiers mois jusqu'à la troisième année de suivi [6, 54]. Récemment, la morbidité au niveau du site de prélèvement atteint 15% des cas dans les dernières études [40], et deux autres cas décrivent fréquemment cette complication [42].

D'autres raisons font réfléchir sur le choix du genou comme site de prélèvement :

- le cartilage du genou est plus épais qu'au niveau de la cheville occasionnant une perte de continuité de l'os sous-chondral [28]. Cependant, les conséquences de cette dysharmonie ne sont pas connues à long terme et récemment un cas a été rapporté avec une capacité d'adaptation démontrée à la résonance magnétique après trois ans de suivi [6];
- les données de la biologie cellulaire montrent de toute évidence que le cartilage du genou a des propriétés différentes de celui de la cheville [5, 7, 22, 41, 62]. Pour obtenir un résultat optimal et durable, il semble préférable d'utiliser un greffon provenant de la

cheville et non de l'articulation du genou [46]. C'est la raison pour laquelle d'autres sites donneurs ont été recherchés et l'on décrit des sites comme la gorge antérieure du dôme talien [31], ainsi que les facettes taliennes médiales et latérales [40, 53]. Cependant, nous ne disposons pas de résultats à long terme concernant ces sites de prélèvement. Un résumé des pièges les plus courants de cette technique est proposé dans le **tableau 22.IV**.

Le programme de rééducation après greffe ostéochondrale autologue doit trouver un équilibre entre l'immobilisation et le traitement fonctionnel précoce [54], étant donné le taux élevé d'ostéotomies malléolaires nécessaires. Il existe une variété importante de programme de rééducation lorsqu'on parcourt la littérature. En l'absence d'ostéotomie ou si celle-ci est synthésée de manière stable, on peut appliquer un bandage compressif ou une orthèse amovible. Des exercices de mobilisation sont commencés et un appui partiel est autorisé pour une durée totale de 6 à 12 semaines. Quoi qu'il en soit, d'autres auteurs préfèrent une immobilisation rigide pour 5 à 8 semaines. Les activités sportives sont généralement autorisées après le 6<sup>e</sup> à 12<sup>e</sup> mois [1, 24, 31, 40, 53].

Les contre-indications de cette technique ont été discutées de manière générale et peu se réfèrent aux lésions concernant l'articulation de la cheville. La prudence est de rigueur lorsqu'on pratique cette technique chez des patients :

- âgés de plus de 50 ans;
- ayant été opérés à plusieurs reprises;
- présentant des lésions cartilagineuses généralisées;
- révélant des antécédents d'arthrite, de syndrome fémoropatellaire;
- ayant une diminution de la mobilité de leur genou homolatéral [31].

### Implantation de chondrocytes autologues

L'application clinique d'implantation de chondrocytes autologues (transplantation de chondrocytes autologues) a été rapportée pour la première fois au niveau de genou par Pritberg *et al.* en 1994 et la première application à la cheville par Giannini *et al.* en 2001 [26]. Globalement, la technique consiste à prélever une biopsie de cartilage sain et de la traiter en laboratoire cellulaire. Les chondrocytes sont ainsi isolés et mis en culture, par la suite ils sont réimplantés au niveau de la lésion ostéochondrale recouverte par un tissu périosté. Cette technique requiert donc deux chirurgies.

En pratique, la première étape se fait lors de l'arthroscopie de la cheville permettant d'analyser la lésion. Si celle-ci permet le traitement par implantation de chondrocytes autologues, une arthroscopie du genou homolatéral est réalisée afin de prélever une biopsie cartilagineuse du bord condylien supéromédial ou supéro-latéral, ou encore au niveau de l'échancrure intercondylienne. La biopsie est stockée dans un milieu approprié et adressée au laboratoire. Après 2 à 4 semaines, la mise en culture est terminée et les chondrocytes récoltés sont réadressés au clinicien. Lors de la seconde chirurgie, le patient est en décubitus dorsal, permettant de faire une arthrotomie médiale ou latérale. De façon presque systématique, une ostéotomie malléolaire est nécessaire afin d'obtenir une exposition de qualité suffisante. La lésion ostéochondrale est débridée de tous ses corps libres et du cartilage malade afin d'obtenir un bord cartilagineux stable autour de la lésion. Il est important d'enlever tout le contenu de la lésion sans endommager l'os sous-chondral, ce qui provoquerait un saignement et une contamination de la culture de chondrocytes par des éléments médullaires. Par la suite, le pourtour de la lésion est marqué et décalqué. En se basant sur ce patron, un tissu périosté est prélevé au niveau

**Tableau 22.IV.** Trois techniques principales de stimulation de cartilage hyalin de Pitfalls et Con's dans le traitement des lésions ostéochondrales de la cheville.

Greffes autologues ostéochondrales	Implantation de chondrocytes autologues	Allogreffes ostéochondrales fraîches
La taille et le nombre des greffons, qui doivent être utilisés, sont mal connus	Le nombre de cellules qui doivent être implantées est mal connu	
Le pourcentage minimal de comblement est mal connu		
La disponibilité de la surface du donneur est limitée, d'où l'importance de prendre soin de la taille maximale de la lésion	La disponibilité de la surface du donneur est limitée, d'où l'importance de prendre soin de la taille maximale de la lésion	
La morbidité du site du donneur est de plus en plus signalée	La morbidité du site du donneur est signalée	
Discordance dans l'épaisseur de la couche de cartilage des sites du donneur et du receveur		
Discordance dans les caractéristiques biologiques et biomécaniques du cartilage des sites du donneur et du receveur	Discordance dans les caractéristiques biologiques et biomécaniques du cartilage des sites du donneur et du receveur	
La congruence des surfaces est parfois difficile à obtenir, surtout dans les lésions de l'épaule	La congruence des surfaces est difficile à obtenir dans les lésions de l'épaule	
	Coûteux, procédure en deux étapes	Timing imprévisible dans la disponibilité des greffons
	Le sort des cellules implantées et l'origine des tissus de réparations sont mal connus	
	La qualité des cellules dépensées est mal connue	La viabilité des chondrocytes peut être un problème
		Les caractéristiques biomécaniques à long terme sont mal connues
		Préoccupations sur la transmission de maladies
		Préoccupations de la réponse immunitaire

de la métaphyse proximale ou distale du tibia en prenant soin de ne pas le déchirer et d'identifier sa surface extérieure. Le «*flap*» périosté doit être surdimensionné de 1 à 2 mm de chaque côté. Il est fixé sur la lésion (la face externe regardant la zone sous-chondrale) et la frontière est fermée hermétiquement à l'aide de colle de fibrinogène. La fixation du *flap* périosté au cartilage voisin est renforcée par des points simples de fil résorbable 5.0 ou 6.0.

Si la lésion est située aux extrémités et s'il manque partiellement un bord cartilagineux, le *flap* périosté peut être suturé aux ligaments adjacents ou à l'aide d'ancres fichées dans le talus. Par la suite, la culture de chondrocytes est introduite dans la lésion sous le *flap* périosté à l'aide d'une fine seringue. Une fois les pertes de substance comblées, un dernier point de suture est mis et le bord libre est collé. On referme l'arthrotomie et l'ostéotomie de malléole est ostéosynthésée. L'usage de tout drain est proscrit.

Lorsque la lésion entreprend l'os sous-chondral ou en présence d'un kyste sous-chondral, il est recommandé d'utiliser de la greffe osseuse pour combler la perte de substance selon la procédure dite du «sandwich». Dans ce cas, la perte de substance osseuse est premièrement débridée jusqu'à l'obtention d'un os vivant. La greffe spongieuse est appliquée afin de combler le vide jusqu'au

niveau de l'os sous-chondral. Les greffons doivent être solidement impactés. Deuxièmement, le premier *flap* périosté est collé et suturé «au fond» en montrant sa face «osseuse» vers le haut. Le reste de la procédure a été décrit précédemment [26, 45, 50, 68]; les cellules de chondrocytes sont ainsi contenues entre deux *flaps* périostés dont la surface «osseuse» est en contact avec les cellules.

Plusieurs pièges et complications de cette technique sont connus. La plupart concernent des procédés de mise en culture et d'implantation des chondrocytes. Ce sont les mêmes complications qu'on retrouve pour le genou et pour la cheville. L'importance de la culture de chondrocytes nécessaires à l'implantation n'a jamais été réellement étudiée [11]. De plus, la nature des cellules implantées n'est pas très claire [11, 37] et donc l'origine du tissu cicatriciel non plus [37]. Peu de choses sont connues quant à la qualité des cellules cultivées et leur capacité *in vivo* à former un cartilage hyalin stable après implantation [37]. Récemment, il a été décrit des complications au niveau du site donneur du genou pour l'implantation de chondrocytes autologues [67]. De plus, les différences biologiques et biomécaniques déjà mentionnées entre le cartilage du genou et de la cheville sont également à considérer dans cette technique. C'est la raison pour laquelle il ne faut pas



exclure la cheville comme un site potentiel de prélèvement pour la culture de chondrocytes. Récemment, le bord postéromédial du dôme talien a fait l'objet d'une biopsie cartilagineuse par voie arthroscopique avec une certaine fiabilité [46]. Néanmoins, on pourrait même utiliser le fragment ostéochondral afin de produire des chondrocytes et d'éviter la biopsie [27]. Si la lésion se situe sur les bords du dôme talien, il peut être difficile d'avoir une bonne couverture par le *flap* périosté.

Une technique hybride a été proposée, en greffant simultanément des carottes ostéochondrales autologues afin de reconstruire le pourtour manquant [11]. Il ne faut pas oublier que l'implantation de chondrocytes autologues nécessite deux chirurgies et se révèle onéreuse [9]. Un résumé des pièges et complications les plus fréquentes de cette technique est donné dans le **tableau 22.IV**.

La rééducation doit trouver le juste équilibre pour éviter les contraintes de cisaillement mais pouvoir appliquer une mobilité passive et une force compressive par mise en charge. C'est pourquoi la plupart des programmes commencent avec une période de décharge, mais des exercices de mobilisation passive sont autorisés pour les deux à six premières semaines [9, 25, 45, 67]. Par contre, certains appliquent une botte plâtrée pendant deux semaines [68]. Par la suite, un appui partiel est autorisé et une augmentation progressive de la mise en charge jusqu'à un appui total après la 6<sup>e</sup> à 10<sup>e</sup> semaine. La physiothérapie peut être utile. Les sports, tels que le cyclisme et les sports aquatiques, sont commencés après une période située entre 4 semaines à 4 mois. La course à pied est généralement débutée après le 5<sup>e</sup> ou le 6<sup>e</sup> mois et le sport de compétition pas avant le 8<sup>e</sup> à 12<sup>e</sup> mois [9, 25, 45, 67, 68].

Les contre-indications absolues de cette technique sont :

- l'arthrose avancée;
- le mauvais alignement des axes mécaniques;
- l'instabilité ligamentaire, si celle-ci ne peut être corrigée.

Les contre-indications relatives sont :

- les lésions bipolaires (*kissing lesion*);
- le patient âgé de plus de 55 ans;
- le patient qui n'a pas eu d'autre traitement chirurgical au préalable [68].

### Allogreffes ostéochondrales

Pour des raisons de viabilité cellulaire et de propriétés biomécaniques, seules les allogreffes ostéochondrales fraîches ou congelées semblent utiles [29]. L'expérience avec ce type de greffe pour le traitement de lésions ostéochondrales focales au niveau de la cheville est assez rare. Gross *et al.* rapportent 9 patients traités avec une seule greffe. Toutes ces lésions sont de type IV (Berndt et Harty), mesurent au moins 1 cm de diamètre et 5 mm de profondeur. Le fragment ne peut pas être fixé. Ils utilisent une ostéotomie malléolaire s'ils le jugent nécessaire. Le lit receveur est nettoyé jusqu'à l'obtention d'os spongieux saignant. L'allogreffe talienne est ensuite taillée à la mesure de la lésion ostéochondrale. La fixation se fait de manière extra-articulaire à l'aide de vis [30]. L'usage de l'allogreffe élimine le risque de morbidité au niveau du site donneur et permet l'usage de quantité plus importante. Quoiqu'il en soit, il ne faut pas oublier le risque potentiel de transmission de maladie et de réactions immunitaires sur la greffe [29]. Un résumé des pièges et complications les plus fréquentes de cette technique est dressé au **tableau 22.IV**.

La rééducation consiste en une immobilisation plâtrée pour deux semaines. Ensuite, les exercices de mobilisation peuvent être commencés. Une orthèse de type «Sarmiento», avec appui au

niveau du tendon rotulien est portée pendant un an [30]. Une instabilité ligamentaire non corrigée, un défaut d'axe mécanique, une maladie inflammatoire et une arthropathie cristalline induite sont considérés comme des contre-indications [29].

### Perspectives futures

Des recherches récentes ont été faites sur les lésions ostéocartilagineuses de la cheville (et des autres articulations) ainsi que sur leur traitement. Concernant l'implantation de chondrocytes autologues, deux études traitant de l'articulation de cheville utilisent une matrice comme transporteur pour les cultures de chondrocytes. Des matrices de collagène bovin et d'acide hyaluronique ont été utilisées et les premiers résultats sont prometteurs. Le grand avantage de l'utilisation de matrices est de rendre possible l'implantation de la culture cellulaire par voie arthroscopique [68]. L'usage de cellules souches dérivées de la moelle osseuse, du liquide synovial ou de la graisse est toujours en phase expérimentale.

Il en est de même quant à l'usage de facteurs de croissance de la famille TGF-B1 et de l'usage de thérapies génétiques de transfert de gènes afin de stimuler la formation de cartilage hyalin articulaire [11, 37].

## DISCUSSION, RÉSULTATS

Une première revue complète des résultats de lésions ostéocartilagineuses du dôme talien traitées par différentes méthodes a été publiée par Tol *et al.* en 2000. Ils sélectionnent une base de données de 1966 à juillet 1998 et incluent 32 études. Les différentes techniques sont :

- le traitement conservateur;
- l'excision du fragment;
- l'excision et curetage;
- l'excision-curetage et perforation par mèche.

Le taux moyen de succès d'un traitement conservateur est de 45 %, le taux de succès d'un traitement par excision isolée est de 38 %, alors que l'excision-curetage associée à une perforation par mèche atteint 85 %. Les auteurs concluent donc qu'un traitement conservateur et qu'un traitement par excision simple n'est pas un choix thérapeutique idéal. Par contre, l'excision plus curetage et l'excision-curetage associée à la perforation par mèche mènent toutes les deux au pourcentage de bons et excellents résultats. Cependant, il n'y a eu aucune étude clinique randomisée mais plusieurs articles avec une grande diversité de traitement. Il est difficile de tirer des conclusions précises [63]. Verhagen *et al.* continuent l'étude jusqu'en mars 2000 pour y inclure un total de 37 études. Il n'y a toujours aucune étude clinique randomisée et la variété de technique thérapeutique est également importante [66]. On ne dispose pas actuellement de nouveaux résultats concernant le traitement conservateur et les techniques de stimulation de moelle osseuse.

Concernant les greffes ostéochondrales autologues, Hangody et Szerb rapportent leurs résultats à propos de 63 patients opérés entre mars 1992 et août 2001. Le suivi est en moyenne de 5,8 ans (1 à 9 ans). Tous les patients sont évalués selon le score de Hannover pour la cheville et le score de Bandi pour le genou. Tous les patients ont des radiographies standards en postopératoire. Trente et un patients ont un Ct-scan avec reconstruction 3D et 42 patients bénéficient d'une résonance magnétique. Une arthroscopie de contrôle est effectuée dans 16 cas avec, pour 6 d'entre eux, un



prélèvement biopsique (suivi de 11 à 41 mois). La moyenne d'âge est de 25,2 ans (entre 16 et 47 ans), la taille moyenne des lésions est de 1 cm<sup>2</sup> (entre 0,5 et 2,5 cm<sup>2</sup>) et le nombre moyen de greffons utilisés par lésion est de 3 (entre 1 et 7). Le plus souvent des greffons de 6,5 et de 4,5 mm ont été utilisés. Tous les patients atteignent la mobilité complète endéans les 12 semaines postchirurgie et un patient a perdu sa mobilité à la suite d'une arthrofibrose. Aucun patient ne manifeste de problème avec la fixation des greffons ostéochondraux. Les radiographies postopératoires et le contrôle arthroscopique montrent une surface congruente. Selon le score de Hannover, 47 cas sont qualifiés d'excellents, 11 bons, 3 moyens et 2 ont un mauvais résultat. L'examen histologique des biopsies montre un cartilage articulaire normal [13]. Cet article confirme les bons résultats déjà publiés dans des plus petites séries antérieures et qui ont un suivi moins important [3, 6, 24, 40, 43].

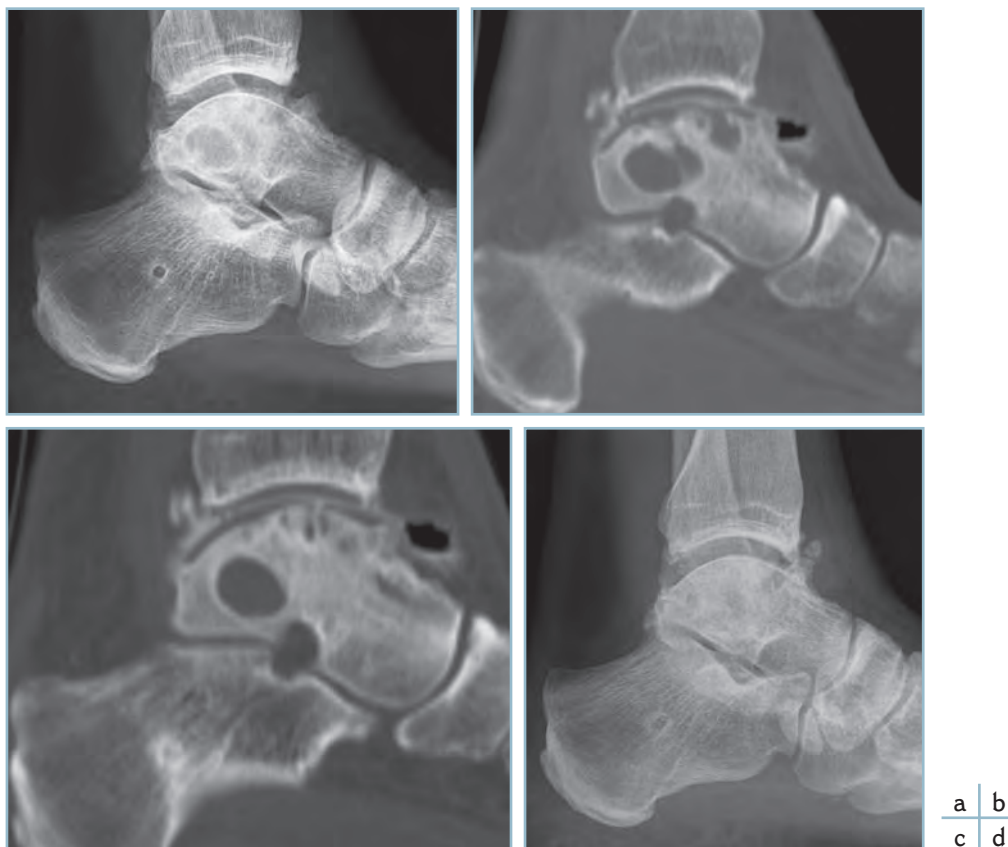
Petersen *et al.* sont les premiers à publier des résultats après implantation de chondrocytes autologues. Ils décrivent brièvement leurs résultats chez 14 de leurs patients d'âge moyen de 28 ans (entre 18 et 42 ans) et des lésions de taille moyenne de 1,7 cm<sup>2</sup> (entre 0,3 et 3,5 cm<sup>2</sup>) sur un suivi de 45 mois (entre 24 et 68 mois), 11 patients ont un résultat bon à excellent [50]. Whittaker *et al.* rapportent leurs résultats sur différentes articulations avec 10 patients. Ils évaluent leurs chevilles avec le score de Mazur et utilisent le score de Lysholm pour les genoux et un score de satisfaction du patient. Une chirurgie de contrôle est faite chez 9 patients dont 5 prélèvements de biopsie au niveau du greffon. L'âge moyen est de 42 ans (entre 18 et 62 ans), la taille de la lésion moyenne est de 1,95 cm<sup>2</sup> (entre 1 et 4 cm<sup>2</sup>) et le suivi est en moyenne de 23 mois (entre 12 et 54 mois). Le score de Mazur s'améliore après un an passant de 51/90

(entre 35 et 68) en préopératoire à une moyenne de 73/90 (entre 44 et 88) et continue à s'améliorer jusqu'au 23<sup>e</sup> mois en moyenne. Neuf patients sont satisfaits ou extrêmement satisfaits par l'intervention. La mobilité ne change pas par rapport au stade pré-opératoire. Après plusieurs contrôles arthroscopiques, toutes les lésions sont comblées et toutes ont une intégration complète. Six présentent une surface légèrement moins dure que le cartilage avoisinant à la palpation. L'histologie montre trois échantillons de fibrocartilage et quelques zones de cartilage hyalin sur deux échantillons. Étonnamment, le score de Lysholm montre une diminution chez 7 patients avec une diminution moyenne de 15 points à 12 mois de suivi démontrant la morbidité au niveau du site donneur [67].

Des articles plus récents confirment ces dernières données [9, 25, 68]. En considérant les résultats rapportés des différentes méthodes de traitement, plusieurs stratégies thérapeutiques basées sur l'âge du patient, l'état du cartilage, la qualité de l'os sous-chondral, les antécédents chirurgicaux, l'étendue des lésions sont proposés [28, 68].

## RECOMMANDATIONS DE L'AUTEUR

En général pour les lésions allant jusqu'à 2 cm<sup>2</sup>, nous préférons un débridement suivi d'une technique de stimulation de la moelle. Si le cartilage est intact, la perforation par mèche rétrograde est préférée. En cas d'importante lésion kystique, nous combinons perforation par mèche rétrograde avec l'apport de greffe osseuse (*figure 22.8*).



**22.8** Lésion talienne sous-chondrale traitée par perforation rétrograde, curettage et greffe spongieuse.

*a, b et c.* Radiographie préopératoire (*a*) et reconstruction sagittale en arthro-CT-scanner en coupes successives (*b, c*) objectivant les larges et plus petites lésions kystiques du corps du talus.  
*d.* Radiographie à 19 mois de suivi, montrant une bonne intégration progressive de la greffe.

Chez l'adolescent présentant une importante lésion viable, une tentative de fixation est préférable.

Pour les lésions entre 1,5 et 2,5 cm<sup>2</sup>, les lésions qui ont déjà été opérées surtout s'accompagnant d'un kyste au niveau de l'os sous-chondral, l'auteur préfère utiliser les greffes ostéochondrales autologues. Le prérequis est un patient qui n'a pas de plaintes au niveau du genou et dont l'âge ne dépasse pas les 50 à 55 ans. Toutes les lésions chez les patients plus âgés sont traitées par débridement et technique de stimulation médullaire, mais les patients sont informés que le taux de succès est limité et que si une seconde procédure est à effectuer, elle consiste en une arthrodèse tibiotalienne ou une arthroplastie totale de cheville.

Les lésions dépassant 2,5 cm<sup>2</sup> sont difficilement qualifiables de lésions focales et doivent être considérées et traitées comme des lésions arthrosiques. Nous n'avons pas d'expérience clinique personnelle avec l'implantation de chondrocytes autologues ou des allogreffes ostéochondrales.

## NOTE TECHNIQUE SUR LES VOIES D'ABORD CHIRURGICALES

### Introduction

À notre époque, tout débridement et stimulation de la moelle osseuse peut être effectué par arthroscopie. Néanmoins, certaines techniques comme l'ostéosynthèse d'un fragment libre, la greffe ostéochondrale autologue, l'implantation de chondrocytes autologues nécessitent une arthrotomie de la cheville afin d'accéder directement à la lésion. La classique arthrotomie et les techniques d'ostéotomie sont décrites depuis longtemps [35]; nous nous limitons donc à décrire quelques variantes et subtilités qui peuvent être appliquées dans le cadre du traitement des lésions ostéochondrales de la cheville.

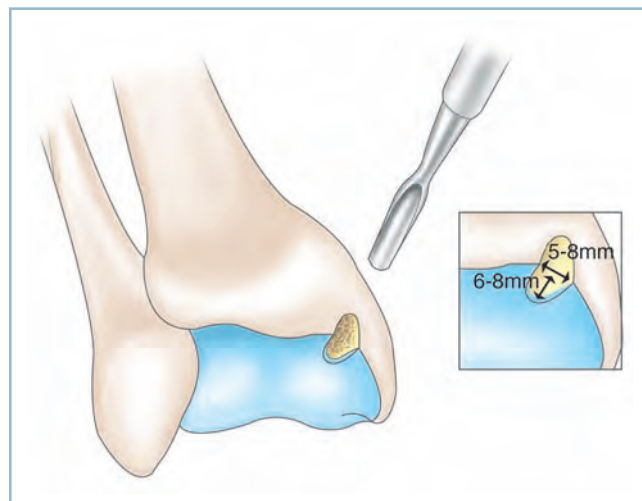
### Technique d'arthrotomie médiale

Une légère modification de l'arthrotomie postéromédiale standard est décrite par Navid et Myerson. Ils approchent la capsule articulaire postéromédiale en refoulant le paquet neurovasculaire antérieurement et le long fléchisseur de l'hallux postérieurement [49]. Une voie d'abord médiale «étendue» est décrite par Loomer *et al.*

Après désinfection et mise en place des champs stériles jusqu'au-dessus du genou, une incision curviligne est faite en regard du tendon tibial postérieur. La gaine du tendon est incisée de façon à rétracter le tendon en antérieur. Après incision de la capsule articulaire, on obtient un jour sur le coin postéromédial du talus. Si la lésion s'étend plus en antérieur, afin d'être visible, une dissection des tissus mous se fait également de manière plus antérieure en utilisant la même voie d'abord. Afin d'éviter de léser l'artère pédieuse et le nerf tibial antérieur, il est important de garder le contact avec la corticale antérieure de la malléole médiale. Une capsulotomie antéromédiale est alors réalisée et en effectuant une flexion plantaire, la portion antérieure du dôme talien est visible [44].

Flick et Gould ont décrit une voie d'abord rasant la corticale antérieure du tibia afin d'éviter l'ostéotomie de la malléole médiale. Une arthrotomie antérieure classique est effectuée après rétraction du tendon du tibia antérieur en médial et dissection

fine au travers de la face profonde de sa gaine. L'articulation de la cheville permet d'être exposée par dissection sous-périostée de la partie distale du tibia antérieur et la lésion est visualisée lorsque le pied est mis en flexion plantaire. Si la lésion ne peut pas être visualisée en entier, la surface articulaire antéromédiale du tibia surplombant la lésion est rongée à l'aide d'une pince gouge. La porte de surface articulaire disséquée est de l'ordre de 4 à 5 mm de large et de 6 à 8 mm de profondeur. Cette portion réséquée n'est pas remplacée. (figure 22.9) [23].

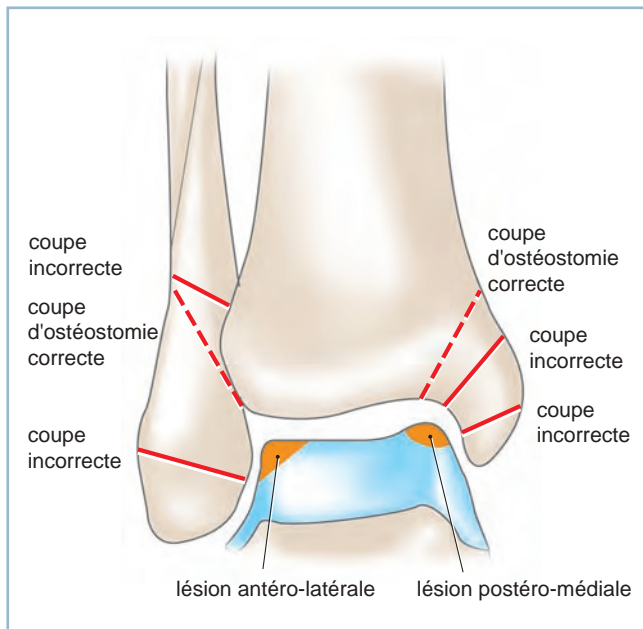


**22.9** Gouttière dans la partie antéromédiale du plafond tibial pour obtenir une bonne exposition de la lésion (postéro-) médiale du talus. Reproduction d'après Flick AB, Gould N. Osteochondritis dissecans of the talus (transchondral fractures of the talus) : review of the literature and a new surgical approach for medial dome lesions. *Foot & Ankle* 1985; 5 (4); 177.

### Technique d'ostéotomie de la malléole médiale

Une grande variété d'ostéotomie de la malléole médiale est signalée selon leur forme. Ray et Coughlin décrivent une ostéotomie transverse à la base de la malléole médiale. O'Arrel et Costello rapportent une ostéotomie en V inversé. Spatt *et al.* décrivent une ostéotomie oblique commençant proximale au toit tibial. D'autres types d'ostéotomies sont les ostéotomies crescendo, en marge d'escalier et l'ostéotomie en U inversé [49].

Faisant abstraction de la forme de l'ostéotomie, la visibilité sur la lésion tient de la découverte obtenue. Cela dépend d'une planification préopératoire attentive de l'ostéotomie et des manœuvres de valgus du talus. En pratiquant l'ostéotomie assez latéralement, pour qu'elle se termine juste au niveau du toit tibial, on peut placer une broche de Steinman dans le talus sous la surface articulaire médiale et l'utiliser comme un « joystick » [29, 35, 49]. C'est l'ostéotomie oblique qui permet souvent d'avoir la meilleure visibilité sur la lésion à traiter (figure 22.10). Une fixation stable de l'ostéotomie dans la position adéquate est extrêmement importante. C'est pourquoi plusieurs auteurs recommandent d'effectuer un pré-trou de mèche au niveau de la malléole à 90° du trait d'ostéotomie. Pour l'ostéotomie oblique, si la fixation se fait à l'aide d'une vis alignée avec l'axe de la malléole médiale, les forces de cisaillements seront telles, qu'elles augmentent le risque d'une pseudarthrose aboutissant à un raccourcissement.



### 22.10 Représentation schématique des différentes possibilités d'ostéotomies des malléoles.

La position correcte est tout à fait recommandée pour obtenir la vision optimale sur la lésion ostéocondrale.

Reproduction d'après Bazaz R, Ferkel RD. Treatment of osteochondral lesions of the talus with autologous chondrocyte implantation. *Tech Foot Ankle Surg* 2004; 3 (1) : 47.

Ceci peut être évité en utilisant d'autres vis parallèles à la surface articulaire. En dehors des vis, d'autres méthodes de fixation ont été décrites comme la combinaison de vis et de broches de Kirchner ou la technique de cerclage haubanage [49].

Dans le but d'éviter l'ostéotomie malléolaire, Kreuz, et Steinwachs *et al.* ont décrit récemment l'ostéotomie tibiale en coin. Après une arthrotomie par voie antérieure, la face antérieure du tibia distal, s'étendant directement au-dessus de la lésion, est exposée. Le bloc tibial réséqué a une forme de pyramide triangulaire. Un triangle

antérieur est dessiné mesurant approximativement 4,5 cm de haut et 1,5 cm de profondeur. Deux broches-guides sont positionnées à partir du bord de l'os dans une direction oblique afin de se croiser dans la métaphyse tibiale postérieure, légèrement en postérieur par rapport à la lésion. Deux trous de mèche sont effectués avant de réséquer le bloc osseux afin de s'assurer du repositionnement exact lors de la fixation en fin de procédure. Le bloc osseux est coupé à l'aide d'un ostéotome et le cartilage avec un bistouri, afin de protéger la surface articulaire talienne saine. On peut également protéger la surface articulaire avec la surface d'un ciseau. Après traitement de la lésion, le bloc tibial est replacé dans son lit et clipsé avec deux broches résorbables dans les trous préalablement faits [40].

## Techniques d'ostéotomies malléolaires latérales

Navid et Myerson décrivent une ostéotomie de la malléole fibulaire par une approche latérale directe sur la fibula. Le périoste est incisé et refoulé en antérieur et en postérieur. Le trait de scie est transversal à l'aide d'une scie oscillante et se fait approximativement 1 cm plus proximale par rapport à la ligne articulaire. Les ligaments interosseux sont alors réséqués et la portion distale de la fibula est basculée distalement. Lors de la fermeture, on synthèse la fibula remise à sa position initiale à l'aide d'une plaque et d'une vis de syndesmose. Les ligaments interosseux sont suturés dans la limite du possible. Dans les quelques occasions où la lésion est plus centrale, une ostéotomie supplémentaire de la portion antérolatérale du tibia peut donner une excellente visibilité [49].

Gautier *et al.* pratiquent une version modifiée de l'ostéotomie de la malléole latérale réalisant une ostéotomie du tubercule de Chapat afin de mobiliser la portion distale de la fibula [24].

Ferkel *et al.* pratiquent une ostéotomie oblique de la fibula permettant de préserver l'intégrité de la syndesmose. Après section des ligaments tibiofibulaires antérodistaux et talofibulaires antérieurs, la fibula distale peut être réclinée en postérieur. Lors de la fermeture, la synthèse est assurée à l'aide de deux vis de compression et d'une plaque de neutralisation [68].

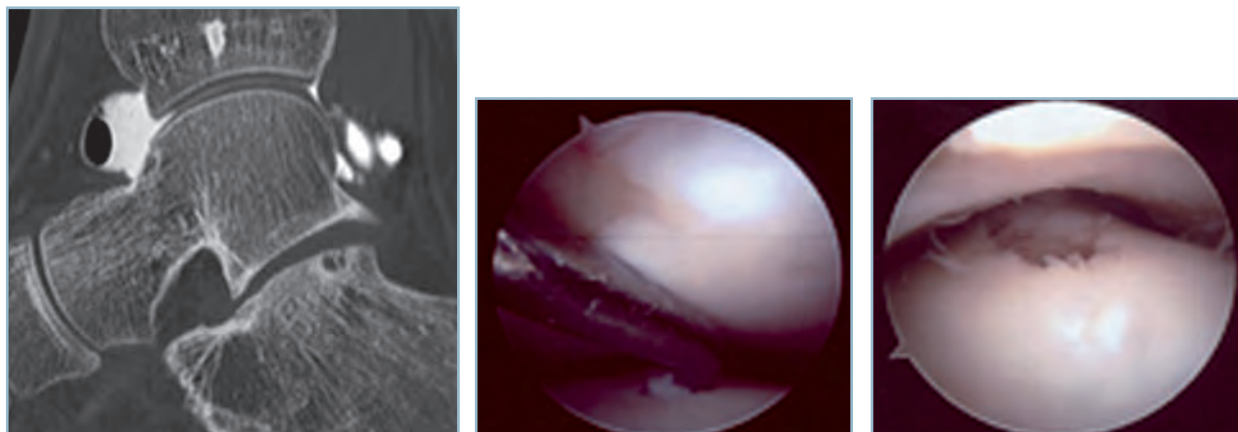
## LÉSIONS OSTÉOCHONDRALES SOUS-TALIENNES

*Il existe très peu de données concernant les lésions ostéocondrales sous-taliennes (talocalcanéennes). La plupart sont liées à un traumatisme sévère amenant une subluxation ou luxation sous-talienne. Des dégâts suite à des traumatismes mineurs, telles les entorses de cheville, ont été également décrits. Généralement, cette pathologie est diagnostiquée tardivement.*

### DIAGNOSTIC

Le patient se présente avec des antécédents de traumatisme important de l'arrière-pied, suivis d'une récupération très lente et d'une période d'impotence fonctionnelle relative. Ils ont une gêne et une douleur continues dans la région de l'articulation sous-talienne, ce qui limite leur activité. La mobilité de la cheville est normalement préservée, mais la mobilité de la sous-talienne est limitée avec des épreuves d'inversion douloureuses [14]. Le diagnostic est basé sur les mêmes principes que les lésions ostéocartilagineuses tibiotaliennes avec un rôle important de l'imagerie telle la scintigraphie, le CT-scan et la résonance magnétique (figure 22.11).





**22.11** Lésion sous-chondrale située sur le calcaneus.

a. Vue pré-opératoire en CT-scanner.

b et c. Vue peropératoire avant (b) et après (c) débridement de la lésion.

a | b | c

## POSSIBILITÉ THÉRAPEUTIQUE

Le traitement dépend du degré de mobilité de la sous-talienne et de l'importance de l'arthrose sous-talienne. Si la mobilité est préservée et que les lésions dégénératives sont limitées, on envisage un traitement conservateur basé sur la physiothérapie et les moyens de contention. En cas d'échec, une arthrodèse sous-talienne est indiquée [14]. Les développements récents de la chirurgie arthroscopique rendent l'articulation sous-talienne accessible de manière peu invasive. Ferkel a décrit une technique par deux (ou trois) trocarts pour avoir accès de manière arthroscopique à la sous-talienne afin de traiter les lésions ostéocartilagineuses [21].

Van Dijk propose une voie postérieure à l'aide de deux trocarts [65] (cf. chapitre 20, page 310). Le traitement arthroscopique permet l'usage de techniques de stimulation de moelle osseuse, perforation par mèche ou de microfracture après, bien entendu, avoir effectué le débridement de la lésion. Cependant, il n'existe pas d'étude disponible et seules quelques expériences personnelles d'auteur sont rapportées dont les résultats ne sont pas convaincants.

## Bibliographie

- [1] Ahmad CS, Guiney WB, Drinkwater CJ. Evaluation of donor site intrinsic healing response in autologous osteochondral grafting of the knee. *Arthroscopy* 2002; 18 : 95-8.
- [2] Akeson WH, Bugbee W, Chu C, Giurea A. Differences in mesenchymal tissue repair. *Clin Orthop* 2001; 391S : S124-S141.
- [3] Al-Shaikh RA, Chou LB, Mann JA, Dreeben SM, Prieskorn D. Autologous osteochondral grafting for talar cartilage defects. *Foot Ankle Int* 2002; 23 : 381-9.
- [4] Anderson IF, Crichton KJ, Grattan-Smith T, Cooper RA, Brazier D. Osteochondral fractures of the dome of the talus. *J Bone Joint Surg* 1989; 71-A : 1143-52.
- [5] Athanasiou KA, Niederauer GG, Schenck RC. Biomechanical topography of human ankle cartilage. *Ann Biomed Eng* 1995; 23 : 697-704.
- [6] Baltzer AWA, Arnold JP. Bone-cartilage transplantation from the ipsilateral knee for chondral lesions of the talus. *Arthroscopy* 2005; 21 : 159-66.
- [7] Barna M, Pandolfi PP, Niswander L. Gli3 and Plzf cooperate in proximal limb patterning at early stages of limb development. *Nature* 2005; 436 : 277-81.
- [8] Barnes CJ, Ferkel RD. Arthroscopic debridement and drilling of osteochondral lesions of the talus. *Foot Ankle Clin N Am* 2003; 8 : 243-57.
- [9] Baums MH, Heidrich G, Schultz W, Steckel H, Kahl E, Klinger H-M. Autologous chondrocyte transplantation for treating cartilage defects of the talus. *J Bone Joint Surg* 2006; 88-A : 303-8.
- [10] Berndt AL, Harty M. Transchondral fractures (osteochondritis dissecans) of the talus. *J Bone Joint Surg* 1959; 41-A : 988-1020.
- [11] Brittberg M, Peterson L, Sjögren-Jansson E, Tallheden T, Lindahl A. Articular

cartilage engineering with autologous chondrocyte transplantation : a review of recent developments. *J Bone Joint Surg* 2003; 85-A S3 : 109-15.

[12] Campbell CJ. Healing of cartilage defects. *Clin Orthop* 1969; 64 : 45-63.

[13] Canale ST, Belding RH. Osteochondral lesions of the talus. *J Bone Joint Surg* 1980; 62-A : 97-102.

[14] Choi CH, Ogilvie-Harris DJ. Occult osteochondral fractures of the subtalar joint : a review of 10 patients. *J Foot Ankle Surg* 2002; 41 : 40-3.

[15] Choung D, Christensen JC. Mosaicplasty of the talus : a joint contact analysis in a cadaver model. *J Foot Ankle Surg* 2002; 41 : 65-75.

[16] Coletti JM, Akeson WH, Woo SLY. A comparison of the physical behavior of normal articular cartilage and the arthroplasty surface. *J Bone Joint Surg* 1972; 54-A : 147-60.

[17] De Smet AA, Fisher DR, Burnstein MI, Graf BK, Lange RH. Value of MR imaging on staging osteochondral lesions of the talus (osteochondritis dissecans). *AJR* 1990; 154 : 555-8.

[18] Di Paola JD, Nelson DW, Colville MR. Characterizing osteochondral lesions by magnetic resonance imaging. *Arthroscopy* 1991; 7 : 101-4.

[19] Easley ME. Osteochondral lesions of the talus : diagnosis and treatment. *Current Opinion in Orthopaedics* 2003; 14 : 69-73.

[20] Farmer JM, Martin DF, Boles CA, Curl WW. Chondral and osteochondral injuries, diagnosis and management. *Clin Sports Med* 2001; 20 : 299-320.

[21] Ferkel RD. *Arthroscopic surgery : the foot and ankle*. Philadelphia : Lippincott-Raven; 1996.

[22] Fetter NL, Leddy HA, Guilak F, Nunley JA. Composition and transport properties of human ankle and knee cartilage. *J Orthop Res* 2006; 24 : 211-9.

[23] Flick AB, Gould N. Osteochondritis dissecans of the talus (transchondral fractures of the talus) : review of the literature and new surgical approach for medial dome lesions. *Foot Ankle Int* 1985; 5 : 165-85.

[24] Gautier E, Kolker D, Jakob RP. Treatment of cartilage defects of the talus by autologous osteochondral grafts. *J Bone Joint Surg* 2002; 84B : 237-44.

[25] Giannini S, Buda R, Faldini C, Vannini F, Bevonni R, Grandi G et al. Surgical treatment of osteochondral lesions of the talus in young active patients. *J Bone Joint Surg* 2005; 87A : 28-41.

[26] Giannini S, Buda R, Grigolo B, Vannini F. Autologous chondrocyte transplantation in osteochondral lesions of the ankle joint. *Foot Ankle Int* 2001; 22 : 513-7.

[27] Giannini S, Buda R, Grigolo B, Vannini F, De Franceschi L, Facchini A. The detached osteochondral fragment as a source of cells for autologous chondrocyte implantation (ACI) in the ankle joint. *Osteoarthritis Cartilage* 2005; 13 : 601-7.

[28] Giannini S, Vannini F. Operative treatment of osteochondral lesions of the talar dome : current concept review. *Foot Ankle Int* 2004; 25 : 168-75.

[29] Görtz S, Bugbee WD. Allografts in articular cartilage repair. *J Bone Joint Surg* 2006; 88A : 1374-84.

[30] Gross AE, Agnidis Z, Hutchison CR. Osteochondral defects of the talus treated with fresh osteochondral allograft transplantation. *Foot Ankle Int* 2001; 22 : 385-91.

[31] Hangody L. The mosaicplasty technique for osteochondral lesions of the talus. *Foot Ankle Clin N Am* 2003; 8 : 259-73.

[32] Hangody L, Kish G, Kárpáti Z, Szerb I, Eberhardt R. Treatment of osteochondritis dissecans of the talus : use of the mosaicplasty technique – a preliminary report. *Foot Ankle Int* 1997; 18 : 628-34.



- [33] Hangody L, Kish G, Kárpáti Z, Szerb I, Udvarhelyi I. Arthroscopic autogenous osteochondral mosaicplasty for the treatment of femoral condylar articular defects, a preliminary report. *Knee Surg Sports Traumatol Arthrosc* 1997; 5 : 262-7.
- [34] Hepple S, Winson IG, Glew D. Osteochondral lesions of the talus : a revised classification. *Foot Ankle Int* 1999; 20 : 789-93.
- [35] Hoppenfeld S, deBoer P. The ankle and foot. In : Hoppenfeld S, deBoer P. eds. *Surgical exposures in orthopaedics, the anatomic approach*. Philadelphia : JB Lippincott Company; 1984. 469-517.
- [36] Hunter W. Of the structure and diseases of articulating cartilages. *Philos Trans R Soc London* 1743; 42 (B) : 514-21.
- [37] Hunziker EB. Articular cartilage repair : basic science and clinical progress. A review of the current status and prospects. *Osteoarthritis Cartilage* 2001; 10 : 432-63.
- [38] Jackson DW, Scheer MJ, Simon TM. Cartilage substitutes : overview of basic science and treatment options. *J Am Acad Orthop Surg* 2001; 9 : 37-52.
- [39] Koepp H, Eger W, Muehleman C, Valdellon A, Buckwalter J, Kuettner KE et al. Prevalence of articular cartilage degeneration in the ankle and knee joint of human organ donors. *J Orthop Sci* 1999; 4 : 407-12.
- [40] Kreuz PC, Steinwachs M, Erggelet C, Lahm A, Henle P, Niemeyer P. Mosaicplasty with autogenous talar autograft for osteochondral lesions of the talus after failed primary arthroscopic management : a prospective study with a 4-year follow-up. *Am J Sports Med* 2006; 34 : 55-63.
- [41] Kuettner KE, Cole AA. Cartilage degeneration in different human joints. *Osteoarthritis Cartilage* 2005; 13 : 93-103.
- [42] LaPrade RF, Botker JC. Donor-site morbidity after osteochondral autograft transfer procedures. *Arthroscopy* 2004; 20 : e69-e73.
- [43] Lee CH, Chao KH, Huang GS, Wu SS. Osteochondral autografts for osteochondritis dissecans of the talus. *Foot Ankle Int* 2003; 24 : 815-22.
- [44] Loomer R, Fisher C, Lloyd-Smith R, Sisler J, Cooney T. Osteochondral lesions of the talus. *Am J Sports Med* 1993; 21 : 13-9.
- [45] Mandelbaum BR, Gerhardt MB, Peterson L. Autologous chondrocyte implantation of the talus. *Arthroscopy* 2003; 19 : 129-37.
- [46] Matricali GA, Dereymaeker GP, Luyten FP. The postero-medial rim of the talar dome as the site to harvest cartilage in the ankle : an anatomic study. *Arthroscopy* 2006 Nov; 22 (11) : 1241-5.
- [47] McCullough CJ, Venugopal V. Osteochondritis dissecans of the talus. *Clin Orthop* 1979; 144 : 264-8.
- [48] Mintz DN, Tashjian GS, Connell DA, Deland JT, O'Malley M, Potter HG. Osteochondral lesions of the talus : a new magnetic resonance grading system with arthroscopic correlation. *Arthroscopy* 2003; 19 : 353-9.
- [49] Navid DO, Myerson MS. Approach alternatives for treatment of osteochondral lesions of the talus. *Foot Ankle Clin N Am* 2002; 7 : 635-49.
- [50] Petersen L, Brittberg M, Lindahl A. Autologous chondrocyte transplantation of the ankle. *Foot Ankle Clin N Am* 2003; 8 : 291-303.
- [51] Pridie KH. A method of resurfacing osteoarthritic knee joint. *J Bone Joint Surg* 1959; 41-B : 618-9.
- [52] Pritsch M, Horoshovski H, Farine I. Arthroscopic treatment of osteochondral lesions of the talus. *J Bone Joint Surg* 1986; 68-A : 862-5.
- [53] Sammarco GJ, Makwana NK. Treatment of talar osteochondral lesions using local osteochondral grafts. *Foot Ankle Int* 2002; 22 : 693-8.
- [54] Schäfer D. Cartilage repair of the talus. *Foot Ankle Clin N Am* 2003; 8 : 739-49.
- [55] Schenck RC, Goodnight JM. Osteochondritis dissecans. *J Bone Joint Surg* 1996; 78-A : 439-56.
- [56] Shearer C, Loomer R, Clement D. Nonoperatively managed stage 5 osteochondral talar lesions. *Foot Ankle Int* 2002; 23 : 651-4.
- [57] Smith GD, Knutsen G, Richardson JB. A clinical review of cartilage repair techniques. *J Bone Joint Surg* 2005; 87-B : 445-9.
- [58] Steadman JR, Rodkey WG, Rodrigo JJ. Microfracture : surgical technique and rehabilitation to treat chondral defects. *Clin Orthop* 2001; 391S : S362-S369.
- [59] Stone JW. Osteochondral lesions of the talar dome. *J Am Acad Orthop Surg* 1996; 4 : 63-73.
- [60] Takao M, Ochi M, Naito K, Uchio Y, Kono T, Oae K. Arthroscopic drilling for chondral, subchondral and combined chondral-subchondral lesions of the talar dome. *Arthroscopy* 2003; 19 : 524-30.
- [61] Taranow WS, Bisignani GA, Towers JD, Conti SF. Retrograde drilling of osteochondral lesions of the medial talar dome. *Foot Ankle Int* 1999; 20 : 474-80.
- [62] Thomas JT, Kilpatrick MW, Lin K, Erlacher L, Lembessis P, Costa T et al. Disruption of human limb morphogenesis by a dominant negative mutation in CDMP1. *Nature Genetics* 1997; 17 : 58-64.
- [63] Tol JL, Struijs PAA, Bossuyt PMM, Verhagen RAW, van Dijk CN. Treatment strategies in osteochondral defects of the talar dome : a systematic review. *Foot Ankle Int* 2000; 21 : 119-26.
- [64] Ueblacker P, Burkart A, Imhoff AB. Retrograde cartilage transplantation on the proximal and distal tibia. *Arthroscopy* 2004; 20 : 73-8.
- [65] Van Dijk CN, Scholten PE, Krips R. A 2-portal endoscopic approach for diagnosis and treatment of posterior ankle pathology. *Arthroscopy* 2000; 16 : 871-6.
- [66] Verhagen RAW, Struijs PAA, Bossuyt PMM, van Dijk CN. Systematic review of treatment strategies for osteochondral defects of the talar dome. *Foot Ankle Clin N Am* 2003; 8 : 233-42.
- [67] Whittaker JP, Smith G, Makwana N, Roberts S, Harrison PE, Laing P et al. Early results of autologous chondrocyte implantation in the talus. *J Bone Joint Surg* 2005; 87-B : 179-83.
- [68] Zengerink M, Szerb I, Hangody L, Dopirak RM, Ferkel RD, van Dijk CN. Treatment of osteochondral ankle defects. *Foot Ankle Clin N Am* 2006; 11 : 331-59.

# Ostéotomie de sauvetage pour les arthroses de cheville en valgus ou varus

G. PAGENSTERT, A. LEUMANN, B. HINTERMANN, V. VALDERRABANO

Principe chirurgical  
et objectif..... 344  
Classification..... 345

Points pratiques essentiels..... 346  
Lésions ostéochondrales ..... 346  
Avantages et inconvénients.... 346

Diagnostic ..... 347  
Technique chirurgicale..... 347

**L**e traitement chirurgical des arthroses de cheville symptomatiques reste controversé, surtout lorsque les lésions dégénératives sont limitées et qu'une bonne partie du cartilage articulaire est encore préservée. De plus, il s'agit souvent de patients qui ont encore une activité professionnelle importante, car souvent la cause principale de ces lésions a une origine traumatique (70 à 80 %) [22-27].

Le plus souvent, les deux traitements recommandés après l'échec du traitement conservateur sont l'arthrodèse [2] et la prothèse totale de cheville [6, 9].

L'arthrodèse de cheville permet une bonne activité; des lésions dégénératives des articulations voisines apparaissent dans 44% des cas à 7 ans [24] et sont présentes à 100% après 22 ans [4].

Bien que la prothèse totale de cheville préserve les articulations voisines de contraintes [9], elle ne peut pas corriger des déformations importantes et ne tolère pas un déséquilibre ligamentaire conséquent [26].

En cas d'échec de la prothèse, l'importante perte osseuse peut compliquer la reprise ou l'arthrodèse [8], si bien que les difficultés de reprise peuvent mener parfois à l'amputation transtibiale [2, 19]. Plusieurs techniques chirurgicales ont été décrites auparavant afin de réaxer des cals vicieux [16, 18] ou corriger des déformations acquises de la cheville en varus ou en valgus sans aucune lésion d'arthrose [12]. Cependant, peu de publications rapportent des résultats sur une chirurgie de réalignement qui diminue les contraintes sur la zone en souffrance [13, 20]. Les techniques décrites ne tiennent compte que du tibia distal [20] en omettant l'importance du couple du mouvement de la cheville et de son influence par les éléments d'avant-pied, d'arrière-pied et du membre inférieur [7, 11].

Ce chapitre décrit l'algorithme décisionnel permettant de diminuer les contraintes sur les lésions dégénératives arthrosiques en zone latérale ou médiale de l'articulation talocrurale [13]. Le principe de la technique est basé sur la réaxation des contraintes lors de la mise en charge par des ostéotomies au niveau du tibia distal et du calcaneus. D'autres procédures chirurgicales sont souvent nécessaires pour corriger l'instabilité de la cheville, le pied creux varus ou le pied plat valgus. Ces techniques sont largement décrites dans les chapitres 17, 28, 29, 30, 31.

## PRINCIPE CHIRURGICAL ET OBJECTIF

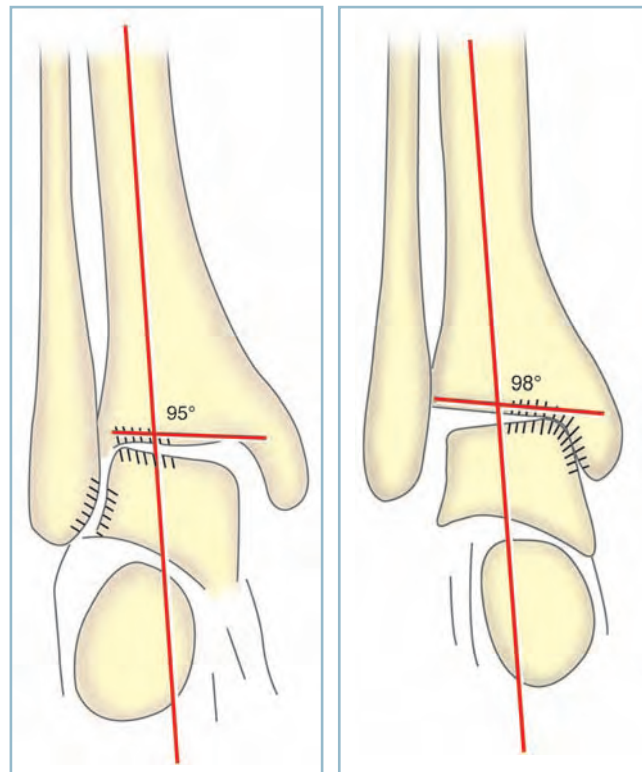
### Notions générales

Le but de la technique est de diminuer la pression au niveau de la zone dégénérative de la cheville en modifiant la direction de la force axiale à l'aide d'ostéotomies au-dessus et en dessous de l'articulation de la cheville (tibia distal et ostéotomie du calcaneus).

Dans le plan frontal, le point de contact entre le talon et le sol passe du côté concave au côté convexe de la déformation. Pour une arthrose de cheville en varus, lors de l'ostéotomie, le talon est déplacé latéralement, alors que pour une arthrose en valgus, il est déplacé médialement par rapport au centre de la cheville. Ainsi lors de la mise en charge, il y a moins de contraintes et une distraction relative de la partie médiale ou latérale du pincement articulaire talocrural [13, 23].

La force axiale est déviée de la partie abîmée de la cheville vers la partie saine; la congruence de l'articulation est ainsi restaurée [13, 22, 23].

Généralement, la région arthrosique de la cheville est du même côté que la force axiale de mise en charge, ce qui est compatible avec une déformation du tibia distal et l'axe du calcaneus. Par exemple, une arthrose de cheville en valgus est responsable d'un angle entre l'axe du calcaneus et la surface articulaire tibiale (dans le plan frontal) en valgus (figure 23.1a). De la même façon, une arthrose de cheville en varus peut être corrélée à un axe du calcaneus en varus et la surface articulaire tibiale en varus.



**23.1** Représentation schématique des désaxations. a | b

- a. Concordance entre l'inclinaison articulaire (TAS à 95°) en valgus et désaxation de l'arrière-pied en valgus, pincement articulaire latéral (hachuré).
- b. Discordance entre l'inclinaison en valgus (TAS à 98°) et désaxation de l'arrière-pied en varus, pincement articulaire médial (hachuré).

La valeur considérée comme normale de cet angle entre l'axe du tibia et la surface articulaire du tibia distal (TAS) est de l'ordre de  $90^\circ \pm 3^\circ$  [21].

En pratique, devant une arthrose de cheville trois questions sont essentielles afin d'analyser la déformation et de planifier la correction chirurgicale :

**L'angle entre le calcaneus et la surface articulaire tibiale est-il normal ou compatible avec l'arthrose de cheville en varus ou valgus?** (Inclinaison ou déformation du TAS compatible avec la déformation talonnière.)

– Si la réponse est oui, il faut effectuer la correction au niveau du tibia distal (*figure 23.1a*).

– Si la réponse est non, l'angle n'est pas responsable de la surcharge mécanique (une arthrose de cheville en valgus avec un angle en varus ou une arthrose de cheville en varus avec un angle en valgus), la correction ne doit pas se faire au niveau du tibia (*figure 23.1b*)

**L'avant-pied et le médio-pied contribuent-ils à la déformation de l'arrière-pied?** (Par exemple, pied plat valgus avec arthrose de cheville en valgus ou pied creux varus avec arthrose de cheville en varus.)

Si la réponse est oui, le deuxième temps opératoire consiste à une correction au niveau du médio-pied ou à un transfert tendineux.

**L'ostéotomie tibiale basse corrige-t-elle également la déformation de l'arrière-pied?** (Notons qu'une ostéotomie du tibia distal entraîne une rotation de tout le pied et de la cheville dans le plan frontal modifiant le point de contact du talon avec le sol.)

– Si la réponse est oui, une ostéotomie du calcaneus n'est pas nécessaire.

– Si la réponse est non, une ostéotomie de translation du calcaneus est nécessaire.

## Exemples

### Arthrose de cheville en valgus avec angle entre le calcaneus et la surface articulaire tibiale en valgus

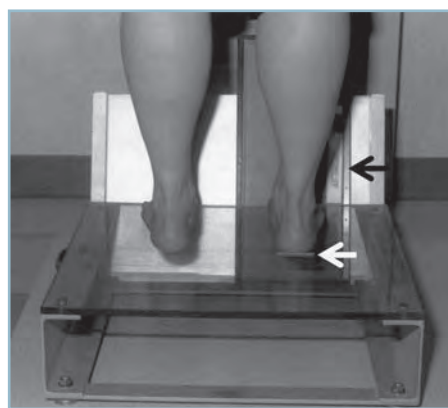
Le pied est plantigrade et n'influence pas l'alignement de l'arrière-pied. Le premier geste chirurgical consiste à une ostéotomie médiale de fermeture du tibia distal. Ceci entraîne une translation de l'ordre de 1,5 cm du talon médialement. Cependant, le défaut axial du calcaneus était initialement de 2,3 cm latéralement. Une ostéotomie du calcaneus est nécessaire afin de le translater médialement (*figure 23.3*).

### Arthrose de cheville en varus avec un angle en valgus et un talon en varus (*figure 23.1b*)

Il existe une déformation en pied creux varus. Le premier temps opératoire consiste à corriger le médio-pied (ostéotomie d'extension du premier métatarses, transfert du long fibulaire sur le court fibulaire). Le varus résiduel du calcaneus est corrigé par une ostéotomie de translation latérale.

## Planification

Le planning préopératoire se fait à partir de radiographies en charge du pied et de la cheville. Une projection spécifique de l'arrière-pied selon Saltzman [17] est nécessaire (*figure 23.2*).



#### 23.2 Cliché selon Saltzman.

a. Vue postérieure, rayon postérieur. Le patient est positionné sur un marchepied radio transparent surélevé, le talon en appui est représenté par un marqueur métallique (flèche blanche). La cassette radiographique est inclinée à  $20^\circ$  (flèche noire).

b. Vue latérale, la source radiologique génère un rayon incident à  $20^\circ$  (flèche noire), perpendiculaire à la plaque.

## CLASSIFICATION

Elle est basée sur les observations cliniques et radiologiques, différents stades de déformation en varus ou valgus ont été établis afin de guider la correction chirurgicale.

### Arthrose de cheville en varus ou valgus de grade I (varus ou valgus simple)

La présentation clinique des déformations du pied et de la cheville se limite au pincement articulaire.

*Principe chirurgical* : soit une ostéotomie du tibia distal est suffisante pour translater le talon et diminuer les contraintes au niveau de la partie souffrante de la cheville, soit une ostéotomie du calcaneus peut être utilisée de manière isolée dans le même but.

### Arthrose de cheville en varus ou valgus de grade II (double varus ou valgus)

La présentation clinique démontre une lésion dégénérative de l'articulation de la cheville associée à une déformation de l'arrière-pied en varus ou valgus.



*Principe chirurgical* : les deux ostéotomies (du tibia distal et de translation du calcaneus) sont nécessaires pour rétablir un alignement correcteur.

## Arthrose en varus ou valgus de grade III (triple varus ou valgus)

La présentation clinique démontre une arthrose partielle de cheville qui entraîne une déformation secondaire de tout le pied (par exemple un pied creux varus ou un pied plat valgus) qui augmente la déformation de l'arrière-pied.

*Principe chirurgical* : la première étape consiste à effectuer une ostéotomie du tibia distal, la deuxième étape, à corriger la déformation du pied (pied creux varus ou pied plat valgus). Cependant, il se peut qu'une ostéotomie de translation du calcaneus soit nécessaire avec un transfert tendineux, une chirurgie au niveau du 1er rayon ou d'autres techniques afin de corriger le pied creux varus et le pied plat valgus (*figures 23.8 et 23.9*).

### POINTS PRATIQUES ESSENTIELS

Parallèlement à la description de ces trois stades de déformation, il faut impérativement respecter trois stabilisateurs indépendamment de l'importance de la déformation :

#### Fibula

Elle est un élément important, surtout pour les déformations en valgus. La fibula sert de tuteur au talus, c'est pourquoi on peut retrouver une arthrose de cheville en valgus après une fracture de malléole fibulaire qui a consolidé avec raccourcissement et défaut en rotation latérale.

#### Syndesmose

Le scanner peut aider à analyser la congruence de la syndesmose. En cas de raccourcissement important, de rotation latérale de la fibula et d'une syndesmose incongruente, une ostéotomie de la fibula est indiquée.

#### Ligaments

L'instabilité ligamentaire de la cheville est pourvoyeuse d'arthrose de cheville [25], ce qui a amené à sa réparation, voire par plastie ligamentaire, afin de retrouver une meilleure stabilité de cheville [5, 15]. Pour la stabilité de la cheville, le ligament deltoïde a toute son importance. L'insuffisance du ligament deltoïde est retrouvée dans les arthroses de cheville et reste une contre-indication aux techniques chirurgicales conservant l'articulation. Il est préférable dans ces cas de pratiquer une arthrodèse de cheville. Pour les arthroses de cheville en varus, le ligament deltoïdien est raccourci et rétracté retenant le talus dans la mortaise. Dans une telle situation, une libération du ligament deltoïde est recommandée ou une ostéotomie de la malléole médiale.

## LÉSIONS OSTÉOCHONDRALES

Les géodes sous-chondrales peuvent être source de douleur et un forage rétrograde avec mise en place de greffe peut être efficace. Les ostéophytes limitant la mobilité de la cheville sont réséqués. Un émondage excessif des ostéophytes n'est pas recommandé afin d'éviter une déstabilisation de la cheville. La place de la chirurgie dite cartilagineuse n'est pas très claire. Un défaut cartilagineux bien circonscrit peut être débridé et ensuite traité par des micro-perforations ou par des procédures complexes de resurfaçage avec matrice et transplants cellulaires. Cependant, cette chirurgie dite chondrale reste inefficace si l'axe mécanique n'est pas corrigé au préalable.

### AVANTAGES ET INCONVÉNIENTS

#### Avantage des ostéotomies par rapport à l'arthroplastie ou l'arthrodèse

Une chirurgie restituant l'axe mécanique préserve l'articulation de la cheville. La restitution de la surface articulaire passe du grade IV d'Outerbridge au grade I ou II comme l'a démontré l'étude arthroscopique et l'analyse des biopsies après la réalisation d'une chirurgie de réaxation pour arthrose de cheville. L'analyse histologique rapportait du tissu fibrocartilagineux [1, 23].

Après rééducation, la chirurgie de réalignement permet un retour des activités sans restriction, ce qui n'est pas possible après une arthroplastie de cheville. De plus, une cheville correctement réalignée permet (ou facilite) une arthroplastie ou arthrodèse future [13, 26].

#### Inconvénients des ostéotomies par rapport à l'arthroplastie ou l'arthrodèse

La période de décharge et la rééducation sont plus longues qu'après l'arthroplastie. La chirurgie de réalignement n'est parfois qu'une solution intermédiaire avant une arthroplastie ou une arthrodèse qui devient nécessaire plus tard [13].

Les indications concernent les arthroses de cheville symptomatiques avec un interligne articulaire partiellement préservé, et les patients actifs.

#### Contre-indications

- Ce sont les patients inactifs (mauvais état général) ou peu actifs. Pour ces derniers, il est préférable d'avoir recours à une arthroplastie de cheville.

- Contexte d'infection, inflammatoire, maladies systémiques : il vaut mieux avoir recours à une arthroplastie de cheville ou encore mieux une arthrodèse.

- Patient peu compliant en vue des suites postopératoires (décharge et rééducation), suite à une maladie neurologique ou pour d'autres raisons.

– Perte de plus de la moitié de la surface articulaire (vue à la radiographie ou à la résonance magnétique ou encore à l'arthroscopie) : pratiquer plutôt une arthrodèse ou une arthroplastie.

– Incompétence du ligament deltoïde avec tendance à la subluxation de la talocrurale, arthrose de la cheville en valgus avec instabilité. Il vaut mieux avoir recours à une arthrodèse [11].

– Contre-indications relatives : lorsque la douleur au repos est évaluée à plus de 7/10 (échelle de 1 à 10 *visual analog scale*) avant toute chirurgie de réalignement, il a été démontré que le résultat fonctionnel postopératoire était peu satisfaisant (données non publiées à ce jour).

– Augmentation du risque de cicatrisation et de consolidation osseuse chez les fumeurs et les patients présentant une obésité morbide.

## DIAGNOSTIC

### Évaluation clinique

L'instabilité ligamentaire de la cheville et celle de l'articulation sous-talienne sont évaluées avec l'épreuve du tiroir antérieur et des manœuvres d'éversion et d'inversion avec un genou fléchi à 90°, jambe pendante. Lorsque le genou est en extension, le triceps est sous tension et verrouille la cheville [14]. Les déformations en pied plat valgus et pied creux varus sont recherchées.

### Évaluation radiographique

L'analyse de la déformation se fait sur des clichés en charge centrés sur la cheville :

- vue de Méary (ou Djian) ;
- vue dorsoplantaire du pied ;
- vue latérale prenant tout le pied et la cheville ;
- vue de Saltzman de l'arrière-pied [17] (*figures 23.2 et 23.3*).

Une radiographie des membres inférieurs, s'il existe une déformation au niveau du genou et des hanches.

Un planning préopératoire est recommandé dans tous les cas. Cependant pour l'arthrose de cheville de grade III, l'in-

fluence de la correction de l'avant-pied et du médio-pied sur l'arrière-pied est difficile à estimer et se fait volontiers en peropératoire.

La scintigraphie et le scanner ou la combinaison des deux (Spect-CT) peut être utile pour analyser d'un point de vue morphologique et biologique une pathologie osseuse limitée au compartiment latéral ou médial.

## TECHNIQUE CHIRURGICALE

### Anesthésie et installation

L'anesthésie est locorégionale ou générale et l'installation en décubitus dorsal avec un garrot au niveau de la cuisse. Un coussin sous la jambe permet de surélever le talon de la table d'opération.

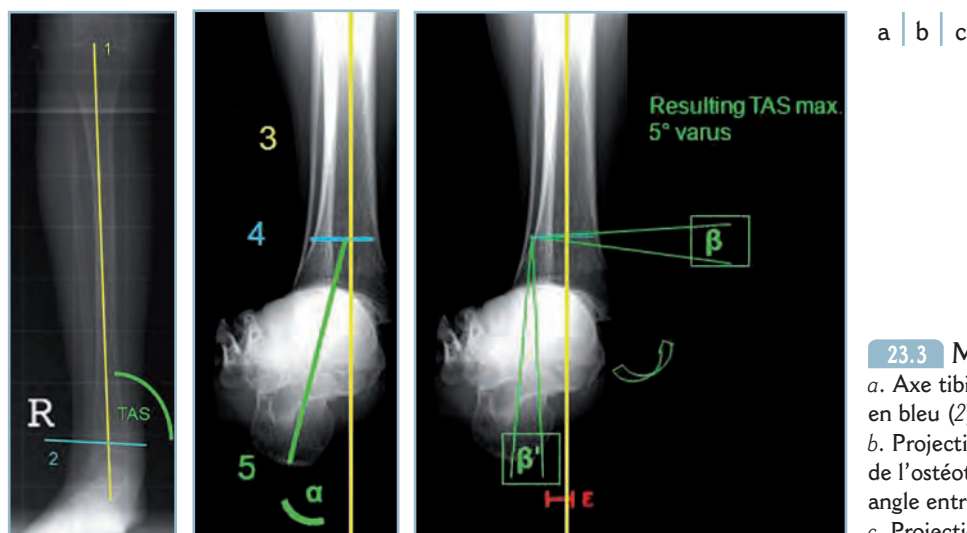
### Planification – étape 1 (*figure 23.3*)

Le cliché de face est utilisé pour mesurer l'importance de la déformation de la surface articulaire du tibia distal. On dessine l'axe mécanique de la jambe à partir de l'espace interépéux jusqu'au milieu de la surface articulaire du tibia distal (ligne 1).

La ligne 2 représente la surface articulaire du tibia distal. Ainsi, l'angle tibial de surface antérieure (TSA) est mesuré.

La vue de l'arrière-pied selon Saltzman permet la planification préopératoire (*figure 23.3b, c*).

On dessine l'axe anatomique du tibia passant par le milieu de la surface articulaire du tibia et l'on prolonge le trait jusqu'au sol (c'est l'axe de mise en charge corrigé) (ligne 3, jaune). On simule la hauteur de l'ostéotomie tibiale (ligne 4, bleue). Plus l'ostéotomie est proximale, plus la correction est importante. Cependant, plus l'ostéotomie est proximale, plus la translation du fragment distal est nécessaire pour éviter une déformation en zigzag. À noter que cette déformation est peu visible pour les ostéotomies métaphysaires d'une dizaine de millimètres, taille nécessaire à une correction de plus ou moins 5°. De plus, la région osseuse métaphysaire a une meilleure capacité de consolidation étant donné l'importance du spongieux. La hauteur de l'ostéotomie est limitée



#### 23.3 Mesure de planification.

a. Axe tibial en jaune (1), interligne articulaire en bleu (2), mesure de l'angle (TAS vert).

b. Projection de l'axe tibial (3), site théorique de l'ostéotomie (4), axe calcanéen (5), alpha, angle entre l'axe tibial et l'axe calcanéen.

c. Projection théorique de la correction (*cf. infra*).

à 2 cm en amont de l'articulation talocrurale afin de permettre la fixation du fragment distal.

On marque le point de contact du talon au sol (point le plus bas du calcaneus sur les vues de Saltzman) et l'on trace une ligne partant de ce point jusqu'à l'intersection de l'axe de mise en charge corrigé avec le trait d'ostéotomie planifié (ligne 5, vert).

La ligne 3 et la ligne 5 forment un angle alpha qui représente la bascule du talon pour corriger l'axe de mise en charge.

La correction chirurgicale faite par ostéotomie de fermeture médiale au niveau du tibia selon un angle bêta entraîne une translation du calcaneus selon une distance delta.

Pendant l'ostéotomie de fermeture, le fragment tibial distal se ferme en préservant une charnière corticale du tibia latéral et le talon est déplacé en fonction de la hauteur de l'ostéotomie et de l'importance de l'angle ( $\beta' = \beta$ ). L'angle de surface articulaire du tibia distal résultant (SA) doit être limité à maximum 5° de varus afin de limiter les contraintes.

Pour une arthrose de cheville de grade I, bêta est plus petit que alpha et une correction du calcaneus n'est pas nécessaire pour translater le point d'appui du talon du côté convexe de la déformation. Pour une arthrose de cheville en valgus de grade II, alpha est plus important que bêta (car la correction du TSA ne peut pas dépasser 5° de varus ou valgus), une ostéotomie du calcaneus permet une translation additionnelle du point de contact du calcaneus d'une distance de delta (limitée par la largeur du calcaneus).

Par exemple, un calcaneus large de 3 cm peut être translaté de la moitié de sa largeur soit 1,5 cm maximum, afin d'assurer une bonne consolidation et une fixation stable.

## Technique chirurgicale – étape 2

(figure 23.4)

### Ostéotomies tibiales

L'ostéotomie distale du tibia est effectuée par un abord antéro-médial. Les tissus mous sont rétractés en bloc permettant un contact direct du tibia distal.

Pour une ostéotomie d'ouverture médiale (pour corriger une déformation en varus), une paire de broches de Kirschner est insérée 2 cm en amont parallèlement à l'articulation talocrurale afin de guider le trait de scie. La corticale latérale est conservée et l'ostéotomie est ouverte sous contrôle scopique de la hauteur nécessaire.

Pour une ostéotomie de fermeture médiale (pour corriger une déformation en valgus), deux paires de broches de Kirschner sont utilisées; la paire distale est introduite parallèlement à l'interligne talocrurale, tandis que la paire proximale est introduite selon l'angulation planifiée à l'aide d'un goniomètre stéréo (figure 23.4a).

### Corticale tibiale latérale

La corticale latérale au sommet de l'ostéotomie est conservée afin de maintenir une fixation stable, et peut également être utilisée comme charnière permettant de translater le point de contact du talon du côté convexe de la déformation (figure 23.4b).

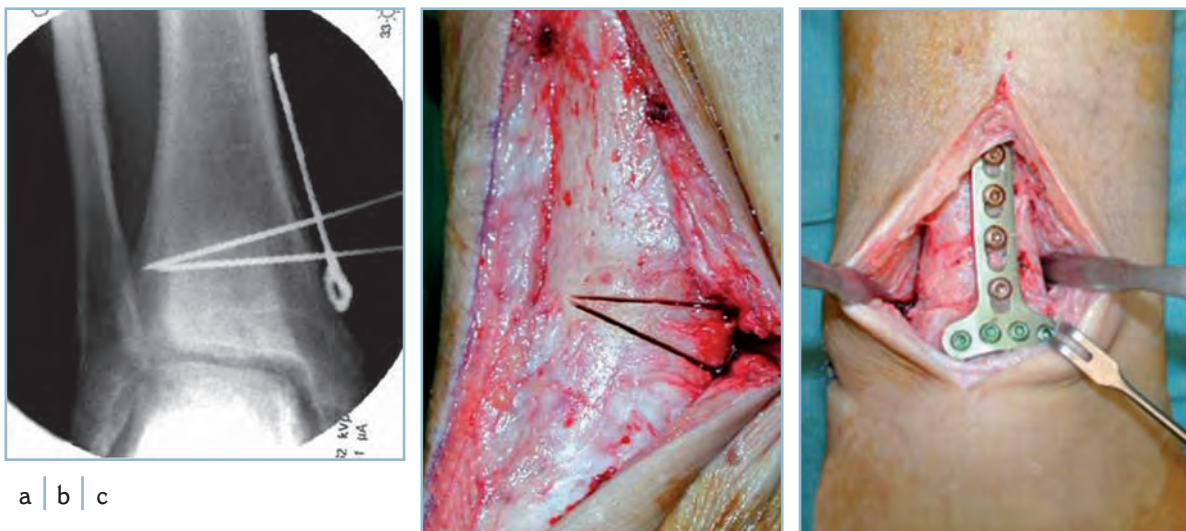
La corticale latérale n'est pas préservée si une importante translation induit une déformation en zigzag qui nécessite un ajustement (rarement nécessaire pour les résections inférieures à 10 mm).

### Fibula

La fibula restée intacte n'empêche pas la correction du tibia (figure 23.4c). Le pincement de la gouttière de la malléole latérale est soulagé par l'ostéotomie de fermeture médiale (figure 23.4).

### Ostéosynthèse

Des implants à stabilité angulaire sont utilisés. La plaque LCP en T 3.5 est pré-chantournée, les vis à stabilité angulaire sont insérées dans la partie horizontale de la plaque en premier (figure 23.5a). Par la suite, une vis corticale est introduite dans une direction divergente au milieu de la patte verticale de la plaque (figure 23.5b). Cette vis est utilisée d'abord comme une vis à compression (afin de mettre de la compression dans le trait d'ostéotomie). Ensuite, elle permet d'appliquer la plaque au



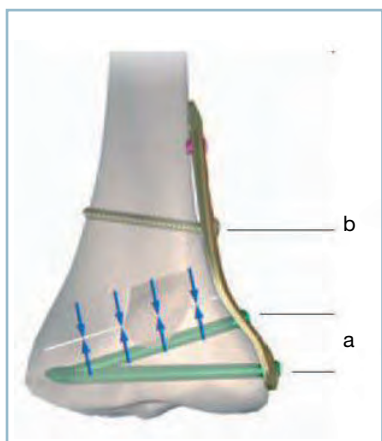
a | b | c

#### 23.4 Ostéotomie de soustraction tibiale.

- Représentation de l'ostéotomie par broche et positionnement de la plaque (contrôle peropératoire).
- Vue peropératoire, conservation de la charnière latérale.
- Ostéosynthèse par plaque (Newdeal®).



niveau de l'os, puis de mettre finalement de la compression au niveau de la charnière latérale grâce aux vis à stabilité angulaire introduites dans le fragment distal. Par la suite, le reste de la plaque est stabilisé par des vis à stabilité angulaire. La vis corticale de compression peut être changée par une vis à stabilité angulaire en fin de la procédure. Si aucun implant à stabilité angulaire n'est disponible, on peut utiliser des plaques et des vis standards, cependant la perte de correction initiale est plus fréquente.

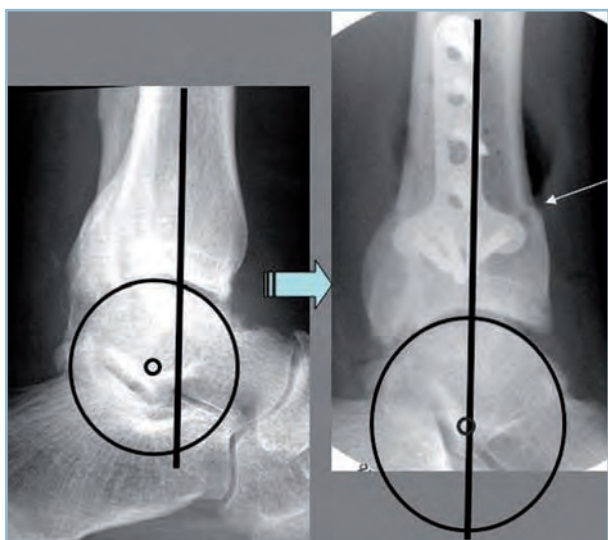


**23.5** Plaque à stabilité angulaire.

Vis verrouillées (a), vis divergente en compression (b).

### Ostéotomie de correction sagittale

Peu de choses sont connues sur les effets d'un défaut d'alignement sur le plan sagittal de la cheville (figure 23.6). Selon notre expérience, sur le cliché radiographique de profil, la ligne au milieu de la diaphyse du tibia doit passer par le processus latéral du talus [10]. Dans le cas contraire, on considère qu'il y a une



**23.6** Vue radiographique d'un cal vicieux en rétro-curvatum.

Représentation du centre rotatoire et de l'axe tibial avant (a) et après correction angulaire (b).

translation antérieure ou postérieure du fragment distal du tibia. De plus, les déformations en flexion du tibia distal sont corrigées en réséquant un coin proximal antérieur à l'aide de la scie oscillante. Pour les déformations en extension où l'ostéotomie se ferme de manière asymétrique, il faut fermer l'ostéotomie en s'alignant au niveau postérieur, alors que l'ouverture en antérieur est comblée d'allogreffe ou d'autogreffe. La fixation se fait comme décrite précédemment.

### Ostéotomie du calcaneus

L'ostéotomie du calcaneus de translation médiale ou latérale est faite à partir d'une voie d'abord derrière les tendons fibulaires (figure 23.7a). Une dissection atraumatique jusqu'à l'os du calcaneus est faite permettant d'isoler le nerf sural qui est récliné ventralement. Un écarteur de Hohmann est placé pour protéger les tissus mous. L'ostéotomie est faite à l'aide d'une scie à distance des tendons fibulaires et perpendiculairement à l'axe de la tubérosité du calcaneus (figure 23.7b).

La corticale médiale est terminée à l'aide d'un ostéotome. Le fragment postérieur peut ainsi être mobilisé manuellement, médialement ou latéralement, en fonction de la déformation. Sa position est contrôlée en regardant le talon par l'arrière par rapport à l'axe de la jambe (figure 23.7c, d). Une fixation transitoire est effectuée par des broches de Kirschner puis une incision cutanée talonnière (au-dessus du point d'appui) est réalisée. Sous contrôle scopique, on fixe l'ostéotomie avec une ou deux vis canulées (figure 23.7e). L'arête osseuse au niveau de la face latérale du calcaneus est émoussée permettant une fermeture sans tension.

### Soins postopératoires

Au deuxième jour postopératoire, on refait le pansement et on retire tous les drains aspiratifs. La mobilisation passive et active sans plâtre est autorisée.

Pour protéger la consolidation, une botte plâtrée amovible maintient le pied et la cheville en position neutre de jour comme de nuit pendant les deux premières semaines et par la suite uniquement la nuit pour une immobilisation totale de 6 à 8 semaines.

La rééducation consiste en un appui symbolique à l'aide de deux cannes béquilles sans le plâtre pendant 6 à 8 semaines jusqu'à ce que la radiographie montre des signes de consolidation osseuse. Une reprise de l'appui progressif est autorisée pour obtenir un appui complet en 2 à 4 semaines et suivie d'un retour progressif aux activités.

L'ablation du matériel d'ostéosynthèse n'est pas recommandée avant un an de la date opératoire.

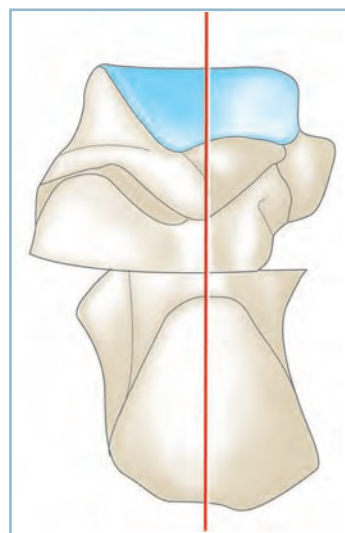
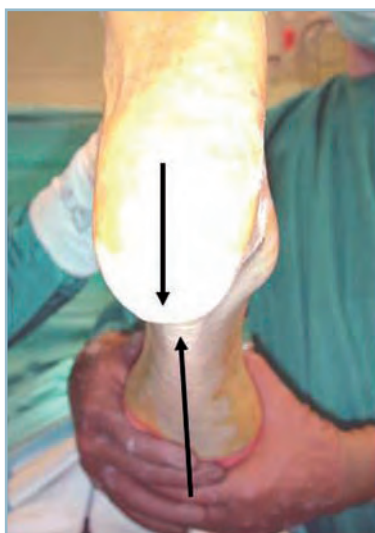
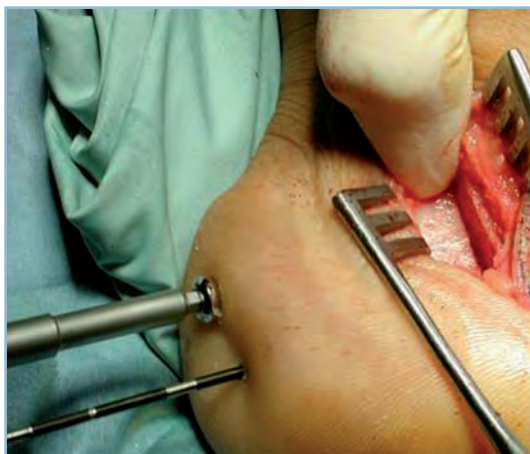
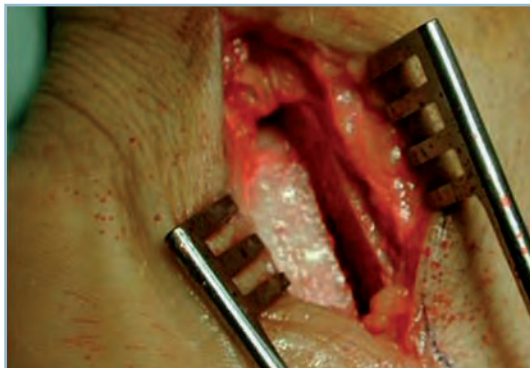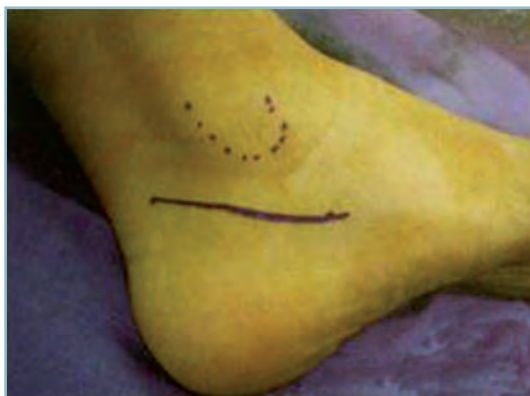### Erreurs et complications

En cas de sous correction de la déformation, surtout de la déformation en varus, on peut refaire une chirurgie de réaligement en évitant tout excès de correction.

### Pseudarthrose

Il faut protéger la mise en charge dans une botte de marche pour 3 à 4 mois. La cure de la pseudarthrose peut se faire après 6 mois.





a			
b	c	d	
e			

### 23.7 Ostéotomie du calcanéus.

- Incision cutanée sous-malléolaire latérale.
- Vue peropératoire, translation.
- Contrôle visuel de l'axe talonnier.
- Représentation schématique, vue postérieure de l'articulation talocalcanéenne et de la translation médiale.
- Vissage en compression par des vis canulées.

## Arthrose de cheville évolutive

On peut mettre une prothèse totale de cheville. Réaliser une arthrodèse par voie arthroscopique est possible si la cheville arthrosique a été correctement alignée.

## Infection

Les infections sont évitées par débridement de la plaie opératoire, nettoyage articulaire, antibiotiques.

## Perte de mobilité, équin

Dans cette situation, il faut augmenter la rééducation pendant 6 mois. En cas de déformation en tibia recurvatum, on peut pratiquer une ostéotomie. Si des ostéophytes sont présents, ils peuvent être réséqués. On vérifie s'il existe une rétraction du triceps et l'on pratique les aponévrotomies adéquates.

## Lésions au niveau des nerfs cutanés

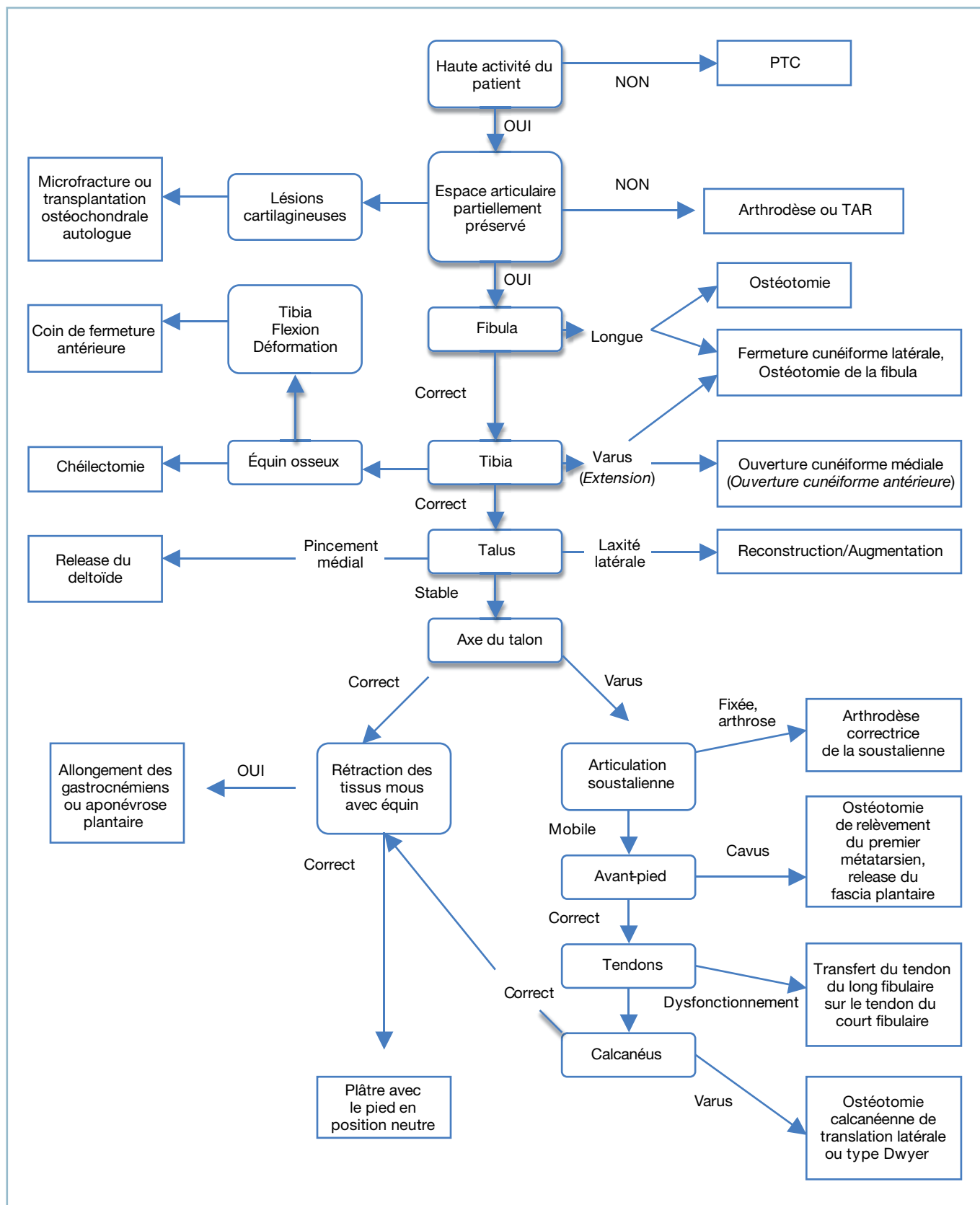
Elles concernent les nerfs sural, fibulaire profond et superficiel. Le traitement se fait par massages, ultrasons et compressifs. S'il se révèle insuffisant, l'exploration chirurgicale peut s'imposer avec résection du névrome.

## Résultats

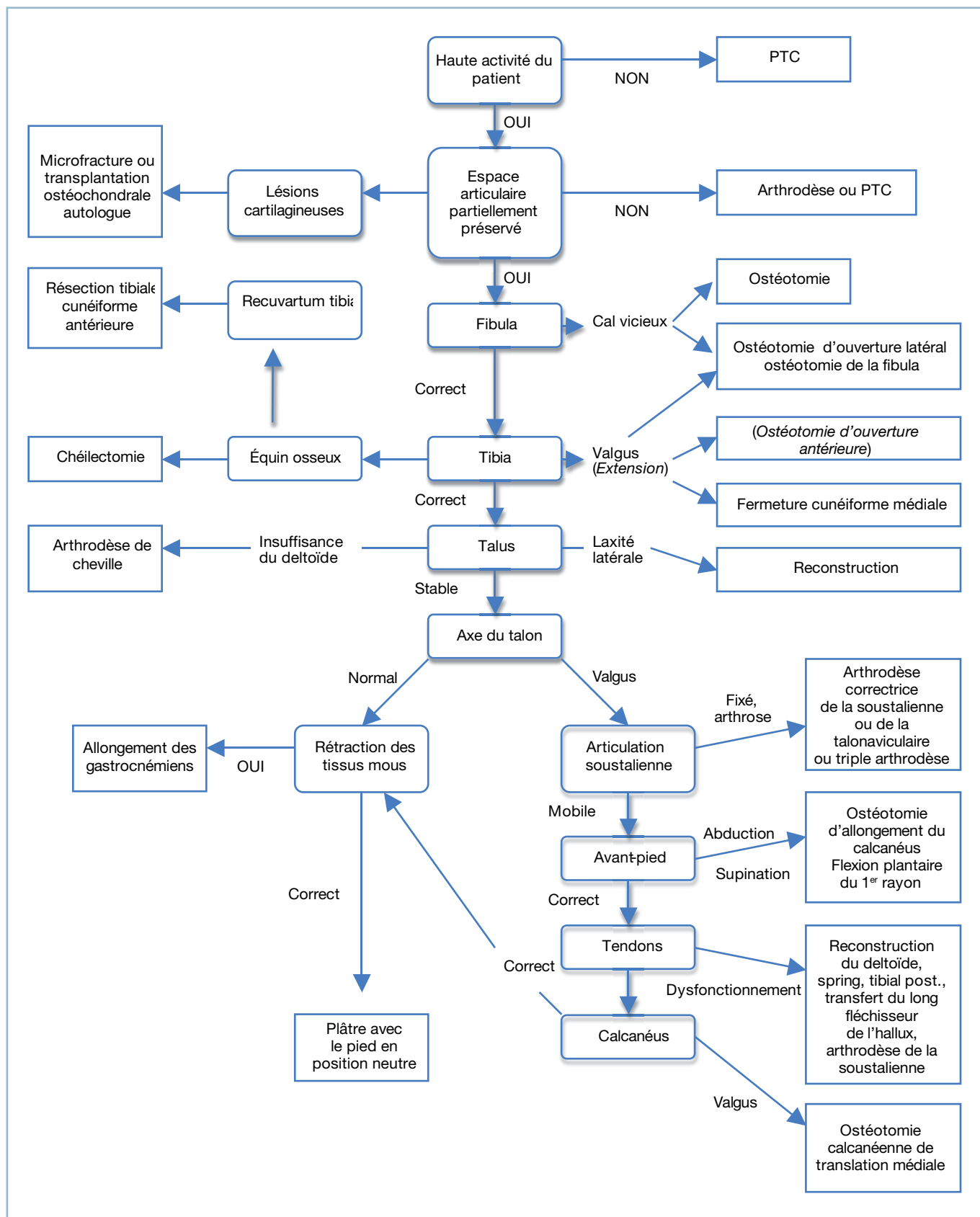
Nous avons traité plus de 100 chevilles arthrosiques désaxées en varus ou valgus. Les résultats cliniques et radiographiques des premiers 35 patients ont été publiés récemment [13]. L'âge moyen des patients à la chirurgie était de 43 ans [26-28]. Les capacités de mise en charge de la cheville et les scores cliniques se sont améliorés de manière significative et correspondaient aux résultats des meilleurs alignements et du parallélisme des surfaces articulaires.

Trois chevilles ont été reprises dans les 24 mois après la chirurgie de réaxation pour mettre en place une prothèse totale de cheville. Pour les 32 autres patients, ni arthrodèse, ni prothèse totale de cheville n'ont été nécessaires sur un suivi moyen de 5 ans (écart de 3 à 10,5 ans). Dans 29% des cas, la procé-

sure s'est greffée de complications nécessitant une chirurgie de révision [13]. Cependant, tous les patients sauf un seraient prêts à refaire cette chirurgie de réaxation au lieu d'une arthrodèse ou d'une arthroplastie qui ont un même taux de complication [3, 8, 19].



23.8 Algorithme pour ostéoarthrose médiale de la cheville.



23.9 Algorithme pour ostéoarthrose latérale de la cheville.

## Bibliographie

- [1] Cheng YM, Huang PJ, Hong SH et al. Low tibial osteotomy for moderate ankle arthritis. *Arch Orthop Trauma Surg* 2001 June; 121 (6) : 355-8.
- [2] Conti SF, Wong YS. Complications of total ankle replacement. *Clin Orthop Relat Res* 2001 October; (391) : 105-14.
- [3] Cooper PS. Complications of ankle and tibiototalcaneal arthrodesis. *Clin Orthop* 2001 October; (391) : 33-44.
- [4] Fuchs S, Sandmann C, Skwara A, Chylarecki C. Quality of life 20 years after arthrodesis of the ankle. A study of adjacent joints. *J Bone Joint Surg Br* 2003 September; 85 (7) : 994-8.
- [5] Hintermann B, Knupp M, Pagenstert GI. Deltoid ligament injuries : diagnosis and management. *Foot Ankle Clin* 2006 September; 11 (3) : 625-37.
- [6] Hintermann B, Valderrabano V, Dereymaeker G, Dick W. The HINTEGRA ankle : rationale and short-term results of 122 consecutive ankles. *Clin Orthop Relat Res* 2004 July; (424) : 57-68.
- [7] Johnson KA, Strom DE. Tibialis posterior tendon dysfunction. *Clin Orthop Relat Res* 1989 February; (239) : 196-206.
- [8] Kitaoka HB. Salvage of nonunion following ankle arthrodesis for failed total ankle arthroplasty. *Clin Orthop Relat Res* 1991 July; (268) : 37-43.
- [9] Kofoed H, Stürup J. Comparison of ankle arthroplasty and arthrodesis. A prospective series with long term follow up. *Foot* 1994; 4 : 6-9.
- [10] Magerkurth O, Knupp M, Ledermann H, Hintermann B. Evaluation of hind-foot dimensions : a radiological study. *Foot Ankle Int* 2006 August; 27 (8) : 612-6.
- [11] Myerson MS, Badekas A, Schon LC. Treatment of stage II posterior tibial tendon deficiency with flexor digitorum longus tendon transfer and calcaneal osteotomy. *Foot Ankle Int* 2004 July; 25 (7) : 445-50.
- [12] Nicol RO, Menelaus MB. Correction of combined tibial torsion and valgus deformity of the foot. *J Bone Joint Surg Br* 1983 November; 65 (5) : 641-5.
- [13] Pagenstert GI, Hintermann B, Barg A, Leumann A, Valderrabano V. Realignment surgery as alternative treatment of varus and valgus ankle osteoarthritis. *Clin Orthop Relat Res* 2007 September; 462 : 156-68.
- [14] Pagenstert GI, Hintermann B, Knupp M. Operative management of chronic ankle instability : plantaris graft. *Foot Ankle Clin* 2006 September; 11 (3) : 567-83.
- [15] Pagenstert GI, Valderrabano V, Hintermann B. Lateral ankle ligament reconstruction with free plantaris tendon graft. *Tech Foot Ankle Surg* 2005; 4 (2) : 104-12.
- [16] Paley D, Chaudray M, Pirone AM, Lentz P, Kautz D. Treatment of malunions and mal-nonunions of the femur and tibia by detailed preoperative planning and the Ilizarov techniques. *Orthop Clin North Am* 1990 October; 21 (4) : 667-91.
- [17] Saltzman CL, el Khoury GY. The hindfoot alignment view. *Foot Ankle Int* 1995 September; 16 (9) : 572-6.
- [18] Sanders R, Anglen JO, Mark JB. Oblique osteotomy for the correction of tibial malunion. *J Bone Joint Surg Am* 1995 February; 77 (2) : 240-6.
- [19] Spirt AA, Assal M, Hansen ST Jr. Complications and failure after total ankle arthroplasty. *J Bone Joint Surg Am* 2004 June; 86-A (6) : 1172-8.
- [20] Stamatidis ED, Cooper PS, Myerson MS. Supramalleolar osteotomy for the treatment of distal tibial angular deformities and arthritis of the ankle joint. *Foot Ankle Int* 2003 October; 24 (10) : 754-64.
- [21] Stiehl JB. *Inman's joints of the ankle*. 2<sup>nd</sup> ed. Baltimore : Williams & Wilkins; 1991.
- [22] Takakura Y, Takaoka T, Tanaka Y, Yajima H, Tamai S. Results of opening-wedge osteotomy for the treatment of a post-traumatic varus deformity of the ankle. *J Bone Joint Surg Am* 1998 February; 80 (2) : 213-8.
- [23] Takakura Y, Tanaka Y, Kumai T, Tamai S. Low tibial osteotomy for osteoarthritis of the ankle. Results of a new operation in 18 patients. *J Bone Joint Surg Br* 1995 January; 77 (1) : 50-4.
- [24] Takakura Y, Tanaka Y, Sugimoto K, Akiyama K, Tamai S. Long-term results of arthrodesis for osteoarthritis of the ankle. *Clin Orthop Relat Res* 1999 April; (361) : 178-85.
- [25] Valderrabano V, Hintermann B, Horisberger M, Fung TS. Ligamentous post-traumatic ankle osteoarthritis. *Am J Sports Med* 2006 April; 34 (4) : 612-20.
- [26] Wood PL, Deakin S. Total ankle replacement. The results in 200 ankles. *J Bone Joint Surg Br* 2003 April; 85 (3) : 334-41.
- [27] Wyss C, Zollinger H. The causes of subsequent arthrodesis of the ankle joint. *Acta Orthop Belg* 1991; 57 (Suppl 1) : 22-7.
- [28] Younger AS, Hansen ST Jr. Adult cavovarus foot. *J Am Acad Orthop Surg* 2005 September; 13 (5) : 302-15.





SECTION 2.4

Cheville

CHAPITRE 24

# Traitement de l'instabilité chronique et isolée de la syndesmose tibiofibulaire distale

M. VAN DEN BEKEROM, B. DEVOS BEVERNAGE, C. VAN DIJK

Rappel anatomique ..... 356  
Physiopathologie ..... 356

Diagnostic ..... 356  
Possibilité thérapeutique..... 358

Technique chirurgicale..... 361  
Conclusion..... 362

*La syndesmose tibiofibulaire distale joue un rôle important dans la stabilité de la mortaise de la cheville et également dans la transmission des contraintes talocrurales lors de la marche [7, 17]. La stabilisation d'une rupture syndesmotique est biomécaniquement indispensable et essentielle. Décrits par Quenu en 1912, le diagnostic et la prise en charge des ces traumatismes restent à ce jour controversés. En outre, la littérature est plus souvent focalisée sur la recherche, le diagnostic et le traitement de lésions du complexe ligamentaire latéral que sur la région syndesmotique en elle-même. Dans ce chapitre, le diagnostic et le traitement secondaire de l'instabilité syndesmotique sont discutés.*

## RAPPEL ANATOMIQUE

La syndesmose tibiofibulaire distale est une appellation dérivée des mots grecs *syndesmos* et *osis*, respectivement traduit par ligament et condition. Les ligaments, délimitant cette articulation, stabilisent la mortaise de la cheville en contraignant la fibula dans la gouttière fibulaire du tibia (*incisura fibularis tibiae*). Dans 75% des cas, il existe des surfaces de contact couvertes de cartilage, formant une véritable articulation synoviale [3]. Ce complexe est décrit aux chapitres 1 et 20. La résistance au déplacement latéral de la fibula revient à :

- 40% du ligament tibiofibulaire postérodistal ;
- 35% du ligament tibiofibulaire antérodistal ;
- 22% du ligament interosseux [3].

Le reste des contraintes est pris en charge par la membrane interosseuse sus-jacente.

En phase d'appui et durant le mouvement de flexion plantaire vers la flexion dorsale complète, la syndesmose a tendance à s'élargir permettant une rotation latérale de la fibula. De plus, la fibula est tirée distalement durant la phase d'appui et la phase de propulsion par la contraction des fléchisseurs, dans le but d'augmenter la stabilité en approfondissant la mortaise. La surface crâniale du dôme talien étant plus large ventralement que dorsalement, elle occupe de façon plus importante la mortaise en flexion dorsale par un contact plus serré entre la malléole médiale et latérale. En flexion plantaire, la mortaise est occupée par la partie la moins large du dôme talien, ce qui diminue la stabilité osseuse de la cheville. Le rôle physiologique de la membrane interosseuse est controversé.

## PHYSIOPATHOLOGIE

Les lésions isolées de la syndesmose apparaissent en général lors de la combinaison d'une rotation latérale du pied associée à une éversion du talus dans la mortaise lors d'une flexion dorsale forcée et en charge axiale [6]. Dans cette position, la stabilité dans l'articulation talocrurale est maximale, mais malheureusement aux dépens d'une surcharge mécanique considérable de la syndesmose, ce qui la rend plus vulnérable.

Les fractures en pronation-exorotation peuvent s'accompagner d'une rupture d'un ou de plusieurs ligaments syndesmotiques et sont en générale de type C dans la classification de Danis-Weber. La classification modifiée de Lauge-Hansen décrit les différentes phases consécutives de ce traumatisme. En phase 1, on retrouve d'abord une rupture du ligament deltoïde ou une fracture de la malléole médiale. En phase 2, une rupture du ligament tibiofibulaire antérodistal et du ligament interosseux apparaissent. En phase 3, la fibula présente une fracture spiroïde, se compliquant dans la phase 4 d'une fracture associée de la malléole postérieure ou d'une rupture du ligament tibiofibulaire postérieur [11]. Une lésion de la syndesmose est également admise dans des fractures type Weber B instables, provoquées lors d'un traumatisme en supination-exorotation.

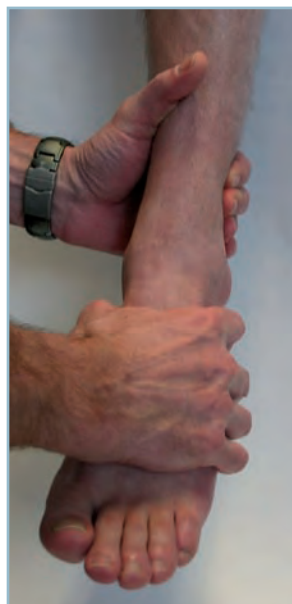Bien que moins fréquente, l'entorse de la cheville en supination peut, en plus de la rupture des ligaments latéraux, être responsable d'une rupture du ligament tibiofibulaire antérieur [16]. Le mécanisme pathogène est secondaire à une inversion combinée à une flexion plantaire et une rotation médiale.

## DIAGNOSTIC

### Examen clinique

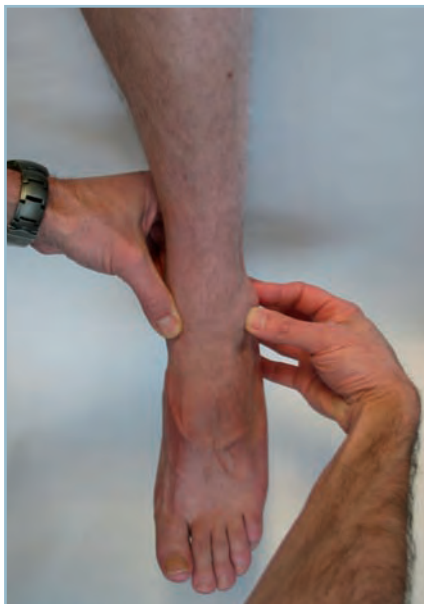Le diagnostic d'une lésion syndesmotique est basé sur un examen clinique soigneux et une évaluation radiologique. Une instabilité syndesmotique chronique peut provoquer une douleur persistante de la cheville après fracture ou entorse grave. Très souvent, les patients se plaignent d'une sensation de *giving way* ou « instabilité » et de difficulté sur un terrain irrégulier.

Ils présentent une raideur, une flexion dorsale limitée, une douleur persistante et un gonflement dans la région antérolatérale de la syndesmose. Les autres mouvements de l'articulation talocrurale sont complets et indolores. Plusieurs tests cliniques sont décrits afin de détecter une instabilité chronique de la syndesmose (*tableau 24.1*) [2, 21]. Parmi ces différents tests, le panel d'experts de l'ISAKOS a considéré le *cotton test* et le test de translation fibulaire comme les plus fiables (*figures 24.1*



24.1 Exemple du Cotton test.

et 24.2) [21]. Les instabilités constatées doivent toujours être comparées au côté sain controlatéral. La différence entre la phase aiguë et chronique est que la douleur, qui est le critère principal, est progressivement remplacée par le déplacement.



24.2 Exemple du *fibula translation test*.

## Évaluation paraclinique

L'incidence de cheville de face ou de mortaise peut être utilisée afin d'évaluer l'espace clair tibiofibulaire, le chevauchement tibiofibulaire et l'espace clair médial [8] (figure 24.3). L'espace tibiofibulaire clair est considéré comme la distance entre le bord médial de la fibula et le bord latéral du tibia postérieur à hauteur de ses extensions dans l'incisura fibularis. L'espace est mesuré à 1 cm proximale au plafond tibial et doit être < 6 mm, autant sur l'incidence de face que sur l'incidence de mortaise. Le chevauchement tibiofibulaire est la superposition radiologique de la malléole latérale et le tubercule antérieur du tibia (Chaput), également mesurée 1 cm proximale au plafond tibial. Sur l'incidence de face, il est de l'ordre de > 6 mm ou > 42% de la largeur de la fibula, tandis qu'il devrait être > 1 mm sur l'incidence de la mortaise. L'espace médial clair est la distance entre le bord latéral de la malléole médiale et la joue médiale du talus, mesurée à hauteur du dôme talien. Sur l'incidence de mortaise, la cheville en position neutre, l'espace médial clair doit être égal ou inférieur à l'espace supérieur clair entre le dôme talien et le plafond tibial.

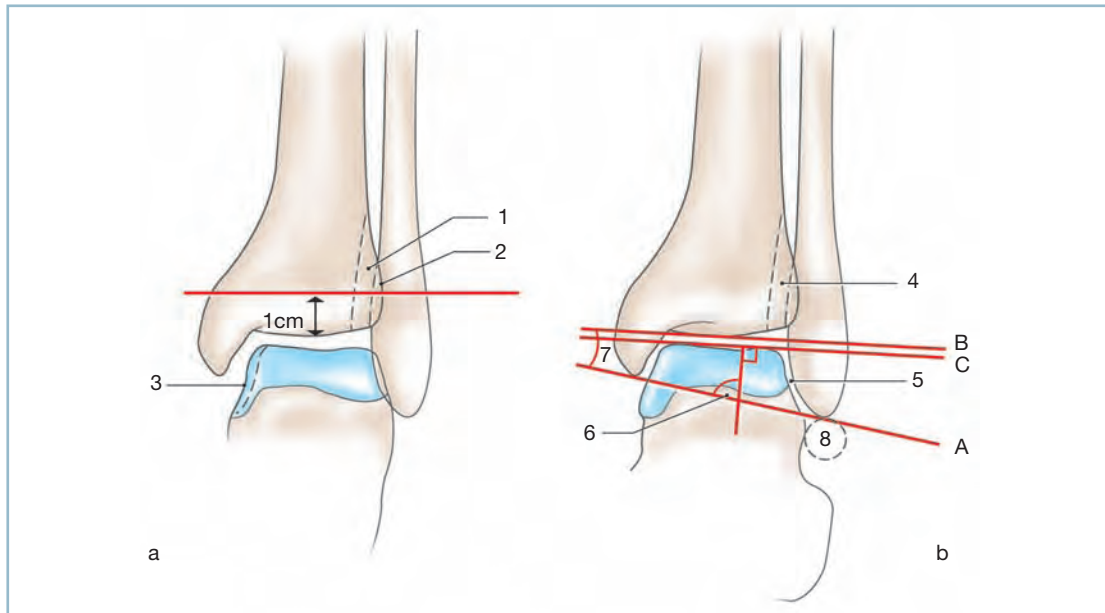
La précision et reproductibilité de ces mesures radiologiques ont été remises en question, principalement parce que les mesures dépendent de la rotation de la cheville et que le mouvement fibulaire est plus important dans le plan sagittal que dans le plan frontal. Quand ces radiographies sont équivoques, une radiographie en stress en rotation latérale, comparée au côté opposé, peut démasquer une rupture complète.

De façon plus récente, l'évolution de l'imagerie de la syndesмосe inclut l'échographie, la scintigraphie osseuse et l'arthrographie. La

Tableau 24.1. Tests cliniques d'instabilité de la syndesмосe.

Test	Diagnostic
Cotton test	Dit positif quand le déplacement ressenti lors de la translation du talus, médio-latéralement dans la mortaise, est plus important que du côté opposé.
Fibula translation test	Manuellement, on mobilise la fibula en tiroir antéropostérieur par rapport au tibia; le test est dit positif quand cette translation entraîne une douleur au niveau de la syndesмосe.
Squeeze test	La compression de la fibula sur le tibia au milieu de la jambe entraîne une séparation des deux os à hauteur de la syndesмосe avec une douleur antérolatérale en regard.
Test en rotation latérale	La douleur au niveau de la syndesмосe est provoquée par la rotation latérale du pied sur une jambe qui est stabilisée genou fléchi à 90°.
Test de palpation/pression	Une douleur reconnaissable à la palpation ou pression locale des ligaments syndesmotiques distaux.
Test «talon/pouce»	Le patient est assis au bord de la table d'examen. L'examineur stabilise la jambe d'une main, pendant que l'autre exerce une force axiale sur le talon vers le haut. Le test est dit positif quand le patient ressent une douleur à la syndesмосe.
Manœuvre de flexion dorsale	Le patient est assis au bord de la table d'examen. L'examineur stabilise la jambe d'une main, pendant que l'autre mobilise le pied en flexion dorsale. Le test est dit positif quand le patient ressent une douleur à la syndesмосe.
Test «saut en unipodale»	Faire sauter le patient sur un pied sur la jambe blessée. Le patient est incapable de pratiquer dix sauts consécutifs.
Test de la jambe croisée	Le patient est assis sur une chaise ayant la jambe blessée croisée sur le genou controlatéral. Le point d'appui est situé à mi-jambe. Le patient applique une force douce sur le côté médial du genou de la jambe concernée. Une douleur ressentie dans la région syndesmotique suggère la présence d'une lésion.





### 24.3 Évaluation radiologique de la syndesmose.

- a. Vue antéro postérieure de la cheville. (1) espace clair tibiofibulaire, (2) superposition tibiofibulaire, (3) espace médial clair tibiotalien.
- b. Vue de mortaise de la cheville. (4) espace clair tibiofibulaire, (5) espace latéral clair talofibulaire, (6) angle talocrural, (7) angle avec la surface tibiale, (8) cercle de Weber, (A) ligne bimalléolaire, (B) surface tibiale, (C) surface talienne.

résonance magnétique est capable de visualiser les ligaments tibiofibulaires avec beaucoup de détails anatomiques et analyse de façon précise une anomalie de la syndesmose [15]. Le CT-scan peut également apporter des éléments complémentaires dans l'évaluation pré- et postopératoire de l'intégrité de la syndesmose après traumatisme de la cheville [8]. La résonance magnétique et le CT-scan sont des aides importantes dans la planification opératoire.

## POSSIBILITÉ THÉRAPEUTIQUE

L'algorithme des attitudes thérapeutiques est présenté ci-après (figure 24.4).

### Cal vicieux fibulaire (figure 24.5)

L'instabilité syndesmotique chronique peut être associée à un cal vicieux fibulaire. Ce dernier doit être exclu avant d'effectuer une stabilisation chirurgicale de la syndesmose. Des fractures type Weber B et C, en particulier si elles sont comminutives, peuvent occasionner un raccourcissement et une malrotation fibulaire. Il est primordial, lors de la réduction chirurgicale initiale, de respecter avec une attention spécifique les structures ligamentaires et les méthodes de distraction afin de restituer la longueur [23]. En l'absence d'une réduction anatomique, le cal vicieux mène à une rotation latérale et à une abduction secondaire du talus (*talar tilt*) avec comme conséquence un pied plat post-traumatique suivi du développement d'une arthrose et d'un enraidissement talocrural (figure 24.5a et b).

Les cals vicieux rotatoires et raccourcissants lors des fractures fibulaires, et les anomalies positionnelles du talus dans la mortaise peuvent être découverts sur les radiographies conventionnelles, préférentiellement par comparaison à la cheville controlatérale (figure 24.3). Un des signes radiologiques est le cercle de Weber, décrit comme un cercle partant de la courbure de la joue latérale du

talus, sous la facette latérale talienne et la pointe fibulaire. Cette courbure détermine le rayon de courbure de celui-ci. Le cercle doit effleurer la pointe de la malléole. En cas d'ascension fibulaire, on peut mesurer millimétriquement la distance entre la pointe de la malléole et la partie la plus proximale du cercle. Ce calcul nous donne un élément sur la longueur à restaurer proximo-distalement dans l'ostéotomie afin de corriger le défaut de longueur du cal vicieux. La radiographie standard est parfois peu contributive et doit être complétée, en cas de suspicion clinique, d'un CT-scan avec reconstructions en 3D, principalement pour résoudre le problème rotatoire.

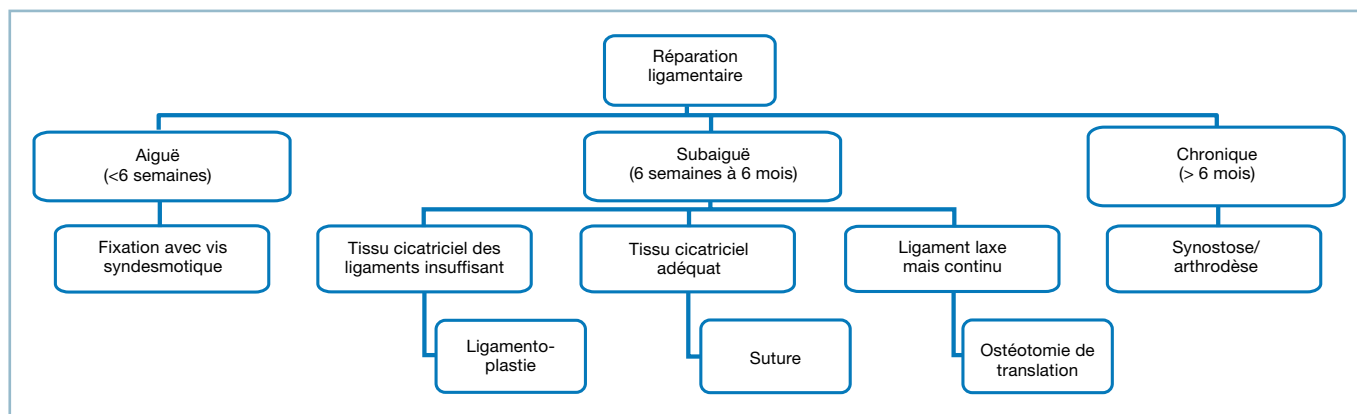
Comme un cal vicieux fibulaire peut empêcher une réduction anatomique de l'articulation tibiofibulaire distale, il doit être corrigé par une ostéotomie de dérotation et/ou d'allongement fibulaire [12]. L'interposition d'une greffe osseuse est conseillée dans les cas où le diastasis interfragmentaire, suite à l'ostéotomie, est supérieur à 3 mm. Il est essentiel et indispensable de débrider la région syndesmotique ou la gouttière médiale afin de permettre un recentrage adéquat du talus (figure 24.5c à e).

Le délai de retard de diagnostic ou la présence d'une arthrose sous-jacente ne sont pas des contre-indications absolues à l'ostéotomie de correction. Une activité et une fonction nettement réduites sont des contre-indications relatives [12].

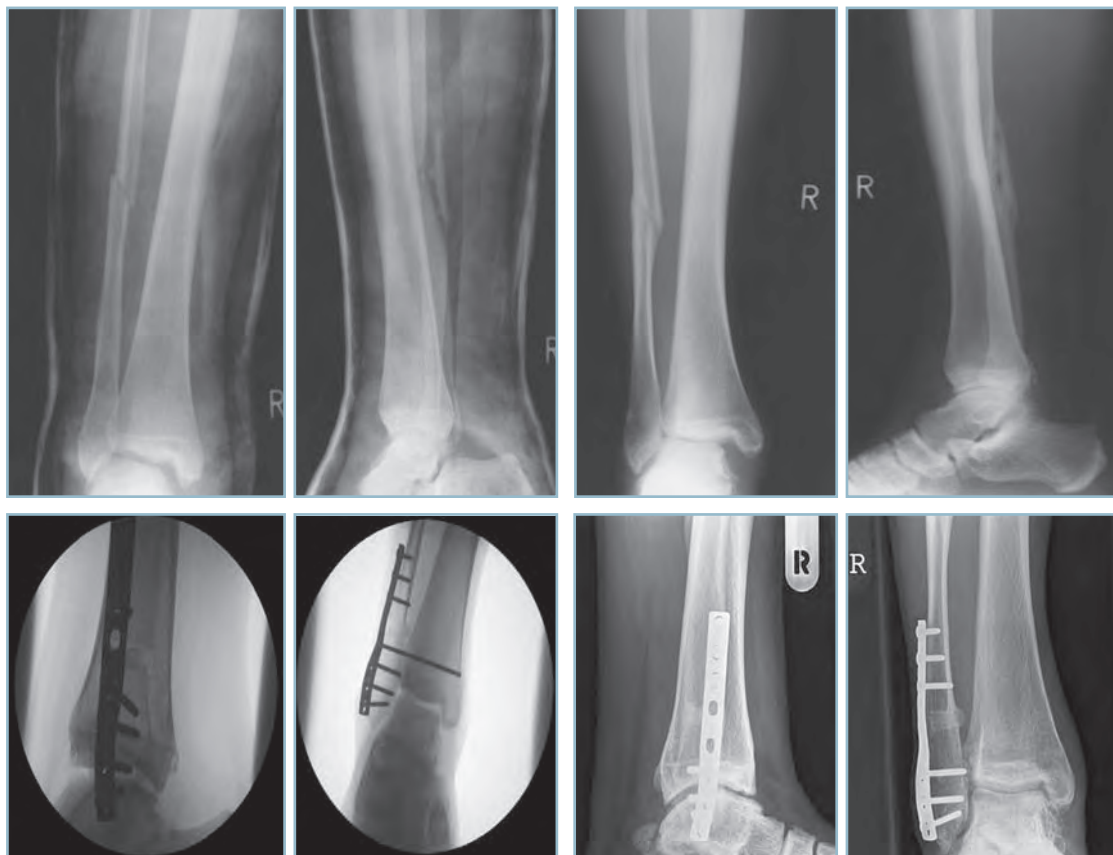
## Stabilisation secondaire

Le traitement d'une rupture complète et aiguë des ligaments syndesmotiques est chirurgical par mise en place, en général, d'une vis syndesmotique. Des recommandations ont déjà été formulées sur l'indication et les techniques opératoires de sa mise en place lors des lésions aiguës associées ou non à une fracture de cheville [19, 20].

Les entorses syndesmotiques pures, sans instabilité, nécessitent un traitement conservateur par immobilisation en décharge ou par brace [21]. Le pronostic de ces ruptures aiguës diagnostiquées à temps est bon.

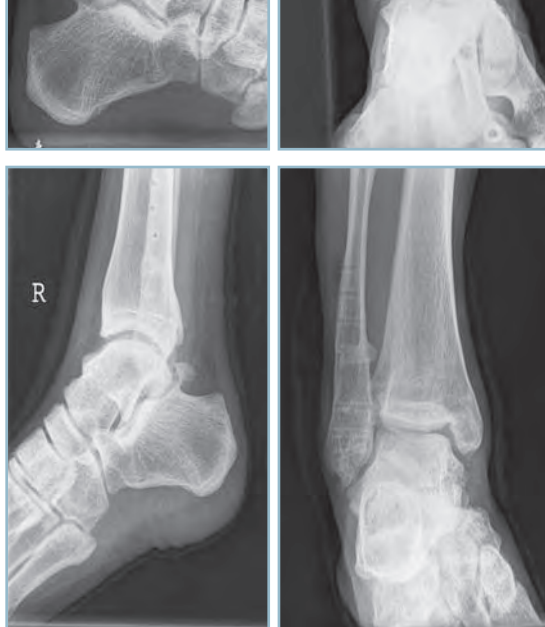

24.4 Arbre décisionnel de traitement de l'instabilité syndesmotique.



24.5 Homme de 18 ans, joueur de basket professionnel, qui présente une fracture Weber C.

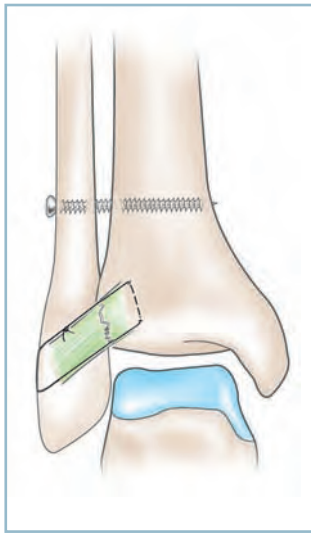
- a. Traitement instauré par traction transcalcaneenne durant 3 jours, suivi de 8 semaines de botte plâtrée.
- b. À 10 mois post-traumatique, le patient présente une douleur profonde intra-articulaire; à la radiographie, un cal vicieux fibulaire en rotation latérale et un raccourcissement. On remarque également le *talar tilt* persistant.
- c. Traitement chirurgical par débridement de la gouttière médiale, débridement antérieur de la syndesmose, ostéotomie de correction (allongement et rotation médiale du fragment distale de l'ostéotomie) et interposition d'un greffon osseux. Traitement postopératoire par décharge stricte durant 8 semaines en botte plâtrée. À la 8<sup>e</sup> semaine, la vis syndesmotique est enlevée et le patient bénéficie d'une période complémentaire de 4 semaines d'immobilisation.
- d et e. Suivi radiologique post-révision.



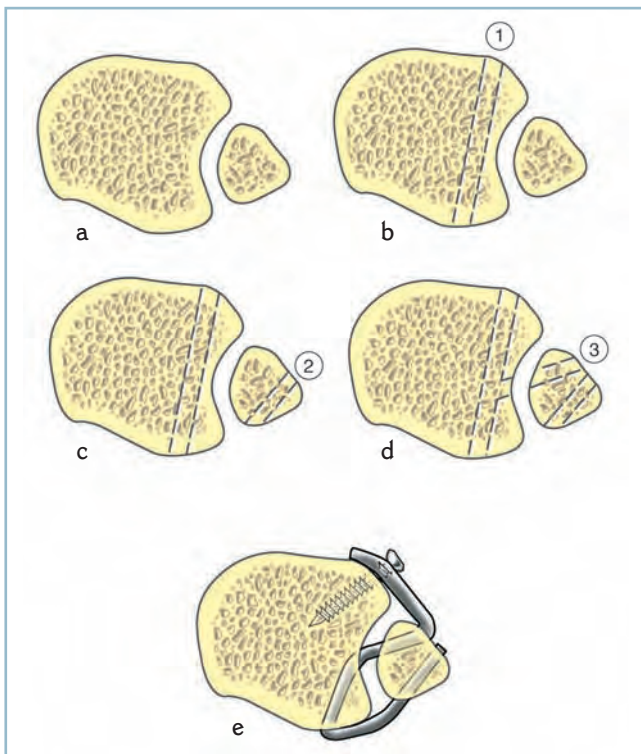
a	b
c	d
	e

Le traitement des ruptures subaiguës (6 semaines à 6 mois) doit restaurer l'anatomie talocrurale normale en réparant le ligament rompu et en stabilisant cette suture par une vis d'arthrorise syndesmotique (*figure 24.6*).

Rarement, en l'absence d'un tissu cicatriciel du AITFL, plusieurs types de ténodèses ou de ligamentoplasties sont proposés pour la reconstruction de la syndesmose (*figure 24.7*). D'autres techniques, basées sur l'utilisation du fascia lata ou dure-mère, ont également été décrites [9, 21, 22]. Dans la plupart des cas d'instabilité syndesmotique subaiguë, le ligament déchiré est identifié comme une bande fibreuse, détendue mais continue, localisée en position anatomique. La stabilité peut être améliorée en augmentant la tension de ce ligament et en médialisant son insertion. Une



**24.6** Suture du ligament tibiofibulaire antérieur, sécurisée par un cerclage et une vis de syndesmose.



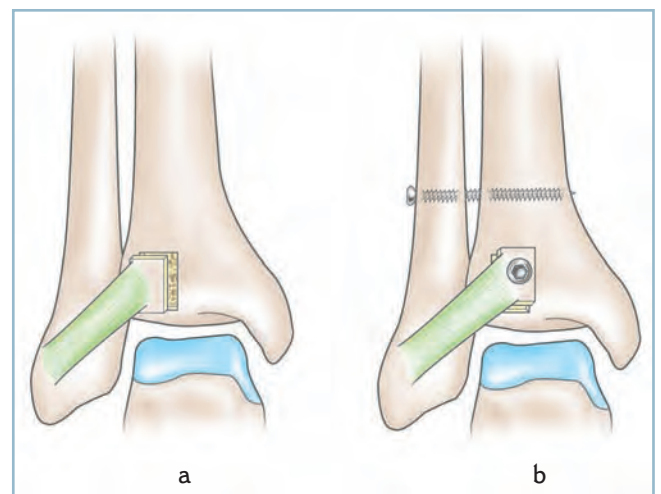
**24.7** Reconstruction ligamentaire à l'aide du tendon long fibulaire.

possibilité technique est de prélever cette insertion pédiculée sur son bloc osseux et de la transposer médialement sur la face antérieure du tibia en le fixant par une vis ou une agrafe [5, 22] (*figure 24.8*).

Ces procédures de reconstruction nécessitent de même un débridement de la syndesmose, éventuellement associé à un nettoyage chirurgical de la gouttière tibiotalienne médiale en cas d'interposition [22]. Elles doivent également toujours être combinées à une fixation transitoire de la syndesmose afin de protéger la reconstruction. Une fixation isolée par vis, sans débridement, comme Mullins et Sallis [14] l'ont proposé, est à notre avis insuffisante dans le traitement d'une instabilité diagnostiquée secondairement. À 6 semaines du traumatisme, une fusion fibreuse est illusoire sans débridement préalable. Durant la marche, la charge verticale au niveau de la cheville est évaluée à cinq fois le poids du corps dont un sixième des contraintes passe par la fibula. La fusion fibreuse, espérée par la mise en place unique d'une vis syndesmotique, est incapable de résister à ces contraintes. Le débridement chirurgical est donc une étape indispensable et primordiale, et l'élément clé dans le traitement de l'instabilité syndesmotique chronique.

Une complication relativement fréquente est la fracture de la fibula lors de la mise en place de la vis syndesmotique, principalement lorsque la vis est de taille trop importante par rapport à la morphologie du patient (vis de 4,5 mm chez un patient de petit gabarit). La fracture de la vis syndesmotique dans la corticale tibiale, associée à une perte de la réduction, est une autre complication, principalement rencontrée en situation inverse (vis de 3,5 mm chez un patient de grand gabarit).

Lors des réparations subaiguës des ligaments syndesmotiques, les suites postopératoires demandent une période fonctionnelle d'exercices de mobilisation durant 3 à 5 jours, relayées par une immobilisation de la cheville durant 6 à 10 semaines. À l'ablation du plâtre, la révalidation appropriée débute. Deux semaines plus tard, la « vis syndesmotique » est enlevée, autorisant ainsi une reprise complète des activités [14, 22]. Généralement, les patients ne présentent pas d'instabilité résiduelle et reprennent



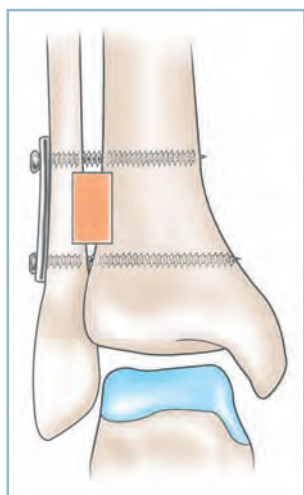
**24.8** Remise en tension du ligament tibio-fibulaire antérieur.

- L'origine tibiale du ligament tibiofibulaire antérieur est isolée puis réinsérée plus proximo-médialement.
- Le bloc osseux est alors fixé par une vis, associée à une rondelle « ligamentaire » et une vis de syndesmose.



leurs activités normales [5, 22], cependant les réparations retardées donnent de moins bons résultats que les lésions initialement traitées correctement [22]. Un facteur de mauvais pronostic est la présence d'une arthrose talocrurale préexistante [13].

Dans l'instabilité chronique, diagnostiquée après 6 mois, l'alternative thérapeutique est la réalisation d'une synostose tibiofibulaire distale (figure 24.9) [10, 22]. La plupart des chirurgiens ne la proposent que comme procédure de sauvetage revendiquant, comme désavantage, la limitation de la flexion dorsale. Dans notre expérience (Van Dijk [22]), l'interposition d'une autogreffe prélevée au niveau de la crête iliaque nous a apporté, chez 9 malades, de bons et excellents résultats, avec une reprise des activités sportives, même à haut niveau. Basée sur l'étude de Albers et al. [1], cette technique de stabilisation semble une alternative acceptable. Ils concluent par ailleurs, que l'apparition spontanée d'une synostose de la syndesmose tibiofibulaire distale, suite à une fracture de cheville, occasionne peu de plaintes ou de symptômes, généralement associés à une abstinence thérapeutique [1].



24.9 Synostose sur greffon autologue.

## TECHNIQUE CHIRURGICALE

### Suture ligamentaire

Le patient est installé en décubitus dorsal avec un coussin sous la fesse homolatérale. Après désinfection et sous garrot pneumatique, une incision curviligne est réalisée sur la partie distale du fibula, puis dirigée légèrement vers le sinus tarsi (en antérieur). Le fibularis tertius est identifié et un écarteur de Hohmann est placé juste au-dessus du périoste du tibia distal (tubercule de Chaput), en dessous des extenseurs. On réalise une arthrotomie antérolatérale, l'écarteur de Méary en distraction permet la visualisation complète de l'espace tibiofibulaire, d'avant en arrière. Le débridement est réalisé afin de pouvoir réduire l'articulation tibiofibulaire distale. Une arthrotomie antéromédiale permet le débridement indispensable de la gouttière médiale. Le ligament tibiofibulaire antérieur doit être identifié afin de le suturer en paletot, et sécurisé par la mise en place d'un cerclage (figure 24.6). Secondairement à la protection de la suture, une vis de syndesmose protège transitoirement la reconstruction.

### Reconstruction ligamentaire à l'aide du tendon du long fibulaire

L'installation et l'abord sont identiques (figure 24.7), en associant l'exploration de l'articulation tibiofibulaire distale et le tendon du long fibulaire (postérieur). Ce tendon est divisé en deux brins égaux, partant proximement et s'arrêtant plus ou moins à 2 cm de la pointe de la malléole fibulaire. Le tendon court fibulaire est trop court pour une reconstruction difficile [9].

- La distance tibiofibulaire est évaluée par les coupes axiales au CT-scan (figure 24.7a).

- Le premier tunnel, d'un diamètre de 4,5 mm, est situé dans le tibia distal, depuis 1,5 cm médialement et parallèlement à l'incisura fibularis dans une direction antéropostérieure, à une hauteur de 2 cm au-dessus de l'interligne articulaire (figure 24.7b).

- Le deuxième tunnel traverse la fibula à hauteur de son tubercule postérieur en direction oblique, médiale, crâniale et dorsale vers le bord postérieur du tibia (figure 24.7c).

- Le troisième tunnel est réalisé sur la face latérale de la fibula, en direction légèrement crâniale, pour regagner le premier tunnel au milieu de l'incisura fibularis (figure 24.7d).

- L'hémi-transplant est ensuite progressivement passé de la fibula au tibia postérieur (Lig. TFDP), puis reconstruit le ligament interosseux du tibia à la fibula, et passe ensuite de la fibula vers le tubercule de Chaput (Lig. TFDA) (figure 24.7e). Le transplant est mis en forte tension pendant que la syndesmose est mise en compression par un large davier à pointe perpendiculaire à l'incisura fibularis et le bout libre du transplant est appuyé sur une vis spongieuse 3,5 avec rondelle. Le montage est enfin neutralisé par une vis de syndesmose tricorticale. Le patient quitte la salle d'opération immobilisé dans une attelle en décharge pour 10 jours, puis remplacée par un plâtre de marche de 6 semaines.

### Transfert d'un bloc osseux

Cette technique fait appel aux mêmes mesures de préparation et voie d'abord. Le débridement de la syndesmose et de la gouttière médiale sont suivis du prélèvement d'un bloc osseux de 10 mm<sup>2</sup>, gardant et contenant l'insertion tibiale du ligament tibiofibulaire antérieur. Ce fragment osseux est ensuite déplacé médialement où il est fixé par une vis de 2,7 mm, associée à une rondelle pour ligament (figure 24.8) [22]. Le transfert est également protégé par la mise en place d'une vis de syndesmose et par une immobilisation en décharge.

### Synostose tibiofibulaire sur un bloc osseux

Après exposition de la syndesmose par une voie d'abord curviligne latérale et arthrotomie antérolatérale, celle-ci est débridée 2 cm proximement à l'interligne talocrurale. La face latérale du tibia et la face médiale de la fibula sont avivées sur une hauteur de  $\pm$  2 cm crânialement. Un davier à pointes réduit la fibula dans l'incisura fibularis et la dimension du greffon osseux d'interposition nécessaire est mesurée. Prélevé au niveau de la crête iliaque, ce greffon autologue est fixé juste au-dessus de l'articulation tibiofibulaire distale. Pour stabiliser l'arthrodèse tibiofibulaire, nous appuyons nos vis sur une plaque tiers de tube à trois trous. Elle est fixée par deux vis syndesmotiques passant de part et d'autre



du greffon. Durant la fixation, la cheville doit être tenue à angle droit (position neutre) afin d'éviter une instabilité résiduelle (fixation en flexion dorsale forcée) ou une raideur (fixation en flexion plantaire). Cette position est recommandée, car des études sur des articulations saines ont montré que la mortaise présente une diminution non négligeable de son espace tibiofibulaire lorsque le pied passe d'une position neutre en flexion plantaire maximale. Par contre, un mouvement de flexion dorsale de la position neutre en dorsiflexion maximale n'entraîne pas d'élargissement significatif de la syndesmoïse [4, 18]. Nous conseillons une prise dans les quatre corticales dans ce type d'arthrodèse (*figure 24.9*). La durée d'immobilisation et de décharge est déterminée par la consolidation, objectivée radiologiquement (en général 6 à 10 semaines).

## CONCLUSION

Le pronostic de ces reconstructions secondaires de la syndesmoïse tibiofibulaire distale, présentant un élargissement persistant et une instabilité chronique, est bon dans notre expérience. Ces réparations donnent des résultats satisfaisants mais moins favorables qu'un traitement approprié d'une lésion aiguë. Nous insistons donc sur le diagnostic précoce et le traitement adéquat lors du traumatisme, afin d'éviter de devoir traiter l'instabilité syndesmoïotique subaiguë ou chronique.

## Bibliographie

- [1] Albers GH, De Kort AF, Middendorf PR, Van Dijk CN. Distal tibiofibular synostosis after ankle fracture. A 14-year follow-up study. *J Bone Joint Surg Br* 1996; 78 (2) : 250-2.
- [2] Alonso A, Khoury L, Adams R. Clinical tests for ankle syndesmosis injury : reliability and prediction of return to function. *J Orthop Sports Phys Ther* 1998; 27 (4) : 276-84.
- [3] Bartonicek J. Anatomy of the tibiofibular syndesmosis and its clinical relevance. *Surg Radiol Anat* 2003; 25 : 379-86.
- [4] Bragonzoni L, Russo A, Girolami M et al. The distal tibiofibular syndesmosis during passive foot flexion. RSA-based study on intact, ligament injured and screw fixed cadaver specimens. *Arch Orthop Trauma Surg* 2006; 126 : 304-8.
- [5] Beumer A, Heijboer RP, Fontijne WP et al. Late reconstruction of the anterior distal tibiofibular syndesmosis. Good outcome in 9 patients. *Acta Orthop Scand* 2000; 71 (5) : 519-21.
- [6] Boytim MJ, Fischer DA, Neumann L. Syndesmotic ankle sprains. *Am J Sports Med* 1991; 19 : 294-8.
- [7] Close JR. Some applications of the functional anatomy of the ankle joint. *J Bone Joint Surg Am* 1956; 38A : 761-81.
- [8] Ebraheim NA, Lu J, Yang H, Mekhail AO, Yeasting RA. Radiographic and CT evaluation of tibiofibular syndesmotic diastasis : a cadaver study. *Foot Ankle Int* 1997; 18 (11) : 693-8.
- [9] Grass R, Rammelt S, Biewener A et al. Peroneus longus ligamentoplasty for chronic instability of the distal tibiofibular syndesmosis. *Foot Ankle Int* 2003; 24 (5) : 392-7.
- [10] Katznelson A, Lin E, Militiano J. Ruptures of the ligaments about the tibiofibular syndesmosis. *Injury* 1983; 15 (3) : 170-2.
- [11] Lauge-Hansen N. Fractures of the ankle II. Combined experimental-surgical and experimental-roentgenologic investigations. *Arch Surg* 1950; 60 : 957-85.
- [12] Marti RK, Raaymakers EL, Nolte PA. Malunited ankle fractures. The late results of reconstruction. *J Bone Joint Surg Br* 1990; 72 (4) : 709-13.
- [13] Mosier-Laclair S, Pike H, Pomeroy G. Syndesmosis injuries : acute, chronic, new techniques for failed management. *Foot Ankle Clin* 2002; 7 (3) : 551-65.
- [14] Mullens J, Sallis J. Recurrent sprain of the ankle joint with diastasis. *J Bone Joint Surg* 1958; 40B : 270-3.
- [15] Oae K, Takao M, Naito K, Uchio Y et al. Injury of the tibiofibular syndesmosis : value of MR imaging for diagnosis. *Radiology* 2003; 227 (1) : 155-61.
- [16] Pijnenburg ACM. *Acute ankle injuries. Diagnostic and therapeutic strategies on evidence based grounds.* Thesis/Dissertation : University of Amsterdam, 2006.
- [17] Rasmussen O, Tovborg-Jensen I, Boe S. Distal tibiofibular ligaments. Analysis of function. *Acta Orthop Scand* 1982; 53 : 681-86.
- [18] Tornetta P, Spoo JE, Reynolds FA et al. Overtightening of the ankle syndesmosis : is it really possible? *J Bone Joint Surg Am* 2001; 83 : 489-92.
- [19] Van Den Bekerom MPJ, Hogervorst M, Bolhuis HW, Lamme B. Which ankle fractures require stabilisation with a syndesmotic screw? *J Foot Ankle Surg* 2007; 46 (6) : 456-463.
- [20] Van Den Bekerom MPJ, Hogervorst M, Bolhuis HW, Van Dijk CN. Operative aspects of the syndesmotic screw : review of current concepts. *Injury* 2008; 39 (4) : 491-8.
- [21] Van Dijk CN. Acute syndesmotic injury. In : Chan KM, Karlsson J. eds. *ISAKOS-FIMS World Consensus Conference on Ankle Instability.* 2005.
- [22] Van Dijk CN. Syndesmotic injuries. *Techniques in Foot and Ankle Surgery* 2006; 5 (1) : 34-7.
- [23] Weber B, Simpson L. Corrective lengthening osteotomy of the fibula. *Clin Orthop* 1985; 199 : 61-7.

SECTION 2.4

## Cheville

CHAPITRE 25

# Arthrodèse talocrurale

C. MAYNOU, N. MEHDI, S. NAUDI, H. MESTDAGH

### **Arthrodèse talocrurale**

Indication thérapeutique .....	364
Principes généraux.....	364
Technique chirurgicale.....	366
Discussion.....	369

### **Arthrodèse talocrurale sur nécrose**

Technique de Blair .....	373
Technique de Blair modifiée.....	374

### **Arthrodèse talocrurale arthroscopique**

Technique chirurgicale.....	375
Discussion.....	376
Recommandations.....	376
Conclusion générale .....	377

## ARTHRODÈSE TALOCRURALE

Depuis la première arthrodèse de cheville rapportée par Albert en 1879, environ 40 techniques d'arthrodèses à ciel ouvert ont été décrites faisant varier les voies d'abord, le mode de fixation, l'utilisation d'une greffe ou le type de compression. Les arthrodèses extra-articulaires et les arthrodèses par enchevillement ont eu leurs heures de gloire, mais l'arthrodèse par avivement des surfaces articulaires reste l'orientation la plus développée et actuellement la plus répandue. Si Crawford-Adams défend l'accès à l'articulation talocrurale par une ostéotomie de la fibula réalisée par voie latérale, Charnley propose l'avivement articulaire par une voie transversale antérieure et la stabilisation de l'arthrodèse par un exofixateur en cadre et en compression, alors que Méary privilégie une voie d'abord antérolatérale et une ostéosynthèse par un vissage en croix.

Les années 1980 ont vu naître et se développer les techniques d'arthrodèses arthroscopiques dont les indications restent limitées aux articulations axées sans nécessité d'une greffe osseuse complémentaire. Actuellement, les techniques d'arthrodèses par avivement des surfaces articulaires et ostéosynthèse interne constituent les techniques de référence qu'elles soient réalisées à ciel ouvert ou sous arthroscopie. Toutes techniques d'arthrodèse talocrurale confondues, les taux de fusion rapportés dans la littérature varient entre 65 et 100 % [8, 26].

### INDICATION THÉRAPEUTIQUE

Si l'arthrodèse garde une place importante dans le traitement chirurgical de l'arthrose talocrurale, elle reste une intervention de sauvetage et ne doit être envisagée qu'après avoir éliminé toute possibilité de chirurgie conservatrice. Son but est d'obtenir une cheville indolore, stable et un appui plantigrade du pied.

Les arthroses post-traumatiques représentent les indications les plus fréquentes des arthrodèses de cheville (figures 25.1 et 25.2), largement conditionnées par l'insuffisance de restitution d'une parfaite anatomie lors de l'ostéosynthèse fracturaire initiale. L'arthrodèse talocrurale peut aussi être proposée dans le traitement des arthroses primitives, des ostéonécroses du talus, des arthrites infectieuses, des équinoxes fixés, des arthrites inflammatoires et après échec d'une arthroplastie de cheville [25, 26].

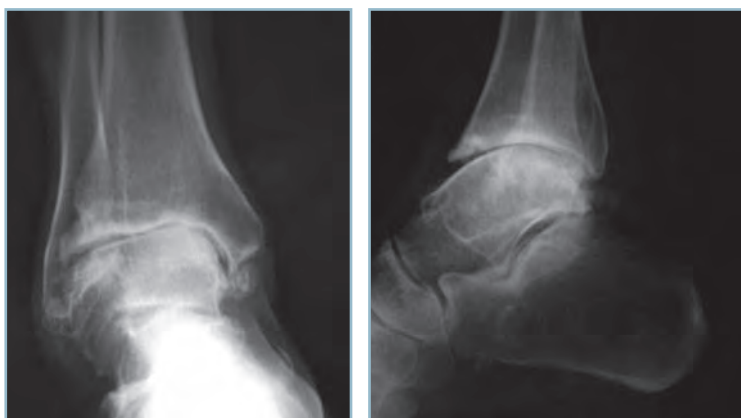
Si l'arthrodèse améliore les capacités fonctionnelles de la cheville, elle n'est pas sans conséquence sur les articulations de voisinage, dont les contraintes sont augmentées, et qui peuvent développer une arthrose secondaire dépendant grandement de leur mobilité intrinsèque et de leur capacité à compenser la perte de mobilité talocrurale. Ainsi, une arthrose associée des articulations voisines, notamment dans le cadre d'un pied arthrosique post-traumatique, peut compromettre le résultat final de l'arthrodèse talocrurale. Un examen tomodensitométrique préalable évalue au mieux le stock osseux, la vitalité du talus et l'intégrité des articulations de voisinage.

### PRINCIPES GÉNÉRAUX

#### Position

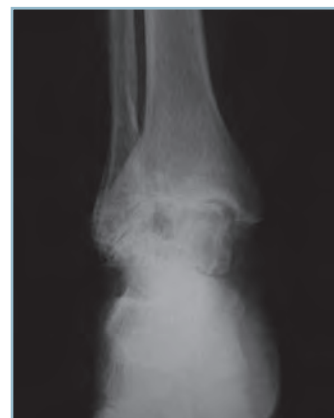L'arthrodèse talocrurale peut être réalisée *in situ* ou corriger une déformation préalable.

Pour déterminer la position optimale de l'arthrodèse, on peut se baser sur la position du pied controlatéral par rapport à l'alignement de la patella en décubitus dorsal. De même, le positionnement de l'avant-pied est important à évaluer pour garantir au patient un appui plantigrade et peut requérir une ostéotomie complémentaire.



25.1 Arthrose post-traumatique (entorse récidivante de la cheville).

a | b



25.2 Arthrose talocrurale post-traumatique (fracture bimaléolaire).

De profil, le pied est positionné à angle droit (flexion-extension neutre) de sorte que la face plantaire soit orthogonale au plan de la table, la rotation équivalente au côté opposé et l'arrière-pied en valgus de 5 à 7° pour maintenir une mobilité satisfaisante du tarse.

Il faut savoir qu'une cheville cliniquement fixée à angle droit correspond à un angle radiographique tibiotarsien de 105°, cette notion est importante à considérer lors des contrôles radiographiques peropératoires.

## Malposition

Les conséquences d'une malposition de l'arthrodèse sont variables. Une flexion dorsale excessive augmente les contraintes sur la coque talonnière et peut créer une sensation d'instabilité à la marche. Une flexion plantaire prononcée entraîne un recurvatum compensateur du genou et une marche en rotation latérale du pied, augmentant les contraintes sur le compartiment médial du genou. Un varus excessif de l'arrière-pied entraîne une instabilité sous-talienne et une hyperpression sur l'arche latérale du pied, notamment sur la base du 5<sup>e</sup> métatarsien où se développe fréquemment une hyperkératose importante. Un valgus excessif de l'arrière-pied augmente les contraintes sur le compartiment médial du genou et sur le bord médial de l'arrière-pied, aboutissant à un aspect de pied plat qui nécessite une correction orthésique secondaire. Enfin, les troubles rotatoires sont assez difficiles à corriger, tout particulièrement lorsque la rotation médiale est excessive. Ils peuvent nécessiter une ostéotomie de dérotation secondaire.

La trophicité du pied doit être précisément évaluée avant la réalisation de l'arthrodèse talocrurale, car le revêtement cutané est fréquemment fragilisé par un traumatisme ou des interventions chirurgicales préalables, par ailleurs le plan sous-cutané est d'épaisseur limitée.

Les voies d'abord utilisées devront tenir compte de l'état local et éviter de mettre en tension les berges cutanées. Une connaissance parfaite des trajets nerveux et de la fréquence des variations anatomiques est nécessaire. Une section nerveuse accidentelle nécessite le repérage proximal du nerf et son enfouissement de principe pour éviter la constitution d'un névrome douloureux obérant le résultat fonctionnel de l'arthrodèse.

## Recommandations

Quelques principes chirurgicaux de base doivent être respectés lors de la réalisation d'une arthrodèse de cheville. Une voie d'abord

antérieure est préférée pour la correction d'une déformation frontale, alors qu'une voie latérale peut faciliter le contrôle sagittal du positionnement du pied. Un débridement articulaire large permet fréquemment de réaligner la cheville en bonne position sans qu'il soit nécessaire de faire appel à une résection osseuse. Les surfaces articulaires sont méticuleusement débarrassées du revêtement cartilagineux restant jusqu'en os sous-chondral saignant.

Le foyer d'arthrodèse doit être stabilisé par une ostéosynthèse interne rigide permettant une compression du foyer [10, 14]. La fermeture cutanée est réalisée sans tension, de préférence avec un drainage aspiratif.

L'utilisation d'une greffe osseuse est conditionnée par l'existence d'une ostéopénie ou d'un stock osseux insuffisant. Si nécessaire, elle est prélevée sur la malléole médiale ou sur l'extrémité distale ou proximale du tibia, voire sur le calcanéus. La crête iliaque est privilégiée si les sites précédents n'apportent qu'un os de qualité médiocre ou si la quantité d'autogreffe nécessaire est importante.

L'extrémité du membre est temporairement immobilisée dans une gouttière capitonnée durant les premiers jours postopératoires. L'utilisation d'une contention circulaire fermée est évitée pour limiter les phénomènes compressifs et ne pas contrarier la cicatrisation cutanée.

L'utilisation d'un exofixateur est réservée aux sites infectés ou lorsque la qualité osseuse est insuffisante pour permettre une stabilisation interne de qualité.

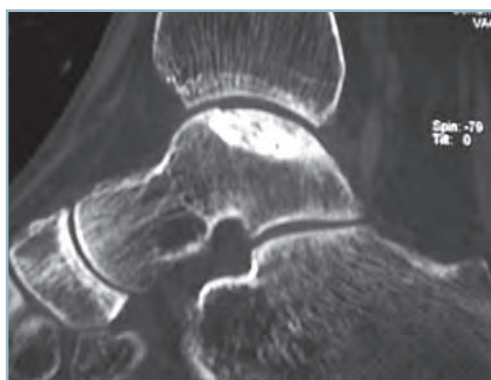Les techniques arthroscopiques voient leurs indications limitées aux chevilles axées pouvant bénéficier d'une arthrodèse *in situ*. Une correction axiale, frontale ou sagittale est plus aisément réalisée à ciel ouvert.

Les quatre paramètres essentiels conditionnant la réalisation et le résultat d'une arthrodèse talocrurale sont :

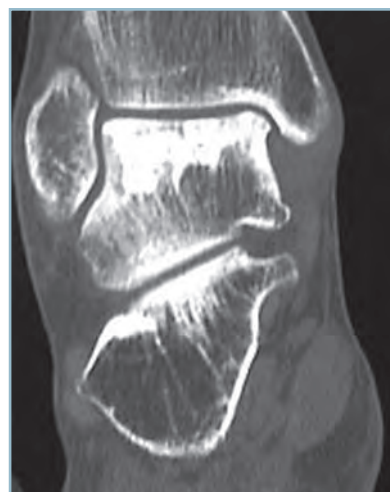- l'existence d'une déformation préalable ;
- la qualité osseuse et la trophicité des parties molles péri-articulaires ;
- l'option technique choisie ;
- le positionnement du pied.

Pour la plupart des auteurs, les conditions locales et générales pouvant compromettre la fusion de l'arthrodèse sont :

- l'existence d'une nécrose du talus (*figure 25.3*) ;
- une infection locale préexistante ;
- une neuropathie diabétique [3] ;
- une atrophie musculaire ;
- une spasticité ou tout autre pathologie neurologique ;
- les fractures ouvertes ;



a | b



25.3 Ostéonécrose du talus.



- des désordres psychiatriques ;
- un terrain diabétique et une consommation alcoolotabagique, où l'on observe un taux de pseudarthrose jusqu'à 28 % [30].

Ces paramètres doivent être pris en compte dans l'indication chirurgicale et le choix de la technique utilisée.

## TECHNIQUE CHIRURGICALE

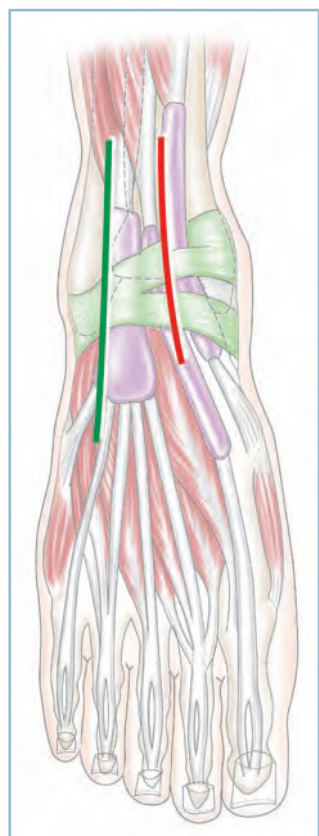
### Voies d'abord

#### Voie antérolatérale

Le patient est installé en décubitus dorsal, un coussin est placé sous la fesse homolatérale afin de corriger la rotation latérale du membre inférieur de telle sorte que la rotule soit au zénith. Un garrot pneumatique est gonflé à la racine du membre inférieur.

L'incision cutanée débute 8 cm au-dessus de la pointe de la malléole latérale, descend de façon rectiligne en regard de l'espace inter-tibiofibulaire puis s'incurve en bas et en avant pour s'achever 2 cm en dessous et 3 cm en avant de la malléole latérale (*figure 25.4*, ligne verte). Le décollement sous-cutané doit être limité et il faut ménager le nerf fibulaire superficiel et ses branches de division. Le rétinaculum des extenseurs est repéré à la partie basse de l'incision, puis incisé à 1 cm de son insertion calcanéenne. Le rétinaculum est alors récliné en dedans avec les tendons extenseurs et le pédicule tibial antérieur.

Le plan capsulosynovial antérieur est ainsi exposé et ouvert en croix de sorte que la branche verticale incise en continuité le plan capsulaire et le périoste tibial et talien jusqu'à la partie moyenne du col talien. L'incision transversale suit l'interligne articulaire. Les lambeaux capsulopériostés sont décollés à la rugine permettant l'exposition de la face antérieure de l'épiphyse tibiale, des joues taliennes et d'une partie du col du talus.



**25.4** Illustration des voies antérieures. Voie antérolatérale (ligne verte). Voie antéromédiale (ligne rouge).

Pour l'avivement de l'extrémité distale du tibia, le pied est porté en flexion plantaire maximale, l'accès chirurgical peut être facilité par l'introduction d'une rugine large de Lambotte qui prend appui sur la marge tibiale postérieure, exerçant un mouvement de levier refoulant le talus vers le bas [34]. Il peut être conseillé de conserver un butoir osseux postérieur afin d'éviter une translation postérieure du talus qui peut gêner la course des tendons fléchisseurs. La rugine de Lambotte est inversée pour exposer le dôme talien qui est avivé au ciseau ou à la scie afin d'obtenir une surface plane parallèle à la plante du pied ou un simple resurfaçage conservant la convexité du dôme talien tout en s'assurant d'être en os sous-chondral saignant.

Dans la technique de Méary, un vissage en croix est réalisé. La première broche pénètre la face latérale de l'extrémité distale du tibia, traverse le centre de l'articulation puis le tiers postéromédial du corps du talus. La deuxième broche est introduite à la face latérale du talus à la jonction entre le col et le corps, suit un trajet ascendant de dehors en dedans et d'avant en arrière pour se planter dans la corticale médiale du tibia, 3 à 4 cm au-dessus de l'interligne articulaire. À ce stade de l'intervention, des clichés radiographiques de face et de profil sont indispensables pour vérifier le bon positionnement des broches et les axes de l'arthrodèse.

Si la position est satisfaisante les broches sont remplacées par des vis canulées à filetage court (*figure 25.5*). Les quatre lambeaux capsulopériostés sont suturés, le rétinaculum des extenseurs est soigneusement refermé. Un drainage aspiratif est souhaitable en raison du saignement des tranches osseuses, puis les plans sous-cutanés et cutanés sont fermés à points séparés.

#### Voie antéromédiale

L'incision cutanée est longitudinale antérieure longue de 6 cm, légèrement en dehors du tendon tibial antérieur (*figure 25.4*, ligne rouge). Le rétinaculum des extenseurs est incisé verticalement, le tendon tibial antérieur est récliné en dedans et les tendons extenseurs accompagnés du pédicule neurovasculaire en dehors. La capsule articulaire est ouverte exposant la face antérieure de l'articulation talocrurale, ainsi que la face antérieure du tibia et la face supérieure du col du talus.

Cette voie comporte probablement un risque vasculaire plus important sans pour autant offrir une exposition supérieure à la voie antérolatérale.

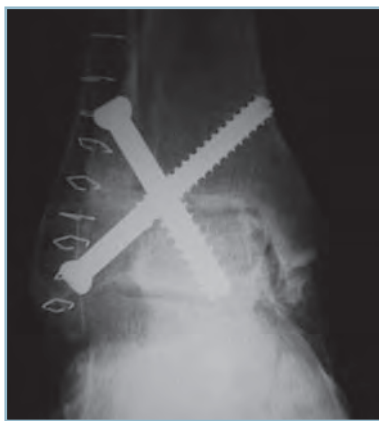#### Double voie

Elle est utilisée de principe ou par nécessité afin d'améliorer l'exposition articulaire. Ainsi, Maurer *et al.* [22] privilégient une double voie antérolatérale et antéromédiale longues de 2,5 à 4 cm sans ostéotomie malléolaire, alors que Kopp *et al.* [17] pratiquent une incision latérale sur 6 cm et une incision longitudinale médiale située juste en avant de la malléole, débutant à 1 cm de sa pointe et étendue vers le haut sur une longueur de 10 cm permettant l'accès articulaire par une double ostéotomie malléolaire.

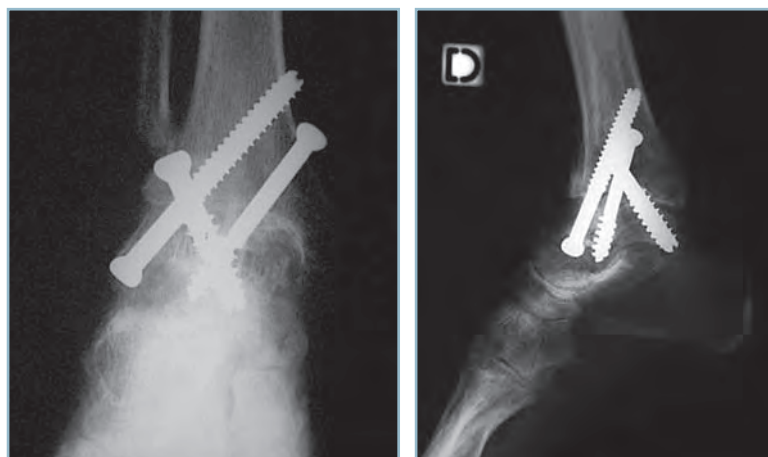
La double voie est parfois nécessaire dans les voies latérales, lorsque l'accès au compartiment talomalléolaire médial est difficile.

#### Voie latérale

L'approche transfibulaire avec section de l'extrémité distale de la fibula a été popularisée par Adams en 1948 (*figure 25.6*). Cet auteur réalisait une ostéotomie fibulaire à 8 cm de l'extrémité distale de la fibula en évitant tout dépériostage excessif. Les



**25.5** Arthrodèse par vissage en croix selon la technique de Méary (aspect postopératoire immédiat).



**25.6** Arthrodèse par voie latérale avec fibulectomie distale.

a | b

attaches ligamentaires distales sont sectionnées et la fibula réclinée en arrière afin d'exposer la face latérale de l'articulation talocrurale. Une fois les coupes articulaires réalisées, les faces latérales du tibia et du talus sont avivées, au même titre que la face médiale du segment fibulaire apposé à cheval sur l'interligne avivé et ostéosynthésé par un double vissage en compression.

Cette technique offre une bonne exposition articulaire, mais la moindre compression du foyer d'arthrodèse rend compte des difficultés de fusion fréquemment observées, par ailleurs la fibula est un os essentiellement cortical peu adapté à une greffe osseuse.

La vision articulaire est satisfaisante, s'il existe un bon alignement frontal, mais elle peut être limitée en présence d'un valgus prononcé. L'ablation de la malléole latérale est parfois nécessaire pour réaxer le talus, de même que la correction dans le plan transverse ou rotatoire peut contraindre de sculpter la malléole médiale et la gouttière médiale, ce qui nécessite alors un deuxième abord médial.

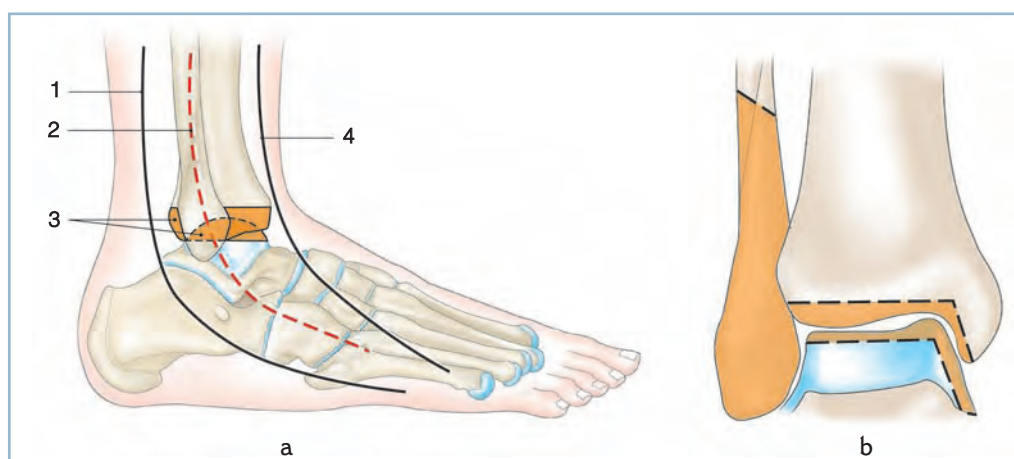
Mann privilégie une voie latérale qui débute 10 cm au-dessus de la pointe fibulaire, descend dans l'axe de la fibula, puis s'incurve vers l'avant pour atteindre la base du 4<sup>e</sup> métatarsien (figure 25.7).

Cette voie ménage en théorie le nerf fibulaire superficiel en avant et le nerf sural en arrière, bien que certaines branches du nerf sural puissent croiser le trajet de l'incision.

La corticale latérale de la fibula est abordée sans décollement des berges cutanées. Les faces antérieures et postérieures de la fibula sont libérées, la dissection est poursuivie en avant du tibia et de l'articulation de la cheville qui sont exposés à l'aide d'un écarteur contre-coudé.

La face supérieure du col du talus doit être ménagée afin de ne pas compromettre sa vascularisation. La fibula est sectionnée 2 cm au-dessus du niveau de l'interligne talocrural et le segment fibulaire distal est réséqué permettant d'exposer la face latérale de l'extrémité distale du tibia et l'articulation talocrurale. La face postérieure du tibia est exposée, un écarteur refoulant les parties molles postérieures. La coupe osseuse tibiale distale est réalisée en premier à la scie oscillante dans un plan orthogonal au grand axe du tibia en ôtant aussi peu d'os que possible. Cette coupe tibiale s'arrête à l'aplomb de la gouttière malléolotibiale médiale, afin de ne pas sectionner la malléole médiale.

Une seconde incision cutanée est réalisée en regard de la face antérieure de la malléole médiale permettant d'aviver la gouttière



**25.7** Voie latérale transfibulaire.

a. Voie latérale selon Mann : (1) nerf sural, (2) incision cutanée, (3) représentation de la résection osseuse, (4) nerf fibulaire superficiel.

b. Résection fibulaire et coupe osseuse selon Mann (vue de face).

malléolaire et de compléter au besoin l'extrémité médiale de la coupe tibiale. Cet avivement médial doit ménager, autant que faire se peut, le ligament deltoïde.

La coupe osseuse tibiale est réséquée par la voie latérale, puis le pied est placé en position d'arthrodèse. La coupe osseuse du talus est alors réalisée parallèlement à celle du tibia en enlevant une épaisseur de 3 à 4 mm du dôme talien.

Si une recoupe osseuse est nécessaire au bon positionnement de la cheville, elle est réalisée de préférence sur le tibia.

Les deux extrémités osseuses sont affrontées en position adéquate de sorte que l'extrémité antérieure de la coupe talienne soit au niveau de l'extrémité antérieure de la coupe tibiale, afin d'assurer un déplacement postérieur satisfaisant du talus. Lorsque le contact entre les deux surfaces osseuses n'est pas obtenu, il faut réséquer la pointe de la malléole médiale sur une hauteur de 1 cm en prenant garde de ne pas léser le tendon tibial postérieur en arrière de la malléole.

La stabilisation définitive de l'arthrodèse fait appel à deux vis parallèles de diamètre 6,5 mm spongieuses à filetage long, introduites par la face latérale du talus. Deux vis stabilisent ensuite le repositionnement de la fibula.

## Voie postérieure

La réalisation d'une arthrodèse par voie postérieure est particulièrement intéressante dans les reconstructions de pseudarthroses post-traumatiques infectées de l'extrémité distale du tibia s'accom-

pagnant d'une destruction articulaire talocrurale et fréquemment sous-talienne.

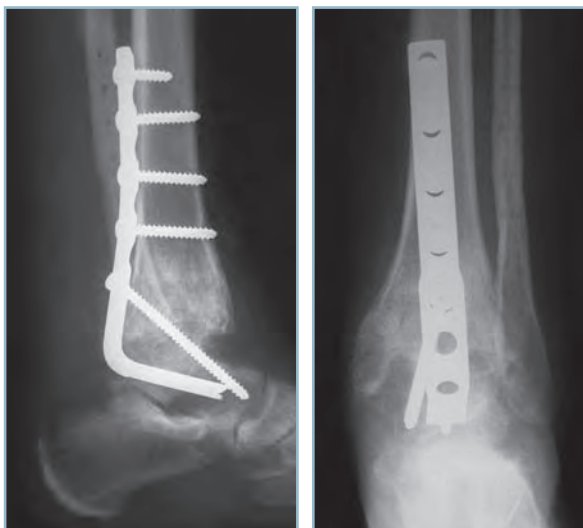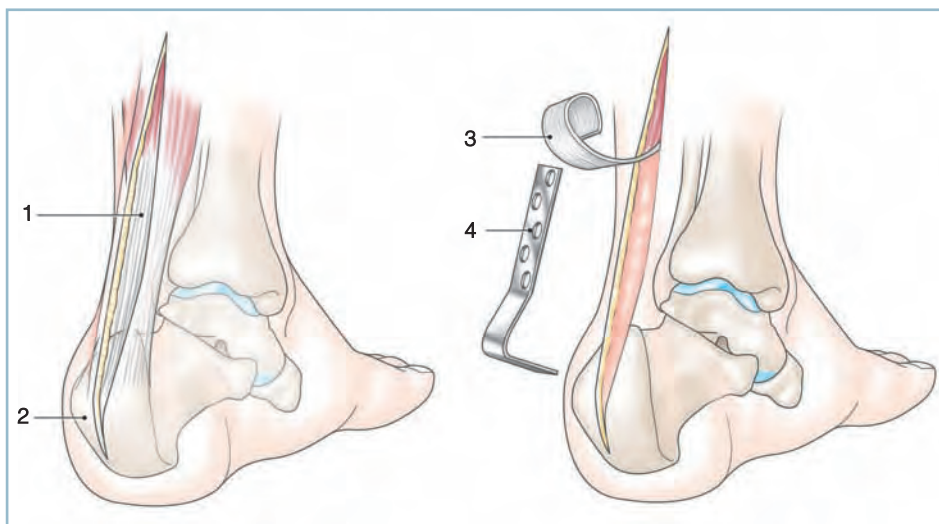
Ces patients présentent souvent une enveloppe tissulaire antérieure infectée dont la vitalité est compromise par les interventions précédemment réalisées.

La voie postérieure présente l'avantage d'un abord en zone plus saine avec un revêtement cutané intact. La diaphyse tibiale postérieure se prête à la mise en place d'une ostéosynthèse rigide et l'accès aisé au pédicule tibial postérieur permet la réalisation contemporaine d'un lambeau libre, parfois nécessaire sur un plan antérieur dévitalisé.

Le patient est installé en décubitus ventral, l'intervention est menée sous garrot pneumatique (Gruen *et al.* [11]). L'incision cutanée est postérieure, médiane d'une longueur de 15 à 20 cm.

Le tendon calcanéen est identifié et libéré sur tout ou partie de la hauteur de l'incision, puis une ostéotomie calcanéenne est réalisée emportant l'intégralité de l'insertion tendineuse. Le tendon ainsi pédiculé est récliné vers le haut, ce qui autorise un large accès à la face postérieure des articulations talocrurale et sous-talienne.

Le plan capsulaire postérieur est ouvert permettant l'avivement articulaire et le cas échéant une greffe osseuse de l'extrémité distale du tibia. La fixation est assurée par une lame plaque coudée à 95°, l'orifice de la lame étant creusé dans le calcanéus après avoir placé le pied en bonne position (*figure 25.8a*). Une lame plus courte peut également être introduite dans le talus, avec une direction légèrement médiale, pour permettre ainsi une fusion isolée de l'espace talocrurale (*figure 25.8b* et *c*). La plaque est



a  
b | c

### 25.8 Arthrodèse par voie postérieure.

a. Arthrodèse par voie postérieure ostéosynthésée par lame plaque.

(1) Tendon calcanéen, (2) grosse tubérosité, (3) tendon récliné, (4) lame plaque.

b. Radiographie de face, talocrurale isolée (cliché de G. Vandeputte).

c. Radiographie de profil, talocrurale isolée (cliché de G. Vandeputte).



vissée sur la face postérieure de la diaphyse tibiale après mise en compression du foyer. Le tendon calcanéen est repositionné sur la tubérosité calcanéenne postérieure et vissé à l'aide d'une ou deux vis spongieuse de diamètre 6,5 mm.

Une immobilisation plâtrée complète l'intervention pour une durée de 12 à 16 semaines.

## Voie médiale

La voie d'abord est longue de 10 cm et située en regard de la face médiale de l'extrémité distale du tibia et de la malléole médiale. Le pédicule vasculonerveux saphène médial est récliné en avant. Une dissection sous-périostée permet d'exposer l'extrémité distale du tibia, la gouttière médiale et la surface articulaire antérieure. Les tendons et le pédicule neurovasculaire rétromalléolaire médial sont réclinés en arrière à l'aide d'un écarteur contrecoudé positionné en situation sous-périostée.

Une ostéotomie de la malléole médiale est réalisée à l'ostéotome ou à l'aide d'une scie oscillante au niveau de l'interligne articulaire en s'aidant d'un contrôle radiographique peropératoire. La malléole est réclinée vers le bas exposant l'articulation talocrurale, la surface articulaire tibiale est résequée à la scie oscillante perpendiculairement au grand axe du tibia et la surface articulaire du talus est résequée parallèlement à la coupe tibiale. On peut également conserver le bord dorsal de la malléole médiale afin de maintenir stabilisé le tendon du tibia postérieur.

Une ostéotomie fibulaire peut être rendue nécessaire en présence d'une déformation en valgus ou en varus, elle est réalisée par la voie d'abord médiale à l'aide d'un ostéotome. La fixation définitive de l'arthrodèse fait appel à deux ou trois vis perforées à filetage court de diamètre 7,3 ou 6,5 mm. La malléole médiale est raccourcie par résection d'un cylindre de 3 à 4 mm d'épaisseur, sa face latérale est avivée de même que la face médiale du talus, puis la malléole est repositionnée et fixée par une ou deux vis corticales de diamètre 4,5 mm.

## Préparation des coupes

Les résections osseuses réalisées à la scie oscillante ne sont utilisées qu'en cas de déformations axiales notables dans le plan frontal et/ou sagittal. Elles nécessitent la réalisation d'un planning opératoire précis et une grande prudence dans la réalisation des coupes pour ne pas induire une malposition de l'arthrodèse. Il est conseillé d'utiliser des broches guides dont le positionnement est contrôlé à l'aide d'un amplificateur de brillance.

Les surfaces articulaires sont méticuleusement débarrassées du revêtement cartilagineux restant jusqu'en os sous-chondral saignant en conservant une congruence satisfaisante, gage d'une bonne stabilité du montage. Les gouttières talomalléolaires latérale et médiale doivent être nettoyées de tous reliquats fibreux et cartilagineux. Cet avivement peut être réalisé au ciseau frappé large, à la curette ou à la fraise, voire à la pince gouge.

Le tubercule de Chaput est résequé permettant d'aviver l'espace tibiofibulaire, le ligament deltoïde doit être partiellement préservé pour ne pas altérer la vascularisation de la malléole médiale. Le bord médial du tibia est prélevé sagittalement en emportant la malléole médiale, puis les plans capsuloligamentaires antérieurs et postérieurs sont libérés pour parfaire l'exposition articulaire.

La voie latérale permet la résection tibiale distale en chevron sagittal (antéropostérieur avec un apex supérieur). Cette résection est réalisée au niveau de l'os sous-chondral.

Après avoir placé la cheville en position de réduction, une coupe osseuse en chevron est également réalisée sur le dôme talien de façon à correspondre parfaitement avec la coupe tibiale. Ces coupes peuvent être progressivement reprises si la correction n'est pas optimale.

## DISCUSSION

### Voies d'abord

Utilisée par Méary et Toméno [34], la voie antérolatérale offre une excellente exposition de la face antérieure de l'articulation talocrurale, facilitant l'avivement des gouttières médiales et latérales. À ce titre, elle paraît particulièrement adaptée lorsqu'il existe un déplacement frontal du talus sous la mortaise, comme cela est fréquent dans les arthroses secondaires à une fracture bimalléolaire ou trimalléolaire.

Peu décrite dans la littérature, la voie antéromédiale est utilisée par Mears et al. [23] pour la réalisation d'arthrodèses stabilisées par une plaque antérieure.

L'approche transfibulaire avec section de l'extrémité distale de la fibula a été popularisée par Adams en 1948. Pour nombre d'auteurs, l'approche latérale a le plus fort taux de complications incluant notamment les infections, les pseudarthroses et des risques lésionnels pour les nerfs fibulaire superficiel et sural. Les défenseurs de la voie latérale (Mann [20, 21]) développent néanmoins les arguments suivants :

- l'incision réalisée entre les nerfs fibulaire superficiel en avant et sural en arrière limite les lésions neurologiques accidentelles ;
- l'exposition opératoire est excellente, garantissant un réalignement et une ostéosynthèse de qualité, notamment lorsque le talus est déplacé en avant par rapport à la mortaise ; situation plus souvent rencontrée après les fractures du pilon tibial s'accompagnant d'une comminution antérieure (Holt) ;
- le prélèvement fibulaire n'altère pas la fonction de la sous-talienne et l'apposition latérale de la greffe fibulaire favorise la fusion de l'arthrodèse en association à une ostéosynthèse en compression de l'avivement tibiotalien ;
- les recoupes osseuses économes limitent le raccourcissement du membre inférieur.

La réalisation d'une arthrodèse par voie postérieure est particulièrement intéressante dans les reconstructions de pseudarthroses infectées post-traumatiques de l'extrémité distale du tibia s'accompagnant d'une destruction articulaire talocrurale et fréquemment sous-talienne.

Pour Schuberth et al. [31], la voie médiale offre de nombreux avantages. L'exposition opératoire est excellente et l'utilisation d'une scie oscillante est plus aisée et moins risquée que par une voie latérale où la profondeur de la région opérée rend les structures vasculonerveuses vulnérables. La correction d'une bascule latérale du talus est par ailleurs beaucoup plus aisée par la voie médiale. Il faut néanmoins prendre garde à bien protéger les berges antérieures et surtout postérieures de la voie d'abord par des écarteurs contrecoudés, afin de ménager le pédicule tibial postérieur et les tendons rétromalléolaires médiaux.

Pour Schuberth, le risque de pseudarthrodèse est plus élevé par voie latérale en raison des lésions possibles de l'artère perforante fibulaire et plus globalement du cercle vasculaire périmalloéolaire latéral, alors que la préservation de l'insertion malléolaire du



ligament deltoïde, lors des voies médiales, favorise la consolidation de l'arthrodèse [16].

La qualité de la fixation est plus satisfaisante par la voie médiale, car la qualité osseuse est meilleure sur la face postéromédiale du tibia que sur sa face postérolatérale et le positionnement de la vis est plus aisé et moins oblique que par voie latérale, offrant une meilleure compression du foyer. De plus, en cas de reprise chirurgicale, l'ablation de la vis postéromédiale est beaucoup plus aisée que celle de la vis postérolatérale. Enfin, sur le plan cosmétique, l'exérèse de la fibula est moins satisfaisante que la conservation des contours osseux permis par la voie médiale.

## Modes d'ostéosynthèse

### Vissage

Si les modes de vissage restent très variés, le développement des vis canulées a sensiblement simplifié la technique opératoire. Une fois les surfaces avivées et affrontées en bonne position, la stabilisation temporaire fait appel aux broches filetées qui servent de guide aux vis définitives, évitant ainsi un encombrement du foyer d'arthrodèse préjudiciable au positionnement adéquat des vis et permettant la mesure directe de la longueur requise.

L'utilisation d'un clou transplantaire temporaire peut s'avérer nécessaire dans les rares cas où la médiocre qualité osseuse rend la stabilisation par broches insuffisante. Elle risque cependant d'altérer le recouvrement cartilagineux de l'articulation sous-talienne.

Un montage à deux vis croisées est préconisé par la plupart des auteurs qui s'accordent à n'utiliser une troisième vis qu'en présence d'une stabilité insuffisante. À partir d'une étude menée sur 40 pièces anatomiques, Brodsky [1] a démontré que l'adjonction d'une troisième vis au montage ne diminue pas de façon significative la surface osseuse disponible pour la fusion de l'arthrodèse.

Holt [12] privilégie un double vissage descendant. Lorsque la voie d'abord est antérieure, une mèche de 4,5 mm est introduite par le plafond tibial d'avant en arrière-pied en flexion plantaire et en translation postérieure, afin de réaliser le trou de glissement tibial. L'orientation de la mèche est angulée d'environ 50° par rapport à l'horizontale et pénètre la corticale tibiale postérieure en

dehors du tendon calcanéen. Une contre-incision cutanée, postérolatérale de 2 cm, permet l'introduction d'une mèche de 3,5 mm qui fore le tunnel talien, pied en position d'arthrodèse. Une vis de diamètre 6,5 mm est introduite d'arrière en avant d'une longueur approximative de 75 mm. Une deuxième vis en compression est introduite par la malléole médiale d'une longueur de 50-55 mm et pénétrant le talus en son centre.

Lorsque la voie d'abord est latérale, le vissage est postéro-antérieur à partir de la malléole postérieure à l'aide d'un trou de glissement tibial à la mèche de 4,5 mm, poursuivi dans le col du talus par un orifice de diamètre 3,5 mm (figure 25.9).

Pour Mann [20], la stabilisation définitive de l'arthrodèse fait appel à deux vis parallèles de diamètre 6,5 mm, spongieuses à filetage long, introduites par la face latérale du talus.

Les deux vis doivent avoir une prise corticale sur la face médiale du tibia et le filetage doit intégralement franchir le foyer d'arthrodèse pour obtenir une compression satisfaisante.

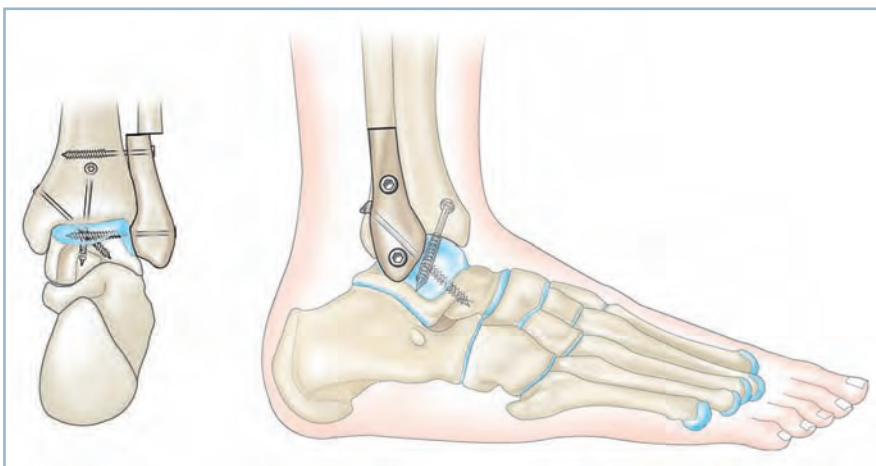
Si la stabilité du montage paraît insuffisante une troisième vis descendante est insérée à partir de la face latérale ou de la face médiale du tibia (figure 25.10).

Maurer préfère réaliser un double vissage descendant avec des vis corticales de diamètre 4,5 mm ou des vis spongieuses à filetage court de diamètre 6,5 mm introduites par la métaphyse tibiale inférieure et par l'extrémité inférieure de la fibula, et orientées d'avant en arrière selon un angle de 45° (figure 25.11).

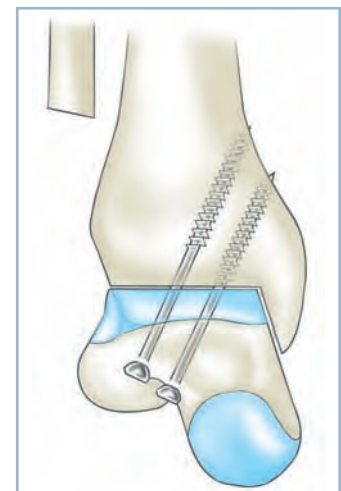
Kennedy et al. [13] défendent une fixation assurée par trois vis spongieuses à filetage court de diamètre 6,5 mm, introduites parallèlement par la face antérieure de l'extrémité distale du tibia de sorte que deux vis pénètrent la partie postérieure du talus, la troisième étant orientée dans le col du talus. Pour l'auteur, le parallélisme des vis optimise la compression du foyer d'arthrodèse. L'angle d'entrée des vis est le point critique de ce type d'ostéosynthèse. Un angle de 15 à 20° par rapport au grand axe du tibia est optimal, un angle supérieur entraîne un positionnement trop postérieur des vis.

### Plaque antérieure

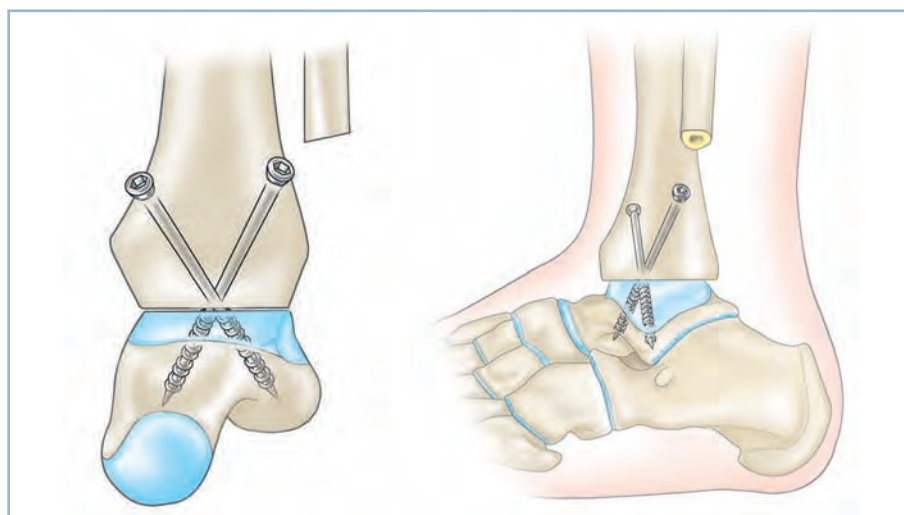
Les ostéosynthèses par plaque restent peu utilisées, car l'encombrement du matériel impose une voie d'abord extensive, la compres-



25.9 Technique de Holt par voie latérale.



25.10 Double vissage ascendant selon Mann.



25.11 Double vissage descendant selon Maurer ou Myerson.

sion du foyer d'arthrodèse est difficilement obtenue par le simple vissage de la plaque, et l'ablation secondaire du matériel est fréquemment nécessaire, car il gêne la course tendineuse. Une fois les surfaces articulaires avivées et affrontées en bonne position, une tranchée de 1 cm de profondeur est creusée dans le col du talus pour accepter une plaque d'épaisseur 4,5 mm qui sert pour l'ostéosynthèse définitive.

La plaque est chantournée pour s'adapter parfaitement sur la métaphyse tibiale, impactée dans la tranchée talienne puis vissée. La première vis est insérée dans le talus en prenant garde d'éviter toute effraction sub-talienne. La deuxième vis tibiale est légèrement ascendante de sorte que le vissage permet une compression du foyer d'arthrodèse.

Chez les patients qui ne requièrent qu'une résection osseuse minimale, la conservation du tendon calcanéen en arrière garantit l'absence d'hypercorrection en flexion dorsale de la cheville. Mears *et al.* [23] conseillent cette technique pour des déformations modérées et comportant un stock osseux satisfaisant, notamment s'il existe un équinisme qui bénéficie au mieux de l'effet de tension antérieure procuré par la plaque.

Dans la plupart des séries dont l'ostéosynthèse est interne, l'immobilisation postopératoire est assurée par une gouttière plâtrée postérieure ou par une attelle de cheville pour une durée de 10 à 12 jours jusqu'à l'ablation des fils de suture cutanée.

Puis, la cheville est immobilisée dans une botte en résine sans autorisation d'appui pendant 6 semaines. Si les radiographies de contrôle réalisées à la 6<sup>e</sup> semaine montrent une consolidation en bonne voie, une deuxième botte de marche est confectionnée pour une durée de 6 semaines complémentaires [20].

## Exofixateurs

Popularisée par Charnley, l'arthrodèse talocrurale, stabilisée par exofixateur, garde quelques indications malgré les nombreux inconvénients de ces montages largement rapportés dans la littérature (infections sur fiches, encombrement, démontage, suivi rapproché, raideurs articulaires, lésions vasculonerveuses, complications trophiques...).

Ainsi, Moeckel *et al.* [24] rapportent 61 % de complications sur leur série de 28 exofixateurs (Charnley, Hoffman et Calandrucchio) et soulignent particulièrement l'absence de compression uniforme

des montages responsable de nombreux retards de consolidations et pseudarthroses, ce que confirment Frey *et al.* [8] qui déplorent 55 % de pseudarthroses, notamment s'il existe une nécrose avasculaire du talus.

En pratique, l'utilisation d'un exofixateur vit des limites des ostéosyntheses internes (perte osseuse importante, arthropathie de Charcot, infection active ou latente, premier échec de fusion, ostéopénie, lésion des parties molles). L'arthropathie de Charcot est particulièrement difficile à traiter, car elle associe une résorption osseuse du talus, une infection et une déformation axiale importante. Zarutsky *et al.* [38] obtiennent des résultats étonnamment satisfaisants sur les pieds de Charcot, mais ils prennent la précaution de ne pas opérer les pieds en phase évolutive. Par ailleurs, l'appui n'est pas toujours envisageable, car la tenue des fiches dans l'os distal est médiocre et il existe la plupart du temps un stock osseux déficitaire.

Si le type de fixateur et de montage peut être laissé à la discrétion de l'opérateur, les exofixateurs circulaires paraissent particulièrement adaptés, car la tension appliquée aux fiches et la résistance aux contraintes torsionnelles permettent une stabilité multiplanaire à condition d'utiliser un montage à quatre anneaux. Par ailleurs, la versatilité du montage permet des adaptations progressives en fonction des modifications axiales apparaissant en cours de fusion.

L'association d'un montage interne à l'exofixateur est favorable à la consolidation, mais cette ostéosynthèse interne n'est envisageable qu'en l'absence d'infection et sur un os de qualité suffisante.

Il n'est pas envisageable de décrire dans le détail tous les montages possibles permettant de s'adapter à la situation clinique du patient néanmoins les grandes orientations suivantes méritent d'être suivies.

La voie antérieure très délabrante de Charnley est actuellement abandonnée au profit des voies antérolatérales ou antéromédiales, respectant le pédicule vasculonerveux et les éléments tendineux et permettant l'avivement des surfaces articulaires. Une ostéotomie des malléoles est parfois nécessaire pour faciliter la réduction des déformations et l'exposition articulaire.

Un clou de Steiman transarticulaire est fréquemment utilisé pour stabiliser temporairement le foyer avivé. La mise en compression du foyer est assurée par un fixateur externe en cadre ou circulaire,

portant l'articulation talocrurale et se composant de fiches tibiales métaphysaires et d'une fixation distale talienne ou calcanéenne. Les fiches du fixateur sont implantées sous contrôle à l'amplificateur de brillance et le montage comprend au moins deux anneaux au-dessus et au-dessous de l'articulation talocrurale, si l'on opte pour un exofixateur circulaire.

Le montage est statique et comprend de la compression, si celle-ci est rendue possible par la qualité osseuse sous-jacente. Des modifications et adaptations du montage sont fréquentes, fonction des modifications axiales parfois observées.

Les interstices articulaires sont comblés par de l'os iliaque autologue, éventuellement complété par de l'allogreffe.

Le membre inférieur est surélevé et l'appui est fréquemment retardé de plusieurs semaines en raison d'une qualité osseuse médiocre.

Le fixateur est volontiers conservé durant une période minimale de 3 mois. Après ablation du montage, une botte en résine est confectionnée pour une durée complémentaire de 2 à 6 semaines avec appui progressif.

### Clou transplantaire de Steinman

L'association d'une ostéopénie, voire d'un stock osseux insuffisant, et d'une trophicité médiocre des parties molles périarticulaires peuvent rendre difficile la réalisation d'une arthrodèse par les techniques conventionnelles. Cette situation est préférentiellement rencontrée dans le cadre de certaines maladies inflammatoires, telle la polyarthrite rhumatoïde.

Dans ces situations délicates, quelques auteurs privilégient une ostéosynthèse par clou de Steinman transplantaire. Ainsi, Carrier *et al.* [4] stabilisent leurs arthrodèses par deux clous de Steinman de 6 mm introduits par voie plantaire. D'après l'auteur, les broches doivent idéalement pénétrer le talus au niveau du sinus du tarse [33]. Une botte plâtrée est confectionnée, avec un appui partiel à la 2<sup>e</sup> semaine. Les clous sont retirés entre la 7<sup>e</sup> et la 12<sup>e</sup> semaine postopératoire. Sur sa série de cinq chevilles rhumatoïdes opérées par clou transplantaire, la fusion est obtenue dans tous les cas, bien que trois migrations de clou soient observées.

### Agrafage

Ce mode d'ostéosynthèse n'est plus guère utilisé isolément, car il ne procure aucune stabilité ni compression au foyer d'arthrodèse. Kopp [17] utilise deux agrafes latérales et une agrafe antéromédiale pour assurer la fixation définitive de l'arthrodèse, mais il pratique des coupes osseuses en chevron censées procurer une stabilité intrinsèque. Par ailleurs, il complète le montage par un clou de Steinman trans-calcanéen ôté dans un délai de 2 à 3 semaines postopératoires. En pratique, un agrafage n'est envisageable qu'en complément d'une ostéosynthèse interne de stabilité insuffisante.

## Grefe osseuse complémentaire

### Notions générales

L'utilisation d'une autogreffe complémentaire est fréquemment rapportée dans les diverses séries publiées. La greffe est iliaque ou tibiale métaphysaire distale selon la quantité d'os souhaité. Les partisans des voies latérales profitent souvent de l'ostéotomie fibu-

laire pour aviver la fibula et l'utiliser comme autogreffe apposée ou fragmentée ; cet usage est l'un des arguments les fondant à privilégier cet abord chirurgical.

Les greffons servent la plupart du temps à combler les interstices osseux laissés libres après l'ostéosynthèse des surfaces avivées afin d'augmenter les surfaces de contact et favoriser la fusion osseuse.

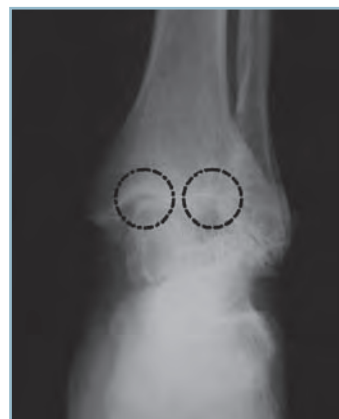En l'absence d'os autologue en quantité ou qualité suffisante, l'utilisation d'allogreffes cryoconservées est envisageable, Kim *et al.* [15] ayant montré l'ostéo-intégration d'allogreffes structurales comme alternative possible à l'autogreffe.

L'apport d'os autologue iliaque est défendu par Soulier et Duquennoy [32] sous la forme de greffons cylindriques iliaques.

### Technique de Soulier et Duquennoy

Elle permet d'obtenir la fusion par interposition de greffons cylindriques (*figure 25.12*).

L'articulation talocrurale est exposée par une voie antérolatérale. Après débridement, l'articulation est fixée en bonne position par un clou de Steinman introduit par voie transplantaire en direction du canal médullaire du tibia. Deux cylindres osseux antéropostérieurs sont forés à l'aide d'une tréphine, à cheval sur l'interligne talocrural, jusqu'à la partie postérieure de l'articulation. Le cylindre médial en dedans du clou emporte la moitié médiale de l'interligne talocrural et la face latérale de la malléole médiale. Le cylindre latéral emporte la moitié latérale de l'interligne talocrural et la face médiale de la malléole latérale. Quatre greffons cylindriques sont prélevés sur la crête iliaque à l'aide d'une tréphine, d'une taille légèrement supérieure aux diamètres des tunnels creusés dans l'interligne. Ces greffons sont introduits en force à l'aide d'un chasse-greffon dans les tunnels osseux. Le clou de Steinman est laissé en place durant 6 semaines et une botte plâtrée est confectionnée pour une durée de 10 semaines sans appui. On peut reprocher à cette intervention le défaut d'avivement des surfaces articulaires et la stabilisation précaire par clou transplantaire. Par ailleurs, une lyse partielle des greffons n'est pas rare, rendant hypothétique la fusion définitive de l'arthrodèse.



**25.12** Enchevillage de greffons cylindriques selon la technique de Soulier et Duquennoy. Les cercles illustrent le positionnement optimal des greffons cylindriques.



## ARTHRODÈSE TALOCRURALE SUR NÉCROSE

*La prise en charge des arthroses talocrurales secondaires à un collapsus et à une nécrose post-traumatique du talus est une situation difficile à gérer pour les chirurgiens orthopédistes.*

*Des taux de pseudarthrodèse pouvant atteindre 38 % des cas ont été rapportés avec les techniques conventionnelles, du fait des médiocres conditions vasculaires locales liées à la nécrose talienne.*

*En 1943, Blair décrit une technique d'arthrodèse originale utilisant un greffon tibial glissé afin d'améliorer les conditions vasculaires propices à la fusion osseuse. De nombreux auteurs se sont inspirés de la technique originelle de Blair tout en la modifiant avec des résultats cliniques acceptables [19].*

### TECHNIQUE DE BLAIR

La technique du greffon tibial glissé satisfait aux trois exigences nécessaires à la fusion d'une arthrodèse :

- apport d'un os spongieux vascularisé ;
- immobilisation rigide ;
- compression du foyer d'arthrodèse (figures 25.13 et 25.14).

L'existence d'une déformation angulaire marquée complique la technique, mais ne la contre-indique pas.

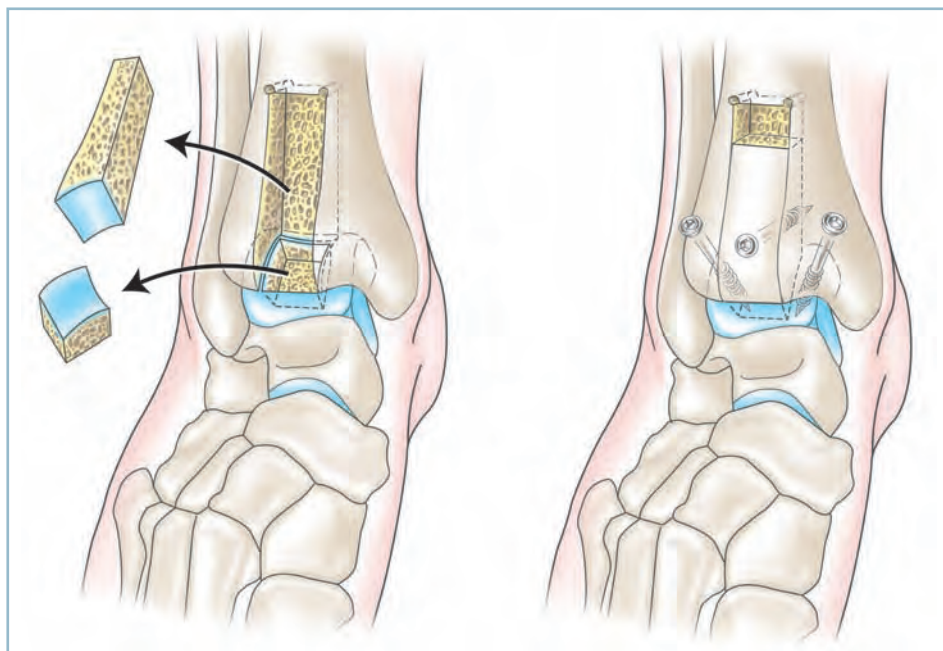
Patterson et al. [29] utilisent une voie d'abord antéromédiale. Le rétinaculum des extenseurs et la capsule articulaire sont ouverts dans l'axe de l'incision cutanée et le pédicule est récliné en dehors. Le déperiostage de la face antérieure du tibia doit être limité à la zone de prélèvement du greffon tibial. Une synovectomie antérieure améliore l'exposition opératoire. La cheville est débarrassée de toute interposition fibreuse et du cartilage restant. La zone de nécrose est intégralement excisée et le fond de la niche est avivé jusqu'en os sain.

Le greffon tibial antérieur est prélevé à la scie oscillante et mesure approximativement 1,2 cm de profondeur, 1,5 cm de large et 5 cm de long. Un prélèvement d'os spongieux métaphysaire (ou iliaque) est nécessaire pour combler le defect talien créé par l'excision de la nécrose de manière à conserver une convexité satisfaisante du talus.

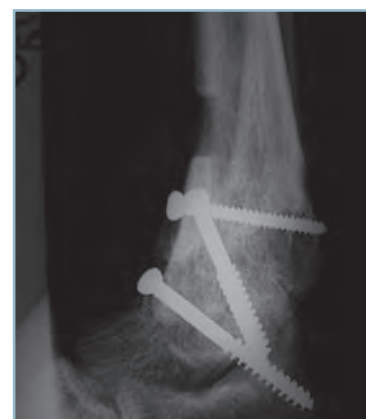Une fois le greffon tibial prélevé, le pied est placé en position adéquate et temporairement stabilisé par un embrochage. Un quadrilatère osseux est alors taillé dans le col du talus en position de réduction à l'aplomb du prélèvement tibial de sorte que la dimension du quadrilatère soit adaptée à la dimension du greffon tibial.

L'ostéosynthèse est assurée par des vis spongieuses de diamètre 6,5 mm. La première vis est introduite par la face tibiale médiale dans la région sus-malléolaire orientée vers le bas et vers l'avant dans le col du talus. Cette orientation postéro-antérieure de la première vis permet de translater vers l'arrière le talus, ce qui est favorable au bras de levier de l'avant-pied.

La deuxième vis est introduite de haut en bas et d'avant en arrière à partir de la face antérolatérale du tibia. La greffe tibiale est impactée dans la logette creusée dans le col du talus et fixée par une ou deux vis corticales de diamètre 4,5 mm. Le vissage de la greffe ne doit pas précéder la fixation de l'arthrodèse talocrurale, car elle risque de gêner la compression des deux surfaces.



25.13 Technique du greffon tibial glissé selon Blair.



25.14 Intervention de Blair (greffon tibial glissé).



Il est conseillé de greffer la zone de prélèvement tibial au-dessus du greffon et d'en émousser les bords, afin de supprimer les angles vifs qui peuvent être le point de départ de fractures de fatigue fréquemment observées avec cette technique.

En fin d'intervention, le rétinaculum doit être soigneusement suturé et une contention temporaire est confectionnée, remplacée au 5<sup>e</sup> jour par une botte en résine. Un pas contact est autorisé pendant 6 semaines, puis une botte de marche permet l'appui pour 6 semaines supplémentaires. L'ablation du plâtre a lieu à la 12<sup>e</sup> semaine.

## TECHNIQUE DE BLAIR MODIFIÉE

Le principe de l'utilisation de la face antérieure du tibia comme surface de fusion est maintenu, mais la technique se limite à un simple avivement de celle-ci [36]. Le corps nécrosé du talus est excisé et le col du talus est libéré des tissus avasculaires et nécrotiques.

La surface antérieure du tibia est décortiquée et le col du talus est placé au contact de la face antérieure du tibia en position adé-

quate. Une autogreffe iliaque complémentaire permet de greffer l'espace restant entre l'extrémité distale du tibia et le talus.

La fixation est assurée par une vis spongieuse de diamètre 6,5 mm introduite par la face postérieure du tibia jusque dans le col du talus en prenant garde de conserver un contact osseux satisfaisant à la face antérieure du tibia.

Si la stabilité de l'arthrodèse est insuffisante, une plaque antérieure peut compléter le montage. Une autre solution consiste à introduire un clou de Steinman transcalcanéen, prenant appui sur la corticale antérieure du tibia et laissé en place pour une durée de 10 semaines.

Le patient est immobilisé dans une botte en résine pour une durée de 6 à 8 semaines sans appui. Un appui complet est autorisé à la 12<sup>e</sup> semaine.

Qu'elle soit originale ou modifiée, la technique de Blair a pour avantages la conservation d'une mobilité sous-talienne, le maintien de la hauteur de l'arrière-pied et d'une apparence normale de la cheville.

Néanmoins, elle reste limitée aux nécroses partielles ne nécessitant pas l'ablation complète du corps du talus, lesquelles imposent la réalisation d'une arthrodèse tibio-calcanéenne dont les résultats cliniques, fonctionnels et esthétiques sont notablement inférieurs.

## ARTHRODÈSE TALOCRURALE ARTHROSCOPIQUE

*Depuis l'introduction de l'arthroscopie de la cheville par Schneider en 1983 et son développement par Morgan en 1987, de nombreux auteurs ont rapporté les avantages des arthrodèses arthroscopiques en termes de :*

- délai de fusion ;*
- durée d'hospitalisation ;*
- morbidité (pertes sanguines limitées, peu de complications infectieuses, diminution des douleurs post-opératoires, rares complications vasculonerveuses) ;*
- préjudice esthétique ;*
- réduction de la période d'incapacité professionnelle.*

*La sélection des patients est le facteur essentiel du résultat clinique. Le patient idéal est celui qui requiert une arthrodèse in situ et présente donc une arthropathie centrée. S'il existe une déformation en varus ou en valgus, en translation antéropostérieure, voire un trouble rotatoire, la chirurgie à ciel ouvert est préférable. De même, les défauts osseux importants, observés dans les nécroses taliennes étendues*

*ou dans les pertes osseuses du plafond tibial, ne sont pas candidats à un traitement arthroscopique.*

*L'anatomie de la cheville est conservée, car il s'agit d'un avivement par resurfaçage et le contact entre les deux surfaces est satisfaisant. Par ailleurs, l'absence de raccourcissement et la faible rançon cicatricielle facilitent le chaussage du commerce. L'arthroscopie permet de ménager la vascularisation péri-articulaire, d'éviter la dissection des parties molles et un déperiochage large expliquant ainsi des délais de fusion rapides (inférieurs de 4 à 8 semaines aux techniques conventionnelles) et un taux de pseudarthrodèse réduit (0 % à 11 % selon les auteurs [39]). Rappelons que l'arthrodèse arthroscopique comporte une indéniable courbe d'apprentissage et que les praticiens optant pour cette technique doivent être capables de convertir à ciel ouvert en cas de besoin et, dès lors, de détenir une bonne expérience des techniques conventionnelles [5].*

## TECHNIQUE CHIRURGICALE

### Installation

Le patient est installé en décubitus dorsal. Un garrot pneumatique est gonflé à la racine du membre inférieur. La hanche est fléchie à 30°. L'anesthésie est générale ou locorégionale.

L'intervention nécessite un arthroscope de 4 ou 2,7 mm, selon les auteurs, avec une optique angulée à 30° (plus rarement à 70°), des curettes incurvées à 15°, un résecteur et une fraise motorisée et des vis canulées spongieuses à filetage court de diamètre 6,5 ou 7 mm.

### Traction-exposition

Pour l'exposition articulaire, une traction non agressive manuelle ou par sangle est préférée. On prend soin, au préalable, de repérer les structures tendineuses et le pédicule vasculonerveux. Le chirurgien peut être assis avec une table à bonne hauteur et une traction par sangle fixée sur le pied. En cas de traction manuelle, le chirurgien est debout, une barre à genoux maintient une flexion de genou de 90°, le talon est en appui sur la table.

Une broche de traction trans-calcanéenne peut être utilisée en prenant soin de placer celle-ci à l'aplomb de l'axe diaphysaire tibial, sous peine de se voir interdire toute mobilisation peropératoire de la cheville. Si un exofixateur s'avère nécessaire, il faut préférer le placement des fiches sur la face médiale du tibia et dans le talus pour permettre la dorsiflexion du pied en maintenant les deux surfaces parallèles. Un fixateur positionné sur le bord latéral de la cheville peut causer une bascule latérale du talus lorsque la traction est exercée.

Si en pré-opératoire une flexion dorsale de la cheville ne peut être obtenue, il faut réaliser une ténotomie percutanée du tendon calcanéen, ce qui facilite l'ouverture de la cheville et le bon positionnement du pied en dorsiflexion neutre.

### Abords

Une injection intra-articulaire de 20 cc de sérum physiologique permet d'obtenir une distension articulaire et de réaliser la voie antéromédiale en toute sécurité. La voie antérolatérale est faite par transillumination sous contrôle arthroscopique.

Les voies d'abord sont antérieures latérales (en dehors de l'extenseur commun) et médiales (en dedans du tibial antérieur), permettant le débridement initial de l'hypertrophie synoviale et l'ablation de fragments ostéocartilagineux antérieurs.

En cas de limitation de la dorsiflexion, il faut débiter l'arthroscopie par le débridement à la fraise des ostéophytes antérieurs. Celle-ci est introduite par voie antérieure, en utilisant alternativement les voies médiales et latérales. On peut également s'aider d'un petit ostéotome introduit par l'une des deux voies antérieures.

Une voie d'abord postérolatérale peut être réalisée pour l'irrigation articulaire ou comme voie instrumentale du compartiment postérieur.

### Avivement-débridement

Les surfaces taliennes et tibiales ainsi que les gouttières talomalléolaires latérale et médiale sont libérées et nettoyées des reliquats

cartilagineux jusqu'en os sous-chondral saignant. Cette phase se réalise à la curette et au moteur à l'aide d'une fraise ronde ou ovalaire de diamètre 4 ou 5 mm. Durant ce débridement, il faut essayer de conserver les contours osseux anatomiques du talus et du tibia pour garantir un bon contact des deux extrémités osseuses. En général, le débridement de la moitié médiale de l'articulation est réalisé avec l'arthroscope en position antérolatérale et les instruments en position antéromédiale.

L'arthroscope et les instruments sont inversés pour aviver la partie antérolatérale de l'articulation. L'abrasion de la partie postérieure de l'articulation peut se réaliser par la voie postérieure ou par la voie antérieure en utilisant la distraction articulaire. Une curette inclinée à 15° facilite l'ablation d'un os sclérotique.

### Ostéosynthèse

Une fois l'avivement terminé, la cheville est fixée par deux vis canulées croisées. Un amplificateur de brillance est souhaitable pour vérifier le bon positionnement des broches et des vis d'ostéosynthèse. Le garrot pneumatique peut être lâché une fois l'avivement réalisé pour juger de la qualité de ce dernier. La position des broches (et donc des vis définitives) varie selon les auteurs. Dans tous les cas, les broches sont introduites 25 à 30 mm au-dessus de l'interligne talocrural. Le point de pénétration des broches, au niveau du plafond tibial et de la malléole latérale, peut être contrôlé par voie intra-articulaire, ce qui permet d'en modifier la position au besoin. L'arthroscope est alors retiré de l'articulation, la distraction est ôtée et les deux surfaces avivées sont mises au contact. Le talus est maintenu en bonne position manuellement ou en utilisant l'exofixateur, puis les broches-guides sont avancées dans le talus.

La position des broches est contrôlée sous amplificateur de brillance, la longueur des vis est déterminée et les vis sont insérées sur les broches-guides. Il faut prendre garde à ne pas franchir l'articulation sous-talienne. Le contrôle définitif de la longueur des vis nécessite une radiographie peropératoire.

Une troisième vis peut être utilisée dans les chevilles rhumatoïdes sur un os ostéopénique, ou si une ténotomie d'allongement du tendon calcanéen a été nécessaire afin d'améliorer la stabilité du montage.

### Position

Le pied est idéalement positionné en flexion neutre, avec 0 à 5° de valgus de l'arrière-pied et une rotation identique au côté sain. Si l'arrière-pied présente un varus ou un valgus excessif, une ostéotomie calcanéenne complète l'arthrodèse. Un espace est généralement observé sur les contrôles postopératoires immédiats [6, 28].

### Soins postopératoires

La peau est refermée au nylon et une orthèse temporaire est mise en place en attendant la disparition de l'œdème postopératoire. Une botte en résine est confectionnée à la 1<sup>re</sup> semaine postopératoire.

Un bilan radiographique est habituellement réalisé à la 8<sup>e</sup> et 12<sup>e</sup> semaine pour évaluer la progression de la fusion osseuse. En cas de gêne secondaire, les vis peuvent être ôtées après le 6<sup>e</sup> mois.

## DISCUSSION

### Indication

Glick *et al.* [9] considèrent qu'une infection active ou des troubles neurologiques sont des contre-indications à l'arthrodèse arthroscopique. Winson *et al.* [37] soulignent qu'avec l'expérience, il est possible de proposer cette technique pour des déformations allant jusqu'à 10 à 15° dans le plan frontal, sous réserve d'avoir un appui plantigrade de l'avant-pied et de corriger les déformations résiduelles de l'arrière-pied par une ostéotomie calcanéenne complémentaire. Ainsi, Winson a pu utiliser la technique arthroscopique dans plus de 90 % de ses indications d'arthrodèses.

### Avantages et limites

O'Brien *et al.* [27] obtiennent des taux de fusion comparables aux techniques à ciel ouvert mais soulignent les avantages de l'arthroscopie concernant la morbidité, le temps opératoire et la durée d'hospitalisation. Ainsi, seuls 68 % des patients dans le groupe arthroscopique sont opérés sous garrot avec une durée opératoire moyenne de 80 minutes, alors que le garrot est systématiquement utilisé pour les patients opérés à ciel ouvert et pour une durée moyenne de 136 minutes. Pour cet auteur, la diminution du temps de garrot contribue à la réduction des dysesthésies postopératoires. Glick réalise l'intervention en hôpital de jour ou avec seulement une nuit d'hospitalisation.

La technique arthroscopique est privilégiée si la trophicité du membre est médiocre (maladie vasculaire, diabète, arthrite rhumatoïde, traitement corticoïde, peau fragile ou cicatrices multiples).

Pour Turan *et al.* [35] les patients atteints d'une polyarthrite rhumatoïde associent une ostéopénie, une vascularisation précaire, une trophicité médiocre et une atteinte fréquente de l'articulation sous-talienne, donnant tout son intérêt aux techniques arthroscopiques qui permettent de réduire le traumatisme chirurgical et la morbidité postopératoire.

### Avivement

Winson ne pratique qu'un nettoyage des reliquats fibreux sans ablation cartilagineuse majeure de la gouttière talomalléolaire latérale pour conserver un contact osseux satisfaisant. Cameron pratique un avivement de la syndesmose tibiofibulaire distale qui est nettoyée de ses tissus ligamentaires et de son cartilage.

### Ostéosynthèse

Glick insère une première broche à l'aide d'une petite contre-incision cutanée par la face médiale du tibia et dirigée vers le col du talus. L'autre broche-guide est introduite par la malléole latérale et dirigée en arrière de la première broche vers le dôme du talus.

Ferkel et Hewitt [7] préconisent l'introduction des deux broches-guides dans la métaphyse postérieure de l'extrémité distale du tibia et de la fibula. Les broches sont orientées vers le bas et en avant selon une angulation de 30 à 40° par rapport au plan coronal et sagittal de façon à obtenir un centrage talien satisfaisant.

Glick introduit une vis additionnelle par voie latérale en avant ou en arrière de la fibula, alors que Ferkel préfère l'insérer par

voie médiale et Cameron et Ullrich [2] par voie postérieure trans-tendineuses (tendon calcanéen).

Winson préfère une ostéosynthèse définitive assurée par deux vis canulées de diamètre 6,5 mm parallèles dans les plans frontaux et sagittaux et introduites par voie tibiale médiale.

### Soins postopératoires

Glick autorise l'appui complet à la 6<sup>e</sup> semaine. Ferkel conseille une immobilisation plâtrée sans appui pour une durée de 2 à 3 semaines et si le contrôle radiographique à 3 semaines est satisfaisant, une botte de marche pour 4 à 6 semaines supplémentaires. Winson autorise un appui partiel dès la 2<sup>e</sup> semaine.

## RECOMMANDATIONS

Le résultat clinique des arthrodèses arthroscopiques dépend essentiellement d'une sélection appropriée de l'indication et du patient. Les arthropathies centrées et les patients présentant des troubles trophiques marqués (polyarthrite rhumatoïde, diabète...) sont des indications de choix, mais l'existence d'une nécrose osseuse talienne ou d'une désaxation marquée en limite l'utilisation.

L'apport des techniques arthroscopiques est notable en terme de morbidité, de délai de fusion, de durée d'hospitalisation et sur un plan esthétique, néanmoins ces techniques comportent une courbe d'apprentissage et nécessitent une bonne expertise de la pratique arthroscopique. Elles ne font pas l'économie d'une bonne connaissance de la chirurgie à ciel ouvert au cas où une conversion soit nécessaire en cours d'intervention.

## CONCLUSION GÉNÉRALE

La multiplicité des techniques décrites rend compte des diverses situations auxquelles le chirurgien peut être confronté. L'arthrodèse talocrurale est une intervention difficile qui sacrifie une articulation essentielle pour la marche et retentit à long terme sur les articulations de voisinage ; ce faisant, l'indication doit être mûrement réfléchie.

Chaque temps opératoire doit être soigneusement réalisé et le positionnement final de l'arthrodèse détermine grandement le résultat final de l'intervention.

Le choix de la technique et du matériel utilisés prend en compte l'existence d'une nécrose osseuse ou d'une pathologie ostéopéniant qui nécessite le recours à une greffe osseuse complémentaire. La variété des voies d'abord, des techniques d'ostéosynthèse et des matériels à notre disposition permet d'affronter toutes les situations sous réserve d'une bonne analyse pré-opératoire et d'une indication appropriée [5].

### Bibliographie

- [1] Brodsky AR, Bohne WHO, Huffard B, Kennedy JG. An analysis of talar surface area occupied by screw fixation in ankle fusions. *Foot Ankle Int* 2006 ; 27 : 53-5.
- [2] Cameron SE, Ullrich P. Arthroscopic arthrodesis of the ankle joint. *Arthroscopy* 2000 ; 16 : 21-6.
- [3] Caravaggi C, Cimmino M, Caruso S, Dalla Noce S. Intramedullary compressive nail fixation for the treatment of severe Charcot Deformity of the ankle and rear foot. *J Foot Ankle Surg* 2006 ; 45 : 20-4.

- [4] Carrier DA, Harris CM. Ankle arthrodesis with vertical Steinmann's pins in rheumatoid arthritis. *Clin Orthop Rel Res* 1991 ; 268 : 10-4.
- [5] Corso SJ, Zimmer TJ. Technique and clinical evaluation of arthroscopic ankle arthrodesis. *Arthroscopy* 1995 ; 11 : 585-90.
- [6] Crosby LA, Yee TC, Formanek TS, Fitzgibbons TC. Complications following arthroscopic ankle arthrodesis. *Foot Ankle Int* 1996 ; 17 : 340-2.
- [7] Ferkel RD, Hewitt M. Long term results of arthroscopic ankle arthrodesis. *Foot Ankle Int* 2005 ; 26 : 275-80.
- [8] Frey C, Halikus NM, Vu-Rose T, Ebramzadeh E. A review of ankle arthrodesis : predisposing factors to non union. *Foot Ankle Int* 1994 ; 15 : 581-4.
- [9] Glick JM, Morgan CD, Myerson MS, Sampson TG, Mann JA. Ankle arthrodesis using an arthroscopic method : Long term follow-up of 34 cases. *Arthroscopy* 1996 ; 12 : 428-34.
- [10] Goebel M, Gerdesmeyer L, Mückley T, Schmitt-Sody M, Diehl P, Sienstra J, Bühren V. Retrograde intramedullary nailing in tibiocalcaneal arthrodesis : a short term prospective study. *J Foot Ankle Surg* 2006 ; 45 : 98-106.
- [11] Gruen GS, Mears DC. Arthrodesis of the ankle and subtalar joints. *Clin Orthop Rel Res* 1991 ; 268 : 15-20.
- [12] Holt ES, Hansen ST, Mayo KA, Sangeorzan BJ. Ankle arthrodesis using internal screw fixation. *Clin Orthop Rel Res* 1991 ; 268 : 21-28.
- [13] Kennedy JG, Harty JA, Casey K, Jan W, Quinlan WB. Outcome after single technique ankle arthrodesis in patients with rheumatoid arthritis. *Clin Orthop Rel Res* 2003 ; 412 : 131-8.
- [14] Kile TA, Donnelly RE, Gehrke JC, Werner ME, Johnson KA. Tibiotalar arthrodesis with an intramedullary device. *Foot Ankle Int* 1994 ; 15 : 669-73.
- [15] Kim CW, Jamali A, Tontz Jr W, Convery FR, Brage ME, Bugbee W. Treatment of post traumatic ankle arthrosis with bipolar tibiotalar osteochondral shell allografts. *Foot Ankle Int* 2002 ; 23 : 1091-1102.
- [16] Kirkpatrick JS, Goldner JL, Goldner RD. Revision arthrodesis for tibiotalar pseudarthrosis with fibular onlay-inlay graft and internal screw fixation. *Clin Orthop Rel Res* 1991 ; 268 : 29-36.
- [17] Kopp FJ, Banks MA, Marcus RE. Clinical outcome of tibiotalar arthrodesis utilizing the chevron technique. *Foot Ankle Int* 2004 ; 25 : 225-30.
- [18] Lance EM, Paval A, Larson I, Patterson RL. Arthrodesis of the ankle joint. *Clin Orthop* 1979 ; 142 : 146-58.
- [19] Lynch AF, Bourne RB, Rorabeck CH. The long term results of ankle arthrodesis. *J Bone Joint Surg* 1988 ; 70-B : 113-6.
- [20] Mann RA. Arthrodesis of the foot and ankle. In : Coughlin MJ, Mann RA. *Dir. Surgery of the foot and ankle*. 7<sup>th</sup> ed. Mosby Inc.
- [21] Mann RA, Van Manen JW, Wapner K, Martin J. Ankle fusion. *Clin Orthop Rel Res* 1991 ; 268 : 49-55.
- [22] Maurer RC, Cimino WR, Cox CV, Satow GK. Transarticular cross-screw fixation. *Clin Orthop Rel Res* 1991 ; 268 : 56-64.
- [23] Mears DC, Gordon RG, Kann SE, Kann JN. Ankle arthrodesis with an anterior tension plate. *Clin Orthop Rel Res* 1991 ; 268 : 70-7.
- [24] Moeckel BH, Patterson BM, Inglis AE, Sculco TP. Ankle arthrodesis. *Clin Orthop Rel Res* 1991 ; 268 : 78-83.
- [25] Morrey BF, Wiedeman GP Jr. Complications and long term results of ankle arthrodeses following trauma. *J Bone Joint Surg Am* 1980 ; 62 : 777-84.
- [26] Myerson MS, Quill G. Ankle arthrodesis. *Clin Orthop Rel Res* 1991 ; 268 : 84-95.
- [27] O'Brien TS, Hart TS, Shereff MJ, Stone J, Johnson J. Open versus arthroscopic ankle arthrodesis : a comparative study. *Foot Ankle Int* 1999 ; 20 : 368-74.
- [28] Ogilvie-Harris DJ, Lieberman I, Fitisalos D. Arthroscopically assisted ankle arthrodesis for osteoarthrotic ankles. *J Bone Joint Surg Am* 1993 ; 75 : 1167-74.
- [29] Patterson BM, Inglis AE, Moeckel BH. Anterior sliding graft for tibiotalar arthrodesis. *Foot Ankle Int* 1997 ; 18 : 330-4.
- [30] Perlman MH, Thordarson DB. Ankle fusion in a high risk population : an assessment of non union risk factors. *Foot Ankle Int* 1999 ; 20 : 491-6.
- [31] Schubert JM, Cheung C, Rush SM, Blitz N, Roling B. The medial malleolar approach for arthrodesis of the ankle : a report of 13 cases. *J Foot Ankle Surg* 2005 ; 44 : 125-32.
- [32] Soulier A, Duquenois A. Tibiotarsal arthrodesis using cylindrical grafts. *Acta Orthop Belg* 1969 ; 35 : 377-91.
- [33] Stephenson KA, Kile TA, Graves SC. Estimating the insertion site during retrograde intramedullary tibiocalcaneal arthrodesis. *Foot Ankle Int* 1996 ; 17 : 781-2.
- [34] Tomeno B, Piat CH. Arthrodèse tibio-astragalienne. *Encycl méd chir (Elsevier, Paris)*. Techniques chirurgicales, 44902, 10, 1990.
- [35] Turan I, Wredmark T, Fellander-Tsai L. Arthroscopic ankle arthrodesis in rheumatoid arthritis. *Clin Orthop Rel Res* 1995 ; 320 : 110-4.
- [36] Van Bergeyck A, Stotler W, Beals T, Manoli A. Functional outcome after modified Blair tibio talar arthrodesis for talar osteonecrosis. *Foot Ankle Int* 2003 ; 24 : 765-70.
- [37] Winson IG, Robinson DE, Allen PE. Arthroscopic ankle arthrodesis. *J Bone Joint Surg* 2005 ; 87B (3) : 343-7.
- [38] Zarutsky E, Rush SM, Schubert JM. The use of circular wire external fixation in the treatment of salvage ankle arthrodesis. *J Foot Ankle Surg* 2005 ; 44 : 22-31.
- [39] Zvijac JE, Lemak L, Shurhoff MR, Hechtman KS, Uribe JW. Analysis of arthroscopically assisted ankle arthrodesis. *Arthroscopy* 2002 ; 18 : 70-5.





SECTION 2.4

Cheville

CHAPITRE 26

# Arthrodèse tibio-talocalcanéenne par clou rétrograde

O. LAFFENETRE, G. SOLOFOMALALA D., L. VILLET, D. CHAUVEAUX

Généralités .....	380	Technique chirurgicale.....	382	Conclusion.....	386
Indication thérapeutique .....	380	Notre expérience .....	385		

*L'arthrodèse tibio-talocalcanéenne reste un challenge pour le chirurgien en raison de la possibilité de multiples complications et particulièrement la non-fusion de l'un des deux étages. L'exigence technique en résultant est donc très grande et le moyen d'ostéosynthèse utilisé fondamental ; les nombreuses procédures décrites en témoignent pour réaliser le geste et les différents types de matériels utilisés, avec ou sans greffe osseuse. Parmi toutes, l'enclouage centromédullaire rétrograde apparaît comme le moyen le plus fiable pour obtenir la fusion osseuse au prix de complications limitées. Après un rapide historique et survol de la littérature, nous en précisons les indications et contre-indications, la technique chirurgicale, avant de faire part, au travers de notre expérience, des évolutions attendues de ce type de matériel.*

## GÉNÉRALITÉS

En 1948, Merle d'Aubigné [17] envisageait l'enclouage transplantaire à l'aide de broches comme moyen d'union transitoire dans les arthrodèses du cou-de-pied, idée reprise et développée par Küntschnner en 1967 [13] avec son clou utilisé, dès cette époque, de manière rétrograde. Bèze, en 1962, rapporte 15 observations dans des amputations ostéoplastiques de l'arrière-pied pour mycétomes, utilisant le clou de Rocher [4]. Decoulx, en 1971, rapporte une série de 40 cas et précise les indications ; en traumatologie fraîche, il utilise des clous de Steimann temporaires et dans 7 cas de pseudarthroses supramalléolaires du tibia, il traite par enclouage selon le procédé de Küntschnner [6]. Dès 1993, un certain nombre d'auteurs soulignent l'utilité de cette technique comme seul moyen de sauvetage dans diverses indications, voire même en alternative à une amputation [7, 12, 14, 21-23]. D'autres [11, 18, 24, 25] publient sur l'intérêt du caractère rétrograde de l'enclouage, avec des résultats très encourageants.

Sur le plan biomécanique, l'enclouage semble bien supérieur aux autres moyens de fixation [3, 9, 15], parce qu'il offre notamment un meilleur contrôle des rotations.

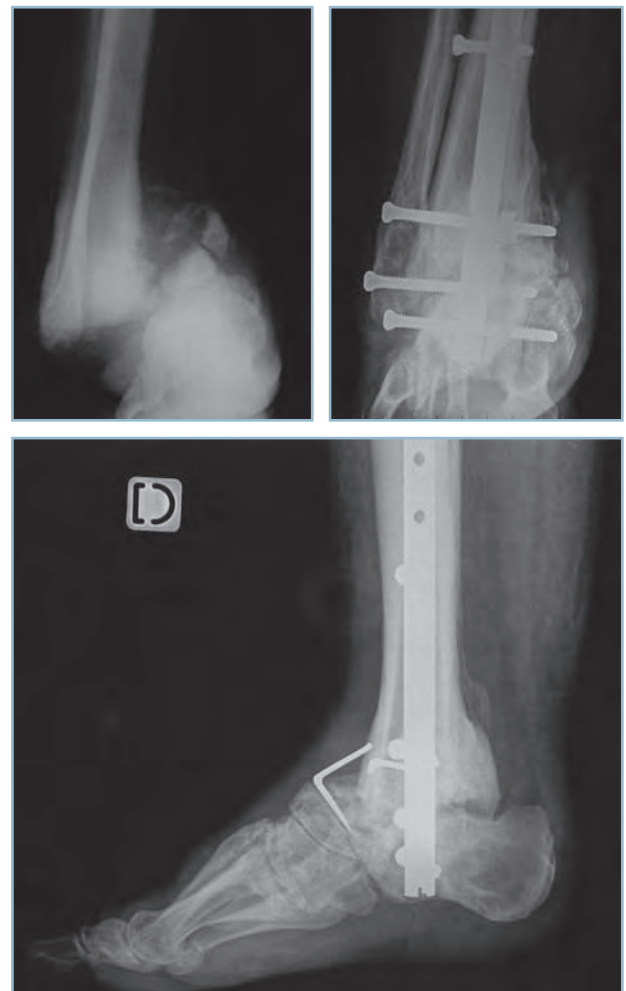
Le développement d'implants spécifiques à cette technique, l'optimisation du verrouillage calcanéen distal (postéro-antérieur) et la mise à disposition d'un système de compression optionnel font véritablement « décoller » cette technique. De nombreuses publications récentes rapportent régulièrement son efficacité au prix d'une morbidité faible [2, 5, 8, 10, 16, 20, 26].

## INDICATION THÉRAPEUTIQUE

Historiquement, cette technique était réservée au sauvetage de situations catastrophiques, parfois même en lieu et place d'une amputation réclamée par le patient. Sa grande fiabilité dans des

situations extrêmes et l'évolution du matériel ont contribué à sa généralisation.

Toutes les arthropathies chroniques bipolaires (figures 26.1 et 26.2) quelle qu'en soit la cause (inflammatoire en particulier rhumatoïde, ostéoarthropathie diabétique, post-traumatique, laxité chronique évoluée) sont d'excellentes indications, ainsi que les échecs d'arthrodèse (figure 26.3) ou d'arthroplastie de la cheville avec sous-talienne déjà bloquée, trop dégradée elle-même ou techniquement impossible à conserver. On doit citer également les ostéonécroses aseptiques évoluées du talus, les fracas complexes de l'arrière-pied sans alternative conservatrice, les grandes déformations même irréductibles de l'arrière-pied, tels les pieds neurologiques (pieds varus équin, séquelles d'hémiplégie et de paraplégie, paralysie des releveurs sans autre possibilité conservatrice) et les dislocations en varus ou valgus avec pan-arthrose de l'arrière-pied. D'une manière générale, toute situation avec perte de substance osseuse post-traumatique ou iatrogène est, elle aussi, une très bonne indication, mais il faut dans ce cas combler la perte de substance par un substitut osseux ou une autogreffe, voire une allogreffe. Il est également possible de régler des problèmes complexes, telles les pseudarthroses de 1/4 distal de jambe avec articulations sous-jacentes non conservables (figure 26.4), grâce à cette technique.

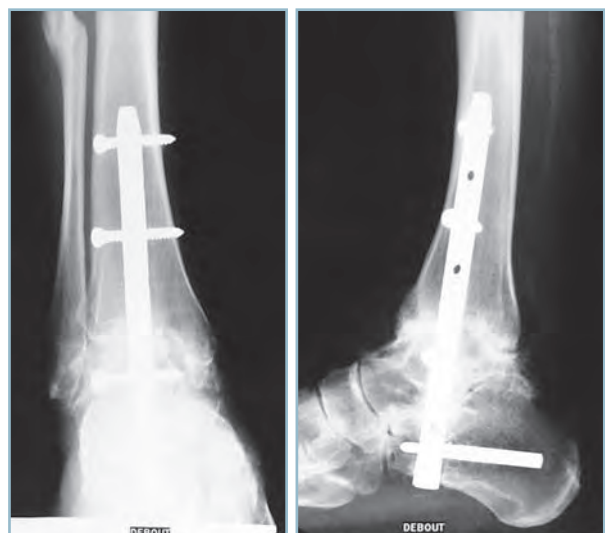
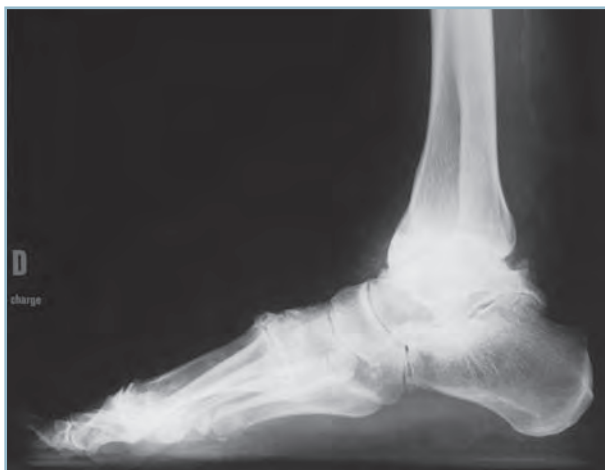
26.1 Ostéoarthropathie diabétique.

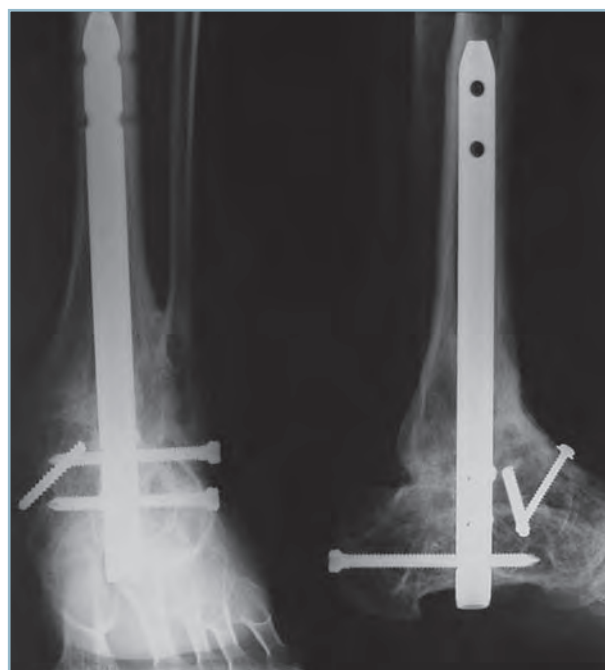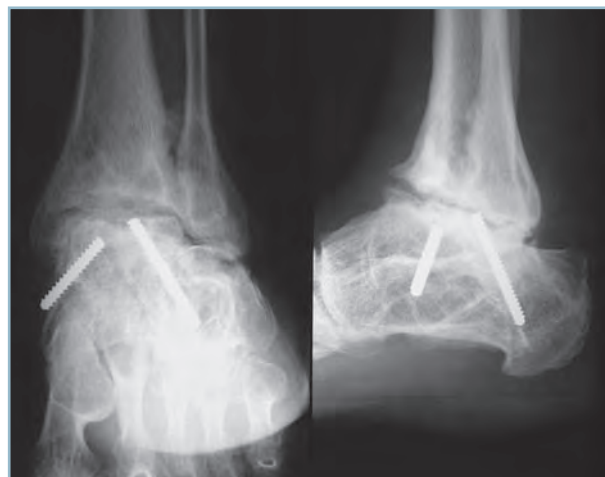a. Cliché pré-opératoire.

b et c. À 6 ans de face et de profil.

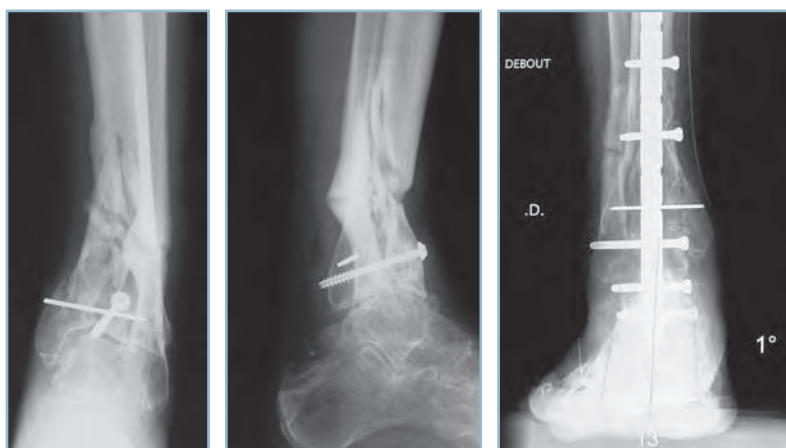a b  
c



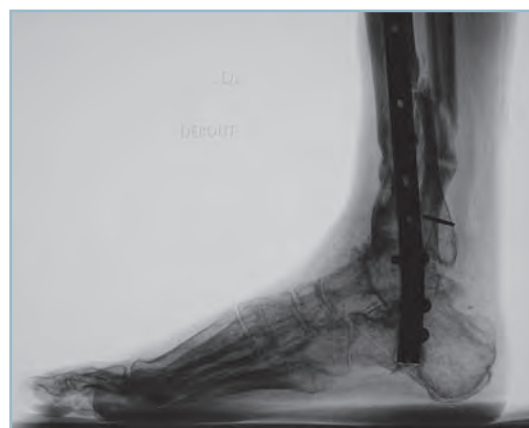26.2 Arthropathie dégénérative bipolaire. Clichés pré- (a) et post-opératoires (b) à 1 an. a  
b



26.3 Pseudarthrodèse de cheville avec sous-taliennne fusionnée. Clichés pré- (a) et post-opératoires (b) à 2 ans. a  
b



26.4 Pseudarthrose du 1/4 distal de jambe et arthrose talocrurale post-traumatique. Clichés pré- (a, b) et post-opératoires (c, d) à 2 ans.



a | b | c | d



Hormis les contre-indications classiques d'une ostéosynthèse centromédullaire en chirurgie réglée, la seule contre-indication absolue reste une articulation sous-talienne indemne. Par exemple, après échec d'une prothèse [2, 8, 20, 26] laissant un vide osseux important, cette technique de reconstruction, malgré l'apparente facilité, ne nous paraît pas devoir être retenue en première intention lorsque l'articulation sous-talienne reste intacte et fonctionnelle. Nous insistons sur le fait que dans tous ces cas, un antécédent septique, dès lors qu'il a été parfaitement contrôlé, ne constitue pas une contre-indication absolue, bien au contraire.

Le caractère mini-invasif de cette procédure permet en outre d'étendre le champ des indications à des patients porteurs de tares (diabète [16], artériopathie sévère...), qui amènent généralement le chirurgien à être extrêmement prudent quant au choix de sa technique.

## TECHNIQUE CHIRURGICALE

De multiples approches sont possibles. Bien souvent elles ont été décrites, par les concepteurs de matériel, dans leur technique opératoire :

- approche postérieure pure ;
- voie latérale après fibulectomie partielle s'inspirant de la technique de Crawford-Adams [1] ;
- abord antérieur, plus classique.

Aucun auteur ne souligne l'intérêt de voies mixtes dont l'une au moins permet l'avivement sous-talien sélectif. Il est certain que les deux premières approches évoquées autorisent cet avivement, ce qui n'est pas le cas de la voie antérieure, la plus souvent pratiquée.

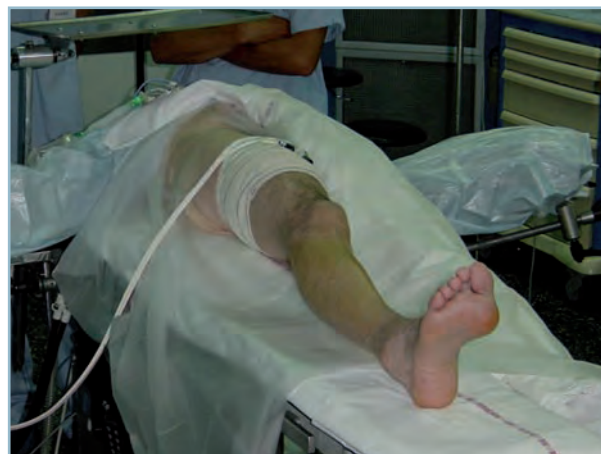Notre technique utilise la voie antérieure combinée à une approche latérale qui, chaque fois que possible, est réalisée par voie arthroscopique compte tenu de notre expérience de l'arthrodèse sous-talienne par ce procédé. Cette combinaison peu délabrante, car elle évite la multiplicité des voies, permet l'avivement de l'articulation sous-talienne, ce qui augmente de manière considérable le taux de fusion.

### Installation du patient

Le patient est en décubitus dorsal. Le membre inférieur opéré est décalé, surélevé par rapport au membre controlatéral pour permettre les contrôles de profil à l'amplificateur de brillance (*figure 26.5*).

### Abord talocrural

Dans certains cas exceptionnels, et si l'opérateur en a l'habitude, il peut être fait par voie arthroscopique. Dans la majorité des cas, il s'agit d'une voie antérieure classique pratiquée entre les tendons du tibial antérieur et de l'extenseur propre de l'hallux après section du rétinaculum des extenseurs, en respectant le pédicule dorsal du pied. Après arthrotomie, l'articulation est abordée pour l'avivement des surfaces articulaires respectant au maximum leur géométrie en insistant sur les gouttières malléolaires à l'aide d'un



**26.5** Installation du patient en décubitus dorsal, pieds décalés pour permettre le contrôle scopique aisé, garrot installé à la racine du membre pour ne pas gêner le verrouillage.

Le pied peut affleurer le bout de la table en cas d'utilisation d'un clou récent à verrouillage postérieur calcanéen.

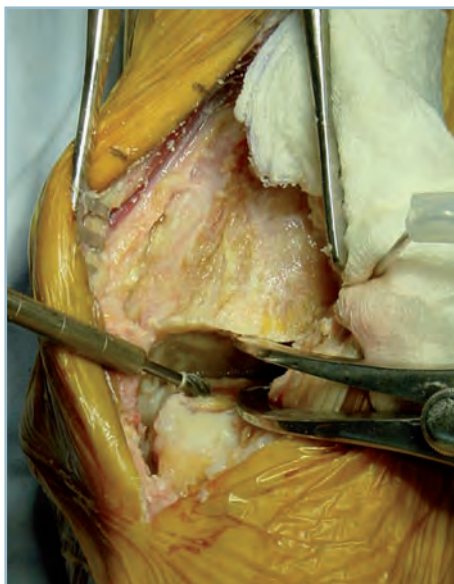
« drill » (*figure 26.6*) et d'un jeu de curettes de tailles croissantes. En fonction de la perte de substance osseuse un comblement par auto-allogreffe (*figure 26.7*) et/ou substitut osseux est bien entendu possible. Il convient également de corriger les éventuels défauts d'axe, car le clou n'est introduit que sur un arrière-pied normo-axé.

### Abord sous-talien

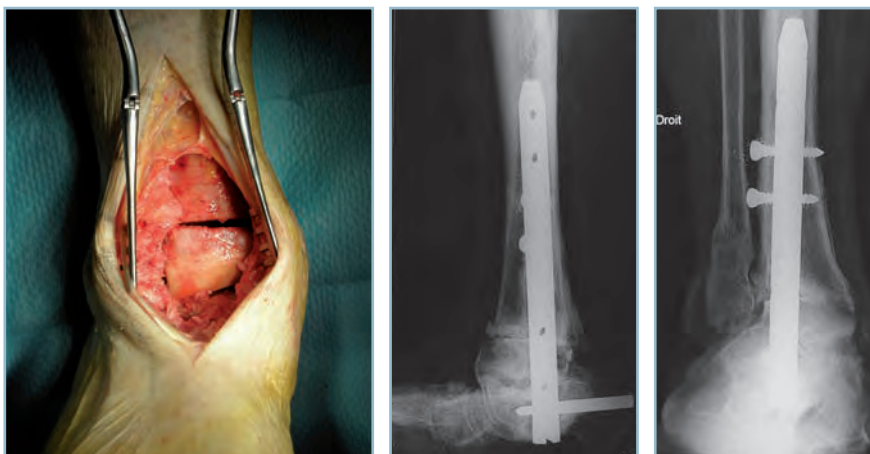
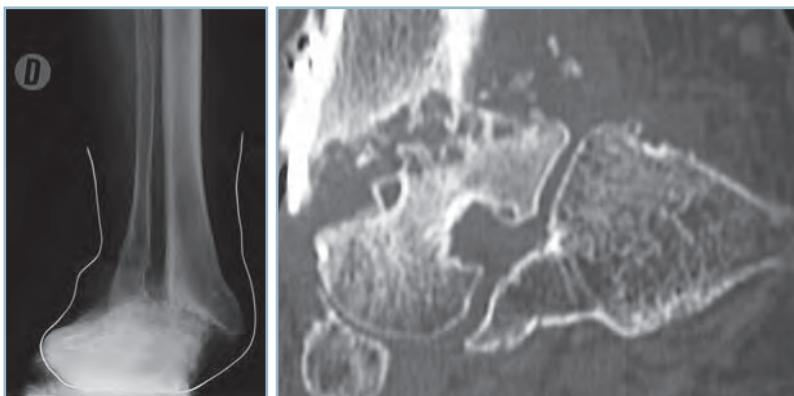
Il est indispensable et tout à fait réalisable par une voie mini-invasive pratiquée sur l'orifice latéral de projection du sinus du tarse. Le cartilage de l'articulation sous-talienne peut être avivé de même à l'aide d'un jeu de curettes de tailles croissantes et du « drill » sous contrôle du fluoroscope (*figure 26.8*). Au terme de ces deux procédures, l'arrière-pied doit pouvoir être ré-axé facilement.

### Abord plantaire (point d'introduction du clou)

Par une courte voie réalisée dans l'axe du 4<sup>e</sup> rayon (validé comme *soft point* par Moorjani [19]), juste en avant de l'appui talonnier, la face inférieure du calcaneus est abordée. Pour être sûr d'être bien positionné sur la corticale plantaire (très peu large) du calcaneus, il est conseillé de la palper. Tous les implants actuels utilisent la mise en place d'une broche filetée, positionnée au contact de l'os après récliné les parties molles au moyen d'un écarteur plantaire. Montée sur le moteur, elle est introduite en transosseux de manière ascendante en contrôlant sa progression à l'amplificateur. Elle doit se situer exactement au centre du pilon tibial de face comme de profil, l'arrière-pied étant axé (*figure 26.9*). Le choix du point d'introduction du clou doit en effet être très soigneux, car ce dernier ne peut ni ne doit réduire l'arrière-pied de manière automatique. Les corticales osseuses sont effondrées à l'aide d'un foret canulé (*figure 26.10*) avant le passage d'alesoirs à main ou classiques sur un moteur. À ce stade, il est conseillé de



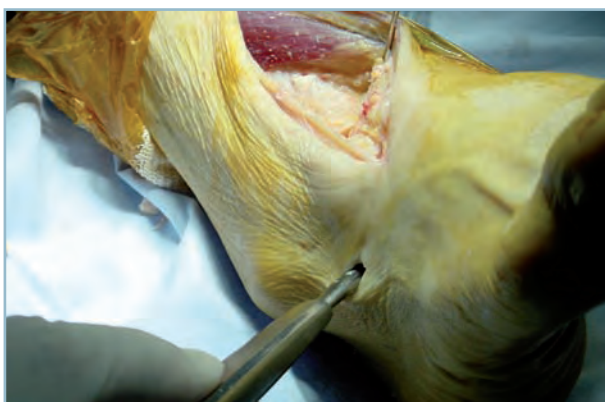**26.6** Avivement cartilagineux talocrural par voie antérieure, respectant la géométrie et libérant les gouttières (principes arthroscopiques).



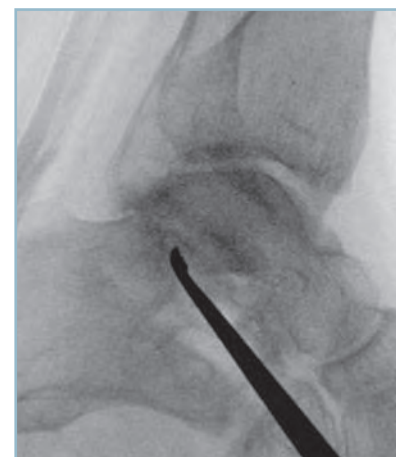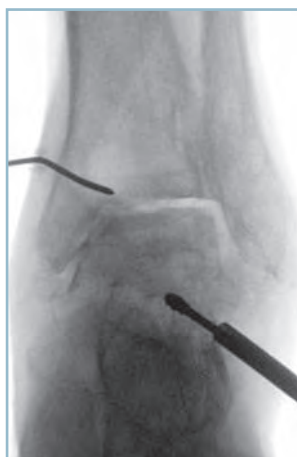**26.7** Ostéo-arthropathie destructrice.

a et b. Cliché et scanner pré-opératoires.  
c. Allogreffe de banque.  
d et e. Clichés à 3 mois.

a	b
c	d   e



a | b | c



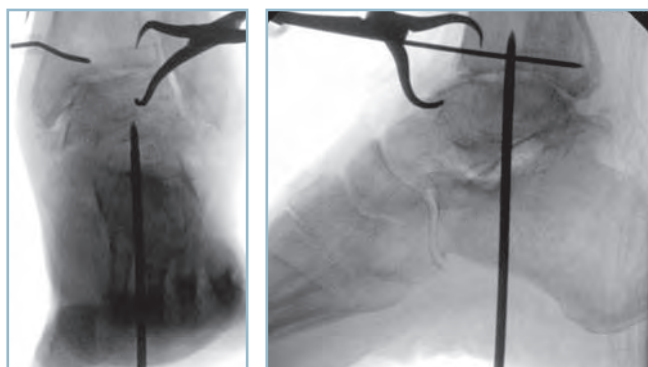
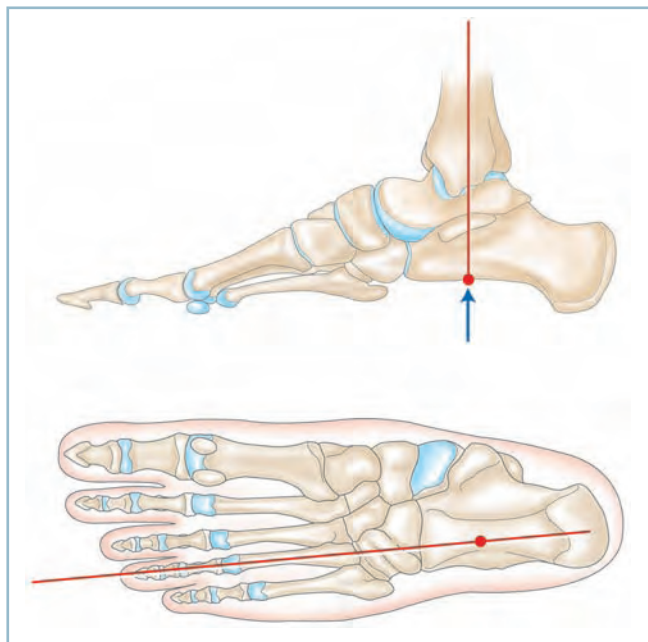
**26.8** Préparation de l'articulation sous-talienne.

a. Avivement sous-talien par voie mini-invasive.  
b et c. Contrôles scopiques.

remplacer la broche à embout fileté par une tige-guide classique d'enclouage. L'alésage se fait taille pour taille. Il est possible d'avoir recours à un alésage mécanisé en cas de résistance osseuse ou selon l'habitude. En cas de perte de substance osseuse, elle est comblée à ce stade soit :

- par autogreffe iliaque avec au mieux deux greffons tricorticaux placés en éclipse de part et d'autre du trajet du clou ;
- par une allogreffe type tête fémorale de banque (figure 26.7) au sein de laquelle passe le clou après complément d'alésage.





**26.9** Introduction de la tige-guide.  
a et b. Positionnement du pied de face et de profil et représentation du guide. Il conditionne le reste de l'intervention. L'arrière-pied est axé de face (b) et de profil (c), contrôlé sous scopie.

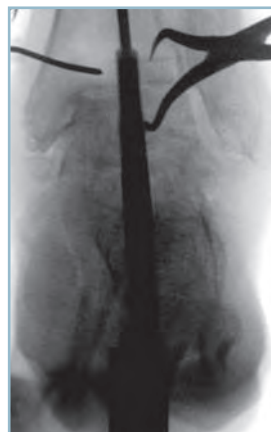a  
b | c

## Mise en place du clou

Le clou dont le diamètre et la longueur ont été précédemment déterminés radiologiquement, monté sur son arceau d'enclouage, est introduit sur la tige-guide et traverse les interlignes sous-talien et talocrural. Il faut enfoncer le clou à la masse en maintenant corrigé l'axe de l'arrière-pied, de manière à ce que son extrémité distale visible à l'amplificateur affleure la corticale inférieure du calcaneus (figure 26.11).

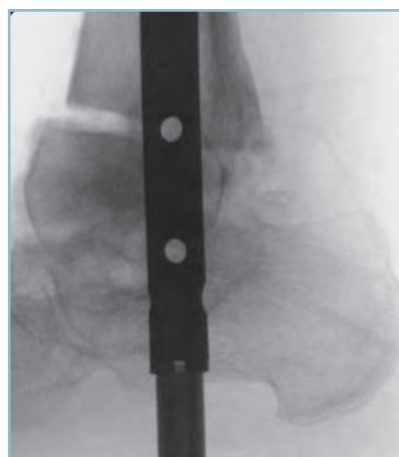
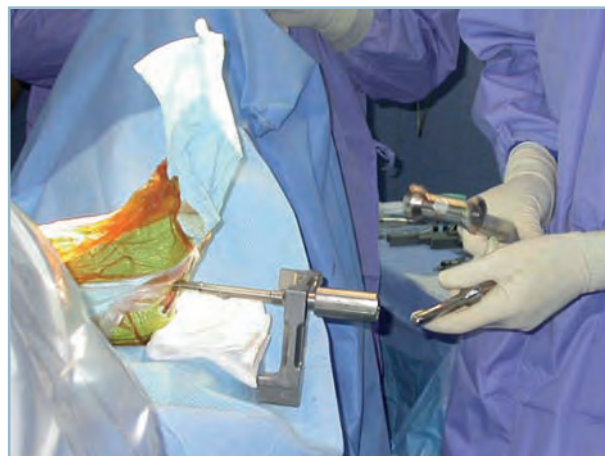
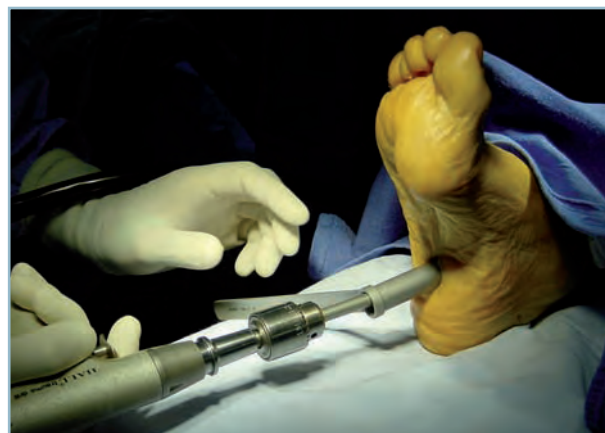## Verrouillage latéral

Selon les modèles, de deux à quatre vis proximales et trois distales peuvent être utilisées. La procédure de verrouillage percutané est simplifiée grâce à l'ancillaire. Elle est tout à fait classique des enclouages centromédullaires (figure 26.12). À ce stade, selon les modèles, il existe une étape de mise en compression avant le verrouillage distal, tant dans le plan frontal que sagittal.



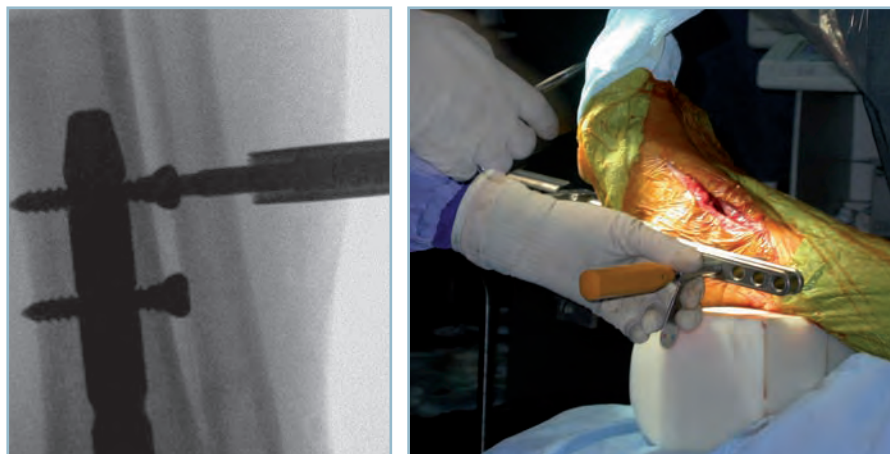
**26.10** Passage de la mèche.  
a. Contrôle scopique, la mèche effondre les corticales calcanéenne, talienne et tibiale sur la tige-guide.  
b. Vue peropératoire, mèche sous protection du guide.

a  
b



**26.11** Mise en place du clou définitif.  
a. Impaction du clou sous contrôle de l'ancillaire.  
b. Vérification de l'affleurement à la corticale plantaire calcanéenne.

a  
b



a | b

### 26.12 Verrouillage transversal et proximal.

a. Verrouillage proximal sous contrôle scopique.

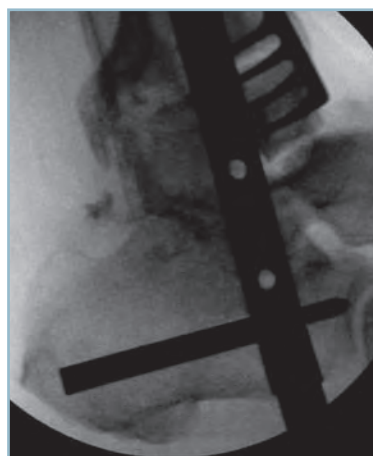
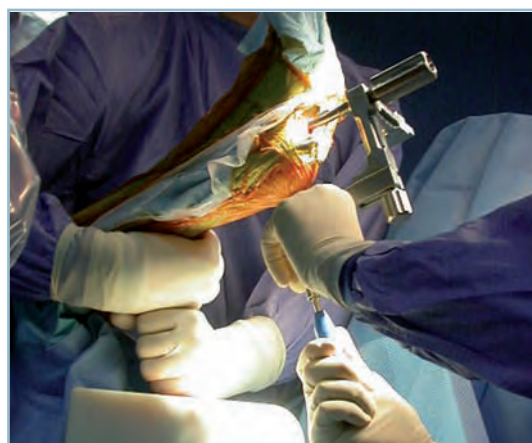b. Verrouillage distal transversal sur l'ancillaire.

## Verrouillage postéro-antérieur

Il est essentiel et tous les implants modernes en proposent un par clavette ou vis (parfois même au moyen de deux vis). À ce stade, chaque ancillaire est différent :

- arceau accessoire de verrouillage postérieur ;
- ou simple rotation de l'arceau principal.

Une moucheture cutanée postérieure permet l'introduction du système de visée jusqu'au contact osseux (*figure 26.13*). En cas d'arthrodèse calcanéocuboïdienne associée, il est possible d'effec-

a  
b

### 26.13 Verrouillage postérieur transcalcaneen.

a. Verrouillage postérieur sur l'ancillaire.

b. Contrôle scopique de la longueur de vis.

tuer la fixation par cette vis dont la longueur est adaptée. Au préalable, l'interligne est avivé en percutané sous contrôle du fluoroscope ou, plus classiquement, à ciel ouvert.

## NOTRE EXPÉRIENCE

Nous utilisons cette technique depuis 1998. Parmi les patients qui ont bénéficié à ce jour de cette technique, trente-huit ont eu un suivi prospectif (un seul a été perdu de vue). Trois générations de clous spécifiques ont été utilisées :

- simple verrouillage latéral – clou Re Vision® Smith & Nephew (*figure 26.1*) ;
- verrouillage latéral et postéro-antérieur calcaneen – clou Biomet® (*figure 26.2*) ;
- verrouillage identique mais au moyen d'une clavette postéro-antérieure verrouillée au clou Tylos® FH Orthopedics (*figure 26.3*).

Dans certaines indications particulières un clou supracondylien fémoral multiperforé a été utilisé (IMSC® Smith & Nephew) (*figure 26.4*).

Nous rapportons ici les cas des 37 patients revus au recul moyen de 38 mois (extrêmes 12 à 90 mois). Il s'agit de 23 hommes et 15 femmes, d'âge moyen 55 ans, ayant bénéficié d'une double ou triple arthrodèse de l'arrière-pied instrumentée par enclouage rétrograde. Quatre patients avaient un antécédent septique et 21 avaient déjà subi une ou plusieurs interventions (1 à 7) sur l'arrière- et le médio-pied (interventions – 3,5 en moyenne – parmi lesquelles 7 arthrodèses sous-taliennes).

Les indications de l'arthrodèse tibio-talocalcanéenne sont résumées dans le *tableau 26.1*.

Chaque fois que possible selon l'étiologie, l'avivement cartilagineux talocrural a été fait selon les « principes arthroscopiques » – une seule arthroscopie vraie, bipolaire (libération soignée des gouttières malléolaires tout en respectant la géométrie des surfaces, perforations transosseuses). Dans 20 cas (54 %), l'étiologie nécessitait un abord classique de la sous-talienne à foyer ouvert mais dans 17 cas (46 %), cette dernière a été avivée selon des principes arthroscopiques (une seule fois réellement). Dix patients ont bénéficié de geste associé dont :

- 3 allongements du tendon d'Achille ;
- 2 arthrodèses talonaviculaires ;
- 2 arthrodèses calcanéocuboïdiennes ;
- 1 arthrodèse de l'articulation transverse du tarse.



Vingt-cinq patients (67,5 %) ont été greffés dont 24 greffes autologues (greffon iliaque) et 1 allogreffe. Le membre opéré a toujours été mis en décharge pendant 6 semaines.

Les complications observées chez 13 patients sont précisées dans le **tableau 26.II**.

L'indice de satisfaction subjectif fait état de 19 patients (51,3 %) très satisfaits, 14 (37,8 %) satisfaits, 2 (5,4 %) déçus et 2 (5,4 %) mécontents. La reprise complète de l'appui a toujours été possible, sauf pour un patient paraplégique.

Les deux cas de pseudarthrodèse, dont un à l'étage talocrural et un au niveau de la sous-talienne, ont conduit à un changement de méthode pour obtenir la fusion de l'arthrodèse. Tous les autres, soit 35 patients (94,6 %), ont consolidé d'emblée dans un délai moyen de 2,6 mois. Sur les clichés de Méary, le valgus moyen passe de 8,3° en préopératoire à 4,2° en postopératoire, alors que le varus passe lui de 12,6 à 1°. Sur le plan global, les patients ont été évalués par le score de la cheville AFCP/SFMCP, dont la valeur moyenne est passée de 20,3 à 66/100 après l'intervention (maximum à 80 en raison de la perte de mobilité). Ces résultats conduisent à quelques réflexions sur la technique et le matériel. S'il ne fait aucun doute qu'il s'agit d'une technique extrêmement fiable

même dans les cas désespérés, et parfaitement reproductible, trois points apparaissent fondamentaux :

– 1. La technique utilisée pour préparer l'étage talocrural importe peu même si, à notre avis, une préparation selon les critères arthroscopiques (conservation de la géométrie, avivement soigneux des gouttières malléolaires) augmente encore le taux de fusion.

– 2. La préparation de l'étage sous-talien est quant à elle indispensable. Il est des cas où elle est obligatoire à ciel ouvert, tels ceux où il existe un cal vicieux dans une arthrodèse préalable ou une pseudarthrodèse de cet interligne obligeant à un apport osseux. Dans tous les autres cas, nous préconisons une procédure mini-invasive, directement inspirée de notre expérience arthroscopique de cet interligne. L'abord correspond à l'orifice latéral du sinus du tarse et permet un accès aisé à l'articulation par un jeu de curettes de tailles croissantes et d'une instrumentation motorisée, sous contrôle éventuel de l'amplificateur. L'avivement sous-talien par le passage d'alésoires, même d'un diamètre de 12 ou 13 mm, est insuffisant, car notamment le point de passage de ceux-ci est assez antérieur par rapport à la surface thalamique. De plus, on sait que tant que l'implant reste en place et si la fixation est bonne, en général le résultat reste bon même sans fusion osseuse (on peut noter la faillite d'un matériel n'assurant pas une rigidité suffisante du montage) ; toutefois si le matériel doit être retiré pour telle ou telle raison, la non-fusion sous-talienne conduit alors inévitablement à un échec.

– 3. Nous avons déjà précisé l'importance d'une fixation calcaneenne dans le plan sagittal. Une vis simple n'offre pas de prise suffisante, même si elle augmente énormément la stabilité en contrôlant la rotation. Une clavette verrouillée offre à notre avis une rigidité maximale au montage et constitue l'option de choix.

**Tableau 26.I. Étiologie des arthrodèses tibio-talocalcanéenne.**

Indications	Nombre	Pourcentage
Échec prothèse totale de cheville	7	18,9
Pseudarthrose talocrurale	5	13,5
Arthrose post-traumatique du talus	6	16,2
Arthrose primitive	5	13,5
Traumatisme complexe de l'arrière- et médio-pied	5	13,5
Pied varus équin	4	10,8
Laxité chronique	3	8,1
Ostéoarthropathie diabétique	1	2,7
Pseudarthrose du tibia avec arthrose sous-jacente	1	2,7
TOTAL	37	99,99

**Tableau 26.II. Complications postopératoires.**

Complications	Nombre
Gêne par le matériel	4
Migration de vis	2
Infection	2
Syndrome douloureux régional	2
Pseudarthrodèse (1 TC et 1 ST)	2
Retard de cicatrisation	1
Thrombose veineuse superficielle	1

## CONCLUSION

L'arthrodèse tibio-talocalcanéenne par clou rétrograde permet de traiter de nombreuses pathologies délicates de l'arrière-pied, et de sauver des situations catastrophiques. Elle est biomécaniquement très fiable et permet d'obtenir un taux élevé de fusion à condition que sa réalisation technique soit parfaite.

Le geste chirurgical classique doit être associé à un avivement sous-talien dont nous proposons ici une variante dérivée de la procédure arthroscopique. Avec l'expérience et en l'absence de défaut d'axe majeur, la totalité de l'abord articulaire peut se faire sous cette méthode.

L'évolution considérable de l'enclouage rétrograde et des ancillaires qui deviennent de plus en plus spécifiques des articulations de l'arrière-pied ne peut que contribuer à en optimiser encore le résultat.

## Bibliographie

[1] Adams JC. Arthrodesis of the ankle joint. Experience with the trans fibular approach. *J Bone Joint Surg* 1948 ; 30 (B), 3 : 506-11.

[2] Anderson T, Rydholm U, Besjakov J, Montgomery F, Carlsson A. Tibiotalar fusion using retrograde intramedullary nails as a salvage procedure for failed total ankle prostheses in rheumatoid arthritis. A report on sixteen cases. *Foot Ankle Surg* 2005 ; 11 : 143-7.

[3] Berend ME, Glisson RR, Nunley JA. A biomechanical comparison of intramedullary nail and crossed lag screw fixation for tibiotalar fusion. *Foot Ankle Int* 1997 ; 18 : 639-43.

- [4] Bezes H, Goudoté E, Codjia A. Amputation ostéoplastique de l'arrière-arrière-pied. 15 observations extraites d'une série de 90 mycétomes. *Journal de chirurgie* 1962 ; 83 (5-6) : 709-725.
- [5] Caravaggi C, Cimmino M, Caruso S, Dalla Noce S. Intramedullary compressive nail fixation for the treatment of severe Charcot deformity of the ankle and rear foot. *J Foot Ankle Surg* 2006 ; 45 (1) : 20-4.
- [6] Decoulx P, Decoulx J, Capron JC. L'enclouage transplantaire du cou de pied. *Rev Chir Orthop* 1971 ; 57 (3) : 203-14.
- [7] DeGere MW, Grady JF. A modification of Chopart's amputation with ankle and subtalar arthrodesis by using an intramedullary nail. *Foot Ankle Surg* 2005 ; 44 (4) : 281-85.
- [8] Fazal MA, Garrido E, Williams RL. Tibio-talo-calaneal arthrodesis by retrograde intramedullary nail and bone grafting. *Foot Ankle Int* 2006.
- [9] Fleming SS, Moore TJ, Hutton WC. Biomechanical analysis of hindfoot fixation using an intramedullary rod. *J South Orthop Assoc* 1998 ; 7 : 19-26.
- [10] Goebel M, Gerdesmeyer L, Mückley T, Schmitt-Sody M, Diehl P, Stienstra J, Bühren V. Retrograde intramedullary nailing in tibiototalcalcanéale arthrodesis : a short-term, prospective study. *J Foot Ankle Surg* 2006 ; 45 (2) : 99-106.
- [11] Kile TA, Donnelly RE, Gehrke JC, Werner ME, Johnson KA. Tibiototalcalcanéale arthrodesis with an intramedullary device. *Foot Ankle Int* 1994 ; 15 (9) : 669-73.
- [12] Kitaoka HB, Romness DW. Arthrodesis for failed ankle arthroplasty. *J Arthroplasty* 1992 ; 7 (3) : 277-84.
- [13] Küntschnner G. Combined arthrodesis of the ankle and subtalar joints. In : Küntschnner G, Thomas CC, Springfield IL. eds. *Practice of intramedullary nailing*. 1967, 207-9.
- [14] Levine SE, Myerson MS, Lucas P, Schon LC. Salvage of pseudoarthrosis after tibiototal arthrodesis. *Foot Ankle Int* 1997 ; 18 (9) : 580-5.
- [15] Mann MR, Parks BG, Pak SS, Miller SD. Tibiototalcalcanéale arthrodesis : a biomechanical analysis of the rotational stability of the biomet ankle arthrodesis nail. *Foot Ankle Int* 2001 ; 22 : 731-33.
- [16] Mendicino RW, Catanzariti AR, Saltrick KR, Dombek MF, Tullis BL, Statler TK, Johnson BM. Tibiototalcalcanéale arthrodesis with retrograde intramedullary nailing. *Foot Ankle Surg* 2004 ; 43 2 : 82-6.
- [17] Merle d'Aubigné R, Timal R. Indications techniques et résultats de l'arthrodèse tibiotarsienne. *Sem Hop Paris Exp. Scientifique Française* 1948 ; 44 : 141-419.
- [18] Moore TJ, Prince R, Pochatko D, Smith JW, Fleming S. Retrograde intramedullary nailing for ankle arthrodesis. *Foot Ankle Int* 1995 ; 16 (7) : 433-6.
- [19] Moorjani N, Buckingham R, Winson I. Optimal insertion site for intramedullary nails during combined ankle and subtalar arthrodesis. *Foot Ankle Surg* 1998, 4 : 21-6.
- [20] Oliver A, Young KA, Howie CR. Salvage of failed ankle arthroplasty with an ankle arthrodesis nail. *The Foot* 2004 ; 14 : 104-9.
- [21] Papa JA, Myerson MS. Pantalar and tibiototalcalcanéale arthrodesis for post-traumatic osteoarthrosis of the ankle and hindfoot. *J Bone Joint Surg* 1992 ; 74A (7) : 1042-9.
- [22] Papa J, Myerson M, Girard P. Salvage, with arthrodesis, in intractable diabetic neuropathic arthropathy of the foot and ankle. *J Bone Joint Surg* 1993 ; 75A (7) : 1056-66.
- [23] Pinzur MS, Kelikian A. Charcot ankle fusion with a retrograde locked intramedullary nail. *Foot Ankle Int* 1997 ; 18 (11) : 699-704.
- [24] Quill GE. Tibiototalcalcanéale and pantalar arthrodesis. *Foot Ankle Clin* 1996 ; 1 : 199-209.
- [25] Stephenson KA, Kile TA, Graves SC. Estimating the insertion site during retrograde intramedullary tibiototalcalcanéale arthrodesis. *Foot Ankle Int* 1996 ; 17 : 781-2.
- [26] Tavakkolizadeh A, Klinke M, Davies MS. Tibiototalcalcanéale arthrodesis in treatment of hindfoot pain and deformity. *Foot Ankle Surg* 2006 ; 12 : 59-64.



# Prothèse totale de cheville

H. KOFOED, Th. LEEMRIJSE, J.-L. BESSE

## Réflexions sur la prothèse totale de cheville

Pathologies de cheville.....	390
Type d'implant, moyens de fixation, biocompatibilité osseuse.....	391
Perpectives .....	392
<b>Aspects pratiques</b>	
Généralités .....	392
Physiopathologie .....	392
Diagnostic .....	395

Indication thérapeutique .....	396
Technique chirurgicale.....	396
Gestes complémentaires .....	398
Discussion sur les implants....	402
Complications .....	402
Discussion.....	404
<b>Révision des prothèses totales de cheville</b>	
Analyse des causes d'échecs .....	405

Révisions sans changement prothétique.....	405
Révisions avec changement prothétique.....	408
Révisions par arthrodèse.....	410
Infection sur prothèse de cheville.....	411
Conclusion.....	411



# RÉFLEXIONS SUR LA PROTHÈSE TOTALE DE CHEVILLE

H. KOFOED

**D**epuis l'année 2000, il y a un regain d'intérêt pour la prothèse totale de cheville. Cela est sans aucun doute dû aux résultats à long terme des trois types d'implants Agility® [1], BP® [2] et Star® [14]. Cela a initié la création de nouveaux modèles de prothèses de cheville à plateau mobile (Salto® [21], Hintegra® [10], Mobility®, Box® [16], Gas® [19]...)

Alors que la plupart des articles écrits sur la prothèse totale de cheville se concentrent essentiellement sur les résultats cliniques et parfois sur la biomécanique [12, 18], peu de choses ont été publiées sur la cinétique et le comportement biologique des implants [5, 22].

Il a souvent été dit que les indications pour la mise en place d'une prothèse totale de cheville ne sont pas claires et que la tolérance de l'implant est mal définie. De plus, il est reconnu que les déformations sévères traitées par prothèse totale de cheville n'ont pas d'aussi bons résultats que sur des chevilles normo-axées, et que l'implant ne peut pas être mis chez tout patient, c'est-à-dire qu'il faut l'éviter chez les jeunes adultes et les patients actifs. Pourquoi l'articulation de la cheville est-elle si différente de l'articulation de la hanche et du genou ? Plusieurs éléments de réponse peuvent être avancés :

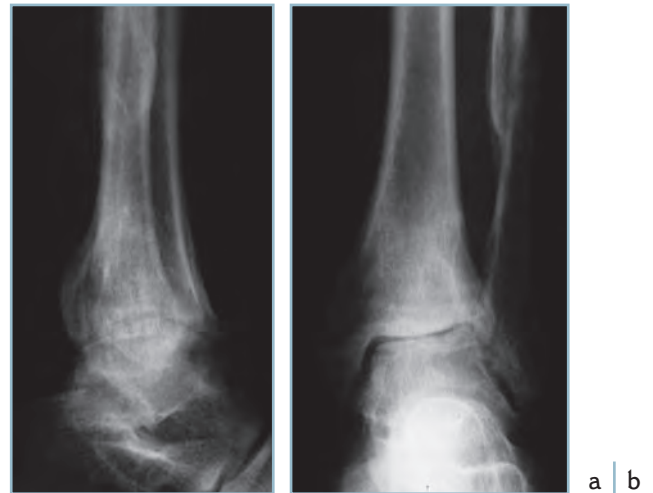
- la relation étroite de l'articulation talocrurale avec les articulations voisines ;
- la vascularisation particulière du talus [6] ;
- les importantes contraintes passant par cette petite articulation qui doit être capable de porter jusqu'à six fois le poids du corps [11] ;
- le rôle particulier de la fibula [9] ;
- les insertions ligamentaires limitant la mobilité articulaire [16].

Toutes ces particularités doivent être prises en compte pour l'implant d'une prothèse totale de cheville. L'objectif final est d'obtenir un pied non douloureux, plantigrade avec une articulation de cheville mobile et stable.

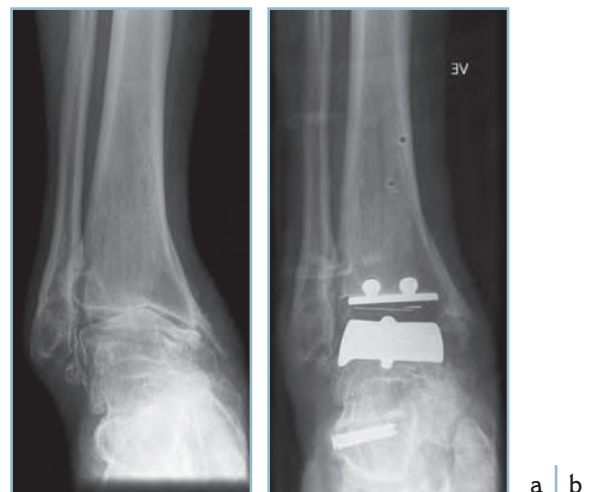## PATHOLOGIES DE CHEVILLE

Une cheville dégénérative n'est pas seulement une cheville sans cartilages et une arthrose primaire respectant l'anatomie est assez rare. L'étiologie peut être traumatique (fracture, lésion tendineuse, ancienne lésion ligamentaire) (figures 27.1, 27.2), la polyarthrite rhumatoïde (figure 27.3), le lupus érythémateux disséminé, d'autres formes d'arthrite généralisée, l'hémochromatose, l'hémophilie, le pied creux varus ou la séquelle de pied bot varus équin.

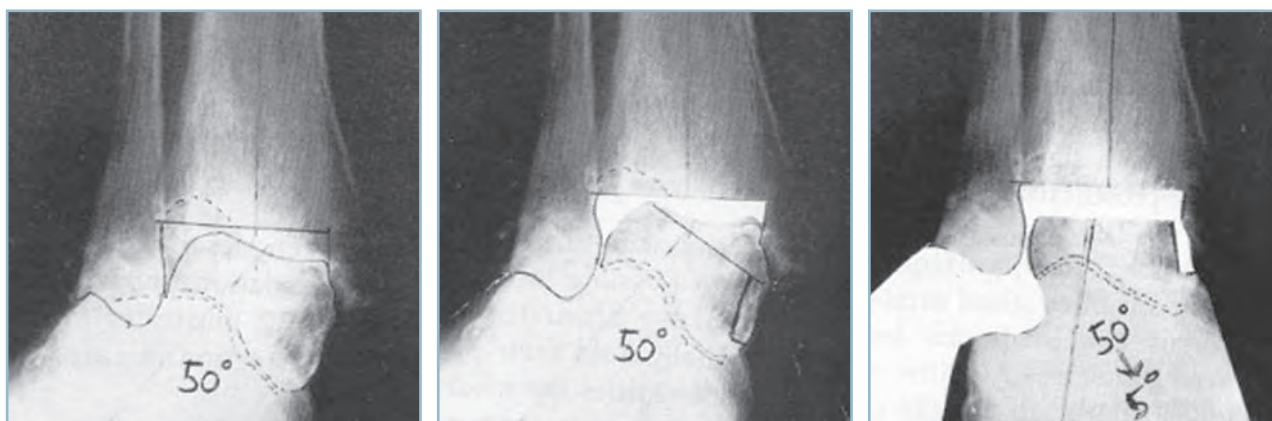
Chacune de ces pathologies a entraîné certaines modifications d'une façon ou d'une autre, telles que :



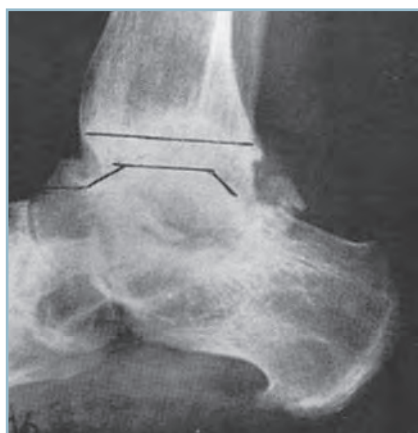**27.1** Lésion dégénérative arthrosique dans les suites d'une ancienne fracture de cheville. Important remaniement de l'anatomie.



**27.2** Lésion dégénérative dans les suites d'une instabilité du plan ligamentaire latéral.  
 a. On note les remaniements et l'adaptation de la malléole médiale suite à la bascule talienne, la protrusion de la malléole fibulaire et l'important varus de l'arrière-pied.  
 b. Même cas après alignement au sein de la mortaise tibiofibulaire et stabilisation par ligamentoplastie latérale.



a	b	c
d		



### 27.3 Déformation sévère en valgus dans le cadre d'une polyarthrite rhumatoïde sur une ancienne fusion sous-talienne.

Les différentes étapes des coupes pour réaligner l'arrière-pied dans la mortaise sont représentées sur la figure : planification (a), préparation de la coupe tibiale orthogonale (b), réduction et coupe talienne (c), planification de profil (d).

Ces différents temps sont indispensables avant la mise en place de la prothèse.

- nouvelle formation osseuse ;
- lésions dégénératives dans les articulations voisines ;
- modification de la structure des ligaments et des tendons ;
- souvent modification de la force et de l'équilibre des muscles de la jambe.

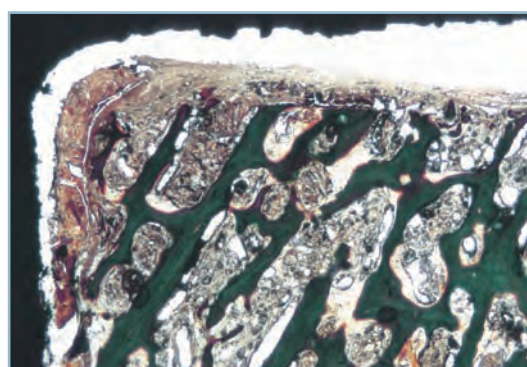
Il est complètement absurde d'essayer de corriger toutes ces modifications par la simple mise en place d'une prothèse totale de cheville. Tout au plus, l'implant arrive à diminuer les douleurs de la cheville. Si l'ensemble du problème n'est pas pris en compte (obtenir un pied plantigrade, obtenir une articulation de cheville stable, corriger les déformations de l'arrière-pied et rééduquer les muscles de jambe), le devenir de la prothèse est médiocre. Il est nécessaire de corriger et de traiter l'entièreté du pied.

Les méthodes diffèrent, certains préfèrent les traitements extra-articulaires par ostéotomie correctrice du tibia distal, ostéotomie de translation de malléole médiale, ostéotomie du calcanéus, arthrodèse de l'arrière-pied, voire même double arthrodèse. D'autres pensent que la correction doit se faire au niveau de la mortaise aidée de ligamentoplastie.

## TYPE D'IMPLANT, MOYENS DE FIXATION, BIOCOMPATIBILITÉ OSSEUSE

De nos jours, la plupart des prothèses de cheville sont faites d'un alliage de chrome cobalt ou de titane avec un ménisque mobile de polyéthylène. Les différences entre les modèles sont minimales. Certaines ne recouvrent que le dôme talien ; d'autres s'étendent latéralement pour épouser les facettes du talus permettant un alignement des déformations. Les implants ne sont plus cimentés. La fixation est

assurée soit par une surface poreuse du titane [3], soit combinée avec un recouvrement d'hydroxy-apatite introduite par Kofoed et Danborg [15], soit encore recouvert d'une surface de calcium bêta-phosphate qui stimule les propriétés de reformation osseuse pour avoir la formation d'un pont osseux directement liée à l'implant. Cela implique que l'on doit pouvoir répondre à de telles surfaces et que l'on reconnaisse ce type de matériel « comme étant de l'os » afin de lancer le processus de consolidation comme pour la guérison d'une fracture. Cela implique également une bonne vascularisation de l'os. Les zones d'os nécrotique peuvent ne pas répondre au processus de « consolidation ». Le manque de pureté du matériel peut aussi perturber le processus tout comme un implant instable ou une mauvaise répartition des charges au niveau de l'interface os-implant (figure 27.4). Cela peut entraîner la formation de particules d'usure de l'implant qui se rajoutent aux particules d'usure naturelle du polyéthylène. L'« usure normale » du polyéthylène a été calculée pour être dans le



27.4 L'insuffisance de l'impaction de la prothèse talienne laisse en dessous un espace entre l'os.

La frontière noire représente le métal prothétique.

même ordre de grandeur que celui des prothèses totales du genou [13]. À l'heure actuelle, seule une prothèse de cheville japonaise, la TNK, utilise d'autres matériaux que ceux mentionnés précédemment. Ils utilisent un couple céramique-céramique depuis plusieurs années mais leurs résultats n'ont pas montré de réel avantage [20]. D'autres équipes ont essayé des greffes composites [7, 17], mais cette technique nécessite l'intervention de chirurgiens habilités à la transplantation et n'a pas présenté de résultats à suffisamment long terme pour la considérer comme une alternative valable à la prothèse de cheville.

## PERPECTIVES

Les résultats de la prothèse totale de cheville n'ont pas atteint le succès de la prothèse de hanche et du genou. Il y a plusieurs explications :

- il y a beaucoup plus de variantes anatomiques au niveau de l'articulation de la cheville que pour les autres articulations bénéficiant de prothèse ;
- les pathologies responsables d'arthrose de cheville sont plus variées ;
- les déformations de la cheville et des articulations voisines doivent être corrigées avant l'implantation d'une prothèse de cheville.

Une planification préopératoire minutieuse est nécessaire tout comme les différentes étapes de la chirurgie et leurs pièges. Seuls les chirurgiens du pied entraînés devraient s'avancer dans une telle procédure. S'il faut 25 heures pour apprendre la technique [4, 8], le nombre de cas par chirurgien devrait être au moins de deux par mois.

Ceci pour dire que les pathologies nécessitant la mise en place de prothèse totale de cheville devraient être centralisées.

## ASPECTS PRATIQUES

Th. LEEMRIJSE, J.-L. BESSE

### GÉNÉRALITÉS

Mettre en place une prothèse totale de cheville doit apporter l'indolence, tout en rétablissant un secteur de mobilité garant d'une meilleure biomécanique de l'ensemble du membre inférieur, mais doit également conserver ou restaurer la stabilité de l'articulation. Nous sommes loin des premières tentatives de Lord qui utilisait une prothèse de hanche inversée [46]. Le cahier des charges est donc exigeant et la technique doit être rigoureuse [27, 38, 40].

D'un point de vue anatomique, rappelons que l'articulation talocrurale présente des relations intimes entre la surface articulaire distale du tibia et la surface articulaire du talus mais qu'il existe également un rôle biomécanique important entre les facettes articulaires des malléoles fibulaire et médiale. Le tout est guidé par un système ligamentaire relativement asymétrique.

La cheville autorise principalement des mouvements de flexion et d'extension, cependant biomécaniquement, il ne s'agit pas d'un système charnière mais d'un mouvement asymétrique qui est imposé par la forme tronconique du dôme talien et autorisé par le système ligamentaire complexe [27, 38, 40]. De plus, se pose le problème des surfaces articulaires qui sont moins importantes que celles retrouvées au niveau de la hanche ou du genou tout en ayant un seuil de contrainte très élevé et finalement la difficulté chirurgicale corollaire est son accessibilité.

À côté de cette mortaise osseuse et de ce complexe ligamentaire, il est fondamental également de reconnaître la place du système moteur qui intervient dans la stabilité et la mobilité par l'intermédiaire, tout aussi important, du système rétinaculaire qui stabilisent et neutralisent les forces résultantes de ces différents acteurs tendineux.

Le dernier élément à évaluer est la vascularisation qui intervient tant au niveau des capacités cicatricielles du système tégumentaire, qui recouvre directement l'articulation et qui est souvent dégradé par des chirurgies précédentes, qu'au niveau de la vascularisation osseuse principalement au niveau du talus.

### PHYSIOPATHOLOGIE

#### Analyse morphologique

Ces éléments biomécaniques doivent s'intégrer bien sûr dans le membre inférieur avec des interdépendances évidentes entre l'articulation du genou, les articulations sous-taliennes et du médio-pied qui interviennent dans les mouvements pronosupinatoires et modifient les contraintes au niveau de la cheville lorsqu'elles sont altérées. L'analyse des désaxations doit être vue de façon tridimensionnelle [30, 37, 40].

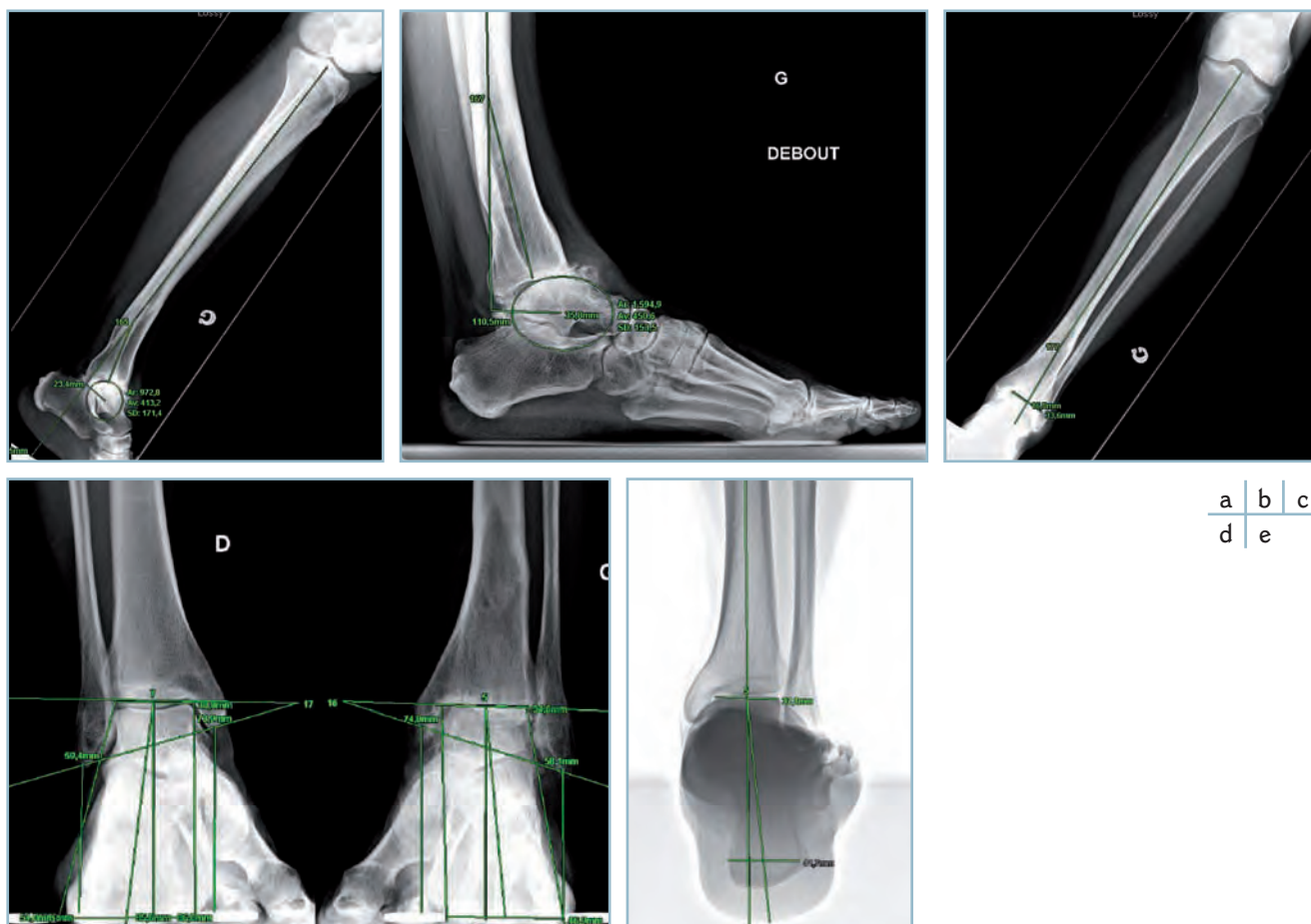
#### Analyse sagittale

L'analyse de profil doit évaluer la désaxation éventuelle du membre inférieur qui peut-être en anté- ou en rétrocurvatum, ainsi que la position du talus par rapport à l'axe de contrainte du tibia qui fréquemment est en antéposition dans les chevilles dégénératives (*figure 27.5 a et b*).

#### Analyse frontale

Les désaxations en valgus ou en varus de l'arrière-pied peuvent être évaluées par des radiographies en charge de la cheville. Ces désaxations peuvent être d'origine morphologique en association





### 27.5 Désaxation dans le plan sagittal.

- Radiographie du tibia, antécurvatum post-fracturaire.
- Cheville de profil en charge, le centre du talus est antépositionné de 3,5 cm par rapport à l'axe mécanique théorique du tibia.
- Analyse frontale de la désaxation, valgus de 3°.
- Cheville comparative de face selon Méary, comparaison des hauteurs des malléoles fibulaire et médiale, évaluation de la désaxation de l'arrière-pied.
- Évaluation de la désaxation sur un cliché postérieur selon Saltzman.

avec une déformation du pied comme dans le cadre des pieds plats ou des pieds creux. La désaxation peut être due à un cal vicieux au niveau du tibia, elle peut être due également à une destruction articulaire focale soit au niveau du pilon tibial, du dôme talien ou de l'articulation sous-talienne (figure 27.5c et d).

### Analyse axiale

Ces derniers éléments d'évaluation beaucoup plus complexes sont les anomalies rotatoires du membre inférieur, torsionnelles au niveau du tibia, positionnelles au niveau de la malléole fibulaire et peuvent intervenir dans les phénomènes de stabilité ou d'instabilité des implants en association avec d'éventuelles lésions ligamentaires. Les déformations peuvent être majorées par la rétraction du tibial postérieur lors de varus équin ancien, ainsi que par l'action du long fibulaire verticalisant le 1<sup>er</sup> métatarsien.

## Facteurs d'instabilité

Les facteurs d'instabilité peuvent être de type osseux ou ligamentaire, voire tendineux [30, 37, 40].

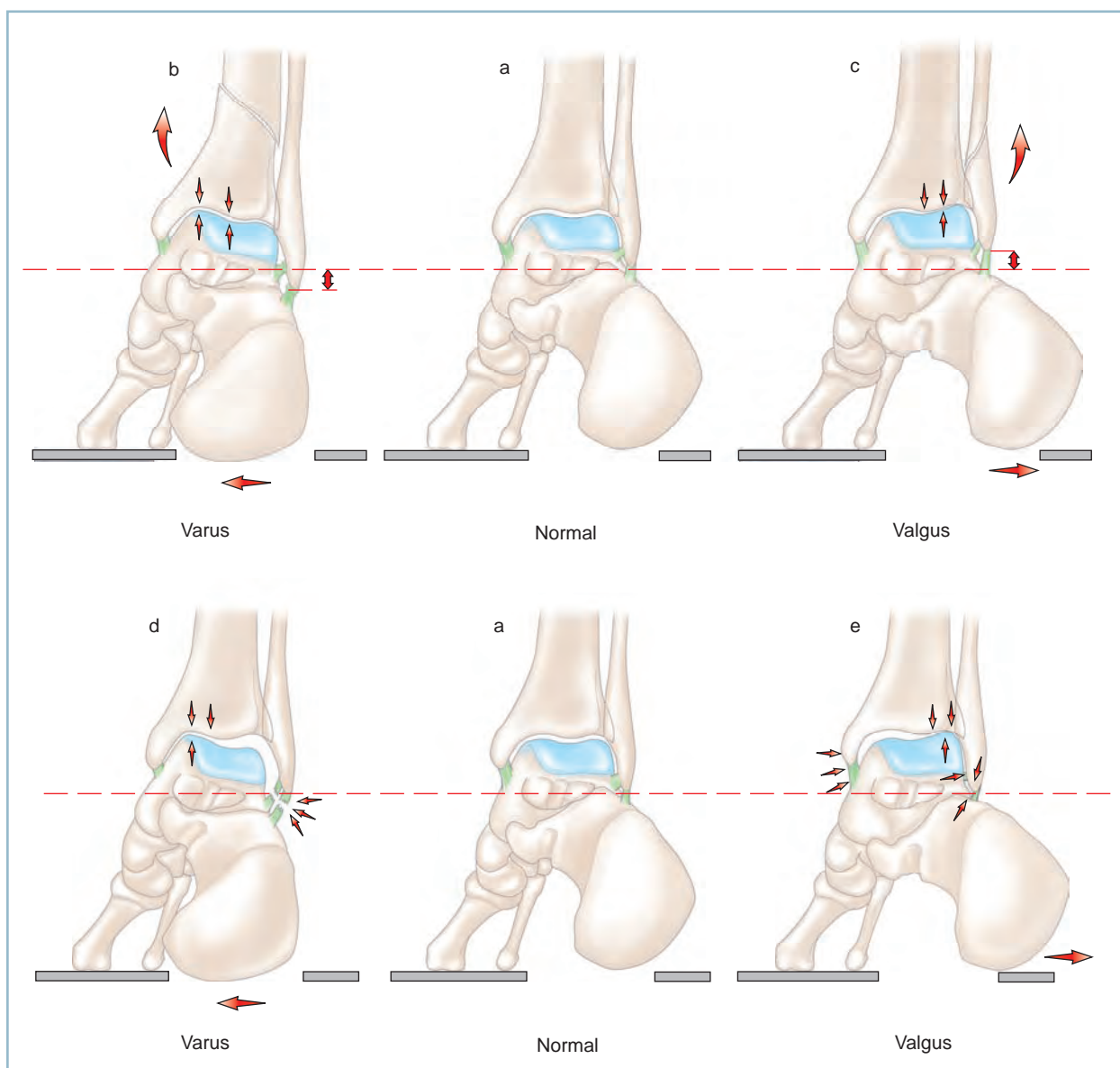
### Origine osseuse (figure 27.6a à c)

Les facteurs d'instabilité osseuse sont d'évaluation et de reconnaissance difficiles, mais ils doivent être corrigés puisqu'ils sont fréquemment à l'origine de l'atteinte dégénérative talocrurale. Ils sont importants à détecter car ils peuvent avoir des répercussions redoutables sur la mise en place de l'implant. Au niveau de la malléole fibulaire, les malrotations pures entraînent des modifications de pression responsables de la dégradation articulaire de la cheville. Elles entraînent peu de répercussion lors de la pose de l'implant.

Les atteintes rotatoires associées à des phénomènes de raccourcissement sont plus complexes, car ce dernier entraîne un allongement relatif de la hauteur du pilon tibial. Lors de la coupe tibiale, on observe donc une bascule en valgus de l'arrière-pied qui est due au conflit de la face talienne médiale par rapport à la malléole médiale.

L'excès de longueur de la malléole fibulaire est une entité qui n'existe pas au sens propre mais qui est due en fait au raccourcissement relatif du tibia. Les fractures spiroïdes du tibia peuvent être à l'origine de ce désordre qui associe, de plus, une anomalie rotatoire de la pince bimalléolaire et une élévation relative du pilon tibial par rapport à la hauteur initiale de la malléole fibulaire. Lors





### 27.6 Schémas des désaxations de la cheville.

- Cheville normale sur le plan osseux et ligamentaire.
- Séquelle de fracture spiroïde du tibia, allongement relatif de la malléole fibulaire, contrainte médiale et varus de l'arrière-pied.
- Séquelle de fracture spiroïde de la malléole fibulaire, raccourcissement, pincement et contrainte latérale, valgus de l'arrière-pied.
- Arthrose varisante sur séquelle ligamentaire du plan collatéral latéral, pincement médial progressif de l'interligne et rétraction du plan ligamentaire médial, varus fréquent de l'arrière-pied, acquis ou constitutionnel sur pied creux.
- Valgus de l'arrière-pied sur pied plat valgus, contrainte latérale et insuffisance progressive du plan ligamentaire médial.

de la coupe tibiale, on observe une bascule en varus de l'arrière-pied qui est due au conflit entre la face latérale du talus et la surface articulaire de la malléole fibulaire. Dans ce cas de figure, la correction logique consiste à réaliser une ostéotomie de raccourcissement de la malléole fibulaire pour retrouver l'équilibre ligamentaire.

Une autre voie de correction pour rééquilibrer cette situation est la réalisation d'un *release* du plan collatéral médial, dont le risque vasculaire sur le talus est difficile à évaluer, ou d'une ostéotomie d'abaissement pour corriger l'insuffisance de longueur de la malléole médiale.

Si ces modes de correction rééquilibrent la cheville dans le plan frontal, ils ne corrigent pas le problème rotatoire éventuellement associé dans le cadre du raccourcissement de la malléole fibulaire et peut-être que l'ostéotomie libre de la malléole médiale permet de mieux réaxer ce type de problème [35].

Les désaxations peuvent être également dues à une perte osseuse des surfaces articulaires, que ce soit sur le versant tibial ou talien, médial ou latéral. À ce niveau, ce sont les coupes qui permettent de réaxer la cheville mais il peut persister principalement au plan ligamentaire médial des éléments de rétraction qui nécessitent la réalisation d'un *release*. Là aussi, certains auteurs proposent l'ostéotomie libre de la malléole médiale.

La désaxation de l'arrière-pied peut également trouver son origine au niveau de perte de substance de l'articulation sous-talienne.

### Origine ligamentaire (figure 27.6, a, d et e)

Il existe bien entendu des instabilités ligamentaires pures qui peuvent être évaluées par des examens paracliniques ou des *testings* dynamiques, la plus classique étant l'évolution arthrosique

d'une instabilité progressive du plan collatéral latéral avec, dans le temps, une rétraction du plan collatéral médial. Les gestes nécessitent donc la réalisation de coupes osseuses orthogonales, la reconstruction du plan ligamentaire latéral et la libération éventuelle du plan collatéral médial. Une des dernières entités plus rare mais redoutable est l'instabilité du plan collatéral médial dans les pieds plats valgus sévères qui peut faire discuter la reconstruction ligamentaire mais doit souvent orienter la décision vers une chirurgie d'arthrodèse ou un temps préalable de triple arthrodèse (sous-talienne et médio-pied) associée à des gestes de plasties médiales mais aux résultats très aléatoires [37, 40].

Le morphotype de pied influence très probablement la stabilité de la cheville et des implants comme la désaxation en pied creux associée à un varus de l'arrière-pied. Ces désaxations doivent être corrigées soit au niveau du médio-pied, soit au niveau de l'arrière-pied par des ostéotomies calcanéennes.

De même, l'association d'une désaxation de l'arrière-pied en valgus doit faire corriger ce défaut architectural et ne doit pas trouver une solution au niveau de la cheville.

### Origine tendineuse

Le système tendineux intervient également soit par son hyper-tonie, soit par ses rétractions, soit par ses adhérences séquellaires. On retrouve principalement la fixité du talus par une rétraction du tibial postérieur et à l'opposé l'influence des tendons fibulaires qui peuvent eux aussi bénéficier de gestes spécifiques lors de la mise de l'implant [40].

Le bilan préopératoire de la mise en place d'une prothèse totale de cheville doit donc être complet et l'analyse doit être fine pour démasquer l'origine précise de l'atteinte articulaire. Sans correction de l'ensemble de ces défauts, la mise en place de l'implant prothétique aboutit à un échec. L'ensemble de ces facteurs sont peut-être une des causes qui différencie l'évolution naturelle des prothèses totales de cheville au niveau de ces deux grandes indications :

- la cheville post-traumatique de réalisation technique difficile est fortement influencée par ces différents facteurs. L'arthrose idiopathique centrée reste une exception de bon pronostic [55] ;
- la polyarthrite rhumatoïde est de pronostic plus favorable dans la littérature, malgré son capital osseux de moins bonne qualité, mais présente d'autres problèmes spécifiques [33, 38].

## DIAGNOSTIC

### Évaluation clinique

L'examen clinique est un élément fondamental [29].

L'examen en charge recherche les désaxations dans le plan frontal et sagittal. On étudie principalement une désaxation du membre inférieur qui parfois peut nécessiter une correction si elle est importante. On examine soigneusement le morphotype de pied, plat, creux, sa réductibilité et son étiologie en recherchant soit une dysfonction du tibial postérieur, soit un problème neurologique sous-jacent.

L'évaluation cutanée permet de s'assurer de la voie d'abord car il existe souvent, dans le cadre des chevilles post-traumatiques, de multiples abords chirurgicaux qui rendent parfois difficile ou interdisent la voie classique de la mise en place de l'implant. L'évaluation vasculaire se fait de façon simple par l'examen cutané, l'état variqueux éventuel et la recherche des poulx vasculaires, tibial antérieur, tibial postérieur parfois fibulaire. L'étude de la sensibilité est utile à la recherche d'une neuropathie méconnue.

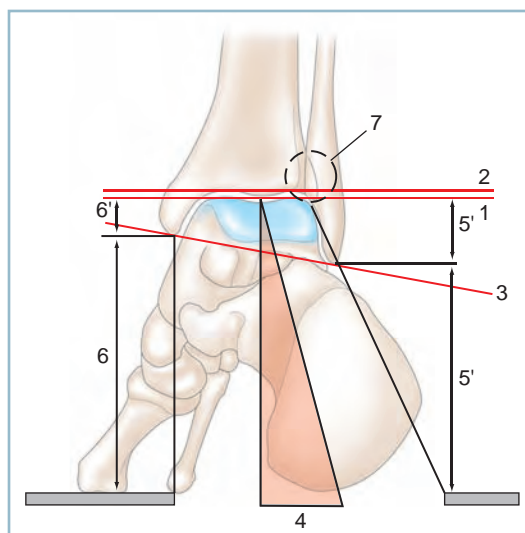
Les mobilités articulaires sont évaluées de façon passive au niveau du genou, de la cheville, de l'articulation sous-talienne et du médio-pied. On complète le bilan par un *testing* tendineux précis à la recherche d'un élément parétique comme par exemple une insuffisance des tendons fibulaires. On termine par une étude de la marche en analysant les troubles de l'angle du pas à la recherche d'anomalies de torsion du membre inférieur.

### Examens paracliniques

L'élément paraclinique essentiel reste la radiographie conventionnelle de la cheville de face et de profil. L'évaluation de l'arrière-pied est pratiquée soit par des clichés cerclés de type Méary, soit par une incidence de Saltzman. On complète également le bilan par une goniométrie des membres inférieurs à la recherche et à l'évaluation d'une atteinte du genou ou d'une désaxation au niveau du tibia. Il est fondamental d'obtenir des clichés comparatifs principalement des mortaises afin de démasquer toute inégalité de longueur des malléoles [37] (figure 27.7).

Dans le cadre des arthroses avec désaxations intra-articulaires, les radiographies en stress, en varus et valgus sont utiles pour juger de la réductibilité des déformations et évaluer la composante ligamentaire.

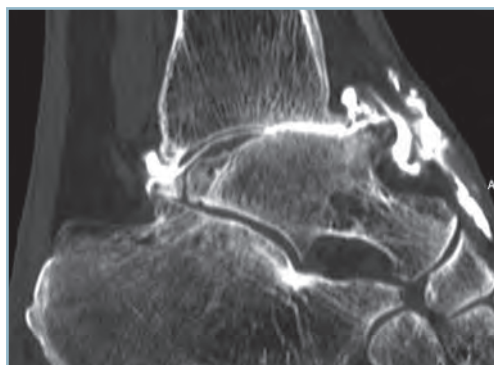
Les clichés dynamiques en flexion dorsale et en flexion plantaire forcées permettant de chiffrer la mobilité véritable au niveau de la cheville (par rapport à celle de la médiotarsienne) ont un intérêt dans l'évaluation des résultats des prothèses. Ils peuvent être réalisés soit en charge, ce qui permet d'avoir une évaluation de la flexion dorsale optimale (mais qui peut sous-estimer la flexion plantaire), soit couché permettant au contraire d'avoir plus facilement la flexion plantaire maximale. Aussi dans le cadre d'une étude, le même protocole doit être utilisé pour tous les patients avant et après implantation prothétique.



**27.7** Analyse radiographique de la cheville de face en charge selon Méary.

(1) ligne de la surface articulaire talienne, (2) ligne de la surface articulaire tibiale, (3) ligne passant par les malléoles formant un angle avec l'interligne, (4) axe ou angle de l'arrière-pied entre les centres de l'interligne tibial et de la zone d'appui et la projection perpendiculaire au centre de la mortaise, (5) hauteur de la malléole fibulaire au sol et à l'interligne, (6) hauteur de la malléole médiale au sol et à l'interligne, (7) espace syndesmotique.

Le scanner est un outil très utile pour estimer la qualité osseuse et il est précisé, sur les reconstructions coronale et sagittale, les pertes de substance osseuse et les atteintes sous-chondrales éventuelles. L'arthro-scanner est indiqué uniquement lorsqu'il existe une discussion d'indication entre une ostéotomie conservatrice et la mise en place d'un implant, car c'est l'examen le plus précis pour évaluer l'état cartilagineux et il reste actuellement supérieur à l'IRM pour cette évaluation (figure 27.8).



**27.8** Analyse articulaire à l'arthro-scanner de la cheville.

L'IRM est demandée au moindre doute d'une nécrose osseuse en particulier du talus et permet également d'évaluer la qualité ligamentaire et tendineuse péri-articulaire.

L'échographie là aussi permet une évaluation précise de ces différentes structures sans donner pour autant tous les renseignements voulus au niveau de la viabilité osseuse. Au moindre doute, un échodoppler artériel est pratiqué et éventuellement complété d'une artériographie s'il existe une suspicion de sténose au niveau de l'axe jambier.

Les analyses de la marche en laboratoire et les analyses baropodométriques ont surtout un intérêt d'évaluation plus qu'un intérêt d'indication opératoire à l'heure actuelle.

## INDICATION THÉRAPEUTIQUE

Les indications sont un élément fort discuté actuellement dans la littérature et font intervenir un grand nombre de facteurs :

- demande du patient ;
- facteur anatomique objectif ;
- contexte psychologique ;
- expertise du chirurgien [29].

Il existe des contre-indications reconnues, outre les problèmes infectieux aigus qui sont indiscutables :

- ostéo-arthropathies destructrices rentrant dans le cadre d'une neuropathie ;
- nécroses osseuses démontrées importantes dont la résection totale n'est pas possible lors de la mise en place de l'implant ;
- absences de moteur comme dans toute pathologie neurologique ;
- grands désordres statiques ou ligamentaires qui ne peuvent pas faire l'objet d'une reconstruction préalable ou concomitante ;
- insuffisances vasculaires [29].

Toute autre indication peut être reconnue ou discutée et les indications de choix sont bien sûr l'arthrose centrée de la cheville, les arthropathies d'origine inflammatoire comme la polyarthrite rhumatoïde, les destructions articulaires d'origine hémophilique, les arthroses post-traumatiques [33, 48, 51].

L'âge est un facteur à évaluer sans pour autant lui reconnaître un élément d'indication ou de contre-indication absolue tout en sachant que comme pour toute chirurgie prothétique, il est préférable de proposer un implant à un sujet âgé. L'activité du patient est un élément péjoratif comme dans toute solution prothétique du membre inférieur ; toutes les activités sportives avec impact sont à déconseiller formellement. Le nombre d'interventions préalablement réalisées sur la cheville est également un facteur à considérer, car plus le nombre est élevé moins bon sera le résultat de la prothèse sur la douleur. L'atteinte associée ou non des différentes articulations du membre inférieur intervient grandement dans la décision, à savoir qu'au niveau du pied, la cheville reste actuellement la seule articulation qui peut bénéficier d'une solution prothétique fiable.

Il faut donc se poser les questions suivantes :

- le patient aura-t-il un réel bénéfice à la mise en place de l'implant par rapport à une arthrodèse ?
- la mise en place de l'implant est-elle réaliste en fonction du contexte ?
- la reprise éventuelle de cet implant est-elle réalisable de façon simple à savoir en ne sacrifiant que l'articulation prothésée ou la reprise de l'implant impose-t-elle une reconstruction complexe avec sacrifice d'une articulation adjacente principalement l'articulation sous-talienne lors de la reconstruction par clou transplantaire ?

Si l'ensemble de ces réponses est positif, une indication peut être retenue en fonction de l'expertise du chirurgien.

## TECHNIQUE CHIRURGICALE

### Voies d'abord et installation

La voie d'abord antérieure est privilégiée lors de la mise en place d'une prothèse totale de cheville. La voie d'abord postérieure n'a jamais été pratiquée. Certaines équipes proposent la voie d'abord latérale par ostéotomie de la fibula. La voie la plus utilisée cependant reste antéromédiale [40, 45, 52]. La voie antérolatérale peut être utilisée mais est une source fréquente de malpositionnement des implants en rotation externe.

Nous décrivons donc la voie d'abord antéromédiale dont nous avons la plus large expérience.

Le patient est installé en décubitus dorsal avec un coussin sous la fesse ou un appui sous la jambe opérée associé à un contre-appui qui stabilise le bassin. L'installation doit maintenir le pied au zénith afin de pouvoir visualiser sans difficulté la cheville en position de face.

L'abord se situe entre le tendon du tibial antérieur et le long extenseur de l'hallux qui sont repérés à la palpation. On trouve également le poulx pédieux et si possible par traction-inversion, on projette en sous-cutané la position du nerf fibulaire superficiel qui croise l'incision dans sa partie distale. L'hémostase est soignée et il est souhaitable de repérer de part et d'autre le rétinaculum des extenseurs. Au niveau sous-cutané, on repère les branches terminales du nerf fibulaire superficiel dans la partie

basse de l'incision. Il est souhaitable de maintenir les gaines respectives des deux tendons qui peuvent être individualisés anatomiquement. Il est prudent de fixer, à l'aide de quelques points, le plan cutané au plan aponévrotique pour éviter tout décollement malencontreux de cet espace lors des manipulations et donc de limiter les risques de souffrance cutanée.

## Exposition et préparation articulaire

Le pilon tibial est ruginé sur son versant antérieur, médial et latéral. Au niveau latéral, on passe au-dessus du plan syndesmotic et la malléole fibulaire doit être visualisée. Au niveau médial, il est important de parfaitement visualiser la malléole et son « aisselle » articulaire. On réalise une capsulectomie et une hémostase soigneuse des artères tarsiennes latérales sans endommager le pédicule vasculonerveux tibial antérieur. On expose la partie antérieure du talus et son col en ayant soin de ne pas ouvrir et de ne pas dévasculariser l'articulation talonaviculaire.

On visualise la partie antérieure de l'articulation en abattant les ostéophytes souvent présents. On inspecte l'articulation en la décoaptant à l'aide d'une rugine ou d'une spatule. Ce *testing* permet directement d'évaluer l'éventuelle instabilité ligamentaire présente et d'évaluer les pertes de substance osseuse. Le sommet articulaire du pilon tibial est repéré et les parties antérieures des malléoles, principalement l'aisselle médiale, sont libérées et représentent un point de repère essentiel dans le positionnement des ancillaires.

## Coupe tibiale

En fonction du type d'implant et des recommandations des concepteurs, on réalise une coupe du plafond tibial sur l'ancillaire adapté qui permet de contrôler le plan frontal et sagittal. Souvent, l'ancillaire impose une coupe avec une pente antérieure (de 3 à 7°) et il est important de savoir que cette coupe doit donc être réalisée dans l'axe futur du talus pour éviter tout effet « plane oblique » lors de la flexion-extension. Cet élément est important à intégrer car peu contrôlé par les ancillaires classiques si ce n'est par son alignement de visu.

Il est souhaitable d'avoir effectué préalablement une coupe antéropostérieure sagittale à l'aplomb de l'aisselle de la malléole médiale à l'aide d'une courte scie sagittale ou d'une scie réciproquante. Il faut éviter de léser le tendon fléchisseur commun des orteils en arrière qui passe juste à l'aplomb de cette résection. Sur le versant latéral, il faut savoir que la malléole fibulaire est présente anatomiquement dans l'incisure fibularis et donc de projection plus médiane qu'il n'y paraît sur son versant antérieur. Le risque de ce geste est bien sûr la section des malléoles.

La résection de la partie postérieure du pilon tibial est une des manœuvres les plus délicates et il est recommandé de la fragmenter progressivement pour éviter toute lésion soit du pédicule vasculonerveux tibial postérieur, soit du fléchisseur de l'hallux. Il est souhaitable d'effectuer une capsulectomie prudente et on visualise alors parfaitement le tendon du fléchisseur de l'hallux qui est oblique à la zone de résection. Le nettoyage peut être facilité par la mise en place alternée latérale puis médiale d'un écarteur de Méary ou par la mise en place d'un distracteur externe de type Hintermann®. Cette manœuvre doit être prudente en cas d'os ostéoporotique ou de polyarthrite rhumatoïde, car elle risque de provoquer une fracture horizontale d'une ou des deux malléoles [45].

Une fois la coupe obtenue, on contrôle à l'aide de *spacer* adapté si la résection a été suffisante afin de pouvoir passer à l'étape de la résection talienne.

## Coupe talienne

La recoupe du talus est réalisée sur les différents ancillaires. La difficulté est de :

- obtenir une symétrie de coupe par rapport à la perte de substance relative préopératoire ;
- obtenir un bon positionnement de l'implant dans le plan sagittal (valgus, varus), dans le plan antéropostérieur, ce qui est un élément fondamental pour restituer le centre rotatoire ;
- éviter toute distraction sur les plans ligamentaires en cas de mal position.

La rotation doit être contrôlée globalement comme étant dans le même plan que le bord médial du talus et représente environ l'axe global du pied projeté sur le 2<sup>e</sup> métatarsien. De plus, la coupe doit être réalisée de façon parfaitement perpendiculaire à un pied positionné à angle droit.

## Essais des implants

Les implants d'essai étant positionnés, on met en place un patin intermédiaire qui permet de juger de la mobilité de l'implant et de sa stabilité. Les différents types d'instabilité ont dû être évalués en préopératoire et peuvent bénéficier d'une correction réfléchie.

Il est recommandé d'effectuer un contrôle radioscopique qui analyse principalement leur bonne position et l'absence de complication fracturaire. Au niveau de la pièce tibiale, on s'assure qu'il n'existe pas de désaxation en valgus ou en varus et que la pente par rapport à l'axe tibial dans le plan sagittal est conforme aux recommandations du concepteur. Au niveau de la pièce talienne, on analyse principalement son bon positionnement antéropostérieur. Dans le plan sagittal, on peut s'aider de la projection virtuelle du centre rotatoire par rapport à son évaluation préopératoire ou à des calques réalisés. De face, on analyse le bon centrage de la pièce talienne sur le talus, de l'absence de conflit avec les malléoles latérale et médiale, du bon centrage sous la pièce tibiale ainsi que du bon positionnement du patin intermédiaire. Une anomalie notable de la pièce tibiale peut toujours bénéficier d'une recoupe sur l'ancillaire, associée à une augmentation de l'épaisseur du polyéthylène. Par contre, toute anomalie de positionnement de la pièce talienne est pratiquement impossible à reprendre, vu que l'ensemble des différents chanfreins ont déjà été réalisés pour positionner la pièce d'essai. Une anomalie rotatoire de l'implant talien est très difficile à évaluer, ce qui est une difficulté supplémentaire de cette procédure.

## Implants définitifs

Les implants définitifs sont dès lors mis en place. Leur stabilité est soigneusement testée avec différentes épaisseurs de patin intermédiaire pour choisir finalement l'épaisseur qui offre le meilleur compromis entre la mobilité et la stabilité.

Lorsqu'il existe un défaut de flexion dorsale de la cheville, il faut analyser les causes de cette ankylose, s'assurer que la capsule postérieure a bien été réséquée, évaluer le contexte en sachant que dans une cheville post-traumatique les différents plans ligamentaires peuvent être fibreux, et des adhérences sur le tendon du tibial



postérieur peuvent coexister. La cause la plus fréquente reste cependant une rétraction du système tricrural et on effectue dès lors un test de mise en flexion du genou pour essayer de différencier une rétraction due aux gastrocnémiens ou une rétraction mixte associant soléaire et gastrocnémiens (cf. chapitre 33). S'il existe une insuffisance justifiant un geste complémentaire, un allongement de la lame des gastrocnémiens ou une ténotomie percutanée du tendon d'Achille peut être proposé.

Un lavage abondant de l'articulation et une fermeture très soignée en deux plans sont pratiqués, en ayant soin principalement de refermer parfaitement le rétinaculum des extenseurs qui avait été préalablement repéré, ceci étant un élément important pour retrouver le rôle dynamique majeur du tendon tibial antérieur. La peau est ensuite refermée par des points séparés. Il est recommandé également de mettre en place un drain aspiratif au niveau intra-articulaire.

## Soins postopératoires

Classiquement, une immobilisation de 45 jours était proposée dont 3 semaines sans appui. Cette durée a été réduite, l'appui est plus ou moins précoce (parfois dès le premier jour) en fonction des gestes associés. Une immobilisation par une attelle plâtrée ou en résine est habituellement conservée jusqu'à parfaite cicatrisation.

## GESTES COMPLÉMENTAIRES

Il est fondamental de comprendre que la mise en place d'une prothèse totale de cheville doit être considérée comme un acte de resurfaçage et qu'en aucun cas, elle n'est capable de corriger les défauts osseux ou ligamentaires qui ont été à l'origine des lésions dégénératives [30, 38, 38, 42].

## Corrections sur le tibia

L'analyse de la goniométrie en charge permet de démasquer, en complément de l'examen clinique, des désaxations importantes du membre inférieur principalement en varus ou en valgus [30, 42]. Il est dès lors difficile, sur ces morphotypes désaxés, de définir le positionnement idéal de l'implant tibial devant respecter la perpendicularité à l'appui de l'axe mécanique et de l'axe tibial. Une discussion de réaxation par ostéotomie autour du genou peut donc parfois être amorcée avec prudence ; elle dépend de l'importance de la désaxation ou d'une gonarthrose associée mais elle ne peut être proposée systématiquement dès lors que la pangenométrie n'est pas strictement à 180°.

Les désaxations diaphysaires, elles aussi, nécessitent parfois une correction préopératoire comme les désaxations supramalléolaires peuvent bénéficier, plus facilement juste au-dessus de l'implant, d'une ostéotomie de réorientation, d'ouverture, de fermeture ou de correction d'un antécourbement ou d'un récourbement afin de réaligner l'axe mécanique du tibia et le centre rotatoire du talus de façon stricte.

Pour chaque cas, cette indication doit être discutée comme une chirurgie en deux temps ou en un temps. Généralement, les gestes qui peuvent bénéficier de la même incision sont pratiqués dans le même temps opératoire. Il est important également de considérer les impératifs d'immobilisation propre à chaque intervention afin qu'elle ne retarde la rééducation et ne préjuge pas la mobilité articulaire.

En dehors de toute désaxation globale du membre inférieur ou de cal vicieux, l'obliquité de l'interligne de la cheville dans le plan frontal par rapport à l'axe anatomique du tibia doit également être considérée. En effet, la coupe tibiale à 90° du tibia peut induire des anomalies de longueur relatives (non par rapport au sol mais par rapport à l'interligne articulaire prothétique), source de bascule en varus ou valgus secondaire.

## Corrections sur la malléole fibulaire

(figure 27.9 a et c)

L'excès de longueur de la malléole fibulaire peut être corrigé par une ostéotomie de raccourcissement [37]. Celle-ci est réalisée en région supradesmotique par résection d'un cylindre osseux, mise en compression et stabilisation par une plaque latérale ou par une ostéotomie intradesmotique en Z, qui permet d'avoir une plus large surface de contact et une excellente stabilité. Cette ostéotomie bénéficie d'une vis en compression et d'une plaque de neutralisation (figure 27.9a).

L'allongement est confié à un fragment tricortical enclavé, stabilisé par une plaque (figure 27.9c).

## Corrections sur la malléole médiale

(cf. figure 27.9e)

Lorsqu'il existe une rétraction du plan médial, Doets [35] propose et rapporte son expérience de son ostéotomie sagittale dans le plan de la malléole médiale pour corriger les rétractions du plan ligamentaire médial sans prendre le risque de déstabiliser le plan ligamentaire. Il laisse son ostéotomie libre ou réalise une ostéosynthèse *a minima* par brochage. En plus de cet effet d'abaissement, il peut s'organiser spontanément des petits effets de translation antéro-postérieure ou rotatoire qui, peut-être, peuvent mieux équilibrer la cheville. Elle expose cependant, dans notre expérience, à des risques de complications :

- pseudarthrose ;
- instabilité et luxation précoce du patin mobile.

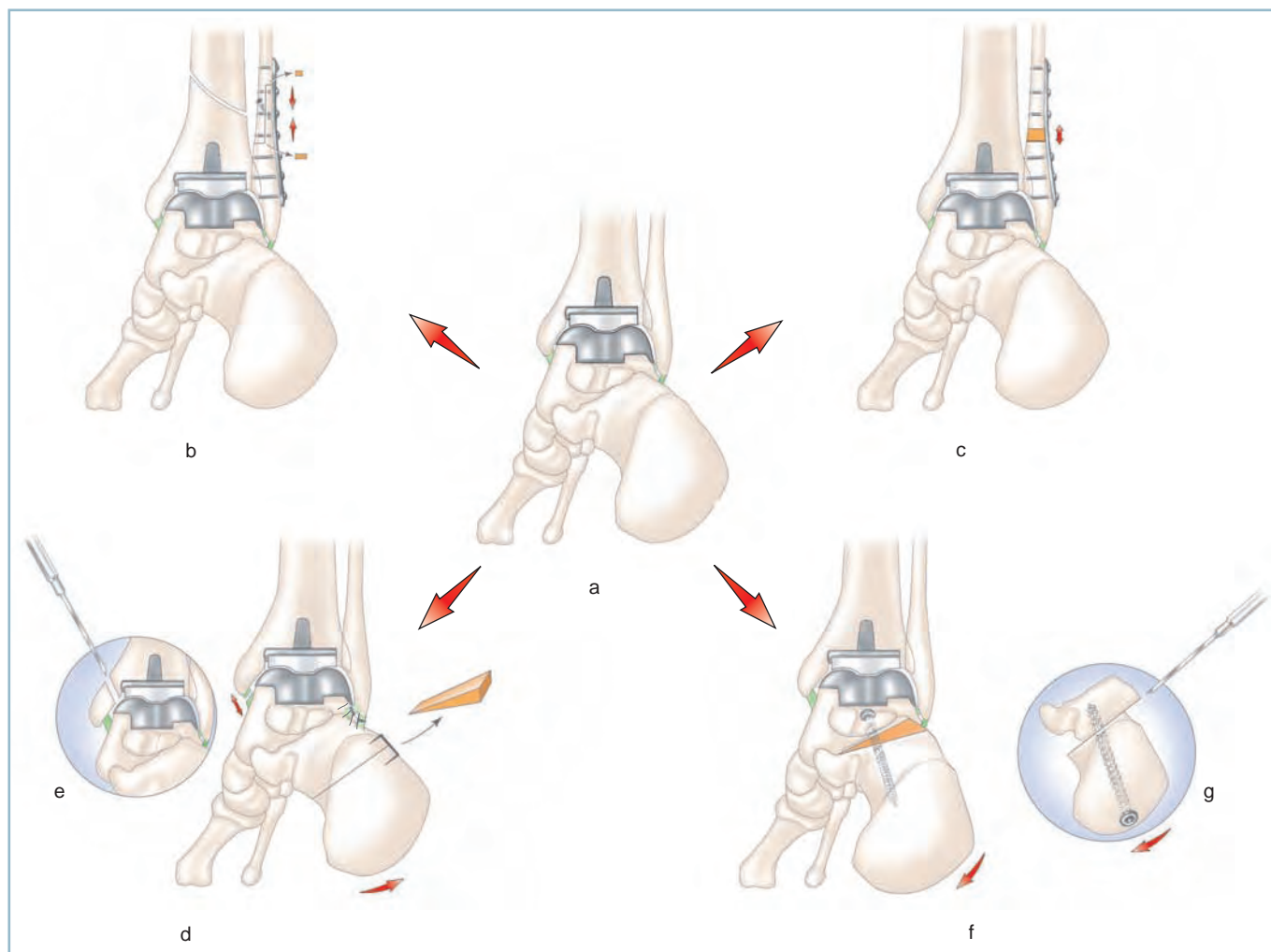
## Corrections au niveau du calcanéus

(figure 27.9d et g)

Lorsqu'il existe une désaxation démontrée au niveau de l'arrière-pied sur les radiographies en charge, corrélée par la désaxation clinique, qu'elle soit une désaxation en varus ou en valgus, une ostéotomie du calcanéus peut être proposée [30, 37]. Elle ne doit cependant pas être réalisée abusivement en raison de coupe asymétrique du talus rattrapant une balance ligamentaire mal contrôlée et d'une insuffisance ou d'une absence de *release* médial.

L'ostéotomie la plus facile à réaliser est une ostéotomie oblique, perpendiculaire à l'axe de la grosse tubérosité qui peut bénéficier d'une translation latérale ou médiale en fonction de la désaxation. Cette ostéotomie est réalisée dans le même temps opératoire par un court abord latéral et est stabilisée par une ostéosynthèse très stable, habituellement par deux vis en compression. Cette synthèse doit être suffisamment stable pour permettre une rééducation immédiate au besoin.

D'autres ostéotomies peuvent également être proposées comme l'ostéotomie de Dwyer ou ses ostéotomies voisines (cf. chapitre 17).



### 27.9 Représentation des corrections à associer lors de la mise en place de la prothèse.

- Implant centré et orthogonal dans la pince bimalléolaire axée.
- Correction de la longueur relative de la fibula, suite au raccourcissement du tibia, par ostéotomie en Z permettant de recentrer le talus dans la mortaise tout en corrigeant le varus de l'arrière-pied.
- Correction du cal vicieux de la malléole fibulaire par addition suite à son raccourcissement fracturaire.
- Correction d'une arthrose varisante par geste additionnel à la demande, réparation du plan collatéral latéral, release du plan collatéral médial, ostéotomie de valgisation.
- Alternative de libération médiale par ostéotomie de la malléole selon Doets.
- Correction du valgus, par arthrodèse isolée ou double de l'arrière-pied, retente éventuelle du plan ligamentaire médial.
- Correction du valgus par ostéotomie de variation selon Myerson.

## Correction du premier rayon

L'ostéotomie de relèvement du 1<sup>er</sup> rayon peut être indiquée également lorsqu'il existe une désaxation en varus de l'arrière-pied associée à un hyperappui sous le 1<sup>er</sup> rayon afin de mieux stabiliser la cheville [40].

## Corrections par arthrodèses de l'arrière-pied

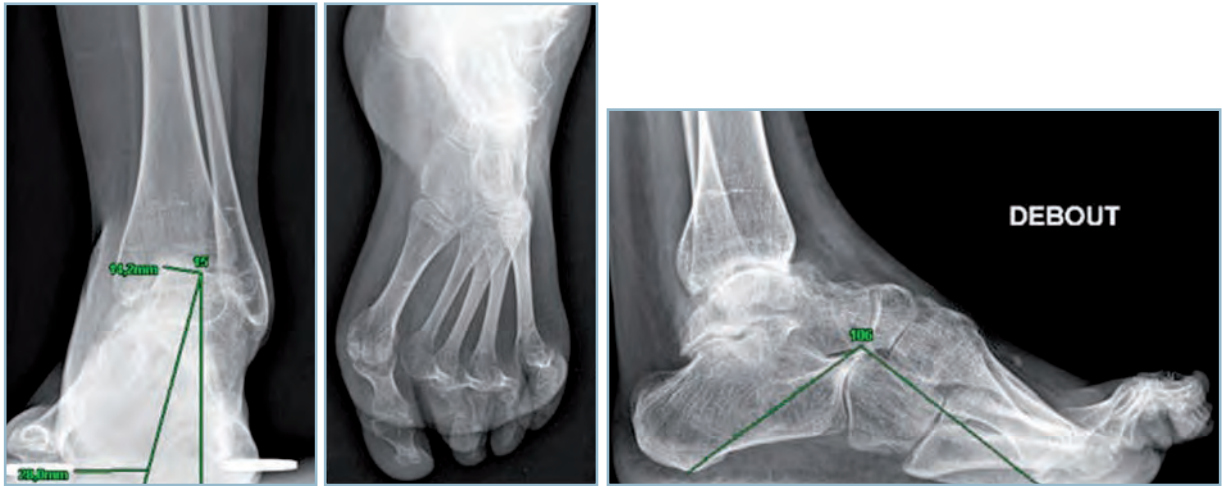Les arthrodèses de l'arrière-pied, comme la sous-talienne isolée (figure 27.9f), la talo-naviculaire isolée, la double arthrodèse (sous-talienne et médio-pied), peuvent être proposées préalablement ou de façon concomitante à la mise en place d'une prothèse totale de cheville [30, 37, 40, 42]. Elles ont pour but de :

- réaxer une déformation importante, en pied creux ou en pied plat, ne pouvant pas être corrigée par des ostéotomies correctrices extra-articulaires ;

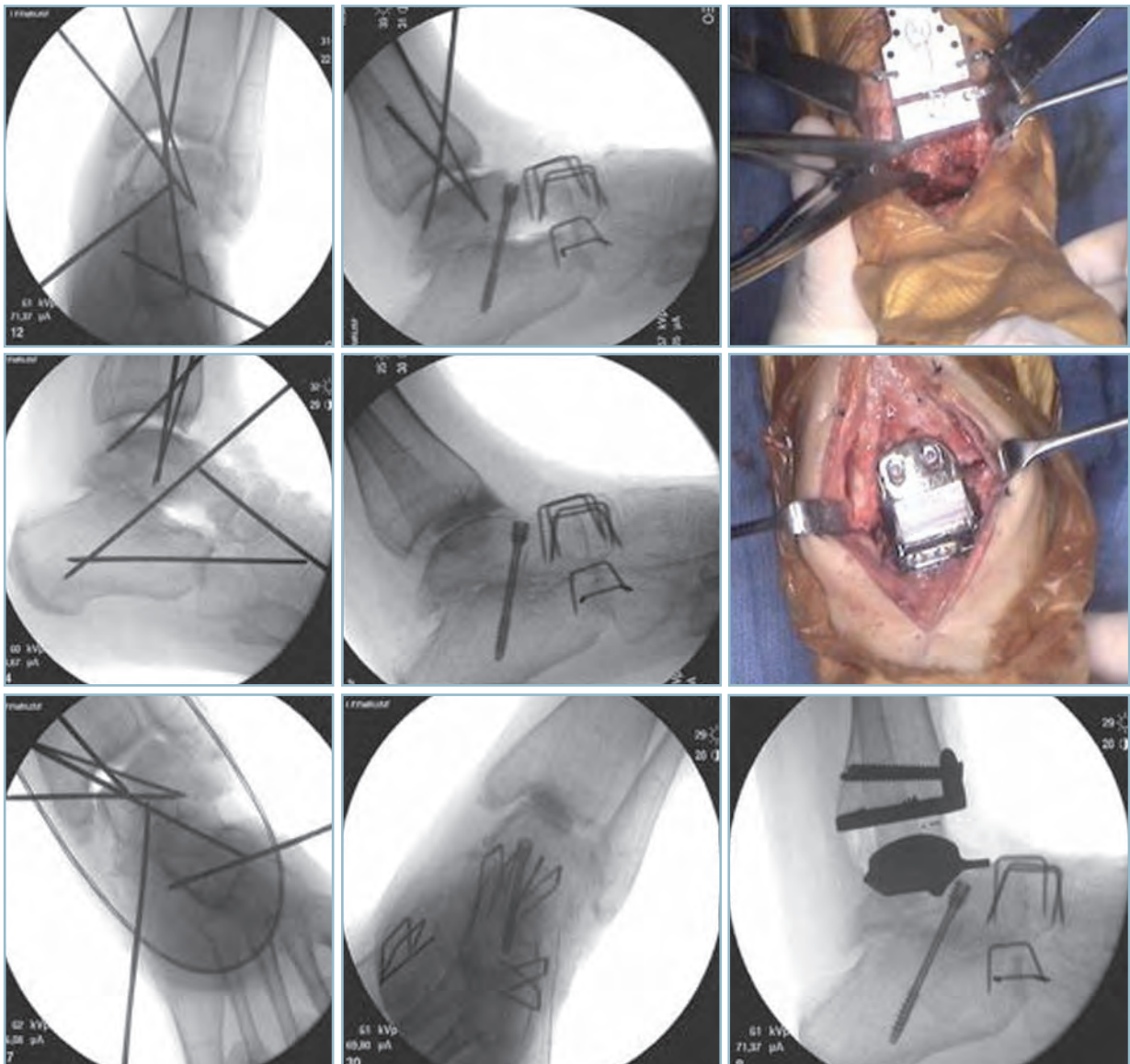
- traiter une éventuelle pathologie associée comme une atteinte inflammatoire ou une destruction dégénérative post-traumatique.

Ces interventions sont complexes. Le risque principal est la dévascularisation du talus qui aboutit à l'échec de l'intégration de la pièce talienne sur une nécrose postopératoire. Il faut donc être extrêmement prudent dans la voie d'abord utilisée pour réaliser cette arthrodèse.

Lorsqu'il existe une atteinte purement dégénérative et en l'absence de désaxation, une solution consiste à réaliser ces arthrodèses par voie arthroscopique afin d'entraîner le moins de délabrement tissulaire et d'altérer le moins possible la vascularisation du talus. À ciel ouvert, on a soin de ne pas associer une dévascularisation au niveau du sinus du tarse, du plan ligamentaire médial et de l'articulation talonaviculaire (figure 27.10a à c).



a



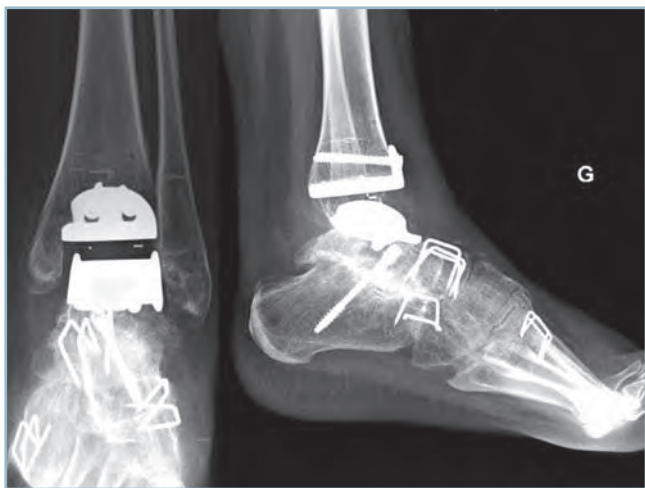### 27.10 Reconstruction complexe.

b

a. Radiographie préopératoire, polyarthrite juvénile, pied creux varus et atteinte douloureuse de la cheville, Score AOFAS à 34.

b. Correction par double arthrodèse et mise en place à 5 semaines d'une PTC sur un arrière pied préalablement réaxé. Réduction du varus après avoir fixé le talus en bonne position, contrôle de l'arrière par cliché cerclé, fixation définitive de la double arthrodèse, mise en place d'un spacer en ciment pour maintenir la libération médiale et faciliter la mise en place de l'implant à 5 semaines (Hintegra®).





27.10 c. Cliché postopératoire.

c

Lorsqu'il existe une désaxation importante, seule une solution à ciel ouvert doit être retenue avec les risques qu'elle comporte. Si le risque est trop important, la procédure rentre dès lors en concurrence avec la réalisation d'une panarthrodèse ou d'une arthrodèse tibio-talocalcanéenne si l'articulation de Chopart est intacte.

Le retentissement de la mise en place d'un implant est difficile à évaluer lorsqu'il existe une atteinte pluri-étagée de l'articulation talocrurale et de l'articulation sous-talienne. Compte tenu du risque de dévascularisation et de nécrose secondaire du talus, l'arthrodèse sous-talienne ne doit être proposée que pour les atteintes dégénératives sous-jacentes symptomatiques. Des tests infiltratifs peuvent être proposés (ou actuellement des scintigraphies osseuses couplées à un Spect-Scan), afin de démasquer l'étage le plus douloureux et donc celui qui doit bénéficier en premier lieu de la correction chirurgicale.

## Corrections sur les plans ligamentaires

Sur le plan collatéral latéral, les reconstructions ligamentaires doivent être réalisées lorsqu'il existe une arthrose varisante avec un plan ligamentaire rompu [37, 40, 42]. Les techniques sont les mêmes (cf. chapitre 30) que dans la cheville instable ; elles doivent être adaptées à l'importance de la laxité. La difficulté principale est de réaliser ces procédures de façon « mini-invasive » pour limiter le risque de nécrose cutanée en postopératoire. Réalisées dans le même temps que la chirurgie, on a soin de suturer ces plasties ligamentaires avant de mettre en place le patin de polyéthylène afin d'assurer une excellente mise en tension et de faciliter sa suture. Le plus souvent, la plastie s'adresse aux deux plans ligamentaires, faisceau moyen et faisceau antérieur.

Sur le plan collatéral médial, l'arthrolyse du ligament deltoïde reste un geste délicat. Anatomiquement, il présente deux faisceaux :

- un faisceau profond entre la malléole médiale et son insertion talienne ;
- un faisceau superficiel plus large et plus important, entre la malléole et le système calcanéonaviculaire.

Il existe une vascularisation importante au sein de ce ligament qui doit être préservée pour la bonne vitalité du talus. Habituellement, ce release est pratiqué en mettant l'articulation sous tension à l'aide d'un distracteur adapté. On effectue une section progressive des fibres profondes et on poursuit cette libération sur la face insertionnelle malléolaire. Il est difficile de doser cette libération et c'est là

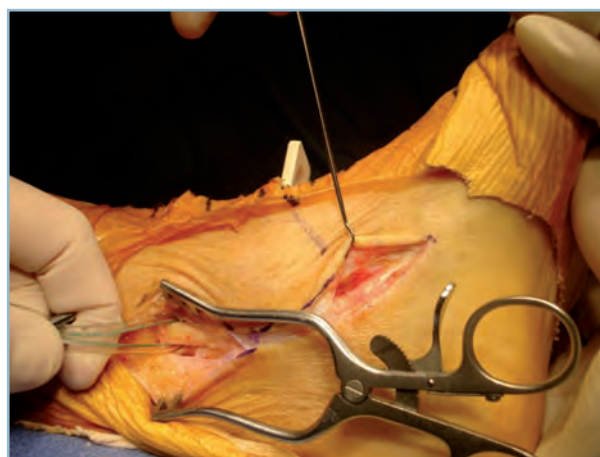
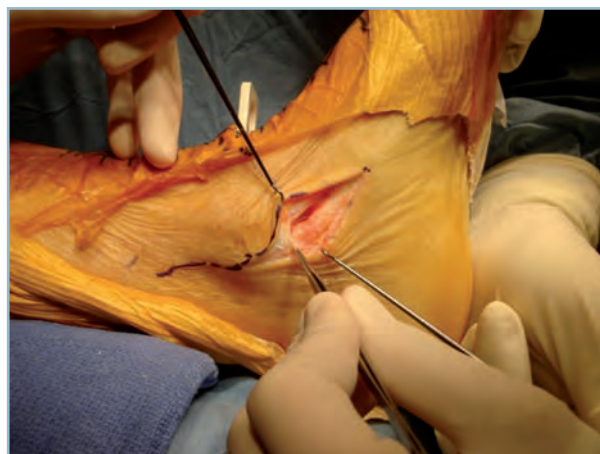
raison pour laquelle certains proposent une ostéotomie située au niveau de la malléole [35].

À l'opposé, certaines larges désaxations en valgus peuvent imposer, en plus des corrections osseuses de l'arrière-pied, des procédures de reconstruction du ligament deltoïde (plastie à l'aide d'un hémithibial postérieur). Ces techniques doivent rester réalistes et ces désaxations imposent plutôt une chirurgie d'arthrodèse plus étendue.

## Corrections tendineuses

Au niveau du tendon calcanéen, le *testing* peropératoire permet de différencier la zone où l'allongement tendineux doit être réalisé. En cas de doute, on privilégie toujours un geste situé au niveau de la lame des jumeaux ou un geste selon la technique de Bauman plutôt qu'un allongement du tendon calcanéen par des ténotomies étagées (cf. chapitre 33, page 499). La récupération fonctionnelle des allongements du tendon d'Achille est en effet plus longue avec une atrophie franche du triceps, il est cependant parfois indispensable.

Le tibial postérieur, lui aussi, peut être à l'origine d'une rétraction due soit à une rétraction musculaire, soit à des adhérences au niveau des gaines tendineuses (figure 27.11). Cette rétraction peut être responsable d'une instabilité des implants, d'un défaut de mobilité et pérennise une position vicieuse du talus. Il est parfois utile de faire un court allongement en Z entre la malléole médiale et l'insertion du tendon sur le naviculaire [40].



27.11 Ténolyse du tibial postérieur.

a. Libération sous-malléolaire du tendon

du tibial postérieur sur une séquelle post-traumatique.

b. Libération supramalléolaire, le tendon est mis sur repère, les adhérences peuvent être en aval de la gouttière ou en amont sur adhérence rétrotibiale ou sur fibrose musculaire.

a

b



Au niveau des tendons fibulaires, principalement dans les pieds creux varus, il est parfois recommandé de ténodéser le tendon long fibulaire sur le court fibulaire, afin de diminuer l'action abaissante du LF sur M1 et renforcer l'action éversante du court fibulaire [40]. Ce geste est alors souvent associé à l'ostéotomie de relèvement de M1.

## DISCUSSION SUR LES IMPLANTS

### Ancrage

Différents implants sont disponibles sur le marché et on considère comme implant de troisième génération les implants à trois composants associant un resurfaçage métallique du pilon tibial et de la pièce taliennne entre lesquels un patin mobile de polyéthylène s'insère [31].

Différentes solutions d'ancrage sont proposées, différents types de recouvrement, visant à l'intégration comme il a déjà été signalé précédemment. Le cimentage des prothèses a démontré ses insuffisances [24, 25].

### Pièce tibiale

On différencie des implants présentant une quille de ceux effectuant un resurfaçage minimal. La quille améliore la stabilité de l'implant, augmente sa surface d'intégration mais impose la réalisation d'une fenêtre antérieure qui fragilise la corticale antérieure qui est un élément anatomique important de l'appui. Les quilles entre elles varient aussi en fonction de leur volume, de leur forme et de l'importance de la résection osseuse à réaliser pour les mettre en place.

La taille et la forme de la pièce tibiale varient en fonction des implants. Certains sont bilatéraux (droit-gauche) et d'autres latéralisés (Hintegra®) [50]. Aucune étude actuellement n'a réellement montré la supériorité d'un implant par rapport à un autre.

La plupart des surfaces articulaires tibiales sont planes et présentent donc une surface de glissement avec le patin de polyéthylène. Certains implants entraînent une contrainte au niveau de celui-ci, d'autres laissent le patin entièrement libre. Un implant présente une forme convexe pour mimer au mieux la biomécanique de la cheville (Box®).

### Patin mobile

Il est le plus souvent en polyéthylène de haute densité. Il présente une épaisseur minimale de 5 mm et répond à la congruence imposée principalement par la pièce taliennne [60]. Rappelons également qu'il existe des implants en céramique [38, 54] et la prothèse Agility® [28] (à patin fixe et fusion syndesmotique) dont l'expérience reste très faible en Europe, alors qu'en Amérique du Nord les quatre seuls implants autorisés par la FDA sont à patin fixe (Agility®, Inbone® de DeOrto, Eclipse® et Saltotalaris®).

### Pièce taliennne

Au niveau de la pièce taliennne, différentes solutions sont proposées pour garantir la stabilité de l'implant talien au niveau du talus, resurfaçage du dôme avec ou sans resurfaçage des surfaces articulaires latérale et médiale en regard des malléoles, plots

d'ancrage de formes multiples, forme variable permettant de stabiliser le patin de polyéthylène dans le plan transversal. Là aussi, aucun élément ne permet de mettre en évidence une supériorité d'un *design* par rapport à un autre [27, 49].

Un élément fondamental qui différencie les implants taliens est leur forme cylindrique (BP®, Star®, Aes®, Mobility®...) ou tronconique. La forme tronconique (Hintegra®, Salto®) doit théoriquement mieux répondre au cahier des charges de la biomécanique en s'adaptant mieux à la cinétique ligamentaire que les formes cylindriques qui théoriquement entraînent plus de contraintes au niveau des plans ligamentaires.

Lorsque cette restitution anatomique est parfaite, on est en droit de penser que si le centre rotatoire de la cheville est parfaitement retrouvé en peropératoire, l'utilité de la mobilité du patin de polyéthylène contre la pièce tibiale est sujette à caution et un implant actuellement sur le marché re-propose cette solution (Saltotalaris® alors que la version initiale de la Salto® était à patin mobile), des implants de deuxième génération, les résultats sont toujours en cours d'évaluation.

## COMPLICATIONS

Certaines sont aspécifiques et d'autres spécifiques [38, 52, 58, 59].

### Complications aspécifiques

L'infection, les phénomènes thromboemboliques, les nécroses cutanées, l'algodystrophie, les lésions nerveuses ou artérielles sont les troubles inhérents à toute chirurgie prothétique au niveau de la cheville [40].

### Complications spécifiques

Il existe une série de complications plus spécifiques, précoces ou tardives.

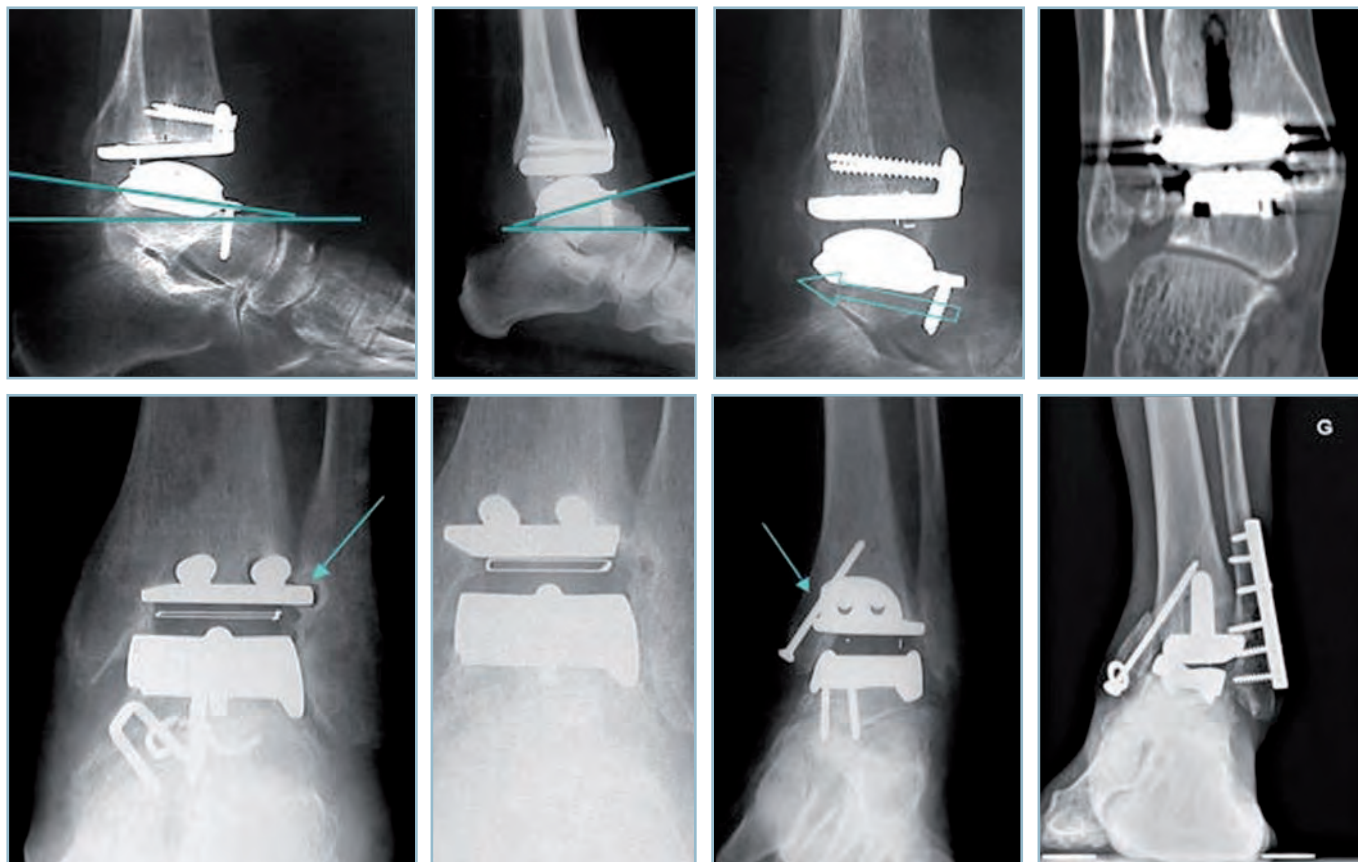
#### Complications précoces (figure 27.12)

En peropératoire, la complication la plus fréquente est la fracture accidentelle d'une malléole fibulaire ou médiale [38, 40]. Elle nécessite une ostéosynthèse stable et immédiate. Mise à part l'immobilisation postopératoire qu'elle impose, elle n'entraîne pas réellement d'évolution péjorative dans le temps mais doit être évitée par une chirurgie soignée et éventuellement la protection des malléoles lors de la coupe ou un ancillaire adapté.

Les lésions tendineuses sont peu fréquentes mais peuvent être observées lors de la voie d'abord (extenseur du I) ou principalement, au niveau du fléchisseur commun des orteils ou du long fléchisseur de l'hallux, lors de la résection de la coupe tibiale postérieure.

Les lésions vasculonerveuses sont rares mais doivent nécessiter une réparation immédiate. Les lésions nerveuses sont liées à la voie d'abord (nerf fibulaire superficiel) ou à la coupe tibiale postérieure (nerf tibial postérieur imposant une réparation immédiate avec un pronostic péjoratif).

La malposition des implants reste toujours possible à tous les niveaux malgré les ancillaires actuellement développés. Le défaut de positionnement tibial peut être responsable d'une désaxation ou d'un conflit avec la malléole fibulaire (translation latérale excessive) (figure 27.12).



### 27.12 Complications opératoires.

- a. Excès de flexion plantaire de l'implant talien.
- b. Excès de flexion dorsale de l'implant talien.
- c. Rétroposition de l'implant talien.
- d. Géodes sur prothèse totale de cheville.
- e. Conflit de la pièce tibiale et de la malléole fibulaire.
- f. Correction du conflit par recoupe et translation médiale de la pièce tibiale.
- g. Ostéosynthèse d'une fracture peropératoire de la malléole médiale.
- h. Débricolage d'une ostéosynthèse peropératoire avec infection clinique.

a	b	c	d
e	f	g	h

Le défaut de position talien est redoutable et extrêmement difficile à corriger, si ce n'est par la reprise de l'implant qui nécessite la mise en place d'un implant de révision. L'erreur antéropostérieure (translation antéropostérieure), latérale et la bascule en flexion-extension doivent être détectées en peropératoire mais les anomalies rotatoires sont de détection difficile en peropératoire et en postopératoire (*figure 27.13a, b*). Elles sont responsables de limitation du secteur de mobilité et de douleurs résiduelles mal expliquées.

Il est important également d'évaluer le bon positionnement de l'axe rotatoire de la pièce tibiale par rapport à l'axe rotatoire de la pièce talienne qui peut être à l'origine de contraintes ligamentaires et/ou de contraintes au niveau du patin intermédiaire responsable de fluage et de réaction à corps étranger (*figure 27.13c*).

Les troubles de cicatrisation sont redoutables car souvent à l'origine de complications septiques. Ils doivent être prévenus en peropératoire et traités de façon rapide par soins adaptés ou par un lambeau de couverture cutanée.

### Complications tardives

C'est le descellement prothétique qui peut apparaître rapidement ou progressivement par défaut d'intégration ou par migration progressive de l'implant [23, 26, 38, 41, 44, 47, 59]. Des migrations limitées en particulier de la pièce tibiale sont fréquentes et restent

souvent muettes sur le plan clinique ; il peut s'agir de véritable enfoncement au niveau du talus qui impose le plus souvent une reprise par arthrodèse. On peut constater également des phénomènes d'ostéopénie par *stress shielding* et finalement des descellements aseptiques sur réaction granulomateuse à corps étranger probablement sur débris de polyéthylène. Les descellements imposent la révision des implants ou la réalisation d'une arthrodèse.

Les défauts d'axe peuvent parfois bénéficier d'ostéotomies supramalléolaires (*figure 27.14a, b*).

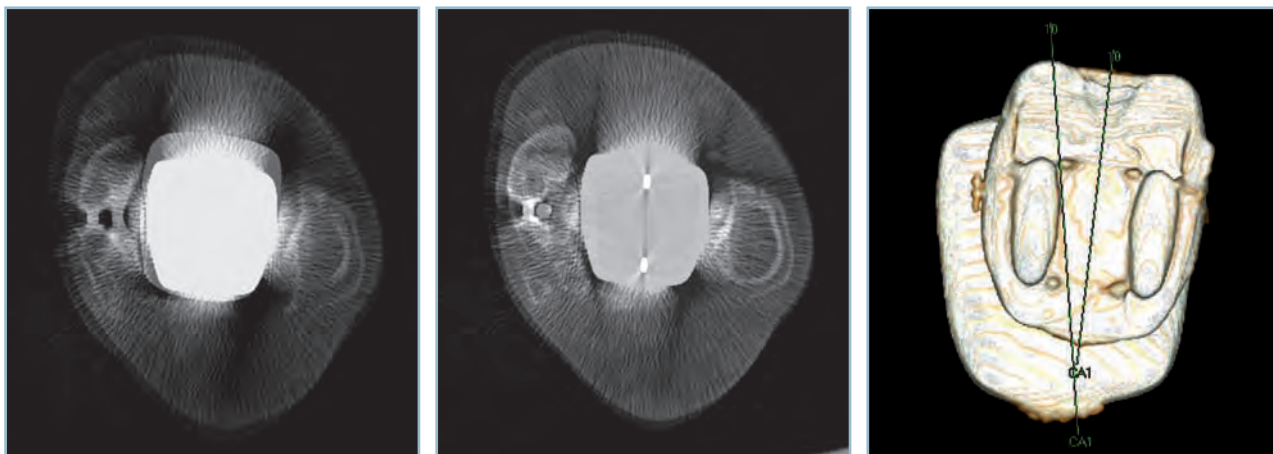
L'instabilité des implants peut être observée plus tardivement. La cause de celle-ci doit être démembrée (*cf. supra*) puis corrigée par une révision chirurgicale adaptée (*figure 27.14c, d*).

L'ensemble de ces complications peut bénéficier de procédures spécifiques en fonction de l'expertise chirurgicale du praticien.

On rapporte, dans les cas les plus complexes, l'amputation comme seule réponse thérapeutique possible.

### DISCUSSION

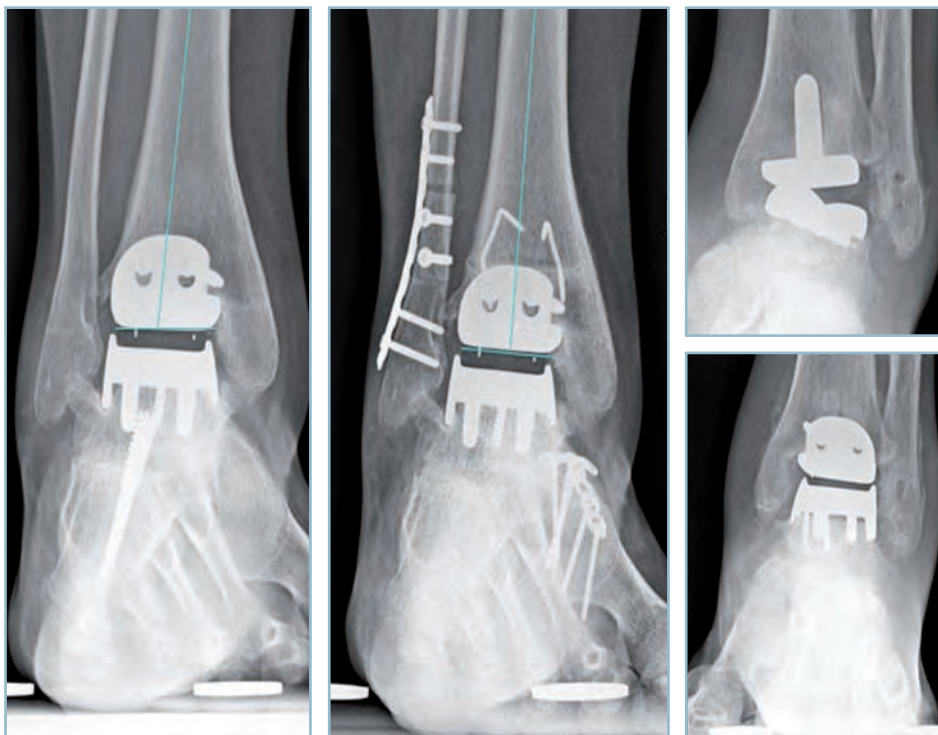
À l'heure actuelle, la mise en place d'une prothèse totale de cheville est une solution acceptable dans le traitement des lésions dégénératives de la cheville quelle que soit sa cause [55, 57]. Elle nécessite



### 27.13 Analyse des superpositions d'implant au CT-scanner.

- Analyse de la pièce tibiale et de la pièce talienne bien superposé.
- Analyse de la pièce tibiale et de l'insert bien superposé.
- Reconstruction objectivant une malposition relative des implants.

a | b | c



### 27.14 Corrections postopératoires.

- Défaut en varus fixé par l'arthrodèse sous-talienne et le varus de l'implant tibial, supination de l'avant-pied.
- Ostéotomie supramalléolaire de fermeture avec raccourcissement fibulaire, arthrodèse de flexion plantaire de la cunéométatarsienne.
- Luxation du patin sur instabilité latérale et malposition rotatoire du talus.
- Révision des implants et nouvelle plastie latérale.

a | b | c  
d

une bonne expérience chirurgicale du pied et de la cheville. Les évaluations restent un élément essentiel comme principalement l'analyse de série hors concepteur et la tenue de registre [36, 43].

Différents travaux ont démontré l'avantage biomécanique de l'implant par rapport à la réalisation d'une arthrodèse [32, 34, 38, 56]. On retrouve en effet, dans différentes études, une amélioration voire la normalisation des schémas de marche et l'améliora-

tion des secteurs de mobilité des articulations adjacentes. Ces analyses sont fondamentales et encourageantes dans la poursuite du développement de ce challenge chirurgical.

Différentes méta-analyses ont montré un taux de complication comparable entre la réalisation d'une prothèse totale de cheville et la réalisation d'une arthrodèse. Les deux procédures restent donc, quoi qu'il en soit, un challenge chirurgical important [38, 39, 53].



## RÉVISION DES PROTHÈSES TOTALES DE CHEVILLE

J.-L. BESSE, Th. LEEMRIJSE

**L**es traitements des complications précoces des prothèses totales de cheville (PTC) (vasculonerveuses, fractures malléolaires, cutanées) ont été traités au sous-chapitre précédant.

À moyen et long terme, les causes d'échecs de PTC sont multiples :

- raideur ;
- ossifications périprothétiques et conflits malléolaires ;
- instabilité prothétique médiale ou latérale ;
- descellement et/ou migration des composants ;
- infection [62-66, 72-73].

L'échec est parfois évident sur les radiographies simples (descellement, migration d'implant...) ou cliniquement (désaxation, tableau infectieux aigu ou subaigu), mais il peut également s'agir de douleurs inexplicables.

### ANALYSE DES CAUSES D'ÉCHECS

Avant toute reprise chirurgicale, le bilan étiologique doit être complet.

#### Bilan étiologique

Celui-ci comprend : l'examen clinique, l'analyse des radiographies en charge complétées par un scanner et des examens recherchant une infection éventuelle :

- Clinique : morphotype des membres inférieurs et de l'arrière-pied en charge, analyse des mobilités articulaires, siège des douleurs, état cutané.

- Radiographies simples : pangonométrie des deux membres inférieurs, radiographies des deux chevilles en charge (face type Méary et profil).

- Scanner analysant le positionnement des implants et les anomalies d'interface os-prothèse (liserés, géodes, conflits périprothétiques) sous-estimés par les radiographies simples.

- Biologique et, au moindre doute, double scintigraphie osseuse (simple puis aux polynucléaires marqués) recherchant une infection à bas bruit. Éventuellement arthrographie-ponction afin d'identifier le germe par une analyse bactériologique complémentaire.

#### Causes d'échecs

Ce bilan permet de retrouver différentes causes parfois associées et intriquées.

#### Extraprothétiques

Il peut s'agir de facteurs qui ont été négligés lors de la mise en place prothétique et/ou qui sont apparus secondairement :

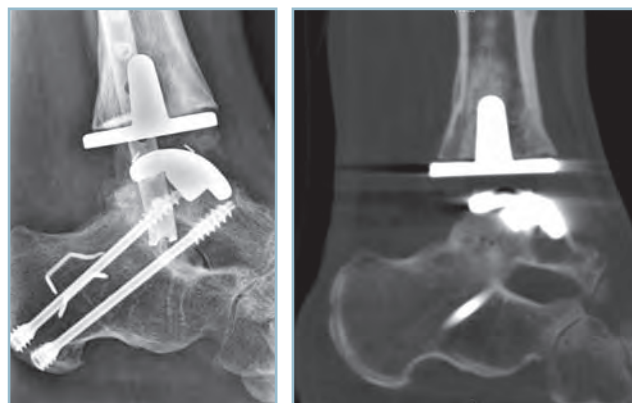
- désaxation constitutionnelle ou acquise du membre inférieure, de la cheville, de l'arrière-pied ou même du pied (varus-supination) ;

- instabilité ligamentaire latérale ou même médiale ;
- arthrose sous-talienne ;
- pathologie médiotarsienne ou même de l'avant-pied ;
- perte de flexion dorsale par rétraction du tendon calcanéen ;
- rétraction et adhérences tendineuses (tibial postérieur, fibulaires).

#### Périprothétiques

Ce sont les modifications ostéoarticulaires autour de l'implant :

- ossifications périprothétiques ;
- conflit dans les joues malléolaires ;
- géodes (figure 27.15).



27.15 Exemple de liseré tibial (a : Rx) et géode talienne (b : scanner).

a | b

#### Prothétiques

Il s'agit de causes directement liées à l'implant :

- malposition des implants ;
- taille inadaptée ;
- fracture d'implant ;
- usure du polyéthylène ;
- descellement et migration des implants.

#### Infectieuses

Les causes extraprothétiques et périprothétiques peuvent être traitées par des gestes complémentaires sans changer l'implant. Cependant si ces gestes comportent une arthrotomie, il est recommandé de changer systématiquement le patin mobile.

Lorsque la cause est prothétique, on peut proposer en fonction du stock osseux soit un changement prothétique, soit une arthrodeèse.

### RÉVISIONS SANS CHANGEMENT PROTHÉTIQUE

Si la ou les causes d'échecs sont extraprothétiques ou périprothétiques, la reprise chirurgicale se fait sans changement d'implant.



## Gestes complémentaires périprothétiques

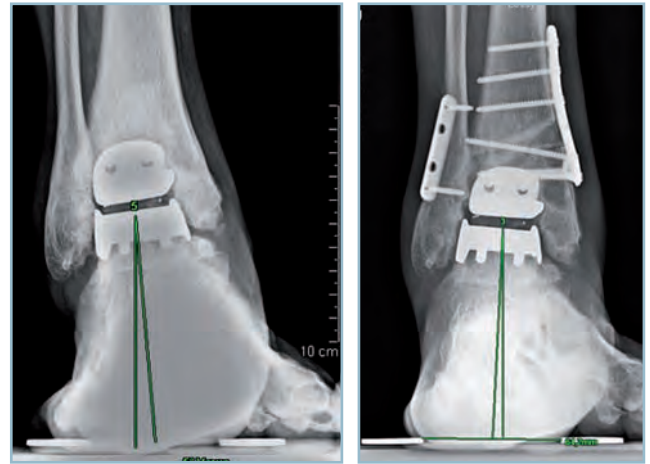
Ils auraient pu être réalisés préalablement ou lors de l'implantation de la prothèse (cf. sous-chapitre précédent).

Ils peuvent parfois être associés entre eux. Il peut s'agir de :

- ostéotomies correctrices du tibia : extrémité supérieure, supramalléolaire (figure 27.16) ;
- ostéotomies de la fibula : allongement ou raccourcissement ;
- ostéotomies du calcanéus ;
- plasties ligamentaires (latérale, médiale) et/ou arthrolyse associée ;
- allongement du tendon calcanéen et arthrolyse postérieure ;
- arthrodèse sous-talienne ;
- arthrodèse médiotarsienne ;
- ténodèse du long fibulaire sur le court fibulaire et ostéotomie de relèvement du 1<sup>er</sup> métatarsien ;
- exérèse d'ossifications périprothétiques, nettoyage périmalloleaire par voie ouverte ou arthroscopique.

## Attitude vis-à-vis des géodes périprothétiques avec implants stables

Cette situation concerne les géodes osseuses soit au contact de l'implant, soit dans la métaphyse tibiale ou le corps du talus, sans que la stabilité de l'implant ne soit en cause. Elle est à différencier des lisérés prothétiques constituant un descellement prothétique aseptique qui entraîne une migration progressive de l'implant.

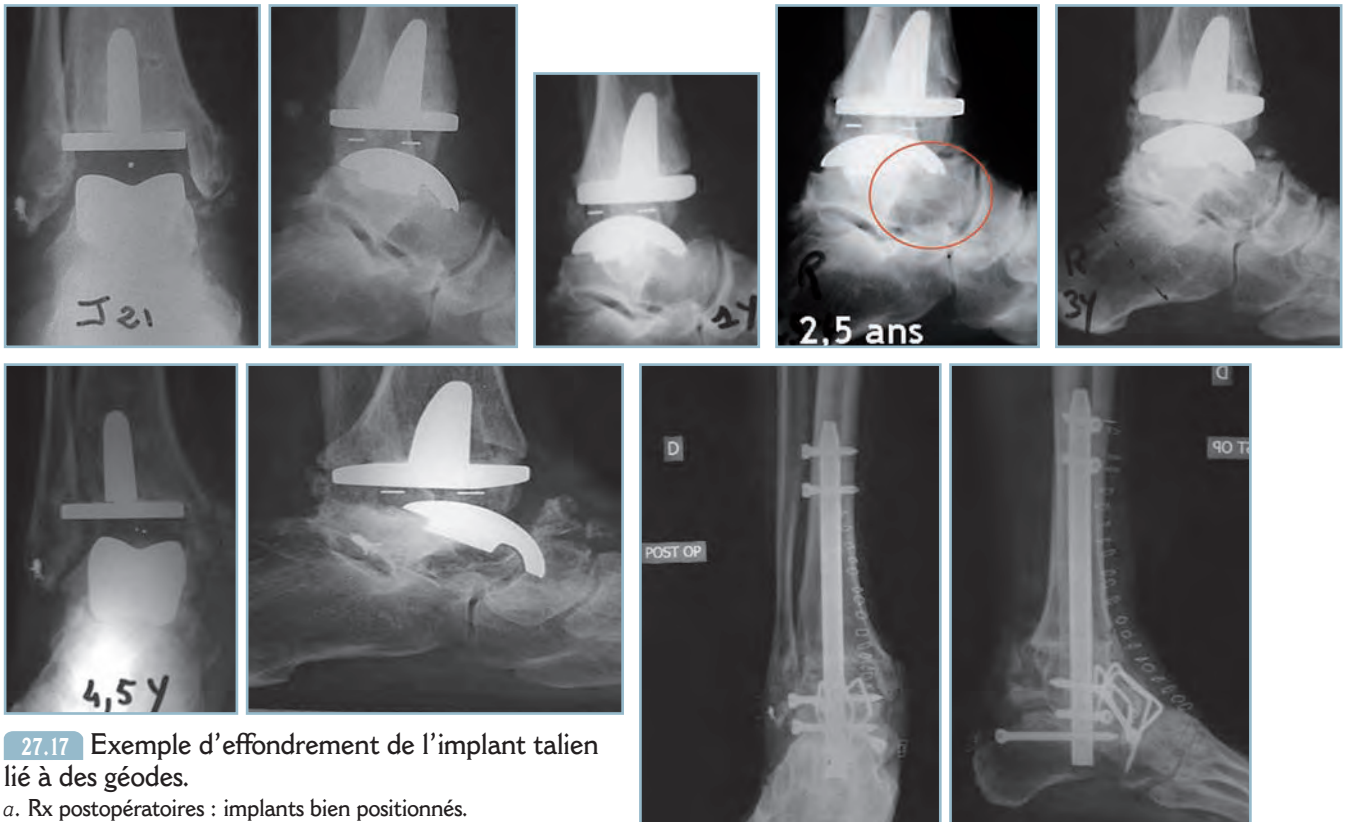


27.16 Ostéotomie supramalléolaire de valgisation.

a | b

Ces géodes, dont la fréquence est sous-estimée dans les séries rapportées, sont liées à des réactions à corps étrangers dues, en particulier, aux particules de polyéthylène [64-68]. Elles doivent être recherchées systématiquement lors du suivi radiologique des patients ; au moindre doute un scanner doit être demandé, les radiographies simples sous-estimant leur fréquence et leur taille surtout au niveau du talus [67].

Elles ne semblent pas corrélées aux phénomènes douloureux, cependant certaines sont évolutives dans le temps et exposent à des complications mécaniques de type effondrement prothétique en particulier au niveau talien (figure 27.17). Il est donc logique,



27.17 Exemple d'effondrement de l'implant talien lié à des géodes.

a. Rx postopératoires : implants bien positionnés.

b. Rx à 1 an.

c. Rx à 2,5 ans : géodes tibiale et talienne mais patient asymptotique (score AOFAS 100).

d. Rx à 3,5 ans : aggravation des géodes mais patient toujours asymptotique.

e. 4,5 ans : douleur brutale - Rx face et profil : effondrement implant talien dans les géodes.

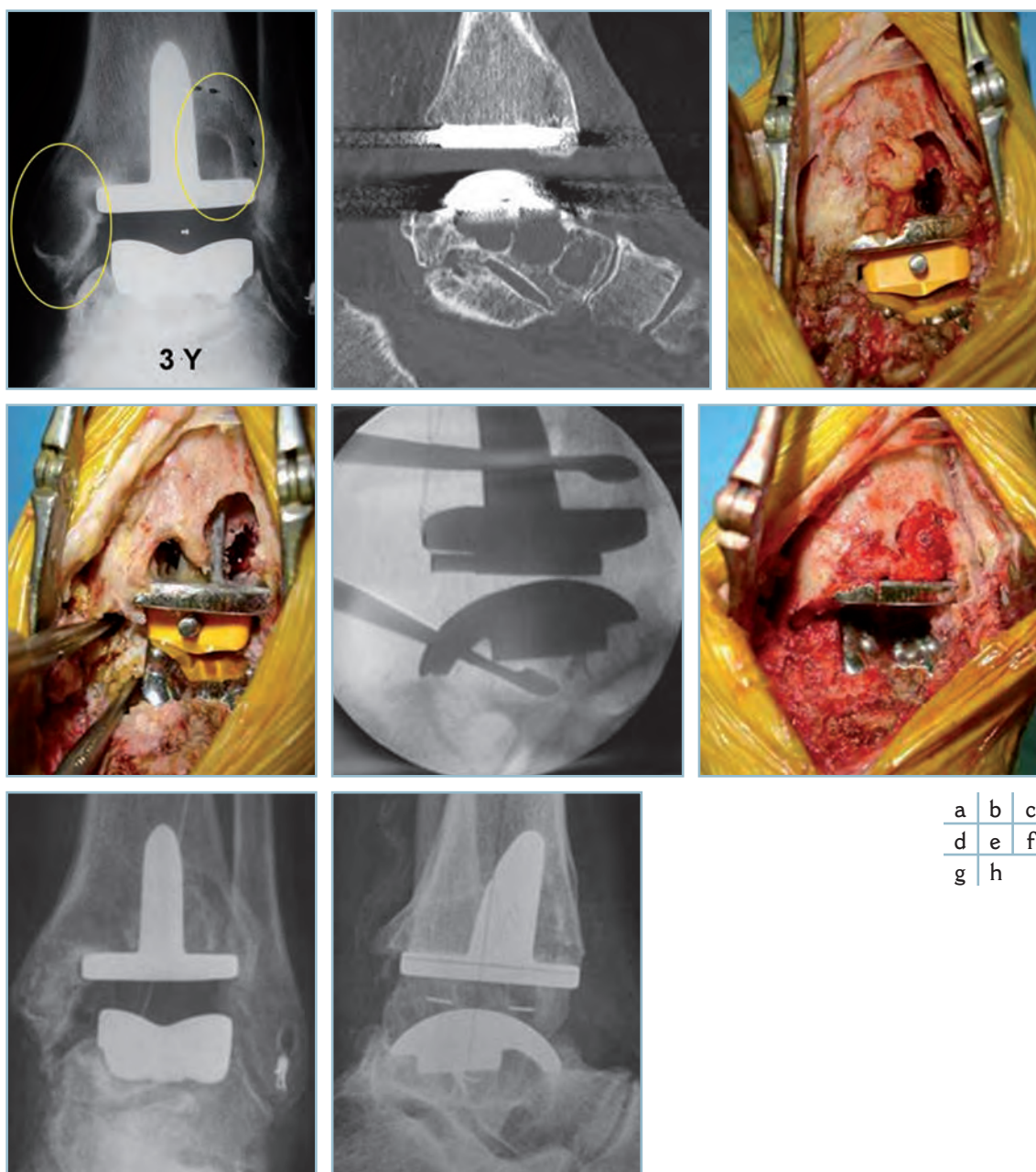
f. Révision par une arthrodèse tibio-calcanéonaviculaire avec allogreffe massive (tête fémorale) et autogreffe, ostéosynthésée par un clou rétrograde.

a1	a2	b	c	d
e1	e2	f1	f2	

même si l'implant est stable, de proposer de les greffer. Une effraction corticale est, par analogie aux autres implants, une indication formelle de révision [74].

Cela ne pose pas de difficulté pour les aborder au niveau tibial, c'est plus difficile au niveau talien ; on peut s'aider d'un amplificateur de brillance pour contrôler l'abord, le curetage et la greffe de ces géodes. Il est recommandé de changer systématiquement le patin mobile en polyéthylène lors de l'intervention.

Ces géodes ont un contenu fibreux jaunâtre ou grisâtre. Après curetage, leur structure est kystique avec une paroi parfaitement délimitée. Après microperforation de type Pridie, ces kystes sont greffés. La greffe autologue (crête iliaque) est spongieuse et corticospongieuse afin de donner une stabilité primaire et limiter le risque d'effondrement secondaire (*figure 27.18*). Les lésions géodiques importantes peuvent imposer le recours à de l'allogreffe ou des substituts osseux complémentaires. Chez des patients âgés, le cimentage après curetage peut même se discuter.



a	b	c
d	e	f
g	h	

**27.18** Exemple de greffe osseuse préventive avec changement du patin mobile pour sauvegarder des implants stables.

a et b. Rx (a) et scanner de contrôle (b) à 3,5 ans d'un patient de 77 ans : aggravation des lésions géodiques et dégradation fonctionnelle par rapport à l'évaluation à 2 ans (score AOFAS global 71 vs 80 à 2 ans, score AOFAS douleur 20 vs 30 à 2 ans).

c. Tissu fibreux jaunâtre dans les géodes.

d. Après curetage des géodes, les implants restent bien fixés.

e. Contrôle, à l'amplificateur de brillance, du curetage des géodes taliennes.

f. Aspect peropératoire de l'autogreffe spongieuse.

g et h. Rx de face (g) et de profil (h) postopératoires.



## Cas particulier : luxation du patin mobile

La luxation du patin mobile est une complication propre aux prothèses à trois composants.

En général, il s'agit d'une complication précoce, mais elle peut également se voir à moyen terme surtout s'il persiste une instabilité prothétique avec une bascule intra-articulaire en varus ou en valgus.

Elle impose toujours une réduction à foyer ouvert.

Préalablement, les causes doivent être recherchées, un scanner complémentaire est nécessaire afin d'analyser le positionnement des implants tibial et talien. En plus des gestes éventuellement associés ligamentaires (arthrolyse complémentaire, reprise de ligamentoplastie) et/ou osseux, le patin en polyéthylène est systématiquement changé. Afin d'éviter une récurrence, une immobilisation plâtrée stricte est préconisée pendant 45 jours. Si l'état cutané lors de la reprise est précaire et non compatible avec une immobilisation plâtrée et/ou si la stabilité du patin mobile reste précaire malgré les gestes associés de rééquilibrage ligamentaire, un fixateur externe temporaire pendant 4 à 6 semaines permet de protéger la cicatrisation capsulaire et ligamentaire (figure 27.19).

## RÉVISIONS AVEC CHANGEMENT PROTHÉTIQUE

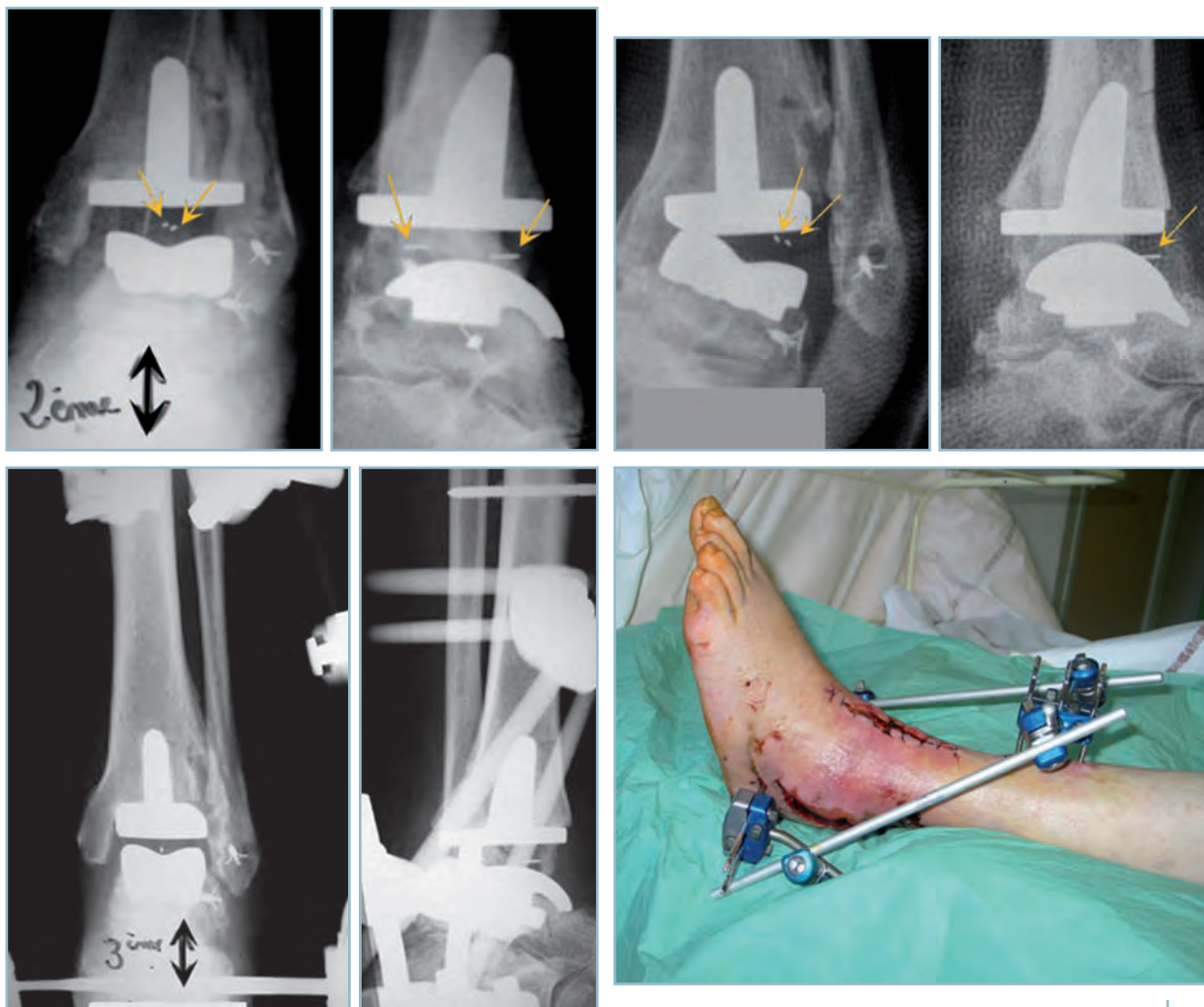
Lorsqu'il existe une cause prothétique de l'échec, le changement de la prothèse est conditionné par la possibilité d'avoir corrigé préalablement ou dans le même temps les conditions extraprothétiques (désaxations, instabilités ligamentaires...) qui ont pu favoriser l'échec prothétique.

Il est également conditionné par le stock osseux restant après l'ablation de la prothèse. Plus les pertes osseuses sont importantes, plus le changement prothétique est aléatoire et se discute alors l'arthrodèse.

Le choix de la voie d'abord est conditionné par les anciennes voies d'abord, les gestes complémentaires éventuellement prévus et les lésions préexistantes. Des prélèvements bactériologiques et anatomopathologiques sont réalisés systématiquement.

L'ablation des implants est aisée mais doit préserver le maximum de stock osseux, ce qui est difficile en cas d'implant tibial comportant un plot central volumineux ou une quille ancrée, ou en cas d'un talus dont l'accès latéral est limité par un carter prothétique.

Le nettoyage articulaire comporte une synovectomie complète avec ablation de la métallose éventuelle, ainsi qu'une résection des ossifications péri-articulaires.



**27.19** Exemple de luxation du patin mobile.

- a. Homme de 73 ans avec arthrose varisante. Arthrolyse médiale, prothèse de cheville et ligamentoplastie latérale.  
 b. 7<sup>e</sup> jour, luxation du patin mobile et souffrance cutanée majeure.  
 c et d. Réduction très instable – stabilisation par un fixateur externe.

a	b
c	d

La résection en os sain est impérative. Au tibia, elle est plus ou moins haute et peut poser des problèmes de fragilisation malléolaire ou de défaut d'appui cortical secondaire. Au talus, elle est plus difficile car en fonction du type d'implant prothétique talien, de l'importance des géodes ou de la nécrose associée, l'articulation sous-talienne est très proche et l'ancrage d'un nouvel implant talien peut rapidement se révéler impossible.

Après l'ablation des implants, le nettoyage articulaire et les recoups osseuses, le stock osseux doit être à nouveau réévalué avec trois situations.

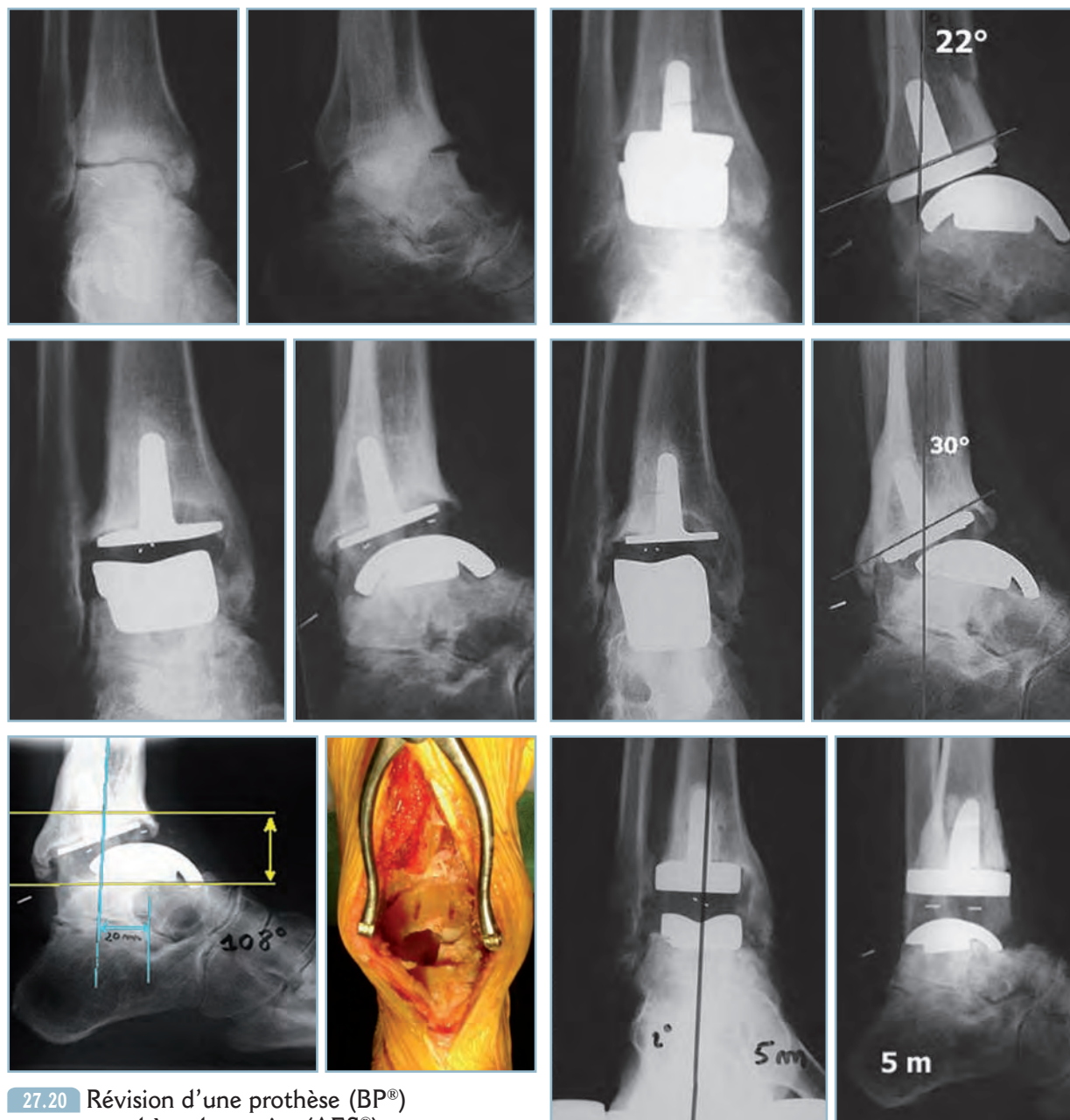
**L'os est de qualité correcte, avec une perte de substance limitée.**

On peut réaliser un changement partiel (implant tibial ou talien) ou total de prothèse, en situation identique à une première intention.

Le comblement osseux des pertes de substance ou des lésions géodiques est réalisé avec des greffons autologues fragmentés spongieux ou corticospongieux. Le lit osseux receveur doit être préparé par un curetage complet et des perforations de revascularisation.

**L'os est intact et de qualité correcte avec une perte de substance modérée.**

On peut utiliser pour la reconstruction une prothèse de reprise : tibia à plateau plus épais ou à quille, talus avec coupe horizontale (« flat cut ») (figure 27.20).



**27.20** Révision d'une prothèse (BP®) par une prothèse de reprise (AES®).

- Homme de 30 ans – arthrose post-traumatique.
  - Prothèse de cheville BP® mise dans un autre centre – défaut de positionnement (pente postérieure 22°).
  - Contrôle à 3 ans. Résultat fonctionnel acceptable (travailleur de force).
  - Contrôle à 12 ans – dégradation et aggravation des douleurs.
  - Planification de la reprise chirurgicale : l'ablation des implants entraîne 32 mm de perte osseuse. L'intervention retrouve une volumineuse géode talienne.
  - Prothèse de reprise (implant tibial de 10 mm de hauteur – talus standard – patin 11 mm) et greffe osseuse corticospongieuse du talus. Rx de contrôle à 5 mois.
- À 4 ans, bon résultat fonctionnel (score AOFAS 87 – mobilité radiographique prothétique 37°).

a	b
c	d
e1	e2   f1   f2



De plus en plus, les différentes marques de prothèses développent des implants de révision, et même la possibilité d'avoir des implants sur mesure pour s'adapter aux situations les plus difficiles.

**L'os est de qualité médiocre, avec une perte de substance importante.**

On peut envisager encore une reconstruction associée à une greffe. Il s'agit toutefois de situations extrêmes. Cette greffe doit être la plus limitée possible, il faut rechercher au maximum l'appui en os sain et la stabilité primaire des implants de reprise. Elle est plus volontiers facilement réalisée au tibia qu'au talus en l'état actuel des techniques. La technique de comblement utilise toujours des greffons autologues fragmentés corticospongieux, plus ou moins massifs.

Si la reconstruction osseuse s'avère trop importante et compromet la stabilité primaire des implants, il est préférable de renoncer et de passer à l'arthrodèse.

## RÉVISIONS PAR ARTHRODÈSE

L'arthrodèse talocrurale reste la solution de dernier recours en dehors de l'amputation dans les échecs des prothèses totales de cheville. Dans la littérature, ses indications sont très variables en fréquence (Carlson [61] : 21/100, Myerson [71] : 2/175) et les résultats publiés (Kitaoka [69] : 10 cas, Carlson [61] : 21 cas, Gabrion [65] : 8 cas) sont moins bons que pour les arthrodèses de première intention. Les indications principales sont :

- les effondrements prothétiques avec nécrose du talus ;
- les dislocations et instabilités prothétiques majeures ;
- les descellements prothétiques aseptiques avec pertes de substances osseuses majeures ;
- la plupart des infections sur prothèse.

C'est parfois la solution de sagesse devant des douleurs prothétiques inexplicables, souvent dans un contexte de chirurgie itérative.

Le bilan avant l'arthrodèse doit évaluer les axes des membres inférieurs, la perte de substance osseuse prévisible après ablation des implants, l'état des articulations voisines, l'état cutané ainsi que le terrain (vasculaire, tabagisme...) pour éviter le raccourcissement et la pseudarthrose.

La voie d'abord est soit antérieure reprenant l'ancien abord, soit transmalléolaire si l'on souhaite utiliser la fibula comme greffe.

L'ablation des implants prothétiques ne pose en général pas de difficultés. Elle est suivie d'une synovectomie, d'un nettoyage soi-

gneux de la métallose et de la résection de tout l'os nécrotique. Les tissus périprothétiques réséqués sont systématiquement adressés en bactériologie et en anatomopathologie.

## Greffe osseuse

Elle est indispensable pour faciliter la consolidation osseuse, pour conserver la longueur du membre inférieur et éviter les problèmes de chaussages liés au raccourcissement et au conflit chaussure-malléoles.

Il existe plusieurs possibilités :

- *greffe autologue corticospongieuse*. Il peut s'agir :

- de greffons corticospongieux prélevés au niveau de l'aile iliaque antérieure ou postérieure, encastré en os sain permettant de combler des pertes de substances importantes avec une stabilité primaire (*figure 27.21*),
- de l'extrémité distale de la fibula en baguette latérale,
- d'une baguette tibiale antérieure encastrée dans le talus ;

- *fibula fragmentée avec un broyeur d'os*. Elle a l'inconvénient de supprimer une des malléoles ;

- *Allogreffe*. L'os de banque (tête fémorale) peut être utilisé selon la technique du bilboquet qui consiste à traverser une tête de banque débarrassée de son cartilage par un clou centromédullaire. Le comblement de l'espace articulaire restant peut être réalisé par de l'autogreffe spongieuse éventuellement associée en fonction des besoins osseux à une deuxième tête de banque fragmentée. Une autre alternative est d'utiliser une allogreffe plus structurale issue d'un pilon tibial mais cette procédure impose également une ostéosynthèse très stable (*figure 27.22*). Ces techniques permettent de garder la longueur, de contrôler la rotation par la conservation des deux malléoles et de permettre une reprise de l'appui assez rapide ;

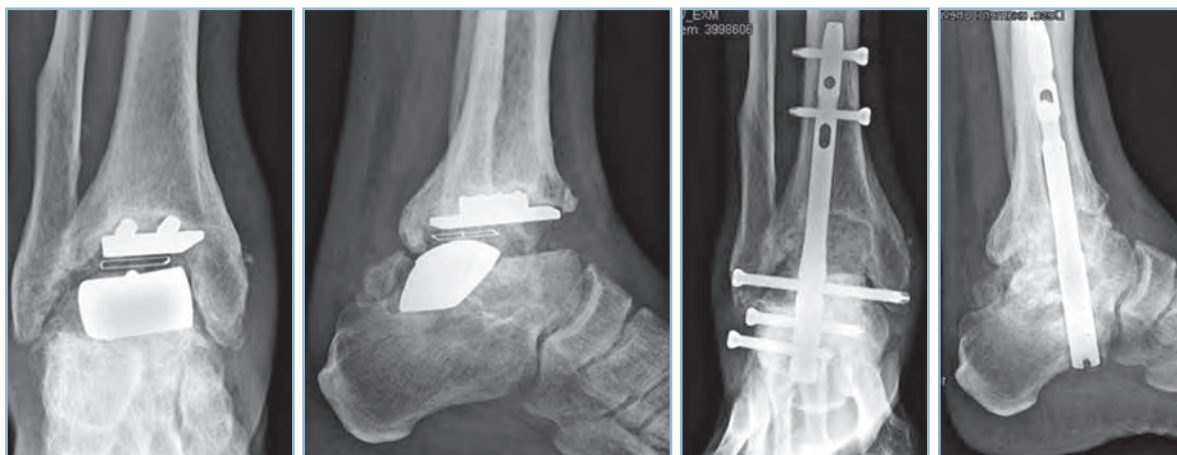- *les substituts osseux ne sont pas recommandés*.

## Choix de l'ostéosynthèse

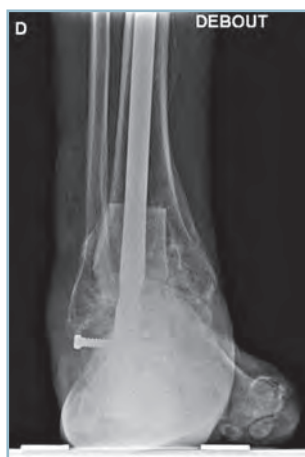Il se fait en fonction de la qualité osseuse et de l'état de l'articulation sous-talienne.

- Une sous-talienne saine nécessite une fixation isolée de la talocrurale :

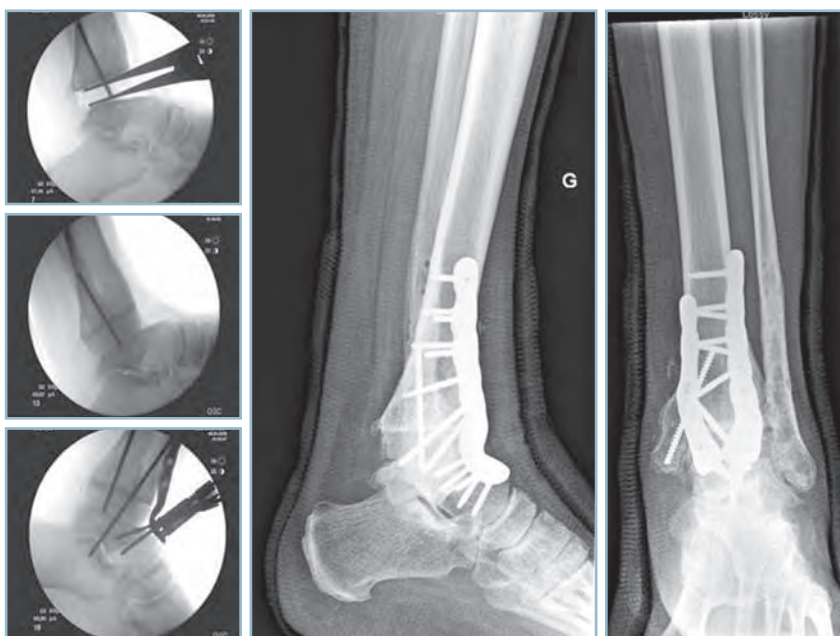
- par des vis en croix, suffisant lorsque le défaut est peu important ;



27.21 Exemple d'arthrodèse avec autogreffe et clou rétrograde verrouillé.



**27.22** Exemple d'arthrodèse avec allogreffe structurale de pilon tibial.



**27.23** Révision par ablation de prothèse, allogreffe structurale et ostéosynthèse par plaques antérieures (Tibiafix®, Newdeal®) laissant libre l'articulation sous-talienne.

- lorsque la perte osseuse est plus importante, la greffe encastrée est fixée par deux vis tibiotaliennes. Le montage est complété par deux vis transversales fibulotibiale et fibulotalienne introduites en percutané [63] ;
- si la stabilité est insuffisante après vissage en croix, la fixation peut être complétée par des agrafes antérieures ou par une plaque antérieure ;
- la plaque antérieure impose d'avoir une bonne qualité osseuse au niveau du col du talus. Le développement de plaques spécifiques à vis bloquées permet même de les utiliser comme seul moyen d'ostéosynthèse (figure 27.23).

– Une sous-talienne altérée conduit à arthrodéser la talocrurale et la sous-talienne par un vissage calcanéotibial ou par un clou centromédullaire (cf. chapitre 26).

Le clou centromédullaire permet un montage extrêmement stable et une reprise de l'appui précoce. Il expose à des complications spécifiques (lésion du nerf plantaire, varus de l'arrière-pied et migration plantaire secondaire du clou).

– Le fixateur externe est utilisé dans les pertes de substances cutanées importantes et les sepsis où il doit être utilisé lors des reprises en un temps alors que l'ostéosynthèse interne peut être envisagée lors des reprises en deux temps.

## Complications

Les complications précoces sont non spécifiques et liées à la lourdeur des gestes de reprise au niveau de la cheville dans un cadre de chirurgie itérative :

- hématome ;
- problèmes cutanés ;
- infections ;
- démontages de l'ostéosynthèse.

Ce sont ces complications qui peuvent conduire dans des cas extrêmes à une amputation.

La complication tardive redoutée est la pseudarthrose, sa fréquence varie suivant les séries entre 12,5 % [71] et 24 % [67]. Dans la série multicentrique de 2006 de l'AFCP, ce taux était de 15 %. Lorsqu'elle est symptomatique cliniquement, leur traitement consiste en une greffe itérative et une ostéosynthèse plus rigide.

## INFECTION SUR PROTHÈSE DE CHEVILLE

En cas de problèmes infectieux, une difficulté identique se pose à toute arthroplastie.

En cas d'infection précoce, il peut être tenté de sauver l'implant par lavage, changement du patin et antibiothérapie prolongée avec contrôle scintigraphique. Cependant, le plus souvent l'infection est secondaire à un trouble de cicatrisation grave et impose une arthrodèse en un ou deux temps.

Pour les infections chroniques tardives, la reprise en un ou deux temps nécessite l'ablation première des implants, une excision « carcinologique » des éléments infectés et un nettoyage complet. La reprise en deux temps peut comporter l'utilisation de spacer afin de garder la hauteur articulaire et d'un fixateur externe en cas de problème cutané. Ce n'est qu'en cas de relative certitude d'avoir jugulé l'état infectieux que s'évalue la perte osseuse et les possibilités de reconstruction, le plus souvent par arthrodèse.

## CONCLUSION

L'arthrodèse après prothèse totale de cheville est la solution qui demeure la plus fiable après échec de prothèse de cheville. Dans la série multicentrique de l'AFCP (symposium 2006 – 592 PTC), 61 % des patients étaient très satisfaits ou satisfaits d'une arthrodèse après prothèse (22 cas), contre seulement 50 % après changement prothétique (10 cas).

Les résultats des arthrodèses après prothèse de cheville sont classiquement moins bons que ceux des arthrodèses de première intention [61, 65, 69], même si cela n'a pas été retrouvé dans la série multicentrique de l'AFCP. Cet élément doit être pris en compte avant de mettre en place une prothèse de cheville.

La révision d'une prothèse de cheville, que ce soit par nouvelle prothèse ou par arthrodèse, est un geste technique difficile justifiant une prise en charge en milieu spécialisé.

## Bibliographie

### Réflexions sur la prothèse totale de cheville

- [1] Alvine FG, Conti SF. The Agility ankle. Mid-and long-term results. *Orthopade* 2006 ; 35 : 521-6.
- [2] Buechel FF Sr, Buechel FF Jr, Pappas MJ. Twenty years evaluation of cementless mobile-bearing total ankle replacements. *Clin Orthop* 2004 ; 424 : 19-26.
- [3] Buechel FF, Pappas MJ. Survivorship and clinical evaluation of cementless, meniscal-bearing total ankle replacements. *Semin Arthroplasty* 1992 ; 3 : 43-50.
- [4] Carlsson A. Single and double coated Star total ankle replacements : a clinical and radiographic follow-up study of 109 cases. *Orthopade* 2006 ; 35 (5) : 527-32.
- [5] Carlsson A, Markusson P, Sundberg M. Radiostereometric analysis of the double-coated STAR total ankle prosthesis : a 3-5 years follow-up of 5 cases with rheumatoid arthritis and 5 cases with osteoarthritis. *Acta Ortho Scand* 2005 ; 76 ; 76 (4) : 573-9.
- [6] Crock HV. The bones of the foot. In : Crock HV. Ed. *The blood supply of the lower limb bones in man*. E & S Livingstone ; 1967, 72-9.
- [7] Gianinni S. Fresh osteochondral allograft ankle transplantation for ankle arthritis. Lecture 8<sup>th</sup> EFORT Congress ; Firenze June 11-15. 2007.
- [8] Haskell A, Mann RA. Perioperative complication rate of total ankle replacement is reduced by surgeon's experience. *Foot Ankle Int* 2004 ; 25 (5) : 283-9.
- [9] Helweg J, Kofoed H. The fibula rotates during motion in the ankle joint. In : Kofoed H. Ed. *Current status of ankle arthroplasty*. Springer ; 1998, 59-63.
- [10] Hintermann B, Valderrabano V, Knupp M, Horisberger M. The HIntegra ankle. Short-and mid-term results. *Orthopade* 2006 ; 35 : 533-45.
- [11] Hvid I, Rasmussen O, Jensen NC, Nielsen S. Trabecular bone strength profiles at the ankle joint. *Clin Orthop* 1985 ; 199 : 306-12.
- [12] Knupp M, Valderrabano V, Hintermann B. Anatomical and biomechanical aspects of total ankle replacement. *Orthopade* 2006 ; 35 : 489-94.
- [13] Kobayashi AQ, Minonda Y, Kadoya Y, Ohashi H, Takoka K, Saltzman C. Ankle arthroplasties generate wear particles similar to knee arthroplasty. *Clin Orthop* 2004 ; 424 : 73-9.
- [14] Kofoed H. Scandinavian total ankle replacement (STAR). *Clin Orthop* 2004 ; 424 : 69-72.
- [15] Kofoed H, Danborg L. Biological fixation of ankle arthroplasty. *Foot* 1995 ; 5 : 27-31.
- [16] Leardini A, Catani F, Gianinni S, O'Connor JJ. Computer-assisted design of the sagittal shapes of a ligament-compatible total ankle replacement. *Med Biol Eng Comput* 2001 ; 39 (2) : 168-75.
- [17] Meehan V, McFarlin S, Bugbee W, Brage M. Fresh ankle osteochondral allograft transplantation for tibiotalar joint arthritis. *Foot Ankle Int* 2005 ; 26 (10) : 793-802.
- [18] Müller S, Wolf S, Döderlein L. Three-dimensional analysis of the foot following implantation of a HIntegra ankle prosthesis. Evaluation with the Heidelberg Foot Model. *Orthopade* 2006 ; 35 : 506-12.
- [19] Richter M, Zech S, Westphal R, Klimesch Y, Gosling T. Robotic cadaver testing of a new total ankle prosthesis model (German Ankle System). *Foot Ankle Int* 2007 ; 28 (12) : 1276-86.
- [20] Takakura Y, Tanaka Y, Kumai T, Sugimoto K, Ohgashi H. Ankle arthroplasty using three generations of metal and ceramic prostheses. *Clin Orthop* 2004 ; 424 : 130-6.
- [21] Weber M, Bonnin M, Colombier JA, Judet Th. First results of the Salto total ankle prosthesis – a french multi center study with 115 implants. *Orthopade* 2006 ; 35 : 61-70.
- [22] Zerahn B, Kofoed H. Ankle Arthroplasty. Bone mineral density, gait analysis, and patients satisfaction before and after ankle arthroplasty. *Foot Ankle Int* 2004 ; 25 (4) : 208-14.
- [23] Ali MS, Higgins GA, Mohamed M. Intermediate results of Buechel Pappas unconstrained uncemented total ankle replacement for osteoarthritis. *J Foot Ankle Surg* 2007 Jan-Feb ; 46 (1) : 16-20.
- [24] Anderson T, Montgomery F, Carlsson A. Uncemented STAR total ankle prostheses. Three to eight-year follow-up of fifty-one consecutive ankles. *J Bone Joint Surg Am* 2003 Jul ; 85-A (7) : 1321-9.
- [25] Anderson T, Montgomery F, Carlsson A. Uncemented STAR total ankle prostheses. *J Bone Joint Surg Am* 2004 Sep ; 86-A Suppl 1 (Pt 2) : 103-11.
- [26] Bonnin M, Judet T, Colombier JA, Buscayret F, Gravelleau N, Piriou P. Midterm results of the Salto total ankle prosthesis. *Clin Orthop Relat Res* 2004 Jul ; (424) : 6-18.
- [27] Buechel FF, Pappas MJ, Iorio LJ. New Jersey low contact stress total ankle replacement : biomechanical rationale and review of 23 cementless cases. *Foot Ankle* 1988 Jun ; 8 (6) : 279-90.
- [28] Cerrato R, Myerson MS. Total ankle replacement : the Agility LP prosthesis. *Foot Ankle Clin* 2008 Sep ; 13 (3) : 485-94.
- [29] Clare MP, Sanders RW. Preoperative considerations in ankle replacement surgery. *Foot Ankle Clin* 2002 Dec ; 7 (4) : 709-20.
- [30] Coetzee JC. Management of varus or valgus ankle deformity with ankle replacement. *Foot Ankle Clin* 2008 Sep ; 13 (3) : 509-20.
- [31] Cracchiolo A 3<sup>rd</sup>, Deorio JK. Design features of current total ankle replacements : implants and instrumentation. *J Am Acad Orthop Surg* 2008 Sep ; 16 (9) : 530-40.
- [32] Detrembleur C, Leemrijse T. The effects of total ankle replacement on gait disability : analysis of energetic and mechanical variables. *Gait Posture* 2008 Oct 31.
- [33] Doets HC, Brand R, Nelissen RG. Total ankle arthroplasty in inflammatory joint disease with use of two mobile-bearing designs. *J Bone Joint Surg Am* 2006 Jun ; 88 (6) : 1272-84.
- [34] Doets HC, Van Middelkoop M, Houdijk H, Nelissen RG, Veeger HE. Gait analysis after successful mobile bearing total ankle replacement. *Foot Ankle Int* 2007 Mar ; 28 (3) : 313-22.
- [35] Doets CH, Van der Plaats LW, Klein JP. Medial malleolar osteotomy for the correction of varus deformity during total ankle arthroplasty : results in 15 ankles. *Foot Ankle Int* 2008 Feb ; 29 (2) : 171-7.
- [36] Fevang BT, Lie SA, Havelin LI, Brun JG, Skrederstuen A, Furnes O. 257 ankle arthroplasties performed in Norway between 1994 and 2005. *Acta Orthop* 2007 Oct ; 78 (5) : 575-83.
- [37] Greisberg J, Hansen S Jr. Ankle replacement : management of associated deformities. *Foot ankle clin* 2002 ; 7 : 721-36.
- [38] Guyer AJ, Richardson G. Current concepts review : total ankle arthroplasty. *Foot Ankle Int* 2008 Feb ; 29 (2) : 256-64.
- [39] Haddad SL, Coetzee JC, Estok R, Fahrbach K, Banel D, Nalysnyk L. Intermediate and long-term outcomes of total ankle arthroplasty and ankle arthrodesis. A systematic review of the literature. *J Bone Joint Surg Am* 2007 Sep ; 89 (9) : 1899-905.
- [40] Hintermann B. *Total ankle arthroplasty*. Vienna : Springer-Verlag ; 2005, 195 p.
- [41] Hintermann B, Valderrabano V, Knupp M, Horisberger M. The HIntegra ankle : short- and mid-term results. *Orthopade* 2006 May ; 35 (5) : 533-45.
- [42] Hennessy MS, Molloy AP, Wood EV. Management of the varus arthritic ankle. *Foot Ankle Clin* 2008 Sep ; 13 (3) : 417-42.
- [43] Hosman AH, Mason RB, Hobbs T, Rothwell AG. A New Zealand national joint registry review of 202 total ankle replacements followed for up to 6 years. *Acta Orthop* 2007 Oct ; 78 (5) : 584-91.
- [44] Kofoed H. Scandinavian total ankle replacement (STAR). *Clin Orthop Relat Res* 2004 Jul ; (424) : 73-9.
- [45] Lee KB, Cho SG, Hur CI, Yoon TR. Perioperative complications of HIntegra total ankle replacement : our initial 50 cases. *Foot Ankle Int* 2008 Oct ; 29 (10) : 978-84.
- [46] Lord G, Marotte JH. Total ankle replacement (author's transl). *Rev Chir Orthop Reparatrice Appar Mot* 1980 Nov-Dec ; 66 (8) : 527-30.
- [47] Natens P, Dereymaeker G, Abbara M, Matricali G. Early results after four years experience with the STAR uncemented total ankle prosthesis. *Acta Orthop Belg* 2003 ; 69 (1) : 49-58.
- [48] Nishikawa M, Tomita T, Fujii M, Watanabe T, Hashimoto J, Sugamoto K, Ochi T, Yoshikawa H. Total ankle replacement in rheumatoid arthritis. *Int Orthop* 2004 Apr ; 28 (2) : 123-6.
- [49] Pappas M, Buechel FF, DePalma AF. Cylindrical total ankle joint replacement : surgical and biomechanical rationale. *Clin Orthop Relat Res* 1976 Jul-Aug ; (118) : 82-92.
- [50] Saussez T, Cornu O, Devos B, Maldague P, Leemrijse T. Importance of medio-lateral length, antero posterior measure and the surface of tibial components in total ankle arthroplasty. Communication EFORT, Firenze 2007.
- [51] Scholz R, Scholz U. The total ankle replacement for severe arthropathy in haemophilia. *Hamostaseologie* 2008 Oct ; 28 (Suppl 1) : S40-4.
- [52] Schutte BG, Louwerens JW. Short-term results of our first 49 Scandinavian total ankle replacements (STAR). *Foot Ankle Int* 2008 Feb ; 29 (2) : 124-7.
- [53] SooHoo NF, Zingmond DS, Ko CY. Comparison of reoperation rates following ankle arthrodesis and total ankle arthroplasty. *J Bone Joint Surg Am* 2007 Oct ; 89 (10) : 2143-9.
- [54] Tanaka Y, Takakura Y. The TNK ankle : short- and mid-term results. *Orthopade* 2006 May ; 35 (5) : 546-51.
- [55] Valderrabano V, Nigg BM, Von Tscharnar V, Frank CB, Hintermann B. Total ankle replacement in ankle osteoarthritis : an analysis of muscle rehabilitation. *Foot Ankle Int* 2007 Feb ; 28 (2) : 281-91.
- [56] Valderrabano V, Nigg BM, von Tscharnar V, Stefanyshyn DJ, Goepfert B, Hintermann B. Gait analysis in ankle osteoarthritis and total ankle replacement. *Clin Biomech (Bristol, Avon)* 2007 Oct ; 22 (8) : 894-904.

[57] Valderrabano V, Pagenstert G, Horisberger M, Knupp M, Hintermann B. Sports and recreation activity of ankle arthritis patients before and after total ankle replacement. *Am J Sports Med* 2006 Jun ; 34 (6) : 993-9.

[58] Wood PL, Deakin S. Total ankle replacement. The results in 200 ankles. *J Bone Joint Surg Br* 2003 Apr ; 85 (3) : 334-41.

[59] Wood PL, Prem H, Sutton C. Total ankle replacement : medium-term results in 200 Scandinavian total ankle replacements. *J Bone Joint Surg Br* 2008 May ; 90 (5) : 605-9.

[60] Younger A, Penner M, Wing K. Mobile-bearing total ankle arthroplasty. *Foot Ankle Clin* 2008 Sep ; 13 (3) : 495-508.

#### Révision des prothèses totales de cheville

[61] Carlsson A, Montgomery F, Besjakov P. Arthrodesis of the ankle secondary to replacement. *Foot Ankle Int* 1998 ; 19 : 240-5.

[62] Conti SF, Wong YS. Complications of total ankle replacement. *Clin Orthop* 2001 ; 391 : 105-14.

[63] Culpan P, Le Strat V, Piriou P, Judet T. Arthrodesis after failed total ankle replacement. *J Bone Joint Surg Br* 2007 ; 89 : 1178-83.

[64] Crawford R, Sabokbar A, Wulke A, Murray DW, Athanasou NA. Expansion of osteoarthritic cyst associated with wear debris. *J Bone Joint Surg Br* 1998 ; 80 : 990-3.

[65] Gabrion A, Jarde O, Havet E, Merti P, Olory B, De Lestang M. Arthrodeuse de cheville pour échec d'arthroplastie totale. *Rev Chir Orth* 2004 ; 90 : 353-9.

[66] Guyer AJ, Richardson EG. current concepts review : total ankle arthroplasty. *Foot Ankle Int* 2008 ; 29 : 256-64.

[67] Hanna RS, Haddad SL, Lazarus ML. Evaluation of periprosthetic lucency after total ankle arthroplasty : helical CT versus conventional radiography. *Foot Ankle Int* 2007 ; 28 : 921-6.

[68] Jacobs JJ, Hallab NJ, Urban RM, Wimmer MA. Wear particles. *J Bone Joint Surg Am* 2006 ; 88 : 99-102.

[69] Kitaoka HB. Salvage of nonunion following ankle arthrodesis for failed total ankle arthroplasty. *Clin Orthop* 1991 ; 268 : 37-43.

[70] Kobayashi A, Minoda Y, Kadoya Y, Ohashi H, Takaoka K, Saltzman CL. Ankle arthroplasties generate wear particles similar to knee arthroplasties. *Clin Orthop* 2004 ; 424 : 69-72.

[71] Myerson MS, Miller S. Salvage after complications of total ankle arthroplasty. *Foot Ankle clinic* 2002 ; 7 : 191-206.

[72] SooHoo NF, Zingmond DS, Ko CY. Comparison of reoperation rates following ankle arthrodesis and total ankle arthroplasty. *J Bone Joint Surg Am* 2007 ; 89 : 2143-9.

[73] Spirt A, Assal M, Hansen S. Complications and failure after total ankle arthroplasty. *J Bone Joint Surg (Am)* 2004 ; 86 : 1172-8.

[74] Tulberg BN, Gonzales Della Valle A. What are the guidelines for the surgical and nonsurgical treatment of preprosthetic osteolysis. *J Am Acad Orthop Surg* 2008 ; 16 (suppl 1) : S20-S25.





SECTION 2.5

## Syndromes statiques

CHAPITRE 28

# Traitement chirurgical du pied creux

G. CURVALE

Diagnostic ..... 416  
Technique chirurgicale..... 418

Indication thérapeutique ..... 422  
Conclusion..... 423

**L**e pied creux se définit par l'augmentation de la voûte plantaire par accentuation de la hauteur de l'arche médiale du pied. Il s'accompagne très habituellement d'une griffe des orteils et d'une exagération de la torsion hélicoïdale du pied. Les pieds creux modérés sont communs, relativement bien tolérés, et atteignent rarement un niveau symptomatique justifiant un recours chirurgical.

Les déformations importantes sont le plus souvent le fait de lésions neurologiques, parfois insoupçonnées.

Tout pied creux important justifie à ce titre un examen approfondi à la recherche d'une origine neurologique.

La symptomatologie qui justifie sa prise en charge thérapeutique découle de :

- la réduction de la surface d'appui plantaire (métatarsalgies et talalgies) ;
- la déformation globale du pied (conflit avec la chaussure) ;
- l'instabilité en charge liée aux déformations connexes du pied, sources d'instabilité de la cheville (varus de l'arrière-pied, et adduction de l'avant-pied) ;
- l'ensemble du membre inférieur en charge.

Sa prise en charge chirurgicale ne se conçoit qu'après échec ou insuffisance des traitements médicaux, orthèses plantaires, chaussures adaptés et éventuellement chaussures sur mesure, particulièrement pour les pieds neurologiques.

Dans ce cadre, l'indication chirurgicale impose au préalable une réflexion approfondie nécessairement pluridisciplinaire.

## DIAGNOSTIC

### Évaluation clinique

#### Généralités

L'examen clinique de la plante, à la recherche de stigmates d'hyperappui (hyperkératose), et la podoscopie permettent de constater le raccourcissement antéropostérieur du pied, les hyperappuis sous les têtes métatarsiennes et la réduction, voire la disparition, de la bandelette d'appui longitudinale latérale du pied. Dans les pieds creux neurologiques, il existe cependant fréquemment un hyperappui du bord latéral du pied en regard de la base du 5<sup>e</sup> métatarsien, conséquence de l'importance de la supination en varus de l'arrière-pied compensée par la pronation de l'avant-pied.

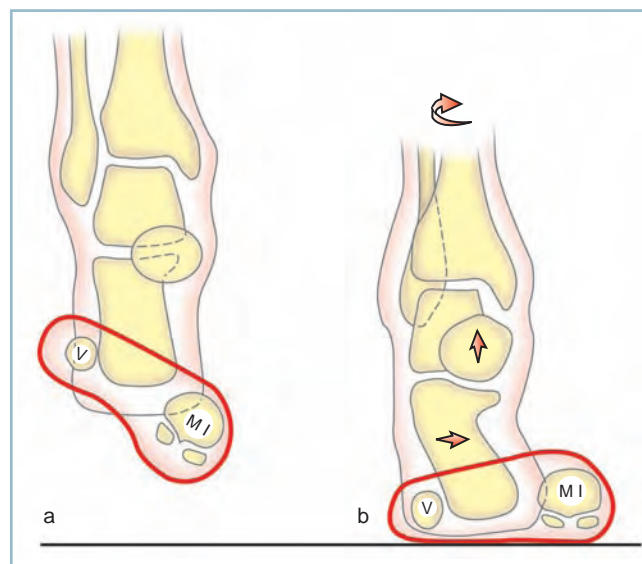
## Les différents pieds creux

### Pied creux direct

La déformation intéresse exclusivement les arches longitudinales du pied, sans pronation de l'avant-pied ni varus de l'arrière-pied. Dans le pied creux direct antérieur, la verticalisation de l'avant-pied entraîne en décharge une cassure du médio-pied avec dénivellation vers le bas de l'avant-pied qui se corrige en charge par une flexion dorsale de la cheville horizontalisant le talus et verticalisant le calcaneus. Le pied creux direct postérieur, le plus souvent dû à une insuffisance ou une paralysie du triceps, se caractérise par une verticalisation du calcaneus, sans cassure du médio-pied. La dénivellation vers le bas du calcaneus par rapport à l'avant-pied en décharge se corrige en charge par flexion plantaire de la cheville. Le pied creux direct mixte, associant les deux déformations précédentes, est en fait d'existence discutable, la verticalisation du calcaneus n'étant habituellement que la conséquence passive du creux antérieur. Le calcaneus reprend sa position normale après traitement de celui-ci.

### Pied creux antéromédial

Il est déterminé par une accentuation de la torsion hélicoïdale du pied par pronation excessive de l'avant-pied sur le médio-pied. En décharge, la verticalisation des métatarsiens prédominant sur les rayons médiaux du pied entraîne une saillie plantaire excessive de ces métatarsiens lorsque l'on maintient le talon en position neutre. En charge, cette pronation entraîne automatiquement un varus de l'arrière-pied (figure 28.1). C'est cette supination du calcaneus sous le talus qui entraîne, du fait de la mécanique de la sous-taliennne, une rotation automatique en dehors du segment jambier par rapport au pied en charge. C'est le mécanisme principal de l'adduction de l'avant-pied fréquemment associée au pied creux. On conçoit aisément que le décreusement chirurgical de



**28.1** Schéma d'un pied creux antéromédial quand la souplesse de l'arrière-pied persiste.

En décharge l'arrière-pied est normo-axé, l'avant-pied chute avec une pronation nette de l'avant-pied (a). En charge, l'horizontalisation transversale de l'avant-pied induit un varus de l'arrière-pied et une rotation externe automatique du membre (b). L'avant-pied se trouve alors en abduction par rapport au plan sagittal de la jambe.

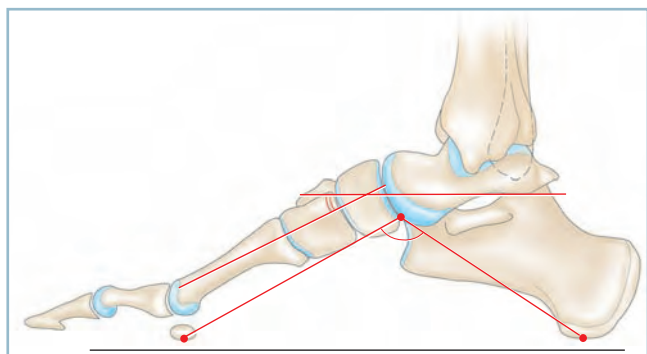
l'arche médiale sur un arrière-pied souple corrige la varisation automatique du calcanéus, et donc l'abduction relative du pied qui se réaxe dans le plan sagittal du membre inférieur.

### Pied creux valgus

Bien qu'en podoscopie, il comporte une disparition de la bandelette d'appui latérale du fait de l'élévation de l'arche latérale, il ne s'agit pas d'un pied creux. Bien au contraire, il s'oppose point par point au pied creux antéromédial. En effet, l'élévation de l'arche latérale est consécutive à la valgisation (ou pronation) du bloc calcanéopédieux permis par une supination de l'avant-pied, le plus souvent par une faillite acquise des muscles inverseurs. La valgisation en charge de l'arrière-pied entraîne une rotation médiale relative du membre inférieur se traduisant par une abduction de l'avant-pied par rapport à l'arrière-pied.

## Évaluation paraclinique

Le bilan radiographique nécessairement en charge permet seul des mesures fiables des différents repères angulaires et éventuellement la réalisation de calques pré-opératoires (figure 28.2).



**28.2** Schéma d'une radiographie d'un pied creux de profil en charge.

La ligne de Méary-Toméno est brisée, le croisement de l'axe du 1<sup>er</sup> métatarsien et du talus définit le sommet du cavus. L'angle de Djian-Annonier, rejoignant les points les plus bas du sésamoïde, de la tête du talus et du calcanéus, est inférieur à 120°.

### Cliché de profil en charge des orteils au talon

On y trace l'angle de Djian-Annonier, en joignant les points les plus bas du calcanéus, de la tête du talus et des sésamoïdes. Un angle inférieur à 120° définit un pied creux. Cet angle reflète la hauteur de l'arche médiale. Celle de l'arche latérale s'apprécie par la hauteur de la base du 5<sup>e</sup> métatarsien par rapport au sol. Celle-ci peut être très diminuée, s'accompagnant d'une augmentation de la largeur verticale du médio-pied, traduisant l'importance de la supination du pied calcanéen. L'angle de Méary-Toméno, formé par l'axe du talus et celui du 1<sup>er</sup> métatarsien, permet de localiser le sommet de la déformation, variable entre l'articulation talonaviculaire et la cunéométatarsienne, et d'en mesurer l'importance. L'appréciation de la pente des métatarsiens par rapport au sol permet d'apprécier leur verticalisation notamment celle du 1<sup>er</sup> métatarsien, ainsi que l'augmentation de la divergence des métatarsiens qui traduit la pronation de l'avant-pied, compensant le varus du pied calcanéen. On évalue également la pente du calcanéus, traduisant la verticalisation de l'arrière-pied.

### Incidence de Méary

Le cliché de face en charge du pied et de la cheville avec cerclage métallique du talon permet d'apprécier la position du talon dans le plan frontal, une médialisation de la zone d'appui du talon par rapport à l'axe tibial définissant le varus. Lorsque l'arrière-pied est encore souple, on peut apprécier la correction du varus par adjonction d'un coin radiotransparent sous le bord antérolatéral du pied, équivalent au test clinique de la planchette (cf. figure 17.3) [4].

### Cliché de face du pied en charge

Il permet d'apprécier l'adduction de l'avant-pied et l'ouverture de la palette métatarsienne. Il évalue la divergence talocalcaïenne ou son insuffisance de divergence.

## Particularités du pied creux neurologique

### Physiopathologie des déformations : troubles des balances musculaires

Les étiologies des pieds neurologiques sont dominées en fréquence par les neuropathies périphériques, notamment les neuropathies héréditaires sensitivomotrices (NHSM) et particulièrement par la neuropathie sensitivomotrice de Charcot-Marie-Tooth (NHSM types I et II). L'amyotrophie neurogène distale, initiée dans l'enfance ou l'adolescence, progresse lentement. Le déficit débute habituellement au niveau des muscles interosseux et s'étend à ceux de la loge antérolatérale de la jambe – entraînant steppage et entorses à répétition –, puis à la loge postérieure. La faiblesse des muscles intrinsèques du pied, notamment les interosseux, par rapport aux muscles longs extenseur et fléchisseur des orteils, détermine une griffe des orteils avec flexion des articulations interphalangiennes et verticalisation des 1<sup>res</sup> phalanges pouvant aboutir à une perte d'appui pulpaire des orteils. Cette flexion dorsale métatarsophalangienne prédominant habituellement sur les rayons médiaux entraîne une mise en tension de l'aponévrose plantaire qui raccourcit la base de l'arche médiale augmentant ainsi la verticalisation des métatarsiens correspondants, ce qui majore la pronation du pied. Cette verticalisation des rayons médiaux, secondaire à la rétraction des métatarsophalangiennes en flexion dorsale, est actuellement considérée comme le mécanisme principal de l'apparition du pied creux. Le varus compensateur de l'arrière-pied et la rotation externe du segment jambier n'en seraient que la conséquence. Le déséquilibre des balances musculaires concerne l'ensemble des couples musculaires du pied. La faiblesse du tibial antérieur par rapport au long fibulaire participe au creusement de l'arche médiale. Celle du court fibulaire par rapport au tibial postérieur accentue le varus. La faiblesse du court fibulaire laisse s'abaisser l'arche latérale par supination de l'arrière-pied, alors que le long fibulaire plus tardivement déficitaire accentue la pronation compensatrice de l'avant-pied. La verticalisation progressive de l'avant-pied détermine en charge une horizontalisation du talus correspondant à une flexion dorsale compensatrice de la cheville qui, dans les cas extrêmes, se trouve en flexion dorsale maximale. Il n'y a donc pas à proprement parler d'équin de l'arrière-pied. C'est un excès de chute de l'avant-pied, par rapport aux possibilités de flexion dorsale compensatrice de la cheville, qui détermine un aspect d'équin du pied par rapport à la jambe, mais uniquement



dans l'avant-pied, alors que l'arrière-pied est en flexion dorsale. La verticalisation du calcaneus traduit habituellement l'absence de rétraction réelle du triceps. Une rétraction relative du triceps peut cependant participer à la fixation du varus calcaneen et justifie alors le recours à un allongement tendineux. Le varus de l'arrière-pied est initialement réductible ; sa réduction manuelle dévoilant la pronation fixée de l'avant-pied, il s'enraidit habituellement progressivement au cours de l'évolution pour devenir irréductible [11].

### Examen neurologique : incidences chirurgicales

L'évolutivité des désordres neuro-orthopédiques doit être évaluée avant toute décision chirurgicale. Elle a une incidence majeure sur les indications. Un déficit particulièrement évolutif est peu propice à une chirurgie tendineuse qui ne peut être envisagée que pour diminuer l'évolutivité de la déformation. Une analyse neurofonctionnelle des troubles moteurs est essentielle [1].

Les neuropathies centrales s'opposent aux pathologies périphériques. La spasticité qui peut accompagner la déformation, relève d'un traitement :

- direct (neurotomie sélective, neurolyse chimique, toxine botulique) ;
- indirect (allongement tendineux quand une rétraction s'associe à la spasticité) (cf. chapitre 39).

L'absence de contrôle volontaire de la motricité et l'existence d'un schéma moteur, automatisé dans les troubles d'origine centraux, doivent être prises en compte avant tout transfert tendineux.

L'examen de la sensibilité à tous ces modes est nécessaire. Un déficit de la sensibilité expose à des lésions cutanées sous plâtre. En cas d'anesthésie plantaire, tout hyperappui expose à un mal perforant surtout si une arthrodèse sus-jacente le fixe. L'étude de la sensibilité profonde ne doit pas être négligée ; la correction d'un pied creux varus instable, avec trouble du sens de position articulaire, laisse persister une instabilité fonctionnelle en terrain irrégulier si les articulations restent libres. À cet égard une double arthrodèse de l'arrière-pied est la solution de choix. Un déficit de la sensibilité à tous les modes influe sur les modalités de remise en charge après arthrodèse. Par un mécanisme équivalent à celui des neuro-arthropathies, une consolidation initialement satisfaisante peut régresser du fait de l'absence de modération de l'appui lors des premiers mois par défaut d'information nociceptive. Ceci explique certaines pseudarthroses inattendues dont la prévention repose sur l'examen de la sensibilité et l'adoption de moyens prolongés de protection de l'appui (orthèses de semi-décharge...).

## TECHNIQUE CHIRURGICALE

### Chirurgie des parties molles et des orteils

Ces techniques sont exposées au chapitre 14. La chirurgie des griffes d'orteils fait partie intégrante du traitement du pied creux soit par :

- transfert et allongement tendineux ;
- arthrodèse interphalangienne permettant aux fléchisseurs d'orteil d'abaisser la 1<sup>re</sup> phalange.

### Gestes tendineux

Divers transferts sont possibles, notamment l'allongement-transposition du tibial antérieur et la ténodèse du long fibulaire sur le court fibulaire, freinant l'action du premier et réanimant l'action du second. L'allongement du tendon d'Achille, diversement associé aux gestes ostéo-articulaires ou sur les parties molles, est quelquefois associé, notamment pour libérer le varus calcaneen.

### Libérations plantaires

Elles ont pour but de détendre les rétractions plantaires. Elles peuvent être soit :

- élargies, comportant la section des formations aponévrotiques et capsuloligamentaires plantaires, geste considéré comme difficile à doser, source d'hyper- ou d'hypocorrection, réalisé uniquement chez l'enfant ;
- sélectives, intéressant essentiellement l'aponévrose plantaire et les éléments s'insérant sur le calcaneus, quelquefois réalisées chez l'adulte en complément des gestes osseux qui sont l'essentiel. Il faut veiller particulièrement à ne pas léser le pédicule plantaire médial.

### Gestes osseux sur l'avant-pied et l'arrière-pied

#### Ostéotomies métatarsiennes

Les ostéotomies basi-métatarsiennes de relèvement par soustraction cunéiforme ont l'avantage de ne pas supprimer d'interligne articulaire. Elles sont particulièrement décrites par J. Lelièvre qui propose dans la plupart des cas une arthrodèse associée cunéo-métatarsienne des 2<sup>e</sup> et 3<sup>e</sup> rayons. Elles restent actuellement utilisées en chirurgie extra-articulaire [2], éventuellement associées dans cet esprit à une ostéotomie calcaneenne et une libération plantaire sélective. Nous utilisons une ostéotomie de relèvement des métatarsiens médiaux essentiellement en appoint, associée aux ostéotomies du médio-pied ou aux arthrodèses majeures de l'arrière-pied des pieds creux très évolués, quand la pronation de l'avant-pied est très importante. Certains associent au relèvement du 1<sup>er</sup> métatarsien un transfert de l'extenseur de l'hallux sur le col du métatarsien en cas de griffe majeure de l'hallux. Plus rarement, l'ostéotomie de relèvement du 1<sup>er</sup> métatarsien peut être effectuée de manière isolée dans un pied creux modéré à prédominance antéromédiale. Une simple ostéotomie en chevron, qui a fait ses preuves dans les métatarsiens moyens, peut être utilisée pour le 1<sup>er</sup> métatarsien et impose une protection par un sabot plâtré lors de la reprise immédiate de la marche. Tout excès de relèvement d'un ou plusieurs rayons expose à un transfert de charge conflictuel sous les rayons adjacents qui peut aboutir à une catastrophe fonctionnelle.

#### Résections arthrodèses tarsométatarsiennes

On peut y penser notamment lorsqu'il existe une importante déformation fixée dans cette articulation. Elles ont été rapportées, en particulier, par Jahss, il y a plus de 25 ans [8]. Il réalisait une résection trapézoïdale (*Truncated-Wedge Arthrodesis*), ce raccourcissement permettant de vaincre la rétraction de l'aponévrose plantaire. L'avantage de cette arthrodèse est de permettre, rayon par rayon, une résection à la demande qui corrige l'hélicorsion de la palette métatarsienne. La résection est néces-

sairement plus importante pour le 1<sup>er</sup> rayon et diminue progressivement jusqu'au 5<sup>e</sup>. L'inconvénient principal réside bien sûr dans l'enraidissement de cette articulation, mais surtout dans la difficulté qu'il y a à gérer avec précision l'ampleur du relèvement respectif de chacune des têtes métatarsiennes, exposant fréquemment à un hyperappui localisé persistant.

### Ostéotomies du calcaneus

Elles sont décrites au chapitre 17. Les ostéotomies de valgisation par soustraction latérale selon Dwyer ont été largement utilisées mais ont donné des résultats décevants lorsqu'elles étaient utilisées isolément. Elles sont actuellement proposées comme des gestes d'appoint en association à une ostéotomie du médio-pied ou de l'avant-pied, au même titre que les ostéotomies d'horizontalisation du calcaneus [13].

## Chirurgie du médio-pied

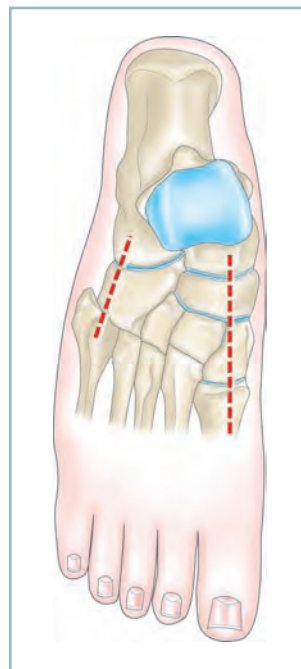
### Définition

Par définition, cette chirurgie concerne le tarse antérieur, entre les articulations métatarsophalangiennes en avant (Lisfranc) et l'articulation médiotarsienne en arrière (Chopart), ces articulations étant respectées. Cette chirurgie est habituellement considérée comme extra-articulaire, ménageant les principaux interlignes intervenant dans la rotation du pied au sol (couple de torsion et tarsométatarsienne), même si les articulations cunéonaviculaires sont souvent intéressées.

### Installation et voie d'abord

Le patient est installé sur une table chirurgicale conventionnelle en décubitus dorsal, un billot sous la fesse pour neutraliser la rotation externe spontanée du membre inférieur. Un garrot est placé à la racine de la cuisse. Nous préférons réaliser régulièrement un champage complet du membre inférieur de façon à ce que le genou soit inclus dans la partie accessible du membre pour pouvoir le mobiliser dans l'espace et contrôler la réduction dans tous les plans, non seulement le creux dans le plan sagittal, mais aussi l'arrière-pied dans le plan frontal et également la position de l'avant-pied dans le plan horizontal, qui nécessite pour cela de visualiser le plan sagittal global du membre par flexion du genou. La voie d'abord transversale du dos du pied est possible, mais elle expose au risque de lésions vasculonerveuses et notamment des branches sensitives dorsales du pied, difficile à respecter quand on expose l'ensemble du médio-pied, source de troubles trophiques et de névrome. Les voies d'abord longitudinales sont les plus utilisées. Jahss utilisait une seule longue voie d'abord dorsale centrée sur l'extenseur du 3<sup>e</sup> orteil. Plus habituellement, on utilise deux voies d'abord longitudinales, l'une dorsale médiale, l'autre latérale (figure 28.3). La voie dorsale médiale est classiquement centrée sur le 1<sup>er</sup> espace ou le 2<sup>e</sup> métatarsien et nécessite la mise sur lac et le contrôle du pédicule vasculonerveux dorsal du pied (paquet pédieux). Nous avons plutôt l'habitude d'un abord légèrement plus médial entre l'extenseur propre de l'hallux et le tibial antérieur. La dissection à partir de cette incision est sous-périostée, soulevant de dedans en dehors les différents tendons et le paquet vasculonerveux, sans le contrôler. L'abord latéral se situe dans l'axe du dernier espace intermétatarsien, immédiatement au-dessus du nerf sural qu'il faut respecter. La face latérale du cuboïde est exposée entre la gaine des fibulaires en bas et le court extenseur des

orteils en haut (muscle pédieux) qui est décollé de dehors en dedans en sous-périosté, permettant de rejoindre le décollement antéromédial. Une troisième incision plantaire est éventuellement réalisée si une fasciotomie plantaire est décidée. En fin d'intervention, les incisions sont fermées en un ou deux plans, après lâchage du garrot, vérification de l'hémostase et mise en place d'un drainage. Une attelle plâtrée moulée est réalisée cheville à angle droit. La solidité est habituellement obtenue à la fin du 3<sup>e</sup> mois ; un appui partiel progressif peut être envisagé dès le début de la consolidation, aux environs du 45<sup>e</sup> jour, chez les patients compliants.



#### 28.3 Voies d'abord du médio-pied.

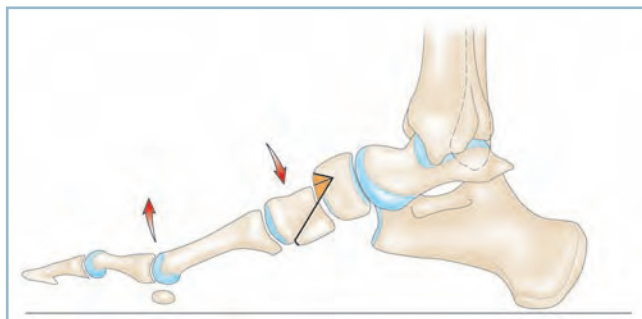
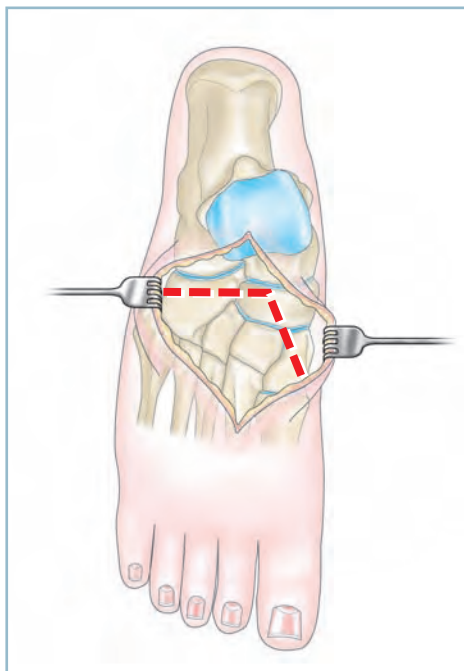
Les ostéotomies et résections du médio-pied se font actuellement plus volontiers par deux abords longitudinaux, l'un dorsomédial, l'autre latéral, que par une seule voie d'abord longitudinale.

## Ostéotomies du médio-pied

### Ostéotomie de Japas

C'est une ostéotomie en chevron (*Tarsal V-Osteotomy*) développée par Japas (Buenos-Aires) dès 1960 et qui a fait l'objet d'un rapport préliminaire dans le *JBJS* en 1968 avec des résultats fort satisfaisants sur 17 pieds revus [9]. Elle comporte une ostéotomie entre les articulations médiotarsiennes et tarsométarsiennes qui sont respectées, en V à pointe proximale au point le plus haut du cavus, le sommet de l'ostéotomie étant localisé dans l'os naviculaire. Le plan médial de l'ostéotomie s'étend jusqu'au bord médial du médio-pied, traversant l'articulation cunéonaviculaire médiale, respectant l'articulation cunéométatarsienne du 1<sup>er</sup> rayon. Le plan latéral du V est tracé à partir de l'os naviculaire vers la partie moyenne du cuboïde, immédiatement en amont de la styloïde du 5<sup>e</sup> métatarsien, l'articulation cuboïdométatarsienne étant respectée (figure 28.4). Il faut veiller également à respecter l'interligne talonaviculaire. Le segment distal du pied est alors mobilisé en flexion dorsale en se servant d'un ostéotome pour faire levier dans l'ostéotomie, de façon à soulever l'avant-pied et à abaisser la partie antérieure du médio-pied. Il s'agit bien d'une ostéotomie, sans qu'il soit nécessaire d'y associer une résection osseuse (une libération plantaire médiale et postérieure est systématiquement associée).

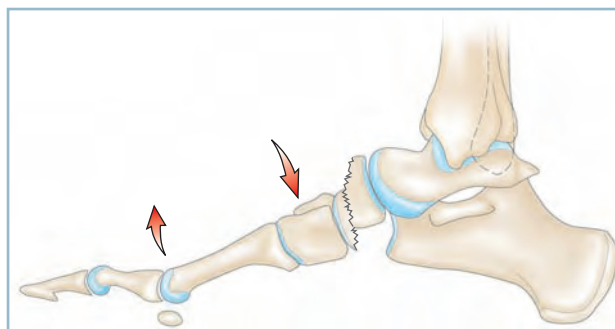
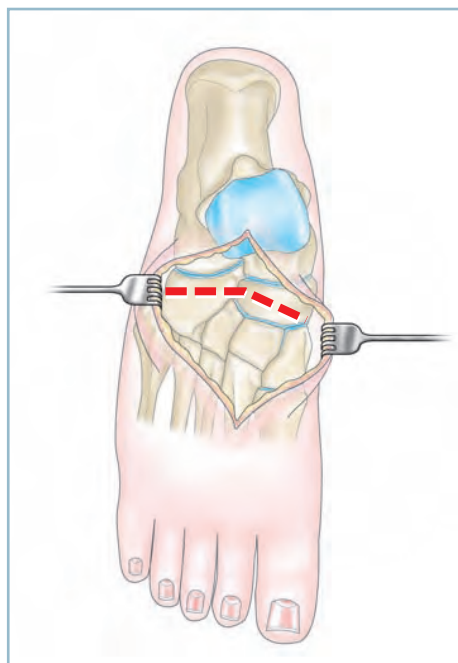
Japas assurait l'ostéosynthèse par une ou deux broches introduites d'avant en arrière à travers l'ostéotomie. Il enlevait les broches



a | b

#### 28.4 Tarsectomie du médio-pied.

- a. Ostéotomie du médio-pied en chevron selon Japas.  
b. Réduction du pied creux par l'ostéotomie de Japas.



a | b

#### 28.5 Tarsectomie du médio-pied.

- a. Ostéotomie du médio-pied selon Chiappara.  
b. La réduction de l'ostéotomie de Chiappara se fait par impaction-abaissement de la berge distale de l'ostéotomie associée au relèvement de l'avant-pied.

et la botte plâtrée initiale après contrôle de la consolidation à un ou deux mois, puis autorisait l'appui dans une orthèse de marche pour encore 30 jours. Il accordait à sa technique comme principale avantage l'absence de raccourcissement du pied, l'amélioration des délais de consolidation et le respect de la mobilité du tarse.

### Ostéotomie de Chiappara

Chiappara a proposé en 1986 une modification de la technique de Japas de façon à éviter de léser les articulations naviculocunéennes et intercunéennes [3]. Pour cela, il proposait de modifier le plan médial de l'ostéotomie en V, le réalisant un peu plus transversal, de façon à atteindre le bord médial du pied immédiatement en amont de l'interligne naviculocunéen médial, sans l'atteindre (figure 28.5). Ceci réalise une ostéotomie en V plus ouvert. Comme dans la technique de Japas, il est essentiel de respecter l'articulation talonaviculaire, notamment dans sa partie plantaire, ce qui

peut nécessiter un contrôle de l'articulation et éventuellement une visée ou une vérification peropératoire sous amplificateur de brillance. Ces deux techniques s'adressent essentiellement aux pieds creux antérieurs avec pronation modérée de la palette métatarsienne et arrière-pied souple.

### Tarsectomie antérieure

C'est une des interventions les plus classiques pour le pied creux, réalisant une résection cunéiforme dans le médio-pied à base dorsale. Elle fut décrite dès le début du siècle notamment par Ombrédanne, développée aux États-Unis par Cole, et défendue particulièrement en France par Méary [12]. La résection est cunéiforme à base dorsale, ou légèrement trapézoïdale pour faciliter la réduction, d'autant plus que le creux est important. Elle est réalisée par deux voies d'abord. Le plan postérieur de la résection est quasiment perpendiculaire à l'arrière-pied, il se situe en dehors

dans le cuboïde, dans un espace très réduit entre la pointe de la styloïde de M5 en avant et l'interligne calcanéocuboïdien en arrière. Il est de ce fait nécessaire de commencer la coupe à partir de l'abord latéral. Cette coupe proximale est complétée par l'abord médial, elle se situe aux environs du plan médian de l'os naviculaire de façon à préserver en arrière une épaisseur suffisante pour y ancrer une agrafe. Elle était classiquement réalisée à l'aide d'un ostéotome. Elle est actuellement communément faite à la scie oscillante. Nous nous aidons volontiers pour cela d'une broche placée transversalement dans le médio-pied, sous contrôle des deux voies d'abord. La coupe est bien sûr prudente quand on atteint les limites inférieures du plan osseux pour ne pas léser les parties molles plantaires. Méary préconisait de réaliser ensuite la résection cunéiforme à la pince gouge, de façon à régler pas à pas la réduction de la déformation et la congruence des berges de la résection. Actuellement, elle est le plus souvent réalisée à la scie oscillante, selon un plan oblique en bas et en arrière. L'angle est évalué en pré-opératoire par un calque sur une radiographie de profil en charge. La jonction virtuelle des deux plans de coupe se situe immédiatement au-dessous du plan osseux inférieur de l'arche médiale, ce qui permet de limiter ou d'éviter les gestes d'aponévrotomie plantaire lorsque le creux est modéré (figure 28.6). Quand le creux est important, cette résection trapézoïdale est nécessairement plus importante et aboutit à un pied raccourci, ou tout au moins ne corrige pas le raccourcissement antéropostérieur acquis de la plante du pied. Le point d'attaque de l'ostéotomie distale est situé dans les cunéiformes en ménageant une partie distale suffisante pour y appuyer la patte antérieure d'une agrafe. La résection est nécessairement plus large en dedans qu'en dehors (l'exiguïté de l'espace réséquable dans le cuboïde l'impose). Le relèvement de l'arche médiale est ainsi plus important, corrigeant la pronation de l'avant-pied, ce qui se traduit, lors de la reprise

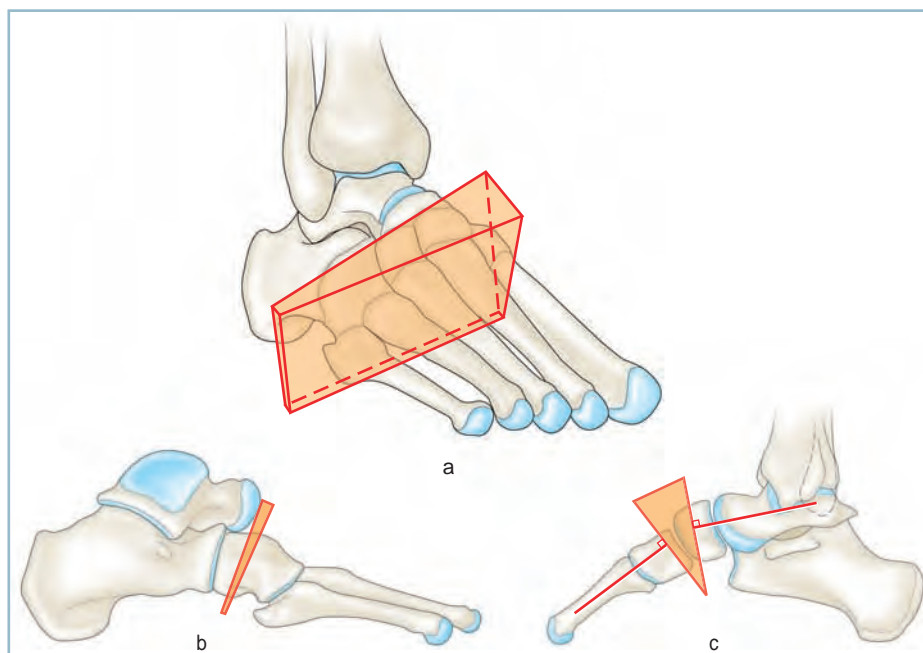
de l'appui, par une valgisation automatique de l'arrière-pied dans les articulations du couple de torsion, assurant par le même biais l'abduction automatique de l'avant-pied. En effet, cette ostéotomie ne permet pas de correction directe de l'adduction du fait de la résection cuboïdienne nécessairement étroite. La correction du *cavus* est réalisée manuellement en relevant l'avant-pied, elle peut être facilitée par la section prudente des ligaments plantaires profonds, éventuellement associée à une libération de l'aponévrose plantaire. L'ostéosynthèse est réalisée par deux ou trois agrafes en U ; il faut veiller à ce que les pointes des agrafes n'atteignent pas les interlignes articulaires adjacents tarsométatarsiens et médiotarsiens. L'immobilisation est assurée par une botte plâtrée, éventuellement relayée au 45<sup>e</sup> jour par une orthèse de marche avec appui partiel protégé jusqu'à la fin du 3<sup>e</sup> mois.

### Arthrodèses dans le couple de torsion

Leurs techniques sont décrites dans les chapitres 18 et 19. Elles permettent la correction de pieds creux majeurs. Elles ont certes l'inconvénient de supprimer des interlignes articulaires, ceci représente cependant leur principal avantage dans les pieds creux neurologiques où elles permettent une stabilisation satisfaisante de l'arrière-pied, eu égard aux déséquilibres musculaires, et assurent un résultat plus durable, notamment dans les pathologies neurologiques évolutives.

### Résection arthrodèse cunéiforme de l'articulation médiotarsienne

Sa réalisation est proche de celle de la tarsectomie de type Méary. Elle permet une résection plus large et s'adresse donc à des *cavus* plus importants. Elle assure par l'arthrodèse la stabilisation transversale de l'arrière-pied.



#### 28.6 Tarsectomie selon Méary.

La tarsectomie antérieure de Méary est une résection arthrodèse dans le médio-pied (a), respectant les articulations médiotarsiennes et tarsométatarsiennes. On réalise une soustraction cunéiforme nécessairement plus étroite en dehors dans le cuboïde (b) qu'en dedans où la résection plus large permet un meilleur relèvement de l'arche médiale (c). C'est lui qui assure la dépronation de l'avant-pied et la correction automatique en charge du varus de l'arrière-pied quand la sous-taliennne est souple.



## Double arthrodèse de l'arrière-pied

C'est l'arthrodèse du couple de torsion ou triple arthrodèse des Anglo-Saxons (sous-talienne, calcanéocuboïdienne et talonaviculaire). Elle ajoute à la précédente une action directe sur la position de l'arrière-pied en réalisant dans la sous-talienne une coupe adaptée pour corriger le varus et plus difficilement diminuer la verticalisation du calcanéus. La sous-talienne une fois fixée provisoirement, la résection cunéiforme de la médioméatarsienne est réalisée pour assurer la correction du cavus. On peut être tenté d'y faire une discrète supination du médio-pied par rapport à l'arrière-pied, mais nécessairement de très faible amplitude pour préserver la congruence nécessaire des surfaces articulaires et surtout pour éviter un abaissement trop important vers le sol de la styloïde du 5<sup>e</sup> métatarsien, source ultérieure de conflit plantaire. Quand le creusement antéromédial est majeur, on peut y associer une ostéotomie de relèvement des métatarsiens médians.

## INDICATION THÉRAPEUTIQUE

### Généralités

Les indications varient en fonction de l'âge du patient, de l'importance des déformations, de la souplesse de l'arrière-pied, et surtout de l'évolutivité des lésions et de la maladie causale, notamment dans les pieds neurologiques, où la qualité des possibilités de contrôle postural du pied, l'analyse précise des déséquilibres musculaires et leur conséquence sur les différents segments mobiles du pied doivent être particulièrement prises en compte. Les indications chirurgicales sont globalement relativement rares et toujours subordonnées à l'utilisation préalable des moyens conservateurs, tels que :

- la rééducation, notamment sur les pieds souples du sujet jeune ;
- les orthèses plantaires ;
- l'adaptation du chaussage.

### Chez l'enfant

Avant la fin de la croissance, la chirurgie n'est envisageable que lorsque le pied creux s'aggrave malgré la rééducation, les orthèses et le chaussage, la déformation ayant fait la preuve de son évolutivité et expliquant la gêne fonctionnelle. Le geste chirurgical associe des libérations plantaires et très prudemment des ostéotomies extra-articulaires préservant les interlignes articulaires et les cartilages de croissance, éventuellement en association avec des gestes tendineux pour ré-équilibrer les balances musculaires.

### Après la fin de la croissance, puis chez l'adulte

La chirurgie ne s'adresse qu'aux pieds creux décompensés avec hyperappui douloureux et/ou instabilité, si les moyens médicaux restent insuffisants et pour améliorer les possibilités de chaussage. C'est dire pour nous la rareté des indications dans le pied creux essentiel direct. Dans les rares cas où la gêne

fonctionnelle est importante, avec des déformations peu évoluées (persistance de la souplesse de l'arrière-pied et notamment absence d'arthrose au sommet de la déformation) et non évolutives, les ostéotomies extra-articulaires sont les techniques de choix. L'étude de la littérature montre bien que les indications se partagent entre les ostéotomies basi-métatarsiennes et les interventions extra-articulaires du médio-pied, les gestes calcanéens n'étant que des gestes d'appoint si le varus est important et si l'instabilité latérale prédomine dans la symptomatologie [7, 10]. Le siège du sommet de la déformation est un des éléments déterminant du choix de l'ostéotomie. Plus il est distal, plus les ostéotomies basi-métatarsiennes sont choisies. Le relèvement des métatarsiens médiaux doit être privilégié si la pronation de la palette métatarsienne est importante, l'indication étant particulièrement claire, si le signe clinique de la planchette soulevant le bord latéral du pied corrige aisément le varus induit dans l'arrière-pied. Notre préférence va alors aux ostéotomies en chevron, dans de rares cas isolées au seul 1<sup>er</sup> métatarsien, l'appui dans un sabot plâtré moulé permettant le réglage automatique du relèvement des métatarsiens ostéotomisés. Plus habituellement, la déformation siège dans le médio-pied, une ostéotomie métatarsienne laisse persister sa saillie dorsale gênante au chaussage. Les ostéotomies et résections du médio-pied sont alors logiques. La tarsectomie antérieure de type Cole ou Méary reste dans la littérature la plus utilisée et s'adresse au pied souple, dont la déformation hélicoïdale est modérée [14, 15]. Elle n'aboutit à une correction que de 15 à 20° de l'angle de Djian-Annonier et ne peut pas corriger directement l'adduction de l'avant-pied du fait de l'exiguïté de la résection possible dans le cuboïde. Elle ne le fait qu'indirectement par la dépronation liée à l'épaisseur prédominante du coin de résection dans les articulations cunéonaviculaires. L'intérêt théorique des ostéotomies du médio-pied de type Japas et Chiappara est l'absence de résection osseuse et le délai de consolidation plus bref. Dans notre pratique, ces ostéotomies du médio-pied sont devenues exceptionnelles eu égard à la rareté des intolérances fonctionnelles non maîtrisées par le traitement conservateur en dehors des pieds neurologiques, et à la fréquence non négligeable des insuffisances de résultat fonctionnel, indépendamment de la qualité de la correction, pour une chirurgie relativement lourde à moyen terme.

### Pied creux varus évolué

Lorsque les déformations sont importantes et fixées, ou si les risques évolutifs sont très importants du fait d'une grande dysharmonie des balances musculaires, ce qui est le cas habituel des pieds creux neurologiques, l'arthrodèse médiotarsienne et sous-talienne doit être préférée. Elle permet à la fois de plus grandes corrections angulaires, une meilleure stabilité de l'arrière-pied à la marche, et s'accompagne de moins de risques d'évolution du pied creux. Elle est associée au cas par cas :

- à un allongement du tendon d'Achille si sa brièveté verrouille le varus ;
- à une libération des parties molles plantaires, souvent limitée à une aponévrotomie et un allongement de l'abducteur de l'hallux ;
- au traitement des griffes des orteils ;
- parfois, à un relèvement complémentaire basi-métatarsien médial [5].

## CONCLUSION

Les pieds creux sont largement dominés en fréquence par les déformations discrètes ou modérées, où la prise en charge est le plus souvent médicale par l'adaptation du chaussage, les orthèses plantaires, voire les chaussures sur mesure. Dans notre expérience de chirurgien d'adulte, la chirurgie du pied creux est surtout représentée par la correction des pieds creux sévères, tridimensionnels des pathologies neurologiques centrales ou périphériques quand leur déformation et leur instabilité ne sont plus maîtrisables par le chaussage sur mesure. Leur correction relève alors d'une double arthrodèse corrigeant les déformations dans les trois plans de l'espace, éventuellement associée à une dépronation complémentaire de l'avant-pied et au traitement des griffes des orteils.

Nos rares indications de chirurgie extra-articulaire concernent certains pieds creux antéromédiaux, quand la plongée du 1<sup>er</sup> métatarsien prédomine et que le couple de torsion reste libre, ce qui relève alors pour nous d'une ostéotomie de relèvement du 1<sup>er</sup> métatarsien et éventuellement de ses voisins, et certains pieds creux modérés ne dépassant pas 25°, pour lesquels nous associons volontiers une tarsectomie type Méary à une ostéotomie du calcaneus, en dehors de toute pathologie neurologique évolutive ou associée à une instabilité d'origine neuromusculaire.

## Bibliographie

[1] Bardot A, Curvale G. Le pied neurologique. Bouysset M. ed. *Le pied en rhumatologie*. Paris : Springer-Verlag ; 1998, 81-101.

[2] Barouk S, Rippstein P, Toullec E. Nouvelle ostéotomie oblique proximale métatarsienne dans le traitement des métatarsalgies et du pied creux (ostéotomie BRT). *Rev Chir Orthop* 2001 ; 87 (6 Suppl) : 25-34.

[3] Chiappara P, Verrina F, Dagnino G, Pedroni-Menconi F. Pes cavus : treatment by naviculo-cuboid osteotomy. *Ital J Orthop Traumatol* 1986 Sep ; 12 (3) : 353-58.

[4] Coleman SS, Chesnut WJ. A simple test for hindfoot flexibility in the cavovarus foot. *Clin Orthop* 1977 ; 123 : 60-2.

[5] Curvale G, Godchaux JC, Bataille JF, Rochwerger A, Groulier P. Place de l'arthrodèse du couple de torsion dans le traitement des pieds neurologiques de l'adulte. À propos de 50 doubles arthrodèses revues avec un recul moyen de 5 ans. *Rev Chir Orthop* 1997 ; 83 (2 suppl) : 805.

[6] Groner TW, DiDomenico LA. Midfoot osteotomies for the cavus foot. *Clin Podiatr Med Surg* 2005 Apr ; 22 (2) : 247-64.

[7] Groulier P, Curvale G, Franceschi JP. L'ostéotomie en chevron du premier métatarsien avec mise en charge immédiate dans le traitement des pieds creux antéro-médiaux de l'adulte. *Rev Chir Orthop* 1991 ; 77 (3) : 205-7.

[8] Jahss MH. Tarsometatarsal truncated-wedge arthrodesis for pes cavus and equinovarus deformity of the fore part of the foot. *J Bone Joint Surg Am* 1980 ; 62A, 5 : 713-22.

[9] Japas LM. Surgical treatment of pes cavus by tarsal V-osteotomy. Preliminary report. *J Bone Joint Surg* 1968 ; 50A, 5 : 927-44.

[10] Jarde O, Abi Raad G, Vernois J, Havet E, Gabrion A. Anterior tarsectomy for cavus foot. Retrospective study of 52 cases. *Acta Orthop Belg* 2001 Dec ; 67 (5) : 481-7.

[11] Mann RA, Missirian J. Pathophysiology of Charcot Marie Tooth disease. *Clin Orthop* 1988 ; 234 : 221-8.

[12] Méary R, Mattei CR, Tomeno B. Tarsectomie antérieure pour pied creux. Indications et résultats lointains. *Rev Chir Orthop* 1976 ; 62 (2) : 231-43.

[13] Sammarco GJ, Taylor R. Cavovarus foot treated with combined calcaneum and metatarsal osteotomies. *Foot Ankle Int* 2001 ; 22.1 : 19-30.

[14] Tomeno B. Point de vue sur le traitement du pied creux de l'adolescent et de l'adulte. Bouysset M. ed. *Le pied en rhumatologie*. Paris : Springer-Verlag ; 1998, 211-4.

[15] Wulker N, Hurschler C. Cavus foot correction in adults by dorsal closing wedge osteotomy. *Foot Ankle Int* 2002 Apr ; 23 (4) : 344-7.



## Syndromes statiques

### CHAPITRE 29

# Traitement chirurgical du pied plat

Th. LEEMRIJSE, R. VILADOT PERICE, A. VILADOT VOEGELI,  
F. ALVAREZ GOENAGA, M. KNUPP, B. HINTERMANN,  
G. I. PAGENSTERT, V. VALDERRABANO, M. MAESTRO

**Introduction** ..... 426

**Implant sous-talien  
dans le traitement  
du pied plat valgus**

Généralités – historique..... 427  
 Physiopathologie..... 427  
 Indication thérapeutique ..... 429  
 Technique chirurgicale..... 430  
 Nos résultats..... 431  
 Discussion..... 433

**Technique de Cobb  
pour le traitement  
du pied plat souple**

Généralités..... 434  
 Physiopathologie..... 434  
 Possibilité thérapeutique..... 434  
 Indication thérapeutique ..... 434  
 Technique chirurgicale..... 434  
 Discussion..... 436

**Ostéotomie calcanéenne,  
transfert tendineux  
du long fléchisseur de l'hallux  
et du long fléchisseur des orteils**

Généralités..... 436  
 Physiopathologie..... 437  
 Indication thérapeutique ..... 437  
 Technique chirurgicale..... 437  
 Suites postopératoires..... 438  
 Discussion..... 438

**Ostéomie latérale du calcaneus  
selon Hintermann**

Généralités  
 et options chirurgicales ..... 439  
 Physiopathologie..... 439  
 Diagnostic  
 et évaluation clinique..... 439  
 Technique chirurgicale..... 441  
 Suites postopératoires..... 441  
 Discussion..... 441

**Arthrodèse d'allongement  
calcanéocuboïdienne  
pour le pied pronateur**

Indication thérapeutique ..... 444  
 Physiopathologie..... 444  
 Technique chirurgicale..... 444

**Correction du pied plat  
irréductible par triple arthrodèse  
avec résection-greffe de la tête  
talienne dans l'articulation  
sous-talienne**

Généralités..... 446  
 Physiopathologie..... 446  
 Indication thérapeutique ..... 447  
 Technique chirurgicale..... 448  
 Conclusion..... 450



## INTRODUCTION

Th. LEEMRIJSE

Le pied plat est un syndrome qui peut se définir de multiples façons. Cliniquement, on observe une perte de hauteur de l'arche longitudinale médiale associée un valgus de l'arrière-pied. Les interrelations entre ces deux éléments en font son grand polymorphisme clinique. Certains pieds sont souples, d'autres sont enraidis. Cet enraidissement peut être d'origine dégénérative comme suite à une insuffisance du tibia postérieur, mais peut également être acquis comme dans les synostoses. Les facteurs neurologiques, post-traumatiques ou inflammatoires (polyarthrite rhumatoïde) doivent intervenir dans le diagnostic différentiel.

L'examen clinique doit analyser cette notion de réductibilité, la mobilité des différentes articulations de l'arrière-pied et du membre inférieur dans son ensemble, la fonction des différents tendons et principalement celle du tibia postérieur. Les signes cardinaux de l'insuffisance du tibia postérieur sont [2]:

- la sensibilité, la douleur et la tuméfaction rétromalléolaire médiale ;
- l'accentuation du valgus de l'arrière-pied et son absence de variation lorsque le patient se porte sur la pointe des pieds (*single heel-rise test*) (*figure 29.0a*) ;
- l'excès d'abduction de l'avant pied comme en témoigne la trop grande visibilité des orteils (*toe many toes*) (*figure 29.0b*).

La classification de l'insuffisance du tendon tibia postérieur la plus souvent utilisée est celle décrite par Myerson [1], son implication avec la déformation en pied plat valgus est majeure et influence la décision thérapeutique :

- *Stade 1* : Sensibilité (téno-synovite) du tibia postérieur sans déformation architecturale du pied, radiographie normale ;
- *Stade 2* : Douleur (tendinose), dysfonction ou rupture du tibia postérieur, l'arrière-pied est encore réductible (correction passive du valgus talonnier), modification radiologique :
  - 2A1 – valgus souple de l'arrière-pied, supination souple de l'avant pied,
  - 2A2 – valgus souple de l'arrière-pied, supination fixée de l'avant pied,

- 2B – valgus souple de l'arrière-pied, abduction de l'avant pied,
- 2C – valgus souple de l'arrière-pied, supination fixée de l'avant pied, douleur du sinus du tarse ;
- *Stade 3* : Rupture du tibia postérieur, l'arrière-pied est enraidie en valgus :
  - 3A – valgus fixé de l'arrière-pied et douleur du sinus du tarse,
  - 3B – valgus fixé de l'arrière-pied et abduction de l'avant pied et douleur du sinus du tarse ;
- *Stade 4* : Association d'un valgus de l'articulation talocrurale :
  - 4A – valgus réductible de la cheville,
  - 4B – valgus fixé de la cheville.

L'évaluation est complétée d'un examen radiographique conventionnel. Sur les clichés de pied en charge, on objectivera sur la vue de profil :

- l'inversion de la ligne de Méary-Toméno ;
- le site de cette cassure : talonaviculaire, naviculo-cunéenne ou cunéo-métatarsienne ;
- les lésions dégénératives éventuellement associées

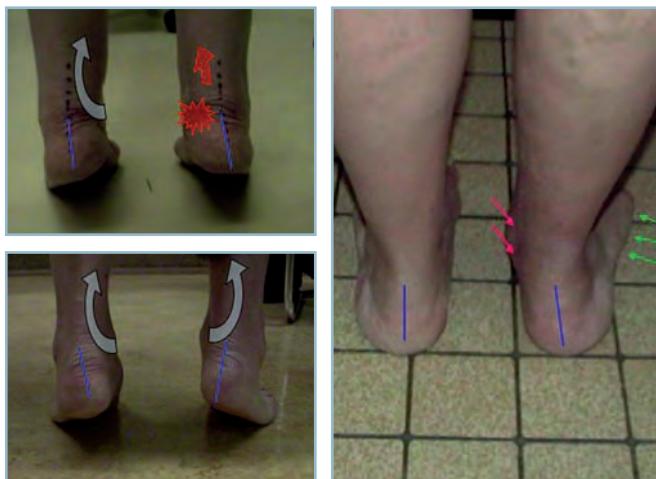
Sur la vue de face :

- la divergence talonaviculaire ;
- la perte de couverture céphalique du talus par le naviculaire ;
- l'abduction de l'avant pied ;
- les lésions dégénératives éventuellement associées.

Sur les clichés de cheville en charge (cerclés selon Méary ou sur l'incidence de Saltzman) :

- l'importance et la valeur du valgus talonnier ;
- l'obliquité de l'interligne articulaire ;
- les lésions dégénératives éventuellement associées.

Sur la base de ces différents éléments, se pose le choix des traitements, conservateurs ou chirurgicaux qui sont, entre autres, déclinés dans les sous-chapitres suivants. Il faudra également se reporter aux chapitres sur les différentes techniques d'ostéotomies et d'arthrodèses (cf. chapitres 17, 18, 19 et 26).



a  
b | c

### 29.0 Tests cliniques de l'insuffisance du tibia postérieur.

a. Insuffisance du tibia postérieur et maintien du valgus talonnier à droite.

b. Variation symétrique des deux talons.

c. Tuméfaction de la gouttière rétromalléolaire (flèches roses), valgus talonnier asymétrique (trait bleu), *Toe many toes* (flèches vertes), signant l'abduction de l'avant pied.

## IMPLANT SOUS-TALIEN DANS LE TRAITEMENT DU PIED PLAT VALGUS

R. VILADOT PERICE, A. VILADOT VOEGELI, F. ALVAREZ GOENAGA

*Il existe plusieurs techniques chirurgicales pour le traitement du pied plat ; parmi les plus courantes, rappelons :*

- les gestes sur les parties molles ;
- les ostéotomies ;
- l'arthrodèse ;
- l'arthrorise.

*Chaque type de chirurgie a des indications spécifiques, néanmoins la formation et les habitudes de chacun sont déterminantes au moment de prendre une décision chirurgicale.*

*Dans cette partie nous décrivons et illustrons notre expérience de la correction du pied plat, aussi bien de l'enfant que de l'adulte, par la technique d'arthrorise avec implant sous-talien [25].*

*L'arthrorise est une intervention qui entraîne une limitation de la mobilité articulaire de part la mise en place d'un implant qui peut être intra-articulaire ou extra-articulaire. La mobilité articulaire se récupère une fois l'implant retiré. L'objet de cette partie est l'arthrorise intra-articulaire avec endoprothèse et non les arthrorises extra-articulaires avec implants comme la technique du calcaneo stop [3, 5].*

### GÉNÉRALITÉS – HISTORIQUE

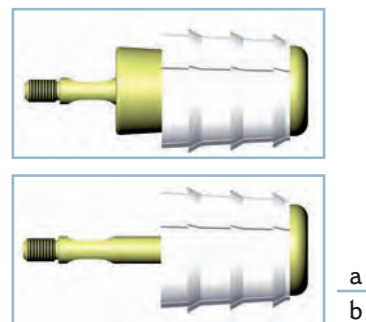
Les techniques d'arthrorise sous-taliennes dérivent de l'arthrodèse extra-articulaire décrite par Grice [10, 11] en 1952. On attribue à Enklaar en 1958 le dessin du premier implant sous-talien. Il était constitué d'un fragment d'ivoire de forme conique qui s'implantait dans le sinus du tarse dans le but de modifier les rapports entre le talus et le calcaneus. Lelièvre [14], en 1961, propose la correction du valgus du talon au moyen d'un cylindre d'os cortical autologue, sans aviver les parois du sinus du tarse. En 1965, A. Viladot [22] publie une technique chirurgicale pour la correction du pied plat de l'enfant combinant un abord médial et latéral. La première révision des pieds traités par cette technique est présentée au congrès de la SICOT de Paris en 1966 [17, 23].

La technique évolue et le greffon de fibula est remplacé par un cylindre de silastic. Par la suite, cette endoprothèse est modifiée en lui donnant une forme de conque afin d'améliorer sa stabilité (Setrite®). En 1992, A. Viladot [24] rapporte son expérience sur 234 pieds. Valenti [21] propose en 1976 un nouveau modèle réalisé en acrylique et Grassin, en 1978, utilise un implant fabriqué en acier, donc plus rigide que les deux modèles précédents. Finalement, Gianini [8], en 1984, présente une endoprothèse à expansion composée d'un matériau mixte acrylique et métal avec laquelle il obtient

d'excellents résultats. En 1991, les premiers implants en matériau résorbable [9] apparaissent. Au cours des dernières années, de nouveaux modèles d'endoprothèses sont sortis sur le marché, ce qui montre l'intérêt accordé à cette technique de correction du pied plat.

Parmi les implants sous-taliens actuellement utilisés, nous devons mentionner l'endorthèse à expansion de Giannini, dont nous avons parlé auparavant, et avec laquelle cet auteur obtient de très bons résultats. Aux États-Unis, plusieurs modèles ont été développés par différentes entreprises commerciales, et parmi les plus connus nous pouvons citer le M.B.A.® subalar implant [16], the Talar-Fit implant®, The TOV® subalar implant, Futura Conical® subalar implant, sinus tarsi implant de HyProCure®, et l'endorthèse Horizon® subalar implant de Biopro®.

En ce qui nous concerne, depuis la fin de 1998, nous utilisons le modèle Kalix® (Integra Newdeal®) homologué par la F.D.A. (figure 29.1).



**29.1** Endoprothèse Kalix II® (Newdeal).

- a. Avant dilatation.  
b. Après dilatation.

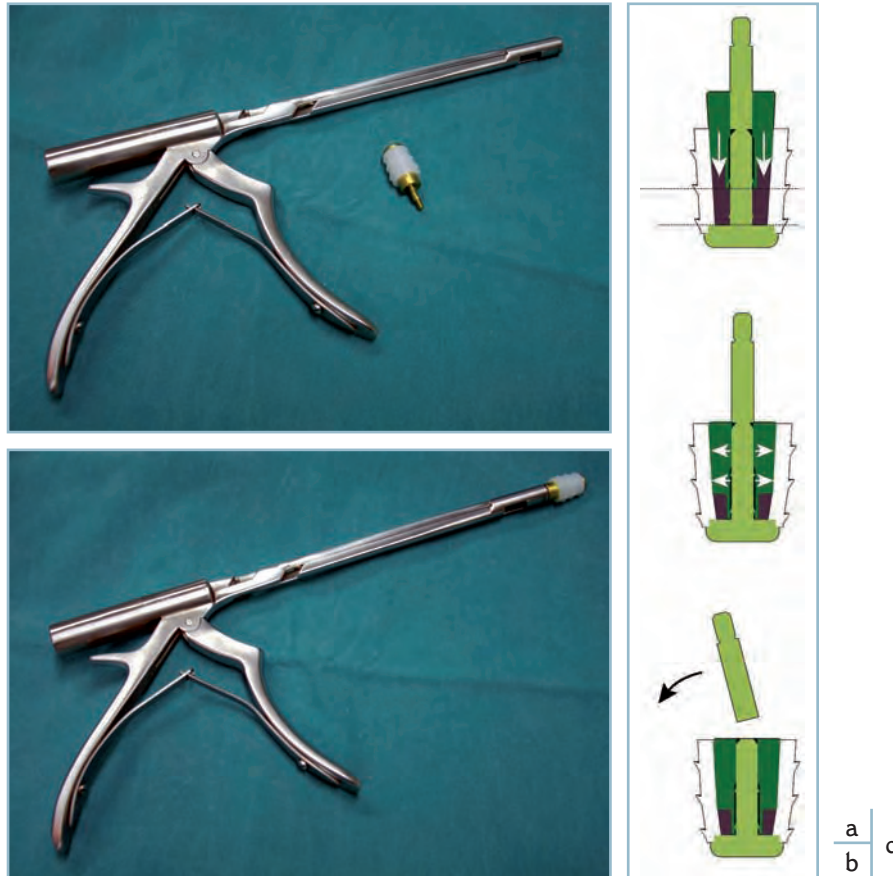Cette endoprothèse est fabriquée à l'aide de polyéthylène haute densité et de titane. Plusieurs diamètres sont disponibles et la forme tronconique permet de s'adapter parfaitement à la forme du sinus du tarse. L'expansion des ailettes latérales est uniforme, ce qui minimise les risques d'expulsion. Durant l'année 2006, la Kalix® a été développée présentant plusieurs modifications intéressantes sur l'ancillaire qui facilitent l'introduction de l'endorthèse de part l'utilisation d'un « pistolet » qui fait fonction de perceuse (figure 29.2).

### PHYSIOPATHOLOGIE

Indépendamment de son étiologie, les pieds plats présentent une anatomie pathologique très uniforme avec des altérations primaires de l'arrière-pied induisant des déformations secondaires de l'avant-pied.

### Physiopathologie de l'arrière-pied

Bien que généralement on entende par *pied plat*, la perte de hauteur de l'arche longitudinale, la déformation est également caractérisée par le valgus talonnier.



### 29.2 Pistolet perceuteur.

a et b. Le pistolet simplifie l'implantation de l'endoprothèse.

c. Une fois l'implant introduit, on casse la tige support en effectuant un mouvement de flexion avec le pistolet.

Cette déformation est le résultat d'une série de mouvements qui ont lieu au niveau du tarse :

- pronation du talus et du calcanéus ;
- adduction du talus par rapport au calcanéus ;
- flexion plantaire du talus qui se positionne en équin relatif et du calcanéus qui s'horizontalise ;
- augmentation du déplacement antérieure du talus par rapport au calcanéus.

Tous ces mouvements sont favorisés par :

- la laxité du ligament interosseux sous-talien, du *spring ligament* et du fascia plantaire ;
- l'insuffisance du tibial postérieur ;
- la rétraction du tendon d'Achille et des tendons fibulaires.

Le résultat dynamique est une chute du talus vers le bas, en avant et médialement par rapport au calcanéus. Cette chute entraîne la colonne médiale du pied et provoque des déformations secondaires à l'avant-pied.

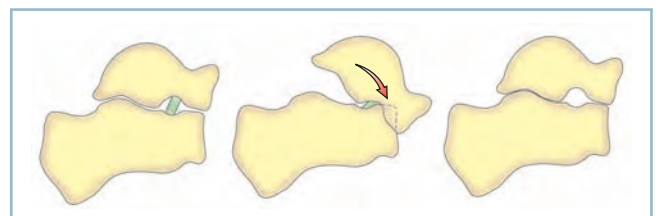## Physiopathologie de l'avant-pied

La poussée exercée par la tête du talus entraîne un allongement relatif de la colonne médiale du pied talien par rapport à la colonne latérale, ce qui provoque une abduction de l'avant-pied. En outre, lorsque la tête du 1<sup>er</sup> métatarsien entre en contact avec le sol, elle oblige l'avant-pied à réaliser un mouvement de supination. Nous pouvons donc dire que dans le pied plat, il existe deux mouvements rotatoires de sens inverses :

- un mouvement de pronation dans l'arrière-pied ;
- un mouvement de supination de l'avant-pied.

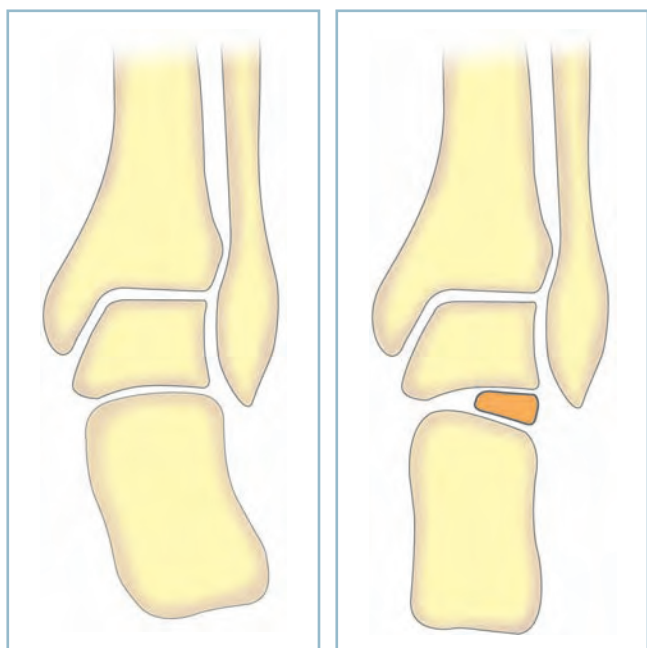
Ces mouvements rotatoires inverses provoquent des luxations ou subluxations au niveau du tarse qui, dans le pied souple de l'enfant et en cas d'insuffisance du tibial postérieur, se situe au niveau des articulations talonaviculaire et naviculocunéiforme. En cas de pied convexe congénital, ces lésions s'observent au niveau talonaviculaire et dans les pieds paralytiques au niveau cunéonaviculaire.

L'indication chirurgicale dépend de l'étiologie du pied plat et du type de lésion anatomopathologique. L'objectif de l'arthrorise sous-talienne est de corriger les altérations anatomopathologiques de l'arrière-pied en restaurant les rapports anatomiques du talus sur le calcanéus (*figures 29.3 et 29.4*). Pour cette raison, elle n'est indiquée que dans les pieds souples où une réduction anatomique est possible, et sans atteinte articulaire.



29.3 Avec l'implant sous-talien on limite le glissement du talus en flexion et en avant.





29.4 Correction du valgus du talon avec l'arthrorise. a | b

## INDICATION THÉRAPEUTIQUE

Jusqu'il y a quelques années, les implants sous-taliens n'étaient utilisés que chez l'enfant, mais à l'heure actuelle leur usage s'est étendu aux adultes. Nous détaillons dans un premier temps les indications chez l'enfant et nous précisons ensuite les indications chez l'adulte.

### Pied plat souple de l'enfant

C'est une indication peu fréquente car, dans la majeure partie des cas, une correction spontanée de la déformation se produit lors de la croissance. Néanmoins, un petit groupe d'enfants conserve un valgus important, une fatigue précoce, des difficultés lors de la pratique sportive et bien souvent une rétraction du tendon d'Achille. Une étude de la marche permet de différencier les pieds plats dynamiques, se normalisant à la marche et pour lesquels il n'y a pas d'indication chirurgicale des pieds plats statiques [28].

Lorsqu'un traitement est indiqué, la mise en place d'une endoprothèse dans le sinus du tarse associée à un allongement du tendon d'Achille est une bonne solution thérapeutique. L'âge idéal, à notre avis, se situe entre 6 et 12 ans. Chez l'adolescent, le choix entre un traitement par arthrorise et une ostéotomie d'allongement de la colonne latérale doit être discuté. En principe, la règle chez les enfants est de retirer l'endoprothèse au bout de quelques années dans le but de récupérer la mobilité sous-talienne.

### Pied plat et os tibial accessoire

Dans de nombreux cas, la présence d'un naviculaire accessoire proéminent s'accompagne d'un pied plat. Cette déformation est probablement secondaire à l'insuffisance fonctionnelle qu'entraîne cette variante anatomique. Dans ce cas, le traitement par arthrorise doit s'accompagner d'une résection partielle du naviculaire selon la technique de Kindler [13] ou d'une plicature des

deux tendons tibiaux, ou encore d'un avancement de l'insertion du tibial postérieur.

*Synostose et synchondrose du tarse.* La synostose talo-calcanéenne et/ou calcanéonaviculaire peut être la cause d'un pied plat dont les symptômes apparaissent en générale à partir de l'âge de 10-11 ans. Dans ces cas, la résection du pont cartilagineux ou osseux peut être associée à l'implantation d'une endoprothèse afin de corriger le pied plat.

### Pied plat iatrogène

Ce type de pied plat, comme dans l'hypercorrection du pied bot varus équin, est difficile à traiter et le résultat après chirurgie quelle que soit la technique utilisée, n'est pas toujours satisfaisant. La pose d'un implant sous-talien est une alternative au traitement de ces pieds plats. Notons qu'après correction de l'arrière-pied, l'avant-pied peut rester en supination associant un hallux flexus secondaire au défaut d'appui du 1<sup>er</sup> rayon. Pour cette raison, il faut généralement associer à la correction de ce type de pied, un geste au niveau de l'avant-pied (cf. chapitre 10).

### Pied plat convexe congénital

C'est l'une des déformations congénitales les plus difficiles à solutionner. Dans ce cas, l'endoprothèse peut trouver une indication dans le contexte d'un traitement chirurgical complexe associant des gestes sur les parties molles et des procédés destinés à restaurer la position et les rapports osseux.

### Pied plat paralytique spastique

Les enfants souffrant d'une infirmité motrice cérébrale présentent très souvent un pied plat sévère avec un(e) :

- valgus talonnier prononcé ;
- rétraction du tendon d'Achille ;
- contracture des tendons fibulaires.

Dans ces cas, l'arthrorise est presque toujours associée à un allongement du tendon d'Achille et fréquemment des tendons fibulaires.

### Pied plat de l'adulte

Depuis quelques années, les indications d'arthrorise pour la correction du pied plat ont été étendues aux adultes. Dans tous les cas, le pied doit être souple et réductible, et non arthrosique.

*Pied plat sur dysfonction du tibial postérieur.* La grande majorité des auteurs acceptent que la réparation isolée du tibialis posterior est insuffisante et que l'on y doit associer un temps osseux. Ce qui différencie le stade II du stade III des dysfonctionnements du tibial postérieur (Johnson et Strom [12]), c'est l'évolution vers une déformation irréductible au stade III. Pour nous, le stade II constitue une excellente indication de traitement par endoprothèse à condition qu'il n'y ait pas d'arthrose au niveau de l'articulation sous-talienne ou médiotarsienne. L'arthrorise constitue une alternative aux ostéotomies de translation médiale du calcanéus [18, 20]. Elle a pour inconvénient d'entraîner un certain enraidissement de l'articulation sous-talienne. L'ostéotomie du calcanéus permet un déplacement d'approximativement 1/3 de la surface d'ostéotomie, ce qui n'est pas toujours suffisant pour obtenir la correction nécessaire. Avec l'endoprothèse, nous pouvons choisir la taille adéquate pour obte-



nir une correction complète. Le principe du traitement chez l'adulte repose sur l'idée que l'endoprothèse agit comme un *brace* ou soutien le temps que la cicatrisation tendineuse s'effectue. Dans quelques cas, nous avons été contraints de retirer l'implant, car le patient éprouvait des gênes à la face latérale du pied ; nous n'avons pas observé de perte de correction. Néanmoins, il est possible qu'un certain degré d'enraidissement de l'articulation sous-talienne contribue à maintenir la correction. En règle générale, nous conseillons de laisser l'implant *in situ* au moins 2 ans.

Notre schéma actuel de traitement chez les patients avec pied plat par dysfonctionnement du tibialis posterior de stade II est le suivant :

- avant 70 ans, nous réalisons une arthrorise sous-talienne ou une ostéotomie de translation médiale du calcaneus associée à la réparation tendineuse du tibia postérieur. Le geste sur le tendon dépend des constatations peropératoires. Les gestes chirurgicaux que nous réalisons le plus fréquemment sont le peignage du tendon et la plastie au moyen du fléchisseur commun des orteils ou du fléchisseur propre de l'hallux. Dans tous les cas de rétraction du tendon d'Achille, nous effectuons un allongement percutané ;
- au-delà de 70 ans, nous ne procédons plus à la réparation du tendon. La prothèse implantée est laissée définitivement dans le sinus du tarse. L'alternative est d'effectuer une arthrodèse sous-talienne.

Signalons que nous avons aussi utilisé cette technique dans quelques autres indications de pied plat souple et réductible chez l'adulte. Needleman [19] rapporte son expérience à propos de 28 pieds traités au moyen d'un implant sous-talien. Il étend ses indications aux pieds plats de l'adulte avec naviculaire accessoire, aux pieds plats neurologiques et aux ruptures du *spring ligament*.

## TECHNIQUE CHIRURGICALE

La technique est décrite pour le traitement du pied plat chez l'enfant et nous précisons les adaptations de cette technique.

Le patient est installé en décubitus dorsal. On place un garrot sur la cuisse. Le champ opératoire est préparé de manière à exposer toute la jambe. Lorsqu'il est impossible de positionner le pied du patient en flexion dorsale de 10°, tout en maintenant le genou en extension et le talon en position neutre, notre premier geste consiste à réaliser un allongement percutané du tendon d'Achille. L'allongement s'effectue par trois petites incisions :

- deux sur le bord latéral du tendon (à environ 2 et 6 cm de son insertion sur le calcaneus) ;
- une sur le bord médial (à environ 4 cm de l'insertion).

Au travers de ces incisions, on sectionne approximativement la moitié de la largeur du tendon. De cette façon, on allonge le tendon jusqu'à ce que le pied se positionne en légère flexion dorsale et en varus de l'arrière-pied, ce qui facilite l'implantation ultérieure de l'endoprothèse. Les petites incisions sont refermées à l'aide de *Steri Strip™*. On aborde ensuite le sinus du tarse par une incision longitudinale courte à la face latérale de l'arrière-pied. Le sinus du tarse est évidé afin de supprimer le tissu adipeux et les nombreuses terminaisons nerveuses qu'il contient. Ceci permet d'éviter que l'implant ne provoque des irritations nerveuses et une contracture réflexe des tendons fibulaires. Il importe de préserver le puissant ligament interosseux talocalcanéen nécessaire à la stabilité de l'arrière-pied.

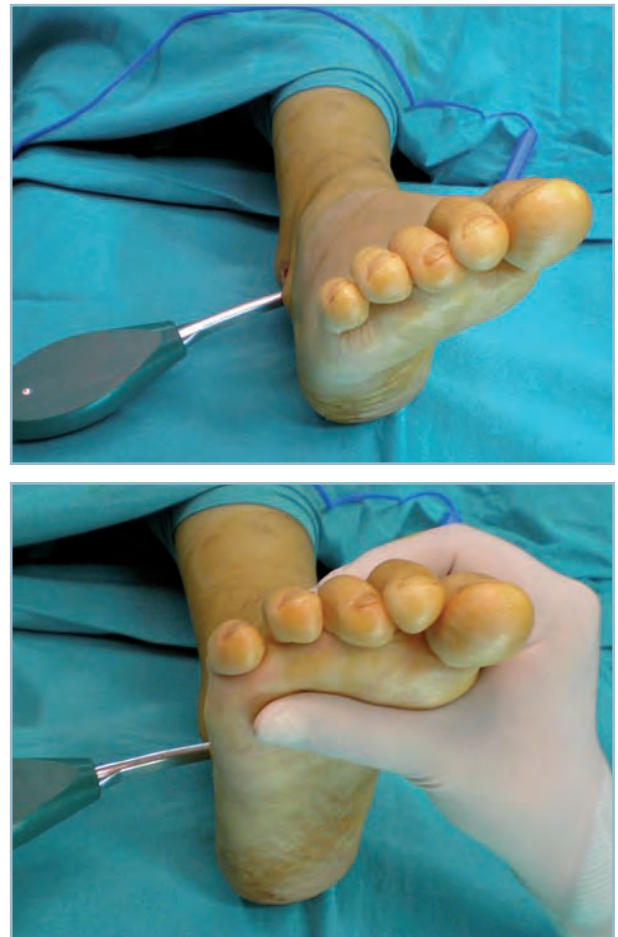À ce stade, on réalise la manœuvre de repositionnement du talus par rapport au calcaneus. Pour ce faire, on introduit un levier dans le sinus du tarse jusqu'à le placer sous le col du talus. À l'aide de cet instrument, l'opérateur effectue une varisation de l'arrière-pied pen-

dant que l'aide réalise une pronation de l'avant-pied (*figure 29.5*). Cette manœuvre déplace la tête du talus vers le haut, en arrière et en dehors, en le replaçant dans sa position anatomique.

On stabilise dès lors la correction obtenue par la mise en place de l'endoprothèse dans le sinus du tarse. La taille de l'implant est déterminée en introduisant successivement des implants de taille croissante. La taille de l'implant définitif correspond à celle de l'implant d'essai qui reste stable dans le sinus du tarse lorsque l'on réalise des mouvements de l'articulation sous-talienne. L'implant définitif se pose à l'aide d'un instrument spécifique. On visse l'implant à l'extrémité de celui-ci et on l'introduit dans le sinus du tarse (*figure 29.6a et b*). On impacte légèrement au marteau (*figure 29.6c*), puis on appuie sur la gâchette du pistolet pour provoquer l'expansion de l'endoprothèse (*figure 29.6d*). Enfin, on vérifie la stabilité de l'implant. La plaie opératoire est fermée plan par plan.

Chez l'adulte, la technique chirurgicale présente certaines modifications. Au besoin, le tendon d'Achille est également allongé par voie percutanée. Le tendon tibial postérieur est exploré par voie longitudinale médiale. Le degré de lésion du tendon (ténosynovite, élongation, rupture partielle ou totale) est évalué et on décide du type de réparation tendineuse à effectuer. Dans le même temps, l'abord du sinus du tarse est effectué pour pratiquer la manœuvre de correction déjà décrite plus haut et poser un implant d'essai. Celui-ci est laissé en place durant la réparation tendineuse. L'implant définitif est ensuite fixé.

Aussi bien chez l'enfant que chez l'adulte, on pose en salle d'opération un bandage compressif plâtré, le pied en position

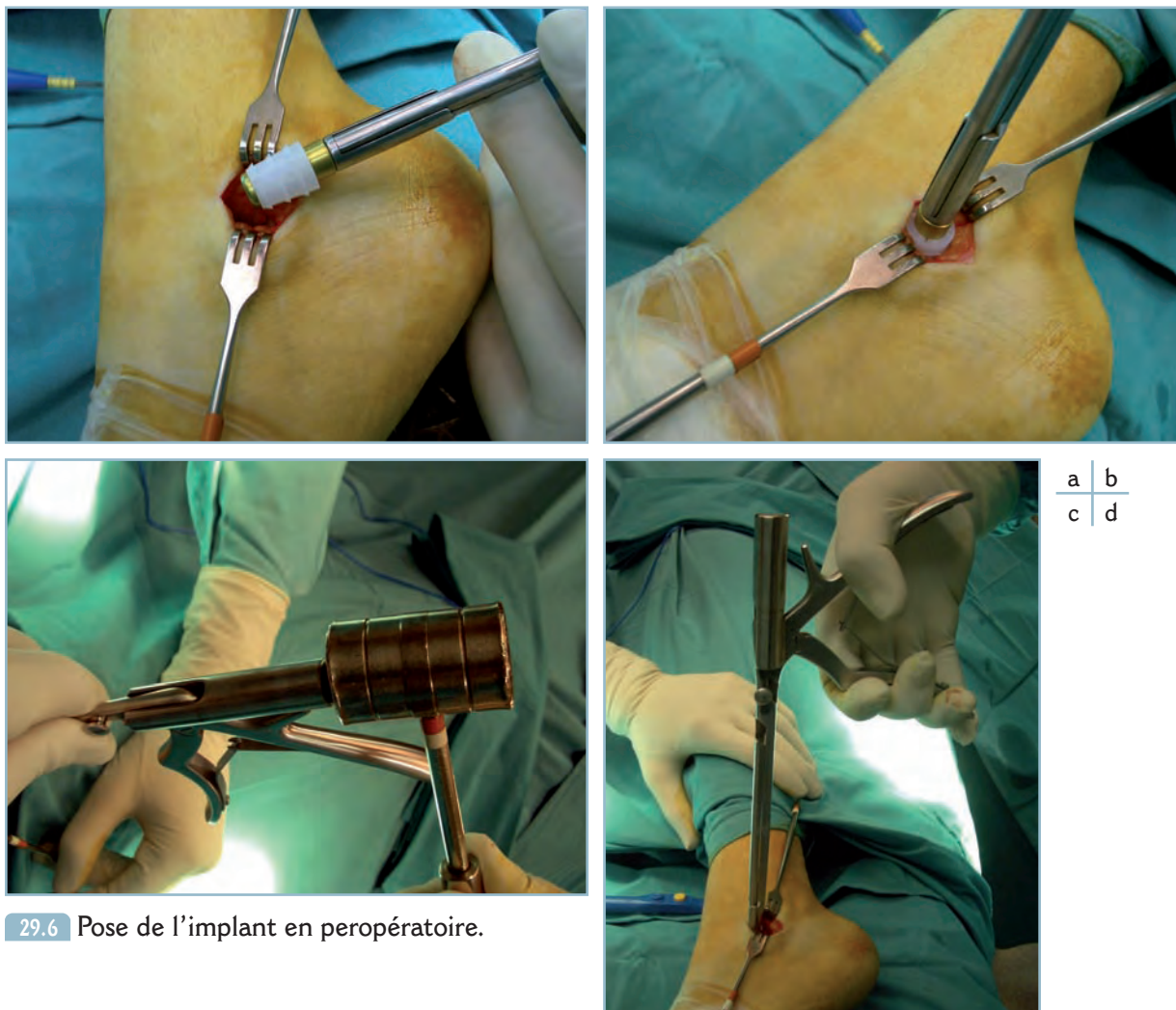


**29.5** Correction du talus sur la calcaneus.

a. Manœuvre de supination de l'arrière-pied.

b. Manœuvre de pronation de l'avant-pied.

a  
b



29.6 Pose de l'implant en peropérateur.

neutre. Le bandage est changé au bout de 3 jours pour révision des plaies. Après 10-12 jours, le bandage et les sutures sont retirés, et une botte plâtrée est mise en place. L'appui est autorisé selon la tolérance. Chez les enfants, le plâtre est retiré définitivement à 6 semaines après l'intervention, puis le patient utilise un support plantaire correcteur durant un an. Chez l'adulte, la durée d'immobilisation plâtrée peut être prolongée jusqu'à 8 ou 10 semaines en fonction du type de réparation tendineuse réalisée.

## NOS RÉSULTATS

En 2006, nous avons revu une série de 116 pieds plats infantiles chez 68 enfants traités, entre 1998 et 2005, par arthrorise sous-talienne. L'âge moyen au moment de la chirurgie était de 10,5 ans et le recul moyen de 4,5 ans. L'étiologie du pied plat a été :

- un pied souple dans 97 cas ;
- une coalition tarsienne dans 10 cas ;
- un pied plat spastique dans 3 cas ;
- un syndrome de down dans 2 cas ;
- une séquelle de pied bot dans 2 cas ;
- une arthrite chronique juvénile dans 2 cas.

Tous les patients ont bénéficié d'une arthrorise sous-talienne et dans 101 cas, un allongement du tendon d'Achille a été associé. La correction clinique du pied plat était évidente dans la grande majorité des cas (figure 29.7).

L'étude du photopodogramme préopératoire a montré les résultats suivants :

- 6 pieds plats de grade II ;
- 47 pieds plats de grade III ;
- 63 pieds plats de grade IV.

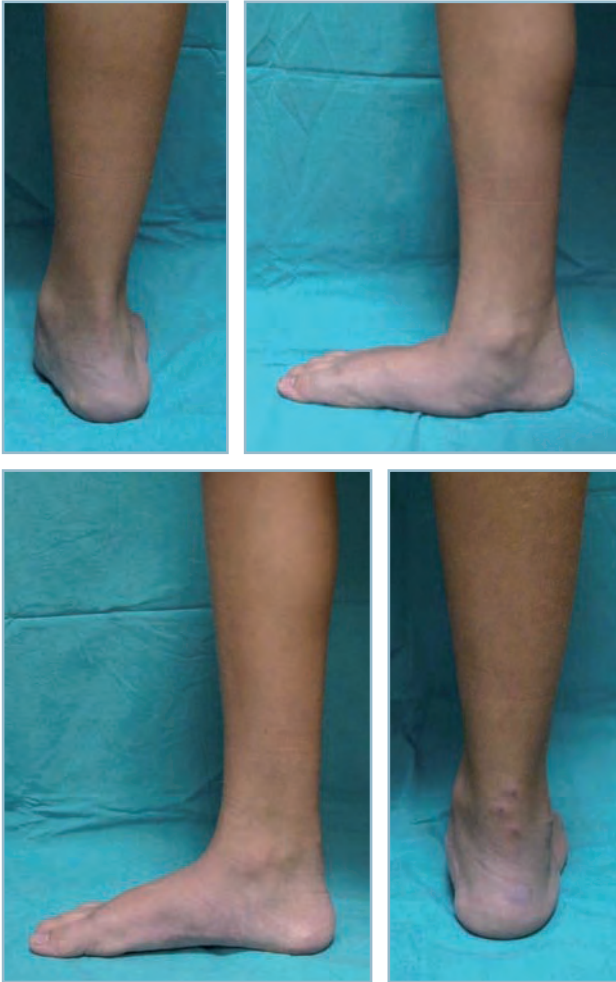
Sur les radiographies, la valeur moyenne de l'angle de Djian-Annonier est passée de 114,9° à 127,5° et l'angle de divergence talocalcanéen est passé de 25,2° à 16,3° (figures 29.8, 29.9 et 29.10). L'endoprothèse a été retirée dans 43 pieds. L'âge moyen au moment du retrait était de 13,8 ans et le temps moyen entre l'implantation et le retrait de 3,4 ans. La perte de correction radiologique pour ces cas a été de 1,5° de l'angle Djian-Annonier et 0,5° de l'angle de divergence talocalcanéen (ces deux valeurs ne sont pas statistiquement significatives).

Les complications recensées à la révision ont été :

- 9 cas d'hypercorrection, bien que tous étaient améliorés par rapport à la situation préopératoire ;
- 5 cas de douleurs dans le sinus du tarse qui ont disparu après retrait de l'endoprothèse ;
- 5 cas d'hypocorrection, cliniquement asymptomatique ;
- 5 cas ont nécessité un allongement ultérieur du tendon d'Achille ;
- 2 cas de contracture des tendons fibulaires.

Il n'y a eu aucun cas d'infection. Le score AOFAS s'est amélioré de 72,25 à 96,40 points. En ce qui concerne la satisfaction des patients, 27 patients se sont déclarés très satisfaits, 34 satisfaits, 5 peu satisfaits et 2 insatisfaits.

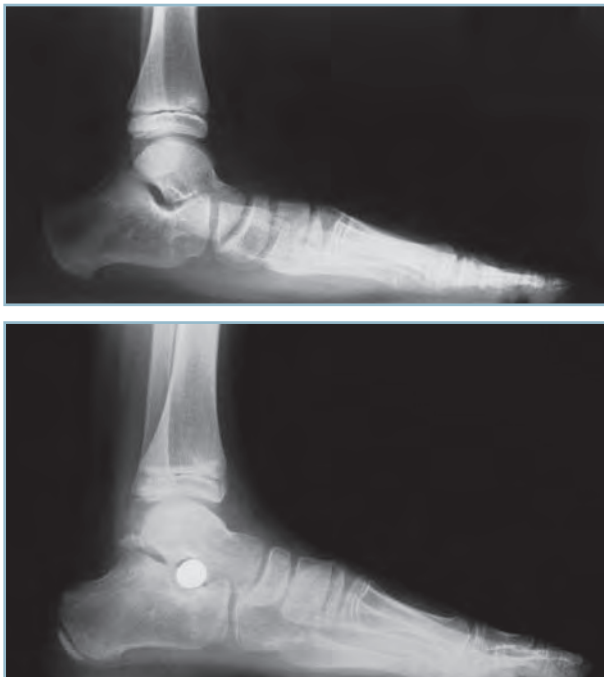



**29.7** Exemple clinique de correction. 

a	b
c	d

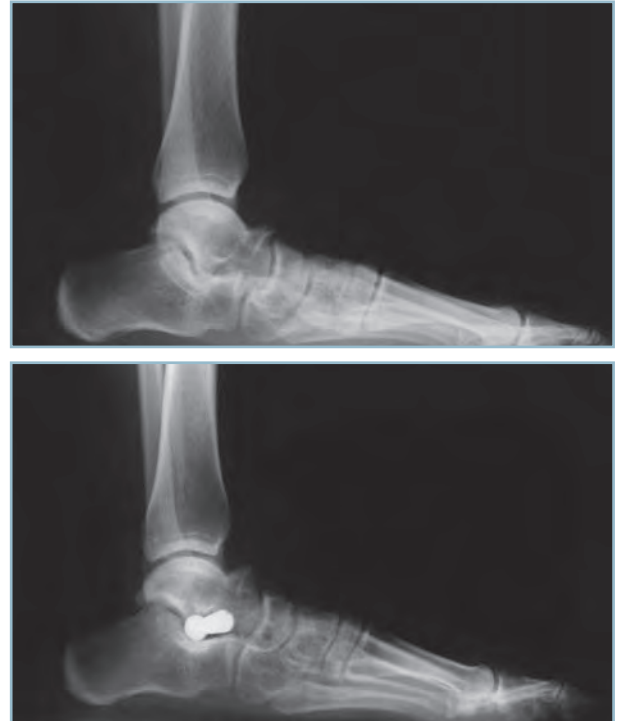  
*a et b.* Aspect clinique préopératoire.  
*c et d.* Aspect clinique postopératoire.



**29.8** Pied plat infantile idiopathique. 

a
b

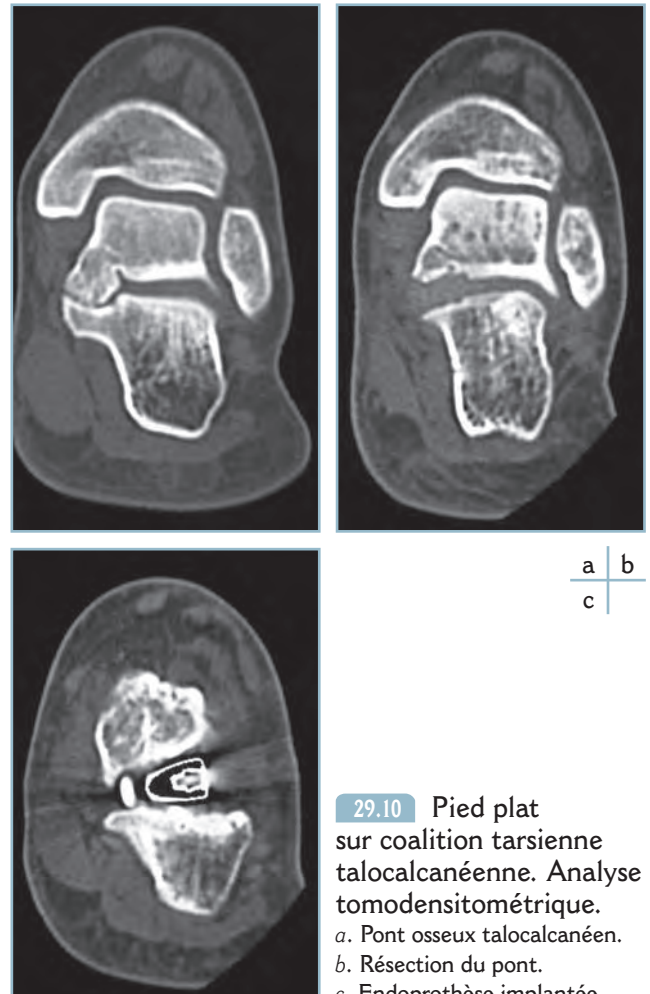
  
**Importante verticalisation du talus.**  
*a.* Préopératoire.  
*b.* Postopératoire.



**29.9** Pied plat sur coalition tarsienne talocalcanéenne. Analyse radiographique. 

a
b

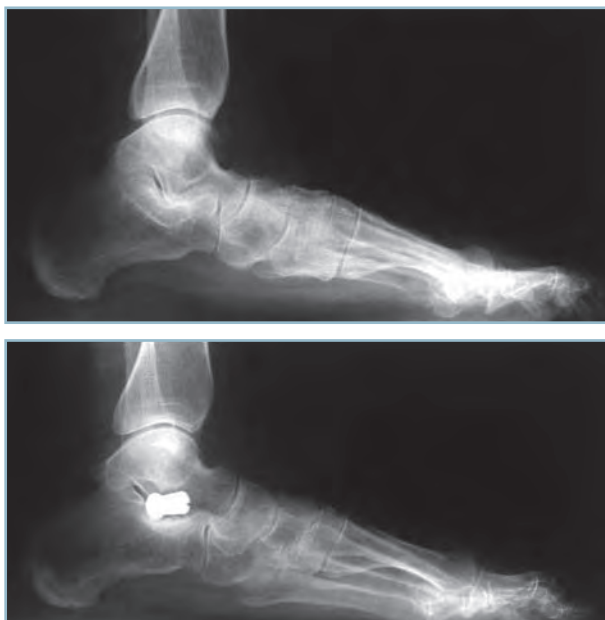
  
*a.* Préopératoire.  
*b.* Postopératoire.



**29.10** Pied plat sur coalition tarsienne talocalcanéenne. Analyse tomodensitométrique. 

a	b
c	

  
*a.* Pont osseux talocalcanéen.  
*b.* Résection du pont.  
*c.* Endoprothèse implantée.



**29.11** Pied plat de l'adulte pour dysfonctionnement du tibial postérieur. Stade II.

a. Préopératoire.  
b. Postopératoire.

En 2003, nous avons publié les premiers résultats du traitement du pied plat de l'adulte secondaire à un dysfonctionnement du tendon tibial postérieur par arthrorise sous-talienne [26]. Nous avons revu 19 patients traités entre 1999 et 2001. Tous les patients présentaient une dysfonction de stade II selon Johnson et Strom [12] (diagnostic par bilan clinique, radiologique et résonance magnétique). Le score AOFAS de l'arrière-pied et de la cheville a été utilisé en évaluation clinique. Le ratio homme/femme était de 6/13, l'âge et le recul moyen de 55,8 ans et de 19,1 mois. La technique utilisée pour la réparation tendineuse a été :

- une synovectomie dans 8 cas ;
- une plicature tendineuse dans 1 cas ;
- une plastie du tendon tibial postérieur au tendon FDL dans 4 cas ;
- un transfert du tendon FHL sur le naviculaire dans 6 cas.

Le score AOFAS s'est amélioré notablement, passant de 47,2 en préopératoire à 81,6 à la révision. Les radiographies ont montré une réduction moyenne de l'angle de Djian-Annonier de  $14,3^\circ$  et une réduction moyenne de l'angle de divergence talocalcanéen de  $8,7^\circ$  (figure 29.11). Nous n'avons pas observé de corrélation entre la correction d'anomalies radiologiques sévères et l'importance de l'amélioration du score AOFAS. Cette divergence clinique/radiologique suggère que la normalisation des angles radiologiques n'est pas indispensable pour la bonne évolution du patient. Bloquer le glissement talocalcanéen est probablement suffisant. Parmi les différentes techniques utilisées pour la réparation tendineuse, la synovectomie a donné les meilleurs résultats, certainement en raison de lésions tendineuses moins sévères ; c'est-à-dire que l'on obtient de meilleurs résultats dans les phases initiales de la maladie. Ce fait renforce la nécessité d'une intervention précoce dans les insuffisances du tibial postérieur, car la lésion tendineuse a toujours tendance à s'aggraver.

Les complications observées se sont limitées à une gêne ou douleur au niveau du sinus du tarse chez 6 patients qui s'est améliorée pro-

gressivement durant les 6 premiers mois postopératoire, sauf dans 2 cas où l'implant a dû être retiré. Ces deux cas présentaient une hypercorrection de la divergence talocalcanéenne liée au placement d'un implant trop grand. Nous n'avons pas observé de perte de la correction ni de récurrence des plaintes au niveau de l'arche médiale du pied après ablation. Nous n'avons pas constaté de perte de la force de flexion de l'hallux dans les cas où nous avons transplanté le FHL. Ceci est dû à l'existence de fibres qui unissent les tendons FHL et FDL. Par contre, nous avons observé une perte modérée de mobilité de l'articulation sous-talienne mais sans conséquence sur le résultat fonctionnel du pied. Trois patients ont eu une sensation de maladresse lorsqu'ils marchaient sur un terrain irrégulier. La satisfaction des patients au moment de la révision a été la suivante :

- 8 patients très satisfaits ;
- 9 patients satisfaits ;
- 2 patients non satisfaits.

Tous les patients, excepté trois d'entre eux, se sont déclarés prêts à subir le même traitement si un problème identique se présentait à l'autre pied.

## DISCUSSION

Comme beaucoup de techniques chirurgicales, la correction du pied plat par un implant sous-talien a des détracteurs et des défenseurs [15]. L'agression chirurgicale d'une articulation saine est la critique majeure qui est faite à l'arthrorise sous-talienne. En principe, l'idée *princeps* est que l'articulation sous-talienne retrouve sa mobilité une fois l'endoprothèse enlevée, mais il est logique de supposer que dans certains cas cette mobilité articulaire soit diminuée secondairement.

On peut discuter l'indication lorsque chez les adolescents à partir de 12-13 ans, c'est la déformation en abduction de l'avant-pied qui prédomine. Dans ces cas, un allongement de la colonne latérale du pied est sans doute plus indiqué qu'une arthrorise. Comme nous l'avons déjà dit, pour obtenir de bons résultats le pied plat doit être souple et réductible. Par conséquent, avant la mise en place de l'endoprothèse, nous devons obtenir une bonne mobilité de l'arrière-pied notamment par :

- l'allongement du tendon d'Achille quand il est rétracté ou trop court ;
- la résection d'une éventuelle synostose ;
- l'arthrotomie ;
- l'exérèse du naviculaire en cas de pied plat convexe congénital.

Chez l'adulte, le manque de réductibilité et la présence de phénomènes arthrosiques constituent une contre-indication formelle à la technique d'arthrorise.

Comme les défenseurs de la technique [4, 6, 7, 15], nous pensons qu'elle permet de corriger les déformations anatomopathologiques du pied plat. En outre, il s'agit d'une technique rapide, simple et fiable à propos de laquelle de nombreuses séries ont été publiées faisant état de bons résultats chez l'enfant et de premières expériences très satisfaisantes chez l'adulte. Les inconvénients sont liés à la possibilité d'un enraidissement de l'articulation sous-talienne mais qui semble plus théorique que réelle [27].

En conclusion, l'arthrorise avec implant sous-talien est une technique validée pour les pieds plats réductibles chez l'enfant et l'adulte, avec un degré de fiabilité élevé.



# TECHNIQUE DE COBB POUR LE TRAITEMENT DU PIED PLAT SOUPLE

M. KNUPP, B. HINTERMANN

*Dans le pied plat souple, c'est-à-dire l'insuffisance du tendon du tibial postérieur de grade II, la déformation est marquée par un valgus de l'arrière-pied et une abduction de l'avant-pied. De plus, le patient présente souvent une supination de l'avant-pied associée [39, 42, 43].*

## GÉNÉRALITÉS

La correction chirurgicale classique consiste en une ostéotomie de médialisation du calcaneus ou un allongement de la colonne latérale, ce qui entraîne une bonne correction des déformations du valgus et de l'abduction [32, 37, 38]. Ces procédures sont souvent associées à un transfert du long fléchisseur des orteils afin de remettre en tension l'arche médiale [32, 35, 37, 44]. Cependant, la supination de l'avant-pied n'est pas entièrement corrigée, ou parfois même est aggravée lorsqu'on est en présence d'une déformation importante en valgus de l'arrière-pied et en abductus de l'avant-pied [32, 39, 40, 43]. Il apparaît une déformation en supination symptomatique avec une insuffisance du 1<sup>er</sup> rayon. Les patients se plaignent d'un manque de proprioception lors de la marche due à une mauvaise distribution des pressions au niveau de l'avant-pied, d'autant plus sur une surface accidentée [41].

## PHYSIOPATHOLOGIE

Étant donné que la partie distale du tendon du tibial postérieur s'insère au niveau du complexe capsuloligamentaire de l'articulation cunéométatarsienne du 1<sup>er</sup> rayon [10], la perte de longueur de l'arche médiale est responsable d'une flexion dorsale du premier métatarsien et dès lors, d'un manque de stabilité du 1<sup>er</sup> rayon. Cela peut être même retrouvé dans les stades débutants [36].

## POSSIBILITÉ THÉRAPEUTIQUE

La stabilisation du 1<sup>er</sup> rayon peut être réalisée par une arthrodèse naviculocunéiforme ou tarsométatarsienne [33]. Cependant, cette stabilisation a l'inconvénient de fusionner une articulation saine, risquant d'augmenter les contraintes au niveau de la colonne latérale en y associant une tendance à la varisation de l'arrière-pied (principalement si cette technique est associée à une ostéotomie calcanéenne).

Une ostéotomie en coin du 1<sup>er</sup> cunéiforme ou du 1<sup>er</sup> métatarsien augmente la force de la flexion plantaire du 1<sup>er</sup> rayon, mais n'a pas de répercussion sur l'insuffisance plantaire du complexe capsuloligamentaire, ce qui rend cette technique isolée vouée à l'échec.

La technique, décrite par Cobb, reconstruit les structures ligamentaires plantaires et est utilisée comme reconstruction dynamique de l'insuffisance du tendon du tibial postérieur de grade II lorsqu'elle est associée à une déformation en supination de l'avant-pied [29-31, 41].

## INDICATION THÉRAPEUTIQUE

Les indications de la technique de Cobb se posent idéalement chez un patient actif avec déficit du tendon du tibial postérieur de grade II associé à une supination importante de l'avant-pied. En plus des signes cliniques classiques qu'on retrouve dans l'insuffisance du tendon tibial postérieur, l'examen attentif remarque une insuffisance du 1<sup>er</sup> rayon. Cliniquement, cela se traduit par une supination de l'avant-pied lorsqu'on corrige passivement le valgus de l'arrière-pied. De plus, le 1<sup>er</sup> rayon se déplace en flexion dorsale, et ce signe se retrouve lors de la mise en charge du patient sur ses deux pieds. La rotation externe passive de la jambe ou la varisation de l'arrière-pied entraîne également une élévation de la tête du 1<sup>er</sup> métatarsien [36].

Nous retenons comme contre-indication des déformations enraidies :

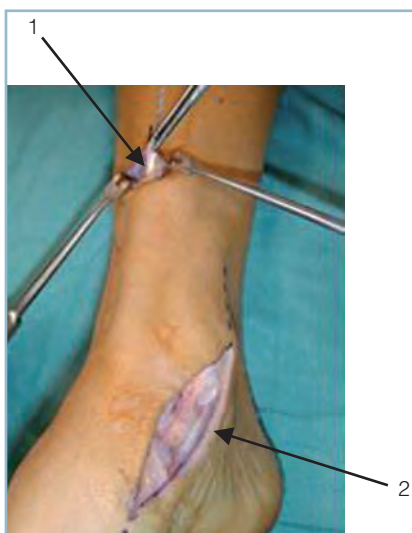- les patients souffrant d'insuffisance de longue date ;
- les pathologies neuromusculaires ;
- les troubles des tissus mous ;
- les lésions arthrosiques.

## TECHNIQUE CHIRURGICALE

Le patient est placé en décubitus dorsal sur la table, le membre inférieur est préparé avec un garrat à la racine de la cuisse.

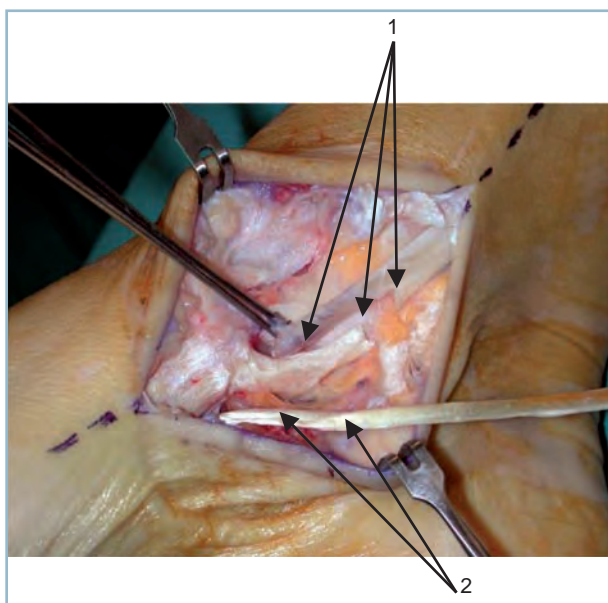
### Voie d'abord

Un abord médial est effectué par une incision oblique commençant 10 mm au-dessus de la pointe de la malléole médiale suivant une courbe légère jusqu'à l'insertion du tendon tibial postérieur à la partie distale de l'os naviculaire (*figure 29.12*). On identifie donc le tendon du tibial postérieur, la partie superficielle du ligament deltoïde (partie tibionaviculaire) et le *spring ligament*. Le tendon du tibial postérieur est examiné et mobilisé sur toute sa longueur. Si une rupture est retrouvée, le plus souvent située en amont ou en aval de la malléole médiale, la viabilité des extrémités est examinée attentivement. Le tendon est méticuleusement débridé, réséquant les nodules et les zones de fibrose. Si le tendon n'est pas rompu, une remise en tension en Z est effectuée afin de le raccourcir (*figure 29.13*).



**29.12** Vue opératoire des abords chirurgicaux.

Préparation de tendon du tibial antérieur (1). Abord arciforme du tendon du tibial postérieur (2).



**29.13** Vue opératoire.

Raccourcissement en Z du tendon du tibial postérieur (1). Partie libre du tendon du tibial antérieur qui a été précédemment tunnelisé dans le 1<sup>er</sup> cunéiforme (2).

## Préparation du transplant

Par une incision de 2 à 3 cm, 5 cm au-dessus du rétinaculum des extenseurs, on recherche le tendon tibial antérieur (figure 29.12). Le tendon est alors divisé en 2 parties égales et la latérale est disséquée le plus haut possible proximale. Son extrémité libre est amarrée sur un point de Kessler.

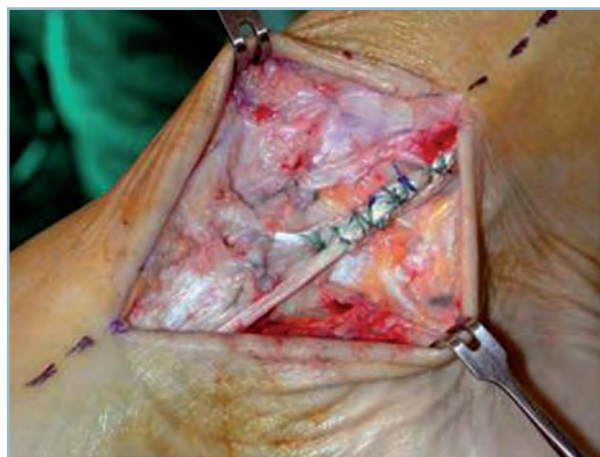
## Tunnelisation du greffon

Une incision distale est effectuée au niveau de la région d'insertion du tibial antérieur sur le 1<sup>er</sup> cunéiforme. Au moyen d'un clan courbe, on s'introduit par cette incision dans la gaine tendineuse afin de récupérer, dans l'incision supérieure, la partie proximale libre du tibial

antérieur afin de la rétracter vers le bas en *splittant* le tendon en sous-cutané dans sa gaine. On effectue ensuite, à l'aide d'une mèche de 4,5 mm, un tunnel au niveau du 1<sup>er</sup> cunéiforme dans une direction dorsoplantaire. La partie libre du tendon est passée à travers le tunnel pour ressortir à la surface plantaire du premier cunéiforme.

## Reconstruction du tendon tibial postérieur

À sa sortie du tunnel, le transplant libre du tendon du tibial antérieur est tracté proximale pour être fixé à la partie proximale du tendon du tibial postérieur. Si le tendon du tibial postérieur a été raccourci préalablement par une plastie en Z, la reconstruction est renforcée par le greffon du tibial antérieur. Une suture latérolatérale est effectuée sur toute la longueur du tendon en gardant le pied en flexion plantaire et supination forcée (figure 29.14). Il est important que la tension tendineuse soit maximale lors de la suture. Elle est faite à l'aide d'un fil de taille 1 non résorbable, puis renforcé par une suture de fil 0 résorbable.



**29.14** Reconstruction du tendon du tibial postérieur et suture latérolatérale de la greffe du tibial antérieur.

Pour avoir une tension adéquate, avant de débiter la reconstruction, le tendon du tibial postérieur est luxé antérieurement de sa gaine. Une fois la suture réalisée, le tendon est réduit dans sa gouttière rétromalléolaire médiale et sa gaine est soigneusement refermée.

## Gestes associés

Il est parfois nécessaire de pratiquer des gestes complémentaires durant cette chirurgie. La remise en tension éventuelle des ligaments du complexe médial ou du *spring ligament* précède la reconstruction du tendon du tibial postérieur. Par contre, les ostéotomies de correction du valgus de l'arrière-pied (ostéotomie de médialisation calcanéenne) ou les ostéotomies d'allongement de la colonne latérale sont effectuées après la reconstruction tendineuse.

## Suites postopératoires

Un pansement légèrement compressif et une attelle postérieure permettent de diminuer le gonflement. La reconstruction tendineuse est protégée dans une botte plâtrée, maintenant le pied en

supination pendant deux semaines. Ce plâtre est ensuite relayé par une botte en position neutre et la mise en charge complète est autorisée à partir de la 3<sup>e</sup> ou 4<sup>e</sup> semaine. La rééducation débute à la 6<sup>e</sup> semaine postopératoire par des exercices d'assouplissement, de rééducation à la marche et de mobilisation.

Le retour aux activités se fait progressivement en fonction de la tolérance de chacun.

## Complications

Les plaintes principales se limitent à des problèmes de cicatrisation et aux troubles neurovasculaires. Si la douleur se maintient malgré la poursuite du traitement de rééducation postopératoire, la reprise chirurgicale de dernier recours est la double arthrodèse (triple des Anglo-Saxons). Un autre problème spécifique, théorique de cette technique est une faiblesse du tendon du tibial antérieur restant responsable d'un steppage à la marche. Cependant, nous ne l'avons jamais observé dans notre groupe de patients opérés. Il n'a pas non plus été rapporté dans la série de Cobb [31, 41].

## DISCUSSION

Afin de ne pas sacrifier le tendon du long fléchisseur des orteils et d'éviter l'arthrodèse d'une articulation saine, la tech-

nique de Cobb est séduisante afin de corriger un pied plat valgus secondaire à une insuffisance du tendon du tibial postérieur de grade II, principalement s'il existe une supination de l'avant-pied.

Comme avantage et contrairement aux autres techniques qui utilisent l'os naviculaire comme site d'insertion, cette méthode de reconstruction des structures capsuloligamentaires entre le naviculaire et le 1<sup>er</sup> cunéiforme permet au tendon du tibial postérieur d'avoir une traction à son site d'insertion physiologique. De plus, réorienter une partie du tendon tibial antérieur diminue la force de celui-ci, d'autant plus qu'il est lui-même un élément responsable de la déformation en pied supinateur [34]. Le bénéfice principal de cette technique est d'améliorer le contrôle proprioceptif, surtout lors de la marche sur un terrain accidenté [41]. On peut proposer comme hypothèse que la correction de « l'amputation fonctionnelle » du 1<sup>er</sup> rayon, impliquée dans la déformation en supination de l'avant-pied, mène à un meilleur contrôle actif et proprioceptif de l'arche médiale.

Bien que la technique de Cobb donne satisfaction chez les patients présentant un bon score fonctionnel [29-31, 41], notre expérience souligne comme limite la correction de l'arche longitudinale, qui est parfois insuffisante [41]. Nous recommandons donc de combiner cette technique à d'autres procédures chirurgicales telle l'ostéotomie de médialisation du calcaneus, afin de corriger l'ensemble des déformations.

# OSTÉOTOMIE CALCANÉENNE, TRANSFERT TENDINEUX DU LONG FLÉCHISSEUR DE L'HALLUX ET DU LONG FLÉCHISSEUR DES ORTEILS

M. KNUPP, B. HINTERMANN

*Plusieurs techniques chirurgicales ont été suggérées pour traiter le pied plat secondaire à une insuffisance du tendon du tibial postérieur. Pour le pied plat enraid, l'arthrodèse est souvent la seule option chirurgicale, en présence d'un pied plat souple symptomatique (insuffisance du tendon du tibial postérieur de stade II ou de stade III précoce), d'autres mesures peuvent être envisagées afin de préserver les articulations.*

## GÉNÉRALITÉS

Le transfert des tendons du long fléchisseur des orteils ou du long fléchisseur de l'hallux a souvent été pratiqué en cas d'insuffisance du tendon du tibial postérieur [50, 52-54]. Il propose fré-

quemment un bon soulagement des douleurs et offre un renfort au tendon tibial postérieur altéré, sans toutefois corriger la déformation, source de récurrence de la symptomatologie douloureuse [46, 49, 50, 51]. La déformation peut être corrigée par fusion de l'arrière-pied, c'est-à-dire par une arthrodèse sous-talienne ou par une double arthrodèse (triple des auteurs anglo-saxons) [46, 56]. Cependant, cette solution diminue la mobilité et augmente les contraintes au niveau des articulations voisines. C'est la raison pour laquelle, la combinaison de gestes sur les tissus mous et d'ostéotomie a été proposée et rendue populaire par différents auteurs. Une technique courante est l'association d'un transfert tendineux, par exemple le long fléchisseur des orteils ou le long fléchisseur de l'hallux avec une ostéotomie calcanéenne antérieure (Evans), ou une arthrodèse-allongement de l'articulation calcanéocuboïdienne [45]. Une autre possibilité consiste à restaurer l'arche longitudinale médiale en effectuant un allongement extra-articulaire de la colonne latérale [49, 50, 55, 56]. Nous avons l'habitude d'effectuer une ostéotomie de la tubérosité calcanéenne associée à un transfert tendineux.



## PHYSIOPATHOLOGIE

La plupart des auteurs transfèrent le tendon du long fléchisseur des orteils pour renforcer le tendon du tibial postérieur. Ce tendon a l'avantage d'être facilement individualisé à mi-chemin de l'arche plantaire médiale, juste en arrière du tendon tibial postérieur, bien que le long fléchisseur de l'hallux est plus puissant et donne une reconstruction plus solide. Par contre, transférer le long fléchisseur de l'hallux est plus difficile techniquement et peut compromettre la puissance de la flexion plantaire de l'hallux. Ce transfert est donc moins recommandé.

## INDICATION THÉRAPEUTIQUE

Les indications de transfert tendineux combinées à l'ostéotomie calcanéenne s'imposent dans les insuffisances du tendon du tibial postérieur de grade II. Cliniquement, la déformation doit donc être souple et réductible ; radiologiquement, toute lésion dégénérative de l'articulation sous-talienne et de l'articulation talonaviculaire doit être exclue. Le signe clinique le plus sensible est la mise du patient sur la « pointe des pieds » en position monopodale qui ne voit pas apparaître une varisation dynamique du talon. Un autre signe classique est le signe du *too many toes* qui montre, patient vu de dos, une abduction de l'avant-pied (*figure 29.0*).

## TECHNIQUE CHIRURGICALE

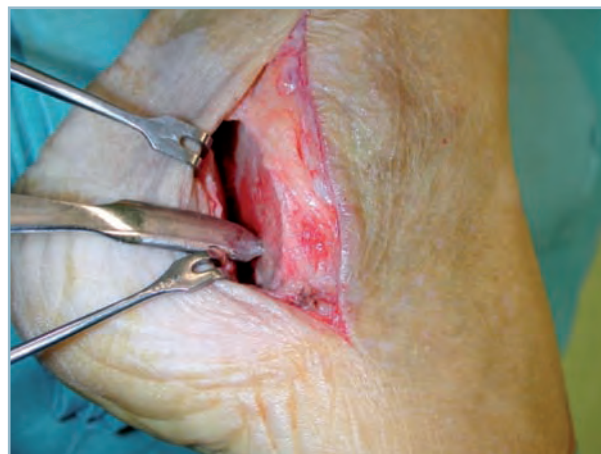Le patient est installé en décubitus dorsal sur la table d'opération. Le membre inférieur est préparé avec un garrot à la racine du membre.

### Voie d'abord du calcanéus

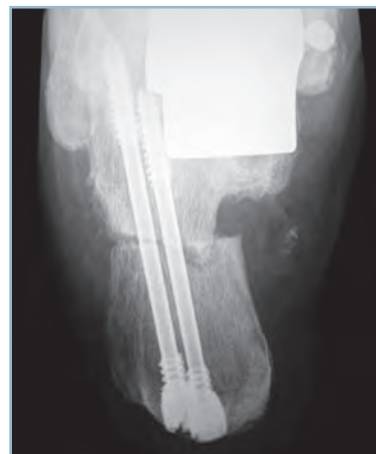L'incision cutanée est oblique entre les tendons fibulaires et le nerf sural, approximativement à deux travers de doigt sous la malléole fibulaire. On expose le calcanéus en refoulant le nerf sural et sa veine satellite.

### Ostéotomie de médialisation du calcanéus

Deux écarteurs à bec sont mis en place, l'un dorsalement et l'autre en plantaire de part et d'autre de la grosse tubérosité. Le trait de scie est réalisé perpendiculairement à l'axe de la tubérosité. Pour libérer les tissus mous sur le versant médial de la grosse tubérosité, un distracteur est utilisé. La translation médiale peut se faire jusqu'à 10 à 12 mm et est stabilisée à l'aide d'une vis à compression de 6,5 mm (Icos®, New Deal France), introduite de la région inférolatérale en direction antéromédiale (*figure 29.15*, *figure 29.16*). L'alternative est d'utiliser une vis canulée. La marge osseuse latérale est émoussée afin d'éviter toute irritation sur les tissus mous.



29.15 Vue peropératoire. Translation médiale de la tubérosité calcanéenne après avoir réalisé l'ostéotomie.

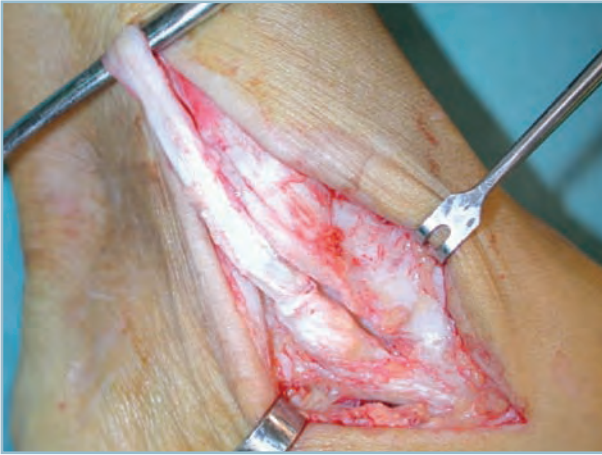

29.16 Radiographie postopératoire après ostéotomie de translation médiale de la tubérosité stabilisée par deux vis dans ce cas (chirurgie bilatérale).

## Transfert tendineux

Comme le transfert tendineux à l'aide du long fléchisseur de l'hallux est rarement utilisé, seul le transfert à l'aide du long fléchisseur des orteils est décrit en détail. L'incision médiale est oblique et commence 10 cm au-dessus de la pointe de la malléole médiale, elle suit un trajet arciforme vers l'insertion du tendon du tibial postérieur en regard de la face plantaire de l'os naviculaire. On identifie le tendon tibial postérieur et les ligaments du complexe médial de la cheville. Leur intégrité doit être évaluée. La réparation ou la reconstruction du ligament deltoïde ou du *spring ligament* doit être faite avant le transfert tendineux. Les zones de synovite hypertrophique, de région nécrotique tendineuse doivent être excisées (*figure 29.17*). Le tendon du tibial postérieur doit être inspecté avec attention sur toute sa longueur afin de vérifier sa qualité et son intégrité. Souvent une partie du tendon doit être réséquée, laissant un moignon distal de 15 à 20 mm. Proximale, la résection peut s'étendre jusqu'au niveau de la malléole médiale.

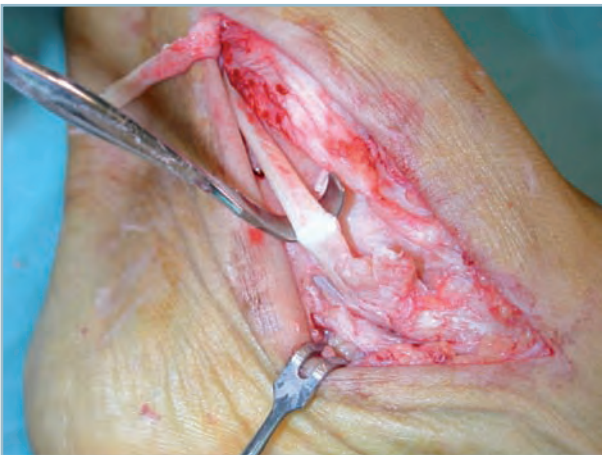



**29.17** Vue peropératoire illustrant un tendon du tibial postérieur dégénératif.

## Préparation du transfert

En commençant proximale, la gaine du long fléchisseur des orteils est ouverte jusqu'au nœud de Henry (*figure 29.18*). Les orteils sont tenus en flexion afin de pouvoir sectionner le tendon le plus distalement possible.



**29.18** Préparation du tendon du fléchisseur long des orteils.

## Ténodèse

Une mèche de 4,5 mm prépare un tunnel au niveau de l'os naviculaire d'une direction dorsale à plantaire. Le segment libre du tendon transféré passe dans le tunnel du sens plantaire à dorsal et est suturé au moignon distal restant du tendon du tibial postérieur. Une variante consiste à suturer le bout libre au périoste adjacent, ou à le fixer à l'aide d'une vis ou d'une agrafe.

Pendant cette suture, le pied est maintenu en varus équin afin d'assurer une tension optimale sur le transfert. La suture se fait avec un fil de taille 1 non résorbable et complétée par un fil de taille 0 résorbable pour renforcer la reconstruction tendineuse. Les sutures proximales, latérolatérales entre le long fléchisseur des orteils et le tibial postérieur, sont effectuées si lors de l'examen le tendon du tibial postérieur présente une mobilité et une excursion suffisantes. Certains auteurs recommandent d'effectuer cette ténodèse uniquement si la course du tendon est d'au moins 1 cm [50].

## SUITES POSTOPÉRATOIRES

Un pansement légèrement compressif sur une attelle postérieure est maintenu en place durant 2 à 5 jours pour diminuer le gonflement. Une botte plâtrée en varus équin lui succède pour une période de 6 semaines. Une botte de marche en position neutre est mise en place pour une période de 3 à 4 semaines additionnelles. Après la durée d'immobilisation, un programme de rééducation est entrepris comprenant des étirements, une rééducation à la marche et des exercices de mobilisation, et un retour progressif aux activités est autorisé en fonction de la tolérance.

## DISCUSSION

La combinaison de gestes sur les tissus mous associés à l'ostéotomie calcanéenne est largement utilisée pour corriger la déformation des pieds plats douloureux et souples. La technique la plus souvent utilisée est la combinaison de l'ostéotomie calcanéenne de translation et du transfert du tendon long fléchisseur des orteils.

L'ostéotomie de médialisation de la partie postérieure du calcaneus a pour avantage de consolider rapidement. Elle permet de restaurer l'arche médiale [52], médialise le point d'appui postérieur et diminue donc les contraintes au niveau de la portion médiale de l'arrière-pied. De plus, elle transforme la force d'éversion du triceps en force d'inversion [47] (*cf.* chapitre 17).

Comme limite de la technique, soulignons que l'ostéotomie de médialisation peut parfois corriger insuffisamment l'arche médiale. Dans certains cas, et principalement si la composante d'abduction est importante, il est alors recommandé de combiner cette ostéotomie à l'allongement de la colonne latérale [55].

Le bilan préopératoire doit exclure une laxité du ligament deltoïde responsable d'un valgus du talus dans sa mortaise (insuffisance du tendon tibial postérieur de grade 4), ce qui représente une contre-indication. Concernant les patients enraidis en flexion plantaire, ils doivent bénéficier d'exercices d'étirements, et dans de rares cas, des techniques d'allongement chirurgicales sont nécessaires comme la résection de la lame des gastrocnémiens ou l'allongement du tendon d'Achille [57] (*cf.* chapitre 33, page 500).

# OSTÉOMIE LATÉRALE DU CALCANÉUS SELON HINTERMANN

B. HINTERMANN

*Le traitement chirurgical du pied plat acquis de l'adulte, secondaire à une insuffisance du tendon tibial postérieur, reste controversé, particulièrement dans l'insuffisance du tendon du tibia postérieur de grade II, lorsque le pied plat est caractérisé par un valgus important associé à une déformation en abduction du pied qui reste souple [63, 66].*

## GÉNÉRALITÉS ET OPTIONS CHIRURGICALES

Devant l'échec du traitement conservateur, plusieurs opérations et techniques chirurgicales ont été décrites pour corriger la déformation du pied plat douloureux. Les options thérapeutiques, pour une atteinte de grade II, comprennent généralement un transfert tendineux associé à une reconstruction du ligament médial (*spring ligament* ou autres faisceaux) afin de rééquilibrer les tissus mous. Associées à ces gestes, une ou plusieurs ostéotomies calcanéennes peuvent être réalisées pour corriger la déformation osseuse, remettre la structure du pied en position plus anatomique et retrouver une biomécanique normale.

Le principe de l'ostéotomie est de restaurer une charpente osseuse stable permettant au transfert tendineux d'avoir une fonction plus efficace et de limiter les contraintes au niveau du compartiment ligamentaire médial en souffrance.

Les ostéotomies couramment décrites sont l'ostéotomie d'allongement de la colonne latérale, l'ostéotomie calcanéenne avec déplacement médial ou une combinaison de deux. La plupart des auteurs [58, 59, 63, 70, 71, 74] pratiquent une ostéotomie de la partie antérieure du calcanéus, comme l'a décrit Evans [61] pour le pied plat infantile. Il n'existe aucun consensus concernant la localisation exacte de l'ostéotomie. Evans [61] et Mc Glamry [67] pratiquent l'ostéotomie calcanéenne à 15 mm de l'articulation calcanéocuboïdienne. Pomeroy et Manoli [71] proposent de pratiquer l'ostéotomie entre 10 et 12 mm de l'articulation, tandis que Anderson et Fowler [58] tout comme Richardson [73] pratiquent le trait d'ostéotomie à 4 ou 5 mm de l'articulation calcanéocuboïdienne. Lorsque la colonne latérale est allongée, l'arche longitudinale médiale est restaurée, probablement suite à la mise en tension des ligaments plantaires et du fascia plantaire (*Windlass mechanism*) [65, 67, 68, 74] (cf. chapitre 17).

Cependant, l'ostéotomie d'allongement du calcanéus n'est pas sans difficulté. La voie d'abord expose la branche sensitive dorsolatérale du nerf sural et les tendons fibulaires [72]. Les tissus mous médiaux peuvent également être lésés, de même qu'une ostéotomie mal réalisée peut compromettre l'intégrité de la sous-talienne antérieure.

## PHYSIOPATHOLOGIE

Pour certains auteurs, l'augmentation de pression de l'articulation calcanéocuboïdienne est responsable des lésions arthrosiques [60]. Cependant, une étude récente *in vitro* montre qu'il n'y a pas d'augmentation de pression au niveau de l'articulation calcanéocuboïdienne [69] et il n'existe aucune étude, à l'heure actuelle et à notre connaissance, prouvant le caractère arthrogène au niveau de l'articulation calcanéocuboïdienne suite à l'allongement de la colonne latérale. Lors de l'allongement de celle-ci, c'est l'articulation talonaviculaire qui est principalement responsable de la supination de l'arrière-pied et de l'adduction de l'avant-pied [64]. Pour éviter la rupture de la corticale médiale et éviter une augmentation trop importante de la pression au niveau de l'articulation calcanéocuboïdienne, l'ostéotomie doit être pratiquée le plus près possible du centre de rotation et le plus perpendiculairement possible à l'axe de l'articulation talonaviculaire. L'auteur propose une ostéotomie calcanéenne plus postérieure le long du bord antérieur de l'articulation sous-talienne postérieure [64]. Celle-ci tiendrait mieux en compte les critères précités que les techniques précédemment décrites (*figure 29.19*). De plus, elle permet d'éviter une instabilité de la portion antéromédiale du calcanéus dont le complexe ligamentaire et les structures capsulaires restent intacts (*figure 29.20*).

## DIAGNOSTIC ET ÉVALUATION CLINIQUE

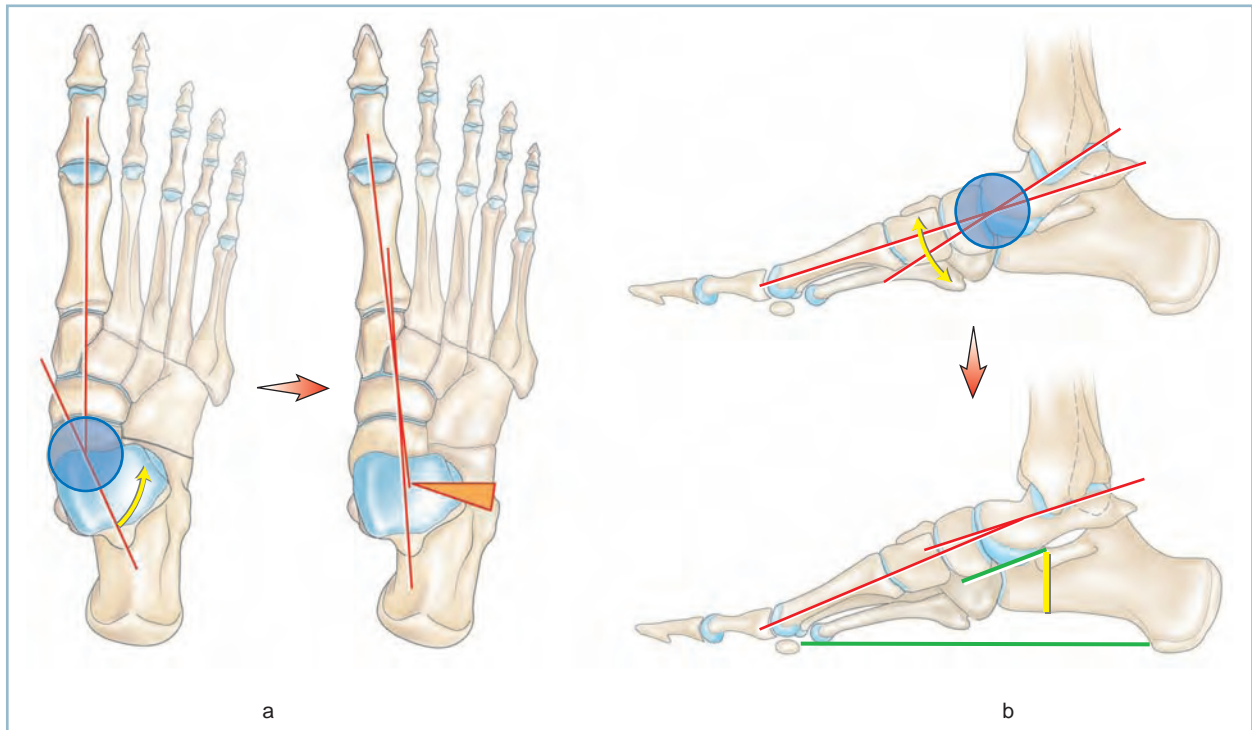
### Généralités

Avant tout traitement chirurgical, un traitement conservateur doit toujours être essayé de première intention, indépendamment du grade de la déformation. Le traitement peut être une simple modification de chaussage, un support médial par une orthèse plantaire, de la physiothérapie pour renforcer la musculature et faire des exercices de proprioception. Ce n'est qu'après l'échec de ces mesures simples qu'un traitement chirurgical peut être envisagé.

### Évaluation clinique et indication

La principale indication de l'allongement de la colonne latérale est l'apparition de déformations en pied plat symptomatique mais non encore enraidit. Dans la majorité des cas, ce pied plat résulte d'une perte de fonction du tendon tibial postérieur. Les autres causes sont le pied plat valgus congénital et la déformation post-traumatique en pronation.

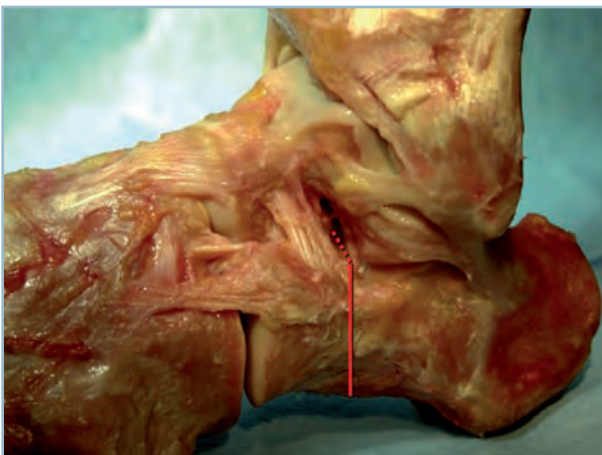
L'indication spécifique de l'ostéotomie d'allongement calcanéenne s'adresse au patient présentant un pied plat valgus asymétrique avec valgus de l'arrière-pied prononcé, perte de la



**29.19** Le principe de l'allongement de la colonne latérale du calcaneus est d'être au plus près du centre rotatoire de l'articulation talonavculaire pour aligner l'angle talo-métatarsien.

a. Dans le plan horizontal, correction de la divergence talo-métatarsienne par l'allongement de la colonne latérale.

b. Dans le plan sagittal, l'ostéotomie, par l'intermédiaire de l'aponévrose plantaire (*vert*) et des ligaments plantaires (*vert*), corrige et aligne la ligne dite de Méary-Toméno.



**29.20** L'ostéotomie est pratiquée au travers du sinus du tarse pour ne pas déstabiliser la partie antérieure du calcaneus.

hauteur de l'arche médiale et abduction de l'avant-pied. La mise en évidence du déficit fonctionnel du tendon du tibial postérieur peut être faite en objectivant une faiblesse de la supination contre résistance et une difficulté à l'appui monopodal avec insuffisance de varisation talonnière (*the single heel-rise test*) comparativement au côté controlatéral. La réduction du valgus de l'arrière-pied doit corriger partiellement la déformation en supination de l'avant-pied. S'il n'existe aucune correction par cette manœuvre, il faut bien analyser les tissus mous médiaux, surtout

le ligament deltoïde, le *spring ligament* et le tendon du tibial postérieur.

## Évaluation paraclinique

Des radiographies et parfois, si nécessaire, des techniques d'imagerie plus précises permettent d'exclure toutes lésions dégénératives des articulations sous-taliennes, talonavculaire, calcanéocuboïdienne et du Lisfranc. En cas d'atteinte arthrosique ou de synostose, l'ostéotomie d'allongement du calcaneus ne doit pas être envisagée.

## Contre-indication

Les patients avec des antécédents traumatiques, des atteintes des articulations voisines ou des tendons ont un moins bon pronostic. En cas de polyarthrite rhumatoïde, l'atteinte de la sous-taliennes et des articulations voisines peut également influencer le résultat final. La plupart du temps ce type de procédure ne doit pas être envisagé en cas de polyarthrite rhumatoïde. Si elle est tout de même effectuée, les anti-TNF et le méthotrexate sont à arrêter au préalable. La présence d'une plaie suintante est également une contre-indication à cette procédure chirurgicale.

Enfin, cette chirurgie ne doit pas être envisagée chez les patients âgés de plus de 60 ans, car la fonction du muscle tibial postérieur est limitée et la stabilité de la reconstruction des tissus mous médiaux de la cheville est précaire.



## TECHNIQUE CHIRURGICALE

### Rappel anatomique

L'ostéotomie du calcaneus se faisant le long du bord antérieur de l'articulation sous-talienne postérieure, elle ne déstabilise pas la portion antérieure du calcaneus, car le complexe ligamentaire et capsulaire reste intact. De plus, elle protège les facettes articulaires sous-taliennes antérieures et moyennes du traumatisme.

### Installation

Le patient est placé en décubitus dorsal sur la table d'opération. Le membre inférieur concerné ainsi que la crête iliaque antérieure homolatérale sont préparés stérilement. Un garrot pneumatique est utilisé.

### Reconstruction des tissus mous médiaux

L'ostéotomie d'allongement latérale est souvent associée à un geste de reconstruction de l'appareil ligamentaire médial de la cheville et du tendon tibial postérieur.

#### Voie d'abord

L'incision cutanée se fait sur le bord médial de la cheville, légèrement curviligne sur 10 cm de long, permettant un jour sur le ligament deltoïde, le *spring ligament* et le tendon du tibial postérieur.

#### Réparation des tissus mous

Il faut exciser la gaine synoviale hypertrophique. Il faut également exciser la portion tendineuse nécrotique ou de mauvaise qualité. Les ligaments présentant une déchirure longitudinale importante ou plusieurs déchirures plus petites à leurs insertions méritent d'être réparés. Si les ligaments présentent une certaine laxité associée ou non à une déchirure de leur partie moyenne ou de leur insertion, ils doivent également être réparés en s'assurant d'une rétention adéquate.

### Ostéotomie calcanéenne

Avant de finaliser la reconstruction du plan tissulaire médial, l'ostéotomie d'allongement du calcaneus doit être effectuée.

#### Voie d'abord

L'incision oblique longe le bord supérieur des tendons fibulaires, débutant au bord antérieur de la fibula jusqu'à 2 à 3 cm distalement au sinus du tarse. Cette incision permet d'éviter la branche cutanée dorsolatérale du nerf sural. Le sinus du tarse est nettoyé de ses tissus. Le bord latéral du calcaneus est prudemment dégagé de son périoste ainsi que des tendons fibulaires. Un petit écarteur de Hohmann est placé au niveau plantaire. Un deuxième écarteur est placé profondément dans le sinus du tarse juste en amont des ligaments interosseux (*figure 29.21.a*).

### Ostéotomie d'allongement du calcaneus

Deux broches de Kirschner de 2,5 mm sont introduites au niveau du calcaneus de façon à pouvoir appuyer le distracteur d'Hintermann® (New Deal, Lyon – France). L'ostéotomie est réalisée à l'aide d'une scie oscillante à la hauteur du bord antérieur de la facette articulaire sous-talienne postérieure (*figure 29.21b*). On prend soin de conserver la charnière corticale médiale. Lorsque le distracteur d'Hintermann® est écarté (*figure 29.21c*), l'arche longitudinale médiale est restaurée (*figure 29.21d*). La largeur du greffon iliaque tricortiqué nécessaire pour restaurer l'arche dépend de la distance d'écartement du distracteur nécessaire à la correction médiale.

On aborde la crête iliaque afin d'y prélever le greffon tricortiqué de la largeur appropriée. Il est placé au site de l'ostéotomie (*figure 29.21e*). Généralement, le greffon est 2 mm plus large à la partie supérieure, car la portion antérieure du calcaneus a tendance à partir en flexion plantaire lors de la manœuvre d'allongement. Lorsque le distracteur est relâché, les forces de compression suffisent à stabiliser le greffon et aucun moyen de fixation n'est indispensable. En cas de doute, on peut introduire une vis corticale AO 3,5 mm de manière rétrograde en passant par la partie supérieure du greffon visant la partie postéromédiale du calcaneus. Le greffon est prudemment émoussé sur son versant latéral afin de ne pas provoquer de conflit avec les tendons fibulaires. Par la suite, les écarteurs de Hohmann sont retirés.

Une fermeture plan par plan, par points simples est réalisée.

### Finalisation par la reconstruction des tissus mous médiaux

Le pied est maintenu en flexion plantaire et en inversion, des points préalablement préparés sont tendus, tant pour le complexe ligamentaire que pour le tendon du tibial postérieur. On referme le tissu sous-cutané et la peau par des points simples.

## SUITES POSTOPÉRATOIRES

Un pansement légèrement compressif est réalisé pour les premiers 2 à 5 jours. Lorsque l'œdème a régressé, une botte de marche est réalisée pour 6 semaines, puis une chaussure de stabilisation (*Walker boots*) prend le relais pour les 4 à 5 semaines suivantes.

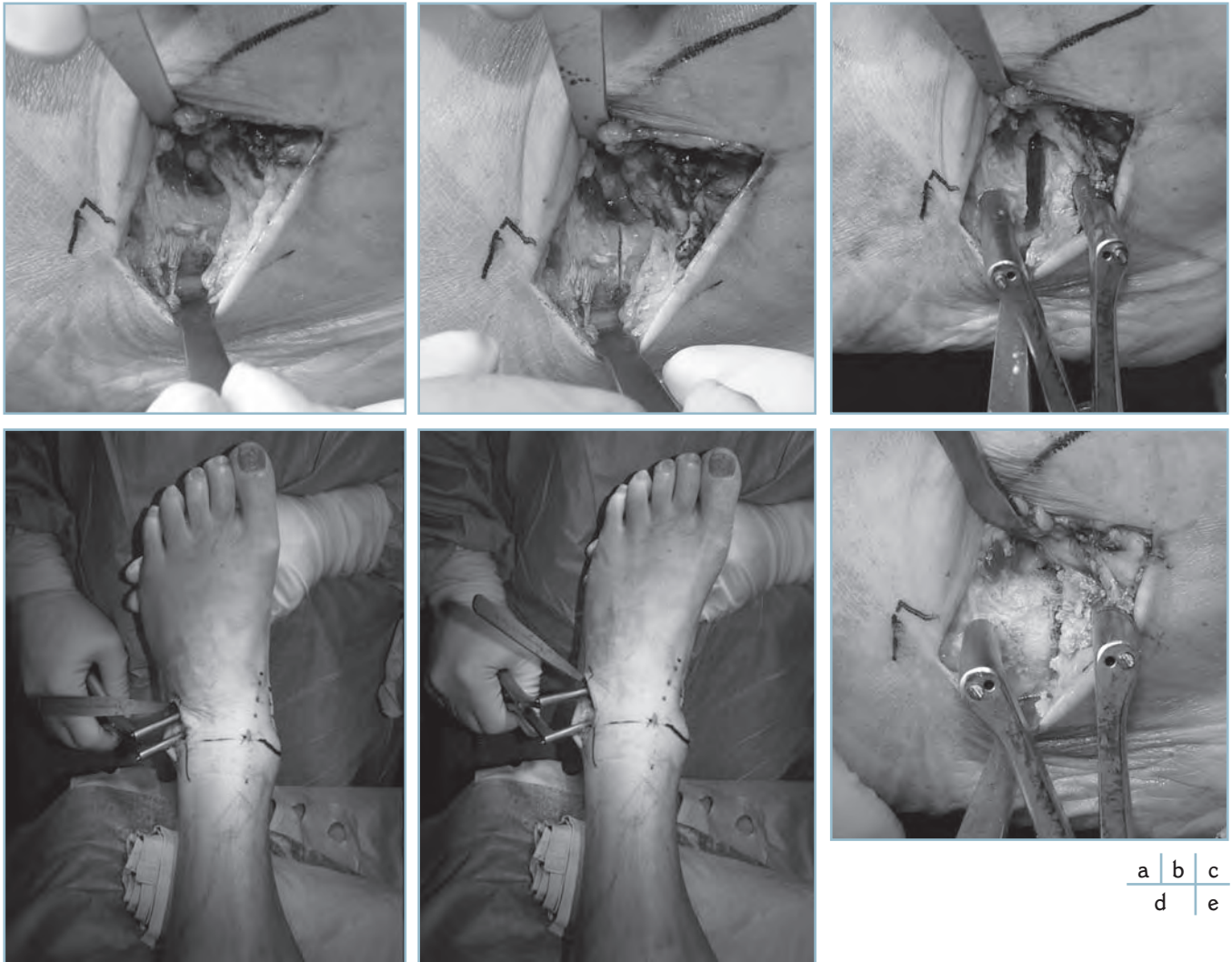
Une fois l'immobilisation enlevée, le patient suit un programme de rééducation du pied et de la cheville avec un retour progressif des activités.

## DISCUSSION

### Notre expérience

Bien que l'effet de l'allongement de la colonne latérale sur la restauration de l'arche longitudinale médiale reste un sujet de réflexion, l'allongement de la colonne latérale isolé a montré une correction significative du pied plat valgus et des déformations





a	b	c
d	e	

### 29.21 Vue opératoire de l'ostéotomie.

- a. Exposition.
- b. Ostéotomie.
- c. Ouverture de l'ostéotomie.
- d. Correction de la position de l'avant-pied par l'ouverture de l'ostéotomie.
- e. Mise en place du greffon.

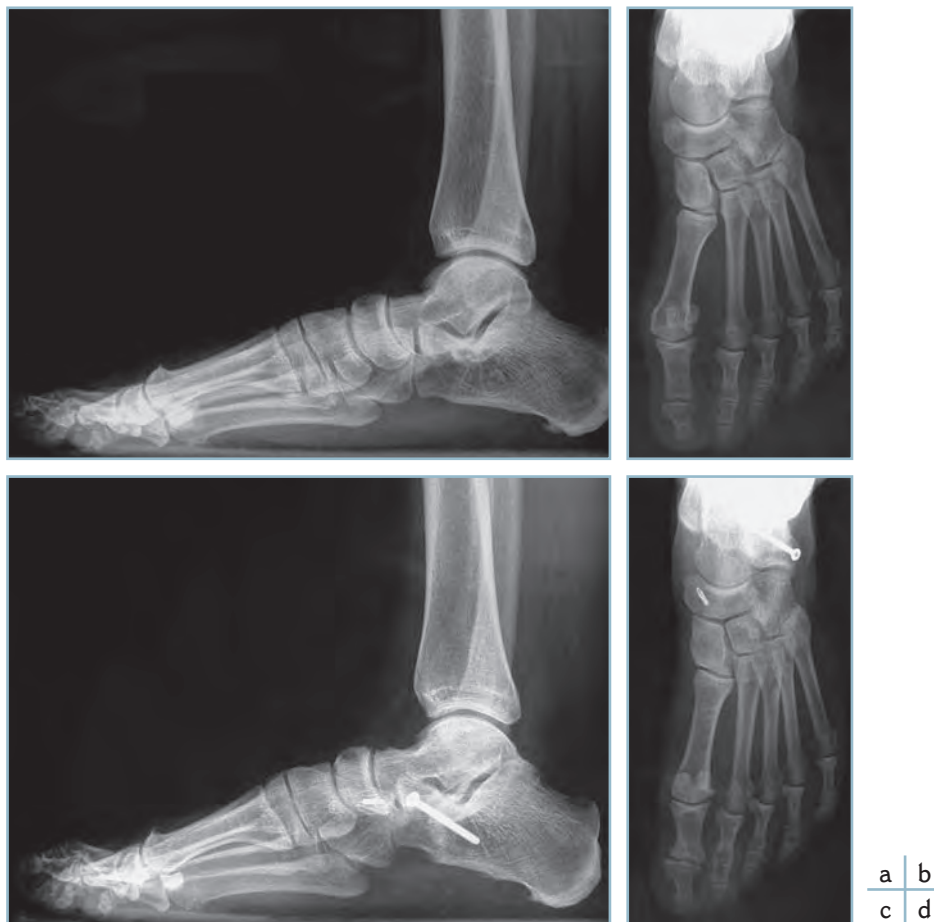en abduction (*figure 29.22*). Chez sept patients qui ont eu un allongement de 1 cm de la colonne latérale, une augmentation moyenne de 4 mm de long a été retrouvée au niveau du calcanéus [74]. L'amélioration moyenne de l'angle talométatarsien était de 10,8° sur le cliché de profil et de 15,8° sur le cliché de face. Le gain le plus significatif se situe au niveau de l'articulation talonaviculaire pouvant atteindre jusqu'à 26°.

Il reste à expliquer comment et jusqu'à quel point la reconstruction des tissus médiaux et du transfert tendineux collabore avec l'allongement de la colonne latérale. Dans nos séries, tous nos patients ont eu une chirurgie conjointe sur les tissus mous médiaux [64]. D'autres études randomisées d'allongement de la colonne latérale avec et sans reconstruction des tissus mous sont encore nécessaires pour répondre à cette question.

Concernant l'allongement de la colonne latérale, l'augmentation de pression au niveau de la colonne latérale, favorisant l'arthrose articulaire et donc la raideur du pied, reste contro-

versée. Cependant, tout comme d'autres séries [67], nous n'avons pas retrouvé d'arthrose secondaire ou de limitation importante de mobilité du pied. Plus le suivi est long, plus le muscle tibial postérieur ou les autres muscles transférés ont une meilleure fonction et en fin de terme apportent une meilleure fonction au pied [62].

Concernant l'augmentation de pression au niveau de la partie latérale de l'avant-pied après allongement de la colonne latérale [75, 76], d'après notre expérience, nous avons le sentiment que cette pression latérale de l'avant-pied tend à disparaître chez la plupart des patients après un an d'évolution et ce, à condition que la colonne latérale ne soit pas excessivement distraquée et que l'articulation calcanéocuboïdienne ne se effondre pas, de façon à ce que le pied puisse s'adapter à ce changement de pression [76]. L'ostéotomie du calcanéus pratiquée postérieurement à celle décrite par Evans [61] chez l'enfant permet de prévenir de l'excès de pression sur l'avant-pied latéral.



**29.22** Femme de 46 ans, présentant une déformation réductible en pied plat.

*a et b.* Avant : face et profil.

*c et d.* Huit ans après la correction par ostéotomie d'allongement et reconstruction des tissus mous médiaux, face et profil.

## Avantages

La technique décrite d'ostéotomie d'allongement du calcaneus donne un aperçu du résultat final et consolide rapidement. Elle permet de restaurer l'arche médiale, de médialiser le point d'appui au sol et par ce fait, de diminuer les contraintes sur la partie médiale de l'arrière-pied donnant au tendon du tibial postérieur reconstruit une fonction plus physiologique [77].

## Pièges

Mis à part les complications postopératoires classiques d'infection et de problèmes de cicatrisation qu'on retrouve dans toutes les techniques chirurgicales, la complication première à apparaître est le retard de consolidation ou pseudarthrose. Notre expérience de taux de pseudarthrose reste faible. Quand elle apparaît, une reprise en utilisant la même technique a montré toute son opportunité.

Une autre complication est la luxation du greffon qui peut être évitée en utilisant un moyen de fixation interne. Lorsque le greffon se luxé, on peut perdre partiellement la correction du pied. Si la corticale médiale reste intacte, la luxation supérieure de la portion antérieure du calcaneus est impossible. L'utilisation d'un rétracteur de Hintermann® ou un dispositif similaire évite ce problème, car il permet une distraction progressive du trait d'ostéotomie et le contrôle de la position de la partie antérieure du calcaneus. Pour donner un effet de flexion plantaire lors de la distraction, les broches de Kirschner du distracteur sont insérées à la partie supérieure du calcaneus.

Selon notre expérience, le risque d'arthrose secondaire est très faible. Sur les 48 patients opérés, un seul cas d'aggravation des lésions dégénératives a été retrouvé au niveau de l'articulation calcanéocuboïdienne déjà malade, aucune lésion dégénérative n'a été décelée au niveau de l'articulation sous-talienne [64].

# ARTHRODÈSE D'ALLONGEMENT CALCANÉOCUBOÏDIENNE POUR LE PIED PRONATEUR

G.I. PAGENSTERT, V. VALDERRABANO, B. HINTERMANN

**G**énéralement, l'allongement extra-articulaire de la colonne latérale du pied est proposé dans le but de corriger un pied pronateur associé à une abduction de l'avant-pied [78, 79]. L'abductus de l'avant-pied se distribue au niveau des articulations de Chopart et du Lisfranc. La technique chirurgicale de choix pour allonger la colonne latérale est une ostéotomie d'addition de la portion antérieure du calcanéus qui est décrite dans le chapitre 17. Les techniques d'allongement du calcanéus sont utilisées pour corriger l'abduction souple de l'avant-pied et le valgus de l'arrière-pied. Pour certains auteurs, cette procédure stabilise l'arche médiale par une augmentation de la tension du fascia plantaire et une augmentation de tension sur le long fibulaire.

## INDICATION THÉRAPEUTIQUE

L'arthrodèse-distraction de la calcanéocuboïdienne est rarement indiquée, mais il existe toutefois certaines circonstances pour lesquelles cette procédure est recommandée.

### Patient ostéopénique

Typiquement, le patient âgé présente, sur un cliché radiographique dorsoplantaire en charge, 40 % ou plus de découverte de la tête talienne par rapport au naviculaire. La réalisation d'une ostéotomie calcanéenne l'expose donc à un risque majoré. Dans ces cas d'ostéopénie et de déformation importante, l'augmentation des contraintes pour corriger la statique du pied risque de compromettre l'intégrité du calcanéus ostéopénique et peut être responsable d'un enfoncement du greffon suivi d'une perte de la correction. L'utilisation de plaques à stabilité angulaire permet cependant de limiter ce problème dans une certaine mesure.

### Abduction de l'avant-pied

L'abduction de l'avant-pied peut être accompagnée d'une atteinte arthrosique calcanéocuboïdienne douloureuse. Les lésions dégénératives isolées de l'articulation calcanéocuboïdienne sont cependant très rares et souvent associées à une raideur de l'arrière-pied pour laquelle une triple arthrodèse est plus souvent indiquée. Cependant, pour ces patients très désaxés, cette triple arthrodèse est effectuée de façon similaire avec un bloc osseux interposé dans la calcanéocuboïdienne.

## PHYSIOPATHOLOGIE

Les procédures d'allongement de la colonne latérale ont pour but de corriger les avant-pieds en abduction encore souples et combinant un arrière-pied en valgus.

Dans une certaine mesure, la colonne médiale se stabilise en flexion plantaire d'une part, par la mise en tension de l'aponévrose plantaire suite à l'allongement relatif du pied en activant le *windlass* mécanisme et d'autre part, par la mise en tension du tendon long fibulaire.

D'autres anomalies de la déformation en pied pronateur, comme la persistance d'une insuffisance de la colonne médiale ou une rétraction du triceps sural, doivent être traitées de façon individuelle.

## TECHNIQUE CHIRURGICALE

### Voie d'abord

Le patient est installé en décubitus dorsal avec un coussin sous la hanche homolatérale afin de maintenir le pied en rectitude. Le garrot pneumatique est situé à la racine du membre. Cette position permet au chirurgien d'avoir accès au pied sans difficulté, tant en médial qu'en latéral. L'incision est longitudinale de 4 cm centrée sur l'articulation calcanéocuboïdienne et légèrement dorsale par rapport au nerf sural et aux tendons fibulaires. On expose l'articulation calcanéocuboïdienne jusqu'à son versant plantaire. On avive la surface articulaire jusqu'en os sous-chondral de part et d'autre de l'articulation à l'aide d'une scie oscillante ou d'un ciseau frappé. Un écarteur de type « Hintermann », appuyé sur deux broches de Kirschner, est positionné et facilite la distraction.

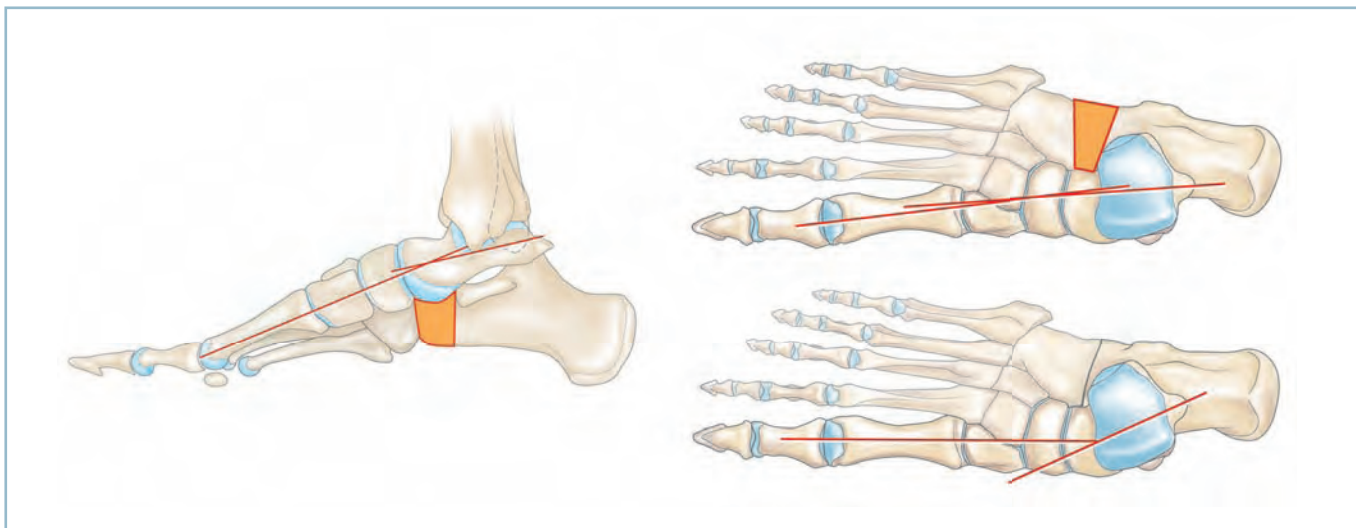
### Distraktion

La distraction peut être difficile, limitée par la tension des tissus mous. Dans ce cas, on sectionne prudemment la portion latérale du fascia plantaire. La distraction corrige simultanément le valgus de l'arrière-pied, l'abduction de l'avant-pied et la hauteur de la colonne médiale. La quantité et la distribution de la correction sont inconstantes et progressivement adaptées. Dans la plupart des cas, on obtient une correction voulue en effectuant une ouverture intra-articulaire de l'ordre de 10 à 12 mm. Durant la distraction, le cuboïde ne doit pas se subluser en plantaire par rapport au calcanéus. Au contraire, la distraction permet l'ouverture du sinus du tarse afin de corriger le trouble rotatoire talocalcanéen. Ceci peut être aidé par des mouvements de torsion en flexion adduction de l'avant-pied pendant la distraction.

### Arthrodèse

L'avantage de cet écarteur-distracteur extra-articulaire est de maintenir la zone de résection facilement accessible et de stabiliser l'éven-





**29.23** Représentation schématique en vue de face dorsoplantaire et de profil, avant et après la mise en place du bloc osseux de distraction.

On mesure l'angle talo-1<sup>er</sup> métatarsien de face et de profil. Noter la découverte de la tête talienne comme un signe typique de l'abduction de l'avant-pied et sa correction postopératoire.

tuelle subluxation entre les deux surfaces articulaires. Une greffe osseuse pyramidale dont la base a la même taille est préparée dans une allogreffe à l'aide d'une scie oscillante. Le bloc doit être taillé de façon à obtenir une base dorsolatérale. Idéalement, un morceau de crête iliaque ou une allogreffe de tête fémorale est utilisé, car il a des corticales solides que l'on peut orienter dorso-latéralement. La greffe est enclavée à l'aide d'un large chasse-greffon. Les bords osseux sont mis à niveau entre le calcanéus et le cuboïde. Le distracteur est enlevé, la position du greffon et l'axe du pied sont analysés. Si la position est validée, la greffe et l'arthrodèse sont stabilisées par une plaque en H ou une plaque en X. S'il existe un défaut de stabilité intrinsèque, on utilise plutôt une plaque à stabilité angulaire par vis verrouillées. Pour obtenir un montage encore plus stable, surtout sur un os large, une longue vis de 4,5 mm de diamètre peut être placée au travers de la tubérosité calcanéenne perpendiculairement à la greffe et à l'articulation calcanéocuboïdienne sans compression. Une radioscopie peropératoire en simulant la mise en charge permet de vérifier la bonne position du pied. S'il persiste une insuffisance de l'arche médiale, on peut associer une arthrodèse correctrice à résection plantaire naviculocunéiforme ou cunéométatarsienne et on peut effectuer un transfert du fléchisseur commun des orteils sur le tendon tibial postérieur ou réparer le ligament deltoïde et le *spring ligament*.

## Gestes complémentaires éventuels

Les radiographies peropératoires comprennent des clichés de profil et en incidence dorsoplantaire, en simulant la mise en charge, afin de contrôler si la correction adéquate a été obtenue. Les clichés dorso-plantaires doivent montrer une couverture satisfaisante de la tête du talus signée par la restauration de l'alignement entre l'axe talien et le 1<sup>er</sup> métatarsien. Quand la correction est obtenue mais que l'arrière-pied reste cliniquement en valgus, une ostéotomie complémentaire de médialisation du calcanéus peut être effectuée (figure 29.23).

## Suites postopératoires

Les suites postopératoires de cette technique d'arthrodèse imposent la mise en place d'une botte plâtrée en position neutre. L'appui complet n'est autorisé qu'avec l'aide de béquilles à partir de la 8<sup>e</sup> semaine postopératoire. Les radiographies de face, de profil et oblique permettent d'évaluer progressivement le niveau d'intégration du greffon.

## Complication

La complication la plus fréquente est la pseudarthrose qui est souvent liée à l'utilisation d'une ostéosynthèse insuffisante comme par deux vis en croix pour fixer le greffon. Fréquemment, on observe un cal fibreux avec de l'os vivant à l'une des extrémités du greffon. Ce type de pseudarthrose traduit la mobilité au niveau de la greffe mais se termine rarement en nécrose ou en résorption du greffon. Cette mobilité au niveau du site de greffe peut être révisée par la mise en place d'une ostéosynthèse plus stable comme une plaque en H et par l'apport d'os spongieux prélevé plus facilement au niveau du calcanéus ou du tibia. La consolidation a de meilleures chances d'être obtenue si on complète par des perforations à la mèche au niveau du site de pseudarthrose pour améliorer la revascularisation.

Certains patients présentent des plaintes douloureuses sur le bord latéral du pied dues à la présence de tête de vis proéminentes sur la plaque ou par un léger débordement de la greffe. Une protection siliconée permet d'éliminer cette plainte les premiers mois postopératoires. Au besoin, le matériel peut être retiré, les saillies osseuses peuvent être émoussées vers le 6<sup>e</sup> ou 9<sup>e</sup> mois postopératoire.

On observe une diminution de l'éversion au niveau de l'articulation sous-talienne, mais cela n'interfère pas sur les activités quotidiennes. Une fois corrigée et la consolidation acquise, l'apparence du pied ne se modifie plus dans le temps.



# CORRECTION DU PIED PLAT IRRÉDUCTIBLE PAR TRIPLE ARTHRODÈSE AVEC RÉSECTION-GREFFE DE LA TÊTE TALIEENNE DANS L'ARTICULATION SOUS-TALIEENNE

M. MAESTRO

*La correction du pied plat irréductible, dans sa forme acquise douloureuse et arthrosique, relève de l'arthrodèse de l'articulation sous-talienne et de l'articulation de Chopart. C'est une intervention réputée difficile en particulier lorsque les os sont porotiques et que les lésions s'étendent sur le tarse médian avec déformation en contre-torsion de l'avant-pied qui part en abduction et se supine avec la flexion dorsale du 1<sup>er</sup> rayon. C'est la déformation la plus difficile à corriger, si elle est structuralisée. Même si les articulations adjacentes à l'arthrodèse développent avec le temps une arthrose dégénérative, si le pied est bien positionné, le résultat fonctionnel reste satisfaisant pendant plusieurs années. La plupart des complications de cette intervention sont dues à des difficultés peropératoires non surmontées [96]. Le bon positionnement de l'avant-pied par rapport à l'arrière-pied est souvent difficilement compatible avec un bon contact des zones à fusionner, la résection totale ou partielle de la tête talienne permet de rééquilibrer plus facilement le pied talien par rapport au pied calcanéen et facilite ainsi la réalisation de l'intervention tout en économisant un geste de prise de greffe.*

## GÉNÉRALITÉS

### Terminologie

La triple arthrodèse de l'arrière-pied comprend la fusion des articulations sous-talienne, talonaviculaire et calcanéocuboïdienne, ces deux dernières étant regroupées sous le terme d'articulation de Chopart [87, 88]. Elle est dénommée double arthrodèse en France, la sous-talienne comptant pour une articulation et non deux. Le terme de triple arthrodèse est alors utilisé lorsque l'on ajoute l'interligne talocrurale à la fusion (c'est la *pantalar arthrodesis* des Anglo-Saxons).

### Historique

Aux États-Unis, Davis (1913), Willard (1916), Hoke (1921) et surtout Ryerson (1923) et Lambrinudi (1927), célèbre pour son artifice

élégant de la correction associée d'un équin répandent cette procédure. En France, Ducroquet et Launay (1909) décrivent la fusion de la sous-talienne et de la médiotarsienne par voie latérale. En 1972, Judet détaille l'arthrodèse sous-talienne avec greffon osseux pour corriger le valgus calcanéen. En 1976, Viladot et Turner exposent la fusion naviculocunéenne, associée à une arthrodèse extra-articulaire sous-talienne par greffon [82, 83, 86, 87, 90, 97, 98].

La tête talienne ne semble pas avoir été utilisée comme greffon sous-talien, elle a été réséquée la plupart du temps et parfois réimpactée dans le corps talien.

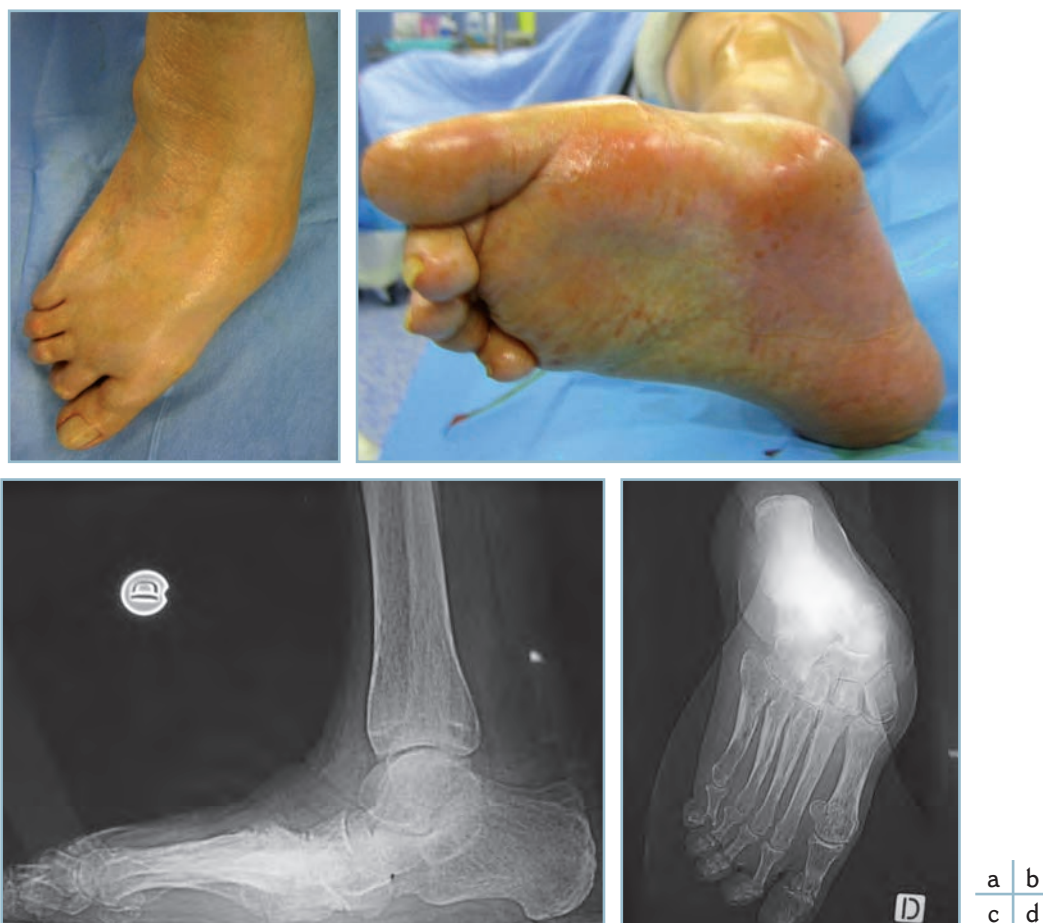## PHYSIOPATHOLOGIE

### Généralités

Le pied plat secondaire irréductible peut être l'aboutissement de diverses pathologies avec pied plat constitutionnel, dégénératif, inflammatoire en particulier rhumatoïde, post-traumatique, acquis sur insuffisance du muscle tibial postérieur, sur synostose tarsienne, surcorrection d'un pied bot varus équin [85].

Le dénominateur commun de ces atteintes est une déformation à plusieurs composantes associant l'équin du calcanéus, l'éversion du bloc calcanéopédieux sous le talus qui est dévié en inversion, puis la flexion dorsale, abduction, supination de l'avant-pied lorsque celui-ci se dissocie de l'arrière- et médio-pied par flambage de la barre de torsion de Hendrix autour du 3<sup>e</sup> cunéiforme [81, 84, 89, 92].

Quand les déformations deviennent irréductibles, le valgus du bloc calcanéopédieux ne se réduit plus en équin. Il est associé à un décalage en dedans de la ligne de charge du membre inférieur qui ne tend plus à passer par la plante du pied et rend, de ce fait, la déformation spontanément évolutive par le déséquilibre ainsi créé. Sous l'effet des forces gravitaires le valgus calcanéen s'aggrave et s'associe un équin par rétraction du système tricypital jusqu'à provoquer un conflit douloureux avec la malléole fibulaire. L'arche médiale s'effondre, soit préférentiellement sur un niveau articulaire (en général talonaviculaire), soit sur plusieurs niveaux avec bâillement plantaire des interlignes. L'avant-pied part en abduction et se supine avec flexion dorsale du 1<sup>er</sup> rayon. Cette déformation est la plus difficile à corriger si elle est structuralisée. Aux stades les plus avancés, il peut y avoir subluxation du 3<sup>e</sup> métatarsien et du 3<sup>e</sup> cunéiforme par flambage de la barre de torsion d'Hendrix (*figure 29.24*). Cela se voit en particulier dans les pieds à composante inflammatoire. La constatation de cette déformation conduit à des gestes correctifs plus extensifs. Enfin, la cheville peut se dégrader en valgus avec faillite du ligament collatéral médial. C'est le stade IV du pied secondaire par insuffisance du muscle tibial postérieur.



**29.24** Déformation majeure en pied plat valgus de stade 3.

- a. Aspect clinique de face en préopératoire.  
 b. Aspect clinique en vue plantaire en préopératoire, aspect de la troisième malléole dû à la subluxation plantaire de la tête talienne.  
 c. Radiographie en charge de profil.  
 d. Radiographie en charge de face.

## Stade de déformation

La partie médiale du pied est allongée avec distension ligamentaire et ostéoporose. La partie latérale présente des ostéocondensations et des rétractions fibreuses véritables cames inextensibles, nœuds fibreux d'appui luttant contre la progression de la dislocation. Cette morpho-adaptation des tissus rend compte de la difficulté de la réduction. La libération des rétractions crée des vides articulaires qui doivent être comblés. La correction de l'abduction crée un hiatus calcanéocuboïdien, la correction du valgus crée un hiatus sous-talien. Le raccourcissement de l'arche médiale par la résection de la tête talienne permet de rééquilibrer les longueurs du pied talien par rapport au pied calcanéen sans avoir à allonger la colonne latérale. Cela évite une prise de greffe et permet de respecter la came ligamentaire plantaire latérale sans créer une instabilité potentielle par sa section (*figure 29.25*).

## INDICATION THÉRAPEUTIQUE

### Contre-indications

L'arthrodèse est contre-indiquée en cas d'insuffisance vasculaire et avant l'âge de 12 ans. Ses contre-indications relatives sont l'exis-

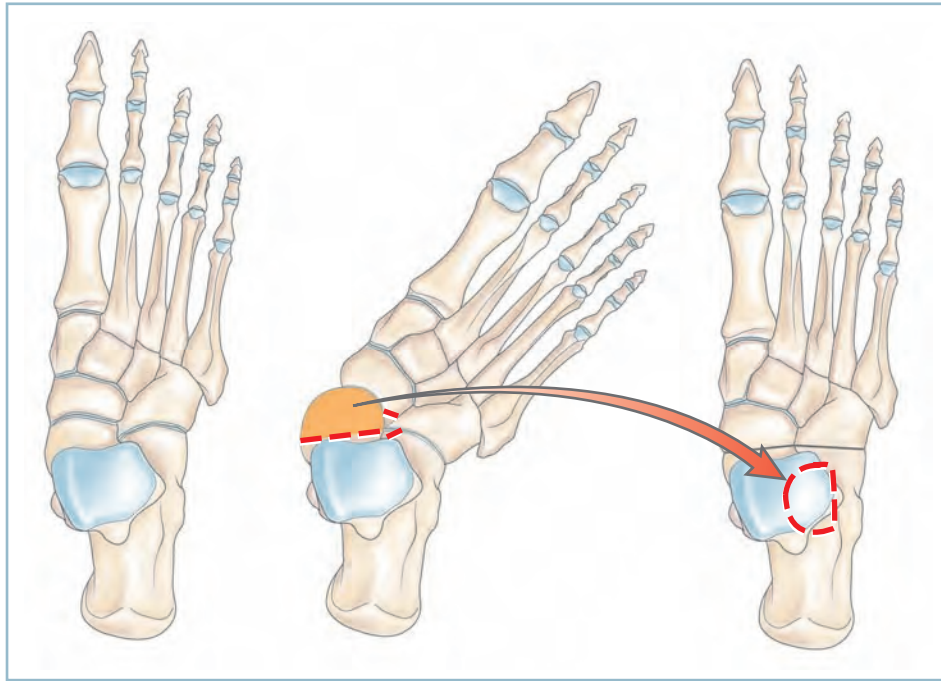
tence de troubles sensitifs (qui favorisent la dégénérescence secondaire de la cheville) et l'intoxication tabagique (qui favorise les pseudarthroses) [21, 94].

## Complications spécifiques

- Défaut de réduction des déformations en général par insuffisance technique ou erreur technique (comme la résection pratiquée dans l'interligne calcanéocuboïdien, au lieu de l'avivement économique).
- Déformation en *rocker bottom foot* ou pied convexe, favorisée par l'excès de résection dorsale
- Défaut d'allongement d'Achille. Il faut s'en méfier dans le contexte d'hyper-laxité et de pied plat secondaire compliquant le traitement d'un pied bot varus équin (provoqué par la lésion du ligament collatéral médial de la cheville et l'hypercorrection forcée).

### Pseudarthrose

En général si la calcanéocuboïdienne ne fusionne pas, la talonaviculaire est aussi en pseudarthrose. Les causes de ce défaut de fusion sont en général un mauvais affrontement osseux et/ou une mise en charge trop précoce avant la 6<sup>e</sup> semaine.



**29.25** Représentation schématique de la correction, résection de la tête talienne, fermeture de l'arche médiale et greffe sous-talienne autologue.

## Nécrose du talus

Son abord trop extensif et sa résection trop importante antérieure et inférieure peuvent léser sa vascularisation et conduire à la nécrose, surtout si l'équin est important à corriger. Si elle survient, l'appui est interdit jusqu'à observer la revascularisation talienne (intérêt de l'IRM et de l'ostéosynthèse au titane). Si celle-ci n'apparaît pas, il faut se résoudre à une fusion péritalienne totale de fusion aléatoire ou à la résection talienne suivie, par exemple, de l'arthrodèse selon Blair avec translation distale d'un volet tibial antérieur, ou bien à l'arthrodèse tibio-calcanéenne raccourcissante. Si la longueur doit être conservée, il faut utiliser l'autogreffe iliaque associée au clou transplantaire verrouillé.

## Récidive de la déformation

En général, elle est due à une correction initialement insuffisante qui laisse persister un déséquilibre gravitaire en valgus.

## Instabilité de la cheville

Elle se rencontre surtout dans les insuffisances de correction et entraîne la faillite du ligament collatéral médial où l'indication d'une panarthrodèse aurait dû être évoquée. On la retrouve également mais rarement dans les malpositions en varus toujours très mal tolérées [90, 91].

## Complications aspécifiques

Les infections, nécroses cutanées, lésions nerveuses (nerf sural et fibulaire superficiel en particulier dans l'abord latéral) et arthroses des articulations adjacentes, à moyen et long terme, sont

souvent longtemps tolérées cliniquement, malgré les remaniements radiologiques [91, 94, 95].

## Répercussions sur la marche

Le pied perd de l'amplitude en flexion plantaire, la cheville diminue sa flexion dorsale et le genou augmente sa flexion lors du passage au 3<sup>e</sup> pivot, en apparence le sujet pendant la marche révèle un bon déroulement du pas en terrain plat avec redistribution des pressions plantaires au niveau du talon, médio-pied et métatarsiens latéraux [78, 80, 83]. La marche sur terrains accidentés et en devers est difficile. Le chaussage est bien toléré dans la plupart des cas.

## Positionnement de l'arthrodèse

L'arthrodèse doit donner un pied plantigrade entre 5 et 10° de valgus en légère rotation latérale.

## TECHNIQUE CHIRURGICALE

### Installation

Le patient est en décubitus dorsal, la fesse homolatérale surélevée, la cuisse munie d'un garrot pneumatique repose sur une barre la maintenant à 30° de flexion, et le talon est surélevé par une cale de 15 cm. Deux appuis latéraux au niveau des hanches sécurisent le patient si du roulis est nécessaire pendant l'intervention.

## Voie d'abord

Une double voie d'abord est nécessaire et préférable.

La voie médiale oblique sous-maléolaire peut être agrandie en proximal pour réaliser des gestes sur les tendons, ou bien en distal pour étendre les gestes articulaires si nécessaires. On réalise un volet ostéo-tendino-fibreux par ostéotomie sagittale du tubercule du naviculaire, par ce jour donné l'ostéotomie exérèse de la tête talienne est réalisée. L'importance de l'exérèse est variable selon la déformation à corriger (importance de la subluxation radiologique sur le cliché dorsoplantaire en charge) (figure 29.24d et 29.26).

Par cette voie, on peut aviver les espaces sous-taliens plus facilement que par la voie latérale située dans la zone des rétractions. Après avivement de la sous-talienne antérieure, l'espace postérieur est abordé après section résection de la haie du tarse (ce complexe ligamentaire étant en général distendu ou rompu à ce stade) et en utilisant un écarteur fin de type Méary positionné sur le cortex du sinus tarsien. L'avivement se fait à l'aide de petits ciseaux gouge courbes et de curettes.

La voie d'abord latérale classique avec relèvement du muscle pédieux et l'abord de l'articulation calcanéocuboïdienne, du sinus tarsien et de l'espace sous-talien postérieur permettent de compléter l'avivement.

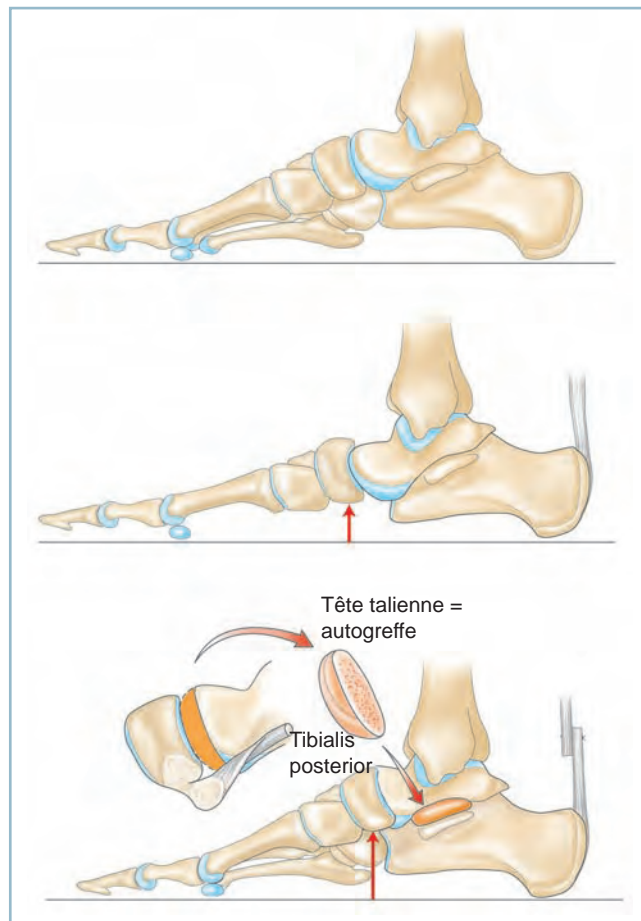
La tête talienne avivée devient un autogreffe efficace pour combler le vide sous-talien créé par la réduction du valgus calcanéen (figure 29.27).

## Arthrodèse

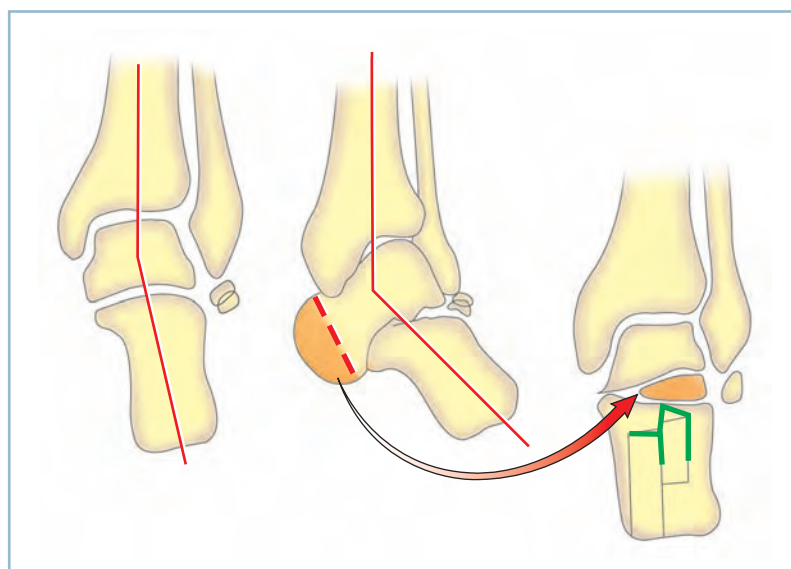
La résection du bec calcanéen et de l'angle latéral du naviculaire, en emportant le ligament en Y de Chopart, est indispensable pour l'affrontement des tranches osseuses, ainsi que la correction de la pronosupination de l'avant-pied.

Le réglage de l'arthrodèse ne se fait qu'après avoir allongé le tendon d'Achille ou la lame des gastrocnémiens selon les cas. On prend soin de rééquilibrer l'avant-pied afin qu'il soit plan-

tigrade sans supination résiduelle. L'inclinaison du rayon médial est réglée par ajustage de la résection talonaviculaire. Il est provisoirement maintenu par des broches-guides et contrôlé radiologiquement.



29.26 Représentation schématique de la correction dans le plan sagittal.

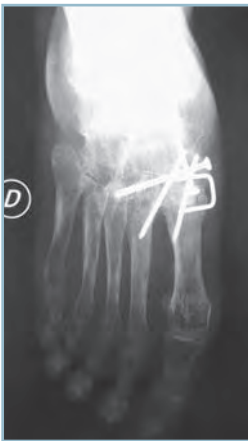

29.27 Représentation schématique de la correction dans le plan frontal.



## Ostéosynthèse

L'ostéosynthèse fait appel dans notre expérience aux vis canulées en titane (enfilées sur les broches guides) associées aux agrafes en titane pur T40 qui donnent une compression avantageuse du foyer. Cette ostéosynthèse débute par l'interligne talonaviculaire, maintenu par une vis oblique légèrement ascendante à partir de l'angle distomédial du naviculaire vers le col talien (elle ne peut être efficace que si la réduction est parfaite) et deux agrafes, l'une horizontale et l'autre verticale (figure 29.28). L'articulation sous-talienne est fixée par une à deux vis à partir de la grosse tubérosité du calcaneus vers le corps talien. La calcanéocuboïdienne est fixée par une à deux agrafes. On ferme les incisions après rétentioin et réinsertion du surtout fibro-tendino-osseux médial à la capsule dorsale talonaviculaire. Il n'est en général pas fait de geste sur le tendon du tibial postérieur.

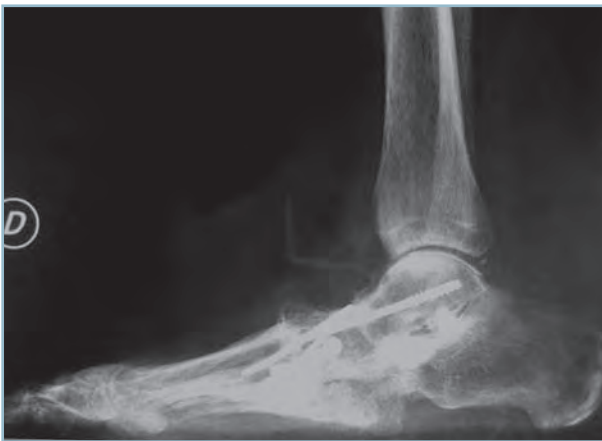

**29.28** Correction chirurgicale par arthrodèse-autogreffe.

a. Radiographie postopératoire, montage de face.

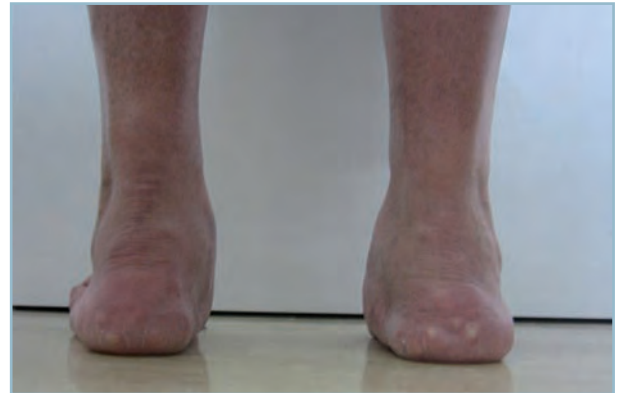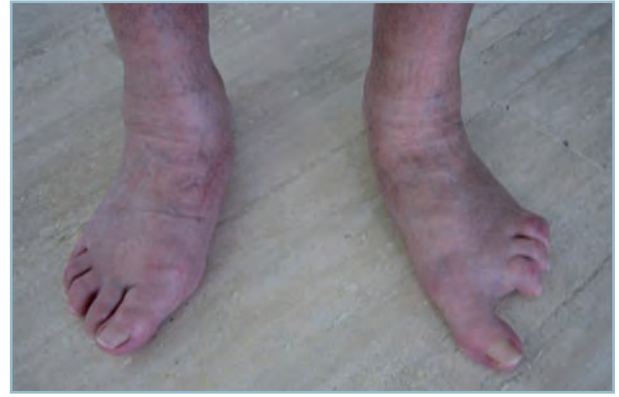b. Radiographie postopératoire, montage de profil.

a  
b



## Suite postopératoire

Une attelle plâtrée suropédieuse sans appui est gardée pour 5 semaines jusqu'à la radiographie de contrôle. Une botte moulée en résine est confectionnée pour 3 semaines en moyenne avec appui partiel en fonction de l'état de consolidation. Il faut compter environ 5 mois pour obtenir un résultat clinique et fonctionnel favorable (figure 29.29).



**29.29** Évaluation clinique post opératoire.

a. Aspect clinique du pied droit, correction de l'abduction.

b. Aspect clinique, vue postérieure illustrant la correction du valgus de l'arrière-pied.

a  
b

## CONCLUSION

La triple arthrodèse est une intervention réputée difficile en particulier si l'os est porotique, et dont les suites ne sont pas toujours simples.

Cette technique a l'avantage de simplifier la réduction des déformations en évitant l'allongement de l'arche latérale (qui nécessite une greffe osseuse), la prise de greffe n'est pas non plus nécessaire pour le comblement sous-talien réalisé par la tête talienne avivée. La résection du carrefour calcanéonaviculaire permet de réorienter l'avant-pied et de bien affronter les surfaces d'arthrodèse.

## Bibliographie

### Introduction

[1] Bluman EM, Craig I, Myerson M. Posterior Tibial Tendon Rupture :A Refined Classification System » *Foot Ankle Clin N Am* 2007 ; 12 : 233-249.

[2] Mann RA, Thompson FM. Rupture of the posterior tibial tendon causing flat foot. *J Bone Joint Surg Am* 1985 ; 67 : 556-61.

### Implant sous-talien dans le traitement du pied plat valgus

[3] Burutaran JM. El calcaneo-stop para lo tratamiento del valgo de talon infantil. *Chir Piede* 1979 ; 3 : 319.

[4] Carranza A, Zamora P, Fernandez JR. Viladot's operation in the treatment of the child's flatfoot. *Foot Ankle Int* 1997 ; 18 : 544-9.

[5] Castaman, E. L'intervento di calcaneo-stop : storia ed aggiornamenti. In : Malerva F, Giannini S, Faldini A, Consoli V. *Progressi in medicina e chirurgia del piede. Il piede piatto*. Bologna : Aulo Gaggi Editore ; 1993, 117-28.

- [6] Crawford AH, Kucharzyk DO, Bilbo J. Subtalar stabilization of the planovalgus foot by staple arthroereisis in young children who have neuromuscular problems. *J Bone Joint Surg* 1990 ; 72A : 840-5.
- [7] Dockery GL, Crawford ME. The Maxwell-Brancheau arthroereisis (MBA) implant in pediatric and adult flexible flatfoot conditions. *Foot Ankle Quarterly* 1999 ; 12 : 107-20.
- [8] Giannini S, Girolami M, Ceccarelli G. The surgical treatment of infantile flat foot. A new expanding endo-orthotic implant. *Ital J Orthop Traumatol* 1985 ; 11 : 315-22.
- [9] Giannini S, Ceccarelli F, Benedetti MG, Cantani F, Faldini C. Surgical treatment of flexible flatfoot in children. *J Bone Joint Surg* 2001 ; 83A : 73-9.
- [10] Grice DS. An extraarticular arthrodesis of the subtalar joint for correction of paralytic flat feet in children. *J Bone Joint Surg* 1952 ; 34/A : 927-32.
- [11] Hermans GPH. Arthrodesis volgeus Grice, arthrorise volgeus Enklaar een naonderzoek. *Nederlands Tijdschrift voor Geneeskunde* 1972 ; 21 : 1373.
- [12] Johnson KA, Strom DE. Tibialis posterior tendon dysfunction. *Clin Orthop* 1989 ; 239 : 196-206.
- [13] Kidner FC. The prehallux (accessory scaphoid) in relation to flat foot. *J Bone Joint Surg* 1929 ; 2 : 831.
- [14] Lelievre J. The valgus foot : current concepts and correction. *Clin Orthop* 1970 ; 70 : 43-55.
- [15] Leemrijse TH, Detournay M, Long Pretz P, Van Innis F. Traitement chirurgical du pied plat essentiel de l'enfant par implant sous-talien. *Méd Chir Pied* 1996 ; 12 (3) : 147-51.
- [16] Maxwell J, Nakra A, Ashley C. Use of the Maxwell-Brancheau arthroereisis implant for the correction of posterior tibial tendon dysfunction. *Techniques Orthopaedics* 2000 ; 15 : 183-96.
- [17] Miller OL. A plastic flat foot operation. *J Bone Joint Surg* 1927 ; 9 : 84-91.
- [18] Myerson MS, Corrigan J. Treatment of posterior tibial tendon dysfunction with flexor digitorum longus tendon transfer and calcaneal osteotomy. *Orthopedics* 1996 ; 19 : 383-8.
- [19] Needelman RL. A Surgical approach for flexible flatfeet in adults including a subtalar arthroereisis with the MBA sinus tarsi implant. *Foot Ankle Int* 2006 ; 27 (1) : 9-18.
- [20] Sammarco GJ, Hockenbury RT. Treatment of Stage II posterior tibial tendon dysfunction with flexor hallucis longus transfer and medial displacement calcaneal osteotomy. *Foot Ankle Int* 2001 ; 22 (4) : 305-12.
- [21] Valenti V. Artrorisi sotto-astragalica con protesi acrilica nel trattamento del piede piatto-valgo dell'infanzia. *Minerva Ortop Traumatol* 1976 ; 27 (6) : 309-14.
- [22] Viladot A. Nouvelle technique chirurgie de traitement du pied plat valgus. *Podologie* 1965 ; 4 : 207-8.
- [23] Viladot A. Tratamiento quirúrgico del pie plano en el niño. In : *Actas del X Congreso de la SICOT*. Paris : SICOT ; 1966, 1220-7.
- [24] Viladot A. Surgical treatment of the child's flat-foot. *Clin Orthop* 1992 ; 283 : 34-8.
- [25] Viladot R, Viladot A, Alvarez F. Pie plano laxo infantil en A Herrera Rodríguez Actualizaciones en Cirugía Ortopédica y Traumatología. In : *Actualizaciones SECOT 2*. Barcelona : Masson ; 2001, 229-37.
- [26] Viladot R, Pons M, Alvarez F, Omaña J. Subtalar Arthroereisis for Posterior Tibial Tendon Dysfunction : A Preliminary Report. *Foot Ankle Int* 2003 ; 24 (8) : 600-6
- [27] Viladot Voegeli A, Lopez I, Angulo T, Crespo F, Viladot R. A long term follow-up after Setrite implant for flau foot. In : Benamou PH, Montagne J. *Médecine et chirurgie du pied*. Paris : Masson ; 1993, 118-23.
- [28] Wenger DR, Maulin D, Speak G, Morgan D, Lieber RL. Corrective shoes and inserts as treatment for flexible flat foot in infants and children. *J Bone Joint Surg* 1989 ; 71 (6A) : 800-10.
- Technique de Cobb pour le traitement du pied plat souple**
- [29] Baravarian B, Zgonis T, Lowery C. Use of the Cobb procedure in the treatment of posterior tibial tendon dysfunction. *Clin Podiatr Med Surg* 2002 ; 19 (3) : 371-89.
- [30] Benton-Weil W, Weil LS Jr. The Cobb procedure for stage II posterior tibial tendon dysfunction. *Clin Podiatr Med Surg* 1999 ; 16 (3) : 471-1.
- [31] Cobb N. *Proceeding 2nd EFFAS Congress*. Basel : 2-4 May 1996.
- [32] Evans DC. Calcaneo-valgus deformity. *J Bone Joint Surg Br* 1975 ; 57 : 270-8.
- [33] Fuhrmann RA. Arthrodesis of the first tarsometatarsal joint for correction of the advanced splayfoot accompanied by a hallux valgus. *Oper Orthop Traumatol* 2005 ; 17 : 195-210.
- [34] Goldner JL. Hallux valgus and hallux flexus associated with cerebral palsy : analysis and treatment. *Clin Orthop Relat Res* 1981 ; 157 : 98-104.
- [35] Guyton GP, Jeng C, Krieger LE, Mann RA. Flexor digitorum longus transfer and medial displacement calcaneal osteotomy for posterior tibial tendon dysfunction : a middle-term clinical follow-up. *Foot Ankle Int* 2001 ; 22 : 627-32.
- [36] Hintermann B, Gächter A. The first metatarsal rise sign : a simple, sensitive sign of tibialis posterior tendon dysfunction. *Foot Ankle Int* 1996 ; 17 : 236-41.
- [37] Hintermann B, Valderrabano V, Kundert HP. Lengthening of the lateral column and reconstruction of the medial soft tissue for treatment of acquired flatfoot deformity associated with insufficiency of the posterior tibial tendon. *Foot Ankle Int* 1999 ; 20 : 622-9.
- [38] Hockenbury RT, Sammarco GJ. Medial sliding calcaneal osteotomy with flexor hallucis longus transfer for the treatment of posterior tibial tendon insufficiency. *Foot Ankle Clin* 2001 ; 6 : 569-81.
- [39] Johnson KA. Tibialis posterior tendon rupture. *Clin Orthop* 1983 ; 177 : 140-49.
- [40] Kitaoka HB, Platzer GL. Subtalar arthrodesis for posterior tibial tendon dysfunction and pes planus. *Clin Orthop* 1997 ; 345 : 187-94.
- [41] Knupp M, Hintermann B. The Cobb procedure for treatment of acquired flatfoot deformity associated with insufficiency of the posterior tibial tendon stage II. *Foot Ankle Int* In press.
- [42] Mann RA, Thompson FM. Rupture of the posterior tibial tendon causing flat foot. *J Bone Joint Surg Am* 1985 ; 67 : 556-61.
- [43] Manoli AI, Beals T, Pomeroy GP. The role of osteotomies in the treatment of posterior tibial tendon disorder. Shereff JM. Ed. *Adult Flatfoot : posterior tibial tendon dysfunction*. Philadelphia : W.B. Saunders ; 1997, pp. 309-17.
- [44] Myerson MS, Badekas A, Schon LC. Treatment of stage II posterior tibial tendon deficiency with flexor digitorum longus tendon transfer and calcaneal osteotomy. *Foot Ankle Int* 2004 ; 25 : 445-50.
- Ostéotomie calcanéenne, transfert tendineux du long fléchisseur de l'hallux et du long fléchisseur des orteils**
- [45] Evans DC. Calcaneo-valgus deformity. *J Bone Joint Surg Br* 1975 ; 57 : 270-8.
- [46] Funk DA, Cass JR, Johnson KA. Acquired adult flat foot secondary to posterior tibial tendon pathology. *J Bone Joint Surg Am* 1986 ; 68 : 95-100.
- [47] Hintermann B, Nigg BM, Sommer C. Foot movement and tendon excursion : an in vitro study. *Foot Ankle Int* 1994 ; 15 : 386-95.
- [48] Kitaoka HB, Patzer GL. Subtalar arthrodesis for posterior tibial tendon dysfunction and pes planus. *Clin Orthop* 1997 ; 345 : 187-94.
- [49] Mann RA, Thompson FM. Rupture of the posterior tibial tendon causing flat foot. *J Bone Joint Surg Am* 1985 ; 67 : 556-61.
- [50] Manoli AI, Veals T, Pomeroy GP. The role of osteotomies in the treatment of posterior tibial tendon disorders. In : Shereff JM. Ed. *Adult Flatfoot : posterior tibial tendon dysfunction*. Philadelphia : W. B Saunders ; 1997, pp. 309-17.
- [51] Michelson J, Conti S, Jahss MH. Survivorship analysis of tendon transfer surgery for posterior tibial tendon rupture. *Orthop Trans* 1992 ; 16 : 30.
- [52] Myerson M. Correction of flatfoot deformity in the adult. In : Myerson M. Ed. *Reconstructive foot and ankle surgery*. Philadelphia : Elsevier ; 2005.
- [53] Myerson MS, Corrigan J. Treatment of posterior tibial tendon dysfunction with flexor digitorum longus tendon transfer and calcaneal osteotomy. *Orthopedics* 1996 ; 19 : 383.
- [54] Myerson MS, Corrigan J, Thompson F. Tendon transfer combined with calcaneal osteotomy for treatment of posterior tibial tendon insufficiency : a radiological investigation. *Foot Ankle Int* 1995 ; 16 : 712-8.
- [55] Pomeroy GP, Manoli AI. A new approach for flat foot secondary to tibialis posterior tendon insufficiency : a preliminary report. *Foot Ankle Int* 1997 ; 18 : 206-12.
- [56] Sangeorzan BJ, Mosca V, Hansen ST. Effect of calcaneal lengthening on relationships among the hindfoot, midfoot, and forefoot. *Foot Ankle Int* 1993 ; 14 : 136-41.
- [57] Thordarson DB. Stage II adult acquired flatfoot deformity : treatment options and indications. In : Nunley JA, Pfeffer GB, Sanders RW, Trepman E. Eds. *Advanced reconstruction foot and ankle*. Rosemont : AAOS ; 2004, p. 111.
- Ostéomie latérale du calcaneus selon Hintermann**
- [58] Anderson AF, Fowler SB. Anterior calcaneal osteotomy for symptomatic juvenile pes planus. *Foot Ankle* 1984 ; 4 : 274-83.
- [59] Benthien RA, Parks BG, Guyton GP, Schon LC. Lateral column calcaneal lengthening, flexor digitorum transfer, and opening wedge medial cuneiform osteotomy for flexible flatfoot : a biomechanical study. *Foot Ankle Int* 2007 ; 28 : 70-7.
- [60] Cooper PS, Nowak MD, Shaer J. Calcaneocuboid joint pressures with lateral column lengthening (Evans) procedure. *Foot Ankle Int* 1997 ; 18 : 199-205.
- [61] Evans DC. Calcaneo-valgus deformity. *J Bone Joint Surg [Br]* 1975 ; 57-B : 270-8.
- [62] Hintermann B. Biomechanical aspects of the muscle-tendon function. *Orthopäde* 1995 ; 24 : 187-92.
- [63] Hintermann B. Tibialis posterior dysfunction. A review of the problems and personal experience. *Foot Ankle Surg* 1997 ; 3 : 61-70.
- [64] Hintermann B, Valderrabano V, Kundert HP. Lengthening of the lateral column and reconstruction of the medial soft tissue for treatment of acquired flatfoot

deformity associated with insufficiency of the posterior tibial tendon. *Foot Ankle Int* 1999 ; 20 : 622-9.

[65] Huang CK, Kitaoka HB, An KN. Biomechanical evaluation of longitudinal arch stability. *Foot Ankle* 1993 ; 14 : 353-7.

[66] Johnson KA. Tibialis posterior tendon rupture. *Clin Orthop* 1983 ; 177 : 140-9.

[67] Manoli AI, Beals T, Pomeroy GP. The role of osteotomies in the treatment of posterior tibial tendon disorders. In : Shereff JM. Ed. *Adult Flatfoot : posterior tibial tendon dysfunction*. Philadelphia : WB Saunders ; 1997 : 309-17.

[68] McGlamry ED. *Comprehensive Textbook of Foot Surgery*. Baltimore : Williams and Wilkins ; 1987.

[69] Momberger N, Morgan JM, Bachus KN, West JR. Calcaneocuboid joint pressure after lateral column lengthening in a cadaveric planovalgus deformity model. *Foot Ankle Int* 2000 ; 21 : 730-5.

[70] Philipps GE. A review of elongation of os calcis for flat feet. *J Bone Joint Surg [Br]* 1983 ; 65-B : 15-18.

[71] Pomeroy GP, Manoli AI. A new approach for flatfoot secondary to tibialis posterior tendon insufficiency : A preliminary report. *Foot Ankle Int* 1997 ; 18 : 206-12.

[72] Raines RA, Brague ME. Evans osteotomy in the adult foot : an anatomic study of structures at risk. *Foot Ankle Int* 1998 ; 19 : 743-7.

[73] Richardson EG. The foot in adolescents and adults. In : Crenshaw AH. Ed. *Campbell's Operative Orthopaedics*. St. Louis, Washington, Toronto : Mosby ; 1987 : 829-988.

[74] Sangeorzan BJ, Mosca V, Hansen ST Jr. Effect of calcaneal lengthening on relationships among the hindfoot, midfoot, and forefoot. *Foot Ankle* 1993 ; 14 : 136-41.

[75] Scott AT, Hendry TM, Iaquinto JM, Owen JR, Wayne JS, Adalaar RS. Plantar pressure analysis in cadaver feet after bony procedures commonly used in the treatment of stage II posterior tibial tendon insufficiency. *Foot Ankle Int* 2007 ; 28 : 1143-53.

[76] Tien TR, Parks BG, Guyton GP. Plantar pressures in the forefoot after lateral column lengthening : a cadaver study comparing the Evans osteotomy and calcaneocuboid fusion. *Foot Ankle Int* 2005 ; 26 : 520-5.

[77] Valderrabano V, Hintermann B, Wischer T, Fuhr P, Dick W. Recovery of the posterior tibial muscle after late reconstruction following tendon rupture. *Foot Ankle Int* 2004 ; 25 : 85-95.

#### Arthrodèse d'allongement calcanéocuboidienne pour le pied pronateur

[78] Myerson M. Correction of flatfoot deformity in the adult. In : Myerson M. ed. *Reconstructive foot and ankle surgery*. 1<sup>st</sup> ed. Philadelphia : Elsevier-Saunders ; 2005, 203-9.

[79] Hansen ST. Calcaneocuboid joint arthrodesis with bone block distraction for correction of lateral peritalar subluxation and a short lateral column. In : Hanson ST. ed. *Functional reconstruction of the foot and ankle*. 1<sup>st</sup> edition. Philadelphia Lippincott Williams & Wilkins ; 2000, 318-22.

#### Correction du pied plat irréductible par triple arthrodèse avec résection-greffe de la tête talienne dans l'articulation sous-talienne

[80] Beischer AD, Brodsky JW, Pollo FE, Peereboom J. Functionnal outcome and gait analysis after triple or double arthrodesis. *Foot Ankle Int* 1999 Sep ; 20 (9) : 545-53.

[81] Coetzee JC, Hansen ST. Surgical management of severe deformity resulting from posterior tibial tendon dysfunction. *Foot & Ankle Intern* 2001 ; 22 : 944-9.

[82] Dunn N. Stabilizing procedure for paralytic deformities of the foot. *Proc R Soc Med* 1921 ; 15 : 15-22.

[83] Groulier P. (modérateur) Pathologie du muscle tibial postérieur. *Symposium GEP*. Paris : 10 novembre 1997.

[84] Hutchinson B. Current concepts in triple arthrodesis. *Clin Podiatr Med Surg* 2000 Jan ; 17 (1) : 1-18. Review.

[85] Jarde O, Abiraad G, Gabrion A, Vernois J, Massy S. Triple arthrodesis in the management of acquired flatfoot deformity in the adult secondary to posterior tibial tendon dysfunction. A retrospective study of 20 cases *Acta Orthop Belg* 2002 ; 68 : 56-62.

[86] Lambrinudi C. New operation of the drop foot. *JBJS* 1927 ; 15 : 195-200.

[87] Lelievre J, Lelievre JF. *Pathologie du pied*. 5<sup>e</sup> ed. Masson ; 1981.

[88] Méary R, Roger A, Toméno B. Arthrodèse du couple de torsion. *Encycl Méd Chir* (Elsevier, Paris). Orthop Trauma, 3 : 1-44904.

[89] Myerson M. Adult acquired flatfoot deformity treatment of dysfunction of the posterior tibial tendon. *JBJS* 1996 ; 78-A : 780-79.

[90] Ogston A. On flat foot and its cure by operation. *Lancet* 1884 ; 1 : 152-5.

[91] Ouzounian T, Kleiger B. Arthrodesis in the foot and ankle. Jahss MH. Ed. *Disorders of foot and ankle*. Vol. 3. Philadelphia : WB Saunders.

[92] Pinney SJ, Lin SS. Current concept review : acquired adult flatfoot deformity *Foot & Ankle Intern* 2006 ; 27 : 66-75.

[93] Pomeroy G et al. Acquired flat foot in adults due to dysfunction of the posterior tibial tendon. *JBJS* 1999 ; 81A : 1173-82.

[94] Saltzman CL, Fehrle MJ, Cooper RR, Spencer EC, Ponseti IV. Triple arthrodesis : twenty five and fourty - four-year average follow-up of the same patients. *J Bone Joint Surg Am* 1999 Oct ; 81 (10) : 1391-402.

[95] Thodarson DB, Kuehn S. Used of demineralised bone matrix in ankle hind-foot fusion. *Foot & Ankle Intern* 2003 ; 24 : 557-60.

[96] Tomeno B. Point de vue sur le traitement du pied plat. Bouysset M. (dir.) *Pathologie ostéo-articulaire du pied et de la cheville*. 2<sup>e</sup> ed. Springer ; 2000.

[97] Straub GF. Arthrodesis of the ankle. *Surg Gynecol Obstet* 1927 ; 44 : 676-84.

[98] Viladot Voegeli A. Rigid flat foot - Arthrodesis by double approach technique. 8<sup>th</sup> EFAS Instructional Course. Barcelona : May 19-20 2006.

# Instabilités latérales chroniques de cheville

J.-L. BESSE

Généralités.....	454	Technique chirurgicale.....	457	Conclusion.....	466
Laxité sous-talienne.....	454	Indication thérapeutique .....	464		
Laxité talocrurale .....	455	Notre expérience .....	466		



*Les entorses de la cheville représentent 4 à 7 % des admissions dans un service d'urgence [23], soit une incidence en France de 6000 cas par jour et aux États-Unis de 24 000 cas par jour. L'enjeu économique est donc majeur, qu'il s'agisse du choix des examens complémentaires diagnostiques ou du choix thérapeutique. Leur coût est évalué aux États-Unis à deux milliards de dollars par an [46]. Le traitement des entorses graves a longtemps été très controversé entre les partisans de la réparation chirurgicale primaire et ceux du traitement par immobilisation plâtrée ou par traitement fonctionnel. Pour des raisons anatomiques et physiopathologiques, nous incluons sous le terme d'entorse latérale de la cheville les lésions de l'articulation talocrurale et de l'articulation sous-talienne ; par contre, nous éliminons des lésions plus rares et posant des problèmes spécifiques traités dans d'autres chapitres de cet ouvrage telles que les entorses médiales isolées, les entorses de la syndesmose tibiofibulaire, les entorses médiotarsiennes pures, ainsi que les entorses de l'enfant. Selon les séries, l'incidence des symptômes séquellaires après le traitement des entorses graves de la cheville varie entre 10 et 30 % ; le plus fréquent, l'instabilité chronique de cheville se développe chez 5 à 20 % des patients. L'instabilité n'est pas toujours synonyme de laxité et inversement. Elle est multifactorielle :*

- laxité objective ;*
- déficit proprioceptif ;*
- faiblesse des muscles fibulaires ;*
- existence de facteurs prédisposant (troubles statiques de l'arrière-pied, hyperlaxité ligamentaire constitutionnelle...).*

*Ceci explique qu'il n'y a pas de corrélation entre la stabilité mécanique objective et les sensations d'insécurité ressenties par le patient, ce qui a une implication pratique diagnostique et thérapeutique.*

## ■ GÉNÉRALITÉS

L'instabilité de la cheville se traduit le plus souvent par une insécurité douloureuse, des entorses récidivantes occasionnant un véritable handicap tant dans la vie sportive et professionnelle que dans la vie quotidienne. De plus, à long terme, elle peut induire une arthrose talocrurale [22, 39]. Même si l'incidence est encore

mal précisée, Rieck [39] montre, dans une étude radiologique de 209 patients, l'importance de l'instabilité chronique latérale en tant que facteur étiologique de l'arthrose de cheville :

- pour les patients de moins de 30 ans, les lésions dégénératives sont deux fois plus fréquentes en cas d'instabilité chronique que dans les entorses récentes, les atteintes sévères étant cinq fois plus nombreuses ;

- dans le groupe entre 30 et 40 ans, tous les patients avec une instabilité chronique ont des remaniements articulaires, les atteintes sévères étant dix fois plus élevées qu'en cas d'entorse récente.

Il faut donc dépister précocement les remaniements ostéo-chondraux sur des radiographies en appui et en stress, afin de réaliser une stabilisation ligamentaire susceptible de freiner l'évolution arthrosique ; à un stade évolué, les techniques chirurgicales sont plus aléatoires (ostéotomie de valgisation) ou lourdes (arthrodèse ou prothèse).

Les méthodes thérapeutiques chirurgicales sont nombreuses, elles ont pour but de traiter l'instabilité en respectant la mobilité articulaire et de prévenir l'arthrose. Pour choisir un traitement approprié, il convient d'établir un diagnostic lésionnel précis, en essayant en particulier d'évaluer la part respective de la laxité sous-talienne et de la laxité talocrurale.

## ■ LAXITÉ SOUS-TALIENNE

### Généralités

Longtemps discutée, l'instabilité de l'articulation sous-talienne est une entité clinique désormais reconnue. Elle est cependant difficile à prouver, la mobilité de la sous-talienne étant limitée et les études anatomiques non concordantes. Il existe incontestablement des petites entorses récidivantes avec une sensibilité du sinus du tarse et des radiographies dynamiques de chevilles normales, des instabilités chroniques persistantes après des ligamentoplasties ne reconstruisant que le ligament talofibulaire antérieur.

### Diagnostic

#### Évaluation clinique

L'examen recherche une sensibilité du sinus du tarse, une mobilité anormale du calcaneus par rapport au talus. Nous examinons les patients en décubitus ventral, les pieds à 90° dépassant de la table d'examen ; d'une main on maintient l'articulation talocrurale, de l'autre on empaume le calcaneus en le mobilisant en varus. En procédant de manière comparative des deux chevilles et par différentielle avec la laxité globale de l'arrière-pied (même test en maintenant l'extrémité distale du tibia), on peut avoir avec l'expérience une idée clinique de la laxité sous-talienne. Mais il n'existe pas de manœuvre spécifique et l'évaluation d'une laxité sous-talienne à l'examen comparatif reste très subjective.

#### Évaluation paraclinique

L'articulation sous-talienne est difficile à visualiser radiologiquement du fait de son anatomie et de la superposition des structures osseuses.

Différentes techniques de radiographies dynamiques de la sous-talienne ont été proposées (Ginestie, Brantigan, Laurin, Méary-Vidal...). En 1979, Moyen [6, 36] par une étude minutieuse de l'articulation sous-talienne en radioscopie a proposé une incidence radiologique dynamique dégageant les deux interlignes talocrural et sous-talien :

- sujet en décubitus dorsal ;
- pied à 90° contraint en varus forcé avec une force de 7 kg et en rotation interne de 30° avec une force de 7 kg (résultante de 15 kg) ;
- rayon incident de face incliné de 15° par rapport à la verticale.

Ce protocole aujourd'hui abandonné (appareillage complexe et non diffusé, éventuelles difficultés de lecture des clichés...) a eu le mérite de visualiser la laxité sous-talienne ; sur un cliché de face, elle se traduit non par un bâillement latéral sous-talien mais par une translation médiale du calcaneus sous le talus, véritable instabilité rotatoire. La translation sous-talienne (TST) était de  $1,8 \pm 1,6$  mm avec les 33 chevilles témoins, elle passait à  $5,1 \pm 2,3$  mm pour les 11 patients instables. Plus récemment, Kato [29] a rapporté une nouvelle méthode d'évaluation de l'instabilité sous-talienne par la mesure d'un tiroir antérieur talocalcanéen sur une radiographie dynamique (dans les mêmes conditions que Moyen) du pied de profil ; il peut atteindre 5 mm dans le groupe avec une instabilité sous-talienne, contre 2 mm dans le groupe avec une instabilité talocrurale isolée.

La tomodynamométrie et l'IRM ont supplanté les protocoles de radiographies dynamiques et ont révolutionné l'imagerie de la sous-talienne, mais la visualisation directe des lésions ligamentaires ne permet pas de prouver leur responsabilité en termes de laxité.

## Conclusion

La laxité sous-talienne restant difficile à objectiver, son incidence (isolée ou associée à une laxité talocrurale) varie selon les auteurs de 10 à 50 %. Cependant, la participation de la sous-talienne dans l'instabilité de la cheville est admise et ceci a des conséquences importantes dans les techniques de reconstruction ligamentaire.

## LAXITÉ TALOCRURALE

### Généralités

Outre le diagnostic lésionnel, un certain nombre de diagnostics différentiels ou de pathologies intriquées à l'instabilité chronique douloureuse de la cheville doivent être recherchés :

- luxation récidivante des tendons fibulaires, syndrome fissuraire du court fibulaire ;
- lésions osseuses et ostéochondrales ;
- syndrome douloureux capsuloligamentaire latéral (*impingement syndrome*).

L'interrogatoire permet le plus souvent de retrouver un antécédent d'entorse grave, dont le traitement a généralement été insuffisant. Les symptômes motivant la consultation sont la sensation d'insécurité, les entorses à répétition, les douleurs permanentes ou n'accompagnant que les épisodes aigus, l'œdème. Il faut préciser la durée d'évolution de l'instabilité et le retentissement fonctionnel :

- fréquence ;
- conditions de survenue des symptômes ;
- conséquences sur la vie du patient.

## Diagnostic

### Évaluation clinique

L'examen clinique comparatif des deux chevilles doit être complet.

### Morphotype du pied

Il faut rechercher en particulier un varus de l'arrière-pied, facteur d'instabilité de cheville même en l'absence de laxité.

### Amplitudes articulaires (FD et FP)

Elles sont rarement limitées. La rétraction des gastrocnémiens, facteur d'instabilité, doit également être recherchée, ainsi qu'une éventuelle luxation des tendons fibulaires.

### Points douloureux

Ils sont ligamentaires (ligament collatéral latéral avec ses faisceaux talofibulaire antérieur et fibulocalcanéen, ligament tibiofibulaire antérieur, sinus du tarse et ligament collatéral médial), articulaires, tendineux (en particulier des tendons fibulaires en rétro- et sous-malléolaire).

### Laxités comparatives

Temps capital de l'examen, ce testing (tiroir talien antérieur et ballottement talien en varus) a pour but de déterminer le niveau de la laxité ainsi que la gravité. Cet examen objectif doit toujours être comparatif pour éliminer une hyperlaxité constitutionnelle.

L'examen clinique, s'il est démonstratif dans certains cas, peut s'avérer insuffisant pour montrer une laxité et plus encore pour faire un diagnostic topographique. Sa négativité n'élimine pas forcément le diagnostic d'instabilité chronique ; aussi dans la plupart des cas, les examens radiologiques complémentaires sont une aide précieuse dans le bilan lésionnel.

### Évaluation paraclinique

#### Radiographies

##### Radiographies simples

Les clichés standards en charge et comparatif des deux chevilles (face Méary et profil en charge) sont systématiques pour analyser et rechercher :

- le morphotype de l'arrière-pied : dépister et chiffrer un éventuel varus ;
- des fractures négligées : fracture de l'apophyse latérale du talus, pseudarthrose de la styloïde du 5<sup>e</sup> métatarsien ;
- des arrachements osseux ligamentaires stigmates d'une entorse ancienne ;
- des lésions associées : ostéochondrite du dôme talien, diastasis tibiofibulaire et synostose du tarse ;
- des signes d'arthrose débutante : remaniements péri-articulaires et même pincement articulaire débutant.

### Radiographies dynamiques

Leur but est d'authentifier les petites laxités chroniques et d'apprécier la topographie des lésions. Les clichés dynamiques comparatifs de l'articulation talocrurale (tiroir antérieur et varus forcé) pratiqués dans les mêmes conditions (manuelle, instrumentale type appareil de Telos® à 150N ou autovarus) que pour les lésions aiguës, sont dans les lésions chroniques pas ou peu perturbés par les réactions musculaires de défense.

À partir d'une confrontation prospective radiochirurgicale [20], nous avons retrouvé, conformément aux données de la littérature, une spécificité parfaite (100 %) des clichés dynamiques, effectués manuellement, pour le diagnostic de lésions du ligament talofibulaire antérieur. Leur sensibilité est nettement plus faible, 65 % pour les clichés en varus équin (positif si  $\geq 10^\circ$ ), 52 % pour les clichés en tiroir antérieur (positif si  $\geq 8$  mm), 74 % en associant les résultats des deux techniques ; les faux négatifs survenant lorsque le talofibulaire antérieur est uniquement distendu.

Aussi les clichés dynamiques n'ont de valeur diagnostique qu'en cas de positivité.

### Arthroscanner

Quand la laxité est difficile à objectiver cliniquement et sur les radiographies dynamiques, ou lorsque la symptomatologie douloureuse est au premier plan, le bilan peut être complété par un arthroscanner. Il permet en effet de :

- diagnostiquer ou préciser des lésions osseuses ou cartilagineuses non ou mal visibles sur les radiographies simples :
  - apophyse latérale du talus,
  - apophyse antéromédiale du calcaneus,
  - arthrose sous-talienne débutante... ;
- préciser l'étendue, le siège, le caractère ouvert ou fermé d'une ostéochondrite du talus ;
- analyser le sinus du tarse : fibrose, rupture du ligament interosseux ;
- faire le bilan des lésions du ligament collatéral latéral.

Notre confrontation arthroscanner-chirurgie [20] a confirmé la bonne analyse anatomique du sinus du tarse et objectivé une corrélation parfaite (100 %) entre arthroscanner et constatations opératoires pour le ligament talofibulaire antérieur.

### IRM-gadolinium

L'IRM, examen non invasif, permet également l'étude du ligament collatéral latéral et du complexe ligamentaire sous-talien [9]. Dans le cadre de l'instabilité chronique de cheville, Chandnani [13] n'a pas observé des performances de l'IRM (sans injection) supérieure à celle des radiographies dynamiques :

- sensibilité de 50 % et spécificité de 100 % pour l'étude du ligament talofibulaire antérieur ;
- sensibilité de 50 % et spécificité de 83 % pour l'étude du ligament fibulocalcanéen.

En revanche, lors d'une confrontation chirurgie - IRM-gadolinium - arthro-IRM à l'iode, nous avons objectivé [19] les performances excellentes et équivalentes de l'IRM-gadolinium et de l'arthro-IRM pour analyser les ligaments (collatéral latéral, syndesmoze tibiofibulaire, sinus du tarse et collatéral médial) et les tendons lors d'instabilité chronique de cheville.

L'IRM-gadolinium permet de faire un bilan ligamentaire beaucoup plus complet que l'arthroscanner, ainsi que d'analyser directement les tendons fibulaires. C'est actuellement notre examen de

choix pour le bilan des instabilités chroniques de cheville ; nous lui préférons l'arthroscanner uniquement lorsqu'il existe une lésion ostéochondrale associée.

### Arbre décisionnel

En présence d'une instabilité chronique de cheville, après l'examen clinique, les radiographies simples en charge et les radiographies dynamiques, trois situations sont possibles.

#### Laxité « + » (à l'examen clinique) et Rx dynamique « + »

L'indication chirurgicale de stabilisation ligamentaire est posée, l'IRM-gadolinium complémentaire est utile pour :

- le diagnostic étiologique des douleurs associées à l'instabilité et le diagnostic des lésions associées :
  - tendons fibulaires,
  - fibrose du plan ligamentaire médial,
  - atteinte ostéochondrale, etc. ;
- confirmer et préciser le type d'atteinte des différents faisceaux du ligament collatéral latéral, ce qui peut avoir un intérêt dans le choix de la technique chirurgicale.

#### Laxité « + » (à l'examen clinique) et Rx dynamique « - »

L'indication chirurgicale de stabilisation ligamentaire est discutée, l'IRM-gadolinium complémentaire est utile pour confirmer et préciser :

- le type d'atteinte des différents faisceaux du ligament collatéral latéral ;
  - le diagnostic étiologique des douleurs ;
  - le diagnostic des lésions associées.
- Elle permet donc de confirmer l'indication de stabilisation ligamentaire.

#### Laxité « - » (à l'examen clinique) et Rx dynamique « - »

Le patient se plaignant d'accident d'instabilité, l'IRM-gadolinium complémentaire est utile pour faire un bilan ligamentaire et tendineux complet de la cheville :

- affirmer ou infirmer l'existence de lésion du ligament collatéral latéral ;
  - diagnostiquer d'autres lésions : tendineuse, ostéochondrale, synoviale, synchondrose, etc.
- En fonction des résultats une thérapeutique chirurgicale adaptée peut éventuellement être proposée :
- stabilisation ligamentaire ;
  - arthroscopie ;
  - ostéotomie.

## Possibilité thérapeutique

### Procédure conservatrice

#### Petits moyens

Il existe des moyens thérapeutiques simples qui visent à améliorer la stabilité de la talocrurale et de la sous-talienne comme :

- la suppression des talons hauts, l'adaptation du chaussage ;

- le port de semelles à coin pronateur postérolatérale ;
- le port de bandages élastiques de type chevillère ;
- la réalisation de « strapping » avant les activités sportives.

La correction des troubles statiques de l'arrière-pied et les chevillères peuvent suffire pour des personnes sédentaires ou âgées, mais ces mesures sont insuffisantes pour les laxités de cheville chez les sujets actifs, jeunes ou sportifs.

### Rééducation proprioceptive

C'est Freeman, en 1965, qui a conçu cette méthode de rééducation destinée à restituer un contrôle articulaire satisfaisant. Elle repose sur des exercices à l'aide de plateaux instables (en appui bipodal puis monopodal) afin de développer la coordination des muscles péri-articulaires. En 1975, Delplace et Castaing ont complété ce concept par des exercices préalables en décharge puis en charge et terminé par des exercices sur plateaux instables. La prise de conscience de la position de l'articulation et de la contraction des muscles stabilisateurs essentiels est à la base de ces méthodes visant à rétablir la stabilité fonctionnelle de la cheville par un travail axé sur le contrôle de l'équilibre en utilisant de façon appropriée les muscles protecteurs.

Depuis 1978, Thonnard et d'autres auteurs [6] ont montré que l'amélioration de la protection articulaire ne repose pas sur un circuit réflexe court (stimuli proprioceptifs – réponse musculaire protégeant les structures ligamentaires) pour différentes raisons :

- la latence de ce circuit réflexe est plus longue que le délai d'apparition d'une lésion ligamentaire au cours d'un mouvement en varus forcé ;
- les exercices de rééducation en déséquilibre stimulent surtout l'appareil vestibulaire ;
- la capacité d'anticipation musculaire nécessite plutôt une mémorisation des réponses musculaires acquises pendant le développement neuromoteur ainsi que lors de l'apprentissage des gestes quotidiens, sportifs et exercices de rééducation.

Le terme de rééducation proprioceptive, resté dans le langage courant, est inadapté à la physiopathologie, il s'agit en fait d'une « reprogrammation » neuromusculaire. L'étape des sollicitations multiples de l'ensemble du dispositif proprioceptif au cours de la rééducation reste cependant essentielle ; c'est à partir du stockage de ces informations et de la mémorisation des réponses musculaires adaptées que l'on développe l'automatisation de la protection articulaire active par anticipation de l'activité musculaire. Aux exercices en décharge puis en charge, et aux exercices sur plans instables, on associe ensuite des gestes complémentaires :

- travail au trampoline ;
- équilibration ;
- sauts ;
- réception ;
- réalisation de parcours...

L'essentiel de la rééducation dite proprioceptive ne siège donc pas au niveau médullaire (activité réflexe courte) mais au niveau central cortical et cérébelleux (siège de la mémorisation et de l'automatisation).

Cette méthode de traitement a l'avantage d'être simple et non agressive, elle nécessite une coopération étroite entre le patient et le kinésithérapeute. Selon Castaing, elle est efficace dans plus de la moitié des instabilités chroniques de la cheville. Cependant, ces résultats se détériorent avec le temps et elle nécessite une relance périodique.

### Procédures chirurgicales

Plus d'une cinquantaine de procédés de reconstruction des ligaments latéraux de la cheville ont été décrits [6]. Indiqués en cas d'instabilité fonctionnelle et de laxité objective, leur but est de restaurer la stabilité fonctionnelle. Globalement, quelle que soit la technique chirurgicale employée, la récurrence de l'instabilité est rare et la plupart des auteurs rapportent 80 à 95 % de bons et excellents résultats [6]. Les méthodes de reconstruction sont habituellement classées en réparations anatomiques directes et en ligamentoplasties antérolatérales. Mais la frontière entre les deux n'est pas toujours aussi nette :

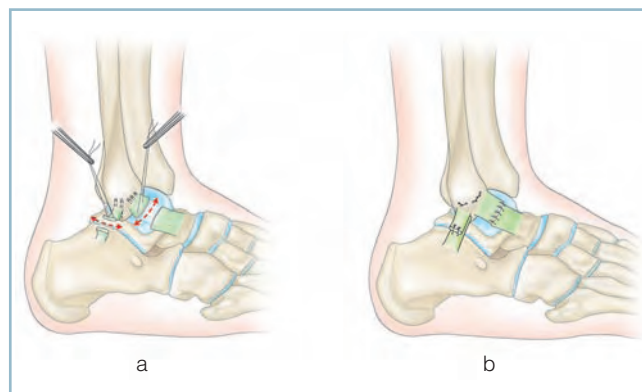
- les réparations anatomiques sont parfois renforcées par une plastie ;
- les ligamentoplasties antérolatérales peuvent être des ténodèses pures plus ou moins anatomiques ou de véritables reconstructions anatomiques d'un ou deux faisceaux avec des greffes libres ;
- enfin, certains procédés associent plusieurs gestes techniques.

## TECHNIQUE CHIRURGICALE

### Réparations anatomiques directes

C'est Broström en 1966 [10] qui a proposé la réparation directe tardive des faisceaux des ligaments talofibulaire antérieur et calcanéofibulaire par suture directe bout à bout ou réinsertion transosseuse.

Dans les lésions chroniques, les ligaments étant distendus plutôt que rompus, Karlsson [28] a recommandé de les raccourcir et de les réinsérer en transosseux sur la malléole latérale (*figure 30.1*). L'incision cutanée peut être effectuée en avant ou en arrière de la malléole latérale. Les auteurs préfèrent la voie postérieure qui donne un meilleur accès au ligament calcanéofibulaire. Le bord antérieur de la malléole fibulaire est repéré et l'articulation est ouverte de proximal en distal vers le ligament talofibulaire antérieur. Des sutures sont alors placées à travers la partie distale des ligaments (deux pour le ligament talofibulaire antérieur et une pour le ligament calcanéofibulaire) puis dans les tunnels transmalléolaires avant d'être nouées à la sortie du tunnel. Les ligaments sont ainsi fixés à la partie décollée de la fibula. Cette opération doit s'effectuer avec le pied en légère dorsiflexion et pronation.



**30.1** Remise en tension capsuloligamentaire selon Karlsson.

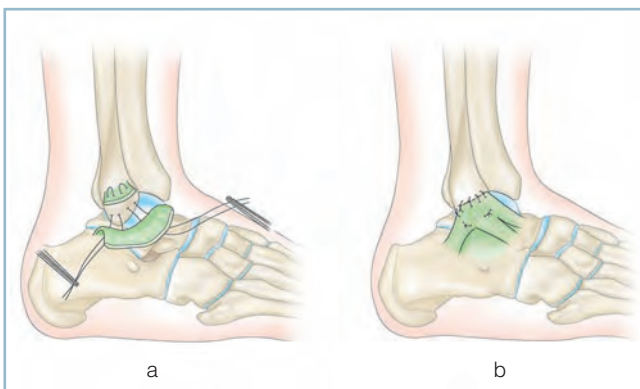
a. Préparation des moignons ligamentaires.

b. Suture et remise en tension transosseuse.



Cette technique a été popularisée en France par Blanchet en 1975 (résection-suture) et surtout par Duquenois [17] en 1980. Sa technique est très semblable avec trois ou quatre points en U au bord libre du plan capsuloligamentaire antérieur (ligament talofibulaire antérieur et capsule articulaire) passés dans des tunnels transosseux. Les fils sont passés deux par deux pour pouvoir être serrés sur la malléole, le pied étant à angle droit. Le bord libre des faisceaux désinsérés est ensuite suturé aux éléments restants sur la malléole latérale. Il a décrit l'existence inconstante d'une poche pré-malléolaire latérale sur le bord antérieur de la malléole latérale ; la cicatrisation s'étant faite en continuité avec le périoste a laissé persister cette poche pré-malléolaire. Lors du serrage des fils sur la malléole, on assiste à l'effacement de cette poche.

Ahlgren en 1989 [1] a encore modifié ces techniques en remettant en tension en bloc la capsule, les faisceaux talofibulaire antérieur et fibulocalcanéen avec le périoste d'insertion capsuloligamentaire. L'incision cutanée est effectuée le long de la malléole fibulaire et étendue distalement à la face latérale du talus. Le périoste est incisé transversalement en dessous du ligament tibiofibulaire antérieur et prolongé distalement le long du bord postérieur de la malléole en avant des tendons fibulaires. Le périoste avec les attaches des ligaments talofibulaire antérieur et calcanéofibulaire est prudemment décollé de la pointe de la malléole (*figure 30.2*). Dans la partie découverte de l'os, une décortication est effectuée avec un ostéotome et ensuite, quatre tunnels pour les sutures sont percés. Des fils sont passés en pont sur la malléole latérale, puis le lambeau sous bonne tension est appliqué sur la malléole et les fils noués sur lui. Pour cette opération, le pied est en éversion. Le bord libre du volet périostique, dépassant sur le périoste malléolaire de 3 à 5 mm, est fixé à celui-ci par quelques points.



### 30.2 Remise en tension selon Ahlgren.

- a. Prélèvement en bloc des faisceaux ligamentaires.  
b. Suture transosseuse.

La remise en tension du ligament talofibulaire antérieur a également été proposée sous arthroscopie par un agrafage direct sur le talus, mais les résultats objectifs font défaut.

Les réparations anatomiques sont simples et respectent le jeu articulaire normal de la talocrurale et de la sous-talienne. Les bons résultats varient selon les séries de 85 à 90 % [16, 26] à condition de réparer les deux faisceaux du ligament collatéral latéral (ligaments talofibulaire antérieur et fibulocalcanéen).

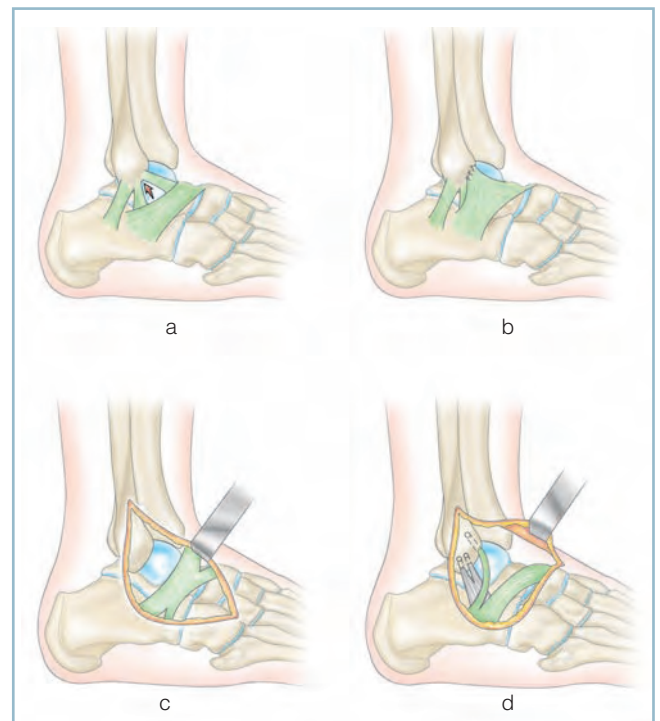
## Plasties de renforcement

Toutefois, en raison du risque potentiel de distension secondaire des tissus cicatriciels de qualité parfois médiocre, certains auteurs ont proposé d'y associer une plastie de renforcement.

### Rétinaculum des extenseurs

L'utilisation du ligament frondiforme (rétinaculum distal des extenseurs) a été décrite en 1980 par Gould [21] en tant que renforcement d'une suture de type Broström. Blanchet a également utilisé le lambeau du ligament frondiforme comme complément de sa technique, Liu [32] comme renfort de la technique d'Ahlgren, Mabit pour stabiliser l'articulation sous-talienne.

Pour Saragaglia [42], ce renfort constitue une véritable ligamentoplastie pédiculée sur le calcaneus à l'entrée du sinus du tarse et pontant l'articulation sous-talienne comme un ligament interosseux périphérique (*figure 30.3*).



### 30.3 Plastie avec rétinaculum des extenseurs.

a et b. Gould, 1980.

c et d. Saragaglia, 1985.

L'opéré est installé en décubitus dorsal, un coussin sous la fesse homolatérale de manière à faire tourner en rotation interne le membre opéré.

L'incision cutanée est antérolatérale curviligne à concavité antérosupérieure. Elle part à deux travers de doigts au-dessus de la pointe de la malléole latérale, se poursuit à mi-distance entre son bord antérieur et son bord postérieur, passe par le sinus du tarse et se prolonge sur la face dorsale du pied. Cette incision laisse en arrière le nerf sural et en avant le nerf fibulaire superficiel. On pratique ensuite un décollement sous-cutané qui permet d'isoler le plan capsuloligamentaire latéral et le rétinaculum

des muscles extenseurs (ligament annulaire antérieur du tarse). Puis, on prélève un lambeau aponévrotique rectangulaire (1 cm de large et 3 à 4 cm de long) pédiculé sur le calcanéus à l'entrée du sinus du tarse et emportant entièrement le faisceau superficiel du ligament frondiforme qui entre dans la constitution du ligament annulaire antérieur du tarse. Ce néo-ligament est lacé à l'aide d'un fil résorbable de gros calibre. Une arthrotomie en L est faite de manière à créer un lambeau capsuloligamentaire pédiculé sur le col du talus ; elle permet un bilan des lésions ligamentaires « de l'intérieur » et de contrôler le cartilage du dôme talien. Ce lambeau est faufilé avec des fils résorbables de gros calibre qui servent à retendre le plan capsuloligamentaire vers le haut et vers l'arrière. On perfore ensuite trois tunnels osseux au bord antérieur de la malléole latérale à la jonction os-cartilage :

- le premier à la mèche de 4,5 mm juste en dessous du ligament tibiofibulaire antérieur qui sert à amarrer le « ligament frondiforme » et la partie supérieure du lambeau capsuloligamentaire ;
- le deuxième à la mèche de 2 mm, 1 cm en dessous ;
- et le troisième vers la pointe de la malléole.

Ces deux derniers trous, servant à amarrer la partie inférieure du lambeau capsuloligamentaire, peuvent être remplacés par une réinsertion capsuloligamentaire sur des ancres. On passe ensuite les différents fils et le ligament frondiforme qui est enfoui dans le tunnel osseux de 4,5 mm. Les fils sont noués deux à deux, pied à 90° et en légère éversion. L'arthrotomie antérieure le long du

muscle 3<sup>e</sup> fibulaire est refermée et la peau est suturée à points séparés sur deux drains aspiratifs.

## Périoste

Kuner [31] en 1978 décrit une reconstruction anatomique des ligaments talofibulaire antérieur et calcanéofibulaire avec un lambeau périosté pédiculé et prélevé aux dépens de la malléole latérale (*figure 30.4a*). En France, cette technique est proposée par Feray en 1979 pour sa simplicité d'exécution.

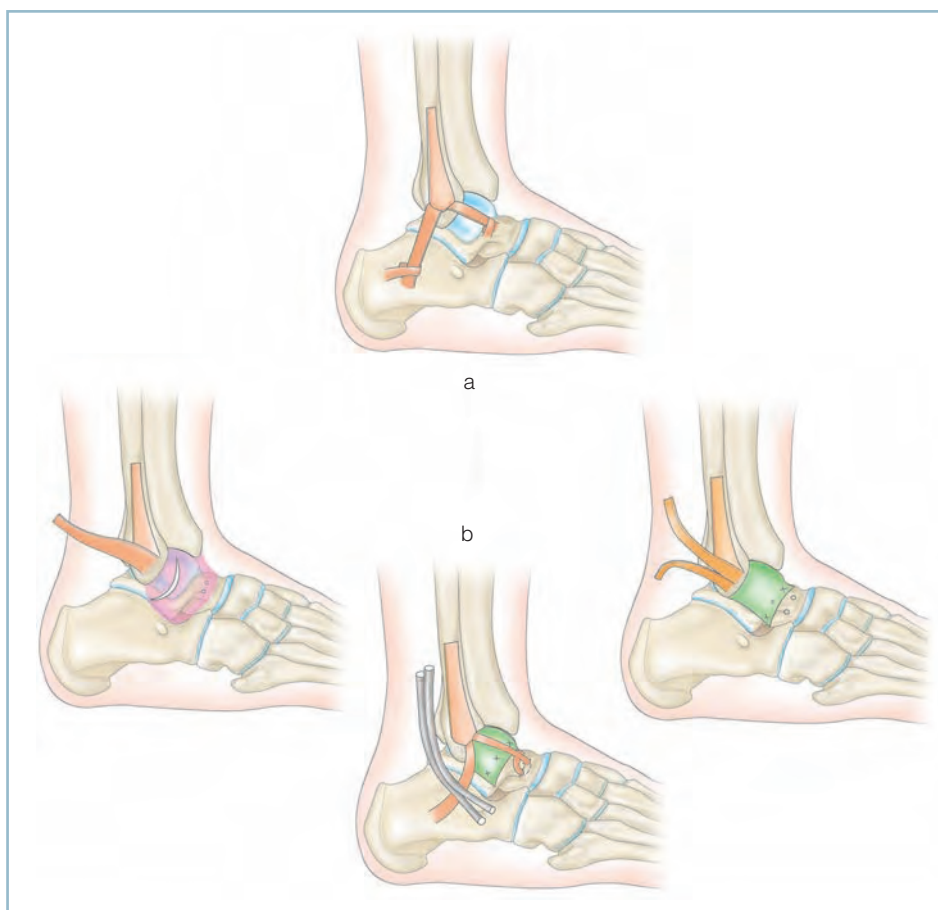Utilisée par plusieurs auteurs germaniques, cette plastie a été reprise et développée en France par Roy-Camille et Saillant [40] ; ils associent une remise en tension capsuloligamentaire antérieure et une plastie au périoste reconstituant le ligament talofibulaire antérieur et si besoin le ligament calcanéofibulaire (*figure 30.4b*).

L'incision cutanée est verticale, passant par la pointe de la malléole latérale et s'incurvant un peu vers l'avant, à sa partie basse. La peau est décollée vers l'avant et vers l'arrière pour dégager la face latérale de la malléole et le plan capsulaire antérieur.

On pratique une arthrotomie talocrurale antérieure verticale permettant de dresser le bilan lésionnel :

- état du plan capsulaire antérieur ;
- état des trois faisceaux du ligament collatéral latéral ;
- état des surfaces articulaires.

Ce plan capsuloligamentaire est suturé en paletot en fin d'intervention.



**30.4** Plasties avec un lambeau périosté.

a. Kuner, 1978.

b. Roy-Camille, 1986.

La totalité du surtout fibropériosté malléolaire latéral (8 à 10 cm de longueur – 1,5 cm de base) est prélevée en respectant son attache fibulaire inférieure et le ligament tibiofibulaire antérieur. La base d'insertion du lambeau est renforcée par deux points de fil non résorbable pour éviter une fragilisation éventuelle de l'attache inférieure.

En cas de lésion isolée du ligament talofibulaire antérieur, un petit tunnel transosseux est préparé au niveau de l'insertion talienne de ce ligament. Le transplant est passé dans ce tunnel reproduisant ainsi le trajet anatomique du faisceau antérieur. La longueur de la plastie permet soit de doubler la ligamentoplastie, soit de venir doubler en avant la capsule antérieure en cas de distension de celle-ci. La plastie est tendue sur une cheville à 90°. Il existe parfois un moignon distal de faisceau antérieur qui donne un bon appui à la plastie et permet de se passer de creuser un tunnel.

En cas de lésion associée du ligament talofibulaire antérieur et du ligament calcanéofibulaire antérieur, la plastie est divisée en deux dans le sens longitudinal. Le lambeau antérieur constitue le ligament talofibulaire antérieur, le lambeau postérieur reconstruit le calcanéofibulaire. Une pince de Kocher est introduite d'avant en arrière sous les tendons fibulaires selon la direction du ligament calcanéofibulaire ; l'extrémité de la pince permet de centrer une contre-incision cutanée postérieure afin de pratiquer un petit tunnel osseux à la face latérale du calcanéus. Le lambeau périosté est passé d'avant en arrière sous les tendons fibulaires puis dans le tunnel transosseux ; la plastie peut également être doublée.

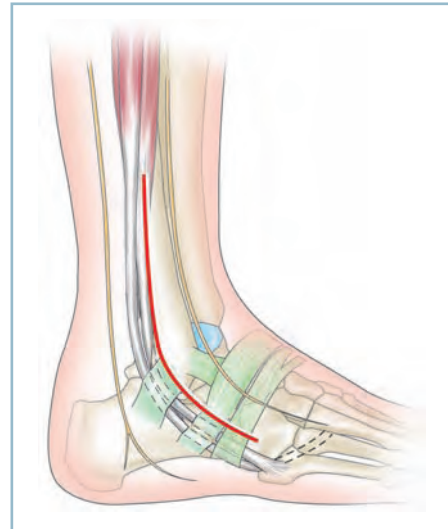
En fin d'intervention, le plan capsuloligamentaire restant est suturé en paletot. La fermeture se fait sur un drainage aspiratif.

## Plasties antérolatérales

Depuis la première plastie de cheville avec le tendon du muscle court fibulaire (CF) proposée par Gallie en 1913 afin de corriger l'instabilité d'un pied bot polyomyélique et modifiée par Nilsson en 1932 pour le traitement des instabilités post-traumatiques, de nombreuses méthodes ont été décrites. Elles se différencient par la nature du composant utilisé, son trajet entre les différents tunnels osseux et les faisceaux ligamentaires (ligament talofibulaire antérieur et/ou ligament fibulocalcanéen) qu'ils tentent de remplacer. Seules les techniques qui ont été ou sont les plus employées dans la littérature ou en France sont décrites en détail.

Certaines sont tombées en désuétude telles que les greffes dermiques (Francillon, 1959) ou l'utilisation du fascia lata (Elmslie, 1934). Les prothèses ligamentaires en Dacron® (Park, 1981) ou en fibre de carbone (Jenkins, 1980) ont été pratiquement abandonnées en raison de problèmes d'intolérance biologique.

L'intervention se déroule avec un garrot pneumatique à la racine de la cuisse, en décubitus dorsal avec un gros coussin sous la fesse permettant de maintenir le membre inférieur en rotation interne. Le plus souvent, la voie d'abord est latérale (*figure 30.5*), s'étend de la malléole fibulaire (4 cm au-dessus de son extrémité) à la base du 5<sup>e</sup> métatarsien. Il faut prêter attention, à l'extrémité proximale de l'incision, aux branches de division du nerf fibulaire superficiel qui, après avoir perforé l'aponévrose, sont en position sous-cutanées. On réalise un décollement sous-cutané vers l'avant en relevant le paquet adipeux inframalléolaire en regard du sinus du tarse, le rétinaculum des extenseurs est exposé, en particulier son faisceau inférieur. Le faisceau antérieur du ligament collatéral latéral de la cheville et le sinus du tarse peuvent ainsi être explorés.



**30.5** Voie d'abord habituelle des plasties tendineuses.

## Plasties avec le court fibulaire

Le court fibulaire (CF) est le tendon le plus utilisé pour les ligamentoplasties antérolatérales de la cheville. Quelle que soit la technique proposée, le tendon du CF est sectionné le plus haut possible (la partie musculaire proximale restante étant suturée sur le tendon du long fibulaire) et conserve son insertion distale sur la base du 5<sup>e</sup> métatarsien ; elles ne diffèrent que par le trajet du tendon (Nilsson, 1932 ; Francillon, 1951 ; Watson-Jones, 1952 ; Evans, 1953 ; Windfeld, 1953 ; Lee, 1957 ; Castaing, 1961...). Certaines techniques ou variantes techniques n'utilisent que la moitié du CF (Chrisman-Snook, 1969 ; Vidal, 1974...). Les plasties au CF les plus diffusées sont celles de Watson-Jones, Evans, Chrisman-Snook, Castaing (en France) ou leurs variantes. Nous décrivons en outre notre technique.

### Plasties les plus utilisées dans la littérature (*figure 30.6*)

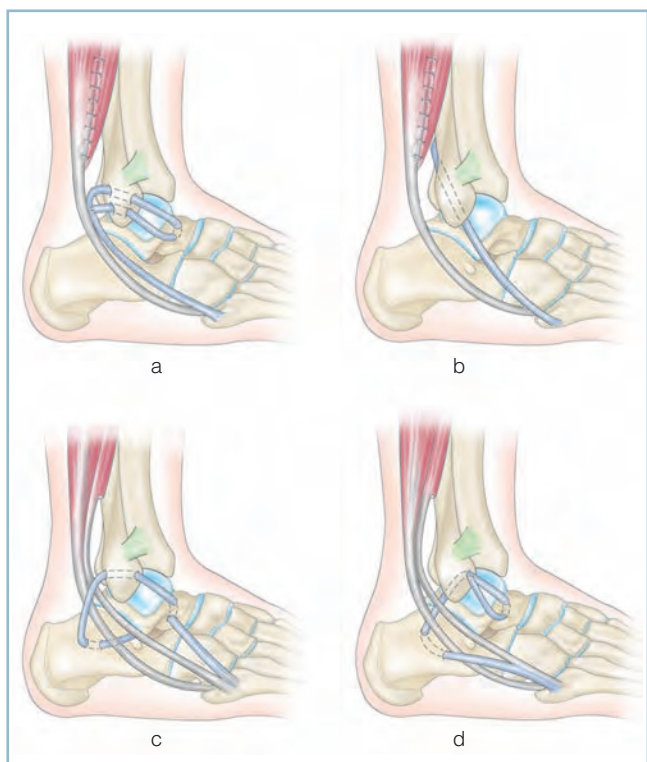
#### *Technique de Watson-Jones (1952) [49]*

Elle reconstruit uniquement le ligament talofibulaire antérieur (faisceau antérieur du ligament collatéral latéral) (*figure 30.6a*).

Dans un premier temps, le tendon du court fibulaire est séparé du muscle à la jonction musculotendineuse, puis le corps musculaire restant est suturé au muscle long fibulaire afin de renforcer son action. Deux tunnels antéropostérieurs horizontaux situés parallèlement l'un au-dessus de l'autre à environ 15 mm de distance sont forés dans la malléole latérale ; un troisième tunnel est creusé dans le col du talus avec une orientation oblique en bas et en arrière. Le transplant tendineux est ensuite passé d'arrière en avant dans le tunnel fibulaire supérieur, puis de haut en bas dans le tunnel talien, et enfin d'avant en arrière dans le deuxième tunnel fibulaire où il est suturé à lui-même à sa sortie.

Cette technique a été simplifiée par Méary qui n'effectue qu'un seul passage transfibulaire correspondant au tunnel proximal. De cette façon, le transplant passe d'arrière en avant dans le tunnel fibulaire, puis de haut en bas dans le tunnel du col talien et va se suturer à lui-même juste en avant de l'orifice antérieur du tunnel fibulaire. Ces techniques demandent une longueur importante de tendon qui peut parfois se révéler un peu court.





### 30.6 Plasties avec le court fibulaire les plus utilisées.

- Watson-Jones, 1952 (CPL).
- Evans, 1953 (CPL).
- Chrisman-Snook, 1969 (1/2 CPL).
- Colville, 1994.

Elle a également été modifiée par Lucht (1981) [33] utilisant la moitié du CF et par Barbari (1987) [5] prenant la moitié du long fibulaire (LF).

Au vu des résultats, cette plastie contrôle le tiroir antérieur et la rotation médiale, elle est moins efficace sur le bâillement talocrural. Stabilisatrice en flexion plantaire, elle limite la mobilité sous-talienne. À long terme [47], les résultats se dégraderaient avec seulement 33 % de patients stables, toutefois cette série de Van der Rijt comporte trop peu de patients (neuf suivis à 22 ans de recul) pour en tirer des conclusions indiscutables.

#### Technique d'Evans (1953) [18]

Probablement la plus employée, elle est la plus simple à exécuter (*figure 30.6b*). Elle réalise une véritable translocation du court fibulaire qui garde ainsi partiellement son action de stabilisateur de la cheville en couissant dans le tunnel fibulaire. Le tendon du CF sectionné passe dans un tunnel oblique de haut en bas et d'arrière en avant à travers la malléole fibulaire pour être suturé au bout proximal après fixation à son émergence au périoste fibulaire sous tension, le pied maintenu en éversion.

D'autres auteurs, comme Berlet, ont utilisé la technique d'Evans associée à une remise en tension capsuloligamentaire de type Broström, à laquelle ils ajoutent ou non selon le besoin un renfort au ligament frondiforme de type Gould. Andersen (1986) [2] l'a modifiée en prélevant la moitié du CF. Elle ne reconstruit ni le ligament talofibulaire antérieur, ni le ligament fibulocalcanéen mais agit comme le vecteur résultant. La technique de Larsen (1988)

peut aussi être considérée comme une variante technique tentant de reconstruire en plus le faisceau PC.

Cette plastie limite la mobilité sous-talienne ; le tiroir antérieur en flexion plantaire et la rotation médiale du talus ne sont pas contrôlés. Les résultats à long terme (Karlsson [27], 42 patients revus à 14 ans ; Krips [30], 45 patients revus à 22 ans) ont montré une dégradation de la stabilité dans le temps.

#### Technique de Chrisman-Snook (1969) [15]

En 1969, Chrisman et Snook ont repris la technique décrite initialement par Elmslie (1934) avec le fascia lata (*figure 30.6c*). La méthode utilise la moitié du CF et réalise un cadrage latéral de la cheville. Le tendon du court fibulaire est divisé longitudinalement en deux moitiés laissées insérées sur la base du 5<sup>e</sup> métatarsien ; la division est poursuivie jusqu'à la jonction musculotendineuse où l'une des moitiés est sectionnée de façon à avoir un transplant le plus long possible. Un tunnel, de diamètre 6 à 9 mm, est foré dans l'épaisseur de la malléole latérale au niveau de l'articulation talocrurale. Le transplant est passé d'avant en arrière, le pied en légère éversion et la talocrurale en position neutre. Le transplant est fixé par des fils résorbables, aux deux extrémités du tunnel, au périoste et aux tissus ligamentaires avoisinants.

Il est ensuite placé superficiellement par rapport au tendon du long fibulaire et au contingent restant du court fibulaire pour éviter leur luxation. La face latérale du calcaneus est abordée dans sa partie postérieure, deux trous sont forés de part et d'autre de l'insertion distale du ligament calcanéofibulaire à une distance de 15 mm, et une petite curette courbe permet de les réunir pour former un tunnel. Le transplant est passé d'arrière en avant et fixé aux deux extrémités aux tissus mous avoisinants. La longueur du transplant doit permettre de le fixer au niveau de l'orifice antérieur de la malléole latérale ou sur le cuboïde, de façon à avoir ainsi un renfort supplémentaire.

Plus anatomique en reconstruisant les faisceaux antérieur et moyen, elle est techniquement plus difficile et expose à des lésions du nerf sural ainsi qu'à des troubles de cicatrisation liés au décollement cutané. Elle contrôle efficacement le bâillement talocrural mais elle limite de façon constante la mobilité sous-talienne. Cependant, aucun des deux trajets du transplant ne reprend exactement la direction anatomique des faisceaux ligamentaires. C'est la raison pour laquelle Colville l'a modifiée (*figure 30.6d*). Ses excellents résultats sur la stabilité (90 à 100 %) semblent se maintenir dans le temps [45].

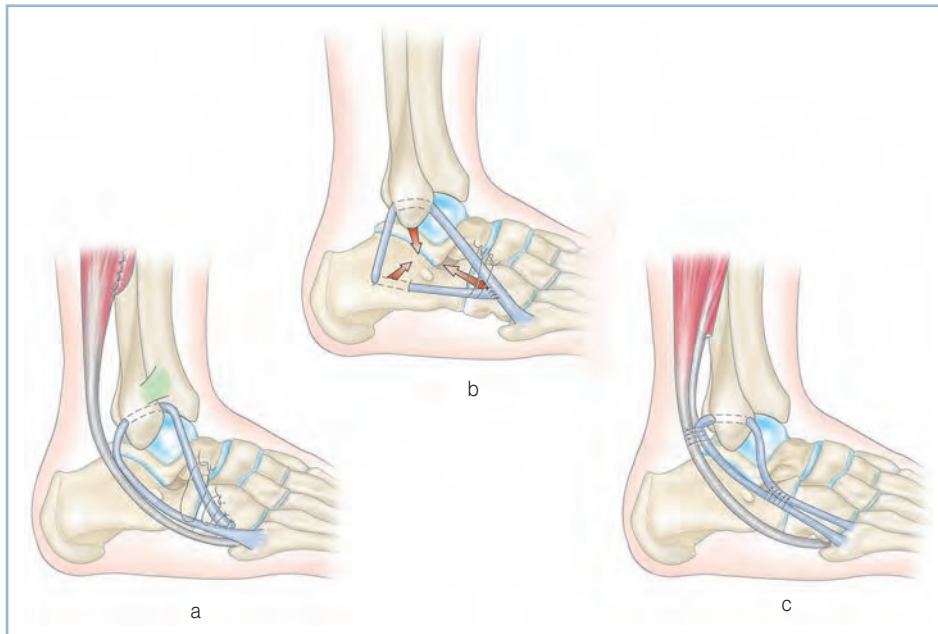
#### Plasties diffusées en France (*figure 30.7*)

##### Technique de Castaing (1961) [12]

Proche de l'intervention de White et Kraynick publiée en 1959, la technique de Castaing développée en 1961 a été la ligamentoplastie la plus diffusée en France (*figure 30.7a*).

Le rétinaculum des muscles fibulaires est incisé en arrière de la malléole fibulaire. Le tendon du court fibulaire est isolé de ses fibres musculaires, puis sectionné le plus haut possible. Le corps musculaire est amarré au long fibulaire, comme dans la technique de Watson-Jones, pour renforcer son action. Un tunnel est foré dans la malléole latérale jusqu'à un diamètre d'environ 5 mm en prenant soin de ne pas fragiliser la corticale externe. Le tendon est ensuite passé, à l'aide d'un fil tracteur et d'un passe-fil, d'arrière en avant dans le tunnel. Le pied étant placé à angle droit, le transplant est fixé à la partie distale du tendon dont on a conservé





### 30.7 Plasties avec le court fibulaire, diffusées en France.

a. Castaing, 1961 (CF).

b. Vidal, 1974.

c. Moyen, 1978 (1/2 CF + sinus du tarse).

l'insertion sur la base du 5<sup>e</sup> métatarsien. Le néo-ligament ainsi créé forme un triangle à sommet antérodistal et, par quelques points, on ferme progressivement le sommet du triangle pour obtenir une tension maximale. L'action de la ligamentoplastie se fait selon la direction de la bissectrice du ligament talofibulaire antérieur et calcanéofibulaire ; en flexion plantaire, la direction de la plastie devient verticale stabilisant la talocrurale et la sous-talienne. Castaing a apporté une modification à sa technique et a proposé un montage permettant de reconstruire en plus les ligaments tibiofibulaires distaux.

Comme pour les techniques d'Evans et de Watson-Jones, cette plastie a été modifiée en prélevant seulement la moitié du CF.

#### Technique de Vidal (1974) [48]

Décrite en 1974, la technique de Vidal a modifié deux éléments de la technique originale d'Elmslie et de Chrisman-Snook (figure 30.7b).

Le faisceau antérieur du cadre s'étend directement du tubercule du 5<sup>e</sup> métatarsien à la malléole fibulaire ; l'insertion sur le talus par l'intermédiaire des résidus du faisceau antérieur n'étant pas valable biomécaniquement. La seconde modification est la réinsertion du troisième faisceau non pas sur le cuboïde mais sur le faisceau antérieur à sa partie initiale. Ainsi, un cadrage latéral complet est réalisé, qui en se suturant à lui-même permet d'obtenir un effet de serrage élastique qui lui donne une souplesse plus grande, surtout dans les mouvements d'inversion du pied.

#### Technique de Moyen (1978)

Utilisée depuis 1978, elle comporte un geste de stabilisation talocrurale de type hémi-Castaing n'utilisant que la moitié du CF (tendu pied à angle droit en laissant persister une mobilité en varus de 5°) et un geste de stabilisation sous-talien associant une capsulorrhaphie en paletot du sinus du tarse et une myoplastie avec le muscle pédieux (figure 30.7c). Le ligament frondiforme est ouvert

obliquement dans le sens des fibres afin d'explorer systématiquement le sinus du tarse. Le muscle pédieux, désinséré proximalement, est refixé aux formations ligamentaires, le plus près possible de la malléole latérale ; il recouvre la capsulorrhaphie du sinus du tarse et constitue un plan de soutien vasculaire aux téguments de couverture. Sur les 142 premiers cas d'instabilités chroniques opérées selon cette technique, 118 cas ont eu les deux gestes associés, 6 cas un hémi-Castaing isolé, 18 cas une capsulorrhaphie et une myoplastie isolées. Les 18 patients traités uniquement par un geste sous-talien, du fait de l'absence de lésion du ligament talofibulaire antérieur confirmée lors de l'exploration chirurgicale, ont tous un bon résultat fonctionnel.

Aujourd'hui, les auteurs ont abandonné le geste complémentaire de myoplastie. La capsulorrhaphie du sinus du tarse, véritable plicature du frondiforme pour stabiliser la sous-talienne, comporte deux points en X avec du fil résorbable type Dexon®, s'appuyant sur le ligament cervical et sur le plan fibreux talien du ligament talofibulaire antérieur.

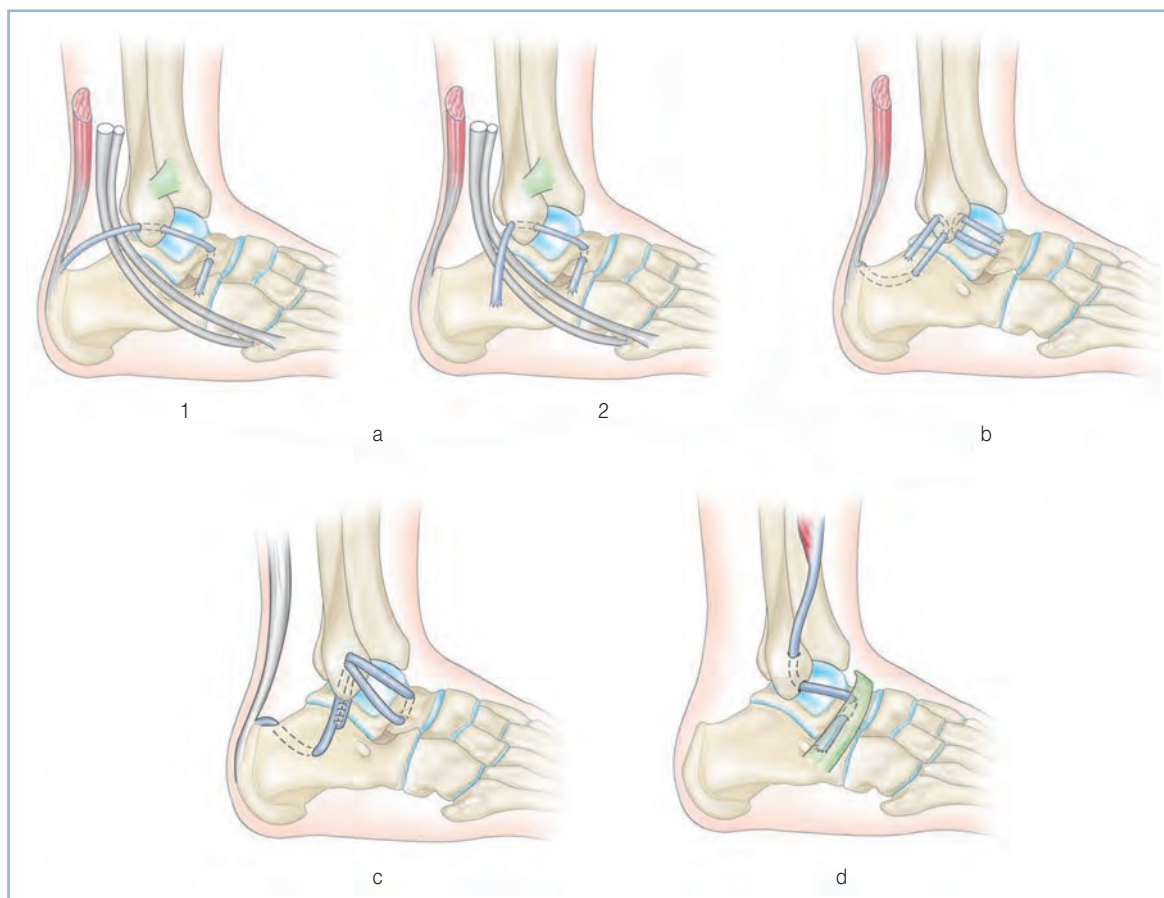
#### Plasties diverses (figure 30.8)

D'autres plasties sont peu utilisées mais conservent un intérêt.

Watson-Jones, en 1952, a utilisé le tendon du muscle long fibulaire (LF) dans les luxations récidivantes du talus associées à une laxité latérale. Barbari [5] a repris l'utilisation de la moitié du LF pour réaliser une plastie de type Watson-Jones.

Storen en 1959 a utilisé le tiers moyen du tendon d'Achille pour reconstruire en deux temps les deux faisceaux du ligament collatéral latéral. Les résultats rapportés sont bons (figure 30.8a).

Niethard en 1974, a utilisé le tendon du muscle plantaire grêle pour reconstruire les deux faisceaux du ligament collatéral latéral. Palladino [37] a simplifié la technique par l'utilisation d'un seul tunnel malléolaire et une fixation sur le talus par une vis. Cette reconstruction anatomique a été reprise par Anderson [3] plus



### 30.8 Plasties latérales diverses.

- a. Støren, 1969 (tendon d'Achille) : deux temps opératoires.
- b. Niethard, 1974 (plantaire grêle).
- c. Anderson, 1985 (plantaire grêle).
- d. Mabit, 1996 (troisième fibulaire).

récemment. Il peut être aussi employé comme une greffe libre [11] (figure 30.8c).

L'isolement du plantaire grêle se fait par des incisions étagées le long du tendon d'Achille et du muscle soléaire. Au niveau de l'incision basse, le calcanéus est foré horizontalement, suivant un trajet aboutissant sur la face latérale du calcanéus à 2 cm à l'aplomb de la verticale de la pointe de la malléole latérale. Après passage du tendon dans ce tunnel, les incisions médiales sont refermées sur un drainage et le malade est éventuellement changé de position opératoire pour obtenir une rotation interne du membre inférieur permettant l'incision latérale. Cette dernière commence 1 cm au-dessus et en arrière de l'orifice latéral du tunnel calcanéen, puis se poursuit jusqu'au col du talus. Le tendon du plantaire grêle est alors récupéré, placé en dedans de la gaine des muscles fibulaires et ensuite introduit dans un tunnel fibulaire antéropostérieur, de l'arrière vers l'avant. Un deuxième tunnel est alors creusé dans le col du talus où l'on passe le tendon, avant qu'il ne regagne le tunnel fibulaire, pour être passé de l'avant vers l'arrière, puis être suturé à lui-même à sa sortie.

Horibe en 1991 [24], a utilisé des allogreffes « cryopréservées » (tendons fléchisseurs ou extenseurs de pieds amputés) pour reconstruire anatomiquement les ligaments talofibulaire antérieur et/ou fibulocalcanéen, avec de bons résultats.

Mabit (1996) [35] a proposé d'utiliser le tendon du muscle troisième fibulaire (peroneus tertius) quand celui-ci est présent et de taille suffisante pour reconstruire le ligament talofibulaire antérieur, ainsi qu'éventuellement le ligament cervical talocalcanéen (figure 30.8d).

Classiquement décrit comme inconstant, le muscle troisième fibulaire est présent dans plus de 90 % des cas. Dans 60 % des cas, sa largeur est comprise entre 4 et 6 mm ; l'éventualité d'un tendon d'une largeur inférieure à 3 mm mécaniquement insuffisant est de 22,5 %.

La voie d'abord est latérale et s'étend de la malléole fibulaire (4 cm au-dessus de son extrémité) à la base du 5<sup>e</sup> métatarsien sur une longueur de 8 à 9 cm.

On peut le plus souvent repérer par transparence le tendon du 3<sup>e</sup> fibulaire qui a la position la plus latérale sous le rétinaculum. Le plan aponévrotique est incisé, le rétinaculum récliné. Le tendon du 3<sup>e</sup> fibulaire est disséqué à partir de son insertion distale jusqu'à son corps musculaire dont les fibres descendent plus ou moins basse en avant de la malléole fibulaire. La dissection ne doit pas se prolonger vers le haut au-delà du pédicule artériel du 3<sup>e</sup> fibulaire. Un fils « tracteur » est ensuite placé dans l'extrémité distale du 3<sup>e</sup> fibulaire.

Un tunnel transosseux à direction verticale dorsoplantaire légèrement oblique en arrière est pratiqué au niveau du col du talus.

Puis, on réalise le tunnel transosseux au niveau de la malléole fibulaire. L'entrée se situe en regard du ligament tibiofibulaire antérieur, la direction proximodistale légèrement oblique en arrière doit aboutir à l'extrémité de la malléole au point d'insertion du faisceau antérieur du ligament collatéral. Ce tunnel amorcé à la mèche est le plus souvent réalisé par pointes carrées de taille croissante.

Le passage du transplant est alors effectué en proximodistale avec passage dans le tunnel malléolaire, puis dans le tunnel du col du talus avec retour postérieur au niveau de l'extrémité de la malléole fibulaire. Il faut veiller au bon coulissage du transplant dans ces différents tunnels afin d'avoir une bonne traction. Celle-ci est réalisée le pied à angle droit, en très légère éversion, afin de ne pas avoir d'hypercorrection. Dans cette position, les fibres distales du corps musculaire viennent affleurer l'entrée du tunnel transmalléolaire. Le transplant est fixé en le suturant au niveau du périoste de la malléole latérale et surtout à lui-même, la suture des deux chefs du transplant permettant de régler la tension de la « boucle » tendineuse. Le plan aponévrotique et le rétinaculum des extenseurs sont ensuite suturés.

Ceci constitue la procédure standard de la plastie du 3<sup>e</sup> fibulaire, mais la longueur du transplant autorise également des ligamentoplasties de stabilisation de la sous-talienne ; on peut aussi utiliser le lambeau du ligament frondiforme pour stabiliser la sous-talienne.

## Plasties sous-taliennes

Outre les plasties latérales prenant en compte la reconstruction du faisceau fibulocalcanéen du ligament collatéral latéral, certains auteurs proposent de stabiliser plus spécifiquement la sous-talienne.

Moyen a proposé en 1978 d'associer à la plastie de type hémicastaing une « capsulorrhaphie » en paletot du ligament frondiforme au niveau du sinus du tarse, renforcée par la transposition en arrière sur le talus de l'insertion du muscle pédieux (*figure 30.7c*).

Schon [43] a décrit une reconstruction du ligament cervical en 1991 à l'aide de la moitié du court fibulaire comme traitement de l'instabilité de la cheville faible à modérée.

Il a proposé une autre technique de reconstruction triligamentaire au court fibulaire, c'est-à-dire une reconstruction du ligament cervical, du ligament talofibulaire antérieur et du ligament calcaneofibulaire. La technique développée par Mann [43] est très semblable à la reconstruction triligamentaire de Schon.

Schon [43] a également proposé d'utiliser le plantaire grêle pour la reconstruction triligamentaire (ligament cervical, talofibulaire antérieur et calcaneofibulaire), en émettant cependant des réserves quant au tendon du plantaire grêle par son caractère insuffisant et même parfois absent.

Kato [29] a de même insisté sur l'importance d'une reconstruction du ligament interosseux talocalcanéen et a décrit une reconstruction triligamentaire avec une bande du tendon d'Achille, de 5 cm de long sur 4 mm de large, prélevée sur le bord du tendon.

Pisani [38] a proposé en 1996 de reconstruire le ligament en haie avec l'aide de l'hémi-tendon prélevé sur le court fibulaire et tunnelisé par passage transcalcaneotalien dans le sinus tarsien. Il s'agit plutôt d'une double ténodèse talocalcanéenne que d'une plastie car les deux néo-ligaments ne sont pas anatomiquement en lieu et place du ligament interosseux.

La plastie au 3<sup>e</sup> fibulaire de Mabit [35] présente aussi un intérêt dans la stabilisation de la sous-talienne. En effet, la longueur du

transplant permet de stabiliser la sous-talienne. Le trajet du transplant est alors différent de celui de la technique classique. Après passage dans le tunnel talien, le transplant est dirigé vers le bas pour être amené à la face latérale du calcaneus et solidarisé au faisceau profond du rétinaculum des extenseurs. Ce trajet recrée le ligament cervical talocalcanéen (*figure 30.8*). Actuellement, il a tendance à réserver le 3<sup>e</sup> fibulaire pour la stabilisation de l'articulation talocrurale et à utiliser le lambeau du ligament frondiforme pour stabiliser la sous-talienne. Il suffit de passer le lambeau dans le tunnel talien, dont la taille doit accepter le passage des deux transplants, et de réaliser une suture à la capsule articulaire dorsale. Là encore, on reproduit un trajet anatomique du ligament cervical.

## Suites postopératoires

Après l'opération, les patients sont immobilisés par un plâtre pour une durée variable selon les auteurs (1 à 6 semaines) avec un appui plus ou moins précoce. Comme pour le traitement chirurgical des lésions aiguës, la tendance actuelle est de remplacer l'immobilisation plâtrée par une orthèse de cheville amovible [25]. Nous immobilisons les patients après ligamentoplastie de cheville par une gouttière plâtrée sans appui 3 semaines (période correspondant à la cicatrisation cutanée) suivie d'une orthèse amovible 3 semaines avec appui mais portée de façon stricte nuit et jour.

L'immobilisation postopératoire est suivie d'une rééducation débutée au 45<sup>e</sup> jour associant récupération des amplitudes et travail proprioceptif. Après 3 ou 4 mois, les activités sportives peuvent être reprises progressivement, protégées ou non par un strapping (en gardant à l'esprit qu'après 10 minutes, un strapping a perdu 40 % de son efficacité).

## INDICATION THÉRAPEUTIQUE

### Rééducation proprioceptive

La rééducation proprioceptive doit systématiquement être proposée en première intention. Si elle donne classiquement de bons résultats dans un cas sur deux, elle est en réalité surtout efficace dans les instabilités dites fonctionnelles, sans laxité objectivable cliniquement.

## Chirurgical

### Qui ? quand ?

En cas d'échec de la rééducation, d'autant plus fréquent pour les instabilités dites mécaniques avec une laxité objective, la chirurgie est proposée. L'âge, le niveau sportif, l'importance de la laxité interviennent aussi dans la décision opératoire. Il faut de plus dépister une éventuelle hyperlaxité constitutionnelle, essayer de préciser la part de la laxité talocrurale et surtout de la laxité sous-talienne.

Compte tenu du potentiel arthrosique à long terme des laxités de cheville, il est sans doute souhaitable de proposer une stabilisation chirurgicale devant toute laxité importante cliniquement et/ou radiologiquement, même si la rééducation proprioceptive peut parfois faire disparaître la gêne fonctionnelle.

Nous complétons le bilan d'une instabilité chronique douloureuse de la cheville, résistante à la rééducation proprioceptive, par des clichés dynamiques des deux chevilles afin d'objectiver la laxité talocrurale en sachant qu'il existe des faux négatifs par défaut de sensibilité, et par une IRM-gadolinium (ou un arthroscanner) pour dépister d'éventuelles lésions sous-taliennes et/ou ostéochondrales qu'il convient de traiter dans le même temps opératoire (micro-fractures, *mosaic plasties*...) ou parfois en deux temps.

## Technique chirurgicale

Le type de chirurgie ne fait pas l'unanimité, car l'ensemble des techniques donnent globalement à court et moyen terme de bons résultats [6] sur la stabilité (80 à 95 %). Si l'instabilité est bien contrôlée par la chirurgie, la fréquence des douleurs résiduelles varie selon les séries (5 à 67 %) ; elles sont souvent minimisées et rapportées comme n'ayant pas de conséquences fonctionnelles. Différentes étiologies sont possibles :

- instabilité sous-talienne ;
- syndrome du sinus du tarse ;
- lésions articulaires infraradiologiques préexistantes à l'intervention ;
- fissuration méconnue des fibulaires...

Toutefois, dans la majorité des cas, il est impossible d'en préciser la cause.

## Études comparatives

Les travaux où un auteur évalue plusieurs procédés de réparation avec les mêmes critères devraient fournir de meilleures informations, cependant leurs résultats ne sont pas concordants. La comparaison des séries est difficile [6] ; les auteurs n'emploient pas les mêmes paramètres pour classer leurs résultats, les critères pour poser les indications sont différents, le recul est très variable et peu de résultats à long terme sont publiés.

## Évaluations biomécaniques des reconstructions ligamentaires

Peu de travaux expérimentaux ont précisé les caractéristiques biomécaniques des ligaments latéraux de la cheville, des tendons utilisés pour les plasties ainsi que des types de techniques proposées. Le ligament talofibulaire antérieur a une résistance à la rupture faible par rapport à celle du ligament fibulocalcanéen, mais sa capacité d'élongation est plus élevée. La résistance à la rupture du tendon court fibulaire ou d'un prélèvement de la moitié du tendon court fibulaire est significativement plus élevée que celle du ligament talofibulaire antérieur, et approximativement égale à celle du ligament fibulocalcanéen ; par comparaison, la résistance à la rupture des tendons extenseurs est nettement plus faible [4]. Par contre, leur capacité d'élongation est nettement inférieure à celle des ligaments ; cette raideur des greffons tendineux peut expliquer la diminution postopératoire de mobilité de la cheville et de la sous-talienne. Colville [14] a noté des différences importantes en termes d'isométrie, de contrôle de la laxité et de retentissement sur les amplitudes articulaires entre les techniques de ligamentoplasties latérales de la cheville :

- celle d'Evans est la moins performante ;
- le procédé de Watson-Jones est efficace pour réduire le tiroir antérieur et la rotation médiale du talus mais a peu d'action sur le bâillement latéral ;

- la technique de Chrisman-Snook agit principalement sur le bâillement latéral.

La mobilité de la sous-talienne (calculée par différence entre l'amplitude en varus et le bâillement talocrural) est limitée avec les trois procédés du fait de la non-isométrie des trajets tendineux. En cas d'instabilité sous-talienne associée à l'instabilité talocrurale, cette limitation est bénéfique par rapport à la reconstruction simple des ligaments de la cheville.

## Avantages et inconvénients des différentes techniques

Ainsi, chaque technique a ses avantages et ses limites qu'il convient de garder à l'esprit.

Les remises en tension capsuloligamentaires exposent à des échecs dus à la distension progressive des tissus de mauvaise qualité. Il est souhaitable de la contre-indiquer en cas d'hyperlaxité, d'évolution longue de l'instabilité et de reprise d'échec de ligamentoplastie ; l'IRM-gadolinium peut être un examen préopératoire performant pour préciser l'état ligamentaire (fibreuse, résidu, absent) avant de pratiquer cette technique.

Les plasties au périoste ou avec le rétinaculum distal des extenseurs donnent également de bons résultats, cependant il convient de noter que leurs promoteurs les associent le plus souvent à une remise en tension capsuloligamentaire. De plus, la ligamentoplastie au périoste pose le problème de la fiabilité du lambeau périosté qui doit être évalué avec rigueur ; la plastie doit parfois être récusée en peropératoire en cas de faiblesse [34]. Elle est contre-indiquée chez l'enfant où elle entraîne des ossifications [31].

Les plasties au court fibulaire (CF) restent les plus largement utilisées, bien que sévèrement critiquées par les partisans des autres techniques du fait du prélèvement d'un tendon stabilisateur de l'arrière-pied. Pourtant, ce reproche est à nuancer au vu des résultats d'études dynamométriques. Ainsi Saint-Pierre [41], avec une évaluation au Cybex® de 20 ligamentoplasties (dix procédés d'Evans, dix de Chrisman-Snook) à 4,2 ans de recul, n'observe pas de perte significative de la puissance d'éversion par rapport à la cheville. Smith [44] analysant les résultats de 18 reconstructions selon le procédé de Chrisman-Snook, à plus de 2 ans de recul, constate que les forces d'éversion (test isocinétique Biodex®) et les performances fonctionnelles (*Hop test* - longueur de trois sauts monopodaux successifs) des chevilles opérées sont comparables à celles des chevilles controlatérales ; la force d'inversion est également normale. De plus, en cas de prélèvement limité à la moitié du CF, le tendon restant se régénère parfaitement ; cette hypertrophie de la moitié restante du CF a été confirmée chez des patients réopérés pour d'autres motifs que l'instabilité [45]. Ainsi, l'hémi-tendon court fibulaire demeure un transplant satisfaisant pour les plasties latérales de la cheville.

La limitation de l'inversion, plus ou moins marquée en fonction des techniques, est difficile à évaluer précisément cliniquement, ainsi que son retentissement fonctionnel objectif. Classiquement, cela n'a pas ou peu de conséquence fonctionnelle ; c'est également notre expérience avec notre technique (hémi-Castaing associée à une capsulorrhaphie du sinus du tarse) appliquée à des sportifs. Mais il est indéniable que le réglage de la tension du transplant est un des points techniques difficiles des ténodèses, dépendant de l'expérience de l'opérateur ; une tension excessive



induisant la suppression de toute inversion peut être à l'origine de douleurs, avec au maximum blocage de l'arrière-pied en valgus, difficile à corriger secondairement.

## Tendances actuelles

Le matériau utilisé pour la plastie (périoste, frondiforme, court fibulaire, plantaire grêle...) reste très variable selon les équipes, cependant la tendance actuelle [3, 14, 37] est de proposer des reconstructions plus anatomiques des deux faisceaux (ligaments talofibulaire antérieur et fibulocalcanéen) qui respectent mieux le jeu articulaire tout en corrigeant la laxité. Quel que soit le matériau utilisé pour la plastie, le contrôle d'une éventuelle laxité sous-talienne, plus ou moins prise en compte selon les plasties, demeure un sujet de discussion.

## NOTRE EXPÉRIENCE

### Indication

Actuellement, plutôt que d'avoir une attitude « dogmatique », nous adaptons la technique chirurgicale aux lésions, à la sévérité de la laxité et aux patients, en particulier au type de sport pratiqué :

- remise en tension capsuloligamentaire des deux ligaments (talofibulaire antérieur et calcanéofibulaire) à l'aide de deux ancrés (sur la malléole latérale) associée à une plicature du frondiforme pour stabiliser la sous-talienne ; soit environ 80 % de nos indications ;
- plastie avec un hémi-CF (type hémi-Castaing) associé à une plicature du frondiforme, lorsque la laxité objective est importante (varus > 10°), s'il s'agit de sports contraignants (rugby, football...) ou lors de ligamentoplastie itérative.

### Imagerie et technique chirurgicale

En plus des radiographies dynamiques comparatives chiffrant la laxité objective, l'IRM-gadolinium complémentaire demandée systématiquement a également un intérêt dans le choix de la technique chirurgicale :

- en précisant le type de lésion ligamentaire (discontinu, absent, résidu, épaissi, aminci, distendu, arrachement ostéopériosté) des différents faisceaux du ligament collatéral latéral, elle permet de savoir si une remise en tension capsuloligamentaire satisfaisante est possible ou non ;
- en diagnostiquant les lésions des tendons fibulaires. Une fissuration impose une exploration spécifique, ce qui peut avoir une incidence sur le choix de la voie d'abord ; une partie du tendon fissuré peut être utilisée comme transplant...

## CONCLUSION

L'entorse grave et l'instabilité chronique de la cheville sont une des lésions traumatiques les plus fréquentes, en particulier chez le sportif.

Pour les entorses latérales graves de la cheville, un consensus s'est récemment établi [7, 8] en faveur du traitement fonctionnel avec une orthèse amovible protégeant la cicatrisation ligamentaire

pendant 6 semaines, ou une immobilisation plâtrée de 6 semaines, réservant la réparation chirurgicale aux lésions ligamentaires associées à des lésions osseuses en particulier ostéochondrales.

Le traitement des instabilités chroniques est en revanche largement chirurgical compte tenu du potentiel arthrogène de la laxité.

Le bilan d'imagerie doit comporter :

- des radiographies simples comparatives en charge (face cheville type Méary et profil) pour dépister les varus de l'arrière-pied, les lésions ostéochondrales débutantes ou d'arthrose constituée ;
- des clichés dynamiques comparatives des deux chevilles (varus forcé – tiroir antérieur) afin de chiffrer la laxité objective ;
- une IRM-gadolinium (ou éventuellement un arthroscanner) pour confirmer les lésions ligamentaires et leur type, et évaluer les lésions associées éventuelles.

Le type de technique employée est fonction du chirurgien et de son expérience, sans qu'aucune méthode n'ait fait la preuve de sa supériorité. Il est nécessaire d'évaluer plus objectivement les résultats en particulier pour la mobilité et les performances fonctionnelles, de faire des études comparatives randomisées avec un recul supérieur à 5 ans.

Un certain nombre de questions demeurent en suspens comme la participation de la sous-talienne dans l'instabilité, l'histoire naturelle des instabilités chroniques de la cheville et l'incidence de l'arthrose, ainsi que l'efficacité des techniques chirurgicales pour prévenir les lésions dégénératives arthrosiques à long terme.

## Bibliographie

- [1] Ahlgren O. Reconstruction for lateral ligament injuries of the ankle. *J Bone Joint Surg (Br)* 1989 ; 71-B : 300-3.
- [2] Andersen E, Hvass I. Treatment of lateral instability of the ankle. A new modification of the Evans Repair. *Acta Orthop Trauma Surg* 1986 ; 106 : 15-17.
- [3] Anderson ME. Reconstruction of the lateral ligaments of the ankle using the plantaris tendon. *J Bone Joint Surg (Am)* 1985 ; 67-A : 930-4.
- [4] Attarian DE, Mc Crackin HJ, Devito DP, Mc Elhaney JH, Garret WE. A biomechanical study of human lateral ankle ligaments and autogenous reconstructive grafts. *Am J Sports Med* 1985 ; 13 : 377-81.
- [5] Barbari SG, Brevig K, Egge T. Reconstruction of the lateral ligamentous structures of the ankle with a modified Watson-Jones procedure. *Foot Ankle* 1987 ; 7 : 362-8.
- [6] Besse JL. Traitement des entorses graves et des instabilités chroniques de la cheville. In : *Cahiers d'enseignement de la SOFCOT*. Paris : Expansion scientifique française ; 1997, n° 62 : 187-217.
- [7] Besse JL. Diagnostic et traitement des entorses graves latérales de la cheville : vers un consensus ? In : Bouysson M, ed. *Le pied en Rhumatologie*. 2<sup>e</sup> ed. Paris : Springer-Verlag ; 2000, 403-9.
- [8] Besse JL, Lerat JL, Moyen B, Rubini J. Traitement chirurgical des entorses graves de la cheville. Rapport d'expert. V<sup>e</sup> conférence de consensus en médecine d'urgence de la Société francophone d'urgences médicales, Roanne, avril 1995. *Réan Urg* 1995 ; 4 : 520-30.
- [9] Borne J, Fantino O, Besse JL, Clouet P, Tran Minh V. Aspect IRM des variantes anatomiques des muscles, tendons et ligaments de la cheville. *J Radiol* 2002 ; 83 (1) : 27-38.
- [10] Broström L. Sprained ankles. VI : Surgical treatment of "chronic" ligament ruptures. *Acta Chir Scand* 1966 ; 132 : 551-65.
- [11] Brunner R, Gaetcher A. Repair of fibular ligaments : comparison of reconstructive techniques using plantaris and peroneal tendons. *Foot Ankle* 1991 ; 11 : 359-67.
- [12] Castaing J, Le Chevallier PL, Meunier M. Entorse à répétition ou subluxation récidivante de la tiobio-tarsienne. Une technique simple de ligamentoplastie externe. *Rev Chir Orthop* 1961 ; 47 : 598-608.
- [13] Chandnani VP, Harper MT, Ficke JR, Gagliardi JA, Rolling L, Christensen KP, Hansen MF. Chronic ankle instability : evaluation with MR arthrography, MR imaging and stress radiography. *Radiology* 1994 ; 192 : 189-94.
- [14] Colville MR, Marder RA, Zarins B. Reconstruction of the lateral ankle ligaments. A biomechanical analysis. *Am J Sports Med* 1992 ; 20 : 594-600.
- [15] Chrisman OD, Snook GA. Reconstruction of lateral ligament tears of the ankle : an experimental study and clinical evaluation of seven patients treated by a new modification of the Elmslie procedure. *J Bone Joint Surg (Am)* 1969 ; 51A : 904-12.

- [16] Duquennoy A, Fontaine C, Martinot JC, Bosquet F, Sion S. Instabilité chronique de l'articulation tibiotarsienne remise en tension ligamentaire externe. À propos de 58 cas revus. *Rev Chir Orthop* 1989 ; 75 : 387-93.
- [17] Duquennoy A, Letendard J, Loock P. Remise en tension ligamentaire externe dans les instabilités chroniques de la cheville. À propos de 22 cas. *Rev Chir Orthop* 1980 ; 66 : 311-316.
- [18] Evans DL. Recurrent dislocation of the ankle : a method of surgical treatment. *Proc R Soc Med* 1953 ; 46 : 343-8.
- [19] Fantino O, Borne J, Bousquet JC, Besse JL. *Arthro-Scanner, IRM et Arthro-IRM de la cheville : comment je fais, comment j'interprète, comment je choisis.* [Laredo JD, Wybier M, Bellaïche L eds. Collection Savoir faire en radiologie ostéo-articulaire.] Sauramps médical ; 2004, 61-72.
- [20] Faure C, Deplus F, Besse JL, Moyen B, Bochu M. Instabilités chroniques externes de la cheville. Apport des radiographies dynamiques, de la tomodensitométrie et de l'arthro-tomodensitométrie. *J Radiol* 1997 ; 78 (9) : 629-34.
- [21] Gould N, Slison D, Gassman J. Early repair of lateral ligament of the ankle. *Foot Ankle* 1980 ; 1 : 84-89.
- [22] Harrington KD. Degenerative arthritis of the ankle secondary to long-standing lateral ligament instability. *J Bone Joint Surg (Am)* 1979 ; 61-A : 354-61.
- [23] Holmer P, Sondergaard L, Konradsen L, Nielsen PT, Jorgensen LN. Epidemiology of sprains in the lateral ankle and foot. *Foot Ankle Int* 1994 ; 15 : 72-74.
- [24] Horibe S, Shino K, Taga I, Inoue M, Ono K. Reconstruction of lateral ligaments of the ankle with allogeneic tendon grafts. *J Bone Joint Surg (Br)* 1991 ; 73-B : 802-5.
- [25] Jaeger JH, Neyer-Fleck D, Balliet JM. Traitement des entorses graves de la cheville opérées ou non opérées et des laxités chroniques opérées par attelle pneumatique amovible. *J Traumatol Sport* 1991 ; 8 : 128-33.
- [26] Javors JR, Violet JT. Correction of chronic lateral ligament instability of the ankle by use of the Broström procedure : a report of 15 cases. *Clin Orthop* 1985 ; 198 : 201-7.
- [27] Karlsson J, Bergsten T, Lansinger O, Peterson L. Lateral instability of the ankle treated by the Evans procedure. A long-term clinical and radiological follow-up. *J Bone Joint Surg (Br)* 1988 ; 70-B : 476-80.
- [28] Karlsson J, Bergsten T, Lansinger O, Peterson L. Reconstruction of the lateral ligaments of the ankle for chronic lateral instability. *J Bone Joint Surg (Am)* 1988 ; 70-A : 581-7.
- [29] Kato T. The diagnosis and treatment of instability of the subtalar joint. *J Bone Joint Surg (Br)* 1995 ; 77-B : 400-6.
- [30] Krips R, Brandsson S, Swensson C, Van Dijk CN, Karlsson J. Anatomical reconstruction and Evans tenodesis of the lateral ligaments of the ankle. Clinical and radiological findings after follow-up for 15 to 30 years. *J Bone Joint Surg (Br)* 2002 ; 84 (2) : 232-6.
- [31] Kuner EH, Goetz K. Zur operativen therapie der chronischen instabilität am oberen sprunggelenk durch perioszögelpplastik. *Orthopäde* 1986 ; 15 : 454-60.
- [32] Liu SH, Jacobson KE. A new operation for chronic lateral ankle instability. *J Bone Joint Surg (Br)* 1995 ; 77-B : 55-9.
- [33] Lucht U, Vang PS, Termansen NB. Lateral ligament reconstruction of the ankle with a modified Watson-Jones operation. *Acta Orthop Scand* 1981 ; 52 : 363-6.
- [34] Mabit C, Pecout C, Arnaud JP. La ligamentoplastie au troisième fibulaire (peroneus tertius) dans les laxités latérales de la cheville. Technique chirurgicale. *Rev Chir Orthop* 1996 ; 82 : 70-5.
- [35] Mabit C, Setton D, Charissoux JL, Pecout C, Arnaud JP. La ligamentoplastie au périoste dans les instabilités chroniques de la cheville chez le sportif. *J Traumatol Sport* 1993 ; 10 : 102-5.
- [36] Moyen B, Lerat JL, Brunet-Guedj E, Besse JL. Diagnostic d'une laxité sous-astragalienne. *J Traumatol Sport* 1994 ; 11 (1) : 16-9.
- [37] Palladino SJ, Smith SB, Jackson JL. Plantaris tendon reconstruction of the lateral ankle ligaments. *J Foot Surg* 1991 ; 30 : 406-13.
- [38] Pisani G. Chronic laxity of the subtalar joint. *Orthopedics* 1996 ; 19 : 431-7.
- [39] Rieck B, Reiser M, Bernett P. Post traumatische arthrose des oberen sprunggelenkes bei chronischer fibularer bandinsuffizienz. *Orthopäde* 1986 ; 15 : 466-71.
- [40] Roy-Camille R, Saillant G, Gagna G, Benazet JP, Feray C. Les laxités externes chroniques de cheville. Cure chirurgicale par une ligamentoplastie au périoste. *Rev Chir Orthop* 1986 ; 72 : 121-6.
- [41] Saint-Pierre RK, Andrews L, Allman F Jr, Fleming LL. The Cybex II evaluation of lateral ankle reconstruction. *Am J Sports Med* 1984 ; 12 : 52-6.
- [42] Saragaglia D, Fontanel F, Montbarbon E, Tourne Y, Picard F, Charbel A. Reconstruction of the lateral ankle ligaments using an inferior extensor retinaculum flap. *Foot Ankle Int* 1997 ; 18 : 723-8.
- [43] Schon LC, Clanton TO, Baxter DE. Reconstruction for subtalar instability : a review. *Foot Ankle* 1991 ; 11 : 319-25.
- [44] Smith PA, Miller SJ, Berni AJ. A modified Chrisman-Snook procedure for reconstruction of the lateral ligaments of the ankle : review of 18 cases. *Foot Ankle Int* 1995 ; 16 : 259-66.
- [45] Snook GA, Chrisman OD, Wilson TC. Long-term results of the Chrisman-Snook operation for reconstruction of the lateral ligaments of the ankle. *J Bone Joint Surg (Am)* 1985 ; 67-A : 1-7.
- [46] Soboroff SM, Pappius EM, Komaroff AL. Benefits, risks, and costs of alternative approaches to the evaluation and treatment of severe ankle sprain. *Clin Orthop* 1984 ; 183 : 160-8.
- [47] Van Der Rijt AJ, Evans GA. The long-term results of Watson-Jones tenodesis. *J Bone Joint Surg (Br)* 1984 ; 66-B : 371-5.
- [48] Vidal J, Fassio B, Buscayret C, Escare P, Allieu Y. Instabilité externe de la cheville. Importance de l'articulation sous-astragalienne : nouvelle technique de réparation. *Rev Chir Orthop* 1974 ; 60 : 635-42.
- [49] Watson Jones R. *Fractures and joint injuries*. 4<sup>th</sup> ed. Baltimore : Williams and Wilkins ; 1995, vol. 2 : 821-3.



SECTION 2.6

## Lésions tendino-ligamentaires

CHAPITRE 31

# Instabilité médiale de la cheville

B. HINTERMANN

Rappel anatomique..... 470  
Possibilité thérapeutique..... 470

Technique chirurgicale..... 472  
Suites postopératoires..... 474

Discussion..... 474



*De toute évidence, les ligaments médiaux de la cheville sont plus souvent atteints qu'on n'a pu la penser [6, 10]. Les traumatismes typiques responsables de lésions du compartiment ligamentaire médial de la cheville sont :*

- la descente rapide des escaliers ;*
- la réception sur un terrain accidenté ;*
- les mouvements de danse, alors que le poids du corps est simultanément entraîné dans un mouvement de rotation dans le sens opposé à l'appui.*

*La présence d'un traumatisme en pronation ou éversion est un élément de l'anamnèse, c'est-à-dire une rotation externe du pied, alors que le tibia et le reste du corps sont entraînés dans un mouvement de rotation interne.*

*Un excès de rotation externe peut provoquer une lésion des ligaments tibiofibulaires et de la membrane interosseuse au niveau de la syndesmose. Le faisceau antérieur du ligament deltoïde peut également être atteint lors de rotations externes importantes [16]. Cependant, dans la pratique quotidienne, les patients retiennent volontiers le nombre d'entorses qu'ils ont eues à leur cheville mais sont incapables d'illustrer clairement le type de mécanisme lésionnel [6]. La rupture complète du ligament deltoïde est parfois retrouvée associée à des fractures de la malléole fibulaire [8] ou dans certaines fractures bimalléolaires [8]. On peut dépister une insuffisance chronique du ligament deltoïde dans de nombreuses situations comme les pathologies du tendon tibial postérieur, les traumatismes ou les accidents de sport entraînant des lésions de ce ligament, ou encore la valgisation du talus chez des patients qui ont été opérés d'une double arthrodèse ou d'une prothèse totale de cheville.*

*Un sujet de controverse demeure d'actualité, l'incompétence du tendon du tibial postérieur et l'instabilité complète ligamentaire médiale restent-elles deux pathologies dissociées ? Bien que probable, on ne sait toujours pas quantifier l'effet d'une instabilité médiale de la cheville sur la perte de fonction du tendon tibial postérieur à long terme, allant de l'élongation progressive jusqu'à la rupture [15].*

*En cas de lésion aiguë, on recommande en général une reconstruction chirurgicale [6]. Pour une lésion chronique, une instabilité*

*persistante, malgré un traitement conservateur, nécessite une reconstruction chirurgicale. La réparation du ligament médial est le point clé du traitement chirurgical [10]. En cas de déformation en valgus et en pronation, ou s'il existe une tendinopathie associée du tibial postérieur, il est recommandé de pratiquer concomitamment une ostéotomie d'allongement du calcaneus afin de protéger la réparation ligamentaire des contraintes [9, 11]. Dans la situation où le ligament deltoïde profond est irréparable, il est recommandé de pratiquer une arthrodèse de cheville.*

## RAPPEL ANATOMIQUE

Plusieurs variations anatomiques du complexe ligamentaire médial ont été décrites [1, 3, 5]. Il s'agit d'un complexe à plusieurs faisceaux pour lequel il est généralement admis un plan superficiel et un plan plus profond (cf. chapitre 1). Il est intéressant de différencier ce plan superficiel et ce plan profond comme l'ont suggéré Milner et Soames [14] en fonction des articulations qu'elles recouvrent. De fait, le plan superficiel surplombe deux articulations (talocrurale et sous-talienne), tandis que le plan profond ne surplombe qu'une seule articulation (l'articulation talocrurale). Quoi qu'il en soit, cette différenciation n'est pas toujours très claire.

## POSSIBILITÉ THÉRAPEUTIQUE

### Procédure conservatrice

Avant tout geste chirurgical, le traitement conservateur doit être tenté indépendamment de l'importance de la lésion. Cela peut aller des modifications de chaussage avec soutien de l'arche médiale jusqu'aux séances de kinésithérapie avec renforcement musculaire et exercices de proprioception. Ce n'est que lorsque ces mesures sont épuisées que l'on peut envisager un traitement chirurgical.

### Procédure chirurgicale

#### Indications

En cas de lésions aiguës, la réparation du ligament médial doit être tentée chez les patients jeunes et actifs. En cas de situation chronique, la principale indication d'une réparation ligamentaire médiale est le patient se plaignant d'instabilité et de douleurs sans soulagement par un soutien plantaire médial et des séances de kinésithérapie. Cela est particulièrement fréquent dans les tendinopathies douloureuses du tibial postérieur.

#### Présentation clinique d'une insuffisance du ligament deltoïde

Une lésion aiguë du ligament deltoïde doit toujours être suspectée après un traumatisme du pied en éversion ou pronation. La situation la plus classique est le pied en appui au sol, où une

force d'éversion provoque une contrainte en valgus au niveau de la cheville ou encore une force en rotation interne, créant une contrainte importante en pronation au niveau de l'arrière-pied. La rupture du ligament deltoïde peut également être associée à une fracture de la malléole latérale. Les lésions chroniques du ligament deltoïde provoquent souvent une instabilité médiale de la cheville. Elle doit être suspectée lorsque le patient présente une sensation de passer « au travers de sa cheville », surtout du côté médial lorsqu'il marche sur un terrain non accidenté, descend une côte ou des escaliers. Le patient se plaint habituellement également de douleurs antéromédiales de la cheville et parfois de douleurs latérales de la cheville surtout à la dorsiflexion du pied [10].

### Symptômes et signes cliniques

En cas de traumatisme aigu, on retrouve une sensibilité à la palpation et un hématome en regard du ligament deltoïde. En cas de lésion chronique, un signe important à rechercher est la douleur médiale lors de la palpation du bord antérieur de cette malléole [6, 10]. À la mise en charge, il existe une déformation asymétrique avec pied plat pronateur témoin de l'instabilité médiale de la cheville [4, 6, 10] (*figure 31.1a et b*).

Typiquement, l'excès de valgus de l'arrière-pied et la pronation du pied disparaissent lorsqu'on demande au patient de corriger la pronation de l'arrière-pied grâce à la bonne fonction de son muscle tibial postérieur. De plus, cette déformation en valgus de l'arrière-

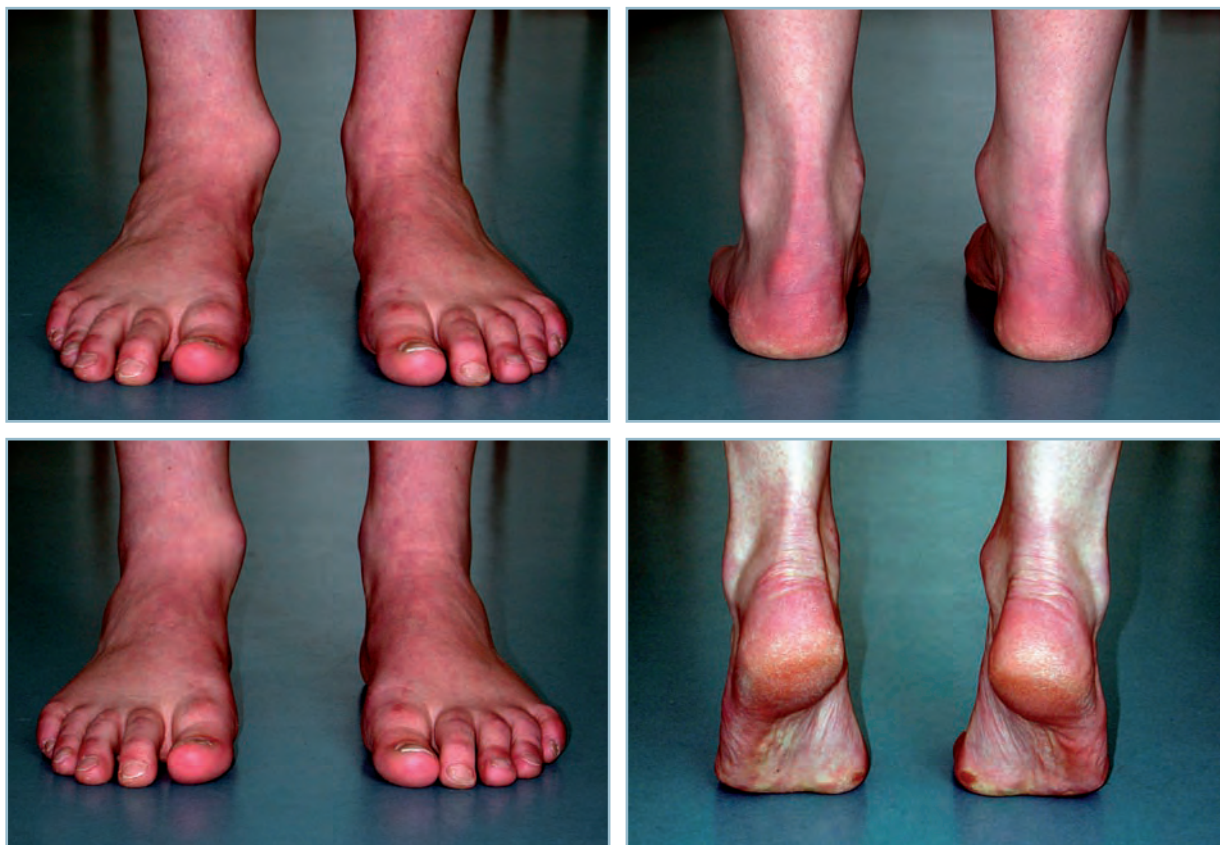pied ainsi que la pronation du pied disparaissent quand le patient se met sur la pointe des pieds (*figure 31.1c et d*). Lorsqu'il existe un affaissement de l'arche longitudinale médiale et que le valgus de l'arrière-pied et l'abduction de l'avant-pied ne se corrigent pas quand le patient se met sur la pointe des pieds (*single heel rise test*), on peut conclure à une atteinte du tibial postérieur.

Les tests cliniques dynamiques ont été démontrés comme étant plus fiables lorsque le patient est assis sur la table jambes pendantes [6, 10]. Le talon est alors pris dans une main et le tibia dans l'autre. On applique d'abord une force en varus, puis en valgus au niveau du talon et on les compare à la cheville controlatérale. Ensuite, une manœuvre de tiroir antérieur est appliquée et comparée au côté controlatéral.

### Examen radiographique

Les clichés standards de pied et de cheville réalisés permettent d'éliminer une fracture ou une autre atteinte osseuse. En cas d'instabilité chronique, les clichés en charge doivent être faits afin d'objectiver la déformation présente. Ceci est particulièrement important pour estimer la déformation en valgus de l'arrière-pied, témoin de l'instabilité du complexe ligamentaire médial.

Bien que les radiographies dynamiques aient une certaine utilité dans le diagnostic des ruptures aiguës du ligament deltoïde dans le cadre du traitement des fractures de la cheville [9], ces clichés n'ont, par contre, aucun intérêt dans les situations chroniques [10].



**31.1** Ancienne joueuse de volley-ball (25 ans) ayant subi un traumatisme en pronation 14 mois auparavant, elle conserve une symptomatologie douloureuse malgré le premier traitement conservateur.

Elle conserve une douleur médiale de la cheville et un sentiment d'instabilité. À l'examen clinique, il y a une déformation en pronation, prééminence de la malléole médiale et endorotation de la jambe.

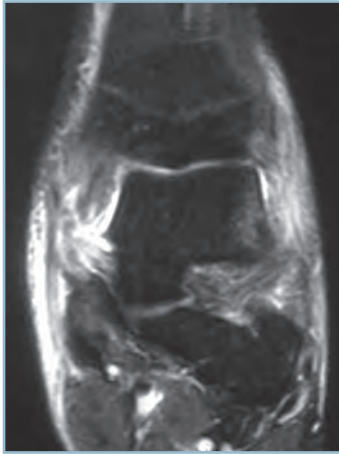
En station debout (vue de face [a] ; vue dorsale [b]) la déformation disparaît incomplètement sur la pointe des pieds (vue de face [c] ; vue dorsale [d]).

a	b
c	d

Auparavant, l'arthrographie permettait de démontrer une rupture aiguë du ligament deltoïde [12]. Actuellement, cette méthode est presque complètement abandonnée.

### Autres types d'imagerie

Si on suspecte une synostose talocalcanéenne ou une atteinte articulaire, le CT-scan doit être demandé. Bien que la résonance magnétique permette de voir les lésions du ligament deltoïde, surtout dans les contextes de traumatisme aigu (*figure 31.2*), elle n'est pas utilisée en routine.



**31.2** Joueur de football (29 ans) après un traumatisme aigu éversion. L'IRM objective une avulsion du ligament deltoïde.

### En pratique

Les critères pour poser le diagnostic d'une instabilité médiale de cheville sont essentiellement cliniques :

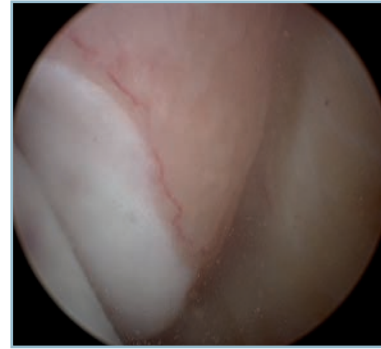
- sensation « de passer au travers de sa cheville » (*giving away*) ;
- douleur du compartiment médial ;
- déformation en valgus et en pronation du pied, pouvant être corrigée par le muscle tibial postérieur.

## TECHNIQUE CHIRURGICALE

Le patient est installé en décubitus dorsal. L'extrémité concernée est préparée stérilement et un garrot pneumatique est utilisé.

### Intérêt de l'arthroscopie

Il s'agit surtout d'un outil diagnostique pour confirmer la suspicion clinique d'instabilité médiale ou latérale (*figure 31.3*), et de détecter des lésions supplémentaires telles que les lésions cartilagineuses [6-8, 10]. Permettant une évaluation articulaire globale, la cheville est dite stable lorsqu'il existe une légère translation du talus mais pas assez pour ouvrir l'articulation talocrurale de plus de 2 mm. Cet espace est mesuré par le crochet de 2 mm et également par l'impossibilité d'y



**31.3** Vue arthroscopique antérieure de la malléole médiale montrant une malléole « dénudée » en raison de l'avulsion de ligament deltoïde.

introduire l'arthroscope de 5 mm. L'articulation talocrurale est dite modérément instable lorsque le mouvement du talus dans la mortaise de la cheville permet d'y introduire l'arthroscope de 5 mm, mais pas assez pour ouvrir davantage l'espace articulaire. Elle est dite sévèrement instable lorsque le talus bouge facilement dans sa mortaise, permettant de pousser le talus facilement dans la portion postérieure de l'articulation sans devoir y appliquer de force importante [7].

Retenons que 75 % des patients souffrant d'instabilité médiale chronique de la cheville ont des lésions associées d'avulsion du ligament antérieur talofibulaire qui entraînent une instabilité rotatoire complexe du talus dans sa mortaise articulaire [10].

## Exploration chirurgicale des ligaments

Une exploration chirurgicale des ligaments médiaux est effectuée chez tous les patients qui présentent une instabilité symptomatique, suspectée cliniquement et confirmée à l'arthroscopie. S'il y a un doute sur la stabilité des ligaments latéraux de la cheville, ceux-ci doivent également être explorés chirurgicalement.

### Ligaments médiaux de la cheville

On pratique une incision curviligne sur le bord médial de 4 à 8 cm commençant 2 cm proximale à la pointe de la malléole médiale jusqu'au bord médial de l'os naviculaire. Après incision du fascia, on explore la portion antérieure du ligament deltoïde. Une incision longitudinale de la gaine du tendon permet d'explorer le tendon tibial postérieur et ensuite le *spring ligament*. Plus en profondeur, on retrouve les expansions ligamentaires s'insérant sur le naviculaire et le *spring ligament*.

### Ligaments latéraux de la cheville

Ceux-ci sont explorés à l'aide d'une incision longue de 5 à 8 cm. On se dirige d'abord vers le sinus du tarse et l'articulation sous-talienne. La dissection continue plus proximale en veillant à ne pas léser les ligaments sains ou en voie de cicatrisation. On peut ainsi retrouver le ligament talofibulaire antérieur et le ligament calcanéofibulaire, ainsi que le ligament talocalcanéen latéral.



## Réparation chirurgicale des ligaments

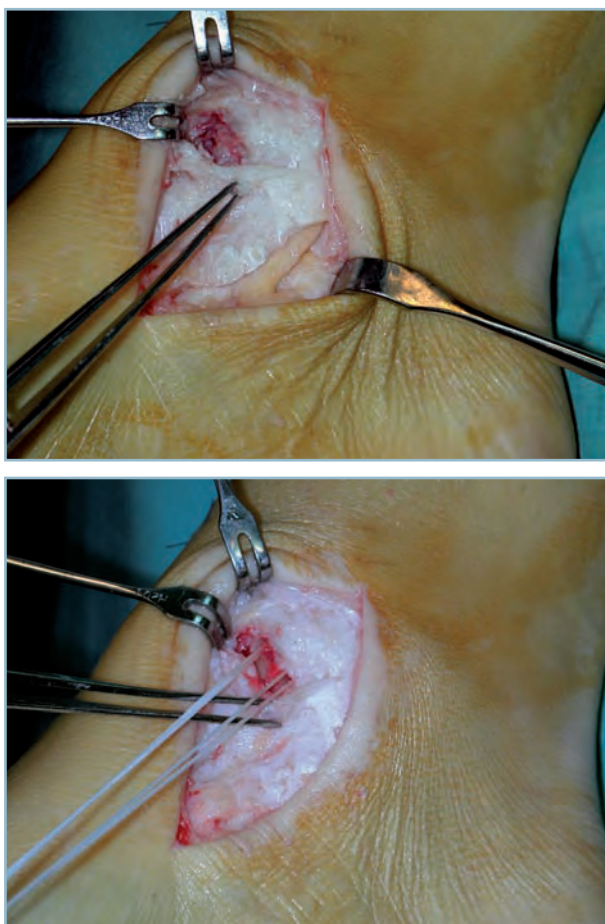### Ligaments médiaux de la cheville

#### Rupture complète en aigu

Le plus souvent, la rupture ligamentaire se situe au niveau proximal du ligament deltoïde. La réinsertion du faisceau sur la malléole médiale peut se faire à l'aide de points transosseux ou d'ancre intra-osseuse.

#### Lésion chronique du ligament deltoïde superficiel (lésion de type I)

Le bord antérieur de la malléole médiale est abordé par une petite incision longitudinale entre le ligament tibionaviculaire et l'expansion ligamentaire allant jusqu'au *spring ligament*. De fait, les deux structures sont réunies par un fin septum fibreux dépourvu de toute adhérence [6, 10] (*figure 31.4a*). Après avoir ruginé la partie médiale de la malléole médiale, une ancre type Panalock® est placée à 6 mm au-dessus de la pointe de la malléole permettant la réinsertion de l'expansion ligamentaire tibionaviculaire et *tibiospring* sur la malléole médiale (*figure 31.4b*). Les ligaments



**31.4** Reconstruction du ligament médial (même patient que la *figure 31.1*).

a. Avulsion du ligament tibionaviculaire et du tibiospring avec une déchirure des ligaments de l'intervalle du ligament tibio-calcanéen.

b. Insertion transosseuse à l'aide d'une ancre.

raccourcis sont remis en bonne tension, et des points de matelassage au fil résorbable de taille 0 sont utilisés pour compléter la suture.

#### Lésions chroniques du ligament deltoïde superficiel (lésion de type II)

Le ligament cicatrisé responsable de l'instabilité est divisé en deux fragments. La portion profonde reste insérée distalement alors que la portion superficielle est insérée au niveau de la malléole médiale [6, 10]. Une ancre type Panalock® est placée 6 mm au-dessus de la pointe de la malléole et une autre ancre est placée au bord supérieur de la tubérosité de l'os naviculaire. Les ancres permettent la réinsertion du tissu profond à la malléole médiale et du tissu superficiel au niveau de la tubérosité naviculaire. Cela amène une reconstruction puissante et sous tension. Des points de matelassage au fil résorbable 0 permettent de finaliser la reconstruction.

#### Lésions chroniques du ligament deltoïde superficiel (lésion de type III)

Parfois, il est nécessaire de débrider la lésion [6, 10]. Ensuite, deux sutures non résorbables sont placées au niveau du *spring ligament* et si le ligament tibionaviculaire est complètement désinséré, une ancre Panalock® est placée au bord supérieur de la tubérosité naviculaire. Après avoir fait les sutures sous tension, on complète par des points résorbables de taille 0 pour stabiliser la reconstruction des ligaments tibionaviculaire et *spring ligament*.

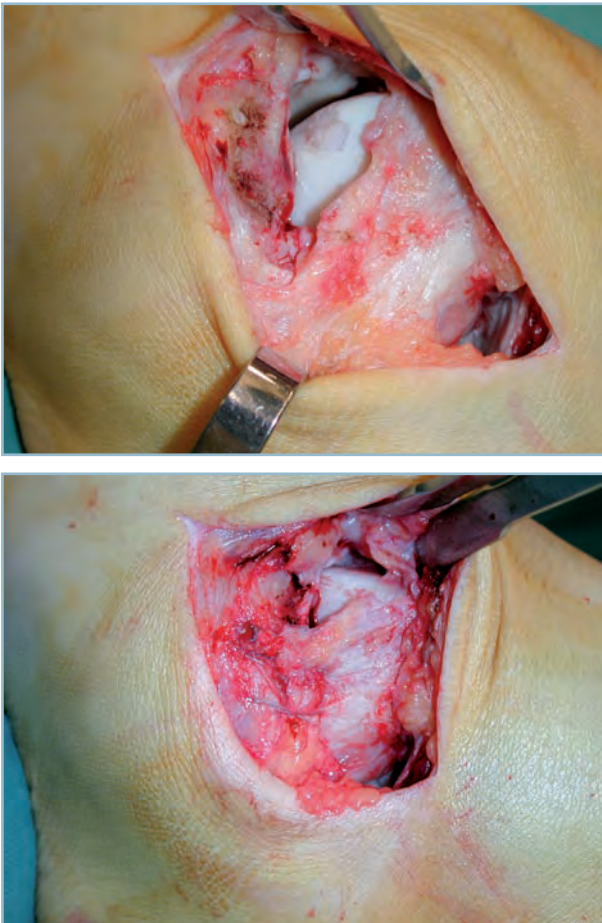#### Lésion chronique du ligament deltoïde profond

Cette situation entraîne le plus souvent une large déchirure du faisceau antérieur superficiel du ligament deltoïde. Le principe chirurgical est de reconstruire l'intégrité du ligament deltoïde. Le tendon tibial postérieur peut être utilisé comme greffon afin de renforcer la reconstruction. Il passe dans un tunnel fait au niveau de la pointe de la malléole médiale. Par contre, cette technique a été relativement décevante, car elle ne renforce pas assez le ligament profond (Hintermann, non publiée à ce jour). Plus récemment, l'utilisation d'un transplant tendineux pourvu de deux extrémités osseuses a été proposée pour reconstruire le ligament deltoïde [2]. Dans cette étude *in vitro*, l'extrémité distale est séparée en deux dont une partie est fixée à la portion médiale du talus et l'autre au niveau du sustentaculum tali. La portion proximale est fixée au niveau du tibia distal, soit au niveau de la malléole médiale ou au niveau de la portion latérale du tibia. Moins de 2° d'angulation sont retrouvés lorsqu'on applique une force valgusante de 5 DécaNewton pour les deux types de fixation. Cependant, les auteurs ne recommandent pas de fixer le transplant proximement au niveau de la malléole médiale.

### Ligaments latéraux de la cheville

La réparation des ligaments latéraux de la cheville peut être effectuée en cas d'instabilité latérale [6, 10]. Si la situation permet une réparation simple du ligament talofibulaire antérieur et du ligament calcanéofibulaire, celle-ci doit être faite en réinsérant les tendons et en les raccourcissant pour maintenir une tension adéquate (*figure 31.5*). Si le ligament ne permet aucune reconstruction primaire, il faut utiliser une greffe libre du tendon plantaire grêle.





### 31.5 Reconstruction du ligament latéral (même patient que sur la figure 31.1).

a. Avulsion du ligament latéral de la fibula.

b. Réinsertion par suture transosseuse sur la fibula.

a  
b

## Autres procédures

Le tendon tibial postérieur est exploré attentivement dans ce type de chirurgie, surtout en cas de lésion de type II ou III du faisceau antérieur du ligament deltoïde. Si le tendon marque des signes de dégénérescence, un débridement doit être effectué. Si le tendon a été étiré, il doit être raccourci. S'il existe un os accessoire (os tibial externe), il faut réinsérer le tendon sur le naviculaire. Le tendon tibial postérieur peut être davantage tendu en le réinsérant plus distalement au niveau de l'os naviculaire [13]. Un transfert tendineux doit être pris en compte en cas de tendinopathie ou de rupture tendineuse.

L'ostéotomie d'allongement du calcanéus doit être envisagée s'il existe au préalable une déformation en valgus et pronation du pied (par exemple, lorsque cette déformation en valgus et pronation est également présente sur le pied controlatéral asymptomatique). Elle doit également être considérée en cas de lésion importante des ligaments tibionaviculaire, *tibiospring* et *spring ligament*. L'ostéotomie calcanéenne est effectuée parallèlement à la facette postérieure de l'articulation sous-talienne de latéral en médial, en préservant une charnière corticale médiale intacte [9, 11]. Au fur et à mesure que l'on écarte le trait d'ostéotomie calcanéenne, la déformation en pronation du pied tend à disparaître. Un greffon tricortiqué provenant de la crête iliaque et adapté à l'ouverture est requis afin de stabiliser le site d'ostéotomie (cf. page 439).

La double arthrodèse doit être envisagée quand l'instabilité médiale de la cheville est tellement importante que le valgus du talus au sein de sa mortaise est visible sur les radiographies de face de la cheville, effectuées en charge [4]. Il est important de corriger la globalité de la déformation (c'est-à-dire la déformation en valgus de l'arrière-pied, ainsi que la subluxation du talus).

## SUITES POSTOPÉRATOIRES

Le pied est protégé dans un plâtre durant 6 semaines et progressivement remis en charge sous le seuil de la douleur. Le programme de rééducation est entrepris en travaillant la mobilisation passive et active de la cheville, la récupération de la force musculaire. Le pied est protégé par une orthèse de stabilisation lors de la marche. Celle-ci est recommandée pendant 4 à 6 semaines après l'ablation du plâtre en fonction de la vitesse de récupération des muscles contrôlant l'équilibre de l'arrière-pied. Par la suite, nous recommandons au patient de continuer à l'utiliser lors de la marche sur un sol accidenté, lors d'activités sportives et lors des activités professionnelles extérieures. En cas de double arthrodèse, une immobilisation plâtrée initiale de 8 semaines est recommandée.

## DISCUSSION

Des travaux récents démembrer les traumatismes du ligament deltoïde [4-7, 10]. Les mécanismes lésionnels peuvent varier d'une force en éversion pour le traumatisme aigu à des mouvements répétés en rotation sur un talus instable au sein de sa mortaise articulaire. Sur 52 patients, 22 d'entre eux (42 %) se rappellent avoir été victimes d'un traumatisme initial en supination, mais ne sont pas à leur premier épisode d'entorse. Dix-huit de ces patients (35 %) se souviennent avoir été victimes d'un traumatisme en éversion, alors que 12 d'entre eux (23 %) ne se souviennent plus du mécanisme lésionnel [10]. Alors qu'une augmentation de la pronation du pied atteint a été retrouvée chez 26 patients (50 %), cette même déformation a également été retrouvée du côté controlatéral (pied sain) chez 11 patients (19 %). C'est pourquoi une entorse aiguë de la cheville peut avoir des répercussions sur le ligament deltoïde, surtout en cas de traumatisme en éversion. En cas de récurrence d'entorse de cheville après traumatisme initial en éversion, on retrouve une insuffisance du faisceau antérieur du ligament deltoïde, responsable d'une mobilité du talus dans sa mortaise dans le plan sagittal. De plus, il est démontré que la déformation en pronation du pied prédispose à une lésion du ligament deltoïde et à son insuffisance.

La présentation clinique d'une instabilité chronique médiale de cheville secondaire à une lésion du ligament deltoïde est la persistance d'un valgus et/ou d'une déformation en pronation de l'arrière-pied. Une telle instabilité doit être recherchée lorsque le patient évoque l'impression de passer au travers (*giving away*) de la cheville, surtout médialement lorsqu'il marche sur un sol plat ou en descendant les escaliers. On retrouve également une douleur de la région antéromédiale de la cheville, parfois une douleur latérale de la cheville à la flexion dorsale du pied. Cette pathologie

est surtout marquée par une douleur de la malléole médiale et une déformation en valgus et en pronation du pied. Cette déformation peut être corrigée de manière active par la contraction du muscle tibial postérieur. Contrairement aux clichés radiographiques dynamiques, l'arthroscopie est un outil très utile au diagnostic permettant de vérifier l'instabilité médiale, utile également pour effectuer une analyse soigneuse des ligaments latéraux. La résonance magnétique, par contre, n'apporte rien à l'analyse du ligament deltoïde mais permet de diagnostiquer des lésions de cartilage associées.

Le traitement des ruptures aiguës du ligament deltoïde peut être chirurgical lorsque que les structures restantes ne sont pas efficaces pour lutter contre les forces valgusantes. En cas de lésion chronique du ligament deltoïde superficiel avec instabilité symptomatique de la cheville, la reconstruction chirurgicale implique tous les ligaments médiaux atteints, voire même les ligaments latéraux si nécessaire.

En cas de déformation progressive du pied, de valgus et de déformations en pronation bilatérales, on peut pratiquer en plus une ostéotomie d'allongement du calcaneus. En cas de lésion chronique du ligament deltoïde profond, la reconstruction isolée des ligaments est insuffisante et doit être complétée d'une ostéotomie ou d'une double arthrodèse (cf. *figure 23.9*).

L'instabilité chronique du ligament deltoïde profond, provoquant un valgus du talus lors de la mise en charge, reste controversée. Les plasties ligamentaires avec reconstruction tendineuse isolée ont échoué bien que la seule solution semble être la double arthrodèse afin de retrouver un arrière-pied stable et correctement aligné. L'alternative pourrait être l'arthrodèse tibio-talocalcanéenne. Ce principe de traitement a démontré une grande satisfaction chez les patients et de bons résultats cliniques.

## Bibliographie

- [1] Boss AP, Hintermann B. Anatomical study of the medial ankle ligament complex. *Foot Ankle Int* 2002 ; 23 (6) : 547-53.
- [2] Buman EM, Khazen G, Haraguchi N, Myerson MS. Minimally invasive deltoïd ligament reconstruction : a comparison of three techniques. *Proceeding 36<sup>th</sup> Annual Winter Meeting, Speciality Day AOFAS*. Chicago, March 25 2006.
- [3] Close JR. Some applications of the functional anatomy of the ankle joint. *J Bone Joint Surg* 1956 ; 38A : 761-81.
- [4] De Wachter J, Knupp M, Hintermann B. Double-hindfoot arthrodesis through a single medial approach. *Tech Foot Ankle Surg* 2007 ; 6 (4) : 237-242.
- [5] Harper MC. Deltoïd ligament : an anatomical evaluation of function. *Foot Ankle* 1987 ; 8 : 19-22.
- [6] Hintermann B. Medial ankle instability. *Foot Ankle Clin* 2003 ; 8 : 723-38.
- [7] Hintermann B, Boss A, Schäfer D. Arthroscopic findings in patients with chronic ankle instability. *Am J Sports Med* 2002 ; 30 (3) : 402-9.
- [8] Hintermann B, Regazzoni P, Lampert C, Stutz G, Gächter A. Arthroscopic findings in acute fractures of the ankle. *J Bone Joint Surg Br* 2000 ; 82 (3) : 345-51.
- [9] Hintermann B, Valderrabano V. Lateral column lengthening by calcaneal osteotomy. *Tech Foot Ankle Surg* 2003 ; 2 (2) : 84-90.
- [10] Hintermann B, Valderrabano V, Boss AP, Trouillier HH, Dick W. Medial ankle instability – an exploratory, prospective study of 52 cases. *Am J Sports Med* 2004 ; 32 (1) : 183-90.
- [11] Hintermann B, Valderrabano V, Kundert HP. Lengthening of the lateral column and reconstruction of the medial soft tissue for treatment of acquired flatfoot deformity associated with insufficiency of the posterior tibial tendon. *Foot Ankle Int* 1999 ; 20 (10) : 622-9.
- [12] Jackson R, Wills RE, Jackson R. Rupture of deltoïd ligament without involvement of the lateral ligament. *Am J Sports Med* 1988 ; 16 (5) : 541-43.
- [13] Knupp M, Hintermann B. Reconstruction in posttraumatic combined avulsion of an accessory navicular and the posterior tibial tendon. *Tech Foot Ankle Surg* 2005 ; 4 (2) : 113-8.
- [14] Milner CE, Soames RW. The medial collateral ligaments of the human ankle joint : anatomical variations. *Foot Ankle Int* 1998 ; 19 (5) : 289-92.
- [15] Nelson DR, Younger A. Acute posttraumatic planovalgus foot deformity involving hindfoot ligamentous pathology. *Foot Ankle Clin* 2003 ; 8 : 521-37.
- [16] Tornetta P. Competence of the deltoïd ligament in bimalleolar ankle fractures after medial malleolar fixation. *J Bone Joint Surg Am* 2000 ; 82 (6) : 843-8.



SECTION 2.6

## Lésions tendino-ligamentaires

CHAPITRE 32

# Rupture récente du tendon calcanéen

M. DELMI

Épidémiologie .....	478	Diagnostic .....	478	Conclusion.....	483
Physiopathologie.....	478	Traitement .....	479		



## ÉPIDÉMIOLOGIE

La rupture aiguë du tendon calcanéen, bien que connue depuis l'Antiquité, a surtout été décrite à partir du XX<sup>e</sup> siècle. L'incidence de ces ruptures a tendance à augmenter avec l'accroissement des activités sportives de loisirs, et particulièrement les sports à démarrage « explosif » ou des sports à pivot, de type tennis, squash, basket-ball, volley-ball, etc. [21]. Une récente littérature indique que 75 % des ruptures du tendon calcanéen surviennent pendant les activités sportives chez des patients masculins entre 30 et 40 ans [18]. Sur le plan épidémiologique, le ratio homme/ femme varie entre 3/1 à 19/1, avec une moyenne à six hommes pour une femme [8]. Elle peut s'observer tant chez les sportifs de haut niveau de compétition que chez les patients sédentaires, pratiquant occasionnellement des activités sportives.

La rupture du tendon calcanéen est pratiquement toujours unilatérale, et on retrouve occasionnellement l'utilisation de corticostéroïdes, oralement ou par injection [27], de stéroïdes anabolisants et la prise de quinolones. Dix pour cent des patients avec rupture aiguë ont des antécédents de tendinopathie chronique [21]. D'autres causes retrouvées dans la littérature sont :

- l'hyperthyroïdisme ;
- la goutte [3] ;
- l'insuffisance rénale ;
- l'artériosclérose.

Quatre-vingts pour cent des lésions du tendon calcanéen surviennent entre 2 et 6 cm au-dessus de l'insertion sur le calcanéus, zone où la vascularisation du tendon est plus précaire avec une zone d'hypovascularisation relative [19, 9]. C'est d'ailleurs à ce même niveau que les tendinopathies nodulaires chroniques surviennent préférentiellement.

## PHYSIOPATHOLOGIE

Les théories dégénératives et mécaniques s'associent pour expliquer la pathogenèse des ruptures du tendon calcanéen [16]. Sur le plan dégénératif, la combinaison d'une zone d'hypovascularisation avec des microtraumatismes répétés entraîne une fai-

blesse localisée du tendon, qui peut donc se rompre. La même étiologie peut être retrouvée dans les pathologies chroniques nodulaires.

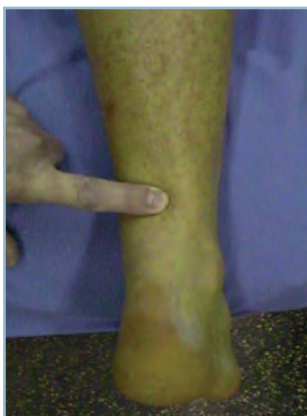Une déficience des mécanismes de proprioception locale s'y associe, une rétraction des gastrocnémiens entraînant une tension du complexe gastro-sural, avec une bonne tonicité du muscle triceps sural. En effet, cette pathologie ne survient guère chez l'adolescent, dont le tendon est très résistant, et rarement aussi chez la personne âgée. En effet, bien que le tendon de cette dernière soit au contraire beaucoup plus fragile, la traction musculaire a parallèlement aussi beaucoup perdu de sa force de traction.

## DIAGNOSTIC

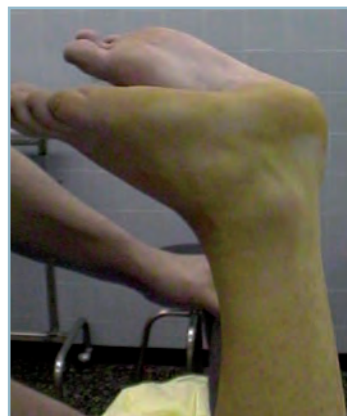### Clinique

Dans 20 à 30 % des cas, le diagnostic n'est pas fait initialement, et la lésion est confondue avec une entorse de cheville, une fracture parcellaire de la cheville, une entorse du médio-pied, un claquage musculaire, etc. À l'interrogatoire, on retrouve régulièrement une sensation de « claquement » du mollet, avec impossibilité de poursuivre la pratique sportive. Le patient a souvent l'impression d'avoir reçu un coup par derrière. La douleur est fulgurante, importante, mais cède rapidement. Elle est remplacée par un œdème de la cheville et de l'arrière-pied qui masque, au début, la solution de continuité du tendon calcanéen.

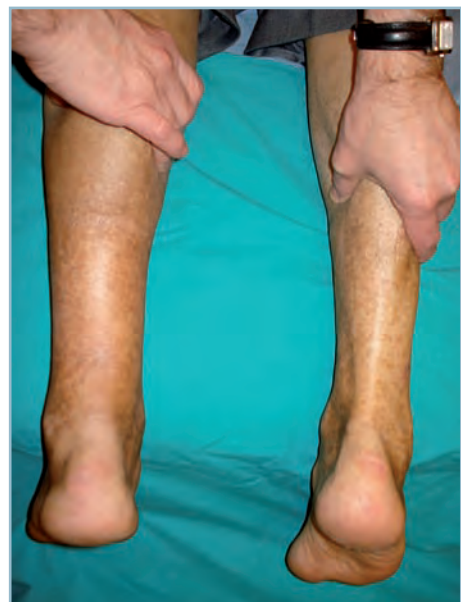À l'examen clinique, on met en évidence une dépression tendineuse visible (solution de continuité), qui est souvent masquée par l'œdème mais perceptible à la palpation (*figure 32.1*). Cette encoche se situe habituellement entre 2 et 6 cm proximale à l'insertion sur le tendon calcanéen. La perte de l'équin physiologique correspond au signe de Brunet-Guedj (*figure 32.2a*). Le signe de Thompson est positif (*figure 32.2b*), la pression manuelle au niveau du mollet n'entraîne pas de flexion plantaire du pied, ce qui est normalement le cas avec un tendon sain et en continuité. La palpation et la pression non sélective du complexe sural peuvent cependant entraîner une flexion relative par l'intermédiaire des muscles tibial postérieur et fléchisseurs des orteils commun et propre de l'hallux. L'appui est également impossible sur la pointe



**32.1** Encoche (solution de continuité) au lieu de rupture du tendon calcanéen.



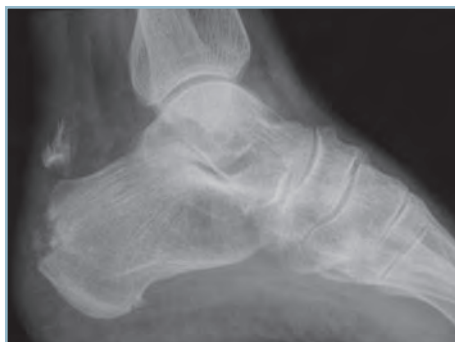**32.2** Signes cliniques.  
a. Perte de l'équin physiologique (signe de Brunet-Guedj).  
b. Signe de Thompson.



des pieds, et la flexion plantaire contre résistance est diminuée, mais la flexion active reste possible en position couchée, en raison de la participation du long fléchisseur de l'hallux et du long fléchisseur commun des orteils.

## Bilan radiologique

Les radiographies de face et de profil sont nécessaires afin d'exclure une lésion osseuse associée, et notamment les ruptures sur avulsion de la tubérosité calcanéenne (*figure 32.3*). L'échographie [14] et l'IRM sont évidemment diagnostiques, mais ne sont pratiquement jamais nécessaires pour confirmer le diagnostic. Ce n'est qu'en de rare circonstance, en cas de doute ou en cas d'extension de la lésion plus proximale, qu'elles peuvent être indiquées. En cas de décision pour un traitement conservateur fonctionnel, l'échographie est souvent utilisée comme moyen de guider le traitement, en visualisant le rapprochement des extrémités proximales et distales du tendon. Lors d'une échographie, le radiologue pose souvent le diagnostic de rupture partielle, induisant une certaine confusion. Ceci se comprend en raison de la persistance de contact entre les multiples fibres dilacérées du tendon calcanéen. La vraie rupture partielle est une rareté.



**32.3** Fracture-avulsion de la tubérosité calcanéenne postérosupérieure.

## TRAITEMENT

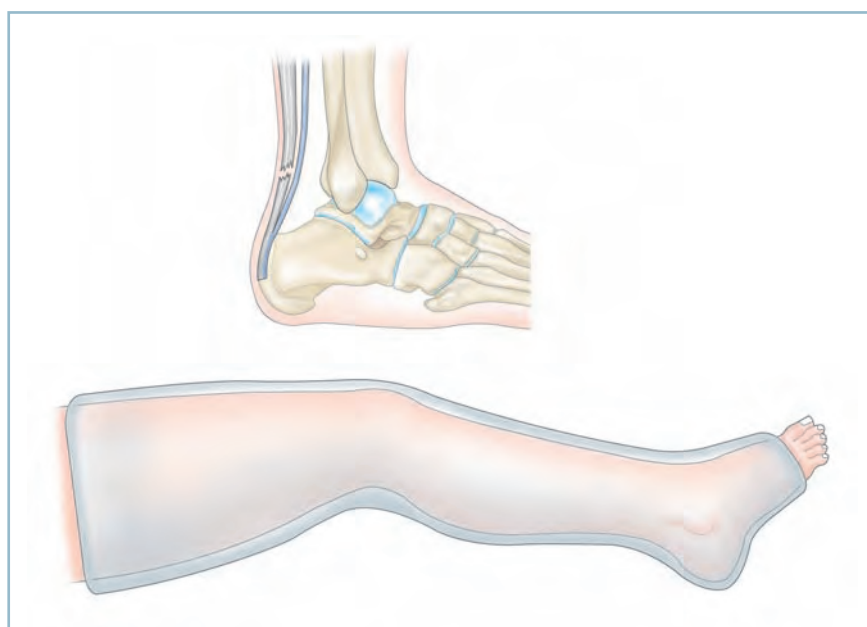
Les options thérapeutiques ont beaucoup varié depuis une certaine d'années entre traitement conservateur et chirurgical [30]. Néanmoins, actuellement, le traitement chirurgical semble avoir fait la preuve de sa supériorité dans la majorité des cas, avec particulièrement les techniques mini-invasives.

Il est important, avant de décider de l'attitude thérapeutique, de définir les besoins fonctionnels du patient, ses espoirs sportifs, ainsi que les divers facteurs de comorbidité. En 1993, Cetti a montré que seulement 62 % des patients traités chirurgicalement et 52 % de ceux traités conservativement pouvaient reprendre leurs activités sportives au même niveau [11]. La rupture aiguë du tendon calcanéen est donc une lésion grave pour laquelle la reprise de l'activité sportive au niveau antérieur n'est pas garantie. Des études prospectives sont encore nécessaires afin de préciser cela, ainsi que la comparaison entre les différentes techniques de prise en charge thérapeutique.

## Traitement conservateur

Jusqu'au <sup>xx</sup>e siècle, le traitement des ruptures des tendons calcanéens était évidemment la plupart du temps conservateur, avec différentes formes d'immobilisation. À partir des années 1930, l'intervention chirurgicale a été de plus en plus pratiquée. De multiples études ont constaté le nombre plus important de récurrences de rupture lors du traitement conservateur par rapport au traitement chirurgical [11, 15]. Mais d'autres études ont conclu à la relative innocuité du traitement conservateur par rapport aux risques opératoires et cicatriciels du traitement chirurgical par voie invasive normale [20, 28].

Le traitement conservateur consiste en une immobilisation par plâtre ou par orthèse amovible, selon la compliance du patient, mais la plupart du temps, elle nécessite de bloquer initialement l'articulation du genou (*figure 32.4*). La botte plâtrée cruropédieuse est utilisée pendant 3 à 4 semaines, sans appui, le pied en équin. Les orthèses permettent par contre de redresser progressivement le pied sous contrôle échographique. À l'échéance des



**32.4** Traitement conservateur par botte cruropédieuse.

4 semaines, l'équin est réduit à 0°, avec début de l'appui dans une botte plâtrée ou une orthèse ; ceci pendant 3 à 4 semaines également. L'immobilisation globale est donc de l'ordre de 6 à 8 semaines. Une longue phase de rééducation s'ensuit avec tonification musculaire, mobilisation de la cheville et enfin entraînement de la proprioception.

L'avantage de cette technique est qu'il n'y a pas d'anesthésie, pas d'hospitalisation et une absence de complication locale liée à l'incision. Les inconvénients sont la longueur du traitement avec la nécessité d'une compliance stricte du patient, la survenue de thrombose veineuse profonde, la récupération fonctionnelle incomplète, ceci étant particulièrement important chez les sportifs, ainsi que les ruptures itératives que la littérature évalue entre 10 et 15 % [11, 15, 26].

Pour tenter de palier cela, le traitement conservateur fonctionnel a été développé progressivement. Il consiste en l'utilisation d'une botte jambière, avec un équin progressivement réduit au moyen d'un coin sous le talon et un appui partiel. La mobilisation est plus précoce et permet donc une meilleure cicatrisation du collagène. Néanmoins, cette technique nécessite une grande prudence, un contrôle échographique pour s'assurer du contact des extrémités tendineuses et une bonne coopération du patient. Il est difficile de préciser si les ruptures itératives diminuent avec cette technique, qui néanmoins semble grevée de moins de complications.

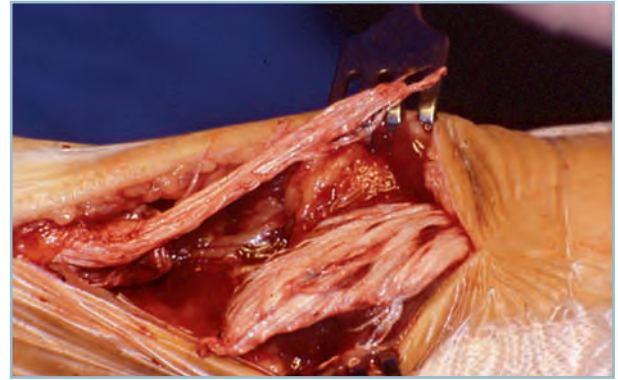
À notre avis, les traitements conservateurs sont indiqués en cas de contre-indication à la chirurgie, notamment liée aux comorbidités médicales présentées par le patient, à un patient âgé et sédentaire, ainsi qu'en cas de refus d'une intervention chirurgicale par le patient.

## Traitement chirurgical classique ouvert

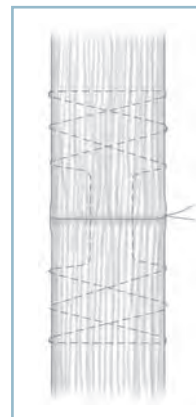
Le traitement chirurgical est le seul permettant de garantir une bonne adaptation des deux extrémités tendineuses, sans courir le risque d'une guérison du tendon en position allongée des fibres, qui induit une perte de force du mollet et une faiblesse localisée du tendon. Les techniques chirurgicales vont de la simple suture à des gestes plus complexes de reconstruction par différentes structures anatomiques. Elles permettent la mise en place précoce d'une rééducation fonctionnelle avec diminution de l'atrophie musculaire et retour plus rapide aux activités sportives. Ceci est encore accentué par les techniques percutanées ou mini-invasives.

L'intervention s'effectue pratiquement en décubitus ventral et habituellement sous anesthésie générale. L'incision est relativement longue, de près de 15 cm, et le tendon est abordé après ouverture du péri-tendon. Cette incision peut être médiale, latérale ou médiane sur le centre du tendon calcanéen. Cette voie d'abord permet de révéler la lésion de type explosif du tendon calcanéen, qui est complètement dilacéré sur plusieurs centimètres (*figure 32.5*). De très nombreuses techniques de suture directe ont été décrites, comme par exemple la suture selon Bunnell [6] (*figure 32.6a*), selon Kessler, originale ou modifiée, selon Kleinert, selon Krackow (*figure 32.6b*), etc. Le principe général est de rapprocher les extrémités proximales et distales afin de les mettre en contact sans les stranguler de façon à éviter une nécrose localisée. Des techniques de renforcement ont été souvent associées, comme par exemple celle selon Lynn [23] avec le tendon plantaire grêle

(*figure 32.7a*) ou celle selon Bosworth [4] avec une bandelette de tendon calcanéen proximal (*figure 32.7b*). Ces techniques de renforcement visent à consolider la suture directe et peuvent être indiquées en cas de tendinopathie chronique avec excision de zone dégénérative. Les renforcements par du matériel étranger, comme par exemple des fibres de carbone [17], des greffes de Dacron® [22], etc. sont grevés d'importantes complications et ont fait la preuve de leur échec.



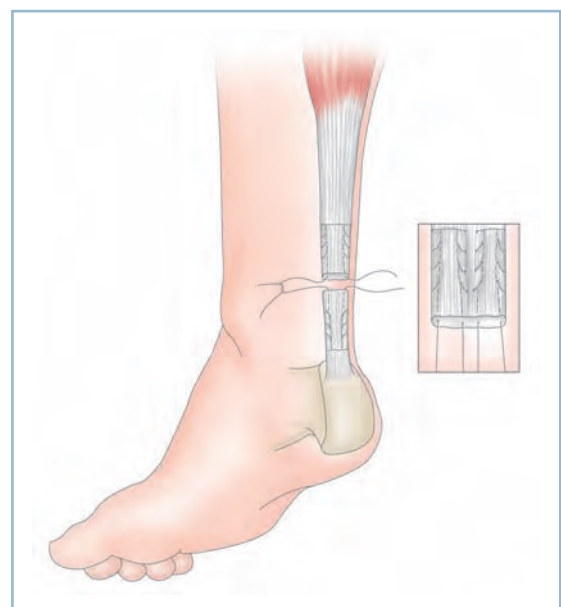
**32.5** Rupture complète et dilacérée du tendon d'Achille.



**32.6** Suture ouverte.

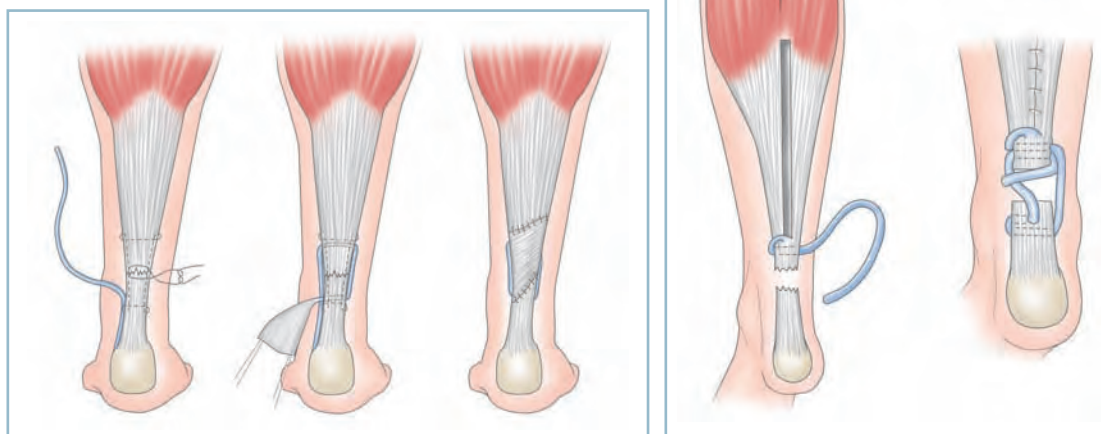
a. Selon Bunnell.

b. Selon Krackow.



a  
b





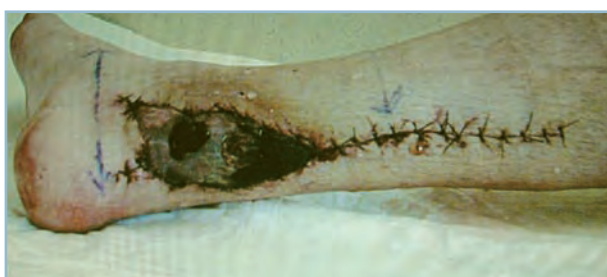### 32.7 Renforcement de la suture.

- a. Selon Lynn, avec le tendon plantaire grêle.  
b. Selon Bosworth, avec une bandelette de tendon calcanéen.

a | b

Les suites postopératoires comportent également une immobilisation plâtrée en règle générale avec une botte, sans bloquer le genou, pendant une période de 6 semaines. La charge est dépendante des capacités de mobilisation du patient et de la qualité de la suture, mais en général la décharge est maintenue pendant 3 à 4 semaines. Une période de rééducation s'ensuit, dont la durée dépend des capacités fonctionnelles du patient et de son désir de reprendre une activité sportive ou non.

L'avantage de cette chirurgie conventionnelle est la vision directe de la qualité de la suture, la tension adéquate donnée à la reconstruction, avec comme résultante peu de rupture itérative (2 %). Ces avantages sont contrebalancés par les importants risques cutanés allant de la simple déhiscence cicatricielle à la nécrose cutanée (*figure 32.8*). Si une infection s'y associe, le pronostic devient sombre, avec souvent des opérations itératives et un pronostic fonctionnel mauvais [12, 29].

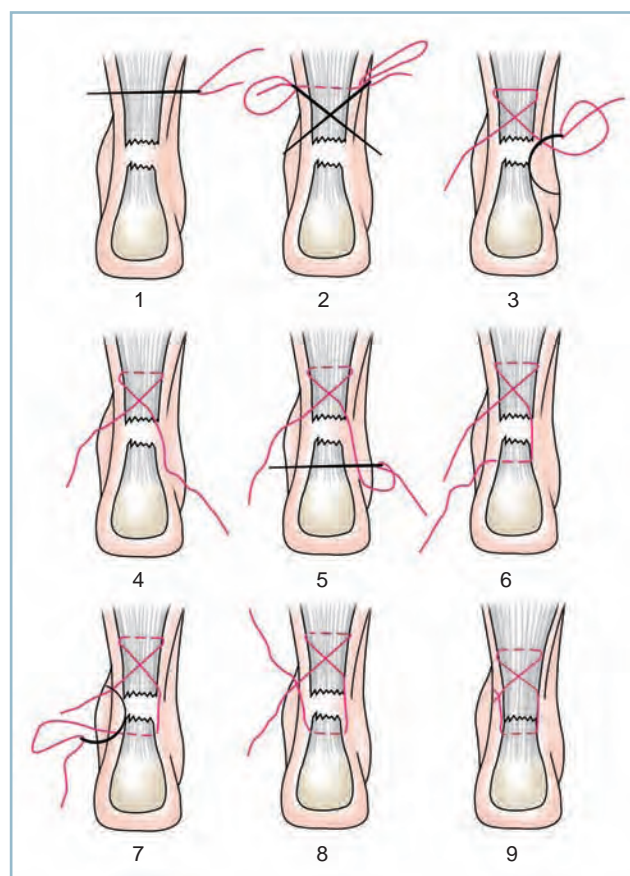


32.8 Déhiscence et nécrose cutanée après suture par voie ouverte.

## Chirurgie percutanée

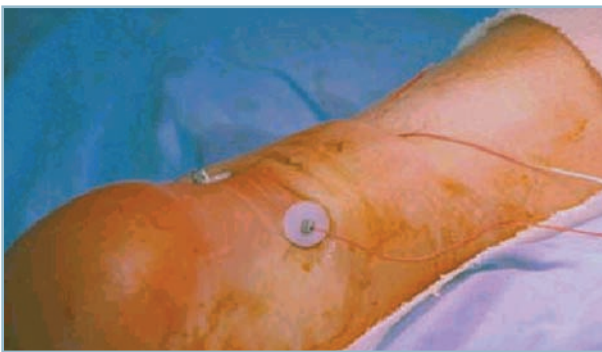
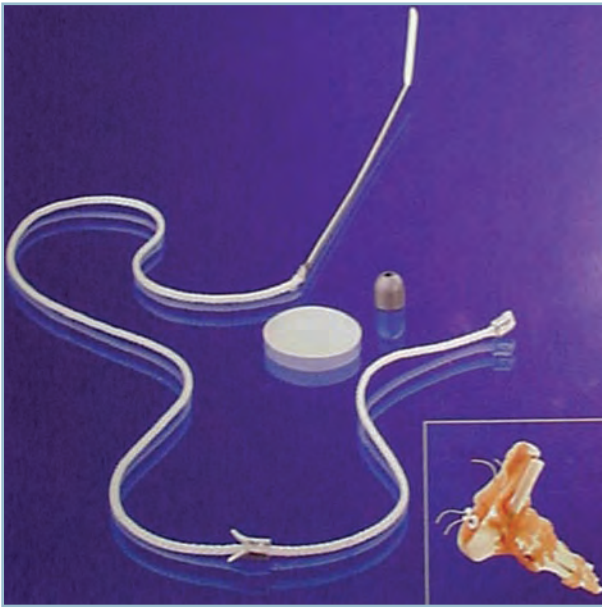Pour palier ces complications, Ma et Griffith [24] ont développé à partir de 1977 une technique percutanée (*figure 32.9*) qui a permis d'obtenir de très bons résultats avec peu de complications locales. Néanmoins, le taux élevé de lésions du nerf sural a limité l'extension de cette technique purement percutanée [28, 5]. En

France, Delpont [13] a repris cette technique en associant un câblage interne au moyen d'un fil non résorbable (Tenolig® – *figure 32.10a*), qui a également permis d'améliorer les résultats des techniques conservatrices en limitant les risques cutanés. Des lésions du nerf sural ainsi que des complications locales mineures ont été décrites, notamment cutanées, à l'endroit de pression des plombs bloquant les fils [25] (*figure 32.10b*).



32.9 Suture percutanée selon Ma et Griffith.





**32.10** Suture percutanée.

a. Tenolig®.

b. Plombs de fixation.


a  
b

Ces diverses techniques percutanées nécessitent une courbe d'apprentissage relativement longue, avec comme complications des lésions du nerf sural (3-10 %) et des taux de ruptures itératives également un peu supérieurs à ceux constatés dans la chirurgie classique ouverte [5].

## Chirurgie mini-invasive

Pour palier ces difficultés, des techniques de chirurgie mini-invasive ont été développées avec notamment l'appareil Achillon® (figure 32.11) qui permet un contrôle excellent de l'affrontement de la suture du tendon, et réduit de façon majeure le risque cutané, ainsi que celui de lésion du nerf sural [2]. Cette approche mini-invasive offre une cicatrice minime et permet, de part le rapprochement des berges tendineuses, la mise en place précoce d'une réhabilitation fonctionnelle.

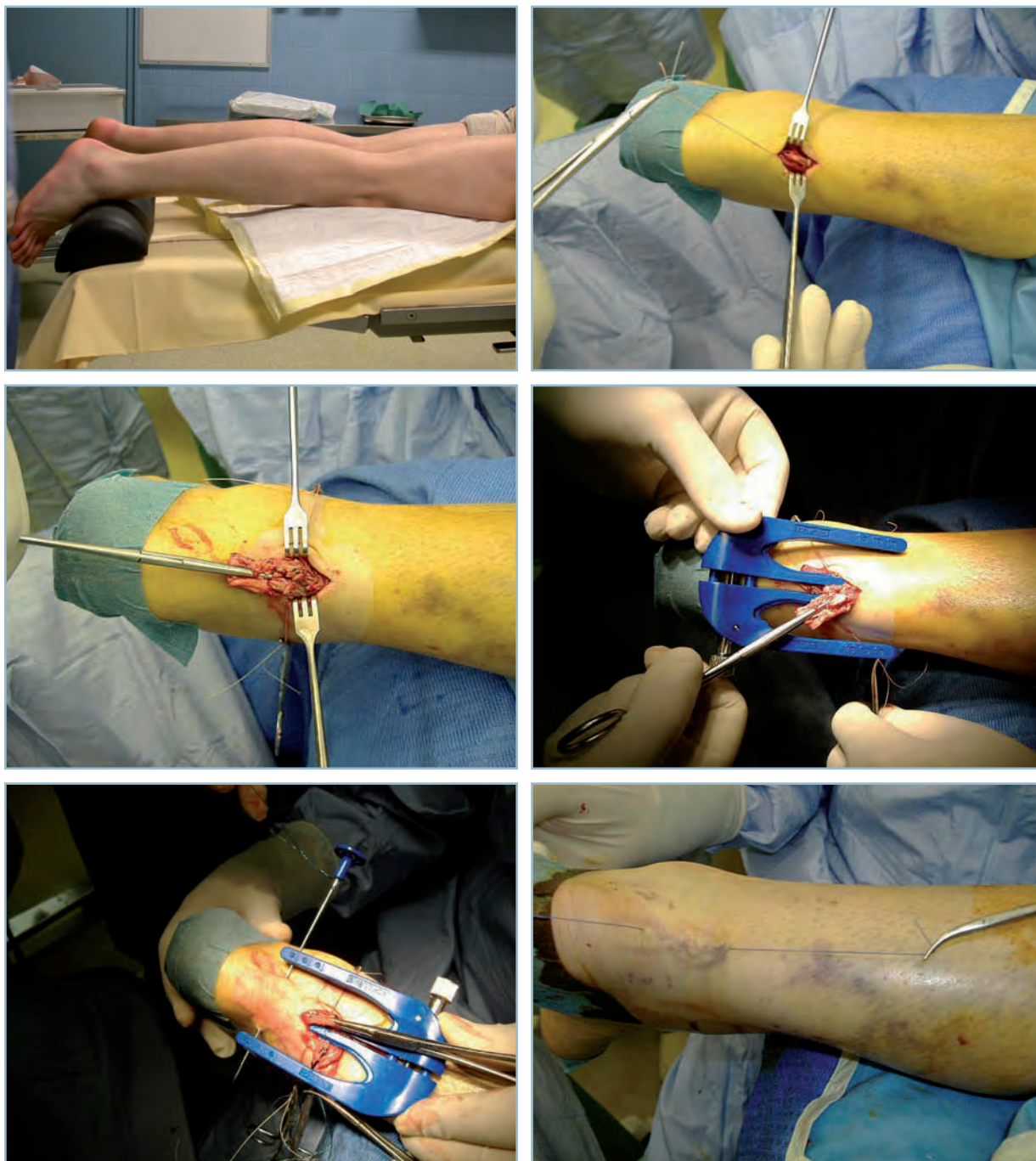
Le patient est en décubitus ventral, sous anesthésie générale. Les deux jambes sont désinfectées et champées, afin qu'elles soient toutes les deux dans le champ opératoire permettant un comparatif entre côté sain et malade (figure 32.12a). Une incision longitudinale de 15-20 mm est pratiquée au niveau de la solution de continuité, palpée au moyen des doigts (figure 32.12b). La gaine du tendon est ouverte et l'hématome périlésionnel est évacué. L'extrémité proximale du tendon est mise en évidence et tractée distalement au moyen d'une pince de Kocher (figure 32.12c).



**32.11** Appareil Achillon® pour suture mini-invasive.

L'instrument Achillon® est ensuite introduit sous la gaine et glissé proximale de part et d'autre du tendon, en ouvrant les deux branches internes. Celles-ci permettent de s'adapter au moignon proximal (figure 32.12d). Trois fils sont ensuite passés de façon percutanée au moyen d'une longue aiguille, au travers des branches de l'instrument. Le nerf sural est très rarement lésé dans cette situation, probablement en raison du peu de traumatisme occasionné par l'aiguille et du fait que le nerf est relativement central à ce niveau très proximal. L'appareil est ensuite retiré, emmenant les fils avec lui, attachés au tendon. Ils sont repris dans l'incision, et la même séquence est recommencée distalement (figure 32.12e). Les six fils sont ensuite noués par paires, sous contrôle visuel de la qualité de la réduction tendineuse. La tension est donnée en comparant la flexion plantaire du pied sain, ce qui correspond en général à 20 ou 30° d'équin. La plaie est ensuite lavée, puis la gaine tendineuse est refermée ainsi que la peau par un surjet intradermique (figure 32.12f). Les suites postopératoires comportent une immobilisation dans une orthèse jambière articulée avec 30° d'équin. La marche est reprise en général le lendemain de l'intervention, en charge partielle de 15 à 20 kg, pied en équin. Dès la 3<sup>e</sup> semaine, l'équin est progressivement réduit de 10° tous les 3 à 4 jours. À la fin de la 4<sup>e</sup> semaine, le patient est plantigrade et débute alors une charge totale en fonction des douleurs. L'orthèse peut alors être retirée régulièrement afin de mobiliser la cheville en flexion plantaire libre et extension limitée à la position neutre. L'attelle doit encore être portée pendant la nuit, ceci jusqu'à la fin de la 8<sup>e</sup> semaine. À partir de cette date, l'orthèse est supprimée, et une physiothérapie intensive est mise en place avec des exercices de renforcement et une récupération de la proprioception. L'hydrothérapie et le renforcement en piscine sont très utiles à ce stade. La course est généralement reprise progressivement dès le début du 4<sup>e</sup> mois postopératoire.

Notre étude prospective multicentrique a été publiée en 2002, incluant 87 patients, avec un recul moyen de 26 mois [2]. Le score AOFAS était de 96/100. Nous n'avons observé ni nécrose cutanée, ni infection, ni retard de consolidation, ni lésion du nerf sural, ni thrombose veineuse profonde. Des tests isocinétiques n'ont montré aucune différence significative de force entre la jambe saine et la jambe opérée. Trois re-ruptures sont survenues, mais chez des patients non compliant, qui ont chuté après avoir retiré leur orthèse dans les trois premières semaines postopératoires. D'autres auteurs ont par la suite confirmé les excellents résultats des techniques mini-invasives [7, 1, 10].



### 32.12 Suture mini-invasive avec appareil Achillon®.

- a. Décubitus ventral et deux jambes préparées.
- b. Incision de 15-20 mm et ouverture de la gaine tendineuse.
- c. Traction du moignon proximal du tendon calcanéen.
- d. Introduction proximale de l'Achillon®.
- e. Introduction distale de l'Achillon® et des aiguilles droites.
- f. Fermeture cutanée.

a	b
c	d
e	f

## CONCLUSION

Le traitement conservateur classique avec immobilisation par plâtre crurojambier devrait être abandonné. Le traitement conservateur par orthèse fonctionnelle a sa place chez des patients à risque et notamment les sujets âgés et sédentaires. Les ruptures hautes au niveau de la jonction musculotendineuse sont également une indication au traitement conservateur fonctionnel.

La chirurgie ouverte classique doit être également réservée aux avulsions de l'insertion du tendon calcanéen, ainsi qu'aux lésions sur tendinopathie avérée.

Enfin, la chirurgie mini-invasive permet de concilier les avantages d'une incision limitée, avec réduction des complications liées à la chirurgie ouverte, et les avantages de la cicatrisation du tendon calcanéen dans une position anatomique.

## Bibliographie

- [1] Amlang MH, Christiani P, Heinz P, Zwipp H. Percutaneous technique for Achilles tendon repair with the Dresden Instruments. *Unfallchirurg* 2005 Jul ; 108 (7) : 529-36.
- [2] Assal M, Jung M, Stern R, Rippstein P, Delmi M, Hoffmeyer P. Limited open repair of Achilles tendon ruptures : a technique with a new instrument and findings of a prospective multicenter study. *J Bone Joint Surg Am* 2002 Feb ; 84-A (2) : 161-70.
- [3] Beskin JL, Sanders RA, Hunter SC, Hughston JC. Surgical repair of Achilles tendon ruptures. *Am J Sports Med* 1987 Jan-Feb ; 15 (1) : 1-8.
- [4] Bosworth DM. Repair of defects in the tendo achillis. *J Bone Joint Surg Am* 1956 Jan ; 38-A (1) : 111-4.
- [5] Bradley JP, Tibone JE. Percutaneous and open surgical repairs of Achilles tendon ruptures. A comparative study. *Am J Sports Med* 1990 Mar-Apr ; 18 (2) : 188-95.
- [6] Bunnell S. Primary repair of severed tendons. *Am J Surg* 1940 ; 47 : 502.
- [7] Calder JD, Saxby TS. Independent evaluation of a recently described Achilles tendon repair technique. *Foot Ankle Int* 2006 Feb ; 27 (2) : 93-6.
- [8] Carden DG, Noble J, Chalmers J, Lunn P, Ellis J. Rupture of the calcaneal tendon. The early and late management. *J Bone Joint Surg Br* 1987 May ; 69 (3) : 416-20.
- [9] Carr AJ, Norris SH. The blood supply of the calcaneal tendon. *J Bone Joint Surg Br* 1989 Jan ; 71 (1) : 100-1.
- [10] Ceccarelli F, Berti L, Giuriati L, Romagnoli M, Giannini S. Percutaneous and minimally invasive techniques of Achilles tendon repair. *Clin Orthop Relat Res* 2007 May ; 458 : 188-93.
- [11] Cetti R, Christensen SE, Ejsted R, Jensen NM, Jorgensen U. Operative versus nonoperative treatment of Achilles tendon rupture. A prospective randomized study and review of the literature. *Am J Sports Med* 1993 Nov-Dec ; 21 (6) : 791-9.
- [12] Christensen I. Rupture of the Achilles tendon ; analysis of 57 cases. *Acta Chir Scand* 1953 Aug 29 ; 106 (1) : 50-60.
- [13] Delponte P, Potier L, de Poulpique P, Buisson P. Treatment of subcutaneous ruptures of the Achilles tendon by percutaneous tenorrhaphy. *Rev Chir Orthop Reparatrice Appar Mot* 1992 ; 78 (6) : 404-7.
- [14] Harcke HT, Grissom LE, Finkelstein MS. Evaluation of the musculoskeletal system with sonography. *AJR Am J Roentgenol* 1988 Jun ; 150 (6) : 1253-61.
- [15] Inglis AE, Scott WN, Sculco TP, Patterson AH. Ruptures of the tendo achillis. An objective assessment of surgical and non-surgical treatment. *J Bone Joint Surg Am* 1976 Oct ; 58 (7) : 990-3.
- [16] Inglis AE, Sculco TP. Surgical repair of ruptures of the tendo Achillis. *Clin Orthop Relat Res* 1981 May ; (156) : 160-9.
- [17] Jenkins DH, Forster IW, McKibbin B, Rális ZA. Induction of tendon and ligament formation by carbon implants. *J Bone Joint Surg Br* 1977 Feb ; 59 (1) : 53-7.
- [18] Józsa L, Kvist M, Bálint BJ, Reffy A, Järvinen M, Lehto M, Barzo M. The role of recreational sport activity in Achilles tendon rupture. A clinical, pathoanatomical, and sociological study of 292 cases. *Am J Sports Med* 1989 May-Jun ; 17 (3) : 338-43.
- [19] Lagergren C, Lindholm A. Vascular distribution in the Achilles tendon ; an angiographic and microangiographic study. *Acta Chir Scand* 1959 May 15 ; 116 (5-6) : 491-5.
- [20] Lea RB, Smith L. Non-surgical treatment of tendo achillis rupture. *J Bone Joint Surg Am* 1972 Oct ; 54 (7) : 1398-407.
- [21] Leppilahti J, Orava S. Total Achilles tendon rupture. A review. *Sports Med* 1998 Feb ; 25 (2) : 79-100.
- [22] Levy M, Velkes S, Goldstein J, Rosner M. A method of repair for Achilles tendon ruptures without cast immobilization. Preliminary report. *Clin Orthop Relat Res* 1984 Jul-Aug ; 187 : 199-204.
- [23] Lynn TA. Repair of the torn Achilles tendon, using the plantaris tendon as a reinforcing membrane. *J Bone Joint Surg Am* 1966 Mar ; 48 (2) : 268-72.
- [24] Ma GW, Griffith TG. Percutaneous repair of acute closed ruptured Achilles tendon : a new technique. *Clin Orthop* 1977 ; 128 : 247.
- [25] Maes R, Copin G, Averous C. Is percutaneous repair of the Achilles tendon a safe technique ? A study of 124 cases. *Acta Orthop Belg* 2006 Apr ; 72 (2) : 179-83.
- [26] Maffulli N. Rupture of the Achilles tendon. *J Bone Joint Surg Am* 1999 Jul ; 81 (7) : 1019-36.
- [27] Mahler F, Fritschy D. Partial and complete ruptures of the Achilles tendon and local corticosteroid injections. *Br J Sports Med* 1992 Mar ; 26 (1) : 7-14.
- [28] Nistor L. Surgical and non-surgical treatment of Achilles Tendon rupture. A prospective randomized study. *J Bone Joint Surg Am* 1981 Mar ; 63 (3) : 394-9.
- [29] Saxena A, Maffulli N, Nguyen A, Li A. Wound complications from surgeries pertaining to the achilles tendon : an analysis of 219 surgeries. *J Am Podiatr Med Assoc* 2008 Mar-Apr ; 98 (2) : 95-101.
- [30] Wills CA, Washburn S, Caiozzo V, Prietto CA. Achilles tendon rupture. A review of the literature comparing surgical versus nonsurgical treatment. *Clin Orthop Relat Res* 1986 Jun ; 207 : 156-63.



## Lésions tendino-ligamentaires

## CHAPITRE 33

# Ruptures anciennes et tendinopathies du tendon calcanéen

J.-L. BESSE

<b>Ruptures anciennes ou négligées</b>	Tendinopathies corporéales..... 493	Diagnostic ..... 500
Diagnostic ..... 486	Tendinopathies d'insertion ..... 495	Technique chirurgicale..... 500
Possibilité thérapeutique..... 486	<b>Techniques d'allongement du complexe gastrocnémiens-soléaire – Tendon calcanéen</b>	Conclusion..... 501
Technique chirurgicale..... 487	Rappel anatomique et physiopathologique..... 500	
Indication thérapeutique ..... 491		
<b>Tendinopathies</b>		
Diagnostic ..... 492		



*Le tendon d'Achille ou tendon calcanéen est le plus volumineux, le plus épais et le plus résistant des tendons de l'organisme. Il présente une zone plus étroite, située entre 3 et 6 cm de l'insertion sur le calcanéus, qui est le siège électif des tendinopathies et des ruptures. La diffusion des activités sportives de loisirs a entraîné une augmentation des pathologies traumatiques et microtraumatiques du tendon calcanéen. L'hypovascularisation au niveau*

*de son insertion et de sa portion rétrécie, le vieillissement comme celui de tous les tendons de l'organisme mais également certaines thérapeutiques (fluroquinolones, infiltrations de corticoïdes...) peuvent également expliquer la fréquence des lésions du tendon calcanéen. Nous abordons les problèmes posés par les ruptures négligées ou itératives et les tendinopathies. Pour chacune de ces sous-parties, nous précisons la place des techniques d'imagerie échographique et IRM.*

## RUPTURES ANCIENNES OU NÉGLIGÉES

**N**ous regroupons sous le terme de ruptures anciennes trois situations :

- les ruptures aiguës du tendon calcanéen non diagnostiquées que ce soit par méconnaissance des signes pathognomoniques (perte de l'équin physiologique en décubitus ventral et manœuvre de Thomson) ou par diagnostic erroné de rupture partielle souvent induit par une échographie complémentaire ;
- les ruptures itératives, survenant plus fréquemment après traitement orthopédique par immobilisation plâtrée (10 à 15 %) ou après traitement fonctionnel (5 à 15 %), mais également après chirurgie percutanée (4 à 10 % dans les séries de Tenolig®), et beaucoup plus rarement après chirurgie conventionnelle (taux inférieur à 2 %) ;
- le tendon calcanéen « trop long » par défaut de gestion du traitement orthopédique ou du traitement chirurgical :
  - gouttière plâtrée postérieure avec équin insuffisant,
  - défaut de coopération du patient,
  - rééducation trop précoce.

### DIAGNOSTIC

Le traitement des ruptures négligées pose des problèmes spécifiques lorsque le diagnostic est fait plus de 2 mois après le traumatisme. Avant le 3<sup>e</sup> mois, une réparation simple de façon conventionnelle à ciel ouvert est possible.

La gêne fonctionnelle est variable selon les patients. Elle peut aller d'une simple fatigabilité en particulier lors des activités sportives à une véritable altération de la marche dans la vie quotidienne avec absence de déroulement du pas, boiterie et douleurs. Celle-ci est liée à la perte de la force d'impulsion.

Le diagnostic clinique est simple, toute augmentation de flexion dorsale passive du pied du côté lésé par rapport au côté controlatéral (en l'absence d'antécédent traumatique) est le signe d'un tendon calcanéen trop long ou absent.

L'échographie peut confirmer le diagnostic en cas de doute. Nous préconisons un examen IRM à titre systématique en préopératoire afin de préciser l'étendue du defect (ou de la fibrose d'interposition) et son siège par rapport à l'insertion calcanéus, ainsi que pour l'atrophie musculaire dans les cas très anciens.

### POSSIBILITÉ THÉRAPEUTIQUE

#### Procédure conservatrice

Compte tenu de la gêne fonctionnelle engendrée par ces ruptures négligées, le traitement non chirurgical n'est proposé qu'en cas de contre-indication à la chirurgie (artériopathie, diabète avec neuropathie et/ou artériopathie, traitement corticoïdes au long cours, sujets âgés, etc.).

La perte d'impulsion peut être compensée chez la femme par une augmentation de la hauteur du talon de la chaussure. Il a également été proposé des orthèses pied-cheville (*ankle-foot orthosis* [AFO]), mais généralement ces appareillages sont relativement mal tolérés. En dehors de contre-indication, le traitement chirurgical est proposé.

#### Procédure chirurgicale

Il peut s'agir d'une résection partielle de la fibrose et d'une suture bout à bout [41] mais il existe un risque de distension secondaire, aussi il est préférable de proposer une véritable reconstruction du tendon calcanéen.

## TECHNIQUE CHIRURGICALE

De nombreuses techniques ont été proposées dans la littérature. Il peut s'agir soit d'augmentation tendineuse à partir du triceps (Bosworth, plastie en VY...) ou de tendons locaux (plantaire grêle, tendon fibulaire...), soit de véritables transferts tendineux avec le court fibulaire ou les tendons fléchisseurs.

Comme pour la chirurgie des ruptures fraîches, la plupart des techniques de reconstruction du tendon calcanéen se font avec une installation en décubitus ventral, préparation de tout le membre inférieur, et un garrot pneumatique à la racine de la cuisse. La voie d'abord est postérieure, légèrement latéro-achilléenne médiale afin d'éviter le conflit ultérieur avec les chaussures à tiges montantes et de limiter le risque de lésions du pédicule sural. Toutes les techniques de reconstruction comporte un premier temps de « débridement » avec exérèse plus ou moins étendue des lésions fibreuses d'interposition.

### Augmentations tendineuses

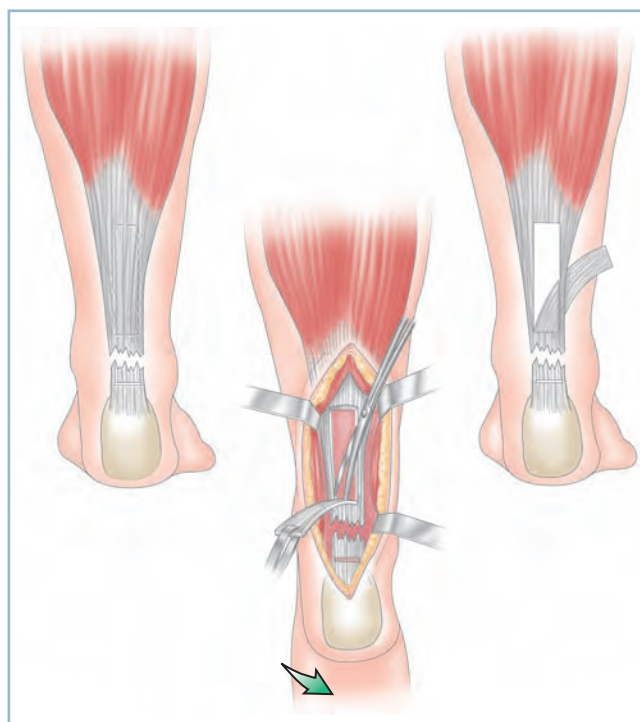
#### Plasties avec l'aponévrose du triceps

##### Lambeau de retournement proximal ou technique dite de Bosworth [6]

Exposée par Bosworth en 1956, elle a été la première technique de reconstruction décrite (figure 33.1).

L'incision prolongée vers le haut doit exposer toute l'aponévrose du triceps. Un lambeau de 2 cm de large, plus ou moins long en fonction de l'étendue de la zone de rupture à ponter, est prélevé dans l'épaisseur de l'aponévrose tricipitale. Son pédicule inférieur est situé à environ 2 cm au-dessus de la zone de rupture. Idéalement, il est souhaitable de ne pas prélever toute l'épaisseur de l'aponévrose afin de ne pas fragiliser la jonction musculo-aponévrotique et de limiter les phénomènes douloureux secondaires à la partie haute du mollet. Le lambeau prélevé est retourné puis suturé en fragment distal avec plusieurs points séparés de fil à résorption lente (type Vicryl®). Les bords du lambeau sont suturés au tendon calcanéen restant avec des surjets, afin de tubuliser au maximum la reconstruction du tendon calcanéen.

Nous recommandons cette technique comme renfort d'une suture bout à bout précaire ou avec des tissus de mauvaise qualité, plutôt qu'en tant que véritable technique de reconstruction (figure 33.2).

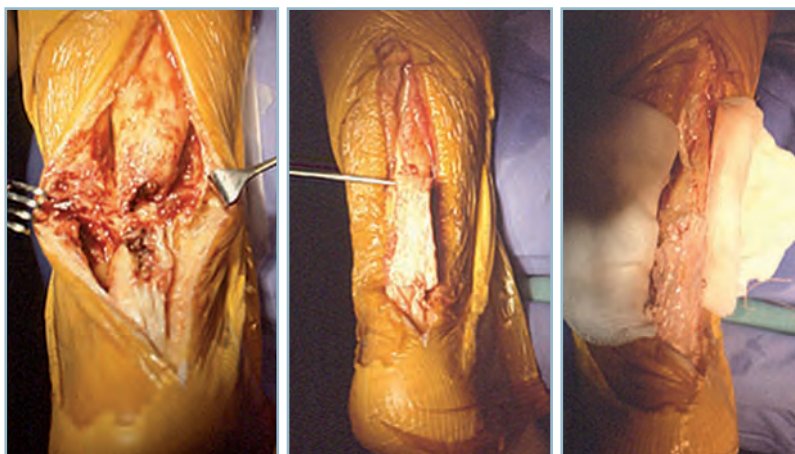


33.1 Technique de Bosworth.

#### Variantes de la technique de Bosworth

Plusieurs modifications de cette technique ont été proposées.

Nous proposons une variante en prélevant une bandelette aponevrotique la plus longue (jusqu'à 10-12 cm) et la plus large possible (jusqu'à 3 cm) mais en restant toujours partielle en épaisseur. Après son prélèvement, nous la séparons en trois brins. Chacun des brins retourné est passé à travers l'extrémité inférieure du fragment proximal puis pénètre en avant du fragment distal, ressort soit postérieurement soit latéralement pour être suturé sur lui-même. Si la longueur du prélèvement est suffisante ainsi qu'en fonction de la taille et de la situation de la perte de substance, nous pouvons suturer les extrémités des différents brins à nouveau sur le fragment proximal du tendon calcanéen. Cette modification avec suture en aller-retour des différents brins permet de combler le défaut en reconstruisant un véritable tendon (figure 33.3).



33.2 Exemple de plastie de Bosworth comme renfort d'une suture après rupture itérative post-chirurgicale.

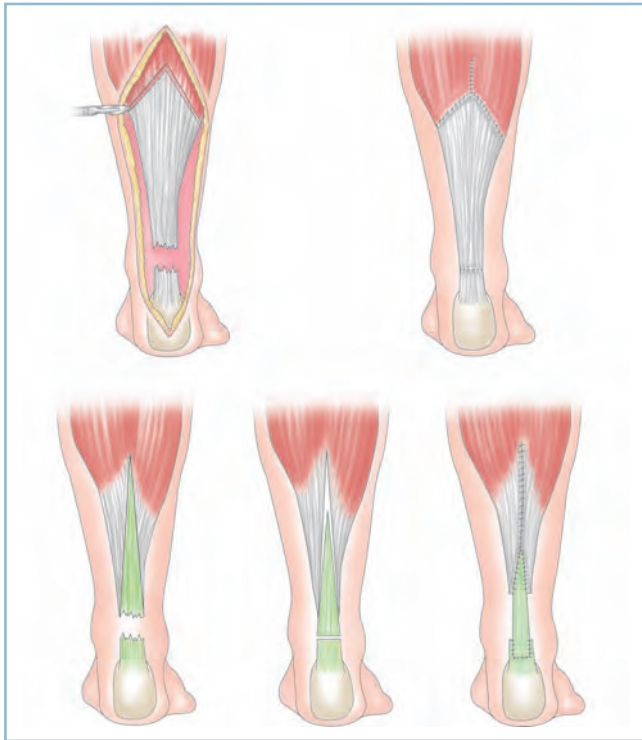


33.3 Variante de la technique de Bosworth : exemple de reconstruction avec trois brins.

### Plastie lambo-aponévrotique en V-Y [1]

Cette technique décrite par Abraham en 1975 consiste en un allongement myotendineux en V-Y.

À la jonction musculotendineuse, l'aponévrose sur toute son épaisseur est incisée en V à pointe supérieure. La longueur de chacun des bas du V inversé doit être au moins égale à deux fois la hauteur du defect. Le lambeau musculo-aponévrotique est translaté vers le bas, puis suturé au fragment distal. La zone de prélèvement est refermée en dessinant un Y renversé (*figure 33.4*).



33.4 Lambeau aponévrotique du triceps en V-Y.

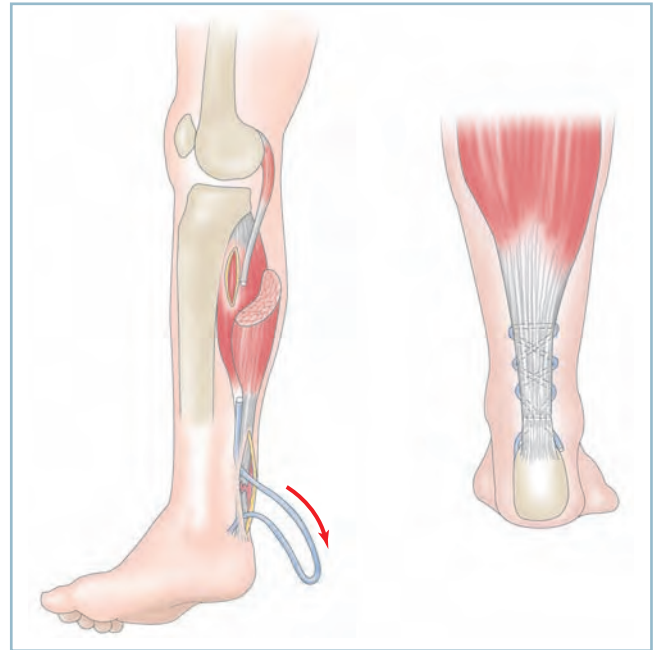
### Plasties avec le plantaire grêle

Elle a été décrite en 1956 par Chigot comme complément de la suture directe pour les ruptures récentes. Prise isolément, elle est insuffisante, mais elle peut éventuellement servir de renfort aux plasties avec l'aponévrose du triceps (*figure 33.5*).

### Plastie avec l'hémi-court fibulaire et l'hémi-long fibulaire [7]

Décrite par Moyen en 1981, elle s'inspire du transfert avec le court fibulaire proposé par Perez-Teuffer.

Le patient peut être installé en décubitus ventral mais, le plus souvent, l'intervention est réalisée en décubitus latéral sous garrot pneumatique de cuisse. L'abord est latéro-achilléen sur une hauteur de 20 cm avec dissection du pédicule sural qui est isolé. Après le temps de ténolyse et de résection de la fibrose d'interposition, la gaine des fibulaires est ouverte jusqu'à la coulisse rétromalléolaire latérale. La moitié des tendons du court fibulaire et du long fibulaire est prélevée en les laissant pédiculés au niveau proximal. Ces deux hémi-tendons sont passés sous le pédicule sural et introduits en inlay (passage antéro-postérieur) dans la partie proximale du tendon rompu, puis ils



33.5 Plastie avec le plantaire grêle.

font pontent le defect et passent en intratendineux dans l'extrémité distale du tendon calcanéen où ils sont fixés avec des points résorbables (la tension est réglée pieds en équin 30°). Si la longueur des deux hémi-tendons est suffisante et si la perte de substance n'est pas trop étendue, il est possible de faire un aller-retour et de les fixer à nouveau sur l'extrémité proximale du tendon calcanéen, ce qui permet d'avoir une reconstruction avec quatre brins tendineux (*figure 33.6*). En fonction du résultat obtenu, on peut renforcer cette reconstruction soit en utilisant le plantaire grêle, soit en associant une plastie de retournement de type Bosworth.

Après l'intervention, une immobilisation plâtrée sans appui pied en équin (et initialement prenant le genou au début de notre expérience) est laissée 4 semaines, puis relayée avec une immobilisation de type botte plâtrée avec appui pendant 4 semaines en réduisant progressivement l'équin.

Nous avons évalué cette technique sur onze cas réalisés de 1981 à 1996 (référence : six hommes, âge moyen 50,6 ans avec des extrêmes de 31 à 65 ans). Avec un recul moyen de 7,5 ans les résultats fonctionnels ont été satisfaisants (score de Kitaoka 92,7/100), un patient a eu une rupture itérative. Cependant, compte tenu du décollement cutané, cette technique expose à des troubles de cicatrisation ; nous avons eu deux nécroses superficielles sur onze patients. Nous l'avons réservée aux pertes de substance tendineuse étendues, supérieures à 5 cm, et ne concernant pas l'insertion.

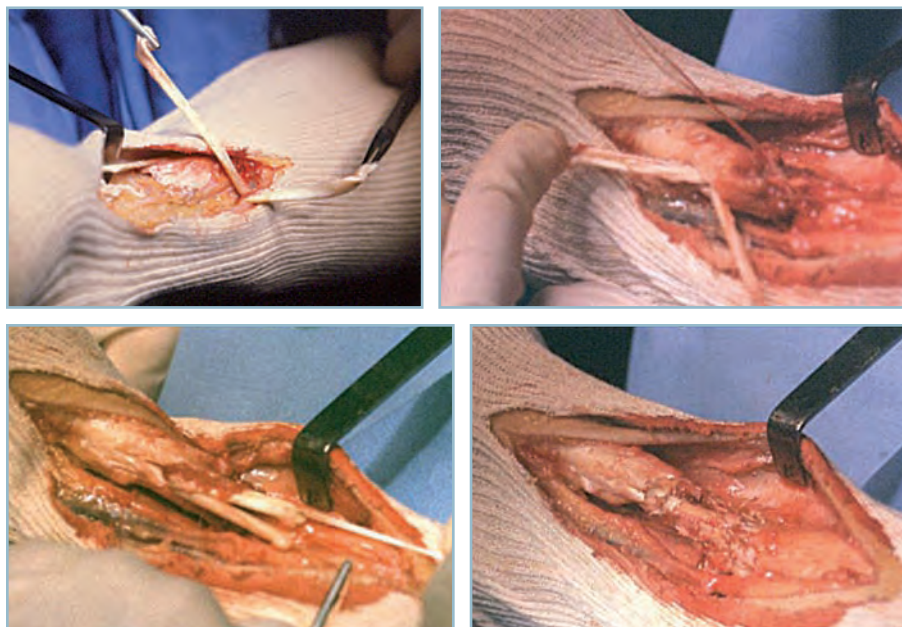
## Transferts tendineux

### Transfert avec le court fibulaire (Perez-Teuffer)

Décrite en 1972 par Perez-Teuffer [40], c'est la première technique de reconstruction à proposer une fixation transcalcanéenne.

En plus de l'abord para-achilléen latéral étendu, une petite incision au niveau de la base du 5<sup>e</sup> métatarsien est pratiquée pour





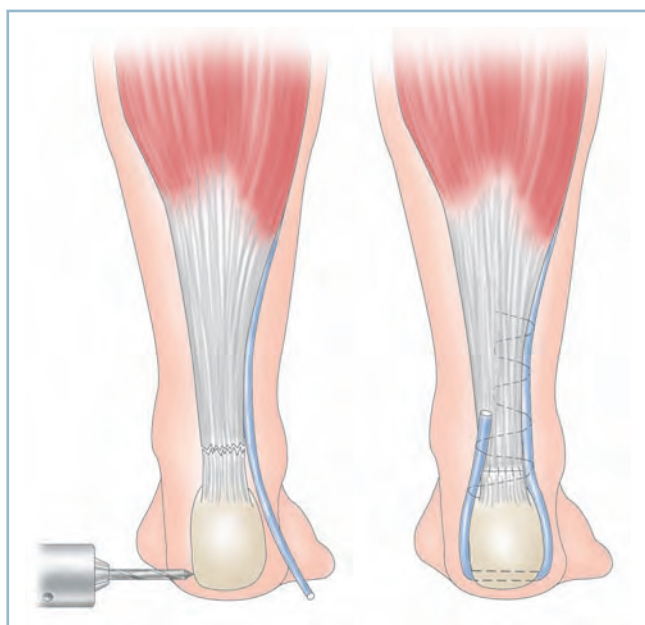
**33.6** Plastie avec l'hémi-court fibulaire et l'hémi-long fibulaire.

- a. Prélèvement des deux hémi-tendons pédiculés proximement.  
 b. Passage dans la partie distale du tendon d'Achille.  
 c. Retour dans la partie proximale du tendon d'Achille.  
 d. Aspect final de la reconstruction avec les quatre brins tendineux.

a	b
c	d

sectionner l'insertion distale du court fibulaire, un tunnel transcalcanéen transversal horizontal est foré de dehors en dedans avec une mèche de 4,5 à la partie postérosupérieure de la grosse tubérosité du calcaneus. L'extrémité distale du court fibulaire est passée dans le tunnel horizontal transosseux. La partie terminale du court fibulaire suturée à la face médiale du tendon calcanéen réalise ainsi un U (figure 33.7).

D'autres auteurs ont proposé une variante technique comportant la mobilisation du corps musculaire du court fibulaire, après désinsertion de ses fibres de la face latérale de la fibula, afin de combler la perte de substance et de le suturer aux extrémités tendineuses du tendon calcanéen restant.



**33.7** Transfert avec le court fibulaire.

## Transfert avec un tendon fléchisseur des orteils

Beaucoup plus récemment en 1991, d'autres techniques de transfert tendineux ont été proposées en utilisant les fléchisseurs des orteils ou du gros orteil.

### Fléchisseur commun des orteils (Mann [31])

Par une 2<sup>e</sup> incision au bord inféromédial du pied sous le naviculaire, le tendon du fléchisseur commun des orteils est sectionné juste avant sa division. L'extrémité distale est suturée en latéro-terminal au tendon du fléchisseur propre du gros orteil. Le tendon du fléchisseur commun est récupéré dans la voie d'abord principale postérieure, puis passé dans un tunnel transcalcanéen, ramené et fixé sur lui-même ou sur le tendon calcanéen, comme dans la technique avec le court fibulaire.

### Fléchisseur propre du gros orteil (Wapner [53])

Décrit en 1991, ce transfert tendineux utilise le fléchisseur propre du gros orteil, muscle plus puissant que le fléchisseur commun des orteils, au tendon plus facilement accessible et dont le corps musculaire est juste en avant du tendon calcanéen. De plus, le muscle fléchisseur propre du gros orteil s'étend plus distalement vers la cheville que le fléchisseur commun des orteils, aussi lors de son transfert, la vascularisation de ce muscle peut contribuer à la revascularisation du tendon calcanéen. Depuis sa description, plusieurs variantes de prélèvement du tendon, de réalisation du tunnel et de fixation ont été décrites.

L'intervention est réalisée en décubitus ventral avec un abord strictement postérieur. Après ouverture de la gaine du tendon calcanéen, nous réséquons la fibrose d'interposition, mais en essayant de conserver deux lambeaux proximal et distal, même fibreux de tendon calcanéen. Après ouverture du fascia préachilléen, le muscle fléchisseur propre du gros orteil (FHL) est isolé avec son tendon après avoir repéré le pédicule tibial postérieur.

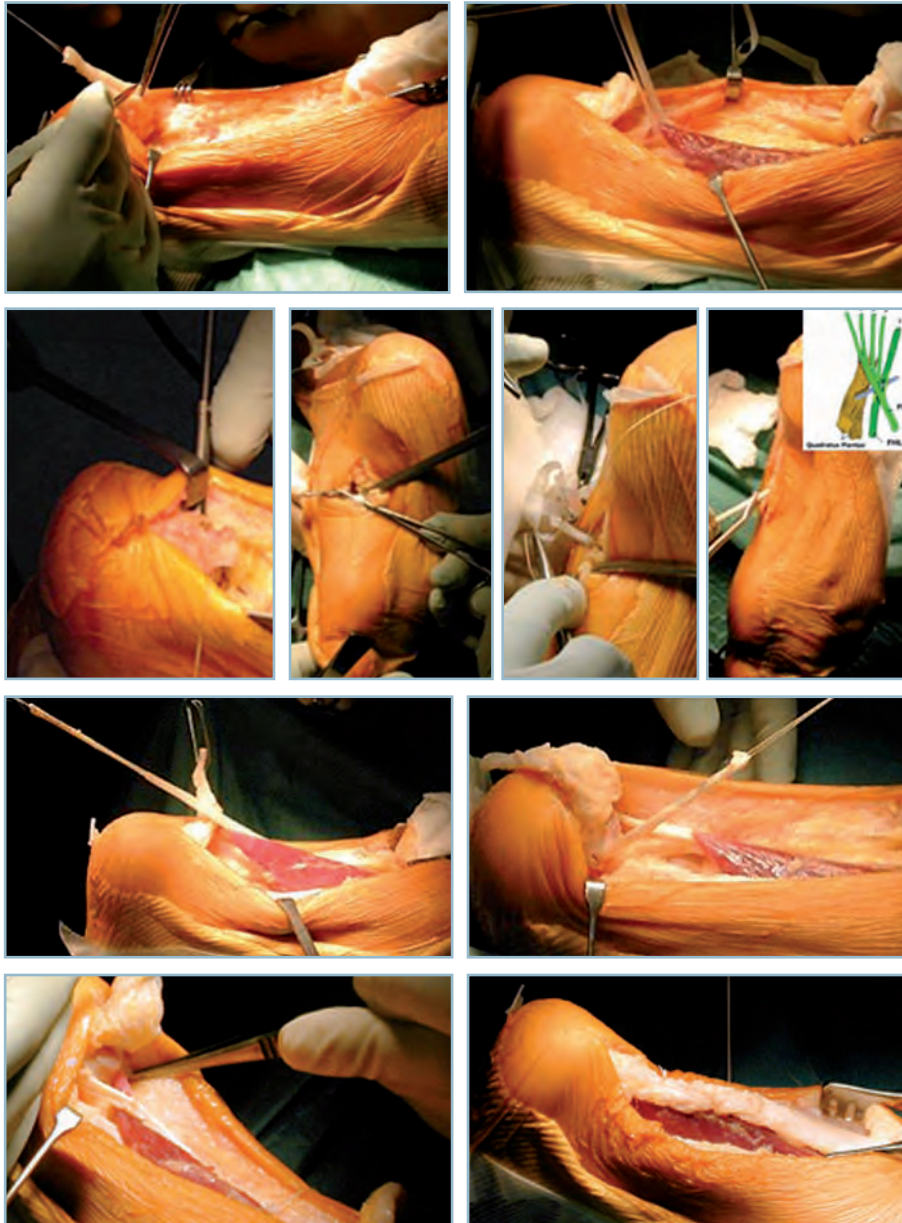


Un tunnel transversal au niveau postérosupérieur de la grosse tubérosité est réalisé à la mèche de 4,5.

Un court abord plantaire médial est nécessaire pour sectionner distalement le tendon du FHL. Préalablement, les connections avec le FDL doivent être libérées, parfois il est nécessaire d'utiliser un stripeur pour sectionner d'autres adhérences du FHL avec le carré plantaire (*figure 33.8a à d*) et pouvoir récupérer le tendon au niveau de l'abord postérieur. Le tendon du FHL est passé de

dedans en dehors dans le tunnel osseux, puis suturé sur lui-même en réglant la tension pied à 30°.

Nous renforçons ce transfert en suturant les deux lambeaux fibreux restants de tendon calcanéen et en amarrant cette suture au transfert tendineux (*figure 33.8e à h*). En cas d'absence complète de tendon calcanéen, nous renforçons le transfert par une plastie de retournement de Bosworth. Le patient est immobilisé par une botte plâtrée circulaire fenêtrée pied en équin



### 33.8 Transfert avec le fléchisseur propre du gros orteil (FHL).

- Résection de la fibrose d'interposition en conservant deux lambeaux de tendon d'Achille.
- Le muscle fléchisseur propre du I est isolé.
- Forage d'un tunnel transversal trans-calcaneen.
- Section et libération des adhérences du tendon FHL à la plante du pied.
- Récupération du tendon du FHL au niveau de l'abord postérieur.
- Passage du tendon de dedans en dehors dans le tunnel calcanéen.
- Suture du tendon sur lui-même et réglage de la tension du transfert.
- Suture des deux lambeaux de tendon d'Achille et amarrage sur le transfert du FHL.

a	b
c	d
e	f
g	h

3 semaines, puis par un 2<sup>e</sup> plâtre pied à 90° pendant 3 semaines. Au 45<sup>e</sup> jour, l'appui est autorisé et la rééducation débutée.

Notre expérience [29] sur dix cas (sept sportifs) d'âge moyen 44 ans (27-70 ans) revus avec un recul de 3 ans a confirmé les excellents résultats publiés dans la littérature :

- reprise du travail à 5 mois ;
- reprise du sport à 10 mois ;
- aucune complication cutanée ;
- score de Kitaoka 96,5/100 ;
- force de flexion plantaire contre résistance très satisfaisante.

Nous l'avons utilisée pour des pertes de substance étendue en moyenne de 7,4 cm (5 à 10 cm). La perte de flexion active de l'interphalangienne du gros orteil n'a entraîné aucune gêne fonctionnelle y compris pour les patients sportifs ; la flexion active du gros orteil restant satisfaisante par l'action du court fléchisseur du gros orteil.

## Autres techniques

Beaucoup d'autres techniques ont été proposées.

## Matériaux artificiels

Plusieurs matériaux prothétiques identiques à ceux qui ont été proposés pour les remplacements ligamentaires du genou ont été utilisés :

- polyester (Dacron®) [27, 28] ;
- polypropylène (Marlex®) [39] ;
- carbone [20, 22].

Des intolérances biologiques, dont l'exemple le plus frappant est le tatouage en noir des tissus par les fibres de carbone, ainsi que les fractures de fatigue de ces prothèses ont conduit alors à leur abandon. Ils ne doivent plus être utilisés aujourd'hui.

## Fascia lata [8, 56]

Il peut s'agir de bandelettes de fascia lata soit autologues, soit d'allogreffes conservées. Cependant, leur caractère non vascularisé augmente les risques de nécrose et d'infection. Elles ne sont plus utilisées actuellement.

## Allogreffes

Proposées en 1996 par Nellas [37], les allogreffes exposent aux transmissions de maladie virale et ont une incorporation plus lente. Le risque lié au virus VIH a freiné la diffusion de ces allogreffes pour des indications purement fonctionnelles. Leur utilisation n'est possible que dans le cadre de banque de tissus très sécurisée ; ainsi Leemrijse (hôpital St-Luc, Bruxelles) augmente le transfert du fléchisseur propre du gros orteil dans les pertes de substance massives du tendon calcanéen par une allogreffe de tendon calcanéen.

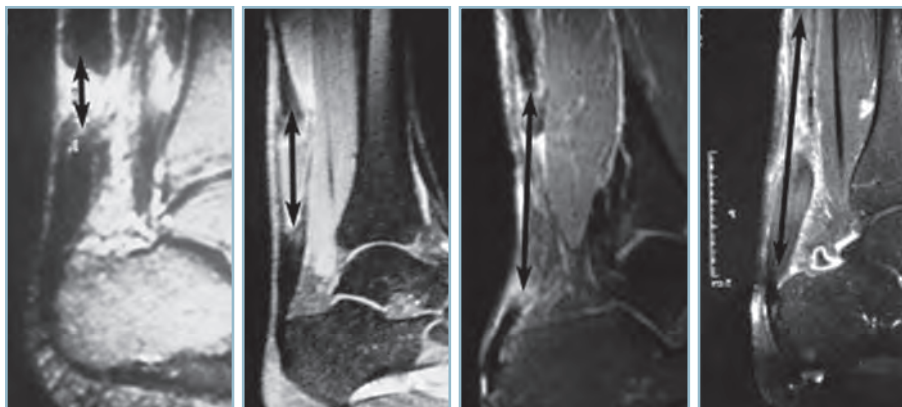
## Lambeau libre

Pour les cas exceptionnels imposant une reconstruction du tendon calcanéen mais également de l'insertion osseuse calcanéenne et des parties molles cutanées, il a été proposé (sous forme de fait clinique) différentes techniques de lambeau libre, comme le lambeau inguinal vascularisé (peau-aponévrose-os) par Wei en 1988 [54].

En cas de complications infectieuses et/ou cutanées graves après chirurgie du tendon calcanéen, comme alternative aux lambeaux musculaires souvent libres, il faut connaître la technique présentée par Dautry [10]. Cette technique proposée pour les nécroses suppurées consiste en la résection complète du tendon infecté mais en respectant la zone d'insertion, suivie d'une cicatrisation dirigée avec des irrigations quotidiennes, inspirées de la méthode de Papineau pour les pertes de substance osseuse. Récemment Fourniols [15] a rapporté une série de 20 patients pris en charge entre 1994 et 2003 avec des résultats anatomiques et fonctionnels très bons et notamment la formation d'un néotendon.

## INDICATION THÉRAPEUTIQUE

Nous planifions nos indications sur l'IRM réalisée avant l'intervention, en fonction de la taille de la perte de substance après résection de la fibrose et de sa situation par rapport à l'insertion calcanéenne (*figure 33.9*).



**33.9** Quatre exemples d'IRM évaluant la taille et la situation de la perte de substance achilléenne.

## Rupture négligée « récente » et/ou defect de 1 à 2 cm

Pour les ruptures négligées récentes, prises en charge dans les deux premiers mois après l'épisode de rupture, ou pour les petites pertes de substance (de 1 à 2 cm), la résection et la suture bout à bout sont possibles. Si nécessaire, la suture peut être renforcée avec le tendon plantaire grêle.

## Defect de 2 à 4 cm

Contrairement aux recommandations des auteurs américains [35], nous avons eu une expérience relativement décevante avec la plastie V-Y, avec en particulier des délais de récupération extrêmement longs et des douleurs prolongées au niveau de la jonction myotendineuse.

Nous préférons utiliser une technique de Bosworth modifiée. Le lambeau de retournement de l'aponévrose du triceps divisé en

plusieurs brins réalise un véritable comblement de la perte de substance avec des allers-retours en inlay dans les portions proximales et distales du tendon calcanéen. En cas de nécessité, il est possible de renforcer la reconstruction avec un hémi-court fibulaire ou un hémi-long fibulaire.

## Defect supérieur à 4 cm

Pour les pertes de substance étendues (5 cm et plus) ou intéressant l'insertion du tendon calcanéen, le transfert du fléchisseur propre du gros orteil est devenu aujourd'hui notre technique de choix pour les reconstructions, en l'ayant modifiée par rapport à la description originale pour le renforcer soit par les lambeaux de fibrose résiduelle du tendon calcanéen, soit avec un lambeau de retournement du triceps de Bosworth, plutôt que de l'associer à une plastie en V-Y comme cela est proposé par d'autres auteurs [14].

# TENDINOPATHIES

*Les tendinopathies calcanéennes regroupent en fait des lésions de nature différente mais qui peuvent être associées en fonction de leurs localisations et de leurs types anatomopathologiques. Il est aujourd'hui classique de séparer les lésions du corps du tendon de celles concernant l'insertion.*

## DIAGNOSTIC

### Évaluation clinique

Devant un patient présentant une talalgie postérieure associée ou non à une bursite, la démarche diagnostique comporte successivement les temps suivants.

### Interrogatoire

En plus du vieillissement du tendon, les activités sportives et l'hyperutilisation (*overuse* des Anglo-Saxons) sont responsables de microtraumatismes répétés à la base des tendinopathies. L'interrogatoire précise le travail (profession), les activités sportives (types et volume), le chaussage et les thérapeutiques déjà effectuées.

### Examen clinique

Il analyse en particulier l'hyperpronation lors de la marche, le morphotype du pied (creux, plat...) et l'axe de l'arrière-pied. La palpation du tendon calcanéen réalisée en décubitus ventral,

recherche les douleurs, l'épaississement et les éventuels nodules sur le corps et l'insertion du tendon. Comme pour beaucoup de pathologies du pied, il faut rechercher systématiquement la rétraction des muscles gastrocnémiens ; en décubitus dorsal, genoux tendus, si la mobilité passive en flexion dorsale de la cheville est inférieure à 10°, on peut considérer qu'il n'existe qu'une raideur.

## Évaluation paraclinique

### Radiographies des deux pieds de profil en charge

Celles-ci permettent de préciser le morphotype du pied :

- angle de Djian (arche médiale) ;
- pente calcanéenne ;
- morphologie de la grosse tubérosité du calcaneus.

Elles recherchent également l'existence d'entésopathies d'insertion du tendon calcanéen (*bone spur*) et/ou des calcifications intratendineuses.

### Examens biologiques

Ils sont à demander au moindre doute d'un rhumatisme inflammatoire de type spondylarthropathie ankylosante, en particulier chez l'homme jeune.

### Échographie

Elle peut être utile pour confirmer le diagnostic en cas de doute ou pour rechercher des éléments de gravité (microrupture intratendineuse) en cas de résistance au traitement médical.

## IRM

C'est l'examen de choix dans le bilan lorsqu'un traitement chirurgical est envisagé. Elle précise l'étendue et la sévérité des lésions.

## TENDINOPATHIES CORPORÉALES

La classification proposée par Puddu [42] est actuellement admise et reprise par tous les auteurs :

- lésions inflammatoires limitées au péri-tendon appelées « péri-tendinite » ;
- lésions dégénératives du tendon ou « tendinose » ;
- lésions associées de tendinose avec péri-tendinite.

## Tableaux cliniques

### Paratendinites

Elles peuvent être soit :

– *aiguës* : elles sont généralement consécutives à un problème de chaussage avec un tableau bruyant de douleurs le long du tendon, de crépitements et d'épaississement. En général, ce tableau régresse rapidement avec la mise au repos, la modification du chaussage et le traitement anti-inflammatoire par voie générale ;

– *chroniques* : moins fréquentes que les tendinoses, elles atteignent des sujets plus jeunes, pratiquant essentiellement la course à pied. Leur anatomopathologie a été décrite par Kvist [25] (épaississement macroscopique du péri-tendon avec adhérences à celui-ci, prolifération microscopique inflammatoire). Elles peuvent être isolées ou sont le plus souvent associées aux lésions dégénératives du tendon sous forme de tendinose ou de nodule.

### Tendinoses

Ce sont les plus fréquentes des tendinopathies calcanéennes ; elles concernent des patients sportifs de 30 à 40 ans. Il s'agit le plus souvent d'une pathologie d'hyperutilisation sportive. Tous les sports peuvent être responsables, mais ce sont essentiellement la course à pied et les courses de fond. À la palpation, il existe un épaississement fusiforme douloureux du corps du tendon, elle peut également retrouver des petites tuméfactions nodulaires dures intratendineuses. L'échographie ou l'IRM sont des examens très sensibles et spécifiques pouvant mettre en évidence la perte de concavité tendineuse, l'épaississement fusiforme, les lésions nodulaires et surtout des lésions intratendineuses sous forme de microruptures partielles qui constituent un élément de gravité.

## Possibilité thérapeutique

### Procédures conservatrices

Le repos sportif est indispensable, au moins relatif en interdisant la pratique de tout sport d'impact et comportant de la course.

Parallèlement sont associés :

– des anti-inflammatoires *per os*, des AINS *per os* ou locaux (pommades, ionisation, mésothérapie...), le port de talonnettes viscoélastiques et/ou d'orthèse plantaire pour corriger les troubles statiques podologiques de l'arrière-pied ;

– une rééducation comportant des étirements, des massages transverses profonds et surtout une musculation excentrique du triceps. S'inspirant des travaux de Stanish [50] pour les tendinopathies rotuliennes, Alfredson [2] a prouvé en 1998 l'efficacité du travail musculaire excentrique. Depuis, l'utilisation de la musculation excentrique du triceps a très nettement amélioré les résultats du traitement conservateur, mais ces exercices doivent être réalisés sous surveillance et intégrés aux autres techniques de rééducation.

Les infiltrations de corticoïdes, encore malheureusement parfois utilisées, sont totalement contre-indiquées que ce soit en intratendineux ou péri-tendineux.

Le traitement conservateur bien conduit pendant au moins 3 à 6 mois permet plus de 80 % de guérison.

### Procédures chirurgicales

Il doit être réservé uniquement aux formes rebelles ayant résisté à un traitement conservateur bien suivi. En cas de persistance de la symptomatologie au-delà de 6 mois, ou d'aggravation des douleurs lors du protocole de musculation en travail excentrique du triceps, une IRM est demandée. Elle recherche en particulier les éléments de gravité que constituent les ruptures partielles intratendineuses.

L'intervention comporte plusieurs temps successifs :

- ténolyse avec exérèse du péri-tendon [25] ;
- « débridement » avec excision de tous les tissus pathologiques intratendineux : fibrose, nodules, calcifications ;
- puis selon les auteurs, soit « peignage » du tendon en plusieurs bandelettes longitudinales, soit plastie de renforcement en particulier si l'excision des lésions dégénératives a entraîné une fragilisation du tendon.

### Ténolyse et excision isolée

L'intervention est pratiquée généralement par une voie d'abord para-achilléenne médiale. L'excision des zones pathologiques est effectuée au bistouri sur l'appréciation macroscopique au toucher des lésions. Les techniques de ténolyse et d'excision simples peuvent donner de bons et d'excellents résultats dans 66 % [47] à 76 % (Rolf [43]).

### Peignage après excision

Proposé par Lemaire en 1981 [26] puis développé par Saillant et Kouvalchouk [20], cette technique très utilisée en France a pour but d'augmenter le volume du tendon grâce au développement d'un tissu cicatriciel (*figure 33.10*). Mafulli [30] a proposé de réaliser des ténotomies percutanées qui ne peuvent se justifier que dans les cas de tendinose, puisqu'elles ne comportent pas le temps d'excision des lésions pathologiques.

Le peignage augmente la vascularisation, le nombre de fibres de collagène ainsi que le volume du tendon normal. En revanche, il n'existe pas d'études expérimentales du peignage sur un tendon pathologique. Les bons résultats rapportés par les auteurs



varient entre 71 % (Maffuli [30]) et 96 % (Saillant [44]). Pour Kouvalchouk [24], le peignage donne 75 % de très bons résultats, les mauvais résultats sont liés à une excision insuffisante des lésions trop anciennes ou étendues.

### Augmentation avec l'hémi-court fibulaire (Moyen)

Cette technique proposée par Moyen en 1981 peut être réalisée en décubitus latéral avec un abord para-achilléen latéral avec un garrot pneumatique à la racine de la cuisse.

L'intervention comporte également un premier temps de ténolyse avec ablation du paratendon hypertrophié, sauf à la partie antérieure. Ensuite par une incision longitudinale du tendon calcanéen, les tissus macroscopiquement anormaux (désorganisés, durs ou nodulaires) sont excisés. Le court fibulaire est disséqué et la moitié du tendon est isolée, en restant attachée proximale au corps musculaire. Le tendon est ensuite passé sous le pédicule sural et introduit en « inlay », dans le defect du tendon calcanéen ; la fixation à la partie distale du tendon calcanéen s'effectuant le pied en légère dorsiflexion, afin d'éviter tout effet ténodèse (figure 33.11).

Après l'intervention, les patients sont immobilisés pendant 3 semaines avec une gouttière plâtrée postérieure ne prenant pas

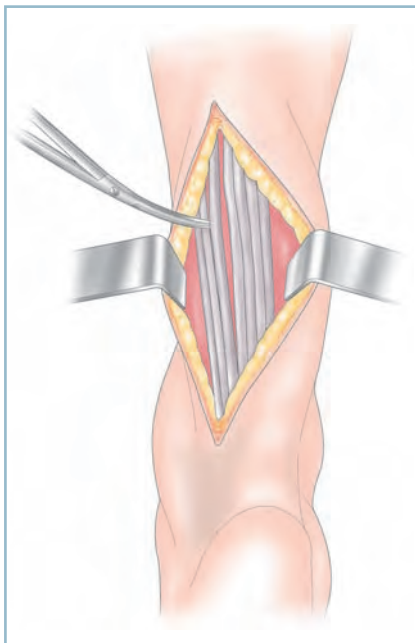
le genou ; l'appui est autorisé à partir de la 3<sup>e</sup> semaine postopératoire. Après l'ablation de l'immobilisation plâtrée, la rééducation comporte des étirements, de la physiothérapie, de la musculation concentrique et excentrique. La reprise des activités sportives s'effectue progressivement (vélo, natation, course à pied...) du 3<sup>e</sup> au 6<sup>e</sup> mois.

La révision de 22 cas (Besse [4]) opérés entre 1981 et 1997 a objectivé 95 % d'excellents et de bons résultats avec une fiche dérivée de la fiche de genou IKDC. Cependant, seulement 36 % des patients avaient un tendon totalement indolore.

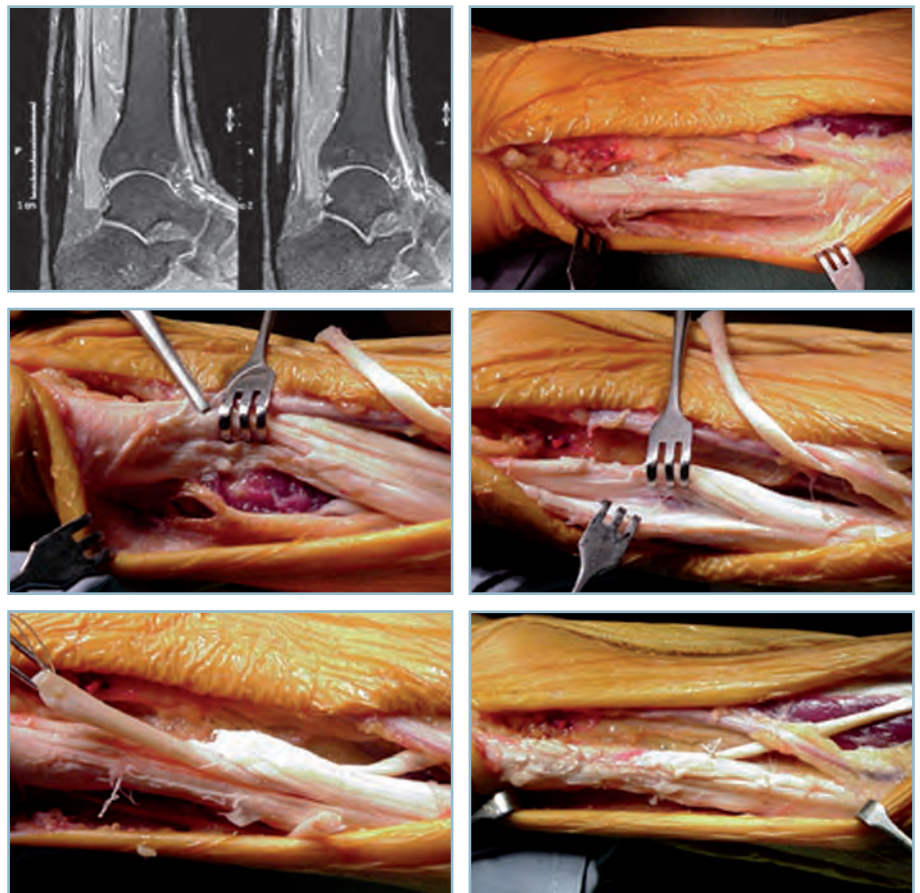
### Augmentation avec l'aponévrose du triceps

D'autres auteurs ont proposé une plastie de renfort par le retournement d'un lambeau aponévrotique du triceps selon la technique de Bosworth.

Ainsi Nelen, en 1989 [36], sur une série de 143 tendinopathies calcanéennes traitées chirurgicalement a observé pour le sous-groupe des tendinopathies corporéales de meilleurs résultats pour les patients ayant eu un renfort avec une plastie de retournement du triceps (excellents et bons 87 %) par rapport à ceux ayant eu une exérèse simple des lésions (excellents et bons 73 %).



**33.10** Peignage du tendon calcanéen.



**33.11** Plastie d'augmentation du tendon calcanéen avec l'hémi-court fibulaire.

- a. Lésions sévères de tendinopathie corporéale (anomalies de signal IRM en faveur de ruptures partielles intratendineuses).  
 b et c. Aspects macroscopiques des lésions tendineuses.  
 d. Aspect après excision des lésions tendineuses.  
 e. Passage de l'hémi-tendon en « inlay » dans le defect tendineux.  
 f. Aspect du tendon d'Achille en fin d'intervention.

a	b
c	d
e	f

## TENDINOPATHIES D'INSERTION

### Introduction

Elles représentent une entité totalement différente sur le plan anatomopathologique ainsi que pour le traitement par rapport aux tendinopathies du corps du tendon. On distingue classiquement trois entités :

- la maladie d'Haglund ou calcanéus bossu ;
- les bursites rétrocalcanéennes, souvent associées à la déformation d'Haglund ;
- les tendinopathies proprement dites d'insertion.

Même s'il s'agit d'un tableau de talalgie postérieure, chacune de ces entités est distinguée classiquement sur un plan anatomopathologique et clinique.

### Formes cliniques

#### Maladie d'Haglund

La maladie d'Haglund ou calcanéus bossu a plusieurs dénominations dans la littérature : « *pump bump* », « *high heel* » et « *winter heel* ». Il s'agit d'une pathologie de conflit entre le contrefort de la chaussure et la zone d'insertion du tendon calcanéen liée à un angle postérosupérieur du calcanéus trop saillant.

Classiquement, il s'agit de sujets jeunes (15 à 30 ans), parfois même d'adolescents, avec une prédominance féminine contrairement aux autres formes de tendinopathie, aggravée par le type de chaussure. À l'examen, il existe une irritation cutanée douloureuse avec rougeur et gonflements localisés à la partie postérieure du talon.

Radiologiquement, plusieurs mesures ont été proposées dans la littérature prenant plus ou moins en compte la saillie du coin postérosupérieur du calcanéus avec ses deux composants :

- morphologique absolu. Ce sont les angles de Fowler et Philipp (44 à 69°) [16], les *parallel pitch lines* de Henegan et Pavlov [18], le test de Denis et Hubert Levernieux ;
- statique et relatif, le pied creux ayant tendance à verticaliser le calcanéus et rendre sa grosse tubérosité plus saillante. C'est le cas du *total angle*, somme de l'angle de Fowler et Philipp et de la pente calcanéenne (*Pitch angle* inférieur à 20° normalement), ainsi que la mesure proposée par Chauveaux en 1990 (pente calcanéenne moins l'angle de tangente à la partie postérosupérieure de la grosse tubérosité du calcanéus) [9].

Les radiographies comparatives des deux pieds de profil doivent donc être réalisées en charge, mais il n'existe aucune mesure radiologique indiscutable et pathognomonique de l'affection.

#### Tendinopathie d'insertion

Par rapport aux tendinoses corporéales, ces lésions atteignent des patients nettement plus âgés (40 à 60 ans) souvent beaucoup moins sportifs. Elle peut aussi se voir chez des patients sédentaires et dans le cadre de surcharge pondérale. Sur le plan anatomopathologique, il s'agit d'une dégénérescence de l'enthèse avec ossifications. Dans les formes évoluées, il existe radiologiquement une volumineuse entésopathie d'insertion (*bone spur*) et parfois même des calcifications intratendineuses. Ces lésions dégénératives sont souvent associées à des lésions tendineuses pouvant être majeures avec des dilacérations ou des avulsions partielles faisant la gravité de cette pathologie. Dans ce contexte, il faut avoir éliminé les maladies inflammatoires ou métaboliques responsables.

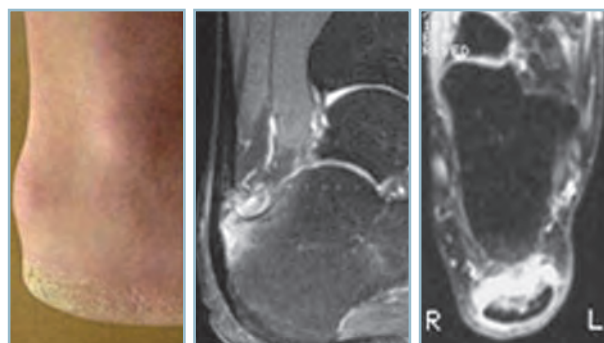
### D'un point de vue pratique

À notre avis, la distinction est moins évidente entre Haglund (pathologie de conflit de la femme jeune) et tendinopathie d'insertion calcanéenne (pathologie du vétéran ou non sportif de 40 à 60 ans associée à une entésopathie). En effet, les publications concernant l'Haglund ont souvent un âge moyen de 20 à 30 ans, mais avec des extrêmes supérieures de plus de 60 ans. Elles rapportent non seulement des anomalies osseuses mais également de bursite et de tendinopathie associée. Par ailleurs, aucune mesure radiologique n'est indiscutable pour caractériser l'Haglund, il s'agit le plus souvent d'une appréciation morphologique subjective.

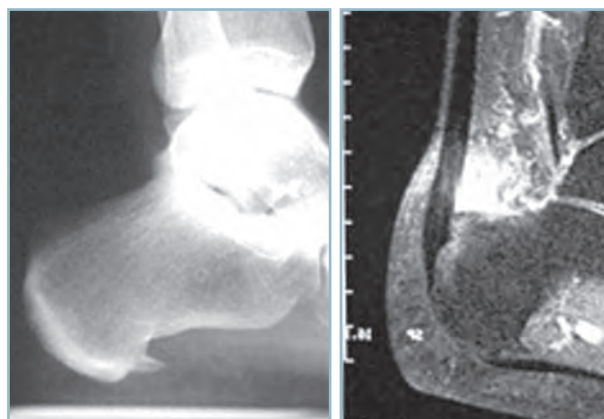
Notre opinion est basée sur la réalisation d'IRM systématiques depuis plus de 10 ans dans le cadre des talalgies postérieures. Ceci peut être illustré par trois exemples cliniques :

- femme de 35 ans ayant une présentation clinique typique de maladie d'Haglund ; l'IRM met en évidence des lésions de tendinopathie d'insertion sévère concernant plus de 20 % de l'insertion du tendon calcanéen (*figure 33.12*) ;
- femme de 59 ans sans aucune lésion radiologique d'entésopathie ou de calcifications mais avec une tendinopathie d'insertion sévère sur l'IRM (*figure 33.13*) ;
- homme de 45 ans, avec une très volumineuse entésopathie radiologique associée à une tendinopathie d'insertion sévère sur l'IRM (*figure 33.14*).

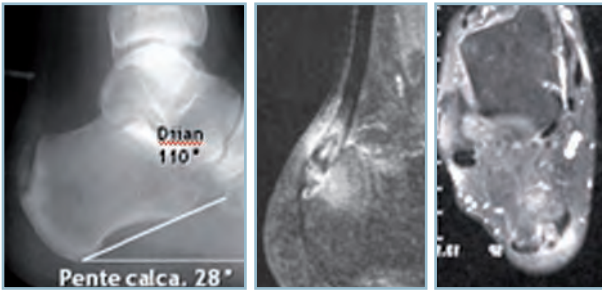
L'augmentation de la pente calcanéenne est le facteur radiologique le plus constant. La plupart des séries d'Haglund ayant



**33.12** Exemple d'Haglund associé à une tendinopathie d'insertion achilléenne chez une femme de 35 ans.



**33.13** Exemple de tendinopathie d'insertion achilléenne sans entésopathie chez une femme de 59 ans.



**33.14** Exemple « typique » de tendinopathie d'insertion achilléenne associée à une volumineuse enthésopathie chez un homme de 45 ans.

mesuré ce facteur *pitch angle* ont également noté cette augmentation (Maynou [33] : 27° ; Jardé [21] : 24° ; Sergio : 33°).

Il s'agit, à notre avis, de pathologie de conflit et de « surmenage » favorisé par une morphologie en pieds creux postérieurs pouvant donner des tableaux cliniques variables en fonction de l'âge, des activités sportives et des habitudes de chaussage :

- bursite avec irritation cutanée ;
- bursite rétrocalcanéenne ;
- enthésopathie d'insertion responsable d'un conflit lors du chaussage ;
- tendinopathie calcanéenne d'insertion.

### Possibilité thérapeutique

Devant un patient présentant des talalgies postérieures associées éventuellement à une symptomatologie de bursite rétrocalcanéenne, notre conduite pratique est la suivante.

### Évaluation clinique et paraclinique

Comme pour les tendinopathies corporéales, elle comporte l'analyse du morphotype du pied et de l'arrière-pied, l'examen du tendon calcanéen et de la grosse tubérosité du calcaneus en décubitus ventral. La rétraction des gastrocnémiens doit spécifiquement être recherchée, car c'est un élément très souvent retrouvé pour les pathologies d'insertion.

Sur les radiographies des deux pieds de profil en charge, nous mesurons l'angle de Djian (arche interne), la pente du calcaneus, l'angle de Chauveaux. Nous notons l'existence éventuelle d'enthésopathie ou de calcifications à l'insertion du tendon calcanéen.

### Procédure conservatrice

Comme pour la prise en charge des tendinopathies corporéales, le traitement non chirurgical associe le repos, l'adaptation du chaussage et surtout du contrefort postérieur, les AINS *per os* ou par voie locale. Le port de talonnettes viscoélastiques est souvent plus efficace que le port des orthèses plantaires ; elles agissent non seulement par l'effet amortissant mais également par la surélévation du talon.

La rééducation doit comporter spécifiquement des étirements des chaînes postérieures et des gastrocnémiens que le patient doit également réaliser en autorééducation pendant au moins 20 minutes par jour (marches d'escaliers, postures sur plan incliné, chaussures à talon inversé pour l'intérieur...). En revanche, la musculation excentrique a peu d'effet sur les pathologies d'insertion et peut même aggraver les douleurs. Comme pour les autres tendinopathies achilléennes, les infiltrations de corticoïdes sont formellement proscrites car elles aggravent les lésions de désinsertion. Plus

récemment, le traitement par ondes de choc a été proposé sans que les résultats soient probants.

En cas d'échec, un examen IRM avec injection de gadolinium est réalisé quel que soit l'âge du patient. Nous avons ainsi observé des lésions tendineuses d'insertion très fréquentes ainsi que des bursites rétrocalcanéennes associées souvent à un œdème du spongieux de la grosse tubérosité du calcaneus.

C'est sur la base des données de l'IRM, des données des radiographies en charge et de l'examen clinique que des indications chirurgicales adaptées peuvent être proposées avec prudence compte tenu des difficultés chirurgicales et des résultats parfois aléatoires.

### Procédure chirurgicale

Plusieurs techniques ont été proposées dans la littérature en fonction des tableaux cliniques :

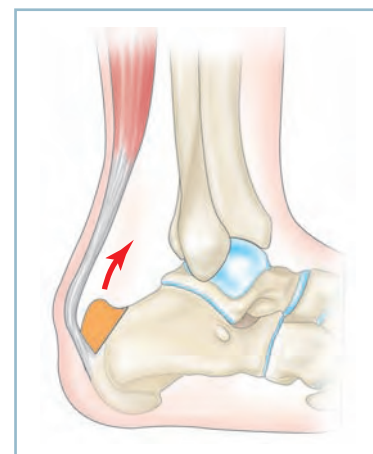
- traitement de l'Haglund soit par résection du coin postérosupérieur du calcaneus, soit par ostéotomie du calcaneus ;
  - traitement des tendinopathies d'insertion par résection des bursites, résection des enthésopathies et exérèses des calcifications.
- Mais le traitement le plus difficile est celui des lésions tendineuses associées pour lesquelles soit des réinsertions tendineuses soit des plasties d'augmentation sont proposées.

## Technique chirurgicale

### Résection du coin postérosupérieur du calcaneus

C'est la technique qui a été la plus utilisée pour traiter la maladie d'Haglund. Plusieurs voies d'abord ont été proposées, para-achilléenne latérale associée éventuellement à un abord médial et même des voies en J ou en Y.

La résection de l'angle postérosupérieur du calcaneus est plus ou moins étendue selon les auteurs. Classiquement, elle doit être large, complète et descendre jusqu'à l'insertion du tendon en régularisant les bords (*figure 33.15*). Selon les publications, l'excision de la bourse séreuse rétrocalcanéenne et des gestes sur les lésions dégénératives à la face antérieure du tendon ont été rajoutés. Les bons résultats sont très variables allant de 81 % pour Sella [48] à seulement 38 % pour Nesse [38]. Plus récemment, cette résection a été proposée sous arthroscopie.



**33.15** Résection du coin postérosupérieur du calcaneus.



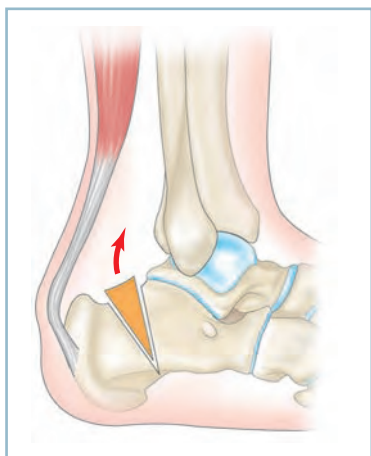
À notre avis, l'indication de cette technique est rare et ne s'adresse qu'aux patients ayant une pente calcanéenne normale (inférieure à 20°) ou peu augmentée et n'ayant pas de lésion tendineuse sévère à l'insertion sur l'IRM. Selon nous, tout peignage de l'insertion est proscrit, car il peut entraîner une aggravation des lésions tendineuses et conduire à des désinsertions secondaires.

Nous recommandons une immobilisation plâtrée par une gouttière postérieure pendant 3 semaines pour permettre la cicatrisation, puis l'appui et la rééducation peuvent être débutés rapidement.

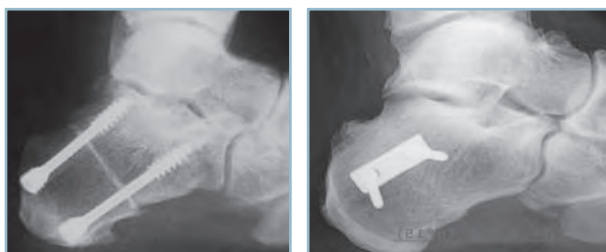
### Ostéotomies du calcanéus de type Zadek

Proposée par Zadek en 1934 [57], l'ostéotomie cunéiforme dorsale et postérieure du calcanéus avec une charnière plantaire a pour but d'avancer l'angle postérosupérieur du calcanéus (*figure 33.16*). La voie d'abord peut être en L comme pour les ostéosynthèses du calcanéus, ce qui permet en relevant un lambeau périosté d'explorer l'insertion du tendon calcanéen, d'effectuer l'ostéotomie et l'ostéosynthèse. L'ostéosynthèse est réalisée soit par une vis axiale cannelée, soit par une plaque quart de tube latérale (*figure 33.17*).

Cette intervention proposée systématiquement par certains (Tourné – Grenoble) pour la maladie d'Haglund est beaucoup plus lourde et impose au minimum 6 semaines d'immobilisation plâtrée. Nous la réservons aux « pieds creux postérieurs » sévères avec une pente calcanéenne supérieure à 30° et à condition que les lésions de tendinopathie d'insertion soient absentes ou modérées.



**33.16** Ostéotomie du calcanéus de type Zadek.



**33.17** Exemples d'ostéotomies calcanéennes type Zadek.

a. Ostéosynthèse par deux vis cannelées.

b. Ostéosynthèse par une plaque quart de tube.

### Allongement de la lame aponévrotique des gastrocnémiens

Elle a été proposée par Delmi (Genève) comme traitement des tendinopathies d'insertion lorsqu'il retrouve une rétraction des gastrocnémiens.

Cette technique peut se discuter à condition qu'il n'y ait pas d'anomalie morphologique osseuse ni de lésion tendineuse d'insertion trop évoluée, elle doit également se discuter avec prudence si le patient a des motivations sportives.

### Résection de l'enthésopathie et réinsertion tendineuse

Saxena en 1995 [45], puis McGarvey [34] ont proposé une technique de résection de l'enthésopathie par un abord transtendineux direct.

Par une voie d'abord postérieure longitudinale strictement médiale et transtendineuse, le tendon calcanéen est ouvert en digastrique et séparé de l'enthésopathie, en conservant une continuité achillo-suroplantaire. Cette voie d'abord permet une excision des lésions tendineuses et une résection large de l'enthésopathie. Le tendon est ensuite reconstitué en le refermant après réinsertion en transosseux à l'aide d'une ou plusieurs ancrés (*figure 33.18*). L'immobilisation plâtrée doit être plus ou moins prolongée (4 à 6 semaines) en fonction de la sévérité des lésions.

L'indication de choix est l'enthésopathie d'insertion isolée très volumineuse responsable d'un conflit, à condition qu'il n'y ait pas d'anomalie du morphotype de l'arrière-pied et que les lésions tendineuses ne soient pas majeures (*figure 33.19*).

### Plastie d'augmentation

La fragilisation de l'insertion achilléenne, soit primitive par avulsions dégénératives, soit secondaire à l'excision chirurgicale des lésions tendineuses, expose à un risque de rupture ou de véritable avulsion secondaire [23]. Une plastie d'augmentation est indispensable et doit comporter un ancrage transcalcanéen.

### Transfert du fléchisseur propre du gros orteil

Pour les Anglo-Saxons, la technique de choix est le transfert du fléchisseur propre du gros orteil. La plupart des publications avec ce transfert tendineux concernent d'ailleurs non pas les ruptures négligées mais le traitement des tendinopathies d'insertion [12, 32, 55]. Ces auteurs résèquent alors l'ensemble de l'insertion du tendon calcanéen qui est reconstruit par le transfert du fléchisseur propre du gros orteil.

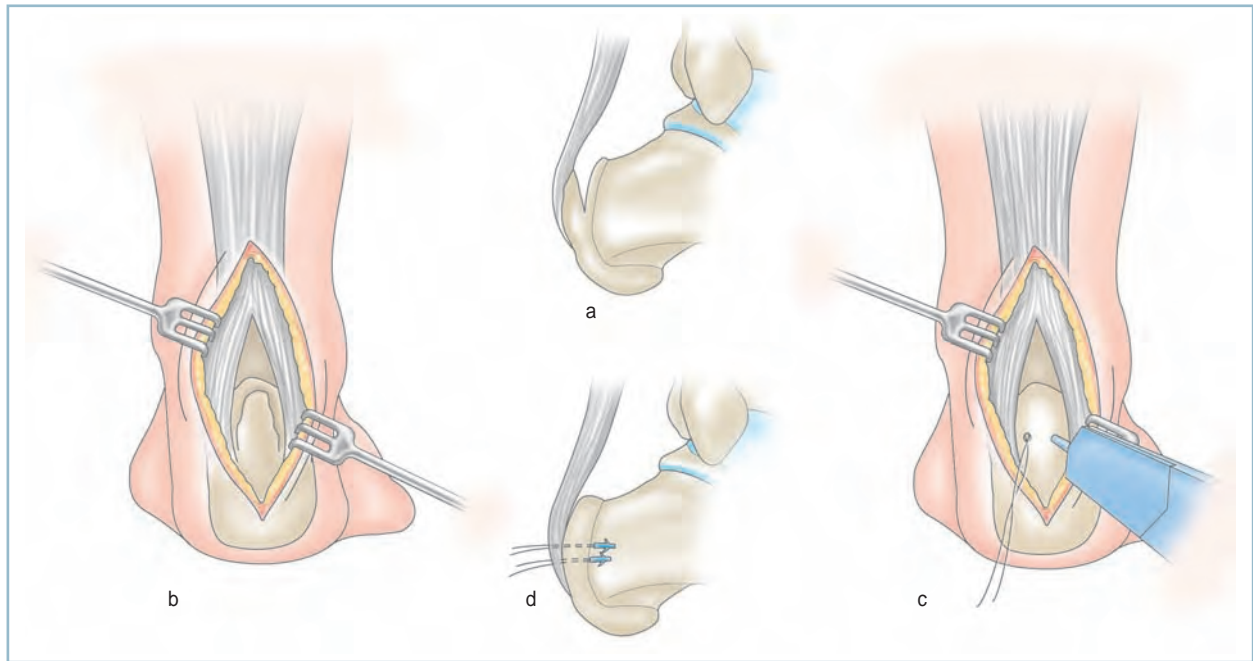
Si ce transfert tendineux nous paraît la technique de choix pour les ruptures négligées, cette technique nous semble trop agressive comme plastie d'augmentation dans les lésions d'avulsion partielle des tendinopathie achilléenne d'insertion.

### Plastie os-tendon quadricipital (Besse)

Confrontés à des lésions d'avulsion progressive du tendon calcanéen chez un marathonien déjà opéré deux fois de son insertion (résection des calcifications, peignage), nous avons proposé en 1992 (Besse [5]) une technique de greffe os-tendon quadricipital à partir du système extenseur du genou (*figure 33.20*).

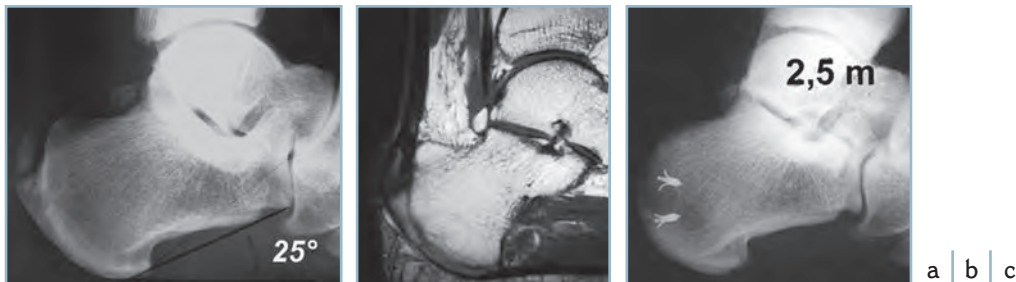
Cette technique est réalisée sous garrot pneumatique à la cuisse et en décubitus latéral, qui permet les trois temps chirurgicaux (*figure 33.21*) :





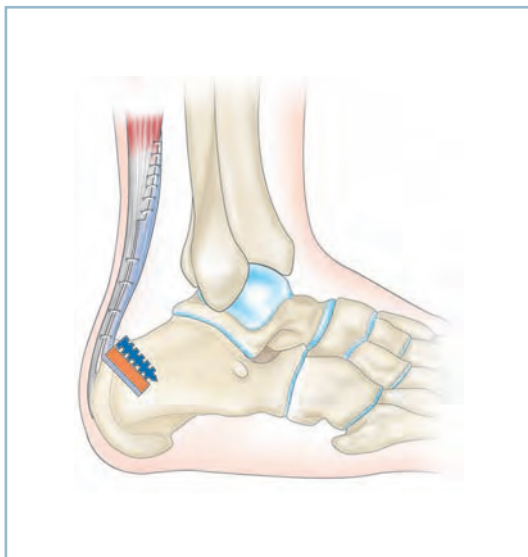### 33.18 Résection d'enthésopathie achilléenne et réinsertion tendineuse.

- a. Enthésopathie d'insertion intratendineuse.  
 b. Abord postérieur transtendineux (ouverture du tendon d'Achille en digastrique).  
 c et d. Réinsertion tendineuse sur deux ancrs après résection de l'enthésopathie.



### 33.19 Exemple de résection d'enthésopathie – réinsertion achilléenne.

- a. Rx profil en charge préopératoire.  
 b. IRM préopératoire.  
 c. Rx profil en charge à 2,5 mois postopératoire.

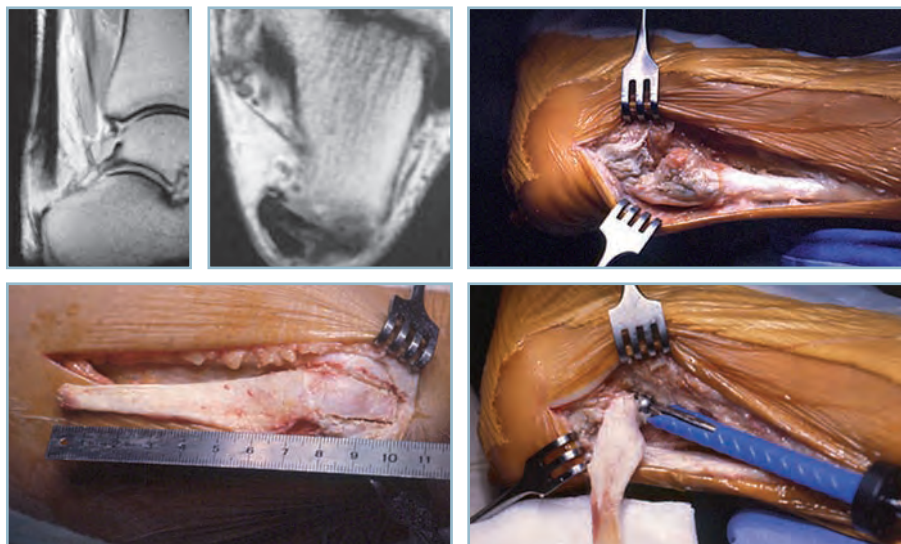


### 33.20 Plastie d'augmentation de l'insertion du tendon achilléen avec une greffe os-tendon quadricepsal : schéma de la technique.

– *exploration et résection de la fibrose.* Par une voie d'abord postérolatérale ou en reprenant un abord préexistant, le tendon calcanéen est ténolysé en exposant son insertion. Nous réséquons les lésions fibreuses d'avulsion et nous mesurons la longueur de greffe nécessaire à la réparation ;

– *prélèvement du transplant os-tendon.* Une baguette osseuse rotulienne de 20 × 10 × 10 mm prolongée par une bandelette de tendon quadricepsal (10 mm de largeur – longueur fonction de la perte de substance) est prélevée aux dépens du genou homolatéral par une voie d'abord antérieure ;

– *renfort du tendon calcanéen.* Le bloc osseux rotulien est encastré dans un tunnel borgne calcanéen de 9 mm foré à 45° à la partie postérosupérieure du calcaneus (après résection du coin postérosupérieure) juste en avant de l'insertion du tendon achilléen ; la fixation primaire est complétée par 1 vis interférentielle en acier Inox. Les fibres tendineuses quadricepsales orientées en arrière de la baguette rotulienne sont suturées au tendon calcanéen sain restant, pied à 90°. Le patient est immobilisé par une gouttière plâtrée postérieure pendant 4 à 6 semaines ; la reprise de l'appui et la rééducation étant débutée à la fin de la 3<sup>e</sup> semaine.



a <sub>1</sub>	a <sub>2</sub>	b
c		d

**33.21** Plastie d'augmentation de l'insertion du tendon achilléen avec une greffe os-tendon quadricipital : vues opératoires.

- a. Lésions sévères de désinsertion 6 mois après la résection coin postérosupérieur du calcanéus – peignage (IRM objectivant des lésions de désinsertion > 60 %).  
 b. Exploration des lésions.  
 c. Prélèvement du transplant os (baguette rorulienne) – tendon quadricipital.  
 d. Encastrement du greffon os-tendon quadricipital dans le tunnel borgne calcanéen, fixation primaire renforcée par une vis interférentielle.

La révision de 24 cas [17], d'âge moyen 47,5 ans (30 à 59 ans, 18 sportifs) opérés entre 1992 et 2005, a montré 75 % d'excellents et 25 % de bons résultats :

- reprise du travail à 4 mois ;
- reprise du sport à 7 mois ;
- score de Kitaoka 97,2/100 (87 à 100).

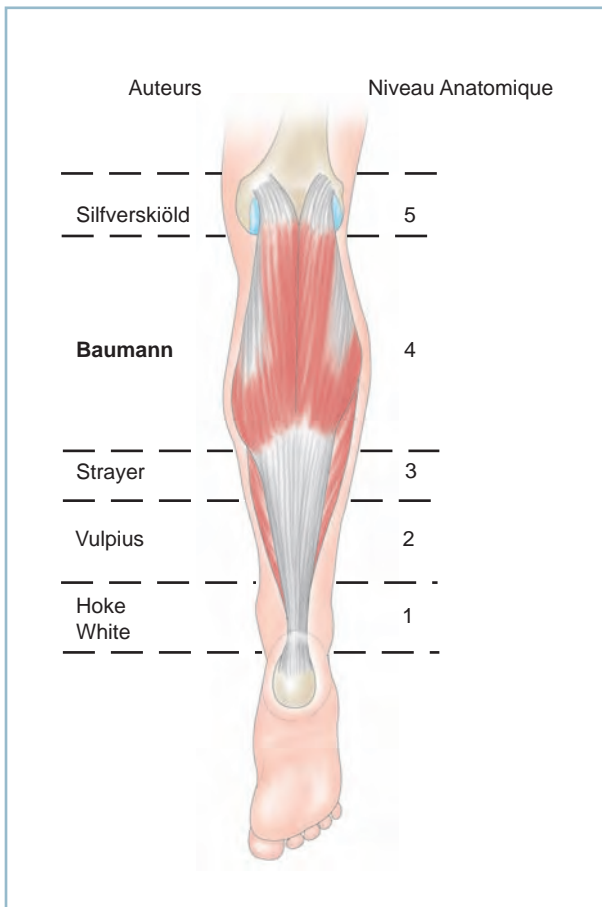
Il s'agit d'une technique simple procurant une excellente fixation osseuse sans décollement cutané. C'est pour nous la technique de choix de plastie d'augmentation pour les tendinopathies d'insertion comportant des désinsertions ou avulsions partielles primitives ou secondaires (post-chirurgicales, injection...) concernant plus de 20 % du tendon sur les coupes horizontales.

## TECHNIQUES D'ALLONGEMENT DU COMPLEXE GASTROCNÉMIENS-SOLÉAIRE – TENDON CALCANÉEN

*De nombreuses étiologies chez l'enfant (I.M.C, pied bot, pied plat...) et chez l'adulte (séquelles traumatiques...) peuvent entraîner une rétraction du complexe tricipito-calcanéen avec une déformation fixée en équien. De plus, beaucoup de pathologies du pied et de la cheville sont liées à la rétraction des gastrocnémiens et/ou du soléaire : tendinopathies du tendon calcanéen, entorse de cheville, pied plat avec insuffisance du tibial postérieur, myo-aponévrosite plantaire, métatarsalgies, griffes d'orteils, maux perforants plantaires chez le diabétique [13].*

*Plusieurs procédés d'allongement ont été décrits en fonction du siège de l'allongement (figure 33.22) :*

- désinsertion proximale des gastrocnémiens (Silfverskiöld) ;
- allongement intramusculaire des gastrocnémiens à la partie haute (Baumann) ;
- allongement distal des gastrocnémiens (Strayer) ;
- allongement aponévrotique distal (Vulpius et Baker) ;
- allongement du tendon calcanéen en Z à foyer ouvert ou en percutané avec 2 ou 3 hémisections.



**33.22** Les 5 niveaux anatomiques correspondent aux techniques d'allongement du complexe tricipitalocalcanéen (vue postérieure de la jambe, d'après une illustration d'Herzenberg [19]).

## RAPPEL ANATOMIQUE ET PHYSIOPATHOLOGIQUE

Le complexe tricipital est issu de trois groupes musculaires distincts. Le muscle soléaire est d'insertion crurale à savoir qu'il s'insère sur la face postérieure de la jambe par deux chefs individualisables, tibial et fibulaire, pour participer à la formation du tendon calcanéen. Les deux muscles gastrocnémiens (Jumeau) sont d'insertion fémorale supracondylienne. Le complexe tricipital représente donc une entité bi-articulaire. Pour être plus précis, il serait bon de dire qu'il s'agit d'un complexe tri-articulaire puisque l'insertion du tendon terminal se situe au niveau du calcanéus et ponté donc également l'articulation sous-taliennne. Ces éléments macro-anatomiques expliquent donc son implication dans la genèse des symptomatologies précédemment rappelées.

Les deux chefs gastrocnémiens convergent pour former une lame gastrocnémienne terminale individualisable, à 12-15 cm de leur origine, qui converge avec la lame issue du muscle soléaire pour former le tendon calcanéen.

## DIAGNOSTIC

### Évaluation clinique

Afin d'évaluer la participation relative des gastrocnémiens et du soléaire, l'examen de la mobilité passive de la cheville en flexion dorsale doit se faire genou fléchi et genou tendu sur un patient allongé en décubitus dorsal : c'est le test de Silfverskiöld [49].

En cas de rétraction isolée des gastrocnémiens, le déficit de flexion dorsale de la cheville genou en extension, se corrige lors que le genou est fléchi ; il est alors logique de proposer une libération proximale isolée des gastrocnémiens ou du complexe gastrocnémiens-soléaire.

Alors qu'en cas de rétraction mixte gastrocnémiens-soléaire, le déficit de flexion dorsale observé genou en extension, persiste lors de la flexion du genou ; il faudra alors proposer un allongement du tendon calcanéen.

### Évaluation paraclinique

Elle n'existe pas. La baropodométrie reste une voie de recherche dévaluation mais elle ne permet pas actuellement de préciser les indications opératoires éventuelles.

## TECHNIQUE CHIRURGICALE

### Désinsertion proximale des gastrocnémiens

Décrite en 1924 par Silfverskiöld [49], elle a été diffusée récemment par Barouk [3] comme traitement de la brièveté des gastrocnémiens responsable de métatarsalgies.

La désinsertion proximale du gastrocnémien médial et du gastrocnémien latéral impose une installation en décubitus ventral. En pratique, la désinsertion isolée du gastrocnémien médial est suffisante puisque son tendon proximal est beaucoup plus développé que celui du gastrocnémien latéral qui n'est qu'une aponévrose superficielle. Une incision horizontale est pratiquée dans le pli de flexion du genou au niveau de la fossette cutanée médiale en regard du tendon. Celui-ci est exposé entre deux écarteurs de type Farabeuf et sectionné au bistouri fin au niveau de sa lame aponévrotique. Les suites postopératoires sont simples avec une reprise de la marche immédiate, éventuellement avec une chaussure de décharge de l'avant-pied imposant de marcher en talus pendant 3 semaines.

### Allongement intramusculaire des gastrocnémiens à la partie haute

Décrite par Baumann en 1989 comme traitement chez les IMC, cette technique consiste en un allongement à la partie profonde des muscles gastrocnémiens dans l'espace soléaire-gastrocnémiens [19].

L'avantage est de pouvoir réaliser l'intervention en décubitus dorsal, avec un coussin sous la fesse controlatérale afin de mettre le membre inférieur opéré en rotation externe genou fléchi pour exposer la face médiale de la jambe. Une incision verticale est



pratiquée à mi-jambe, deux travers de doigt en arrière du bord postéromédial du tibia. La veine saphène et son nerf doivent être repérés avant d'inciser longitudinalement le fascia superficiel crural. Une dissection prudente atraumatique au doigt est effectuée pour passer entre le plan musculaire du soléaire et des gastrocnémiens, en allant jusqu'à l'extrémité latérale de l'aponévrose des gastrocnémiens.

Le tendon du plantaire grêle est sectionné. Les gastrocnémiens sont mis en tension en étendant le genou et en fléchissant dorsalement la cheville ; l'aponévrose profonde des gastrocnémiens est entièrement sectionnée transversalement mais en respectant les fibres musculaires sous-jacentes. Il persiste donc une continuité musculaire des gastrocnémiens. Si le gain de flexion dorsale de la cheville est insuffisant, une deuxième section transversale aponévrotique est pratiquée parallèlement et à 2 cm de la première. La mobilité de la cheville en flexion dorsale est testée genou fléchi - genou tendu après chaque section aponévrotique afin d'adapter le geste. En cas de gain insuffisant après deux sections aponévrotiques, le même geste peut être réalisé sur le soléaire mais en le décollant par rapport aux précédents afin d'éviter les adhérences ; cependant l'augmentation de flexion dorsale obtenue par ce dernier geste sur le soléaire est minime.

## Allongement distal des gastrocnémiens

Initialement décrite en 1950 par Strayer [51] dans le traitement de la spasticité, l'allongement de la lame aponévrotique des gastrocnémiens a été proposé par Delmi comme traitement des tendinopathies d'insertion [11] mais également comme traitement des maux perforants plantaires diabétiques de l'avant-pied lorsqu'il retrouve une rétraction des gastrocnémiens.

L'installation est habituellement en décubitus ventral, mais elle peut également être réalisée en décubitus dorsal en maintenant le membre inférieur surélevé. Une voie d'abord postéromédiane ou médiale à la jonction 2/3 supérieures - 1/3 inférieure est réalisée, en plein sur le gastrocnémien médial. La lame aponévrotique des gastrocnémiens est exposée en glissant un doigt jusqu'à sa jonction commune gastrocnémien-soléaire puis sectionnée transversalement. Il n'existe donc plus de continuité immédiate des gastrocnémiens. La reprise de la marche est immédiate et la rééducation consiste en des séances d'étirements des gastrocnémiens. Une attelle de nuit cheville en position neutre est classique pendant 5 à 6 semaines.

Afin d'améliorer la récupération fonctionnelle et de diminuer le risque de lésion iatrogène, des techniques endoscopiques sont proposées et restent en cours d'évaluation [46].

La technique de Strayer est souvent confondue avec celle de Vulpius décrite en 1924 [52] et modifiée par Baker. Dans la technique de Vulpius, le niveau de libération est plus distal et comporte une résection de l'aponévrose des gastrocnémiens associée à un allongement du muscle soléaire. Le danger est d'avoir une hypercorrection par allongement excessif du soléaire.

Ces trois procédures présentent donc une certaine progression dans la «puissance» de leur libération tout en diminuant leur contrôle.

## Allongement du tendon calcanéen

L'allongement du tendon calcanéen peut être réalisé en percutané ou à ciel ouvert. Toutes ces techniques d'allongement du tendon calcanéen exposent à un risque d'hypercorrection, ainsi

qu'à une perte de force musculaire associée à une diminution de l'impulsion lors de la marche.

L'allongement en Z à ciel ouvert est réalisé soit habituellement en décubitus dorsal ou en décubitus latéral en fonction des autres gestes tendineux ou osseux éventuels. Il peut être associé à une arthrolyse postéromédiale de la cheville et il permet de régler l'allongement souhaité. En revanche, à ciel ouvert, l'allongement du tendon calcanéen impose une immobilisation plâtrée de 4 à 6 semaines pour permettre sa cicatrisation.

L'allongement en percutané, par 2 ou 3 hémisections transversales étagées, peut facilement être réalisé en décubitus dorsal, l'aide maintenant la jambe surélevée pendant le geste percutané et être associé à d'autres gestes chirurgicaux. La rééducation avec une mobilisation active aidée du travail de posture peut être débutée immédiatement, protégée par une botte amovible entre les séances pendant 3 semaines. En revanche, les techniques percutanées comportent un risque d'avoir une section complète du tendon lors des manœuvres opératoires de flexion dorsale forcée pour obtenir l'allongement et la réduction de l'équin.

## CONCLUSION

La pathologie du tendon calcanéen est extrêmement variée et les techniques chirurgicales nombreuses.

Le traitement des ruptures fraîches est très largement chirurgical, les techniques mini-invasives sont en plein développement même si le traitement conventionnel ouvert reste le *gold standard* pour les sportifs.

Les reconstructions du tendon calcanéen en cas de ruptures négligées dépendent de l'étendue de la perte de substance et de sa situation par rapport à l'insertion, le transfert du FHL est la technique de référence pour les défauts supérieurs à 5 cm.

Avec la diffusion de la musculation excentrique du triceps et les mesures préventives chez les sportifs, la plupart des tendinopathies corporelles guérissent, la chirurgie ne devenant nécessaire qu'en cas de lésions sévères comportant des ruptures partielles intratendineuses.

En revanche, les tendinopathies à l'insertion sont de plus en plus fréquentes, leurs étiologies doivent être démembrées. Les traitements chirurgicaux dépendent des lésions analysées sur les clichés simples en charge et à l'IRM. Les lésions d'avulsions partielles étendues imposent des techniques d'augmentation tendineuse avec ancrage calcanéen.

## Bibliographie

- [1] Abraham E, Pankovich AM. Neglected rupture of the Achilles tendon : treatment by V-Y tendinous flap. *J Bone Joint Surg Am* 1975 ; 57-253.
- [2] Alfredson H, Pietilä T, Jonsson P, Lorentzon R. Heavy-load eccentric calf muscle training for the treatment of chronic Achilles tendinosis. *Am J Sports Med* 1998 ; 26 (3) : 360-6.
- [3] Barouk LS, Barouk P. Libération proximale des Gastrocnémiens. In : *Reconstruction de l'avant-pied*. Springer-Verlag France, Paris, 2006 : 158-167.
- [4] Besse JL, Moyen B, Lerat JL. Achilles tendon chronic partial rupture : surgical treatment using a pediculated graft of half the peroneus brevis tendon. *J Bone Joint Surg* 1999 ; 81B suppl II (orthopaedic proceedings) : 153.
- [5] Besse JL, Lerat JL, Moyen B, Vincent P, Brunet-Guedj E. Reconstruction distale du tendon calcanéen avec un transplant os-tendon à partir du système extenseur du genou. Note de technique à propos de 2 cas. *Rev Chir Orthop* 1995 ; 81 (5) : 453-7.
- [6] Bosworth DM. Repair of defects in the tendo Achillis. *J Bone Joint Surg (Am)* 1956 ; 38 : 111-4.



- [7] Brun E, Hager JP, Moyen B, Besse JL. Reconstruction des ruptures anciennes du tendon calcanéen avec un hémi-CPL et un hémi-LPL. Journées de Printemps de l'AFCP (Association française de chirurgie du pied), Lyon, Mai 1999.
- [8] Bugg El Jr, Boyd BM. Repair of neglected rupture or laceration of the Achilles tendon. *Clin Orthop* 1968 ; 56 : 73-5.
- [9] Chauveaux D, Liet P, Le Huec JC, Midy D. A new radiologic measurement for the diagnosis of Haglund's deformity. *Surg Radiol Anat* 1991 ; 13 (1) : 39-44.
- [10] Dautry P, Isserlis G, Apoil A, Monet P, Vivier J. Le traitement des nécroses du tendon calcanéen. *Ann Chir* 1975 ; 29 : 1093-8.
- [11] Delmi M. Allongement isolé distal des gastrocnémiens. *Med Chir Pied*. 2006 ; 22 : 148-149.
- [12] Den Hartog BD. Flexor hallucis longus transfer for chronic Achilles tendinosis. *Foot Ankle Int* 2003 ; 24 (3) : 233-7.
- [13] DiGiovanni C, Langer P. The role of isolated gastrocnemius and combined Achilles contractures in the flatfoot. *Foot Ankle Clin N Am*, 2007, 12 : 363-379.
- [14] Elias I, Besser M, Nazarian LN, Raikin SM. Reconstruction for missed or neglected Achilles tendon rupture with V-Y lengthening and flexor hallucis longus tendon transfer through one incision. *Foot Ankle Int* 2007 ; 28 (12) : 1238-48.
- [15] Fourniols E, Rousseau MA, Biette G, Lazennec JY, Catonne Y. Traitement chirurgical des infections après chirurgie de tendon calcanéen : une méthode simple et efficace. *Rev Chir Orthop* 2007 ; 93, suppl n° 7, 4S : 90-91.
- [16] Fowler A, Philip JF. Abnormality of the calcaneus as a cause of painful heel ; its diagnosis and operative treatment. *Brit J Surg* 1945 ; 32 : 494-8.
- [17] Grosclaude S, Besse JL, Brunet-Guedj E, Moyen B, Lerat JL. Traitement des tendinopathies calcanéennes avec désinsertion partielle par une greffe os-tendon quadricipitale. À propos de 23 cas. *Rev Chir Orthop* 2006, 92, suppl n° 6 : 3S.151.
- [18] Heneghan MA, Pavlov H. The Haglund painful heel syndrome : experimental investigation of cause and therapeutic implication. *Clin Orthop* 1984 ; 187 : 228-34.
- [19] Herzenberg JE, Lamm BM, Corwin C, Sekel J. Isolated recession of the gastrocnemius muscle : the Baumann procedure. *Foot Ankle Int*. 2007, 28 : 1154-1159.
- [20] Howard CB, Winston I, Bell W, Mackie I, Jenkins DHR. Late repair of the calcaneal tendon with carbon fibre. *J Bone Joint Surg (Br)* 1984 ; 66 : 206-8.
- [21] Jarde O, Quenot P, Trinquier-Lautard JL, Tran-Van F, Vives P. Maladie de Haglund traitée par résection tubérositaire simple. Étude angulaire et thérapeutique. À propos de 74 cas avec deux ans de recul. *Rev Chir Orthop* 1997 ; 83 (6) : 566-73.
- [22] Jenkins DHR, Forster IW, Mc Kibbin B, Ralis ZA. Induction of tendon and ligament formation by carbon implants. *J Bone Joint Surg (Br)* 1977 ; 59 : 53-57.
- [23] Kolodziej P, Glisson RR, Nunley JA. Risk of avulsion of the Achilles tendon after partial excision for treatment of insertional tendonitis and Haglund's deformity : a biomechanical study. *Foot Ankle Int* 1999 ; 20 (7) : 433-7.
- [24] Kouvalchouk JF. La pathologie du tendon calcanéen : rupture et « tendinite ». In : *Conférences d'enseignement des Cahiers d'enseignement de la SOFCOT*. Expansion Scientifique ; 1987, n° 28 : 233-57.
- [25] Kvist H, Kvist M. The operative treatment of chronic calcaneal paratenonitis. *J Bone Joint Surg (Br)* 1980 ; 62 : 353-7.
- [26] Lemaire M, Miremad C, Combelles F. Tendinite du tendon calcanéen du sportif. *Med Sport* 1981 ; 55 : 10-7.
- [27] Levy M, Velkes S, Goldstein J, Rosner M. A method of repair for Achilles tendon ruptures without cast immobilization. *Clin Orthop* 1984 ; 187 : 199-204.
- [28] Lieberman JR, Lozman J, Czajka J, Dougherty J. Repair of Achilles tendon ruptures with Dacron vascular graft. *Clin Orthop* 1988 ; 234 : 204-8.
- [29] Lustig S, Besse JL, Lerat JL. Reconstructions des ruptures anciennes du tendon calcanéen avec un transfert du fléchisseur propre du gros orteil ; à propos de 10 cas. *Rev Chir Orthop* 2006 ; 92, suppl n° 6 : 3S.129.
- [30] Maffulli N, Testa V, Capasso G, Bifulco G, Binfield PM. Results of percutaneous longitudinal tenotomy for Achilles tendinopathy in middle- and long-distance runners. *Am J Sports Med* 1997 ; 25 (6) : 835-40.
- [31] Mann RA, Holmes GB Jr, Seale KS, Collins DN. Chronic rupture of the Achilles tendon : a new technique of repair. *J Bone Joint Surg (Am)* 1991 ; 73 : 214-9.
- [32] Martin RL, Manning CM, Carcia CR, Conti SF. An outcome study of chronic Achilles tendinosis after excision of the Achilles tendon and flexor hallucis longus tendon transfer. *Foot Ankle Int* 2005 ; 26 (9) : 691-7.
- [33] Maynou C, Mestdagh H, Dubois HH, Petroff E, Elise S. L'ostéotomie calcanéenne est-elle justifiée dans la maladie de Haglund ? *Rev Chir Orthop* 1998, 84 (8) : 734-8.
- [34] McGarvey WC, Palumbo RC, Baxter DE, Leibman BD. Insertional Achilles tendinosis : surgical treatment through a central tendon splitting approach. *Foot Ankle Int* 2002 ; 23 (1) : 19-25.
- [35] Myerson M, Mandelbaum B. Disorders of the Achilles tendon and the retrocalcaneal region. In : Myerson M. *Foot and Ankle disorders*. Philadelphia : Saunders Company ; 2000, tome 2 : 1367-98.
- [36] Nelen G, Martens M, Burssens A. Surgical treatment of chronic Achilles tendinitis. *Am J Sports Med* 1989 ; 17 : 754-9.
- [37] Nellas ZJ, Loder BG, Weirtheimer SJ. Reconstruction of an Achilles tendon defect utilizing an Achilles tendon allograft. *J Foot Surg* 1996 ; 35 : 144-8.
- [38] Nesse E, Finsen V. Poor results after resection for Haglund's heel. Analysis of 35 heels in 23 patients after 3 years. *Acta Orthop Scand* 1994 ; 65 (1) : 107-19.
- [39] Ozaki J, Fujiki J, Sugimoto K, Tamai S, Masuhara K. Reconstruction of neglected Achilles tendon rupture with Marlex Mesh. *Clin Orthop* 1989 ; 238 : 204-8.
- [40] Perez-Teuffer A, Ilizaliturri VM, Martinez del Campo F. Ruptures traumatiques du tendon calcanéen. Description d'une technique opératoire de la reconstruction par transplant de greffe en utilisant le court péronier latéral. *Rev Chir Orthop* 1972 ; 58 (Suppl 1) : 219-22.
- [41] Porter DA, Mannarino FP, Snead D, Gabel SJ, Ostrowski M. Primary repair without augmentation for early neglected Achilles tendon ruptures in the recreational athlete. *Foot Ankle Int* 1997 ; 18 (9) : 557-64.
- [42] Puddu G, Ippolito E, Postacchini F. A classification of Achilles tendon disease. *Am J Sports Med* 1976 ; 4 : 145-50.
- [43] Rolf C, Movin T. Etiology, histopathology, and outcome of surgery in Achillo-dynia. *Foot Ankle Int* 1997 ; 18 : 565-9.
- [44] Saillant G, Thoreux P, Rodineau J, Benazet JP, Lazennec JY, Roy-Camille R. Traitement chirurgical des tendinites calcanéennes chez le sportif. *Rev Chir Orthop* 1987 ; 73 : 580-5.
- [45] Saxena A. Surgery for chronic Achilles tendon problems. *J Foot Ankle Surg* 1995 ; 34 (3) : 294-300.
- [46] Saxena A, Gollwitzer H, Widtfeldt A, Di Domenico LA. Endoscopic gastrocnemius recession as therapy for gastrocnemius equinus. *Z Orthop Unfall*. 2007 ; 145 : 499-504.
- [47] Schepis AA, Wagner C, Leach RE. Surgical management of Achilles tendon overuse injuries. A long-term follow-up study. *Am J Sports Med* 1994 ; 22 (5) : 611-9.
- [48] Sella EJ, Caminear DS, McLarney EA. Haglund's syndrome. *J Foot Ankle Surg* 1998 ; 37 (2) : 110-14.
- [49] Silfverskiöld N. Reduction of the uncrossed two-joints muscles of the leg to one-joint muscles in spastic conditions. *Acta Chir Scand*. 1924, 56 : 325-328.
- [50] Stanish WD, Rubinovich RM, Curwin S. Eccentric exercise in chronic tendinitis. *Clin Orthop* 1986 ; 208 : 65-8.
- [51] Strayer LM. Recession of the gastrocnemius ; an operation to relieve spastic contracture of the calf muscles. *J Bone Joint Surg Am*. 1950 ; 32 : 671-676.
- [52] Vulpius O, Stoffel A. *Orthopädische Operationslehre*. Verlag von Ferdinand Enke, Stuttgart, 1924.
- [53] Wapner KL, Pavlock GS, Hecht PJ, Naselli F, Walther R. Repair of chronic Achilles tendon rupture with flexor hallucis longus tendon transfer. *Foot Ankle* 1993 ; 14 (8) : 443-9.
- [54] Wei FC, Chen HC, Chuang CC, Noor Dhoff M. Reconstruction of Achilles tendon and Calcaneus defects with skin-aponeurosis-bone composite free tissue from the groin region. *Plast Reconstr Surg* 1988 ; 81 : 579-86.
- [55] Wilcox DK, Bohay DR, Anderson JG. Treatment of chronic Achilles tendon disorders with flexor hallucis longus tendon transfer/augmentation. *Foot Ankle Int* 2000 ; 21 (12) : 1004-10.
- [56] Zadek I. Repair of old rupture of the tendon Achillis by means of fascia lata. Report of a case. *J Bone Joint Surg* 1940 ; 22 : 1070-1.
- [57] Zadek I. An operation for the cure of achillobursitis. *Am J Surg* 1939 ; 43 : 542-6.

Lésions tendino-ligamentaires

CHAPITRE 34

Pathologies des tendons  
fibulaires : tendinose,  
lésions fissuraires,  
rupture et luxation

Y. TOURNÉ

Physiopathologie .....504  
Diagnostic .....504

Tableaux cliniques.....507  
Technique chirurgicale.....511

Indication.....514  
Conclusion.....514

**L**a pathologie des tendons fibulaires est une étiologie fréquente de douleur et de dysfonctionnement de l'arrière-pied. On peut aujourd'hui classer ces pathologies en trois groupes :

- tendinose ;
- fissure ;
- luxation.

Le plus souvent, ces trois catégories sont interdépendantes. En effet, il n'est pas rare de voir un varus de l'arrière-pied qui peut avec l'augmentation des forces varisantes entraîner une tendinose. Les mêmes forces peuvent conduire à une subluxation avec une dislocation progressive de la gaine des fibulaires. Enfin, la répétition des subluxations ou luxations peut être à l'origine des fissures longitudinales sur ces mêmes tendons.

Monteggia en 1903 rapporte la première subluxation des tendons fibulaires dans un contexte de tendinopathie.

Meyers en 1924 décrit une fissure isolée des tendons fibulaires et en 1932, Jones rapporte le traitement chirurgical des luxations chroniques des tendons fibulaires. Burmann, en 1934, précise que l'incidence des tendinoses est majorée à :

- la partie postérieure de la malléole latérale ;
- la face latérale du calcaneus ;
- la partie plantaire du cuboïde.

## PHYSIOPATHOLOGIE

Les tendons fibulaires occupent la loge latérale de la jambe, puis la gouttière rétromalléolaire fibulaire au niveau de la cheville (le long fibulaire est postérieur et latéral par rapport au court fibulaire). Ils sont séparés par le tubercule calcanéen des fibulaires à la face latérale du calcaneus. Le court fibulaire s'insère de façon distale sur la tubérosité du 5<sup>e</sup> métatarsien (styloïde) et a comme fonction l'éversion et la flexion plantaire du pied.

Le long fibulaire, quant à lui, contourne la gouttière sous le cuboïde et se termine au bord médial du pied au niveau de la face latérale et plantaire du 1<sup>er</sup> métatarsien et du 1<sup>er</sup> cunéiforme. Dans 20 % des cas environ, un os sésamoïde existe au niveau de l'articulation calcanéocuboïdienne et s'appelle l'os fibulaire. Le long fibulaire a un rôle d'éversion au niveau du pied et aide la flexion plantaire de la cheville. Mais il a aussi comme fonction la flexion plantaire du 1<sup>er</sup> rayon et il est, pour cette raison-là, antagoniste du muscle tibial antérieur. Il produit une valgisation de l'avant-pied en charge, qui est compensatrice d'une position en varus de l'arrière-pied et peut conduire à une tendinopathie.

Les deux tendons fibulaires sont dans une gaine commune jusqu'à la pointe de la malléole latérale, où deux gaines sont alors présentes.

Dans la partie proximale, la gaine des fibulaires traverse un tunnel formé par le rétinaculum supérieur des fibulaires dans sa partie postérieure et la face postérieure de la malléole fibulaire dans sa partie antérieure. Ce tunnel est appelé gouttière rétromalléolaire des fibulaires et peut être sujet à des variations tant en profondeur qu'en surface et forme. Cette gouttière des fibulaires est tapissée d'un fibrocartilage. Le rétinaculum supérieur des fibulaires est un tissu fibreux large d'environ 1 à 2 cm, qui prend son origine de la partie postérolatérale de la fibula pour s'insérer sur le calcaneus. Ce rétinaculum des fibulaires a comme fonction première d'empêcher la subluxation des tendons fibulaires en association avec d'autres insertions fibroligamentaires. Un muscle surnuméraire ou *peroneus quartus* est présent dans 15 à 20 % des cas au niveau de la partie latérale de la jambe. Il s'insère sur le tubercule calcanéen des fibulaires. Sa présence a souvent été associée à une hypertrophie du tubercule des fibulaires d'une part, et le développement d'une tendinose sténosante d'autre part.

La distribution des vaisseaux au niveau des tendons fibulaires n'est pas homogène et il existe deux zones avasculaires distinctes [18]. Une, commune aux deux tendons, lors du contournement de la malléole latérale, l'autre spécifique au long fibulaire latéral, lors du contournement de la partie latérale et inférieure du cuboïde.

Ces trois zones de glissement hypovasculaires expliquent à la fois la capacité de supporter la charge et la tension pendant de longues périodes (faible risque d'ischémie et de nécrose), mais aussi la lenteur de cicatrisation post-traumatique et donc le développement de tendinopathie.

## DIAGNOSTIC

### Évaluation clinique

#### Généralités

La tendinopathie des fibulaires repose sur un faisceau d'éléments comme la douleur, l'œdème, la chaleur dans la partie postérolatérale de la cheville. La douleur est augmentée par des manœuvres passives d'éversion de l'arrière-pied et de flexion plantaire de la cheville et par des manœuvres actives d'éversion de l'arrière-pied et de dorsiflexion de la cheville. La symptomatologie peut-être majorée par une activité répétitive ou prolongée ou par un épisode traumatique récent.

Les lésions fissuraires des tendons fibulaires ainsi que les ruptures peuvent être aussi bien aiguës que chroniques. La persistance d'un œdème le long de la gouttière des fibulaires reste la plainte la plus fréquente rapportée par les patients porteurs d'une lésion fissuraire du court fibulaire [10]. On retrouve aussi des douleurs rétromalléolaires ou une instabilité de la cheville.

Les ruptures du long fibulaire sont le plus souvent caractérisées par une douleur au niveau de la gouttière des fibulaires ou à la partie plantaire du pied à l'endroit où s'insère distalement ce tendon. Dans quelques cas, les patients ne se plaignent pas d'une douleur latérale de la cheville mais plutôt d'une douleur au niveau du compartiment médial du pied, ressemblant ainsi à la symptomatologie du muscle tibial postérieur.

L'interrogatoire doit faire préciser aussi les lésions associées possibles. Un contexte de polyarthrite rhumatoïde, de rhumatisme psoriasique, d'hyperparathyroïdie, de neuropathie diabétique, de fracture du calcanéus et d'infiltration de corticostéroïdes est souvent associé à une majoration et une augmentation du dysfonctionnement des muscles fibulaires. Les quinolones, par toxicité directe ou immunoallergique, peuvent être aussi à l'origine de fissuration, voire de rupture tendineuse [24].

Les patients porteurs d'une subluxation, ou d'une luxation des tendons fibulaires, décrivent aussi une sensation de ressaut et de douleurs à la partie latérale de l'arrière-pied. Un contexte traumatique aigu est retrouvé lors des ruptures du rétinaculum supérieur des fibulaires. Dans certains cas, l'épisode traumatique aigu n'est pas retrouvé lorsque l'on est en présence de phénomènes de luxations à répétition. Enfin, quelques cas de luxations congénitales ont été décrits en rapport avec une dysplasie de la gouttière rétro-malléolaire.

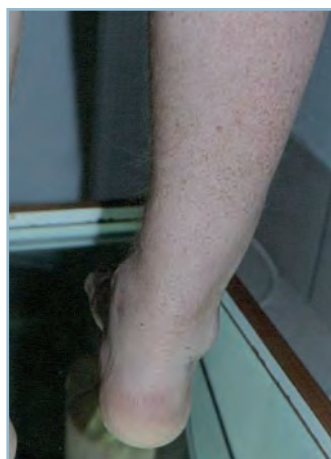## Examen clinique

L'inspection peut retrouver l'œdème à la partie postéro-latérale de l'arrière-pied, l'alignement de cet arrière-pied est précisé puisqu'une position en varus est souvent associée à une augmentation des dysfonctionnements des tendons fibulaires (figure 34.1).

La palpation le long des tendons fibulaires recherche des zones douloureuses, mais aussi une augmentation d'épaisseur ou un œdème.

Chez les patients porteurs de tendinose des fibulaires, la force musculaire de ces tendons peut être diminuée, soit par la douleur, soit bien évidemment par la rupture. À l'inverse, l'absence d'une faiblesse évidente des fibulaires n'exclut pas une fissuration de ces tendons, voire la rupture. En effet, le troisième fibulaire, l'extenseur commun des orteils et même l'extenseur propre du gros orteil permettent de conserver une fonction d'éversion tout à fait compatible avec une rupture importante des deux tendons fibulaires, retrouvée uniquement en peropératoire, alors que l'examen clinique pré-opératoire montre une force d'éversion cotée à 4+, voire à 5.

L'état neurovasculaire du pied doit être aussi pris en compte. Le nerf sural longe en effet les tendons fibulaires et un névrome, ou une atteinte inflammatoire de ce nerf doit être distinguée d'une douleur postéro-latérale de la cheville.



34.1 Examen podoscopique d'un varus de l'arrière-pied.

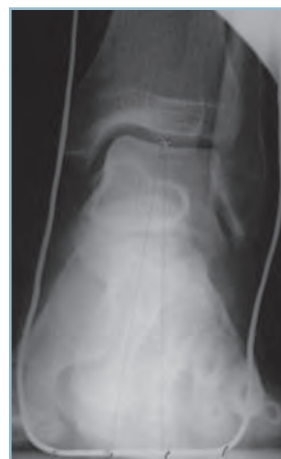Des manœuvres spéciales ont été décrites pour authentifier les différentes lésions de ces tendons fibulaires. La manœuvre de Sobel [25] pour les tendinoses du court fibulaire, encore appelée compression dans le tunnel fibulaire, doit être utilisée. Le pied est mis en dorsiflexion et en éversion avec une pression manuelle appliquée tout le long de la région rétrofibulaire afin de déterminer l'existence ou non d'une douleur. Un autre test concerne la flexion plantaire du 1er rayon, la perte ou la limitation de cette flexion plantaire est constante lors d'un dysfonctionnement du long fibulaire. La combinaison d'une rotation latérale, éversion et dorsiflexion de la cheville et du pied, peut conduire à une subluxation, voire une luxation antérieure des tendons fibulaires par rapport à la malléole latérale.

## Bilan paraclinique

### Radiographie standard

Tous les patients avec une douleur latérale de la cheville doivent bénéficier de radiographies standards en charge, avec incidence antéropostérieure, et de profil strict. En complément, un cliché rétrotibial met en évidence le tubercule des fibulaires et la gouttière rétro-malléolaire. Une vue de 3/4 oblique antéropostérieure du pied donne également une information sur l'architecture de ce pied. Les clichés cerclés de Méary (figure 34.2) réalisent une mesure objective et comparative de l'orientation de l'arrière-pied (valgus/varus) par rapport au squelette jambier. Les radiographies permettent de faire le bilan et les séquelles de traumatismes aigus comme les fractures du calcanéus, de la malléole fibulaire et des avulsions de cette même malléole (figure 34.3). Les tableaux chroniques – comme les conflits latéraux de la cheville, l'hypertrophie du tubercule des fibulaires, les écailles osseuses au niveau de la gouttière des fibulaires, les exostoses agressives, l'arthrose de l'arrière-pied ou les tumeurs –, peuvent aussi être correctement objectivés par ces radiographies conventionnelles.

Un bilan plus détaillé de ces tendons fibulaires est obtenu grâce à l'imagerie moderne, comme l'IRM, le scanner avec ou sans injection et l'échographie.

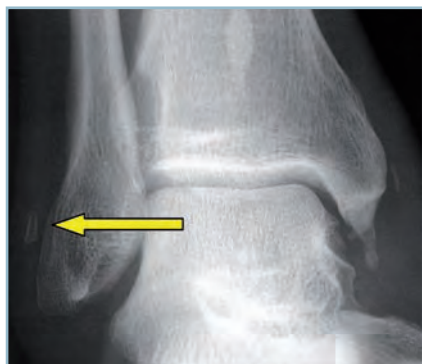

34.2 Cliché cerclé de Méary confirmant le varus de l'arrière-pied et permettant sa mesure angulaire.

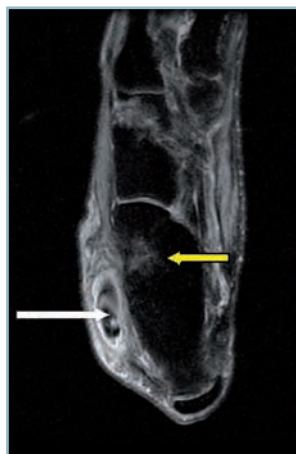
### Imagerie par résonance magnétique

L'IRM est devenue la méthode de choix pour réaliser un état détaillé des tendons fibulaires. Elle permet d'obtenir des images

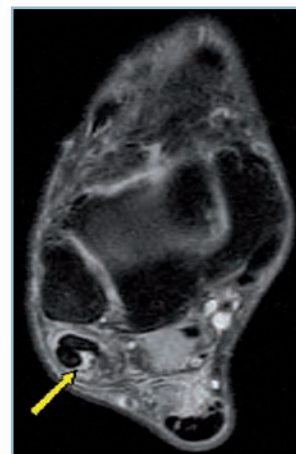




**34.3** Arrachement ostéopériosté typique d'une luxation des tendons fibulaires (flèche).



**34.4** Tendinopathie fissuraire du long fibulaire (flèche blanche) avec œdème intraspongieux du bord latéral du calcaneus (flèche jaune).



**34.5** Tendinose sans fissure avec liquide peritendineux (flèche).

tridimensionnelles et dans de nombreuses orientations de ces tendons, sans exposer le patient à des radiations ionisantes. Une étude retrouve 83 % de sensibilité pour les lésions fissuraires du court fibulaire, avec 75 % de spécificité (confrontations aux constatations peropératoires) [11]. L'IRM, à la fois en dorsiflexion et en flexion plantaire, montre un aplatissement du court fibulaire lors de la mise en dorsiflexion. Ces constatations confirment la théorie selon laquelle les lésions longitudinales fissuraires du court fibulaire se produisent sous compression dynamique par le long fibulaire lors des mouvements de dorsiflexion. En dorsiflexion, le court fibulaire a une forme de C et enveloppe partiellement le tendon du long fibulaire. Pour les lésions fissuraires du long fibulaire, des coupes coronales obliques complémentaires au niveau du médio-pied sont nécessaires pour objectiver correctement l'extension de ces fissures [21].

L'IRM permet de retrouver au niveau du long fibulaire des images caractéristiques de fissure, comme :

- l'hétérogénéité ou la solution de continuité dans le tendon (flèche de gauche) (figure 34.4) ;
- une gaine remplie de liquide péritendineux (figure 34.5) ;
- un œdème de la moelle osseuse le long du bord latérale du calcaneus (flèche de droite) (figure 34.4) ;
- une hypertrophie du tubercule des fibulaires.

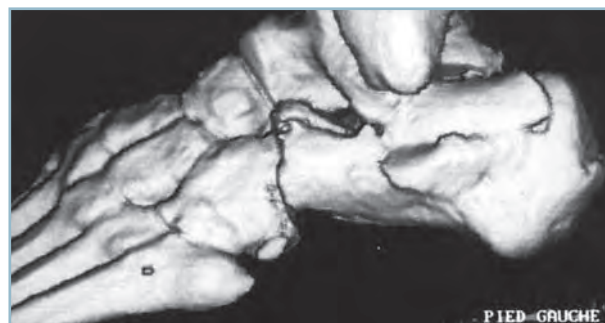L'IRM est très utile pour caractériser la forme des lésions fissuraires longitudinales des tendons fibulaires et permettre ainsi d'identifier cette entité par rapport aux autres causes de douleurs chroniques de la cheville.

Cependant, une autre étude a montré que l'IRM pouvait sous-évaluer les lésions tendineuses par rapport aux constatations peropératoires. Ainsi dans cette étude, l'IRM semble sous-estimer l'étendue de la pathologie, notamment en ce qui concerne les lésions fissuraires du long fibulaire [19].

### CT-scanner

Le scanner est utile pour préciser les anomalies osseuses comme l'hypertrophie du tubercule des fibulaires ou une exostose en arrière de la trochlée du cuboïde, les séquelles de fractures du

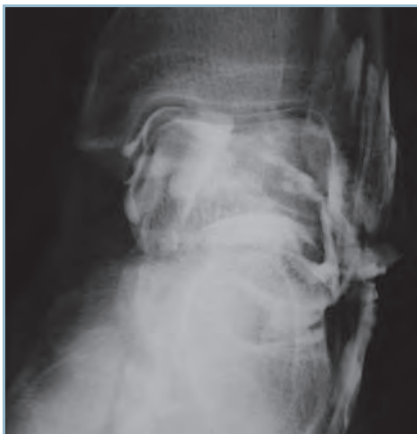calcaneus (figure 34.6), les fractures de l'os fibulaire ou les avulsions de la pointe de la malléole latérale. Cependant, le scanner est limité dans sa capacité à identifier les lésions tendineuses. Ainsi, ses limites de résolution des tissus mous ne permettent pas de différencier de façon précise les tendons de l'œdème des tissus mous autour de ces tendons et par ailleurs, le scanner ne peut pas être utilisé dans tous les plans. Néanmoins, certains auteurs sont arrivés à conclure que le scanner est la méthode de choix pour évaluer les lésions des tendons fibulaires lorsqu'elles sont associées à des anomalies osseuses [20].



**34.6** Cal vicieux du calcaneus à l'origine d'un conflit avec les deux tendons fibulaires.

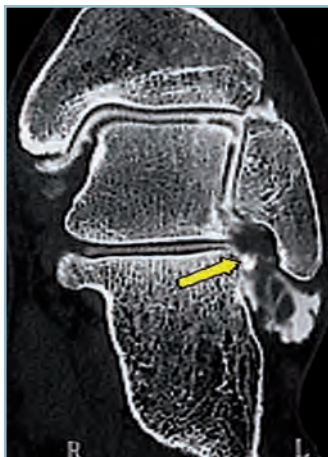### Ténographie

La ténographie des tendons fibulaires, même couplée au scanner, est devenue un examen désuet (figure 34.7). Il s'agit d'une méthode invasive nécessitant l'injection de produits radio-opaques au niveau de la gaine des tendons fibulaires afin d'en permettre l'examen correct. Cette technique peut être combinée avec une injection d'anesthésiques locaux, ce qui peut être utile pour apprécier les douleurs résiduelles. La ténographie des tendons fibulaires comporte environ 10 % d'extravasation du produit de contraste et un remplissage incomplet de la gaine dans 5 % des cas. Enfin, les anomalies intratendineuses ne sont pas souvent retrouvées.



**34.7** Ténographie des fibulaires couplée à une arthrographie tibio-talienne.

Par contre, lors d'un arthroscanner de la cheville demandé pour bilan d'une laxité de cheville, la diffusion du produit de contraste au travers d'une brèche de la gaine des fibulaires, au contact d'une rupture du faisceau fibulocalcanéen (flèche), donne des informations fiables sur l'état des tendons fibulaires. Le produit pénètre dans la gaine des fibulaires par voie rétrograde. Il n'y a pas de risque de faux positif iatrogène (figure 34.8).

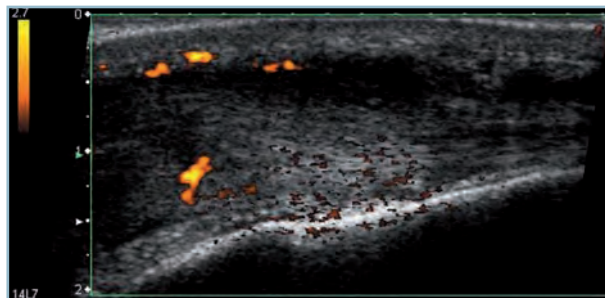


**34.8** Opacification de la gaine des tendons fibulaires (sains) lors d'un arthroscanner de la cheville, confirmant la rupture du faisceau calcanéofibulaire.

## Échographie

L'échographie a trois avantages, cet examen, non invasif, n'utilise pas de radiation ionisante et est surtout économique. Une étude rapporte la précision, la sensibilité et la spécificité de l'échographie pour la détection des fissures des tendons fibulaires [8]. L'état des tendons est authentifié au moment de l'exploration chirurgicale. La précision est de l'ordre de 90 et 94 % avec une spécificité de 85 et 90 % et une sensibilité de 100 % dans les deux études (figure 34.9). Cependant, l'échographie a des limites.

Il s'agit d'un examen très opérateur dépendant, et dépendant surtout de sa courbe d'apprentissage. Ainsi, le temps utile pour faire une étude correcte des tendons fibulaires varie de 30 à 45 min en comptant bien sûr la cheville controlatérale. Enfin, cette technique est incapable de mettre en évidence des images sur des tissus plus profonds ou sur les os qui sont autour de la cheville.



**34.9** Écho fibulaires.

## TABLEAUX CLINIQUES

### Tendinose des fibulaires

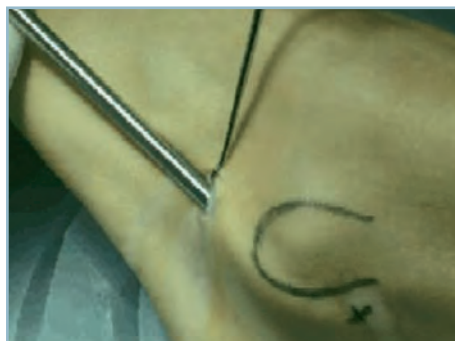
Le diagnostic de tendinose des fibulaires repose sur une histoire clinique, un examen clinique et, bien évidemment, un bilan para-clinique. La douleur au niveau des tendons fibulaires est caractéristique de la tendinite, une masse palpable qui bouge avec le tendon fait évoquer plutôt une tendinose.

L'IRM peut être utilisée pour confirmer le diagnostic et identifier éventuellement la présence d'une fissure. Le liquide autour des tendons sans fissure évidente évoque plutôt une tendinite des fibulaires. Le traitement de ces ténosynovites associe la prise d'anti-inflammatoires non stéroïdiens, le repos avec une diminution des activités et une semelle avec une bande pronatrice le plus souvent. Lorsque l'on est en présence de cas rebelles, l'utilisation d'une botte plâtrée de marche peut être nécessaire pour environ 45 jours. Les infiltrations intratendineuses de corticoïdes doivent être utilisées avec beaucoup de précaution afin d'éviter toute rupture iatrogène.

Le traitement non chirurgical de ces ténosynovites est souvent couronné de succès. La chirurgie peut être utile en cas d'échec.

La téno-scopie [29] a les avantages de la chirurgie mini-invasive et utilise le matériel classique d'arthroscopie (figure 34.10). Elle permet un débridement et la résection de fissures minimes. Elle a surtout un effet « bougie » en dilatant la gaine. Elle peut être convertie en chirurgie conventionnelle. Elle est en cours d'évaluation.

La chirurgie à ciel ouvert est plus classique. La gaine des tendons est ouverte longitudinalement et chaque tendon est inspecté. Un débridement est réalisé en pratiquant une synovectomie péritendineuse. Lorsque l'on retrouve un peroneus quartus, il faut l'exciser. Un tubercule des fibulaires proéminent doit être désépaissi et rendu moins agressif pour les tendons. La gaine des tendons doit être laissée ouverte, sans avoir, bien sûr, fragilisé le rétinaculum supérieur des fibulaires. En postopératoire, le patient bénéficie de 6 semaines de botte plâtrée, 15 jours sans appui, puis 30 jours avec appui. La rééducation visant à faire récupérer la mobilité, la force et la proprioception de ces tendons est débutée à l'issue de la période d'immobilisation. Une semelle avec une bande pronatrice améliore l'évolution.



a | b

#### 34.10 Ténoscopie chirurgicale des tendons fibulaires.

a. Les deux points d'entrées de la ténoscopie des fibulaires de part et d'autre de la pointe de la malléole fibulaire.

b. Inflammation péri-tendineuse. Portion supramalléolaire avec une gaine commune pour les deux tendons.

## Fissures et ruptures des tendons fibulaires

La cause des fissures et ruptures des tendons fibulaires reste un sujet de controverse.

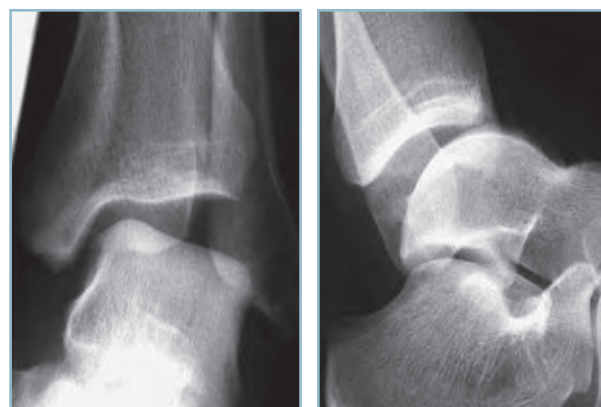Munk et Davies [16] ont suggéré qu'il y avait deux mécanismes pathologiques possibles pour créer les lésions fissuraires du tendon du court fibulaire.

Le premier mécanisme est la subluxation du court fibulaire qui résulte d'une laxité de la gaine, voire d'une lésion du rétinaculum supérieur des tendons fibulaires en rapport avec une instabilité chronique de la cheville ou des traumatismes répétés en inversion. Ainsi, lorsque le tendon se sublux, le court fibulaire peut s'user en passant par dessus le bord postérolatéral acéré de la gouttière des fibulaires. Dans cette théorie, la lésion fissuraire fait suite à la luxation. Le second mécanisme est la compression du tendon du court fibulaire entre la partie postérieure de la fibula et le long fibulaire, ce qui cause une lésion fissuraire durant les traumatismes en inversion [3]. Dans ce mécanisme, la subluxation de la partie latérale du court fibulaire fait suite à la lésion fissuraire. Ce second mécanisme explique pourquoi les fissures des tendons fibulaires peuvent être retrouvées en l'absence de toute luxation avérée des tendons.

D'autres facteurs anatomiques contribuent également aux fissures des tendons fibulaires :

- une gouttière des fibulaires dysplasiques, voire convexes, entraînant une incompetence, une inefficacité du rétinaculum des fibulaires et par voie de conséquence la subluxation, voire la luxation de ces tendons ;
- une compression par le long fibulaire en dorsiflexion ;
- le varus de l'arrière-pied conduisant à l'augmentation des contraintes au niveau des tendons fibulaires ;
- une hypertrophie du tubercule des fibulaires ;
- une épine osseuse à la partie postérolatérale de la gouttière des fibulaires ;
- une laxité chronique latérale de la cheville (figure 34.11) ;
- la présence d'un peroneus quartus dans la gaine des fibulaires. Ce muscle surnuméraire augmente la pression dans le tunnel fibulaire en dorsiflexion et expose donc le court fibulaire à des lésions fissuraires.

Les lésions du tendon du long fibulaire peuvent être aiguës ou chroniques [22]. Les fissurations aiguës du long fibulaire sont la plupart du temps consécutives à des traumatismes sportifs ou violents. Cela va de la lacération du tendon à l'avulsion de ce tendon au niveau de l'os fibulaire ou à la luxation de la malléole latérale.



#### 34.11 Laxité chronique de cheville objectivée et quantifiée par examen au Télôs®.

Les ruptures se font le plus souvent au niveau du cuboïde ou sous la forme d'une fracture de l'os fibulaire. Ces forces de traction importantes au niveau du tendon, lorsqu'il contourne l'arrière du pied, peuvent être un facteur important contribuant à la biomécanique de ces lésions longitudinales fissuraires (figure 34.12).

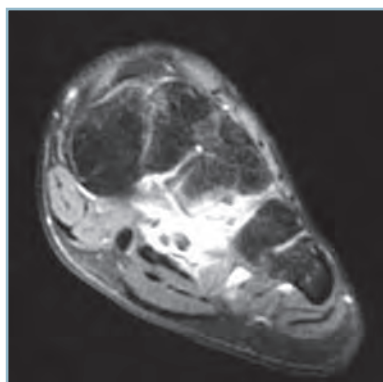
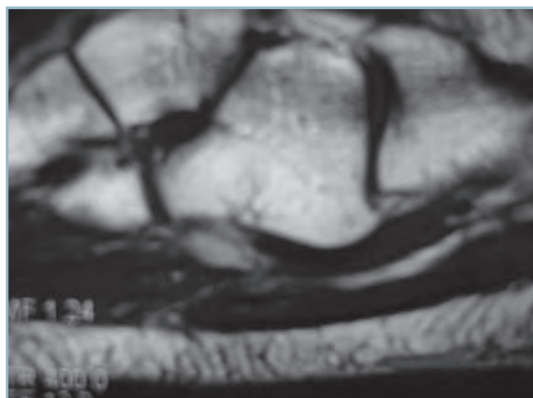
La présence d'un os fibulaire ne semble pas prédisposer le tendon à une fissure.

Toutes les situations qui conduisent à une hyper-utilisation du tendon du long fibulaire peuvent produire des lésions chroniques. Cela explique pourquoi la faiblesse ou l'absence de structure ligamentaire latérale apparaît comme ayant une relation directe avec les fissures de ce long fibulaire. En complément, une relation directe a été rapportée entre les lésions fissuraires du long fibulaire et un morphotype de pied creux.

Krause et Brodsky [10] ont proposé une classification pour guider le geste chirurgical chez les patients porteurs de lésions fissuraires des tendons fibulaires. Ce système est basé sur la zone transversale de tendons viables qui restent après débridement des portions endommagées de ces tendons. Cela signifie que la portion que l'on garde du tendon n'a pas de fissure longitudinale. Dans le grade I, les lésions sont inférieures à 50 % de la section transversale et la réparation des tendons est alors recommandée. Dans le grade II, les lésions sont supérieures à 50 % de la section transversale tendineuse et, dans ces cas-là, la ténodèse est plutôt indiquée.

Myerson [19] propose un algorithme pour le traitement chirurgical de ces lésions fissuraires des tendons fibulaires. Les facteurs qu'il considère comme importants comportent la quantité restante





a  
b

### 34.12 Aspects IRM d'une fissuration du long fibulaire.

- a. Fissuration du long fibulaire lors de son contournement du cuboïde (IRM).  
b. La fissuration se poursuit dans son trajet plantaire (accessibilité difficile).

de tendon fonctionnel, la mobilité de la musculature restante, la stabilité articulaire de la cheville et la position de l'arrière-pied.

Si les deux tendons sont *grosso modo* intacts, il répare ces tendons d'une façon assez standard en excisant les fissures longitudinales et en tubulisant le tendon restant avec un fil de petit diamètre (figure 34.13a et b). Si l'un des tendons est complètement dilacéré et non réparable (figure 34.14a et b) mais que l'autre tendon est considéré comme fonctionnel, c'est-à-dire

utile, alors une ténodèse est entreprise en utilisant le tissu musculotendineux (figure 34.15a et b). Si la partie distale du tendon est en bon état, dans ces cas-là aussi, la ténodèse est possible. La décision de pratiquer la ténodèse est basée sur l'état du muscle. La ténodèse ne peut pas être réalisée si les excisions musculaires ou tendineuses rendent le tendon totalement absent ou lorsqu'il n'y a que cicatrice et fibrose. Ainsi, si l'autre tendon n'est pas fonctionnel, une greffe tendineuse ou un transfert tendineux, par exemple avec le fléchisseur commun des orteils, est alors proposé.

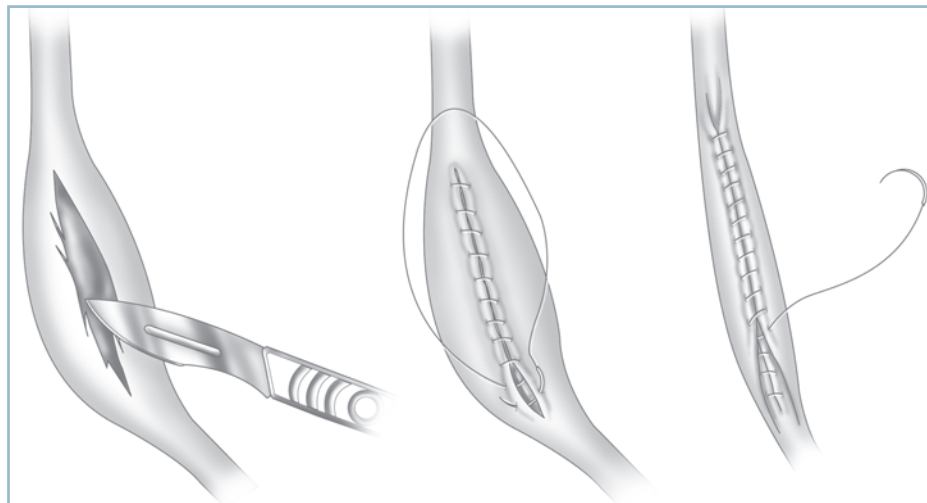
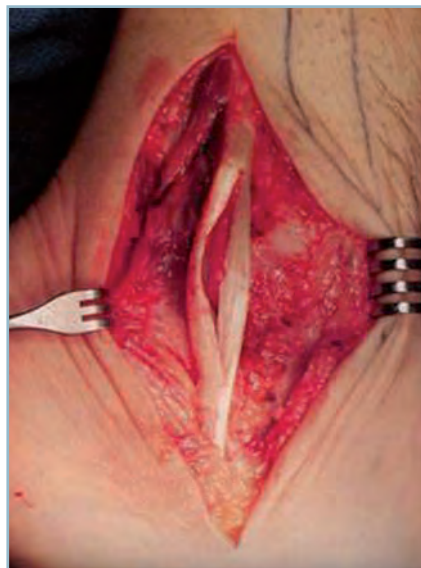La chirurgie pour traiter les lésions fissuraires des tendons fibulaires doit être, bien sûr, combinée à une prise en charge correcte des pathologies associées, comme les instabilités chroniques de la cheville, les ostéophytes agressifs ou tout autre facteur favorisant indiqués plus haut peuvent l'être. En complément, s'il y a une position en varus de l'arrière-pied, une ostéotomie de valgisation ou une latéralisation du calcaneus doit être proposée (figure 34.16).

Pour les ruptures traumatiques aiguës des deux tendons, lorsque le diagnostic est fait précocement, une suture bout à bout peut être pratiquée. Par contre, quand la suture bout à bout n'est pas possible, le transfert du fléchisseur commun des orteils sur le court fibulaire doit être proposé. L'utilisation de ce fléchisseur commun des orteils repose sur le trajet et le travail qui sont assez similaires pour ces deux tendons. Quoi qu'il en soit, toutes les séries rapportant le traitement de ces lésions fonctionnellement graves restent encore du domaine de la recherche clinique, avec un recul insuffisant.

## Luxation et subluxation des tendons fibulaires

Décrite pour la première fois par Monteggia [15, 17], chez une danseuse de ballet, la luxation traumatique de tendons des muscles fibulaires est une lésion rare [26]. C'est la lésion élective, à la cheville, du skieur alpin [28, 31].

La luxation des tendons fibulaires fait suite à une rupture du rétinaculum supérieur des fibulaires, le plus souvent par un mécanisme en inversion associé à une dorsiflexion de la cheville, avec une contraction concomitante très puissante des muscles fibulaires.

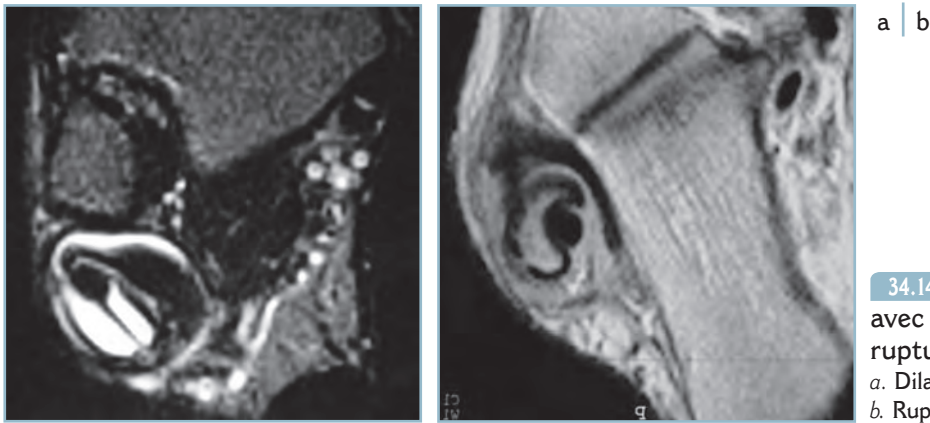


### 34.13 Fissuration transfixiante longitudinale du court fibulaire.

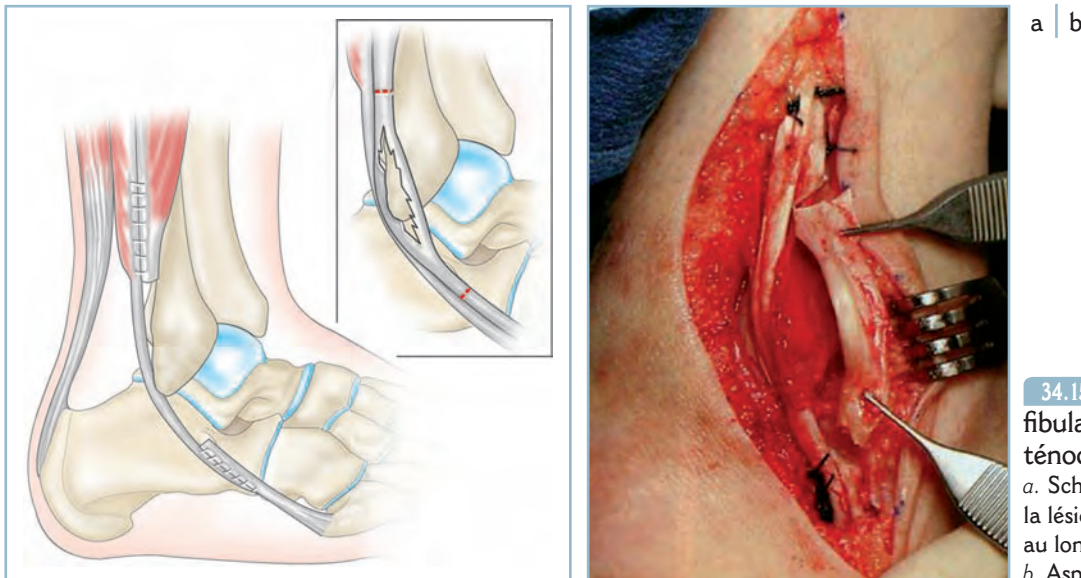
- a. Constatations peropératoires.  
b. Débridement, parage et tubulisation du tendon sain restant.

a | b

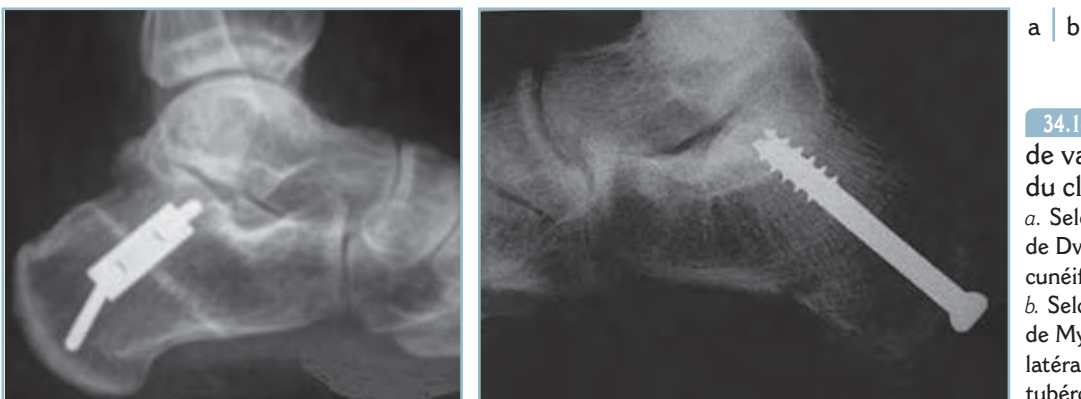




**34.14** Aspects IRM de lésions graves avec dilacération, rupture du tendon du court fibulaire.  
*a.* Dilacération.  
*b.* Rupture.



**34.15** Lésion grave du court fibulaire qui est réséqué puis ténodésé au long fibulaire.  
*a.* Schéma technique montrant la lésion et la ténodèse au long fibulaire.  
*b.* Aspect peropératoire.



**34.16** Ostéotomie de valgisation du clacanéus.  
*a.* Selon la technique de Dwyer (soustraction cunéiforme latérale).  
*b.* Selon la technique de Myerson (translation latérale de la grosse tubérosité).

Eckert et Davies [6] ont classé ces lésions du rétinaculum supérieur des fibulaires en trois types (*figure 34.17*) :

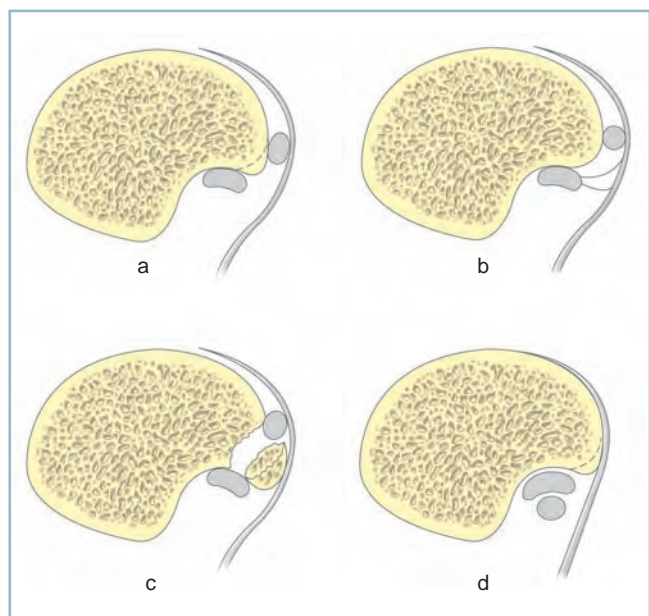
- grade I : le rétinaculum des fibulaires est désinséré de la fibula ;
- grade II : le rétinaculum des fibulaires est désinséré par l'avulsion d'un fragment fibrocartilagineux ;
- grade III : un fragment cortical est arraché et avulsé avec le rétinaculum des fibulaires.

Mais la classification d'Eckert et Davies n'a pas de parallélisme clinique. Par contre, les constatations opératoires, plus pragmatiques, retrouvent trois lésions principales [12, 27].

La rupture de la gaine est une lésion rare, le plus souvent aiguë. Elle peut être en plein corps ou au bord postérieur de la malléole fibulaire. La détente de la gaine et le décollement fibropériosté, eux, sont retrouvés dans plus de 50 % des séries et apparentés au décollement de Hartmann et Broca dans la luxation récidivante antérieure de l'épaule [13].

Il faut mettre à part la dysplasie de la gouttière rétrofibulaire qui peut faciliter la luxation récidivante des tendons.

En urgence, le diagnostic est difficile et souvent méconnu [27]. Le tableau est celui d'une entorse grave de la cheville, mais la douleur est rétromalléolaire latérale. Il n'existe pas de laxité radio-



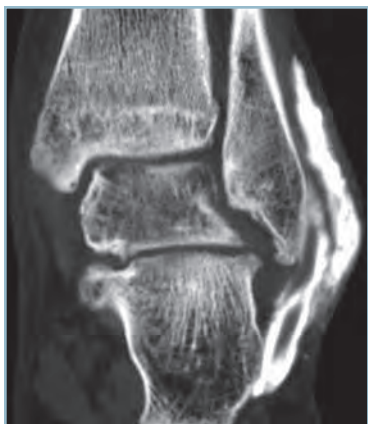**34.17** Classification anatomopathologique des luxations des tendons fibulaires (Eckert et Davies).

- a. Grade I.
- b. Grade II.
- c. Grade III.
- d. Aspect normal.

logique. Par contre, la flexion dorsale avec éversion peut reproduire la luxation. Les tendons fibulaires peuvent être luxés de façon permanente, facilitant le diagnostic [6].

Le diagnostic est plus facile devant une luxation récidivante des tendons des muscles fibulaires. Le tableau est celui d'une « instabilité chronique » de cheville sans laxité objective. L'examen clinique reproduit le ressaut ou la luxation complète. La douleur est rétromalléolaire latérale. La luxation peut être permanente et les tendons sont palpés à la face latérale de la malléole fibulaire.

L'IRM est utile pour fournir des informations sur l'état de ce rétinaculum, sur la forme et la profondeur de la gouttière des fibulaires et pour authentifier éventuellement des lésions de type fissuraire au niveau des tendons fibulaires. Le ténoscanner avec clichés dynamiques peut aider au diagnostic (figure 34.18).



**34.18** Ténoscanner dynamique d'une luxation chronique des 2 tendons fibulaires gauches.

Le traitement de la luxation des tendons fibulaires doit être résolument chirurgical compte tenu des échecs habituels du traitement par immobilisation plâtrée [2, 23] ou par bandage type Bragard [4].

## TECHNIQUE CHIRURGICALE

Elles ont pour buts, la réfection de la gaine des fibulaires et du rétinaculum (avec ou sans renfort) et la correction d'une éventuelle dysplasie associée de la gouttière rétrofibulaire :

- reconstruction de la gaine tendineuse ;
- plastie tendineuse ;
- transpositions osseuses ;
- creusement de la gouttière rétromalléolaire latérale.

Des gestes associés peuvent être proposés.

## Reconstruction de la gaine des tendons fibulaires

### Suture de la gaine

Ce procédé, décrit par Exner en 1909 [7], réalise une suture directe des deux bords de la gaine. Le décollement est sous-aponévrotique mais extrapériosté, les tendons fibulaires étant retrouvés dans l'espace sous-cutané. Pour permettre une suture solide et sans tension, les deux bords de la gaine doivent être nets. La cheville est immobilisée dans une botte plâtrée pendant 45 jours.

### Plastie mixte (gaine et périoste)

Décrite par l'école grenobloise en 1995 [27, 28], mais utilisée depuis 1982, elle représente une variante intéressante de la technique de Méary [13], car elle n'ouvre pas la gaine des tendons fibulaires, en arrière du décollement périosté, présent à la face latérale de la malléole fibulaire.

Le patient est positionné en décubitus latéral. L'opérateur se place en arrière de la cheville opérée, le premier aide en face. L'intervention se fait sous garrot pneumatique.

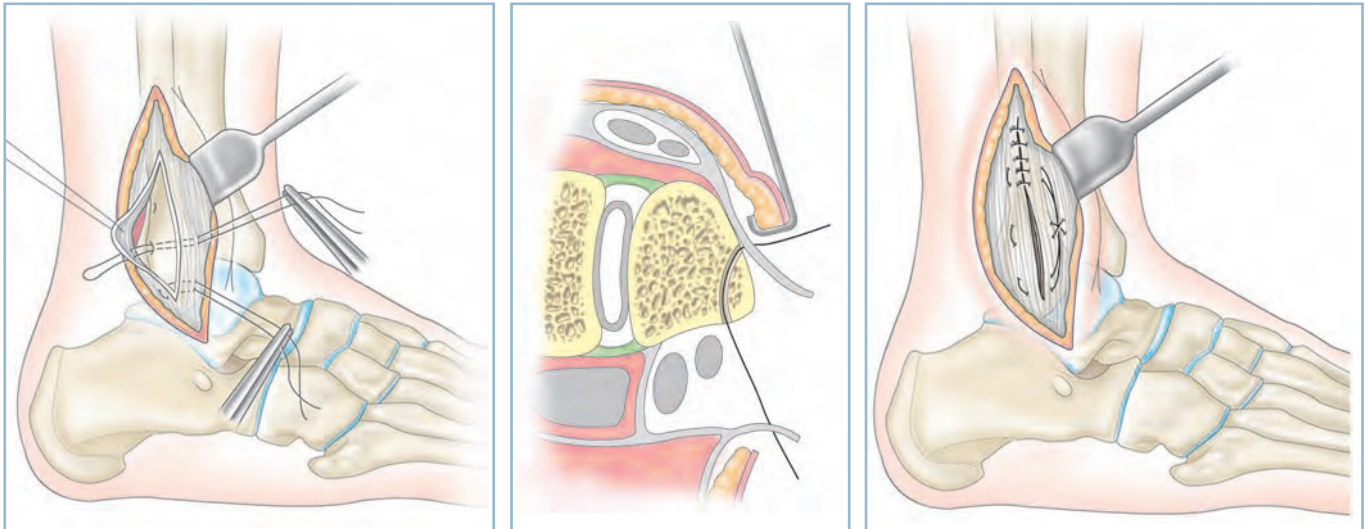
L'incision est centrée sur la malléole fibulaire arciforme et se recourbe en avant au niveau de sa pointe, et suit le trajet des tendons fibulaires. Le nerf sural, laissé en arrière, est protégé par cette exposition.

Le périoste de la malléole fibulaire est incisé en avant de la malléole, puis détaché d'avant vers l'arrière jusqu'à se retrouver dans la chambre de décollement qui peut être plus ou moins étendue (quelques millimètres à 1 ou 2 cm). En aucun cas, la paroi verticale de la gaine des muscles fibulaires ne doit être ouverte, en arrière du bord postérieur de la malléole fibulaire. La gaine fibreuse des tendons fibulaires n'est pas rompue latéralement.

Un lambeau fibropériosté de 3 à 4 cm de long et 3 cm de large est ainsi créé. Trois tunnels sont forés à la mèche de 2 mm de diamètre dans la malléole fibulaire, d'avant vers l'arrière, perpendiculairement au grand axe malléolaire :

- le premier au niveau de la pointe malléolaire ;
- le deuxième, 1 cm au-dessus ;
- le troisième, 1 cm au-dessus du deuxième (figure 34.19).

Des points en U au fil résorbable de gros diamètre vont invaginer la lèvres postérieure du lambeau en arrière de la malléole fibulaire, repoussant les tendons dans leur gouttière.



**34.19** Plastie mixte par un lambeau fibropériosté (pour lésions aiguës ou chroniques).

a | b | c

a. Réinsertion du lambeau postérieur par des tunnels transmalléolaires latéraux.

b. Vue en coupe horizontale.

c. Aspect final avec la réinsertion du lambeau postérieur et la fermeture du décollement antérolatéral.

Ces points permettent que la nouvelle gaine ne soit ni trop tendue (gênant la course des tendons), ni trop lâche (risque de récurrence). Les noeuds sont noués en avant de la malléole fibulaire. Le reliquat de fibropériosté est réséqué ou réinséré à son tour. La mobilisation de la cheville confirme la course sans striction, ni subluxation des tendons.

Le tissu cellulaire sous-cutané est fermé par des points séparés de fil résorbable plus fin sur drainage aspiratif de Redon. La peau est suturée par un surjet de Blair Donatti ou d'Algöwer.

La cheville est immobilisée dans une botte plâtrée pendant 45 jours.

Les techniques de Méary et Toméno [13] ou de Bénazet et Saillant [2] sont des variantes.

### Plastie périostée de Lannelongue [2] (figure 34.20)

Un lambeau périosté de 4 cm de hauteur et 2 cm de largeur (cf. figure 34.20), rabattu vers l'arrière, est suturé à la partie postérieure de la gaine des tendons fibulaires, préalablement ouverte verticalement dans sa portion postérieure. Le décollement doit être sous-aponévrotique mais extrapériosté. Les suites opératoires sont identiques aux interventions précédentes.

### Plastie tendineuse

La plus connue est celle au tendon calcanéen, décrite par Ellis Jones en 1932 [9] (figure 34.21). La voie d'abord est rétromalléolaire latérale. Le ligament annulaire est ouvert, en arrière des tendons fibulaires, ce qui expose parfaitement le bord latéral du tendon calcanéen.

Une bandelette tendineuse de 5 à 6 cm de longueur et de 5 mm de large est isolée du bord latéral de ce tendon, libre dans sa portion proximale et pédiculée dans sa portion distale au calcanéus.

Un tunnel est foré à la mèche de 3,2 mm de diamètre (puis de 4,5 mm d'arrière vers l'avant), 1 cm au-dessus de la pointe de la malléole fibulaire. La bandelette est ensuite suturée à elle-même vers l'arrière ou au périoste vers l'avant, le pied ayant été préalablement positionné en dorsiflexion afin de ne pas limiter la flexion

dorsale. Cette bandelette reproduit le rétinaculum supérieur des fibulaires.

## Transpositions osseuses

### Butées ostéoplastiques

Elles ont toutes pour but d'améliorer la congruence de la gouttière rétromalléolaire latérale et d'empêcher ainsi la luxation vers l'avant des tendons fibulaires.

Un fragment de malléole fibulaire est détaché, puis translaté et pivoté vers l'arrière (technique de Kelly [30]), translaté vers l'arrière (technique de Du Vries [5]) (figure 34.22a) ou vers le bas (technique de Micheli [14]).

### Transfert ligamentaire

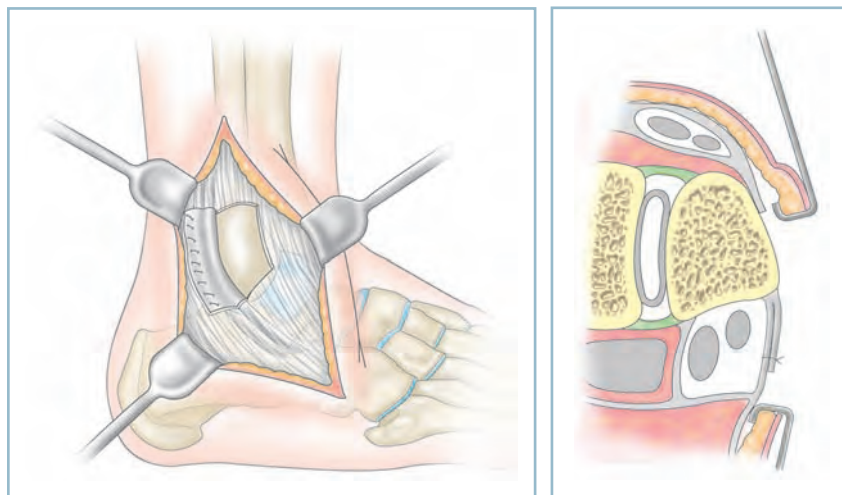
Le faisceau moyen du ligament collatéral latéral de la cheville est détaché de la face latérale du calcanéus avec un bloc osseux (figure 34.22b). Les tendons fibulaires sont repositionnés dans leur gouttière rétromalléolaire. Le bloc osseux est repositionné dans son logement et fixé par une vis permettant au faisceau moyen du ligament collatéral de passer en pont au-dessus des deux tendons fibulaires et d'empêcher la récurrence de leur luxation. C'est la technique de Sarmiento et de Pöll, reprise plus récemment par Steinbock [26].

Le faisceau moyen du ligament collatéral latéral de la cheville, ainsi détaché puis repositionné, reconstitue le rétinaculum inférieur des fibulaires.

## Creusement de la gouttière rétrofibulaire

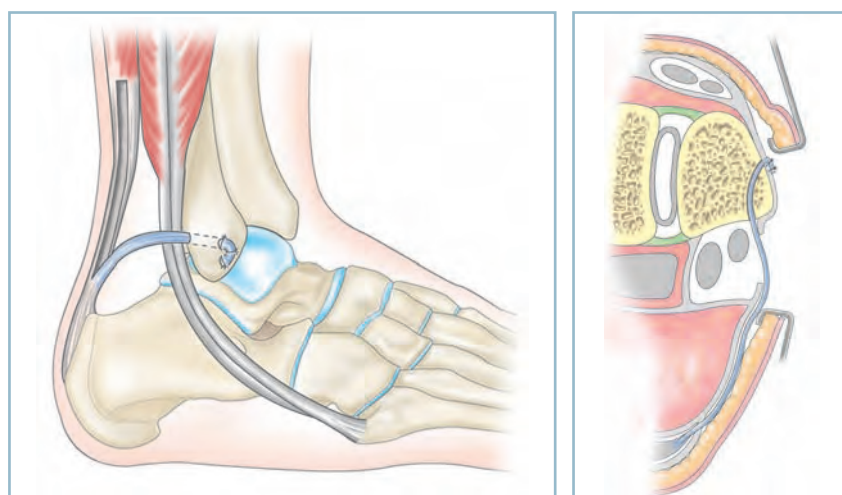
Son but est d'améliorer la congruence de la gouttière rétrofibulaire tout comme les butées ostéoplastiques, précédemment décrites, le font. Cette technique doit être réservée aux dysplasies majeures de la gouttière et accompagnée d'un lambeau fibropériosté [1]. Certains auteurs proposent ce geste sous arthroscopie.





**34.20** Plastie périostée de Lannelongue (lésions chroniques).

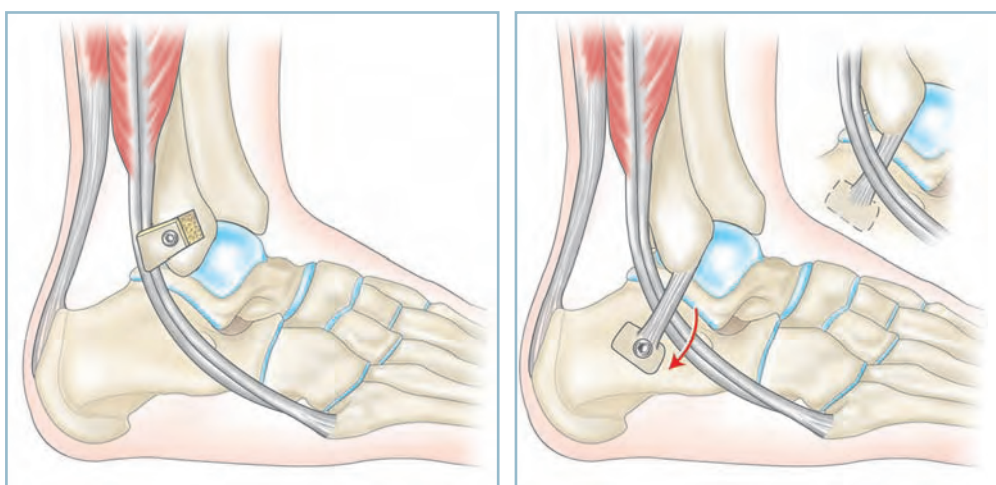
a | b



**34.21** Plastie au tendon calcanéen (Ellis Jones) (lésions chroniques).

a. Prélèvement d'un fragment du tendon calcanéen.  
b. Coupe transversale de la plastie.

a | b



**34.22** Transpositions osseuses.

a. Butée ostéoplastique par fragment malléolaire traduit vers l'arrière.  
b. Transfert ligamentaire du faisceau fibulocalcanéen du ligament collatéral latéral de la cheville.

a | b



## INDICATION

La technique chirurgicale est choisie en peropératoire en fonction des constatations lésionnelles. Elle permet aussi de traiter les éventuelles fissures associées :

- lorsque la gaine est rompue avec des berges nettes, une suture simple à la façon d'Exner est proposée ;
- lorsque la gaine rompue est pellucide, la suture est renforcée par la plastie au périoste de Lannelongue ;
- lorsqu'il existe un décollement sous-périosté, avec ou sans rupture associée de la gaine fibreuse, notre technique personnelle nous a toujours donné des résultats très satisfaisants [28]. Elle permet de traiter le décollement sous-périosté, la rupture ou la distension associée de la gaine, sans ouvrir la gaine en arrière (comme la technique de Méary) et sans utiliser les transpositions osseuses, qui nous paraissent toujours trop agressives.

Certains gestes associés peuvent être proposés. Si la déformation en varus de l'arrière-pied est présente, une ostéotomie du calcaneus doit améliorer les résultats chirurgicaux de la réparation de cette luxation. Le plus souvent une ostéotomie de latéralisation du calcaneus est pratiquée à travers une incision différente au niveau de l'arrière-pied. D'autres auteurs ont utilisé une ostéotomie de type Dwyer, pratiquée par la même incision que pour la réparation de la luxation des tendons fibulaires.

De la même façon, une laxité chronique de cheville associée est réparée lors du même temps opératoire. Les techniques sont alors variables : plastie au court fibulaire technique, au périoste ou, celle que nous préférons, utilisant le ligament frondiforme avec remise en tension associée du plan capsuloligamentaire.

## CONCLUSION

La pathologie des tendons fibulaires est divisée en trois grandes catégories, comportant le plus souvent de nombreuses interrelations. La plainte la plus fréquente reste la douleur sur la partie postérolatérale de la cheville. L'existence d'une instabilité chronique de la cheville par laxité ou d'un varus de l'arrière-pied (voire des deux) sont des facteurs prédisposants majeurs à la pathologie des tendons fibulaires et sont à rechercher systématiquement devant toute pathologie de ces tendons.

Un examen clinique exhaustif est complété par une IRM qui confirme le diagnostic d'atteinte des fibulaires et aide à la planification du geste chirurgical lorsque les méthodes thérapeutiques médicales ont été mises en échec. De nombreux traitements chirurgicaux ont été rapportés et dépendent bien sûr des pathologies existantes. Les techniques chirurgicales les plus utilisées pour la pathologie des tendons fibulaires incluent :

- débridement tendineux ;
- tubulisation des tendons restants ;
- ténodèse ;
- transfert ou greffe tendineuse ;
- réparation-réinsertion du rétinaculum supérieur des fibulaires ;
- plastie fibropériostée ;
- ostéotomie de fermeture latérale du calcaneus.

Le retour à une fonction optimale après la chirurgie est long et il est, bien sûr, aidé par la rééducation.

## Bibliographie

- [1] Arrowsmith SR, Flemming LL, Allman FL. Traumatic dislocations of the peroneal tendons. *Am J Sports Med* 1983 ; 11 (3) : 142-6.
- [2] Benazet JL, Saillant G, Candelier G, Roy-Camille R. Luxation récidivante des tendons péroniers. In : Hérisson C, Simon L. (dir.) *Actualités en médecine du sport et du pied*. 8<sup>e</sup> série. Paris : Masson ; 1993, 145-9.
- [3] Bonnin M, Tavernier T, Bouysset M. Split lesions of the peroneus brevis tendon in chronic ankle laxity. *Am J Sports Med* 1997 ; 25 : 699-703.
- [4] Bragard K. Bandage genen luxation der peroneal schuen. *Munch Med Wochenschr* 1934 ; 81 : 2008-9.
- [5] Du Vries HL. *Surgery of the foot* CV. St-Louis : Mosby ; 1959, 246-55.
- [6] Eckert WR, Davis EA. Acute rupture of the peroneal retinaculum. *J Bone Joint Surg* 1976 ; 55-A : 670-672.
- [7] Exner GU. Zur Behandlung frischer per-onaeusehen luxation. *Zentralbl Chir* 1974 ; 1.
- [8] Grant TH, Kelikian AS, Jereb SE, Mc Carthy RJ. Ultrasound diagnosis of peroneal tendon tears : a surgical correlation. *J Bone Joint Surg* 2005 ; 87A : 1788-94.
- [9] Jones E. Operative treatment of chronic dislocations of the peroneal tendons. *J Bone Joint Surg* 1932 ; 14 : 574-6.
- [10] Krause JO, Brodsky JW. Peroneus brevis tendon tears : pathophysiology, surgical reconstruction and clinical results. *Foot Ankle Int* 1998 ; 19 : 271-79.
- [11] Lamm BM, Myers DT, Dombek M et al. Magnetic resonance imaging and surgical correlation of peroneus brevis tears. *J Foot Ankle Surg* 2004 ; 43 : 30-6.
- [12] Laude F, Saillant G. Luxation des tendons péroniers. *Encycl Méd Chir* (Elsevier, Paris). Appareil locomoteur, 14-098-B-10. 1995 : 4.
- [13] Méary R, Toméno B. Luxation récidivante des tendons péroniers. *Encycl Méd Chir* (Elsevier, Paris). Techniques chirurgicales orthopédiques. Fasc. 44-900-IA. 1979 : 1-5.
- [14] Micheli LJ, Waters PM, Sanders D. Sliding fibular graft repair for chronic dislocation of the peroneal tendons. *Am J Sports Med* 1989 ; 17 : 68-71.
- [15] Mounier-Kuhn A, Marsan C. Le syndrome des tendons péroniers. *Ann Chir* 1968 ; 22 : 641-9.
- [16] Munk RL, Davis P. Longitudinal rupture of the peroneus brevis tendon. *J Trauma* 1976 ; 16 : 803-6.
- [17] Nivelet R. *Luxation des tendons péroniers latéraux chez le sportif*. Thèse : Med : Reims, 1984, n° 46.
- [18] Petersen W, Bobka T, Stein V, Tillmann B. Blood supply of the peroneal tendons. Injection and immuno-histo-chemical studies of cadaver tendons. *Acta Orthop Scand* 2000 ; 71 : 168-74.
- [19] Redfern D, Myerson M. The management of concomitant tears of the peroneus longus and brevis tendons. *Foot Ankle Int* 2004 ; 25 : 695-707.
- [20] Rosenberg ZS, Cheung YY, Jahss MH. Computed tomography scan and magnetic resonance imaging of ankle tendons : an overview. *Foot Ankle* 1988 ; 8 : 297-307.
- [21] Rosenberg ZS, Rademaker J, Beltran J, Colon E. Peroneus brevis tendon in normal subjects : MR morphology and its relationship to longitudinal tears. *J Comput Assist Tomogr* 1998 ; 22 : 262-64.
- [22] Sammarco GJ. Peroneus longus tendon tears : acute and chronic. *Foot Ankle Int* 1995 ; 16 : 245-53.
- [23] Segal P, Nivelet R, Dehoux E. La luxation des péroniers latéraux chez le sportif. *J Traumatol Sport* 1985 ; 2 : 12-6.
- [24] Sharma P, Maffulli N. Tendon injury and tendinopathy : healing and repair. *J Bone Joint Surg* 2005 ; 87A : 187-202.
- [25] Sobel M, Geppert MJ, Olson EJ, Bohne WHO, Arnoczky SP. The dynamics of peroneus brevis tendon splits. A proposed mechanism techniques of diagnosis and classification of injury. *Foot Ankle* 1992 ; 13 : 413-22.
- [26] Steinbock G, Pinsger M. Treatment of peroneal tendon dislocation by transposition under the calcaneofibular ligament. *Foot Ankle Int* 1994 ; 15 : 112-24.
- [27] Tourné Y, Saragaglia D, Benzakour D, Bezes H. La luxation traumatique des tendons péroniers. À propos de 36 cas. *International Orthopaedics (SICOT)* 1995 ; 19 : 197-203.
- [28] Tourné Y, Saragaglia D, De Souza B, Benzakour D, Bezes H. Traumatic dislocation of the peroneal tendons a lesion in down-hill skiers a study of 36 cases. *Foot and Ankle Surg* 1996 ; 2 (4) : 243-53.
- [29] Van Dijk CN. A 2-portal endoscopic approach for diagnosis and treatment of posterior ankle pathology. *Arthroscopy* 2000 ; 16 (8) : 871-6.
- [30] Wirth CJ. Eine modifizierte operation stechnik nach viernstein und Kelly zur Behbung der chronisch rezidivierenden peroneal Sehnen-luxation. *Orthop* 1990 ; 128 : 170-3.
- [31] Zoellner G, Clancy W Jr. Recurrent dislocation of the peroneal tendon. *J Bone Joint Surg* 1979 ; 61A : 292-4.

SECTION 2.6

## Lésions tendino-ligamentaires

CHAPITRE 35

# Rupture du tendon tibial antérieur

D. RODRIGUEZ ALONZO, P. MALDAGUE

Rappel anatomique.....	516	Diagnostic différentiel .....	518	Discussion.....	519
Physiopathologie.....	516	Possibilité thérapeutique.....	518	Conclusion.....	520
Diagnostic .....	517	Technique chirurgicale.....	518		

*La rupture du tendon tibial antérieur reste une pathologie rare. Les publications à ce sujet sont peu nombreuses et concernent le plus fréquemment des cas isolés [3, 4, 9, 12, 14, 16, 18] ou de petites séries [1, 10, 11, 15]. La revue de la littérature ne permet pas de décrire un schéma thérapeutique formel. L'attitude thérapeutique doit donc être adaptée au cas par cas en fonction de propositions que nous résumons ci-dessous.*

## RAPPEL ANATOMIQUE

Le muscle tibial antérieur est le plus médial des quatre muscles de la loge antérieure de la jambe. Proximement, il s'insère sur :

- le tubercule de Gerdy ;
- la tubérosité latérale et la face latérale du tibia jusqu'au tiers distal de cet os ;
- la partie proximale et médiale de la membrane interosseuse ;
- le quart proximal de la face profonde de l'aponévrose jambière ;
- la cloison fibreuse qui à la partie proximale de la jambe le sépare de l'extenseur propre de l'hallux.

Son tendon apparaît à la partie centrale de la jambe à l'union des deux tiers proximaux et du tiers distal. Le tendon est enveloppé d'une gaine synoviale qui s'étend depuis quelques centimètres sous la jonction myotendineuse jusqu'à son insertion distale sur la face plantaire et médiale du 1<sup>er</sup> cunéiforme et sur la base plantaire du 1<sup>er</sup> métatarsien. Sur son trajet, le tendon passe sous le rétinaculum proximal des extenseurs puis sous la bifurcation du rétinaculum distal. Selon Kelikian (1985), c'est dans le triangle formé par le rétinaculum proximal et distal que la plupart des ruptures du tendon tibial antérieur se situent.

La partie proximale du tendon est principalement vascularisée par l'artère tibiale antérieure, alors que la partie distale reçoit des branches de l'artère tarsienne médiale. Les vaisseaux pénètrent la face dorsale du tendon via des vinculae. Geppert [6] publie en 1993 les résultats d'une étude sur la vascularisation du tendon tibial antérieur réalisé au moyen de techniques d'injection vasculaire conventionnelle. Il n'observe aucune zone hypovascularisée. En 1999, Petersen [17] utilise des techniques immunohistochimiques de détection des vaisseaux et constate que la vascularisation du tendon n'est pas homogène et qu'il existe une zone hypovascularisée débutant de 5 à 16 mm proximement par rapport à l'insertion distale et s'étendant sur 45 à 67 mm de long. Cette zone correspond à la région anatomique où le tendon est situé sous le rétinaculum proximal et distal. La différence de résultat entre ces deux travaux s'explique selon Petersen par la plus grande finesse et fiabilité des techniques immunohistochimiques par rapport aux techniques conventionnelles.

Le muscle est innervé par le nerf fibulaire profond.

Le tibial antérieur est le principal fléchisseur dorsal de la cheville (80 % de la force). Il est également abducteur et pronateur du pied en raison de son insertion sur le bord médial du pied.

Durant la marche, pendant la phase oscillante, le muscle tibial antérieur a une action concentrique et, lors de la phase de contact talonnier puis d'amortissement, il a une activité excentrique et une fonction d'amortissement et d'absorption d'énergie. Son excursion est d'environ 2,9 cm et sa force relative de 5,6. Par comparaison, celle de l'extensor digitorum longus (EDL) est de 1,7 et celle de l'extensor hallucis longus (EHL) de 1,2 [7].

## PHYSIOPATHOLOGIE

La rupture du tendon tibial antérieur est une pathologie rare, moins de 80 cas ont été rapportés dans la littérature. L'étiologie est de deux types :

- les lésions par traumatismes directs ou indirects ;
- les lésions dégénératives.

Les lésions traumatiques directes sont le plus souvent liées à une plaie pénétrante qui, comme pour les lésions tendineuses de la main, peut-être punctiforme et présenter superficiellement un aspect anodin. Ici aussi, en cas de doute une exploration s'impose. Plus rarement, la lésion du tendon peut être secondaire à une fracture des os de la jambe entraînant dilacération ou incarceration du tendon [8, 12].

Les traumatismes indirects correspondent à un mouvement de flexion plantaire et d'éversion forcée avec dans le même temps une contraction réactionnelle du tibial antérieur. Ce type de mouvement contrarié peut survenir lors de certains accidents sportifs ou de manière plus banale lors d'une chute, par exemple en ratant une marche. Ces lésions sont rares chez le sportif mais plus fréquentes chez le sujet âgé où le terrain dégénératif est un facteur prédisposant à la rupture.

Le dernier tableau est celui d'une rupture à bas bruit survenant sur un terrain dégénératif chez un sujet âgé ou dans un contexte inflammatoire (polyarthrite rhumatoïde, goutte [16], psoriasis [3]), infectieux ou chez des patients débilisés (diabète, prise de corticoïdes oraux), parfois après infiltration locale de corticostéroïdes. Notre expérience est que les tendinopathies distales du tibial antérieur sont beaucoup plus fréquentes que les ruptures et ont une incidence plutôt féminine. Nous pensons que l'évolution des tendinopathies vers la rupture est un phénomène rare.

Les ruptures surviennent le plus souvent entre 60 et 80 ans avec, chez elles, une prédominance masculine (65 à 75 % des cas [11, 15]). L'âge de survenue correspond à une période de changements physiologiques qui constituent des facteurs favorisants de survenue d'une lésion tendineuse :

- diminution de l'élasticité du tendon ;
- réduction des mécanismes de compensation de la contraction musculaire ;
- majoration du temps de réaction à l'étirement.

Dans la plupart des cas, la zone de rupture se situe entre 5 et 30 mm par rapport à l'insertion distale. Cette localisation correspond à la zone hypovasculaire décrite par Petersen. L'existence d'une poulie de réflexion formée par le rétinaculum et la présence d'une zone d'hypovascularisation constituent des facteurs étiologiques importants dans la survenue de ces lésions dégénératives.

## DIAGNOSTIC

### Évaluation clinique

Comme nous l'avons vu ci-dessus, le tableau clinique peut être assez variable en fonction du mode de survenue de la lésion, ce qui explique le fréquent délai diagnostique observé [13, 14].

En cas de plaie directe, l'anamnèse est souvent claire et le tableau clinique caractéristique. Lorsqu'un traumatisme violent est invoqué chez un sujet jeune, on doit évoquer une entorse de la cheville et de ne pas rechercher les signes de lésion tendineuse. Chez les sujets plus âgés mais en bonne santé, le traumatisme peut être banal (accrochage d'une marche). La douleur initiale est souvent modérée et les signes inflammatoires s'amendent rapidement [15]. On recherche les antécédents de tendinopathie ou de pathologie inflammatoire.

Dans la plupart des cas, l'examen clinique permet de faire le diagnostic. L'examen de la marche met en évidence un steppage, mais dans certains cas celui-ci peut être minime ou n'apparaître qu'à la fatigue après une certaine durée de marche. On observe parfois une instabilité à la marche. La flexion dorsale est le plus souvent conservée mais la force est nettement diminuée. Le tendon

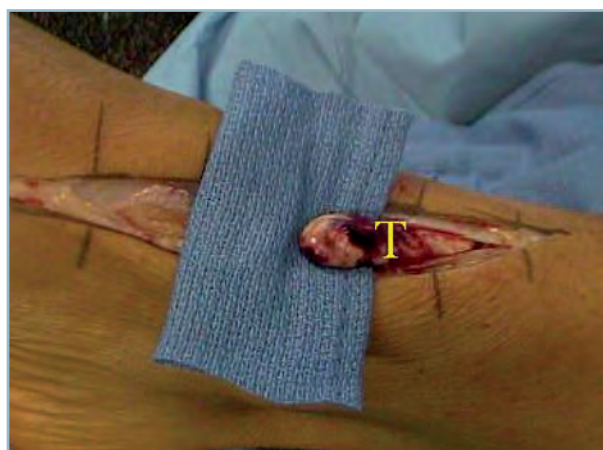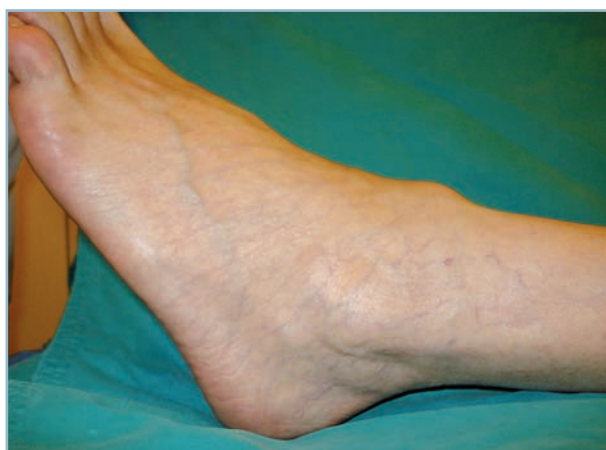n'est plus palpé et on note le recrutement des fléchisseurs dorsaux accessoires. Ceci explique l'apparition à moyen terme d'une griffe des orteils par perte de l'équilibre fléchisseurs-extenseurs. On observe parfois la présence d'une tuméfaction plus ou moins douloureuse sous la partie supérieure du rétinaculum et correspondant au moignon tendineux rétracté (*figure 35.1*). Dans certains cas, une atrophie de la loge antérieure est visible.

### Évaluation paraclinique

L'échographie et la résonance magnétique permettent de :

- confirmer le diagnostic ;
- localiser les extrémités tendineuses ;
- préciser l'état de celles-ci [5] (*figure 35.2a et b*).

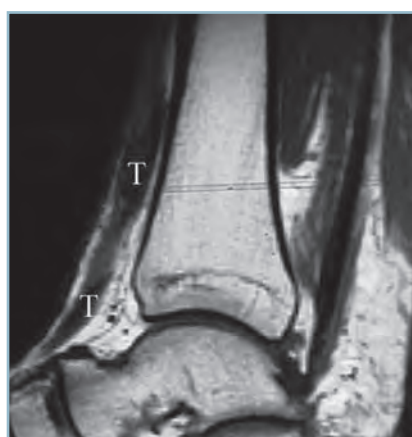
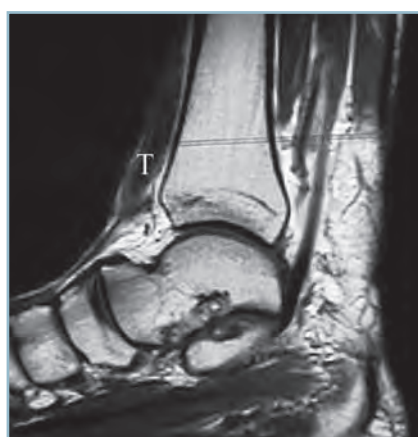Ces examens sont très utiles dans les cas douteux, par exemple lorsque la gaine du tendon est préservée, laissant persister une corde palpable, alors que le tendon est rompu ou gravement endommagé ou étiré. On peut également évaluer l'importance de l'involution graisseuse et celle de la dégénérescence musculaire qui sont des facteurs de pronostic dans les cas de diagnostic tardif ou de lésion chronique.



#### 35.1 Rupture du tibial antérieur.

- a. Tuméfaction clinique formée par la présence du moignon proximal sous le rétinaculum proximal.  
b. Aspect chirurgical du moignon à l'ouverture (T).

a | b



#### 35.2 Rupture totale du tibial antérieur à l'IRM.

- a. Coupe sagittale, moignon proximal (T).  
b. Coupe parasagittale illustrant un tissu fibreux d'interposition (T-T).

a | b



## DIAGNOSTIC DIFFÉRENTIEL

Dans les cas douteux, le bilan doit permettre d'exclure une autre étiologie à la perte de fonction musculaire du tibia antérieur, en particulier :

- une atteinte neurologique :
  - radiculopathie L4-L5,
  - atteinte du nerf fibulaire (compression, kyste),
  - mononévrite... ;
- une myopathie.

## POSSIBILITÉ THÉRAPEUTIQUE

Il n'existe aucune *evidence based medicine* concernant le traitement des ruptures du tendon tibia antérieur. La plupart des auteurs recommandent un traitement chirurgical chez les patients sportifs, jeunes ou en bon état général pour leur âge.

## Procédure conservatrice

Chez les patients âgés, débilisés, fonctionnellement peu exigeants ou avec une histoire de pied tombant indolore depuis plusieurs mois, l'abstention thérapeutique est de mise. Si la gêne fonctionnelle est plus marquée, la kinésithérapie peut contribuer à restaurer une marche la plus fonctionnelle possible en limitant les compensations et en entretenant la souplesse des muscles extenseurs dorsaux accessoires. Lorsque le handicap est plus marqué, le port d'une orthèse de type Godevilla ou équivalent permet de :

- limiter le steppage ;
- réduire le recrutement des extenseurs accessoires ;
- limiter la pronation du médio-tarse et de l'arrière-pied.

## Procédure chirurgicale

Chez les sportifs, les jeunes et les patients qui souhaitent retrouver une fonction la plus normale possible, la plupart des auteurs recommandent l'intervention chirurgicale. Son but est de redonner une marche normale et de prévenir les déformations secondaires (griffe d'orteil) en restaurant la force de flexion dorsale du tibia antérieur.

## TECHNIQUE CHIRURGICALE

### Suture directe

C'est le traitement de toutes les lésions tendineuses nettes sans dilacération importante et ne nécessitant pas de recoupe tendineuse significative. Elle suppose l'absence de rétraction du corps musculaire comme on peut en observer en cas de délai diagnostique important. La technique est commune à toute suture tendineuse termino-terminale de même que les suites opératoires. Notons que lorsque la lésion se situe sous le rétinaculum proximal, certains auteurs préfèrent laisser le tendon en sous-cutané ou laissent le rétinaculum partiellement ouvert afin d'éviter une perte de fonction liée aux adhérences.

## Réinsertion plus proximale

Markarian [11] décrit la réinsertion plus proximale du tendon tibia antérieur sur le naviculaire au moyen d'une ou de plusieurs ancras. Cette technique nous semble peu logique en raison de la perte de force de flexion dorsale qu'elle entraîne par le raccourcissement du bras de levier. En outre, les semblent rares.

## Plasties tendineuses

Lorsqu'il existe une perte de substance tendineuse par dilacérations ou par dégénérescence mais que l'état du muscle est conservé, le tendon peut être reconstruit par une plastie. Celle-ci peut être réalisée de multiples façons par allogreffe ou autogreffe (plantaire grêle, extensor digitorum longus [EDL]).

### Plastie au tibia antérieur

Lorsque le tendon tibia antérieur est suffisamment large, on peut effectuer une autoplastie en prélevant la moitié proximale du tendon et en la réinsérant distalement.

Le patient est installé en décubitus dorsal, un coussin sous la fesse homolatérale avec un garrot pneumatique au niveau de la cuisse. L'incision est médiale par rapport au tendon tibia antérieur et sa longueur adaptée au type de lésion. Les rétinaculum proximal et distal sont ouverts et repérés si nécessaire. L'extensor hallucis longus (EHL) est rétracté latéralement protégeant ainsi le paquet vasculonerveux. La gaine du tendon est incisée longitudinalement et les extrémités du tendon sont réséquées jusqu'en zone saine. Dans les cas où une suture directe semble possible, le débridement est économe et on limite le *stripping* de la gaine tendineuse surtout distalement, afin d'éviter toute dévascularisation inutile du tendon. Lorsque la suture directe paraît impossible en raison d'une trop grande perte de substance, mais que le tendon tibia antérieur est suffisamment épais, on peut prélever la moitié proximale de celui-ci. On réalise une incision proximale de 2 à 3 cm de long sur le trajet tendineux. Le tendon est repéré puis divisé en deux. L'une des moitiés est sectionnée proximale, puis lassée sur un fil solide qui sert de tracteur. Le moignon résiduel est solidarisé au reste du tendon par deux à trois points de Vicryl® 0. À l'aide de ciseaux à bout mousse ou d'une pince courbe de type Bengolea, un tunnel sous-cutané est réalisé jusqu'au niveau de l'incision distale. Le fil de tracteur est passé de haut en bas dans ce tunnel. Par traction, l'hémitendon est strippé jusque dans l'incision distale en veillant à maintenir une jonction suffisante. Celle-ci est renforcée par quelques points de PDS® 0. Lorsque le prélèvement est très long, une ou deux contre-incisions sur le trajet du tendon peuvent faciliter la manœuvre. Si le moignon distal du tibia antérieur est suffisamment long, la plastie est suturée directement sur celui-ci selon *Pulvertaft*, après avoir placé le pied à angle droit et en légère supination. Dans le cas inverse, le tendon est réinséré en transosseux à la face médiale du premier cunéiforme (tunnel de 3,5 à 4,5 mm de diamètre selon l'épaisseur du tendon). Notons, comme pour toute chirurgie de transfert, qu'il est recommandé d'effectuer la suture ou la réinsertion distale après fermeture de toutes les autres incisions afin d'éviter toute sollicitation inutile du tendon avant mis en place de la contention plâtrée. Le rétinaculum est suturé au Vicryl® 2/0 en laissant la greffe en sous-cutanée. Un pansement légèrement compressif est appliqué et le garrot pneumatique est lâché. Le patient est immobilisé dans une attelle plâtrée

postérieure pendant 2 à 3 semaines, puis dans une botte de marche jusqu'à 6 à 8 semaines. Une mobilisation progressive peut être entreprise à la 5<sup>e</sup> semaine sous protection d'une botte amovible chez les patients compliants. Une rééducation complète est proposée à partir de la 9<sup>e</sup> semaine. Armagan [2] conseille de garder une attelle postérieure de repos nocturne jusqu'à 3 mois et d'éviter toute activité sportive avec course et saut jusqu'au 6<sup>e</sup> mois.

### Plastie à l'extenseur *digitorum longus* [4, 5]

Lorsque le prélèvement d'un hémitendon tibial antérieur est impossible, on peut recourir aux prélèvements des 4<sup>e</sup> et 5<sup>e</sup> bandelettes de l'EDL. Par une incision distale d'environ 3 cm située proximale par rapport aux têtes métatarsiennes en regard du 4<sup>e</sup> espace, les bandelettes de l'EDL sont repérées et sectionnées. Le moignon distal est ténodésé sur l'extensor digitorum brevis (EDB). Par l'incision proximale, l'EDL est repéré. Les bandelettes des 4<sup>e</sup> et 5<sup>e</sup> rayons sont rétractées puis sectionnées. Les moignons proximaux sont ténodésés sur les bandelettes restantes. La greffe est interposée au niveau de la perte de substance et suturée en Pulvertaft. Au besoin, une réinsertion transosseuse est effectuée.

## Transferts tendineux

Ils sont indiqués lorsqu'une perte de substance du tendon s'accompagne d'une amyotrophie ou d'une perte de la qualité fonctionnelle du muscle, par exemple en raison de la présence d'adhérences importantes.

### Transfert à l'extenseur digitorum longus [2, 3]

Kelikian (1985) a proposé de transférer les 2<sup>e</sup> et 3<sup>e</sup> bandelettes de l'EDL. Par une incision en regard du 2<sup>e</sup> espace, légèrement proximale par rapport aux têtes métatarsiennes, les tendons de l'EDL sont repérés, puis sectionnés. La bandelette distale est ténodésée sur l'EDB. Les 2<sup>e</sup> et 3<sup>e</sup> bandelettes de l'EDL sont rétractées dans l'incision proximale et bien individualisées des deux autres afin de permettre leur transfert vers le bord médial du pied, où elles sont suturées au moignon du tibial antérieur ou réinsérées en transosseux. Une ténodèse proximale, latéro-latérale, du tibial antérieur sur les deux bandelettes de l'EDL peut être effectuée, mais elle n'a de sens que si le muscle a gardé une fonction.

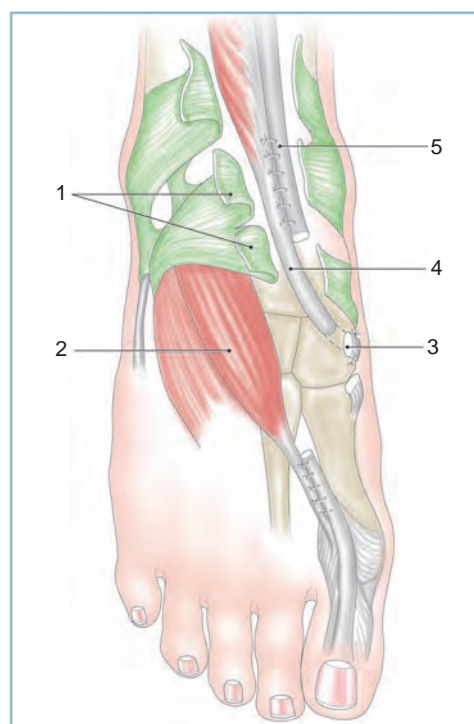
### Transfert de l'extenseur propre de l'hallux

Parallèlement, Tohen (1966) a décrit le transfert du long extenseur de l'hallux (EHL) pour restaurer la fonction du tibial antérieur.

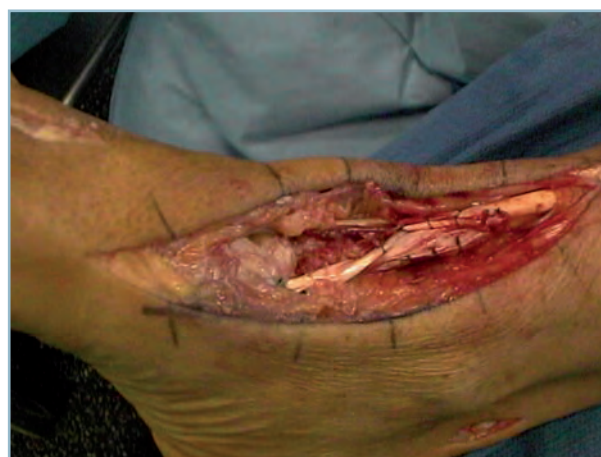Par une petite incision distale au dos du 1<sup>er</sup> métatarsienne, le tendon est repéré et sectionné. Le moignon distal est ténodésé sur l'extensor hallucis brevis ou sur la 2<sup>e</sup> bandelette de l'EDL. L'EHL est rétracté dans l'incision proximale et transféré au bord médial du pied, où il est suturé ou réinséré comme déjà décrit. Le geste est complété par une ténodèse latéro-latérale du tibial antérieur sur l'EHL lorsque le muscle tibial antérieur est resté fonctionnel (*figure 35.3*).

Rappelons que ces deux muscles (EHL et EDB) ont une force relative trois à quatre fois inférieure à celle du tibial antérieur [7].

Notons enfin qu'en cas d'échec de ces techniques ou d'impossibilité de transfert d'un agoniste, on peut recourir à d'autres transferts tels que ceux du tibial postérieur ou des fibulaires.



a  
b



### 35.3 Reconstruction par transfert.

a. Schéma du transfert de l'EHL sur le 1<sup>er</sup> cunéiforme : (1) rétinaculum, (2) EHB, (3) EHL, (4) réinsertion transosseuse, (5) tibial antérieur.

b. Aspect peropératoire du transfert : incision du prélèvement et transfert de l'EHL (absence de plantaire grêle lors de l'exploration para-achilléenne).

## DISCUSSION

Ouzounian [15] à propos de 12 cas (recul moyen de 22 mois), dont cinq ont été traités conservativement et sept chirurgicalement, recommande une attitude chirurgicale chez les patients jeunes ou actifs et un traitement conservateur chez les patients âgés et peu actifs. Il constate que tous les cas opérés ont eu une amélioration fonctionnelle.

Markarian et al. [11] ont comparé les résultats (score AOFAS et de Kitaoka) de 16 patients présentant une rupture du tendon tibial antérieur et traités soit conservativement, soit chirurgicalement. Ils

n'observent pas de différence significative mais constatent qu'il s'agit de deux populations différentes :

- l'une plus jeune et exigeante a bénéficié d'un traitement chirurgical ;
- l'autre plus âgée a bénéficié d'un traitement conservateur.

Bien qu'il s'agisse de la série la plus importante, les groupes sont petits et très hétérogènes quant à l'étiologie et au traitement. Aucune analyse statistique ne peut donc être effectuée valablement.

Kopp et al. [9] ont évalué les résultats (recul moyen de 27,9 mois) après suture directe (cinq cas) ou plastie (cinq cas) chez dix patients ayant présenté une rupture du tendon tibial antérieur (cinq cas traumatiques et cinq ruptures spontanées). Tous les patients étaient satisfaits. Le score AOFAS est passé de 71,9 à 89,8 en postopératoire. Le *testing* isocinétique montre la persistance d'une diminution de la force de flexion dorsale et d'inversion par rapport au côté sain.

## CONCLUSION

L'étiologie et le mode de survenue des lésions du tendon tibial antérieur sont bien connus. La rareté de ces lésions explique l'absence de publication faisant état de grande série. À l'exception des sutures directes, aucune technique n'a été validée statistiquement ni fait la preuve de meilleurs résultats par rapport à une autre. De même, la supériorité du traitement chirurgical par rapport au traitement conservateur constitue une impression autorisée et favorable, mais non validée.

Il ressort néanmoins à la lecture de la littérature que le traitement conservateur donne des résultats fonctionnels acceptables mais limités et doit être réservé aux sujets âgés, peu exigeant ou en mauvais état général. Dans les autres cas, le traitement chirurgical semble donner le meilleur résultat surtout lorsqu'une suture directe ou une plastie locale sont aussi réalisables. Le transfert de muscle agoniste paraît donner des résultats assez moyens.

## Bibliographie

- [1] Anagnostakos K, Bachelier F, Furst OA, Kelm J. Rupture of the anterior tibial tendon : three clinical cases, anatomical study, and literature review. *Foot Ankle Int* 2006 ; 27-5 : 330-9.
- [2] Armagan O, Shereff M. Tendon injury and repair. In : Myerson M. *Foot and ankle disorders*. Saunders ; 2000, 947-50.
- [3] Aydingoz U, Aydingoz O. Spontaneous rupture of the tibialis anterior tendon in a patient with psoriasis. *Clin Imaging* 2002 ; 26-3 : 209-11.
- [4] Dooley BJ, Kudelka P, Menelaus MB. Subcutaneous rupture of the tendon of tibialis anterior. *J Bone Joint Surg Br* 1980 ; 62-B-4 : 471-2.
- [5] Gallo RA, Kolman BH, Daffner RH, Sciulli RL, Roberts CC, DeMeo PJ. MRI of tibialis anterior tendon rupture. *Skeletal Radiol* 2004 ; 33-2 : 102-6.
- [6] Geppert MJ, Sobel M, Hannafin JA. Microvasculature of the tibialis anterior tendon. *Foot Ankle* 1993 ; 14-5 : 261-4.
- [7] Hintermann B, Nigg BM, Sommer C. Foot movement and tendon excursion : an in vitro study. *Foot Ankle Int*. 1994 Jul ; 15 (7) : 386-95.
- [8] Jolene M, Rodney K. Anterior tibial tendon injuries. *Clin Podiatr Med Surg* 2002 ; 19 : 433-40.
- [9] Kausch T, Rutt J. Subcutaneous rupture of the tibialis anterior tendon : review of the literature and a case report. *Arch Orthop Trauma Surg* 1998 ; 117-4-5 : 290-3.
- [10] Kopp F, Backus S, Deland JT, O'Malley MJ. Anterior tibial tendon rupture : results of operative treatment. *Foot Ankle Int* 2007 ; 28-10 : 1045-7.
- [11] Markarian GG, Kelikian AS, Brage M, Trainor T, Dias L. Anterior tibialis tendon ruptures : an outcome analysis of operative versus nonoperative treatment. *Foot Ankle Int* 1998 ; 19-12 : 792-802.
- [12] Mechrefe AP, Walsh EF, DiGiovanni CW. Anterior tibial tendon avulsion with distal tibial fracture entrapment : case report. *Foot Ankle Int* 2006 ; 27-8 : 645-7.
- [13] Mensor MC, Ordway GL. Traumatic subcutaneous rupture of the tibialis anterior tendon. *J Bone Joint Surg Am* 1953 ; 35-A-3 : 675-80.
- [14] Otte S, Klinger HM, Lorenz F, Haerer T. Operative treatment in case of a closed rupture of the anterior tibial tendon. *Arch Orthop Trauma Surg* 2002 ; 122-3 : 188-90.
- [15] Ouzounian TJ, Anderson R. Anterior tibial tendon rupture. *Foot Ankle Int* 1995 ; 16-7 : 406-10.
- [16] Patten A, Pun WK. Spontaneous rupture of the tibialis anterior tendon : a case report and literature review. *Foot Ankle Int* 2000 ; 21-8 : 697-700.
- [17] Petersen W, Stein V, Tillmann B. Blood supply of the tibialis anterior tendon. *Arch Orthop Trauma Surg* 1999 ; 119-7-8 : 371-5.
- [18] Van Acker G, Pinggen F, Luitse J, Goslings C. Rupture of the tibialis anterior tendon. *Acta Orthop Belg* 2006 ; 72-1 : 105-7.

SECTION 2.6

## Lésions tendino-ligamentaires

CHAPITRE 36

# Tendinoscopies de l'arrière-pied

O. LAFFENETRE, L. VILLET, G. SOLOFOMALALA D., D. CHAUVEAUX

Rappel anatomique..... 522  
Technique chirurgicale..... 522

Indication thérapeutique ..... 524  
Notre expérience ..... 524

Conclusion..... 525



À côté des arthroscopies classiques sont apparues depuis quelques années un certain nombre de techniques, dites endoscopies extra-articulaires, parmi lesquelles la tendinoscopie représente un mode innovant de prise en charge diagnostique et thérapeutique des tendons. Elle permet ainsi, grâce à un endoscope classique, l'exploration des tendons à l'intérieur même de leur gaine préalablement dilatée. Appliquée initialement en chirurgie vétérinaire chez les chevaux [2] et décrite par Wertheimer en 1995 au niveau du tendon du tibial postérieur [9], cette technique a été bien codifiée et développée par Van Dijk, d'abord au niveau du tibial postérieur en 1997, puis des tendons fibulaires [5, 6]. Son application est privilégiée au niveau de la cheville en raison de :

- l'existence de gaines de glissement bien individualisées des zones de réflexion tendineuse constituant les malléoles ;
- la richesse de la pathologie tendineuse existant à ce niveau.

## RAPPEL ANATOMIQUE

L'anatomie topographique de la région étant bien connue, il faut rappeler à ce niveau l'importance des gaines synoviales qui entourent les tendons.

Latéralement, les deux tendons fibulaires passent dans une gaine synoviale commune, depuis la jonction tendinomusculaire jusqu'à la partie distale de la malléole. Elle se bifurque à la partie distale, individualise un trajet propre pour :

- le court fibulaire jusqu'au niveau de l'interligne calcanéo-cuboïdien, quasiment jusqu'à son insertion sur le 5<sup>e</sup> métatarsien ;
- le long fibulaire jusqu'à l'échancrure entre le processus coracoïde du calcaneus et le cuboïde.

Médialement, la gaine synoviale du tibial postérieur est longue, comprise entre l'interligne talonaviculaire et un point situé 4 cm au-dessus de l'interligne talocrural.

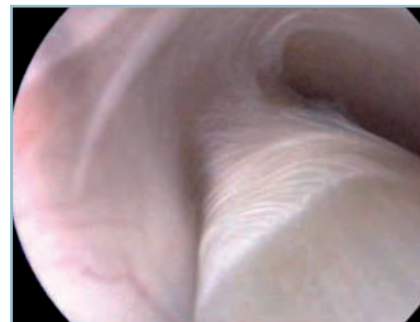
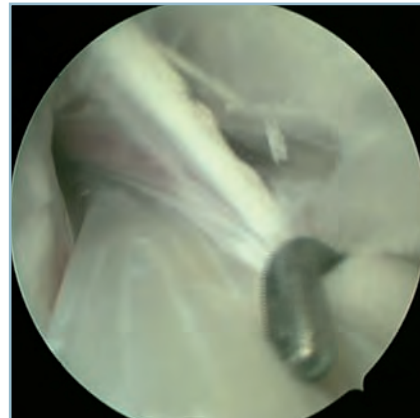En avant, le tibial antérieur est entouré d'une gaine synoviale s'étendant depuis le niveau de l'articulation talonaviculaire jusqu'à 3-4 cm au-dessus du bord supérieur du rétinaculum des extenseurs.

Le développement de ces gaines explique les possibilités d'exploration de ces trois tendons depuis leur jonction tendinomusculaire jusqu'à leur insertion osseuse, sauf pour le long fibulaire dont la visualisation s'arrête au bout de sa gaine, au début de son trajet purement plantaire.

Cette exploration rapprochée des tendons a permis de mieux préciser la morphologie de certains éléments anatomiques mal individualisés jusqu'alors, tant sur les préparations anatomiques que lors des abord chirurgicaux. Il s'agit des *vincula* ou structures mésotendineuses porte-tendons vascularisées et innervées, reliant les tendons à leurs gaines ou à celles des muscles adjacents voisins. Van Dijk a bien décrit deux formes particulières [5, 6] :

- la première, épaisse, relie un tendon à la gaine qui enveloppe une masse musculaire voisine. Cette première forme est bien visible au niveau de la partie proximale du tendon du tibial postérieur (*figure 36.1a*), où elle le relie à la gaine du long fléchisseur des orteils, avec une terminaison épaissie située à 3 ou 4 cm de la pointe de la malléole médiale et souvent précédée d'une petite interruption de 1 à 2 cm, 2 cm avant sa terminaison ;

- la seconde, grêle, relie les deux tendons fibulaires à la face postérolatérale de la fibula (*figure 36.1b*), quasiment jusqu'à la pointe de la malléole. Cette fine *vincula-like* permet un jeu tendineux et un espace inter-tendineux de 3-4 cm.



36.1 Aspects normaux.

a. *Vincula* du tibial postérieur.

b. *Vincula-like* des fibulaires.

a  
b

En cas de traumatisme, ces structures sont particulièrement exposées et peuvent être le siège de cicatrisation anarchique, facteurs d'adhérences et de douleurs, en raison de leur très importante innervation.

## TECHNIQUE CHIRURGICALE

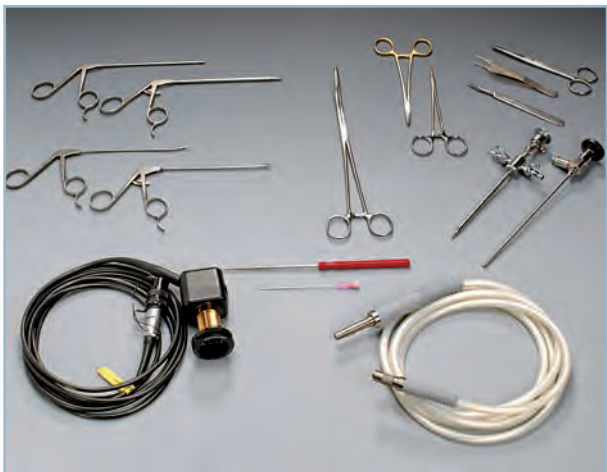Les conditions sont actuellement bien codifiées :

- patient en décubitus dorsal (sauf pour le long fléchisseur de l'hallux) ;
- pied légèrement surélevé ;
- coussin sous la fesse pour l'abord des fibulaires ;
- anesthésie, généralement tronculaire.

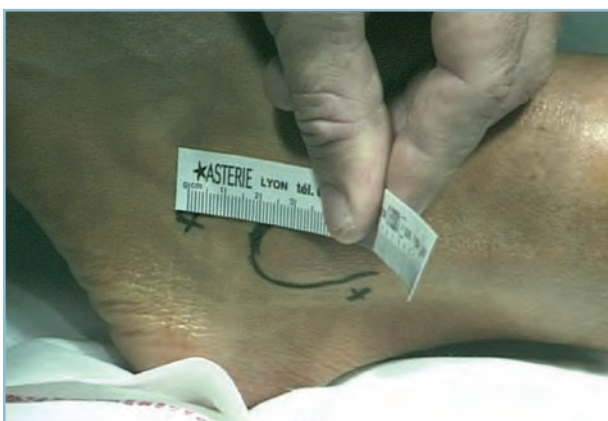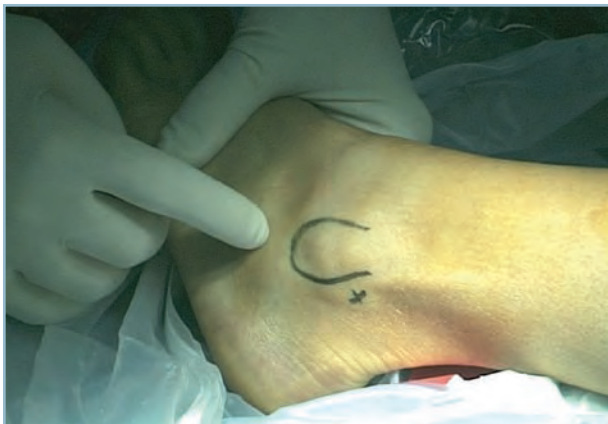À l'optique de petit diamètre (2,7), s'avérant souvent fragile et à vision limitée, nous préférons un optique de 4, qui a l'avantage d'être le plus largement utilisé en arthroscopie conventionnelle.

De même, tous les instruments habituels de l'arthroscopie peuvent être employés (*figure 36.2*).

La technique, qui doit être rigoureuse et permettre une visualisation ascendante et descendante, nécessite donc deux points d'introduction. Ceux-ci sont identiques des deux côtés, médial et latéral, 2 à 3 cm proximale et distale par rapport à la pointe de chaque malléole sur le trajet du tendon après repérage par palpation manuelle (*figure 36.3*).



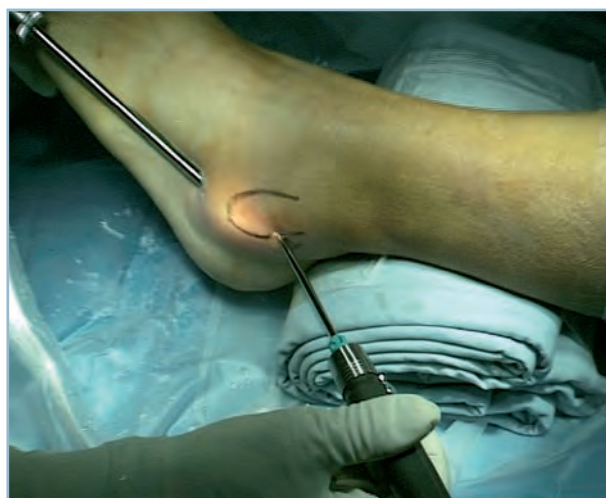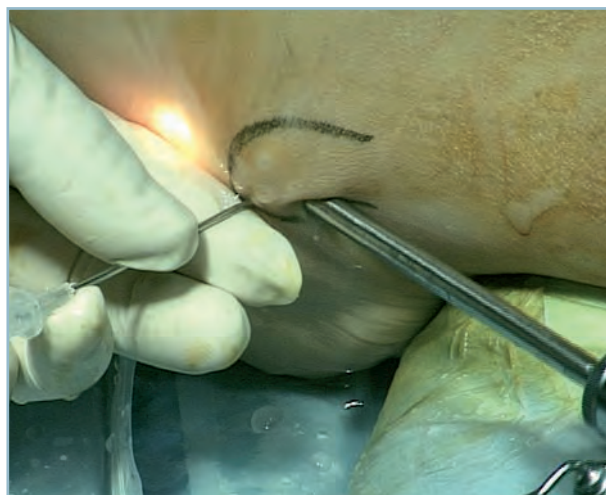**36.2** Instrumentation arthroscopique et optique standard à l'usage de la tendinoscopie.



**36.3** Voies d'abord latérales de part et d'autre de la pointe malléolaire.

a  
b

L'introduction de l'optique débute toujours au point distal de façon ascendante après le repérage manuel du tendon et une dilatation liquidienne sous-cutanée assurant une distension maximale du tissu sous cutané est réalisée. La distension de celui-ci permet d'inciser la peau en toute sécurité et évite une plaie accidentelle de la gaine. On pratique une ouverture cutanée prudente sous contrôle de la vue, puis un repérage du tendon, qui est extériorisé sur une pince. La gaine est alors cathétérisée, et sa dilatation est effectuée au sérum salé par un volume de 20 cc environ. L'optique est introduite sous le contrôle soigneux de la vue. De petits mouvements prudents mais fermes assurent alors sa montée jusqu'en rétro-malléolaire. La transluminescence à travers la gaine dilatée permet l'introduction des instruments complémentaires et notamment celle d'une aiguille qui joue un rôle de drainage, mais qui peut aussi servir de palpeur. L'exploration est possible vers le haut jusqu'au repérage de la vincula supérieure (*figure 36.4*). Les tendons qui présentent souvent un aspect variable peuvent être examinés sous leurs diverses faces, notamment en passant l'optique entre eux. L'état de la gaine périphérique et le relief de la malléole sont également appréciés. Ensuite, l'utilisation du crochet palpeur permet l'exploration de tout aspect remanié du tendon (œdème, dilacération) à la recherche d'une fissure (*figure 36.5*). L'exploration doit se poursuivre en aval vers la partie distale. L'endoscope est alors

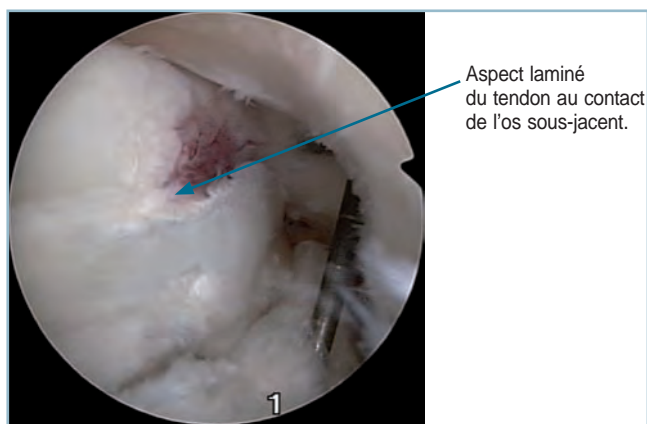


**36.4** Positionnement des optiques.

a. Optique en position antérograde, palpation à l'aiguille.

b. Optique en position rétrograde, shaver en position antérograde.

a  
b



**36.5** Dilacération des tendons fibulaires au contact d'un éperon osseux malléolaire.

retiré puis réintroduit de haut en bas par le point proximal antérieurement repéré. Toute la partie distale des fibulaires, qui sépare la pointe malléolaire de la bifurcation de la gaine, peut alors être appréciée, puis l'optique est engagée respectivement dans chaque tunnel de façon plus ou moins lointaine et, le plus souvent, la vue peut être assurée jusqu'à l'insertion osseuse du court fibulaire et le passage du long fibulaire sous son arcade.

Du côté médial, l'exploration du tendon tibial postérieur ne pose pas de problème particulier, sauf peut-être celui d'une gaine assez étroite qui est souvent le siège d'adhérences difficiles à lever. Pour le tibial antérieur, la progression peut être gênée chez un sujet présentant une flexion plantaire limitée.

L'accès au long fléchisseur de l'hallux peut se faire par les voies extra-articulaires postérieures latérale et médiale décrites par Van Dijk pour l'abord du récessus postérieur [7]. Ce tendon constitue en effet le repère médial indispensable qu'il convient de contrôler lors d'une procédure de régularisation d'un conflit osseux postérieur de la cheville. On peut donc aisément, par cette voie, le suivre de manière antérograde exclusive, en prenant garde à ne pas sortir de la gaine, car il est au voisinage immédiat du nerf tibial postérieur.

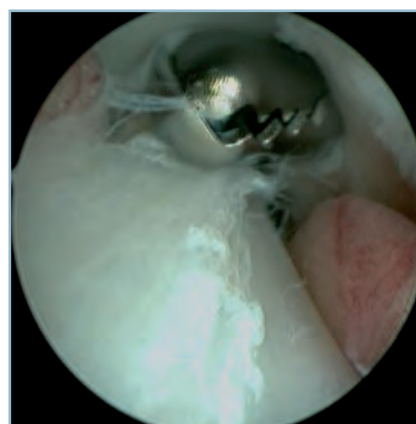## INDICATION THÉRAPEUTIQUE

Toutes les pathologies et anomalies des tendons peuvent être ainsi mises en évidence, en se souvenant que le simple passage de l'optique joue déjà un rôle favorable par la levée des éventuelles adhérences et la dilatation de la gaine (effet bougie). L'optique de 4 mm, bien que plus volumineuse, expose à moins de risques de fausse route qu'une optique plus petite et assure une distension optimale de la gaine.

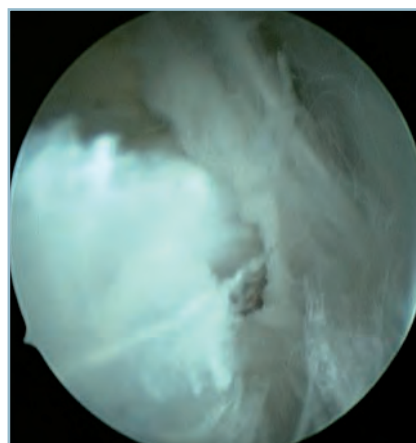
L'emploi de pinces d'arthroscopie et d'une instrumentation motorisée, type *shaver*, permet un nettoyage complet des parois internes de la gaine et une régularisation des éventuelles fissures tendineuses (figure 36.6). Des gestes plus spécifiques, telle la régularisation d'un éperon osseux, peuvent être réalisés.

Ainsi, la prise en charge peut concerner toutes les pathologies post-traumatiques, irritatives ou inflammatoires de la cheville [8]. Les indications privilégiées sont (figure 36.7) :

- ténosynovite ;
- adhérences ;



**36.6** Débridement interne de la gaine et régularisation tendineuse grâce à l'instrumentation motorisée.



**36.7** Aspect pathologique d'un tendon tibial postérieur, siège de fissures et épaissements synoviaux, et de sa vincula.

- conflit sur un éperon ou perte de substance osseuse post-fracturaire ;
- sténose sur un tendon partiellement rompu ou siège d'une cicatrice anarchique ;
- présence d'une vincula épaissie et mal cicatrisée ;
- ressaut dû à une jonction tendinomusculaire basse ;
- fissure à régulariser.

Les perspectives d'application concernent la suture ligamentaire et la cure des luxations post-traumatiques des fibulaires.

## NOTRE EXPÉRIENCE

Elle concerne 50 interventions pratiquées chez 47 patients d'âge moyen 38 ans (16-70), revus avec un recul moyen de 42 mois (6 à 54). Il s'agit 35 fois des fibulaires, 12 fois du tibial postérieur, 1 fois du tibial antérieur et 2 fois du long fléchisseur de l'hallux. Si la douleur constitue toujours le motif de consulta-



tion principal, associée trois fois à une instabilité de l'arrière-pied (et dans ce cas il s'agit toujours d'une pathologie fibulaire), une étiologie traumatique est retrouvée 33 fois (66 %). Les constatations peropératoires sont les suivantes :

- 31 fois des adhérences ;
- 17 fois une inflammation ;
- 19 fois une atteinte tendineuse directe ;
- 1 fois un éperon osseux.

À la révision au plus grand recul, 38 patients sont totalement soulagés (28 fibulaires, 80 %), 5 améliorés de manière assez significative (3 fibulaires, 8,5 %), 7 encore douloureux (3 fibulaires, 8,5 %), 15 ont encore des symptômes associés (œdème, raideur, claquement), 43 (86 %) se disent satisfaits ou très satisfaits.

À notre connaissance, les publications ne concernent que les écrits *princeps* portant sur la technique et les recherches anatomiques. Les résultats cliniques n'ont fait l'objet que de communications, même pour Van Dijk qui possède la plus grosse expérience avec plus d'une centaine de cas [4].

À la lumière de notre expérience, les bons résultats initiaux à court terme, avec plus de 80 % de patients satisfaits à 6 mois, semblent se maintenir dans le temps, surtout si le geste technique est associé à une bonne analyse des indications, prenant en compte le traitement de la cause de l'atteinte tendineuse, tel un trouble statique de l'arrière-pied. La facilité de la méthode et le taux quasi nul de complications aux mains d'un opérateur entraîné à la chirurgie endoscopique plaident pour une plus large diffusion. Cette analyse a été parfaitement soulignée par Chauveaux et Dumontier lors du symposium sur les endoscopies extra-articulaires [1] qu'ils ont conduit, en 2002, sous l'égide de la Société française d'arthroscopie.

## CONCLUSION

Ainsi, la tendinoscopie au niveau de la cheville nous semble être une technique attrayante qui demande certes à être encore améliorée, notamment dans ses indications, mais qui déjà permet de progresser dans la prise en charge des lésions tendineuses de la cheville, où la fiabilité de l'imagerie n'est pas totale. Elle doit, dans les années à venir, séduire un nombre croissant d'arthroscopistes par sa relative facilité, la qualité de ses résultats et s'ouvrir à un nombre croissant de localisations tendineuses. On peut à ce sujet citer le travail de Lui et Chow qui, en 2005, rapportent avec succès son application au fléchisseur commun des orteils [3].

## Bibliographie

- [1] Chauveaux D, Dumontier C. *Symposium : endoscopie extra-articulaire. Perspectives en arthroscopie*. Springer-Verlag ; 2004, vol. 3 : 90-125.
- [2] Frees KE, Lilitch JD, Gaucham EM, De Bowes RM. Tendinoscopic assisted treatment of open digital flexor tendon sheath injuries in Horses : 20 cases. *J Am Vet Med Assoc* 2002 Jun 15 ; 220 (12) : 1823-27.
- [3] Lui TH, Chow HT. Role of toe flexor tendoscopy in management of an unusual cause of metatarsalgia. *Knee Surg Sports Traumatol Arthrosc* 2006 ; 14 : 654-8.
- [4] Van Dijk CN. Hindfoot endoscopy. ISAKOS. 3<sup>rd</sup> Biennial Congress. Montreux ; 2001. *Orthopaedics to-day* ; 4 : 17-8.
- [5] Van Dijk CN, Kort N. Tendoscopy of the peroneal tendons. *Arthroscopy* 1998 Jul-Aug ; 14 (5) : 471-8.
- [6] Van Dijk CN, Kort N, Sholten PE. Tendoscopy of the posterior tibial tendon. *Arthroscopy* 1997 Dec ; 13 (6) : 692-8.
- [7] Van Dijk CN. A 2-portal endoscopic approach for diagnosis and treatment of posterior ankle pathology. *Arthroscopy* 2000 ; 16 (8) : 871-6.
- [8] Panchbhavi VK, Trevino SG. Peroneal tendoscopy and report an anomalies diagnosed. *Foot- and ankle Surgery* 2003 ; 9 : 131-2.
- [9] Wertheimer SJ. The role of endoscopy in treatment of stenosing posterior tibial synovitis. *J Foot Ankle Surg* 1995 ; 34 : 15-22.





Lambeaux du pied et de la cheville

CHAPITRE 37

# Couverture cutanée du pied et de la cheville

C. TOUAM

Généralités.....	528	Lambeau supramalléolaire latéral.....	535	Conclusion.....	539
Lambeau neurocutané sural à pédicule distal .....	529	Lambeau plantaire médial .....	538		

**L**es pertes de substance cutanée au niveau du pied posent de sérieux problèmes dans la vie courante en termes de soins quotidiens et de difficultés de chaussage qu'elles induisent en plus des problèmes fonctionnels qui leur sont inhérents. Ces lésions, dystrophiques ou traumatiques, constituent un challenge permanent pour le chirurgien qui tend à les résoudre.

## GÉNÉRALITÉS

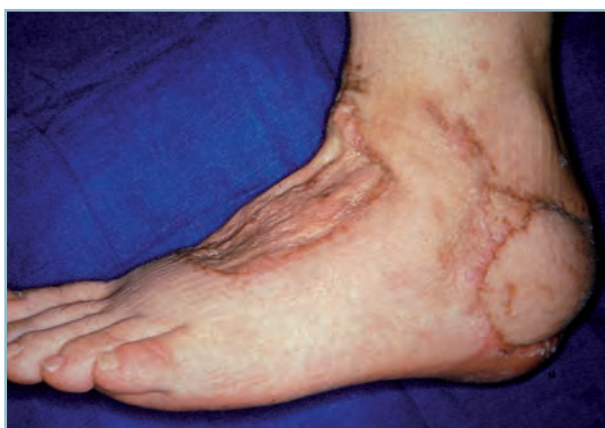En fonction de leur siège, de leur étendue et du terrain, nous disposons d'un certain nombre de solutions grâce aux lambeaux locaux, locorégionaux ou libres [21]. Un certain nombre de ces lambeaux ont été délaissés au profit d'autres qui sont plus fiables ou laissant persister une séquelle peu marquée, qu'elle soit esthétique ou fonctionnelle ; d'autres sont d'exécution plus facile et avec des résultats souvent satisfaisants.

Le lambeau cutané dorsal du pied [14] a été largement utilisé pour la couverture de l'arrière-pied, mais actuellement il n'a plus sa place dans la panoplie thérapeutique, car il laisse persister une cicatrice inesthétique parfois instable (ulcérations fréquentes par frottements avec la chaussure), douloureuse (majorant ainsi le conflit pré-existant) (figure 37.1).

Quant aux lambeaux musculaires locaux du pied, ils ne sont, à notre sens, plus d'actualité. Ils gardent des indications très particulières sur de petites pertes de substance cutanée sur les faces latérales de l'arrière-pied (région sous- et pré-malléolaire médiale ou latérale par les muscles abducteur de l'hallux ou du 5<sup>e</sup> orteil). Nous n'y avons plus recours, car les pertes de substance cutanée du pied sont quasiment toutes accessibles aux lambeaux fasciocutanés locorégionaux décrits plus loin.

Les lambeaux libres gardent une grande place dans l'arsenal thérapeutique des pertes de substance cutanée étendues au niveau du pied (figure 37.2).

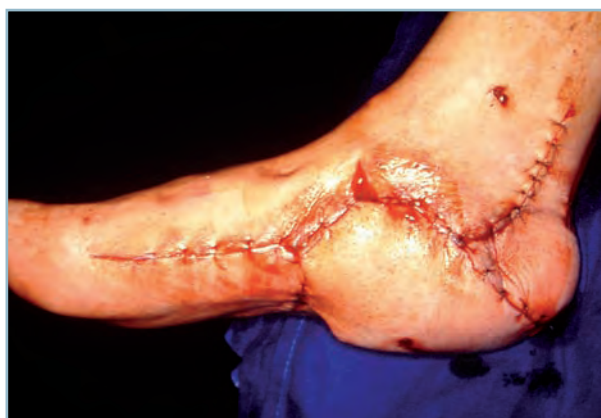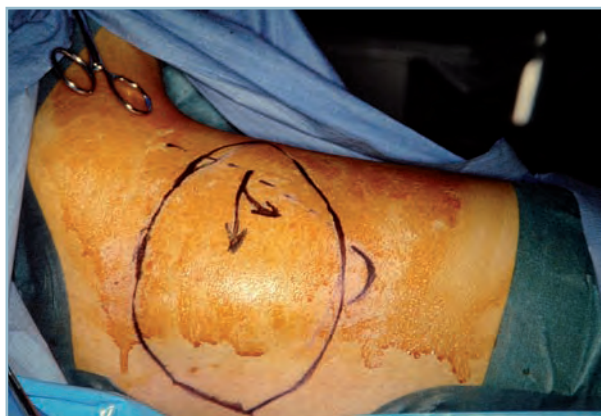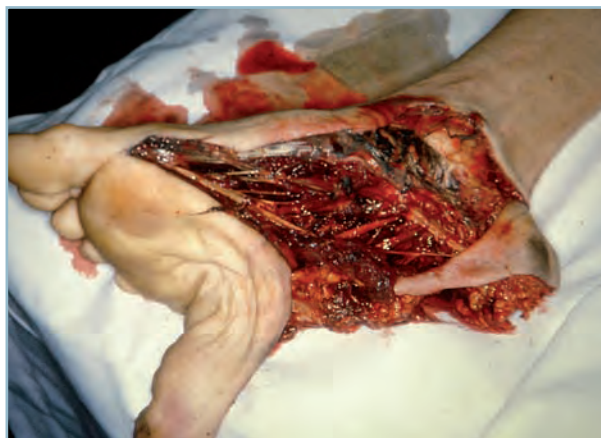Ils nécessitent une grande expérience microchirurgicale, un excellent terrain vasculaire et des équipes (médicale et paramédicale) rodées à cette chirurgie non dénuée de complications et/ou d'échecs. Les plus adaptés à la situation sont les lambeaux



**37.1** Cicatrice dystrophique au dos du pied suite à la couverture du talon par un lambeau du pied.

La rançon cosmétique est très inesthétique en plus des ulcérations chroniques possibles lors du chaussage.

fasciocutanés qui par leur épaisseur et leur volume, peu encombrant, permettent un chaussage plus rapide que les lambeaux musculaires ou musculocutanés plus volumineux. Tous les lambeaux libres peuvent être utilisés en fonction de la taille et du siège de la perte de substance à couvrir et selon les habitudes de chacun. Chaque lambeau a ses avantages et ses inconvénients. Le lambeau parascapulaire [2, 5, 17] est un très bon lambeau dont la dissection n'est pas très difficile, mais il offre un pédicule assez court. Son inconvénient est d'ordre cosmétique, car il laisse persister une cicatrice très inesthétique au niveau du site de prélèvement. La séquelle au niveau de l'avant-bras est moins in-



**37.2** Exemple de traumatisme, site de prélèvement et résultat.

a. Traumatisme grave du pied avec avulsion de la coque talonnière et de la plante. Une reposition du revêtement plantaire après parage a permis la cicatrisation de l'avant-pied.  
b. La coque talonnière a évolué vers la nécrose et a été reconstruite par un lambeau parascapulaire libre.  
c. Aspect postopératoire immédiat.

a  
b  
c

thétique lorsqu'on utilise les lambeaux radial ou ulnaire [3, 4, 16, 23, 24], mais ces derniers ont l'inconvénient majeur de sacrifier un axe vasculaire important. D'autres lambeaux utilisés n'altèrent pas la vascularisation principale et donnent d'aussi bons résultats, tels le lambeau brachial latéral libre, le lambeau insulaire postérieur du mollet [26] basé sur une branche de l'artère poplitée dans 50 % des cas et une branche de l'artère surale latérale dans 45 % des cas. Certains lambeaux musculaires purs (gracilis, serratus) ou musculocutanés (Latissimus dorsi) ont été utilisés. Nous les gardons en réserve pour les grandes pertes de substances du pied et dans les traumatismes avec des lésions vasculaires étendues qui peuvent compromettre la viabilité des lambeaux locorégionaux ou après échecs des solutions locales.

Notre choix va aux lambeaux fasciocutanés locaux, tel le lambeau plantaire médial [9, 12, 18, 20, 22], ou locorégionaux provenant de la jambe homolatérale, tel le lambeau supramaléolaire latéral décrit par Masquelet [11, 13], et le lambeau neurocutané sural à pédicule distal décrit par Hasegawa en 1994 [7].

Ces trois lambeaux présentent des difficultés d'exécution différentes. Ils permettent de couvrir les pertes de substance cutanée du pied et de la cheville dans près de 90 % des cas, qu'ils soient traumatiques, dystrophiques ou séquellaires de pathologies neurologiques ou tumorales.

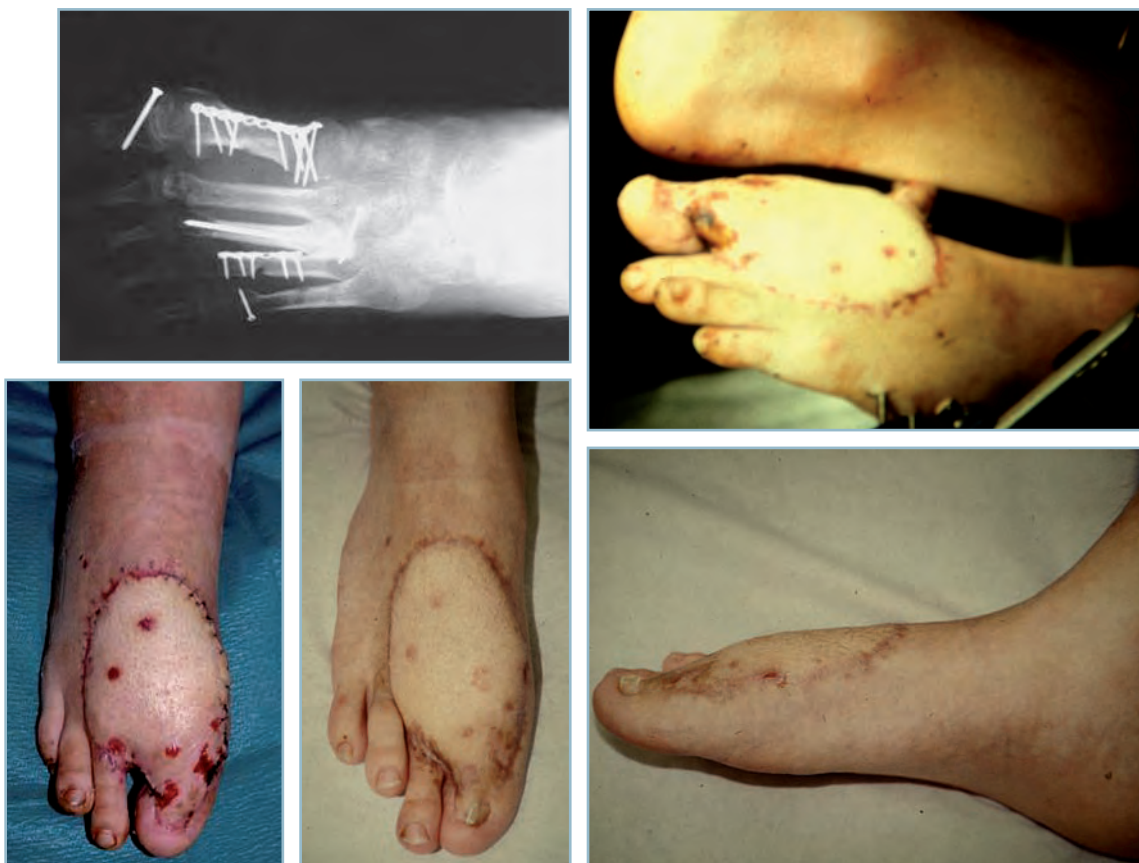La jambe controlatérale, par le biais du *cross leg* [1, 15], peut contribuer à régler ces épineux problèmes de cicatrices adhérentes

à l'os, régulièrement ulcérées par le contact des chaussures, des pertes de substance cutanée post-traumatiques (désunions cutanées, séquelles de traumatisme, ostéites chroniques). De nombreuses situations dramatiques ont pu être réglées grâce au *cross leg* (figure 37.9). Cette méthode thérapeutique, source de beaucoup de réticences de la part des patients, garde une place non négligeable dans le panel thérapeutique des pertes de substance cutanée surtout post-traumatiques et quand il persiste un doute sur l'état de la vascularisation locorégionale (quand le recours au doppler ou à l'artériographie n'est pas possible) et quand la couverture doit se faire en urgence (figure 37.3).

## LAMBEAU NEUROCUTANÉ SURAL À PÉDICULE DISTAL

### Introduction

Décrit en 1994 par Hasegawa [7], ce lambeau très largement utilisé [3, 8, 18, 24] est un lambeau fasciocutané basé sur un axe neurovasculaire, constitué par le nerf sural et sa vascularisation. L'expérience nous a montré que les vaisseaux neurocutanés sont assez fiables, même sur des terrains à l'état vasculaire précaire. La vascularisation du lambeau est assurée en plus par les vaisseaux



#### 37.3 Exemple de couverture par *cross leg*.

a. Nécrose cutanée au niveau de l'avant-pied après traumatisme par écrasement.

Amputation du 2<sup>e</sup> orteil en même temps que la nécrose.

b. La couverture n'a été possible que grâce à un *cross leg*, car la jambe homolatérale était le siège d'une contusion importante rendant l'utilisation de lambeaux locorégionaux impossible.

c. Aspect après sevrage du lambeau.

d, e. Aspect du pied 5 mois après. Le volume du lambeau a diminué avec la disparition de l'œdème postchirurgical et après les bandages élastiques réguliers depuis 2 mois.

a	b
c	e



perforants provenant de l'artère fibulaire, du rameau malléolaire latéral et du cercle anastomotique du tarse.

## Technique chirurgicale

Le dessin de la palette cutanée doit être centré par le nerf sural (*figure 37.4a*). Plus la palette cutanée est proximale sur la face postérieure de la jambe et plus elle est médiane par rapport à l'axe postérieur qui joint le tendon d'Achille au creux poplité, car le réseau qui vascularise en proximal le lambeau est constitué surtout du réseau neurocutané du nerf sural. En distal, l'îlot cutané peut être dessiné plus latéralement, car :

- le nerf sural est à ce niveau plus latéral ;
- mais surtout la vascularisation est assurée par les perforantes fibulaires qui cheminent dans le septum intermusculaire.

L'incision du fascia au niveau de la palette cutanée doit être décalée d'un centimètre, ce qui permet de ne pas décoapter la palette du fascia sous-jacent (*figure 37.4e*). Le deuxième avantage de cet artifice est de pouvoir bien tendre le fascia au niveau du site à couvrir et de bien l'amarrer aux structures environnantes. Sa fixation au niveau des berges de la perte de substance cutanée se fait par des points de Blaire-Donatti, noués sur des petits bourdonnets, ce qui évite de faire des points ischémiant au niveau d'une région où la peau est fragile ou a été fragilisée par un traumatisme appuyé. Ces petits artifices évitent des nécroses cutanées dues à une traction trop importante sur la palette cutanée lors de sa fixation au niveau du site receveur.

Ce lambeau facile à réaliser est indiqué dans toutes les lésions distales de la jambe, de la cheville et du pied même en zone portante. Il a été réalisé de multiples fois sur des escarres talonnières, chez des sujets au terrain vasculaire pauvre (diabétique) ou chez des sujets jeunes après un long séjour en réanimation, ou après un coma prolongé (médicamenteux volontaire ou accidentel, toxicomanie). L'expérience nous a confortés dans notre pratique, car certains lambeaux utilisés pour la reconstruction de la coque talonnière se sont adaptés lentement à cette zone d'appui. La peau s'est un peu épaissie, a perdu un peu de son élasticité mais sans véritablement s'hypertrophier. La motivation de certains patients, le respect d'une hygiène de vie adaptée, la surveillance quotidienne de la zone couverte par le lambeau insensible ont permis d'éviter des récives d'ulcérations ou des ulcérations chroniques. Les lambeaux dotés d'un pannicule adipeux excessif sont les plus exposés aux « phéno-

mènes de savonnage », lorsqu'ils sont destinés à la couverture du talon. Le fascia doit au préalable être amarré au sous-sol, constitué par le calcaneus et les tissus environnants. Les patients décrivent une « instabilité » à l'appui, le lambeau « roule » sous le pied, disent-ils. Nous avons amélioré deux fois cette situation en diminuant le volume du lambeau par une lipo-aspiration, 6 mois après sa réalisation. En dehors des zones d'appui, pour toutes les autres zones couvertes par un lambeau trop épais, et si le recours aux bandes élastiques et aux bas de contention n'est pas suffisant, nous faisons assez régulièrement appel à la lipo-aspiration qui a l'avantage de régler le problème en une seule intervention, alors qu'un dégraissage classique chirurgical nécessite au moins deux interventions. Ce lambeau sacrifie le nerf sural (*figure 37.4*), mais le préjudice se résume en une anesthésie du bord latéral du pied peu gênante, car les patients interrogés ne semblent pas s'en plaindre. Il n'y a pas eu, parmi tous nos patients, de lésions conflictuelles secondaires à cette anesthésie.

Ce lambeau peut être réalisé même si le nerf sural a été préalablement prélevé pour une greffe nerveuse. Nous l'avons fait deux fois chez des patients ayant présenté de graves lésions du plexus brachial que l'on a greffé. L'intervalle entre le prélèvement du nerf et la réalisation du lambeau était de 18 mois pour l'un et de 7 ans pour l'autre. La limite inférieure entre le prélèvement du nerf et la réalisation du lambeau est difficile à établir. Nous n'avons jamais délibérément exclu le nerf sural lors de la levée du lambeau, en sachant que les rameaux perforants fibulaires sont capables d'assurer à eux seuls la vascularisation du lambeau.

L'expérience chirurgicale nous a mis en présence de deux types de vaisseaux perforants cheminant dans le septum intermusculaire et contribuant à la vascularisation du lambeau. La proportion entre 4 à 5 perforantes de petit calibre (moins de 1 mm) et 2 à 3 pédicules de gros calibre (diamètre supérieur à 1 mm) est de 3 pour 1 en moyenne dans notre expérience (*figure 37.4f*, et *g*). La ligature des rameaux perforants les plus proximaux est recommandée afin d'éviter des saignements postopératoires dus à une hémostase électrique imparfaite (*figure 37.4g* et *h*).

La veine petite saphène liée en proximal fait partie du prélèvement, assurant ainsi un retour veineux satisfaisant qui se fait a *contrario* évitant tout engorgement excessif du lambeau. Il est même recommandé d'inclure une deuxième veine qui est parallèle à la veine petite saphène et qui se dirige en distal vers le versant latéral de la cheville. En ligaturant sa branche distale latérale la mobilisation du lambeau est toujours aisée en distal (*figure 37.4i*).

### 37.4 Technique du lambeau neurocutané sural à pédicule distal.

a. Dessin de la palette cutanée centrée sur le trajet du nerf sural. La palette est plus postérieure que latérale.

Le point de rotation inférieur est situé à deux travers de doigt de la malléole latérale.

b, c. Après ligature de la veine petite saphène, le nerf sural, ici avec ses deux branches de division, est sectionné.

Les extrémités proximales sont enfouies profondément dans les masses musculaires des gastrocnémiens pour éviter les douleurs névromateuses très gênantes.

d. Un point épineural stabilise le nerf en intramusculaire.

e. Il est préférable de décaler l'incision cutanée de la palette et l'incision du fascia sous-jacent, cela permet de mieux manipuler le lambeau sans risque de décoller la palette. Le fascia porte-vaisseaux est assez large et les incisions en oblique se font en direction de la fibula et du septum intermusculaire (qui est plus latéral que médian).

f. Le décollement du fascia se fait progressivement de proximal à distal de façon à repérer les vaisseaux perforants provenant de l'artère fibulaire et qui cheminent dans le septum intermusculaire. Ici, un rameau perforant de très gros calibre qui est lié et qui est situé à mi-distance du point de rotation distal du lambeau.

g et h. Vue opératoire permettant d'apprécier le calibre du vaisseau perforant qui vascularise le lambeau sural.

Sa section après ligature confirme un diamètre supérieur à 2 mm et laisse penser que ce lambeau peut se passer du réseau vasculaire du nerf sural.

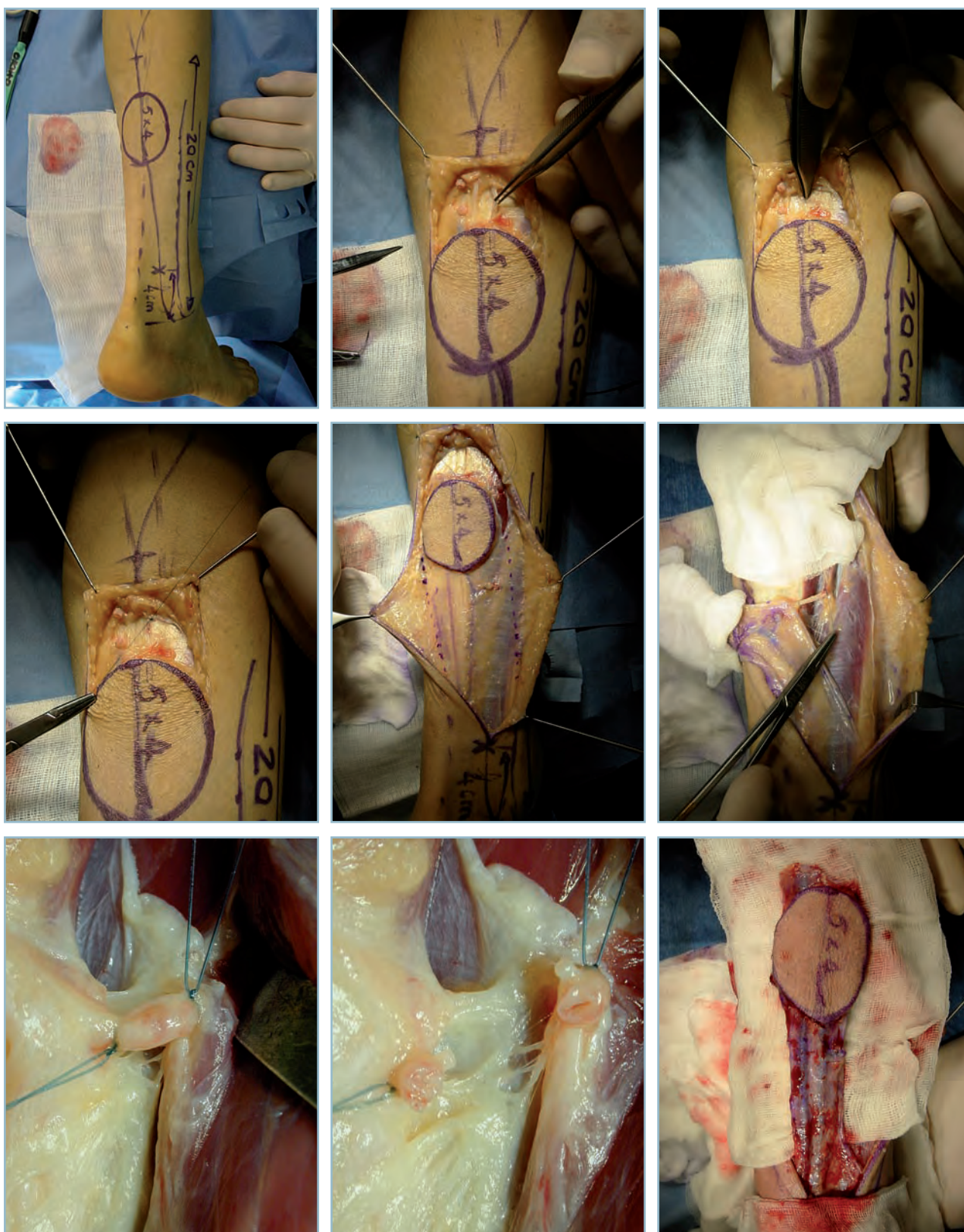
i. Revascularisation du lambeau au lâcher du garrot. Noter la turgescence des veines qui vont assurer le retour veineux évitant un engorgement trop important. Il est conseillé de lâcher le garrot en fin de dissection pour le laisser se revasculariser progressivement et d'assurer dans le même temps une hémostase au niveau du site donneur.

a	b	c
d	e	f
g	h	i

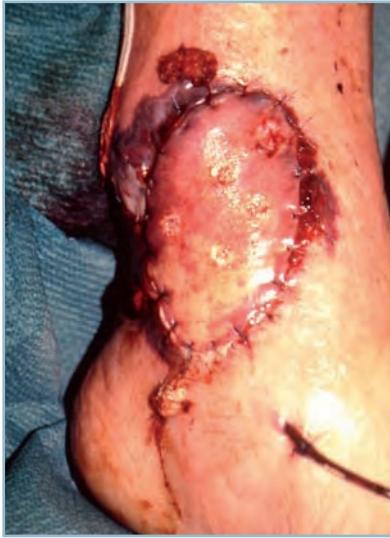Une surveillance de l'hémodynamique du lambeau est de règle pour prévenir une stase veineuse habituelle. Un retour veineux lent avec un engorgement du lambeau nécessite la réalisation de petites pastilles cutanées (figure 37.5). L'apposition de compresses imbibées d'héparine évite la formation du caillot hémostatique et facilite le travail de l'infirmière chargée de la surveillance du lambeau. Nous n'avons jamais eu recours aux sangsues. Nous avons souvent fait participer le patient à la surveillance de son lambeau.

Dès qu'un lambeau commence à montrer des signes de souffrance, une surveillance plus stricte devient alors nécessaire. L'examen de la cause de cette stase est déterminant pour les suites :

- rechercher un hématome compressif, d'où l'intérêt d'une bonne hémostase lors de la levée du lambeau et d'un drainage systématique ;
- s'assurer au cours de la mobilisation du lambeau, lors du geste de couverture, de ne pas twister ou tortillonner le pédicule vasculaire ou le pédicule fascial porte-vasseaux. Le drainage sous le lambeau (quelle que soit sa taille) doit être systématique.







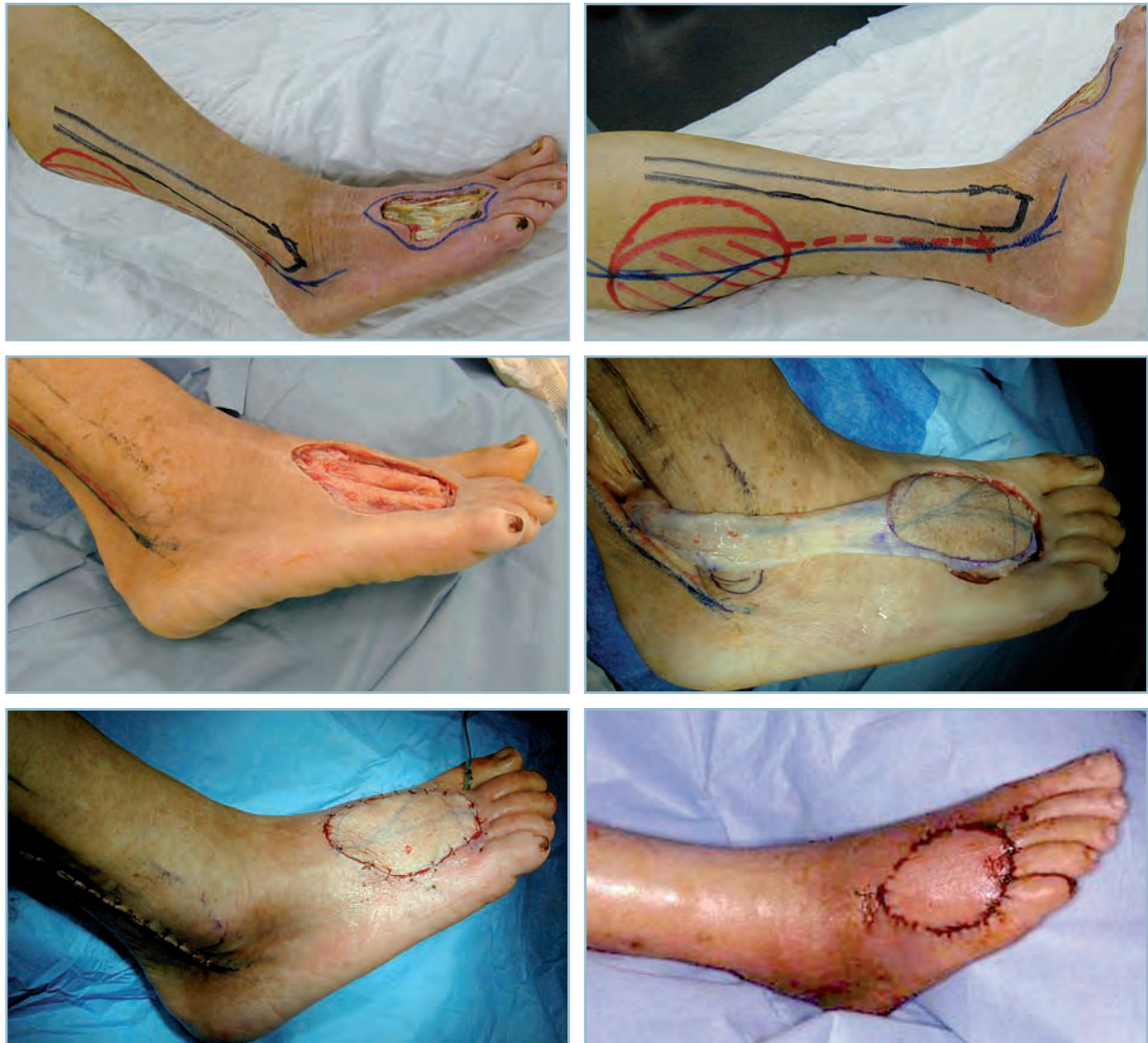**37.5** Lambeau sural réalisé en regard de la malléole médiale siège d'un traumatisme appuyé. Souffrance cutanée malgré le positionnement sans tension du pédicule fascial greffé de première intention. Des pastilles cutanées aident au désengorgement.

Il est préférable de ne pas tunneliser le lambeau en sous-cutané si le panicule adipeux est trop important, car le décollement est source de :

- saignements difficiles à contrôler ;
- nécrose graisseuse à l'origine d'hématomes infectés avec des risques de thrombose et de compression.

Nous recommandons de couvrir le pédicule fascial d'emblée par une greffe de peau mince, car il s'affaisse dans les 3 mois suivant l'intervention et ne pose donc aucun problème lors du chaussage.

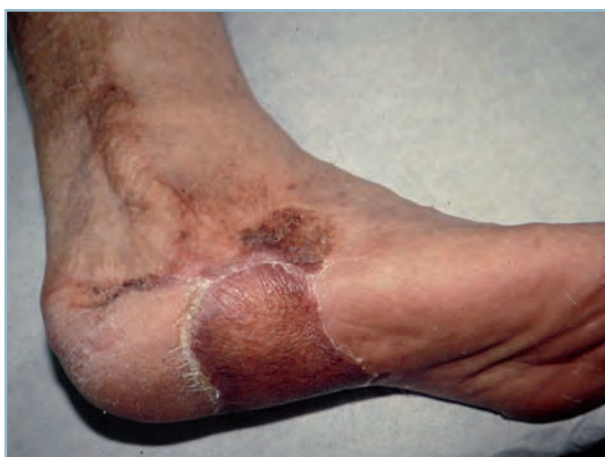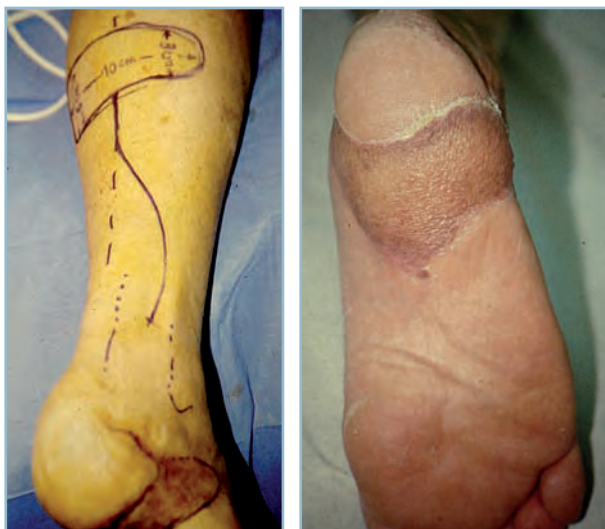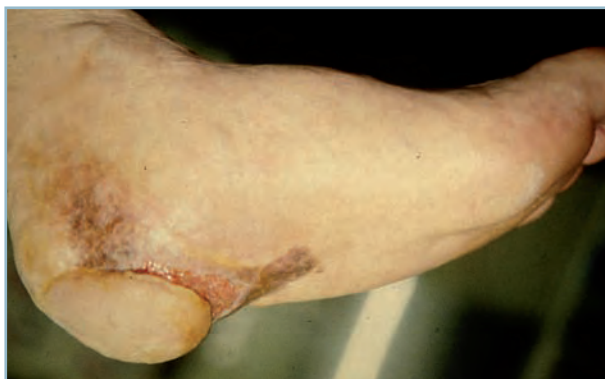La souplesse du pédicule fascial ou fasciograisseux permet un arc de rotation important pouvant couvrir l'avant-pied jusqu'aux orteils, les faces médiale et latérale de la cheville, le cou de pied, le talon et la plante du pied (figure 37.6). Chez les sujets ayant un pannicule adipeux assez volumineux, la mobilisation du lambeau est beaucoup moins aisée, le pédicule fasciograisseux est plus épais et n'autorise pas les mêmes amplitudes que



**37.6** Exemple clinique, lambeau sural à pédicule distal.

- a. Nécrose cutanée au dos de l'avant-pied exposant les tendons extenseurs qui sont également nécrotiques.
- b. Dessin de la palette cutanée à lever et les différents repères.
- c. Excision des tissus cutanéotendineux nécrotiques jusqu'aux métatarsiens.
- d. Levée du lambeau sural à pédicule distal, fascial pur (sans graisse sur un patient maigre). La mobilisation du lambeau est aisée et permet d'atteindre la zone à couvrir sans difficulté.
- e. Le lambeau a été tunnelisé en sous-cutané (cette manœuvre est permise par l'élasticité de la peau du patient).
- f. Aspect à J15, avec couverture de toute la zone souhaitée sans souffrance du lambeau ni de la zone tunnélisée.

a	b
c	d
e	f



### 37.7 Exemple de lambeau en îlot, prélèvement cutané transverse.

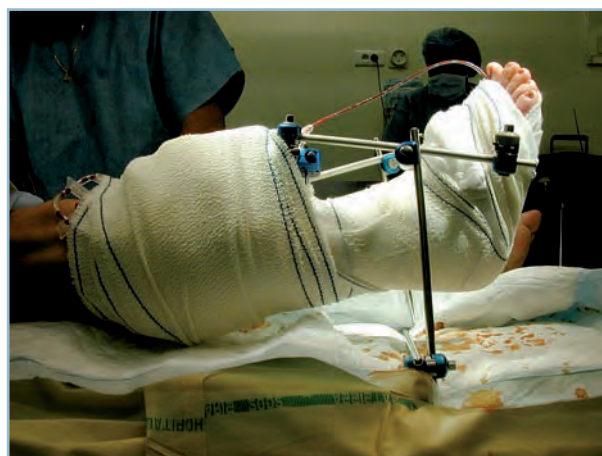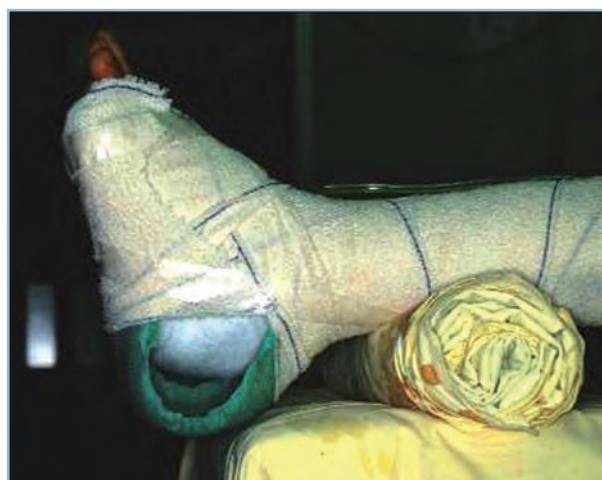- a. La reposition de la coque talonnière avulsée a permis la cicatrisation, mais il persiste une zone ulcérée gênant l'appui et la marche.
- b. Le dessin de la palette cutanée est calqué sur la forme de la perte de substance à couvrir. Pour une meilleure adaptation du lambeau, le dessin peut être fait dans le sens transversal au niveau de la jambe.
- c. Lors du transfert et du positionnement du lambeau le pédicule fascial porte-vaisseaux ne subit aucune torsion nocive (la rotation est moins importante que quand la palette est prise dans l'axe longitudinal de la jambe).
- d. Aspect un an après. Il n'y a aucune zone de souffrance et le lambeau s'est adapté à l'appui.

a
b   c
d

chez le sujet mince où l'élasticité des tissus permet des amplitudes plus importantes (figure 37.6d, e et f).

Le dessin de la palette cutanée se fait à la carte, il est calqué sur la perte de substance à couvrir. Pour une meilleure adaptation du lambeau, le dessin peut être fait dans le sens transversal au niveau de la jambe afin d'éviter de tordre ou de twister le pédicule fascial, source de complications (figure 37.7b, c et d). L'immobilisation postopératoire est indispensable. Quelle que soit la zone couverte, l'immobilisation de la cheville à 90° est la règle (figure 37.8a).

La figure 37.9 montre le cas particulier d'un cross leg réalisé grâce à un lambeau sural à pédicule distal, après une importante lésion balistique interdisant tout lambeau locorégional homolatéral. Le lambeau pris sur la jambe controlatérale est levé de la

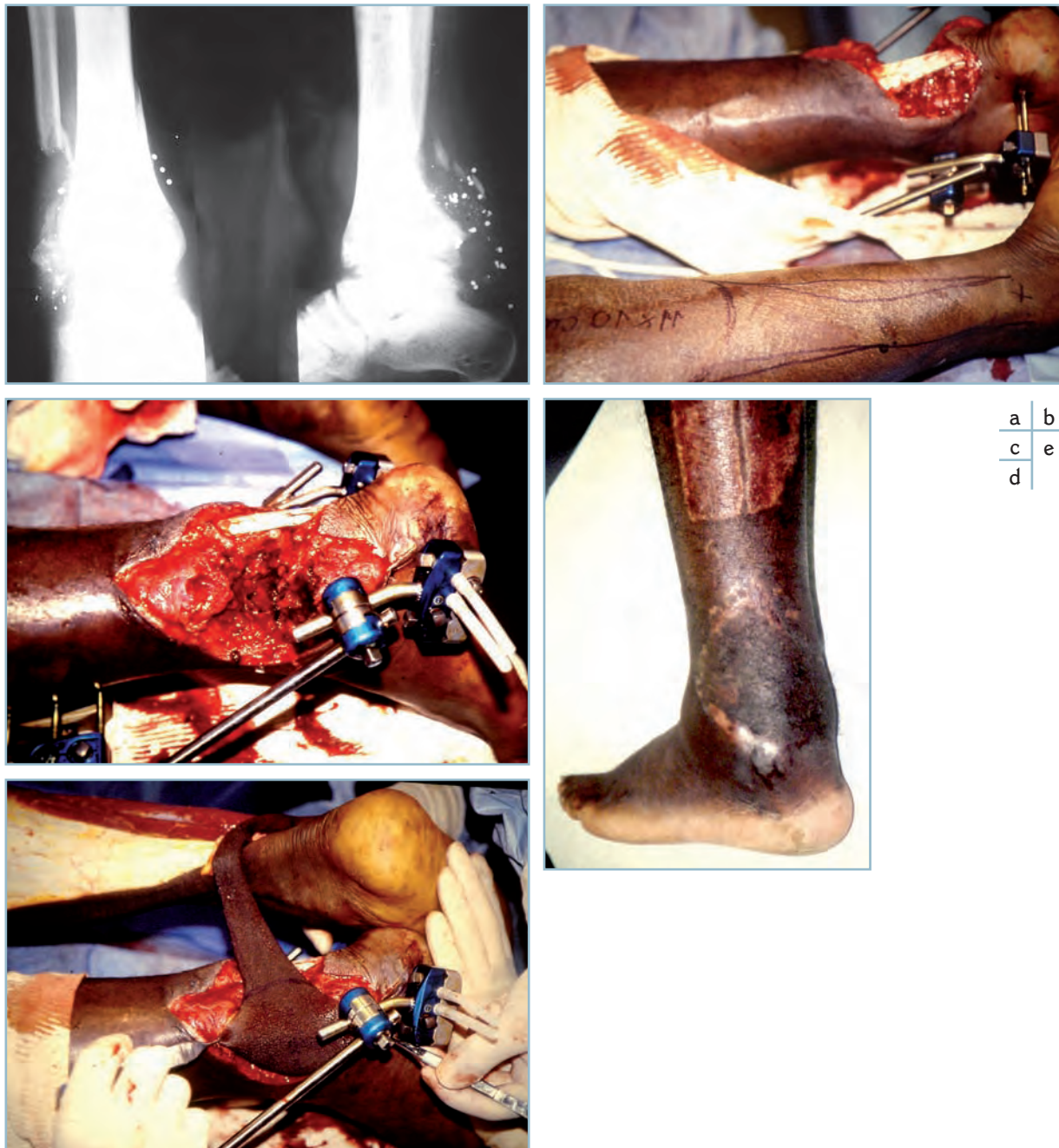


### 37.8 Technique de protection postopératoire du lambeau.

- a. L'immobilisation par une gouttière postérieure est indispensable, quelle que soit la zone à couvrir. La cheville est mise autant que possible à 90°. Une chambre vide est confectionnée en regard du lambeau et de son pédicule. Elle permet la surveillance du lambeau et évite toute compression extrinsèque nocive.
- b. Dans certains cas particuliers (patients agités, indisciplinés...), l'attelle peut être remplacée par un fixateur externe très peu iatrogène. Le trépied mis de façon systématique dans notre pratique facilite en plus les soins infirmiers (le pansement peut être fait par une seule personne).

a
b





a	b
c	e
d	

### 37.9 Exemple de lambeau sural controlatéral.

- a. Grosse lésion cutané-osseuse balistique au niveau de la cheville qui a emporté une grande partie de la fibula distale.
- b. Lésions très étendues des parties molles exposant le tendon d'Achille et l'articulation. La continuité du tendon d'Achille n'est pas altérée. Dessin d'un lambeau sural péninsulaire avec une palette cutanée de 10 × 11 cm sur la jambe controlatérale.
- c. Étendue des lésions sur le versant latéral rendant impossible toute reconstruction à partir de la même jambe.
- d. La couverture de la perte de substance par le lambeau sural à pédicule distal se fait les deux membres en extension. Le *cross leg* monté par un fixateur externe est moins contraignant, car la mobilisation par le patient des articulations des genoux et des hanches est très aisée (plus difficile dans le *cross leg* classique où le membre receveur est en flexion de la hanche et du genou pendant toute la durée du *cross leg*).
- e. Résultat cosmétique à 6 mois. La cheville s'est enraidie à 90° et permet un appui plantigrade.

même manière, sauf que le pédicule est fasciocutané et non pas fascial pur. La position alignée des deux membres inférieurs permet la mobilisation harmonieuse des genoux et des hanches. Il évite la flexion souvent très inconfortable du *cross leg* habituel avec un lambeau sural classique à pédicule proximal. Nous confectionnons toujours un trépied qui permet de surélever les jambes, et facilite la surveillance et les soins infirmiers.

## Conclusion

Le lambeau neurocutané sural à pédicule distal est une véritable révolution dans l'arsenal thérapeutique concernant les pertes de substances de l'extrémité distale de la jambe, la cheville et le pied. Sa facilité d'exécution et sa fiabilité sur n'importe quel terrain en font pour nous le lambeau de référence [25].

## LAMBEAU SUPRAMALLÉOLAIRE LATÉRAL

### Introduction

Décrit en 1987 par AC Masquelet [13], c'est un lambeau cutané-aponévrotique à pédicule inversé, qui est prélevé sur la face latérale de l'extrémité distale de la jambe.

Sur le plan anatomique, ce lambeau est vascularisé par une ou plusieurs branches cutanées issues du rameau perforant distal de l'artère fibulaire postérieure. Il utilise un flux rétrograde grâce au réseau anastomotique avec les branches de l'artère tarsienne latérale. Le retour veineux excellent est assuré par les veines commitantes. Les variations anatomiques multiples permettent sa réalisation dans un grand nombre d'indications et notamment dans les suites traumatiques de la cheville (*figure 37.10a*).

Dans sa forme habituelle, les limites du lambeau s'étendent de la crête postérieure de la fibula jusqu'à la crête tibiale. La limite inférieure doit inclure obligatoirement le repère (constant) de l'émergence du rameau perforant dans l'angle tibiofibulaire inférieur (*figure 37.11b*). Le sacrifice du nerf fibulaire superficiel est de règle, mais le préjudice sensitif est mineur.

### Technique chirurgicale

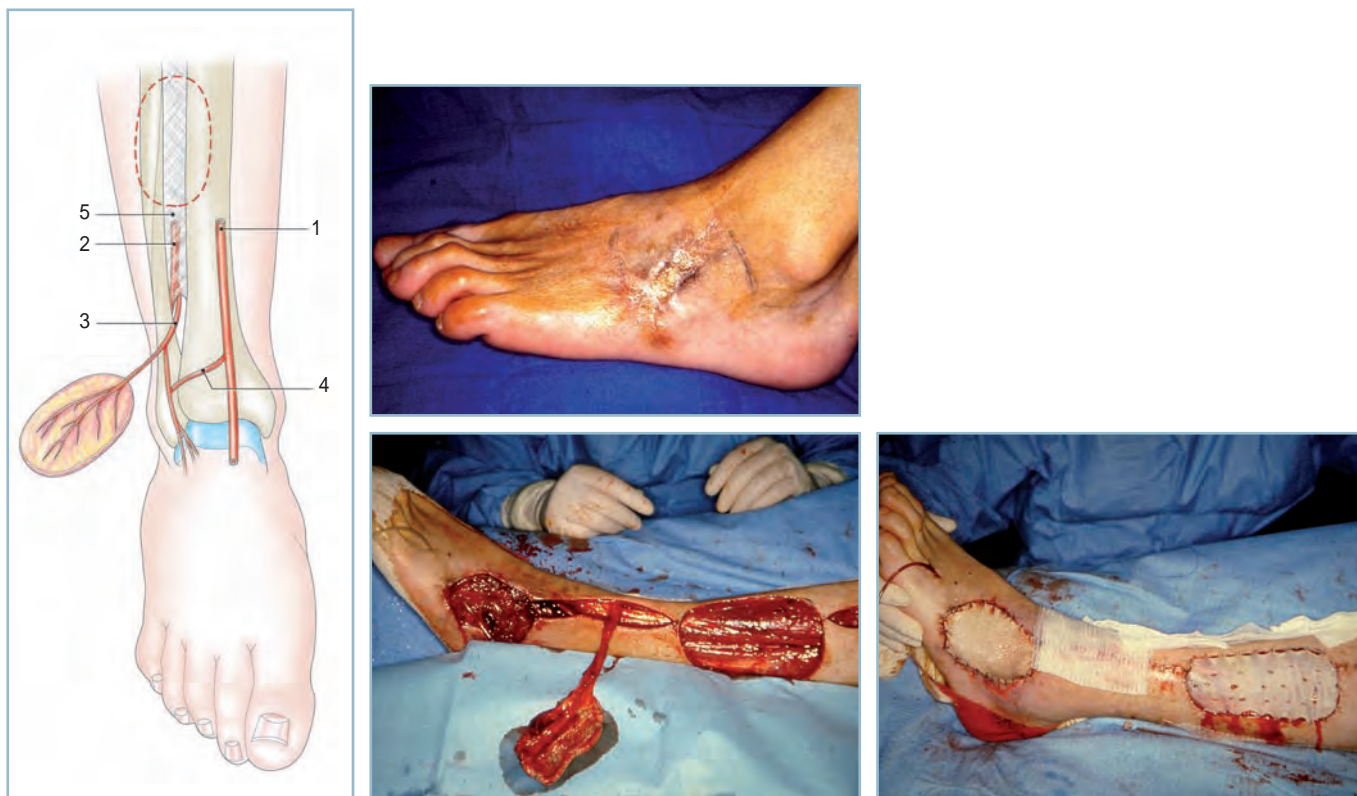
Il existe trois façons de réaliser ce lambeau.

#### Première technique

Elle consiste à repérer le pédicule en regard du ligament tibiofibulaire et à poursuivre la dissection de ce dernier en distal. L'ouverture de la membrane interosseuse permet une meilleure mobilisation de l'artère septocutanée (branche de l'artère fibulaire). La dissection des vaisseaux doit se faire de la façon la plus atraumatique possible et assez distalement, afin de déterminer le point de rotation nécessaire à la mobilisation du lambeau (*figure 37.10c*). La ligature des vaisseaux ne sera décidée qu'une fois la dissection terminée. La mobilisation du lambeau peut alors couvrir des pertes de substance cutanée très distales au niveau de l'avant-pied, la vascularisation étant assurée par le réseau anastomotique du tarse (*figure 37.10d et 37.11d*).

#### Deuxième technique

La deuxième méthode pour réaliser ce lambeau, moins risquée pour la dissection des vaisseaux, ne permet pas les mêmes amplitudes de mobilisation du lambeau. Elle consiste, à la façon du

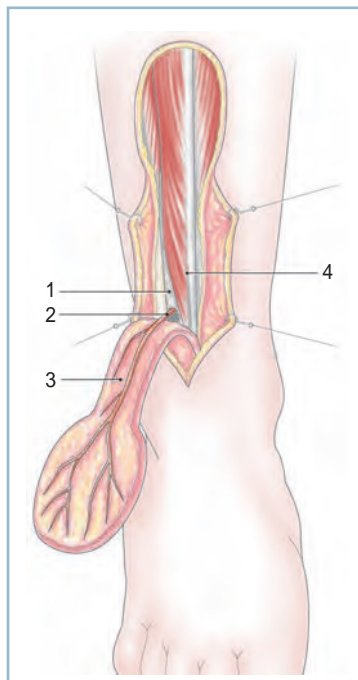
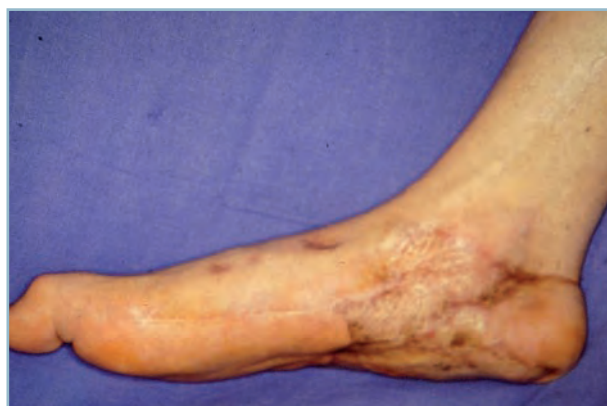

#### 37.10 Exemple de lambeau supramalléolaire, forme classique.

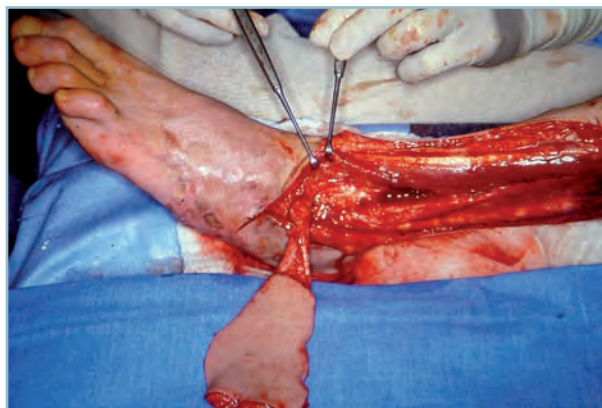
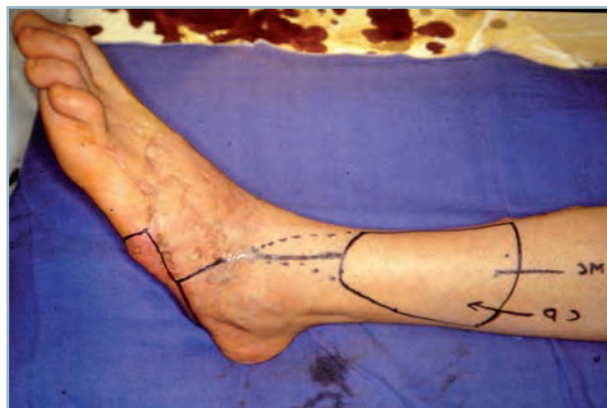- a. Représentation schématique du lambeau supramalléolaire : (1) art tibiale antérieure, (2) art fibulaire, (3) art septocutanée, (4) art malléolaire latérale, (5) membrane interosseuse.
- b. Cicatrice instable sur la face dorsolatérale du pied avec ulcération chronique et conflit de chaussage.
- c. Excision complète de la zone conflictuelle et adhérente à l'os, et levée d'un lambeau supramalléolaire dans sa forme classique avec dissection au plus près du pédicule vasculaire. Au lâcher du garrot la revascularisation du lambeau est immédiate et satisfaisante.
- d. Aspect postopératoire immédiat. Couverture de la perte de substance au niveau du pied. Greffe immédiate du site donneur.

a	b
	c   d





a	b
c	d



### 37.11 Exemple de lambeau supramalléolaire, forme classique.

- Cicatrice dystrophique face plantaire de l'arrière-pied.
- Représentation schématique de la lame fascio-graisseuse : (1) membrane interosseuse, (2) rameau perforant septocutané, (3) pédicule fasciograisieux porte vaisseaux, (4) muscle long extenseur des orteils.
- Dessin et levée d'un lambeau supramalléolaire latéral.
- La vascularisation du lambeau se fait par le réseau anastomotique. Le rameau septocutané a été lié pour assurer une mobilisation plus distale du pédicule et de son lambeau.

lambeau sural à pédicule distal, à réaliser un lambeau fasciocutané à pédicule fasciograisieux porte-vaisseaux (figure 37.13). La dissection peut se faire assez distalement jusqu'au sinus du tarse avec préservation du rameau perforant septocutané (figure 37.11c).

La mobilisation du lambeau permet de couvrir le cou de pied, la région du médio tarse, le talon et la région malléolaire. Le pédicule fasciograisieux volumineux devra être couvert de première intention par une greffe de peau mince. Sa tunnelisation est à éviter devant les risques compressifs.

### Troisième technique

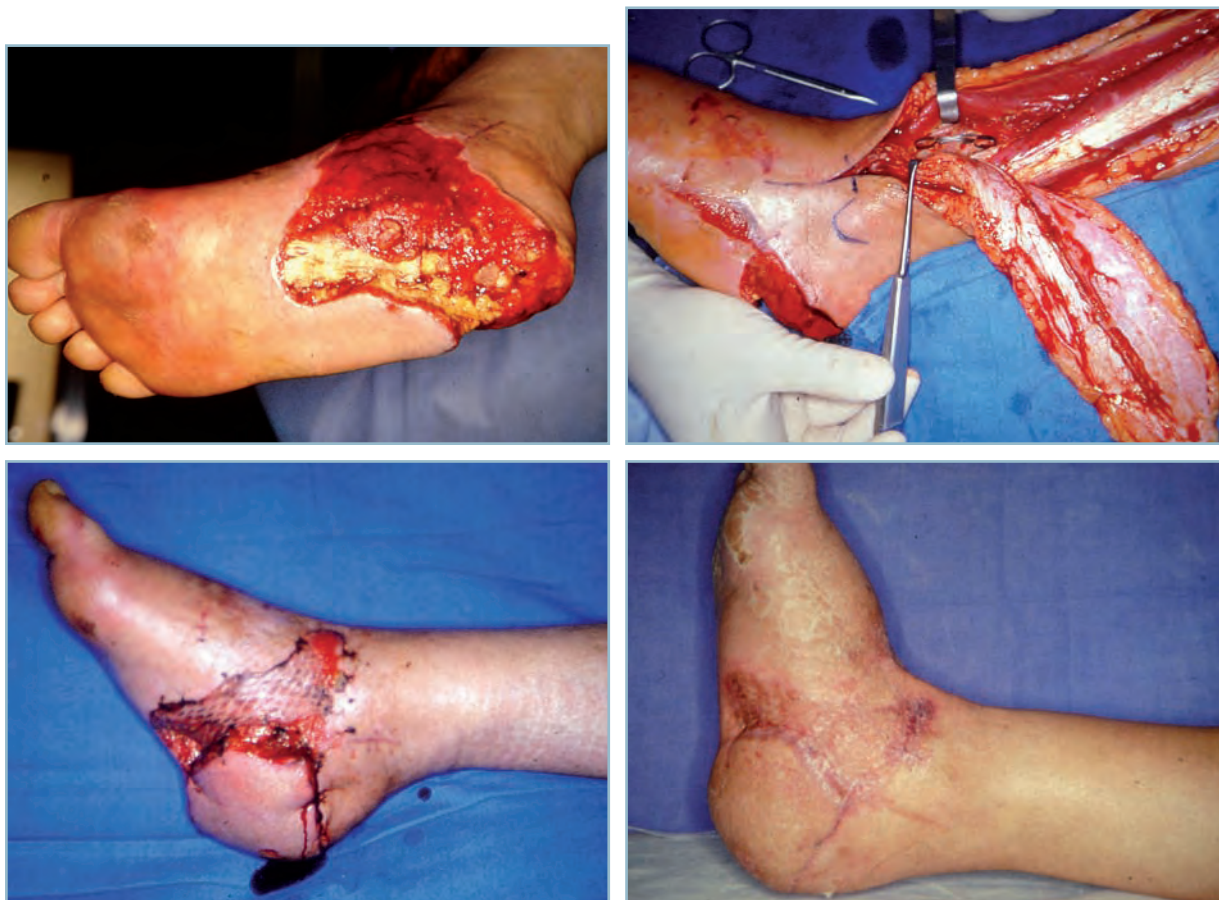Pour lever le lambeau supramalléolaire sans risques, mais avec un arc de mobilisation plus limité, un lambeau péninsulaire (figure 37.12b à d) est réalisé avec un pédicule fasciocutané qui permet, par simple rotation, d'aller couvrir des pertes de substance cutanée autour de la cheville et du cou de pied. L'oreille résiduelle, due à la rotation du lambeau, finit par s'affaisser au bout de quelques mois, elle ne nécessite pas de reprise chirurgicale.

### Soins postopératoires

Tout comme le lambeau sural à pédicule distal, une immobilisation de la cheville est nécessaire. Le membre est gardé à l'horizontale jusqu'à cicatrisation complète, car l'œdème postchirurgical en position déclive est majoré par le prélèvement du lambeau. À distance, nous recommandons un bandage élastique ou des bas élastiques de contention.

### Conclusion

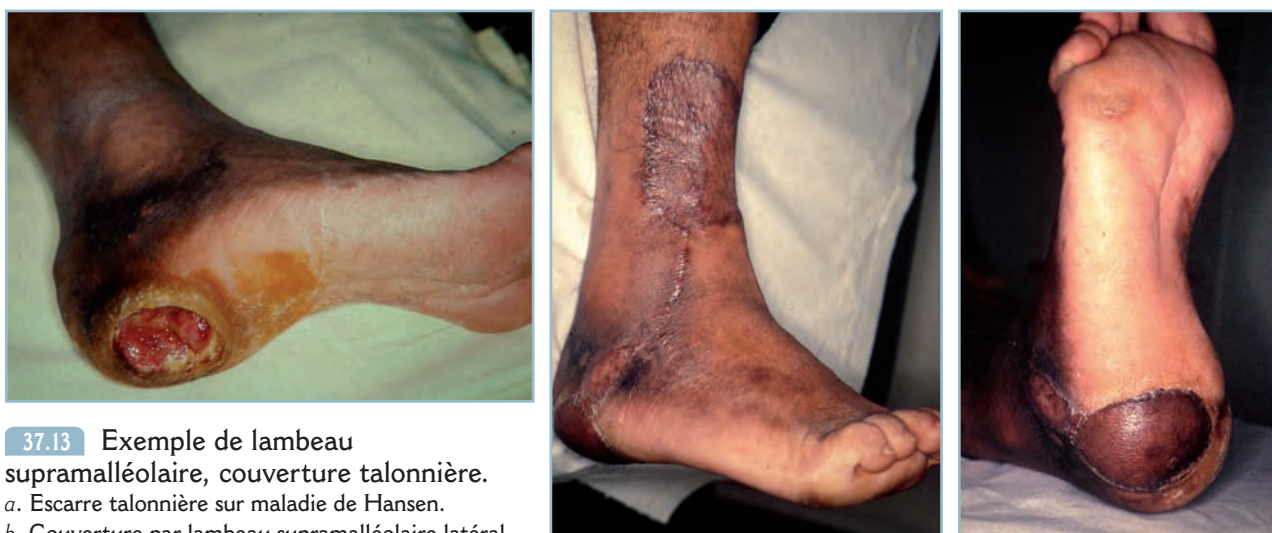La réalisation d'un lambeau supramalléolaire latéral nécessite un bon état vasculaire, il n'est pas très indiqué sur des terrains tarés (artéritiques, diabétiques). L'apport du doppler, voire de l'artériographie, peut s'avérer nécessaire à sa réalisation. On lui préfère alors le lambeau sural à pédicule distal beaucoup plus fiable [24].



**37.12** Exemple de lambeau supra-malléolaire, forme péninsulaire.

- a. Avulsion traumatique de la région du talon.  
 b. Levée d'un lambeau supramalléolaire latéral dans sa forme péninsulaire avec arrêt de la dissection distale en regard du dièdre tibiofibulaire inférieur (point d'émergence du rameau perforant).  
 c. Le pont cutané entre la perte de substance du pied et le lambeau a été largement ouvert et décollé pour permettre le positionnement du lambeau qui vient couvrir toute la zone portante du talon.  
 d. Aspect après cicatrisation complète à 6 mois. Le pied reste très œdématié, les bandages élastiques améliorent progressivement cet aspect.

a	b
c	d



- 37.13** Exemple de lambeau supramalléolaire, couverture talonnière.  
 a. Escarre talonnière sur maladie de Hansen.  
 b. Couverture par lambeau supramalléolaire latéral à pédicule fascial (noter au niveau de la région sous-malléolaire la greffe de peau sur le pédicule fascial).  
 c. Aspect trophique à 3 mois avec la reprise de l'appui.

a	b	c
---	---	---



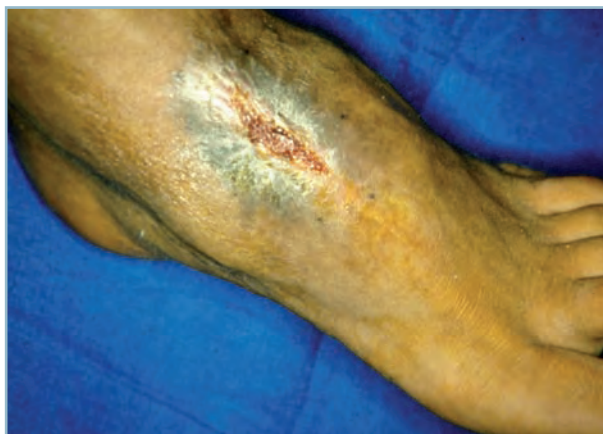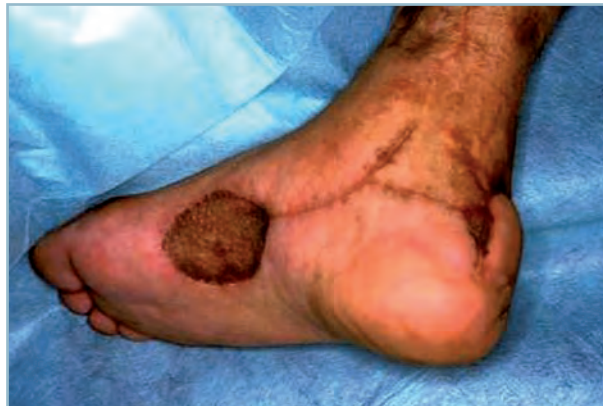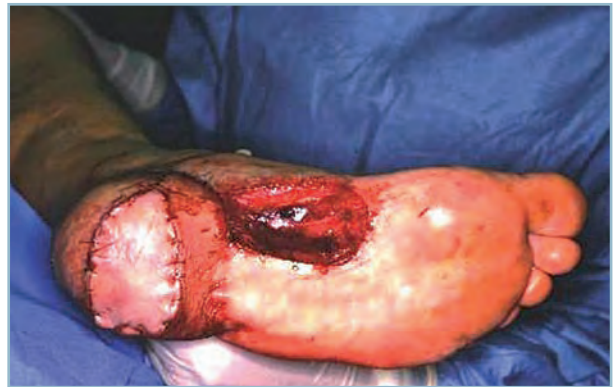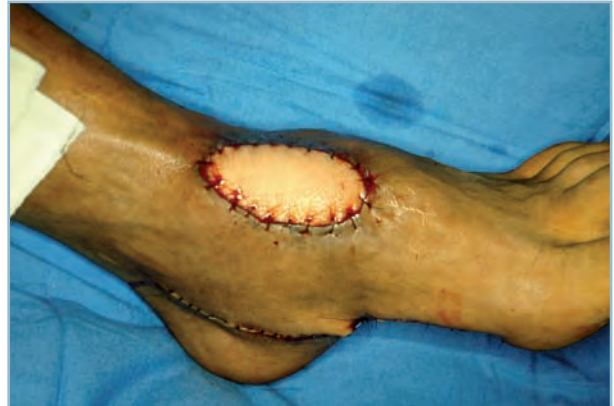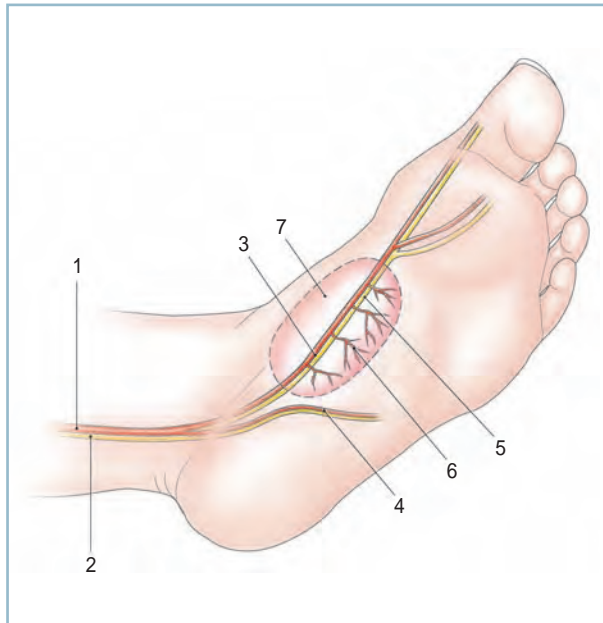
## LAMBEAU PLANTAIRE MÉDIAL

### Introduction

Ce lambeau sensible prélevé au niveau de l'arche plantaire en zone non portante est le meilleur lambeau utilisé dans les pertes de substance cutanée du talon [6, 9, 12, 18, 20, 22]. Il est basé sur l'artère plantaire médiale (branche de division de l'artère tibiale postérieure). Sa sensibilité est liée, lors du prélèvement, à la conservation d'un à deux rameaux du nerf plantaire médial.

L'artère plantaire médiale se divise en deux branches, une profonde et une superficielle. Cette dernière chemine entre l'abducteur et le court fléchisseur de l'hallux et se termine distalement en artère collatérale médiale du gros orteil. Le long de son trajet, elle donne des vaisseaux perforants destinés à la vascularisation cutanée de la voûte plantaire (*figure 37.14a*).

Le nerf plantaire médial accompagne l'artère plantaire du même nom et donne de façon constante des rameaux sensitifs à la voûte plantaire, avant de se terminer en ses deux branches distales médiale et latérale.



### 37.14 Exemple de couverture par lambeau plantaire médial.

a. Représentation schématique du lambeau plantaire médial : (1) artère tibiale postérieure, (2) nerf tibial postérieur, (3) artère plantaire médiale, (4) artère plantaire latérale, (5) nerf plantaire médial, (6) artérioles cutanées, (7) limite de la palette cutanée.

b. Le lambeau disséqué est posé sur la zone à couvrir, le pont cutané séparant la zone de prélèvement et la zone à couvrir est sectionnée pour faire passer le pédicule vasculonerveux.

La zone donneuse est greffée d'emblée. Couverture de l'arrière-pied hors de la zone portante et cicatrisation du site donneur greffé de première intention.

La tunnelisation est toujours possible, mais la surveillance plus stricte. Les risques compressifs sont plus grands, mais le résultat cosmétique est plus avantageux.

d. Aspect postopératoire immédiat de lambeau plantaire médial réalisé pour couvrir la perte de substance cutanée résiduelle à l'exérèse de cette cicatrice très instable au niveau du cou de pied sur un pied creux (c).

e. Reconstruction de la zone d'appui du talon par un lambeau plantaire médial. Vue peropératoire, le site donneur sera greffé de première intention.

a	d
b	e
c	

## Technique chirurgicale

L'artère et le nerf plantaires médiaux sont repérés au bord supérieur de l'abducteur de l'hallux. Le nerf plantaire médial est le fil conducteur de la dissection. Artère et nerf, repérés en amont de l'abducteur de l'hallux, sont mis sur lac. La dissection se fait de proximal à distal après section du muscle abducteur de l'hallux. Tous les éléments situés en position plantaire par rapport au paquet vasculonerveux sont préservés et levés avec le lambeau. On se reporte au niveau du gros orteil pour repérer le nerf collatéral médial de l'hallux. La dissection se fait de distal à proximal jusqu'au nerf plantaire médial qui est plus profond. Cette dissection permet de découvrir une ou deux branches sensitives destinées au lambeau. La dissection intra-neurale est alors nécessaire (instruments microchirurgicaux et lunettes grossissantes sont de règle).

## Conclusion

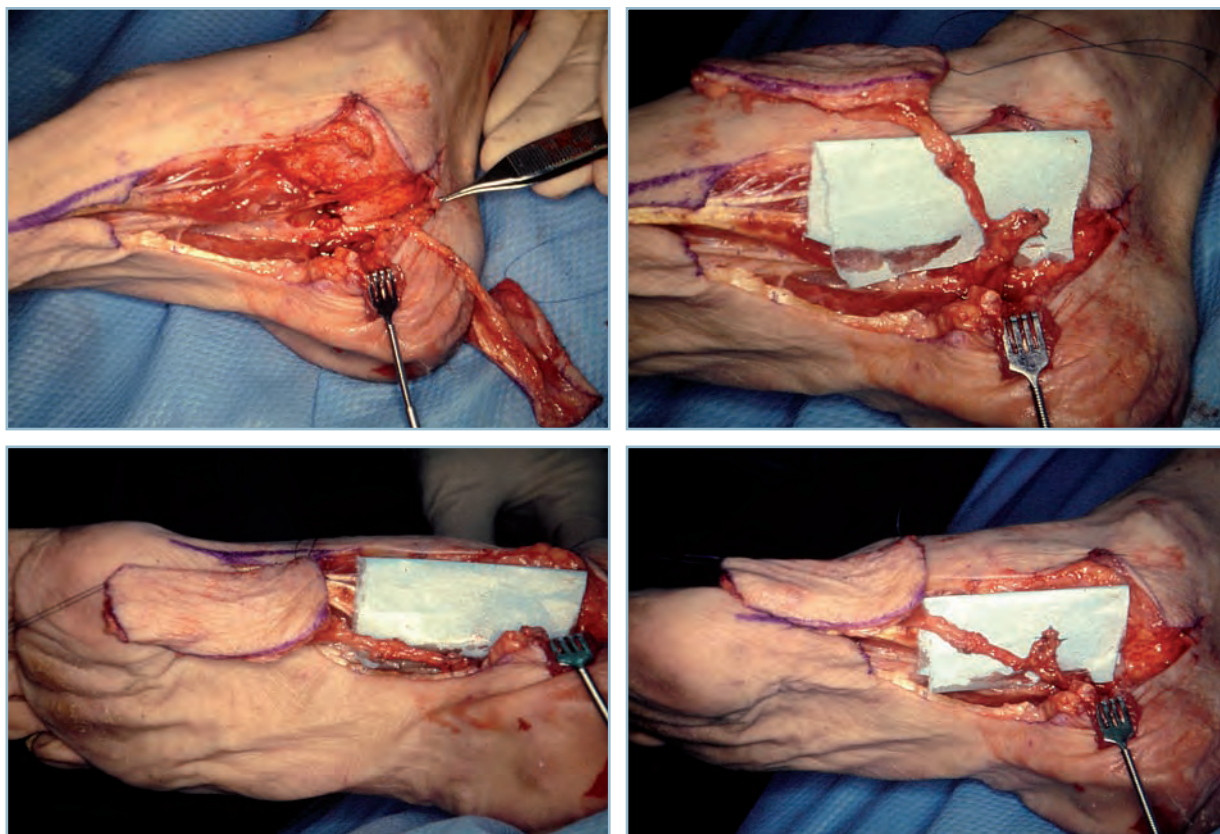
Ce lambeau d'exécution difficile nécessite un bon état vasculaire et est pour nous la meilleure indication de reconstruction de la coque talonnière de par ses caractéristiques mécaniques plus adaptées à l'appui, et surtout le caractère sensible qui évite toute ulcération dystrophique ou récidive due à un appui intempéstif. Le site de prélèvement ne laisse aucune séquelle fonction-

nelle. À chaque fois que ce lambeau est réalisable, on le préfère à tous les autres malgré ses difficultés techniques. On le réserve aux pertes de substance de la coque talonnière traumatique ou dystrophique (*figure 37.14b, c et d*).

La variante consiste en un lambeau plantaire médial pédiculé sur l'artère plantaire latérale [11, 19]. Les maux perforants de l'avant-pied, fréquents dans les pathologies neurologiques, les cicatrices dystrophiques en zone d'appui au niveau de l'avant-pied, qui ne peuvent être traités par des lambeaux locaux de rotation, sont la meilleure indication de ce lambeau qui, contrairement au plantaire médial classique, n'apporte qu'un revêtement cutané, aux caractéristiques mécaniques satisfaisantes mais non sensible. Les dimensions de la palette cutanée sont les mêmes. La dissection est plus difficile et est basée sur le principe d'allongement du pédicule en YV [10, 13] avec un flux rétrograde. Il nécessite également le sacrifice de l'artère tibiale postérieure (*figure 37.15a à d*).

## CONCLUSION

Les différents lambeaux cités répondent globalement à la demande des chirurgiens pour régler les problèmes de couverture des pertes de substance cutanée au niveau du pied et de



**37.15** Dissection anatomique.

- a. Lambeau plantaire médial pédiculé sur l'artère plantaire médiale (ATM). La pince montre l'artère tibiale postérieure (ATP) qui se divise en artère plantaire médiale et artère plantaire latérale (ATL).  
 b. Ligature de l'artère tibiale postérieure et dissection de l'artère plantaire latérale.  
 c, d. La section de l'artère tibiale postérieure, la dissection de l'artère plantaire latérale permet selon le principe d'allongement YV de porter la palette cutanée au niveau de l'avant-pied à sa face dorsale (c) ou plantaire (d).

a	b
c	d



la cheville. Il est très difficile de citer tous les lambeaux existants et pouvant être réalisés. Tous les lambeaux à pédicule transitoire pris sur la jambe homolatérale et nécessitant un sevrage secondaire peuvent bien sûr être utilisés. Le *cross leg* doit garder une place importante dans la panoplie thérapeutique des lésions tégumentaires au niveau du pied et de la cheville. Les lambeaux doivent être réalisés en fonction du terrain, de l'étendue, du siège des lésions et en fonction des aptitudes du chirurgien. Dans notre expérience quotidienne nous arrivons à régler tous les cas de figure avec des lambeaux locaux ou locorégionaux (*cross leg* compris). Dans 10 % des cas nous faisons appel aux lambeaux libres.

Les problèmes plus délicats des terrains diabétiques, artériques..., sur lesquels se développent des escarres et des maux perforants, ne peuvent être pris en charge comme les autres. Une attention particulière doit leur être accordée et un travail d'équipe s'impose, car souvent la solution passe par un diabète mieux équilibré, un pontage pour améliorer un état vasculaire précaire et obtenir une cicatrisation, parfois sans l'aide de la chirurgie reconstructrice.

## Bibliographie

- [1] Barclay TL, Sharpe DT, Chisholm EM. Cross-leg fasciocutaneous flaps. *Plast Reconstr Surg* 1983 ; 72 : 843.
- [2] Barwik WJ, Goodkind DJ, Serafin D. The free scapular flap. *Plast Reconstr Surg* 1982 ; 69 : 779.
- [3] David RH, Christie DR, Duncan GM, Glasson DW. The ulnar artery free flap : the first 7 years. *Plast Reconstr Surg* 1994 ; 93 (3) : 547-51.
- [4] Fenton OM, Roberts JO. Improving the donor site of the radial forearm flap. *Br J Plast Surg* 1978 ; 61 : 535.
- [5] Gilbert A, Teot L. The free scapular flap. *Plast Reconstr Surg* 1982 ; 69 : 601-6.
- [6] Harrison DH, Morgan DDG. The instep island flap for resurface plantar deficit. *Br J Surg* 1981 ; 34 (3) : 315-8.
- [7] Hasegawa M, Torii S, Katoh H, Esaki S. The distally based superficial sural artery flap. *Plast Reconstr Surg* 1994 ; 93 : 1012.
- [8] Hyakusoku H, Tonegawa H, Fumicci M. Heel coverage with a T-Shaped distally based sural island fasciocutaneous flap. *Plast Reconstr Surg* 1994 ; 93 : 872.
- [9] Martin D, Gorowitz B, Peres JM, Baudet J. Le lambeau plantaire interne sur pédicule plantaire externe : un moyen de couverture utilisable sur toute la surface du pied. *Ann Chir Plast Esthét* 1991 ; 36 : 544.
- [10] Martin D, Legaillard P, Bakhache J, Hu W, Baudet J. L'allongement pédi-culaire en YY à flux rétrograde. Un moyen de doubler l'arc de rotation d'un lambeau sous certaines conditions. *Ann Chir Plast Esthét* 1994 ; 39 : 403.
- [11] Masquelet AC, Beveridge J, Romana MC. The lateral supramalleolar flap. *Plast Reconstr Surg* 1988 ; 81 : 74-81.
- [12] Masquelet AC, Gilbert A, Restrepo J. Le lambeau plantaire en chirurgie réparatrice du pied. *Presse Méd* 1984 ; 3 : 935-6.
- [13] Masquelet AC, Romana MC. Le lambeau supra malléolaire externe dans la chirurgie réparatrice du pied. *J Chir* 1988 ; 125 : 367-72.
- [14] Mc Craw JB, Furlow LT. The dorsalis pedis arterialized flap : a clinical study. *Plast Reconstr Surg* 1975 ; 55 (2) : 177-85.
- [15] Morris AM, Buchan AC. The place of the cross-leg and foot : a review of 165 cases. *Br J Plast Surg* 1978 ; 31 : 138.
- [16] Muhlbauer W, Herndl E, Stock W. The forearm flap. *Plast Reconstr Surg* 1982 ; 70 : 336-42.
- [17] Nasif TM, Vidal L, Bovet JL, Baudet J. The parascapular flap : a new cutaneous microsurgical free flap. *Plast Reconstr Surg* 1982 ; 70 : 336-42.
- [18] Oberlin C, Accioli de Vasconcellos Z, Touam C. Medial plantar flap based istally on the lateral plantar artery to cover a facefoot hain deflect. *Plast Reconstr Surg* 2000 ; 106 (4) : 874-7.
- [19] Oberlin C, Azoulay B, Sarcy JJ. The postero lateral malleolar flap of ankle : a distally based sural neurocutaneous flap. Report of 14 cases. *Plast Reconstr Surg* 1995 ; 96 : 400.
- [20] Oberlin C, Saffar PH. Le lambeau en îlot plantaire interne. Etude anatomique et applications chirurgicales. *Rev Chir Orthop* 1984 ; 70 : 151-4.
- [21] Revol S, Servant JM, Bauzet P. Les possibilités actuelles de couverture des pieds cutanée post-traumatique des jambes et des talons. *J Trauma* 1981 ; 2 : 149-56.
- [22] Shanahan RE, Gingrass RP. Medical plantar slussory flaps for coverage of heel defects. *Plast Reconstr Surg* 1979 ; 64 : 295-7.
- [23] Song R, Gao Y. The chinese flap. *Chir Plast Surg* 1982 ; 9 : 21.
- [24] Song R, Song YG, Yu Y, Song YL. The upper arm free flap. *Plast Reconstr Surg* 1982 ; 8 : 27.
- [25] Touam C, Rostoucher P, Bhatia A, Oberlin C. Comparative study of two series of distally based fasciocutaneous flaps for coverage of the lower one fourth of the leg, ankle and the foot. *Plast Reconstr Surg* 2001 ; 107 : 383-92.
- [26] Walton RL, Matory WE Jr, Petry JJ. The posterior calf fascial free flap. *Plast Reconstr Surg* 1985 ; 76 : 6.

SECTION 3.1

## Pied neurologique

CHAPITRE 38

# Pied tombant neurologique périphérique

Th. JUDET

Rappel anatomique  
et physiopathologique..... 544  
Étiologie du pied tombant  
périphérique..... 545

Évolutivité  
des pieds tombants ..... 545  
Indication thérapeutique ..... 546

Technique chirurgicale..... 547  
Conclusion..... 550



*Le pied tombant neurologique périphérique est une pathologie non exceptionnelle, responsable d'un trouble important de la marche. Les modalités de sa prise en charge sont variables selon l'étiologie, l'évolutivité et les données d'une analyse précise, fondée sur une bonne connaissance tant de l'anatomie, que de la physiologie de la marche. Une solution chirurgicale doit toujours être discutée.*

## RAPPEL ANATOMIQUE ET PHYSIOPATHOLOGIQUE

### Déroulement normal du pas

La cheville et le pied permettent à l'homme d'être plantigrade. L'adaptation au sol et le déroulement du pas se font grâce aux mobilités des divers étages articulaires. L'étude cinématique permet de décrire schématiquement les mouvements suivants :

- au niveau de la talocrurale, mouvements de flexion dorsale et de flexion plantaire ;
- au niveau de la sous-talienne et de la médiotarsienne (couple de torsion), les mouvements d'inversion (varus, équin, adduction) et d'éversion (valgus, talus, abduction) ;
- les articulations du tarse antérieur, tarsométatarsiennes et médiotarsophalangiennes permettant l'adaptation de l'avant-pied et des orteils au sol.

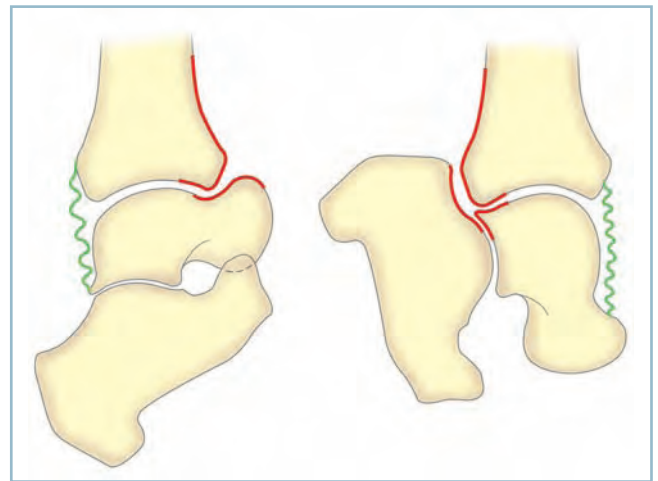
La configuration composite du pied (structure osseuse de compression formant des arches, structure plantaire tendinoligamentaire de tension) lui confère une autostabilité et un équilibre spontané.

Les muscles protègent ces structures déformables et concourent à l'orientation de la plante du pied. Ils permettent :

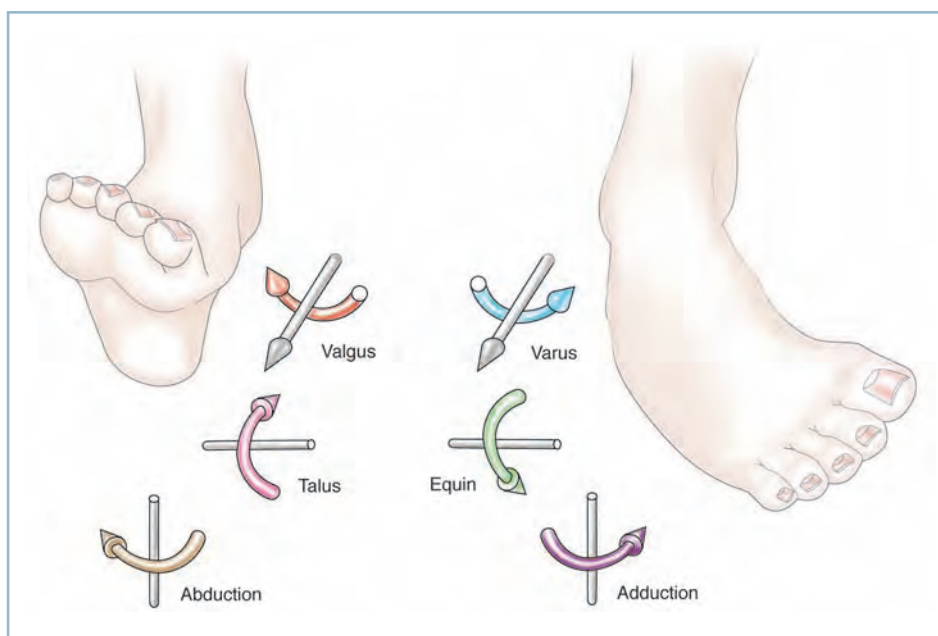
- au niveau de la talocrurale, la flexion dorsale et la flexion plantaire ;
- au niveau du couple de torsion, les mouvements d'inversion et d'éversion.

Ces muscles ont pour caractéristique de ponter plusieurs étages articulaires et d'avoir une action principale et des effets associés.

Les muscles de la loge antérieure (tibial antérieur et extenseurs de l'hallux et des orteils) sont principalement releveurs du pied. Les muscles de la loge latérale, long et court fibulaires sont principalement éverseurs, mais également fléchisseurs plantaires. Le tibial postérieur est principalement inverseur, mais a une action complémentaire de fléchisseur plantaire, comme les fléchisseurs des orteils. Le triceps sural, principalement fléchisseur plantaire, peut être inverseur ou éverseur, selon la position de l'arrière-pied (*figures 38.1 et 38.2*).



**38.1** Représentation schématique des butées articulaires de la cheville en flexion dorsale et plantaire.

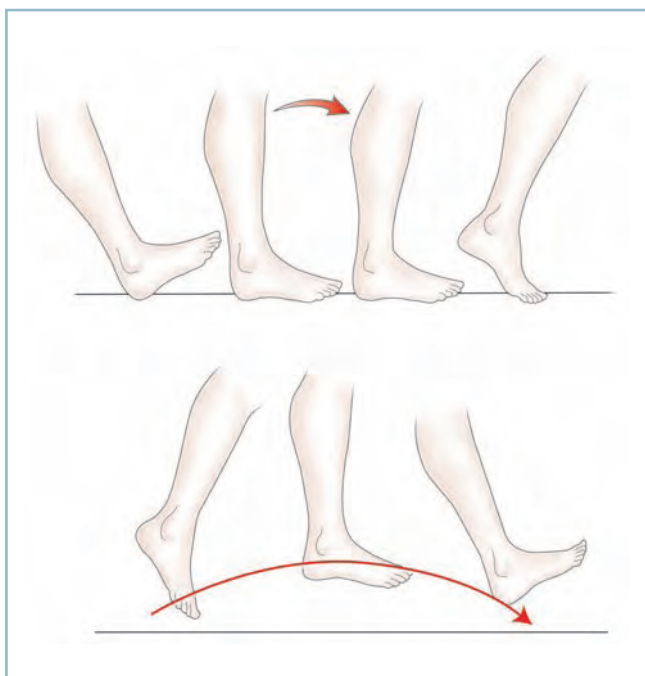


**38.2** Tous les muscles de la cheville participent de façon variable tant aux mouvements de flexion dorsale et plantaire que d'éversion et d'inversion.

## Physiologie et analyse de la marche

La marche se fait par une succession de phases d'appui et de phases oscillantes. La phase d'appui commence par l'attaque du talon au sol. La contraction excentrique des releveurs (tibial antérieur et extenseurs des orteils) freine la chute de l'avant-pied au sol (« pied qui tape »). Pendant la phase d'appui, les fléchisseurs dorsaux se décontractent, les muscles latéraux, fibulaire et tibial postérieur, équilibrent le pied transversalement.

Le dernier stade de la phase d'appui, ou phase d'impulsion, vient de la contraction du triceps sural et des fléchisseurs plantaires sur un pied toujours stabilisé par les muscles latéraux. La phase oscillante débute dès que l'avant-pied quitte le sol. Les releveurs remettent progressivement le pied en flexion dorsale pour permettre le passage du pas et préparer l'attaque du talon (*figure 38.3*).



38.3 Déroulement normal du pas.

## Pied tombant et conséquences sur le déroulement du pas

Le pied tombant se définit comme une insuffisance des muscles releveurs qui va perturber la phase oscillante et l'attaque du pas. À la phase oscillante, l'absence de relèvement de la pointe du pied est responsable d'un accrochage au sol. La compensation se fait par une hyperflexion de hanche en phase oscillante pour soulever le genou et le pied, et permettre le passage du pas. L'attaque de la phase d'appui ne peut se faire par le talon et, pour éviter l'accrochage de l'avant-pied au moment de la reprise de l'appui, une contraction du quadriceps jette celui-ci en avant, pour ensuite le laisser retomber au sol. L'ensemble de ce trouble de la marche définit le steppage. Dans de rares cas (raideur du genou, insuffisance des fléchisseurs de hanche), le passage du pas ne peut se faire que latéralement en

jetant l'ensemble du membre inférieur en dehors, ce qui définit le fauchage.

## ÉTIOLOGIE DU PIED TOMBANT PÉRIPHÉRIQUE

### Origine centrale

Il existe des pieds tombants d'origine centrale qui sont spastiques ou dystoniques avec contractions parasites non volontaires associées à l'insuffisance de flexion dorsale. Ils entraînent des perturbations différentes des pieds périphériques et sortent du sujet.

### Pieds neurologiques secondaires

Les pieds tombants neurologiques proprement dits sont secondaires soit à des lésions localisées, souvent traumatiques, soit radiculaires (déficit de L5, par exemple après sciatique paralysante ou section traumatique du nerf fibulaire commun). Dans d'autres cas, l'insuffisance des releveurs est observée dans le cadre d'affections neurologiques, soit stabilisées et séquellaires (poliomyélite), soit évolutives (maladie de Charcot-Marie-Tooth).

Dans tous ces cas, le déficit peut être limité aux releveurs ou atteindre d'autres muscles.

### Équivalent des pieds neurologiques périphériques

Les pieds tombants assimilés aux pieds neurologiques périphériques posent les mêmes problèmes thérapeutiques. Ils sont représentés par les destructions anatomiques ou fonctionnelles des muscles releveurs, tels que l'on peut en voir dans des séquelles de traumatismes, d'infections, de résections tumorales ou des suites de syndrome de loge.

## ÉVOLUTIVITÉ DES PIEDS TOMBANTS

Selon l'étiologie, le pied tombant peut être considéré d'emblée comme un état définitif (par exemple, destruction musculaire de la loge antérieure). Il peut s'agir d'un état stabilisé de longue date (séquelles de poliomyélite). Souvent, les patients sont examinés à un stade, où une évolution peut être attendue. C'est le cas en particulier des séquelles de compression du nerf sciatique, au niveau de son tronc, de ses racines ou de sa terminaison. Une récupération, dans ces conditions, peut être espérée. Elle se fait, quand elle survient, dans des délais variables pouvant aller jusqu'à plusieurs années. Cela permet de distinguer une phase évolutive et une phase de stabilisation des séquelles. Ce n'est qu'à partir de ce moment, qu'un geste chirurgical pourra être discuté.

Dans d'autres cas, le pied tombant survient dans le cadre d'affections dégénératives, évolutives. La prise en charge devra tenir compte du potentiel d'aggravation progressive.

## INDICATION THÉRAPEUTIQUE

### Prise en charge palliative des pieds tombants

#### Rôle de la rééducation

Elle prend toute son importance dans la phase évolutive des paralysies. Le but est avant tout d'entretenir les mobilités articulaires et d'éviter les enraidissements en mauvaise position, que ce soit de la talocrurale, du couple de torsion ou des orteils. Elle s'appuie sur un travail en kinésithérapie et sur le port d'orthèses qui aident également à la marche (attelle anti-équin ou chaussures montantes évitant la chute du pied lors de la marche). Accessoirement, des exercices d'entretien de la trophicité musculaire sont nécessaires, en sachant que ces traitements n'influent pas sur la vitesse de récupération neurologique.

La prise en charge chirurgicale s'adresse, en règle générale, à des situations stabilisées pour améliorer la qualité de la marche ; plus rarement, dans le cadre des affections neurologiques dégénératives, à des situations évolutives pour maintenir le plus longtemps possible cette qualité de marche.

La chirurgie repose sur la stabilisation articulaire soit par :

- blocage ou arthrodèse ;
- limitation purement passive de la chute du pied (ténodèse) ;
- réanimation, idéalement, au moyen d'une transplantation tendineuse.

Il faut savoir qu'il s'agit toujours d'une chirurgie palliative visant à limiter les inconvénients du pied tombant, mais toujours au prix de la perte d'une fonction :

- motrice, lorsqu'un muscle est transplanté (avec risque de déstabilisation secondaire) ;
- articulaire en cas d'arthrodèse.

C'est dire l'importance du bilan sur lequel s'appuie la décision thérapeutique.

#### Bilan préthérapeutique

Il est essentiellement clinique, fruit d'un examen systématique, méticuleux et chiffré.

#### Bilan local articulaire

Il s'attache à mesurer les secteurs de mobilité de chaque articulation :

- talocrurale ;
- sous-talienne ;
- métatarsophalangienne ;
- interphalangienne.

Tout enraidissement ou attitude vicieuse sont notés. Il faut y adjoindre l'évaluation du morphotype équilibré en valgus ou en varus, plat ou creux. Enfin, d'éventuels troubles sensitifs ou trophiques sont évalués.

#### Bilan local neuromusculaire

Il s'agit d'un bilan analytique fait muscle par muscle, avec, pour chacun, une cotation de 0 à 5. L'importance de ce bilan neurologique est primordiale pour :

- confirmer la stabilisation du déficit neurologique ;
- préciser la force de contraction de chacun des muscles et la possibilité de les transposer ;
- classer le pied tombant ainsi :
  - paralysie isolée des releveurs,
  - atteinte associée partielle ou complète des fléchisseurs avec, à l'extrême, pied paralytique total.

#### Bilan régional du membre inférieur

Il est fondamental, en particulier dans les affections neurologiques étendues, type poliomyélite ou affections dégénératives. La modification physiologique du pied peut interférer sur le fonctionnement du genou et de la hanche paralytique sus-jacente (nécessité d'un pied équin pour verrouiller un genou paralytique).

Au total, ce bilan est essentiellement clinique. Les examens complémentaires sont d'intérêt moindre et pratiqués seulement dans des cas particuliers.

La valeur prédictive de l'électromyographie est aléatoire. L'imagerie complémentaire est indiquée dans des situations précises. Si la radiographie standard est systématique, le scanner ne trouve son intérêt que dans le bilan de certains enraidissements articulaires. La résonance magnétique nucléaire est utile quand, dans l'étiologie d'un pied tombant, une perte traumatique de la continuité des releveurs ou des adhérences tendinomusculaires, susceptibles, l'une comme l'autre, de bénéficier d'un geste spécifique, sont discutées.

### Prise en charge chirurgicale : principes, indications, avantages et inconvénients

#### Arthrodèses

Elles consistent à obtenir la stabilisation d'une articulation par une fusion osseuse au prix de la perte de tout mouvement. L'arthrodèse de cheville est la plus classique dans les pieds tombants, dont l'indication repose sur l'impossibilité d'un transfert efficace par extension de la paralysie. Les inconvénients sont d'une part, le risque de souffrance du reste du pied, du fait du blocage de la talocrurale, et d'autre part, la possibilité de déformation sous-jacente progressive du couple de torsion (*figure 38.4*).

L'arthrodèse du couple de torsion avec un effet de correction de l'équin (effet Lambrinudi) évite l'inconvénient de la bascule en varus du couple de torsion dans les pieds paralytiques étendus. Elle corrige bien la chute de l'avant-pied, mais ne corrige que partiellement l'équin global et n'a isolément que des indications limitées.

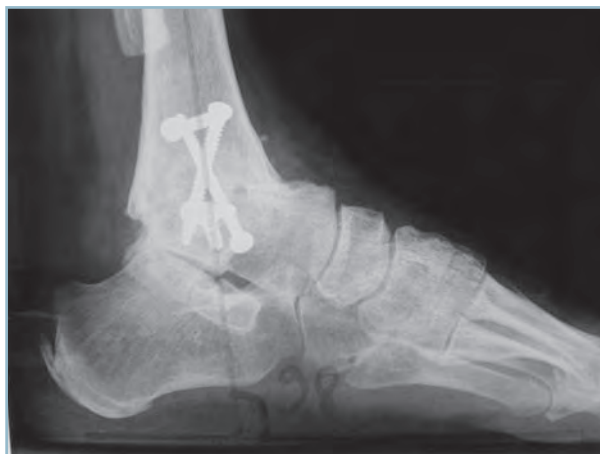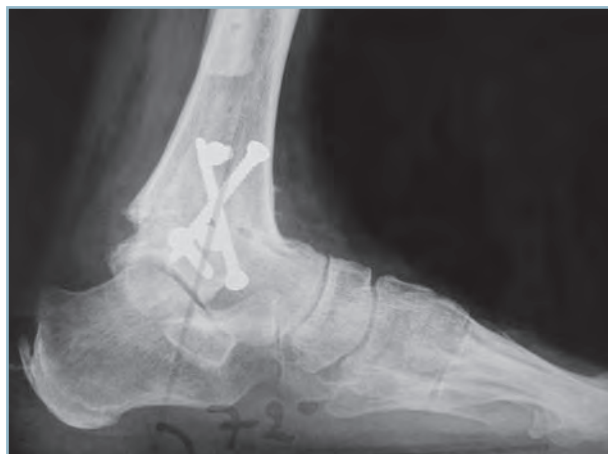#### Ténodèses

Le principe est de limiter passivement la flexion plantaire en créant un hauban purement tendineux. Le résultat se détériore avec le temps et elles sont peu ou pas pratiquées.

#### Transpositions musculaires [3]

##### Principes

Ils consistent à détourner un muscle de sa fonction pour restaurer la flexion dorsale. Ce muscle peut être agoniste (par exemple,



a | b

**38.4** L'arthrodèse de cheville permet la stabilisation passive de la chute du pied en flexion dorsale (a) et plantaire (b).

utilisation d'un extenseur des orteils pour réanimer la flexion dorsale dévolue normalement au tibial antérieur). Souvent, il s'agit d'un antagoniste ; la flexion dorsale va être réanimée par un muscle, dont la fonction première était inverse (par exemple, tibial postérieur dont la fonction première est d'être inverseur et fléchisseur plantaire). La paralysie associée, partielle ou totale de tous les releveurs, fait que, le plus souvent et malgré les plus grandes difficultés de rééducation, la transposition fait appel à des antagonistes.

### Notions de puissance musculaire

Le muscle transposé doit préférentiellement être un muscle de force équivalente au muscle paralysé et ne doit pas être lui-même victime d'une atteinte paralytique (cas fréquent dans la poliomyélite).

### Notions de course tendineuse

Pour être efficace, le muscle transposé doit avoir physiologiquement une course équivalente au muscle paralysé.

### Bilan chirurgical

Effectué à partir des principes sus-mentionnés, il permet de :

- préciser l'importance de la paralysie des releveurs (totale ou partielle) ;
- évaluer les muscles potentiellement transposables, principal critère du choix de la transposition ;
- évaluer les enraidissements ou les déformations articulaires qui nécessiteront un geste associé ;
- préciser le morphotype du pied qui entre en compte dans les séquelles potentielles du prélèvement (aggravation d'un pied plat valgus constitutionnel par prélèvement d'un muscle tibial postérieur).

### Ambitions des transplantations tendineuses

Le but idéal est d'obtenir un transfert actif dont la contraction permet une amplitude totale du mouvement lors de l'examen analytique et coordonné, c'est-à-dire dont la contraction se fait automatiquement lors de la phase oscillante du pas. En règle générale, le transplant est moins puissant que le muscle originel et

n'autorise pas une amplitude complète mais suffisante pour un passage normal du pas. Le transplant peut être actif en analytique, mais non coordonné. Enfin, il ne peut se comporter que comme une ténodèse active, ne faisant qu'améliorer l'équin.

## TECHNIQUE CHIRURGICALE

Les différents transplants : indications, caractéristiques et précautions.

### Transplantation des extenseurs des orteils

Elle est idéale, car ils sont agonistes du tibial antérieur. Elle est rarement indiquée, car les extenseurs sont, en règle générale, paralysés avec le tibial antérieur. Faisant appel soit à l'extenseur de l'hallux, soit à l'extenseur commun, ils risquent de laisser à titre de séquelles des orteils tombants gênant le chaussage, et ce d'autant plus que le pédieux est paralytique.

### Transplantation du tibial postérieur

C'est la plus classique et la plus fréquemment indiquée, répondant au cas de figure d'une paralysie de L5 ou d'une lésion du nerf fibulaire commun qui, l'une comme l'autre, affaiblit les muscles fibulaires et releveurs du pied [5].

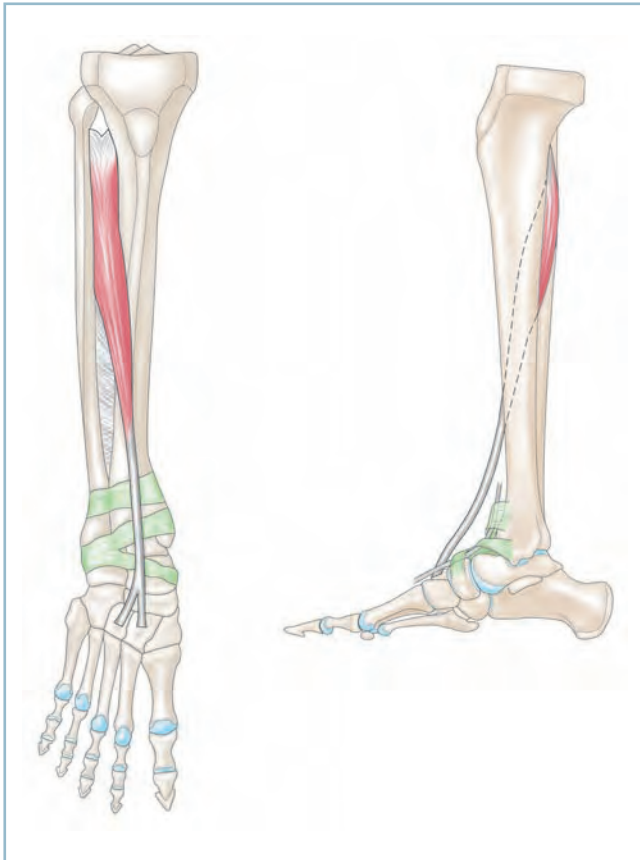
Au plan technique, le tibial postérieur (TP) désinséré du naviculaire est libéré et transposé au travers de la cloison interosseuse pour aller, par le trajet le plus direct possible, s'insérer au dos du pied (*figure 38.5*).

Au plan technique, trois incisions sont nécessaires.

Une première incision de 5 à 8 cm sous- et rétromalléolaire médiale permet de désinsérer le TP du naviculaire, d'amincir son volumineux renflement distal et de le fixer par un solide laçage au fil résorbable n° 2.

Une deuxième incision de 15 cm, parallèle à 1 cm en dehors de la crête tibiale, permet de ruginer la face latérale du tibia et la membrane interosseuse sur le tiers moyen de jambe :





**38.5** Transposition du tibial postérieur au travers de la membrane interosseuse sur le dos du pied. Vue de face et de profil. Le trajet devient sous-cutané.

- cette membrane est excisée de la pointe du bistouri pour largement ouvrir l'espace tibiofibulaire sur toute cette hauteur [2] ;
- elle est prudemment incisée de la pointe du bistouri transversalement à la partie distale de la zone ruginée, puis tout au long de son insertion tibiale ;

- elle se décolle facilement de la loge postérieure et peut être relevée en incisant son insertion fibulaire, avant de sectionner transversalement son extrémité haute.

À partir de la première incision, le tendon du TP est glissé en restant strictement au contact de la face postérieure du tibia et il est récupéré dans l'incision antérieure. Sous traction douce, le corps musculaire doit être parfaitement libre dans la fenêtre de la membrane interosseuse.

Une troisième incision longitudinale sur le dos du pied permet de creuser à la mèche et à la râpe courbe un tunnel transosseux à cheval sur les 2<sup>e</sup> et 3<sup>e</sup> cunéiformes quand le pied est normoformé, et en se décalant en médial ou en latéral selon que le bilan préopératoire en charge révèle un pied valgus ou varus. Le tendon du TP, tunnelisé en sous-cutané en avant du ligament frondiforme [1], est solidement fixé dans ce tunnel sous tension moyenne, la cheville maintenue à angle droit. Dans tous les cas, les brins du laçage sont refixés au tendon lui-même à son entrée dans le tunnel. Selon la longueur du transplant, son bout distal peut parcourir la totalité du canal osseux ou seulement une partie, mais dans tous les cas, sa longueur est suffisante pour qu'il soit intra-osseux et qu'il n'y ait pas lieu d'envisager de plastie complexe pour cette fixation.

La cheville est immobilisée en botte à angle droit 6 semaines, l'appui autorisé et des contractions statiques recommandées d'emblée. Au-delà, un travail actif de recoordination et de renforcement est préconisé. Le transplant reste protégé par une orthèse de jour pendant le premier mois au moyen d'une botte en résine bivalvée et fixée par des Velcros, ensuite à l'aide d'une simple équerre de maintien type Ottobock jusqu'au 3<sup>e</sup> mois.

Muscle puissant, le TP autorise une bonne flexion dorsale. Sa recoordination est d'autant plus aisée que la totalité des releveurs a disparu en préopératoire. Relativement peu iatrogène, il peut se compliquer en cas de pied plat valgus constitutionnel d'une décompensation en valgus du couple de torsion. Une double arthrodèse associée peut alors être souhaitable. Par ailleurs, en cas de pied tombant avec un équin de cheville persistant au moment de l'intervention, une artholyse associée de cheville avec un allongement d'Achille peut être nécessaire en même temps que la transposition et évidemment avant le réglage de tension et la fixation définitive du transplant.

## Fléchisseurs des orteils

En l'absence d'autre transplant possible, ils peuvent être utilisés, à condition d'y associer des gestes préventifs du déséquilibre des orteils avec des conséquences au niveau de l'avant-pied. Il y a cependant des inconvénients à la perte des longs fléchisseurs responsables d'une perte partielle de l'appui pulpaire associée à un hyperappui secondaire sous les têtes métatarsiennes.

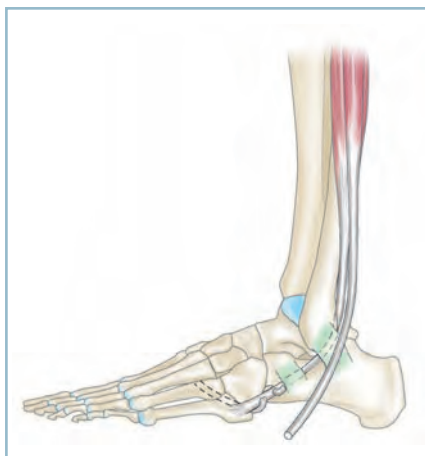
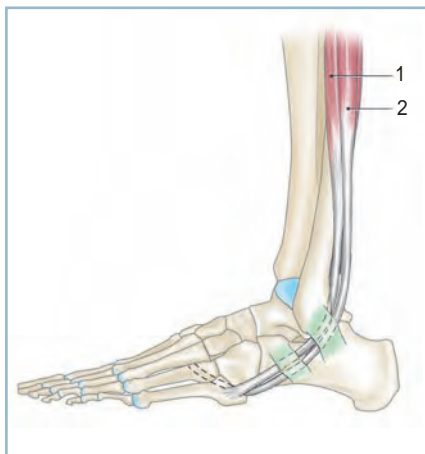
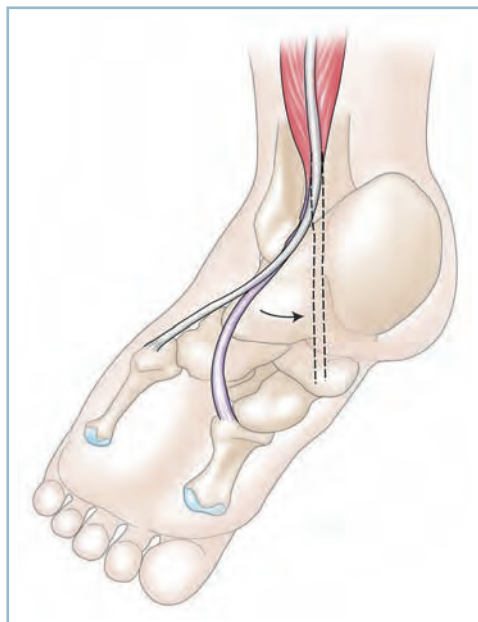
## Fibulaires

Ils sont également antagonistes des releveurs. Leur transposition est indiquée en cas de pied tombant avec tibial postérieur et fléchisseurs des orteils insuffisants. Le long fibulaire (LF) est préféré, car ayant une course plus longue. Son bout distal est anastomosé au court fibulaire (CF) pour éviter l'ascension du premier métatarsien (figures 38.6 et 38.7).

Trois incisions sont également nécessaires (figure 38.8). Une première incision rétro- et sous-malléolaire latérale permet de prélever le LF, de lacer son bout proximal et d'anastomoser son bout distal au court fibulaire (ténorrhaphie) (figure 38.6b et c). Cette ténorrhaphie sera faite en bonne tension pour limiter le risque de « dorsal bunion » secondaire. On pratique une deuxième incision de 12 cm en face latérale de la partie moyenne de jambe, le tendon est récupéré et le corps musculaire largement libéré pour être tunnelisé en sous-cutané, en avant du ligament frondiforme vers le dos du pied. Il est finalement récupéré par une troisième incision et fixé en transosseux sur les 2<sup>e</sup> et 3<sup>e</sup> cunéiformes (figure 38.7). Les suites sont analogues à celles du transfert du TP, mais la recoordination est souvent plus difficile à obtenir.

Tous ces transplants ont pour ambition une flexion dorsale active au prix d'une immobilisation en botte de marche pendant une période de 6 semaines pour autoriser une cicatrisation solide de la nouvelle insertion tendineuse. Ils nécessitent une rééducation dont le but est de :

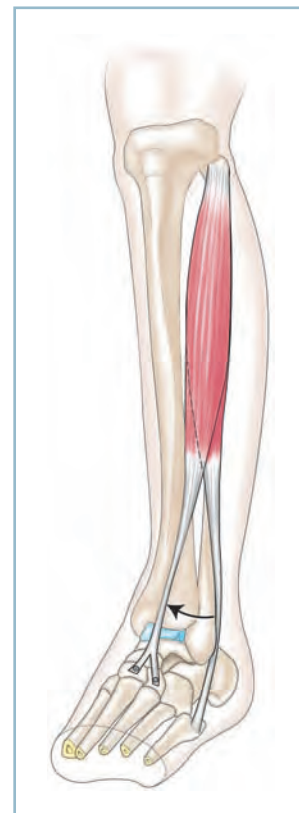
- renforcer la puissance de contraction du transplant ;
- obtenir une recoordination par modification du schéma de marche et contractions automatiques lors de la phase oscillante du pas.



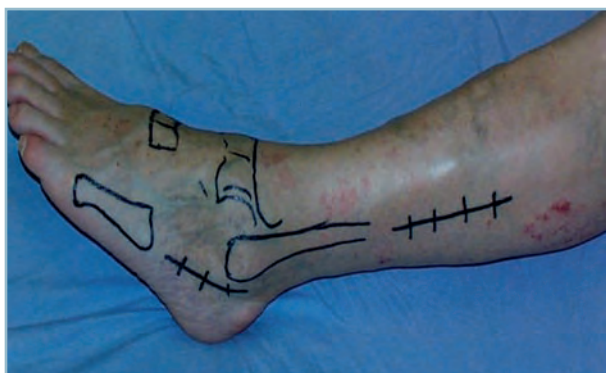a	b
	c

### 38.6 Transposition du long fibulaire.

- a. Vue plantaire, le long fibulaire traverse le pied depuis la gouttière sous cuboïdienne.  
 b. Vue latérale.  
 c. Après anastomose de son extrémité distale sur le court fibulaire.



38.7 Représentation schématique du transfert sur le dos du pied.



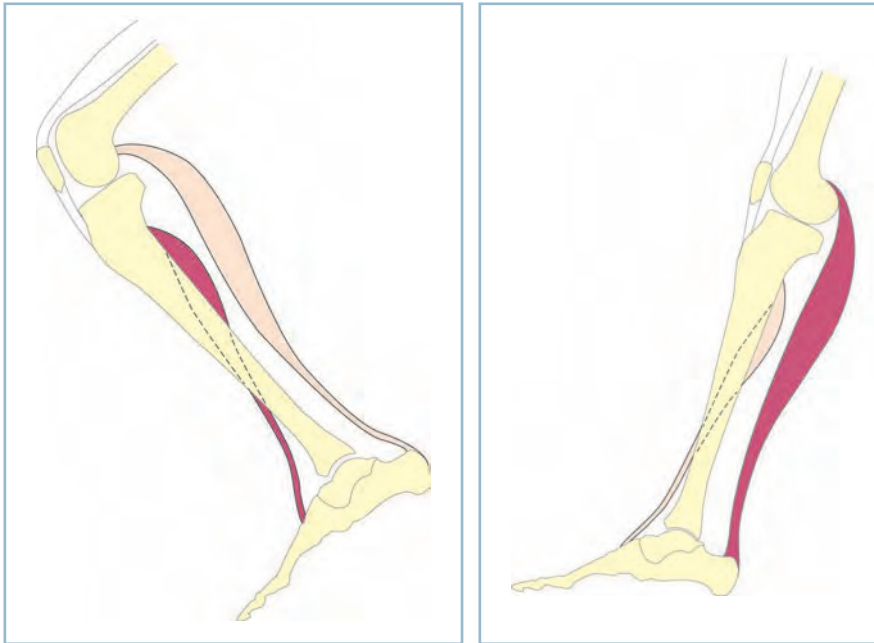
### 38.8 Incisions de prélèvement et de libération du long fibulaire.

La réinsertion se fait à cheval sur les 2<sup>e</sup> et 3<sup>e</sup> cunéiformes.

## Transplantation du soléaire

La transplantation du soléaire ou détriement d'Achille consiste, par une longue voie d'abord postéromédiale étendue du tiers supérieur de jambe au calcaneus, à dissocier le soléaire des deux gastrocnémiens et d'en individualiser le tendon jusqu'à la tubérosité calcanéenne, d'où il est désinséré (figure 38.9a et b). Une incision antérieure au tiers moyen de jambe permet de réséquer largement la membrane interosseuse et de faire passer le tendon avec le corps musculaire entre tibia et fibula pour venir par une troisième incision l'insérer au dos du pied directement, c'est-à-dire en s'aidant du bout distal du tibial antérieur tunnelisé dans les bases des deux premiers métatarsiens selon l'artifice de B. Toméno (figure 38.10). Un allongement simultané de la lame des gastrocnémiens est fréquemment nécessaire, associé à une arthrolyse pour ramener le pied à l'angle droit. [4].

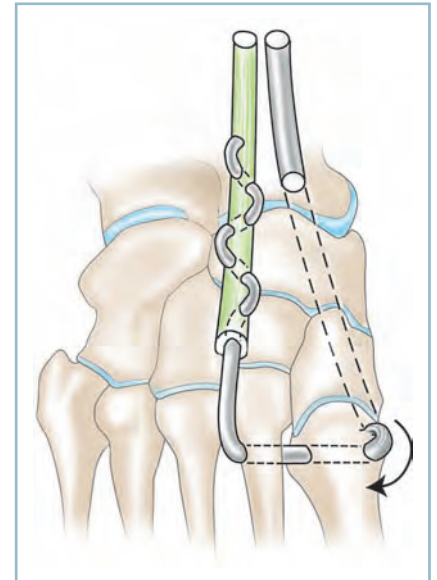
Il agit comme une ténodèse active permettant une meilleure équilibration du pied sans flexion dorsale active possible. Cette intervention est une alternative à l'arthrodèse dans les pieds paralytiques ne respectant que le triceps.



**38.9** Représentation théorique de la transplantation du soléaire.

- a. Flexion dorsale automatique du genou et de la cheville.  
b. Flexion plantaire automatique du genou et de la cheville.

a | b



**38.10** L'artifice de Toméno peut faciliter la fixation distale du soléaire transposé, prélèvement du tibial antérieur qui conserve son insertion distale, transposition transosseuse puis renfort.

## CONCLUSION

Le pied tombant neurologique représente une invalidité importante. Dans la phase initiale, la rééducation a un rôle important pour éviter les enraidissements articulaires. À la phase constituée et stabilisée, quand tout espoir de récupération est dépassé, un geste chirurgical peut être envisagé. Selon le capital musculaire restant et l'état trophique du pied, le bénéfice à en attendre est à mettre en balance avec l'appareillage définitif par une attelle anti-équin.

## Bibliographie

- [1] D'Astous JL, MacWilliams BA, Kim SJ, Bachus KN. Superficial versus deep transfer of the posterior tibialis tendon. *J Pediatr Orthop* 2005 Mar-Apr ; 25 (2) : 245-8.  
[2] Goh JC, Lee PY, Lee EH, Bose K. Biomechanical study on tibialis posterior tendon transfers. *Clin Orthop Relat Res* 1995 Oct ; (319) : 297-302.  
[3] Jeng C, Myerson M. The uses of tendon transfers to correct paralytic deformity of the foot and ankle. *Foot Ankle Clin* 2004 Jun ; 9 (2) : 319-37.  
[4] Tomeno B, Anract P, Vinh TS. Transfer of posterior tibial muscle to the back of the foot : an original procedure for fixing the transplant. *Rev Chir Orthop Reparatrice Appar Mot* 1998 Apr ; 84 (2) : 194-6.  
[5] Yeap JS, Birch R, Singh D. Long-term results of tibialis posterior tendon transfer for drop-foot. *Int Orthop* 2001 ; 25 (2) : 114-8.

SECTION 3.1

Pied neurologique

CHAPITRE 39

# Traitement chirurgical du pied spastique chez l'adulte

P. DENORMANDIE, S. TRINCAT, C. LAUTRIDOU, F. GENET,  
A. SCHNITZLER, C. THÉVENIN-LEMOINE, L. MAILHAN, TH. JUDET

Rappel physiopathologique .... 552  
Évaluation clinique..... 552

Technique chirurgicale..... 555  
Indications..... 556

Conclusion..... 564



**L**es patients qui présentent un pied spastique ont souvent un retentissement fonctionnel important à la verticalisation et à la marche. La prise en charge chirurgicale de ces patients s'appuie sur un examen clinique rigoureux qui détermine la cause exacte des déformations. Le traitement, fréquemment chirurgical, fait appel à une variété de gestes souvent associés. Après un rappel de la physiopathologie de la spasticité, nous étudions successivement les démarches de l'examen clinique, les possibilités thérapeutiques et des propositions d'indications.

## RAPPEL PHYSIOPATHOLOGIQUE

### Définition de la spasticité

La spasticité est définie comme une hyperexcitabilité du réflexe myotatique responsable d'une exagération, du réflexe d'étirement et des réflexes tendineux. Cette réponse musculaire est donc liée à la vitesse d'exécution passive du mouvement. La spasticité peut conduire progressivement à une rétraction musculaire, d'autant que les antagonistes sont déficitaires. Celle-ci conduit à terme à la non-réductibilité partielle ou totale de la déformation et, dans certains cas, à l'enraidissement articulaire [9].

L'hypertonie spastique est l'une des composantes du syndrome pyramidal. Elle est donc toujours associée, à des degrés variables, à un trouble de la commande motrice et au déficit éventuel de certains muscles. Le déficit moteur intéresse également les muscles antagonistes aux muscles spastiques. Ils peuvent être aussi le siège d'une spasticité masquée par celle des agonistes. Elle entraîne à terme des modifications de la qualité biochimique et biophysique des muscles.

Ces troubles neurologiques moteurs, associés à d'éventuels troubles sensitifs, expliquent que le traitement de la spasticité ne permet jamais une restitution *ad integrum* d'une fonction.

### Localisations prédominantes de la spasticité au niveau du pied

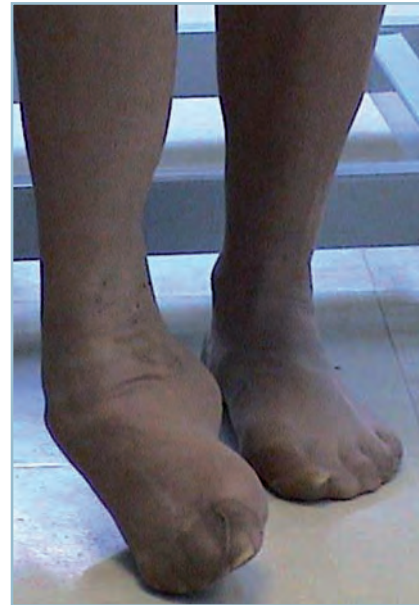La spasticité prédomine pratiquement toujours aux niveaux des muscles de la loge postérieure de la jambe, des muscles plantaires et, de façon beaucoup plus rare, des muscles de la loge latérale. La spasticité peut prédominer sur un ou plusieurs muscles de la loge postérieure, expliquant la diversité des tableaux cliniques.

Le pied spastique peut donc se présenter typiquement sous la forme d'un(e) :

- équin d'arrière-pied (spasticité des muscles gastrocnémien médial et/ou gastrocnémien latéral et/ou du soléus) et/ou d'avant-pied par hypertonie des muscles de la plante ;
- varus de l'arrière-pied (spasticité du muscle tibial postérieur) (figure 39.1) ;
- inversion du pied (spasticité du muscle tibial antérieur) associée à un déficit des :

- muscles court et long fibulaire,
- muscles extenseurs communs des orteils ;
- griffe des orteils intéressant les muscles soit :
  - extrinsèques (muscles long fléchisseur des orteils et/ou long fléchisseur de l'hallux),
  - intrinsèques (muscles courts fléchisseurs de l'hallux, des orteils et muscle carré plantaire).

Les déformations sont souvent associées et se potentialisent (figure 39.1). Par exemple, l'équin entraîne mécaniquement (morphologie de la talocrurale) le déplacement en dedans de l'insertion du tibial antérieur, ce qui aggrave son effet d'inversion.



39.1 Pied varus équin spastique.

### Pourquoi les muscles de la loge postérieure ?

Il n'y a pas de réponse précise et définitive à cette question. Deux arguments sont avancés :

- le rapport des masses musculaires entre la loge antérieure et postérieure de la jambe est très inégal au « profit » des muscles de la loge postérieure ;
- la physiopathologie : les analyses électromyographiques de la marche ont montré que les muscles de la loge postérieure de la jambe ne se contractent que lors du deuxième temps de la phase d'appui pour « amortir » l'énergie de l'avancée du pas et la flexion antérieure du tibia sur le pied. Ces muscles sont donc de véritables « amortisseurs » dont le travail, appelé excentrique, s'effectue principalement en étirement.

## ÉVALUATION CLINIQUE

Elle a pour objectif, au niveau, du pied de préciser pour les différents muscles :

- le déficit neurologique ;

- la qualité et le type de la commande en décharge comme en charge ;
- la part de spasticité et/ou de la rétraction musculotendineuse ;
- la raideur ou l'instabilité articulaire.

Cette évaluation est parfois difficile en raison de la variabilité de l'examen en fonction :

- du contexte de l'examen : stress, fatigabilité, existence d'épine irritative, des déficits neurologiques associés (dystonie ; déficit sensitif proprioceptif ; héli-négligence, surtout de l'héli-corps gauche) ;
- des troubles du comportement et de la compréhension : difficultés à exécuter des ordres ;
- de la qualité de la commande et ses modalités d'expressions : volontaire ou syncinétique. Par exemple, la flexion du genou entraîne automatiquement une contraction d'un ou des muscles de la loge antérieure de la jambe (réflexe de flexion). En position assise, en décubitus et à la marche, l'hypertonie ne peut s'exprimer qu'à la verticalisation ; un schéma de marche en extension de genou peut empêcher l'expression des muscles releveurs par absence de réflexe en flexion.

## Analyse segmentaire

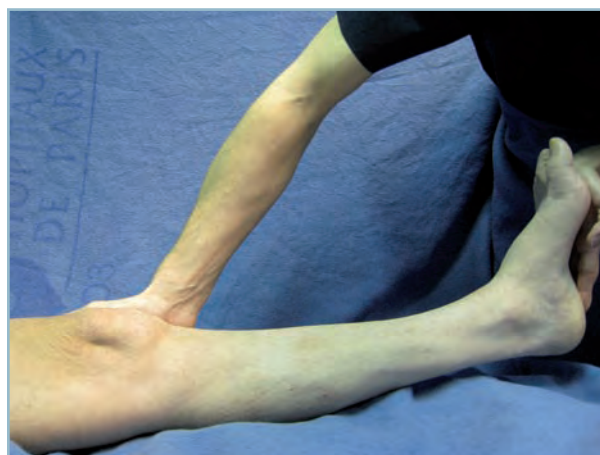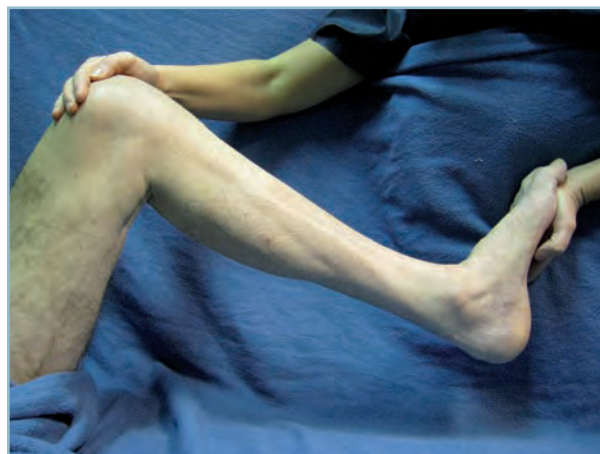Elle apprécie les secteurs de mobilité passive des articulations de la cheville et du pied. La cheville est étudiée, genou en extension et en flexion, afin de faire la part de l'équin du pied lié à l'hypertonie des gastrocnémiens et du soléus. L'équin, quand il est lié à une hypertonie ou hypo-extensibilité des gastrocnémiens, apparaît en extension de genou par effet ténodèse (figure 39.2), le degré du déficit de la commande motrice est évalué par un testing conventionnel mais avec des risques d'erreurs importants. Son évaluation en situation fonctionnelle est la plus intéressante, la spasticité est mesurée par l'intensité du réflexe d'étirement (score de Ashworth, coté de 0 à 5) et la recherche du clonus musculaire pour les différents muscles impliqués dans la déformation. Il est nécessaire de la distinguer de la dystonie.

## Évaluation fonctionnelle du pied spastique : temps essentiel de l'examen

Elle apprécie la position du pied, lors de la verticalisation comme la recherche d'une hypertonie du muscle tibial antérieur, provoquant un appui sur le bord latéral du pied, et à la marche ou en position statique verticale comme la recherche d'un appui possible ou non, et le type de déformation en charge. Elle peut être différente de la déformation sans appui. Par exemple, un pied varus dynamique en phase oscillante peut s'exprimer par l'hypertonie du muscle tibial postérieur, mais il devient pied plat valgus en charge sur des muscles gastrocnémiens courts ou hypertoniques.

Cette analyse est indissociable de l'évaluation globale de la marche et des autres segments du membre inférieur :

- type de schéma de marche : en extension, par hypertonie quadricepsitale, qui ne permet pas le mouvement de triple flexion en phase oscillante et donc limite la contraction des releveurs du



**39.2** L'évaluation de l'équin se fait genou en flexion et en extension.

a. en flexion : participation du soléaire.

b. en extension : participation des gastrocnémiens.

pied et le passage du pas (d'autant qu'il existe un équin). La marche se fait en fauchant pour réussir à passer le pas sans accrochage ;

- utilité de la déformation : part éventuelle d'un équin dans le verrouillage du genou en chaîne fermée (pied en appui au sol) chez des patients qui présentent éventuellement un déficit quadricepsital et des muscles fessiers ; utilité de l'équin pour la course ;

– origine de la déformation du pied : primaire ou secondaire. Il s'agit alors d'une déformation de compensation (équin d'adaptation d'un *flessum* de hanche et/ou de genou). Le traitement isolé du pied risque dans ce cas d'aggraver la situation fonctionnelle.

Cette évaluation fonctionnelle peut être rendue difficile et incomplète dans le cas où les patients ne marchent pas. Il est alors très délicat de pouvoir évaluer la qualité des muscles de la loge antérieure et latérale. Chez ces patients, cette zone d'incertitude dans l'évaluation doit être prise en compte dans les choix thérapeutiques. Cela peut nous amener à réaliser des gestes soit excessifs (sous évaluation de la loge antérieure), soit au contraire insuffisants (surévaluation de la loge antérieure) qui nous font regretter secondairement de ne pas avoir accompli, de première intention, un geste de rééquilibrage ou de transfert.

## Examen paraclinique

L'analyse instrumentale et électromyographique du cycle de marche permet l'analyse quantifiée de la marche. Celle-ci permet idéalement de préciser les paramètres cinématiques de la cheville, du genou et de la hanche ; la mesure de la vitesse ; la longueur et la cadence du pas ; l'activité de certains muscles pendant la marche par analyse électromyographique. On peut ainsi déterminer pour chaque muscle testé le moment de sa contraction dans le cycle, sa durée et son intensité et le rôle des agonistes et des antagonistes. Cet examen, qui nécessite une organisation et un plateau technique important, n'est pas nécessaire pour tous les patients. Il est surtout utile, associé aux blocs moteurs anesthésiques, dans l'évaluation de déformations complexes, multi-étagées, pour mieux comprendre l'intrication des déformations et pour l'évaluation instrumentale de protocoles thérapeutiques.

## Radiographies du pied

Aux clichés standards de face et de profil en charge, des clichés de Méary et surtout des clichés dynamiques sont associés. Il convient de rechercher :

- le caractère fixé ou non de la déformation ;
- la composante de l'arrière-pied, de l'avant-pied et du médio-pied dans la déformation ;
- le degré d'instabilité et/ou d'arthrose articulaire.

## Blocs moteurs : un examen essentiel

Cet examen est très utile dans l'évaluation des pieds neurologiques spastiques. Ils sont de réalisation facile, en consultation au mieux pluridisciplinaire médicochirurgicale (figure 39.3).

Le principe repose sur la suppression de la spasticité par une infiltration des troncs nerveux avec un produit anesthésiant type xylocaïne ou marcaïne pour une durée d'effet plus longue.

Les blocs permettent de :

- préciser si la déformation est réductible, due à un ou plusieurs muscles purement spastiques ou irréductibles, partiellement ou totalement, par rétraction des fibres musculaires (la rétraction

d'origine spastique est d'autant plus importante que le muscle est fusiforme aux fibres longues que penné aux fibres courtes) ;

- évaluer les muscles antagonistes à la déformation : leur force, leur mode d'expression volontaire, syncinétique ou dystonique, l'existence d'un degré de spasticité à leur niveau ;

- objectiver un aperçu du résultat escompté par une action thérapeutique sur le nerf dans le cadre d'un traitement isolé de la spasticité.

La réalisation d'un bloc dépend de l'importance de la spasticité. Lorsque la spasticité est relativement globale, des blocs intéressants les troncs et les branches nerveuses importantes sont réalisés. Selon le niveau de la spasticité, il convient de commencer par des blocs de bas en haut. S'il y a une composante intrinsèque, on débute par un bloc du nerf plantaire. Celui-ci est réalisé dans la région rétro-malléolaire médiale. Il apprécie par exemple la part des muscles courts fléchisseurs des orteils et carré plantaire dans la genèse d'une griffe d'orteils. Le bloc du tibial postérieur réalisé en dessous du creux poplité évalue l'ensemble des muscles extrinsèques et intrinsèques ; pour l'équin du pied, l'action exclusive du soléaire. Le bloc au-dessus du pli du genou évalue en plus la composante des gastrocnémiens. Enfin, si la spasticité est isolée à un ou quelques muscles, il est possible de réaliser un bloc spécifique n'intéressant qu'une branche nerveuse motrice (nerf supérieur du soléus, des deux nerfs des gastrocnémiens, médial et latéral).

## Synthèse de l'évaluation clinique

Au terme de cette évaluation, les muscles responsables de la déformation sont déterminés, ainsi que leur caractère spastique, leur intensité et/ou l'importance des rétractions, l'état des articulations (stabilité et/ou raideur) et enfin, la qualité éventuelle des antagonistes.

Deux grands types de situations cliniques sont individualisés :

- la spasticité prédomine largement dans la déformation sur les rétractions cliniques observées, le patient relève d'un traitement qui agit sur le « nerf » ;

- les rétractions dominent et il convient d'intervenir sur le complexe musculotendineux.

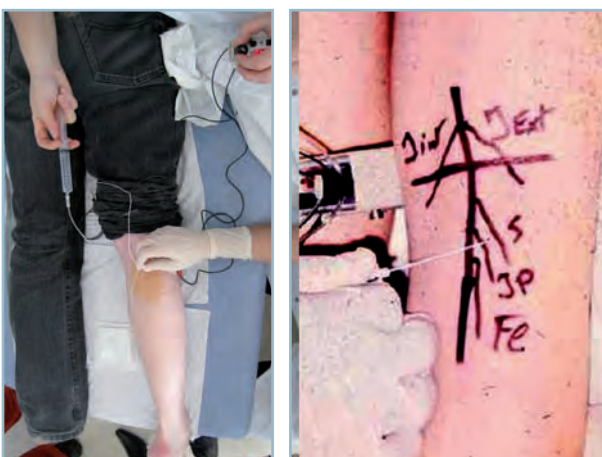## Tableaux intermédiaires

Ils sont très fréquents. Il coexiste une rétraction d'un muscle associée à une spasticité qui est encore prononcée. Faut-il agir en même temps sur le nerf et le tendon ou successivement ? Dans quel ordre ? Il nous paraît nécessaire d'agir en priorité sur la rétraction. L'allongement tendineux, quelle que soit la technique, assure, outre la disparition de la déformation, une modification de la spasticité en raison d'une modification du réflexe d'étirement. Si la spasticité récidive, il convient alors d'envisager dans une deuxième étape, un geste neurologique tronculaire sur le nerf. Dans certains cas, la déformation résultante est mixte, elle fait intervenir des muscles spastiques et des muscles rétractés (exemple : équin du pied secondaire à la spasticité du muscle soléaire associé à une rétraction de la lame tendineuse des gastrocnémiens).

La synthèse de l'évaluation a permis de préciser également l'existence de lésions articulaires. Il peut donc s'agir soit de :

- raideur articulaire ; elle est exceptionnelle au niveau de la talocrurale,

- raideur extra-articulaire ; plus fréquente au niveau de la sous-talienne postérieure, secondaire à une position fixée en particulier en varus ;



39.3 Bloc moteur du nerf tibial, repère anatomique et électrostimulation.



– instabilité des différentes articulations avec une prévalence importante au niveau du médio-pied (l'instabilité de la talocrurale est rare sauf dans le cas du pied ancien ayant eu une arthrodèse sous-talienne et pour lequel il persiste une déformation dynamique varisante) ;

– souffrance articulaire, celle-ci concerne surtout l'articulation talocrurale avec une souffrance médiale en raison de la fréquence des pieds varus mais également des lésions antérieures qu'il faut rechercher, car elles posent le problème de douleurs après correction d'un équin. Il peut s'agir aussi d'une souffrance de l'articulation du Chopart associée à une laxité du médio-pied secondaire à l'absence de stabilisateur latéral.

### Existence d'activité des antagonistes

C'est l'évaluation la plus difficile dans les pieds neurologiques d'origine centrale en raison des tableaux extrêmement variés avec une différence d'expression musculaire en fonction des situations fonctionnelles. Par ailleurs, les antagonistes peuvent être totalement masqués par une déformation fixée (par exemple, un varus équin majeur fixé ne permet pas d'apprécier, tant par l'examen clinique que par les examens complémentaires, la qualité de la loge antérieure). Une sous-évaluation des antagonistes peut amener à proposer un geste de transfert inutile ou une déformation secondaire. Une surévaluation qui induit l'absence de geste ne permet pas de remplir un contrat fonctionnel.

Enfin, l'évaluation du pied doit préciser l'intégration du pied dans l'ensemble du schéma du membre inférieur et des capacités neurologiques globales du patient, ainsi que des troubles sensitifs en particuliers proprioceptifs, les plus fréquents chez ceux-ci.

L'ensemble de ces éléments d'évaluation permet de finaliser les objectifs d'une éventuelle prise en charge médicochirurgicale. Ces objectifs doivent être contractualisés avec le patient. En effet, aucune restitution *ad integrum* n'est possible et il y a toujours une attente supérieure des patients quant aux résultats éventuels. Aucune chirurgie du pied chez un patient hémiplégique ne peut redonner une marche normale comme le souhaitent la plupart des patients.

Le contrat doit donc préciser qu'il s'agit d'un contrat de pied à plat stable, avec ou sans orthèse ou chaussures orthopédiques pour un objectif de bonne installation au fauteuil ou de verticalisation, ou d'éventuelle déambulation avec ou sans aide technique.

## Traitement sur le nerf

Il peut s'agir de traitements médicamenteux.

### Alcoolisations

Les alcoolisations, ou neurolyses chimiques, aux points moteurs qui ont été proposées par Tardieu chez l'IMC sont moins employées. Par contre, on peut utiliser l'alcoolisation avec du phénol au contact du nerf provoquant des lésions axonales. La phénolisation est réservée uniquement aux branches motrices en raison des douleurs provoquées quand le contingent sensitif est concerné. Elle consiste, après repérage sous stimulation électrique excitomotrice, à injecter 1 ou 2 cc de phénol. Dans la déformation du pied équin, cette alcoolisation peut être envisagée pour le nerf du soléus et ceux des gastrocnémiens [2, 3, 7].

### Toxine botulique

Elle est régulièrement utilisée. Elle agit sur les plaques motrices. Il s'agit d'effectuer une injection de toxine en intramusculaire au niveau des points moteurs après repérage électromyographique, excitomoteur ou échographique. L'effet de la toxine sur la spasticité apparaît au bout de 8 à 15 jours. Son effet dure deux à trois mois et est toujours réversible. Cela permet au patient d'apprécier sur une durée suffisamment longue ce que peut être le résultat d'une neurotomie [2, 3, 7].

## TECHNIQUE CHIRURGICALE

### Chirurgie du nerf

La neurotomie a été mise au point sous sa forme moderne par Gros en 1977 [8] Elle consiste en une section partielle et segmentaire des fascicules moteurs des muscles dont la spasticité est jugée excessive. La redondance de l'innervation motrice permet de conserver une force motrice volontaire utile, même après une section subtotale des fascicules moteurs concernés. Ces neurotomies, que l'on peut réaliser directement au niveau des troncs nerveux ou sur les collatérales motrices, sont toujours fasciculaires. Les fascicules moteurs pour chaque muscle sont identifiés grâce à la stimulation peropératoire. La résection progressive des différents fascicules moteurs intéresse habituellement les 3/4 de ceux-ci. Il importe de respecter les fascicules sensitifs (dont la section peut être source de douleurs de désafférentation) lorsque le geste est réalisé au niveau d'un tronc nerveux. Le résultat est acquis dès le réveil. Il ne doit pas y avoir de paralysie postopératoire [2, 3, 6, 7].

Par exemple, dans le cas de la neurotomie au creux poplité, l'incision cutanée est réalisée verticalement au niveau du creux poplité, s'étend sur 4 à 5 cm suivant l'importance de la neurotomie (*figure 39.4*). L'incision permet d'aborder, à la demande, l'ensemble des collatérales motrices du nerf tibial postérieur à ce niveau [12] :

- les nerfs des muscles gastrocnémiens médial et latéral ;
- le nerf supérieur du soléus ;
- le nerf du tibial postérieur ;
- le nerf des longs fléchisseurs des orteils et de l'hallux.



39.4 Émergence du nerf supérieur du soléaire à partir du nerf tibial.



## Chirurgie des tendons

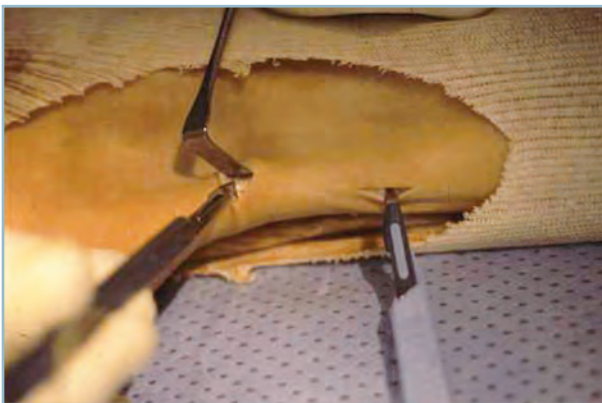
Il s'agit des allongements tendineux et des transferts [2, 3, 7, 9].

### Allongements intramusculaires

Ceux-ci permettent un allongement de 15 mm par l'élasticité des fibres musculaires, intéressant pour les rétractions modérées des fléchisseurs ou des extenseurs. La ténotomie horizontale de la lame d'origine du tendon doit s'effectuer au moins 5 à 6 cm au-dessus de la terminaison des dernières fibres musculaires, sur le tendon, afin d'éviter toute rupture lors de l'étirement.

### Ténotomie d'allongement en Z

Il s'agit classiquement des ténotomies d'allongement avec suture. On peut proposer au niveau du tendon calcanéen une ténotomie percutanée (figure 39.5). Le choix entre un allongement avec ou sans suture dépend de la présence ou non des antagonistes (contraction volontaire, spastique ou dystonique) afin d'éviter toute hypercorrection.



39.5 Hémi-section du tendon calcanéen (allongement sans suture).

### Transferts tendineux

Les transferts chez le patient présentant des séquelles de paralysie centrale reposent certes sur les bases techniques identiques à celles des paralysies nerveuses périphériques, mais les critères de choix des transferts et les résultats sont très différents.

En effet, il convient de transférer un muscle qui se co-contracte dans le cadre du mouvement recherché en situation fonctionnelle. Ce muscle peut avoir une contraction soit analytique, soit syncinétique et peut être lui-même hypertonique. Il convient donc, avant toute neurotomie ou ténotomie, de vérifier si le muscle qui induit une déformation n'est pas transférable (par exemple, la réanimation de la flexion dorsale du pied par transfert sur le dos du pied des longs fléchisseurs des orteils qui se co-contractionnent lors de la phase oscillante).

Les capacités de rééducation ne permettent pas généralement de réaliser un travail sélectif du transfert pour rechercher un mouvement analytique. Cela explique que l'immense majorité des transferts tendineux se comportent plus comme effet ténodèse, plutôt que comme de véritables transferts actifs.

Le rééquilibrage des actions musculaires s'opère uniquement par transfert de l'hémi-tendon. Par exemple, l'hémi-tibial antérieur, par dissociation d'une bandelette du tendon et transfert en

dehors, assure un mouvement homogène et équilibré lors de la contraction du muscle en flexion dorsale de cheville.

## Chirurgie des articulations

### Arthrolyses

Elles sont rares. Les raideurs sont surtout extra-articulaires.

### Arthrodèses

Les arthrodèses talocrurales sont peu fréquentes dans cette pathologie. Le maintien d'une mobilité dans l'articulation facilite le passage du pas et protège le genou d'autant que ce dernier présente souvent une instabilité en recurvatum. Les arthrodèses médiotarsiennes et sous-taliennes sont fréquentes. Le contrôle du varus de l'arrière-pied et la stabilisation du couple de torsion sont essentiels dans la stabilité du pied à l'appui.

Nous privilégions plutôt la double arthrodèse par voie antéro-latérale verticale que l'arthrodèse isolée talonaviculaire en raison des déformations souvent associées et fixées de la sous-taliennne et du médiotarse et du risque qui semble être le plus élevé de non-consolidation de l'arthrodèse talonaviculaire.

## INDICATIONS

Nous présentons les indications des situations cliniques les plus fréquentes, mais toutes les associations sont possibles et expliquent la fréquence du nombre et la variété des gestes réalisés chez les patients qui révèlent un pied spastique.

## Principes

Les indications s'inscrivent dans un objectif clairement défini avec le patient. La prise en charge chirurgicale s'intègre dans un projet de rééducation au long cours dans lequel le patient devient au fil du temps promoteur.

L'objectif d'assurer un pied stable et indolore impose la disparition de la spasticité et/ou de la rétraction et de ré-harmoniser au mieux la balance agoniste/antagoniste d'une articulation déséquilibrée. Cependant, l'absence totale d'antagoniste risque d'entraîner un résultat décevant et transitoire. En effet, une spasticité résiduelle, même minime, ramène progressivement le membre dans la déformation, car aucune force ne s'y oppose. En l'absence complète d'antagoniste, la neurotomie ou la ténotomie ne peut se concevoir au mieux qu'en association avec une chirurgie de transfert tendineux si elle est possible pour améliorer l'antagoniste déficient, sinon par la réalisation d'une arthrodèse ou le port d'une orthèse. Dans le cadre de gestes tendineux de première intention, il convient de préserver les possibilités d'aborder le nerf au cas où une neurotomie secondaire soit nécessaire par récurrence de la spasticité.

## Équin de l'arrière-pied

Les objectifs sont de plusieurs ordres pour le patient :

- un gain en stabilité ;
- une disparition de la trépidation ;

- un abandon des différentes orthèses ;
- une marche plus « facile » lors de la phase oscillante et un passage de pas plus aisé ;
- une pose du pied au sol à plat ;
- une disparition des douleurs du genou par diminution du recurvatum.

Les différents tableaux et indication dans l'équin d'arrière-pied [1].

### Équin réductible

La spasticité est prédominante. L'équin apparaît à la marche, il est réductible soit au cours de l'examen analytique, soit après bloc moteur. La flexion dorsale est positive aussi bien genou fléchi que genou tendu. On réalise dans un premier temps des injections de toxine. Si la déformation récidive après au moins trois injections de toxine, on envisage de pratiquer une neurotomie. Celle-ci doit intéresser des muscles prévalents dans l'hypertonie. Le choix entre le nerf du muscle soléaire supérieur et/ou le nerf des gastrocnémiens est déterminé par la réalisation successive des blocs sélectifs de chacun des nerfs moteurs de ces muscles pour caractériser la part de chacun d'entre eux dans la déformation en équin.

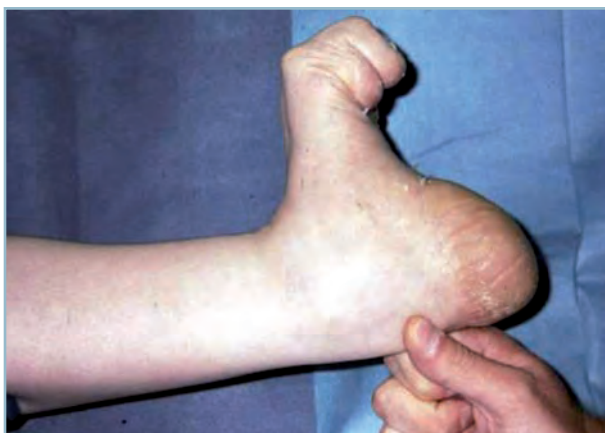### Équin irréductible

L'équin est non réductible, genou fléchi et tendu, avant et après bloc. La rétraction est globale et intéresse à la fois les muscles gastrocnémiens et le soléaire.

Le geste chirurgical d'allongement dépend de l'existence ou non des antagonistes.

Si les antagonistes sont présents en analytique ou syncinétique, il convient de faire un allongement en Z à ciel ouvert avec suture pour éviter les risques d'hypercorrection (*figure 39.6*). La voie d'abord doit être légèrement postéromédiale. Il est important d'ouvrir directement la gaine et éviter tout décollement sous-cutané. Il est préférable de faire une héli-section transversale basse médiale pour diminuer la composante varisante potentielle de l'équin [5, 10, 13].

Si les antagonistes sont déficitaires et non hypertoniques, on pratique une ténotomie percutanée par deux ou trois héli-sections décalées du tendon calcanéen. La mise du pied à angle droit permet l'allongement des fibres tendineuses ou sein du tendon.



**39.6** Complication en talus suite à allongement percutané du tendon calcanéen.

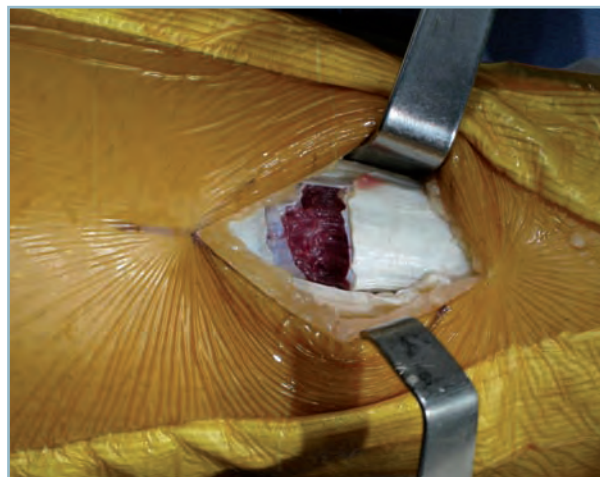
Si le muscle quadriceps est faible ou absent et quelle que soit la commande sur les antagonistes, il faut faire un réglage précis de l'allongement, donc à ciel ouvert, pour conserver le minimum d'équin utile dans le verrouillage du genou.

Dans les deux cas, une immobilisation plâtrée avec appui 45 jours pied à angle droit est nécessaire.

### Déformation n'intéressant que les gastrocnémiens

La marche se fait en flexion de genou pour favoriser une détente des gastrocnémiens et permettre un pied à plat. L'équin n'apparaît qu'à l'extension du genou. La réductibilité de la déformation éventuellement après bloc permet de préciser si l'équin des gastrocnémiens est spastique ou rétracté. En cas de spasticité, on fait une neurotomie isolée des 3/4 des nerfs gastrocnémiens médial et latéral. En cas de rétraction, il convient de réaliser un allongement de la lame des gastrocnémiens au tiers inférieur de jambe en aval de l'insertion des dernières fibres musculaires. Il faut veiller, lors de l'incision médiane postérieure, à ne pas léser la branche sensitive du nerf sural. Cela peut entraîner un névrome source d'épine irritative et d'augmentation de l'hypertonie. On réalise au bistouri pointu, au sein de la lame des gastrocnémiens, deux incisions verticales parallèles emportant chacune le quart latéral de la lame. Puis, on réalise une section par une incision transversale, médiane au niveau de l'extrémité proximale, latérale au niveau de l'extrémité distale. (*figure 39.7*) Il faut éviter de désinsérer la lame tendineuse des jumeaux de l'aponévrose postérieure du muscle soléaire et de l'insertion des fibres musculaires. L'existence d'une composante associée du muscle soléaire modérée – flexion dorsale positive genou fléchi mais asymétrique par rapport à l'autre côté –, peut nécessiter d'inciser plus latéralement l'aponévrose postérieure du soléaire, ainsi que la cloison tendineuse médiane qui divise le soléaire en deux. Ce geste d'allongement tendineux intramusculaire du soléaire permet de gagner un secteur de mobilité de 5 à 10°.

En postopératoire, il convient d'immobiliser le pied en léger talus, de rééduquer le genou en extension pour éviter un flessum de genou antalgique, qui détend la lame des gastrocnémiens et favorise une suture en rétraction.



**39.7** Allongement de la lame des gastrocnémiens.

## Cas particuliers

### Équin et griffe d'orteils d'origine extrinsèque

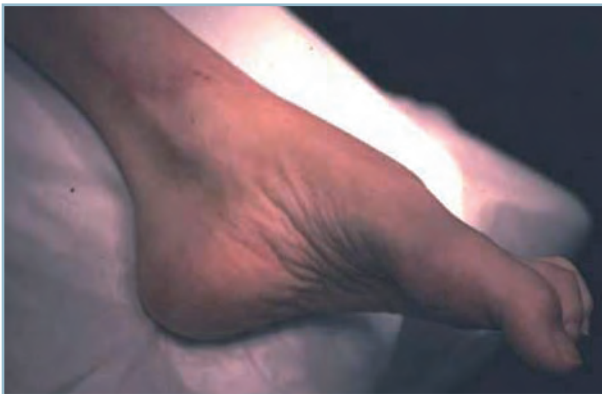Après correction de l'équin, il convient toujours de rechercher en peropératoire l'existence d'une griffe des orteils par effet ténodèse sur les muscles longs fléchisseurs des orteils communs ou de l'hallux en raison d'une composante de rétraction de ceux-ci.

Cette rétraction est masquée par l'équin lorsqu'il est rétracté et n'apparaît qu'après la correction de celui-ci. Il convient dans le même temps opératoire d'associer un geste sur les fléchisseurs. Suivant l'importance de la rétraction, on peut réaliser soit :

- un geste d'allongement intramusculaire en supramalléolaire par la voie d'abord d'allongement d'Achille ou des gastrocnémiens ;
- un geste d'allongement à la plante si l'effet ténodèse est important.

### Équin mixte

Dans le cas où il existe une composante mixte avec une spasticité sur le muscle soléaire et une rétraction de la lame tendineuse des gastrocnémiens, on pratique dans le même temps par deux voies d'abord une neurotomie sur le nerf du soléaire supérieur et un geste tendineux sur la lame (figure 39.8).



**39.8** Équin mixte : extrinsèque et intrinsèque avec pied creux antérieur par rétraction du court fléchisseur des orteils et l'adducteur de l'hallux.

### Équin d'arrière-pied associé à une composante d'avant-pied

Dans ce cas, une composante intrinsèque s'associe à la composante extrinsèque. La spasticité et/ou la rétraction des muscles intrinsèques associée à un déficit des antagonistes a pour conséquence une déformation du pied favorisant un pied creux aux dépens du médio- et de l'avant-pied.

Après correction de l'arrière-pied, on réalise suivant le statut rétracté ou non de la composante de pied creux, une neurotomie ou une désinsertion proximale des muscles courts fléchisseurs de la chaire carrée. Une section de l'aponévrose plantaire peut être nécessaire. Un geste d'ostéotomie du médio-pied peut y être associé uniquement lorsque la correction du pied creux est incomplète après le geste tendineux. On privilégie plutôt une correction dans la double arthrodèse avec un effet Lambrinudi.

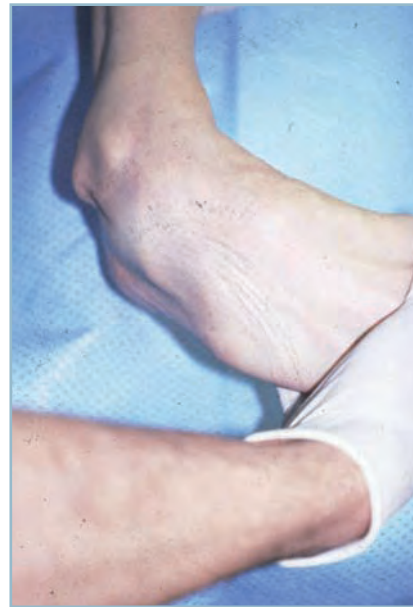Dans certains cas, l'équin d'arrière-pied est associé à un pied creux antérieur avec verticalisation du 1<sup>er</sup> métatarsien, en raison d'une hypertonie ou d'une prévalence du long fibulaire. Il faut

associer un geste isolé sur le long fibulaire dans ce cas, soit une neurotomie, soit surtout une ténotomie de ce tendon en sous-malléolaire latéral.

### Équin d'arrière-pied avec une instabilité du médio-pied

En cas de déficit des muscles valgisants et de l'absence de leurs expressions lors de la verticalisation, l'équin entraîne volontiers mécaniquement une bascule du médio-pied en dedans entraînant une instabilité aux dépens essentiellement de l'articulation talonaviculaire et calcanéocuboïdienne (figure 39.9).

Il est alors nécessaire d'associer à la correction de l'équin, une arthrodèse du médio-pied. Nous privilégions une double arthrodèse pour assurer une bonne stabilité.



**39.9** Équin de l'arrière-pied avec une instabilité du médio-pied.

## Déformation en varus du pied

Il s'agit d'une sémiologie complexe qui intéresse l'ensemble de l'arrière et de l'avant-pied. Il existe différents types de déformations [4, 11].

### Varus de l'arrière-pied dû au muscle tibial postérieur

Le varus d'arrière-pied est plus ou moins associé à une adduction pure de l'avant-pied (varus du tibial postérieur). Il s'agit d'une gêne surtout par l'accrochage du pied lors du passage du pas avec l'autre pied. Cette déformation du pied, due au muscle tibial postérieur, augmente les conséquences de la rotation médiale proximale chez les patients hypertoniques.

Il n'y a pas de déséquilibre rotatoire en pronosupination du pied. Si le varus est purement dynamique ou réductible, éventuellement avec bloc moteur, il convient de faire une neurotomie partielle sélective. Si le varus est incomplètement réductible par rétraction du tibial postérieur, il convient de faire un allon-

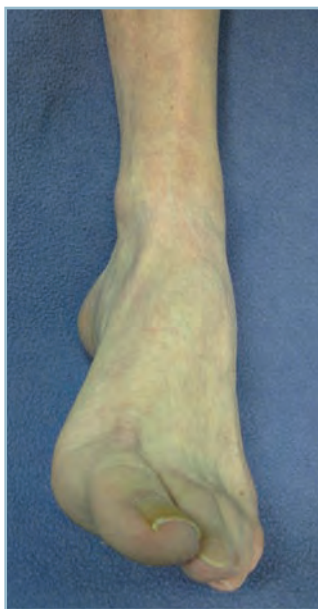


gement du tibia postérieur. On privilégie en sus-malléolaire médial si un geste sur l'Achille doit y être associé ou, si nécessaire, un allongement en sous-malléolaire médial au niveau du tendon terminal.

En ce qui concerne le couple de torsion, il paraît nécessaire d'associer une double arthrodèse au geste sur le tibia postérieur, s'il existe une composante fixée de varus dans l'arrière-pied après correction du tibia postérieur, ou si le varus dynamique en phase oscillante s'accompagne en charge d'une tendance due au pied plat avec une arche médiale peu marquée. Un geste sur le muscle tibia postérieur ou une neurotomie peut entraîner un effondrement en pied plat valgus par déficit musculaire. La question d'une chirurgie en un ou deux temps se pose alors. Sur un patient présentant plutôt un morphotype pied plat, il est nécessaire de faire un geste de stabilisation dans le même temps.

### Inversion du pied due au muscle tibia antérieur

Il modifie la stabilité lors de l'attaque du pas, de la phase d'appui et est générateur d'instabilité latérale, de douleurs et de conflits cutanés. Son évaluation est souvent difficile lorsque l'équin du pied est fixé. En effet, la composante varisante du muscle tibia antérieur ne peut être parfois déterminée qu'après avoir positionné un pied à angle droit afin de faire disparaître l'effet ténodèse que représente l'équin du pied pour le tibia antérieur. D'autre part, l'effet varisant du tibia antérieur est dépendant de l'existence ou non, après correction d'un équin, des extenseurs communs des orteils qui ont une composante valgisante ou celle des fibulaires (*figure 39.10*).



**39.10** Pied varus équin sur spasticité du tibia antérieur.

### Associations cliniques

Différentes indications sont possibles en fonction de la déformation isolée et/ou de l'existence ou non des muscles valgisants et de l'équin.

### Équin associé

S'il est spastique, les tests thérapeutiques permettent de savoir si la correction isolée de l'équin suffit à corriger l'effet d'inversion du tibia antérieur. En effet, l'équin favorise la déformation due au tibia antérieur en raison du déplacement de son insertion distale et de l'étirement du muscle. Si l'équin est irréductible et que l'ensemble des muscles valgisants, à la fois extenseur commun des orteils, fibulaires sont présents en analytique et en syncinétique, la correction de l'équin suffit à réduire la déformation due au tibia antérieur.

Le geste dépend donc de l'existence ou pas des autres valgisants.

#### Présence de valgisants

S'il existe des valgisants, extenseurs communs des orteils ou fibulaires, il convient d'envisager un rééquilibrage de l'action du tibia antérieur (*figure 39.11*). Nous privilégions dans ce cas la réalisation d'un héli-tibia antérieur, suturé sur le court fibulaire avec prélèvement de la moitié latérale du tendon sur son insertion distale [14]. L'héli-tendon est dissocié jusqu'au quart inférieur de jambe (à la jonction musculo-tendineuse), puis le transfert est passé en sous-cutané sur le bord latéral du pied. Au niveau de l'insertion distale, on peut soit envisager une insertion en faisant un tunnel dans le cuboïde, soit, ce que nous privilégions par la simplicité du geste, suturer à l'insertion distale du court fibulaire en étant le plus distal possible. Le tendon est alors passé en sous-cutané.

D'autres techniques peuvent être proposées, soit un transfert en bloc de l'insertion distale du muscle du tibia antérieur en latéralisant celui-ci pour faire disparaître l'effet dynamique, soit un transfert du court fibulaire sur le tibia antérieur [2]. Il convient de prélever le court fibulaire au niveau de sa jonction musculo-tendineuse. Le tendon est ensuite transféré en pré-malléolaire latéral jusqu'au tendon du tibia antérieur du quart distale de jambe et suturé à lui-même. L'inconvénient essentiel de cette technique est la réalisation d'une suture antérieure sur le cou de pied, ce qui peut gêner lors du port de chaussures orthopédiques ou d'orthèse.

#### Absence de valgisants

S'il n'existe pas de valgisant, le geste isolé sur le tendon tibia antérieur est insuffisant pour assurer un bon équilibre du pied. Nous associons dans ce cas un geste de stabilisation par une double arthrodèse. La mise en tension de la bandelette latérale doit entraîner une légère détente de la partie médiale.

Les gestes tendineux isolés nécessitent une immobilisation plâtrée pendant 45 jours avec appui suivi du port d'une orthèse releveur de protection du transfert tendineux pendant au moins 2 mois.

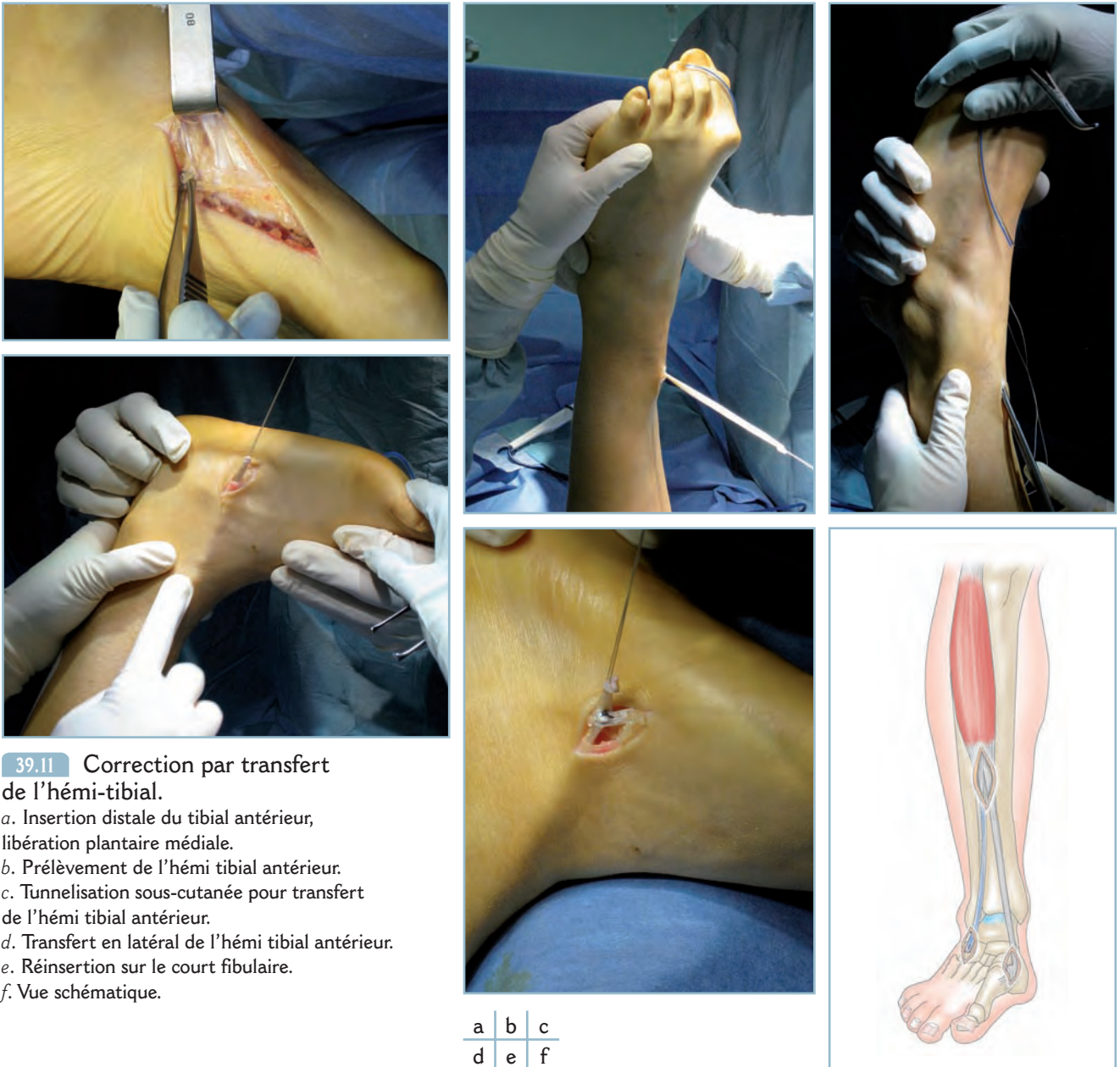### Varus de l'avant-pied

Il est aggravé par l'abducteur de l'hallux. Il convient dans ce cas de faire soit une neurotomie de la branche nerveuse en sous-malléolaire médial, soit une désinsertion proximale de l'abducteur.

### Médio-tarse instable

En peropératoire, si une instabilité clinique du médiotarse est présente et les troubles de la commande neurologique sont importants, il nous paraît opportun d'associer au transfert tendineux une double arthrodèse.



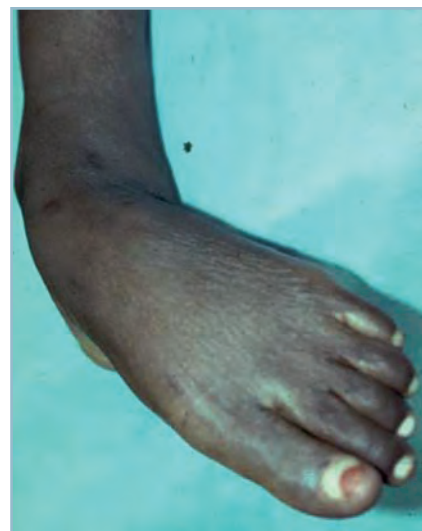

## Valgus de l'avant-pied

Il existe deux grandes causes de valgus et abduction de l'avant-pied :

- la prédominance des extenseurs et des muscles fibulaires (*figure 39.12*) ;
- la déformation en valgus secondaire à un Achille court par dislocation dans le médio-pied.

Une des causes fréquentes des pieds plats valgus est la compensation progressive dans l'avant-pied de l'équin d'arrière-pied avec une laxité apparaissant progressivement dans les articulations du médio-pied (Chopart, Lisfranc). Il s'agit des pieds plats valgus sur Achille court ou hypertonique. Dans ce cas, la correction du pied plat valgus dépend de la correction de l'arrière-pied et du traitement de l'équin. S'il n'existe aucune capacité du patient de réduire le pied plat valgus et/ou les dislocations du médio-pied sont trop importantes, il faut alors associer au geste de l'arrière-pied un geste de double arthrodèse pour corriger le pied plat.



**39.12** Valgus par spasticité du long fibulaire.

En cas de spasticité ou de rétraction des muscles antérolatéraux, on privilégie un transfert plutôt qu'un geste de neurotomie ou de ténotomie, entraînant une faiblesse secondaire de la flexion dorsale de la cheville ou de sa stabilisation, soit :

- par transfert unique du long fibulaire en respectant le court fibulaire, sur le dos du pied ;
- dans le cas d'une spasticité sur les extenseurs communs, une suture du long extenseur de l'hallux sur le long extenseur des orteils pour améliorer la balance dorsale.

## Pathologie des orteils

Les déformations des orteils sont fréquentes chez les patients présentant une lésion neurologique centrale. Elles sont responsables de :

- douleurs, aussi bien à la phase d'appui qu'au chaussage par conflits cutanés ou unguéaux ;
- difficulté pour se chausser ;
- aggravation des instabilités par déformation, surtout de la première colonne : en supination par griffe d'orteil de l'hallux ou en pronation avec verticalisation du 1<sup>er</sup> métatarsien par hyperextension de la MP (métatarsophalangienne) de l'hallux.

Les déformations des orteils sont très variées. Leur évaluation est rendue difficile par l'intrication de la composante intrinsèque et de la composante extrinsèque en raison du muscle carrée plantaire qui s'insère sur les longs fléchisseurs communs des orteils et de l'anastomose entre le long fléchisseur de l'hallux et le long fléchisseur commun. La difficulté est donc de faire correctement la part entre la composante extrinsèque et la composante intrinsèque. D'autre part, il y a souvent une variété dans l'examen entre chaîne ouverte et chaîne fermée. La griffe d'orteil ne pouvant apparaître qu'à la verticalisation, alors qu'en position assise, les orteils ont tendance à l'extension avec éventuellement un Babinski permanent. Cette variabilité positionnelle des orteils doit être attentivement étudiée avant toute indication chirurgicale pour éviter des risques d'hypercorrection.

On peut identifier plusieurs grands types de déformations, en sachant que toutes les associations sont possibles.

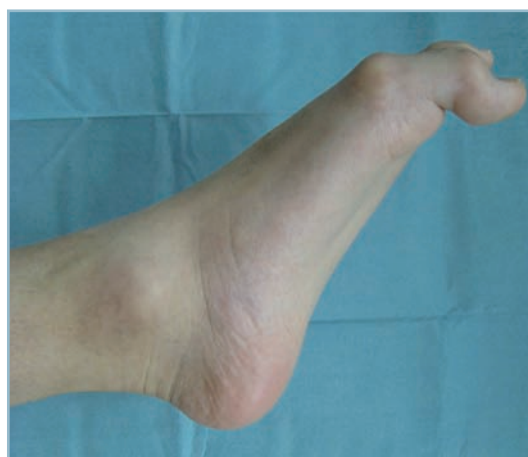### Déformation en griffe avec flexion globale des orteils

Il s'agit pour les orteils latéraux d'une flexion qui intéresse à la fois l'IPD, l'IPP et la MP, déformation secondaire à une hypertonie ou une rétraction, à la fois du long fléchisseur commun des orteils et des muscles intrinsèques, chair carrée et court fléchisseur (*figure 39.13*) ; pour l'hallux, d'une flexion de l'IP et de la MP par hypertonie ou rétraction du muscle long fléchisseur propre et court fléchisseur de l'hallux. Trois questions se posent :

- la part réciproque de ces deux groupes musculaires dans la déformation ;
- leur statut, spastique ou rétracté ;
- l'existence ou non d'extenseurs des orteils.

### Déformation réductible

La griffe est purement dynamique, n'apparaissant qu'à la verticalisation ou à la marche ; dans ce cas, la déformation est

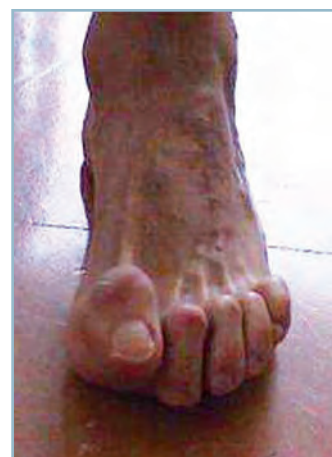

39.13 Griffe des extrinsèques des orteils par rétraction des fléchisseurs des orteils.

totale et irréductible. On peut réaliser un bloc tibial postérieur sus-malléolaire qui permet de lever la composante intrinsèque (il convient de rappeler que l'hypertonie de la chair carrée peut entraîner une griffe d'orteils d'aspect extrinsèque par flexion de l'IPD, ce qui peut être extrêmement trompeur). Si la griffe disparaît complètement, il convient de faire un geste sur les muscles intrinsèques. Si la griffe n'est que partiellement modifiée, cela confirme qu'il existe une composante également sur les longs fléchisseurs.

### Déformation des orteils non réductible quelle que soit la position du pied

Au maximum de l'équin, une griffe d'orteils persiste qui laisse supposer une composante de rétraction au niveau des muscles intrinsèques et ce, d'autant qu'il existe une tendance au pied creux avec une tension au niveau de l'aponévrose du court fléchisseur (*figure 39.14*). Par ailleurs, si la mise du pied à angle droit ou en correction maximum de l'équin fait apparaître une aggravation de la griffe, cela laisse supposer que la composante est aussi extrinsèque par effet ténodèse sur les longs fléchisseurs des orteils. Dans ce cas, on peut apprécier la composante mixte de la déformation.



39.14 Griffe proximale des orteils.



## Déformation réductible dans certaines positions

Il s'agit surtout de rétractions purement extrinsèques par effet ténodèse sur les longs fléchisseurs des orteils. Cet effet ténodèse apparaît lors de la correction de l'équin par tension sur les longs fléchisseurs propre et commun. Lorsque le muscle long fléchisseur commun des orteils ou le propre de l'hallux sont très rétractés, ceux-ci peuvent éventuellement masquer une composante intrinsèque sous-jacente soit rétractée, soit surtout une hypertonie qui n'apparaît qu'après avoir levé la composante de rétraction extrinsèque. Dans cette situation, l'information du patient sur la nécessité d'un geste complémentaire, secondairement, est nécessaire.

## Possibilité chirurgicale

Celles-ci dépendent des objectifs et surtout de l'existence ou pas des extenseurs, le risque étant une hypercorrection par prévalence secondaire des extenseurs.

### Antagonistes présents

Il existe des antagonistes (et quel que soit leur mode d'expression).

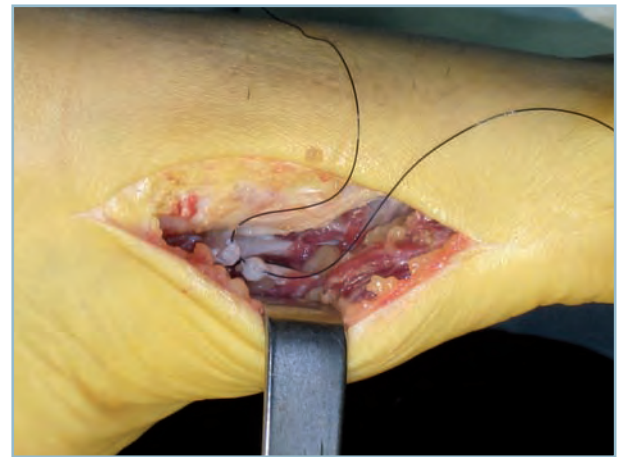### Déformation purement spastique

*Réalisation d'une neurotomie sélective.* Si la composante spastique est purement intrinsèque au niveau des branches terminales du nerf tibial postérieur par voie d'abord plantaire, s'il existe une composante intrinsèque et extrinsèque, il convient de faire une neurotomie des branches du nerf tibial postérieur au niveau du creux poplité. En cas de griffe spastique isolée extrinsèque, on peut réaliser soit une neurotomie au creux poplité, notamment quand celle-ci est associée à la neurotomie d'autres nerfs, soit une neurotomie sur les collatérales aux muscles long fléchisseur propre ou commun des orteils, au tiers moyen de la jambe. En effet, quand la griffe spastique est associée à une rétraction de la lame des gastrocnémiens, il est possible d'aborder latéralement les muscles fléchisseurs des orteils, de part et d'autre des gastrocnémiens et du soléus. Le nerf descend le long bord médial de chacun des muscles.

### Déformation par rétraction musculotendineuse

Si la rétraction est globale, intrinsèque et extrinsèque, il convient de réaliser par voie plantaire médiale, une libération associant une désinsertion proximale des muscles court fléchisseur, une ténotomie distale du muscle carré plantaire et un allongement des longs fléchisseurs des orteils en Z avec une suture (*figure 39.15*).

Si on observe une rétraction isolée des longs fléchisseurs des orteils, le geste dépend de l'importance de la déformation. Si la déformation est modérée, correspondant à un effet ténodèse d'environ 15 mm, on peut envisager de faire un geste de ténotomie intramusculaire en sus-malléolaire qui est souvent associé à d'autres gestes sur le triceps. Si l'effet ténodèse est supérieur à 15 mm, il faut envisager un allongement en Z à la plante avec libération du muscle carré plantaire. Un allongement sus-malléolaire est insuffisant par l'effet de sangle du muscle carré plantaire.



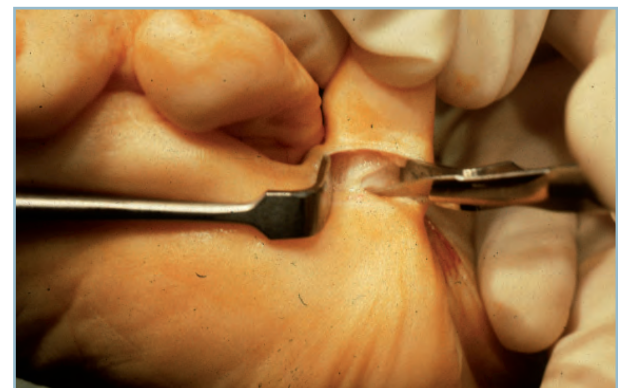**39.15** Allongement en Z des longs fléchisseurs des orteils par abord médial au niveau du pied.

### Antagonistes absents comme l'extenseur des orteils

Dans ce cas, il n'y a pas de risque d'hypercorrection. S'il existe un déficit neurologique ancien et stable et que l'objectif fonctionnel est limité, on peut réaliser une ténotomie des fléchisseurs à la base au niveau de P1 avec section à la fois des bandelettes du court fléchisseur et du tendon du long fléchisseur (*figure 39.16*). Suivant l'importance de la rétraction cutanée plantaire, on pratique soit :

- une incision longitudinale avec fermeture, si la peau est souple ;
- une incision transversale sans suture, s'il existe une rétraction cutanée.

La perte de substance cutanée à la mise en tension du fléchisseur est traitée par cicatrisation dirigée.



**39.16** Vue per-opératoire d'une ténotomie des fléchisseurs à la base de P1.

### Raideur articulaire associée

La griffe peut s'accompagner d'une raideur articulaire, en particulier des IPP des orteils latéraux et de la MP de l'hallux. Dans ce cas, on complète le geste tendineux par une arthrolyse. Si les orteils sont longs ou que l'arthrolyse est insuffisante, une résection arthroplastique au niveau des IPP est réalisée en complément.

## Déformations en extension des MP

L'hyperextension des MP peut être de causes variées.

### Hypertonie des extenseurs des orteils sans griffe associée

Dans ce cas, la question à se poser est l'utilité de cette hypertonie spastique dans la flexion dorsale de la cheville ; la présence du muscle tibial antérieur est importante pour décider du choix chirurgical. Si le tibial est actif et que le pied est équilibré (existence de fibulaires), les extenseurs n'ont pas d'utilité dans la flexion dorsale de cheville, on peut envisager soit une toxine, soit une neurotomie des extenseurs des orteils. Si le tibial antérieur est déficitaire, les extenseurs sont utiles dans la flexion dorsale. Il faut conserver ce rôle dynamique. On s'oriente alors vers un transfert des extenseurs communs et de l'extenseur de l'hallux en lasso sur les têtes des métatarsiens (ce transfert ne se conçoit que dans le cadre de l'absence d'hypertonie des fléchisseurs des orteils et de l'existence d'un muscle pédieux).

### Hyperextension associée à un déficit des muscles intrinsèques mais présence des fléchisseurs extrinsèques des orteils (FHL, FDL)

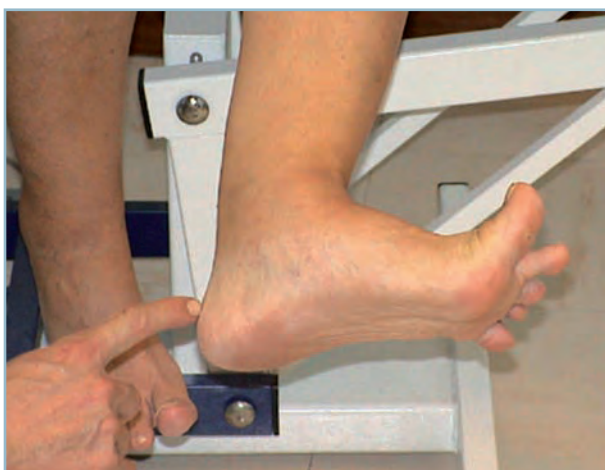Dans ce cas, on peut réaliser un rééquilibrage musculaire par un transfert du long fléchisseur sur le dos de P1 par voie plantaire :

- désinsertion distale du tendon du long fléchisseur ;
- section des deux bandelettes du court fléchisseur.

Le long fléchisseur est passé à la face dorsale de P1 et suturé à lui-même après avoir cravaté la 1<sup>re</sup> phalange (Gilderstone). Cela assure une flexion de la MP contrebalançant la prévalence de l'extenseur.

### Babinski permanent de l'hallux

Il s'agit fréquemment d'une dystonie de l'extenseur propre de l'hallux (*figure 39.17*). S'il existe une hypertonie, on s'oriente plutôt vers de la toxine pour éviter des risques d'hypercorrection. S'il existe un Babinski permanent avec rétraction de l'extenseur de l'hallux, on réalise soit un allongement-suture, soit un transfert sur la tête du 1<sup>er</sup> métatarsien suivant la présence ou l'absence du tibial antérieur.



**39.17** Exemple de babinski permanent de l'hallux.

## Déformations de l'hallux

### Déformation en valgus infraductus

L'hallux valgus infraductus associe une hypertonie de l'adducteur du I à une composante d'hypertonie ou de rétraction sur les fléchisseurs. L'hypertonie ou la rétraction de l'adducteur associant à la fois une déviation latérale du gros orteil et une flexion de la MP. S'il existe une hypertonie, il faut envisager soit de la toxine, soit une neurotomie de la branche issue du nerf plantaire latéral. S'il existe une rétraction, on peut réaliser une désinsertion distale sur P1 du tendon.

### Déformation en valgus supraductus

Il s'explique à la fois par une composante d'hypertonie sur l'adducteur et sur l'extenseur du I, la déformation entraînant progressivement une luxation dorsale latérale de l'extenseur, ce qui aggrave la composante valgus de celui-ci. Les gestes sur l'adducteur sont associés à un geste, au niveau de l'extenseur du I, de neurotomie ou de ténotomie mais surtout de libération latérale de l'extenseur permettant de le rechausser pour favoriser un travail équilibré dans l'axe.

### Déformation en varus

Dans quelques rares cas, il existe des déformations en varus. Celles-ci s'expliquent par une hypertonie ou une rétraction de l'abducteur du I qui est souvent associée à une hypertonie du muscle tibial postérieur (il existe une véritable continuité entre l'action de ces deux muscles). En cas de rétraction, il convient de faire une désinsertion proximale de l'abducteur du I.

### Déformations majeures avec lésion articulaire de l'hallux

Dans le cadre de déformations majeures, dans un tableau très dystonique plus ou moins associé à des lésions articulaires, le geste sur les parties molles est souvent insuffisant. Dans ces cas rares, il convient de faire un geste de libération large des parties molles associé à une arthrodèse de la MP pour assurer un contrat stable au patient.

### Déformations latérales des petits orteils

Il s'agit essentiellement des déformations par inclinaison latérale. Celles-ci s'expliquent, comme pour la main, par une prévalence de l'abducteur du V qui favorise un valgus du 5<sup>e</sup> orteil, celui-ci entraînant progressivement les autres orteils. Cette déformation est rarement gênante hormis les difficultés éventuelles de chaussage.

## Gestion des risques dans la chirurgie des déformations du pied

La réalisation de gestes chirurgicaux chez les patients centraux pose un certain nombre de risques spécifiques qui peuvent s'expliquer par le contexte de ces patients et les déficiences associées.

### Risque infectieux

Celui-ci est à peu près identique à la chirurgie générale du pied. Cependant, les patients neuro-orthopédiques déficients centraux sont souvent porteurs de BMR (bacille multirésistant)



quand ils sont hospitalisés en centres de rééducation ou dans les structures médicosociales. Cela nous oriente vers une modification de l'antibiothérapie prophylaxie par vancomycine.

## Risque cutané

Celui-ci est de deux ordres :

### Nécrose cutanée par traction

– dans le cadre de correction de grandes déformations. Cela est particulièrement vrai au niveau de la correction des équins associée à des libérations plantaires avec un risque de nécrose en sous- et rétromalléolaire médiale ;

– dans le cadre des corrections importantes de pied creux varus avec des risques cutanés sur l'arche médiale.

Dans le cadre de ces risques cutanés par rétraction ancienne, d'autant qu'il existe un terrain vasculaire précaire, la correction doit être progressive. Celle-ci est assurée soit par plâtres successifs, soit par fixateur externe d'Illizarov suivant la technique habituelle.

### Apparition d'escarre

Celui-ci est plus important chez ces patients, à la fois en raison des troubles sensitifs, des troubles de communication avec la difficulté d'expression des douleurs et de l'hypertonie qui favorise des mouvements anormaux sous plâtre. La gestion de l'immobilisation plâtrée doit être extrêmement rigoureuse :

– prise en compte de la recrudescence de l'hypertonie en postopératoire immédiat qui peut traduire une épine irritative cutanée par compression sous plâtre, souvent seul signe d'expression d'une douleur sous plâtre ;

– réfection des plâtres, de façon régulière, dans les premiers jours.

Nous avons opté pour une réfection des plâtres à J + 1 puis J + 3 ou J + 5 avec une nouvelle immobilisation plâtrée au 15<sup>e</sup> jour opératoire, à l'ablation des fils. Les immobilisations se font, en général, en plâtre pour les deux ou trois premiers plâtres, puis en résine avec ou sans appui suivant les gestes réalisés.

## Risques d'hypercorrection

L'hypercorrection s'explique par des tableaux éventuellement dystoniques sur les antagonistes (par exemples, talus par prévalence du tibial antérieur après un allongement d'Achille, Babinski permanent après correction d'une griffe d'orteils). Ces hypercorrections peuvent être extrêmement gênantes fonctionnellement. Elles nécessitent d'être détectées très précocement

dans les premiers jours postopératoires. Dans ce cas, on envisage de toxiner les muscles dystoniques pour permettre une cicatrisation du ou des tendons allongés.

## CONCLUSION

L'objectif du traitement chirurgical du pied spastique réside dans l'amélioration de la verticalisation, de la marche et, au minimum, pour le confort (stabilité au fauteuil, qualité du chaussage). Même si le gain peut rester modeste, loin de la restitution *ad integrum* de la fonction, il constitue un apport non négligeable pour les patients. Cette prise en charge ne se conçoit que dans le cadre d'objectifs parfaitement définis entre une équipe pluridisciplinaire, le patient et sa famille et doit s'intégrer dans une prise en charge globale de la personne handicapée.

## Bibliographie

- [1] Barat M, Maisonnave JP, Barouk L, Thomas D, Arne L. Les aspects du pied équin de l'hémiplégique. *Ann Méd Physique* 1976 ; 19 (4) : 372-9.
- [2] Bardot A, Delarque A, Costes O, Curvale G, Groulier P. La chirurgie palliative du pied de l'hémiplégique adulte. In : *Neuro-orthopédie des membres inférieurs chez l'adulte*. Masson ; 1989.
- [3] Barouk LS, Richer R, Deliac M, Laurent F. La chirurgie du membre inférieur de l'hémiplégie. In : *Neuro-orthopédie des membres inférieurs chez l'adulte*. Masson ; 1989.
- [4] Blanc Houvenachel C, Vogt JC. Traitement chirurgical du pied varus équin spastique chez l'adulte. *Ann Méd Physique* 1988 ; 1 : 77-83.
- [5] Chantraine A, Taillard W. Allongement du tendon d'Achille chez le traumatisé crânien spastique. In : *Neuro-orthopédie des membres inférieurs chez l'adulte*. Masson ; 1989.
- [6] Decq P, Mertens P, Kéravel Y, Sindou M. Neurochirurgie de la spasticité. In : Decq P, Kéravel Y. Eds. *Neurochirurgie*. Ellipses ; 1995, 679-90.
- [7] Denormandie P, Decq P et al. Traitement chirurgical du pied spastique chez l'adulte : point de vue du neurochirurgien et du chirurgien orthopédiste. *Actes des 9<sup>e</sup> entretiens de l'Institut Garches* ; 1996, 79-93.
- [8] Gros C. La chirurgie de la spasticité. *Neurochirurgie* 1972 ; 23 : 316-88.
- [9] Gros C. Spasticity. Clinical classification and surgical treatment. In : *Advances and technical standards in neurosurgery*. Vienna-New York Springer-Verlag ; 1979, 55-97.
- [10] Lord G., Moati JC. Traitement du pied varus équin spastique de l'adulte par allongement du tendon d'Achille associé à la transplantation du bout distal du court péronier latéral. *Rev Chir Orthop* 1979 ; 65 : 297-99.
- [11] Martin JC, Vogt JC, Lecocq J, Vautravers P. Traitement chirurgical du pied varus équin spastique de l'adulte et de l'adolescent. In : *Neuro-orthopédie des membres inférieurs chez l'adulte*. Masson ; 1989.
- [12] Sindou M, Mertens P. Selective neurotomy of the tibial nerve for the treatment of the spastic foot. *Neurosurgery* 1988 ; 23 : 738-44.
- [13] Stoffel A. The treatment of spastic contractures. *Am J Orthop Surg* 1912, 10.
- [14] Vogt JC. Split anterior tibial transfer for spastic equinovarus foot deformity : retrospective study of 73 operated feet. *J Foot Ankle Surg* 1998 ; 37 (1).

SECTION 3.1

## Pied neurologique

CHAPITRE 40

# Aspects particuliers de la chirurgie du pied polio et stratégie thérapeutique

S. KARRAY, M.-H. MEHERZI, M. DOUIK

Généralités.....	566	Indication thérapeutique .....	567	Conclusion.....	571
Possibilité thérapeutique.....	566	Notre expérience-discussion....	570		

*La poliomyélite est due à l'infection des motoneurons de la substance grise de la corne antérieure de la moelle épinière et n'intéresse donc que la motricité.*

*Cette maladie virale très contagieuse entraîne en quelques heures des paralysies irréversibles. Depuis 1988, l'incidence de cette maladie a diminué de 99 % suite aux efforts de l'OMS et des campagnes de vaccination.*

*Cinq à dix pour cent des patients atteints meurent de paralysie respiratoire. Les paralysies résiduelles du membre inférieur sont les atteintes les plus fréquentes. La phase de régression de celle-ci est imprécise, mais le pronostic fonctionnel est définitif dès le 6<sup>e</sup> mois.*

## GÉNÉRALITÉS

Dans la poliomyélite, la contracture des muscles restés indemnes aboutit fatalement à la rupture de l'équilibre dynamique du pied et à des déformations qui, selon les muscles touchés, se produisent dans le plan sagittal ou frontal [19]. Quand ces déformations deviennent importantes, gênant la marche et/ou l'appareillage, une correction opératoire s'impose souvent ; celle-ci peut poser son indication aussi bien sur les parties molles que sur le squelette. L'indication dépend souvent du type de déformation, de l'âge du patient, de ses possibilités fonctionnelles et du degré de l'atteinte paralytique du membre inférieur en entier et du pied en particulier. Un bilan complet et précis de la musculature du membre en général et du pied en particulier doit être pratiqué afin d'estimer l'importance de la paralysie et d'intégrer le problème du pied dans le contexte de l'ensemble du membre.

Le pied polyo présente une atteinte isolée très fréquente. La paralysie peut aussi être diffuse à tout le membre ou aux deux membres. Les déformations au niveau du pied sont nombreuses et variées. La déformation la plus fréquente est l'équin varus par paralysie des muscles fibulaires et atteinte de l'extenseur commun

des orteils (*figure 40.1*). Les autres déformations par ordre décroissant sont :

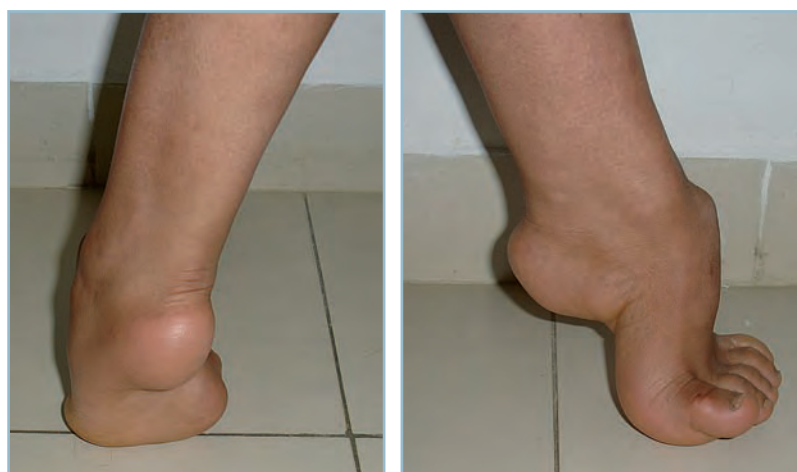- équin direct : paralysie des releveurs et du tibial antérieur (TA) ;
- équin valgus : paralysie du tibial antérieur (TA) et du tibial postérieur (TP) ;
- varus : paralysie des fibulaires, le plus souvent long fibulaire (LF) et extenseur commun ;
- talus : paralysie du triceps ;
- creux médial par paralysie isolée du tibial antérieur (TA).

Parfois, le pied est ballant avec une musculature presque nulle et sans déformation caractéristique. Par ailleurs, les séquelles peuvent intéresser les orteils à type de griffes secondaires aux creux, d'hallux valgus accompagnant fréquemment les pieds équins valgus ou encore à type de « dorsal bunion » en cas d'un TA actif avec un mauvais LF.

## POSSIBILITÉ THÉRAPEUTIQUE

### Procédure conservatrice

La rééducation a une visée d'assouplissement des tendons rétractés et de renforcement des muscles résiduels. L'entretien représente la pierre angulaire du traitement essentiellement chez l'enfant, puis chez l'adulte. Elle constitue l'approche thérapeutique initiale dès la déclaration de la paralysie après sa stabilisation, puis comme adjuvante d'un traitement chirurgical. L'appareillage, allant de la semelle d'appoint pour un pied plat jusqu'au grand appareil de marche, représente à lui seul un des moyens importants et essentiels du traitement séquentiel. Il peut être la solution d'attente chez l'enfant jusqu'à la fin de la croissance ou représenter l'approche définitive ou complémentaire chez l'adolescent ou l'adulte. La tolérance et l'effet bénéfique de cet appareillage dépendent d'une bonne analyse de l'état statique et dynamique du pied paralysé s'intégrant dans une biomécanique globale du membre inférieur atteint. Quand la déformation et la paralysie ne peuvent être compensées par les moyens simples, le traitement chirurgical vient rétablir l'équilibre du pied par libération des parties molles rétractées ou par arthrodèses, associées ou non, aux transplantations musculaires [25, 28].



40.1 Pied varus équin

a. Pied équin. On note l'équinisme de l'avant-pied sur l'arrière-pied.

b. Varus de l'arrière-pied. On note le varus talonnier.

a | b

## Procédure chirurgicale

Les techniques utilisées sont la libération des parties molles et les gestes à visée osseuse. Libérer les tissus mous permet la levée de freins péri-articulaires par ténotomie, capsulectomie ou aponévrotomie. Elle comporte souvent :

- un allongement du tendon d'Achille en cas d'équin important ;
- une libération postéromédiale en cas de varus du pied chez l'enfant [20] ;
- une section de l'aponévrose plantaire en cas de pied creux antérieur (opération de Steindler).

## Chirurgie osseuse

La chirurgie osseuse, quant à elle, permet la fixation d'un ou de plusieurs relais articulaires moyennant parfois un sacrifice osseux dans la coupe pour corriger des déformations associées [1, 14, 16]. Selon le nombre d'articulations fixées, on distingue :

- l'arthrodèse talocrurale [1] ;
- la double arthrodèse (triple des Anglo-Saxons) intéressant la médiotarsienne et la sous-talienne ;
- la panarthrodèse qui permet de fixer en plus la talocrurale.

La tarsectomie permet de corriger une déformation frontale ou sagittale et elle peut être associée aux arthrodèses suscitées. Enfin, l'ostéotomie métatarsienne d'un ou de plusieurs rayons apporte une correction complémentaire et adjuvante aux autres interventions en cas de déformation associée de l'avant-pied.

## Transplantations musculaires

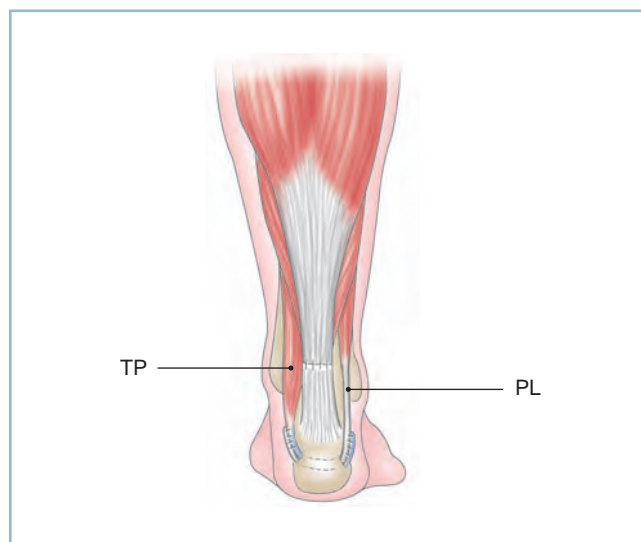
Le choix d'un transplant dépend des muscles épargnés par la paralysie. Il en existe deux grandes variantes [7, 11, 12].

### Réanimation de la flexion dorsale

En cas de paralysie isolée des muscles tibiaux (pied plat valgus) et pour une déformation légère, Grice [8, 9] transpose les fibulaires sur le 2<sup>e</sup> métatarsien. En cas de déformation plus importante, il les insère au niveau de la région talonaviculaire, pensant ainsi assurer un meilleur support à l'arche médiale du pied. Weissman [30] fait des transplantations avec l'extenseur commun des orteils considérant que celui-ci possède une action déformante aussi importante que les fibulaires. Chigot [4] utilise l'extenseur commun des orteils qu'il insère à la base du 1<sup>er</sup> métatarsien pour avoir un bras de levier plus long. Westin [31] pratique des transplantations de l'extenseur commun des orteils et des fibulaires sur le 2<sup>e</sup> cunéiforme.

### Réanimation de la flexion plantaire

En cas de paralysie des muscles tibiaux associée à celle du triceps sural (pied talus valgus), il faut suppléer le triceps sural par les muscles postérieurs sains. Putti [23] transpose les deux fibulaires et le tibial postérieur sur la grosse tubérosité du calcaneus (*figure 40.2*). Mayer [15] complète les mêmes transferts par le fléchisseur commun des orteils et il respecte le fléchisseur propre de l'hallux dont le rôle est important à la marche. Lelièvre [13] transpose le tibial postérieur, le fléchisseur commun et le court fibulaire. Il préserve le long fibulaire dont la transplantation n'antagonise plus le tibial antérieur sur le 1<sup>er</sup> rayon avec comme conséquence un hallux flexus sur metatarsus elevatus.



40.2 Représentation schématique du transfert de Putti dans la réanimation du triceps sural.

## INDICATION THÉRAPEUTIQUE

### Considérations générales

Le pied est un élément qui ne peut être isolé de l'individu paralysé. Il faut avant tout penser à la stabilité du membre inférieur et si possible à la stabilité sans appareillage externe. La stabilité est prioritaire par rapport à la correction idéale du pied. On laisse ainsi un équin du pied quand le quadriceps est paralysé et que la légère déformation en équin aide à stabiliser le genou en encourageant l'extension ou l'hyperextension. On interdit aussi d'allonger le tendon d'Achille si la force résiduelle du triceps est indispensable pour une marche sans appareillage. Par ailleurs, il est inutile de corriger un équin quand le membre atteint est plus court et que la déformation en équin (légère ou modérée) compense tout juste la différence de longueur. La déformation en équin doit être corrigée dans les cas suivants :

- les membres sont d'égale longueur mais la déformation rend le membre atteint fonctionnellement plus long, provoquant une obliquité du bassin et une attitude scoliotique ;
- l'équin est si important (70 à 90°) que seules les têtes métatarsiennes supportent tout le poids durant la marche provoquant des durillons douloureux ;
- le pied équin aggrave un genu recurvatum ;
- l'équin rend plus compliqué l'appareillage dans le cas d'une paralysie étendue des membres.

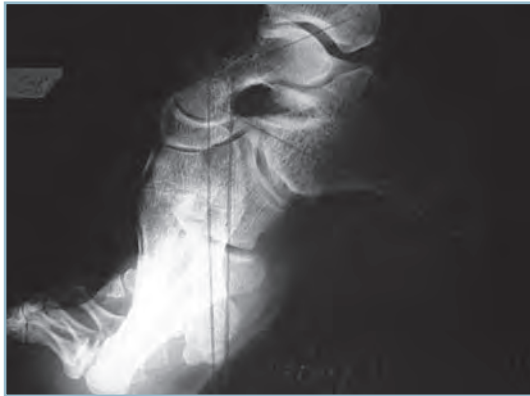On corrige également une déformation en varus ou en valgus qui gêne la marche ou l'appareillage. Les transplantations tendineuses ont pour but de rééquilibrer globalement le pied. L'efficacité de ces transplants est variable et aboutit surtout à un effet de ténodèse en supprimant principalement l'action déformante visant à écarter le risque de récurrence. Les transplantations ne sont pas toujours faciles, surtout chez le petit enfant. Pour permettre un bon équilibre musculaire, il faut donc les retarder le plus tardivement possible. Le choix de l'intervention chirurgicale dépend de l'âge du patient et du degré de la déformation. Jusqu'à 10 ans, on n'opère que les parties molles, bien que l'on puisse utiliser la technique de Grice. Pour les patients plus âgés, il est nécessaire d'intervenir à la fois sur les tissus mous et sur l'os.



## Indications en fonction des déformations

### Pied varus équin

Pour l'enfant, la correction se fait essentiellement par une libération postéromédiale. Ultérieurement, une transplantation du TP peut être nécessaire, s'il reste actif. À partir de l'âge de 12 ans, la double arthrodèse associée ou non à la transplantation devient une indication de choix (*figure 40.3*). C'est en bloquant la sous-talienne et la médiotarsienne en bonne position qu'on peut valoriser l'activité résiduelle des muscles incomplètement paralysés – essentiellement les releveurs du pied – en évitant l'effet parasite valgisant et varisant au niveau de la sous-talienne, et pronateur et supinateur au niveau de la médiotarsienne. Sur le plan de la technique chirurgicale, nous avons opté pour l'incision antérolatérale (*figure 40.4a*) qui nous satisfait en donnant une bonne exposition sur les différentes articulations à fusionner et qui peut être facilement étendue proximale si une arthrodèse complémentaire de la cheville se justifie. La fixation se fait par une vis talocalcanéenne et par deux agrafes, calcanéocuboïdienne et talonaviculaire (*figure 40.4b*).



**40.3** Équin sévère sur la radiographie de profil.

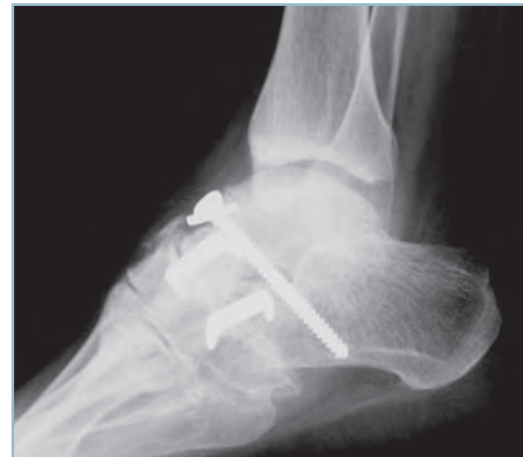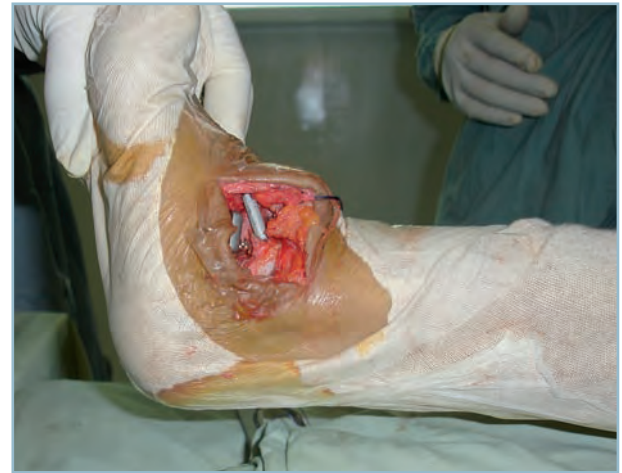### Équin direct

Le problème de l'allongement du tendon d'Achille dépend de l'équilibre musculaire global du membre inférieur. L'allongement du tendon d'Achille peut suffire chez l'enfant. Il peut être associé à une double arthrodèse (ou à une réanimation de la flexion dorsale) après l'âge de 12 ans. Cette correction se fait après allongement du membre polio en cas d'inégalité de longueur associée. Celui-ci peut se faire soit par :

- « tendinoclasie » par des incisures latérales du tendon d'Achille ;
- incision en Z en cas de rétraction importante (*figure 40.5*).

### Équin valgus

Pour l'enfant, l'arthrodèse selon Grice est indiquée et associée à une transplantation du long ou du court fibulaire [8, 9]. À partir de l'âge de 12 ans, la double arthrodèse peut être associée à une réanimation de la flexion dorsale.

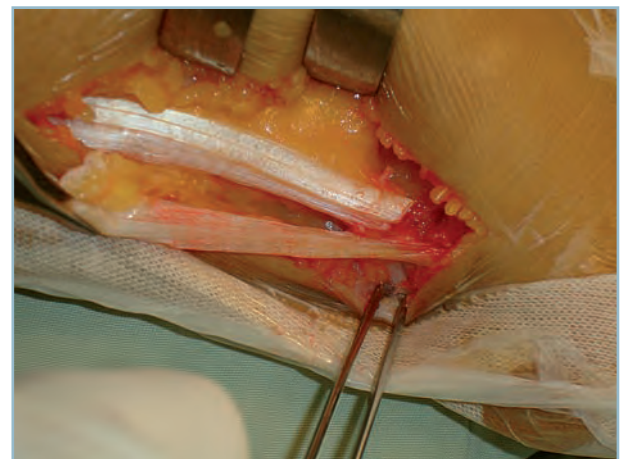


a  
b

### 40.4 Correction chirurgicale.

a. Double arthrodèse par voie antérolatérale.

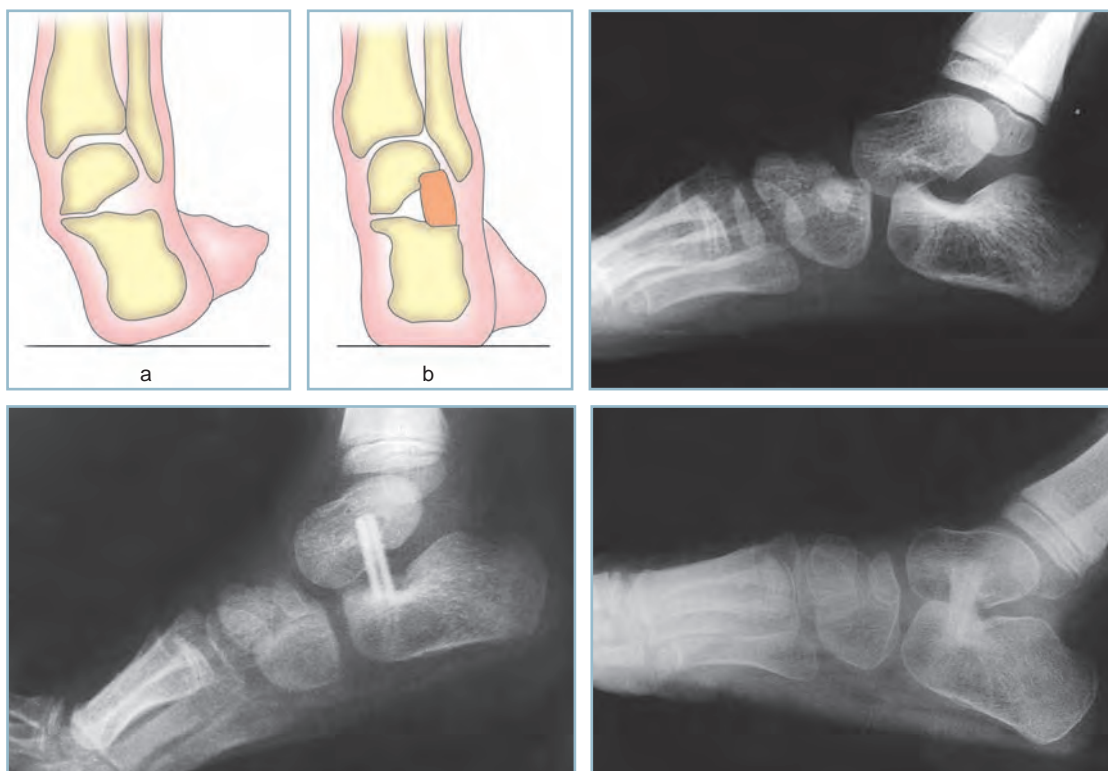
b. Fixation de la double arthrodèse par une vis et deux agrafes.



### 40.5 Allongement du tendon d'Achille.

### Talus valgus

Chez l'enfant, on propose l'arthrodèse de Grice associée à une transplantation des fibulaires et des fléchisseurs sur le calcaneus (*figure 40.6*). En fin de croissance, la correction se fait par double arthrodèse avec déverticalisation et rétroimpulsion du calcaneus afin d'améliorer son bras de levier.



**40.6** Représentation de l'arthrodèse de Grice.

*a et b.* Représentation schématique, avant (*a*), après correction (*b*).

*c.* Pied plat valgus.

*d.* Grice, greffon parallèle à l'axe du tibia.

*e.* Fusion, 6 mois après arthrodèse selon Grice.

a	b	c
d	e	

## Pied creux médial

En cas de creux médial avec griffe de l'hallux, le traitement consiste en une transplantation de l'extenseur propre de l'hallux sur le col du 1<sup>er</sup> métatarsien avec :

- ténodèse du bout distal sur P1 chez l'enfant ;
- arthrodèse IP chez l'adolescent et l'adulte.

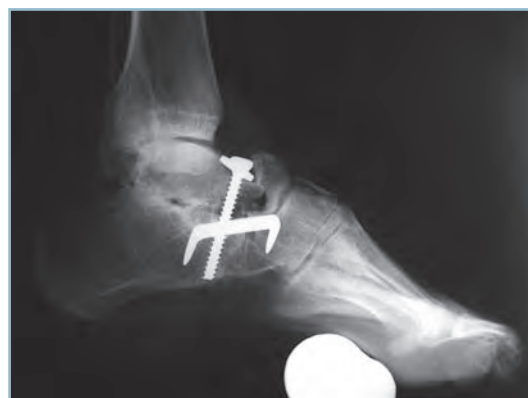## Pied ballant

L'appareillage est souvent de mise de prime abord. Chez l'adolescent et l'adulte et pour se dispenser de l'appareil, on opte pour la panarthrodèse ou volontiers pour l'arthrodèse talocrurale, quand la cheville et l'arrière-pied sont alignés dans le plan frontal.

## Pied tombant

Il est dû à la paralysie des releveurs. Il est à l'origine du steppage. Selon la force du tibial postérieur, deux situations se présentent :

- en cas de tibial postérieur fort, la double arthrodèse associée à une réanimation de la flexion dorsale se justifie chez l'adolescent [28] ;
- en cas de tibial postérieur nul, la technique de Lambrinudi peut être utilisée [10]. Il s'agit d'une variante de la double arthrodèse. Elle consiste à consommer toute la flexion plantaire dans la verticalisation du talus dont la tête se trouve, de ce fait, fixée à la partie inférieure du naviculaire (*figure 40.7*).



**40.7** Double arthrodèse avec effet Lambrinudi (anti-steppage).

## Problèmes annexes

### Orteils

Les griffes des petits orteils se soulagent par une arthrodèse IP avec brochage. L'hallux valgus dans les pieds valgus est à corriger s'il est source de douleur.

### « Dorsal bunion »

Le conflit supérieur de la tête du premier métatarsien sur métatarsus elevatus, du à un TA actif et un LF faible, peut bénéficier du

transfert du TA sur le 2<sup>e</sup> métatarsien et du fléchisseur propre sur le col du 1<sup>er</sup> métatarsien (intervention de Lapidus).

## Cheville

La désorientation en valgus de la cheville est secondaire à une asymétrie de croissance de la pince bimalléolaire ou en cas de prélèvement généreux d'un greffon fibulaire au niveau du tiers inférieur de la diaphyse, afin de réaliser une arthrodèse sous-talienne selon la technique de Grice. Sa correction nécessite une ostéotomie supramalléolaire en fin de croissance. La laxité talocrurale est souvent latérale du fait de la persistance d'un varus résiduel du pied. Lorsqu'elle devient gênante, elle justifie une correction frontale de l'arrière-pied par arthrodèse sous-talienne ou par double arthrodèse.

## Torsion du squelette jambier

Le plus souvent de type exorotatoire, elle peut être aussi à l'origine d'un varus de l'arrière-pied si le membre est appareillé. L'anomalie peut être corrigée si elle est très importante et trouble l'appareillage. Le risque ischémique est imminent si la dérotation est importante.

## NOTRE EXPÉRIENCE-DISCUSSION

À travers l'expérience de l'institut MT Kassab, en matière de traitement chirurgical des séquelles poliomyélitiques des membres inférieurs, nous rapportons le résultat des trois techniques principalement utilisées :

- double arthrodèse ;
- technique de Grice ;
- arthrodèse talocrurale isolée.

Dans sa thèse, Zouari [32] étudie les résultats de 185 doubles arthrodèses pratiquées entre les années 1967 et 1978 pour le pied paralytique, dont 84,3 % sont d'origine paralytique. La déformation la plus fréquente est le pied équin varus (36,2 %), les autres déformations sont les pieds équins directs (25,4 %), le talus (14 %), l'équin valgus (10,8 %) et varus (8,1 %). Dans 4,8 % des cas, aucune déformation n'a été relevée. La fusion de la double arthrodèse est obtenue dans 85,3 % des cas, 8 pseudarthroses sont relevées (sept au niveau de l'articulation talonaviculaire et une au niveau de la calcanéocuboïdienne). La nécrose talienne est observée 3 fois ; 29 malades ont nécessité une reprise opératoire pour des déformations résiduelles du pied. Les résultats sont analysés selon des critères d'ordre anatomique et fonctionnel. On obtient 49 % de très bons et bons résultats, ce qui représente un résultat satisfaisant une fois sur deux, et 35,1 % de résultats moyens avec persistance d'une déformation résiduelle de l'arrière-pied en valgus ou en varus. Dix mauvais résultats sont relevés, soit 9,5 % des cas. Sur cette série, nous confirmons la supériorité de très bons et bons résultats des doubles arthrodèses dans les pieds paralytiques isolés sur ceux des doubles arthrodèses pratiquées sur des pieds paralytiques entrant dans le cadre d'une atteinte globale du membre (61,3 % contre 39 %). Nous notons le pourcentage élevé de mauvais résultats dans les pieds talus (19,2 %), ce qui s'explique par l'importance de l'atteinte paralytique chez ces patients et par la difficulté de correction de cette déformation. L'étude du reste des articulations du pied après double arthrodèse

a permis de mettre en évidence d'une part, la limitation de la flexion dorsale de la cheville et d'autre part, la laxité antérieure de cette articulation dans 20 % des cas. Par ailleurs, nous avons confirmé l'extrême importance de la mobilité de l'avant-pied dans les résultats de la double arthrodèse en notant ses limites dans la suppléance de raideurs de la cheville et des déformations résiduelles de l'arrière-pied.

Douik [6], dans sa thèse, rapporte 142 arthrodèses sous-taliennes extra-articulaires selon Grice, pratiquées entre 1965 et 1971 à l'institut M.T. Kassab chez des enfants dont l'âge varie entre 3 et 12 ans et qui sont atteints de séquelles de poliomyélite au niveau du pied. Les déformations les plus fréquemment rencontrées sont celles du pied plat valgus et pied talus valgus. Quelques interventions complémentaires ont été pratiquées, tel l'allongement du tendon d'Achille en cas d'équin du pied associé. Celui-ci, s'il n'est pas corrigé en même temps que l'arthrodèse, est responsable de la récurrence de la déformation. Les transplantations tendineuses permettent une rééquilibration de l'activité musculaire et préviennent les récurrences en supprimant l'action déformante des muscles antagonistes. Elles peuvent être réalisées dans un second temps opératoire à la 6<sup>e</sup> semaine ou au 2<sup>e</sup> mois en cas de pied plat valgus. Elles complètent l'opération de Grice s'il s'agit du pied talus valgus. Les résultats sont étudiés avec un recul de 1 à 9 ans. Nous avons obtenu de très bons et bons résultats dans 58 % des cas. Des résultats insuffisants dans 24 % des cas suite au valgus qui apparaît au niveau de la cheville sur une insuffisance de croissance de la fibula avec bascule de l'interligne tibiotalienne. Elle peut être aussi secondaire à une pseudarthrose de la fibula si le greffon est trop long ou prélevé au niveau du tiers inférieur. Les mauvais résultats sont présents dans 17 % des cas. Il s'agit essentiellement de récurrences de la déformation et d'hypercorrection. Les mêmes constatations sont soulignées par Pollock et Carrel [22] qui rapportent plusieurs cas d'hypercorrection de la déformation plus graves en cas de transplantations concomitantes. Dans l'analyse des résultats, il est démontré que le nombre de cas satisfaisants aurait pu être supérieur en respectant trois facteurs :

- l'étude de l'articulation de la cheville avant l'arthrodèse ;
- la surveillance postopératoire à moyen et à long terme, afin de guetter une éventuelle modification morphologique pouvant peser sur le pronostic fonctionnel ultérieur ;
- la technique se devant d'être parfaite ; les transplantations sont nécessaires pour éviter les récurrences et dans certains cas des hypercorrections.

En définitive, l'auteur conclut que l'arthrodèse selon Grice chez des enfants présentant des séquelles poliomyélitiques est une opération valable. Elle peut donner de bons résultats et même définitifs si elle est exécutée correctement et à condition qu'elle soit combinée, si possible, à des transplantations tendineuses, surtout en cas de paralysie associée de la flexion dorsale. Les mêmes résultats ont été rapportés par d'autres auteurs utilisant la même technique [17, 24].

Pour certaines paralysies sévères du pied et afin d'éviter le sacrifice des principaux relais articulaires, l'arthrodèse talocrurale peut trouver une place dans les indications de l'adulte pour les situations suivantes :

- les pieds ballants quand l'articulation sous-talienne semble cliniquement stable et bien centrée ;
- les pieds équins fixés avec un important déficit musculaire ;
- la modification de la poulie talienne si l'arrière-pied est axé.

Une déformation associée dans le plan frontal n'est acceptée que lorsqu'elle est totalement récupérable dans les coupes osseuses.



Une revue de la littérature montre la rareté des travaux publiés sur ce sujet. En effet, quelques cas de pieds poliomyélitiques traités par arthrodèse talocrurale ont été rapportés par Broquin [2], Campbell [3], Chuinard [5], Morgan [18], Stahl [26] et Thomas [27]. Ces auteurs s'accordent sur le fait que cette arthrodèse permet de stabiliser la cheville, assure un appui plantigrade et dispense de l'appareillage.

Dans notre série de 18 pieds de l'institut MT Kassab, la chirurgie a été motivée par :

- la sévérité du déficit musculaire, puisque 14 de ces 18 pieds avaient des releveurs, des varisants et des valgusants côtés à 0 ou à 1 ;
- l'importance de la déformation : 45° d'équin en moyenne donnant un appui digitigrade ;
- la gêne du chaussage et de l'appareillage ;
- la boiterie présente dans tous les cas ;
- l'indolence et la mobilité quasi normale des articulations sous-talienne et médiotarsienne ;
- l'absence des signes d'arthrose de ces deux articulations.

L'analyse des résultats fonctionnels avec un recul moyen de 8 ans chez 11 patients a montré 4 bons, 6 moyens et un mauvais résultat. Ces résultats sont meilleurs quand l'atteinte paralytique intéresse le pied uniquement. Le mauvais résultat est celui d'un pied ballant avec une sous-talienne laxo en valgus en pré-opératoire et qui est restée mal tolérée et douloureuse après arthrodèse. La panarthrodèse aurait été une indication de choix dans de telles conditions.

## CONCLUSION

À la lumière des résultats du traitement chirurgical entrepris pour nos patients à l'institut MT Kassab sur une période de 35 ans, nous pensons que l'attitude thérapeutique varie essentiellement selon l'âge pour un même schéma paralytique du pied. Chez l'enfant, la libération des parties molles en premier lieu constitue le geste principal devant une déformation paralytique du pied irréductible. L'arthrodèse selon Grice n'est indiquée que pour le pied talus valgus. Les contrôles réguliers durant la croissance peuvent faire justifier un transfert musculaire en cas de déséquilibre important entre les agonistes et antagonistes, mais notre optimisme au début de notre expérience n'a pas été confirmé dans les suites par les résultats décevants de cette chirurgie. Nous nous sommes résolus à nous aider de l'appareillage pour maintenir un pied corrigé jusqu'à la fin de la croissance. L'amélioration peut être obtenue alors par la chirurgie d'arthrodèse et l'attitude rejoint celle de l'adulte.

Pour l'adolescent et l'adulte, nous avons remarqué que la fixation des relais articulaires sur un pied paralytique déséquilibré permet de renforcer ou potentialise les muscles restants actifs qui vont pallier, à leur tour et en partie, l'action déficiente des muscles paralysés. Ainsi, la double arthrodèse permet de renforcer des releveurs faibles en fixant la sous-talienne et la médiotarsienne. En cas de pied ballant, nous avons réduit énormément l'indication de la panarthrodèse au fil des années du fait de la tolérance médiocre du blocage des principales articulations de la cheville et du pied. Nous nous dirigeons plus vers l'arthrodèse talocrurale, surtout en cas d'arrière-pied aligné et les résultats se révèlent encourageants.

Quant aux transferts musculaires, nos résultats sont décevants et leurs indications sont exceptionnelles. Enfin, la libération des par-

ties molles, avec principalement l'allongement du tendon d'Achille, reste un geste adjuvant gratifiant pour une chirurgie osseuse et ce, en cas de déformation sévère.

## Bibliographie

- [1] Ben Amor H. *Les arthrodèses tibio-astragalienne. Indications et résultats. À propos d'une série de 60 cas.* Thèse : Med : Tunis 1996.
- [2] Broquin J, Emani A, Maurer P, Tomeno B. Arthrodèse tibio-tarsienne, étude des complications et de la tolérance. À propos de 134 cas. *Rev Chir Orthop* 1979 ; 65 : 393-401.
- [3] Campbell P. Arthrodesis of the ankle and modified distraction compression and bone grafting. *J Bone Joint Surg* 1990 ; 72A : 552-6.
- [4] Chigot PL, Sananes P. Arthrodèse de Grice. Indications nouvelles et variantes techniques. *Rev Chir Orthop* ; 51 (1) : 53 p.
- [5] Chuinard EG, Peterson RE. Distraction-compression bone-graft arthrodesis of the ankle. A method especially applicable in children. *J Bone Joint Surg* 1963 ; 45A : 481-90.
- [6] Douik M. *L'arthrodèse de Grice. À propos de 146 cas opérés au centre d'Orthopédie de Kassab-Said.* Thèse Med : Strasbourg 1974.
- [7] Emmel HE, Le Coq JF. Hamstring transplantation for the prevention of calcaneocavus foot in poliomyelitis. *JBS Am* 1958 Jul ; 40 (4) : 911-7.
- [8] Grice DS. An extra articular arthrodesis of the sub astragaloid joint for correction of paralytic flat feet in children. *JBS* ; 34A : 927 p.
- [9] Grice DS. Further experience with extra articular arthrodesis of the subtalar joint. *J Bone Joint Surg* ; 37A : 246 p.
- [10] Lambrinudi C. A method of correcting equines and calcaneus deformities at the sub-astraloid joint. *Proc Royal Soc Med* 1933 ; 26 : 788-91.
- [11] Lance P. Symposium sur le traitement du pied paralytique sur la transplantation tendineuse. *Rev Chir Orthop* 1961 ; 42 (n° 2).
- [12] Le Coeur P. *Observations et remarques sur les transplantations tendineuses chez les poliomyélitiques.* Semaine des hôpitaux de Paris 1953 ; 29 : 283-290.
- [13] Lelievre J, Lelievre JF. *Pathologie du pied.* 5<sup>e</sup> édition. Paris : Masson ; 1981.
- [14] Masse P. Incidence sur l'articulation tibiotarsienne de l'intervention de Grice dans les pieds paralytiques. 51<sup>e</sup> réunion de la SOFCOT ; 1976.
- [15] Mayer L. Physiological method of tendon transplantation. Anatomy and physiology of tendons. *Surg Gynec Obstet* 1916.
- [16] Méary P, Filipe C, Aubriot H, Thomeno B. Étude fonctionnelle de la double arthrodèse du pied. *Revue de chirurgie orthopédique* 1977 ; 63 (n° 4).
- [17] Menguy F, Geffard B, Bronfen C, Mallet JF. L'arthrodèse sous-talienne extra-articulaire de type Grice : à propos de 40 cas. *Revue de chirurgie orthopédique* 2003 ; 89 Suppl. : 180.
- [18] Morgan CD, Henke SA, Bailey RW, Kaufner H. Long term results of tibio talar arthrodesis. *J Bone Joint Surg* 1985 ; 67A : 546-9.
- [19] Mezzari A. *La poliomyélite. Diagnostic et traitement des séquelles.* Paris : Maloine ; 1965.
- [20] Queneau P. Pied paralytique de l'enfant. *Encycl Méd Chir* (Elsevier, Paris) 1985 ; tome 6.
- [21] Regnaud B. Techniques chirurgicales du pied. *Encycl Méd Chir* (Elsevier, Paris) 1974.
- [22] Pollock JH, Carrel B. Subtalar extra articular arthrodesis in the treatment of paralytic valgus deformities. *J Bone and J Surg* ; 46A : 533 p.
- [23] Putti V. Contributo alla tecnica dei trapianti e delle fissazioni tendinee. *Scritti medici* (Ed. Ist. Rizzoli) ; vol. I : 288.
- [24] Sanpera, Hoffman EB, Singer M. Arthrodèse sous-astragalienne de Grice : étude à long terme dans les séquelles de poliomyélite. *Revue de chirurgie orthopédique* 1992 ; 78 : 399-403.
- [25] Scharrad WJ. Paralytic deformity in the lower limb. *JBS* 1967 ; 49B.
- [26] Stahl P. *Arthrodèse tibio-tarsienne. Technique, résultats et indications. À propos de 109 cas.* Thèse : Med : Lille 1983.
- [27] Thomas FB. Arthrodesis of the ankle. *J Bone Joint Surg* 1969 ; 51B : 53-59.
- [28] Tueill JL. Anterior transposition of posterior tibial muscle in equinovarus. *Clin Orthop* 1962 ; 23 : 227-31.
- [29] Watts HG. Orthopedic techniques in the management of the residua of paralytic poliomyelitis techniques in orthopedics. *Orthopedic surgery in the developing world* 2005 June ; 20 (2) : 179-89.
- [30] Weissman SL, Torok G, Kharmosh O. Arthrodèse extra-articulaire avec transplantation tendineuse concomitante dans le traitement du pied plat valgus paralytique. *Revue de chirurgie orthopédique* ; 43 (1) : 79 p.
- [31] Westin GW, Hall CB. L'arthrodèse extra articulaire sous astragalienne. *J Bone Joint Surg* ; 39A : J501.
- [32] Zouari O. *Indications, techniques et résultats de la double arthrodèse dans le pied paralytique.* Thèse Med : Toulouse 1981.





SECTION 3.1

## Pied neurologique

CHAPITRE 41

# Syndromes canaux du nerf tibial postérieur et de ses branches – Talalgies

M. DELMI

Généralités..... 574  
Étiologie..... 574

Examens complémentaires..... 577  
Possibilité thérapeutique..... 577

Conclusion..... 579

## GÉNÉRALITÉS

Les talalgies, ou douleurs du talon, représentent un aspect relativement important de la pathologie du pied [3, 14, 20]. Elles sont fréquentes, d'étiologies multiples et, la plupart du temps, elles combinent plusieurs causes. Souvent, l'étiologie laisse perplexe le thérapeute qui ne retrouve « que » des facteurs favorisants.

On peut distinguer les talalgies postérieures ou rétrocalcaneennes et les talalgies inférieures ou sous-taliennes (*subcalcaneal pain des Anglo-Saxons*). Nous nous intéresserons surtout à ces dernières.

La fréquence des talalgies a certainement augmenté en raison de notre mode de vie et de l'accroissement du nombre de personnes exerçant une activité sportive régulière. Les médecins et les thérapeutes sont de plus en plus sensibilisés à ce problème, qui peut se révéler très invalidant dans la vie quotidienne, *a fortiori* sportive.

Les talalgies recouvrent une large gamme de pathologies et d'étiologies, parfois difficiles à déterminer, ce qui occasionne une confusion dans le diagnostic et le traitement. Ce terme représente le diagnostic le plus fréquent pour une douleur située dans la partie inférieure du talon, avec souvent coexistence de plusieurs conditions. Elles représentent 10 % des pathologies des coureurs à pied [14, 22], particulièrement des coureurs de fond, mais atteignent également les pratiquants de basket-ball, les joueurs de tennis, les golfeurs, etc.

Ce diagnostic est plus souvent posé chez les femmes que les hommes, à raison de deux pour un, avec un âge moyen de 40 à 55 ans. Dans 35 % des cas, les douleurs sont bilatérales et la fréquence augmente avec l'âge, atteignant 15 % de la population âgée [3, 26, 28]. Si l'étiologie est parfois difficile à élucider, on reconnaît néanmoins des facteurs prédisposants :

- obésité ou surcharge pondérale [15] ;
- occupation professionnelle active ;
- course à pied ;
- antécédents de chirurgie de l'arrière-pied ;
- problèmes statiques du pied.

Globalement, et sans entrer dans les diverses étiologies, 80 à 90 % des patients répondent favorablement à un traitement conservateur, mais la « guérison » peut prendre aisément jusqu'à un an [3, 9, 26, 34]. Cela doit être connu du patient et de son thérapeute, au risque de voir le découragement s'installer. Si l'évolution est fréquemment favorable, quelques facteurs négatifs entraînent un pronostic réservé :

- une évolution longue des symptômes, sur plus d'une année ;
- des talalgies bilatérales ;
- une obésité importante ;
- une anamnèse de tunnel carpien ou de lombalgies ;
- un travail de force ou un traumatisme par écrasement.

## ÉTIOLOGIE

Les étiologies sont donc multiples et le **tableau 41.1** en présente une liste non exhaustive. Il est indéniable que certaines de ces étiologies sont rares, voire très rares, et d'autres très fréquentes :

- atrophie du panicule adipeux ;
- fasciite plantaire ;

- compression de la première branche du nerf plantaire latéral ;
- voire fracture de fatigue.

## Atrophie du panicule adipeux

L'incidence de l'atrophie du panicule adipeux [17, 24] augmente avec l'âge, mais cette pathologie peut également être la conséquence d'un traumatisme direct, comme la chute d'une grande hauteur avec réception sur le talon ou des lésions de cisaillement. Le plus fréquemment, il s'agit d'un état dégénératif chronique dû au vieillissement. Des microtraumatismes à répétition sont souvent retrouvés. Le traitement en est évidemment strictement conservateur, avec des souliers à talons amortissants, comme c'est le cas de la plupart des chaussures de sport, et des talonnettes amortissantes. Celles-ci existent en de multiples variantes de forme, d'absorption, de qualité et d'efficacité [19]. Le thérapeute doit en général se limiter à une ou deux marques qu'il connaît et dont l'efficacité a été prouvée. Les talonnettes avec évidence pour « épine calcaneenne » sont plus chères mais n'apportent strictement aucun avantage, comme nous le verrons plus tard.

## Coalitions du tarse

Elles ne sont pas rares, touchant environ 5 % de la population [21]. La plupart du temps, elles sont asymptomatiques, mais peuvent parfois se décompenser, y compris chez l'athlète, en raison de sollicitations exagérées [23]. La synostose sous-talienne est la plus fréquente et le diagnostic – s'il peut être soupçonné sur une radiographie de profil de l'arrière-pied – est en général posé sur la base du CT-scan, dans le contexte clinique d'un pied plat rigide. Le traitement vise également à amortir les chocs et, en cas de persistance des douleurs, une immobilisation par botte plâtrée pendant 4 à 6 semaines se révèle souvent décisive et permet d'éviter l'intervention chirurgicale [8, 10].

## Fasciite plantaire

La fasciite (ou fascéite) plantaire est un diagnostic fréquent de douleurs sous le talon. L'aponévrose, ou fascia profond plantaire, est une structure amortissant les chocs lors de l'appui au sol, puis du déroulement du pied. Des microtraumatismes répétés, à son origine sur la tubérosité calcaneenne médiane, entraînent des micro-déchirures de l'aponévrose et des fractures de fatigue de son insertion [26, 28]. La physiopathologie en est comparable à celle de l'épicondylite. Les ruptures aiguës sont également possibles chez l'athlète, mais sont très rares et souvent associées à un traitement antérieur aux corticostéroïdes [1, 29]. À l'examen histologique, on retrouve une augmentation de l'épaisseur de l'aponévrose, avec des images de dégénérescence mucoïde et fibrinoïde. On retrouve parfois des calcifications, une métaplasie cartilagineuse et une fibromatose. Le traitement, toujours conservateur initialement, associe le repos et les anti-inflammatoires, voire l'immobilisation plâtrée en décharge dans la phase aiguë. Par la suite, des massages transverses profonds selon la technique Cyriax et des étirements du fascia plantaire et du tendon d'Achille sont proposés, toujours en association à une semelle amortissant les chocs.

**Tableau 41.I. Étiologie des talalgies.**

<b>Problèmes statiques du pied</b>	<b>Fasciites plantaires</b>
Pied creux Pied plat valgus et en hyperpronation	Microtraumatismes à répétition Rupture aiguë (rare)
<b>Fractures</b>	<b>Ostéoporose</b>
Fracture aiguë Fracture de fatigue Microtraumatismes à répétition Ostéoporose	Vieillesse Maladie métabolique Déséquilibre endocrinien Carence nutritionnelle
<b>Panicules adipeux</b>	<b>Ténosynovite</b>
Atrophie ou insuffisance Maladie chronique Prédisposition héréditaire Vieillesse Inflammation chronique Conséquence d'un traumatisme aigu Lésion de cisaillement Microtraumatismes à répétition	Médiale : – tibial postérieur – long fléchisseur de l'hallux – long fléchisseur des orteils Postérieure : tendon calcanéen Latérale : long et court fibulaires
<b>Infections</b>	<b>Malformations osseuses</b>
Ostéomyélite du calcaneus Brucellose ostéo-articulaire Maladie de Lyme (borréliose) Tuberculose	Exostose de Haglund Coalition du tarse Hyperostose squelettique diffuse idiopathique
<b>Troubles osseux acquis</b>	<b>Lésions des tissus mous</b>
Maladie de Sever Arthrose sous-talienne Maladie de Paget	Bursite rétrocalcaneenne Papules piézogéniques Phlébite du plexus veineux calcanéen
<b>Maladies rhumatismales</b>	<b>Tumeurs</b>
Maladie de Reiter Chondrocalcinose Sarcoïdose Arthrite rhumatoïde Spondylarthrite séronégative	Métastases Tumeur maligne Ostéosarcome du calcaneus Synoviosarcome Tumeur bénigne (compressive ou non) Ostéome ostéoïde Kyste calcanéen Lipome
<b>Troubles neurologiques</b>	
Radiculopathie lombosacrée Neuropathie diabétique <i>Hereditary neuropathy with liability to pressure palsies</i> (maladie tomaculaire) Délétion partielle sur le chromosome 17 du gène codant pour la protéine de la myéline PMP22 Syndromes compressifs neurologiques : – nerf calcanéen médian – nerf plantaire latéral – première branche du nerf plantaire latéral	



## Compressions neurologiques

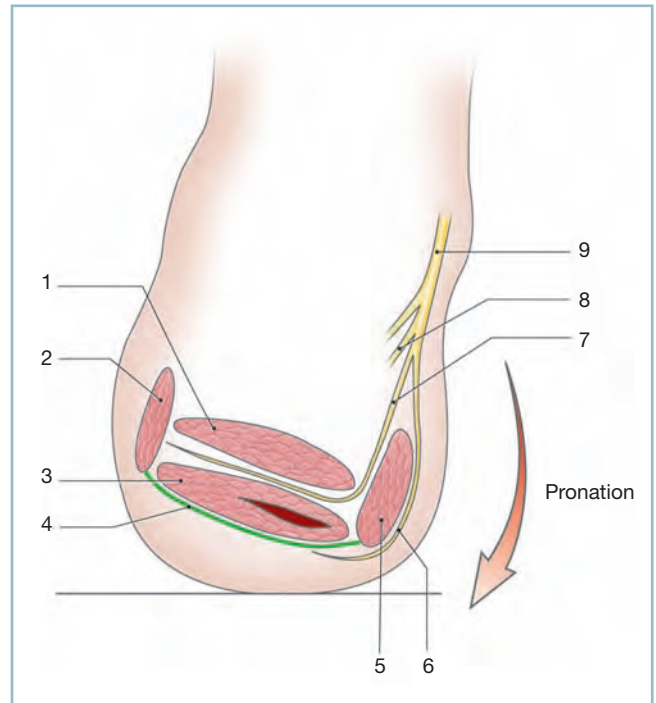
Elles se présentent surtout au détriment du nerf tibial postérieur et de ses branches :

- nerf calcanéen médial ;
- nerf plantaire médial ;
- nerf plantaire latéral et sa première branche ou nerf pour le muscle abducteur du 5<sup>e</sup> orteil (*abductor digiti quinti*) (figure 41.1).

La physiopathologie de ces compressions est la même que dans d'autres endroits du corps, la compression menant à un bloc de conduction et à une rupture des axones. La pression interstitielle augmente suite à la congestion vasculaire, même à de bas niveaux de compression, ce qui explique l'apparition de douleurs, sans signes cliniques de déficit neurologique. Pour la même raison, l'électromyographie peut rester muette dans les compressions très distales. La récupération nerveuse dépend de la durée et de l'intensité de la compression, la fibrose intraneurale étant corrélée avec ces deux facteurs.

Une compression fréquente est celle de la première branche du nerf plantaire latéral ou nerf pour le muscle abducteur du 5<sup>e</sup> orteil [4, 22, 28]. Celui-ci passe entre le muscle abducteur de l'hallux et le muscle carré plantaire, puis horizontalement entre le muscle carré plantaire et le muscle court fléchisseur des orteils (figure 41.2) [28]. Il comporte trois branches principales, une sensitive vers l'apophyse médiale de la tubérosité calcanéenne, une motrice vers le muscle court fléchisseur des orteils et une branche mixte vers le muscle abducteur du 5<sup>e</sup> orteil et le ligament plantaire longitudinal. La compression se fait entre le muscle carré plantaire et le muscle abducteur ou le muscle court fléchisseur des orteils, cela particulièrement en cas de valgus de l'arrière-pied, fréquent chez les patients hyperpronateurs. Cette compression est présente chez 15 % des patients avec talalgies chroniques et rebelles, plus souvent chez les athlètes. Elle est souvent associée à une inflammation du panicule adipeux, à une fasciite plantaire et, rarement, à des fractures de fatigue du calcaneus.

Malgré son nom, le nerf plantaire latéral, comme branche du nerf tibial postérieur, est situé à la face médiale du talon, de même donc pour sa première branche. La symptomatologie de la compression de celle-ci est marquée par des douleurs du talon, mais surtout de

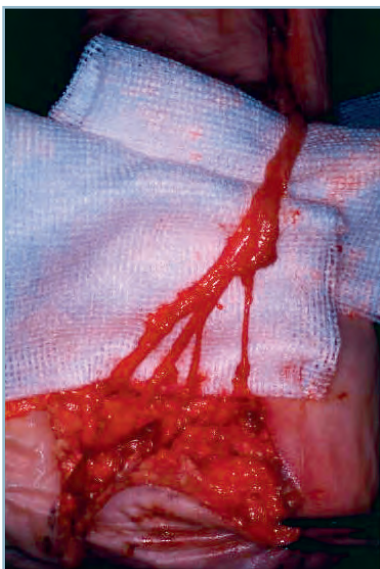


### 41.2 Première branche du nerf plantaire latéral.

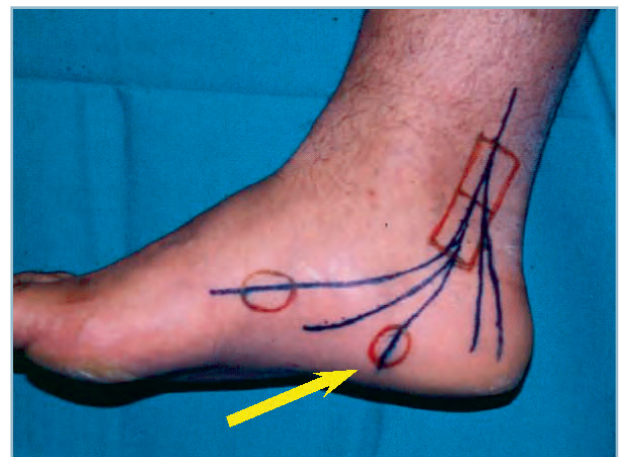
(1) muscle carré plantaire, (2) muscle abducteur digiti quinti, (3) court fléchisseur des orteils, (4) fascia plantaire, (5) muscle abducteur de l'hallux, (6) nerf calcanéen médial, (7) nerf moteur de l'abducteur (première branche du nerf plantaire latéral), (8) nerf plantaire latéral, (9) nerf tibial postérieur.

la face médiale de celui-ci, avec comme caractéristique une exacerbation des douleurs lors de la pose du pied au sol après une période prolongée de repos. Cela est particulièrement noté le matin au lever, les patients expliquant qu'ils doivent faire dix ou vingt pas très douloureux avant que la symptomatologie ne diminue. La raison de cette exacerbation des symptômes n'est pas claire, mais le remplissage du plexus veineux calcanéen [11] et la contracture du fascia plantaire pendant la nuit y participent certainement. La clinique révèle des douleurs à la palpation de la face inféro-médiale du talon, et pas du tout au niveau du tunnel tarsien anatomique (figure 41.3).

Il faut exclure néanmoins une compression plus proximale du nerf tibial postérieur au niveau du tunnel tarsien, compression en fait extrêmement rare. La surcharge pondérale, particulièrement chez les patients de sexe féminin, est également un facteur aggravant [15].



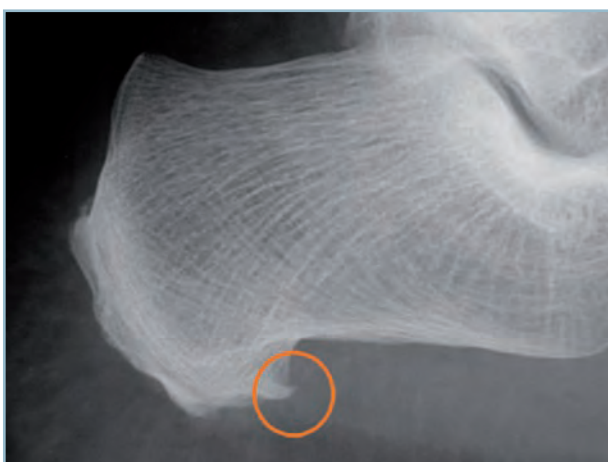41.1 Branches du nerf tibial postérieur.



41.3 Zone d'enclavement de la 1<sup>ère</sup> branche du nerf plantaire externe (flèche).

## Épine calcanéenne

Quelques mots sont nécessaires au sujet de l'épine calcanéenne (*figure 41.4*). Celle-ci est encore trop souvent considérée, à tort, comme la cause de beaucoup de talalgies. En fait, elle ne participe que de façon tout à fait mineure à la symptomatologie. En effet, la plupart des patients avec talalgies ne présentent aucune épine calcanéenne, et seulement 50 % des patients avec épine calcanéenne ressentent des talalgies, et rarement à l'endroit de l'épine. Par ailleurs, elle se reforme souvent après excision et la plupart du temps sans symptomatologie. L'épine calcanéenne est située dorsalement au fascia plantaire, au niveau de la zone d'insertion du muscle court fléchisseur des orteils, et traduit la plupart du temps un processus chronique, soit de traction mécanique, soit inflammatoire ou dégénératif. En fait, il s'agit plus de la traduction du problème que de sa cause [25, 33].



41.4 Épine calcanéenne (cercle).

## EXAMENS COMPLÉMENTAIRES

Si le diagnostic est avant tout anamnestique et clinique, une radiographie de profil de l'arrière-pied doit être effectuée systématiquement. En effet, elle permet de diagnostiquer de nombreuses pathologies osseuses comme une arthrose sous-talienne, une coalition du tarse, une fracture aiguë ou de fatigue, une ostéoporose, et diverses autres lésions présentées dans le *tableau 41.1*.

L'échographie [5] peut être utile dans les fasciites plantaires en montrant une augmentation de l'épaisseur du fascia, une aponévrose hypoéchogène ainsi que des tumeurs de tissus mous. Malheureusement, elle est limitée par l'expérience du radiologue qui l'effectue.

Des examens électrophysiologiques [31] sont utiles dans le diagnostic différentiel pour exclure un syndrome compressif proximal ou une neuropathie, par exemple diabétique. La sensibilité de l'EMG est faible pour les compressions distales, alors qu'il se révèle un bon examen pour les compressions proximales du tunnel tarsien, condition rare.

La scintigraphie osseuse [16, 31] présente une sensibilité élevée pour les maladies inflammatoires rhumatismales et est souvent positive en cas de fasciite plantaire, d'enthésopathie ou de fracture de fatigue. Malheureusement, sa spécificité est faible et elle a été remplacée par l'IRM.

La tomographie computerisée (CT-scanner) peut révéler ou confirmer des fractures, des tumeurs osseuses, des troubles dégénératifs articulaires et des synostoses, mais ne devrait pas être employée comme test de débrouillage.

L'IRM [12, 18], en revanche, est devenue l'examen de premier choix après la radiographie standard, permettant d'évaluer de nombreuses possibilités étiologiques énumérées au *tableau 41.1*. Si elle se révèle très utile et très efficace, elle est limitée par son coût et doit donc être réservée aux cas rebelles ou récidivants. Elle permet d'exclure certains diagnostics différentiels et, même si elle ne peut pas préciser la compression du nerf, elle confirme souvent la fasciite plantaire d'accompagnement.

## POSSIBILITÉ THÉRAPEUTIQUE

### Procédure conservatrice

Le traitement, d'abord conservateur, nécessite l'utilisation d'une talonnette amortissante. Celle-ci est beaucoup moins efficace que dans le cas des fasciites plantaires, et il faut souvent utiliser un support plantaire sur mesure avec coin postérieur variant et appui sous-naviculaire, afin de détendre les structures médiales. La zone d'amortissement, nécessaire sous le talon, doit être augmentée à la face inféromédiale de celui-ci, au niveau de la zone de compression du nerf. Des massages transverses profonds et des exercices de stretching du fascia plantaire, du tendon calcanéen et des ischio-jambiers sont associés.

En cas d'échec de ce traitement, l'utilisation d'un taping pendant l'activité sportive, permettant de contrôler l'hyperpronation du pied, doit être proposée, ainsi que le port d'une orthèse d'extension dorsale (ou de talus) de la cheville, utilisée pendant la nuit. La compliance dans l'utilisation de cette orthèse est limitée, mais des études ont montré que les patients persévérant avec celle-ci augmentent leur chance de guérison [2].

En cas de persistance de la symptomatologie, une infiltration locale avec un anesthésique et un dérivé cortisoné peut être proposée ; si elle se révèle efficace, une deuxième peut aider à la résolution du problème. Si le problème persiste, de nouvelles infiltrations ne sont plus indiquées, voire dangereuses pour le fascia plantaire et le panicle adipeux [1, 33].

Des travaux récents font état de l'intérêt des ondes de choc extracorporelles dans le traitement de ces talalgies, avec des succès de l'ordre de 80 %, néanmoins comparables au taux des autres traitements conservateurs [13]. En revanche, les ultrasons n'ont pas fait la preuve de leur efficacité [6].

Ces diverses mesures amènent un taux de succès de 80 à 90 %, avec une évolution prenant parfois plus d'une année [3, 7, 26, 32].

### Procédure chirurgicale

#### Chirurgie de première intention

Pour les cas rebelles, un traitement chirurgical peut être proposé. Celui-ci comprend, dans le même temps opératoire, une décompression du nerf en cause, la plupart du temps le nerf plantaire latéral ainsi que sa première branche, associée à une fasciotomie plantaire. En effet, les deux conditions sont régulièrement associées, l'étiologie étant souvent similaire. La technique chirurgicale, effectuée sous garrot pneumatique, mais sans vidange veineuse afin de bien visualiser l'abondant plexus veineux, comprend une incision médiale oblique ou curviligne sur le trajet de ces nerfs (*figure 41.5*), puis une section des aponévroses superficielles et profondes du muscle abducteur de l'hallux et court fléchisseur des orteils (*figure 41.6*). Enfin, on complète par la section de l'aponévrose recouvrant le muscle carré



plantaire, aponévrose sous tension, réalisant un effet de « corde d'arc », sur laquelle le nerf vient faire chevalet. Cette section des trois couches d'aponévrose permet la libération de la compression neurologique. Une vraie neurolyse avec ouverture du périnèvre n'est pas nécessaire, voire même elle est contre-indiquée, car augmentant les risques de fibrose cicatricielle autour des branches nerveuses décompressées. Il faut donc bien connaître le trajet anatomique de ces nerfs, sans avoir à les visualiser. Une attention particulière doit être apportée au plexus veineux, souvent très abondant et dont l'expansion permet alors de bien évaluer la décompression locale.

Une fasciotomie plantaire des deux tiers médians doit y être associée, en passant par l'extrémité distale de l'incision, proche de la face plantaire du talon. Le tiers latéral, séparé anatomiquement, n'est pas sectionné, ce qui participe aussi au maintien de l'arche plantaire longitudinale. L'incision est ensuite fermée sur un drain, en évitant de suturer l'aponévrose superficielle, et une attelle jambière postérieure mise en place. Le patient reprend la marche sous protection d'une botte ou d'une orthèse jambière amovible, pendant trois semaines, dont une semaine en charge partielle. Par la suite, des exercices quotidiens d'étirement de gastrocnémiens et des ischio-jambiers sont encouragés.

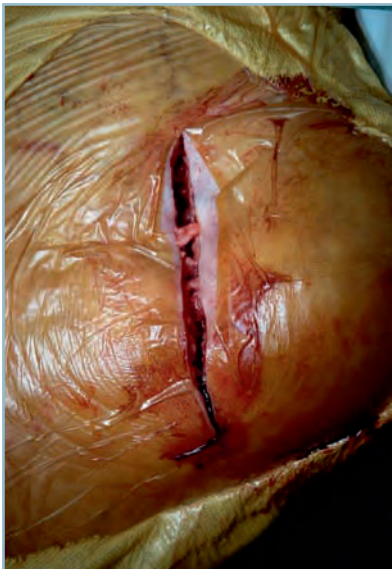Ce traitement chirurgical, s'il respecte des critères de sélection stricte, amène un taux de succès de 90 à 95 % et un retour à la pratique sportive [4, 26, 31, 32].

### Chirurgie de reprise

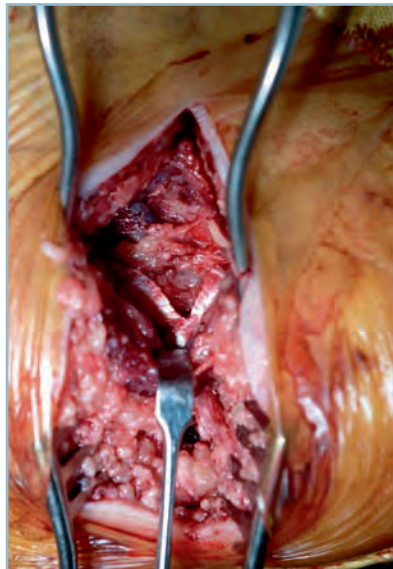
Les récurrences représentent une difficulté thérapeutique majeure et sont toujours un défi pour le médecin. Néanmoins, quelques techniques chirurgicales peuvent être proposées dans ces situations difficiles, particulièrement celles de la compression cicatricielle du nerf plantaire latéral ou du nerf tibial postérieur.

L'implantation d'un électrostimulateur du nerf tibial postérieur (*figures 41.7, 41.8 et 41.9*) est utilisable en cas de lésion intraneurale après chirurgie multiple, et si le patient a bien répondu auparavant à des séances de TENS externe.

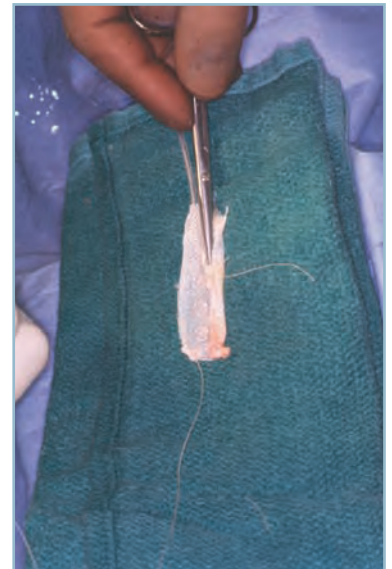En cas de nerf intact, mais comprimé de façon itérative par une importante fibrose cicatricielle, une vraie neurolyse, suivie par la protection du nerf au moyen d'un enroulement de greffon veineux (*figures 41.10, 41.11 et 44.12*) ou un tube de collagène ad hoc, peut être proposée.



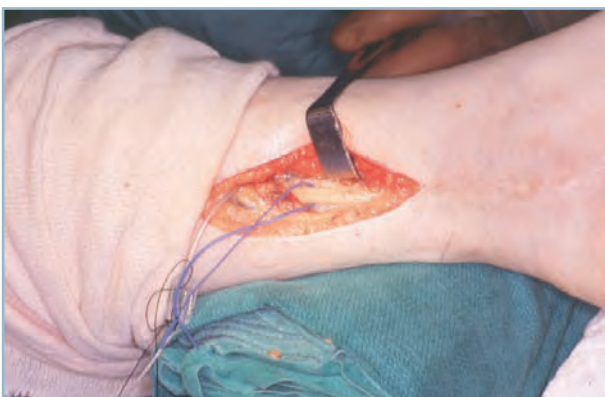**41.5** Incision oblique à la face interne du talon.



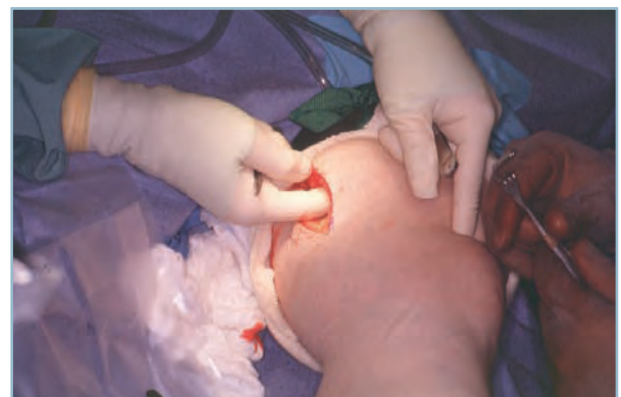**41.6** Section de l'aponévrose profonde du muscle abducteur de l'hallux.



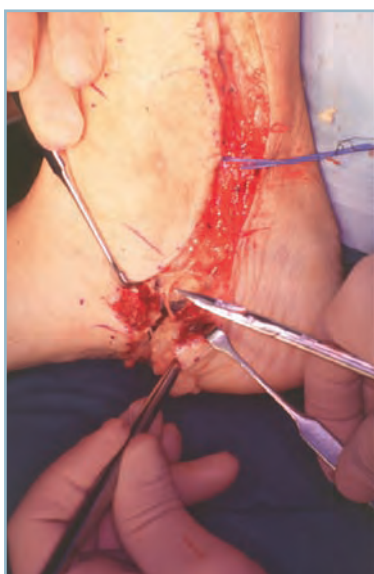
**41.7** Électrode entourée de fascia.



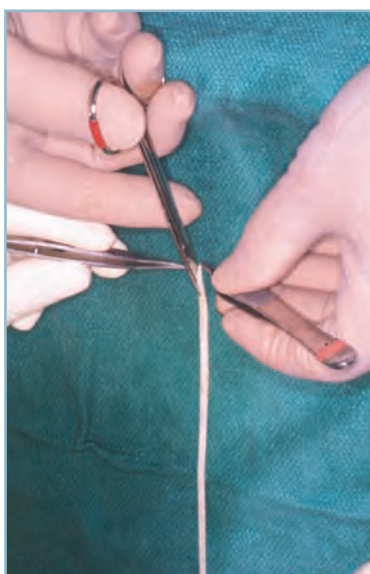
**41.8** Électrode placée et fixée au contact du nerf tibial postérieur.



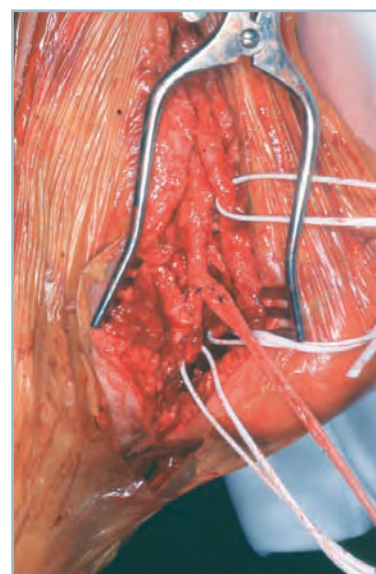
**41.9** Boîtier et pile enfouis en sous-cutané au niveau de la cuisse.



41.10 Neurolyse du nerf multi opéré.



41.11 Préparation d'une veine saphène interne prélevée sur la même cheville.



41.12 Nerf plantaire externe entouré par une veine autologue.

Ces deux techniques de reprise, employées correctement et à bon escient, peuvent soulager, si ce n'est guérir, 50 à 80 % de ces patients présentant un défi thérapeutique majeur [27, 30].

## CONCLUSION

Les talalgies représentent un défi diagnostique et thérapeutique en raison de leur fréquence et de la durée souvent longue de leur évolution. Heureusement, le traitement conservateur amène un soulagement fréquent et permet ainsi d'éviter la chirurgie. Bien ciblée, celle-ci permet de guérir neuf patients sur dix.

La compression de la première branche du nerf plantaire latéral est fréquente, associée à une fasciite plantaire. Le traitement chirurgical, appliqué à des patients dont l'évolution sous traitement conservateur bien conduit est défavorable, apporte un soulagement, voire une guérison chez 95 % des patients.

En ce qui concerne le diagnostic et les étapes thérapeutiques, nous proposons un schéma présenté dans le *tableau 41.II*. Il est important de relever que ce tableau doit être modulé en fonction de divers critères :

- diagnostic supposé ou établi ;
- durée d'évolution de la symptomatologie ;
- âge et activité du patient ;
- importance de l'activité sportive et expertise du thérapeute.

**Tableau 41.II.** Proposition d'investigations et de traitement des talalgies inférieures.

Étape 1	Radiographie de profil de l'arrière-pied Talonnette absorbant les chocs Correction d'éventuelles erreurs d'entraînement Étirement des gastrocnémiens, renforcement musculaire Éventuellement anti-inflammatoires non stéroïdiens
Étape 2, en cas d'échec	Support plantaire sur mesure adapté à la pathologie Taping Orthèse d'extension dorsale de la cheville à utiliser pendant la nuit : en cas de fasciite ou de compression de la première branche du nerf plantaire externe Infiltrations de dérivés cortisonés : – attention : déchirure tendineuse ! – importance du lieu d'injection IRM et/ou EMG à discuter en fonction de l'examen clinique et de l'anamnèse
Étape 3, en cas d'échec	En fonction du résultat de l'IRM et/ou de l'EMG : – botte plâtrée de marche pendant 4 à 6 semaines – ou ondes de choc extracorporelles
Étape 4, chirurgie	Si évolution des symptômes depuis plus d'un an En cas de compression du nerf plantaire latéral et de sa première branche En cas de fasciite plantaire



## Bibliographie

- [1] Acevedo JI, Beskin JL. Complications of plantar fascia rupture associated with corticosteroid injection. *Foot Ankle Int* 1998 ; 19 : 91-7.
- [2] Batt ME, Tanji JL, Skattum N. Plantar fasciitis : a prospective randomized clinical trial of the tension night splint. *Clin J Sport Med* 1996 ; 6 : 158-62.
- [3] Baxter DE. The heel in sport. *Clin Sports Med* 1994 ; 13 : 683-93.
- [4] Baxter DE, Pfeffer GB. Treatment of chronic heel pain by surgical release of the first branch of the lateral plantar nerve. *Clin Orthop* 1992 ; 279 : 229-36.
- [5] Cardinal E, Chhem RK, Beauregard CG, Aubin B, Pelletier M. Plantar fasciitis : sonographic evaluation [see comments]. *Radiology* 1996 ; 201 : 257-9.
- [6] Crawford F, Snaith M. How effective is therapeutic ultrasound in the treatment of heel pain ? *Ann Rheum Dis* 1996 ; 55 : 265-7.
- [7] Davis PF, Severud E, Baxter DE. Painful heel syndrome : results of nonoperative treatment. *Foot Ankle Int* 1994 ; 15 : 531-5.
- [8] Fuson S, Barrett M. Resectional arthroplasty : treatment for calcaneonavicular coalition. *J Foot Ankle Surg* 1998 ; 37 : 11-5.
- [9] Geppert MJ, Mizel MS. Management of heel pain in the inflammatory arthritides. *Clin Orthop* 1998 ; 349 : 93-9.
- [10] Gonzalez P, Kumar SJ. Calcaneonavicular coalition treated by resection and interposition of the extensor digitorum brevis muscle. *J Bone Joint Surg [Am]* 1990 ; 72 : 71-7.
- [11] Gould N, Alvarez R. Bilateral tarsal tunnel syndrome caused by varicosities. *Foot Ankle* 1983 ; 3 : 290-2.
- [12] Hall RL, Erickson SJ, Shereff MJ, Johnson JE, Kneeland JB. Magnetic resonance imaging in the evaluation of heel pain. *Orthopedics* 1996 ; 19 : 225-9.
- [13] Heller KD, Niethard FU. Using extracorporeal shockwave therapy in orthopedics - a meta-analysis. *Z Orthop Ihre Grenzgeb* 1998 ; 136 : 390-401.
- [14] Henricson AS, Westlin NE. Chronic calcaneal pain in athletes : entrapment of the calcaneal nerve ? *Am J Sports Med* 1984 ; 12 : 152-4.
- [15] Hill JJ Jr, Cutting PJ. Heel pain and body weight. *Foot Ankle* 1989 ; 9 : 254-6.
- [16] Intenzo CM, Wapner KL, Park CH, Kim SM. Evaluation of plantar fasciitis by three-phase bone scintigraphy. *Clin Nucl Med* 1991 ; 16 : 325-8.
- [17] Jorgensen U. Achillodynia and loss of heel pad shock absorbency. *Am J Sports Med* 1985 ; 13 : 128-32.
- [18] Kier R. Magnetic resonance imaging of plantar fasciitis and other causes of heel pain. *Magn Reson Imaging Clin N Am* 1994 ; 2 : 97-107.
- [19] MacLellan GE, Vyvyan B. Management of pain beneath the heel and Achilles tendonitis with visco-elastic heel inserts. *Br J Sports Med* 1981 ; 15 : 117-21.
- [20] Madden CC, Mellion MB. Sever's disease and other causes of heel pain in adolescents. *Am Fam Physician* 1996 ; 54 : 1995-2000.
- [21] McCormack TJ, Olney B, Asher M. Talocalcaneal coalition resection : a 10-year follow-up. *J Pediatr Orthop* 1997 ; 17 : 13-5.
- [22] Murphy PC, Baxter DE. Nerve entrapment of the foot and ankle in runners. *Clin Sports Med* 1985 ; 4 : 753-63.
- [23] O'Neill DB, Micheli LJ. Tarsal coalition. A followup of adolescent athletes. *Am J Sports Med* 1989 ; 17 : 544-9.
- [24] Prichasuk S. The heel pad in plantar heel pain [see comments]. *J Bone Joint Surg Br* 1994 ; 76 : 140-2.
- [25] Prichasuk S, Subhadrabandhu T. The relationship of pes planus and calcaneal spur to plantar heel pain [see comments]. *Clin Orthop* 1994 ; 306 : 192-6.
- [26] Schepsis AA, Leach RE, Gorzyca J. Plantar fasciitis. Etiology, treatment, surgical results, and review of the literature. *Clin Orthop* 1991 ; 266 : 185-96.
- [27] Schon LC, Anderson CD, Easley ME, Lam PW, Trnka HJ, Lumsden DB, et al. Surgical treatment of chronic lower extremity neuropathic pain. *Clin Orthop Relat Res* 2001 ; 389 : 156-64.
- [28] Schon LC, Baxter DE. Heel pain syndrome and entrapment neuropathies about the foot and ankle. In : Gould JS, ed. *Operative foot surgery*. Philadelphia : Saunders Company ; 1994. p. 192-208.
- [29] Schon LC, Glennon TP, Baxter DE. Heel pain syndrome : electrodiagnostic support for nerve entrapment. *Foot Ankle* 1993 ; 14 : 129-35.
- [30] Schon LC, Lam PW, Easley ME, Anderson CD, Lumsden DB, Shanker J et al. Complex salvage procedures for severe lower extremity nerve pain. *Clin Orthop Relat Res* 2001 ; 391 : 171-80.
- [31] Sellman JR. Plantar fascia rupture associated with corticosteroid injection. *Foot Ankle Int* 1994 ; 15 : 376-81.
- [32] Tountas AA, Fornasier VL. Operative treatment of subcalcaneal pain. *Clin Orthop* 1996 ; 332 : 170-8.
- [33] Williams PL, Smibert JG, Cox R, Mitchell R, Klenerman L. Imaging study of the painful heel syndrome. *Foot Ankle* 1987 ; 7 : 345-9.
- [34] Wolgin M, Cook C, Graham C, Mauldin D. Conservative treatment of plantar heel pain : long-term follow-up. *Foot Ankle Int* 1994 ; 15 : 97-102.

# Autres syndromes canalaire du pied et de la cheville

D. RODRIGUEZ ALONZO, Th. LEEMRIJSE, C. OBERLIN

## **Syndrome du tunnel tarsien antérieur (compression du nerf fibulaire profond)**

Rappel anatomique.....	582
Physiopathologie.....	582
Diagnostic .....	582
Diagnostic différentiel .....	583
Possibilité thérapeutique.....	583
Technique chirurgicale.....	583
Discussion.....	584

## **Syndrome du fibulaire superficiel (compression du nerf fibulaire superficiel)**

Rappel anatomique.....	584
Physiopathologie.....	584

Diagnostic .....	585
Diagnostic différentiel .....	585
Possibilité thérapeutique.....	585
Technique chirurgicale.....	585
Discussion.....	585

## **Compression du nerf sural**

Rappel anatomique.....	586
Physiopathologie.....	587
Diagnostic .....	587
Diagnostic différentiel .....	587
Possibilité thérapeutique.....	588
Technique chirurgicale.....	588
Soins postopératoires.....	588

## **Compression du nerf fibulaire commun**

Rappel anatomique.....	588
Physiopathologie.....	589
Diagnostic .....	589
Possibilité thérapeutique.....	589
Technique chirurgicale.....	589
Discussion.....	590

## SYNDROME DU TUNNEL TARSIEEN ANTÉRIEUR (COMPRESSION DU NERF FIBULAIRE PROFOND)

*La neuropathie de compression du nerf fibulaire profond (NFP), communément appelée nerf tibial antérieur, se situe au niveau de la face dorsale du pied et de la région du cou-de-pied. Kopell et Thompson [9] sont les premiers à avoir décrit la compression de ce nerf en 1960 et ce syndrome a reçu le nom d'antérieur tarsal tunnel syndrome (ATTS) par Marinacci [11].*

### RAPPEL ANATOMIQUE

Le NFP est la branche principale du nerf fibulaire commun (anciennement sciatique poplitée externe). Le nerf fibulaire commun pénètre dans le tunnel fibulaire au niveau du col de la fibula et se subdivise alors en trois branches, nerf fibulaire superficiel, profond et récurrent. Le nerf fibulaire profond circule dans la loge antérieure de la jambe entre le muscle tibial antérieur, le long extenseur de l'hallux et leurs tendons plus distalement. Le tunnel tarsien antérieur est un espace restreint entre le rétinaculum inférieur des extenseurs et le fascia recouvrant le talus et le naviculaire.

Dans sa partie proximale, le nerf fibulaire profond innerve les muscles tibial antérieur, long extenseur des orteils, long extenseur de l'hallux et le 3<sup>e</sup> fibulaire. Distalement, il se subdivise généralement en deux branches, une branche médiale et une branche latérale environ 1,3 cm au-dessus de la cheville. La branche médiale traverse le 1<sup>er</sup> espace intermétatarsien et suit le trajet de l'artère dorsale du tarse, la branche latérale gagne la face profonde du court extenseur des orteils pour l'innervier de trois ou quatre rameaux (M. pédieux). Le NFP transmet la sensibilité de la région commissurale du 1<sup>er</sup> espace de la face dorsale du pied [4].

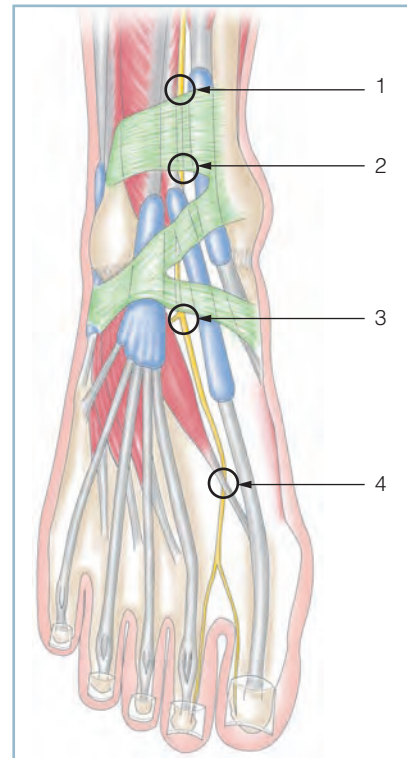
On distingue un rétinaculum proximal dans la partie distale de la jambe et un rétinaculum distal, situé en regard du cou-de-pied, en forme de Y couché (ligament frondiforme).

### PHYSIOPATHOLOGIE

Le syndrome du tunnel tarsien antérieur est secondaire à la compression du nerf fibulaire profond soit par le tendon du long extenseur de l'hallux, soit par le rétinaculum inférieur des extenseurs [4, 5, 12]. Le nerf circule dans une zone canalaire, restreinte et non protégée du pied et de la cheville. Les compressions peuvent être de type intrinsèque ou extrinsèque dans un espace clos. Le nerf peut également être comprimé par la tête du talus lorsqu'il passe au-dessus de l'articulation talonaviculaire (figure 42.1).

Les étiologies les plus fréquentes sont :

- une désaxation mécanique chronique du pied ;
- un traumatisme aigu ;
- un coup direct ;
- une masse de type « tissus mous » ;



**42.1** Représentation des zones anatomiques susceptibles d'être un site de compression du nerf fibulaire profond, dans le sens proximodistal.

(1) bord proximal du rétinaculum proximal, (2) bord distal du rétinaculum proximal, (3) bord distal du rétinaculum distal, (4) croisement avec le tendon du muscle court extenseur de l'hallux.

- une exostose ;
- des compressions dues au chaussage.

La cause la plus fréquente de cette compression est un traumatisme compressif répété dû à des chaussures aux lacets trop serrés ou insérés sous l'empeigne de la chaussure par des phénomènes de mode, des chaussures à hauts talons. Les entorses graves et chroniques de la cheville peuvent être à l'origine d'une traction excessive chronique sur le nerf fibulaire profond. Les autres causes moins fréquentes sont les œdèmes au niveau du membre inférieur et l'œdème dans la période du post-partum [1].

### DIAGNOSTIC

#### Évaluation clinique

La compression de la partie proximale du nerf fibulaire profond peut être responsable d'une atrophie et d'un affaiblissement de la

musculature de la loge antérieure. Ce syndrome compressif de la partie haute de la jambe est discuté plus loin.

La compression de la partie distale du nerf fibulaire profond peut produire un déficit sensoriel et une paresthésie du 1<sup>er</sup> espace. Le patient présente des troubles de la sensibilité tels que l'hyperesthésie ou l'hypoesthésie qui irradie au 1<sup>er</sup> espace intermétatarsien. La douleur à la palpation et à la percussion (signe irritatif) du nerf fibulaire profond au niveau de la zone de compression et au niveau du cou-de-pied, la perte relative de la capacité à positionner les orteils et l'hallux en hyper-extension, une vague sensation de brûlure dans la distribution du nerf fibulaire profond sont les signes cliniques qui doivent faire évoquer ce diagnostic. La douleur s'accroît habituellement durant l'activité et peut persister avec le repos. La douleur nocturne est fréquente car le pied est physiologiquement tenu en flexion plantaire, ce qui maintient le nerf fibulaire profond en position d'étreinte. Les symptômes du patient peuvent être recréés par la flexion plantaire et l'inversion du pied (pseudo-Lasègue).

## Évaluation paraclinique

La radiographie est utile pour identifier les exostoses, les ostéophytes ou une séquelle traumatique. Les études électromyographiques (EMG) ont montré des zones de compression distale mais sont en général plus sensibles en identifiant les zones de compression proximale du nerf. Un bloc diagnostique nerveux à la xylocaïne peut confirmer la clinique.

L'échographie est capable d'individualiser le nerf et de visualiser un site de conflit avec une masse généralement extrinsèque. L'IRM peut être utile mais présente un balayage régional plus étendu.

## DIAGNOSTIC DIFFÉRENTIEL

L'*impingement* de la racine du nerf lombo-sacré, la neuropathie périphérique, le syndrome du tunnel tarsien médial (tibial postérieur), le névrome de Morton, la compression du nerf fibulaire superficiel, la goutte, les maladies vasculaires périphériques, l'*impingement* osseux de la cheville, l'entorse ou la fracture de cheville, la compression proximale du nerf fibulaire commun au niveau du col de la fibula sont les multiples diagnostics à différencier devant ces tableaux parfois atypiques [13].

## POSSIBILITÉ THÉRAPEUTIQUE

### Procédure conservatrice

Le principal traitement est d'identifier l'agent causal, de le supprimer ou de le modifier. Le traitement conservateur doit d'abord être proposé et comprend une diminution du conflit externe qui provoque la compression ou la traction du nerf fibulaire profond. Le traitement conservateur initial se compose de l'éducation du patient, d'agents pharmaceutiques généraux (vitamine B6, AINS, antidépresseurs tricycliques et gabapentine), d'injections locales cortisonées, de la physiothérapie et des modifications dans le style de vie du patient.

Si le traitement conservateur ne soulage pas les symptômes, la décompression du nerf doit être envisagée [2].

## Procédure chirurgicale

Le traitement chirurgical consiste à libérer le nerf et à supprimer l'agent causal.

## TECHNIQUE CHIRURGICALE

### Technique de libération proximale

Le patient est placé en décubitus dorsal, jambe en rotation médiale et bénéficie d'une anesthésie générale ou spinale. Les techniques locorégionales sont pour nous déconseillées car elles peuvent en elles-mêmes être une source de complication nerveuse. L'extrémité est préparée stérilement et un garrot à mi-cuisse est utile pour l'hémostase préventive. Une incision en forme de S longitudinale ou paresseuse est faite le long de la cheville proximale, sur le trajet de l'artère tibiale antérieure et dorsale du tarse et se prolonge jusqu'à la base de la 1<sup>re</sup> et 2<sup>e</sup> articulation tarsométatarsienne. L'exploration est poursuivie entre le tendon du long extenseur des orteils et le tendon du long extenseur de l'hallux. Les structures supéromédiale et inféromédiale du rétinaculum inférieur de l'extenseur sont repérées. Le nerf fibulaire profond et l'artère tibiale antérieure sont identifiés. Le nerf fibulaire profond et ses branches latérale et médiale sont neurolysés. L'exploration permet de réséquer les ostéophytes éventuels, les tissus cicatriciels ou une masse tissulaire extrinsèque éventuelle (lipome, kyste arthrosynovial...). Le tendon du court extenseur de l'hallux (pédieux) croise le nerf fibulaire profond et est réséqué. L'épinièvre est parfois ouvert en utilisant des instruments optiques et des techniques microchirurgicales. Exceptionnellement, s'il existe une fibrose intraneurale, une neurolyse intrafasciculaire est évoquée. L'incision est fermée par une suture sous-cutanée et cutanée, et complétée d'un pansement semi-compressif.

### Technique de libération distale

Pour les patients qui ont uniquement une compression distale au rétinaculum, une incision courte est pratiquée entre les bases du 1<sup>er</sup> et 2<sup>e</sup> métatarsien en se prolongeant approximativement sur 4 cm. La dissection se prolonge dans les tissus sous-cutanés et les branches terminales adjacentes du nerf fibulaire superficiel sont scrupuleusement identifiées et respectées. Le fascia est incisé et l'on isole le tendon du court extenseur de l'hallux (pédieux) qui croise au-dessus du nerf. Le tendon au-dessus du nerf est réséqué. À ce moment, on identifie le fascia profond qui peut causer la compression sous-jacente sur le nerf. Les structures osseuses doivent être examinées à la recherche d'ostéophytes et dès lors réséquées. Une libération proximale du fascia profond est effectuée et, au besoin, une neurolyse intrafasciculaire est effectuée en utilisant des instruments et des techniques microchirurgicales adaptées. Il est important, comme dans toute chirurgie nerveuse, de laisser le nerf dans un environnement sain, vasculaire, adipeux ou musculaire. Le compte rendu opératoire notifie soigneusement et de façon détaillée, l'aspect du nerf et



sa position anatomique précise. L'incision est fermée par une suture sous-cutanée et cutanée, et complétée d'un pansement semi-compressif.

## Soins postopératoires

En postopératoire, on injecte au patient 10 mL de 0,5 % Marcaïne® le long de l'incision. Un pansement semi-compressif confortable est utilisé depuis les têtes métatarsiennes jusqu'au tubercule tibial. Les hématomes sont à bannir car source de fibrose et de récurrence douloureuse. Dès la période postopératoire, des exercices de mobilité articulaire en décharge sont encouragés pour éviter toute fibrose et fixation du nerf sur le plan

profond. Les patients restent en décharge pendant 2 semaines. Les sutures sont enlevées à 2 semaines et la kinésithérapie est débutée.

## DISCUSSION

Lui *et al.* [10] en 1991 ont décrit la plus grande série de cas d'ATTS. La décompression chirurgicale a donné de bons résultats sur neuf pieds de huit patients avec un recul de 1,5 à 4 ans. D'autres auteurs ont décrit quelques cas où la décompression chirurgicale du syndrome du tunnel tarsien antérieur a été fréquemment un succès [3, 6, 7, 8].

# SYNDROME DU FIBULAIRE SUPERFICIEL (COMPRESSION DU NERF FIBULAIRE SUPERFICIEL)

*Le syndrome du tunnel fibulaire superficiel a été décrit pour la première fois en 1945 par Henry (qui l'avait appelé mononeuralgie du nerf musculocutané). La compression du nerf fibulaire superficiel au point de sa sortie du fascia profond de la jambe est une cause peu fréquente de douleur en relation avec la cheville et le pied. Elle est cependant spécifique dans la population sportive et elle se produit autant chez les hommes que chez les femmes [2, 13].*

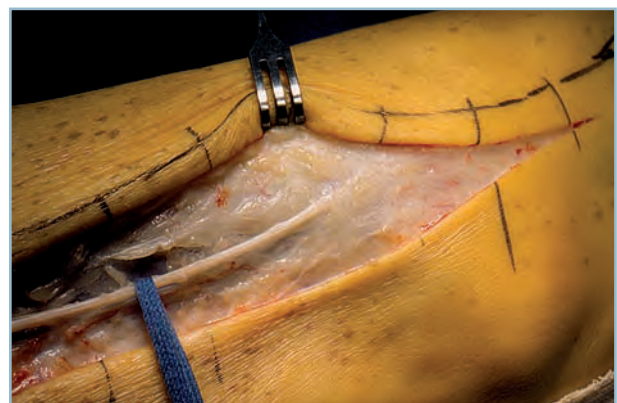
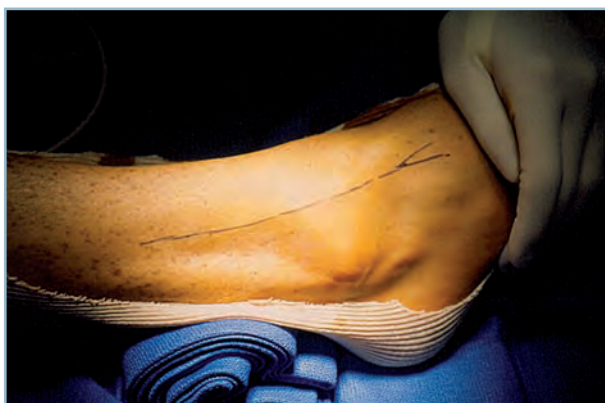## RAPPEL ANATOMIQUE

Le nerf fibulaire superficiel est une branche du nerf fibulaire commun. Son trajet passe par la loge antérolatérale où il innerve les muscles long et court fibulaires. Son trajet suit ensuite l'espace entre le septum intramusculaire antérieur et le fascia des loges, il

traverse le fascia profond approximativement de 8 à 12,5 cm au-dessus de la pointe de la malléole latérale. Le nerf est sous-cutané de 6,4 cm au-dessus de la malléole latérale puis se subdivise en deux branches (un nerf cutané dorsal intermédiaire et médial). Le nerf cutané dorsal intermédiaire transmet habituellement la sensibilité de la face dorsolatérale de la cheville et du 4<sup>e</sup> orteil et de certaines zones des 3<sup>e</sup> et 5<sup>e</sup> orteils. Le nerf cutané dorsal médial rapporte la sensation de la face dorsomédiale de la cheville et son territoire s'étend jusqu'à la face médiale de l'hallux et sur les 2<sup>e</sup> et 3<sup>e</sup> orteils [4].

## PHYSIOPATHOLOGIE

Les étiologies ne sont pas bien connues ; les causes possibles décrites sont l'entorse de cheville, l'hernie musculaire, le lipome, les lésions iatrogènes, le port de hauts talons, le trajet anormal du nerf dans le tunnel à travers le fascia, le traumatisme direct et la compression osseuse (*figure 42.2*). Quelle que soit la cause, la compression est provoquée par une irritation mécanique chronique du nerf qui émerge de la loge antérolatérale à travers le fascia profond [14].



**42.2** Compression du nerf fibulaire superficiel à la jambe.

a. Le nerf est repéré à la palpation et dessiné sur son trajet.

b. Neurolyse, on visualise la réaction fibreuse péri-neurale suite à un écrasement des tissus mous.

a | b

## ■ DIAGNOSTIC

### Évaluation clinique

Typiquement, les patients se plaignent d'une douleur présente depuis plusieurs années au-dessus du bord latéral de la partie distale du mollet, du cou-de-pied et de la cheville. Environ un tiers a des engourdissements et des paresthésies le long de la distribution du tiers moyen et distal de la jambe avec ou sans œdème local. La douleur s'aggrave avec l'activité physique et s'accroît à la marche, au jogging, en courant ou en s'accroupissant.

Le diagnostic est clinique, basé sur un examen physique à la recherche d'un signe irritatif douloureux à la percussion (pseudo-Tinel) au-dessus de la face latérale de la jambe où le nerf sort en traversant le fascia.

Styf [19] décrit deux tests de sensibilisation pour suggérer ce diagnostic :

- le patient exécute un mouvement de dorsiflexion et d'éversion du pied contre résistance pendant que la zone de l'*impingement* du nerf est palpé ;
- le médecin mobilise le pied en flexion plantaire et en inversion, d'abord sans comprimer le nerf, puis en percutant le long du trajet du nerf.

### Évaluation paraclinique

Un test diagnostique fiable est le soulagement provisoire de la symptomatologie par une injection sous-cutanée de lidocaïne au niveau du point douloureux à la percussion.

Les analyses électromyographiques, les radiographies de la jambe, les mesures de pression intramusculaire et l'imagerie par résonance magnétique (IRM) ne sont pas fondamentalement utiles pour confirmer la compression mais parfois nécessaires pour éliminer d'autres pathologies.

## ■ DIAGNOSTIC DIFFÉRENTIEL

La lombosciatalgie est de diagnostic différentiel redoutable et la méconnaissance de ce syndrome risque d'entraîner des dissections inutiles.

Les autres éventualités incluent le syndrome de la douleur pseudoradiculaire, le syndrome des loges chronique latéral, les défauts de fascia responsables d'herniation isolée du muscle et les lipomes douloureux.

## ■ POSSIBILITÉ THÉRAPEUTIQUE

### Procédure conservatrice

Tous les traitements conservateurs doivent être épuisés, bien que les résultats soient souvent pauvres (anti-inflammatoire non stéroïdien, repos, renforcement musculaire latéral, orthèse plantaire, chevillère stabilisatrice).

### Procédure chirurgicale

La neurolyse est le seul geste à proposer en cas de persistance de la symptomatologie douloureuse.

## ■ TECHNIQUE CHIRURGICALE

### Neurolyse

Le patient est placé en décubitus dorsal, jambe en rotation médiale et bénéficie d'une anesthésie générale ou spinale. Les techniques locorégionales sont pour nous déconseillées car elles peuvent être en elles-mêmes une source de complication nerveuse. L'extrémité est préparée stérilement et un garrot à mi-cuisse est utile pour l'hémostase préventive. Avant l'anesthésie, le site de la compression du nerf doit être identifié (pseudo-signe de Tinel-Hoffmann) et être repéré. C'est une étape fondamentale parce que les variations anatomiques sont fréquentes. Plusieurs points de sortie nerveuse du fascia ont été rapportés (de 3 à 18 cm au-dessus de la malléole latérale). En outre, chez quelques patients, le nerf pénètre le fascia lorsqu'il est déjà divisé en deux branches terminales. Pour cette raison, deux sites douloureux à la percussion de la jambe peuvent être individualisés. L'incision cutanée longitudinale (8-10 cm) est effectuée au-dessus de la face latérale de la jambe et 1 cm en arrière du site de la compression pour éviter une cicatrisation cutanée au-dessus du nerf [15]. Les tissus sous-cutanés sont divisés en bas du fascia avec des ciseaux fins à dissection puis manuellement repoussés avec des compresses. On libère la compression du nerf par fasciotomie locale, d'abord proximale (5 cm), puis distale (2 cm). La longueur de la fasciotomie dépend de « l'effet de bord » du fascia provoqué par le gonflement normal du muscle. Ceci peut comprimer le nerf menant à un nouvel *impingement*. Au besoin, une fasciotomie proximale plus étendue est effectuée. La libération du nerf fibulaire superficiel se fait avec des ciseaux droits tout en protégeant le muscle sous-jacent avec la sonde de guidage de Kocher. Celle-ci est insérée dans l'ouverture du fascia où le nerf fibulaire superficiel le pénètre. La fasciotomie terminée, il est important d'effectuer une exploration numérique afin de détecter d'autres sites possibles de compression (particulièrement en proximal). On effectue ensuite les sutures sous-cutanées et cutanées en laissant bien sûr le fascia largement ouvert. On termine par un bandage compressif stérile.

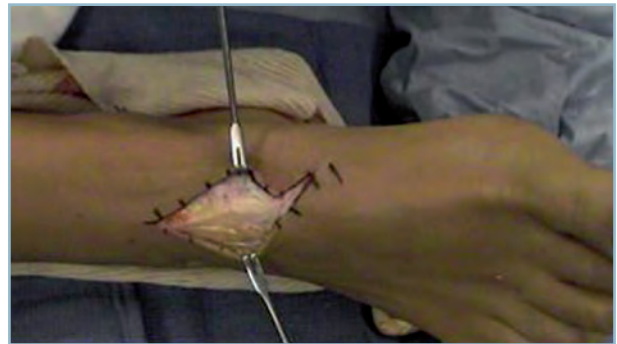
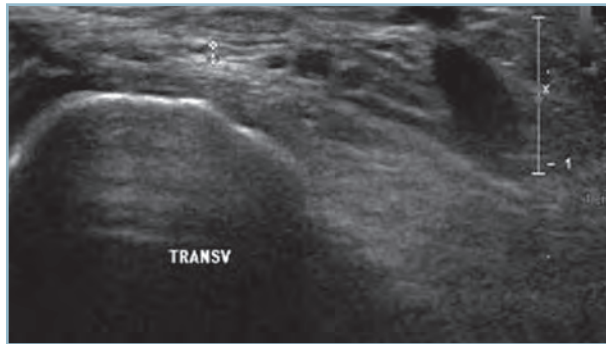
Certaines lésions iatrogènes, comme dans les suites d'une ostéosynthèse, ou les voies d'abord de l'arthroscopie de cheville peuvent laisser des lésions directes avec formation de névrome dans la région du cou-de-pied. Leur traitement est extrêmement complexe et nécessite parfois la résection et l'enfouissement du nerf en zone saine (*figure 42.3*).

### Soins postopératoires

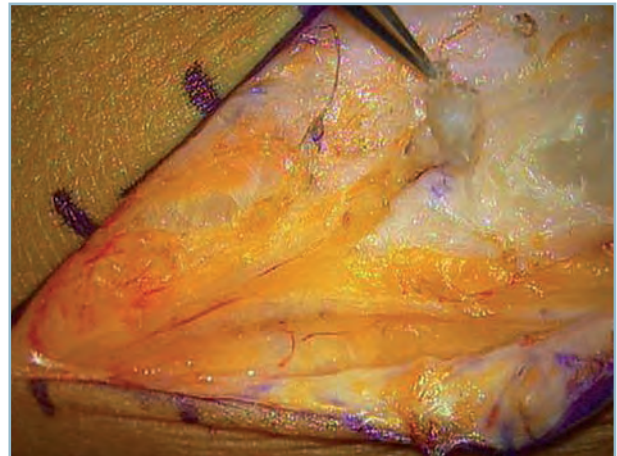
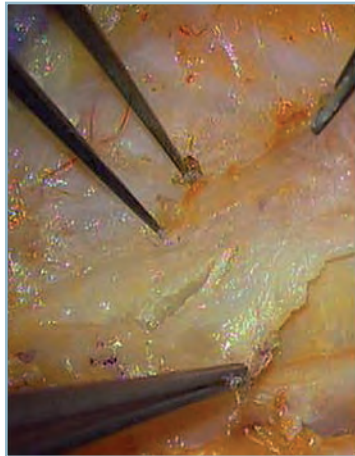
Après 48 heures, le patient peut reprendre l'appui complet. Le drain d'aspiration est enlevé après 24 heures. Les points de suture sont enlevés après 10 jours. Des exercices proprioceptifs et de l'hydrokinésithérapie sont prescrits pour 4 semaines et les activités de sport peuvent être reprises après 4-6 semaines.

## ■ DISCUSSION

La plus grande série à notre connaissance est celle de Rosson et al. [17] qui rapportent 31 cas. Ils ont trouvé dans 47 % des cas la localisation du nerf fibulaire superficiel dans la loge antérieure et



a	b
c	d



#### 42.3 Révision d'une neurolyse du nerf fibulaire superficiel au cou-de-pied.

- Évaluation échographique de l'épaisseur du nerf.
- Révision de l'abord chirurgical.
- Dissection sous microscope opératoire du nerf.
- Individualisation du névrome d'amputation.

suggèrent que le chirurgien doit explorer les loges antérieure et latérale pour chaque patient avec une compression ou un névrome du nerf fibulaire superficiel. D'autres auteurs ont décrit différents

cas dont un cas bilatéral [14, 16, 17, 18, 20] dans lesquels la décompression chirurgicale a apporté au minimum une amélioration de 75 % et dans la meilleure des situations une guérison totale.

## COMPRESSION DU NERF SURAL

*En 1974, Pringle décrit la compression du nerf sural. Les patients se plaignent de douleur neurologique, de brûlure et de paresthésies le long du trajet de la distribution sensorielle du nerf sural du côté latéral de la cheville et du pied qui se prolonge jusqu'à la 5<sup>e</sup> tête métatarsienne [24].*

### RAPPEL ANATOMIQUE

Le nerf sural est purement sensitif, il est formé à partir des rameaux du nerf tibial et du nerf fibulaire. Médialement, le nerf sural cutané médial se ramifie à partir du nerf tibial. Latéralement,

le nerf sural cutané latéral résulte du nerf fibulaire commun au niveau de la tête de la fibula. Cette branche se subdivise pour former une branche communicante fibulaire qui joint le nerf sural cutané médial à la jonction musculotendineuse des gastrocnémiens. Le nerf longe le milieu du mollet et ensuite, à une distance moyenne de 9,8 cm du calcaneus, il continue distalement sur le bord latéral du tendon d'Achille. Le nerf est le plus proche du tendon d'Achille à 7 cm au-dessus de la pointe de la malléole latérale. Il se situe à la partie postérieure et superficielle de la gaine des tendons des fibulaires et il se trouve à 14 mm postérieurement et distalement de la malléole latérale. Distalement, il se bifurque encore pour former une branche médiale et latérale. La branche latérale forme la branche cutanée dorsolatérale du nerf sural qui traverse la base du 5<sup>e</sup> métatarsien et fournit la sensibilité du bord latéral du pied et de l'articulation interphalangienne du 5<sup>e</sup> orteil. La branche médiale continue sur le cou-de-pied et communique avec la branche intermédiaire du



nerf fibulaire superficiel pour assurer l'innervation sensitive de la face latérale du 4<sup>e</sup> orteil [4]. Plus rarement, on a démontré comme exclusive son origine du nerf tibial ou du nerf fibulaire commun.

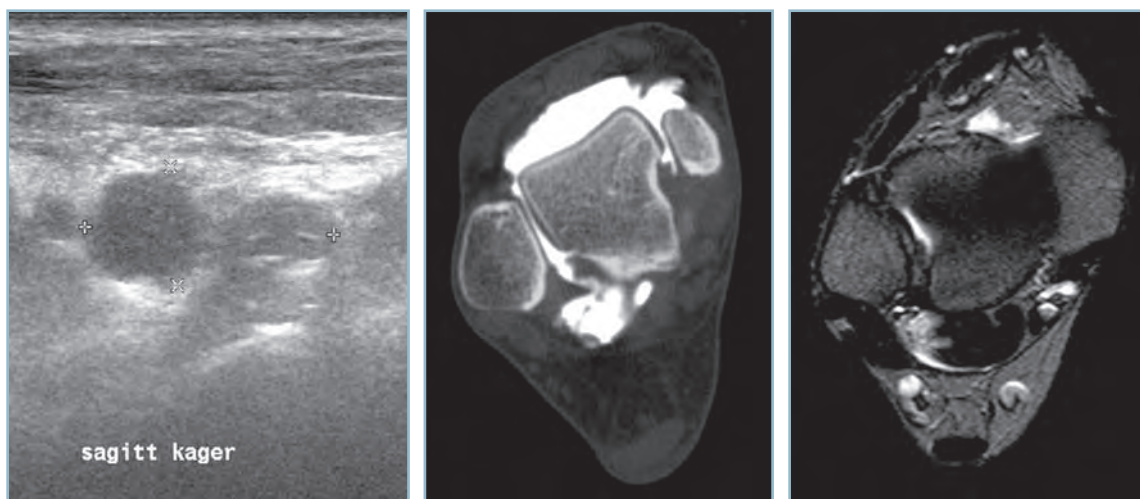
## PHYSIOPATHOLOGIE

La compression du nerf sural peut se produire tout au long de son trajet. Comme dans toutes pathologies nerveuses, les causes peuvent être distinguées en extrinsèques, intrinsèques, traumatiques et iatrogènes (figure 42.4).

La neuropathie peut se produire suite à une contusion traumatique directe ou de façon conjointe aux fractures du calcaneus,

du cuboïde, de la base du 5<sup>e</sup> métatarsien (chez les coureurs de course à pied), aux entorses de cheville récidivantes ou à un hématome des gastrocnémiens. Les compressions peuvent être secondaires aux kystes de la gaine des tendons fibulaires, de l'articulation calcanéocuboïdienne, talocrurale ou par la compression d'une zone de myosite ossifiante circonscrite (*miositis ossificans circumscripta*) à la jonction musculotendineuse du tendon calcanéen.

Fréquemment, ce sont les causes iatrogènes comme dans la chirurgie du mollet postérieur (Technique de Strayer), la reconstruction du tendon calcanéen, les ostéotomies du calcaneus, la reconstruction ligamentaire latérale et l'abord de l'articulation sous-talienne, qui vont être pourvoyeuse de lésions nerveuses directes ou de fibrose secondairement irritative.



42.4 Compression du nerf sural, paresthésie du bord latéral du pied.

- a. Bilan échographique objectivant des lésions kystiques dans la région du triangle de Kager.  
 b. Arthro-CT complémentaire illustrant l'origine talocrurale des kystes.  
 c. IRM, lésions kystiques autour du tendon FHL et dans le territoire du nerf sural.

a | b | c

## DIAGNOSTIC

### Évaluation clinique

Les symptômes sont la douleur, les paresthésies et les troubles de la sensibilité de la face latérale du pied, les douleurs peuvent également irradier proximale vers le genou. La douleur s'aggrave particulièrement la nuit. Parfois, l'engourdissement est rapporté. La percussion douloureuse (pseudo-Tinel ou Tinel vrai en cas de section nerveuse) le long du trajet du nerf, sa douleur en résultant le long de son trajet et les paresthésies en sont typiques. Les examens moteurs et les réflexes sont normaux étant donné que le nerf est un vecteur purement sensitif.

L'examen clinique comprend l'ensemble du trajet du nerf et doit être effectué depuis le creux poplité jusqu'à la face postérieure de la partie proximale de la fibula jusqu'aux orteils. Les symptômes cliniques et les pathologies coexistantes, telles que les tendinoses achilléenne ou fibulaire, les instabilités de cheville, doivent être exclus.

### Évaluation paraclinique

La radiographie élimine toute anomalie osseuse ou articulaire. L'imagerie par résonance magnétique (IRM) peut être utile si l'on suspecte des masses aux niveaux des tissus mous. L'analyse électromyographique permet parfois de confirmer une suspicion clinique. Le diagnostic par un bloc nerveux anesthésiant est d'une certaine utilité pour affiner la symptomatologie dépendante de la compression du nerf sural.

## DIAGNOSTIC DIFFÉRENTIEL

Des lésions plus proximales au sacrum, avec un conflit sur la racine S1-S2, doivent être évaluées par un examen lombo-sacré complet. Le syndrome de la loge latérale, le syndrome de compression de l'artère poplité, les entorses récidivantes de cheville, les pathologies du tendon calcanéen peuvent mimer cette symptomatologie de compression nerveuse.



## POSSIBILITÉ THÉRAPEUTIQUE

### Procédure conservatrice

Les modalités du traitement conservateur incluent la modification du port des chaussures afin de soulager ou diminuer les pressions extrinsèques sur le nerf sural. La modification des pathologies sous-jacentes, telles que l'œdème périphérique, peut soulager les symptômes. D'un point de vue médicamenteux, la vitamine B6, les AINS, les antidépresseurs tricycliques ou la gabapentine peuvent être proposés comme dans toute pathologie du nerf. Il est recommandé de faire très attention aux attelles externes responsables d'une compression pouvant aggraver les symptômes de compression du nerf sural.

### Procédure chirurgicale

La neurolyse est le seul geste à proposer en cas de persistance de la symptomatologie douloureuse. La résection d'un névrome avéré en site sous-aponévrotique est une alternative.

## TECHNIQUE CHIRURGICALE

Le patient est placé en décubitus dorsal, jambe en rotation médiale ou en décubitus latéral et bénéficie d'une anesthésie générale ou spinale. Les techniques locorégionales sont pour nous déconseillées car elles peuvent être en elles-mêmes une source de complication nerveuse. L'extrémité est préparée stérilement et un garrot à mi-cuisse est utile pour l'hémostase préventive.

La zone de compression doit être marquée avant l'intervention, le nerf sural est identifié en zone saine puis au site de la

compression et une libération appropriée est exécutée. Au besoin, le nerf est mobilisé dans une autre direction mieux vascularisée. Si le nerf est irrité par masse extrinsèque, celle-ci doit être enlevée très soigneusement mais toute dissection excessive ou toute résection grasseuse est évitée. Certains produits pharmaceutiques sont proposés pour recouvrir le nerf afin de limiter les adhérences et la fibrose postopératoire. Si l'exploration montre une séquelle iatrogène et un névrome avéré, la résection enfouissement du nerf en région sous-aponévrotique à la partie moyenne de la jambe est la solution la plus fiable mais non garante d'une analgésie complète. Seule la peau est fermée sur un drainage adéquat.

## SOINS POSTOPÉRATOIRES

Le patient utilise des béquilles pendant 3 à 4 semaines postopératoires. Une attelle positionnelle (*boot brace*) est utilisée 3 à 4 semaines si le site de libération est en regard de l'articulation de la cheville. Les activités physiques courantes ne sont pas reprises avant la quatrième semaine postopératoire.

## Discussion

La majeure partie des cas publiés est issue de la série de Fabre *et al.* [22]. Ils obtiennent (18 cas chez des sportifs) un résultat final excellent et satisfaisant dans plus de 80 % des cas suite à la chirurgie au mollet. D'autres auteurs ont rapporté un à huit cas [21, 23, 25, 26]. Maes *et al.* ont constaté une blessure du nerf sural dans huit cas après une compression dans une réparation percutanée du tendon d'Achille.

# COMPRESSION DU NERF FIBULAIRE COMMUN

*Les neuropathies du nerf fibulaire commun sont largement discutées dans la littérature.*

## RAPPEL ANATOMIQUE

Le trajet du nerf fibulaire commun est très constant. C'est la branche terminale la plus petite du nerf sciatique dépendante des divisions postérieures des racines des nerfs L4, L5, S1 et S2. Il débute au niveau, ou au-dessus, du creux poplité et est recouvert par le tendon du muscle biceps. Parfois, il se présente comme un nerf isolé au niveau du bassin et quitte cette région en pénétrant dans le muscle piriforme.

Au creux poplité, il croise la face postérieure du condyle latéral dont il est séparé par les insertions proximales du chef latéral du gastrocnémien. Le nerf atteint ensuite la face postérieure de la tête de la fibula, non loin de l'articulation tibiofibulaire supérieure dont

il est également séparé par le même muscle. Le nerf fibulaire commun longe ensuite le trajet superficiel du bord latéral du col de la fibula où il est appliqué contre l'os et anatomiquement aplati. Il est donc situé distalement, approximativement à 1 à 2 cm de la tête de la fibula. Il passe ensuite à travers le septum intermusculaire latéral et dans le tunnel fibulaire. Il s'agit d'un conduit ostéomusculaire long de 3 à 4 cm que limite la fibula en profondeur et les insertions du long fibulaire en superficie.

Il devient alors plus superficiel, croisant l'anneau fibulaire du muscle long fibulaire, qu'il pénètre pour former ses branches. Une bande fibreuse sur la face inférieure de la partie superficielle du long fibulaire est présente chez 78,5 % des patients. Une bande fibreuse sur la surface superficielle de la partie profonde du long fibulaire est présente dans 20 % des cas. L'origine du muscle soléaire est attachée à l'origine du muscle fibulaire chez 6 % des patients [35].

Le nerf fibulaire commun se divise ensuite en deux branches superficielle et profonde.

## PHYSIOPATHOLOGIE

Ce qui semble être à l'origine de la neuropathie de compression de ce nerf est sa vulnérabilité anatomique de par :

- le trajet sous-cutané au col de la fibula ;
- l'étranglement par le fascia sus-jacent ;
- la structure constrictive de l'anneau fibulaire ;
- le faible rapport épineural par rapport au tissu fasciculaire.

Les lésions du nerf peuvent être aiguës ou chroniques, directes ou indirectes.

Les causes de neuropathie par compression externe sont bien connues (plâtre trop serré lors des immobilisations, compression de décubitus du sujet alité ou inconscient).

Elles peuvent être d'origine traumatique (fracture du col de la fibula, entorse grave du genou, étirement dans le cadre d'entorse de la cheville). Les compressions extrinsèques par des tumeurs localisées (masse, kystes intraneuraux aux dépens de l'articulation tibiofibulaire supérieure). On retrouve également des causes systémiques (diabète, lèpre, pathologie vasculaire), une exposition aux produits chimiques, des facteurs génétiques favorisants (sensibilité à la compression, accroupi ou jambe croisée) [29].

La littérature montre également que plusieurs de ces problèmes du nerf fibulaire commun sont considérés comme idiopathiques [32].

## DIAGNOSTIC

### Évaluation clinique

Les patients se plaignent du pied, de la cheville ou d'une douleur à la jambe et rapportent une douleur de type lancinante ou de type brûlure. La douleur est située à la face antérolatérale de la jambe, de la cheville, au niveau du cou-de-pied ou à la face dorsolatérale du pied. Les symptômes principaux sont majorés à la palpation sur le col de la fibula et réveillés à la percussion du nerf. On peut retrouver un engourdissement mal défini.

Les signes moteurs sont évoqués comme la faiblesse de la jambe et de la cheville, parfois avec une sensation d'instabilité. Le pied tombant accompagné de steppage en représente la phase terminale. Le *testing* musculaire précis évalue chaque muscle dépendant du territoire incriminé.

### Évaluation paraclinique

Elle est fonction du contexte aigu ou chronique. Les radiographies standards sont impératives dans le cadre d'une lésion post-traumatique à la recherche d'une atteinte ostéo-articulaire du genou ou de la partie haute de la fibula.

Les lésions plus chroniques nécessitent une évaluation électrophysiologique complète (étude de la conduction nerveuse et recherche d'un bloc de conduction nerveuse) [32]. L'imagerie, guidée par l'évaluation clinique, cherche une cause de compression extrinsèque ou une atteinte intrinsèque au niveau du nerf (échographie, CT-scanner, IRM) [31].

## POSSIBILITÉ THÉRAPEUTIQUE

### Procédure conservatrice

Le traitement chirurgical est bien sûr fonction de l'étiologie mais lorsqu'une cause précise est mise en évidence, il est de mise. Le traitement conservateur (massage, kinésithérapie ou stimulation galvanique) est entrepris pour une durée de 3 à 4 mois après l'apparition des symptômes. S'il n'y a pas d'amélioration, la chirurgie est discutée [33].

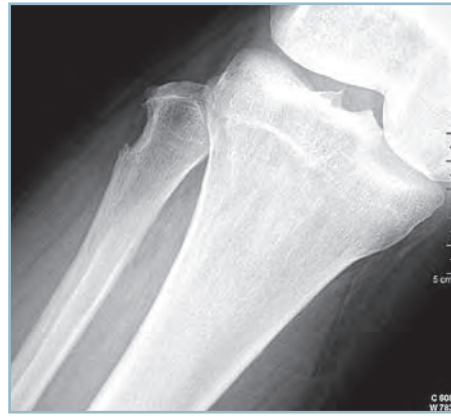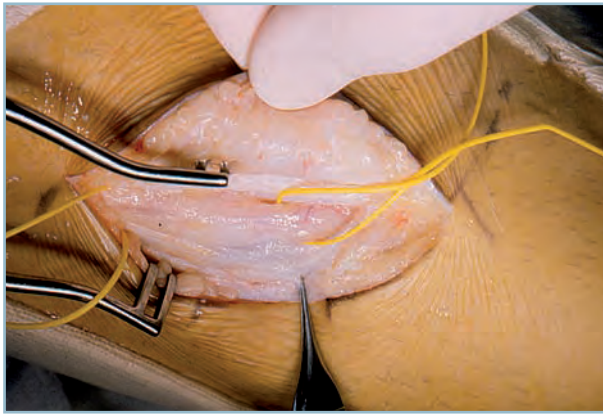
### Procédure chirurgicale

La neurolyse est le seul traitement chirurgical.

## TECHNIQUE CHIRURGICALE

Les techniques d'anesthésie locorégionales sont pour nous déconseillées car elles peuvent être en elles-mêmes une source de complication nerveuse. L'extrémité du membre est préparée stérilement et un garrot à mi-cuisse est utile pour l'hémostase préventive. Le patient est placé en décubitus latéral avec la hanche à 45° et le genou fléchi à 90° pour permettre une approche aisée du col de la fibula. On repère le tendon du biceps dans la partie proximale de l'abord. L'incision cutanée est de 4 à 5 cm centrée sur le col de la fibula et s'incurve ventralement. Une loupe optique est recommandée tout au long de la procédure. La dissection permet d'atteindre le fascia recouvrant le nerf fibulaire commun et le tissu musculaire. Le fascia est incisé directement en protégeant le nerf. Dans la partie proximale, on prend soin de ne pas sectionner la branche anastomotique avec le nerf sural. Celui-ci est libéré des tissus mous environnants. L'incision du fascia est poursuivie vers l'anneau fibulaire, sous lequel le nerf passe pour se diviser en ses différentes branches terminales. Une petite incision est faite dans le fascia recouvrant le muscle long fibulaire au niveau de l'anneau afin de décompresser la loge (*figure 42.5a*). Le nerf doit pouvoir être mobilisé. Si celui-ci reste « tendu » en cheville sur le col de la fibula, nous proposons, comme C. Oberlin nous l'a enseigné, de lever un lambeau périoste sur la surface du col de la fibula. L'os est ensuite désépaissi à l'aide d'une pince gouge ou d'une fraise motorisée. Le lambeau périoste est repositionné sur la surface spongieuse, ainsi que le nerf dès lors détendu (*figure 42.5b*). Le site opératoire est ensuite inspecté pour s'assurer de lever toute autre compression par une bande fasciale. Il est important d'avoir libéré l'aponévrose intermusculaire latérale, entre la loge postérieure et antérieure, et l'aponévrose intermusculaire antérieure, entre les muscles fibulaires et la loge antérieure des muscles antérieures extenseurs (TA, EHL, EDL, FT). Lorsque le nerf est totalement libéré, le site opératoire est fermé uniquement sur les plans sous-cutanés et cutanés. Un drainage peut être mis en place loin du nerf.

Un pansement épais est appliqué afin de limiter le saignement postopératoire, source de fibrose. La marche peut être autorisée le même jour que la procédure avec des béquilles ou une canne.



#### 42.5 Neurolyse au col de la fibula, du nerf fibulaire commun.

- a. Ouverture du fascia et libération de la fibrose périneurale (compression idiopathique chez un patient comateux).  
b. Radiographie à 3 ans d'une plastie osseuse de décompression du nerf.

a | b

## DISCUSSION

Fabre et al. [28] recommandent, d'après 62 neurolyses, de libérer le nerf si l'évolution spontanée n'est pas favorable après 3 à 4 mois d'évolution sur la base d'un diagnostic précis et d'analyse électrophysiologique. Anselmi [27], sur une série de 17 patients qui ont bénéficié d'une neurolyse du nerf fibulaire commun, a constaté que 86 % des patients présentaient de bons résultats. D'autres auteurs ont décrit de 20 à 51 cas [30, 34] et ont constaté également 80 % de bons résultats postopératoires.

## Bibliographie

### Syndrome du tunnel tarsien antérieur (compression du nerf fibulaire profond)

- [1] Abdul-Latif MS, Clarke S. Anterior tarsal tunnel syndrome in the post partum period. *Int J Obstet Anesth* 2001 ; 10 (1) : 75-6.  
[2] Coughlin M, Mann R, Saltzman C. *Diseases of the nerves. Surgery of the foot and ankle*. 8<sup>th</sup> edition. Philadelphia : Mosby Elsevier ; 2007, 675-7.  
[3] Dallari D, Pellacani A, Marinelli A, Verni E, Giunti A. Deep peroneal nerve paresis in a runner caused by ganglion at capitulum peronei. Case report and review of the literature. *J Sports Med Phys Fitness* 2004 Dec ; 44 (4) : 436-40.  
[4] Demondion X. Les nerfs du pied et de la cheville. In : Association française de Chirurgie du Pied. *Conférence d'enseignement de la journée des spécialités*. Éditions Sauramps ; 2008.  
[5] DiDomenico LA, Masternick EB. Anterior tarsal tunnel syndrome. *Clin Podiatr Med Surg* 2006 Jul ; 23 (3) : 611-20.  
[6] Gessini L, Jandolo B, Pietrangeli A. The anterior tarsal tunnel syndrome. *J Bone Joint Surg* 1984 ; 66A : 786-7.  
[7] Huang KC, Chen YJ, Hsu RW. Anterior tarsal tunnel syndrome : case report. *Changcheng Yi Xue Za Zhi* 1999 Sep ; 22 (3) : 503-7.  
[8] Kanbe K, Kubota H, Shirakura K, Hasegawa A, Udagawa E. Entrapment neuropathy of the deep peroneal nerve associated with the extensor hallucis brevis. *J Foot Ankle Surg* 1995 Nov-Dec ; 34 (6) : 560-2.  
[9] Kopell HP, Thompson WAL. Peripheral entrapment neuropathies of the lower extremity. *N Engl J Med* 1960 ; 262 : 56-60.  
[10] Liu Z, Zou J, Zhao L. Anterior tarsal tunnel syndrome. *J Bone Joint Surg Br* 1991 ; 73 : 470-3.  
[11] Marinacci AA. Medial and anterior tarsal tunnel syndrome. *Electromyography* 1968 May-Jul ; 8 (2) : 123-34.  
[12] Reed SC, Wright CS. Compression of the deep branch of the peroneal nerve by the extensor hallucis brevis muscle : a variation of the anterior tarsal tunnel syndrome. *Can J Surg* 1995 Dec ; 38 (6) : 545-6.  
[13] Schon LC, Baxter DE. Neuropathies of the foot and ankle in athletes. *Clin Sports Med* 1990 ; 9 : 489-509.

### Syndrome du tunnel fibulaire superficiel

- [14] Kernohan J, Levack B, Wilson JN. Entrapment of the superficial peroneal nerve. Three case reports. *J Bone Joint Surg Br* 1985 Jan ; 67 (1) : 60-1.

- [15] Malavolta M, Malavolta L. Surgery for superficial peroneal nerve entrapment syndrome. *Oper Orthop Traumatol* 2007 Dec ; 19 (5-6) : 502-10.  
[16] McAuliffe TB, Fiddian NJ, Browett JP. Entrapment neuropathy of the superficial peroneal nerve. A bilateral case. *J Bone Joint Surg Br* 1985 Jan ; 67 (1) : 62-3.  
[17] Rosson GD, Dellon AL. Superficial peroneal nerve anatomic variability changes surgical technique. *Clin Orthop Relat Res* 2005 Sep ; 438 : 248-52.  
[18] Sridhara CR, Izzo KL. Terminal sensory branches of the superficial peroneal nerve : an entrapment syndrome. *Arch Phys Med Rehabil* 1985 Nov ; 66 (11) : 789-91.  
[19] Styf J, Morberg P. The superficial peroneal tunnel syndrome. Results of treatment by decompression. *J Bone Joint Surg Br* 1997 Sep ; 79 (5) : 801-3.  
[20] Yang LJ, Gala VC, McGillicuddy JE. Superficial peroneal nerve syndrome : an unusual nerve entrapment. Case report. *J Neurosurg* 2006 May ; 104 (5) : 820-3.

### Compression du nerf sural

- [21] Bryan BM 3<sup>rd</sup>, Lutz GE, O'Brien SJ. Sural nerve entrapment after injury to the gastrocnemius : a case report. *Arch Phys Med Rehabil* 1999 May ; 80 (5) : 604-6.  
[22] Fabre T, Montero C, Gaujard E, Gervais-Dellion F, Durandeu A. Chronic calf pain in athletes due to sural nerve entrapment. A report of 18 cases. *Am J Sports Med* 2000 Sep-Oct ; 28 (5) : 679-82.  
[23] Gould N, Trevino S. Sural nerve entrapment by avulsion fracture of the base of the fifth metatarsal bone. *Foot Ankle* 1981 Nov ; 2 (3) : 153-5.  
[24] Hirose CB, McGarvey WC. Peripheral nerve entrapments. *Foot Ankle Clin* 2004 Jun ; 9 (2) : 255-69.  
[25] Maes R, Copin G, Averous C. Is percutaneous repair of the Achilles tendon a safe technique? A study of 124 cases. *Acta Orthop Belg* 2006 Apr ; 72 (2) : 179-83.  
[26] Perlman MD. Os peroneum fracture with sural nerve entrapment neuritis. *J Foot Surg* 1990 Mar-Apr ; 29 (2) : 119-21.

### Compression du nerf fibulaire commun

- [27] Anselmi SJ. Common peroneal nerve compression. *J Am Podiatr Med Assoc* 2006 Sep-Oct ; 96 (5) : 413-7.  
[28] Fabre T, Piton C, Andre D, Lasseur E, Durandeu A. Peroneal nerve entrapment. *J Bone Joint Surg Am* 1998 Jan ; 80 (1) : 47-53.  
[29] Grossman MJ, Feinberg J, Dicarolo EF, Birchansky SB, Wolfe SW. Hereditary neuropathy with liability to pressure palsies : case report and discussion. *HSS J* 2007 Sep ; 3 (2) : 208-12.  
[30] Humphreys DB, Novak CB, Mackinnon SE. Patient outcome after common peroneal nerve decompression. *J Neurosurg* 2007 Aug ; 107 (2) : 314-8.  
[31] Malghem J, Van de Berg BC, Lebon C, Lecouvet FE, Maldague BE. Ganglion cysts of the knee : articular communication revealed by delayed radiography and CT after arthrography. *AJR Am J Roentgenol* 1998 Jun ; 170 (6) : 1579-83.  
[32] Masakado Y, Kawakami M, Suzuki K, Abe L, Ota T, Kimura A. Clinical neurophysiology in the diagnosis of peroneal nerve palsy. *Keio J Med* 2008 ; 57 (2) : 84-89.  
[33] Stewart JD. Foot drop : where, why and what to do? *Pract Neurol* 2008 Jun ; 8 (3) : 158-69.  
[34] Thoma A, Fawcett S, Ginty M, Veltri K. Decompression of the common peroneal nerve : experience with 20 consecutive cases. *Plast Reconstr Surg* 2001 Apr 15 ; 107 (5) : 1183-9.  
[35] Williams EH, Dellon AL. Intraseptal superficial peroneal nerve. *Microsurgery* 2007 ; 27 (5) : 477-80.

SECTION 3.1

## Pied neurologique

CHAPITRE 43

# Métatarsalgies de Morton

M. DELMI

Généralités .....	592	Possibilité thérapeutique.....	594
Diagnostic .....	592	Discussion.....	595



**L**a métatarsalgie de Morton est un symptôme très (trop ?) fréquemment diagnostiqué. Son incidence réelle est difficile à estimer et l'abondante littérature à son égard, controversée. Il s'agit d'une neuropathie par enclavement d'un nerf interdigital, sous le ligament intermétatarsien. Il peut être isolé ou, plus habituellement, combiné avec une autre pathologie de surcharge de l'avant-pied. Le diagnostic en est essentiellement clinique. Le traitement conservateur, basé sur l'adaptation du chaussage et le support plantaire, est efficace si l'évolution est de moins d'un an et si l'étiologie est traitée. En cas d'échec de cette approche, l'indication chirurgicale doit être posée avec discernement, car la « facilité » du geste opératoire ne doit pas masquer des complications potentielles rebelles et très invalidantes.

## GÉNÉRALITÉS

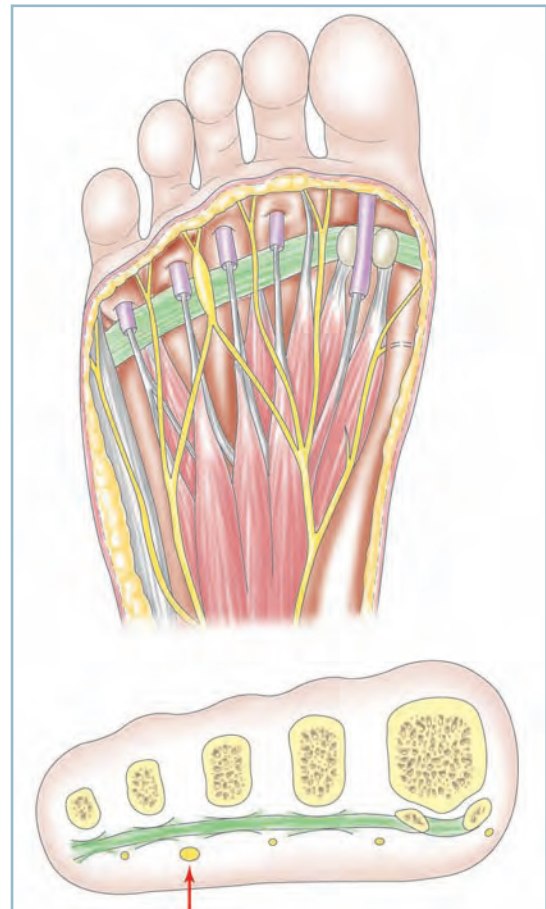
Ce symptôme a été caractérisé pour la première fois chez le roi Georges IV par Durlacher en 1845 [9]. Thomas Morton ne le décrit, en fait, qu'en 1876 [13] sous forme d'une douleur sous la tête du 4<sup>e</sup> métatarsien, et il préconise alors une excision de la tête de ce métatarsien, prétextant des structures nerveuses « intactes ». Ce n'est qu'en 1940 que Betts [4] introduit la notion de névrome et de compression d'un nerf plantaire sous le ligament intermétatarsien. Cela a été confirmé ensuite par Nissen en 1948 [16], puis par Reed et Bliss en 1973.

## Physiopathologie

Plusieurs étiologies ont été discutées.

L'hypothèse d'une tumeur primitive est largement mise en doute, car la lésion nerveuse n'a pas de caractère tumoral vrai. La théorie vasculaire ischémique est basée sur le constat de lésions de nécrose, avec notion d'endartérite au niveau de la paroi. Mais ces caractères histologiques peuvent être retrouvés chez des personnes jeunes. La théorie mécanique, de loin la plus probable, est étayée par des considérations anatomobiomécaniques, notamment en ce qui concerne la fréquence de survenue de la compression dans le 3<sup>e</sup> espace (*figure 43.1*) :

- le nerf plantaire digital du 3<sup>e</sup> espace est relativement fixe par convergence des nerfs plantaires médial et latéral. S'il est fixe, il ne peut pas fuir devant les contraintes ;
- le 3<sup>e</sup> espace délimite le pied calcanéen du pied talien, d'où la présence de contraintes mécaniques importantes, notamment en cisaillement ;
- la proximité entre la tête du 3<sup>e</sup> métatarsien et le nerf augmente encore le risque de compression ;
- les rapports ligamentaires étroits entre le nerf et le canal intermétatarsien fermé par le ligament transverse intermétatarsien



**43.1** Enclavement du nerf interdigital sous le ligament intermétatarsien du 3<sup>e</sup> espace.

- a. Vue plantaire des nerfs interdigitaux, anastomose d'Hovelacque.  
b. Coupe transversale et rapport avec ligament transverse.

entraînent un cloisonnement du nerf, qui est de plus étiré par les phalanges et comprimé contre ce ligament.

En fait, il s'agit d'une variante de neuropathie par enclavement sous le ligament intermétatarsien, avec des modifications histologiques avant tout de type dégénératif.

L'anatomopathologie macroscopique montre une dilatation nodulaire ou fusiforme du nerf digital plantaire (4 à 8 mm) et de ses deux branches (*figure 43.2*).

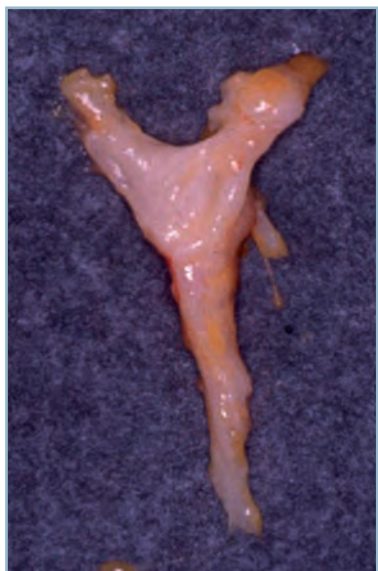À l'examen microscopique, on retrouve une fibrose enserrant le paquet vasculonerveux et responsable de l'hypertrophie fusiforme.

L'étiologie la plus probable est des microtraumatismes à répétition dans le cadre d'une surcharge chronique de l'avant-pied. Le terme de « névrome » devrait donc être abandonné.

## DIAGNOSTIC

### Évaluation clinique

Le syndrome de Morton se présente surtout dans le 3<sup>e</sup> espace intermétatarsien, dans plus de 80 % des cas et donc nettement plus fréquemment que dans le 2<sup>e</sup> espace. Les 1<sup>er</sup> et 4<sup>e</sup> espaces sont très rarement atteints. Ce syndrome peut survenir chez l'adulte de



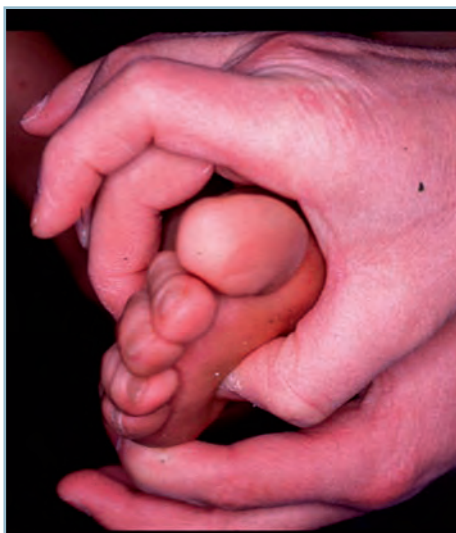**43.2** Aspect macroscopique d'un « névrome » de Morton excisé.

15 à 80 ans, avec une prédominance féminine nette (75-80 %) et une possible atteinte bilatérale.

Le patient se plaint souvent de douleurs de type électrique ou de douleurs violentes lors du passage du pas et de la propulsion. Cette douleur apparaît pratiquement exclusivement au port du soulier et le déchaussage procure un soulagement rapide. L'interrogatoire peut révéler une douleur paroxystique apparaissant à la marche, à une distance variable, ainsi qu'à la station debout prolongée. La douleur est majorée ou déclenchée par le port de chaussures étroites qui oblige le patient à s'arrêter, à se déchausser et à mobiliser ses orteils et son avant-pied pour la soulager.

Parfois, on note la présence d'hypoesthésie, de paresthésie, de dysesthésie. On retrouve parfois une irradiation sur le dos du pied, ce qui rend le diagnostic clinique difficile.

L'appui dans l'espace concerné, associé à une compression transverse, déclenche de vives douleurs (test du « clic » de Mulder [14]) (figure 43.3). Dans les stades évolués, la douleur devient constante.



**43.3** Test de compression de Mulder.

Il faut noter que, bien qu'il s'agisse d'une compression neurologique, seul un patient sur quatre se plaint de paresthésie des orteils.

Le diagnostic différentiel des douleurs compatibles au syndrome de Morton est large, englobant :

- capsulites plantaires ;
- bursite intermétatarsienne ;
- arthrose métatarsophalangienne ;
- nécrose aseptique de la tête métatarsienne ou maladie de Freiberg ;
- fractures de stress des métatarsiens ;
- simples verrues plantaires ;
- métatarsalgies sur hyperappui métatarsien.

## Évaluation paraclinique

Il n'y a pas d'examen spécifique permettant de faire avec certitude le diagnostic de métatarsalgie de Morton. Les examens complémentaires permettent néanmoins d'évaluer une étiologie et d'exclure une pathologie autre.

Si le diagnostic est avant tout anamnestique et clinique, une radiographie de face et de profil du pied doit être effectuée systématiquement. En effet, elle permet de diagnostiquer de nombreuses pathologies osseuses comme :

- l'arthrose métatarsophalangienne ;
- la nécrose aseptique de la tête métatarsienne (maladie de Freiberg) ;
- la fracture aiguë ou de fatigue ;
- l'ostéoporose ;
- diverses autres pathologies.

L'échographie peut montrer une masse dense plus importante dans l'espace intermétatarsien. Malheureusement, elle est limitée par l'expérience du radiologue qui l'effectue, avec de nombreux faux négatifs et faux positifs.

Des examens électrophysiologiques [11] sont utiles dans le diagnostic différentiel pour exclure un syndrome compressif proximal ou une neuropathie, par exemple diabétique. La sensibilité de l'EMG est faible pour les compressions distales, alors qu'il se révèle un bon examen pour les compressions proximales du tunnel tarsien.

La scintigraphie osseuse présente une sensibilité élevée pour les maladies inflammatoires rhumatismales et les fractures de fatigue. Malheureusement, sa spécificité est faible et elle a été remplacée par l'IRM.

La tomographie computerisée (CT-scanner) peut révéler ou confirmer des fractures, des tumeurs osseuses, des troubles dégénératifs articulaires et des synostoses, mais ne doit pas être employée comme test de débrouillage.

L'IRM, en revanche, est devenue l'examen de premier choix après la radiographie standard, permettant d'évaluer de nombreuses possibilités étiologiques, mais surtout de préciser la localisation de l'épaississement nodulaire [20]. Elle est plus performante avec le patient en décubitus ventral.

Si elle se révèle très utile et très efficace, elle est limitée par son coût et doit donc être réservée aux cas rebelles ou récidivants. Elle permet d'exclure certains diagnostics différentiels et, même si elle ne peut pas toujours préciser la compression du nerf, elle est d'une aide précieuse pour différencier l'origine de la douleur entre deux espaces adjacents.

## POSSIBILITÉ THÉRAPEUTIQUE

### Procédure conservatrice

En début de symptomatologie, on doit préconiser :

- l'adaptation du chaussage :
  - empeigne large pour éviter le serrage de la palette,
  - talon de hauteur maximale 4-5 cm (avec diminution progressive),
  - boîte antérieure de 2,5 cm de hauteur pour laisser libre jeu aux orteils ;
- l'utilisation d'un support plantaire avec appui rétrocapital (sommets sous l'espace concerné et possible languette entre les têtes) [3] ;
- la kinésithérapie :
  - libération de l'avant-pied par rapport à l'arrière-pied et au genou,
  - massages transverses profonds, diminution de toutes les tensions musculaires intrinsèques, permettant une diminution des griffes,
  - étirement des gastrocnémiens ;
  - une infiltration de 2 mL de Xylocaïne® à 1 % et de 1 mL d'un dérivé cortisoné [10] dans l'espace concerné.

Avec ces différentes options, seules ou, plus souvent, combinées [1], environ 50 % des patients sont soulagés. En cas d'échec, l'intervention chirurgicale est proposée.

### Procédure chirurgicale

L'excision chirurgicale est encore considérée par beaucoup comme la règle du traitement chirurgical du syndrome de Morton. Elle consiste en l'excision du nerf plantaire atteint et de ses deux branches digitales (figure 43.2). Souvent, à leur confluence, on découvre une masse ovoïde de quelques millimètres qui, à l'analyse histologique, montre des signes de fibrose et de sclérose intraneurale.

La technique opératoire est la suivante :

- voie d'abord commissurale dorsale, plutôt que plantaire (figure 43.4). Même si la voie plantaire est séduisante, car elle

a l'avantage de donner un accès direct au nerf, sans section du ligament intermétatarsien, la possible survenue d'une hyperkératose cicatricielle douloureuse et terriblement difficile à traiter doit imposer la voie dorsale. Celle-ci permet une meilleure cicatrisation et une reprise rapide de l'appui ;

- apparition rapide du névrome, en profondeur et distalement, dans l'espace interdigital (figure 43.5) ;

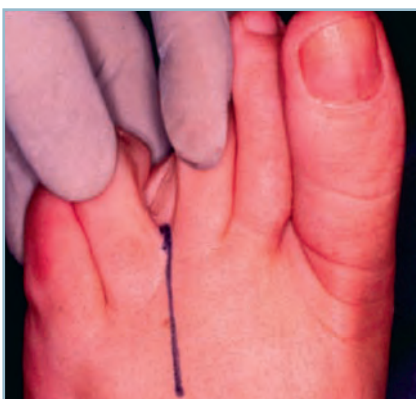- section du ligament intermétatarsien, ou passage de chaque côté (un avantage de cette variante technique n'a pas été démontré), ce qui permet de disséquer le nerf plantaire et la branche collatérale vers le 2<sup>e</sup> espace, très fréquemment présente ;

- coagulation du nerf, puis section très proximale.

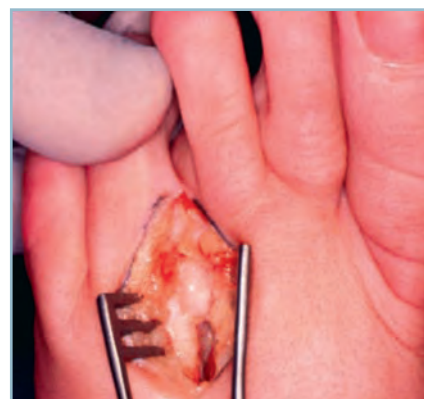Les résultats de l'excision chirurgicale sont résumés dans le tableau 43.1.

**Tableau 43.1.** Névrome de Morton : résultats de l'excision.

Auteur	Bons	Mauvais	Reprise chirurgicale	Dysés-thésies	Chaussage normal
Bennet (1996)	85	15	21		
Derey-maeker (1996)	81	19			30
Jardé (1995)	89	11		41	75
Assmus (1994)	81,5	18,5		11,1	
Ruuskanen (1994)	80	20	9		
Keh (1992)	93	7			



**43.4** Chirurgie : voie d'abord dorsale sur l'espace intermétatarsien.



**43.5** Névrome « exubérant » dans la partie distale de l'incision.



## Techniques alternatives à évaluer

Il existe plusieurs techniques alternatives au traitement chirurgical classique de la neurectomie par voie ouverte, celles proposées récemment sont :

- neurolyse par voie ouverte [6, 9, 17], percutanée [1, 17] ou par mini-incision [22] ;
- utilisation de laser CO2 [10] ;
- infiltrations d'alcool [8] ;
- injections locales de phénol sous guidage échographique ou d'un électrostimulateur [12] ;
- ostéotomies percutanées du col métatarsien sans excision du névrome ;
- allongement des gastrocnémiens permettant de réduire l'hyperappui sous les têtes métatarsiennes et donc de diminuer, voire de supprimer, la compression responsable du syndrome d'enclavement neurologique [2].

Il n'existe que des évaluations scientifiques souvent limitées de ces diverses techniques, particulièrement sur le long terme, avec peu de patients pour la plupart de ces études.

Bien qu'elles ne puissent être décrites comme anodines [5], toutes ces techniques insistent néanmoins sur leur peu de morbidité. Les résultats sont parfois contradictoires, parfois encourageants, avec globalement de 75 à 85 % de bons résultats à 2 ans, voire 5 ans [8], et méritent donc d'être confirmés par d'autres études consécutives et randomisées. Quelle que soit la technique, tous les auteurs s'accordent à dire qu'en cas de récurrence, la neurectomie par voie chirurgicale ouverte dorsale ou plantaire reste alors la solution de choix [18, 21].

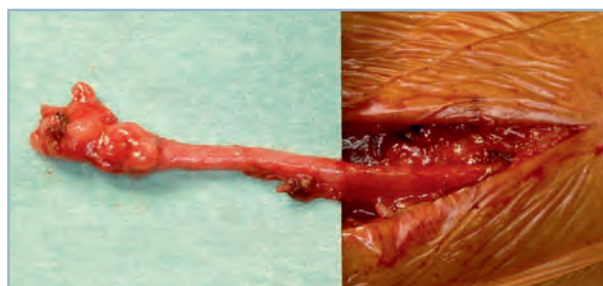
## DISCUSSION

Globalement, on obtient de bons résultats chez 80 à 90 % des patients [7]. L'hypoesthésie plantaire localisée et les dysesthésies sont fréquentes, voire normales. Elles s'estompent pour la plupart complètement dans un délai variable et restent, dans l'ensemble, peu gênantes. En cas de gêne importante, l'ergothérapie de désensibilisation est utile, associée dans les cas les plus sévères à des traitements médicamenteux (gabapentine, amitriptyline).

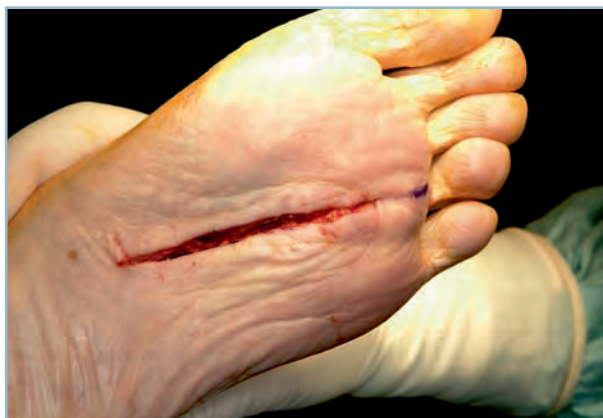La complication principale réside dans le développement d'un névrome du moignon (*figure 43.6*). Si le nerf n'est pas sectionné assez proximale, le moignon se retrouve en zone de charge avec des douleurs très violentes lors de l'appui au sol du pied [7].

Cette situation est très invalidante et peut nécessiter une nouvelle intervention chirurgicale, avec utilisation d'un tube veineux pour rediriger le moignon proximal du nerf plantaire vers le milieu du pied [18]. Cela permet alors au futur névrome de se trouver dans une zone non douloureuse :

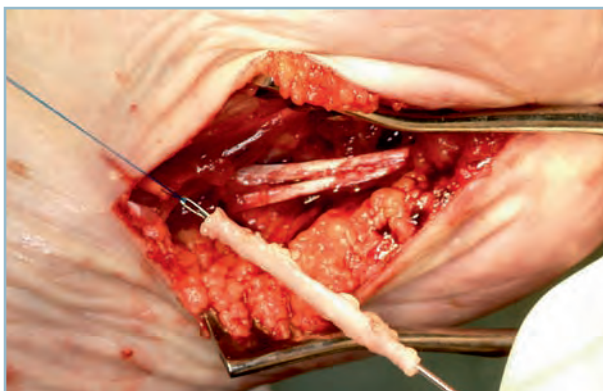
- voie plantaire en dehors des zones de charge (*figure 43.7*) ;
- excision du névrome du moignon et neurolyse du nerf plantaire ;
- prélèvement d'un segment de veine, saphène ou autre, et préparation de celui-ci (*figure 43.8*) ;
- introduction du moignon nerveux proximal dans le « tube veineux » et fixation de la veine aux tissus locaux (*figure 43.9*) ;
- ensemble « nerf-veine » redirigé ensuite vers le milieu du pied, où il est amarré à l'aponévrose du dos du pied (*figure 43.10*).



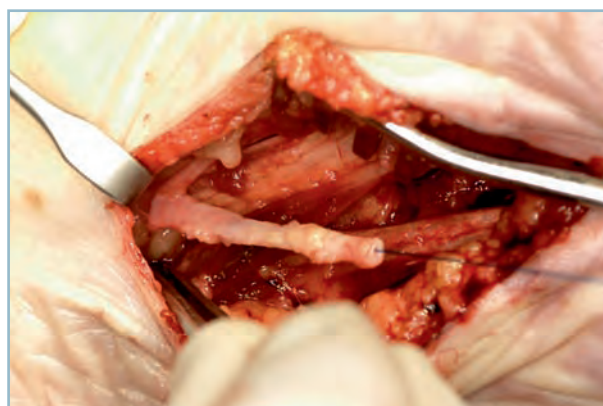
43.6 Névrome d'amputation.



43.7 Reprise chirurgicale par voie plantaire.

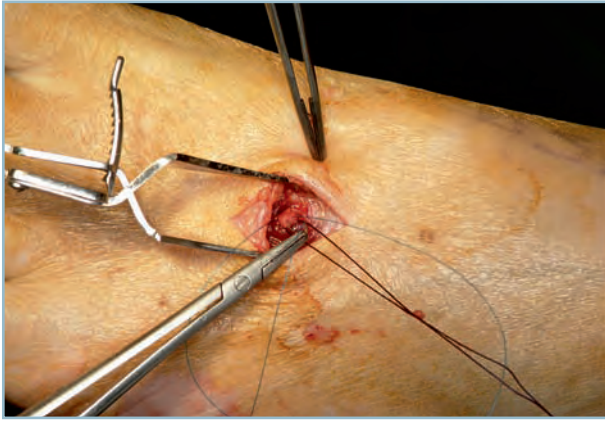


43.8 Préparation d'un « tube » veineux.



43.9 Moignon proximal du nerf plantaire placé dans le segment de veine.





**43.10** L'ensemble « nerf-veine » traverse le pied et est fixé dorsalement sur le pied.

C'est pour pallier les potentielles complications que divers auteurs ont préconisé la neurolyse chirurgicale plutôt que l'excision [8, 17]. Il s'agit de décompresser le nerf plantaire en sectionnant le ligament intermétatarsien. Une section du périnèvre est parfois associée. Cette technique donne également de bons résultats, mais surtout dans les formes précoces, avec peu d'atteinte intranerveuse. Des études comparatives manquent actuellement pour pouvoir trancher entre les deux techniques.

## Bibliographie

- [1] Barrett SL. Endoscopic nerve decompression. *Clin Podiatr Med Surg* 2006 Jul ; 23 (3) : 579-95. Review.
- [2] Barrett SL, Jarvis J. Equinus deformity as a factor in forefoot nerve entrapment : treatment with endoscopic gastrocnemius recession. *J Am Podiatr Med Assoc* 2005 Sep-Oct ; 95 (5) : 464-8.
- [3] Bennett GL, Graham CE, Mauldin DM. Morton's interdigital neuroma : a comprehensive treatment protocol. *Foot Ankle Int* 1995 ; 16 : 760-3.
- [4] Betts LO. Morton's metatarsalgia neuritis of the fourth digital nerve. *Med J Austr* 1940 ; 1 : 514-5.
- [5] Brodsky JW, Passmore RN, Shabat S. Transection of the plantar plate and the flexor digitorum longus tendon of the fourth toe as a complication of endoscopic treatment of interdigital neuroma. A case report. *J Bone Joint Surg Am* 2004 Oct ; 86-A (10) : 2299-301.
- [6] Dellon AL. Treatment of Morton's neuroma as a nerve compression. The role for neurolysis. *J Am Podiatr Med Assoc* 1992 Aug ; 82 (8) : 399-402.
- [7] Dereymaeker G, Schroven I, Steenwercks A, Stuer P. Results of the excision of the interdigital nerve in the treatment of the Morton's metatarsalgia. *Acta Orthop Belg* 1996 ; 62 : 22-5.
- [8] Diebold PF, Daum B, Dang-Vu V, Litchinko M. True epineural neurolysis in Morton's neuroma : a 5-year follow-up. *Orthopedics* 1996 ; 19 : 397-400.
- [9] Durlacher L. *Treatise on corns bunions, the disease of nails and the general management of the feet*. London : Simpkin Marshall ; 1845, 52.
- [10] Franson J, Baravarian B. Intermatarsal compression neuritis. *Clin Podiatr Med Surg* 2006 Jul ; 23 (3) : 569-78.
- [11] Greenfield J, Rea J, Ilfeld FW. Morton's interdigital neuroma. Indications for treatment by local injections versus surgery. *Clin Orthop Relat Res* 1984 ; 185 : 142-4.
- [12] Magnan B, Marangon A, Frigo A, Bartolozzi P. Local phenol injection in the treatment of interdigital neuritis of the foot (Morton's neuroma). *Chir Organi Mov* 2005 Oct-Dec ; 90 (4) : 371-7.
- [13] Morton TG. A peculiar and painful affection of the fourth metatarsophalangeal articulation. *Am J Med Sci* 1876 ; 71 : 37-45.
- [14] Mozena JD, Clifford JT. Efficacy of chemical neurolysis for the treatment of interdigital nerve compression of the foot : a retrospective study. *J Am Podiatr Med Assoc* 2007 May-Jun ; 97 (3) : 203-6.
- [15] Mulder JD. The causative mechanism in Morton's metatarsalgia. *J Bone Joint Surg (Br)* 1951 ; 33 : 94-5.
- [16] Nissen KI. Plantar digital neuritis : Morton metatarsalgia. *J Bone Joint Surg (Br)* 1948 ; 30 : 84-94.
- [17] Okafor B, Shergill G, Angel J. Treatment of Morton's neuroma by neurolysis. *Foot Ankle Int* 1997 ; 18 : 284-7.
- [18] Schon LC, Lam PW, Easley ME, Anderson CD, Lumsden DB, Shanker J, Levin GB. Complex salvage procedures for severe lower extremity nerve pain. *Clin Orthop Relat Res* 2001 ; 391 : 171-80.
- [19] Shapiro SL. Endoscopic decompression of the intermetatarsal nerve for Morton's neuroma. *Foot Ankle Clin* 2004 Jun ; 9 (2) : 297-304. Review.
- [20] Terk MR, Kwong PK, Suthar M, Morvath BC, Colletti PM. Morton neuroma : evaluation with MR imaging performed with contrast enhancement and fat suppression. *Radiology* 1993 ; 189 : 239-41.
- [21] Villas C, Florez B, Alfonso M. Neurectomy versus neurolysis for Morton's neuroma. *Foot Ankle Int* 2008 Jun ; 29 (6) : 578-80.
- [22] Zelent ME, Kane RM, Neese DJ, Lockner WB. Minimally invasive Morton's intermetatarsal neuroma decompression. *Foot Ankle Int* 2007 Feb ; 28 (2) : 263-5.

SECTION 3.2

## Pied inflammatoire

CHAPITRE 44

# Pied inflammatoire

M. BOUYSET, J. DAMIANO

Rhumatismes inflammatoires érosifs :  
polyarthrite rhumatoïde  
et rhumatisme psoriasique..... 598

Autres rhumatismes inflammatoires..... 604  
Conclusion..... 606

*Les rhumatismes inflammatoires chroniques, polyarthrite rhumatoïde et spondylarthropathies, touchent fréquemment le pied et ceci de façon précoce. L'atteinte du pied permet d'obtenir d'importants arguments diagnostiques pour préciser le rhumatisme en cause en cas d'atteinte polyarticulaire. Les principes thérapeutiques sont étudiés avec notamment la place de la chirurgie. Nous envisageons également l'atteinte du pied au cours de la goutte, ainsi que l'arthropathie hémophilique car, bien qu'il ne s'agisse pas d'un rhumatisme inflammatoire, il existe une synovite secondaire à la résorption des hémarthroses.*

## RHUMATISMES INFLAMMATOIRES ÉROSIFS : POLYARTHRITE RHUMATOÏDE ET RHUMATISME PSORIASIQUE

### Introduction

La polyarthrite rhumatoïde et le rhumatisme psoriasique sont des rhumatismes inflammatoires différents qui ont le caractère commun de provoquer des destructions ostéo-articulaires avec érosions osseuses importantes. Ces deux affections sont parfois difficiles à distinguer en pratique clinique. Leurs différences doivent pourtant être connues. La polyarthrite rhumatoïde est une maladie générale avec atteinte polyarticulaire et le plus souvent symétrique. Le rhumatisme psoriasique est une maladie en général oligo-articulaire et plutôt asymétrique [13].

La prise en charge et les moyens thérapeutiques de ces rhumatismes inflammatoires se sont considérablement modifiés dans une période récente. Actuellement, il est admis que la prise en charge précoce de la polyarthrite rhumatoïde par un traitement de fond, dans les trois premiers mois d'évolution, est un élément de pronostic favorable. D'autre part, l'arrivée des biothérapies permet de supprimer la dégradation ostéo-articulaire dans la majorité des cas. C'est le seul traitement qui a fait la preuve d'une telle efficacité.

La destruction ostéo-articulaire peut néanmoins aboutir à des douleurs et à des déformations à l'origine d'une incapacité fonctionnelle. En cas d'échec du traitement médical, l'indication chirurgicale sera assez précoce pour avoir de meilleurs résultats. Il faut donc éviter les interventions « de sauvetage », mais à l'inverse cette indication chirurgicale, comme tout le traitement, doit tenir compte du potentiel évolutif de ces maladies chroniques. Ce caractère évolutif des rhumatismes inflammatoires ne doit jamais être méconnu par le praticien qui doit observer régulièrement le patient. Ainsi, il est permis de prévoir l'évolution, de mieux planifier les traitements, et finalement d'obtenir de meilleurs résultats sur la capacité fonctionnelle.

### Polyarthrite rhumatoïde

La polyarthrite rhumatoïde (PR) atteint 0,3 % de la population générale. Elle survient à tout âge, mais surtout entre 40 et 60 ans

et, au début, peut rester longtemps localisée au pied et à la cheville. En cours d'évolution, le pied est touché dans 90 % des cas. Dans l'apparition des lésions, la synovite inflammatoire joue un rôle de facteur déclenchant puisqu'elle affaiblit les structures de soutien du pied. Diverses contraintes mécaniques prédisposent aux déformations, ce sont des facteurs anatomiques et fonctionnels. Ils se situent au pied (morphotype de l'avant-pied, pronation plus ou moins importante de l'arrière-pied...) et aux articulations sous-jacentes (flexum du genou...). D'autres facteurs jouent un rôle aggravant comme la mise en charge du patient, surtout lors des poussées inflammatoires, mais aussi la chaussure (port de pantoufles...). Toutes ces causes favorisent l'apparition de déséquilibres musculaires.

Le déséquilibre des forces en présence s'accroît et progressivement le rhumatisme inflammatoire fait apparaître ou aggrave certaines déformations jusqu'à alors compensées.

### Phase débutante

Au début, les premiers signes sont le plus souvent des métatarsalgies symétriques au pied (souvent en même temps que l'atteinte des articulations métacarpophalangiennes). L'atteinte du pied est la manifestation inaugurale de la PR dans 10 à 25 % des cas avec œdème de la face dorsale du pied et douleur à la pression latérale des palettes métatarsiennes.

La radiographie (clichés des avant-pieds de face et de trois quarts) recherche les érosions osseuses métatarsiennes qui sont parfois le symptôme *princeps* du rhumatisme inflammatoire. L'articulation interphalangienne de l'hallux peut être concernée. La découverte d'une érosion métatarsienne signe le caractère destructeur de la maladie ; c'est un élément de pronostic défavorable. Les progrès de la prise en charge sont meilleurs si les traitements médicaux sont utilisés avant ce stade d'érosion.

D'autres manifestations peuvent être observées au début :

- lésion d'une seule articulation ;
- tarse ou ténosynovite rétro-malléolaire.

Les symptômes du rhumatisme inflammatoire se développent ensuite par poussées aux différentes articulations avec retentissement sur les parties molles ; il s'ensuit une aggravation des destructions et des déformations.

### Phase d'état, évolution naturelle

À la phase d'état, en l'absence de suivi régulier et de traitement spécialisé, l'évolution naturelle de la maladie se présente typiquement en fonction des différentes zones anatomiques.

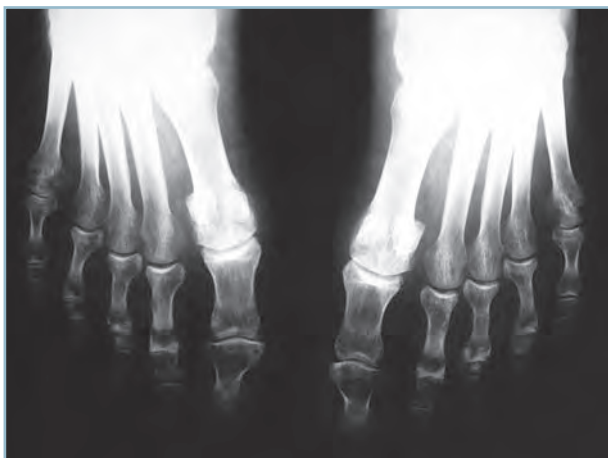
#### Avant-pied

Cliniquement, l'hallux valgus apparaît ou s'accroît, de même que la déformation en varus du 1<sup>er</sup> métatarsien. L'avant-pied s'étale avec dépression plantaire des têtes métatarsiennes. Les griffes d'orteils et les subluxations des articulations métatarsophalangiennes apparaissent. Ces déformations des articulations métatarsophalangiennes augmentent de fréquence avec la durée de la maladie. Les déformations sont d'abord souples. Typiquement, c'est la déformation en avant-pied triangulaire avec coup de vent fibulaire des orteils et quintus varus du 5<sup>e</sup> orteil. D'autres déformations existent :

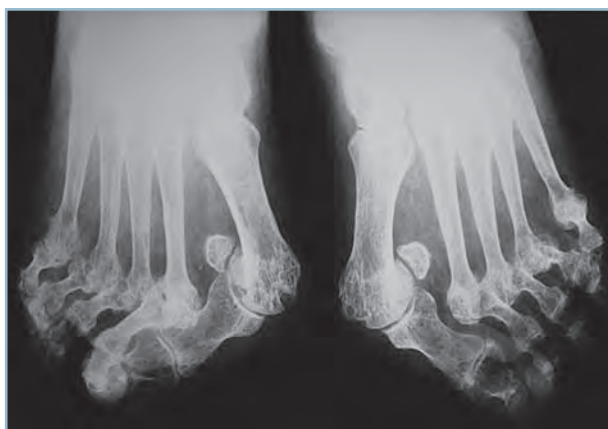- avant-pied « en coup de vent fibulaire » de tous les orteils ;
- formes où l'hallux reste axé ;
- déformations anarchiques ;
- coup de vent tibial des orteils.

Progressivement, apparaissent des cors, des durillons, des bursites.

Les radiographies précisent la destruction articulaire et les désaxations. La 5<sup>e</sup> tête métatarsienne apparaît la plus souvent érodée et la 1<sup>re</sup> tête la moins concernée [5]. Les sésamoïdes peuvent être atteints. Dans l'ensemble, l'hallux valgus, l'avant-pied étalé et le valgus calcanéen augmentent de fréquence avec la durée de la maladie. Les radiographies des mains et des avant-pieds, effectuées chaque année durant les deux premières années de la maladie, puis tous les 2 ans, s'avèrent utiles pour dépister les patients présentant une maladie destructrice se révélant même sous traitement de fond classique (cette dernière situation est une indication de traitement par biothérapie) (figures 44.1 et 44.2).



**44.1** Radiographie des avant-pieds de face. Érosions bilatérales des 5<sup>es</sup> têtes métatarsiennes. L'apparition d'une érosion osseuse métatarsienne signe le caractère destructeur de la maladie.



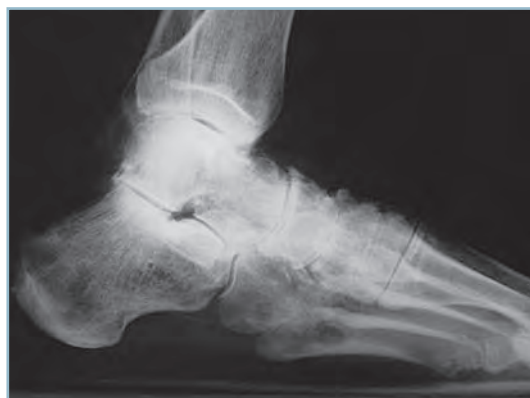**44.2** Radiographie des avant-pieds de face. Déformation en coup de vent fibulaire des 4 premiers orteils. Observer le 5<sup>e</sup> orteil droit également dévié (coup de vent global) et le 5<sup>e</sup> orteil gauche qui reste axé. Subluxation des articulations métatarsophalangiennes 2, 3, 4 droites et 2, 3, 4, 5 gauches.

### Arrière-pied, médio-pied et cheville

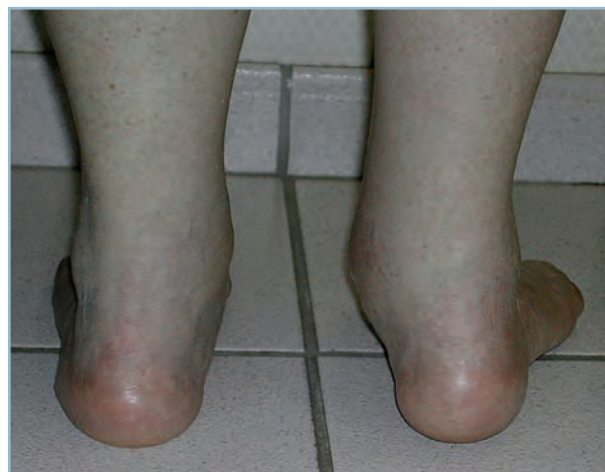L'atteinte du médio-arrière-pied, assez fréquente, est en général plus tardive que celle de l'avant-pied. Les lésions sont plus asymétriques et le plus souvent les douleurs médiotarsiennes sont décrites

comme des douleurs de cheville. En cas d'atteinte de l'articulation sous-talienne, l'interrogatoire note une douleur à la marche en terrain inégal et on observe un empâtement des gouttières rétro-malléolaires. L'examen recherche une laxité de l'articulation sous-talienne et un valgus calcanéen. Ce dernier est plus précocement dépisté lors de la marche à la fin de la phase d'appui total du pied. La polyarthrite rhumatoïde concernant souvent le sexe féminin en post-ménopause, il faut garder à l'esprit que les patientes sont susceptibles d'avoir une atteinte dégénérative préalable du tendon du muscle tibial postérieur. Fréquemment, l'évolution spontanée de la polyarthrite rhumatoïde se fait vers un pied plat valgus souple, qui peut devenir secondairement rigide (figures 44.3 et 44.4).

La cheville reste souvent indemne jusqu'à un stade tardif de la maladie. Les lésions tendineuses doivent être systématiquement évaluées. La ténosynovite du tendon du muscle tibial postérieur revêt une importance particulière en raison de sa fréquence et du rôle du tendon dans la stabilité dynamique de l'arrière-pied. L'examen, toujours comparatif, recherche un œdème, un empâtement sous la malléole médiale, étudie la resupination de l'arrière-pied lorsque le patient est sur la pointe des pieds et la diminution



**44.3** Radiographie de profil en charge. Pincement talonaviculaire et cunéonaviculaire. Observer l'érosion de la face plantaire de la 5<sup>e</sup> tête métatarsienne.



**44.4** Vue postérieure de l'arrière-pied en charge bipodale. Important valgus de l'arrière-pied droit avec abduction de cet avant-pied D.



de la force d'adduction contrariée. Le tendon est palpé lors de ces manœuvres, sa présence et sa consistance sont évaluées. Souvent, dans la polyarthrite rhumatoïde, l'œdème, les douleurs articulaires ou même un enraidissement de l'arrière-pied en valgus gênent l'examen. Les signes radiographiques sont souvent tardifs (radiographies de profil en charge bipodale genoux en flexion de 30°, chevilles de face avec repères talonniers au sol, rayon incident dans l'axe du calcaneus). Les articulations du couple de torsion – sous-talienne postérieure et talo-calcaneonaviculaire – apparaissent les plus précocement et les plus fréquemment atteintes. Le pincement articulaire et les lésions articulaires plus évoluées augmentent de fréquence avec la durée de la maladie.

Dans l'ensemble, il existe une relation entre arthrite tarsienne, durée de la maladie et fréquence du pied plat [4]. L'évolution vers la dislocation articulaire est possible. L'éventuelle ankylose du tarse, plus rare, est soit fibreuse soit beaucoup plus rarement osseuse. Une réaction arthrosique est possible le plus souvent secondaire au pied plat. L'examen clinique doit dépister suffisamment tôt l'hyperlaxité ou la tendance à l'ankylose en position vicieuse qui sont une indication chirurgicale. L'arthrite talocrurale est plus tardive et longtemps bien tolérée. Quand elle provoque une diminution importante de la flexion dorsale de cheville, il y a un retentissement néfaste sur l'avant-pied mais aussi sur l'arrière-pied. Si besoin, le scanner évalue plus précisément l'os cortical, l'IRM avec injection de gadolinium évalue les parties molles (état des tendons, du ligament interosseux talocalcanéen, présence de pannus synovial et sa localisation...). L'IRM détecte plus précocement que la radiographie des érosions osseuses métatarsiennes mais la valeur prédictive d'une maladie destructrice de ces érosions IRM est inférieure à celle des érosions radiographiques. L'échographie, d'accès plus facile, apporte des compléments d'information, mais l'évaluation régulière du pied de la polyarthrite reste d'abord clinique.

### Autres symptômes

D'autres symptômes peuvent être observés :

- talalgies plantaires rhumatoïdes rarement (3 % des cas) ;
- nodules rhumatoïdes ;
- bursite d'un espace intercapitométatarsien ;
- troubles circulatoires.

Les fractures de contrainte ne sont pas rares.

En cours d'évolution, l'épaisseur du capiton plantaire diminue, les anomalies cutanées (durillons, cors) sont banales, des bursites plantaires sont fréquentes de même que des anomalies de la démarche.

L'évolution sans traitement spécifique se fait par poussées ; tardivement la synovite métatarsienne est moins manifeste mais plus diffuse, les déformations deviennent rigides. Cette évolution incite à une prise en charge précoce qui tenterait, sans les traitements par biothérapie, d'obtenir une ankylose du pied dans des conditions acceptables au plan fonctionnel.

### Traitement médical

Il a pour but de maintenir les capacités fonctionnelles du patient.

### Traitements par voie générale

Les médicaments par voie générale sont de règle. L'utilisation d'un traitement de fond dans les trois premiers mois d'évolution

de la PR permet une meilleure réponse thérapeutique et améliore le pronostic. L'évaluation clinique ostéo-articulaire et biologique régulière permet d'adapter la thérapeutique et de décider éventuellement de l'indication d'un traitement par biothérapie soit d'après la valeur de l'indice DAS 28 (*Disease Activity Score* apprécié sur 28 articulations), soit s'il y a aggravation de la dégradation ostéo-articulaire sous traitement de fond. Ces traitements modifient considérablement l'évolution de la maladie mais sur certaines articulations le contrôle de l'inflammation locale peut rester insuffisant pendant un certain temps avant une nouvelle adaptation thérapeutique. La surveillance locale doit donc rester systématique et rapprochée.

Le but aujourd'hui est d'agir vite et fort, afin d'induire une rémission clinique et d'éviter la dégradation radiographique.

Parmi les traitements symptomatiques, au-delà des antalgiques et des AINS en général insuffisants, les corticoïdes restent utiles surtout initialement, dans les formes avec synovites multiples et avant que les traitements de fond ne soient efficaces. La posologie devra rapidement être diminuée en dessous de 10 mg/j de prednisone. Les mesures diététiques et la prévention de l'ostéoporose cortisonique ne devront pas être oubliées.

Parmi les traitements de fond « classiques », le méthotrexate reste la base du traitement *per os* ou par voie intramusculaire ou sous-cutanée. Il constitue actuellement le traitement de référence de la polyarthrite rhumatoïde. L'efficacité du produit apparaît en 6 à 8 semaines. Les principaux effets indésirables sont hépatiques, respiratoires et hématologiques. Au plan infectieux, l'expérience a montré qu'il ne semble pas nécessaire d'interrompre le traitement lorsqu'un geste de chirurgie orthopédique est programmé. Par contre, s'il s'agit d'une chirurgie septique, le méthotrexate doit être interrompu au moins une dizaine de jours avant. Parmi les autres traitements de fond classiques, le léflunomide, (Arava®) a fait la preuve d'une efficacité et d'une tolérance comparables au méthotrexate et représente la meilleure alternative dans cette indication [6]. En dehors de ces deux produits, la sulfasalazine (Salazopyrine®) ou les anti-paludéens de synthèse, tels que le sulfate d'hydroxychloroquine (Plaquenil®), ne sont plus utilisés isolément mais éventuellement en association avec le méthotrexate.

Les traitements biologiques ou biothérapies, au premier rang desquels se trouvent les anti-TNF $\alpha$ , représentent une importante avancée thérapeutique dans la polyarthrite rhumatoïde. Les anti-TNF $\alpha$  sont actuellement au nombre de trois. L'association au méthotrexate est généralement recommandée. L'infliximab (Remicade®) à la posologie de 3 mg/kg par voie intraveineuse est administré aux semaines 0, 2, 6, 14, puis toutes les 8 semaines. Les deux produits suivants s'utilisent par voie sous-cutanée :

- l'étanercept (Enbrel®) à la posologie de 25 mg deux fois par semaine ou 50 mg une fois par semaine ;
- l'adalimumab (Humira®) à la posologie de 40 mg toutes les deux semaines.

Les recommandations pour l'utilisation de ces produits [9] se basent sur le score DAS 28. Cependant, l'avis du clinicien rhumatologue reste important, car ce score ne considère pas le pied et la cheville. L'activité de la maladie s'apprécie par :

- le nombre d'articulations gonflées et douloureuses ;
- l'évaluation par le patient de sa douleur et de l'activité de sa maladie ;
- l'évaluation de la maladie faite par le médecin.

L'existence d'un syndrome biologique inflammatoire est également prise en compte (VS pour le DAS 28), de même que la progression de l'atteinte structurale ou une corticodépendance. Les anti-TNF $\alpha$  sont indiqués après échec du méthotrexate, pris pendant au moins 3 mois à dose optimale. Les contre-indications absolues sont les infections actives (en particulier tuberculose, VIH et infection chronique par le virus de l'hépatite B), néoplasie ou hémopathie de moins de 5 ans, insuffisance cardiaque classe III et IV de la NYHA, maladie démyélinisante, grossesse ou allaitement. Un bilan préthérapeutique doit systématiquement être effectué comportant des sérologies VIH et hépatites virales B et C, radiographie pulmonaire et IDR à 5 unités de tuberculine qui doit être inférieure à 5 mm.

Les recommandations en fonction des résultats de ce bilan sont disponibles et mises à jour sur le site du Club rhumatismes et inflammation (CRI). Pour les conduites à tenir face aux différents problèmes qui pourraient se poser (possibilité de vaccinations, grossesse, interventions chirurgicales), des fiches pratiques sont accessibles librement sur Internet ([www.cri-net.com](http://www.cri-net.com)).

Avant une intervention chirurgicale, l'arrêt des anti-TNF $\alpha$  doit se faire au minimum 2 semaines avant pour l'étaanercept et l'infliximab, et au moins 4 semaines avant pour l'adalimumab. La reprise du traitement ne sera autorisée qu'après cicatrisation complète et en l'absence d'infection. Les principaux effets indésirables sont infectieux. L'examen régulier des aires ganglionnaires et du revêtement cutané est recommandé à la recherche d'un lymphome ou d'un carcinome cutané dont on craint une augmentation de fréquence sous anti-TNF $\alpha$ , même si les données de la littérature sont jusqu'ici rassurantes. D'autres biothérapies sont disponibles mais plus rarement utilisées. L'anakinra (Kineret®) est un antagoniste du récepteur de l'IL-1 (IL-1 Ra), employé en injections sous-cutanées de 100 mg/j. Son efficacité modérée et son coût élevé en limitent l'emploi. L'abatacept ou CTLA4-Ig (Orencia®) s'utilise en perfusions IV de 10 mg/kg tous les 30 jours. Le rituximab (Mabthera) s'administre sous forme de deux perfusions de 1 g à 15 jours d'intervalle, avec renouvellement en cas de rechute à 6 mois ou 1 an en moyenne. Ces deux derniers produits sont réservés aux polyarthrites rhumatoïdes non contrôlées après utilisation d'au moins un anti-TNF $\alpha$ . D'autres molécules sont en développement avec en particulier le tocilizumab (MRA) qui est un anticorps anti-IL6 dont l'efficacité serait comparable à celle des anti-TNF $\alpha$ .

### Protection articulaire

Les règles de protection articulaire doivent être utilisées si besoin :

- mise en décharge temporaire en cas de poussée inflammatoire importante ;
- éventuellement, utilisation d'appareillages d'immobilisation et de protection du pied (arceau, gouttière qui maintient la cheville à angle droit...).

Il est souvent bénéfique de solliciter les conseils d'un ergothérapeute.

### Infiltrations

Les infiltrations de corticoïdes permettent une amélioration rapide et sont surtout effectuées dans les articulations métatarsophalangiennes, dans les bourses intercapitométatarsiennes et dans l'articulation talocrurale. Les précautions habituelles d'usage des

corticoides sont strictement respectées. Il faut se garder d'infiltrer les ténosynovites du tendon du muscle tibial postérieur. Après infiltration la qualité structurale du tendon est modifiée et il y a un risque d'aggravation des lésions tendineuses lors de la mise en charge.

Les synoviorthèses sont utilisées en cas de monoarthrite, surtout à la cheville, et en cas d'échec du traitement corticoïde local (synoviorthèses au rhénium).

### Orthèses plantaires et chaussage

Les orthèses plantaires sont préventives, correctrices ou palliatives. Leur emploi est précoce dès l'atteinte inflammatoire du pied.

Le chaussage du pied rhumatoïde doit être esthétique, léger et de laçage facile. La polyarthrite rhumatoïde, maladie évolutive, requiert une adaptation continue de la chaussure au pied. Le contrefort doit maintenir l'arrière-pied, en cas de lésion de l'articulation sous-talienne une tige haute est préférable. La confection de chaussures sur mesures se révèle parfois une solution nécessaire surtout en cas de contre-indication chirurgicale.

Les orthèses d'orteils sont palliatives mais parfois utiles de même que les soins pédicuriques.

### Traitements physiques

Les massages et les traitements physiques complètent les traitements précédents. La rééducation, contre-indiquée en poussée inflammatoire, permet le maintien des amplitudes articulaires restantes.

### Chirurgie

Si l'adaptation du traitement médical a été insuffisante et si la douleur ou les déformations provoquent une gêne fonctionnelle, il faut penser à l'indication chirurgicale.

Cette indication chirurgicale doit tenir compte de l'état général du patient et de l'état articulaire du membre inférieur dans son ensemble. Les comorbidités de la polyarthrite doivent être prises en compte :

- maladies cardiovasculaires (insuffisance cardiaque, athérosclérose) ;
- infections (bronchopulmonaires, arthrites septiques) ;
- hémopathies (lymphomes, maladie de Hodgkin) ;
- certaines affections gastro-intestinales (ulcères) ;
- ostéoporose.

Les déformations et leur aggravation sont prévisibles. L'évolutivité de la maladie permet de prévoir d'autres interventions chirurgicales si des lésions débutent sur d'autres articulations (quand bien même les biothérapies ont dans la plupart des cas profondément modifié l'évolution).

La diminution de la flexion dorsale de cheville (évaluée arrièrepied en position neutre) est un facteur aggravant l'évolution pour l'avant-pied par l'hyperappui qu'il provoque, c'est aussi un facteur aggravant pour l'arrière-pied par la tendance à l'éversion qu'il provoque à la fin du pas. Or, cette observation est fréquente notamment chez la femme après 50 ans. Le flexum des articulations sus-jacentes intervient également, de même que les déformations préalables de l'avant-pied.

Dans cette maladie évolutive, la dégradation structurale qu'elle soit ostéo-articulaire ou tendineuse est susceptible de s'aggraver. À l'exception des traitements par biothérapie, il faut insister sur ce

point, aucun traitement n'a prouvé par une étude rigoureuse qu'il stoppait la dégradation structurale. Avec ces moyens thérapeutiques actuels, des interventions sont donc contraindiquées : les ostéotomies métatarsiennes (qui n'ont pas d'effet protecteur sur la dégradation des articulations métatarsophalangiennes par la synovite inflammatoire destructrice) ou les interventions à visée uniquement tendineuse.

## Rhumatisme psoriasique

### Introduction

Ce rhumatisme inflammatoire forme, avec la spondylarthrite ankylosante, les arthrites réactionnelles et les atteintes ostéo-articulaires de certaines affections intestinales (maladie de Crohn, recto-colite hémorragique), le groupe des spondylarthropathies séronégatives caractérisées par la prévalence importante du groupe HLA B27. La prévalence des spondylarthropathies est de 0.3 % en France.

Le rhumatisme psoriasique se présente avec une atteinte oligo-articulaire asymétrique dans 70 % des cas, mais d'autres manifestations cliniques sont possibles :

- polyarticulaires symétriques (15 % des cas) ;
- atteinte axiale rachidienne (5 %) ;
- atteinte isolée des articulations interphalangiennes distales (5 %) ;
- atteinte mutilante (5 %).

Le sexe féminin serait plus fréquemment concerné dans les formes polyarticulaires symétriques, alors que le sexe masculin le serait plus fréquemment dans les formes oligo-articulaires [13].

Il a été établi des critères de diagnostic communs à toutes les spondylarthropathies (*tableaux 44.I et 44.II*). Récemment des critères diagnostiques de rhumatisme psoriasique ont été validés (*tableau 44.III*). L'atteinte du pied est en général associée à d'autres symptômes articulaires et extra-articulaires :

- lombalgies parfois accompagnées de sciatgies tronquées ;
- oligo-arthrites des membres ;
- arthrites des articulations sternocostales ;
- cervicalgies...

Les manifestations extra-articulaires sont représentées par les atteintes cutanéomuqueuses (uvéites récidivantes, stomatite, balanite, dermatose de type psoriasique ou apparentée) [8]. Le syndrome

**Tableau 44.I. Critères de classification des spondylarthropathies de l'European Spondylarthropathy Study Group.**

<b>Rachialgies inflammatoires OU synovite :</b>
asymétrique ou prédominant aux membres inférieurs
<b>ET un au moins des critères suivants :</b>
Histoire familiale de spondylarthropathie ou d'uvéite ou d'entéropathie
Psoriasis
Entéropathie inflammatoire
Enthésopathie
Sacro-iliite radiologique

**Tableau 44.II. Critères de classification des spondylarthropathies de B. Amor.**

A. Signes cliniques ou histoire clinique	Points
1. Douleurs nocturnes lombaires ou dorsales et/ou raideur matinale lombaire ou dorsale	1
2. Oligo-arthrite asymétrique	2
3. Douleurs fessières sans précision ou douleurs fessières à bascule	1
	2
4. Doigt ou orteil en saucisse	2
5. Talalgie ou toute autre enthésopathie	2
6. Iritis	2
7. Urétrite non gonococcique ou cervicite moins d'un mois avant le début de l'arthrite	1
8. Diarrhée moins d'un mois avant le début de l'arthrite	1
9. Présence ou antécédent de psoriasis, et/ou d'une balanite et/ou d'une entéropathie chronique	2
<b>B. Signes radiologiques</b>	
10. Sacro-iliite (stade > = 2 si bilatérale ou stade > = 3 si unilatérale)	3
<b>C. Terrain génétique</b>	
11. Présence de l'antigène B27 et/ou antécédents familiaux de pelvispondylite, et/ou de syndrome de Reiter, et/ou de psoriasis, et/ou d'uvéite, et/ou d'entéropathie chronique	2
<b>D. Sensibilité au traitement</b>	
12. Amélioration en 48 heures des douleurs par les AINS et/ou rechute rapide (48 heures) des douleurs à leur arrêt	2
<b>Le malade sera déclaré comme ayant une spondylarthropathie si la somme des points des 12 critères est égale ou supérieure à 6.</b>	

**Tableau 44.III. Critères diagnostiques de rhumatisme psoriasique (RP) validés par le groupe CASPAR.**

<b>Psoriasis</b>
– actuel
– antécédent personnel
– antécédent familial
<b>Dystrophie unguéale</b>
<b>Facteur rhumatoïde négatif</b>
<b>Dactylite</b>
– actuelle
– antécédent personnel
<b>Formation osseuse périarticulaire</b>

Pour assurer le diagnostic de RP, devant une présentation clinique de polyarthrite inclassée, d'oligoarthrite ou de lombalgie inflammatoire, il faut au moins trois critères.

biologique inflammatoire n'est pas toujours manifeste. La talalgie et la dactylite d'un orteil ou d'un doigt représentent des symptômes majeurs dans le rhumatisme psoriasique.

## Talalgie

La talalgie est due à une enthésopathie calcanéenne. Plus souvent plantaire, elle est volontiers comparée à un clou qui s'enfonce dans le talon. Elle est notamment observée à la mise en charge le matin, et disparaît lors du dérouillage matinal. Plus rarement, c'est une talalgie postérieure par enthésopathie du tendon calcanéen avec parfois bursite rétrocalcaneenne [8]. En général, la talalgie tend à s'estomper en cours d'évolution en 3 ans au maximum, mais certaines talalgies deviennent chroniques, sources d'incapacité fonctionnelle. La radiographie objective souvent ces enthésopathies avec aspect de calcifications, parfois hypertrophiques à l'insertion de l'aponévrose plantaire ou du tendon calcanéen. On peut observer localement des érosions osseuses avec reconstructions périostées ou des périostites sans érosion. Un blindage périosté parfois exubérant peut être observé. La scintigraphie osseuse peut rechercher les zones d'hyperfixation localisée intense sur le calcanéus au niveau des enthèses douloureuses. D'autres foyers cliniquement muets d'enthésopathies peuvent se manifester par des hyperfixations scintigraphiques (articulations sacro-iliaques, symphyse pubienne, articulations sternoclaviculaires, etc.) (figure 44.5).

## Atteinte de l'avant-pied

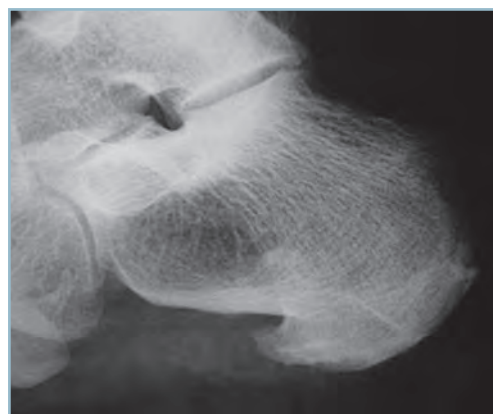
### Dactylite (figure 44.6)

La dactylite (« orteil en saucisse ») est une tuméfaction globale et uniforme d'allure inflammatoire des parties molles de l'orteil, observée une fois sur deux sur l'hallux. C'est une ténosynovite qui prédomine sur les tendons des muscles fléchisseurs, parfois elle est associée à une atteinte des muscles extenseurs de l'orteil, à une arthrite métatarsophalangienne et interphalangienne et à des enthésopathies [8, 10, 12, 14, 17]. L'échographie, entre autres renseignements, permet d'authentifier les caractères de cette dactylite.

### Métatarsalgies

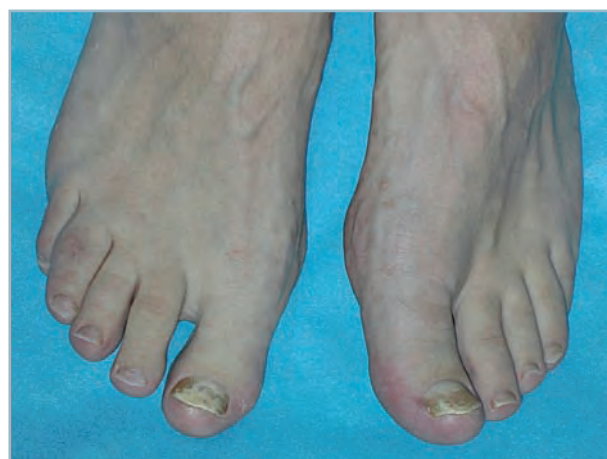Les métatarsalgies sont le plus souvent asymétriques avec arthrites des articulations métatarsophalangiennes et déformations

moins systématisées que dans la polyarthrite rhumatoïde. La radiographie recherche les signes de destruction osseuse pouvant aller jusqu'à une véritable lyse osseuse (image « en sucre d'orge sucé » des extrémités des métatarsiens) (figure 44.7).



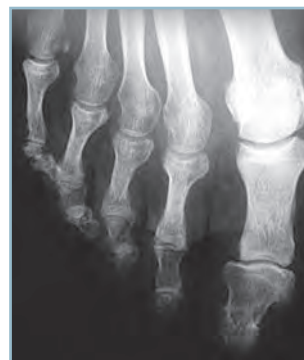**44.5** Radiographie du calcanéus de profil.

Volumineuse enthésopathie calcifiante à l'insertion de l'aponévrose plantaire. Enthésopathie calcifiante de petite taille à l'insertion du tendon calcanéen.



**44.6** Dactylite (« orteil en saucisse ») de l'hallux gauche.

Psoriasis unguéal des deux hallux.



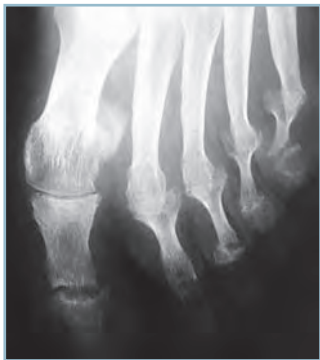**44.7** Radiographie de l'avant-pied gauche de face. Érosion des articulations interphalangiennes.



## Arthrites des articulations interphalangiennes

(figure 44.8)

Les arthrites des articulations interphalangiennes distales des pieds orientent plus vers le diagnostic de rhumatisme psoriasique, car les érosions sont rarement observées dans l'arthrose. En cas d'incertitude clinique donc, les radiographies aident au diagnostic de rhumatisme psoriasique, si on observe des érosions osseuses des articulations interphalangiennes distales. L'orientation diagnostique est encore plus vérifiée si sont associées des images d'enthésopathies calcifiantes ou même des ankyloses osseuses, lesquelles sont très caractéristiques du rhumatisme psoriasique. L'échographie aide à différencier les arthrites des articulations interphalangiennes distales parmi diverses étiologies (arthrose, rhumatisme psoriasique, goutte tophacée, kyste synovial...).



**44.8** Radiographie de l'avant-pied droit de face. Arthrite de l'articulation interphalangienne proximale du 5<sup>e</sup> orteil avec érosion de la 1<sup>re</sup> et de la 2<sup>e</sup> phalange.

Importante érosion de l'articulation interphalangienne distale du 5<sup>e</sup> orteil avec lyse presque complète de la 2<sup>e</sup> phalange. Subluxation des articulations métatarsophalangiennes 2, 3, 4 et luxation de la 5<sup>e</sup> articulation métatarsophalangienne. La tête du 5<sup>e</sup> métatarsien présente une lyse en « sucre d'orge sucé ».

## Atteintes de l'arrière-pied

Les arthrites de l'arrière-pied, du médio-pied ou l'arthrite de cheville sont possibles, de même que les tendinopathies avec en particulier ténosynovite du tendon du tibial postérieur dont les symptômes sont similaires à ceux de la polyarthrite rhumatoïde.

L'atteinte de l'avant-pied ou de l'arrière-pied est retrouvée dans plus de 80 % des cas de rhumatisme psoriasique. Elle est très évocatrice du diagnostic, lorsqu'elle est associée à une talalgie. La combinaison de talalgies, d'une dactylite et d'une oligoarthrite est décrite comme presque caractéristique du rhumatisme psoriasique par certains auteurs [7].

Il faut savoir que les anti-inflammatoires sont souvent très efficaces dans le rhumatisme psoriasique. Les symptômes sont alors tronqués et à rechercher par l'interrogatoire. La distinction clinique entre arthrite psoriasique et arthrite rhumatoïde reste difficile pour les patients qui ont une polyarthrite séronégative et du psoriasis. Les anti-CCP négatifs dans le RP peuvent être une aide importante. Sur la radiographie, l'association de signes de destruction osseuse et de reconstruction (enthésopathies calcifiantes) évoque fortement le diagnostic de rhumatisme psoriasique.

Dans le rhumatisme psoriasique, la capacité fonctionnelle et la qualité de vie sont diminuées [13]. Les traitements de fond traditionnels n'ont pas fait la preuve de la prévention de progression radiographique pathologique, ni la preuve d'un impact significatif

sur l'atteinte axiale [13]. Les traitements de fond des atteintes périphériques du rhumatisme psoriasique sont représentés par le méthotrexate, le léflunomide, voire la salazopyrine. L'association de ces traitements de fond peut être utilisée entre eux ou avec les nouvelles thérapies biologiques. Les autres principes thérapeutiques du rhumatisme psoriasique diffèrent peu du traitement de la polyarthrite rhumatoïde. L'atteinte est le plus souvent oligo-articulaire dans le rhumatisme psoriasique, mais il faut garder à l'esprit le potentiel destructeur, bien que plus localisé, en général, de cette affection. Les anti-TNF $\alpha$  sont recommandés [16] dans les formes actives, avec trois ou plus articulations gonflées et douloureuses, après échec des traitements conventionnels à bonne posologie (méthotrexate  $\geq$  15 mg/semaine, léflunomide 20 mg/j, voire salazopyrine  $\geq$  2 g/j) pendant au moins 4 mois et échec après au moins deux injections locales de corticoïdes retard.

## AUTRES RHUMATISMES INFLAMMATOIRES

### Spondylarthropathies (rhumatisme psoriasique exclu)

#### Spondylarthrite ankylosante

C'est un rhumatisme inflammatoire chronique avec synovite articulaire et enthésopathies inflammatoires. Elle touche fréquemment le pied mais, souvent, est moins destructrice à l'avant-pied que la polyarthrite rhumatoïde ou le rhumatisme psoriasique. Son diagnostic repose sur les critères déjà décrits (cf. tableaux 44.I et 44.II). En pratique, les critères d'Amor restent les plus utilisés en France. La seule présence de l'antigène HLA B27 ne suffit pas à porter le diagnostic de spondylarthrite ankylosante. L'absence de syndrome biologique inflammatoire n'élimine pas le diagnostic.

#### Atteinte de l'arrière-pied

Les talalgies, inférieures ou postérieures, par enthésopathies inflammatoires sont inaugurales dans environ 20 % des cas. Elles ne réveillent pas le malade la nuit contrairement aux arthrites, surviennent lors des premiers pas et disparaissent après un dérouillage matinal de même durée que les arthrites. La radiographie peut être normale ou montrer au niveau de l'enthèse une érosion locale, éventuellement associée à une reconstruction périostée, ou encore une reconstruction périostée proliférante locale sans érosion, réalisant une image d'« épine calcanéenne » floue et irrégulière [8]. L'échographie, ou mieux l'IRM, objective parfois l'atteinte inflammatoire de l'enthèse et permet la distinction avec une myo-aponévrosite plantaire d'origine mécanique. Les talalgies, souvent initialement bruyantes, peuvent aujourd'hui être facilement traitées médicalement, sans séquelles fonctionnelles.

Une bursite rétrocalcaneenne, une arthrite de cheville, de l'articulation sous-talienne ou des ténosynovites peuvent être observées.

#### Atteinte de l'avant-pied

La dactylite, très évocatrice des spondylarthropathies, concerne 15 à 20 % des spondylarthrites. L'hallux est le plus souvent concerné. L'atteinte de l'avant-pied, moins fréquente et moins bruyante que dans le rhumatisme psoriasique apparaît sournoise.

Elle doit être recherchée, car elle est parfois à l'origine de griffes d'orteils irréductibles.

### Traitement médical

Il fait appel aux anti-inflammatoires qui agissent sur les arthrites et sur les enthésiopathies dues à la maladie. Les traitements de fond classiques ne sont actifs que sur les arthrites. Les anti-TNF $\alpha$ , véritable bouleversement thérapeutique dans les spondylarthropathies, sont actifs ici dans tous les types de lésions. Le traitement local, médical ou chirurgical, fait appel aux mêmes moyens que dans le rhumatisme psoriasique [3]. Les principes du traitement sont identiques aux cas décrits précédemment. L'importance de l'atteinte fonctionnelle imposera parfois la chirurgie.

### Arthrites réactionnelles

Ce sont des spondylarthropathies avec arthrites stériles survenant après une infection déclenchante (le délai entre l'épisode infectieux et les manifestations inflammatoires articulaires réactionnelles ne doit pas dépasser un mois pour qu'un lien entre les deux événements soit retenu). Il s'agit d'infections bactériennes, à *Chlamydia trachomatis* touchant la muqueuse urétrale ou par des bactéries entéro-invasives (*Yersinia*, salmonelles, *Shigella* et *Campylobacter jejuni*). Elles surviennent en général entre 20 et 30 ans, mais restent possibles à tout âge. Le sex-ratio est proche de 1 pour les formes postentériques, mais il y a une forte prédominance masculine dans les formes survenant après une infection sexuellement transmise. Leur prévalence reste faible, en diminution dans les pays occidentaux, surtout pour les infections à *Chlamydia* (probablement en raison d'une meilleure protection contre la transmission des maladies sexuellement transmises et de l'usage plus fréquent des antibiotiques).

Le syndrome de Fiessinger-Leroy-Reiter est la forme la plus complète des arthrites réactionnelles avec atteinte inflammatoire rhumatisale (oligo-arthrite asymétrique prédominant sur les grosses articulations des membres inférieurs, enthésiopathies axiales et périphériques), atteinte extra-articulaire (diarrhée, urétrite, conjonctivite, lésions cutanéomuqueuses) et syndrome inflammatoire clinique et biologique. Le liquide articulaire est inflammatoire et stérile. Les formes incomplètes d'arthrites réactionnelles sont fréquentes. Les arthrites réactionnelles ne peuvent être prouvées que par la mise en évidence de l'infection déclenchante :

- analyse des urines du premier jet dans l'infection à *Chlamydia* ;
- coproculture positive pour l'infection par une entérobactérie (ce qui est rarement possible lors de l'apparition des arthrites après la phase de gastro-entérite).

La recherche d'une sérologie VIH est justifiée devant une arthrite réactionnelle, car ce virus favorise leur survenue.

Cliniquement, les atteintes asymétriques de l'avant-pied sont fréquemment inaugurales et touchent les articulations métatarsophalangiennes et interphalangiennes, plus souvent l'hallux [2]. Une atteinte sévère et sélective de l'articulation interphalangienne de l'hallux doit faire évoquer le diagnostic d'arthrite réactionnelle ou de rhumatisme psoriasique. Sur les radiographies, des érosions marginales, avec une prolifération osseuse irrégulière adjacente, ainsi qu'une périostite des diaphyses métatarsiennes et phalangiennes de voisinage peuvent s'observer. Des subluxations métatarsophalangiennes sont possibles.

La fréquence des talalgies serait plus grande que dans la spondylarthrite ankylosante ou dans le rhumatisme psoriasique [2]. La calcanéite radiographique est proche de celle du rhumatisme psoriasique,

mais l'enthésopathie achilléenne serait ici plus rare. L'atteinte d'une ou deux chevilles est reconnue dans 30 à 50 % des cas.

Dans environ 10 % des cas, des lésions cutanées de la plante des pieds, pustuleuses secondairement kératinisées avec aspect en « clous de tapissier », réalisent la kératodermie palmoplantaire de Vidal-Jacquet.

L'évolution immédiate de l'arthrite réactionnelle se fait habituellement vers la rémission spontanée, en moins de 6 mois. Il s'agit d'une guérison définitive pour la plupart des patients. Des récurrences sont possibles avec parfois passage à la chronicité et développement d'une spondylarthrite ankylosante dans 10 à 20 % des cas.

Le traitement antibiotique est indispensable en cas d'infection génitale à *Chlamydia*. Sa précocité de prescription semble prévenir ou atténuer la survenue d'une arthrite réactionnelle. Par contre, les formes liées à une bactérie digestive ne répondent pas au traitement antibiotique qui n'est donc pas justifié. Les autres principes du traitement des arthrites réactionnelles rejoignent ceux déjà décrits.

## Goutte

C'est la précipitation de cristaux d'urate monosodique dans les articulations, liée à une hyperuricémie supérieure à 420 micromol/l. Au-delà de ce chiffre, le risque de cristallisation de l'urate monosodique augmente avec le degré d'hyperuricémie. Les autres arthropathies microcristallines (chondrocalcinose et rhumatisme à hydroxyapatite) ne seront pas développées ici, car elles sont nettement plus rares au pied et ne sont responsables que de crises aiguës répondant bien aux traitements anti-inflammatoires.

### Goutte aiguë

Le premier accès de goutte survient habituellement chez l'homme entre 35 et 55 ans, la femme étant rarement touchée avant la ménopause. Les crises débutent le plus souvent au pied avec, typiquement, monoarthrite de la première articulation métatarsophalangienne. Spontanément, l'inflammation cède en 5 à 10 jours, ce délai pouvant être raccourci par la prescription de colchicine ou d'un anti-inflammatoire.

### Arthropathie uratique ou goutte chronique

Elle apparaît tardivement, après plusieurs années de crises récurrentes de goutte, en même temps que les tophus sous-cutanés, et siège aux mêmes articulations que la goutte aiguë.

Cliniquement, ce sont des douleurs mécaniques et une diminution progressive de la mobilité des articulations atteintes, qui apparaissent bosselées par des tophus de voisinage. Radiologiquement, l'espace articulaire reste préservé jusqu'à un stade avancé de la maladie. Au départ, on observe de simples irrégularités de la corticale sur les faces médiale et dorsale de la première tête métatarsienne. Plus tard, ces érosions para-articulaires peuvent donner typiquement des aspects « en hallebarde » avec début de ponts osseux cherchant à entourer le tophus. Puis, les érosions et les tophus intra-osseux ouverts dans l'articulation peuvent aboutir à une ostéolyse complète de la tête du premier métatarsien et à un pincement marqué de l'interligne avec possible évolution vers une ankylose. Les autres articulations métatarsophalangiennes et interphalangiennes peuvent également être affectées. Au médio-pied, l'ostéophytose dorsale est à l'origine de l'aspect de « pied hérissé » sur le profil. Des enthésophytes sous- et rétrocalcaneens peuvent être importants. La cheville est plus rarement concernée avec des

lacunes malléolaires et par des constructions ostéophytiques. Une arthrose secondaire est fréquente.

Le traitement essentiellement médical repose, en cas d'insuffisance des mesures diététiques, sur les médicaments hypouricémiants pour obtenir une uricémie inférieure à 360 micromol/l, ce qui permet une dissolution des cristaux uratiques et peut prendre plusieurs années en cas de goutte tophacée. En cas de dégâts architecturaux articulaires constitués et irréversibles, la chirurgie pourrait trouver une place à l'issue du traitement médical.

## Rhumatisme apparenté aux pathologies inflammatoires : cas particulier de l'arthropathie hémophilique

L'hémophilie est un déficit en facteurs de coagulation ; des hémarthroses peuvent survenir, à la cheville ou même à l'arrière-pied, dès l'apprentissage de la marche. L'articulation concernée est douloureuse et tuméfiée avec augmentation de la chaleur locale, rougeur et hydarthrose. Lors d'une hémarthrose, la synoviale résorbe les produits de dégradation du sang. Il s'ensuit une surcharge en fer des synoviocytes et des chondrocytes avec libération d'enzymes responsables d'une synovite. Les villosités synoviales deviennent hyperplasiques. L'altération du cartilage par libération intra-articulaire de produits de dégradation du sang et par hyperpression intra-articulaire complète le tableau.

La radiographie peut noter des érosions osseuses. Une raréfaction osseuse régionale est présente dans un premier temps et des remaniements dégénératifs seront observés plus tard.

L'aspect radiographique des arthropathies hémophiliques est fortement corrélé au nombre d'épisodes d'hémarthrose. Dans les formes évoluées, on observe un arrière-pied varus ou un arrière-pied valgus. Les radiographies standards peuvent objectiver une inclinaison de l'articulation talocrurale vers le bas et en médial [15] avec valgus secondaire, un aplatissement du talus, une ankylose osseuse sous-talienne et un élargissement du sinus du tarse, voire une déformation en flexion plantaire avec cavus. Des ostéonécroses secondaires du talus sont possibles. L'échographie peut être utile pour préciser l'abondance d'une hémarthrose et l'épaississement synovial. L'IRM montre précocement les lésions articulaires.

Le traitement prophylactique évite les récurrences d'hémarthroses par perfusion de facteur anti-hémophilique. Une hémarthrose aiguë nécessite la perfusion de facteurs de coagulation, puis une ponction articulaire évacuatrice et une mise au repos. En cas de synovite persistante, en échographie ou en IRM, une synoviorthèse isotopique est indiquée afin de détruire la synovite chronique qui favorise les récurrences d'hémorragie et les destructions articulaires. Une synovectomie arthroscopique peut également être envisagée. Une atteinte articulaire évoluée peut justifier la réalisation d'une arthrolyse ou la mise en place d'une prothèse [1].

## CONCLUSION

Les atteintes inflammatoires du pied et de la cheville les plus destructrices et invalidantes, d'ailleurs relativement proches, sont celles qui sont observées au cours de la polyarthrite rhumatoïde et du rhumatisme psoriasique. Dans ces affections, les avancées thérapeutiques majeures du traitement médical, avec la mise à disposition des biothérapies, devraient à l'avenir pouvoir réduire le recours à la chirurgie. Celle-ci cependant restera utile dans certains cas pour maintenir les capacités fonctionnelles du patient avec des interventions, sur la cheville et l'arrière-pied et/ou sur l'avant-pied, dont les indications doivent être connues.

## Bibliographie

- [1] Alcalay M, Deplas A. Prise en charge rhumatologique de l'hémophilie Partie I : manifestations articulaires. *Revue du Rhumatisme* 2002 ; 69 : 868-76.
- [2] Amor B. Le pied dans le syndrome de Fiessinger-Leroy-Reiter. In : Simon L, Claustre J. *Le pied inflammatoire*. Paris : 1977 ; 62-72.
- [3] Bouysset M, Bouvier M. Pied inflammatoire. *La Revue du Praticien* 1997 ; 47 : 43-9.
- [4] Bouysset M, Tebib J, Noel E et al. Rheumatoid flatfoot and deformity of the first ray. *J Rheumatol* 2002 ; 29 : 903-5.
- [5] Bouysset M. Le pied rhumatoïde. Aspects biomécaniques, cliniques et radiologiques. Considérations thérapeutiques. In : Bouysset M, Tourné Y, Tillmann K. *Le pied et la cheville rhumatoïdes*. Paris : Springer ; 2004 : 11-51.
- [6] Damiano J. Actualités. Nouvelles thérapeutiques médicales dans les rhumatismes inflammatoires. *EMC*. Paris : Elsevier ; 2006, Podologie, 27-080-A-12.
- [7] Eulry F, Damiano J, Launet D, Tabache F, Lechevalier D, Magnin J. Sausage-Like Toe and Heel Pain : value for diagnosing and evaluating the severity of spondylarthropathies defined by Amor's criteria. The retrospective study in 161 patients. *Joint Bone Spine* 2002 ; 69 : 574-9.
- [8] Eulry F. Le pied des spondylarthropathies. In : Bouysset M. *Pathologie ostéo-articulaire du pied et de la cheville*. 3<sup>e</sup> éd. Paris : Springer ; 2004, 175-88.
- [9] Fautrel, Pham T, Mouterde G et al. Recommandations de la société française de rhumatologie pour l'utilisation des agents anti-TNF chez les personnes souffrant de polyarthrite rhumatoïde. *Revue du Rhumatisme* 2007 ; 74 : 1301-1.
- [10] Fournie B, Crognier L, Arnaud C, Zabraniecki L, Lascaux-Lefebvre V, Marc V et al. Proposed classification criteria of psoriatic arthritis. *Revue Rhumatisme (Engl Edn)* 1999 ; 66 : 446-56.
- [11] Gladman DD, Shuckett R, Russell ML, Thorne JC, Schachter. Psoriatic arthritis (PSA) – an analysis of 220 patients. *Q J Med* 1987 ; 238 : 127-41.
- [12] Helliwell P, Marchesoni A, Peters M, Barker M, Wright V. A re-evaluation of the osteoarticular manifestations of psoriasis [see comments]. *Br J Rheumatol* 1991 ; 30 : 339-45.
- [13] Helliwell PS. Psoriatic Arthritis. In : Gordon KB, Ruderman EM. *Psoriasis and Psoriatic Arthritis. An Integrated Approach*. Springer ; 2004, 73-82.
- [14] Kane D, Greaney T, Bresnihan B, Gibney R, Fitzgerald O. Ultrasonography in the diagnosis and management of psoriatic dactylitis [comments]. *J Rheumatol* 1999 ; 26 : 1746-51.
- [15] Morillon D, Boutry N, Demondion X, Duquesnoy B, Cotton A. Lésions musculo-squelettiques dans l'hémophilie. *EMC*. Paris : Elsevier ; 2004, Radiodiagnostic, 31-191-A-10.
- [16] Pham T, Fautrel B, Dernis E et al. Recommandations de la Société française de rhumatologie pour l'utilisation des agents anti-TNF dans la spondylarthrite ankylosante et le rhumatisme psoriasique : mise à jour 2007. *Revue du Rhumatisme* 2007 ; 74 : 1312-22.
- [17] Taylor WJ, Helliwell PS, Gladman DD, Mease P, Mielants M, Marchesoni A. A validation of current classification criteria for the diagnosis of psoriatic arthritis – preliminary result of the CASPAR study. *Ann Rheum Dis* 2005 ; 64 (suppl III) : 107 [abstract].

SECTION 3.2

## Pied inflammatoire

CHAPITRE 45

# Chirurgie du pied et de la cheville rhumatoïdes

Th. LEEMRIJSE, B. VALTIN

Généralités.....	608	Arrière-pied .....	621	Stratégie des traitements chirurgicaux.....	632
Avant-pied.....	608	Cheville .....	628	Conclusion.....	632
Médio-pied.....	619	Gestes sur les tissus mous.....	631		



*L'atteinte du pied dans le cadre de la polyarthrite rhumatoïde est particulièrement fréquente, qu'il s'agisse de formes précoces révélatrices (30 %), notamment avec atteinte de la 5<sup>e</sup> articulation métatarsophalangienne, ou d'une atteinte au cours de l'évolution de la maladie. Soixante-dix pour cent des patients présentent des invalidités douloureuses liées à la localisation au pied de leur maladie [16, 26, 35, 37, 41]. Elle est grave sur le plan fonctionnel et un tiers des patients atteignent une invalidité suffisante pour justifier un geste chirurgical. Actuellement, la prise en charge médicale de cette maladie inflammatoire modifie fortement le tableau clinique de la polyarthrite rhumatoïde qui se trouve de moins en moins stéréotypé. La prise en charge chirurgicale s'en verra très certainement elle aussi modifiée.*

## ■ GÉNÉRALITÉS

Le traitement est basé sur une collaboration médicale et chirurgicale. Au stade initial, en présence d'une inflammation globale du pied, la prise en charge repose sur le traitement de fond de la maladie rhumatoïde :

- anti-inflammatoires ;
- corticothérapie générale ;
- immunosuppresseurs et anti-TNF plus récemment, auxquels s'ajoute au niveau du pied :

- la possibilité d'infiltrations locales de corticoïdes,
- les synoviorthèses en présence d'une atteinte articulaire localisée.

Il existe exceptionnellement des indications de synovectomie, car les lésions réagissent régulièrement au traitement médical.

La kinésithérapie ne doit pas être négligée, entreprise de façon précoce, elle lutte contre les raideurs articulaires et retarde l'apparition des déformations fixées.

De même les orthèses sont un appoint thérapeutique important :

- orthèses nocturnes de repos ou de correction dont l'action est limitée mais réelle ;
- orthèses de protection (orthoplasties) évitant l'apparition d'ulcérations et diminuant le conflit douloureux pied-chaussure ;
- semelles orthopédiques soulageant les métatarsalgies.

Le chaussage sur mesure est également un appoint utile dans le cadre de cette maladie. Lorsque les déformations deviennent trop importantes, les traitements médicaux sont insuffisants et il faut recourir au traitement chirurgical mais le traitement

médical reste un prérequis indispensable à tout traitement chirurgical [52].

Bien que la symptomatologie de l'avant-pied passe souvent à l'avant-plan, cette analyse ne doit pas être isolée et il faut également faire le bilan des atteintes au niveau de l'arrière-pied, atteintes qui sont relativement fréquentes (mais pour lesquelles les traitements chirurgicaux sont moins souvent nécessaires). L'examen en station position debout visualise au mieux la déformation éventuelle de l'arrière-pied, l'évolution vers le pied plat valgus étant de loin la plus fréquente. Bien qu'elle soit plus longtemps mieux tolérée, la déformation de l'arrière-pied ne doit pas pour autant être négligée. La désaxation en valgus a toujours tendance à s'aggraver sous la loi de la pesanteur et est responsable d'une hyperpression du 1<sup>er</sup> rayon [53]. Par ailleurs, la désaxation de l'arrière-pied peut être responsable d'une évolution péjorative au niveau de la cheville, par surcharge de contrainte mécanique sur un de ses versants articulaires, et est toujours un élément délétère lorsque la mise en place d'une prothèse totale de cheville est envisagée.

L'atteinte de la cheville est plus rare, sauf dans les polyarthrites juvéniles, où elle est présente dans plus de la moitié des cas. La mobilité est souvent conservée et les douleurs peuvent être responsables d'une invalidité importante.

L'évaluation clinique est complétée par un bilan radiographique des deux pieds avec incidences de face et de profil en charge. Les clichés permettent de préciser :

- l'importance de l'hallux valgus et du métatarsus varus ;
- la présence de luxations métatarsophalangiennes des rayons latéraux ;
- et surtout l'importance des destructions ostéo-articulaires qui influencent fortement les indications thérapeutiques.

Les atteintes radiologiques des articulations de l'arrière-pied sont notées avec une localisation fréquente au niveau de l'articulation talonaviculaire, puis de la sous-taliennne qui est presque systématiquement associée.

Cette pathologie du pied doit être intégrée à l'ensemble des atteintes de la polyarthrite rhumatoïde aux membres inférieurs mais également aux autres localisations, et à la maladie elle-même avec son caractère évolutif ou non, en précisant le traitement médical nécessaire à stabiliser l'affection.

Ce n'est qu'après ce bilan complet que les indications thérapeutiques peuvent être posées, en ayant toujours à l'esprit que le but du traitement est de soulager la totalité des éléments douloureux.

## ■ AVANT-PIED

### Introduction

L'atteinte de l'avant-pied est de loin la plus spectaculaire par les déformations qu'elle entraîne. Les lésions ont pour origine une ténosynovite et une synovite articulaire évolutives, qui auparavant restaient longtemps évolutives malgré le traitement médical. La phase initiale de la maladie est marquée par l'inflammation articulaire avec prolifération de la synoviale et épanchements intra-articulaires et péricapulaires. Cette patho-

logie synoviale entraîne une fragilisation des structures capsulo-ligamentaires à l'origine des déformations et, secondairement, des altérations cartilagineuses irréversibles.

## Diagnostic

### Évaluation clinique

L'interrogatoire permet de préciser la symptomatologie douloureuse :

- métatarsalgies avec leurs localisations ;
- cors douloureux au niveau des orteils ;
- présence de conflit douloureux en regard de la tête du 1<sup>er</sup> métatarsien.

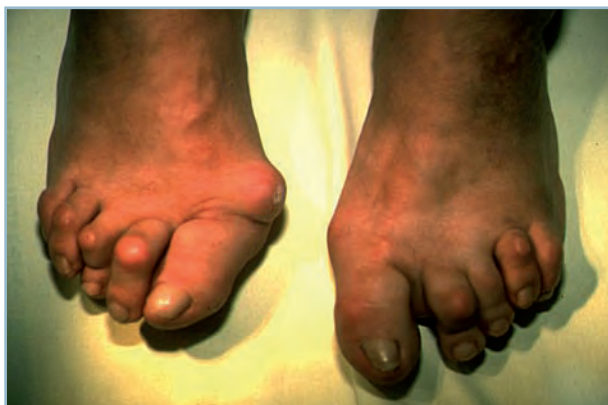À l'examen de la face dorsale du pied, on note :

- la présence et l'importance de la déviation en valgus du gros orteil avec parfois bursite inflammatoire médiale ;
- la déformation des orteils en griffe en précisant la déviation latérale ;

- la présence et la localisation des cors ;
- le recul des orteils, témoin d'une luxation métatarsophalangienne.

Il faut se porter sur la face plantaire afin de localiser les hyperkératoses témoignant d'un appui excessif à ce niveau (*figure 45.1*).

Les mobilités actives et passives, le caractère réductible des déformations sont notées au niveau de tous les segments atteints.



**45.1** Aspect clinique typique de l'avant-pied rhumatoïde.

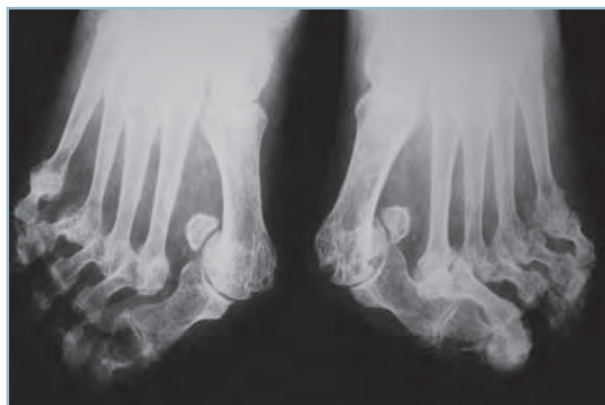
a. Face dorsale.

b. Face plantaire, durillon d'appui sur les luxations MTP.

a  
b

### Évaluation paraclinique

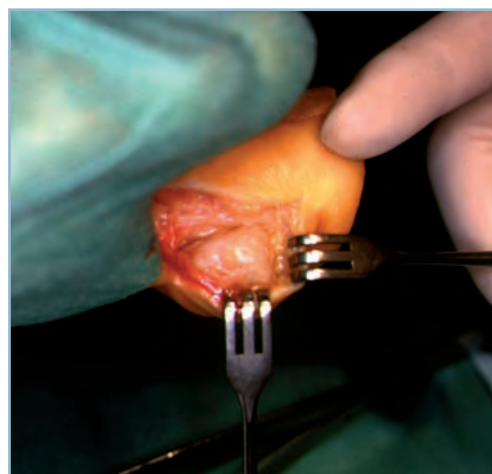
Les radiographies conventionnelles en charge complètent le bilan et permettent de proposer une indication chirurgicale éventuelle (*figure 45.2*).



**45.2** Radiographie de face de l'avant-pied, destruction articulaire, luxation MP, hallux valgus sévère.

### Traitement conservateur

Il est basé sur une collaboration médicale et chirurgicale. Comme décrit précédemment au chapitre 44, le traitement médical est de mise. Une place à part doit être faite aux bursites intermétatarsiennes, en particulier au niveau du 2<sup>e</sup> espace intermétatarsien, se traduisant cliniquement par une divergence des 2<sup>e</sup> et 3<sup>e</sup> orteils et une tuméfaction située entre les têtes des 2<sup>e</sup> et 3<sup>e</sup> métatarsiens qui, en cas d'échec du traitement médical, peuvent nécessiter une exérèse chirurgicale. Une autre bursite pathogène est située sous l'interphalangienne de l'hallux. Son infiltration est déconseillée de par le risque de rupture tendineuse au niveau du long fléchisseur de l'hallux ; l'exérèse chirurgicale doit être privilégiée (*figure 45.3*). Les orthèses et les moyens de rééducation ont bien sûr une place essentielle dans la prise en charge.



**45.3** Exérèse d'une bursite sous l'interphalangienne.

## Traitement chirurgical

### Généralité

Dès 1912, Hoffmann propose la résection des trois têtes métatarsiennes moyennes pour supprimer la douleur et corriger l'appui. Par la suite, plusieurs auteurs ont décrit des modifications de cette technique. Ainsi, Fowler résèque les métatarsiens proéminents par voie dorsale et réalise une plastie cutanée plantaire ; Clayton résèque les têtes métatarsiennes et la base des phalanges ; Kates et Dessel publient une technique similaire. Ces interventions permettent une correction de la forme de l'avant-pied et une action efficace sur l'arthrite, car la résection implique une synovectomie. Mais ces interventions ont l'inconvénient de ne pas obtenir une régularisation de l'appui métatarsien et c'est Lelièvre [35], en proposant son alignement métatarsien, qui est le premier à penser à une reconstruction fonctionnelle [27].

Pour Viladot [63], qui reprend les principes énoncés par Lelièvre, la chirurgie doit donner à l'avant-pied sa forme idéale, c'est-à-dire celle qui permet d'obtenir un appui indolore, apte à la marche et la moins vulnérable possible à l'action nocive de la chaussure du commerce [8]. Trois conditions sont nécessaires :

- la suppression des appuis plantaires excessifs ;
- la correction des déformations ;
- le rétablissement fonctionnel de l'avant-pied suivant le « canon idéal » de Lelièvre.

C'est ce que les différentes thérapeutiques chirurgicales de l'avant-pied rhumatoïde se proposent d'obtenir et il faut distinguer la chirurgie du 1<sup>er</sup> rayon de celle des rayons latéraux tout en considérant le pied dans son ensemble [7].

### Chirurgie du premier rayon

#### Possibilités thérapeutiques

Sur le 1<sup>er</sup> rayon plusieurs techniques ont été proposées et les controverses entre la résection de la métatarsophalangienne du 1<sup>er</sup> rayon, l'arthrodèse, l'implant de Swanson et les ostéotomies sont classiques. Actuellement, il reste difficile de savoir si une technique montre une réelle supériorité sur les items de qualité de vie et stabilité dans le temps.

#### Intervention de Keller

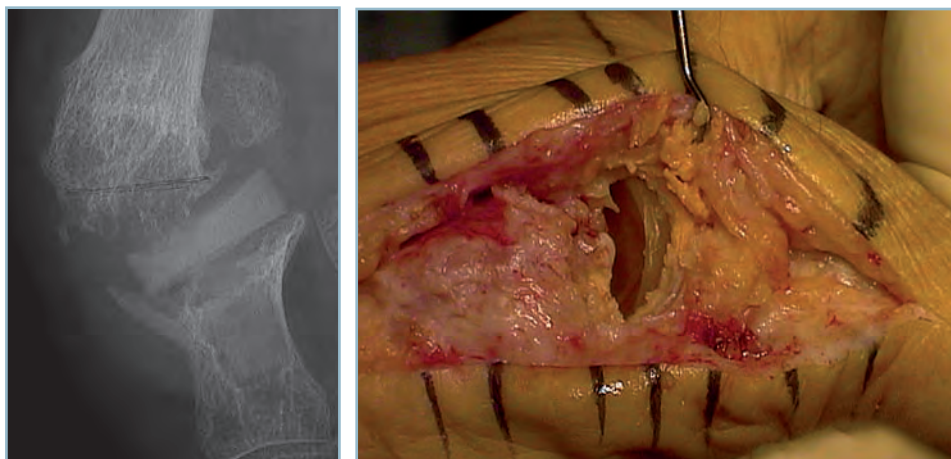
De nombreux auteurs constatent que l'intervention de Keller laisse s'appuyer le 1<sup>er</sup> rayon devenu instable sur une « palissade » latérale mobile, autorisant le déplacement progressif en valgus et donc la récurrence. Beauchamp [6] retrouve aussi une tendance au valgus progressif du gros orteil qui entraîne les autres orteils avec lui. Stokes [54] a mesuré les pressions plantaires, avant et après intervention pour hallux valgus traité par Keller, d'une série de malades en comparaison à une série de sujets sains. Chez les sujets sains, environ 40 % du poids est appliqué sur les orteils lors de la marche, juste avant que le pied ne quitte le sol. Cette force résulte des fléchisseurs d'orteils et implique que les articulations des orteils soient à même de supporter cette pression. En général, la pression appliquée sur les orteils augmente après l'intervention de Keller, plutôt sur les orteils médians, expliquant les métatarsalgies secondaires [10].

Les récurrences restent fréquentes et source de désagrément douloureux (50 %), l'instabilité de l'avant-pied (20 %) et la présence de métatarsalgies (20 %) sont les causes les plus souvent retrouvées après cette procédure [20].

#### Arthroplastie de Swanson

Swanson [55] analyse sa série de 270 pieds, dont 189 arthrites rhumatoïdes, avec 18 mois de recul minimum. Sur les 25 pieds rhumatoïdes traités par un implant de première génération et revus à 30 mois, il constate une perte de 7° de la correction moyenne à 4 mois postopératoires. Il ne décrit que deux complications septiques. Il rapporte quatre reprises secondaires par une intervention de Hoffmann sur les orteils latéraux. Denis [16] a comparé l'efficacité de l'arthroplastie du gros orteil avec et sans implant de Swanson. L'implant permet d'obtenir une mobilité à peine supérieure au Keller et n'exerce pas d'action antalgique supérieure. L'action stabilisatrice de l'orteil s'est révélée nulle. Denis réserve donc ses indications à des sujets peu cortisonés, sans antécédents septiques locaux, chez qui l'on craint une évolution synostotante au niveau des zones de résection métatarsophalangienne. Sur les dix arthroplasties de Swanson de sa série, deux soit 20 % des cas ont dû être reprises pour suppuration précoce (figure 45.4).

Les complications reconnues suite à la pose d'implant en silicone sont donc nombreuses :



45.4 Implant de Swanson.

- a. Destruction radiographique, fracture de l'implant, géode.  
b. Vue opératoire lors d'une révision.

a | b



- réaction inflammatoire des tissus mous mimant une infection ;
- réaction sur particule de silicone (0 à 26 %) ;
- ostéolyse ;
- dislocation prothétique ;
- fragmentation (1 à 8 %) ;
- lymphangite réactionnelle [9, 36].

Cependant, les résultats peuvent être améliorés par les implants de dernières générations (grommets) [42, 51]. Cracchiolo *et al* [15] rapportent des degrés de satisfaction clinique élevée dans 84 % des cas.

#### Arthrodèse de la métatarsophalangienne

Dans l'arthrodèse [18, 37, 58, 59, 60], le sacrifice de l'articulation ne compromet pas le déroulement du pas qui reste possible grâce à la souplesse de l'interphalangienne du gros orteil et grâce à la talocrurale. Leur intégrité est donc une condition préalable obligatoire. L'arthrodèse reporte en avant l'appui du 1<sup>er</sup> rayon et soulage d'autant les têtes métatarsiennes moyennes. Elle préserve la fonction d'appui du 1<sup>er</sup> rayon. La bonne tolérance des contraintes imposées au gros orteil dépend de l'orientation donnée à l'arthrodèse. Pour Toméno [58], dans le plan horizontal, le blocage doit se faire en valgus physiologique avec 15 à 20° de valgus chez la femme et 10 à 15° chez l'homme. Il souligne l'action souvent bénéfique de l'arthrodèse MP sur la divergence 1<sup>er</sup>-2<sup>e</sup> métatarsien dont la valeur normale se situe autour de 10°. Dans le plan sagittal, l'arthrodèse idéale cherche à bloquer le gros orteil en légère flexion dorsale :

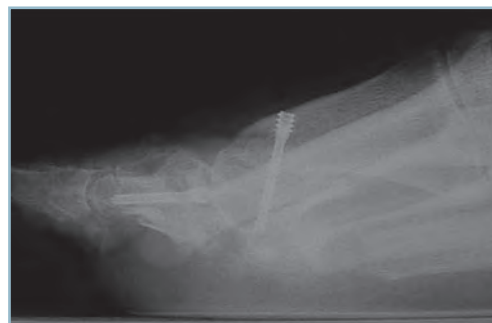- 30° chez la femme et 20° chez l'homme ;
- variable selon que le patient utilise des talons plats (de 1 à 2 cm de haut) ou des talons bottiers (de 4 à 6 cm de haut).

Beauchamp [6] cite Tillmann qui recommande une position de l'arthrodèse avec 20° de valgus et 10° de dorsiflexion [57]. Lipscomb, Harrison, Fitzgerald recommandent une position de l'arthrodèse avec 10° de valgus et 15-20° de dorsiflexion (un peu moins chez l'homme). Les mesures de pression montrent qu'un petit angle de dorsiflexion augmente la pression sous le gros orteil et nuit à l'interphalangienne. Un angle de dorsiflexion supérieur à 25° augmente la pression sous la tête du 1<sup>er</sup> métatarsien. L'arthrodèse associée à la résection des têtes métatarsiennes permet donc de supprimer la plupart du temps les métatarsalgies moyennes.

#### Ostéotomie du premier métatarsien

Les possibilités de raccourcissement du 1<sup>er</sup> métatarsien permettent l'utilisation de cette technique pour la correction de l'hallux valgus de la polyarthrite rhumatoïde soit en association à un alignement des têtes métatarsiennes, soit en association à des ostéotomies de Weil des têtes métatarsiennes latérales [4].

Il faut utiliser la possibilité de raccourcissement pur, en l'absence d'hallux valgus, lorsqu'une chirurgie raccourcissante des rayons latéraux est nécessaire et ce, pour éviter la déviation ultérieure du gros orteil. Dans cette indication, le scarf entre en compétition avec l'ostéotomie de Weil du 1<sup>er</sup> métatarsien qui a notre préférence de par sa simplicité et sa fiabilité. Le trait est unique et permet une large surface de contact. La coupe doit être parfaitement parallèle à la plante du pied et permet une décompression axiale aisée. Le contrôle de la coupe se fait sans difficulté par la vision directe de la face médiale du métatarsien. Le réglage du recul permet de mettre la surface articulaire en regard de la zone de résection ou la tête de M2. L'ostéosynthèse est ensuite confiée à une ou deux vis céphaliques (*figure 45.5*).



**45.5** Exemple d'ostéotomie selon Weil du premier rayon, décompression horizontale du métatarsien (Rx, vue de profil).

#### Notre expérience

Nous précisons ici quelques points techniques de l'arthrodèse de l'articulation métatarsophalangienne du 1<sup>er</sup> rayon qui est la procédure qui a notre préférence. Elle a pour avantage la correction définitive de la déformation et la protection de la récurrence de la déviation en coup de vent des orteils.

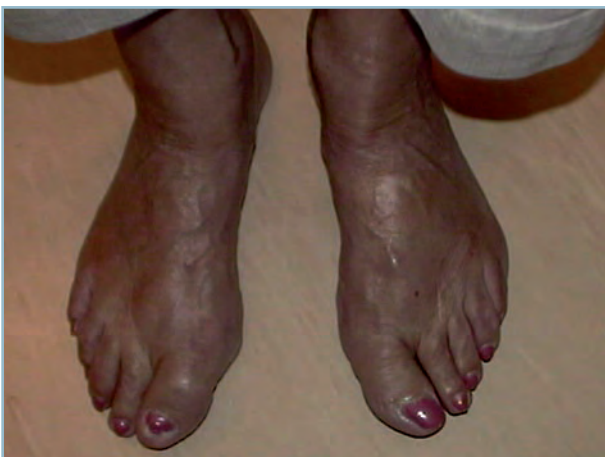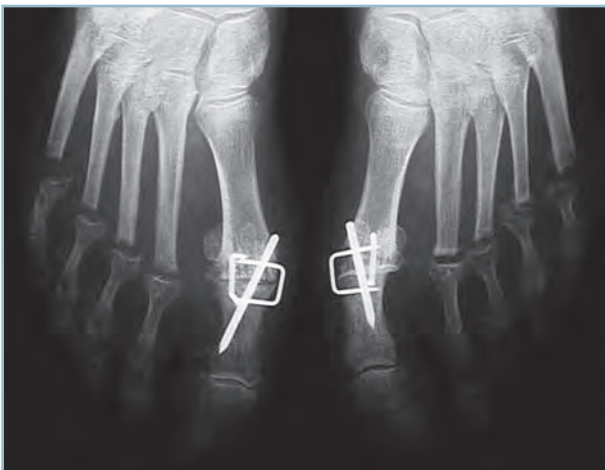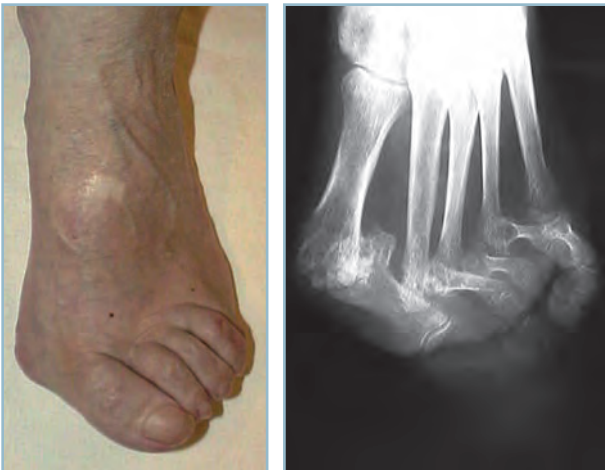#### Technique chirurgicale

L'intervention est menée par une voie d'abord médiale avec arthrolyse étendue afin d'obtenir la correction partielle des troubles. On réalise une résection partielle de la tête du 1<sup>er</sup> métatarsien et de la base de la 1<sup>re</sup> phalange à la scie oscillante ou aux fraises motorisées et avec fixation la plus stable possible. Les meilleures ostéosynthèses semblent être obtenues par soit deux vis en croix, soit une plaque d'ostéosynthèse adaptée. Les agrafes en titane assurent une bonne stabilité même en présence d'une ostéoporose importante mais contrôlent moins le positionnement de l'arthrodèse. Lorsque ces types d'ostéosynthèse s'avèrent impossibles, il faut encore se résoudre à l'ostéosynthèse de sauvetage par broches malgré le risque de migration du matériel et les difficultés de consolidation.

Il faut préciser la position, la longueur, la rotation et les niveaux de résection osseuse afin d'obtenir un résultat optimum (*figure 45.6*). On réalise deux coupes planes à la scie oscillante ou on utilise des fraises motorisées. Le point important est la zone de résection du 1<sup>er</sup> métatarsien qui doit être à l'aplomb de la résection du deuxième, ce qui permet très souvent d'être en zone parfaitement spongieuse. La coupe ou l'avivement de la phalange doit permettre de retrouver un pied harmonieux et la longueur de l'hallux doit être égale au 2<sup>e</sup> orteil. Un grand soin doit être porté à la résection de la partie plantaire de la base de la phalange qui doit préserver son surtout fibreux en continuité avec la plaque plantaire et l'appareil sésamoïdo-phalangien. La rupture de cette continuité entraîne un recul de l'appareil sésamoïdien et une perturbation des futures zones d'appui. Il y a peu de différence de réglage entre un pied féminin et un pied masculin dans le cadre de la polyarthrite rhumatoïde. L'angle théorique qui est fonction de la pente du métatarsien a peu de valeur chiffrée, car il est lui-même modifié par le raccourcissement. On effectue un fin brochage transitoire et un appui simulé sur une surface plane. Le secteur de mobilité résiduel doit être spontanément en position neutre, l'orteil doit avoir un très léger frôlement pulpaire de la zone d'appui (*figure 45.7*). La face dorsale de la phalange doit être parallèle à l'appui représentant le sol. Le valgus doit être harmonieux par rapport aux orteils latéraux. Le plus difficile reste la rotation



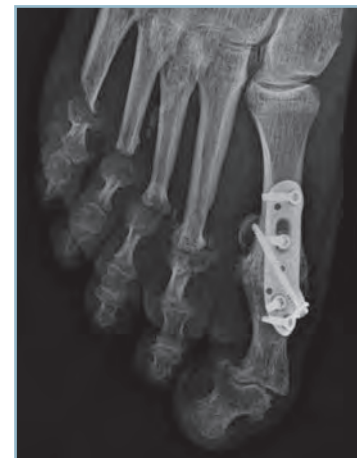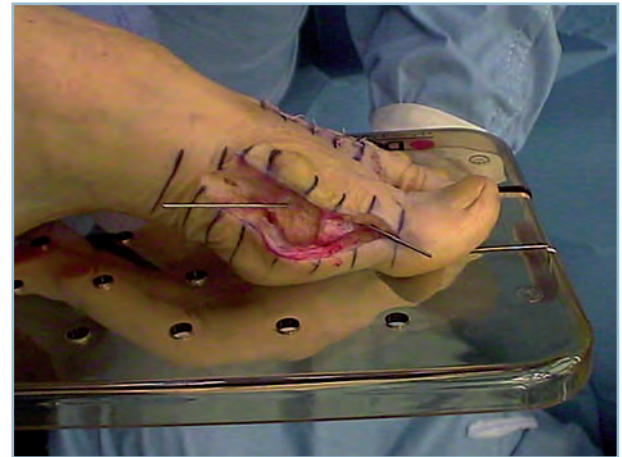
qui doit éviter tout excès de pression sur un des condyles de l'interphalangienne, le plan de l'ongle et l'étude du secteur de mobilité de l'IP reste un bon repère clinique et c'est le seul. La synthèse doit être fiable, fonction de la qualité osseuse ; une fine plaque adaptée garantit également la consolidation. On en déduit donc que l'arthrodèse métatarsophalangienne du gros orteil est le dernier temps de correction dans l'avant-pied rhumatoïde, réalisée après le traitement des têtes métatarsiennes qui présentent le plus souvent la zone de déformation la plus importante.



**45.6** Exemple d'arthrodèse alignement.

- a. Aspect clinique préopératoire.  
 b. Aspect radiologique préopératoire.  
 c. Illustration radiologique de la résection M1 = M2, postopératoire.  
 d. Aspect clinique postopératoire.

a | b  
 c |  
 d



a  
 b

#### 45.7 Arthrodèse MP.

- a. Positionnement peropératoire arthrodèse MPI.  
 b. Stabilisation par plaque.

## Chirurgie des rayons latéraux

### Possibilités thérapeutiques

Les propositions de la littérature sont multiples pour le traitement des rayons latéraux, certaines tombent actuellement en désuétude. Il est intéressant cependant de distinguer les lésions modérées des lésions évoluées.

#### Lésions modérées

Dans les lésions modérées où le traitement médical a échoué mais où les déformations ne sont pas encore très importantes, deux techniques sont décrites afin de prévenir ou retarder leur apparition [29, 45].

#### Intervention de Helal [30]

C'est une technique historique. Par une voie d'abord dorsale, le tiers distal des métatarsiens est exposé et séparé du reste de la diaphyse selon un angle sagittal de 45°. Cette section se fait de façon harmonieuse en règle générale sur les trois métatarsiens médians, plus rarement par deux voies supplémentaires latérales sur les cinq métatarsiens. L'appui immédiat est autorisé dans le cas d'une ostéotomie médiane ou bien après 6 semaines de plâtre, si tous les métatarsiens ont été sectionnés. Le réglage approximatif des appuis métatarsiens et la fréquence des pseudarthroses ont fait progressivement abandonner cette technique.

#### Intervention de Lipscomb

On réalise trois incisions dorsales [37, 48]. On associe une ténomyotomie des tendons extenseurs, une résection de la base de la 1<sup>re</sup> phalange et une excision des condyles métatarsiens des orteils

latéraux qui sont temporairement fixés par une broche axiale pendant 6 semaines. Cette résection économe des têtes métatarsiennes associée à la résection de la base de P1 des orteils ne donne qu'un soulagement transitoire des métatarsalgies, car elle maintient en place les zones d'appuis et compromet la stabilité de l'orteil de par la perte de la plaque plantaire. Cette chirurgie est souvent responsable de déformations secondaires des orteils très difficilement rattrapables (figure 45.8) Astrom, par ailleurs, nous rapporte des bons résultats sur 28 ostéotomies basales avec un recul de 3,7 ans [2].

#### Ostéotomie de Weil des métatarsiens latéraux

Cette ostéotomie de recul des têtes métatarsiennes latérales est développée au chapitre 13.2. Son long trait horizontal permet un recul important des têtes métatarsiennes, recul qui doit permettre la correction des luxations métatarsophalangiennes sans traction. C'est dire que l'extrémité distale de la tête métatarsienne est placée au niveau de la base de la phalange luxée, le recul étant d'autant plus important que le déplacement postérieur de la base de la 1<sup>re</sup> phalange de l'orteil est marqué. La première ostéotomie est celle concernant le rayon le plus déplacé (le plus souvent le deuxième), le positionnement des autres rayons étant réglé sur la première ostéotomie. La correction de l'hallux valgus (par ostéotomie scarf ou arthrodèse) doit être effectuée après la réalisation de la correction des métatarsiens latéraux afin de régler la longueur du 1<sup>er</sup> métatarsien en respectant l'harmonie d'appui de l'avant-pied. Cette chirurgie conservatrice, préservant la valeur fonctionnelle des articulations métatarsophalangiennes latérales et par là les possibilités d'appui sur la pulpe des petits orteils, ne s'adresse qu'aux cas où l'intégrité ostéocartilagineuse est démontrée. Il faut donc proposer cette intervention avec une grande prudence :

- patient relativement jeune ;
- symptomatologie focale ;
- absence de poussée inflammatoire ;
- polyarthrite éteinte ou quiescente ;
- « rémission ».

Il faut une grande pratique de l'ostéotomie de Weil, car les gestes de libération et l'importance des reculs rendent cette chirurgie difficile.

#### Lésions évoluées

Dans les déformations évoluées et irréductibles plusieurs auteurs ont décrit leur technique [5, 22, 23, 24].

#### Intervention de Hoffmann

Il s'agit de la première arthroplastie. On réalise une voie d'abord plantaire transversale en avant des têtes des métatarsiens. Toutes les têtes métatarsiennes sont réséquées selon une courbe harmonieuse dans le plan horizontal. Pour prévenir l'œdème, le pied initialement surélevé est rapidement mobilisé [61].

#### Intervention de Fowler

C'est le même principe que l'incision d'Hoffmann, mais plus radical sur l'os [40]. On réalise une voie d'abord dorsale arciforme, en avant des têtes des métatarsiens, puis une résection de la base de la 1<sup>re</sup> phalange de tous les orteils, et toutes les têtes métatarsiennes sont coupées, l'ensemble réalisant une courbe harmonieuse dans le plan horizontal. Dans le plan sagittal, les têtes des métatarsiens sont remodelées pour éviter les conflits d'appui. Une seconde incision est faite à la face plantaire, curviligne à concavité postérieure, passant en avant des têtes métatarsiennes et de la zone d'appui. Un lambeau postérieur est détaché de l'aponévrose plantaire moyenne. Ce lambeau décollé est réséqué en ellipse, supprimant ainsi la zone des durillons plantaires et ramenant le coussinet adipeux sous la coupe métatarsienne. Pour prévenir l'œdème, le pied initialement surélevé est rapidement mobilisé.

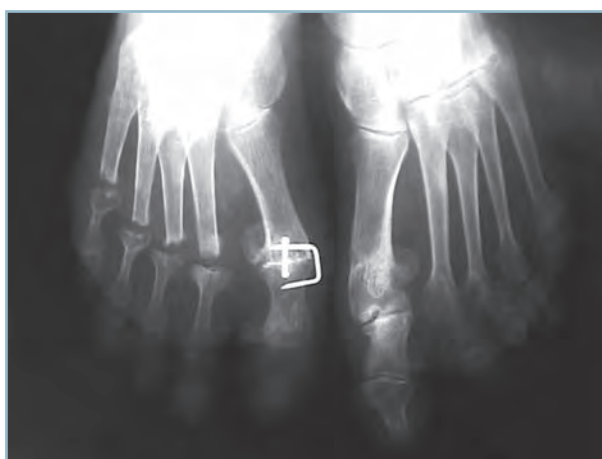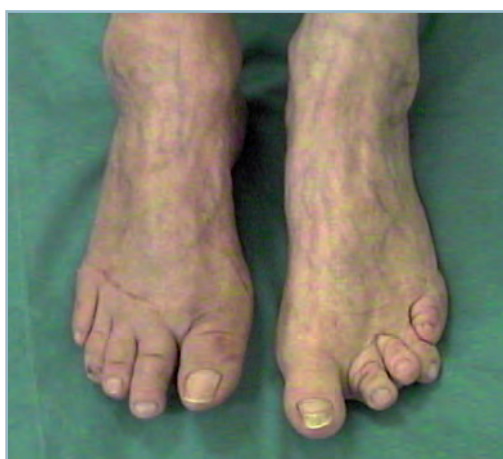#### Alignement selon Lelièvre

Parmi toutes les techniques proposées, la résection des têtes métatarsiennes comme le proposait Hoffmann, avec recherche de l'alignement de Lelièvre, semble être la meilleure [1, 25, 32, 39, 41, 62] :

- elle permet la suppression des appuis plantaires et le rétablissement fonctionnel de l'avant-pied, selon le « canon idéal » ;
- elle favorise la correction des déformations (luxation métatarsophalangienne, déviation latérale et griffe des orteils), le raccourcissement du squelette et la détente tendinomusculaire ;
- elle autorise la synovectomie, même incomplète, lors de la résection osseuse.

Cette forme idéale s'obtient si l'on réunit les conditions suivantes :

- formule digitale de type grec : le gros orteil doit avoir 1 à 5 mm de moins que le second. L'ensemble des orteils forme une figure triangulaire ;
- formule métatarsienne de type index *plus* ou index *plus minus* : le 1<sup>er</sup> métatarsien doit être puissant pour assurer la plus grande partie du travail de l'avant-pied, grâce à une longueur à peu près égale à celle du 2<sup>e</sup> et « parallèle » à celui-ci, l'angle entre les deux métatarsiens n'excédant pas 15° ;
- position correcte des sésamoïdes sous la tête du 1<sup>er</sup> métatarsien.



45.8 Exemple comparatif.

a. Arthrodèse alignement et Lipscomb, vue clinique.  
b. Même comparaison, aspect radiologique.

a | b



### Intervention de Flint et Sweetnam

Volontairement à part, et à l'opposé de la technique précédente, c'est une désarticulation des cinq orteils au niveau des métatarsophalangiennes par voie dorsale. Il cite plusieurs auteurs qui, avant lui, ont proposé cette technique comme Nissen, Pridie, Sayle-Creer, Hendry. Cette intervention permet une amélioration de la douleur mais entraîne un important trouble fonctionnel lié à la suppression du triangle de propulsion du pied. Elle ne me semble plus de mise actuellement.

### Notre expérience

De ces multiples propositions thérapeutiques, nous avons retenu initialement l'arthrodèse de l'articulation métatarsophalangienne du 1<sup>er</sup> rayon, corrigeant de façon stable et définitive le gros orteil et évitant ainsi les récurrences des déformations du 1<sup>er</sup> rayon, associée à un alignement des têtes métatarsiennes harmonisant les appuis de l'avant-pied. Les ostéotomies présentent actuellement un regain d'intérêt dans les formes moins destructrices et mieux stabilisées médicalement.

### Technique chirurgicale

Nous décrivons uniquement les points techniques de la résection alignement des têtes métatarsiennes.

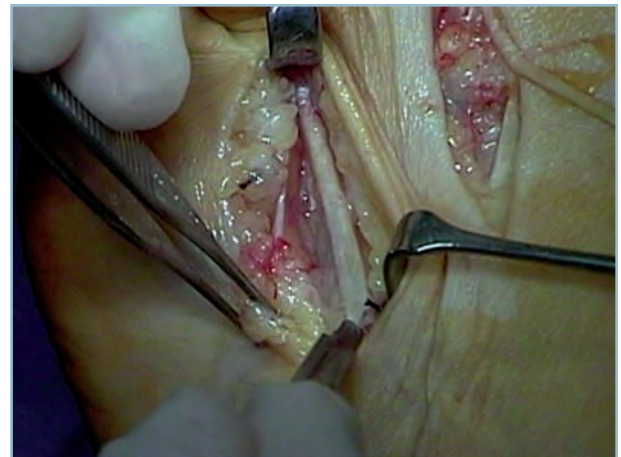### Intervention de Lelièvre

Selon Lelièvre, la résection des têtes des métatarsiens commence toujours par le premier ; c'est à partir de lui que l'on calcule l'alignement. On réalise un abord médial, la 1<sup>re</sup> tête n'est coupée que si le métatarsien est trop long. La base de la 1<sup>re</sup> phalange est réséquée en cas d'hallomégalie. Le gros orteil doit être correctement réaligné en resserrant les sésamoïdes. Une fois le niveau de la 1<sup>re</sup> tête métatarsienne connu, la résection des têtes moyennes peut être réalisée. Lorsque la déformation n'est pas trop importante, l'abord est fait par voie dorsale, centrée sur le 3<sup>e</sup> rayon. La tête des trois métatarsiens médians est réséquée en complétant l'ostéotomie par un biseau plantaire pour éviter toute saillie et offrir l'appui des surfaces planes. Une troisième incision est réalisée au bord latéral centrée sur la métatarsophalangienne du 5<sup>e</sup> rayon, et la 5<sup>e</sup> tête est réséquée en s'alignant sur le 4<sup>e</sup> rayon. Lorsque la déformation est trop importante, on réalise une voie plantaire. L'incision commence dans le premier espace de la 1<sup>re</sup> tête, remonte vers la commissure et passe en avant des têtes métatarsiennes pour rejoindre le 5<sup>e</sup> rayon, ménageant volontairement le capiton plantaire. Un lambeau cutané peut être rabattu et on aborde ainsi séparément chaque métatarsien par une incision longeant le tendon fléchisseur.

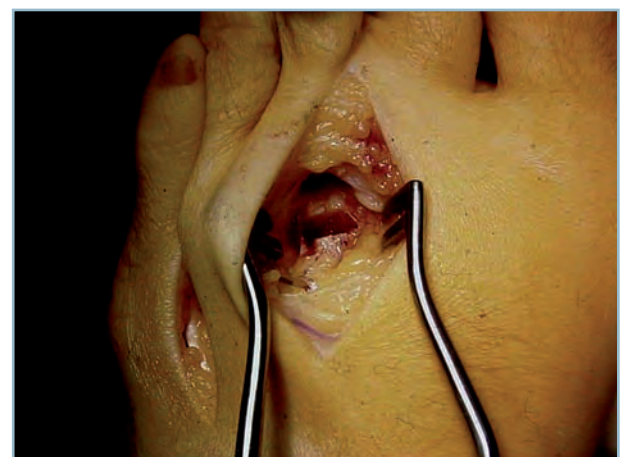### Arthrodèse-alignement

Comme déjà signalé, nous privilégions l'arthrodèse au niveau du 1<sup>er</sup> rayon. Pour l'alignement des têtes métatarsiennes latérales, on réalise toujours la correction sur la déformation la plus importante, c'est-à-dire sur la déformation la plus fixée, il s'agit souvent de la 2<sup>e</sup> métatarsophalangienne. L'abord privilégié est dorsal situé dans le 2<sup>e</sup> et 4<sup>e</sup> espace, ce qui permet de traiter respectivement deux rayons et évite les souffrances cutanées. L'abord transversal et dorsal permet également de parfaitement visualiser les zones de résection, mais le risque de lésion du réseau veineux est souvent à l'origine d'une souffrance cutanée. Un soin méticuleux est apporté à la peau qui en aucun cas n'est traumatisée. L'hémostase est économique, respectant le réseau veineux et nerveux dorsal. On passe entre l'extenseur des orteils et le pédieux et un court écarteur orthostatique est mis en place permettant de mettre en évidence la tête métatarsienne. L'arthrolyse est large et nécessaire afin d'éviter toute frag-

mentation de la tête lors de sa résection. La zone de résection se situe au niveau du col métatarsien mais lorsque la rétraction phalangienne est importante, il est parfois utile de réaliser un allongement des extenseurs soit selon Green au niveau de l'extenseur, soit en ténotomisant en quinconce l'extenseur et le pédieux en leur donnant un effet d'allongement ; l'extenseur est sectionné au ras de la base de la 1<sup>re</sup> phalange, le pédieux a 2 cm de l'articulation métatarsophalangienne (figure 45.9). La coupe s'effectue à la scie oscillante, légèrement oblique en direction proximale et plantaire (figure 45.10). Un ostéotome fin est mis en place et par une manœuvre du démonte-pneu, la tête est refoulée par un doigt plantaire et l'ostéotome. La tête est extraite à l'aide d'une pince gouge ce qui, à l'aide de mouvements rotatoires, permet habituellement sa résection sans fragmentation. Ceci n'est cependant pas toujours possible et un soin particulier est alors nécessaire pour ne pas laisser en place des résidus osseux, source d'ossification secondaire. Un soin est porté à la résection de la saillie plantaire du métatarsien qui est sectionné dans sa partie triangulaire. Globalement, il est souhaitable en fin d'intervention de n'avoir aucun contact entre la zone de résection métatarsophalangienne et de pouvoir mettre en interposition une fine pince gouge sans tension. Un brochage axial peut parfois être proposé (cf. les petits orteils, p. 617). On ferme ensuite en deux plans sur un drain de Manovac®. Le pansement est ouaté et semi-compressif. La décharge sur une chaussure à appui talonnier est de 6 semaines, délai raisonnable pour obtenir la fusion métatarsophalangienne du 1<sup>er</sup> rayon.



45.9 Allongement en quinconce des extenseurs.



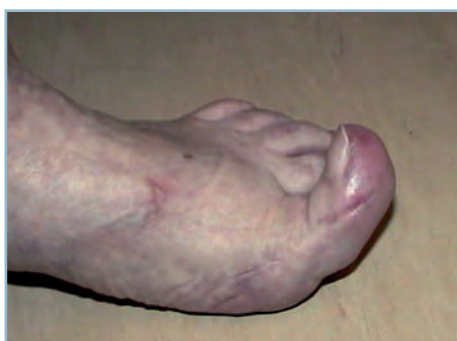45.10 Coupe de la tête à la scie oscillante.

## Chirurgie des orteils

### Problème de l'articulation interphalangienne (IP) de l'hallux

#### Généralités

L'articulation IP du 1<sup>er</sup> rayon joue un rôle essentiel lors de la marche. Elle permet l'appui pulpaire et la propulsion lors du passage du pas. Cet appui dépend du tendon du long fléchisseur de l'hallux [28]. Comme l'articulation IP, le fléchisseur peut être atteint lors de l'évolution du PR. L'étude de Baan *et al* [3] a montré une lésion du FHL chez 18 % de leurs patients inflammatoires (ces chiffres ne sont toutefois pas totalement représentatifs, car ils ont sélectionné des patients atteints de PR présentant tous des douleurs au niveau des pieds). Ils ont montré une diminution de la mobilité, une augmentation des érosions et du pincement articulaire au niveau de la MTP du 1<sup>er</sup> rayon mais aussi une augmentation des déformations en pied plat valgus. La rupture du FHL rend l'articulation IP non fonctionnelle en raison de la force du tendon extenseur qui maintient l'IP en extension (*figure 45.11*). Il se produit alors une perte de l'appui pulpaire et un hyperappui douloureux sous la tête de P1, cette notion est importante, car elle conditionne le choix de la technique chirurgicale [34].



**45.11** IP en hyperextension sur rupture du FHL.

#### Indications thérapeutiques

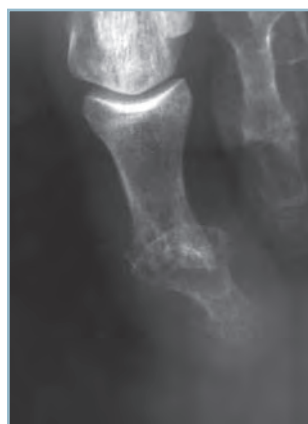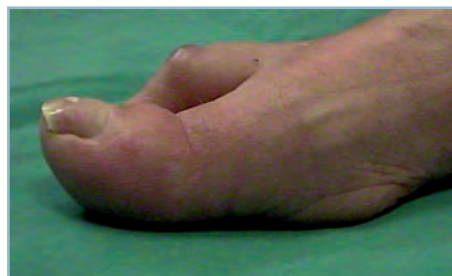L'état de l'articulation MTP et l'axe métatarsophalangien constituent les éléments importants qu'il ne faut pas négliger lors de la décision thérapeutique. La destruction articulaire (*figure 45.12*) et la rupture du long fléchisseur de l'hallux peuvent être la conséquence de la bursite de la face plantaire de l'interphalangienne de l'hallux, en association avec la synovite articulaire.

Plusieurs situations peuvent être envisagées en fonction de l'atteinte de la MTP, de l'IP et de l'état du long fléchisseur de l'hallux.

#### FHL intact

En présence d'une atteinte de la MTP, une arthrodèse est réalisée pour autant que l'IP soit fonctionnelle, c'est-à-dire que le long fléchisseur de l'hallux et l'articulation soient sains.

S'il existe en même temps une atteinte de la MTP et de l'IP avec un long fléchisseur fonctionnel, il est judicieux de conserver l'une des deux articulations mobile. Une arthrodèse de la MTP est associée à la mise en place d'un spacer interphalangien. Ce spacer peut être constitué de deux façons différentes. Au dépens d'une partie du tendon de l'abducteur de l'hallux, il est prélevé sur toute sa longueur et maintenu pédiculé sur la base de la phalange proximale. Il peut dès lors servir de plastie d'interposition au niveau interphalangien et le surplus est mis « en anchois » au niveau de l'articulation distale permettant de maintenir une mobilité peu fonctionnelle mais indolore.



a  
b

#### 45.12 Atteinte IP

- a. Aspect clinique inflammatoire.  
b. Destruction articulaire.

Par l'utilisation d'une prothèse d'interposition, type « bouton » (Depuy®), qui permet par une chirurgie relativement simple une reconstruction articulaire plus fonctionnelle. Elle est réalisée par un abord médial, l'articulation est remodelée et la prothèse mise en place. Elle est stabilisée si nécessaire par une ligamentoplastie et par un brochage transitoire de 6 semaines (*figure 45.13*). La ligamentoplastie est également effectuée à l'aide d'un fragment de tendon de l'abducteur de l'hallux pédiculé sur P1.

#### FHL rompu

En cas de rupture du long fléchisseur de l'hallux, il s'en suit une hyperextension de P2 avec conflit dorsal unguéal. Un allongement du tendon extenseur permet d'équilibrer les forces en présence et de limiter la symptomatologie. Une arthrodèse globale du 1<sup>er</sup> rayon peut être proposée mais elle augmente les contraintes lors de la marche et du chaussage, et occasionne un hyperappui douloureux.

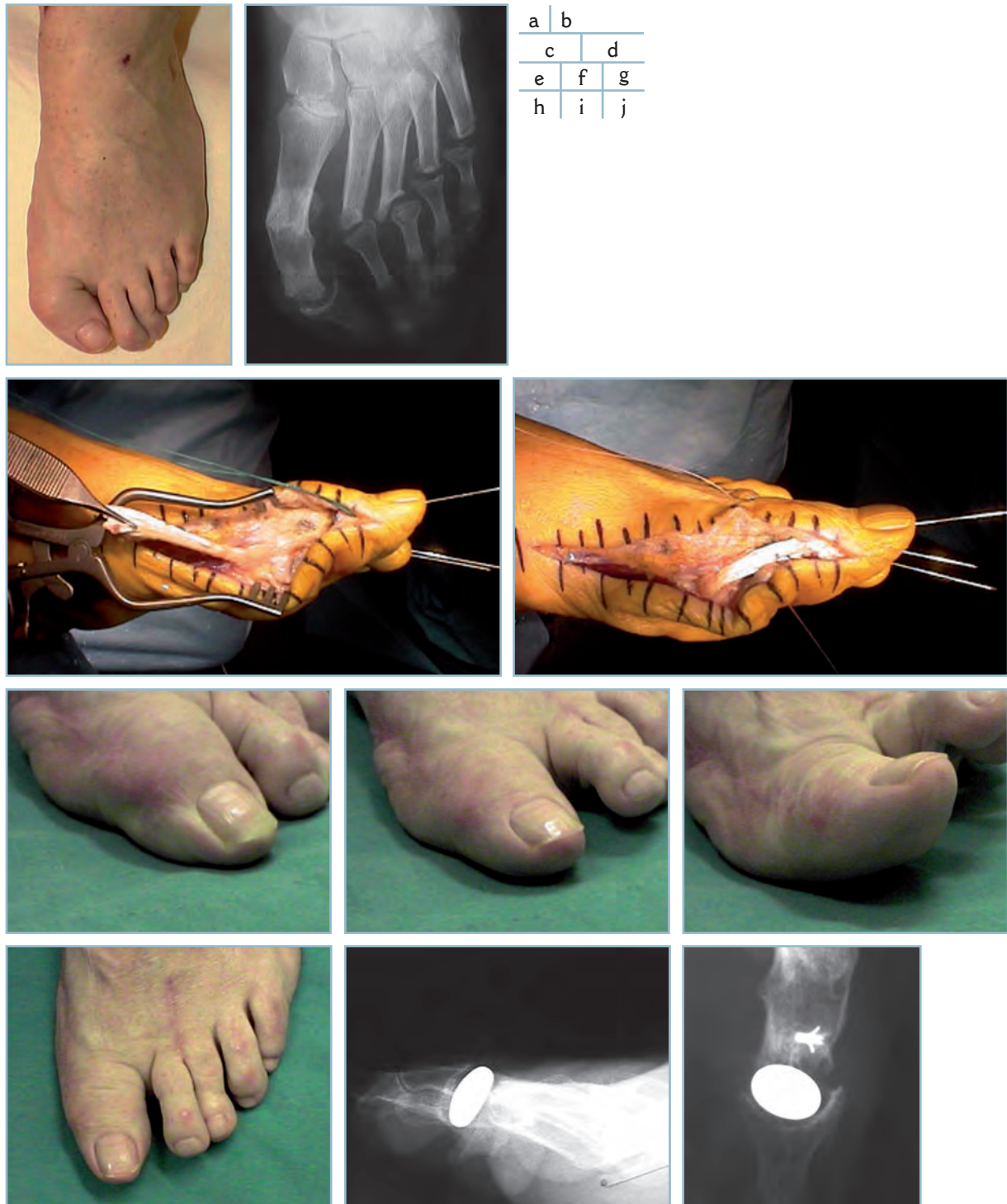Si l'articulation métatarsophalangienne reste saine et axée, afin de soulager la symptomatologie, en présence ou non d'une atteinte de l'IP, une arthrodèse interphalangienne peut être proposée (*figure 45.14*).

Si l'articulation MTP est atteinte et axée, l'arthrodèse de l'IP associée à un implant métatarsophalangien reste théoriquement indiquée, mais elle nous semble risquée en raison du manque d'information quant à la résistance aux contraintes lors de la marche et les résultats relativement insuffisants des prothèses métatarsophalangiennes actuellement sur le marché.

#### Discussion

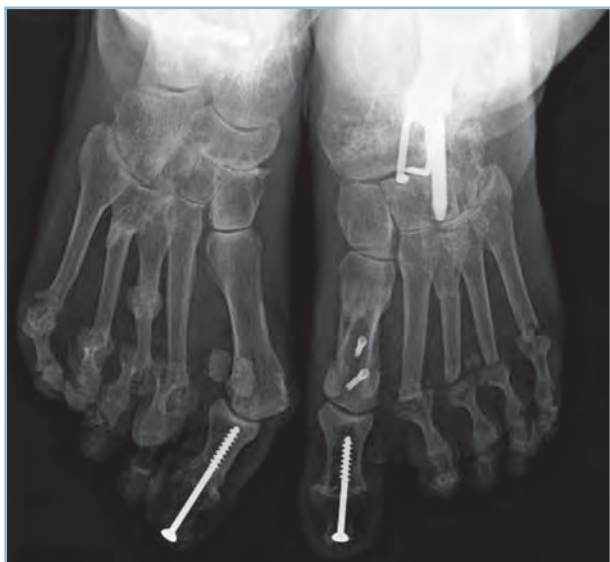La reconstruction de l'interphalangienne est peu débattue dans la littérature. Si l'arthrodèse interphalangienne reste une solution appréciable pour les lésions isolées, l'atteinte conjointe parfois retrouvée en post-traumatique et plus souvent en pathologie inflammatoire reste un véritable challenge thérapeutique pour le chirurgien. La situation se complique encore en cas de rupture associée du long fléchisseur de l'hallux.





#### 45.13 Exemple de reconstruction de l'IP.

- a. Aspect clinique préopératoire.
- b. Aspect radiologique préopératoire, désaxation et destruction de l'IP, excès de longueur résiduelle sur M2, M3.
- c. Reconstruction peropératoire, prélèvement de la ligamentoplastie.
- d. Suture et stabilisation de l'IP.
- e. Vue en position en flexion.
- f. Vue en position neutre.
- g. Vue en position extension.
- h. Vue de face après stabilisation de l'IP.
- i. Implant IP de profil.
- j. Implant IP de face, avec ligamentoplastie (3 ans).



#### 45.14 Exemple d'arthrodèse de l'IP et de Weil du 1<sup>er</sup> rayon (gauche).

On note l'intérêt du recul de MI pour stabiliser la déformation du 1<sup>er</sup> rayon par rapport au côté controlatéral qui récidive sa désaxation (droite).

De façon isolée, l'arthrodèse interphalangienne est fréquemment utilisée [13, 19, 43, 47]. Elle permet de résoudre deux types de problème isolé ou conjoint :

- l'atteinte dégénérative isolée de son articulation ;
- le traitement palliatif de la rupture du long fléchisseur de l'hallux, qu'il soit associé ou non à l'atteinte articulaire.

Dans les lésions biarticulaires, la description d'arthrodèse biétagée, métatarsophalangienne et interphalangienne du 1<sup>er</sup> rayon par Fink, Mizel et Temple [17] ne représente pas pour nous une solution idéale. Les contraintes exercées lors du chaussage et de la marche sont importantes et provoquent un hyperappui douloureux. Castro et Pomperoy [12] pensent également que l'arthrodèse biétagée occasionne des contraintes trop importantes au niveau du 1<sup>er</sup> rayon pouvant entraîner des pseudarthroses, si l'appui est repris trop précocement, ou des fractures de fatigue. Ils proposent alors une arthrodèse de l'IP associée à une résection arthroplastie de la MTP mais malheureusement, ils ne font que citer cette proposition sans en donner de résultats. L'arthrodèse biétagée proposée par Fink, Mizel et Temple n'est pas spécifique de la polyarthrite rhumatoïde mais concerne toutes les atteintes dégénératives des articulations MTP et IP du 1<sup>er</sup> rayon.

Dans notre expérience, au niveau de la prothèse « bouton », les patients ont pu conserver une mobilité de 20 à 30° dans le plan sagittal au niveau de leur articulation interphalangienne. Ils ne présentaient plus de signes d'hyperappui plantaire aussi bien du côté médial que latéral.

Cependant, la mise en place d'une prothèse bouton ne peut être appliquée à tous les patients. En effet, il faut que le fléchisseur soit intact sinon une hyperextension de l'IP et une instabilité se manifestent rapidement. Il faut également être en terrain aseptique puisqu'il s'agit de matériel étranger et que la mise en place d'une broche est nécessaire durant 6 semaines. Cette broche doit être surveillée attentivement, car elle peut être la source d'une infection.

Barouk [4], quant à lui, part du principe que la conservation de la mobilité articulaire est plus satisfaisante qu'une arthrodèse. Même devant un pied rhumatoïde sévère, il conserve la mobilité articulaire au niveau de la MTP par ostéotomie de type scarf raccourcissant en cas de déformation de l'hallux en valgus ou ostéotomie de Weil de la 1<sup>re</sup> tête métatarsienne si l'hallux est axé. Si une atteinte de l'IP est présente, il réalise alors une arthroplastie par mise en place d'une prothèse de type « bouton », ici au niveau de neuf pieds sur les soixante de la série. Au niveau des rayons latéraux, il réalise des ostéotomies de Weil raccourcissantes. L'effet raccourcissant est primordial. L'arthrodèse est réalisée uniquement en présence d'un os fragile avec une atteinte très sévère de la tête métatarsienne. Les résultats obtenus semblent, à 6 ans et 3 mois postopératoires, meilleurs après conservation de la mobilité articulaire que les résultats après arthrodèse. Il persiste un appui plantaire fonctionnel. Il faut noter que la prothèse « bouton » est enlevée à 6 mois ou 1 an postopératoire, car des migrations d'implants se sont produites. L'IP reste un peu raide mais tout à fait fonctionnelle durant l'appui et la marche (pas de chiffres dans l'étude). Barouk a utilisé un grand nombre de prothèses « bouton » entre 1985 et 1992 au niveau des articulations métatarsophalangiennes du 1<sup>er</sup> rayon et des rayons latéraux, ainsi qu'au niveau de l'interphalangienne du 1<sup>er</sup> rayon. Les résultats semblaient bons (pas de chiffres précis...) avec la conservation d'une bonne mobilité articulaire, l'absence de douleur et un aspect radiologique correct. Il a progressivement arrêté leur utilisation en raison des possibilités de préservation articulaire apportées par les ostéotomies de scarf pour le 1<sup>er</sup> rayon et les ostéotomies de Weil pour le 1<sup>er</sup> rayon et les rayons latéraux. Actuellement, comme nous, il réserve l'utilisation de la prothèse « bouton » à l'atteinte de l'IP du 1<sup>er</sup> rayon dans :

- les lésions arthrosiques ;
- les lésions dans le cadre d'une polyarthrite rhumatoïde.

#### Petits orteils

Les corrections les plus souvent utilisées sont les arthroplasties résections de la tête de la 1<sup>re</sup> phalange et l'arthrodèse interphalangienne (cf. chapitre 14).

Faut-il stabiliser les orteils et la luxation métatarsophalangienne par un brochage transitoire ? Si la libération est facile et que la correction spontanée est suffisante, le brochage est inutile. Le pansement postopératoire maintient les orteils axés durant la cicatrisation. Cependant, lorsque des corrections doivent être réalisées au niveau des petits orteils (arthroplastie résection, arthrodèse interphalangienne ou correction par manipulation externe), il est parfois souhaitable de les stabiliser par un brochage transitoire [44]. On peut alors utiliser une broche de 12 ou 15/10° qui stabilise soit l'ensemble des orteils, soit le deuxième et le cinquième. Les avantages sont la stabilisation des orteils et une cicatrisation en bonne position. Cependant, le brochage est une source de souffrance cutanée plus importante, car la broche impose, de par l'axe métatarsien, une position en flexion plantaire qui comprime le réseau veineux dorsal et met sous tension le système tégumentaire. On peut plier volontairement le montage en légère flexion dorsale mais cela peut parfois rendre l'ablation des broches légèrement douloureuse. Cependant, ce geste s'effectue toujours de façon simple en consultation. On peut observer également des ruptures de broches, des migrations et des phénomènes septiques.

## Nos indications

En fonction de notre expérience, de la réponse aux nouveaux traitements médicaux et avec l'apparition des nouvelles ostéotomies, nos indications actuelles ont évolué et dépendent de l'importance des destructions ostéocartilagineuses au niveau des articulations métatarsophalangiennes.

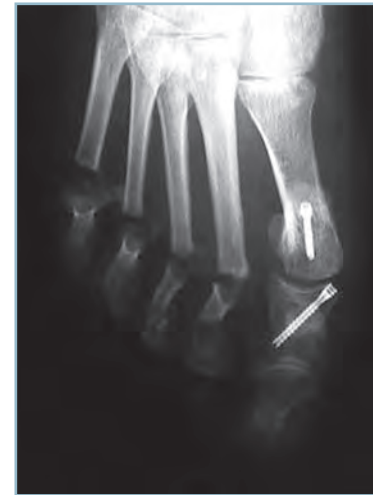### Lésions évoluées destructrices

En présence de lésions évoluées avec destructions ostéocartilagineuses des têtes métatarsiennes, le traitement de la déviation des orteils et le soulagement des métatarsalgies sont obtenus par l'alignement des têtes métatarsiennes. Lorsque celui-ci est indiqué, il faut réséquer les têtes des 2<sup>e</sup>, 3<sup>e</sup>, 4<sup>e</sup> et 5<sup>e</sup> métatarsiens même si ce dernier rayon n'est pas dévié afin de rétablir un appui harmonieux au niveau l'avant-pied et ne pas laisser un 5<sup>e</sup> orteil avec la chaussure. Cette intervention peut être menée par voie plantaire mais cette voie me paraît difficile et ne permet pas de gestes d'allongements tendineux dorsaux. Notre expérience est favorable aux voies d'abord longitudinales dorsales dans les 2<sup>e</sup> et 4<sup>e</sup> espaces intermétatarsiens. Les articulations métatarsophalangiennes, notamment lorsqu'il existe une luxation, sont abordées avec une section décalée de l'extenseur et du pédieux. La libération articulaire étendue est nécessaire avec synovectomie dorsale. La tête métatarsienne est réséquée à la pince de Liston ou à la scie oscillante. Les résections doivent être faites de façon harmonieuse, respectant la courbe de Lelièvre. En fin d'intervention, la partie proximale de l'extenseur est suturée à la partie distale du pédieux réalisant ainsi un effet d'allongement. Au niveau des petits orteils, la simple mobilisation de ceux-ci permet le plus souvent la correction des déformations et des arthroplasties complémentaires sont rarement nécessaires.

Cet alignement effectué, on procède à la chirurgie du 1<sup>er</sup> rayon. En présence d'un hallux valgus, l'intervention de choix reste l'arthrodèse MP du gros orteil corrigeant la déformation, stabilisant de façon définitive le 1<sup>er</sup> rayon et harmonisant l'appui et la longueur de celui-ci. En l'absence de déviation du gros orteil, une chirurgie est quand même nécessaire afin d'éviter la survenue rapide d'un hallux valgus par une ostéotomie scarf raccourcissante ou ostéotomie de Weil du 1<sup>er</sup> métatarsien, rétablissant un appui de celui-ci qui respecte la courbe de Lelièvre, et éventuellement un raccourcissement de la 1<sup>re</sup> phalange du gros orteil en cas d'excès de longueur du gros orteil persistant après l'ostéotomie du 1<sup>er</sup> métatarsien (figure 45.15).

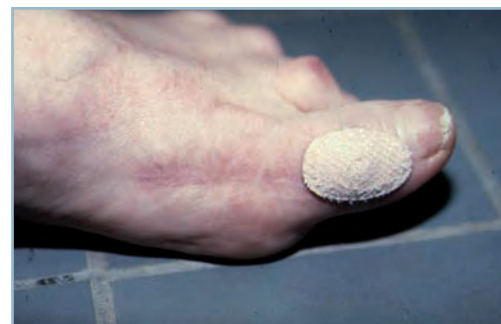Cette chirurgie fiable dans des grosses déformations de l'avant-pied rhumatoïde donne un soulagement rapide des éléments douloureux. La qualité du résultat dépend du bon positionnement de l'arthrodèse et de la résection harmonieuse des têtes métatarsiennes. À long terme, des conflits douloureux avec la chaussure peuvent se produire à cause d'un gros orteil qui n'est pas en bonne position (figure 45.16), d'ossifications secondaires au niveau des zones de résections métatarsiennes distales – ossifications pouvant devenir gênantes 7 à 9 ans après la chirurgie initiale. L'appui prédomine au niveau du 1<sup>er</sup> rayon métatarsophalangien avec parfois un durillon plantaire à ce niveau, qui est soulagé par le port de semelles orthopédiques.

L'alignement des têtes métatarsiennes, si elle reste la seule solution raisonnable en présence des destructions ostéocartilagineuses évoluées, est cependant responsable d'une relative « amputation fonctionnelle » des orteils.



**45.15** Exemple de Weil du premier rayon associé à une résection des têtes métatarsiennes.

Respect du recul de M1 et de la résection de M2.



**45.16** Conflit IP sur malposition de l'arthrodèse MP.

### Lésions peu ou pas destructrices

Une chirurgie plus conservatrice des articulations métatarsophalangiennes peut être envisagée lorsque les destructions des têtes métatarsiennes sont peu importantes.

Au niveau des rayons latéraux, la correction des luxations métatarsophalangiennes des rayons médians peut être obtenue sans sacrifice de la tête métatarsienne grâce à une ostéotomie de Weil. En pratique une ostéotomie oblique capitodiaphysaire des métatarsiens latéraux, le trait partant dans le cartilage de la tête métatarsienne et étant parallèle à la plante. Le recul de la tête métatarsienne est fonction de l'importance de la luxation. L'intervention doit être commencée au niveau du 2<sup>e</sup> rayon, les rayons les plus latéraux étant alignés sur le 2<sup>e</sup> rayon corrigé. Au niveau du 1<sup>er</sup> rayon, la correction de l'hallux valgus et la réharmonisation de la zone d'appui du 1<sup>er</sup> métatarsien sont obtenues par une ostéotomie scarf ou de Weil du 1<sup>er</sup> métatarsien avec raccourcissement de celui-ci afin que la zone d'appui du 1<sup>er</sup> métatarsien soit au niveau de celle du deuxième. Il faut souvent associer une ostéotomie soit d'angulation, soit de raccourcissement de la 1<sup>re</sup> phalange afin de rétablir une longueur correcte du 1<sup>er</sup> rayon (varisation pure afin de rétablir deux interlignes parallèles, associée à un raccourcissement s'il existe une hallomégalie de P1). Cette chirurgie récente et prometteuse doit être pour l'instant réservée aux polyarthrites rhumatoïdes avec destruction ostéo-articulaire faible et déviation importante de l'avant-pied [56].



## MÉDIO-PIED

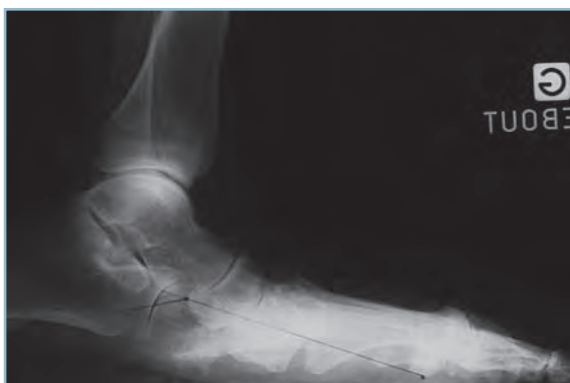### Atteinte de l'interligne de Lisfranc

#### Introduction

La pathologie du médio-pied rhumatoïde est totalement négligée dans la littérature [38]. Nous rapportons dans cette sous-section notre courte expérience.

#### Diagnostic

L'interligne de Lisfranc peut être le siège de déformations suite à l'atteinte inflammatoire et la destruction de ses articulations. Cette déformation est relativement rare mais pose des problèmes de reconstruction difficiles à résoudre. L'atteinte du Lisfranc est à l'origine d'une déformation en pied plat dite « du Lisfranc » suite aux destructions articulaires des interlignes cunéométatarsiens et cuboïdométatarsiens (*figure 45.17*). Radiologiquement,



45.17 Pied plat du Lisfranc, dislocation.

on objective souvent un pincement des interlignes avec une condensation sous-chondrale qui malgré tout est souvent longtemps bien toléré. Certaines atteintes focales sont à l'origine de douleurs spécifiques qui font l'objet d'un traitement localisé. L'atteinte la plus fréquente se situe au niveau de l'interligne C2-M2 qui peut être aisément démasqué par le couple d'imagerie Ct-scan et scintigraphie osseuse. Lorsqu'il existe une atteinte focale à ce niveau, une arthrodèse localisée peut soulager parfaitement la symptomatologie et n'a aucune répercussion fonctionnelle (*figure 45.18*).

Les grandes désaxations consécutives à une dislocation progressive de l'articulation de Lisfranc et responsables d'un pied plat du Lisfranc peuvent là aussi bénéficier d'une stabilisation chirurgicale avec correction de la morphologie du pied.

#### Possibilités thérapeutiques

##### Procédure conservatrice

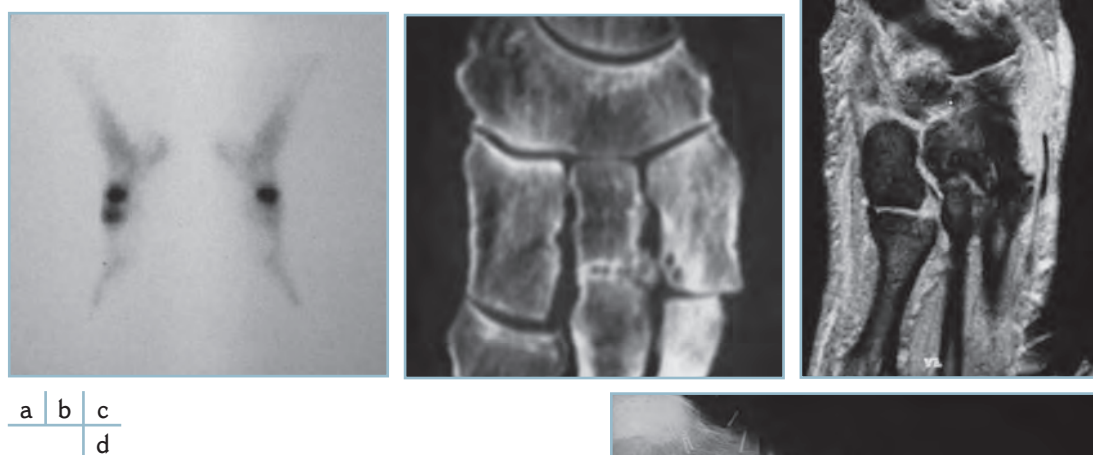
Elle est commune à toute la problématique du pied rhumatoïde, basée sur les possibilités de la rééducation, des orthèses plantaires de soutien du médio-pied et du chaussage sur mesure. Les infiltrations sous contrôle radioscopique soulagent et confirment l'origine de la douleur. Ces tests infiltratifs ont toute leur importance au niveau du médio-pied dont l'exploration clinique et radiologique reste d'interprétation difficile.

##### Procédure chirurgicale

En fonction du caractère local ou général de l'atteinte, différentes arthrodèses peuvent être réalisées.

##### Atteinte focale cunéométatarsienne du deuxième rayon

Par un abord longitudinal centré sur la lésion, en prenant soin d'éviter les branches terminales du nerf fibulaire superficiel et le paquet vasculaire, un avivement est réalisé et une greffe



45.18 Atteinte focale du Lisfranc.

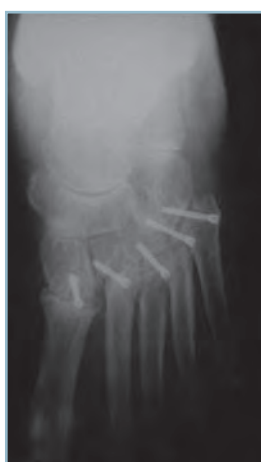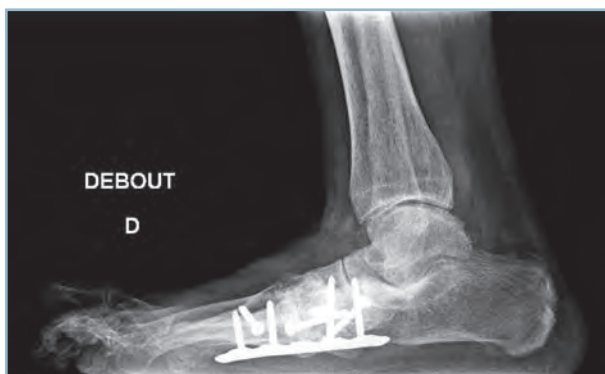- Scintigraphie au technétium.
- Évaluation au CT-scanner.
- Aspect IRM, destruction C2-M2.
- Fusion partielle du Lisfranc sur PR.



spongieuse est souvent indispensable. La compression de l'arthrodèse est en effet difficile de part la stabilité ligamentaire des articulations intermétatarsiennes. La stabilisation par une petite plaque ou une agrafe permet parfaitement d'obtenir la fusion sous couvert d'une immobilisation plâtrée complémentaire et de soulager secondairement la symptomatologie.

#### Atteinte générale

La chirurgie, sur des lésions désaxées, est beaucoup plus complexe et nécessite une ostéosynthèse rigide et spécifique. Il est souhaitable de stabiliser l'arche médiale. On réalise un abord médial afin d'aviver soigneusement l'articulation cunéométatarsienne du 1<sup>er</sup> rayon. Parfois, par la même voie d'abord, suite à l'ouverture de cet interligne et à la perte osseuse, il est possible d'aviver l'articulation C2-M2. Sinon, l'avivement des articulations médianes du Lisfranc nécessite un abord spécifique centré entre les 2<sup>e</sup> et 3<sup>e</sup> cunéiformes afin de pouvoir aviver cet interligne et le stabiliser par son ostéosynthèse. La reconstruction de l'arche médiale démasque souvent des pertes de substance qui peuvent nécessiter la mise en place d'un greffon corticospongieux ou spongieux complémentaire. La stabilisation est confiée à une ostéosynthèse par vis ou parfois à la mise en place d'une plaque verrouillée située au niveau plantaire, afin de stabiliser au mieux la déformation de la colonne médiale (figure 45.19). Il est rarement utile de devoir réaliser une arthrodèse sur la partie latérale du Lisfranc entre les articulations cuboïdiennes et métatarsiennes. Nous préférons conserver un certain degré de mobilité même si cet interligne semble radiologiquement fort altéré.



45.19 Fusion du Lisfranc.

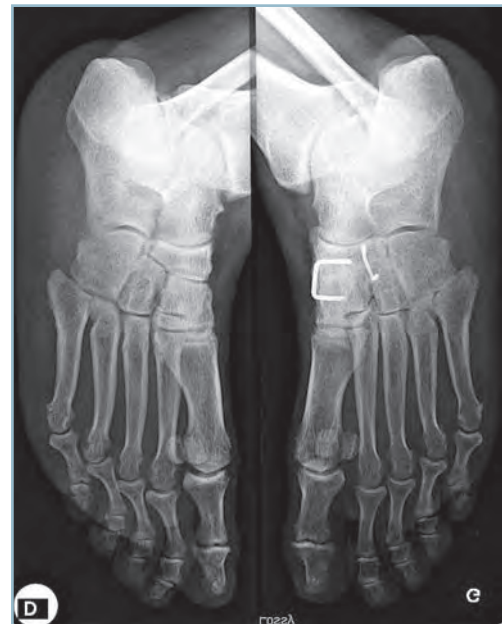a. Par plaque plantaire.

b. Stabilisation insuffisante par vissage.

## Atteinte de la ligne innominée

### Diagnostic

Une autre atteinte que l'on peut rencontrer dans le cadre des pathologies inflammatoires est l'atteinte spécifique de la ligne innominée, à savoir entre la partie distale du naviculaire et les trois cunéiformes. Là aussi, le diagnostic peut être parfaitement effectué par la conjonction d'une scintigraphie osseuse couplée à la radiographie conventionnelle et complétée par un CT-scanner centré sur le médio-pied. La reconstruction arthrodèse de cet interligne n'entraîne pratiquement aucune séquelle fonctionnelle et garantit l'antalgie pour le patient (figure 45.20).



45.20 Arthrodèse de la ligne innominée.

### Technique chirurgicale

L'abord spécifique de cette lésion doit être dorsal, le tendon du tibial antérieur interdisant en effet la réalisation d'un abord médial. Après avoir avivé les interlignes articulaires entre le naviculaire et les cunéiformes et les interlignes intercunéens, on révèle presque constamment une perte de substance qui nécessite un comblement par une greffe spongieuse, car les relations intimes avec le pied calcanéen interdisent la mise en compression de cet interligne et impose donc la réalisation d'une reconstruction arthrodèse. L'ostéosynthèse est confiée à des vis plus ou moins associées à une plaque dorsale ou à un agrafage dorsal.

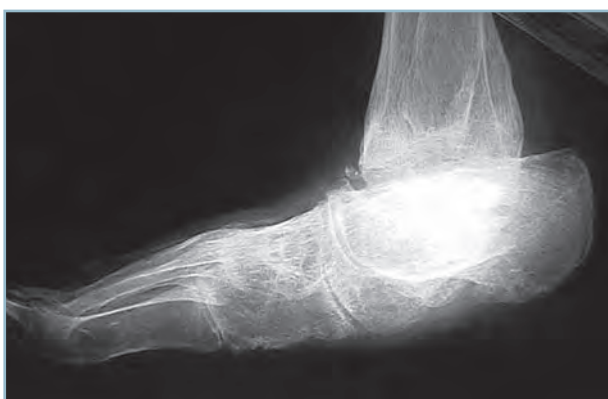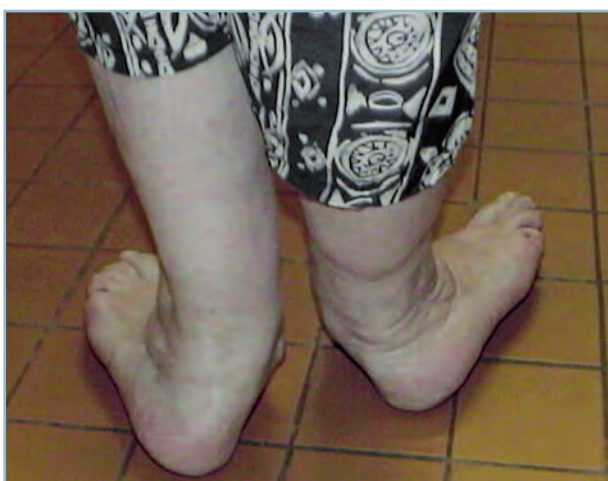La difficulté pratique de cette intervention est la libération du paquet vasculonerveux tibial antérieur puis pédieux, et la difficulté d'accéder au 3<sup>e</sup> cunéiforme fortement décalé de par la convexité de la face dorsale du pied et l'obliquité centrifuge des interlignes intercunéens.

Les différentes interventions réalisées au niveau du médio-pied nécessitent en postopératoire une immobilisation plâtrée en décharge de 6 à 8 semaines jusqu'à consolidation.

## ARRIÈRE-PIED

### Introduction

Dans le cadre de la polyarthrite rhumatoïde, les poussées inflammatoires sont responsables d'une destruction progressive des articulations talonaviculaire et sous-taliennes postérieure et antérieure. L'étiopathogénie de cette déformation trouve également son explication dans la perte fonctionnelle du tendon du tibial postérieur lui aussi soumis aux agressions répétitives des synovites péri-tendineuses qui aboutissent à sa dysfonction puis à sa rupture. Secondairement aux distensions progressives des capsules articulaires et aux contraintes exercées par l'apésanteur, le pied se déforme. Le morphotype en pied plat valgus est la déformation la plus fréquemment rencontrée dans la population et explique cette dégradation structurelle classique du pied inflammatoire en pied plat valgus douloureux (*figure 45.21*). Si le valgus est important, un retentissement fonctionnel et mécanique au niveau du bord latéral de l'articulation talocrurale associée parfois à une arthropathie latérale de cette articulation, voire même une fracture de fatigue de la malléole fibulaire, est observée (*figure 45.22*). Il est donc impératif, dans le cadre de la correction de ces arrières-pieds, de stabiliser ces lésions lorsque le pied plat valgus

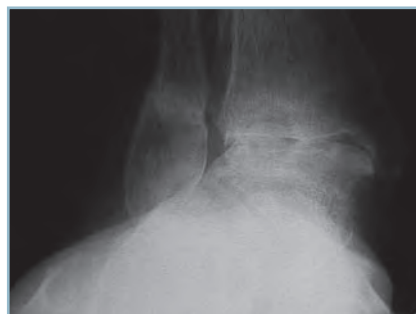


**45.21** Pied plat sévère de stade IV.

a. Aspect clinique.

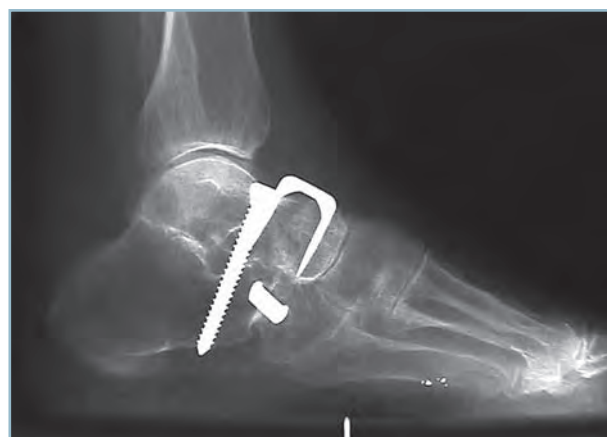b. Évaluation radiologique de la déformation.

a  
b



**45.22** Fracture de fatigue de la malléole fibulaire sur désaxation de l'arrière-pied.

apparaît, d'une part et de prendre un soin maximal pour corriger la désaxation, d'autre part. Il n'est pas acceptable d'envisager la réalisation d'une arthrodèse de l'arrière-pied en laissant secondairement un valgus prononcé de celui-ci. La double arthrodèse (triple des Anglo-Saxons) est donc la procédure spécifique de correction chirurgicale, car elle seule est capable de garantir une bonne fusion des différents interlignes et de corriger la déformation tridimensionnelle que présentent ses patients (*figure 45.23*).



**45.23** Classique double arthrodèse, recul 12 ans.

## Diagnostic

### Évaluation clinique

D'un point de vue clinique, différents stades peuvent être décrits :

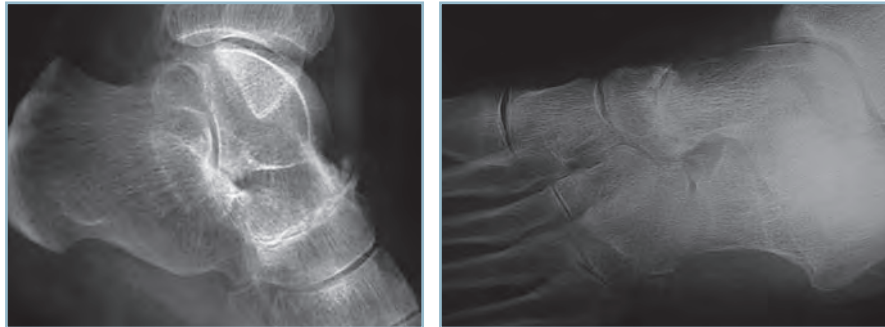
- destructions articulaires sans désaxation majeure ;
- destructions articulaires associées à une désaxation importante mais relativement réductible ;
- formations évoluées non réductibles, voire subluxation quasi totale de l'articulation talonaviculaire avec un appui de la tête talienne au sol.

Le stade terminal voit apparaître une dislocation progressive de l'articulation talocrurale par faillite du plan collatéral médial.

## Évaluation paraclinique

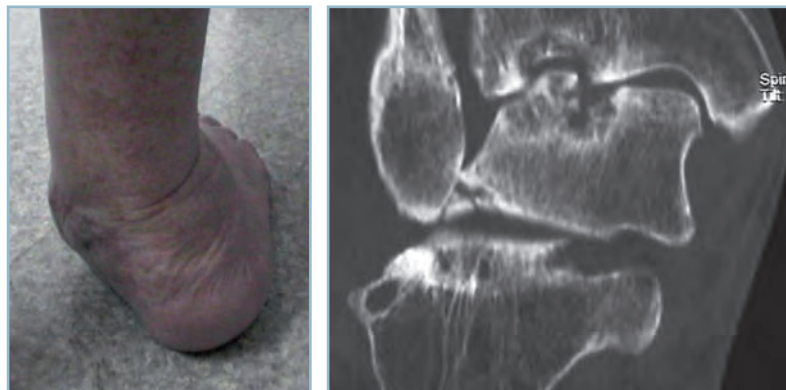
Les radiographies conventionnelles du pied et de la cheville en charge sont indispensables et généralement suffisantes pour poser une indication opératoire (*figure 45.24*). La scintigraphie démasque une lésion passée inaperçue. Le CT-scanner est l'examen de choix pour analyser la qualité osseuse et sa destruc-

tion éventuelle (*figure 45.25*). L'IRM évalue l'importance de la synovite associée et nous renseigne, en concurrence avec l'échographie, sur la qualité des structures tendineuses et ligamentaires. En règle générale, le couple examen clinique-radiographie conventionnelle reste suffisant pour poser une indication chirurgicale.



**45.24** Arthrite talonavulaire isolée.  
a. Vue de profil.  
b. Vue de trois quarts.

a | b



**45.25** Destruction de l'arrière-pied.  
a. Aspect clinique.  
b. Aspect CT-scanner.

a | b

## Possibilité thérapeutique

### Procédure conservatrice

À côté du traitement médical qui reste bien sûr de mise dans toute prise en charge de pathologie inflammatoire, la prescription d'orthèse de confort ou stabilisatrice de l'arrière-pied (*UCBL orthésis, AFO Brace...*) et le port de chaussure orthopédique peuvent être une solution de soulagement de la symptomatologie douloureuse. Leur refus, leur intolérance ou la persistance de la symptomatologie douloureuse font évoluer vers une solution chirurgicale.

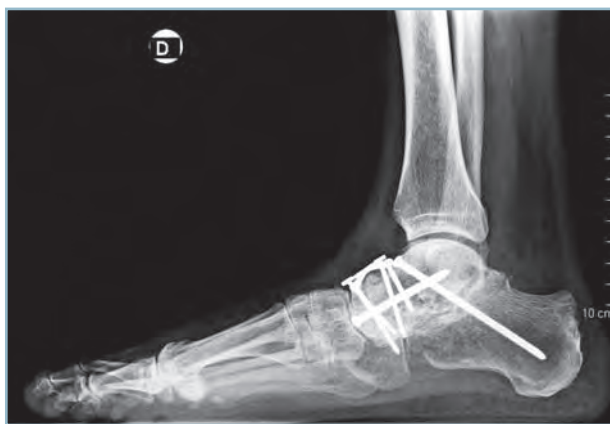### Procédure chirurgicale

L'arthrodèse des interlignes des articulations incriminées est la seule procédure actuellement validée dans la reconstruction de l'arrière-pied rhumatoïde. Les ostéotomies de réorientation ne permettent pas de soulager l'élément douloureux des atteintes articulaires. Aucune prothèse n'est actuellement disponible dans le remplacement des articulations sous-taliennes ou de l'interligne de Chopart.

## Indication thérapeutique

Notre option thérapeutique de choix dans les atteintes de l'arrière-pied est une fusion systématique de l'articulation talonavulaire et sous-talienne. Fréquemment, comme d'autres auteurs [33, 50], nous conservons la calcanéocuboïdienne afin de ne pas réduire la longueur du pied calcanéen, son atteinte inflammatoire étant par ailleurs peu fréquente. Dans notre expérience, aucun malade n'a justifié de reprise à ce niveau actuellement (*figure 45.26*). La fusion talonavulaire isolée, bien qu'elle stabilise parfaitement le couple de torsion, n'a pas notre faveur. Sa fusion est souvent difficile à obtenir sans aviver la sous-talienne. Son exposition et sa compression restent difficiles obligeant parfois à la mise en place d'un greffon ; la correction tridimensionnelle de ces pieds désaxés est impossible par la correction de ce seul interligne. De plus, dans un certain pourcentage de cas, des douleurs résiduelles de la sous-talienne fréquemment inflammatoire et remaniée peuvent être observées lorsque la fusion talonavulaire isolée a été préconisée. Lorsqu'il existe une désaxation sévère, l'ensemble des interlignes est avivé et réorienté (*cf. chapitre 19*).





**45.26** Double arthrodeuse avec conservation de l'articulation calcanéocuboïdienne.

## Technique chirurgicale

Peu favorable à la voie d'Ollier, nous préconisons la réalisation d'une double voie chirurgicale qui, dans notre expérience, limite très fortement les risques de traction cutanée et diminue donc les risques de souffrance, voire de nécrose, au niveau des incisions.

### Installation et voies d'abords

Le patient est installé en décubitus dorsal avec un garrot au niveau de la cuisse et un coussin sous la fesse homolatérale afin d'obtenir un pied au zénith. Deux abords sont réalisés :

- un abord latéral depuis la pointe de la malléole fibulaire dirigé vers la base du 4<sup>e</sup> métatarsien ;
- un abord antéromédial situé entre le tendon du tibial antérieur et le tendon du long extenseur de l'hallux.

#### Abord latéral

La direction longitudinale de l'incision latérale limite fortement le risque de lésion des branches du nerf sural ou du nerf fibulaire superficiel, car il est situé dans l'axe des rameaux nerveux. Sans décollement intempestif, il faut cependant prendre un grand soin dans la dissection du sous-cutané, principalement dans la partie distale de l'incision où certaines fibres peuvent croiser son trajet. On repère le bord inférieur du muscle pédieux (EB) qui est désinséré sur ce versant afin de bien mettre en évidence l'orifice latéral du sinus du tarse (*figure 45.27a*).

Afin d'éviter toute dissection sous-cutanée, ce muscle est chargé sur un écarteur de Volkman en ayant soin de ne pas comprimer les tissus sous-cutanés et la peau. On prolonge l'exploration en évitant au bistouri le sinus du tarse et en sectionnant les fibres résiduelles du ligament interosseux. On réalise un nettoyage soigneux de celui-ci à la pince gouge. Il existe souvent une synovite importante. Dans les grandes dislocations, ce repère anatomique est important à trouver avant de progresser dans la procédure. Dans les grandes désaxations, il existe parfois une bascule latérale du calcaneus et une véritable néo-articulation entre la pointe de la fibula et le bord latéral du calcaneus. Cette néo-articulation peut donner le change pour le sinus du tarse et être à l'origine d'erreurs techniques. Le repère plantaire de l'incision est la gaine des tendons fibulaires qui doit si possible rester continent. Le nerf sural est situé théoriquement en des-

sous de ce repère anatomique. Afin d'améliorer l'exposition de l'articulation sous-talienne postérieure, il est possible d'abattre la pointe inférieure de la facette latérale du talus. On résèque environ 1/2 cm de ce processus en positionnant le ciseau parallèlement à la plante du pied. De même, afin de favoriser l'exploration de l'articulation sous-talienne antérieure, il est possible, lorsqu'on a décidé d'aviver l'articulation calcanéocuboïdienne, de réséquer la partie supérieure de l'apophyse antérieure du calcaneus, là aussi en effectuant une légère résection parfaitement parallèle à la plante du pied (*figure 45.27b, c et d*). Cette résection permet de parvenir à l'articulation sous-talienne antérieure et de favoriser son avivement. La mise en place d'un écarteur de Méary dont le manche regarde la pointe du pied, permet de distraire l'articulation et de réaliser un avivement soigneux de l'articulation sous-talienne postérieure tant sur son versant talien que sur son versant calcanéen. On a soin de réaliser l'avivement de cette articulation jusqu'à la visualisation du tendon long fléchisseur de l'hallux. Le risque est de le sectionner au ciseau frappé. Il est donc largement conseillé de finir l'avivement de cette articulation à la curette, ce qui est relativement facile dans le cadre de la polyarthrite rhumatoïde (*figure 45.27e, f*).

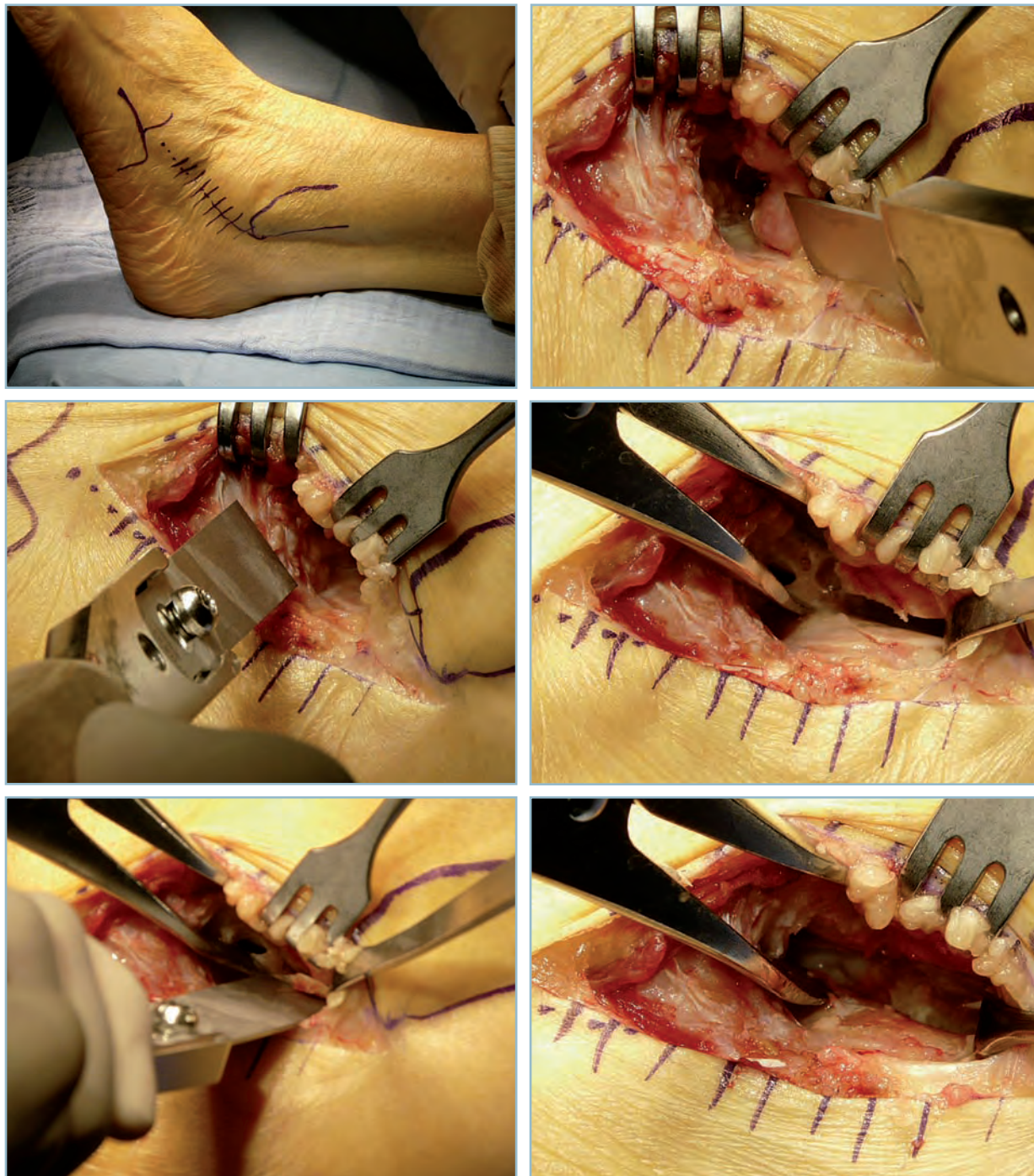
Ensuite, l'écarteur de Méary est inversé de 180°, ce qui permet de réaliser l'avivement de l'articulation sous-talienne antéromédiale où l'on pratique, à l'aide d'un ciseau frappé d'1/2 cm de large, l'avivement articulaire de la face inférieure de la tête talienne et de la surface articulaire calcanéenne qui surplombe le sustentaculum tali. Cet avivement est poursuivi en ayant soin de contrôler à la palpation le bord médial du pied. On libère jusqu'à obtenir une parfaite visualisation des différents ligaments, principalement le ligament calcanéonaviculaire (*spring ligament*). On peut compléter si nécessaire l'avivement de l'os sous-chondral par des perforations à l'aide d'une broche de 15/10°.

On se porte ensuite sur l'articulation calcanéocuboïdienne, avivée jusqu'à l'os sous-chondral au ciseau frappé. Sa forme anatomique en selle rend parfois difficile la libération de la partie médiane de cette articulation. Lorsqu'il existe une désaxation importante avec une abduction de l'avant-pied et que l'atteinte inflammatoire de la calcanéocuboïdienne est limitée, il est souhaitable de conserver cet interligne pour éviter le raccourcissement du pied calcanéen.

#### Abord antéromédial

On termine par l'avivement de l'articulation talonaviculaire par l'abord antéromédial (*figure 45.28*). L'incision longitudinale est centrée sur cet interligne entre les deux tendons tibial antérieur et long extenseur de l'hallux (EHL). On incise le rétinaculum de l'extenseur qui doit être repéré et l'on prend soin, dans la partie distale de l'incision, de ne pas léser les branches terminales obliques du nerf fibulaire superficiel. Le paquet vasculonerveux, toujours situé sur le bord latéral de l'EHL, ne risque donc pas d'être lésé par cet abord si la dissection s'effectue en sous-périosté. Deux hémostases sont importantes à réaliser au niveau des artères transverses du tarse. Il est souhaitable de visualiser la surface articulaire du talus afin d'être certain d'ouvrir le bon interligne et de parfaitement visualiser le col, ce qui facilite la mise en place de l'ostéosynthèse. On nettoie au ciseau frappé la partie supérieure du naviculaire par une résection limitée qui permet de mieux visualiser la partie





#### 45.27 Voie d'abord latérale.

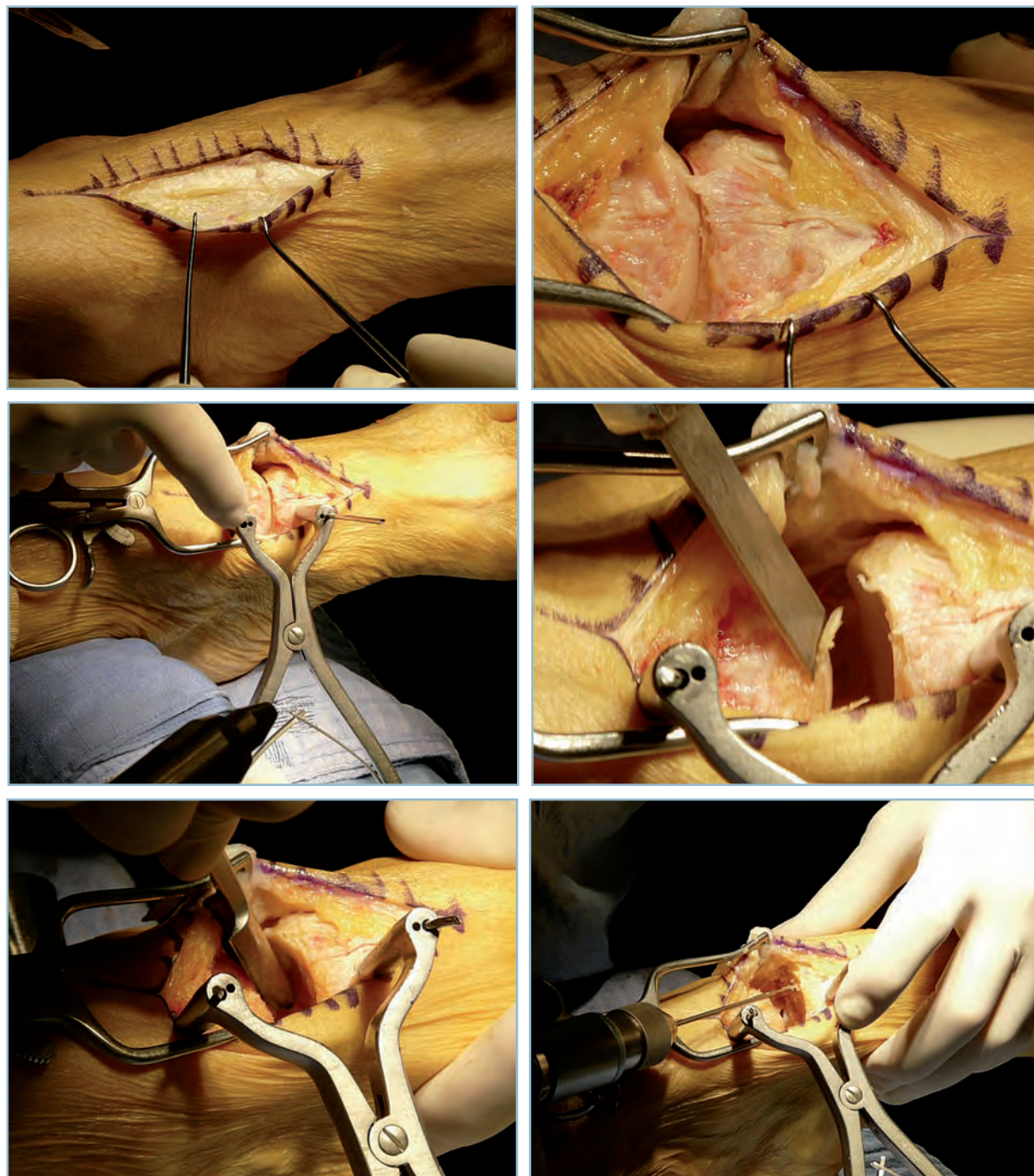
- a. Tracé de l'incision et repère anatomique.
- b. Résection de la facette antérieure de la surface articulaire talienne.
- c. Résection partielle de l'apophyse antérieure afin de mieux visualiser l'articulation sous-talienne antéromédiale.
- d. Distraction dans le sinus du tarse, visualisation des surfaces sous-taliennes postérieures.
- e. Avivement de la sous-talienne postérieure.
- f. Visualisation de la résection, le tendon du FHL est au fond.

a	b
c	d
e	f

concave du naviculaire. Dans les grandes désaxations, la tête talienne peut avoir perdu son droit de cité et se retrouver très médialement par rapport à l'incision. Il faut être extrêmement prudent, car la tête talienne est très fragilisée par l'ostéopénie fonctionnelle et métabolique, principalement dans sa partie médiale. La mise en place d'une large rugine à l'intérieur de l'articulation permet de l'extraire et de la mettre en évidence.

Elle est avivée au ciseau frappé ou à la pince gouge. La partie concave du naviculaire est plus difficile à résecter. Il faut être prudent avec les écarteurs qui peuvent enfoncer la tête talienne ostéopénique et la mise en place d'un distracteur appuyé sur des broches permet souvent de faciliter cette manœuvre (distracteur d'Hintermann®). À l'aide d'un ciseau convexe, la préparation sous-chondrale est facilitée (figure 45.28d, e et f).





#### 45.28 Voie d'abord antéromédiale.

- a. Incision antéromédiale entre le TA et LEH.
- b. Mise en évidence de l'articulation talonaviculaire.
- c. Mise en place du distracteur d'Hintermann®.
- d. Avivement sous-chondrale de la tête talienne.
- e. Avivement de la concavité du naviculaire au ciseau concave.
- f. Perforation selon Pridie.

a	b
c	d
e	f

## Réduction et stabilisation

La correction de la déformation triplanare doit être soignée. Le premier élément est de repositionner la tête talienne sur le sustentaculum tali, c'est-à-dire de limiter la divergence talocalcanéenne de face tout en rehaussant la tête talienne. Cette manœuvre étant réalisée, un brochage transitoire talocalcanéen est pratiqué. On repositionne ensuite le naviculaire en face de la tête talienne en effectuant une compression et une pronation de l'avant-pied. On stabilise éga-

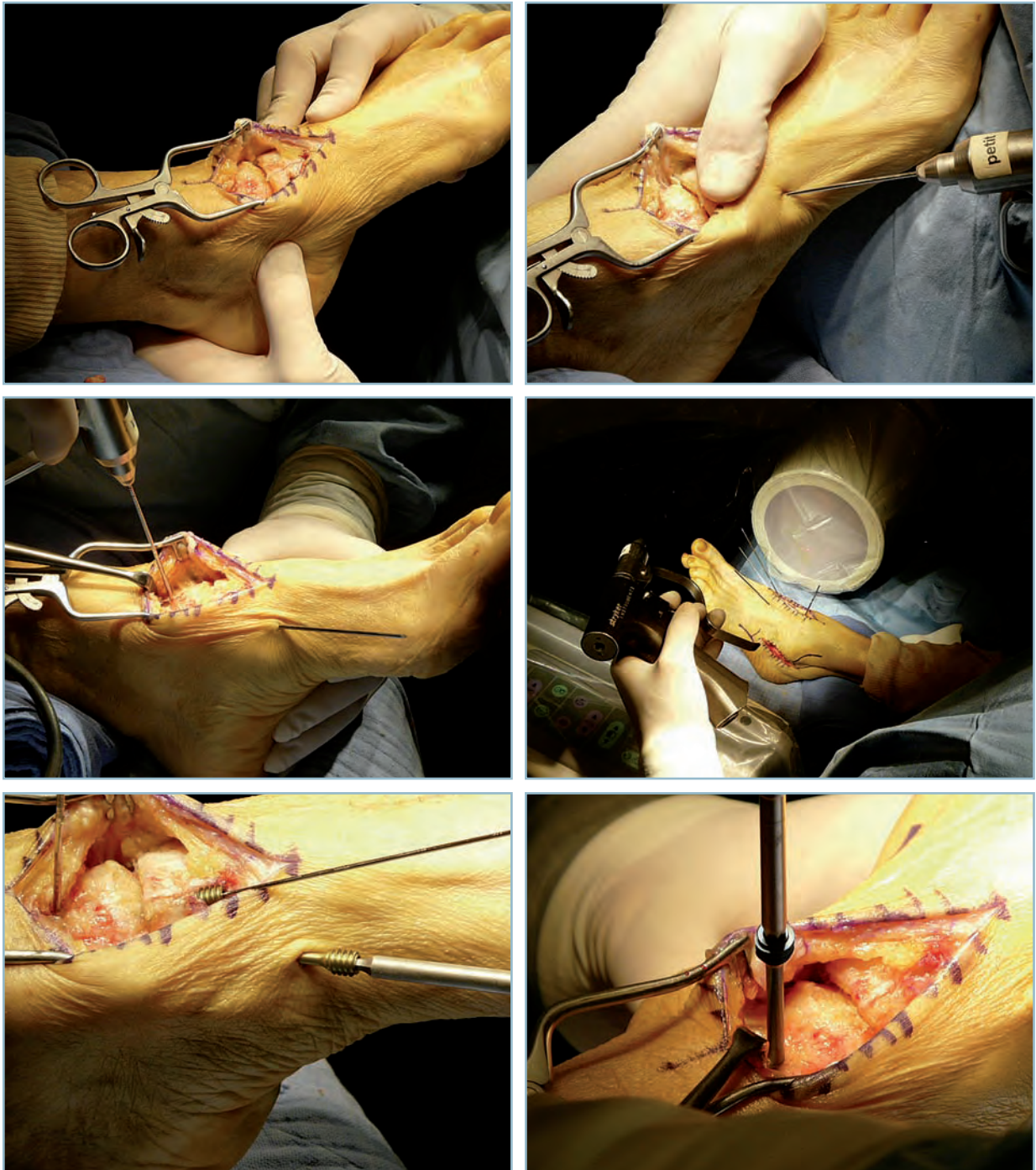
lement la correction par un brochage naviculotalien et un contrôle radioscopique doit être pratiqué. Sur le contrôle radioscopique, on vérifie de face l'axe du talus par rapport à l'axe du 1<sup>er</sup> métatarsien et l'alignement du calcaneus par rapport au cuboïde. De profil, le talus doit être repositionné sur le calcaneus. Il est également important de ne pas induire un glissement antéropostérieur du calcaneus sous le talus, source de dysfonction douloureuse du ligament collatéral médial et du plan latéral. On peut s'aider d'un cliché de face de la cheville pour mesurer éventuellement la désaxation calcaneenne



résiduelle. Il est parfois nécessaire de retravailler à la scie oscillante les interlignes articulaires pour mieux les repositionner. Le contrôle clinique est essentiel à la bonne correction talonnière et à la bonne position de l'avant-pied qui en aucun cas ne doit être en supination.

Cette correction est difficile et le fruit d'un juste équilibre entre le pied talien et le pied calcanéen, la divergence du talus et du calcaneus, le rehaussement judicieux de la tête talienne et la mise en pronation de l'avant-pied. La correction étant validée, l'ostéosynthèse est confiée classiquement à un vissage talocalcanéen perpendiculaire à la surface sous-talienne postérieure. On peut compléter par un vissage plus fin

entre le talus et le calcaneus. Ce vissage doit être réalisé sans compression, il stabilise l'articulation talonaviculaire par une vis et peut être complété d'un agrafage ou d'une petite plaque dorsale (figure 45.29). La calcanéocuboidienne est facilement stabilisée par une vis ou deux agrafes mises perpendiculairement l'une par rapport à l'autre. Le lâchage du garrot est préconisé. L'hémostase est vérifiée et la fermeture s'effectue en deux plans en prenant un soin particulier à la fermeture du rétinaculum et au repositionnement du muscle pédieux. Dans certains cas, la correction laisse la place à une perte de substance au niveau de l'espace sous-talien ou du sinus du tarse

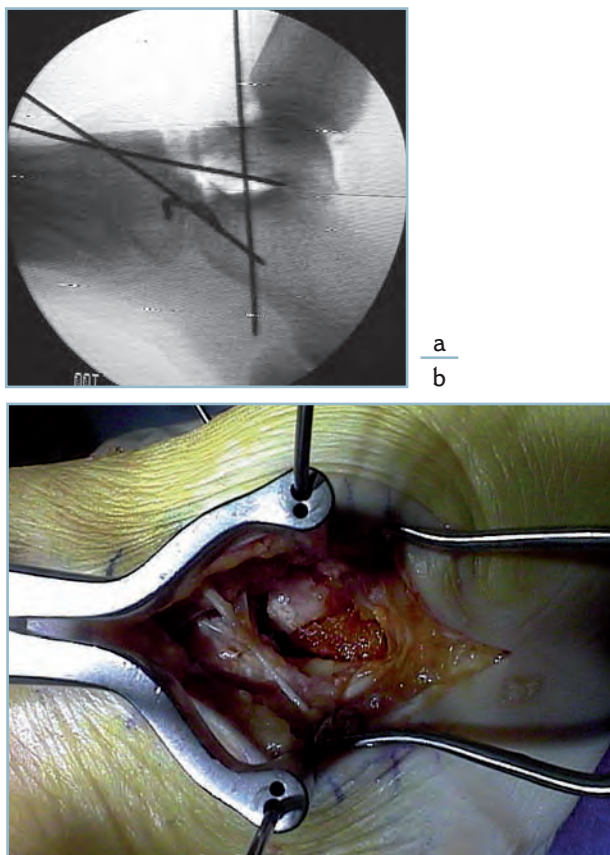


#### 45.29 Ostéosynthèse.

- a. Réduction par manœuvre externe.
- b. Brochage transitoire naviculotalien.
- c. Brochage transitoire talocalcanéen.
- d. Contrôle radioscopique, validation.
- e. Vissage talonaviculaire.
- f. Vissage talocalcanéen.

a	b
c	d
e	f

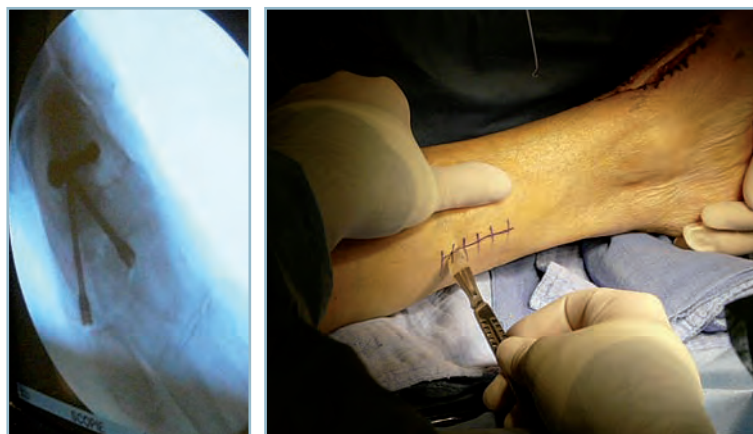
(figure 45.30). Dans notre expérience, nous réalisons un comblement à l'aide de fragments spongieux de tête de banque sécurisée ou de tissu spongieux prélevé au niveau de la crête iliaque. Il faut cependant éviter une agression complémentaire chez ces patients fragiles.



**45.30** Correction peropératoire.  
a. Stabilisation transitoire qui illustre le vide à reconstruire.  
b. Mise en place du greffon.

### Geste complémentaire

S'il persiste un équinisme, souvent révélé suite à la correction du valgus de l'arrière-pied, l'allongement de la lame des gastrocnémiens selon Strayer est une solution simple qui évite une perte de force importante du tendon calcanéen (figure 45.31).



**45.31** Gestes complémentaires.  
a. Contrôle du montage définitif.  
b. Abord postéromédial de la jambe.  
c. Allongement de la lame des gastrocnémiens en fonction des tests cliniques peropératoires.

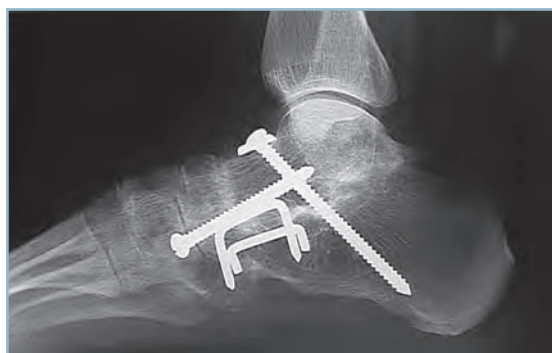Les soins postopératoires nécessitent une immobilisation plâtrée de 2 mois en décharge puis la reprise progressive de l'appui.

### Discussion

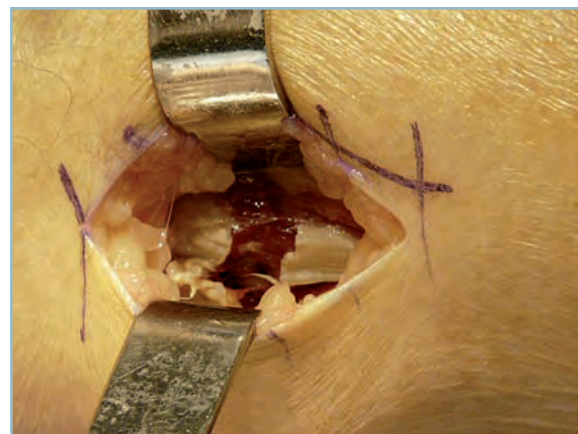
Dix-neuf patients suivis pour PR ayant bénéficié d'une double arthrodèse entre 2003 et 2007 à la clinique universitaire Saint-Luc (Bruxelles, Belgique) ont été revus. L'amélioration de la qualité de vie et la réponse antalgique a été pratiquement constante. La consolidation a toujours été obtenue. Aucune fusion n'a justifié une prise de greffe autologue mais près de 80 % des fusions ont bénéficié d'un comblement spongieux à l'aide d'allogreffe (tête de banque fragmentée sécurisée) (figure 45.32).

Une seule infection profonde a été observée nécessitant une antibiothérapie prolongée pour obtenir la guérison. Aucun problème de cicatrisation n'a été rencontré et ceci nous conforte à proposer systématiquement un double abord afin de limiter les tractions et les décollements chez ces patients fragilisés. Ces taux de complications sont extrêmement faibles en regard de la littérature qui montre parfois jusqu'à 15 % de retard de cicatrisation [33].

Le manque de recul ne nous permet pas actuellement d'analyser le retentissement dégénératif sur l'articulation talocrurale et le médio-pied. Elle est sûrement évolutive à moyen et à long terme mais probablement bien tolérée [46].



**45.32** Reconstruction arthrodèse, résultat postopératoire.



a | b | c



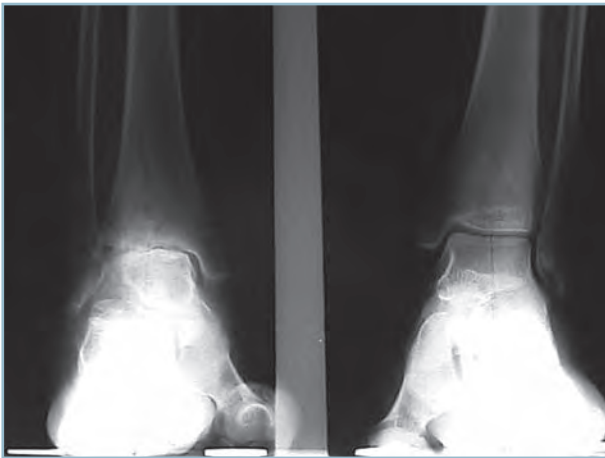
## CHEVILLE

### Introduction

L'atteinte de la cheville est relativement spécifique de la polyarthrite rhumatoïde et particulièrement de la polyarthrite juvénile (*figure 45.33*). Actuellement, deux procédures chirurgicales entrent parfois en compétition :

- l'arthrodèse ;
- la mise en place d'une prothèse totale de cheville.

Les techniques spécifiques ne diffèrent pas et sont rapportées dans les chapitres chapitre 25 et 27.



45.33 Atteinte de la cheville (PR juvénile).

### Diagnostic

#### Évaluation clinique

L'examen de la cheville est fondamental en station debout, afin d'objectiver les désaxations, et en décubitus. L'examen de l'état cutané est la première étape essentielle de l'examen clinique et doit parfois être complété d'une mise au point vasculaire. Les mobilités sont soigneusement évaluées. La stabilité et la réductibilité des déformations sont analysées, tout en considérant la relation éventuelle avec une déformation de l'arrière- et/ou de l'avant-pied et leur devenir après correction de la cheville.

#### Évaluation paraclinique

Les radiographies conventionnelles en charge sont bien sûr de mise. En cas de perte de substance osseuse, le CT-scanner est l'examen de choix pour compléter la mise au point. La suspicion d'une nécrose osseuse impose la réalisation d'une IRM.

### Possibilité thérapeutique

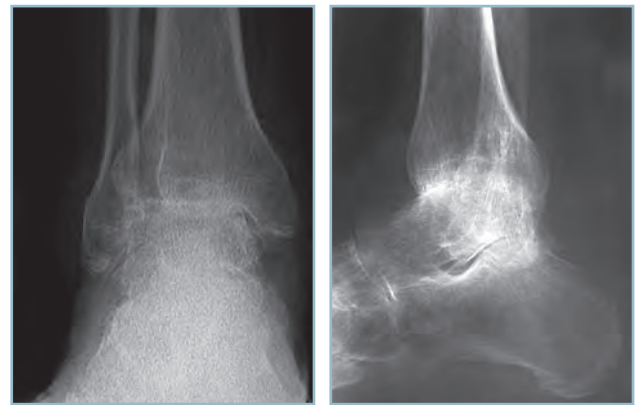
#### Procédure conservatrice

Elles restent de mise et sont comparables à celles qui sont proposées pour l'arrière-pied. Sur des synovites inflammatoires résistantes aux infiltrations cortisonées, la synovectomie peut être proposée de préférence par voie arthroscopique.

### Procédure chirurgicale

L'arthrodèse reste une excellente procédure en cas de dislocation ou d'atteinte articulaire isolée [49]. Il est cependant important de rappeler certains principes thérapeutiques spécifiques à la polyarthrite rhumatoïde. L'association fréquente d'une atteinte de la cheville et d'un arrière-pied peut poser des problèmes spécifiques. Comme déjà précisé, il est impératif de n'envisager la mise en place d'une prothèse totale de cheville que sur un membre et sur un arrière-pied axé sous peine d'une faillite rapide de l'intervention. Il est donc impératif de réaxer parfaitement l'appui talonnier dans le cadre de la double arthrodèse de même qu'il est souhaitable de réaxer le tibia avant la mise en place d'une prothèse totale de cheville dans les grandes désaxations.

Certains facteurs comme l'ostéoporose, la prise de médicaments, l'état vasculaire et cutané doivent être parfaitement analysés. Ces données peuvent parfois orienter vers une chirurgie arthroscopique (*figure 45.34*).



45.34 Arthrodèse arthroscopique.

a. Arthrite centrée de la cheville.

b. Fusion par arthroscopie après ablation des vis d'ostéosynthèse.

a | b

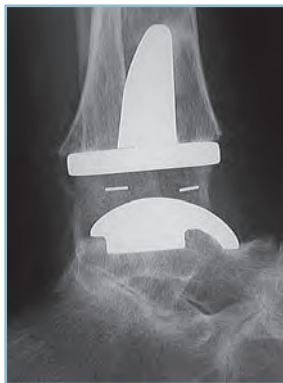### Indication thérapeutique

Lorsqu'il existe une atteinte pluri-étagée, nous proposons la réalisation d'une arthrodèse de l'arrière-pied associée à la mise en place d'une prothèse totale de cheville. Différents cas de figure peuvent se présenter.

#### PTC isolée

L'atteinte de la cheville est prédominante et la désaxation peu importante bien qu'il existe des lésions dégénératives débutantes de l'articulation sous-talienne. Notre proposition est alors la réalisation première de la prothèse totale de cheville et on surveille l'évolution naturelle de l'articulation sous-talienne (*figure 45.35*).

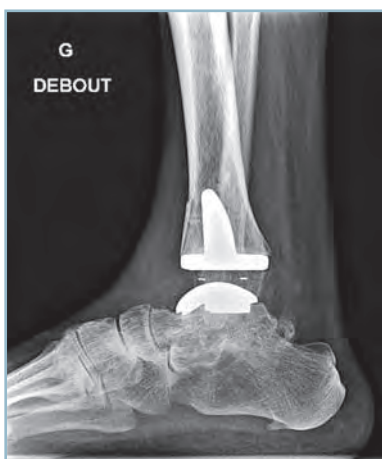
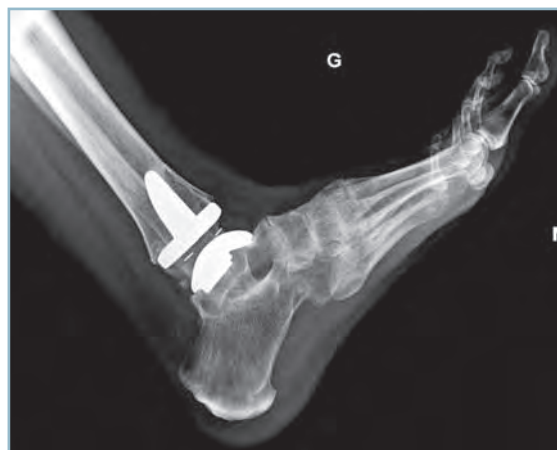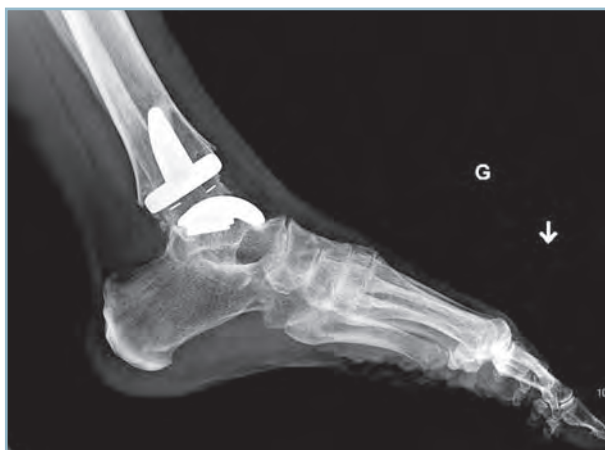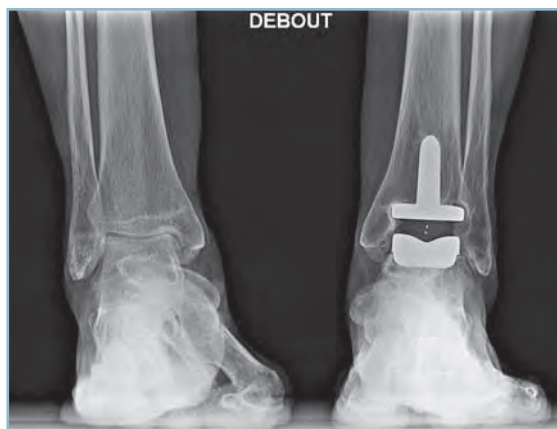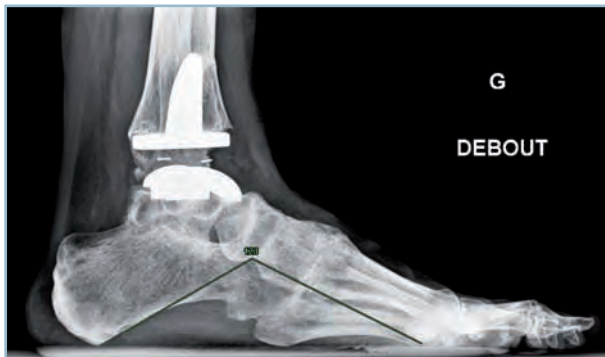La prothèse peut être également mise en place de nombreuses années après la réalisation d'une double arthrodèse ou d'une arthrodèse sous-talienne isolée (*figure 45.36*). En cas de désaxation de l'arrière-pied, celui-ci est corrigé dans le même temps opératoire (*figure 45.37*).



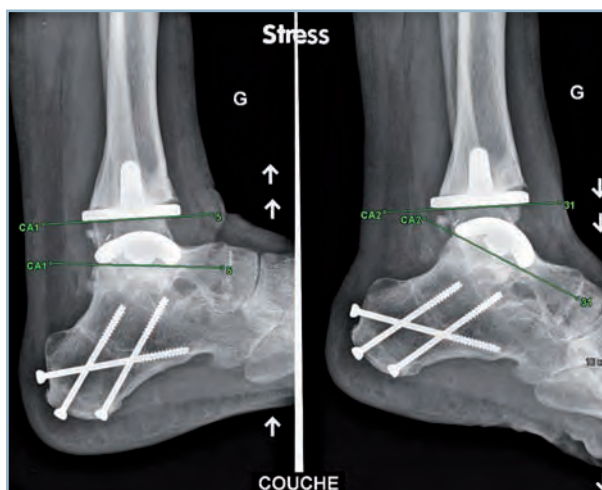
**45.35** PTC avec atteinte asymptomatique de la sous-talienne (ankylose spontanée) et talonaviculaire.

- a. Cliché de profil, postopératoire à 6 mois.  
 b. Profil en charge à 2 ans.  
 c. Cliché de face à 2 ans.  
 d. Cliché dynamique en flexion plantaire, on note la décoaptation du Chopart.  
 e. Cliché dynamique en flexion dorsale.

a	
b	c
d	e



**45.36** PTC sur une ancienne fusion sous-talienne.



**45.37** PTC et arthrodèse sous-talienne et médiotarsienne.

Correction de la désaxation par ostéotomie du calcanéus, PTC, mobilité en flexion-extension de 26° dans l'implant.

## PTC et arthrodèse de l'arrière-pied

S'il existe une désaxation importante, un geste de réaxation-arthrodèse de l'arrière-pied doit être proposé suivi, à la sixième semaine environ, de la mise en place d'une prothèse totale de cheville. Le patient débute dès lors sa rééducation vers le deuxième mois. La prothèse totale de cheville ayant été posée 2 semaines auparavant, le repos a permis une bonne cicatrisation des tissus mous et particulièrement de la peau. La réalisation d'une arthrodèse sous-talienne associée à la mise en place rapide d'une prothèse totale de cheville nécessite des précautions particulières en évitant au maximum les dévascularisations osseuses au niveau :

- du sinus du tarse, dont il faut respecter les éléments vasculaires ;
- de l'articulation talonavulaire (*figure 45.38a*).

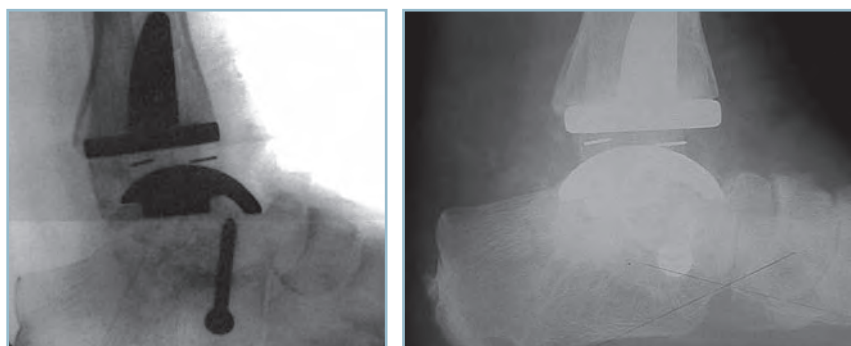
Un geste d'arthrolyse médiale est banni, car il risque de dévasculariser fortement le talus et d'être responsable vers le sixième

mois postopératoire d'une nécrose avec un effondrement complet de l'implant (*figure 45.38b*).

Ces procédures multiples imposent un bilan vasculaire précis et peuvent toujours se compliquer de problèmes de cicatrisation dont les répercussions peuvent être catastrophiques (révisions multiples, amputation, décès) (*figure 45.39*).

## Ostéotomie

Les ostéotomies supramalléolaires peuvent parfois améliorer des situations d'ankylose avec désaxation, principalement chez les patients jeunes, où le recours à une chirurgie prothétique semble plus aléatoire, ou dans certaine situation d'ankylose diffuse, où il existe un défaut d'appui global du pied [31] (*figure 45.40*).

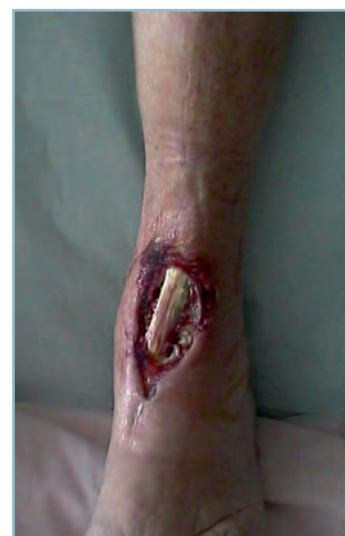

**45.38** PTC et fusion sous-talienne.

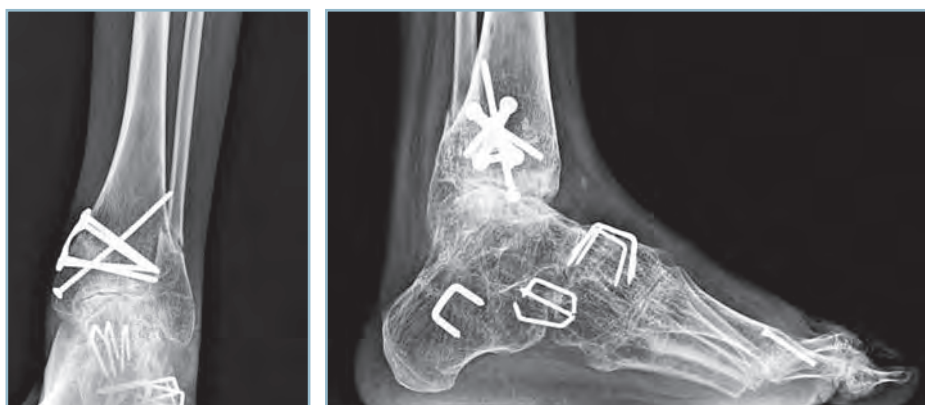
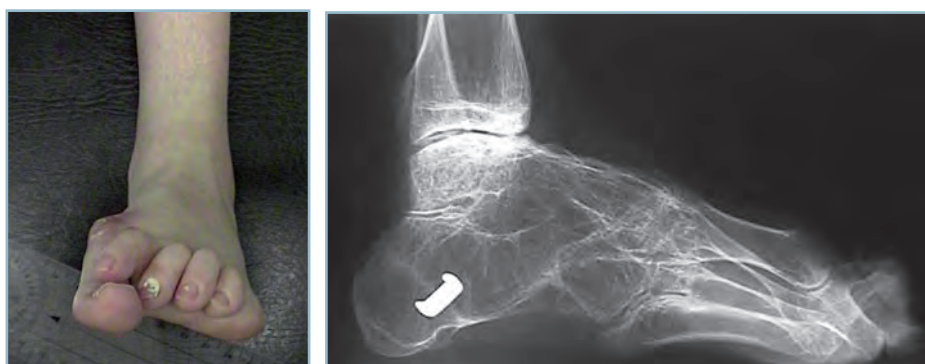a. Aspect postopératoire de la PTC dans les suites récentes d'une fusion sous-talienne.

b. Effondrement au sixième mois sur nécrose du talus.

a | b



**45.39** Complication grave sur la voie d'abord d'une PTC, nécrose et complication septique.



**45.40** Exemple de polyarthrite juvénile.

a. Évaluation clinique en supination globale et fixée.

b. Évaluation radiologique.

c. Ostéotomie de réaxation, addition supramalléolaire (*face*).

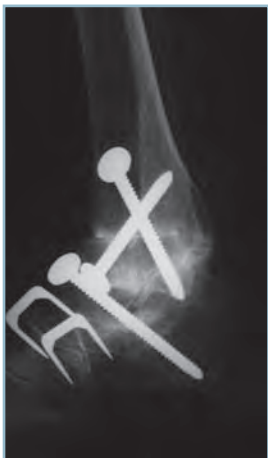d. Tarsectomie de dérotation, ostéotomie du calcaneus (*profil*).

a | b  
c | d

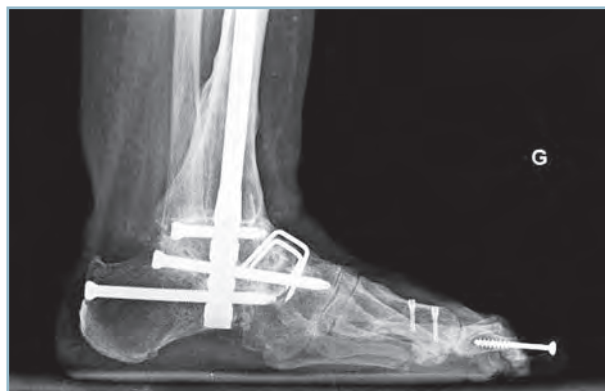

## Panarthrodèse

Dans les grandes destructions ou suite à la faillite d'une prothèse totale de la cheville, la seule solution est la réalisation d'une arthrodèse tibio-talocalcanéenne, parfois étendue au niveau du Chopart (*figure 45.41*). La panarthrodèse est donc une solution de sauvetage d'un résultat fonctionnel souvent médiocre qui doit parfois être réalisée en un temps. Elle ne pose pas de problèmes thérapeutiques spécifiques et la stabilisation par clou centromédullaire associée à une ostéosynthèse du Chopart a notre préférence (*figure 45.42*).



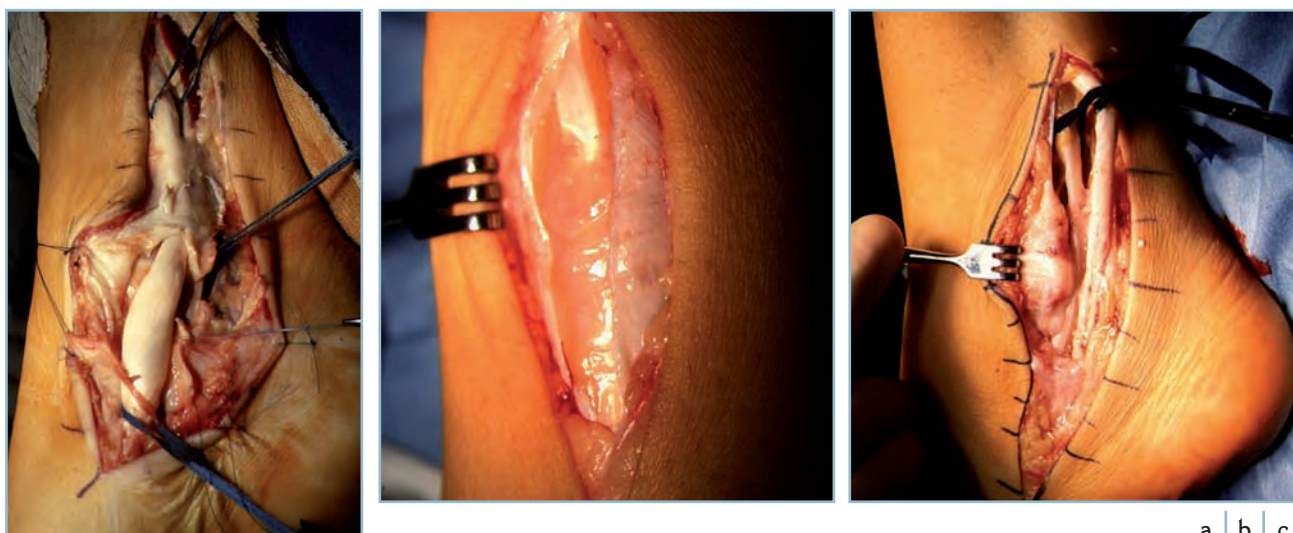
**45.41** Panarthrodèse, ostéosynthèse de la cheville par vissage et agrafage du Chopart.



**45.42** Panarthrodèse, fusion par clou centromédullaire et arthrodèse du Chopart.

## GESTES SUR LES TISSUS MOUS

Certains gestes spécifiques peuvent être réalisés au niveau des tissus mous ; ce sont principalement les synovectomies des gaines du tibia postérieur, du tibia antérieur ou des tendons fibulaires. Elles peuvent être proposées en cas d'échec complet des procédures médicales. Ces procédures sont effectuées par voie téloscopique ou à ciel ouvert. Ces indications sont relativement rares mais doivent être proposées à temps afin d'éviter les ruptures tendineuses (*figure 45.43a, b*). Lorsqu'une rupture tendineuse est avérée, nous ne préconisons pas de geste de reconstruction par transfert tendineux associé à des ostéotomies dans le cadre des maladies inflammatoires même dans la maladie de Jacoud, où l'atteinte articulaire est peu présente. La stabilisation par arthrodèse doit être préférée sauf cas particulier.



a | b | c

**45.43** Exemples de synovectomie.

- a. Tibial postérieure.
- b. Tibial antérieure.
- c. Fibulaires.



## STRATÉGIE DES TRAITEMENTS CHIRURGICAUX

La thérapeutique chirurgicale de l'avant-pied rhumatoïde doit être placée dans l'ensemble des actes chirurgicaux nécessaires chez un patient [11]. La chirurgie de l'avant-pied est souvent un des premiers actes chirurgicaux effectués dans la polyarthrite rhumatoïde avec atteinte des membres inférieurs. La chirurgie distale peut être source d'infection superficielle généralement sans conséquence, mais dont l'évolution peut être catastrophique en cas de migration microbienne vers une prothèse sus-jacente. La qualité des résultats encourage généralement le patient vers d'autres actes chirurgicaux afin d'obtenir un soulagement complet. Lorsqu'une correction est nécessaire au niveau du pied, il faut essayer d'obtenir le maximum de soulagement en un minimum d'actes thérapeutiques. En cas d'atteinte des deux avant-pieds, ceux-ci sont opérés lors de la même séance opératoire ; en cas d'atteinte de l'association avant-pied et arrière-pied, il faut opérer un pied après l'autre en corrigeant les troubles de l'arrière-pied et de l'avant-pied d'un côté dans une même séance opératoire.

Afin de limiter le nombre d'actes chirurgicaux, le problème se pose lorsque l'atteinte est limitée soit au 1<sup>er</sup> rayon, soit aux rayons latéraux. Faut-il faire une chirurgie focale ou une chirurgie totale ?

En présence d'une atteinte du 1<sup>er</sup> rayon, la correction de celui-ci peut être effectuée isolément :

- ostéotomie conservatrice du 1<sup>er</sup> métatarsien en cas de lésions limitées sans destruction articulaire ;
- arthrodèse de l'articulation MP du 1<sup>er</sup> rayon en présence de lésions évoluées avec déformations majeures ou destructions ostéo-cartilagineuses.

Au niveau des rayons latéraux, que l'on choisisse l'alignement des têtes métatarsiennes ou une ostéotomie des têtes métatarsiennes, la chirurgie des rayons latéraux doit toujours s'accompagner d'un acte sur le 1<sup>er</sup> rayon. Le vide laissé par le recul ou l'alignement des têtes métatarsiennes risque de provoquer l'apparition rapide d'un hallux valgus, le 1<sup>er</sup> rayon étant devenu trop long. En l'absence d'atteinte de l'articulation métatarsophalangienne du 1<sup>er</sup> rayon, il faut pratiquer une ostéotomie raccourcissante (scarf ou Weil) du 1<sup>er</sup> métatarsien et éventuellement associer à une ostéotomie raccourcissante de P1 afin d'harmoniser la longueur du 1<sup>er</sup> rayon.

Il faut savoir garder pour les lésions évoluées la fiabilité des corrections par arthrodèse métatarsophalangienne du 1<sup>er</sup> rayon associée à l'alignement des têtes métatarsiennes qui donne à long terme des résultats satisfaisants [14, 57]. La chirurgie « conservatrice » doit être réservée aux formes avec absence de destruction des structures ostéocartilagineuses et sur des formes inflammatoires éteintes, ce qui pose pour l'avenir le problème de la plus grande précocité des indications des corrections chirurgicales.

L'atteinte multiple des articulations de la cheville, de l'arrière-pied et de l'avant-pied doit parfois faire choisir certaines stratégies thérapeutiques. La mise en place d'une arthroplastie au niveau de la cheville doit être pratiquée sur un arrière-pied et un membre inférieur préalablement réaxés comme nous l'avons exposé préalablement. Une chirurgie des deux arrière-pieds n'est pas préconisée, car elle impose dès lors des suites opératoires trop invalidantes, le patient présentant très souvent une atteinte multiple au niveau des membres supérieurs.

## CONCLUSION

En conclusion, la polyarthrite rhumatoïde nécessite une prise en charge globale. Le plus d'interventions possibles doivent être réalisées dans un même temps opératoire sans entraîner cependant une impotence majeure de ces patients dont la déambulation est difficile. Le patient doit être prévenu qu'en postopératoire, l'usage d'un fauteuil roulant est fondamental pour préserver son capital articulaire. La chirurgie du malade rhumatismal ne s'entend que sur un patient parfaitement stabilisé médicalement et doit être proposée devant toute désaxation afin qu'il puisse bénéficier des procédures modernes actuellement adaptées à son état clinique.

## Bibliographie

- [1] Amuso SJ, Wlssinger HA, Margolis HM, Eisenbeiz CH, Soltzer BL. Metatarsal head resection in the treatment of rheumatoid arthritis. *Clin Orthop* 1971 ; 74 : 94-100.
- [2] Astrom M, Cedell CA. Metatarsal osteotomy in rheumatoid arthritis. *Acta Orthop Scand* 1987 Aug ; 58 (4) : 398-400.
- [3] Baan H, Drossaers-Bakkers WK, Dubbeldam R, Buurke JJ, Nene A, Van de Laar MA. Flexor hallucis longus tendon rupture in RA-patients is associated with MTP 1 damage and pes planus. *BMC Musculoskeletal Disorders* 2007 ; 8 : 110.
- [4] Barouk LS, Barouk P. Joint-preserving surgery in rheumatoid forefoot : preliminary study with more-than-two-year follow-up. *Foot Ankle Clin N Am* 2007 ; 12 : 435-54.
- [5] Barton NJ. Arthroplasty of the forefoot in rheumatoid arthritis *J Bone Joint Surg* 1973 ; 55B : 126-33.
- [6] Beauchamp C, Kirby T, Rudge SR, Worthington BS, Nelson J. Fusion of the first metatarsal joint in forefoot arthroplasty. *Clin Orthop* 1984 ; 38 : 107-773.
- [7] Belt EA, Kaarela K, Lehto MU. Destruction and arthroplasties of the metatarsophalangeal joints in seropositive rheumatoid arthritis. A 20-year follow-up study. *Scand J Rheumatol* 1998 ; 27 (3) : 194-6.
- [8] Bitzan P, Giurea A, Wanivenhaus A. Plantar pressure distribution after resection of the metatarsal heads in rheumatoid arthritis. *Foot Ankle Int* 1997 Jul ; 18 (7) : 391-7.
- [9] Bommireddy R, Singh SK, Sharma P et al. Long-term follow-up of silastic joint replacement of the first metatarsophalangeal joint. *The Foot* 2003 ; 13 (3) : 151-5.
- [10] Broeng L, Jensen CM, Torholm C. Resection arthroplasty of the forefoot in rheumatoid arthritis cases. *J Foot Ankle Surg* 1995 Nov-Dec ; 34 (6) : 534-6.
- [11] Burra G, Karchis SD. Rheumatoid arthritis of the forefoot. *Rheum Dis Clin North Am* 1998 Feb ; 24 (1) : 173-80.
- [12] Castro MD, Pomeroy GC. Arthrodesis for degenerative disease of the hallux matatarsophalangeal and interphalangeal joints. *Op Techn Orthop* 1999 Jan ; 9 (1) : 38-44.
- [13] Clayton ML, Ries MD. Functional hallux rigidus in the rheumatoid foot. *Clin Orth Relat Res* 1991 Oct ; 271 : 233-8.
- [14] Coughlin MJ. Rheumatoid forefoot reconstruction. A long-term follow-up study. *J Bone Joint Surg Am* 2000 Mar ; 82 (3) : 322-41.
- [15] Cracchiolo A, Weltmer J, Lian G. Arthroplasty of the first metatarsophalangeal joint with double-stem silicone implant. *J Bone Joint Surg Am* 1992 ; 74 : 552-63.
- [16] Denis A, Debeyre J, Goutalier D. Chirurgie de l'avant-pied rhumatoïde *Rev Chir Orthop* 1981 ; 67 : 747-52.
- [17] Fink BR, Mizel MS, Temple HT. Simultaneous arthrodesis of the metatarsophalangeal and interphalangeal joints of the hallux. *Foot Ankle Int* 2000 Nov ; 21 (11) : 951-3.
- [18] Fitzgerald JA. A review of long term results of arthrodesis of the first metatarsal joint. *J Bone Joint Surg* 1969 ; 51B : 488-93.
- [19] Frankel JP, Turf R, Tirone M. Arthrodesis of the hallux interphalangeal joint using a diagonally placed 2-mm. cortical bone screw. *J Foot Surg* 1989 Sep-Oct ; 28 (5) : 466-70.
- [20] Fuhrmann RA, Anders JO. The long-term results of resection arthroplasties of the first metatarsophalangeal joint in rheumatoid arthritis. *Int Orthop* 2001 ; 25 (5) : 312-6.
- [21] Fujioka H, Doita M, Saura R, Mizuno K. The long-term result of implant arthroplasty for hallux valgus deformity in rheumatoid arthritis. *Ryumachi* 1999 Jun ; 39 (3) : 561-7.

- [22] Gainor BJ, Epstein RG, Henstorf JE, Olson S. Metatarsal head resection for rheumatoid deformities of the forefoot. *Clin Orthop* 1988 ; 230 : 207-12.
- [23] Goldie I. A synopsis of surgery for rheumatoid arthritis *Clin Orthop* 1984 ; 191 : 185-92.
- [24] Grace DL, Hughes JR, Klenerman L. metatarsal head excision for rheumatoid arthritis with and without fusion of the hallux. *J Bone Joint Surg* 1988 ; 70B : 853.
- [25] Graham CE. Rheumatoid forefoot metatarsal head resection without first metatarsophalangeal arthrodesis. *Foot Ankle Int* 1994 Dec ; 15 (12) : 689-90.
- [26] Gschwend N. The rheumatoid forefoot and its treatment In : Collège international de médecine et chirurgie du pied. *Proceedings of XII foot surgery congress*. 1990 ; 175-180.
- [27] Hamalainen M, Raunio P. Long-term follow-up of rheumatoid forefoot surgery. *Clin Orthop Relat Res* 1997 Jul ; 340 : 34-8.
- [28] Hamel AJ, Donahue SW, Sharkey NA. Contributions of active and passive toe flexion to forefoot loading. *Clin Orthop Relat Res* 2001 ; 393 : 326-34.
- [29] Hanyu T, Yamazaki H, Murasawa A, Tohyama C. Arthroplasty for rheumatoid forefoot deformities by a shortening oblique osteotomy. *Clin Orthop Relat Res* 1997 May ; 338 : 131-8.
- [30] Helal B. Metatarsal osteotomy for metatarsalgia. *J Bone Joint Surg* 1975 ; 57B : 187-92.
- [31] Heywood AW. Supramalleolar osteotomy in the management of the rheumatoid hindfoot. *Clin Orthop Relat Res* 1983 Jul-Aug ; 177 : 76-81.
- [32] Hughes J, Grace D, Clark P, Klenerman L. Metatarsal head excision for rheumatoid arthritis. 4-year follow-up of 68 feet with and without hallux fusion. *Acta Orthop Scand* 1991 Feb ; 62 (1) : 63-6.
- [33] Knupp M, Skoog A, Tornkvist H, Ponzer S. Triple arthrodesis in rheumatoid arthritis. *Foot and ankle International* 2008 ; 29 (3) : 293-7.
- [34] Leemrijse T, Valtin B, Durez P. *Avant-pied rhumatoïde*. IN *Chirurgie de l'avant-pied*. Paris : Elsevier ; 2005 : 223-39.
- [35] Lelièvre J. Mille alignements articulaires métatarsophalangiens. In : *Podologie*. Expansion Scientifique Française ; 1968.
- [36] Lim WT, Landrum K, Weinberger B. Silicone lymphadenitis secondary to implant degeneration. *J Foot Surg* 1983 ; 22 : 243-6.
- [37] Lipsomb PR. Surgery of the rheumatoid foot. Preferable procedures. *Rev Chir Orthop* 1981 ; 67 : 375-82.
- [38] Mandracchia VJ, Buddecke DE, Haverstock BD, Pendarvis JA. Evaluation and surgical management of the arthritic midfoot secondary to rheumatic disease. *Clin Podiatr Med Surg* 1999 Apr ; 16 (2) : 303-26.
- [39] Mann RA, Schakel ME. Surgical correction of rheumatoid forefoot deformities. *Foot Ankle Int* 1995 Jan ; 16 (1) : 1-6.
- [40] Maynou C, Mestdagh H, Petroff E, Forgeois P, Hue E. Surgical treatment of the rheumatoid forefoot by realignment using the dorsal approach. *Rev Chir Orthop Reparatrice Appar Mot* 1997 ; 83 (8) : 734-8.
- [41] Michelson J, Easley M, Wigley FM, Hellmann D. Foot and ankle problems in rheumatoid arthritis. *Foot Ankle Int* 1994 Nov ; 15 (11) : 608-13.
- [42] Moeckel BH, Sculco TP, Alexiades M, Dossick PH, Inglis AE, Ranawat CS. The double-stemmed silicone-rubber implant for rheumatoid arthritis of the first metatarsophalangeal joint. Long-term results. *J Bone Joint Surg Am* 1992 Apr ; 74 (4) : 564-70.
- [43] Moyer J, Lowery C, Knox J. Hallux IPJ fusion. *Clin Podiatr Med Surg* 2004 Jan ; 21 (1) : 51-64.
- [44] Mulcahy D, Daniels TR, Lau JT, Boyle E, Bogoch E. Rheumatoid forefoot deformity : a comparison study of 2 functional methods of reconstruction. *J Rheumatol* 2003 Jul ; 30 (7) : 1440-50.
- [45] Newman RJ, Fitton JM. Conservation of metatarsal heads in surgery of rheumatoid arthritis of the forefoot *Acta orthop Scand* 1983 ; 54 : 417-22.
- [46] Pell RF, Myerson MS, Schon LC. Clinical outcome after primary triple arthrodesis. *J Bone Joint Surg Am* 2000 ; 82 (1) : 47-57.
- [47] Salleh R, Beischer A, Edwards WH. Disorders of the hallux interphalangeal joint. *Foot Ankle Clin* 2005 Mar ; 10 (1) : 129-40.
- [48] Salzman CL, Johnson KA, Donnelly RE. Surgical treatment for mild deformities of the rheumatoid forefoot by partial phalangectomy and syndactylization. *Foot Ankle* 1993 Jul-Aug ; 14 (6) : 325-9.
- [49] Sammarco VJ. Ankle arthrodesis in rheumatoid arthritis : techniques, results and complications. *Foot Ankle Clin N Am* 2007 ; 12 : 475-95.
- [50] Sammarco VJ, Magur EG, Sammarco GJ, Bagwe MR. Arthrodesis of the subtalar and talonavicular joints for correction of symptomatic hindfoot malalignment. *Foot Ankle Int* 2006 ; 27 : 661-6.
- [51] Sebold EJ, Cracchiolo A. 3rd. Use of titanium grommets in silicone implant arthroplasty of the hallux metatarsophalangeal joint. *Foot Ankle Int* 1996 Mar ; 17 (3) : 145-51.
- [52] Simon L, Claustre J, Allieu Y. Le pied rhumatoïde : genèse des déformations *Rev Rhum Mal Ostéoartic* 1980 ; 47 : 117-22.
- [53] Stockley I, Betts RP, Rowley DI, Getty CJ, Duckworth T. The importance of the valgus hindfoot in forefoot surgery in rheumatoid arthritis. *J Bone Joint Surg Br* 1990 Jul ; 72 (4) : 705-8.
- [54] Stokes IAF, Hutton WC, Mech MI, Stott JRR, Lowe LW. Forces under the hallux before and after surgery. *Clin Orthop* 1979 ; 142 : 64-72.
- [55] Swanson AB, Lumdsen RM, De Groot G. Silicone implant arthroplasty of the great toe. *Clin Orthop* 1979 ; 142 : 30-43.
- [56] Thordarson DB, Aval S, Krieger L. Failure of hallux MP preservation surgery for rheumatoid arthritis. *Foot Ankle Int* 2002 Jun ; 23 (6) : 486-90.
- [57] Tillmann K. Surgery of the rheumatoid forefoot with special reference to the plantar approach. *Clin Orthop Relat Res* 1997 Jul ; 340 : 39-47.
- [58] Toméno B, Kaddem SE. L'arthrodèse métatarsophalangienne du gros orteil *Rev Chir Orthop* 1982 ; 68 : 379-84.
- [59] Valtin B, Alnot JY, Houvet P. La chirurgie de l'avant-pied rhumatoïde : intérêt de l'arthrodèse métatarsophalangienne associée à l'alignement des têtes métatarsiennes. *Méd Chir Pied* 1990 ; 6 : 163-9.
- [60] Valtin B, Houvet P, Alnot JY. La chirurgie de l'avant-pied rhumatoïde. *Méd Chir Pied* 1991 ; 7 : 177-84.
- [61] Vandeputte G, Steenwerckx A, Mulier T, Peeraer L, Derymaeker G. Forefoot reconstruction in rheumatoid arthritis patients : Keller-Lelievre-Hoffmann versus arthrodesis MTP1-Hoffmann. *Foot Ankle Int* 1999 Jul ; 20 (7) : 438-43.
- [62] Van der Heijden KW, Rasker JJ, Jacobs JW, Dey K. Kates forefoot arthroplasty in rheumatoid arthritis. A 5-year follow-up study. *J Rheumatol* 1992 Oct ; 19 (10) : 1545-50.
- [63] Viladot R, Viladot A, Ubierna T. *Traitement chirurgical de l'avant-pied rhumatoïde*. Le pied en pratique rhumatologique. Paris : Masson ; 1983, 245-8.



Pied inflammatoire

CHAPITRE 46

# Pied diabétique

B. VANDELEENE, Th. LEEMRIJSE

**Pied neurovasculaire**

Généralités..... 636  
Physiopathologie..... 637  
Pied à risque et classifications  
des ulcères ..... 637  
Diagnostic des ulcères ..... 639

Possibilité thérapeutique..... 643  
Indication thérapeutique ..... 647  
Chirurgie orthopédique  
préventive ..... 647  
Conclusion..... 649

**Pied de Charcot diabétique**

Physiopathologie..... 650  
Diagnostic ..... 650  
Évolution..... 650  
Classification ..... 651  
Possibilité thérapeutique..... 651



## PIED NEUROVASCULAIRE

B. VANDELEENE, Th. LEEMRIJSE

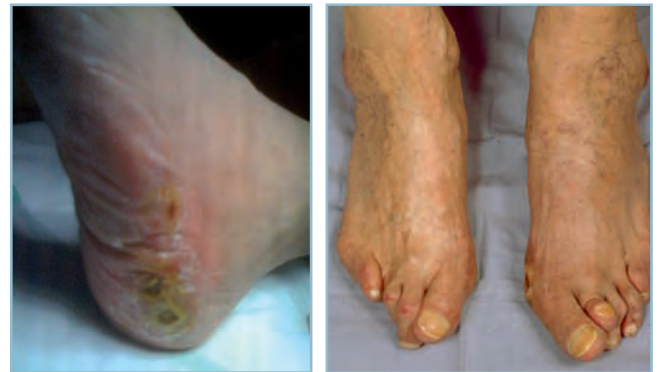*Le diabète sucré est devenu aujourd'hui un réel problème de santé publique. En effet, 10 millions de personnes seraient diabétiques en Europe, soit 4 % de la population, et les données épidémiologiques permettent d'annoncer un quasi-doublement de la population de diabétiques pour 2030, soit 300 millions de patients dans le monde. Il n'est pas inutile de rappeler que malgré ces prévisions et les campagnes de dépistage, à ce jour la moitié des diabétiques s'ignorent [15].*

*L'hyperglycémie chronique est reconnue comme la cause principale des complications secondaires du diabète. Parmi ces complications, les « grands classiques » sont la microangiopathie avec la rétinopathie et la néphropathie, la macroangiopathie avec les atteintes coronariennes, les vaisseaux du cou et périphériques ainsi que les neuropathies. Le pied diabétique reste une complication mal connue et donc mal prise en charge, alors qu'il s'agit d'un problème complexe, dont la prévalence augmente, et qui peut être redoutable sur le plan physique et psychologique [11, 37, 43]. Le pied diabétique est l'expression, au niveau du pied, des complications neuropathiques et vasculaires liées au diabète et associées à une diminution de la mobilité articulaire. Ces complications sont rarement isolées et on se trouve généralement face à un pied neuro-ischémique, fragilisé, déformé et susceptible de développer des ulcères ou un mal perforant plantaire (MPP).*

### GÉNÉRALITÉS

On ne connaît pas la prévalence exacte de la neuropathie diabétique. La littérature l'évalue à 35-60% et estime qu'elle est principalement déterminée en fonction des outils diagnostiques utilisés [10]. Le plus souvent, la neuropathie est asymptomatique et seule une anamnèse précise et surtout un examen clinique approfondi permettent de la diagnostiquer. Il s'agit d'une atteinte sensitive et motrice ainsi que du système autonome.

La neuropathie sensitive est un élément majeur dans la physiopathologie du pied diabétique puisqu'elle entraîne une diminution, voire une perte de la sensibilité aux différents modes de perception, en particulier à la pression, à la thermo-algésie et surtout à la dou-

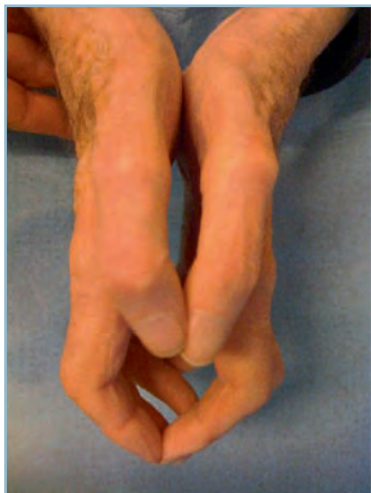

**46.1** Fissures et crevasses de la région talonnière compliquées d'une surinfection locale superficielle. (a) Déformation sur neuropathie motrice avec déformation des orteils (b).

leur. Le pied diabétique est donc le plus souvent indolore, même en cas d'infection ou d'insuffisance vasculaire sévère, ce qui explique nombre de diagnostics tardifs. La neuropathie motrice entraîne une atrophie et une faiblesse des muscles intrinsèques du pied avec déformation des orteils en flexion, modification de la statique plantaire et de la souplesse du pied à la marche (*figure 46.1a*). La neuropathie autonome entraîne quant à elle une diminution de la sécrétion sudorale conduisant à une sécheresse cutanée avec apparition de crevasses et de fissures qui peuvent être une porte d'entrée aux infections (*figure 46.1b*). On observe aussi une autotomie avec ouverture de shunts artérioveineux; le pied est chaud, oedématisé et les veines dorsales du pied sont dilatées [26].

L'artériopathie périphérique n'est pas une complication spécifique du diabète mais elle présente chez ce type de patients des caractéristiques qui lui sont propres; elle est 4 à 5 fois plus fréquente, plus précoce et d'évolution plus rapide, avec classiquement une atteinte plurisegmentaire et distale. L'insuffisance artérielle périphérique a un rôle pronostique majeur en cas d'ulcère puisqu'une ischémie s'ajoute à l'atteinte du tissu sous-cutané [18]. En outre, la vascularisation des orteils dépend d'artères terminales et peut être gravement compromise en raison d'un oedème mineur causé par un traumatisme, une infection avec thrombose septique ou un abcès avec compression vasculaire, entraînant une occlusion artérielle avec gangrène cutanée. Le diabète est classiquement associé à une calcification de la média des artères des membres inférieurs, dite médiocalcinose de Mönckeberg, mais à elle seule cette atteinte ne cause pas d'insuffisance vasculaire périphérique. Le rôle de la microangiopathie dans la pathogénie des plaies diabétiques n'est pas clairement défini.

La mobilité articulaire réduite est souvent appelée *limited joint mobility* (LJM) ou cheiro-arthropathie [45]. Elle résulte probablement de phénomènes de glycosylation au niveau des articulations, des tissus mous et de la peau. Elle est classiquement recherchée au niveau des mains par le *prayer sign* (*figure 46.2*) et se manifeste au niveau des pieds par une raideur qui entrave sa souplesse à la marche et augmente encore les pressions anormales exercées sur



**46.2 Réduction de la mobilité articulaire passive évaluée au niveau de la main : *prayer sign*, le patient ne peut opposer ses doigts par raideur des articulations interphalangiennes.**

le pied déformé. Des callosités apparaissent et témoignent des pressions anormales et des microtraumatismes répétés liés au déroulement du pas. Ces callosités accentuent encore les pressions anormales au niveau des tissus mous majorant le risque de plaie, souvent précédée d'une hémorragie sous-cutanée. Les traumatismes, le plus souvent liés au port de chaussures inadéquates, sont mal perçus et sont eux aussi source de lésions cutanées qui, en l'absence de douleur, retardent le diagnostic à un stade d'infection profonde. Les soins de pédicurie inadéquats, la « chirurgie de salle de bain », les corps étrangers dans la chaussure, les brûlures... sont autant de causes de lésions qu'il faut rechercher.

Une bonne compréhension des mécanismes d'apparition d'une plaie chez un diabétique doit permettre de développer des stratégies pour identifier les patients diabétiques à haut risque et prévenir cette complication potentiellement grave [15].

## PHYSIOPATHOLOGIE

### Mécanisme lésionnel

C'est l'association de la neuropathie diabétique et de l'hyperpression qui est responsable de la majorité des ulcérations chez le diabétique. La perte de sensibilité à la pression et à la douleur est responsable de la répétition asymptomatique d'une hyperpression localisée et de forces de cisaillement sur la zone d'hyperkératose, sous laquelle une collection se développe, finit par s'ouvrir et donne naissance à un MPP.

La plupart des ulcérations surviennent sur les orteils latéraux, l'hallux et en regard des têtes métatarsiennes. Des chiffres de seuil à risque de 5 à 10 kg/cm<sup>2</sup> ont été avancés. Ainsi Armstrong rapporte un seuil de pression de 7 kg/cm<sup>2</sup> (700 kPa) comme valeur prédictive pour identifier les patients à risque d'ulcération mais avec seulement une sensibilité de 70 % et une spécificité de 65 % [6, 39].

Les ulcérations et l'hyperpression lors de la marche résultent de plusieurs facteurs dont certains, principalement intrinsèques, sont en relation intime avec la pathologie du pied et illustrent l'importance de l'implication des chirurgiens du pied dans la gestion du pied diabétique [35].

### Facteurs intrinsèques

Ils sont morphologiques, constitutionnels, favorisés ou décompensés par le diabète et à l'origine de callosités, stigmates des hyperpressions tissulaires :

- pied creux ;
- hallux valgus ;
- métatarsalgie ;
- rétraction tendinomusculaire de la chaîne postérieure.

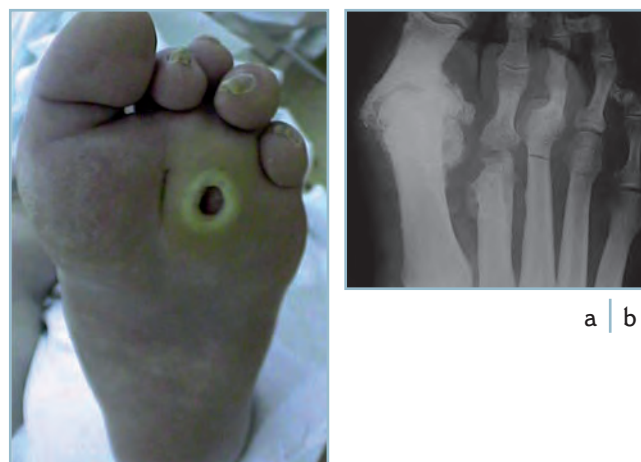Les griffes d'orteils sont très fréquentes chez les diabétiques suite à l'insuffisance des interosseux, de même qu'un relatif équinisme favorisé par la rétraction des chaînes musculaires gastrocnémiennes. De plus, les déformations secondaires aux destructions ostéo-articulaires neuropathiques sont sources d'hyperpression, en particulier l'aspect de pied en « tampon buvard » responsable de MPP sous le médio-pied. D'un point de vue général, un BMI excessif est un facteur péjoratif.

### Facteurs extrinsèques

Ce sont les plus faciles à améliorer. Le chaussage inadapté serait responsable de plus de 40 % des MPP. La prévention des MPP impose un chaussage spécifique et nécessite de vérifier le contenu des chaussures avant de les mettre.

Les causes iatrogènes, comme l'amputation de l'hallux, ne sont pas sans conséquence sur le plan fonctionnel car elles augmentent les contraintes sous les têtes métatarsiennes et les orteils latéraux avec constitution de griffes [24]. Elles conduisent à plus de 70 % de reprises chirurgicales pour récurrence de MPP sur les rayons latéraux. De même, la résection d'une tête métatarsienne augmente la pression sous la tête adjacente (*figure 46.3*).

Le rôle de l'éducation n'est plus à démontrer [1, 32, 37].



**46.3 Mal perforant iatrogène.**

- a. Vue clinique d'un MPP sous la tête du troisième rayon.
- b. Radiographie illustrant la résection de la deuxième tête métatarsienne.

## PIED À RISQUE ET CLASSIFICATIONS DES ULCÈRES

Une bonne classification aide à intégrer la physiopathologie dans la démarche clinique et à systématiser des procédures diagnostiques ainsi que des stratégies thérapeutiques [4].

### Pied à risque

En fonction du risque de complications, on classe les pieds diabétiques en cinq catégories. Cette classification va du groupe à risque 0 (pas de risque) au groupe 3 (risque important d'ulcère au pied) (*tableau 46.I*).

Sur cette base, des groupes de travail ont également élaboré des modèles de soins préventifs et d'appareillage, notamment l'indication de semelle orthopédique et de chaussure adaptée.

**Tableau 46.I.** Groupes de pied à risque.

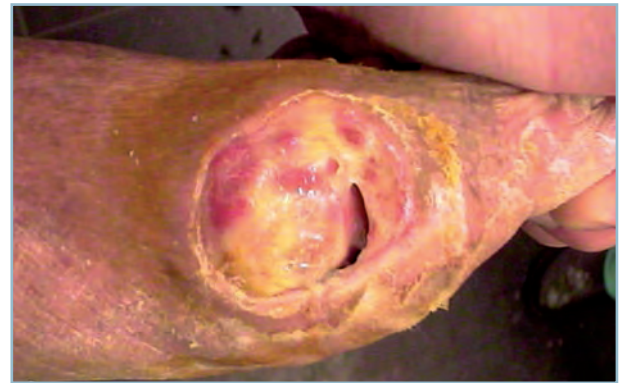Groupes à risque	Critères
Groupe 0	Absence de neuropathie, de déformation orthopédique
Groupe 1	Neuropathie (Np) ou Pedis S2
Groupe 2a	Np + déformation orthopédique avec mobilité conservée
Groupe 2b	Np + déformations orthopédiques avec enraidissement péri-articulaire
Catégorie 3	Artériopathie (PEDIS P2-P3) Déformations de Charcot (aiguë ou chronique) Ulcère de l'avant-pied Amputation(s) antérieure(s) mineure(s) ou majeure(s)

### Classification des ulcères

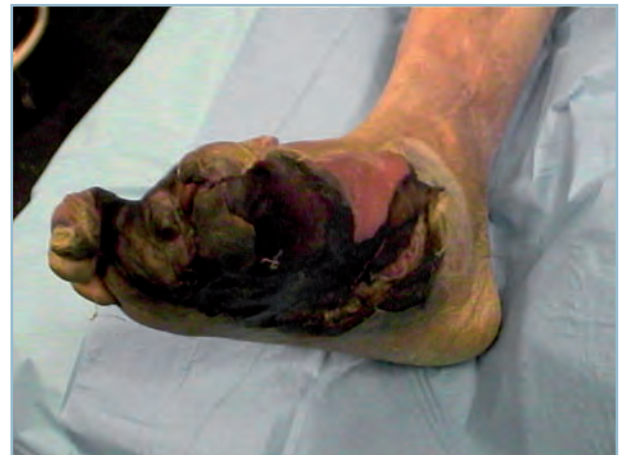Un système de classification des ulcères favorise la communication entre les différents centres et permet aux équipes référentes de systématiser leur prise en charge et d'envisager un pronostic. Une classification est par ailleurs utile et indispensable pour comparer et évaluer les résultats des différents traitements [3, 30].

**Tableau 46.II.** Classification de Wagner selon les stades.

Wagner stade 0	Wagner stade 1	Wagner stade 2	Wagner stade 3	Wagner stade 4	Wagner stade 5
Pied à risque élevé	Ulcère très superficiel et non infecté	Ulcère plus profond avec infection, cellulite restreinte	Ulcère très profond avec infection et atteinte des tendons/fascia et/ou os	Gangrène limitée	Gangrène étendue



**46.4** Ulcère de l'avant-pied, de stade Wagner 3.



**46.5** Ulcère du pied, de stade Wagner 5.

### Classification de Wagner

Elle est sans doute la plus ancienne et encore la plus utilisée. Elle est facile à présenter dans le cadre de l'éducation du personnel paramédical et de la formation générale des médecins [41].

Globalement, les stades 1 à 3 de Wagner décrivent principalement les ulcères neuropathiques et, à chaque stade, la lésion, souvent par le biais de l'infection, atteint des couches de plus en plus profondes (*figure 46.4*). Les stades 4-5 décrivent les lésions vasculaires de gangrène. Le stade 4 indique une gangrène limitée et le stade 5 une gangrène très étendue (*figure 46.5*).

Le mérite de cette classification, outre sa simplicité, est de clairement introduire la notion de « pied à risque ». Mais son désavantage majeur est qu'elle ne permet pas de décrire le degré d'insuffisance vasculaire aux stades W1 à 3. Un stade W3 peut donc décrire aussi bien une lésion relativement peu profonde qu'une lésion très étendue ne laissant pour seule option que l'amputation. Ce même stade W3 peut donc mener à des pronostics totalement différents (*tableau 46.II*).



## Classification PEDIS

Cette classification a été élaborée dans le cadre de l'IWGDF (*International Working Group on the diabetic foot*) et publiée en 2003 [1]. Elle repose sur la description de cinq paramètres importants dans l'apparition et le traitement d'un MPP (*tableau 46.III*) :

- vascularisation (*Perfusion*);
- étendue (*Extent*);
- profondeur (*Depth*);
- infection (*Infection*);
- troubles de la sensibilité (*Sensation*).

## DIAGNOSTIC DES ULCÈRES

### Notion générale

La neuropathie et l'artériopathie constituent les éléments cardinaux du pied diabétique. Le diagnostic clinique de ces deux entités nous aide à identifier les pieds à risque. Face à un ulcère diabétique, à côté de la neuropathie et de sa sévérité, l'atteinte vasculaire et l'infection constituent les deux éléments pronostiques les plus déterminants. Pour établir le grade dans les différents piliers de la classification PEDIS, nous disposons d'une série d'exams complémentaires [29].

**Tableau 46.III. Classification PEDIS.**

P. <i>Perfusion</i> (vascularisation)	
Grade P1	Pas de symptômes, pas de signes d'artériopathie périphérique (ABI : 0,9-1,1 ou TcPO2 > 60 mmHg)
Grade P2	Symptômes ou signes d'artériopathie périphérique, mais pas d'ischémie critique du membre (ABI < 0,9 ou TcPO2)
Grade P3	Ischémie critique du membre (TcPO2 < 30 mmHg ou pression systolique de cheville < 50 mmHg)
E. <i>Extent</i> (étendue)	
	Taille de la plaie mesurée en cm <sup>2</sup> après débridement
D. <i>Depth</i> (profondeur)	
Grade D1	Ulcère superficiel limité au derme
Grade D2	Ulcère profond, pénétrant sous le derme jusqu'aux structures sous-cutanées, impliquant les fascias, les muscles ou les tendons
Grade D3	Toutes les couches suivantes, y compris l'os et/ou l'articulation (contact osseux ou ulcère pénétrant jusqu'à l'os)
I. <i>Infection</i> (infection)	
Grade I1	Aucun symptôme ni signe d'infection
Grade I2	Infection impliquant la peau et les tissus sous cutanés (au moins deux des critères suivants : œdème local ou induration, érythème > 0,5-2cm, douleur à la pression, chaleur locale, écoulement purulent)
Grade I3	Érythème > 2 cm plus un des critères ci-dessus (œdème, douleur à la pression, chaleur, écoulement) Ou infection plus profonde (abcès, ostéomyélite, arthrite septique, fasciite...)
Grade I4	Infection avec signes systémiques (au moins deux des critères suivants : température > 38° ou < 36°, fréq. card. < 90/min, fréq. respi. > 20/min, PaCO2 < 32 mmHg, GB > 12000, 10% formes leucocytaires indifférenciées)
S. <i>Sensation</i> (sensibilité)	
Grade S1	Aucune perte de la sensibilité de protection
Grade S2	Perte de la sensibilité de protection : – absence de sensibilité à la pression, pour un monofilament de 10g à trois endroits de la voûte plantaire – absence de sensibilité vibratoire (déterminée à l'aide d'un diapason 128 Hz) ou seuil vibratoire > 25 V (sur la base de techniques semi-quantitatives). Ces tests sont réalisés au niveau de l'hallux



## Évaluation clinique

### Vascularisation (*perfusion*)

L'atteinte vasculaire du diabétique est 4 à 5 fois plus fréquente que chez le non-diabétique. Sur un diabète de longue date, les atteintes vasculaires sont plus que probables. Chez ces patients souffrant d'insuffisance vasculaire, les amputations sont 15 fois plus fréquentes que dans la population générale. L'atteinte vasculaire est responsable du tiers, voire de la moitié des ulcères et constitue le facteur déterminant du pronostic de cicatrisation. Tout nouvel ulcère doit donc être considéré potentiellement comme la première manifestation d'une atteinte circulatoire et justifie un examen vasculaire plus approfondi.

La couleur et la température (pâleur, froideur) de la peau fournissent déjà des informations sur la présence d'une insuffisance vasculaire mais ces symptômes peuvent aussi souvent être absents en raison d'une neuropathie autonome. Les fissures au niveau des orteils ou du talon peuvent constituer le premier symptôme de l'insuffisance vasculaire.

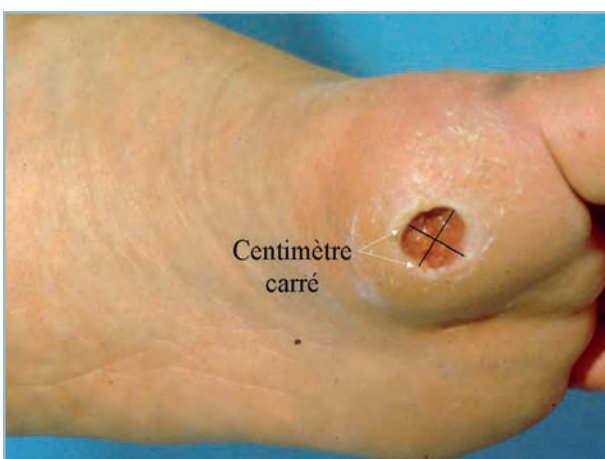La palpation des pouls périphériques est précieuse. Le dépistage du pouls périphérique de la cheville est nécessaire chez tous les patients présentant un pied diabétique. Si les pulsations sont perceptibles au niveau d'une artère pédieuse et d'une artère tibiale postérieure, il est peu probable qu'il y ait une insuffisance vasculaire importante. Toutefois, cela ne signifie pas qu'il n'y a pas de lésion sévère très distale qui peut être dépistée par le test de remplissage veineux (*refill test*), très sensible pour la détecter [37].

### Extension (*Extent*)

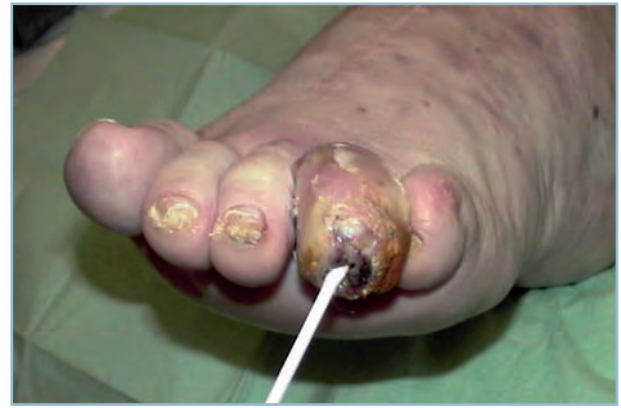La simple mesure centimétrique après débridement permet d'évaluer la surface d'un ulcère. C'est un élément essentiel pour objectiver l'évolution sous traitement (*figure 46.6*).

### Profondeur (*Depth*)

Cliniquement, il est possible d'examiner un ulcère à l'aide d'un stylet stérile et de rechercher un contact dur d'aspect parfois irrégulier et rocailleux signant une découverte osseuse. La présence d'un mal perforant plantaire n'est pas souvent synonyme d'infection profonde, mais lorsqu'il existe une découverte des structures tendineuses ou osseuses, une ostéomyélite doit être systématiquement recherchée [33] (*figure 46.7*).



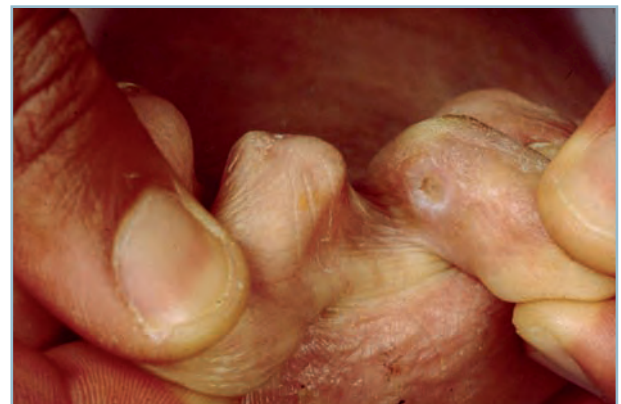46.6 Évaluation de la taille d'un ulcère en cm<sup>2</sup>.



46.7 Exploration d'un ulcère afin de rechercher un contact osseux.

### Infection

L'aspect clinique associe de façon classique la rougeur et la tuméfaction signant l'inflammation des tissus mous. Cependant, ces signes cardinaux peuvent être limités ou absents lorsqu'il existe des troubles vasculaires sévères. La douleur, elle aussi, ne se manifeste pas toujours de par la neuropathie, illustrant la notion de pied neuro-ischémique. Localement, on examine les pieds avec attention recherchant une porte d'entrée qui est souvent traumatique (lésion de friction), péri-unguéale ou interdigitale (cor ou œil de perdrix) (*figure 46.8*). Par ailleurs, la présence d'un ulcère chronique (MPP) peut bien sûr être à l'origine de cette porte d'entrée [42].



46.8 Lésion de friction interdigitale.

L'infection s'étend souvent de manière classique par le biais des gaines tendineuses et du fascia plantaire. Cette voie permet une progression rapide de l'infection parfois liée à peu de symptômes superficiels. Ces infections sont aussi relativement souvent à l'origine d'une gangrène d'évolution rapide du fascia et de la peau qui le recouvre. Le dépistage de ce type d'infection impose un débridement d'urgence avec incision et drainage jusqu'aux structures profondes pour sauver le pied.

### Sensibilité (*Sensation*)

La neuropathie d'origine diabétique est silencieuse et progressive et un délai important existe entre la sévérité et l'apparition des symptômes. Les lésions et/ou les signes neurologiques peuvent s'ex-

primer sous forme silencieuse, comme dans la perte de sensibilité, ou douloureuse comme dans les paresthésies, l'hyperalgésie... Un MPP constitue un signe évident de neuropathie périphérique sévère. Les manifestations de la neuropathie périphérique peuvent se situer à différents niveaux :

- sensitif;
- moteur;
- autonome.

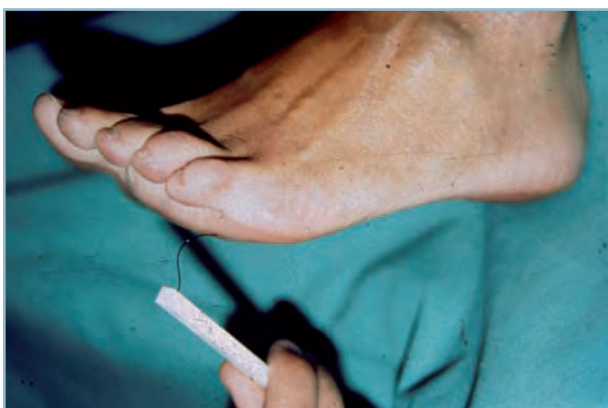### Neuropathie sensitive

La douleur peut se présenter sous diverses formes par des douleurs spontanées, brûlures, lancements, sensation de chocs électriques, sensation de douleurs transperçantes, sensation de picotements, membres endormis, fourmillements, piqûres d'aiguille... Les symptômes douloureux sont déclenchés par des stimuli mécaniques ou thermiques (allodynie ou hyperalgésie) [17, 20].

Différents tests existent pour diagnostiquer la perte de la sensibilité à la douleur. Le monofilament de Semmes-Weinstein permet d'exercer une pression sur un monofilament en Nylon courbe d'une puissance de 10g posé sur le pied (figure 46.9). Trois points plantaires doivent en tout cas être testés :

- le sommet de l'hallux;
- la tête métatarsienne du 1<sup>er</sup> et du 5<sup>e</sup> rayon.

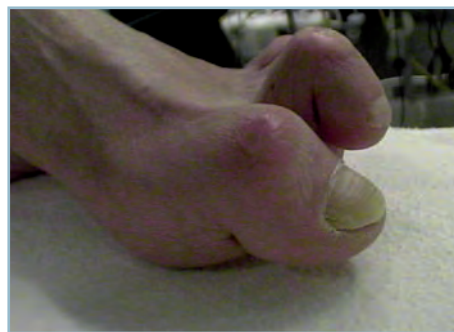C'est un examen économique, reproductible et fondamental. D'autres examens peuvent évaluer la sensibilité; le biothésiomètre envoie un stimulus vibratoire qui augmente proportionnellement au voltage. Le seuil vibratoire de 25 volts objective un patient à risque d'ulcère [44]. L'examen au diapason 128 Hz s'effectue sur la malléole latérale. Le Neurotherm® évalue la sensibilité à la température. Le test de la piqûre doit rester superficiel pour ne pas stimuler les fibres profondes.



**46.9** Examen de la sensibilité à l'aide des monofilaments.

### Neuropathie motrice

L'examen clinique identifie la présence d'atrophie des muscles intrinsèques (muscles interosseux et muscle lombricaux) du pied, la proéminence de la tête des métatarsiens (éventuellement combinées en présence de callosités), les orteils en griffe et les troubles de la dorsiflexion, voire un pied tombant avec steppage (paralysie du nerf fibulaire, le plus souvent unilatérale) (figure 46.10). Les réflexes tendineux sont souvent moins vifs.



**46.10** Griffes d'orteils et ulcération sur pied neuropathique.

### Neuropathie autonome

Le plus souvent, la peau est sèche et présente des fissures et des crevasses. La neuropathie autonome se caractérise aussi par des veines dilatées au niveau du dos du pied liées à l'augmentation du shunt artérioveineux [16].

## Évaluation paraclinique

### Vascularisation (*Perfusion*)

#### Procédures non invasives

##### Indice cheville-bras

L'indice de pression cheville-bras (ou *Ankle-Brachial Index* = ABI) mesuré par Doppler permet d'objectiver une artériopathie et d'estimer la sévérité. On mesure la pression systolique (en mmHg) à l'aide d'un appareil Doppler continu au niveau des deux bras, des deux artères pédieuses et des deux artères tibiales postérieures. L'ABI correspond au rapport entre la pression la plus élevée au niveau des chevilles et la pression la plus élevée au niveau des bras (tableau 46.IV).

$$\text{Indice de pression cheville-bras} = \frac{\text{Pression cheville (la plus élevée)}}{\text{Pression bras (la plus élevée)}}$$

Lorsque l'ABI est supérieur à 1.1, suggestif de médiocalcinose, il n'est pas conclusif mais ne permet pas d'exclure la présence d'une insuffisance artérielle. On mesure alors les pressions au Doppler au niveau des gros orteils à l'aide de brassards de pression adaptés ou de techniques plus précises de pléthysmographie.

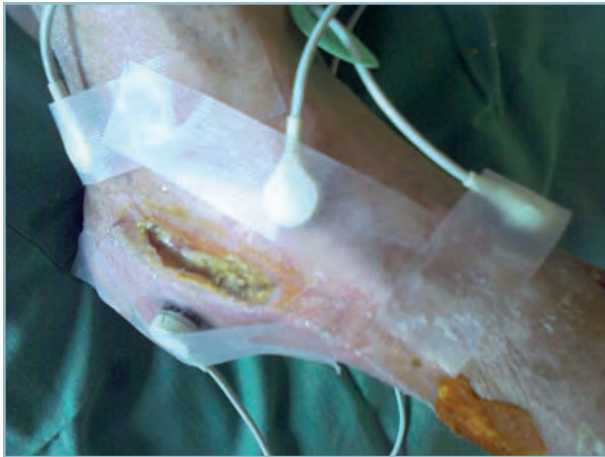**Tableau 46.IV.** Interprétation de l'indice cheville-bras (ABI).

Valeurs ABI	Interprétation des valeurs ABI
ABI : > 1,1	Suggestif de médiocalcinose Valeur non conclusive
ABI : 0,9-1,1	Valeur normale
ABI : 0,5-0,9	Confirmation d'insuffisance vasculaire Patient asymptomatique ou avec claudication
ABI < 0,5	Ischémie critique

### Pression partielle d'oxygène (tcPO<sub>2</sub>)

La mesure transcutanée de la pression partielle d'oxygène (tcPO<sub>2</sub>) permet d'évaluer l'oxygénation cutanée. Elle est mesurée à l'aide d'une électrode spécialement développée (figure 46.11). Pour obtenir des mesures interprétables et reproductibles, la mesure de tcPO<sub>2</sub> doit être standardisée au maximum (température ambiante constante, situation de repos, pas de café, etc.).

Cette mesure est intéressante en cas de douleurs de repos ou de gangrène, car elle permet de quantifier l'ischémie; elle devient alors un excellent outil pronostique de guérison de troubles trophiques. La mesure étagée de la tcPO<sub>2</sub> peut également aider à déterminer le niveau d'amputation idéal [8, 21] (tableau 46.V).



46.11 Mesure de la pression transcutanée d'oxygène.

Tableau 46.V. Interprétation des valeurs tcPO<sub>2</sub>.

tcPO <sub>2</sub> > 60 mmHg	Vascularisation normale
tcPO <sub>2</sub> 30–60 mmHg	Signe d'atteinte vasculaire mais pas d'ischémie critique
tcPO <sub>2</sub> < 30 mmHg	Ischémie critique – guérison de troubles trophiques ou de plaies opératoires peu probable

### Écho-Doppler couleur

L'écho-Doppler couleur ou *Color Doppler ultrasonography* (CDUS) est reconnu comme la méthode diagnostique initiale la plus appropriée dans le dépistage de l'artériopathie périphérique.

### Procédure invasive

L'Angio-CT (CTA) joue un rôle de plus en plus important dans la planification des interventions vasculaires. L'augmentation de la vitesse par le CT multibarrettes a permis d'arriver à une haute résolution spatiale tout en réduisant la dose des produits de contraste iodés administrés [23, 37].

L'angiographie par résonance magnétique (ARM) avec produit de contraste est une procédure sûre, sensible et spécifique.

L'angiographie numérisée par cathéter reste la procédure standard d'évaluation de l'artériopathie périphérique. Elle est toutefois invasive, onéreuse et comporte certains risques. Des taux de complication de 0,17-7 % ont été rapportés.

L'impact des complications angiographiques est plus élevé chez les patients plus âgés et les patients diabétiques chez lesquels les artères sont plus souvent atteintes et calcifiées et qui ont souvent une moins bonne tolérance rénale ou systémique (cardiaque) aux produits de contraste iodés. La prévalence de l'insuffisance rénale induite par les produits de contraste iodés chez les patients subissant un examen d'imagerie (angiographie ou CT-scan) est estimée à 0,15-2 %. On estime que 5-10 % de ces patients ne récupèrent jamais complètement leur fonction rénale pré-examen.

Chez les patients pour lesquels l'iode est contre-indiqué, l'imagerie par angiographie numérisée est possible avec un autre produit de contraste, notamment le dioxyde de carbone (CO<sub>2</sub>) ou les chélates de gadolinium utilisés dans l'imagerie en IRM [19]. Le risque de *nephrogenic systemic fibrosis* (NSF) sur injection de gadolinium ne doit pas être sous-estimé chez ces patients fragilisés (GFR < 30 mL/min) [28].

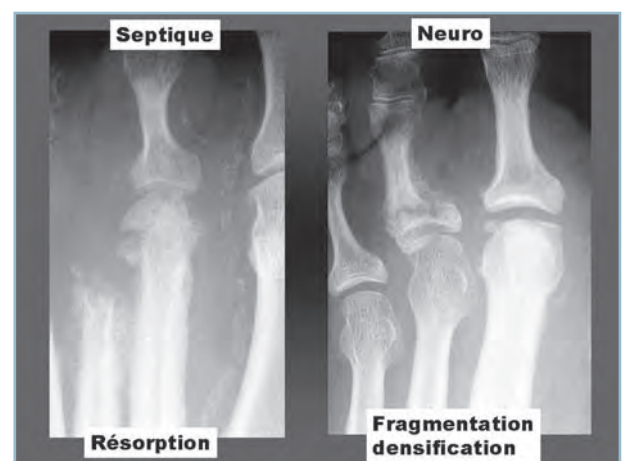
### Extension et profondeur (*Extent et Depth*)

Pour évaluer l'extension et la profondeur d'un ulcère et son éventuelle atteinte infectieuse au niveau osseux ou des tissus mous, nous disposons de plusieurs examens :

- radiographie standard ;
- échographie ;
- CT-scan ;
- résonance magnétique ;
- examens isotopiques.

Il est important de bien connaître les possibilités et les limitations de chacun de ces types d'examens afin de choisir le plus rapide et le plus économique pour poser ou exclure le diagnostic d'infection. Le choix de la technique diagnostique dépend de la sévérité de l'infection, ainsi que de sa localisation [37, 38].

Lorsqu'il n'y a pas de signes d'infection (I1) ou uniquement des signes d'infection superficielle (I2), il n'est pas nécessaire de procéder immédiatement à d'autres examens d'imagerie médicale et une radiographie standard du pied peut suffire (figure 46.12). Lorsqu'aucune amélioration de l'ulcère n'est enregistrée après deux semaines, des examens d'imagerie médicale plus poussés sont alors recommandés (par exemple : isotopes, IRM).



46.12 Radiographies comparatives, illustrant l'ostéolyse de l'infection (a) et la fragmentation et la densification de l'ostéoarthropathie (b) (clichés de B. Vande Berg).



En présence de signes d'infection profonde (I3) ou de symptômes systémiques (I4), la technique d'imagerie médicale choisie dépend de la localisation de la lésion et de la réponse à la question de savoir si l'objectif de l'examen est de dépister une infection principalement de l'os ou des tissus mous (*tableau 46.VI*).

**Tableau 46.VI.** Techniques d'imagerie médicale dans les infections de degré I3 et I4.

Illustration de :	Avant-pied	Médio-pied et arrière-pied
Infection osseuse	Radiographie standard	RX/CT-scan/IRM
Infection tissulaire	Écho	IRM

## Infection

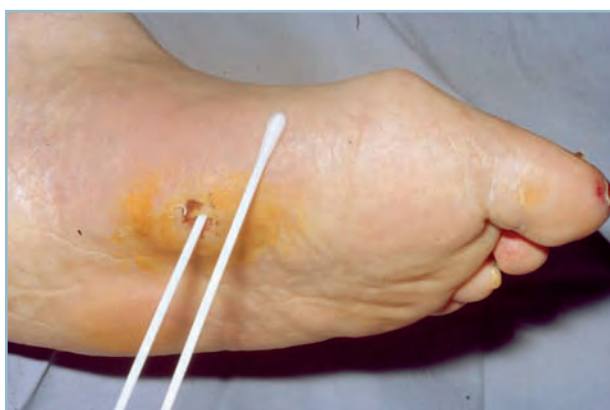### Bilan sanguin

En ce qui concerne les examens biologiques, on complète le bilan hématologique (NFS) par un dosage de la CRP, qui est élevée dans le pied infectieux aigu.

### Prélèvement bactériologique

Lorsqu'il n'y a aucun signe d'infection (I1), il n'y a pas lieu de procéder à des prélèvements. Ceux-ci ne montreraient en effet qu'une flore de colonisation. Par contre, en cas d'infection cutanée ou sous-cutanée (I2), le prélèvement à visée bactériologique s'avère indispensable. Le plus souvent, cet examen met en évidence une infection monomicrobienne Gram positif. Lors du prélèvement, il faut veiller à ce que celui-ci soit pertinent et non contaminé [9]. Il doit être fait sur une lésion qui a bénéficié d'un débridement des tissus nécrotiques et a été lavée au sérum physiologique à l'aide d'une compresse stérile sans antiseptique (*figure 46.13*). Lorsqu'il y a infection des structures profondes (I3), il faut prélever en profondeur. Lorsque l'infection est étendue, elle est généralement polymicrobienne.

En présence de symptômes systémiques (I4), outre le prélèvement d'échantillon local, des hémocultures sont systématiquement réalisées.



**46.13** Prélèvement profond après lavage au sérum physiologique de l'antiseptique résiduel.

### Sensibilité (*Sensation*)

L'évaluation clinique de base peut être combinée à un examen électrophysiologique qui permet de confirmer le diagnostic et

quantifier la sévérité de la neuropathie (électromyographie, potentiels évoqués).

## POSSIBILITÉ THÉRAPEUTIQUE

### Généralités

La classification et le diagnostic précis facilitent la prise en charge adaptée des MPP. Étant donné la complexité de ces traitements, il est essentiel de les réaliser dans une équipe médicale pluridisciplinaire (diabétologues, radiologues, chirurgiens, infectiologues...) ainsi que paramédicale [37]. Plusieurs études internationales ont démontré l'efficacité de cette prise en charge [35].

Une série de principes de base doit nécessairement être respectée; décharge, débridement, contrôle de l'infection, revascularisation et soins adaptés de la plaie sont incontournables. Le patient doit être traité dans sa globalité. Il faut tenir compte du contexte psychosocial ainsi que de l'état de santé général. Le traitement doit aller bien plus loin que les seuls soins du pied.

### Procédure conservatrice

#### Décharge

##### Appareillage

La décharge reste un élément essentiel dans le traitement du MPP. C'est le traitement de choix des lésions superficielles (DI et II). Elle fait appel à toutes les possibilités d'orthoplastie pour les orthèses, d'orthèse plantaire de décharge et passe bien sûr par le chaussage adapté fabriqué sur mesure. En fonction du site et de la gravité, un appareillage comme la chaussure de décharge de l'avant-pied (Barouk®), les appareillages de type *Walker boots* permettent de limiter les excès de pression tout en maintenant une certaine autonomie au patient. Le plâtre de type *total cast contact* (TCC) est considéré comme le gold standard de la décharge du pied diabétique [14]. Sa technique doit être rigoureuse pour éviter toute complication secondaire (intégration indispensable des notions de perfusion et de sensibilité de la classification PEDIS, l'infection doit être exclue). De nombreuses études ont démontré son efficacité en raison de ses propriétés intrinsèques de répartition des pressions et de la compliance obligée du patient par opposition aux orthèses amovibles.

L'hospitalisation et l'alitement sont parfois les seules solutions lors des phases critiques.

#### Total contact cast – point technique

La réalisation d'un plâtre de type «*total contact*» chez le diabétique nécessite un grand soin dans sa réalisation et dans son suivi. Toute malfaçon sera responsable d'une ulcération. Deux personnes sont requises (plâtrier et thérapeute). Deux indications *princeps* sont retenues :

- traitement de la phase aiguë du pied de Charcot;
- traitement des MPP.

Le but du plâtre *total contact* est de diminuer et de rendre homogène les pressions au niveau de la voûte plantaire. Le plâtre parfaitement moulé permet par ailleurs de diminuer les pressions dont au moins 30% sont absorbées au niveau de la jambe [25]. La position de la cheville est un point important, modifiant les pressions entre l'avant- et l'arrière-pied (équin ou talus) [12].

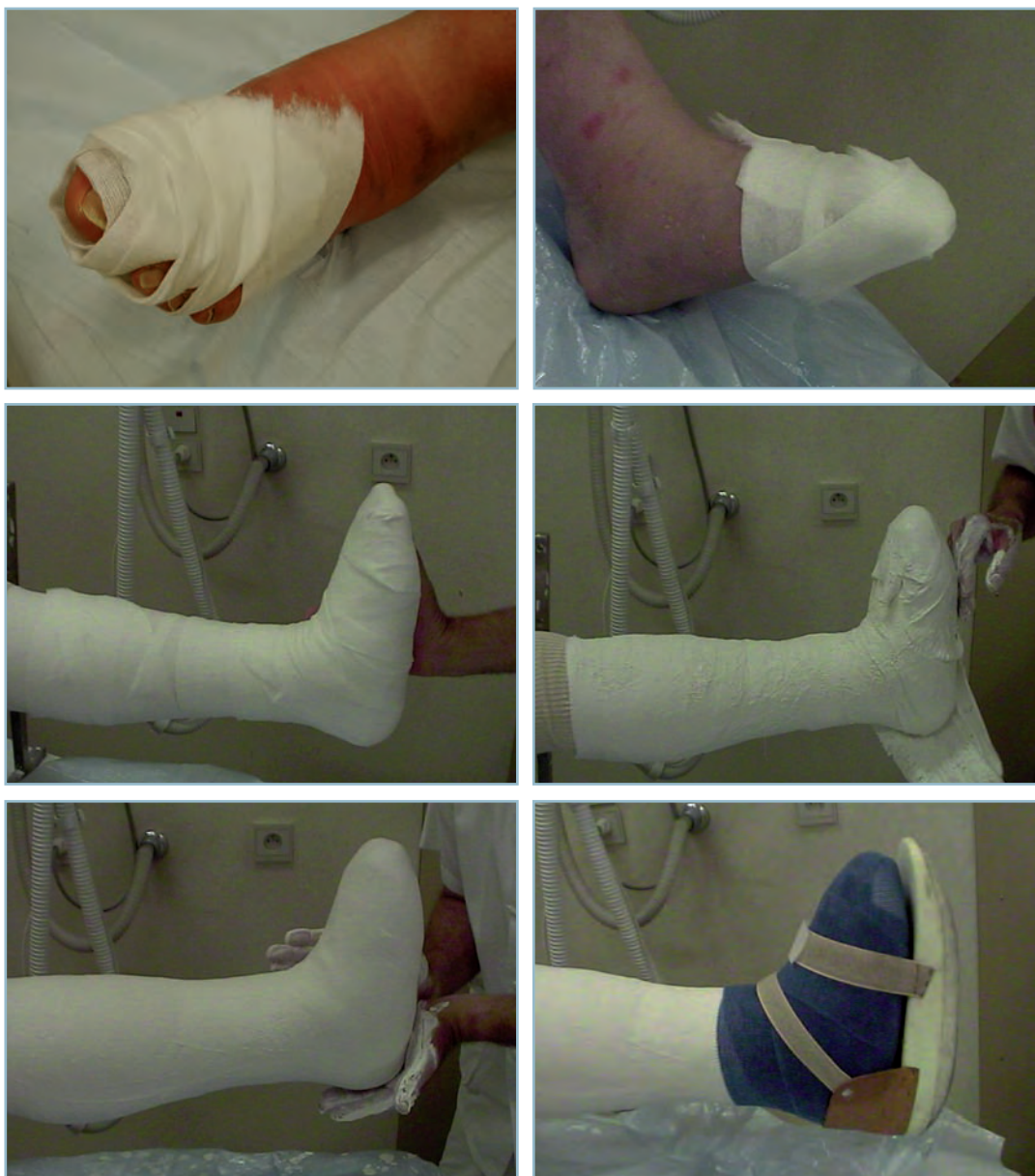

Par rapport aux différentes «bottes amovibles» du marché dont la compliance reste incertaine, son caractère constant 24 h/24 est un élément essentiel de sa réussite. Lorsqu'il existe un ulcère, il convient dans un premier temps de réaliser un débridement conventionnel et de recouvrir la plaie par une compresse stérile unique, non compressive et non collante stabilisé par une fine couche de coton (*figure 46.14a, b*). Les orteils sont protégés par une compresse interdigitale. La jambe et le pied sont recouverts d'un jersey adapté, aucun pli n'est accepté.

La cheville est maintenue à angle droit, voire en léger talus. Dès l'application du premier pansement, certains auteurs recommandent une position en procubitus, le genou est positionné en flexion afin de lutter contre l'équinisme durant la réalisation du plâtre. Une mousse complémentaire peut protéger les orteils, les malléoles et

la crête tibiale. L'ensemble est recouvert de coton (*figure 46.14c*) posé de façon homogène et régulière. Une première couche de plâtre est circularisée du haut vers le bas (*figure 46.14d*). Trois passages sont recommandés. Le plâtre est soigneusement moulé puis renforcé par deux bandes latérales et médiales et une coque postérieure prolongée distalement qui recouvre les orteils. Une dernière bande est circularisée et moulée (*figure 46.14e*).

En l'absence de déformations majeures, les bandes modernes en résine synthétique permettent d'obtenir un bon moulage, chaussant le pied de façon parfaite. Le plâtre peut être entièrement fabriqué avec ce matériel, au lieu du «plâtre classique». Ainsi, on diminue significativement le poids du plâtre, et on augmente donc le confort d'utilisation. On ignore cependant la majoration du risque de lésions de friction.



**46.14** Confection du plâtre TCC, (clichés de J. Vlaeyen, plâtrier, Saint-Luc, Bruxelles).

- a. Protection interdigitale des orteils.
- b. Protection dorsale et plantaire des orteils.
- c. Protection des malléoles et de la crête tibiale.
- d. Bandes plâtrées circulaires et renfort plantaire.
- e. Le plâtre est soigneusement moulé et lissé.
- f. Renfort en résine, du pied vers la jambe et chaussure de marche.

a	b
c	d
e	f

La face plantaire de la botte est renforcée par du plâtre sur laquelle est posée une planchette de renfort qui reçoit ensuite la talonnette de marche fixée sous l'axe du tibia. Si une chaussure de marche est proposée, le plâtre est moulé en négatif de la façon la plus homogène possible. L'ensemble est alors recouvert d'un renfort en résine (*figure 46.14f*). L'appui est idéalement différé de 24 heures [36]. La surveillance et le renouvellement de ce type de plâtre est hebdomadaire.

## Traitement de l'insuffisance vasculaire

Tout patient diabétique doit être considéré comme un patient présentant un risque vasculaire élevé et doit être traité comme tel. Le diabète entraîne des problèmes non seulement au niveau des artères des membres inférieurs mais également au niveau d'autres territoires vasculaires. Plus que dans la maladie athéroscléreuse, chez le patient diabétique, l'atteinte coronarienne est souvent silencieuse. Étant donné l'impact majeur des maladies cardiovasculaires et des accidents cérébrovasculaires sur la survie, leur dépistage et leur traitement adéquat sont recommandés chez tous les patients diabétiques atteints d'artérite des membres inférieurs [34].

Les antiagrégants ont prouvé leur efficacité dans la prévention des accidents cardiovasculaires et cérébrovasculaires chez les patients souffrant d'artériopathie périphérique. L'acide acétylsalicylique (75-100 mg) constitue dans ce cadre la préparation meilleur marché et est recommandé chez tous les patients souffrant d'artériopathie périphérique lorsqu'aucune contre-indication ne s'y oppose. La ticlopidine et le clopidogrel pourraient avoir un effet plus important encore mais sont plus chers. Ils sont surtout recommandés en prévention secondaire en cas de contre-indications à la prise d'acide acétylsalicylique ou après certaines reconstructions vasculaires. Les statines ont prouvé leur effet dans la prévention des accidents cardiovasculaires en présence d'artériopathie diabétique.

Diverses thérapeutiques sont susceptibles d'améliorer la microcirculation et la circulation au sens large. Ces thérapeutiques s'adressent essentiellement au patient avec un membre viable (P1), pas au patient dont le membre est en danger ou en ischémie dépassée. Les médicaments vaso-actifs forment un groupe hétérogène; ils agissent, du moins expérimentalement, sur la microcirculation mais leur efficacité clinique est loin d'être démontrée, que ce soit chez le claudicant ou en cas d'ischémie sévère. Les indications doivent toujours être soigneusement pesées compte tenu du peu de bénéfice escompté.

L'oxygénothérapie hyperbare, bien que controversée, peut probablement parfois aider à la guérison de troubles trophiques distaux [22]. Elle est aussi utilisée pour obtenir une meilleure guérison d'amputations mineures chez des patients vasculaires compromis. Des études pour évaluer cette thérapie manquent toujours.

## Traitement de l'infection

### Principes généraux

Le pronostic d'un pied diabétique est également déterminé en grande partie par la sévérité de l'infection et le degré d'insuffisance vasculaire. Un traitement rapide et efficace de l'infection est donc essentiel.

Le traitement optimal de l'infection du pied diabétique doit prendre en considération les lignes de conduites suivantes :

- tout ulcère de pied diabétique ne signe pas une infection et n'impose donc pas un traitement par antibiotiques;
- l'infection du pied diabétique doit être gradée suivant la classification PEDIS et la stratégie diagnostique et thérapeutique dépend du grade I de cette classification;

- l'infection du pied diabétique doit faire discuter un traitement médical et/ou chirurgical suivant les grades de l'atteinte (P et D).

### Antibiotiques

Les antibiotiques restent incontournables dans le traitement de tout pied diabétique infecté. Le traitement antimicrobien doit être judicieusement réservé aux infections compliquées dans lesquelles le bénéfice du traitement s'avère supérieur au risque de voir apparaître des résistances.

#### Indications spécifiques d'un traitement antibiotique

Les antibiotiques sont très certainement indiqués lorsque l'ulcère est compliqué de :

- cellulite avec ou sans symptômes généraux (PEDIS I 2-4);
- ostéite ou ostéo-arthrite avec ou sans signes généraux (PEDIS D 3-4).

Un traitement antibiotique ne doit donc jamais être initié sur base du seul résultat d'un prélèvement bactériologique qui peut simplement signer une colonisation.

#### Choix empirique des antibiotiques

Il est basé sur l'épidémiologie connue des infections du pied diabétique, le spectre et les effets secondaires connus des classes d'antibiotiques, mais l'émergence de pathogènes multirésistants rend ce choix de plus en plus difficile. La probabilité d'une infection par un germe résistant dépend essentiellement des traitements antibiotiques antérieurs, surtout à large spectre et/ou de longue durée, et de séjours récents dans des institutions de soins prédisposant aux pathogènes nosocomiaux [8, 26, 37].

Le choix thérapeutique peut donc se résumer sous forme de cet algorithme (*tableau 46.VII*).

### Durée du traitement antibiotique

On ne connaît pas la durée optimale du traitement antibiotique de ces infections. On ne peut donc se baser que sur les principes généraux de la prise en charge des maladies infectieuses (*cf.* chapitre 47). Les infections cutanées et des tissus mous sont souvent traitées pendant 10 à 14 jours. La prolongation d'un traitement antibiotique au-delà de 14 jours n'est pas recommandée mais certains soins locaux des plaies restent essentiels pendant cette période de suivi.

La durée du traitement antibiotique en cas d'atteinte osseuse dépend du caractère curatif ou non du traitement chirurgical. Si la chirurgie n'a pas été réalisée en zone saine, la durée du traitement est classiquement de 4 à 6 semaines [8, 26, 37].

Un principe général du traitement antibiotique du pied diabétique infecté est qu'à la suite de l'antibiothérapie empirique, un schéma de désescalade doit être initié dès que possible en fonction des prélèvements bactériologiques pré- et peropératoires.

### Usage des traitements topiques

#### Antibiotiques topiques

Les antibiotiques topiques (mupirocine, acide fusidique) sont à banir dans le traitement des MPP en raison de l'émergence rapide de résistance des pathogènes à ces antibiotiques. Bien que la concentration de l'antibiotique soit très élevée à la surface de la plaie, cette concentration est trop faible au niveau des tissus plus profonds pour être efficace, elle facilite, au contraire, les mutations résistantes des pathogènes. La décontamination des plaies colonisées à l'aide d'antibiotiques topiques est rarement efficace, et ceci encore moins face aux pathogènes nosocomiaux tels que le SARM. Pour les applications

**Tableau 46.VII. Choix thérapeutique en fonction de la classification PEDIS.**

Situation	Germes	Options dans le cadre d'un traitement empirique
Ulcère sans inflammation I 1 (PEDIS)	Aérobies Gram +	Soins des plaies Pas d'antibiotiques Antiseptiques éventuels
Ulcère avec cellulite I 2 (PEDIS)	Polymicrobien : coques Gram + bacilles anaérobies Gram –	Traitement antibiotique : amoxicilline-acide clavulanique PO
Membre menacé I 3 ou Patient septique I 4 (PEDIS)	Polymicrobien : coques Gram + bacilles anaérobies Gram –	S'il n'y a pas de traitement antibiotique antérieur : amoxicilline-acide clavulanique IV En cas de traitement antibiotique antérieur : pipéracilline-tazobactam ou carbapénème avec vancomycine (en cas de séjour antérieur dans une institution de soins)

topiques, mieux vaut utiliser un antiseptique. Étant donné que l'activité des antibiotiques est fortement influencée par les conditions locales au niveau de la plaie (pH, pO<sub>2</sub>) certains antiseptiques sont même plus efficaces que les antibiotiques topiques.

#### Antiseptiques

Les ulcères diabétiques infectés doivent toujours être traités avec des antiseptiques, qu'il y ait ou non indication d'utiliser des antibiotiques, et doivent être poursuivis bien plus longtemps que les antibiotiques, c'est-à-dire plusieurs semaines à plusieurs mois. Les antiseptiques peuvent également être utilisés pour décontaminer les porteurs asymptomatiques de bactéries multirésistantes.

Dans le cas du MRSA, le corps entier doit être lavé avec un savon antiseptique. Une solution antiseptique efficace doit être appliquée sur les plaies colonisées. En raison de son spectre et de son efficacité, la polyvidone iodée (Bétadine dermique®) constitue le meilleur choix [37].

## Traitement de la neuropathie

### Polyneuropathie non douloureuse

L'apparition de troubles de la sensibilité chez les patients diabétiques signe le plus souvent une neuropathie avancée. Tout au plus, on peut encore, à partir de ce moment, espérer une stabilisation ou une légère amélioration grâce au contrôle intensif du diabète. Les traitements insuliniques intensifs constituent souvent une issue ; le but est alors d'arriver à un contrôle optimal confirmé par une valeur d'HbA<sub>1c</sub> < 7%.

Chez les diabétiques de type 2, on constate qu'à ce stade, l'instauration de l'insuline, en association ou non avec des antidiabétiques oraux, doit intervenir plus rapidement afin de maintenir un bon contrôle métabolique.

### Polyneuropathie douloureuse

#### Traitements médicamenteux

De nombreuses études ont été effectuées sur le traitement médicamenteux de la neuropathie diabétique douloureuse. Peu d'études ont cependant été effectuées à une échelle suffisante (au moins 100 patients), ont été contrôlées par placebo ou ont été menées dans des groupes parallèles. Nous mentionnons dans ce cadre que de bonnes études sont disponibles sur la gabapentine, la lamotrigine, le tramadol, l'oxycodone, la mexilétine et l'acétyl-L-carnitine.

#### Physiothérapie

Lorsque la neuropathie est sévère, le patient présente également le plus souvent une neuropathie proprioceptive. Celle-ci entraîne fréquemment des troubles de l'équilibre et est responsable de nombreuses chutes. Ces patients ont souvent tendance à marcher les jambes écartées et à avoir une démarche peu assurée et irrégulière. Il s'agit d'un handicap grave qui immobilise encore plus le patient. L'immobilisation mène à l'isolement, à l'appauvrissement de la circulation sanguine et à des raideurs. Il est donc très important de garder ce problème à l'esprit, de mobiliser les patients et de mettre en place un programme de revalidation de la marche adapté.

#### Stimulateur

La stimulation nerveuse électrique transcutanée (TENS) est une technique sûre et indolore, mais son efficacité dans le traitement de la polyneuropathie diabétique n'a pas encore été prouvée.

## Procédure chirurgicale

### Traitement de l'insuffisance vasculaire

#### Principes généraux

De manière générale, l'indication et les techniques de revascularisation chez les patients diabétiques sont les mêmes que chez n'importe quel autre patient souffrant d'une maladie vasculaire périphérique. Toutefois, chez le diabétique, il faut également tenir compte du fait que l'artérite des membres inférieurs s'accompagne souvent de calcifications sévères ainsi que de la plus grande fréquence des lésions infectées du pied. Ces situations limitent l'utilisation de matériel de pontage synthétique. L'ischémie critique des membres inférieurs constitue une indication absolue de revascularisation. L'ischémie critique des membres inférieurs implique une perte tissulaire, une gangrène, un ulcère torpide ou une douleur résiduelle.

#### Pontage distal

La nature de la macroangiopathie diabétique qui affecte principalement les vaisseaux infrapoplités nécessite souvent un pontage au niveau de la jambe ou du pied pour permettre la revascularisation du pied qui ne guérit pas. Il est préférable de choisir comme vaisseau cible un vaisseau fibulaire en relation directe avec le pied ischémique. Si aucun vaisseau de ce type n'est disponible, le choix doit se porter sur une artère perméable du pied.



La thrombo-endartérectomie ne joue qu'un rôle limité dans la revascularisation du pied diabétique. Elle n'est indiquée que dans les lésions focales de l'artère fémorale commune ou l'artère fémorale profonde.

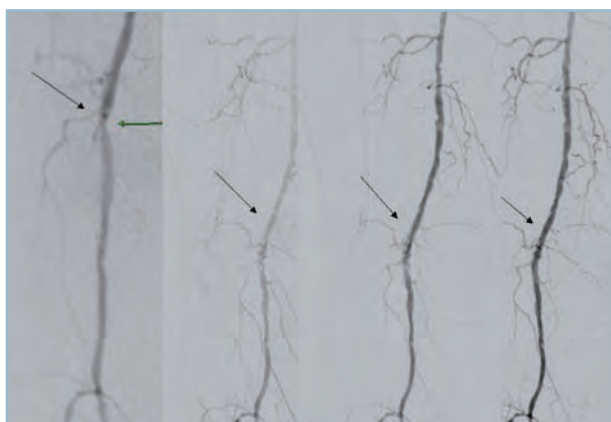
La sympathectomie et la sympathectomie guidée par CT n'ont qu'une place limitée dans l'artériopathie diabétique, car la neuropathie autonome observée chez les patients diabétiques la rend le plus souvent inutile.

### Techniques endovasculaires

Les techniques endovasculaires sont de plus en plus importantes dans le traitement des lésions de sténose athérosclérotique. Leur principal avantage est le caractère peu invasif de la procédure. Bien que l'artériopathie diabétique multisegmentaire et de nature plus distale soit moins clairement indiquée, chez les diabétiques aussi, les techniques endovasculaires sont considérées comme étant de plus en plus intéressantes [37, 40] (figure 46.15).

Un nouveau concept en traitement endovasculaire est la création intentionnelle d'une dissection intimale avec création d'un nouveau chenal sous-adventiciel (PIER : *percutaneous intentional extraluminal revascularisation* – revascularisation percutanée extraluminaire intentionnelle). Son principe repose sur le fait qu'en cas de longue occlusion difficile à traiter dans la lumière, le guide trouve plus facilement son chemin dans le plan sous-adventiciel étant donné qu'il suit la voie de moindre résistance.

Plusieurs autres techniques endovasculaires sont actuellement en phase de développement ou d'évaluation (laser, cryoplastie, ballonnet de dissection, athérectomie...).



**46.15** Sténose artérielle du canal de Hunter, mise en place du dilatateur, dilatation, contrôle après procédure (de gauche à droite) (clichés de F. Hammer, Saint-Luc, Bruxelles).

### Traitement de l'infection

Le traitement chirurgical de l'infection est guidé par le grade de la classification PEDIS. *Perfusion* optimale est un prérequis indispensable. *Depth* et *Infection* sont les éléments cardinaux de la décision chirurgicale du traitement d'une infection ostéo-articulaire. *Depth* exprime la profondeur et guide facilement la prise en charge chirurgicale. *Infection* reflète la gravité de l'infection et est un élément plus subtil à analyser. Elle pondère la rapidité du geste chirurgical.

En règle générale, il est souhaitable de refroidir médicalement les lésions par une antibiothérapie adaptée (grade I2 et I3). Lorsqu'il existe des signes infectieux généraux (grade I4), l'urgence est médicale mais un geste chirurgical en urgence doit lui aussi être discuté. Si la mise au point complémentaire met en évidence des zones abcédées, le drainage des collections et des tissus nécrotiques est impératif, la décompression chirurgicale soulage souvent un état vasculaire précaire. Tout geste d'amputation en urgence n'est que très rarement souhaitable et nécessaire [8, 26, 37].

En raison d'un déficit immunitaire, les infections des orteils ou de l'avant-pied peuvent facilement et très rapidement s'étendre aux tissus mous du reste du pied et à la cheville. Cette progression tend à se faire par les tendons des muscles longs fléchisseurs, ce qui mène à la formation de collections abcédées et à l'apparition de nécroses tissulaires. L'intervention chirurgicale avec évacuation des collections et débridement du tissu nécrotique s'impose d'urgence et les incisions doivent souvent passer par la cheville. Après débridement chirurgical et rinçage extensif, les plaies doivent, de préférence, être laissées ouvertes pour permettre leur drainage spontané et après plusieurs jours un deuxième débridement *second look* s'avère souvent nécessaire. Celui-ci doit parfois être complété d'amputations mineures.

### Traitement chirurgical de la neuropathie

La neurolyse du nerf tibial postérieur peut améliorer la sensibilité du pied et favoriser la guérison des maux perforants plantaires. Les indications de libération du nerf tibial postérieur et de ses branches sont les troubles sensitifs de la voûte plantaire avec altération de la perception du monofilament à 10g, la discrimination de deux points supérieure à 8 mm et la présence d'un signe irritatif à la percussion du nerf (pseudo-Tinel).

Delon [13] rapporte de bons résultats sur une série de 31 nerfs opérés avec une amélioration des douleurs dans 85% des cas et une absence de récurrence d'ulcère.

## INDICATION THÉRAPEUTIQUE

Lorsqu'un ulcère n'évolue pas favorablement, trois questions importantes doivent être posées [8, 15, 26, 37] :

- le contrôle mécanique et la mise en décharge (*off loading*) sont-ils suffisants ?
- l'état vasculaire est-il favorable ?
- n'y a-t-il pas d'infection sous-jacente ?

Les stratégies de traitements basées sur la classification PEDIS permettent de systématiser la prise en charge et de réduire ces échecs secondaires.

## CHIRURGIE ORTHOPÉDIQUE PRÉVENTIVE

Le patient diabétique peut-il bénéficier de gestes chirurgicaux préventifs au niveau du pied ? Différents cas de figure peuvent se présenter :



- troubles statiques du pied chez un patient présentant un diabète sans qu'il n'existe de signes de « pied à risque » ;
- neuropathie ;
- arthériopathie ;
- gestes préventifs chez un patient diabétique présentant un pied à risque déjà opéré ou non [3, 5].

On définit dans la littérature des classes de risque opératoire théorique :

- classe I : chirurgie électorale chez un patient diabétique ;
- classe II : prophylactique afin de limiter le risque d'ulcération ou de récurrence d'un ulcère ;
- classe III : curative, pour améliorer la cicatrisation ;
- classe IV : émergente, afin de limiter une infection aiguë.

L'élément fondamental reste l'évaluation clinique, paraclinique et l'expérience du chirurgien responsable du pied diabétique. Dès qu'il existe des signes de neuropathie (monofilament) ou d'insuffisance artérielle (mesure de la tcpO<sub>2</sub>), on ne peut plus parler de chirurgie électorale mais certains gestes peuvent trouver une indication après une évaluation rigoureuse.

Les déformations symptomatiques du patient diabétique bien contrôlé peuvent bénéficier de corrections chirurgicales afin de limiter l'apparition de callosités susceptibles d'être à l'origine de complications à moyen ou à long terme. Les techniques chirurgicales sont celles des troubles statiques classiquement utilisées chez le patient non diabétique. Les indications doivent être réfléchies, prudentes et motivées. Il ne semble pas que le risque infectieux ou le défaut de cicatrisation soit supérieur dans le cadre de ces malades bien ciblés. Dès qu'il existe des antécédents d'ulcération, le risque est majoré d'un point de vue infectieux (14 % versus 3 à 8 %). Le gain sur la déformation reste cependant conservé à moyen terme [35].

Par ailleurs, certains gestes complémentaires, comme l'allongement du tendon d'Achille, dans la prévention de la récurrence d'ulcération de l'avant-pied sur un équinus fixe ont bien montré leur efficacité au prix d'une chirurgie à faible risque percutanée

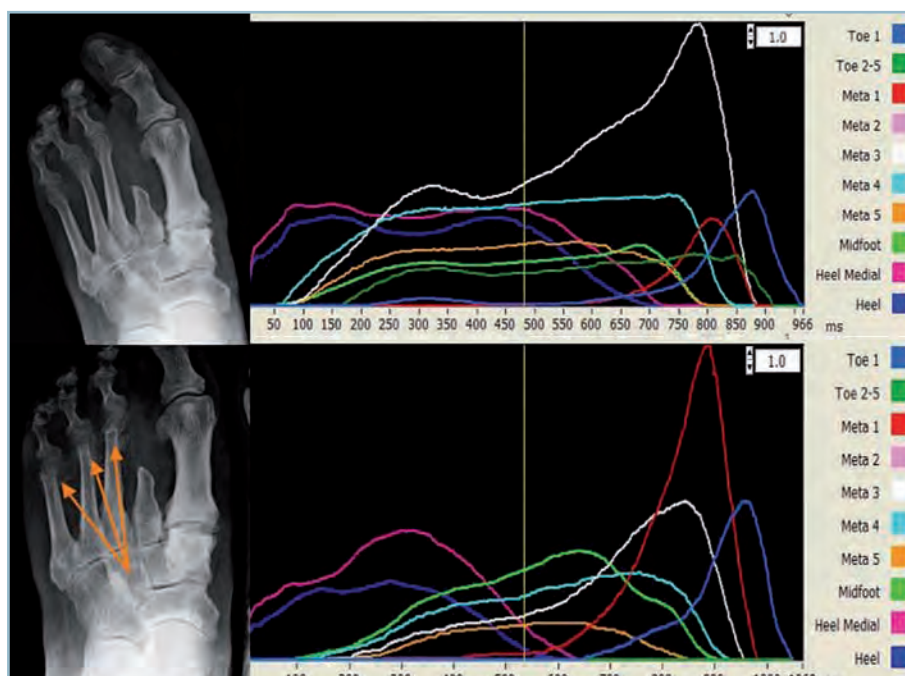
ou mini-invasive. En fonction de la cause de la rétraction, la simple ténotomie de la lame des gastrocnémiens (Strayer) ou un allongement complet du tendon d'Achille est pratiqué [7]. D'autres gestes tendineux simples comme l'allongement de fléchisseur dans certaines griffes d'orteils semblent pouvoir être bénéfiques sur le risque d'ulcération pulpaire souvent responsable d'ostéite et d'amputation.

La chirurgie percutanée permet de réaliser des ostéotomies par voie mini-invasive et limite de toute évidence les complications cutanées et vasculaires. Elle offre probablement une nouvelle solution pour les MPP en relation avec une anomalie d'appui du squelette métatarsien (*figure 46.16*).

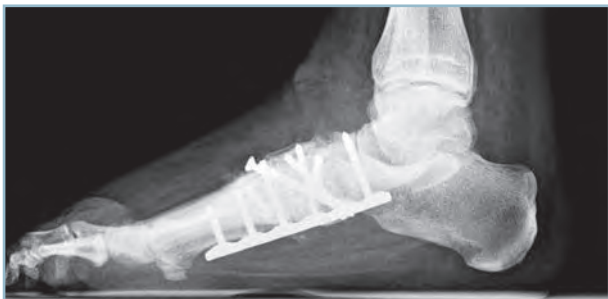Au niveau du médio-pied, l'insuffisance de stabilité du Lisfranc médial peut être à l'origine d'une ulcération du médio-pied. La stabilisation par arthrodèse de la colonne médiale peut être une solution après échec du traitement conservateur, une synthèse par plaque plantaire est garante d'une excellente stabilité sans générer de conflit secondaire (*figure 46.17*).

En ce qui concerne l'arrière-pied, qu'il s'agisse de pied de type Charcot ou non, d'importantes désaxations de l'arrière-pied ou de la cheville peuvent être observées et devenir source d'ulcération malgré un chaussage adapté. La correction par triple arthrodèse (*figure 46.18*) ou par arthrodèse tibio-talocalcanéenne par lame-plaque ou par enclouage centromédullaire, peut être discutée (*figure 46.19*) [27]. L'évaluation vasculaire et septique est essentielle afin de limiter le nombre de complications et donc d'amputations. Ces procédures permettent de restaurer un pied plantigrade dont le chaussage est facilité. Les temps de consolidation sont toujours plus longs (multipliés par trois) et l'immobilisation sous un plâtre de Paris renforcé d'une résine synthétique est prolongée (TCC).

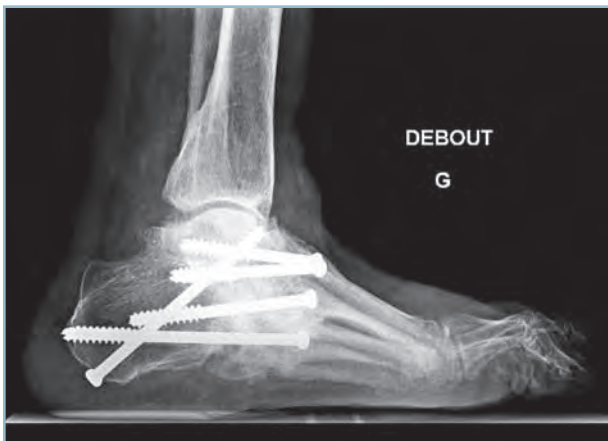
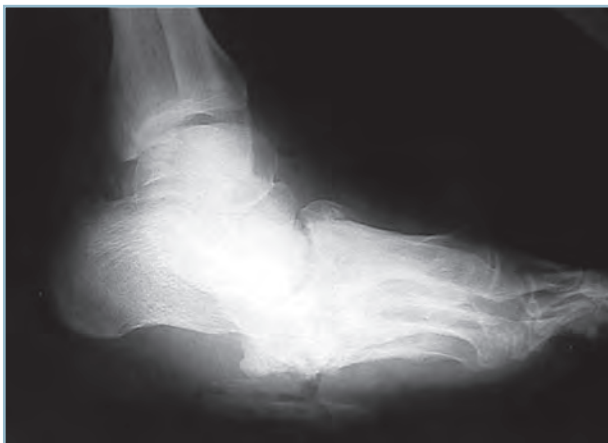Le diabète n'interdit donc pas la chirurgie orthopédique préventive du pied mais la balance entre le risque et le bénéfice doit être très prudemment évaluée. Un bilan préopératoire général, vasculaire et sensitif est indispensable avant toute procédure, si minime soit-elle, les conséquences pouvant être dramatiques.



**46.16** Ostéotomie percutanée, évaluation baropodométrique avant ostéotomie, pic pathologique sous M3 (blanc) ; après ostéotomie 2/3/4 ; chute du pic sous M3 mais majoration du pic sous M1 (rouge).



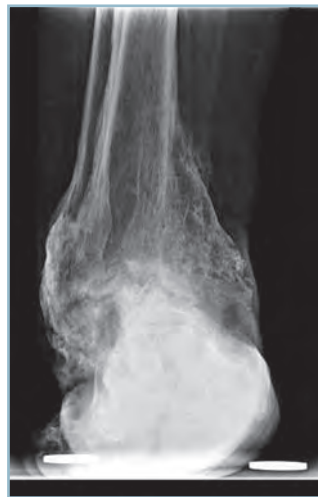**46.17** Stabilisation du médio-pied par plaque plantaire.



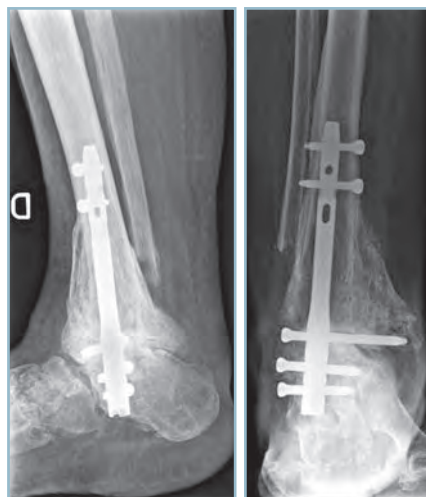
**46.18** Stabilisation d'un médio-pied de type Charcot.

*a.* Dislocation préopératoire.

*b.* Reconstruction arthrodèse par tarsectomie et vissage.



*a*  
*b*



**46.19** Stabilisation de la cheville par enclouage.

*a.* Séquelle de Charcot avec instabilité et MPP.

*b.* Réduction et enclouage.

## CONCLUSION

Le pied diabétique reste un problème trop souvent mal connu mais dont la complexité nécessite une prise en charge rigoureuse et interdisciplinaire. Le pied est le carrefour des complications secondaires du diabète sucré.

La nouvelle classification PEDIS permet de systématiser la prise en charge et d'évaluer les contributions respectives de la neuropathie et de l'artériopathie dans les ulcères de pied diabétique. Cette classification permet également de stadifier les ulcères, en particulier l'étendue et la profondeur de la plaie ainsi que la contribution d'une infection.

Le traitement doit d'abord être préventif pour les pieds à risque, en privilégiant l'éducation du patient, les soins de base et le chaussage adéquat.

Le traitement des maux perforants plantaires doit se référer à des lignes de conduite en veillant d'abord à assurer une vascularisation suffisante et à contrôler toute infection. Une chirurgie orthopédique conservatrice peut ensuite être réalisée en privilégiant la fonctionnalité.

Ce modèle de prise en charge devrait permettre de réduire la morbidité de cette complication du diabète et la fréquence des amputations majeures chez les diabétiques.

# PIED DE CHARCOT DIABÉTIQUE

M. DELMI

*Même si Musgrave [59], en 1703, a donné la première description de ce qui semble être une ostéoarthropathie neuropathique, c'est bien Jean-Martin Charcot [49] qui a décrit la neuro-arthropathie du pied en 1868, alors en relation avec la syphilis. De nos jours, le diabète est la cause principale de cette maladie, dont l'étiologie est encore largement sujette à discussion [46]. L'âge moyen lors de la pose du diagnostic est de 57 ans, le diabète évoluant habituellement depuis plus de 10 ans. Il n'y a pas de différence constatée entre homme et femme, et l'atteinte bilatérale survient dans 6-40 % des cas. L'augmentation constante, de type épidémique, du diabète a entraîné l'apparition d'un nombre croissant de neuro-arthropathies de Charcot. Malgré cet accroissement continu, le problème est encore trop souvent méconnu, cette méconnaissance entraînant un traitement inadéquat ou une absence de traitement, avec comme conséquence, un taux élevé de complications et d'amputations [54].*

## PHYSIOPATHOLOGIE

La neuro-arthropathie de Charcot a probablement une étiologie à la fois vasculaire et traumatique [46]. Le concept neurotrophique, un temps en vogue, semble actuellement dépassé. Un traumatisme aigu ou, plus fréquemment, des microtraumatismes à répétition associés à une neuropathie avec lésion des fibres sensitives, et particulièrement de la sensibilité profonde, sont le point de départ des changements architecturaux et de la destruction ostéo-articulaire. Une circulation de bonne qualité est nécessaire, avec une hypervascularisation de type inflammatoire, apportant les facteurs cataboliques générant les destructions massives caractéristiques. Le pied de Charcot peut se présenter comme une fracture isolée mais, le plus fréquemment, il prend la forme multiples fractures-luxations.

## DIAGNOSTIC

### Évaluation clinique

Le début est considéré comme soudain par environ 20% des patients qui se souviennent d'un traumatisme particulier. Il peut s'agir d'une coïncidence. La déformation évolue rapidement et devient cliniquement importante. Malgré la neuropathie, toujours associée au pied de Charcot, l'indolence n'est présente que chez

25% des patients. Néanmoins, cette douleur est extrêmement faible, si on tient compte des destructions ostéo-articulaires massives caractéristiques du pied de Charcot [48].

### Évaluation paraclinique

La radiographie est un élément essentiel de l'évaluation et doit être répétée au moindre doute. Les examens par CT-scanner et IRM apportent des arguments essentiels dans le cadre du diagnostic différentiel avec une ostéomyélite associée.

La neuropathie peut être facilement évaluée au moyen du diapason gradué à 128 Hz de Rydel-Seiffner, mais surtout au moyen des monofilaments de Semmes-Weinstein, de façon plus reproductible et prédictive [61, 71].

La différence de température cutanée entre les deux pieds peut être mesurée par un thermomètre de surface et atteint 5 °C dans la phase aiguë et chute à moins de 2 °C dans la phase de reconstruction [47].

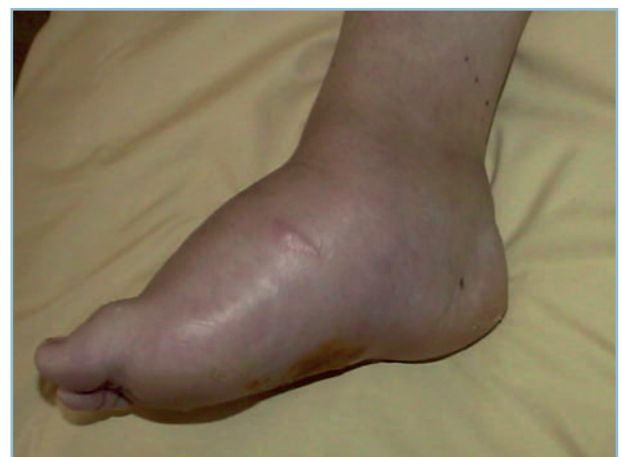40% des patients présentent un ulcère plantaire cutané, localisé dans 90% des cas sous les articulations du Chopart et particulièrement sous le cuboïde luxé en plantaire. Cette localisation est totalement différente des ulcères rencontrés dans les pieds ischémiques, les ulcères étant alors beaucoup plus distaux. L'ulcère du pied de Charcot a également comme caractéristique d'évoluer rapidement et favorablement une fois que la décharge est effectuée et l'hyperappui causal supprimé.

## ÉVOLUTION

Eichenholz [52] a décrit trois stades dans le développement du pied de Charcot :

– stade 1 ou de fragmentation – inflammation aiguë avec destruction osseuse et luxation :

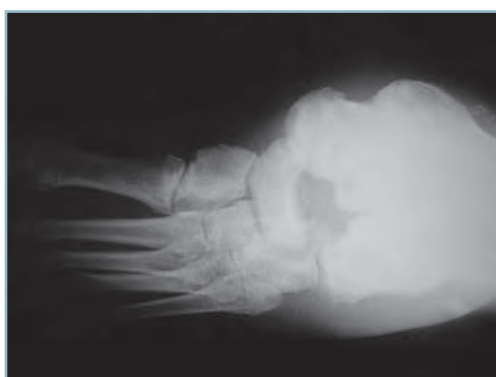
- statut clinique : hyperhémie, chaleur, érythème (figure 46.20), épanchements articulaires,



46.20 Pied de Charcot, stade 1 de Eichenholz.



- diagnostic différentiel : ostéomyélite ou arthrite infectieuse aiguë;
- stade 2 ou de coalescence – début des processus de réparation avec résorption osseuse et formation de cal :
  - statut clinique : diminution de l'œdème, de la chaleur et de l'érythème,
  - diagnostic différentiel : luxation invétérée;
- stade 3 ou de consolidation – consolidation osseuse associée de façon pratiquement constante à une déformation résiduelle (*figure 46.21*) :
  - statut clinique : pied « froid » sans épanchement, avec déformation angulaire entraînant des hyperappuis,
  - diagnostic différentiel : séquelles de fractures ou de luxations.



46.21 Radiographie de face, stade 3 de Eichenholz, type III de Sanders.

## CLASSIFICATION

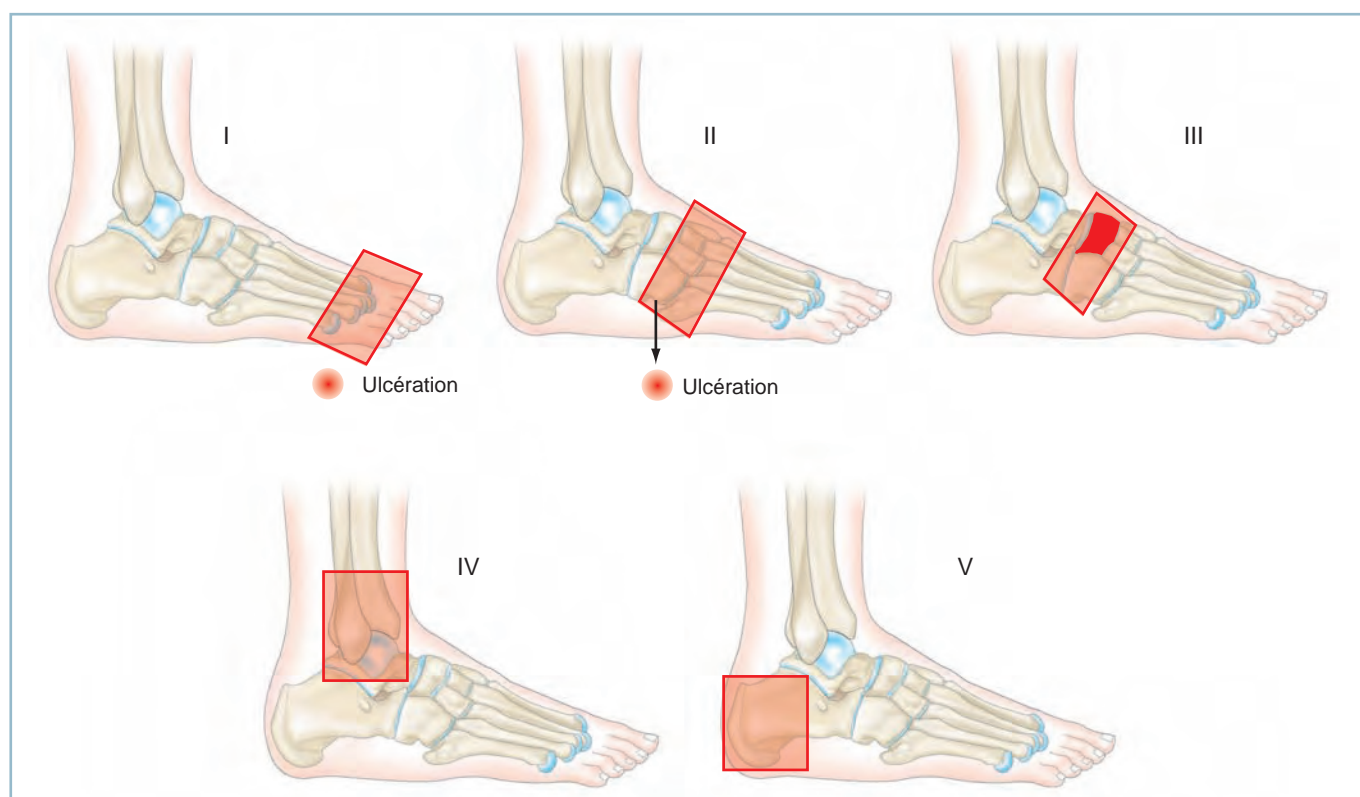
Sanders [65, 66] a établi une classification en cinq points basée sur la localisation anatomique des dislocations principales (*figure 46.22*) :

- I. IP et MTP : 18%;
- II. Lisfranc : 50%;
- III. Chopart : 20%;
- IV. Cheville : 10%;
- V. Calcanéus postérieur : 2%.

## POSSIBILITÉ THÉRAPEUTIQUE

### Les trois principaux objectifs du traitement

1. Amener le pied au stade 3 de la guérison osseuse avec le moins de déformation possible, permettant l'utilisation d'un soulier pratiquement normal ou d'un soulier orthopédique médicalement adapté.
2. Limiter au maximum les problèmes des tissus mous et les ulcérations, afin d'éviter le développement d'une ostéomyélite chronique entraînant un risque élevé d'amputation.
3. Conserver une bonne mobilité au patient diabétique, ceci étant important pour la stabilité du diabète et limiter l'aggravation d'une ostéoporose et d'une atrophie musculaire, toujours problématique chez un diabétique.



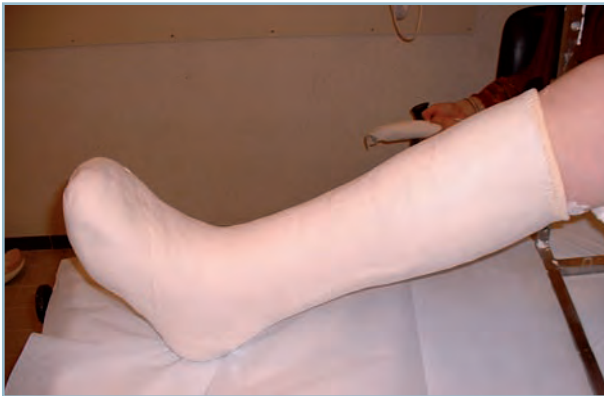46.22 Schémas de la classification selon Sanders [d'après Sanders *et al.* (11)].



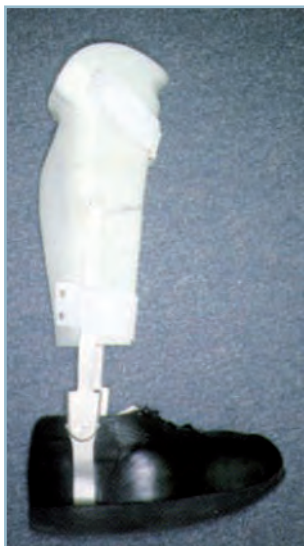## Traitement conservateur

Le traitement conservateur [48, 64] est encore la règle, malgré les importants progrès des traitements chirurgicaux. Il comporte différents stades :

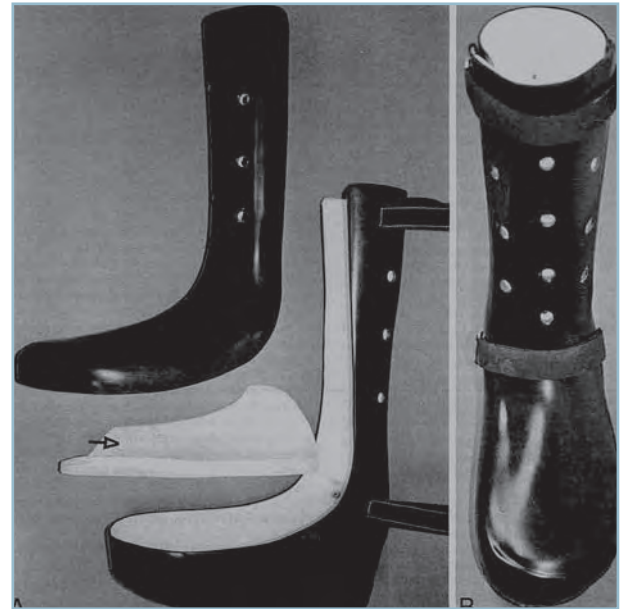- 1. repos et surélévation du pied afin de diminuer la tuméfaction et d'exclure une ostéomyélite; 24 à 48 heures de surélévation permettent rapidement de faire la différence avec une ostéomyélite, dont la tuméfaction persiste;
- 2. plâtre de contact total (*total contact cast*) (*figure 46.23*), qui doit être changé tous les 5-7 jours, orthèse PTB (*figure 46.24*) ou orthèse de maintien du pied de Charcot (CROW : *Charcot restraining orthotic walker*) [60] (*figure 46.25*);
- 3. marche en charge selon tolérance et s'il n'y a pas de progression de la déformation, sinon nécessité d'une décharge prolongée;
- 4. maintien du plâtre ou de l'orthèse aussi longtemps que le patient n'a pas atteint le stade III, cliniquement et radiologiquement. Ceci prend habituellement entre 4 ou 6 mois, mais parfois 12 mois. Contrôle radiologique mensuel permettant de surveiller l'aggravation des déformations osseuses parfois très rapides et la nécessité d'une intervention chirurgicale;
- 5. Après consolidation, utilisation d'une orthèse de cheville (*figure 46.26*), articulée ou non, et de souliers orthopédiques adaptés et supervision médicale stricte.



46.23 Botte plâtrée de type contact total.



46.24 Orthèse de décharge à appui patellaire (PTB).



46.25 Orthèse de type CROW.



46.26 Orthèse rigide de cheville.

## Traitement chirurgical

### Principes généraux

Le traitement chirurgical peut être indiqué dans le stade 1, aigu, en cas d'échec du traitement conservateur, avec notamment progression des déformations ou ostéomyélite associée. Cette dernière augmente les risques de complications et notamment d'amputation secondaire. Si possible, et individuellement en fonction de l'état clinique, il est préférable d'attendre les stades 2 et mieux encore 3, pour intervenir chirurgicalement. Une peau intacte est également une condition favorable. Néanmoins, ces divers éléments sont parfois impossibles à obtenir dans un pied de Charcot rapidement évolutif, et l'intervention doit donc être, dans cette situation, considérée comme une opération de sauvetage avant amputation.

Diverses techniques [53, 57, 63] ont été mises au point, et leur choix dépend du type de problème rencontré :

- débridement;
- ostectomie;

- réduction ouverte et fixation interne (ORIF);
- fixateur externe de type Ilizarov;
- arthrodèses avec matériel solide de type clou intramédullaire, plaque massives ou grosses vis.

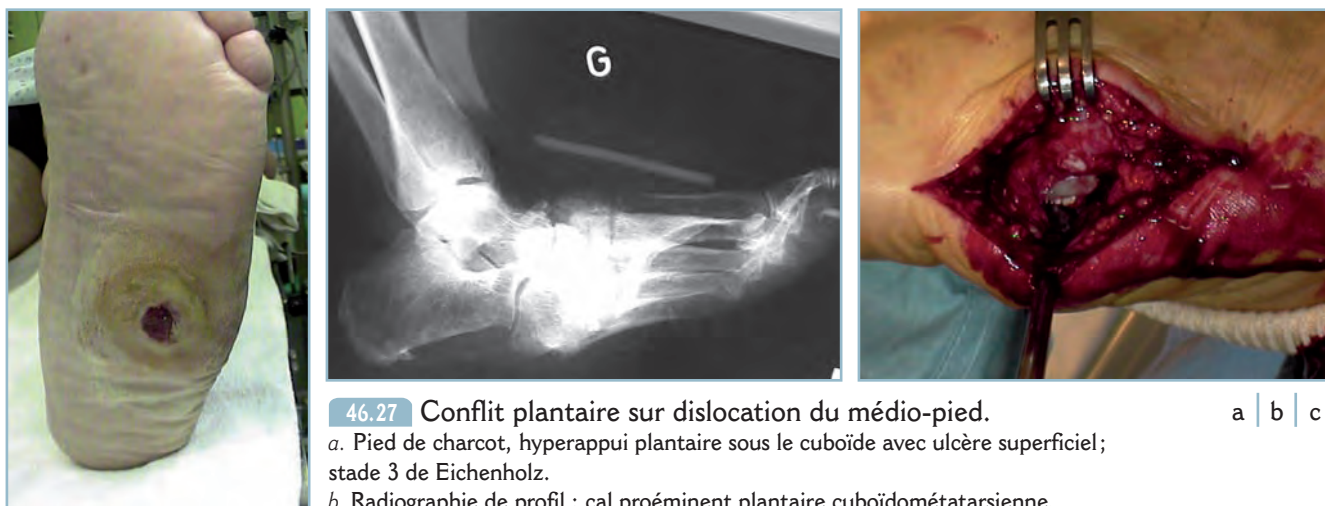
## Ostectomie

Cette résection d'une excroissance osseuse, particulièrement au niveau plantaire (*figure 46.27*), est généralement utilisée pour des hyperappuis dus à des cals exubérants ou à une désaxation osseuse [68]. Elle n'a de sens qu'après consolidation du pied de Charcot. Elle est habituellement faite par une incision médiale ou latérale, avec dissection soignée des tissus mous jusqu'à l'os en une couche. L'os proéminent est réséqué avec des ostéotomes et

la surface est aplanie avec une pince gouge. Les suites nécessitent un drainage de type redon, il n'y a pas de plâtre, mais la charge partielle est recommandée. La cicatrice peut présenter des déhiscences ou des retards de cicatrisation fréquents.

## ORIF

Dans des situations où la déformation progresse et menace la peau avec risque septique et d'amputation, la réduction ouverte doit être considérée avant de discuter une amputation. La fixation dépend du type de lésion et de sa localisation, et doit être pratiquée au moyen de matériel massif de type vis 8.0 (*figure 46.28*), plaque de reconstruction ou lame-plaque. Une décharge prolongée doit être maintenue, soit au moyen de deux cannes, soit d'un



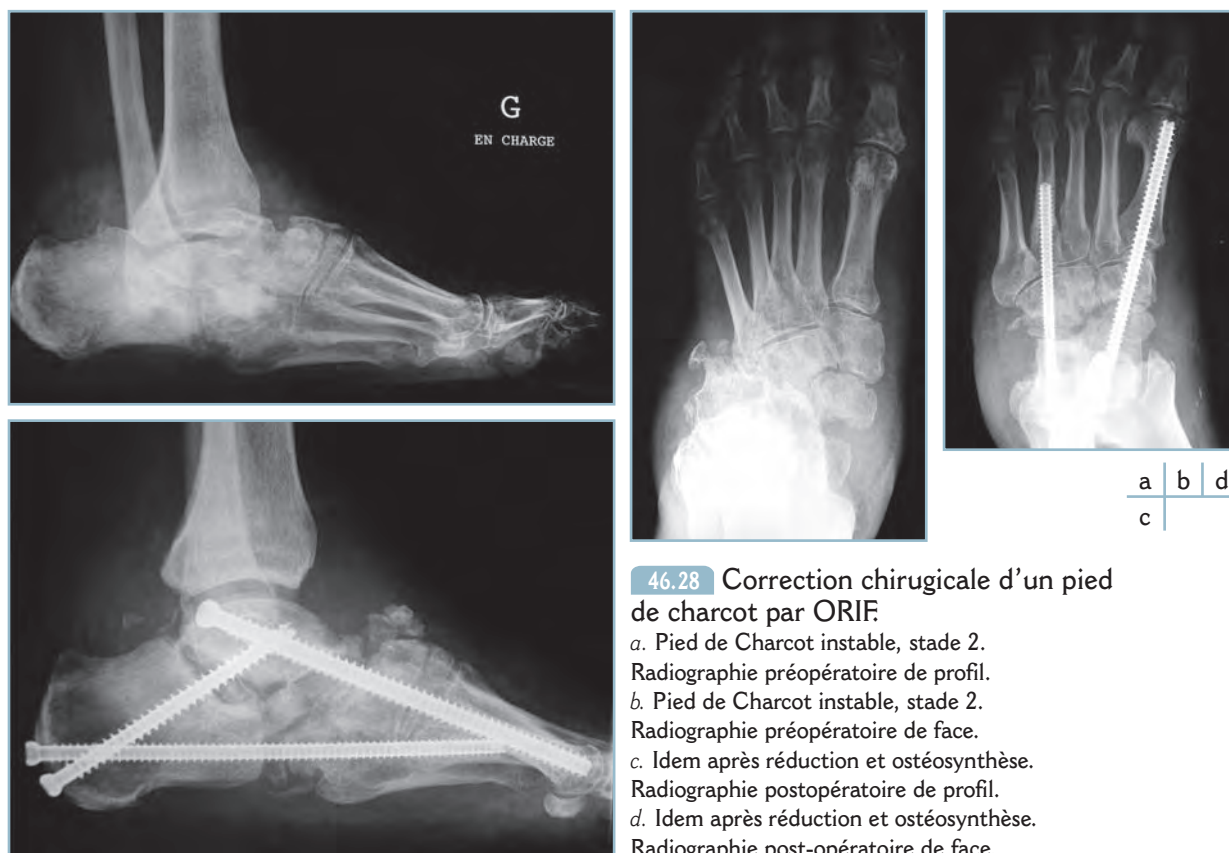**46.27** Conflit plantaire sur dislocation du médio-pied.

a. Pied de charcot, hyperappui plantaire sous le cuboïde avec ulcère superficiel; stade 3 de Eichenholz.

b. Radiographie de profil : cal proéminent plantaire cuboïdométatarsienne.

c. Ostectomie plantaire.

a | b | c



**46.28** Correction chirurgicale d'un pied de charcot par ORIF

a. Pied de Charcot instable, stade 2.

Radiographie préopératoire de profil.

b. Pied de Charcot instable, stade 2.

Radiographie préopératoire de face.

c. Idem après réduction et ostéosynthèse.

Radiographie postopératoire de profil.

d. Idem après réduction et ostéosynthèse.

Radiographie post-opératoire de face.

a | b | d  
c

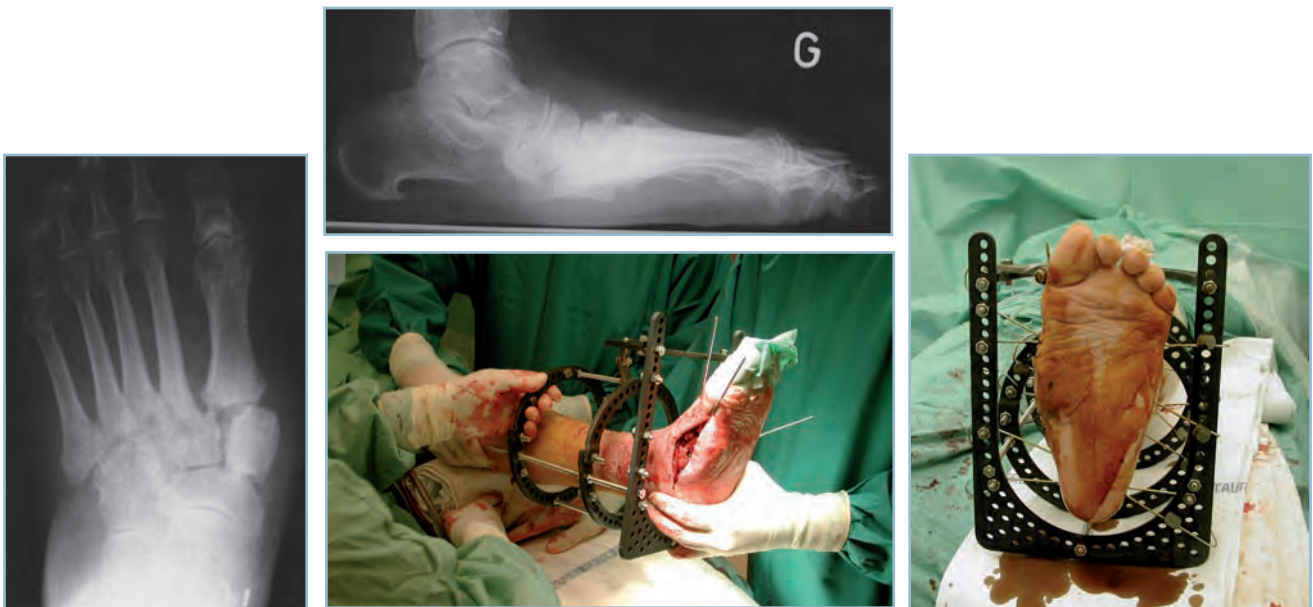
plâtre à appui patellaire (PTB). Le temps de consolidation est généralement doublé, voire triplé, par rapport à une fracture-luxation « normale ».

### Fixateur externe

L'utilisation d'un fixateur externe [50, 57], particulièrement de type Ilizarov (*figure 46.29*), peut être une alternative chez des patients sélectionnés ou en cas d'infection ostéo-articulaire. Il est généralement associé à une réduction ouverte, car la réduction fermée est très souvent impossible. L'avantage d'un tel fixateur est de permettre rapidement un appui partiel, voire total, en fonction des possibilités du patient, et donc souvent de maintenir une mobilité accrue du patient par rapport à la fixation interne. Le désavantage est de maintenir une fixation externe pendant de nombreux mois, le plus souvent 6-9 mois.

### Arthrodèse

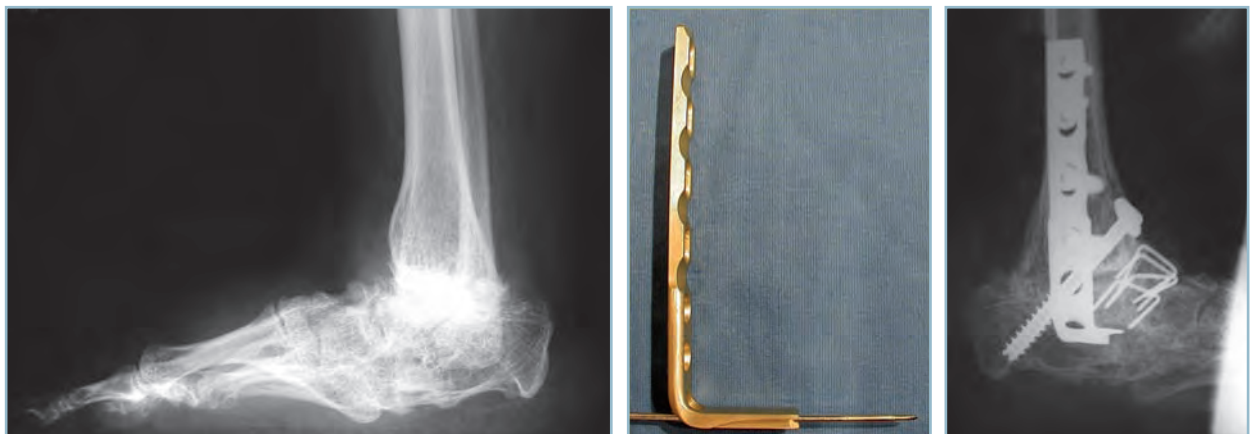
Dans les stades 3 et en cas de déformation sévère, impossible à appareiller ou de douleurs articulaires persistantes après consolidation [70], ou plus rarement dans les stades précoces [69], une arthrodèse de plusieurs articulations est souvent requise. Elle doit être considérée également comme une procédure de sauvetage avant une amputation, mais les risques de complication sont moins élevés qu'en cas d'intervention dans un stade aigu. La fixation interne doit être également très solide, et l'utilisation de lame-plaque massive (*figure 46.30*) ou de clous [56, 69] (*figure 46.31*) est recommandée, ainsi que celle d'une autogreffe spongieuse extensive. Le traitement postopératoire comporte l'utilisation d'un plâtre en décharge ou d'un plâtre PTB pendant une période également prolongée. Après consolidation, une orthèse de cheville peut être nécessaire, orthèse devenant indispensable en cas de



**46.29** Pied de charcot, arthrodèse par fixateur d'Ilizarov.

- a. Pied de Charcot instable, stade 2, type II. Radiographie préopératoire de face.  
 b. Pied de Charcot instable, stade 2, type II. Radiographie préopératoire de profil.  
 c. Image intra-opératoire avec pose d'un fixateur externe selon Ilizarov, après réduction ouverte.  
 d. Idem, vue plantaire avec luxations réduites et pied plantigrade.

a | b | c | d

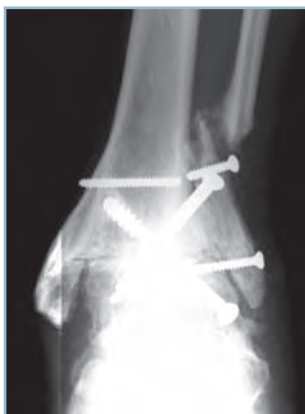

**46.30** Pied de Charcot, atteinte de la cheville.

- a. Pied de Charcot, stade 3, radiographie de profil. Douleur et instabilité persistantes.  
 b. Lame-plaque 3.5, titane (Synthes®).  
 c. Même pied, après arthrodèse tibio-talocalcanéenne. Radiographie postopératoire de profil.

a | b | c

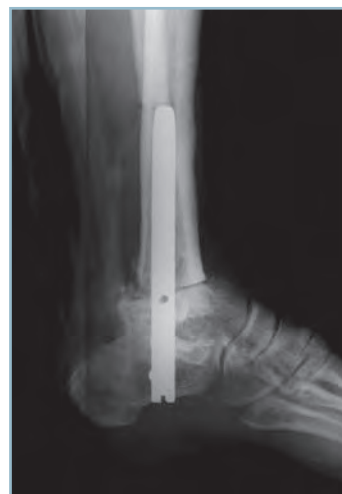
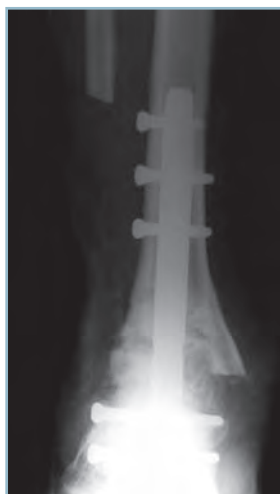
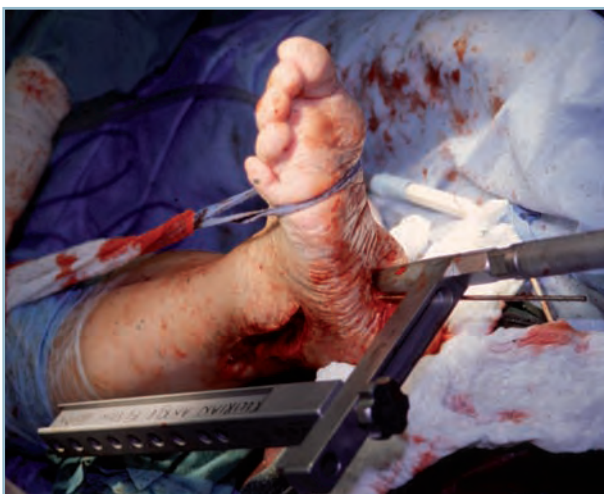

#### 46.31 Pseudarthrose d'une arthrodèse tibiotaliennne dans un pied de Charcot, type IV.

- Radiographie préopératoire de face.
- Image intra-opératoire : implantation d'un clou calcanéo-tibial (Smith-Nephew®).
- Arthrodèse tibio-talocalcanéenne par clou verrouillé. Radiographie de face.
- Arthrodèse tibio-talocalcanéenne par clou verrouillé. Radiographie de profil.

a			
b	c	d	



pseudarthrose fibreuse. Le taux de pseudarthroses est élevé, mais elles sont souvent très bien tolérées, et l'utilisation d'une orthèse stabilisatrice est facilitée par la bonne orientation articulaire.

## Complications de la chirurgie

Les infections postopératoires ne sont pas rares et peuvent mener à l'amputation. Le taux augmente avec les comorbidités, particulièrement le tabagisme associé et la présence d'une ostéomyélite aiguë [55]. La pseudarthrose ou le retard de consolidation avec rupture des implants sont fréquents, mais souvent bien tolérés et permettent l'utilisation d'une orthèse de cheville ou d'une chaussure orthopédique [51, 67].

## Bibliographie

### Le pied neurovasculaire

- Apelqvist J, Bakker K, Van Houtum WH, Schaper NC, International Working Group on the diabetic foot (IWGDF) editorial board. *Practical guidelines on the management and prevention of the diabetic foot : based upon the International Consensus on the diabetic foot*. 2007. *Diabetes Metab Res Rev*. 2008 May-Jun; 24 Suppl 1 : S181-7.
- Apelqvist J, Bitzén PO, Larsson J, Nyberg P, Scherstén P. Prevalence of foot ulcer and utilization of preventive foot care. *Diabetes* 1998; 47 (suppl 1) : A167.
- Armstrong DG, Frykberg RG. Classifying diabetic foot surgery : toward a rational definition. *Diabet Med* 2003 April; 20 (4) : 329-31.
- Armstrong DG, Lavery LA, Harkless LB. Treatment based classification for assessment and care of diabetic feet. *J Am Pod Med* 1996; Ass 86 : 311-6.
- Armstrong DG, Lavery LA, Stern S, Harkless LB. Is prophylactic diabetic foot surgery dangerous? *J Foot Ankle Surg* 1996 Nov-Dec; 35 (6) : 585-9.
- Armstrong DG, Peters EJ, Athanasiou KA, Lavery LA. Is there a critical level of plantar foot pressure to identify patients at risk for neuropathic foot ulceration? *J Foot Ankle Surg* 1998 Jul-Aug; 37 (4) : 303-7.
- Armstrong DG, Stacpoole-Shea S, Nguyen H, Harkless LB. Lengthening of the Achilles tendon in diabetic patients who are at high risk for ulceration of the foot. *J Bone Joint Surg Am* 1999 Apr; 81 (4) : 435-8.

[8] Bernard L. Recommandations pour la pratique clinique. Prise en charge du pied diabétique infecté. *Médecine et maladies infectueuses* 2007; 37 : 26-50.

[9] Besse JL, Michon P, Ducottet X, Lerat JL, Orgiazzi J. *Diabetic foot ulcers with osteitis, cellulites or necrosis, treated by orthopaedic surgery : results and interest of preoperative bacteriology and imaging investigations*. DFG international meeting (Diabetic Foot Study Group) – Crieff, Scotland; 2001.

[10] Boulton AJM, Malik RA, Arezzo JC, Sosenko JM. Diabetic somatic neuropathies. *Diabetes Care* 2004; 27 : 1458-86.

[11] Boutoille D, Féraïlle A, Maulaz D, Krempf M, Quality of live with diabetes-associated foot complications : comparison between lower-limb amputation and chronic foot ulceration. *Foot Ankle Int* 2008 Nov; vol. 29, n° 11.

[12] Crenshaw SJ, Pollo FE, Brodsky JW. The effect of ankle position on plantar pressure in a short leg walking boot. *Foot Ankle Int* 2004 Feb; vol. 25 (2).

[13] Dellon A. LEE, Diabetic neuropathy : review of a surgical approach to restore sensation, relieve pain, and prevent ulceration and amputation. *Foot Ankle Int* 2004 Oct 10; vol. 25, n° 10.

[14] Diliberto FE, Baumhauer JF, Wilding GE, Nawoczenski DA. Alterations in plantar pressure with different walking boot designs. *Foot Ankle Int* 2007 Jan; 28 (1).

[15] Edmonds M, Foster A. *Managing the diabetic foot*. Oxford : Oxford University Press; 2000.

[16] Ewing DJ, Martyn CN, Young RJ, Clarke BF. The value of cardiovascular autonomic function tests : 10 years experience in diabetes. *Diabetes Care* 1985; 8 : 491-8.

[17] Gelber DA et al. Components of variance for vibratory and thermal threshold testing in normal and diabetic subjects. *J Diabetes Complications* 1995; 9 : 170-6.

[18] Greeman RL, Panasyuk S, Wang X, Lyons TE, Dinh T, Longoria L et al. Early changes in the skin microcirculation and muscle metabolism of the diabetic foot. *Lancet* 2005; 366 : 1711-7.

[19] Hammer F, Goffette P, Malaise J, Mathurin J. Gadolinium dimeglumine : an alternative contrast agent for digital subtraction angiography. *Eur Radiol* 1999; 9 : 128-36.

[20] Hansson P. Neuropathic pain : clinical characteristics and diagnostic workup. *Eur J Pain* 2002; 6 Suppl A : 47-50.

[21] Kaliani M, Brismar K, Fagrelle, Ostergren J, Jornekog G. Transcutaneous oxygen tension and toe blood pressure as predictors for outcome of diabetic foot ulcer. *Diabetes Care* 1999; 22 : 147-51.

[22] Kranke P, Bennet M, Roeckl-Wiedmann I, Debus S. Hyperbaric oxygen therapy for chronic wounds. *Cochrane database syst. Rev* 2005; 2 CD004123.



- [23] Laissy JP, Pernes M. Quand, comment et pourquoi réaliser une imagerie des membres inférieurs? *J Radiol* 2004; 85 : 845-50.
- [24] Lavery LA, Lavery DC, Quebedeaux-Farnham TL. Increased foot pressures after great toe amputation in diabetes. *Diabetes Care* 1995; 18 : 1640-2.
- [25] Leibner ED, Brodsky JW, Pollo FE, Baum BS, Edmonds BW. Unloading mechanism in the total contact cast. *Foot Ankle Int* 2006 Apr; 27 (4) : 281-5.
- [26] Malgrange D. Physiopathologie du pied diabétique. *Revue de médecine interne* 2008; 29 : S231-S237.
- [27] Myerson MS, Alvarez RG, Lam PW. Tibio calcaneal arthrodesis for the management of severe ankle and hind foot deformities. *Foot Ankle Int* 2000 Aug; 21 (8) : 643-50.
- [28] Perazella MA. Current status of gadolinium toxicity in patients with kidney disease. *Clin J Am Soc Nephrol* 2009 Feb 6.
- [29] Pentecost MJ, Criqui MH, Dorros G *et al.* Guidelines for peripheral percutaneous transluminal angioplasty of the abdominal aorta and lower extremity vessels. A statement for health professionals from a special writing group of the Councils on cardiovascular radiology, arteriosclerosis, cardio-thoracic and vascular surgery, clinical cardiology, and epidemiology and prevention, the American Heart Association. *J Vasc Interv Radiol* 2003; 14 : S495-515.
- [30] Peters EJ, Lavery LA. International Working Group on the Diabetic Foot. Effectiveness of the diabetic foot risk classification system of the International Working Group on the Diabetic Foot. *Diabetes Care* 2001 Aug; 24 (8) : 1442.
- [31] Pinzur MS, Slovenka, Trepman E, Shields N. Guidelines for diabetic foot care : recommendations by the committee of the American Orthopaedic Foot and Ankle Society. *Foot Ankle Int* 2005 Jan; vol. 26, n° 1.
- [32] Richard JL, Vannereau D, Parer-Richard C, Jourdan N, Brunon A. Conseils aux patients diabétiques concernant leurs pieds. *Journal des Plaies et Cicatrisations* 2004 Janv; tome IX, n° 41.
- [33] Shone A, Burnside J, Chipchase S, Game F, Jeffcoate W. Probing the validity of the probe-to-bone test in the diagnosis of osteomyelitis of the foot in diabetes. *Diabetes Care* 2006; 29 : 945.
- [34] Spittell JA Jr. Diagnosis and management of occlusive peripheral arterial disease. *Curr Probl Cardiol* 1990; 15 : 1-35.
- [35] Strauss MB. The orthopaedic surgeon's role in the treatment and prevention of the diabetic foot wounds. *Foot Ankle Int* 2005 Jan; vol. 26, n° 1.
- [36] Trepman E, Pinzur MS, Shields NN. Application of the total contact cast. *Foot Ankle Int* 2005 Jan; 26 (1).
- [37] Van Acker C, Vandeleene B, Vermassen F, Leemrijse T. *Prise en charge du pied diabétique dans un centre spécialisé.* Albe De Coker Ed; 2008.
- [38] Van de Berg BC, Malghem J, Vandeleen B, Maldague B, Lecouvet FE, Imagerie du pied diabétique. In : *Imagerie du pied et de la cheville.* Montpellier : Sauramps medical ed.; 2002, 197-206.
- [39] Veves A, Van Ross ER, Boulton AJ. Foot pressure measurements in diabetic and nondiabetic amputees. *Diabetes Care* 1992 Jul; 15 (7) : 905-7.
- [40] Vraux H, Hammer F, Verhelst R, Goffette P, Vandeleene B. Subintimal angioplasty of tibial vessel occlusions in the treatment of critical limb ischaemia : mid-term results. *Eur J Vasc Endovasc Surg* 2000 Nov; 20 (5) : 441-6.
- [41] Wagner FW. The dysvascular foot : a system for diagnosis and treatment. *Foot and Ankle* 1981; 2 : 64-122.
- [42] Williams DT, Hilton JR, Harding KG. Diagnosing foot infections in diabetes. *Clin Infect Dis* 2004; 39 : S83-86.
- [43] Willrich A, Pinzur M, McNeil M, Juknelis D, Lavery L. Health related quality of life, cognitive function, and depression in diabetic patients with foot ulcer or amputation. A preliminary study. *Foot Ankle Int* 2005 Feb; 26 (2).
- [44] Young MJ, Breddy JL, Veves A, Boulton AJ. The prediction of diabetic neuropathic foot ulceration using vibration perception thresholds. A prospective study. *Diabetes Care* 1994; 17 : 557-60.
- [45] Zimny S, Schatz H, Pfohl M. The role of limited joint mobility in diabetic patients with an at-risk foot. *Diabetes Care* 2004; 27 : 942-6.
- Pied de Charcot**
- [46] Armstrong DG, Lavery LA. Acute Charcot's arthropathy of the foot and ankle. *Phys Ther* 1998; 78 : 74-80.
- [47] Armstrong DG, Lavery LA, Liswood PL. Infrared dermal thermometry for the high-risk diabetic foot. *Phys Ther* 1997; 77 : 169-77.
- [48] Armstrong DG, Todd EF, Lavery LA, Herkless LB, Bushman TR. The natural history of acute Charcot's arthropathy in a diabetic foot specialty clinic. *Diabetic Medicine* 1997; 14 : 357-63.
- [49] Charcot JM. Sur quelques arthropathies qui paraissent dépendre d'une lésion du cerveau ou de la moelle épinière. *Arch De Phys Norma et Path* 1868; 1 : 161-71.
- [50] Cooper PS. Application of external fixators for management of Charcot deformities of the foot and ankle. *Foot Ankle Clin* 2002; 7, 207-2549.
- [51] Early JS, Hansen ST. Surgical reconstruction of the diabetic foot : a salvage approach for midfoot collapse. *Foot Ankle Int* 1996; 17 : 325-30.
- [52] Eichenholz SN. *Charcot Joints.* Springfield, IL, USA : Charles C Thomas Publisher; 1966.
- [53] Garapati R, Weinfeld SB. Complex reconstruction of the diabetic foot and ankle. *Am J Surg* 2004; 187 : 815-865.
- [54] Gazis A, Pound N, Macfarlane R, Treece K, Game F, Jeffcoate W. Mortality in patients with diabetic neuropathic osteoarthropathy (Charcot foot). *Diabet Med* 2004; 21 : 1243-6.
- [55] Giurato L, Uccioli L. The diabetic foot : Charcot joint and osteomyelitis. *Nucl Med Commun* 2006; 27 : 745-9.
- [56] Jani MM, Ricci WM, Borrelli J Jr, Barrett SE, Johnson JE. A protocol for treatment of unstable ankle fractures using transarticular fixation in patients with diabetes mellitus and loss of protective sensibility. *Foot Ankle Int* 2003; 24 : 838-44.
- [57] Johnson JE. Surgical reconstruction of the diabetic Charcot foot and ankle. *Foot Ankle Clin* 1997; 2 : 37-55.
- [58] Jolly GP, Zgonis T, Polyzois V. External fixation in the management of Charcot neuroarthropathy. *Clin Podiatr Med Surg* 2003; 20 : 741-56.
- [59] Kelly M. William Musgrave's De Arthritide Symptomata (1703) : his description of neuropathic arthritis. *Bull Hist Med* 1963; 37 : 372-6.
- [60] Morgan JM, Biehl WC 3<sup>rd</sup>, Wagner FW Jr. Management of neuropathic arthropathy with the Charcot restraint orthotic walker. *Clin Orthop Relat Res* 1993; 296 : 58-63.
- [61] Mueller MJ. Identifying patients with diabetes mellitus who are at risk for lower-extremity complications : use of Semmes-Weinstein monofilaments. *Phys Ther* 1996; 76 : 68-71.
- [62] Pinzur M, Freeland R, Juknelis D. Ankle arthrodesis with a retrograde femoral nail for Charcot ankle arthropathy. *Foot Ankle Int* 2005; 26 : 545-9.
- [63] Resch S. Corrective surgery in diabetic foot deformity. *Diabetes Metab Res Rev* 2004; 20 : 34-6.
- [64] Saltzman CL, Hagy ML, Zimmerman B, Estin M, Cooper R. How effective is intensive nonoperative initial treatment of patients with diabetes and Charcot arthropathy of the feet? *Clin Orthop Relat Res* 2005; 435 : 85-90.
- [65] Sanders LJ, Frykberg RG. Diabetic neuropathic osteoarthropathy : the Charcot foot. In : Frykberg RG. Ed. *The high risk foot in diabetes mellitus.* New York : Churchill Livingstone; 1991.
- [66] Sanders LJ, Mrdjencovich D. Anatomical patterns of bone and joint destruction in neuropathic diabetes. *Diabetes* 1991; 40 (suppl 1) : 529.
- [67] Schon LC, Easley ME, Weinfeld SB. Charcot neuroarthropathy of the foot and ankle. *Clin Orthop Relat Res* 1998; 349 : 116-31.
- [68] Sella EJ, Barrette C. Staging of Charcot neuroarthropathy along the medial column of the foot in the diabetic patient. *J Foot Ankle Surg* 1999; 38 : 34-40.
- [69] Simon SR, Tejwani SG, Wilson DL, Santner TJ, Denniston NL. Arthrodesis as an early alternative to nonoperative management of Charcot arthropathy of the diabetic foot. *J Bone Joint Surg Am* 2000; 82A : 939-50.
- [70] Stone NC, Daniels TR. Midfoot and hindfoot arthrodeses in diabetic Charcot arthropathy. *Can J Surg* 2000; 43 : 449-55.
- [71] Valk GD, Sonnaville JU, Van Houtum WH. The assessment of diabetic polyneuropathy in daily clinical practice : reproducibility and validity of Semmes-Weinstein monofilaments examination and clinical neurological examination. *Muscle Nerve* 1997; 20 : 116-8.

SECTION 3.2

## Pied inflammatoire

CHAPITRE 47

# Infection du pied et de la cheville

J.-C. YOMBI, O. CORNU

Généralités..... 658  
Infections d'origine  
bactérienne ..... 659

Infections d'origine  
fongique ..... 668

Aspects pratiques devant  
une infection postopératoire  
du pied et de la cheville..... 672

*Les infections ostéo-articulaires du pied résultent de plusieurs causes. Classiquement, la rupture de la barrière naturelle constituée par la peau en est le premier phénomène. Cette barrière peut être rompue suite à un traumatisme qu'il soit mineur ou majeur (piqûre, morsure animale ou humaine, fracture ouverte, lacération, brûlure, etc.). Les germes de la flore commensale habituelle profitent de cette situation pour coloniser dans un premier temps les lésions et il n'est donc pas étonnant de retrouver le staphylocoque et le streptocoque comme principaux agents des infections. Toute une série d'états pathologiques contribuent à aggraver la sévérité des infections du pied, notamment :*

- le diabète ;
- les artériopathies et neuropathies périphériques ;
- le tabagisme ;
- l'alcoolisme ;
- la toxicomanie ;
- l'immunodépression.

*La difficulté des infections du pied vient également de la complexité de l'anatomie du pied qui comporte 26 os, 42 muscles, 20 articulations, des centaines de ligaments et quatre compartiments importants. Sur le plan fonctionnel, le pied est un élément essentiel de support et de locomotion. Les infections à ce niveau peuvent avoir des conséquences majeures sur ces deux fonctions si elles ne sont pas correctement prises en charge [4].*

*Les infections du pied se divisent classiquement en infections des tissus mous et ostéo-articulaires. Les agents responsables peuvent être bactériens (classiques ou de la famille des mycobactéries) ou mycotiques. On distingue les infections chez les patients non diabétiques et ceux survenant chez les patients diabétiques. Cette dernière catégorie ne fait pas l'objet de ce chapitre.*

## GÉNÉRALITÉS

Rappelons que toute lésion du pied n'est pas infectée ou que toute infection du pied ne débute pas par une lésion. Le diagnostic des infections se fait sur base des manifestations cliniques relayées des investigations paracliniques, biologiques et d'imagerie. Un diagnostic rapide est important pour :

- limiter la sévérité et les complications ;
- éviter la progression rapide de l'infection ;
- assurer le succès du traitement.

## Diagnostic

### Évaluation clinique

Les signes cliniques cardinaux sont chaleur, rougeur, gonflement, douleur et impotence fonctionnelle. Ils sont les signes habituels de l'inflammation qui accompagne les situations postopératoires ou post-traumatiques. Cependant, il faut rester vigilant et un processus infectieux doit être suspecté lorsque ces signes sont sévères ou exagérés. La douleur peut être absente chez des patients porteurs d'une neuropathie périphérique. Les signes généraux, comme la fièvre, les frissons, l'altération de l'état général, l'inappétence, la perte de poids, sont le témoin d'une infection plus sévère qui généralement conduit à une hospitalisation.

Le diagnostic d'infection suspecté à partir de ces manifestations cliniques, une anamnèse détaillée de l'affection est réalisée (début de la symptomatologie, durée d'évolution, état préalable du pied, traitement antérieur, circonstances favorisant). Les antécédents médicaux et chirurgicaux du patient doivent être répertoriés avec soin, particulièrement la recherche d'un diabète, les pathologies inflammatoires, les artériopathies et neuropathies, le tabagisme et la consommation d'alcool. Il faut également répertorier toute prise antérieure d'antibiotiques.

L'examen physique du patient doit être complet et l'évaluation par un confrère plus entraîné à l'examen physique du pied est recommandée. Les signes inflammatoires locaux et généraux sont recherchés. D'autres signes peuvent être présents, comme :

- un écoulement purulent ;
- une crépitation signant un phénomène infectieux à germes anaérobies ;
- une lymphangite ;
- un ganglion régional suggestif d'une extension systémique de l'infection.

Les pouls périphériques sont palpés à la recherche d'une artériopathie, ainsi que les réflexes ostéotendineux à la recherche d'une neuropathie périphérique.

### Évaluation paraclinique

#### Examen de laboratoire

Le plus souvent, un syndrome inflammatoire est retrouvé. La mesure de la vitesse de sédimentation à la première heure (VS) et le dosage de la C-réactive protéine (CRP) permettent d'apprécier l'importance du phénomène inflammatoire. La VS et la CRP ne sont cependant pas spécifiques d'une infection, mais peuvent aider à suivre l'évolution et la réponse au traitement (principalement la CRP).

La présence d'un écoulement doit faire réaliser un prélèvement bactériologique (examen direct et culture). Les prélèvements profonds (frottis profond, aspiration à la seringue) sont beaucoup plus fiables que les prélèvements superficiels (frottis superficiels). De même, les prélèvements venant d'une fistule chronique peuvent être contaminés par un staphylocoque à coagulase négative ou d'autres germes commensaux de la peau et doivent donc toujours être soumis à caution. En présence de fièvre, des hémocultures répétitives sont systématiquement réalisées. Enfin, il faut éviter de faire des prélèvements quand il n'existe aucun signe infectieux.

## Imagerie

Une multitude d'examen d'imagerie peuvent aider au diagnostic d'infection en général et du pied en particulier. Ces examens ne sont pas toujours spécifiques d'une infection particulière, mais aident grandement au diagnostic. La radiographie osseuse standard, l'échographie, la tomodensitométrie computerisée (CT-scanner), l'imagerie par résonance magnétique (IRM) et la scintigraphie osseuse (globules blancs marqués à l'indium 111 ou TC99) sont à la disposition du clinicien. La radiographie standard révèle souvent tardivement des signes d'infection osseuse, elle est donc généralement normale au début de l'affection et nécessite d'être répétée (10 à 14 jours plus tard); elle est cependant incontournable dans le suivi des infections avérées. Le CT-scanner permet d'analyser une atteinte osseuse plus précocement que la radiographie standard et donne également des renseignements sur les lésions des tissus mous; il permet par ailleurs la réalisation d'une biopsie parfaitement ciblée. L'IRM est particulièrement performante pour le diagnostic précoce des infections osseuses et analyse les tissus mous avec une haute définition. Elle peut également différencier facilement une simple cellulite d'une fasciite nécrosante. L'échographie analyse les tissus mous et permet éventuellement une ponction-biopsie ciblée [5].

## Principes généraux du traitement

La prise en charge adaptée d'une infection sévère au niveau du pied nécessite une concertation multidisciplinaire comprenant des chirurgiens spécialisés en chirurgie vasculaire, des internistes infectiologues, des endocrinologues, des radiologues... Ce caractère multidisciplinaire permet une prise en charge rapide des patients et améliore dès lors le pronostic. Le traitement n'est donc pas toujours uniquement médical et doit, dans certains cas d'infections, s'associer à une prise en charge chirurgicale.

## Antibiothérapie

Elle doit être précoce et débutée dès la réalisation des prélèvements bactériologiques. D'emblée empirique, pour éviter la progression de l'infection, cette antibiothérapie tient compte des principaux germes responsables de l'infection. Rapidement, elle est adaptée en fonction du germe isolé dans les prélèvements réalisés. Selon le type d'infection et le type de germe, elle est donnée en monothérapie, en bithérapie, voire en multithérapie.

La durée du traitement varie également en fonction du type d'infection. La voie d'administration tient surtout compte de :

- sa sévérité (parentérale dans les infections sévères);
- la sensibilité des germes;
- la biodisponibilité orale d'un antibiotique (un germe sensible à un antibiotique présentant une disponibilité orale de 80 à 100% permet d'éviter le recours à la voie parentérale).

## Chirurgie

Elle est souvent indispensable dans les infections sévères comme la fasciite nécrosante, la gangrène gazeuse et les infections ostéo-articulaires. Elle doit être précoce et permet dès lors de réduire la durée de l'antibiothérapie. Elle améliore la qualité des prélèvements profonds, permet une mobilisation plus précoce et limite donc le risque, toujours présent, d'une amputation. Cependant dans certaines infections sévères gravissimes, le pronostic vital du

patient peut être l'objectif majeur et l'amputation d'un segment est parfois inévitable.

La vascularisation est un élément fondamental à évaluer et doit parfois être une priorité dans la prise en charge thérapeutique, principalement chez le diabétique qui nécessite une prise en charge particulière.

L'élément compartimental est une notion tout à fait spécifique à la pathologie du pied. Toute infection, se développant au sein de ses loges fort contraintes, se complique rapidement d'un syndrome des loges d'origine septique qui impose, lui aussi, une prise de pression et une large fasciotomie qui est laissée ouverte afin de limiter les pressions et d'améliorer la vascularisation (cf. chapitre 49).

## INFECTIONS D'ORIGINE BACTÉRIENNE

Il est impératif de différencier les deux grands groupes nosologiques que sont les infections des tissus mous et les infections ostéo-articulaires. Les atteintes des tissus mous se classifient en fonction du compartiment tissulaire atteint (cellulite, érysipèle, fasciite nécrosante, gangrène gazeuse). L'atteinte ostéo-articulaire présente trois volets bien distincts :

- l'ostéomyélite aiguë;
- l'ostéomyélite chronique;
- l'arthrite septique.

## Infection des tissus mous

### Cellulite

#### Définition

C'est une infection aiguë superficielle de l'épiderme et de la graisse sous-cutanée. L'agent pathogène qui en est le plus fréquemment responsable est le streptocoque hémolytique du groupe A, parfois du groupe C ou G; et le staphylocoque aureus. Attention à l'apparition de staphylocoques aureus résistants à la méthicilline communautaires (MRSA-CA) qui changent l'épidémiologie des infections cutanées [43].

#### Facteurs favorisants

Ils peuvent être infectieux (varicelle, gale, mycose) ou non infectieux (eczéma, traumatisme, ischémie locale, ulcère variqueux ou artériel ou vasculaire, destruction lymphatique, chirurgie ou radiothérapie). Globalement, ce sont des situations responsables d'une rupture du premier rideau de protection qu'est la peau.

#### Présentation clinique

Elle se révèle sous la forme d'une infection aiguë à début brutal surtout pour le streptocoque avec une douleur localisée au niveau du pied. La chaleur peut précéder de 24 heures les signes cutanés visibles. Ces signes sont la rougeur, le gonflement, la lymphangite et l'apparition d'un ganglion inguinal dit sentinelle au niveau du pli de l'aîne. Ces signes locaux peuvent s'accompagner de signes généraux tels que la fièvre qui persiste en moyenne 3 jours, des frissons et une altération de l'état général. Les signes généraux sont moins fréquents [35, 38].



## Diagnostic

Il reste fondé sur la présentation clinique. Les signes positifs en faveur d'une cellulite sont la rougeur, la chaleur localisée, le gonflement. La mise en évidence du germe responsable ne se fait pas systématiquement. Les hémocultures sont souvent négatives et le frottis cutané est rarement contributif. Cependant, la culture de l'aspiration d'une vésicule intacte peut être utile chez des patients immunodéprimés ou lors d'une exposition inhabituelle ayant entraîné la lésion cutanée. Sur le plan biologique, on observe une augmentation de la CRP (97% des cas) et des globules blancs neutrophiles (50% de cas) mais ces signes biologiques ne sont pas spécifiques de la cellulite [35].

## Diagnostic différentiel

Il faut rechercher des causes inhabituelles de cellulite ou de lésion cutanée nodulaire survenant dans un contexte d'exposition particulière. Il faut aussi y penser en cas de non-réponse au traitement classique par  $\beta$ -lactamines. Le **tableau 47.I** résume toutes ces situations.

**Tableau 47.I. Causes inhabituelles de cellulite.**

Exposition particulière	Agent causal
Inoculation traumatique de terre, lésion pénétrante par épines	Mycobactérie non tuberculeuse ( <i>fortuitum</i> , <i>chelonae</i> , <i>ulcerans</i> ), <i>Nocardia</i> , mycose
Voyage dans les tropiques (Australie)	<i>Burkholderia pseudomallei</i> , <i>chromoblastomycosis</i> , <i>Chromobacterium violaceum</i>
Voyages dans les tropiques (plages)	Larvamigrans cutanée
Traumatisme marin	<i>Mycobacterie marinum</i> , <i>Aeromonas</i> , <i>Erysipelothrix</i>
Morsures animales	<i>Pasteurella multocida</i> , <i>Capnocytophaga canimorsus</i>
Morsures humaines	<i>Ekinella corrodens</i> , <i>Fusobacterium</i> , <i>Prevotella</i>
Griffe de chat	<i>Bartonella henselae</i>
Immunosuppression (VIH, transplantation)	<i>Nocardia</i> , <i>Cryptococcus neoformans</i>

## Traitement

Classiquement, un traitement antibiotique oral à base de  $\beta$ -lactamines est la règle pour les cas non compliqués [31]. La voie parentérale est souhaitable en début de traitement en cas de signes systémiques ou en cas de critères d'évolution défavorable. Ces critères sont repris dans le **tableau 47.II**.

Comme alternative, une antibiothérapie par voie parentérale peut également être envisagée à domicile. La durée du traitement varie entre 5 et 7 jours. Des mesures supplémentaires, comme le repos et la surélévation de la jambe, sont conseillées. Les AINS sont déconseillés, car ils ont été incriminés dans l'aggravation des cellulites et l'évolution vers la nécrose cutanée. En cas de non-réponse au traitement par  $\beta$ -lactamines, des pathogènes inhabituels doivent être recherchés.

**Tableau 47.II. Critères de mauvais pronostic et nécessitant une hospitalisation.**

Comorbidités : insuffisance rénale, diabète, décompensation cardiaque, cancer, artériopathies périphériques, radiothérapie, immunodépression, splénectomie, alcoolisme, neutropénie
Cellulite extensive et rapidement progressive
Présence de bulles et nécroses
Fièvre élevée
Hypotension
Développement d'une insuffisance rénale
Lésions suppuratives nécessitant un drainage chirurgical
Morsure animale ou exposition à l'eau de mer ou d'une rivière
Hémocultures positives

## Complications

Elles sont rares. Il s'agit de la nécrose cutanée et de la thrombophlébite.

## Évolution

Classiquement, la fièvre et le syndrome inflammatoire disparaissent avant l'amélioration des signes locaux. Ces signes locaux, tels que la rougeur, le gonflement, continuent d'évoluer les 72 premières heures et régressent ensuite pour disparaître progressivement. La peau évolue vers la desquamation lors de la guérison. L'évolution locale peut dans certains cas être très lente.

## Érysipèle

### Définition

C'est une infection du derme superficiel avec atteinte des lymphatiques cutanés. Il représente donc une forme de cellulite superficielle sans atteinte de la graisse sous-cutanée. L'agent étiologique principal reste le streptocoque hémolytique du groupe A et dans une moindre mesure du groupe C et G.

### Diagnostic

Il reste basé sur les éléments cliniques. Le début est brutal avec douleur, rougeur, chaleur, induration et œdème du pied. Le bord de l'infection est bien délimité en « marche d'escalier ». Dans 5% des cas, il peut s'accompagner d'un syndrome septique [35].

### Traitement

L'antibiotique de choix est la pénicilline.

### Complication

La particularité de l'érysipèle est son caractère récidivant. Entre 17 et 30% de patients présentant un érysipèle connaissent au moins un épisode de récurrence. Par ailleurs, d'autres auteurs ont étudié les différentes causes de récurrence et relèvent les problèmes de la non-compliance médicamenteuse et des doses inadaptées du traitement [34, 36]. Enfin, dans près de 50% des cas, la récurrence reste inexplicite. La prévention de la récurrence consiste donc à :

- combattre les facteurs favorisants (lésion chronique responsable de la rupture de la barrière cutanée, troubles lymphatiques, veineux et artériel du membre inférieur);
- prescrire parfois une antibioprophylaxie [6]. Elle est indiquée en cas de seconde récurrence, sa durée est au moins de 6 à 12 mois. On propose la benzathine pénicilline 1,2 millions en intramusculaire toutes les 3 à 4 semaines et en cas d'allergie, l'érythromycine peut être prescrite.

## Fasciite nécrosante

### Définition

C'est une infection sévère et rapidement progressive pouvant mettre en jeu le pronostic vital des patients. C'est une atteinte plus profonde des tissus mous qui gagne la couche des fascias entourant les muscles. Elle est généralement due au streptocoque  $\beta$ -hémolytique du groupe A (d'où l'ancienne appellation de gangrène streptococcique) ou à une flore polymicrobienne aérobie et anaérobie. La mortalité, en l'absence d'une prise en charge adéquate est de l'ordre de 20 à 60% [61]. Elle peut être la conséquence d'un(e) :

- sepsis;
- défaillance respiratoire;
- insuffisance rénale;
- décompensation multi-organique.

### Facteurs de risque

Les facteurs de risque les plus fréquemment rencontrés sont :

- personnes plus âgées;
- immunodépression : drogues, alcoolisme, diabète, VIH, leucémie, chimiothérapie, immunosuppresseur;
- infection : furoncle, trauma mineur, chirurgie, morsure d'insecte [12, 16].

### Facteurs de mauvais pronostic

Les facteurs de mauvais pronostic sont les suivants :

- diabète;
- alcoolisme;
- maladie vasculaire périphérique;
- obésité;
- diagnostic tardif;
- délai de débridement (> 24 h);
- prise d'anti-inflammatoires non stéroïdiens (AINS).

### Présentation clinique

La symptomatologie débute par de la fièvre, une douleur anormalement importante par rapport à l'examen physique de la peau, puis progressivement un érythème et un gonflement des tissus cutanés apparaissent. Ensuite, la décoloration de la peau et l'apparition des bulles signent la progression vers la nécrose. C'est principalement la douleur disproportionnée par rapport à la rougeur cutanée qui alerte le clinicien et ce signe se retrouve dans 100% des fasciites nécrosantes [61]. Ces caractéristiques cliniques peuvent aider à la différencier d'une cellulite. Le danger de cette infection est qu'elle ne présente pas de limite nette comme dans un abcès. L'examen clinique est relativement pauvre et peu accessible à la palpation, ce qui explique la rapidité de son extension et sa difficulté diagnostique. On retrouve rarement des crépitements qui signent l'emphysème du fascia superficiel.

### Diagnostic

Sur le plan biologique, le syndrome inflammatoire et l'hyperleucocytose neutrophile sont tout à fait aspécifiques. L'imagerie médicale aide au diagnostic. La radiographie standard peut montrer du gaz dans les tissus sous-cutanés, mais il n'est présent que dans une minorité des cas et souvent tardivement. Au CT-scanner, les signes pathognomoniques, mais inconstants, de la fasciite nécrosante sont l'air dans les tissus mous et une collection liquidienne dans les fascias profonds. Il met également en évidence les tissus nécrotiques et la liquéfaction, l'inflammation provenant de la libération des exotoxines bactériennes dans les couches superficielles du fascia. L'IRM permet de visualiser le liquide dans les fascias qui provient de la nécrose tissulaire et de la liquéfaction, ainsi qu'une réaction œdémateuse inflammatoire. C'est l'examen le plus performant grâce à son contraste naturel pour distinguer la cellulite dite « médicale » de la fasciite nécrosante [52]. L'IRM peut également aider le chirurgien à planifier le parage et le drainage [51]. L'ultrasonographie est utile chez les enfants. Elle montre un épaississement du tissu, une collection liquidienne dans les couches du fascia, ainsi qu'un œdème sous-cutané. La présence de gaz détériore la qualité de l'échographie mais reste un indice diagnostique [8, 11, 48].

### Traitement

Le traitement fondamental est la combinaison de la chirurgie et des antibiotiques. La chirurgie doit être rapide endéans les 24 premières heures. Un délai plus long, entre l'apparition des symptômes cutanés et le premier débridement, est un facteur de mauvais pronostic pour la survie des malades. La chirurgie consiste à débrider et exciser tous les tissus nécrotiques et drainer toutes les collections éventuelles au risque de voir progresser l'infection. L'antibiothérapie empirique doit tenir compte des germes impliqués que sont une flore polymicrobienne anaérobie ou aérobie et le streptocoque  $\beta$ -hémolytique du groupe A. Dans le cas du streptocoque  $\beta$ -hémolytique du groupe A, l'association d'ampicilline et de clindamycine est recommandée, la clindamycine servant également à neutraliser la production de toxine par le streptocoque. La fasciite nécrosante est une affection sévère qui impose souvent des soins additionnels, hémodynamiques, caloriques et une surveillance attentive. Des traitements adjuvants sont évoqués comme l'oxygénothérapie hyperbare, les gammaglobulines par voie intraveineuse, la protéine C activée. Ces thérapies doivent être considérées comme thérapie adjuvante et ne doivent en aucun cas se substituer à la chirurgie et l'antibiothérapie.

## Gangrène gazeuse

### Définition

La gangrène gazeuse ou myonécrose à clostridium est une urgence chirurgicale. C'est une infection rapidement progressive qui met en jeu le pronostic vital du patient.

### Agents responsables

Les germes anaérobies particulièrement de la famille des *Clostridium* (*Clostridium perfringens*).

### Facteurs favorisants

Un risque accru de développer une gangrène gazeuse [4] existe lorsque :

- les lésions cutanées sont :
  - contuses,
  - lacérées,
  - mal vascularisées,
  - contaminées par la terre ou par des corps étrangers ;
- les patients sont :
  - immunodéprimés,
  - artéritiques,
  - diabétiques.

### Présentation clinique

C'est une nécrose musculaire rapidement progressive libérant du gaz dans les tissus. Cet élément révèle l'importance de la palpation lors des soins de plaie. Une impression de crépitation neigeuse sous les doigts est à rechercher. Ce signe positif doit alerter sur la présence de gaz dans les tissus et pousser à une vigilance accrue.

### Traitement

Il est chirurgical et consiste à débrider, réséquer tous les tissus nécrotiques et retirer tout corps étranger. La prise en charge doit être extrêmement rapide, car non seulement, la conservation du membre inférieur est en jeu mais également le pronostic vital. Cependant, dans la plupart des cas de gangrène gazeuse du pied, l'amputation est souvent la meilleure attitude pour préserver la vie du malade. Ce traitement chirurgical radical doit être associé à une antibiothérapie à large spectre couvrant principalement les germes anaérobies [54]. Une série de thérapies adjuvantes ont été décrites comme l'oxygénothérapie hyperbare. Elles ne doivent venir qu'en complément à la chirurgie et à l'antibiothérapie [62].

### Prévention

Elle se fait par le traitement méticuleux des plaies chez les patients à risque. Les plaies contuses ou contaminées par la terre doivent être nettoyées, débridées et débarrassées de tout corps étranger. En cas de suspicion de gangrène, l'attitude médico-chirurgicale doit être agressive et non attentiste.

## Infection osseuse

### Ostéomyélite aiguë

#### Définition

L'ostéomyélite aiguë est une affection osseuse qui atteint principalement les enfants et les adolescents, elle est favorisée par la dénutrition et l'altération de l'état général et immunitaire.

#### Mécanismes

- Il existe trois voies d'accès possibles pour atteindre l'os :
  - la voie hématogène ;
  - l'atteinte par contiguïté ;
  - l'inoculation directe par une piqûre.

Chez l'enfant, c'est avant tout par la métaphyse osseuse que se fait l'atteinte et la voie hématogène est prédominante. Chez l'adulte cependant, l'atteinte est souvent diaphysaire et débute

sous la forme d'une périostite secondaire à une contamination exogène. Au niveau du pied, l'ostéomyélite par extension directe est l'atteinte la plus fréquente et les diabétiques représentent la population prédominante. L'inoculation directe des germes secondaires à une lésion des tissus mous est responsable de la majorité des ostéomyélites chez les patients non diabétiques [27].

### Agents responsables

C'est principalement le staphylocoque aureus. D'autres germes comme *Kingella kingae*, le staphylocoque à coagulase négative, les streptocoques hémolytiques, le pneumocoque, l'*Hemophilus influenzae* et la *Salmonella* peuvent, entre autres exceptions, être responsables de l'ostéomyélite. Dans les lésions traumatiques des ongles, le *Pseudomonas aeruginosa* est souvent présent [26].

### Physiopathologie

La pathogénie de l'ostéomyélite comprend quatre stades :

- suppuration ;
- nécrose ;
- formation d'un os nouveau,
- envahissement du tissu superficiel.

En l'absence de traitement, les abcès sous-périostés fument vers les tissus avoisinants entraînant la formation de fistules.

### Présentation clinique

Les patients porteurs d'une ostéomyélite aiguë présentent une douleur aiguë et un gonflement au niveau de l'os, responsable d'une impotence fonctionnelle du pied associés parfois aux signes systémiques infectieux. L'examen clinique objective les signes inflammatoires localisés (chaleur, gonflement, rougeur). Au stade tardif de l'affection, on observe parfois des abcès dans les tissus mous et une fistule cutanée.

### Examens complémentaires

Les examens de laboratoire montrent un syndrome inflammatoire avec augmentation de la CRP et de l'hyperleucocytose neutrophile. Les hémocultures peuvent être positives. En cas de fistulisation, des cultures du matériel purulent peuvent être faites tout en sachant qu'une éventuelle contamination par des germes commensaux de la peau comme le staphylocoque à coagulase négative est possible. La radiographie standard est normale les 7 à 10 premiers jours de l'infection, les premiers signes visibles sont la réaction périostée (formation d'un os nouveau). La destruction osseuse et les séquestres ne sont visibles qu'aux stades plus tardifs [5]. La scintigraphie au technétium 99 montre une hypercaptation au niveau du foyer infectieux de manière précoce. Actuellement, le CT-scanner et surtout l'imagerie par résonance magnétique (IRM) montrent précocement les signes d'infection osseuse [33]. Le CT-scanner guide la réalisation d'une ponction d'abcès qui permet de drainer et d'obtenir des prélèvements de qualité nécessaires à l'analyse bactériologique et histologique. Chez l'enfant, l'imagerie par ultrason peut aider également au diagnostic [47].

### Traitement

Il consiste à mettre le pied au repos. Une antibiothérapie à large spectre doit être mise en route dès que les hémocultures et les

prélèvements bactériologiques ont été réalisés. L'antibiothérapie est adaptée en fonction du germe obtenu. La durée totale de l'antibiothérapie est de 6 semaines. En général, on démarre avec une antibiothérapie intraveineuse pendant 1 à 2 semaines et on prend le relais par voie orale en fonction de la sensibilité du germe et de la biodisponibilité orale aux antibiotiques. Si les examens complémentaires mettent en évidence des collections, elles doivent être drainées [54].

## Ostéomyélite chronique

### Définition

C'est la présence d'une infection osseuse qui évolue au moins depuis 6 semaines. Au niveau du pied, elle est surtout présente dans la population diabétique du fait de leur atteinte immunitaire et de leur état vasculaire précaire qui les prédisposent aux infections des tissus mous.

### Présentation clinique

La présentation habituelle est un écoulement séro-purulent via une fistule. La fièvre, la douleur et les signes inflammatoires locaux sont présents lors des exacerbations aiguës. Dans certains cas, les patients se présentent avec des déformations du pied et des fractures dites pathologiques.

### Examens complémentaires

Les examens de laboratoire n'apportent pas beaucoup d'éléments au diagnostic sauf en cas d'exacerbation associée à un syndrome inflammatoire et à une hyperleucocytose neutrophile. L'élément essentiel est la culture du pus qui permet d'obtenir le germe responsable. Il faut cependant se méfier de la contamination de la fistule par un staphylocoque à coagulase négative. La radiographie osseuse standard montre :

- une irrégularité des corticales ;
- des zones de raréfactions osseuses entourées de sclérose ;
- des séquestres entourés de tissu de granulation (*figure 47.1a*).

Ces lésions sont confirmées au CT-scanner et à l'IRM. La scintigraphie osseuse au technétium 99 montre une hyperfixation aspécifique et doit être associée à la scintigraphie aux globules blancs marqués à l'indium 111 qui améliore la spécificité. L'IRM reste l'examen le plus performant dans le diagnostic de l'ostéomyélite (*figure 47.1b*) [33].

### Traitement

Il est surtout chirurgical et consiste à :

- réséquer les séquestres ;
- exciser les tissus de granulation ;
- assurer le curetage des tissus nécrotiques ;
- mettre à plat les trajets fistuleux (*figure 47.1c*).

L'antibiothérapie ne vient qu'en complément à la chirurgie.

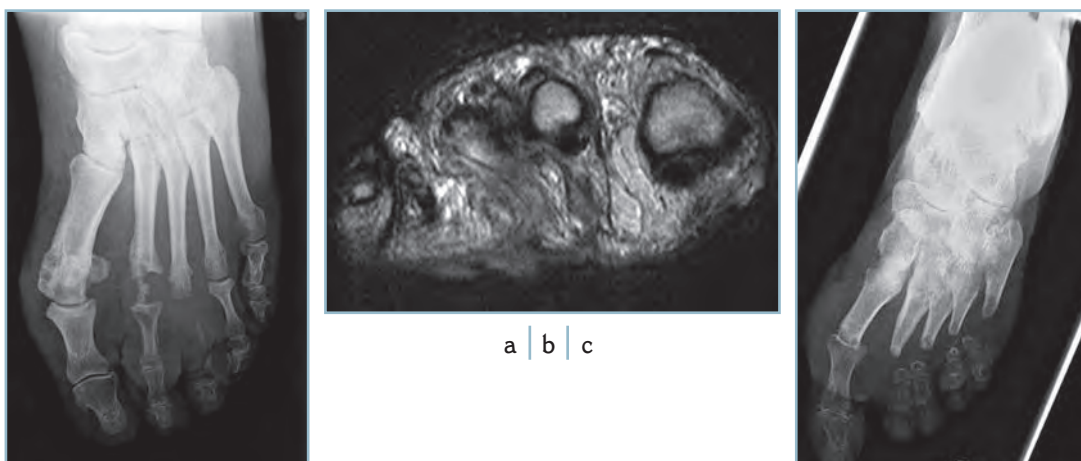
## Arthrite septique aiguë d'origine bactérienne

### Définition

C'est une inflammation aiguë de l'articulation ainsi que du tissu synovial causée par un germe pyogène.

### Présentation clinique

Elle peut toucher toutes les articulations du pied. Le diagnostic doit être rapide pour éviter l'évolution vers la synovite et la destruction cartilagineuse. La présentation clinique habituelle est une douleur importante, associée aux signes cardinaux de l'inflammation en regard d'une articulation. L'intensité de la douleur et la perte de la mobilité permettent de la distinguer de la bursite.



#### 47.1 Ostéomyélite chronique.

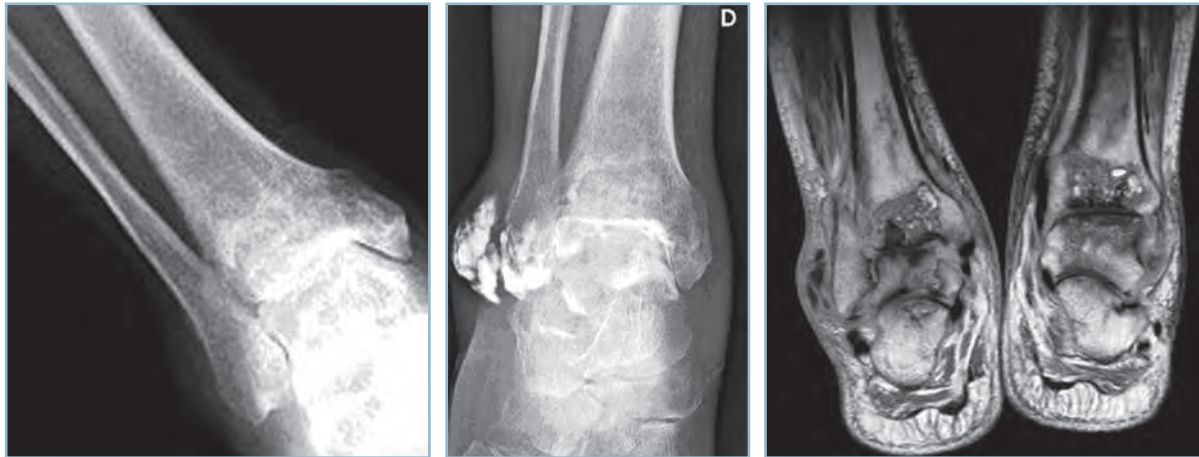
Patiente avec mal perforant plantaire dans le cadre d'un pied neuropathique non diabétique; curetage à deux reprises avec appui immédiat et antibiothérapie orale sans prélèvement profond. Récidive du mal perforant.

a. Radiographie standard montrant une tuméfaction franche de l'avant-pied et des signes d'ostéite active de la tête du 2<sup>e</sup> rayon et du 3<sup>e</sup> orteil.

b. IRM démontrant l'extension septique franche aux trois premiers espaces intermétatarsiens.

c. Reprise chirurgicale et intervention de Baumgartner. Décharge stricte et bithérapie pendant 12 semaines contre le staphylocoque à coagulase négative isolé sur les prélèvements profonds. Absence de récurrence et marche avec chaussure adaptée.





### 47.2 Arthrite septique aiguë.

Patient âgé de 51 ans présentant une leucémie myéloïde chronique et une insuffisance respiratoire bénéficiant d'une corticothérapie de longue date. Le patient a été admis pour une septicémie à *Proteus Mirabilis* à point de départ respiratoire 5 mois auparavant, compliquée d'arthrite septique du genou gauche. Il se présente avec un tableau inflammatoire au niveau de la cheville droite.

- a. Le bilan radiographique standard démontre un pincement diffus de l'interligne talocrural avec des plages de condensation et de nécrose osseuse.
- b. L'arthrographie scanner permet un prélèvement bactériologique profond et l'identification des différentes collections.
- c. Plages d'infarctus osseux avec nécrose avasculaire mais également plages vascularisées témoignant d'une synovite tibiotalienne probablement infectieuse.

### Agents responsables

Le *Neisseria gonorrhoeae* ou gonocoque est le principal agent responsable de la monoarthrite chez le jeune en activité sexuelle. L'autre cause infectieuse non gonococcique est le *Staphylococcus aureus* dans 50 à 80 % des cas. Les streptocoques, particulièrement le streptocoque du groupe A, sont responsables d'environ 10 à 20 %, ainsi que les bacilles Gram négatifs [7].

### Diagnostic différentiel

Plusieurs autres situations cliniques sont à évoquer devant une suspicion d'arthrite septique notamment :

- bursite ;
- poussée d'arthrite rhumatoïde ;
- goutte ;
- pseudogoutte ;
- arthrite psoriasique ;
- autres causes d'arthrites inflammatoires séronégatives :
- pied de Charcot.

### Diagnostic

Il repose sur les éléments cliniques et les examens paracliniques (figure 47.2). L'anamnèse doit préciser :

- les antécédents de pathologies articulaires préexistantes ;
- la notion de traumatisme, de chirurgie ;
- l'histoire sexuelle ;
- les autres comorbidités.

### Examen paraclinique

Les examens de laboratoire montrent un syndrome inflammatoire avec élévation de la CRP, une hyperleucocytose neutrophile mais ils ne sont pas spécifiques. Les hémocultures sont positives dans 20 % des cas d'arthrites gonococciques et dans 50 % des cas d'arthrites non gonococciques. L'examen direct (coloration de

Gram), la culture et l'analyse microscopique du liquide articulaire sont essentiels dans le diagnostic d'arthrite septique. La présence de cristaux signe une arthrite à microcristaux (goutte ou pseudo-goutte). Si la coloration de Gram est positive, l'arthrite septique est le seul diagnostic à évoquer [45].

### Traitement

Il repose sur l'antibiothérapie, la ponction-aspiration ou le drainage articulaire. La ponction ou le drainage articulaire doivent se faire avant toute antibiothérapie. La plupart des chirurgiens et spécialistes en pathologies infectieuses recommandent un lavage précoce de l'articulation associé à une antibiothérapie. Cependant, certains auteurs défendent les ponctions itératives associées à l'antibiothérapie, le lavage n'étant réservé qu'aux cas résistants à cette attitude. L'antibiothérapie empirique doit être dirigée contre le *Staphylococcus aureus* et le streptocoque. Si la coloration de Gram laisse suspecter une infection à gonocoque, une antibiothérapie par céphalosporine de troisième génération (type ceftriaxone) doit être débutée en attendant l'antibiogramme. L'utilisation de quinolone en première intention n'est pas recommandée du fait de l'augmentation croissante de la résistance du gonocoque à cette classe de médicaments. La durée totale de l'antibiothérapie est de 3 semaines, sauf pour le gonocoque où elle est limitée à 2 semaines [28].

## Tuberculose du pied

### Introduction

L'atteinte ostéoarticulaire de la tuberculose représente environ 35 % des atteintes extrapulmonaires et environ 1 à 3 % de tous les cas de tuberculose [20, 57, 59]. Tous les os sont susceptibles d'être atteints, mais certaines localisations sont rares comme l'atteinte des extrémités qui représente moins de 10 % des cas de tuberculoses ostéo-articulaires ou 0,1 à 0,3 % de tous les cas de tuberculoses extrapulmonaires [20, 21, 57, 60]. La

tuberculose reste prépondérante dans les pays en voie de développement, aggravée ces dernières années par la pandémie du sida. Elle reste cependant présente dans les pays industrialisés mais en fréquence moindre. Du fait de sa rareté et de sa capacité à mimer d'autres affections, comme les infections à germes pyogènes, les infections fongiques ou les affections tumorales, les retards diagnostiques s'observent et entravent une prise en charge rapide, essentielle à une évolution favorable.

## Physiopathologie

La pathogénie de l'atteinte osseuse s'explique par le fait que le bacille de Koch touche l'os au cours de la primo-infection pendant laquelle la bacillémie est importante, mais le processus immunitaire empêche le développement de cette atteinte osseuse. Ce n'est qu'à la faveur d'une baisse de l'état immunitaire (dénutrition, âge avancé, infection à VIH, insuffisance rénale chronique ou immunosuppresseur) que l'infection osseuse se déclare [25].

## Types d'atteinte et principales localisations au niveau du pied

Classiquement, l'atteinte ostéoarticulaire du pied comprend quatre types :

- le granulome périarticulaire de l'os, avec une évolution ultérieure vers les articulations adjacentes, c'est le type le plus fréquent ;
- le granulome central de l'os, type rare, se rencontre plus fréquemment chez les enfants ;
- la synovite isolée d'origine hémotogène est possible en théorie mais exceptionnelle en pratique quotidienne ;
- la ténosynovite et la bursite tuberculeuses sont en réalité des atteintes tardives de l'affection.

Les lésions peuvent se localiser au niveau osseux, articulaire ou dans les tissus mous. Le **tableau 47.III** reprend la distribution de lésions tuberculeuses dans une large série rapportée par Dhillon et Nagi [20].

**Tableau 47.III. Distribution des lésions tuberculeuses du pied et la cheville (d'après Dhillon et Nagi, série de 74 cas).**

Atteinte osseuse isolée	n = 21	Atteinte articulaire et tissu mou	n = 54
Calcanéus	11	Cheville	13
Métatarses	4	Médio-tarse	14
Cuboïde	4	Articulation de Lisfranc	13
Talus	1	Articulation tarsométatarsienne	4
Cunéiforme	1	Articulation interphalangienne	2
		Articulation sous-talienne	7
		Tissu mou (via calcanéus)	2

## Présentation clinique

Les principales manifestations cliniques sont la douleur, le gonflement et l'impotence fonctionnelle. À des stades tardifs, une fistulisation à la peau peut être observée [63]. Les manifestations systémiques comme la fièvre, les sudations nocturnes, l'amaigrissement sont moins fréquentes. Dhillon et Nagi rapportent la présence de symptômes systémiques dans 54 % des cas. La fièvre associée à l'amaigrissement et l'inappétence est présente dans 41 % des cas et la fièvre isolément dans 13 % des cas. Une adéno-pathie est présente quant à elle dans 32 % des cas [20].

## Examens paracliniques

Ils ne sont pas spécifiques mais aident au diagnostic.

### Intradermoréaction ou test de Mantoux

L'intradermoréaction est positive dans 90 % des cas de patients immunocompétents mais sa négativité n'exclut pas le diagnostic [42].

### Radiographie du thorax

Elle n'est pas d'une grande spécificité, car plus de 80 % des patients n'ont pas de tuberculose active concomitante. La présence de séquelles de tuberculose à la radiographie du thorax peut attirer l'attention sur la possibilité d'une tuberculose lors de lésion osseuse atypique [46].

### Radiographie osseuse standard

Elle est aspécifique. Au début de l'affection, on peut observer une tuméfaction des tissus mous et une ostéopénie. À un stade plus tardif, on visualise une destruction osseuse et/ou articulaire ainsi qu'une ostéosclérose réactionnelle et rarement des séquestres (*figure 47.3a*) [46].

### Imagerie par résonance magnétique

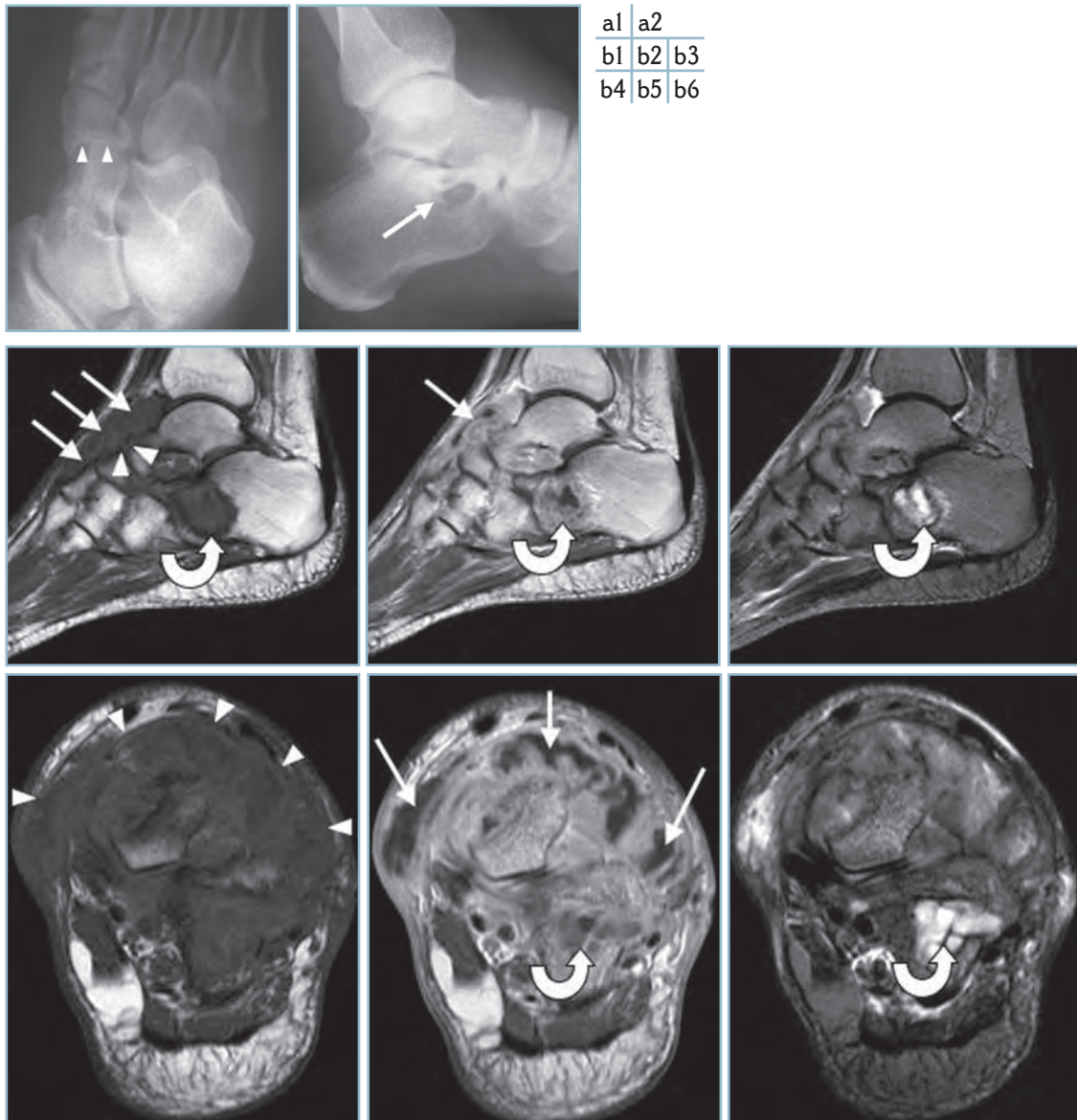
L'imagerie par résonance magnétique (IRM) est l'examen de choix. Elle est sensible dès le début de l'infection grâce à son contraste qui permet de distinguer nettement les zones osseuses infectées des zones saines, mais également par sa capacité à montrer l'extension de l'infection aux tissus mous et aux articulations avoisinantes de l'os atteint. L'injection intraveineuse de gadolinium permet de distinguer synovite, simple épanchement articulaire, ou tissu de granulation ; elle identifie les collections purulentes liées à la présence d'un abcès (*figure 47.3b*) [63].

### Tomodensitométrie computerisée (CT-scanner)

Le CT est en retard par rapport à l'IRM pour la détection de l'atteinte osseuse et bien moins performant pour évaluer l'atteinte de tissus mous. Il identifie :

- en phase précoce : ostéopénie, érosions marginales ;
- en phase plus tardive de l'affection : calcifications au sein des tissus mous, destructions cartilagineuses, géodes, lésions lytiques, puis ostéosclérose réactionnelle.

Cette imagerie permet enfin de guider et de réaliser la biopsie [46].



### 47.3 Ostéo-arthrite tuberculeuse.

a. Bilan radiographique sur l'arrière-pied. Incidence oblique (1) : chondrolyse diffuse, de type inflammatoire, de l'interligne talonaviculaire (*têtes de flèches*). Cliché de profil (2) : lacune intra-osseuse entourée d'hyperostose au versant antérosupérieur du calcanéus (*flèche*), sous l'interligne sous-talien antéromédial qui est mal visualisé.

b. Bilan en imagerie par résonance magnétique (IRM). Coupes sagittales en pondération T1 avant (1) et après (2) injection intraveineuse de gadolinium, et T2 (3) avec anomalies tissulaires extensives centrées sur l'interligne de Chopart. Coupes transverses à hauteur du sinus du tarse, avant (4) et après (5) injection intraveineuse de gadolinium, et T2 (6) : anomalies tissulaires dorsales mais aussi médiales et latérales, à centre nécrotique ; anomalies comparables au sein du versant antérieur du calcanéus, à centre avasculaire liquidien (hypersignal en pondération T2). L'ensemble de ces constatations est compatible avec une pathologie ostéo-articulaire torpide agressive, à composante nécrotique, *a priori* infectieuse.

### Paramètres biologiques

Les patients aux stades actifs de la maladie peuvent présenter une hémoglobine basse, un certain degré d'hyperlymphocytose, une augmentation de la vitesse de sédimentation (VS). Tous ces paramètres sont peu spécifiques et ne sont pas toujours présents. L'augmentation de la VS ne traduit pas toujours le caractère actif de la pathologie, car celle-ci peut rester élevée pendant plusieurs mois [56].

### Ponction-biopsie

Une biopsie soit guidée sous CT ou chirurgicale dite à ciel ouvert dans le but de réaliser une analyse histologique et bactériologique est l'examen essentiel et indispensable. La biopsie guidée par un repérage tomodensitométrique offre l'avantage d'être simple techniquement et répétitive. Masood et al. [39] ont par ponction-aspiration chez 11 patients obtenu du matériel mettant en évidence à l'histologie :



- un granulome dans 73 % des cas ;
- un examen direct positif dans 64 % des cas ;
- une culture positive dans 83 % des cas.

La biopsie chirurgicale, quant à elle, offre l'avantage de fournir un matériel abondant et apporte le diagnostic de tuberculose dans presque 90 % des cas (histologie et culture) comme le montre Lemaître et al. [37]. La réalisation d'un prélèvement qu'il soit CT-guidé ou chirurgical à visée histologique et bactériologique reste donc la clé du diagnostic [37].

## Diagnostic différentiel

La tuberculose a été qualifiée de grande imitatrice, car ni la présentation clinique ni l'imagerie ne sont pathognomoniques. Il faut toujours exclure :

- les infections torpides à germes pyogènes comme par exemple le staphylocoque à coagulase négative qui peut secondairement infecter les fistules ;
- les arthrites post-traumatiques ;
- les infections mycotiques du pied qui entraînant des fistulisations (pied de Madura) ;
- certaines affections néoplasiques (sarcome de Kaposi) [53].

## Histologie et bactériologie

L'image histologique classique est celle d'un granulome de cellules épithélioïdes bordées par des lymphocytes ou des cellules géantes avec ou sans nécrose centrale [37]. L'examen direct permet de réaliser une coloration à l'auramine (fluorescence) ou au Ziehl-Neelson pour déterminer la présence de bacille acidoalcoolorésistant. Cet examen direct est positif dans 50 à 64 % des cas [35, 61]. La culture permet de faire pousser les bacilles acidoalcoolorésistants. Elle peut se faire sur milieux de Löwenstein. Elle nécessite 4 à 6 semaines. La culture est positive dans 74 à 90 % des cas [37, 39]. Certaines techniques ont été développées pour raccourcir le temps de la culture. Les techniques d'amplification du génome (*polymerase chain reaction* [PCR]) sont actuellement un élément important dans l'arsenal diagnostique de la tuberculose, particulièrement la tuberculose extrapulmonaire. Sur une série de 45 patients présentant une ostéomyélite chronique, Jambhekar et al. [32] rapportent 25 cas d'ostéomyélites tuberculeuses. La PCR est positive dans 72 % des cas et, lorsque les seuls patients présentant un examen histologique démontrant un granulome caractéristique sont pris en compte, sa positivité s'élève à 84,6 % des cas.

## Traitement

### Traitement médical

Le traitement est essentiellement médical avec une trichimiothérapie, voire une quadrichimiothérapie, comprenant rifampicine (600 mg/j), isoniazide (5 mg/kg), pyrazinamide (1,5 à 2 g/j) et éthambutol (15 mg/kg), qu'on associe au schéma en fonction de l'incidence de la résistance du bacille de Koch aux antituberculeux (incidence > 4 %). L'observance doit être suivie scrupuleusement, car elle est l'autre clé de la réussite. Si le traitement médical est proposé de façon précoce, il peut permettre la guérison des ulcérations, des fistules et des abcès modérés. Il peut également limiter l'évolution vers les séquelles douloureuses et les déformations. Il faut surtout insister sur le fait que l'évolution péjorative d'une tuberculose articulaire est fonction du stade auquel le traitement médicamenteux est instauré. En présence d'abcès et de fistule,

l'évolution naturelle se fait vers l'ankylose articulaire et osseuse [56]. La durée du traitement oscille entre 9 et 12 mois.

### Traitement orthopédique

Le traitement orthopédique consiste à mettre l'articulation au repos en phase aiguë (décharge stricte) et surtout dans une position fonctionnelle (appareillage d'immobilisation). Toute la difficulté est de savoir combien de temps cette immobilisation doit être maintenue sans appui strict. Certains auteurs, comme Sanshiro [50], pensent qu'on peut être guidé par le suivi de la CRP et de la vitesse de sédimentation (VS) qui sont des index d'activité de la tuberculose. Cette attitude est surtout réaliste pour une arthrite aiguë. Sanshiro préconise donc de maintenir une immobilisation sans appui strict jusqu'à normalisation des paramètres inflammatoires et, si ceux-ci ne sont pas disponibles, de maintenir l'immobilisation jusqu'à l'amélioration de l'ostéopénie ou lorsque la fusion osseuse spontanée s'observe [50]. D'autres auteurs, comme Tuli [56], refusent l'immobilisation prolongée source d'une ankylose spontanée. Il propose de favoriser la rééducation concomitamment au traitement médical, le but étant de conserver une mobilité satisfaisante de l'articulation. Les activités peuvent être graduellement augmentées jusqu'à la limite de l'inconfort.

### Traitement chirurgical

Le traitement chirurgical quant à lui ne peut en aucun cas remplacer le traitement médical. Il trouve sa place première dans l'obtention de prélèvements bactériologiques complets et de qualité, associés à des prélèvements anatomopathologiques en cas d'échec ou d'insuffisance de la biopsie radioguidée. Le chirurgien doit alors optimiser son geste de biopsie en associant la résection-curetage des tissus nécrotiques et l'ablation des trajets fistuleux. En cas d'insuffisance du traitement médical, lorsque persiste une synovite, une fistule ou un abcès, une chirurgie complémentaire peut être indiquée. Il faut cependant rappeler que la majorité de ses lésions guérissent en 6 à 12 semaines sous chimiothérapie antituberculeuse. Moins de 1 % des patients nécessitent une excision de fistule avec ou sans débridement [56]. La chirurgie intervient enfin dans le cadre des corrections de déformation séquellaire importante et douloureuse [25, 50, 56]. Au niveau du pied et de la cheville, c'est principalement les gestes d'arthrodèse complémentaire qui sont proposés sur les lésions dégénératives post-infectieuses.

## Évolution

Elle est fonction de la rapidité du diagnostic et surtout du stade où commence le traitement. Au stade de tuberculose articulaire, l'évolution naturelle se fait vers :

- l'ankylose fibreuse en l'absence d'abcès ;
- l'ankylose osseuse en présence d'abcès.

Le **tableau 47.IV** résume l'évolution de l'atteinte articulaire en fonction du stade et du traitement.

## Conclusion

L'atteinte ostéo-articulaire du pied par le bacille de Koch est rare, mais devant tout tableau clinique traînant ou devant toute lésion osseuse suspecte ou de présentation atypique le diagnostic de tuberculose doit être évoqué afin d'éviter un retard diagnostique et permettre une prise en charge thérapeutique précoce de la pathologie.



**Tableau 47.IV.** Stadification de l'atteinte articulaire, proposition de traitement et évolution (selon Tuli *et al.* [56]).

Stade	Examen clinique	Image radiologique	Traitement	Évolution
I : synovite	Mouvement présent (> 75%)	Ostéoporose, gonflement tissu mou	Chimiothérapie et mobilisation	Mobilité complète
II : arthrite aiguë	Mouvement présent (> 50%)	Stade I + érosions marginales et diminution légère de l'espace articulaire	Chimiothérapie et mobilisation	Restauration de 50 à 75% de la mobilité
III : arthrite avancée	Perte > 75% de mobilité dans tous les axes	Stade II + réduction importante de l'espace articulaire	Chimiothérapie, rarement débridement	Ankylose
IV : arthrite avancée et subluxation ou dislocation articulaire	Perte > 75% de mobilité dans tous les axes	Stade III + désorganisation, dislocation ou subluxation articulaire	Chimiothérapie et parfois débridement articulaire	Ankylose

## INFECTIONS D'ORIGINE FONGIQUE

Les infections fongiques du pied sont fréquentes, allant des infections superficielles aux infections plus profondes. Leur sévérité est variable et le traitement souvent inefficace, car le diagnostic est mal posé du fait de leur méconnaissance [22]. Nous abordons successivement les dermatophytoses (onychomycose, tinea pedis), les candidoses et évoquons le pied de Madura, entité rare en Europe occidentale.

### Dermatophytoses

#### Définitions

#### Dermatophytoses

On regroupe sous ce terme un ensemble de pathologies dues à des champignons kératinophiles. Ces dermatophytoses atteignent principalement les ongles. Les dermatophytoses des ongles sont caractérisées, par rapport aux dermatophytoses qui atteignent d'autres sites (cheveux...), par leur résistance particulière aux traitements et ceci pour plusieurs raisons dues à l'ongle :

- il constitue une zone bien protégée;
- il existe une région de rétention des pathogènes entre le lit et le corps de l'ongle;
- il se renouvelle très lentement;
- la pénétration des agents antifongiques y est très faible.

#### Onychomycoses

Ce terme est utilisé pour désigner une infection fongique de l'ongle. Longtemps, cette pathologie a été considérée comme un problème esthétique plus qu'une réelle infection du fait des mauvais résultats des différentes thérapeutiques.

#### Agents responsables

Les principaux agents responsables de l'onychomycose sont les *Trichophyton rubrum*, les *Trichophyton mentagrophytes* et l'*Epidermophyton floccosum*. D'autres agents ont été impliqués notamment le

*Candida albicans* et d'autres champignons non dermatophytiques [13]. Ces agents étiologiques sont repris dans le **tableau 47.V**.

**Tableau 47.V.** Agents pathogènes des onychomycoses.

Champignons dermatophytes	<i>Trichophyton rubrum</i>
	<i>Trichophyton mentagrophytes</i>
	<i>Epidermophyton floccosum</i>
Champignons non dermatophytes	<i>Acremonium species</i>
	<i>Alternaria species</i>
	<i>Aspergillus species</i>
	<i>Botryodiplodia theobromae</i>
	<i>Fusarium species</i>
	<i>Onychochola canadensis</i>
	<i>Pyrenochaeta unguis-hominis</i>
Mycoses	<i>Candida albicans</i>

### Épidémiologie

La fréquence de l'onychomycose varie en fonction des populations, de 2-3% aux États-Unis à 13% en Finlande [23, 29]. En moyenne, on estime la fréquence à 8 à 9% de la population générale. Cette fréquence augmente avec l'âge pour atteindre 24 à 28% chez des personnes âgées de plus de 60 ans [23, 29]. Cette augmentation s'explique par plusieurs facteurs tels que :

- le déficit de soins locaux;
- l'immunité;
- l'exposition plus prolongée aux champignons;
- l'artériopathie;
- le diabète.

### Facteurs de risques

Plusieurs facteurs ont été identifiés [22] :

- contact avec une source d'infection (*Tricophyton verrucosum* chez les éleveurs de vaches);
- forme de chaussures contraignantes principalement à bout pointu et haut talon;
- utilisation des espaces humides et fermés;
- immunodépression : VIH, corticothérapie, immunosuppresseur;
- déclin de l'état de santé des patients âgés;
- artériopathie distale des membres inférieurs.

## Classifications des onychomycoses

Quatre formes d'onychomycoses sont principalement individualisées.

### Onychomycose sous-unguéale distale

L'onychomycose sous-unguéale distale (OSD) est la forme la plus commune d'onychomycose. Elle se caractérise par l'invasion du lit d'ongle et de la face inférieure de la tablette unguéale en commençant par l'hyponychium [2, 14]. L'infection migre via la matrice de l'ongle. L'inflammation se développe, responsable d'une parakératose focale et d'une hyperkératose sous-unguéale ayant deux conséquences :

- l'onycholyse (détachement de la tablette unguéale de son lit);
- l'épaississement de la région sous-unguéale.

Cet espace sous-unguéal peut alors servir de réservoir aux bactéries et aux mycoses responsable de surinfection secondaire, donnant à l'ongle un aspect brun jaunâtre.

### Onychomycose sous-unguéale proximale

L'onychomycose sous-unguéale proximale (OSP) est également connue comme l'onychomycose sous-unguéale blanche. Dans cette forme relativement rare, les germes envahissent l'ongle par l'intermédiaire du pli proximal et la cuticule, pénètrent la tablette unguéale récemment formée et migrent distalement [2, 3]. La présentation clinique inclut une :

- hyperkératose sous-unguéale;
- onycholyse proximale;
- leuconychie;
- destruction de la forme proximale de l'ongle.

### Onychomycose superficielle blanche

L'onychomycose superficielle blanche (OBS) est moins commune que l'OSD et se produit lorsque les germes envahissent directement les couches superficielles de la tablette unguéale [29, 64]. Secondairement, l'infection peut se déplacer par la tablette unguéale pour atteindre la couche cornée du lit de l'ongle et de l'hyponychium. Elle s'identifie par la présence « des îlots blancs » opaques bien tracés sur la surface de l'ongle qui fusionnent et s'écartent durant la progression de la maladie. L'ongle devient dès lors rugueux, mou et friable.

### Onychomycose à candida

Elles se produisent chez les patients présentant une candidose mucocutanée chronique et sont provoquées par des *Candida albicans* [3]. L'infection envahit l'entièreté de l'ongle. Cette entité peut causer d'autres syndromes, y compris l'onycholyse et la paronychia. Ces formes se produisent plus fréquemment chez les femmes [3].

## Diagnostic

La présentation clinique de l'atteinte unguéale et les facteurs favorisants invitent au diagnostic de l'onychomycose. Rappelons cependant que les champignons ne sont responsables d'une atteinte dystrophique de l'ongle que dans 50% des cas [24]. Une confirmation diagnostique par analyse microscopique et culture est indispensable pour apporter un diagnostic de certitude (biopsie au scalpel ou au punch des lésions) et proposer un traitement adéquat [22].

## Diagnostic différentiel

Il faut principalement évoquer :

- le psoriasis, dont la lésion est souvent associée à d'autre localisation sur le corps;
- le lichen plan, 10% des patients souffrant de cette lésion ont des anomalies unguéales;
- la dermatite de contact, présence d'autres localisations et notion d'agent de contact;
- l'onychodystrophie traumatique sur séquelle de la matrice unguéale;
  - *Pachyonychia congenita*;
  - le syndrome des ongles jaunes : très rare;
  - l'onycholyse idiopathique.

## Possibilités thérapeutiques

### Principes généraux

Il faut éviter les facteurs favorisant la multiplication des champignons, traiter les maladies sous-jacentes prédisposantes, éradiquer les autres foyers mycosiques et dépister une surinfection éventuelle.

### Traitement de l'ongle

Trois voies sont proposées pour le traitement de l'ongle :

- *voie mécanique* : ramollir l'ongle par pansement occlusif, détaucher la tablette du lit de l'ongle à l'aide d'une pince ou d'une lime. Le meulage de l'ongle peut être utile en association à un antifongique local ou systémique;
- *voie chimique* : protéger la peau avoisinante avec du sparadrap puis appliquer une pommade à base d'urée à 40%, d'acide salicylique à 30% ou d'iodure de potassium à 50%, maintenir sous pansement occlusif;
- *voie chirurgicale* : lorsqu'un seul ou quelques ongles sont atteints.

### Traitements locaux

Moins efficaces que par voie systémique, ils sont appliqués sous pansement occlusif. Ils peuvent être mélangés à des kératolytiques. Les médicaments les plus fréquemment utilisés sont les imidazolés et les dérivés des acides gras insaturés. Les médicaments qui ont un spectre élargi (ciclopiroxolamine, pimaricine) et enfin d'autres produits comme les ammoniums quaternaires, dérivés halogénés, chlorés, iodés (teinture d'iode, Isobétadine®), chlorhexidine, hexamidine et les vernis (amorolfine, ciclopiroxolamine) font parties de l'arsenal thérapeutique.

### Traitement systémique

La griséofulvine est recommandée pour les dermatophytes. La dose chez l'adulte est de 500mg à 1g/j aux repas et chez l'enfant de 10mg/kg/j aux repas.

Le kétoconazole est employé pour les dermatophytes, *Candida*, certaines moisissures. La dose chez l'adulte est de 200 à 400 mg/j et chez l'enfant de 4 à 7 mg/kg/j.

La terbinafine est utilisée pour les dermatophytes et le *Candida*. La dose chez l'adulte est de 250 mg/j, durant 3 à 6 mois pour le traitement des ongles des pieds, elle n'est pas recommandée chez l'enfant.

## Pied d'athlète (ou *Tinea pedis*)

### Définition

Le pied d'athlète est une infection fongique (à champignons) qui touche habituellement la peau située en région interdigitale. L'appellation trouve son origine chez les sportifs qui en sont fréquemment atteints. Les souliers de sport créent un milieu idéal pour la prolifération des champignons, associant humidité, chaleur et pénombre. Les pieds restent la région du corps la plus touchée par ce type d'infection. Néanmoins, celle-ci peut migrer par voie manu-portée aux aisselles, aux plis de l'aîne et aux paumes des mains chez les personnes qui touchent leur pied infecté. La majorité des patients contractent le pied d'athlète en marchant pieds nus sur un plancher mouillé dans un lieu public.

### Agents pathogènes

Les champignons responsables du pied d'athlète et d'autres infections fongiques sur la peau sont de la famille des dermatophytes. Généralement, une des trois espèces suivantes est responsable du pied d'athlète :

- *Trichophyton rubrum*;
- *Trichophyton mentagrophytes*;
- *Epidermophyton floccosum*.

### Épidémiologie

En Amérique du Nord, 10 à 15% de la population rencontrent cette pathologie durant sa vie. Dans une étude portant sur 76 patients, Pickup [44] rapporte que 69% des footballeurs professionnels et, respectivement, 69 et 43% des collégiens masculins et féminins présentent un pied d'athlète. Ce chiffre est moins important chez les sujets qui ne pratiquent pas de sport (20% des collégiens masculins et absence chez les filles).

### Facteurs de risque

Il est impératif d'avoir une hygiène des pieds inadéquate. La marche pieds nus sur les planchers souvent mouillés des centres de conditionnement physique, des vestiaires, des piscines ou des douches communes est une source importante de contamination. Le port de souliers trop serrés ou des chaussures en matière plastique ou vinyle crée un environnement humide propice à son développement. Les personnes à risque sont donc les athlètes, les hommes, les immunodéprimés (VIH, cortisone, greffe...).

### Évaluation clinique

Les plaintes les plus fréquemment rencontrées sont le prurit, la sensation de brûlure souvent majorée le soir ou par la chaleur. L'examen clinique montre un(e) :

- érythème;
- fissure au fond du pli;

- érosion;
- hyperkératose macérée.

Une odeur nauséabonde se dégage souvent des pieds. Un score d'évaluation de la sévérité du pied d'athlète a été proposé. Le soignant examine chaque pied séparément et chaque espace interdigital. Il considère le degré de l'érythème ou *scaling* et attribue de 0 à 2 points, zéro étant l'absence de ces deux lésions, 1 une lésion minimale et 2 une lésion modérée à sévère. Le score établi, il se réfère à la table d'évaluation pour établir la sévérité du pied d'athlète (*tableau 47.VI*).

**Tableau 47.VI. Score de sévérité du pied d'athlète.**

Score clinique total	AFSS	Interprétation AFSS
0	0	Pas de pied d'athlète
1 à 4	1	Pied d'athlète minimale
5 à 11	2	Pied d'athlète léger
12 à 17	3	Pied d'athlète modéré
18 à 24	4	Pied d'athlète sévère

### Diagnostic

Avant de poser ce diagnostic, le médecin doit exclure d'autres affections cutanées possibles, notamment l'eczéma, la teigne et le psoriasis, qui produisent une desquamation semblable de la peau. Grâce à un examen attentif des pieds pour trouver les signes caractéristiques tels que la desquamation, les démangeaisons et l'odeur désagréable, le médecin peut facilement diagnostiquer le pied d'athlète.

### Prévention

Le pied d'athlète se prévient difficilement. Quelques mesures sont néanmoins utiles à appliquer. Une bonne hygiène corporelle reste le meilleur moyen de prévenir cette pathologie, il faut garder ses pieds propres, frais et secs. Prendre le soin de bien sécher ses pieds et ses orteils à l'aide d'une serviette propre après les avoir lavés et à la sortie de la piscine. Le partage d'une serviette en contact avec un pied infecté peut transmettre l'infection. Le port de sandales de plage dans un lieu public où le sol est mouillé reste également préventif (vestiaire, douche commune, piscine publique, etc.). Il est préférable de se munir de chaussures de sport qui procurent une bonne ventilation.

### Traitement

Si l'infection est minimale ou légère, on prescrit un antifongique sous forme d'onguent, de lotion, de poudre ou d'aérosol à base de clotrimazole, de kétoconazole, de tolnaftate ou de terbinafine, dont plusieurs solutions sont offertes en vente libre en pharmacie. L'infection peut demander 2 ou 3 semaines de traitement avant de disparaître. Il est essentiel de continuer celui-ci 1 à 2 semaines après la disparition des symptômes afin d'éliminer complètement les champignons et diminuer le risque de récurrence. Les soins d'hygiène sont fondamentaux à observer. Si l'infection persiste après le traitement topique ou si elle s'aggrave, on prescrit un antifongique oral comme l'itraconazole, le fluconazole ou la terbinafine. Ce traitement peut être poursuivi de nombreuses semaines. En présence d'une surinfection bactérienne (ulcères qui suintent entre les orteils, fièvre ou pied tuméfié), on traite l'infection bactérienne par antibiothérapie orale avant de proposer un traitement spécifique à l'infection fongique.

## Pied de Madura

### Définition

Le pied de Madura ou maduromycose porte le nom de la région de Madura (Inde) où McGill [49] en 1842 a décrit pour la première fois cette entité. C'est en réalité un mycétome du pied qui est dû soit à des agents fongiques (eumycétomes) ou bactériens (actinomycétomes). Il est exceptionnel dans les régions où le port des chaussures est habituel.

### Épidémiologie

Le pied de Madura est exceptionnel en Europe occidentale où le chaussage est usuel [18]. Les mycétomes prédominent dans les régions tropicales semi-désertiques de l'hémisphère Nord de part et d'autre du 15° parallèle. Les trois grandes zones d'endémie sont le Mexique, l'Afrique et l'Inde. La zone d'endémie africaine s'étend de la Mauritanie et du Sénégal jusqu'à Djibouti, la Somalie et le nord du Kenya [17]. Le Soudan est le premier pays au monde où sévit cette pathologie. On y recense environ 100 nouveaux cas annuellement [30]. En Inde (Madras) de 1964 à 1975, environ 90 cas ont été rapportés [58]. En Amérique du Nord, environ 63 patients ont présenté un pied de Madura entre 1896 et 1964 [55]. En Europe occidentale, 17 cas ont été décrits. La plupart des cas proviennent de la zone endémique africaine [9, 15]. Il existe un lien entre le climat et la répartition du mycétome à savoir une longue saison sèche, une courte saison des pluies et une pluviométrie annuelle allant de 50 à 800 mm par an [19]. C'est donc une pathologie rare et méconnue de la plupart des soignants, y compris les chirurgiens du pied.

### Agents étiologiques

Les agents des mycétomes appartiennent aux groupes des champignons (40% des cas) et des actinomycètes (60% des cas). Les principaux agents fongiques sont :

- *Madurella mycetomi*;
- *Leptosphaeria senegalensis*;

– *Scedosporium apio spermum* (*pseudallescheria boydii*).

Les agents bactériens les plus répandus sont :

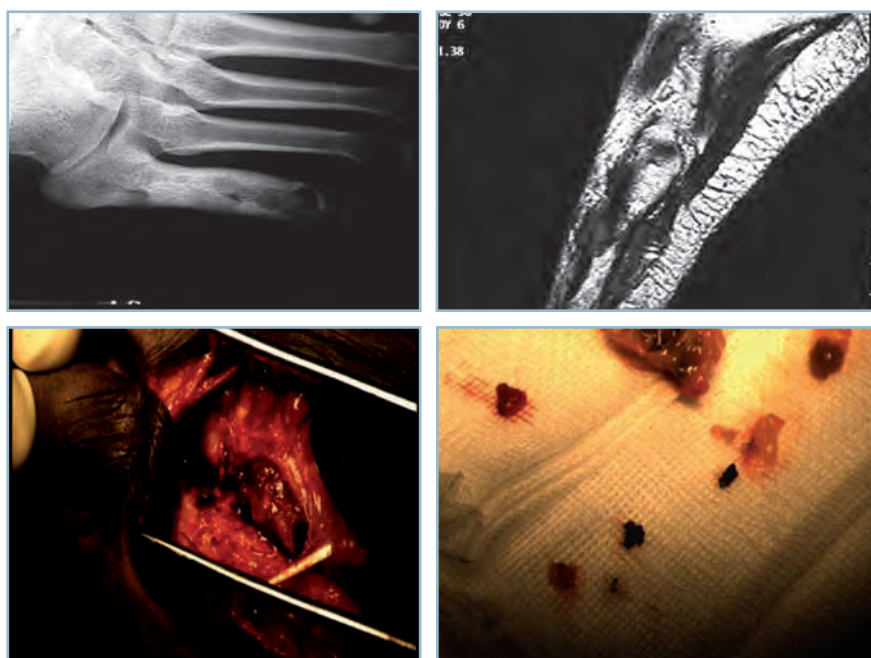
- *Actinomadura madurae*;
- *Actinomadura pelletieri*;
- *Streptomyces somaliensis*;
- *Nocardia brasiliensis* [10].

### Mode de contamination

Qu'ils soient fongiques ou bactériens les agents des mycétomes sont des saprophytes vivant sur le sol et les épineux de la famille des mimosacées qui poussent en climat semi-désertique. Ils pénètrent sous la peau à la faveur d'une piqûre, plaie, excoriation. Ce mode de contamination explique sa fréquence chez les cultivateurs et les patients qui marchent pieds nus, et aussi sa prédilection pour les membres inférieurs [10, 18].

### Présentation clinique

La triade symptomatique classique consiste en une tuméfaction indurée et indolore qui infiltre progressivement les tissus mous avoisinants, des multiples fistules qui émettent du pus par intermittence et la présence de grains dans le pus [18]. Les mycétomes fongiques (plus volontiers en Afrique et en Inde) semblent plus limités et adhérents, grossissant très lentement, atteignant plus tard la face dorsale et plantaire du pied. Le pied est alors déformé, bosselé mais indolore avec des fistules desquelles du pus sort contenant des grains noirs ou blancs (*figure 47.4*) [10]. Les mycétomes actinomycotiques (souvent en Amérique latine) se présentent plus volontiers sous forme d'une tuméfaction sous-cutanée plus inflammatoire, plus douloureuse, plus extensive avec des nombreuses fistules en « pomme d'arrosoir » d'où du pus sort contenant des grains blancs, jaunes ou rouges à la limite de la visibilité [10]. Les fistules sont rares dans les trois premiers mois de l'affection, mais sont présentes chez un tiers de patients entre 3 et 6 mois et chez tous après un an [40]. Il existe dans les deux cas une atteinte osseuse qui vient compliquer le tableau clinique mais sans portée pronostic claire.



a	b
c	d

#### 47.4 Pied de Madura.

Patient de 27 ans, d'origine mauritanienne. Douleur chronique du pied avec écoulement depuis quelques mois.

a et b. Ostéolyse chronique du 5<sup>e</sup> rayon démontrée en radiographie standard (a) et en IRM (b).

c et d. L'exploration chirurgicale permet d'isoler des grains noirs, typiques des infections mycétomes fongiques (*Leptosphaeria senegalensis* [eumycétome]).



## Diagnostic

Il est souvent évident cliniquement pour les praticiens en ayant l'habitude. Les examens biologiques ont surtout pour intérêt de préciser le caractère fongique ou actinomycosique. Cette distinction est importante pour le traitement. L'identification précise des souches se fait dans des laboratoires spécialisés. On a recouru à l'histopathologie et la culture sur milieux spéciaux.

Sur le plan de l'imagerie médicale, la radiographie standard et l'imagerie par résonance magnétique sont utiles pour confirmer le diagnostic et surtout préciser l'étendue du processus pathologique de la maladie. Abd El Bagi [1] propose de distinguer sept stades (*tableau 47.VII*).

**Tableau 47.VII. Stadification du pied de Madura selon Abd El Bagi.**

Stade 0	Tuméfactions des tissus mous sans atteinte osseuse
Stade I	Compression de l'os intact par une tuméfaction qui augmente de volume
Stade II	Irritation osseuse sans invasion
Stade III	Érosion corticale avec formation des cavités intraosseuses
Stade IV	Extension longitudinale le long d'un seul rayon
Stade V	Extension horizontale envahissant plus d'un rayon, mais pas plus d'une ou deux rangées consécutives de petits os
Stade VI	Extension dans toutes les directions de façon incontrôlée

## Traitement

Le traitement dépend du stade de la maladie, qui est souvent évolué au moment du diagnostic. L'actinomycétome est considéré sensible aux associations de médicaments telles que le triméthoprime-sulfaméthoxazole, l'amikacine, les pénicillines et les tétracyclines. Un traitement chirurgical s'impose lorsque le mycétome ne répond pas à la pharmacothérapie [41]. Le choix entre le débridement, l'excision localisée et l'amputation dépend de l'étendue de la lésion et de l'infiltration des tissus mous. Dans le mycétome fongique, on a souvent recours à la chirurgie, car cette forme répond souvent très mal aux traitements antifongiques. Le kétoconazole entraînerait certaines guérisons [10].

## ASPECTS PRATIQUES DEVANT UNE INFECTION POSTOPÉRATOIRE DU PIED ET DE LA CHEVILLE

Les infections postopératoires en chirurgie du pied ne sont pas si fréquentes, mais renvoient aux patients et aux chirurgiens l'image d'un échec retentissant. Ces infections posent un impor-

tant problème diagnostique; leur gestion est délicate et l'on retrouve peu de données dans la littérature. Il n'existe pas de consensus établi sur l'attitude à adopter dans les différents scénarios qui peuvent se rencontrer dans la pratique courante. Un élément essentiel de la prise en charge de ces problèmes infectieux est qu'il doit rester multidisciplinaire afin d'éviter les refus et les retards de diagnostic très dommageables pour le patient. La question de l'infection postopératoire en chirurgie du pied doit rester présente malgré son caractère exceptionnel et doit être posée devant toute évolution inhabituelle postopératoire, où les diagnostics d'algodystrophie, d'œdème prolongé ou de patient indiscipliné fourmillent...

Après quelques notions générales, nous traitons quelques cas de figure de la pratique quotidienne :

- chirurgie de l'hallux valgus à faible ostéosynthèse;
- chirurgie de l'arrière-pied avec ostéosynthèse plus importante;
- chirurgie complexe de reconstruction associant synthèse et greffe complémentaire.

Chaque situation laisse suspecter une infection précoce et plus tardive.

## Généralités

### Épidémiologie

La fréquence des infections postopératoires n'est pas établie avec précision. Sa fréquence serait avant tout en rapport avec le type de patient opéré et ses tares générales associées (tabac, alcool, chirurgie préalable, séquelle traumatique ou septique...).

### Classification

Plusieurs classifications peuvent être proposées, infection aiguë versus chronique, précoce versus tardive. Nous proposons de nous focaliser sur les 12 premières semaines postopératoires et c'est la raison pour laquelle nous prenons en compte la dénomination infection précoce versus infection tardive. Cette classification est celle qui nous guide dans les différents scénarios que nous envisageons (*tableau 47.VIII*).

On retient comme infection précoce, une complication infectieuse survenant dans le premier mois postopératoire et comme infection tardive, une complication qui survient secondairement à ce délai.

### Bactériologie

Classiquement, dans ces infections postopératoires, le staphylocoque doré est l'agent pathogène principalement retrouvé, mais on peut également isoler le staphylocoque à coagulase négative et ce, principalement dans les infections plus tardives. D'autres germes comme les streptocoques peuvent également être présents. Les bacilles Gram négatifs peuvent par contre se retrouver dans certaines circonstances comme chez :

- le patient diabétique;
- le sujet âgé;
- le patient immunodéprimé ou éthylique;
- le patient souffrant d'artériopathie des membres inférieurs.

**Tableau 47.VIII. Algorithme décisionnel – attitude thérapeutique de l'infection postopératoire.**

Tableau clinique	Infection précoce	Infection tardive
Cellulite	Antibiothérapie 5-7 jours Cible staphylocoque doré	Recherche d'un foyer profond avant tout traitement antibiotique
Écoulement Collection Ostéite	Débridement chirurgical Privilégier ablation matériel étranger et antibiothérapie 3-6 semaines Si maintien matériel, antibiothérapie 6-12 semaines Discuter chirurgie complémentaire (ablation matériel après consolidation)	Débridement chirurgical Ablation systématique du matériel étranger Envisager chirurgie en deux temps, antibiothérapie 8-12 semaines

## Chirurgie de l'hallux valgus

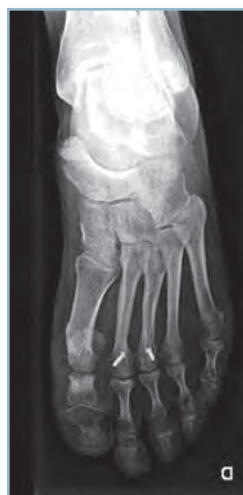Dans le cadre de cette chirurgie semble-t-il, la complication infectieuse reste rare. Lorsqu'elle survient cependant, elle se présente sous forme d'une cellulite ou d'une infection plus profonde (abcès, collection, voire secondairement ostéite) et ce, au stade précoce ou tardif.

Au stade précoce, lorsqu'il s'agit d'une cellulite (rougeur, gonflement, chaleur) le premier traitement est médical. L'antibiothérapie est courte, de 5 à 7 jours, dirigée contre le staphylocoque doré qui est le germe principalement individualisé. On recommande un dérivé de l'oxacilline. Si par contre, le patient est colonisé par un staphylocoque résistant à la méthicilline (MRSA), on évoque ce germe comme responsable de la cellulite et l'antibiothérapie est dès lors adaptée.

Au stade tardif, il faut envisager plus fréquemment la présence du staphylocoque à coagulase négative qui présente une forte résistance à la méthicilline.

D'un point de vue étiologique, il est essentiel de différencier les signes locaux observés qui évoquent le diagnostic de cellulite, de la cellulite « témoin indirect » d'une infection profonde (figure 47.5). On analyse alors l'importance de la douleur et du gonflement (disproportion entre les signes inflammatoires locaux et la douleur), des signes généraux comme la fièvre et les frissons. « Malheureusement » ceux-ci ne sont pas toujours présents. Les signes biologiques, et tout particulièrement l'augmentation de la CRP (ou plus précisément la réascension de ce paramètre s'il a été dosé), nous orientent également, même si l'ensemble de ces facteurs souffrent d'un manque de spécificité.

Si une cellulite banale reste d'évolution traînante, nous considérons que le diagnostic d'infection profonde doit être retenu et impose le recours à une imagerie complémentaire (radiographie standard, CT-scanner, IRM et parfois même scintigraphie aux globules blancs marqués à l'indium) afin d'exclure ou de confirmer ce diagnostic en recherchant la présence d'une collection, d'un abcès ou d'une ostéite. Malgré ces examens complémentaires, la différenciation d'une collection ou d'un abcès, d'une ostéite et de remaniements osseux postopératoires, reste extrêmement difficile. Le doute doit faire pencher la décision vers le diagnostic d'infection et son traitement agressif, tant le retard dans la prise en charge rend le problème plus difficile à résoudre. Une ponction peut parfois confirmer l'aspect infectieux du problème. Dès sa confirmation, le traitement chirurgical est recommandé afin d'offrir une chance de guérison. Une collection doit être drainée, une ostéite curetée, l'ablation du matériel d'ostéosynthèse envisagée s'il ne



**47.5 Infection profonde post-hallux valgus.**

Patiente de 46 ans opérée d'hallux valgus et d'ostéotomie des têtes métatarsiennes. Elle présente un écoulement postopératoire prolongé avec tableau de cellulite. Le chirurgien prescrit des soins locaux et une antibiothérapie orale contre le staphylocoque doré. Évolution désastreuse sur 3 mois avec persistance des phénomènes septiques et extension de la destruction articulaire. Nécessité de parage chirurgical agressif et d'une bithérapie prolongée. Une prise en charge précoce de l'infection sur le plan chirurgical aurait probablement permis la sauvegarde de l'articulation métatarsophalangienne.

péjore pas de façon drastique la stabilité du montage. En cas d'infection profonde où le matériel d'ostéosynthèse a été retiré, l'antibiothérapie est de 3 à 6 semaines (surtout en cas d'ostéite associée). Si l'ostéosynthèse a dû être conservée, elle est prolongée de 6 à 12 semaines et fait discuter une chirurgie complémentaire.

## Chirurgie de l'arrière-pied (arthrodèse, agrafes, vis)

Les recommandations générales sont comparables à celles déjà exposées dans les paragraphes précédents. Ils se posent dans le cadre de la chirurgie de l'arrière-pied des problèmes plus spécifiques.

En phase précoce, la présentation peut se faire sous forme de cellulite du pied, d'écoulement de la plaie opératoire ou, situation plus inquiétante, de gonflement sévère et de douleur dans un contexte fébrile laissant soupçonner une infection profonde.

S'agissant d'une cellulite isolée, le traitement est purement médical et consiste en une antibiothérapie courte de 5 à 7 jours. Il faut cependant s'assurer, comme nous l'avons déjà évoqué dans la chirurgie de l'*hallux valgus*, que l'évolution soit rapidement positive, car une évolution lente doit faire soupçonner un phénomène plus profond et réaliser un bilan d'imagerie afin de s'assurer qu'il n'y a pas d'atteinte osseuse ou de collection individualisable.

Lorsque le tableau est celui d'un écoulement purulent au niveau de la plaie opératoire, des prélèvements bactériologiques doivent être pratiqués en dehors de toute antibiothérapie. Une mise au point par imagerie médicale (échographie, CT-Scanner, IRM) doit être faite afin d'exclure une collection profonde. Objectivée, elle est drainée chirurgicalement en associant un important lavage du site opératoire. Le plus souvent l'écoulement est séro-sanguinolant et de diagnostic différentiel difficile entre un hématome qui se vide et un abcès. L'association collection et présence d'un germe à la bactériologie plaident pour une reprise chirurgicale.

La durée de l'antibiothérapie et le retrait éventuel du matériel doit alors être discuté :

- l'antibiothérapie prolongée est dictée par la confirmation ou non d'une atteinte osseuse. Dans le cas d'une collection isolée, l'antibiothérapie peut être courte de 10 à 14 jours, sauf si la collection drainée est profonde et au contact direct de l'os (ostéite potentielle) et s'apparente alors à celle d'une ostéite aiguë durant 4 à 6 semaines;

- généralement, le retrait du matériel augmente les chances de guérison. Lorsque l'infection est de diagnostic précoce, conserver le matériel peut être envisagé mais entraîne souvent une absence de guérison, voire même plus tard une pseudarthrodèse septique qui impose la révision au chirurgien. Il est donc préférable d'opter pour une chirurgie en deux temps. Le premier temps comprend le lavage, le parage des tissus nécrotiques et l'ablation du matériel. Une stabilisation temporaire est parfois nécessaire (espaceur en ciment, fixateur externe) associée à une antibiothérapie ciblée de 4 à 6 semaines. À ces délais, le second temps de reconstruction est pratiqué.

Lorsque l'événement septique est important, généralisé sur le plan systémique et confirmé par l'imagerie complémentaire, une attitude agressive est impérative avec retrait du matériel et antibiothérapie de 6 semaines.

En cas de diagnostic tardif, les présentations cliniques souvent rencontrées sont celle d'un(e) :

- cellulite atypique;
- déhiscence de plaie accompagnée ou non d'écoulement;
- symptomatologie douloureuse persistante;
- œdème chronique parfois dans un contexte subfébrile;
- retard de consolidation (entre le 3<sup>e</sup> et 6<sup>e</sup> mois).

Dès lors, la mise au point complémentaire comprend examen biologique avec recherche d'un syndrome inflammatoire et dosage de la CRP, et imagerie précise, radiographie, CT-scanner, voire IRM. Il faut bannir toute prescription hâtive d'antibiotiques. La révision chirurgicale est impérative, associant parage, curetage, lavage et ablation de tout corps étranger. De multiples prélèvements bactériologiques individualisés doivent être pratiqués afin de permettre une antibiothérapie parfaitement ciblée qui est souvent longue de 8 à 12 semaines. Une reconstruction est ensuite envisagée lors d'un second temps opératoire, généralement autour de la 6<sup>e</sup> semaine, idéalement sous couverture antibiotique afin de prévenir un réveil.

Le problème du retard de consolidation est parfois complexe, car il ne signe pas toujours un phénomène infectieux. Généralement, les performances de l'imagerie actuelle permettent, à ce délai plus tardif, d'objectiver les multiples signes indirects pouvant confirmer le caractère septique d'une évolution péjorative.

## Chirurgie de reconstruction complexe (matériel, clou, vis, greffe osseuse structurale)

Dans ce contexte, la survenue d'une infection est toujours catastrophique pour le patient et pose de gros problèmes de prise en charge à l'équipe médicale. L'importance du geste chirurgical réalisé, la durée de la chirurgie, la présence de corps étranger (clou centromédullaire, auto- ou allogreffe massive) sont concomitamment des facteurs qui prédisposent à la survenue d'infection et rendent sa gestion difficile. La tentation, souvent grande, de l'équipe médicale est de laisser le montage en place et d'espérer traiter l'infection médicalement. Cette attitude conduit à des échecs parfois retentissants. Dans ce contexte, la gestion de l'infection doit se faire au cas par cas, en tenant compte du caractère précoce ou tardif du diagnostic, du terrain général sous-jacent (diabète, artériopathie, neuropathie, tabagisme, alcoolisme, immunodépression...) et de la difficulté technique du geste de révision de sauvetage qui s'inscrit très fréquemment déjà comme une dernière solution avant l'amputation.

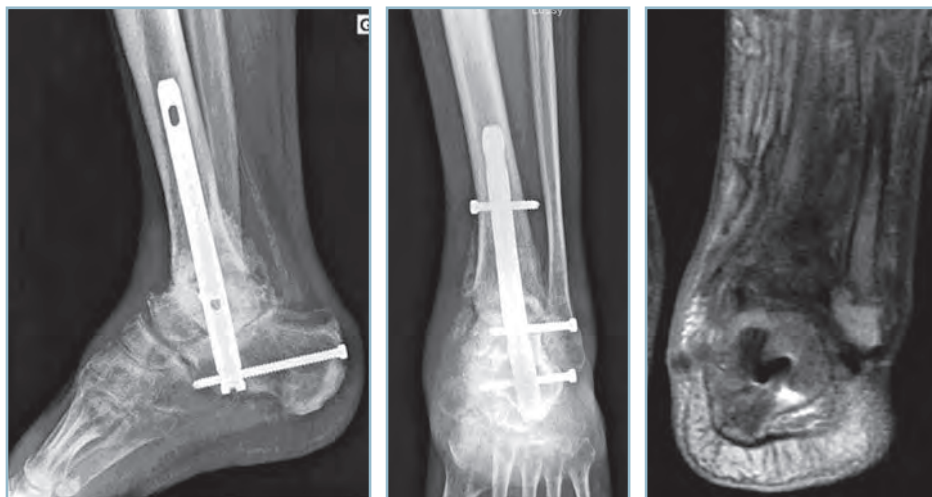
Dans la phase précoce, les différents scénarios décrits dans le paragraphe précédent restent les mêmes. Le diagnostic de cellulite doit être retenu avec une extrême prudence avant toute prescription d'antibiotiques. On peut même dire qu'il ne doit être retenu qu'après exclusion d'une infection plus profonde.

En cas d'écoulement cutané, les prélèvements multiples et en dehors de toute antibiothérapie sont impératifs. Les examens d'imagerie excluent une collection ou une atteinte osseuse. Un lavage et un parage de la plaie doivent se faire. L'antibiothérapie ciblée est de l'ordre de 4 à 6 semaines et donc traité comme une ostéite potentielle.

Lorsque le tableau évoque un phénomène infectieux profond, les examens de biologie notamment la CRP, l'imagerie médicale (radiographie osseuse standard, CT-scanner, IRM, scintigraphie aux globules blancs marqués à l'indium) sont d'un apport considérable. La mise en évidence d'une collection et/ou d'une ostéite impose la révision chirurgicale agressive si elle reste réaliste (*figure 47.6a, b*). La durée de l'antibiothérapie est de 4 à 6 semaines.

Le problème majeur est l'attitude à réserver au matériel étranger (vis, clou, greffe osseuse structurale non vascularisée). Certains auteurs préconisent, une fois la révision chirurgicale réalisée en maintenant les éléments structuraux, une antibiothérapie longue jusqu'à consolidation. Pour notre part, nous préconisons une révision totale avec spacer et fixation externe si elle reste réaliste, une antibiothérapie de 4 à 6 semaines et, dans un deuxième temps, la reprise à zéro, de façon encore plus complexe, de la chirurgie de reconstruction. Cette attitude, bien qu'ayant une plus grande morbidité, peut donner plus de chance à la guérison définitive de l'infection.

Dans la phase tardive, les tableaux cliniques souvent rencontrés sont similaires et la mise au point doit être complète. La prescription



#### 47.6 Récidive septique sur séquelle d'arthrite.

a | b | c

- a. Arthrodèse talocrurale gauche par clou centromédullaire sur séquelle d'arthrite septique sur ostéonécrose.  
 b. À la 6<sup>e</sup> semaine postopératoire, développement d'une tuméfaction d'allure inflammatoire en périmalléolaire médial.  
 c. Mise en évidence en IRM d'une collection médiale (et postérolatérale). Reprise chirurgicale en un temps avec lavage abondant, ablation du matériel de synthèse et, après discussion multidisciplinaire, réenclouage dans le même temps, plutôt que dans un temps différé en raison de la complexité de la situation clinique (ostéomyélites multifocales chez un patient extrêmement fragilisé). Infection à staphylocoque doré traitée par bithérapie.

hâtive d'antibiotique est bien évidemment bannie. Toutes les indications chirurgicales de révision sont retenues et si la consolidation est obtenue, l'ablation du matériel est pratiquée. L'antibiothérapie complémentaire est souvent longue de l'ordre de 8 à 12 semaines, voire permanente dans des cas extrêmes ou dans la révision sans chance de succès. L'amputation est parfois évoquée. En cas de greffe structurale, la révision complète est souvent indispensable si elle reste réaliste et une reconstruction est tentée dans un second temps.

## Bibliographie

- [1] Abd El Bagi ME. New radiographic classification of bone involvement in pedal mycetoma. *Am J Roentgenol* 2003; 180 : 665-8.
- [2] Aly R, Berger T. Common superficial fungal infections in patients with AIDS. *Clin Infect Dis* 1996; 22 (S2) : S128-S132.
- [3] André J, Achten G. Onychomycosis. *Int J Dermatol* 1987; 26 : 481-90.
- [4] Ansari MA, Shukla VK. Foot infections. *Lower Extremity Wounds* 2005; 4 : 74-8.
- [5] Azoulay R, Alison M, Sekkal A, Sebag G, Adamsbaum C. Imageries des infections ostéoarticulaires de l'enfant. *Archives de pédiatrie* 2007; 14 : 113-21.
- [6] Baddour LM. Recent considerations in recurrent cellulitis. *Curr Infect Dis Rep* 2001; 3 : 461-5.
- [7] Belkhir L, Schubert T, De Visscher N, Cornu O, Vandercam B, Yombi JC. Arthrite septique : état de la question. *Louvain Med* 2008; 128 : 59-68.
- [8] Cardinal E, Bureau N, Aubin B, Chem R. Role of ultrasound in musculoskeletal infections. *Radiol Clin North Am* 2001; 39 : 191-9.
- [9] Carrasco C, Leite S, Re L, Sobral C. Osegundo e terceiro casos portuguesas autoctones de micetoma. *Bol Clin Hosp Civis Lisb* 1959; 20 : 231-5.
- [10] Caumes E, Danis M, Mouchet J et al. Mycetomes. In : Gentilini M. *Médecine tropicale*. Médecine et Sciences-Flammarion; 1999, 282-85.
- [11] Chao H, Kong M, Lin T. Diagnosing necrotizing fasciitis in children. *J Ultrasound Med* 1999; 18 : 277-81.
- [12] Charalambous CP, Zipitis CS, Kumar R, Lipsett PA, Hirst P, Paul A. Soft tissue infections of the extremities in an orthopaedic centre in the UK. *Journal of infection* 2003; 46 : 106-10.
- [13] Charif MA, Elewski BE. A historical perspective on onychomycosis. *Dermatol Ther* 1997; 3 : 43-5.
- [14] Cohen JL, Scher RK, Pappert AS. *The nail and fungus infections*. Cutaneous fungal infections. New York : Eds Elewski B ; 1992, 106-22.
- [15] Degavre B, Joujoux JM, Dandurand M, Guillot B. First report of mycetoma caused by arthrographis kalrae : successful treatment with itraconazole. *J Am Acad Dermatol* 1997; 37 : 318-20.
- [16] Dellinger EP. Severe necrotizing soft-tissue infections. *JAMA* 1981; 246 : 1717-20.
- [17] Dendièvel J, Aubry P. Mycétome fongique a *Exophiala janselmei* : à propos d'un cas à Mayotte. *Bull Soc Path Exot* 2006; 99 : 72-7.
- [18] De Palma L, Marinelli M, Pavan M, Manso E, Ranaldi R. A rare European case of Madura foot due to actinomycetes. *Rhumathisme* 2006; 73 : 509-12.
- [19] Develoux M, Dieng MT, N'diaye B. Mycétomes. *Encycl Méd Chir* (Elsevier, Paris). Maladies infectieuses, 8-606-A-10. 2002 : 11 p.
- [20] Dhillon MS, Nagi ON. Tuberculosis of the foot and ankle. *Clin Orthop* 2002; 398 : 107-13.
- [21] Dhillon MS, Sharma S, Gill SS, Nagi ON. Tuberculosis of bones and joints of the foot : an analysis of 22 cases. *Foot and Ankle* 1993; 14 : 505-13.
- [22] Elewski BE. Onychomycosis : pathogenesis, diagnosis and management. *Clinical Microbiology Reviews* 1988; 11 : 415-29.
- [23] Elewski BE, Charif MA. Prevalence of onychomycosis in patients attending a dermatology clinic in northeastern Ohio for other conditions. *Arch Dermatol* 1997; 133 : 1172-3.
- [24] Elewski BE, Rinaldi MG, Weitzman I. *Diagnosis and treatment of onychomycosis. a clinician's handbook*. Eds Gardiner-Caldwell/SynerMed Califon; 1995.
- [25] Ellner JJ. The immune response in human tuberculosis implications for tuberculosis control. *J Infect Dis* 1997; 176 : 1351-9.
- [26] Ferroni A. Épidémiologie et diagnostic bactériologique des infections ostéoarticulaires aiguës de l'enfant. *Archives de Pédiatrie* 2007; 14 : 91-6.
- [27] Gottlieb T, Atkins BL, Shaw DR. Soft tissue, bone and joint infections. *Med J Aust* 2002; 176 : 609-15.
- [28] Hamera-Slynarska M, Przymkowski A. Antimicrobial treatment in orthopedics. *Orthop Traumatol Rehabil* 2000; 30 : 98-100.
- [29] Heikkälä H, Stubbs S. The prevalence of onychomycosis in Finland. *Br J Dermatol* 1995; 133 : 699-701.
- [30] Isogai N, Ueda Y, Kurozumi N, Kamiishi H. Wound healing at the site of microvascular anastomosis : fibrin-stabilizing factor XIII administration and its effects. *Microsurgery* 1990; 11 : 40-6.
- [31] Jacobs MR, Jones RN, Giordano PA. Oral  $\beta$ -lactams applied to uncomplicated infections of skin and skin structures. *Diagn Microbiol and infect Dis* 2007; 57 : 55-65.



- [32] Jmbhekar NA, Kulkarni SP, Madur BP, Agarwal S, Rajan MGR. Application of polymerase chain reaction on formalin-fixed, paraffin-embedded tissue in the recognition of tuberculosis osteomyelitis. *J Bone Joint Surg* 2006; 88 : 1097-101.
- [33] Kapoor A, Page S, Lavalley M, Gale D, Felson DT. Magnetic resonance imaging for diagnosing foot osteomyelitis : a meta-analysis. *Arch Intern Med* 2007; 167 : 125-32.
- [34] Koster JB, Kullberg BJ, Vander Meer JWM. Recurrent erysipelas despite antibiotic prophylaxis : an analysis from case studies. *Neth J Med* 2007; 65 : 89-94.
- [35] Lazzarini L, Conti E, Tositti G, Fausto de Lalla. Erysipelas and cellulitis : clinical and microbiological spectrum in an Italian tertiary care hospital. *Journal of Infection* 2005; 51 : 383-89.
- [36] Leclerc S, Teixeira A, Mahe E, Descamps V, Crickx B, Chosidow O. Recurrent erysipelas : 47 cases. *Dermatology* 2007; 214 : 52-7.
- [37] Lemaître F, Damade R, Pouchot J, Barge J, Boussougant Y, Vinceneux P. Tuberculose ostéoarticulaire. Apport diagnostique du prélèvement local. *Rev Méd Interne* 1995; 16 : 191-4.
- [38] Lopez FA, Lartchenko S. Skin and soft tissue infections. *Infect Dis North Am* 2006; 20 : 759-72.
- [39] Masood S. Diagnosis of tuberculosis of bone and soft tissue by fine needle aspiration biopsy. *Diagn cythopathol* 1992; 8 : 451-5.
- [40] McGinnis MR, Fader RC. Mycetoma : a contemporary concept. *Infect Dis Clin North Am* 1988; 2 : 939-54.
- [41] Miller SD. Madura foot : treatment of Nocardia nova infection with antibiotics alone. *Am J Orthop* 2001; 30 : 495-8.
- [42] Nielsen FF, Helmig O, de Carvalho A. Tuberculosis of calcaneus and talus with negative tuberculin skin test. *Skeletal Radiol* 1989; 18 : 153-5.
- [43] Phillips S, MacDougall C, Holdford DA. Analysis of empiric antimicrobial strategies for cellulitis in the era of methicillin-resistant staphylococcus aureus. *Ann Pharmacother* 2007; 41 : 13-20.
- [44] Pickup TL, Adams BB. Prevalence of tinea pedis in professional and college soccer players versus non athletes. *Clin J Sport Med* 2007; 17 : 52-4.
- [45] Pollard H, Granger S, Tuchin P. Bacterial arthritis : a review. *Australas Chiropr Osteopathy* 1999; 8 : 45-53.
- [46] Ridley N, Shaikh Mi, Remedios D, Mitchell R. Review : radiology of skeletal tuberculosis. *Orthopedics* 1998; 21 : 1213-20.
- [47] Riebel TW, Nasir R, Nazarenko O. The value of sonography in the detection of osteomyelitis. *Pediatr Radiol* 1996; 26 : 291-7.
- [48] Robben SG. Ultrasonography of musculoskeletal infections in children. *Eur Radiol* 2004; 14 (suppl 4) : 65-77.
- [49] Sakayama K, Kidani T, Sugawara Y, Fujibuchi T, Miyawaki J, Miyazaki T, Yamamoto H. Mycetoma of foot : a rare case report and review of literature. *Foot and Ankle Intern* 2004; 10 : 763-7.
- [50] Sanshiro I, Shinsuke M, Youichiro I, Masatoshi S. Ankle tuberculosis : a report of four cases in a Japanese hospital. *J Orthop Sci* 2004; 9 : 392-8.
- [51] Sato T, Hagiwara K, Matsuno H, Chiyokura Y, Morimoto S, Kunogi J et al. A case of necrotizing fasciitis caused by coagulase-negative staphylococcus : utility of magnetic resonance imaging for the preoperative diagnosis of necrotizing fasciitis. *J Infect Chemother* 2005; 11 (3) : 160-3.
- [52] Schmid MR, Kossmann T, Duetzel S. Differentiation of necrotizing fasciitis and cellulitis using MR imaging. *Am J Roentgenol* 1998; 170 (3) : 615-20.
- [53] Standish W, Hyndman J, Forsythe M. Skeletal tuberculosis : the great imitator. *J Bone Joint Surg* 1977; 59 : 511.
- [54] Stapp MD, Hodos MJ, Austin JH Jr. Current trends in management of foot and ankle infections. *J Foot Ankle Surg* 2004; Suppl : 1-23.
- [55] Tight RR, Bartlett MS. Mycetoma in the United States. *Rev Inf Dis* 1981; 3 : 1139-50.
- [56] Tuli SM. General principles of osteoarticular tuberculosis. *Clin Orthop Res* 2002; 398 : 11-9.
- [57] Vaughan KD. Extraspinal osteoarticular tuberculosis : a forgotten entity? *West Indian Med J* 2005; 54 : 202-6.
- [58] Venugopal TV, Venugopal PV, Paramasivan CN, Shetty BM, Subramanian S. Mycetomas in Madras. *Sabouraudia* 1977; 15 : 17-22.
- [59] Wardle N, Ashwood N, Pearse M. Orthopaedic manifestations of tuberculosis. *Hosp Med* 2004; 65 : 228-33.
- [60] Yombi JC, Vandercam B, Cornu O, Lecouvet O, Leemrijse TH. Tarsal osteoarthritis a rare localisation of tuberculosis : *Rev Chir Orth Rep Appar Mot.* 2007; 93 : 740-5.
- [61] Young MH, Aronoff DM, Engleberg NC. Necrotizing fasciitis : pathogenesis and treatment. *Expert Rev Anti Infect Ther* 2005; 3 (2) : 279-94.
- [62] Young MH, Engleberg NC, Mulla ZD, Aronoff DM. Therapies for necrotizing fasciitis. *Expert Opin Biol Ther* 2006; 6 (2) : 155-65.
- [63] Zacharia TT, Shah JR, Patkar D, Kale H, Sindhwani V. MRI in ankle tuberculosis : review of 14 cases. *Austral Radiol* 2003; 47 : 11-6.
- [64] Zaias N, Glick B, Rebell G. Diagnosing and treating onychomycosis. *J Fam Pract* 1996; 42 : 513-8.

SECTION 3.3

## Pied tumoral

CHAPITRE 48

# Les tumeurs au niveau du pied

R. CASADEI, A. RAIMONDI, D. DONATI, M. MERCURI

Épidémiologie .....	678	Diagnostic .....	685	Indication thérapeutique .....	704
Localisation.....	681	Stadification.....	686	Pronostic et conclusion.....	706
Évaluation clinique.....	681	Biopsie .....	688		
Évaluation paraclinique .....	683	Types histologiques .....	689		

**B**ien que les tumeurs du pied soient rares, leur connaissance est capitale, car un diagnostic tardif ou un traitement inadéquat peuvent engendrer de graves conséquences pour la qualité de vie et la survie du patient. Un diagnostic correct et un traitement adapté ne sont possibles qu'au moyen d'un examen clinique et radiographique soigneux, estimant opportunément l'agressivité de la lésion, son siège anatomique primitif et l'implication d'autres structures importantes. Les tumeurs au niveau du pied sont souvent diagnostiquées tardivement, car elles sont rares et présentent des caractéristiques similaires à de nombreuses lésions non tumorales.

Pour éviter pareille situation et poser un diagnostic adéquat, un examen objectif minutieux et une stadification radiologique permettant d'évaluer l'extension et la nature de la pathologie sont nécessaires. Cependant, pour un diagnostic de certitude, il est indispensable de réaliser une biopsie qui permet alors la programmation d'un traitement rationnel tenant compte non seulement du type histologique et de l'invasion tumorale, mais aussi d'autres facteurs tels que l'âge, le style de vie, la profession exercée par le patient ainsi que ses attentes.

Du fait du rôle portant et de la structure compacte du pied, les tumeurs osseuses qui naissent à cet endroit se manifestent de manière précoce par des douleurs du pied. Les tumeurs des tissus mous peuvent être localisées de manière précoce suite à l'apparition d'une tuméfaction qui engendre une gêne lors de la déambulation du fait de la pression exercée sur les tissus plantaires et de la pression exercée par la chaussure sur la peau fine du dos du pied.

Les lésions non tumorales du pied qui peuvent prendre l'aspect d'une tumeur sont nombreuses :

- dysplasie fibreuse ;
  - maladie de Paget ;
  - kyste ;
  - ostéomyélite ;
  - granulome à cellules géantes ;
  - fracture de fatigue ;
  - kyste muqueux osseux ;
  - ossification parostéale bizarre (lésion de Nora).
- Cette situation rend la suspicion diagnostique plus difficile et le diagnostic clinique encore plus

complexe, car de telles lésions se présentent avec des symptômes vagues, comme une douleur profonde ou une sensation de pression, alors qu'objectivement rien n'est visible, ou encore sous forme d'une simple petite tuméfaction. Du fait de leur rareté, les tumeurs du pied sont souvent confondues avec des lésions d'autre nature très fréquentes :

- un sarcome des parties molles plantaires peut être confondu avec une fibromatose ;
- un synoviosarcome du dos du pied avec un kyste muqueux ;
- un mélanome avec un ulcère chronique ;
- un sarcome osseux avec une fracture de fatigue.

À l'inverse, une tumeur du pied peut être diagnostiquée chez un patient, alors qu'il y a présence d'une pathologie bénigne telle qu'une arthropathie neurogène, une fracture ancienne, une synovite villonodulaire ou une fibromatose.

De ce fait, leur diagnostic est tardif, car la symptomatologie locale est attribuée à d'autres pathologies plus communes.

Habituellement, les patients n'observent pas leurs pieds avec attention, c'est la raison pour laquelle certaines détériorations ne sont perçues que lorsqu'elles deviennent franchement évidentes.

De plus, la plupart du temps, les médecins n'émettent pas l'hypothèse d'une lésion tumorale lorsqu'une douleur apparaît au pied et ne songent pas au fait que certaines lésions du pied puissent masquer des cancers osseux. Un diagnostic tardif de tumeur du pied peut engendrer des conséquences graves au niveau de la qualité de vie du patient et, dans certains cas, peut avoir une incidence sur la survie du patient.

Très peu d'études épidémiologiques ont été publiées [1-10], alors que de nombreux cas uniques ou des études par types histologiques l'ont été, toujours cependant avec des séries limitées.

## ÉPIDÉMIOLOGIE (tableaux 48.I et 48.II)

L'incidence des tumeurs osseuses du pied varie dans les différentes séries de 1-2% [6-17] à 3-4% [27] de l'ensemble des tumeurs osseuses. Les tumeurs bénignes sont plus fréquentes que les tumeurs malignes [14-27] avec un rapport 4/1 selon les différentes séries. Le calcaneus et les métatarsiens sont les sièges les plus communs des tumeurs osseuses suivis des phalanges et du tarse [6-23]. Si l'on considère uniquement les tumeurs osseuses bénignes, les phalanges et le talus [6-23] sont les sièges les plus communément impliqués. Si l'on prend uniquement en considération les formes malignes, le calcaneus

et les métatarsiens sont les sièges les plus souvent intéressés. Les histotypes les plus fréquents ainsi que leurs pourcentages respectifs d'incidence rapportés dans les diverses études publiées sont différents.

Murari [23] mentionne 255 cas de tumeurs osseuses du pied avec une prédominance des tumeurs bénignes (83 %) par rapport aux tumeurs malignes (17%).

Les métatarsiens constituent le siège le plus fréquemment atteint par ces cancers (35%). La tumeur à cellules géantes (20%) est l'histotype le plus fréquent parmi les tumeurs bénignes, alors que le

chondrosarcome (52%) est le plus courant parmi les tumeurs malignes. L'âge et le sexe prédominant coïncident avec ceux rapportés pour d'autres régions et pour chaque type histologique à l'exception de l'ostéosarcome plus présent chez les individus de sexe féminin avec un rapport 5/2 par rapport au sexe masculin avec un âge moyen de 30 ans, et à l'exception de l'exostose qui présente une incidence faible par rapport aux données publiées par d'autres auteurs [2].

Casadei [6] rapporte 260 cas de tumeurs osseuses du pied dont 74 % s'avèrent être bénignes, 22 % malignes et 4 % des

**Tableau 48.I. Épidémiologie des tumeurs osseuses du pied à l'Institut Rizzoli.**

Type histologique	A %	B %	C %	Âge (années)	Sexe	M/F F/M	Localisation	D %	Agressivité RX	Stade
Kyste osseux	8	10	4,4	15	M	3/1	calcanéus	80	1A-1B	1
Kyste anévrysmal	5	6	4,1	< 20	=	=	Calc. + Talus	> 50	1B-1C	2
Kyste muqueux	1,9	2,5	9	30-40	M	1,5/1	Talus	80	1A	1
Exostose	5	7	1,3-2,2*	< 30	M	2/1	Phalanges	75	1A	1
Exostose subunguëale	9	11	-	5-25	F	2/1	Phalanges dist.	90	1A	1
Ostéome ostéoïde	19	23	15	10-30	M	2/1	Col talien	30	1A	2
Ostéoblastome	3,4	4,2	13	15-30	M	2/1	Talus	60	1A-1B	2-3
Dysplasie fibreuse	< 1	< 1	2,2	< 30	=	=	Métat. + Phal.	73-61	1A-1B	1-2
Chondrome	10	13	5,9-17*	36	=	=	Phalanges	60	1A-1B	1
Chondroblastome	4,2	5,2	6	20-25	M	3/1	Talus. + calc.	85	1A-1B	2-3
F. chondromixoïde	1,7	2,1	12	< 30	M	1,5/1	Métatarsiens	50	1A-1B-1C	2
Lipome	< 1	< 1	< 1	Tous	M	1,5/1	Calcanéus	75	1A	1
Angiome	< 1	< 1	3	40-50	F	2/1	Tarse	60	1A-1B	1
TCG	4,3	5,5	1,1	40-50	F	3/1	Talus	50	1B-1C	2-3
GRCG	1,7	2,1	10	10-20	F	2/1	Métat + phal.	60	1B-1C	2
Granulome éosinophile	< 1	< 1	< 1	0-10	M	2/1	Calcanéus	70	1A-2	1-2
FNO	< 1	< 1	< 1	20	=	=	Tarse	60	1A	1
Ostéosarcome	2,4	13	< 1	33	M	1,5/1	Calcanéus	70	2-3	IIB
Chondrosarcome	4	21	4	40-50	M	2/1	Métat. + calc.	40-30	1-2-3	I-IIB
Sarcome d'Erwing	5	26	3,1	10-25	M	1,5/1	Calc. + métat.	50-44	3	IIA-B
IFM	< 1	2	2,8	50	=	=	Tarse	80	3	IIB
Fibrosarcome	< 1	5	3,3	50-60	M	1,2/1	Calcanéus	100	3	IIB
E. endotéliome	2	9	5	20-60	M	2/1	Partout	-	1-2	IA
Angiosarcome	< 1	1-2	1	30-80	M	2/1	Tarse	80	1-2-3	IIB
Métastases	4	19	< 1	50-70	M	2/1	Partout	-	3	-

TCG : tumeur à cellules géantes.

GRCG : granulome réparateur à cellules géantes.

FNO : fibrome non ossifiant.

IFM : histiocytome fibreux malin ; \*pourcentage des formes multiples.

A : fréquence du type histologique par rapport à l'ensemble des tumeurs du pied.

B : fréquence de l'histotype par rapport aux tumeurs bénignes ou malignes du pied.

C : incidence en pourcentage de l'histotype au niveau du pied.

D : pourcentage de l'histotype au niveau du site.



**Tableau 48.II. Épidémiologie des tumeurs des tissus mous du pied à l'Institut Rizzoli.**

Type histologique	A %	B %	C %	Âge (années)	Sexe	Rapport	Localisation	D %	Stade
Kystes	9,6	14	11-17	30-40	F	3/1	Dos	85	1
Tumeur desmoïde	1,8	2,7	8	10-40	M	1,5/1	Plante	71	2-3
Fib. plantaire	6,2	9,3	73	10-20	M	2/1	Plante	100	1-2
Svnp-Tsnp	7,9-7,2	12-11	17-47	30-50	F	2/1	Orteil	71	2-3
Angiome	10,4	16	14-26	< 30	F	2/1	Plante	50	2-3
Lipome	4	6	3	> 45	=	=	TT-dos	60-30	1-2
Léiomyome	< 1	< 1	3-15	30-50	=	=	Dos	33	2
Neurofibrome	4	6	8	50	F	2/1	Talon	12-18	2
Neurinome	3	4	9	20-50	=	=	Partout	-	2
Chondrome	< 1	< 1	27	30-40	M	2/1	Rayon	75	1
Chondromatose	4	6	15-20	30-50	M	2/1	MF-TT	45-35	1-2
Tumeur glomique	< 1	1,1	7	30-40	F	3/1	Phalange dis.	70	1-2
Sarc. synovial	12	35	13-18	26	F	3/1	Dos Plante	38 42	IIB
Sarcome CC	1,8	5,4	10-38	20-40	F	2/1	Talon Plante	29 17	IIB
Fibrosarcome	3,2	10	7	50	M	2/1	Partout	-	IIB
DFP	1,1	3	5	20-40	M	1,5/1	Orteil	80	IB
IFM	2	6	3-5	50-60	M	1,5/1	Plante	60	IIB
Liposarcome	< 1	2	1-3	40-50	M	2/1	Dos	70	IIB
Schwannome M	< 1	1,3	4	30-40	F	1,5/1	Dos orteil	60	IIB
Sarc. épithéloïde	< 1	1	9	10-35	M	2/1	Plante	65	IIB

Svnp-Tsnp : synovite nodulaire et pigmentée-ténosynovite nodulaire et pigmentée.

DFP : dermatofibrosarcome protubérans.

IFM : histiocytome fibreux malin.

TT : articulation tibiotarsienne.

MF : articulation métatarsophalangienne.

A : fréquence du type histologique par rapport à l'ensemble des tumeurs du pied.

B : fréquence de l'histotype par rapport aux tumeurs bénignes ou malignes du pied.

C : incidence en pourcentage de l'histotype au niveau du pied.

D : pourcentage de l'histotype au niveau du site.

métastases. Dans cette étude, le calcanéus et les métatarsiens sont également les sièges les plus atteints. L'histotype le plus fréquent parmi les tumeurs bénignes est l'ostéome ostéoïde (35%), localisé essentiellement au talus (58%). Le sarcome d'Ewing (28%) est quant à lui l'histotype le plus courant parmi les tumeurs malignes.

Ozdemir [27], dans sa série, observe que l'exostose (34%) et l'ostéosarcome (66%) sont les histotypes les plus fréquents.

Selon Kricun [17], l'exostose et les chondromes sont les lésions les plus nombreuses dans l'absolu et parmi les tumeurs bénignes, alors que le chondrosarcome apparaît comme étant le type histologique le plus commun parmi les tumeurs malignes. Les métatarsiens et le calcanéus sont les sièges les plus fréquemment atteints

par les tumeurs osseuses. Vingt-quatre pour cent des tumeurs du pied sont localisées au calcanéus. Dans cette étude, il apparaît également que les tumeurs osseuses du pied sont le plus souvent bénignes (83%). Les tumeurs osseuses systémiques (métastases, myélomes, lymphomes) sont moins courantes tout comme les lésions non tumorales (dysplasie fibreuse, granulome éosinophile, etc.). Les tumeurs des tissus mous sont plus nombreuses que les tumeurs osseuses et sont le plus souvent bénignes. Parmi ces lésions, le névrome de Morton est une lésion très fréquente (37%), mais étant donné qu'il ne s'agit pas d'une tumeur, elle ne sera pas traitée ici de façon spécifique. Les kystes muqueux, synoviaux et tendineux sont aussi des lésions très fréquentes. Les mélanomes et les carcinomes à cellules squameuses de la peau sont observés

avec des incidences variables dans les diverses séries de 1% à 40% [17]. Les tumeurs des tissus mous du pied sont essentiellement bénignes (70% [2] ; 87% [15]). Les types histologiques les plus fréquents sont :

- le kyste muqueux (33%) ;
- la fibromatose plantaire (15-20%) ;
- l'histiocytofibrome (12%) ;
- la tumeur à cellules géantes des gaines tendineuses (8%) ;
- l'angiome (7%) ;
- le lipome (16%) ;
- le schwannome (5%) ;
- le léiomyome ;
- le chondrome (5%) ;
- la synovite villonodulaire pigmentée ;
- le neurofibrome (4%) [17-28].

Les formes malignes oscillent entre 13% [17] et 30% [16].

Le synoviosarcome est l'histotype le plus fréquent (28%) [27].

Quarante pour cent des lésions sont situées au niveau du dos du pied.

Selon Osdemir [27], 35% des lésions sont localisées à la cheville, 10% au talon, 25% au dos du pied, 10% à la plante du pied et 20% au niveau des orteils. Les lésions présentes dans la zone calcanéenne sont plus souvent malignes, tandis que celles situées dans la zone plantaire ou au niveau des orteils sont plus volontiers bénignes [15]. Dans 2% des cas, les lésions des tissus mous peuvent être multiples.

## LOCALISATION

La localisation des cancers dans les os tubulaires du pied est superposable à celle des os longs. Il existe des lésions de l'épiphyse, de la métaphyse et de la diaphyse qui, étant donné la petite dimension de ces os, peuvent facilement toucher plusieurs zones simultanément. Des lésions qui naissent excentrées peuvent paraître centrales du fait de l'étréoussse des os tubulaires. Des tumeurs à croissance lente peuvent impliquer le tarse dans son entièreté lors du premier examen clinique.

La localisation tumorale aux os du tarse a peu d'incidence à l'exception du talus et du calcaneus. Le chondroblastome s'observe dans la grande tubérosité du calcaneus, dans l'apophyse antérieure et en région sous-talienne. La tumeur à cellules géantes se rencontre essentiellement dans la grande tubérosité. Le fibrome chondromyxoidé s'observe dans la région postéro-inférieure du calcaneus.

Le kyste osseux et les lipomes sont toujours localisés dans le tiers antérieur entre l'apophyse antérieure et le corps du calcaneus. L'ostéome ostéoidé privilégie le col du talus en région sous-périostée ou le corps du calcaneus en région intraspongieuse sous-talienne. Le sarcome d'Ewing et les métastases touchent l'entièreté du corps du calcaneus [17].

## ÉVALUATION CLINIQUE

### Étiologie

Pour poser le diagnostic de tumeur osseuse, l'histoire clinique du patient doit être analysée avec attention. Les facteurs qui doivent nous faire suspecter une tumeur maligne sont :

- une tuméfaction douloureuse, rapidement et progressivement croissante ;
- une fracture pathologique ;
- une perte de poids ;
- la fièvre ;
- des sudations nocturnes ;
- l'asthénie ;
- l'anorexie ;
- un antécédent de cancer ;
- l'existence d'autres pathologies osseuses.

À l'inverse, une lésion découverte fortuitement ou une douleur continue, mais inchangée dans le temps, qui dure depuis des mois voire des années, sans évidence de tuméfaction et de symptômes particuliers, plaide en faveur d'une tumeur bénigne. L'histoire clinique du patient peut révéler une soudaine apparition d'une tuméfaction (37%) ou une zone sur laquelle la pigmentation cutanée s'est modifiée (3%) [27]. Le patient rapporte une sensation de gonflement généralisé du pied ou un chaussage devenu dernièrement difficile. L'apparition d'une douleur peut être le symptôme principal sans qu'il n'existe d'histoire de traumatisme (59%) [27]. Dans certains cas, des périodes de douleur alternent avec des périodes de bien-être pendant lesquelles le patient parvient à effectuer les gestes de la vie quotidienne. Dans d'autres cas, bien que la douleur persiste, le patient est en mesure de marcher ou de faire du sport, avec toujours un moindre effet des analgésiques les plus courants ou des traitements les plus usuels, tels que le repos, la décharge, l'immobilisation. Dans ces cas, bien souvent, aucune tuméfaction n'est mise en évidence. De petites tumeurs malignes peuvent être complètement asymptomatiques et confondues avec des chondromes, des kystes osseux [18] et des lipomes.

### Évaluation de la douleur

Des sarcomes, comme le sarcome d'Ewing, peuvent même croître de manière progressive pendant une année avec une douleur continue, d'intensité moyenne, non corrélée aux mouvements du pied et être facilement confondu avec des pathologies inflammatoires. Au contraire, les lésions bénignes peuvent se développer sur quelques semaines et être également intensément douloureuses, spécialement lorsqu'il existe une fracture pathologique comme dans les chondromes.

La taille de la tumeur et le tissu qu'elle envahit sont des facteurs importants pour la présence et la typologie de la douleur, même si les tumeurs osseuses de petite dimension peuvent rester longtemps asymptomatiques. Dans d'autre cas, la douleur commence de manière sournoise, sourde, devient progressivement plus intense pour finalement rester continue.

La douleur est typique uniquement dans l'ostéome ostéoidé, où elle est continue, se majorant la nuit à tel point qu'elle en est parfois insomnante, la symptomatologie s'amende avec l'utilisation d'anti-inflammatoires. Cette douleur est localisée en un point précis pouvant être mis en évidence à la palpation, et dure depuis un certain temps, car le diagnostic d'ostéome ostéoidé n'est pas toujours simple [5]. Le type de douleur dépend des dimensions de la lésion, de sa croissance et des tissus impliqués.

Toutefois, les sarcomes se développent progressivement en infiltrant les tissus limitrophes et engendrent une douleur continue, insistante, qui ne répond pas aux analgésiques communs. Rappelons néanmoins qu'une douleur au pied est le plus souvent due à des causes non tumorales.

Les symptômes systémiques ne doivent pas être sous-estimés, car une métastase au pied peut-être un signe avant-coureur d'un carcinome, un sarcome ignoré du pied peut se manifester par une lésion pulmonaire symptomatique. Un *screening* des principaux organes internes (reins, poumons, seins, intestin), origine des métastases osseuses les plus communes, est important pour le diagnostic et pour le traitement de ces patients. La douleur est insidieuse, profonde, atypique et ne répond pas au traitement conservateur [11].

## Typologie des tumeurs en fonction de l'âge

L'âge du patient est un autre facteur important pour le diagnostic, car certaines tumeurs surviennent dans des tranches d'âge bien définies, même si les exceptions sont toujours possibles. Le kyste osseux, le kyste anévrysmal, l'exostose, le chondroblastome, l'angiome, l'ostéosarcome et le sarcome d'Ewing sont fréquemment observés chez des patients jeunes de moins de 20 ans. Toutefois, l'ostéosarcome du pied semble survenir chez des patients plus âgés, d'âge moyen 33 ans [3]. La tumeur à cellules géantes, le fibrome chondromyxoïde, l'ostéoblastome, l'ostéome ostéoïde, le chondrome et le chondrosarcome sont plus fréquemment observés chez des patients adultes dont l'âge varie entre 20 et 50 ans. Au-delà de 60 ans, chez les patients âgés, l'histiocytofibrome malin, le fibrosarcome et les métastases sont plus communément observés. Chez les enfants, parmi les tumeurs malignes des tissus mous, les fibrosarcomes (45%) et les rhabdomyosarcomes (18%) prévalent. Entre 10 et 50 ans, le synoviosarcome devient la tumeur la plus fréquente (30%), alors qu'au-delà de 50 ans, c'est l'histiocytofibrome malin qui prévaut (22%).

Parmi les formes bénignes, la fibromatose (20%) est le type histologique le plus commun, quel que soit l'âge, tandis que l'angiome (13%) est la seconde tumeur jusqu'à 15 ans, la téno-synovite des gaines tendineuses (tumeur à cellules géantes des gaines tendineuse) (14%) jusqu'à 35 ans, le névrome (7%) jusqu'à 45 ans, le lipome (10%) jusqu'à 65 ans. À un âge avancé, le névrome (24%) et la fibromatose (12%) sont retrouvés [16].

## Difficultés diagnostiques

L'histoire clinique du patient et l'examen objectif du pied sont indispensables pour l'évaluation d'une potentielle tumeur du pied. Cependant, ces deux procédures ne fournissent pas de paramètres spécifiques pour le diagnostic d'une tumeur. Une tuméfaction indurée est toujours suspecte, mais ne permet pas de poser un diagnostic de tumeur maligne. Cette dernière, en effet, ne représente pas une caractéristique clinique pathognomonique. Des lésions verruqueuses peuvent apparaître faussement bénignes et des zones dyschromiques ne sont pas typiques des tumeurs osseuses. Des ulcérations peuvent être observées et être la conséquence de nombreuses pathologies du pied. L'aspect de la peau qui recouvre la néoformation, la sensation tactile thermique et la consistance de la masse néoplasique ne constituent pas des caractéristiques permettant de poser un diagnostic.

Une peau saillante, tendue, luisante et fortement adhérente à la tuméfaction sous-jacente suggère une rapide évolution de la lésion mais ne fournit aucune indication quant au caractère bénin ou malin de cette dernière. En effet, des processus inflammatoires banals tels que des bursites, des kystes synoviaux ou

des kystes muqueux des tissus mous peuvent se présenter de cette façon.

Au contraire, quand la peau est d'aspect normal, cela signifie que la néoformation a grandi lentement, permettant à la peau de s'adapter à son évolution, mais même dans ce cas, il n'est pas possible de distinguer les formes malignes des formes bénignes, car parfois les tumeurs malignes se développent très lentement.

La présence d'un érythème et d'une sensation de chaleur s'observe aussi bien dans certaines tumeurs que dans de nombreux processus phlogistiques. Ces signes suggèrent seulement la présence d'un état de vasodilatation qui peut être présent dans les deux situations. Souvent, les tumeurs osseuses bénignes présentent des limites nettes, bien définies et lisses, alors que les tumeurs malignes sont toujours mal définies, et les limites de leur extension réelle confuses. Si la peau est mobile sur la néoformation, la tumeur est plus probablement bénigne, mais il pourrait s'agir d'une lésion maligne qui n'a pas encore infiltré la peau. À l'inverse, quand la peau est adhérente à la tuméfaction palpable, les plans sous-cutanés sont infiltrés par la tumeur. Mais cet aspect ne permet pas non plus de poser un diagnostic, même s'il est plus fréquemment rencontré dans les tumeurs malignes. Si la tuméfaction est molle, le contenu peut être nécrotique ou myxoïde, tandis qu'une consistance parenchymateuse peut faire penser à une lésion à contenu adipeux. Une consistance dure laisse supposer une lésion osseuse ou fibreuse, tandis qu'une fluctuation laisse supposer une collection abcédée. Néanmoins, là encore, ces paramètres ne permettent pas la distinction entre les lésions bénignes et malignes.

## Nature des lésions

Les tumeurs monofocales sont plus fréquentes que les tumeurs plurifocales. Pour cette raison, lorsque des lésions multiples sont observées, le diagnostic est plus aisé. Les métastases de carcinome, le myélome, le lymphome, la leucémie, l'hémangioendothéliome, l'exostose, le chondrome, la dysplasie fibreuse, la neurofibromatose, le syndrome de Maffucci sont plus fréquemment caractérisés par des lésions multiples.

Parmi les tests de laboratoire, le dosage de la phosphatase alcaline et de la lactate déshydrogénase (LDH) est élevé dans l'ostéosarcome et dans le sarcome d'Ewing. Le dosage de la phosphatase acide est élevé dans les métastases du carcinome de la prostate. Une augmentation du dosage de la gammaglobuline et la présence d'une protéinurie de Bence-Jones sont observées dans le myélome. Les métastases de neuroblastome présentent des niveaux élevés de catécholamines urinaires. L'apparition de leucocytes anormaux lors des tests sanguins est un signe de leucémie.

L'exposition professionnelle à certaines substances comme la fumée, les préparations à base d'arsenic, des radiations peuvent déterminer respectivement des tumeurs pulmonaires ou des tumeurs de la peau métastasantes au pied. Les traitements chimiothérapeutiques utilisés dans des formes graves d'arthrite rhumatoïde et psoriasique peuvent s'avérer cancérigènes. Certaines lésions sont désormais établies comme étant des pathologies précancéreuses telles que la kératose actinique, la porokératose de Mibelli, chez les patients atteints de nævus multiples. Les patients atteints du SIDA sont plus fréquemment sujets aux tumeurs malignes et en particulier au sarcome de Kaposi. La présence d'une lésion au pied associée à un syndrome rare fait fortement suspecter une tumeur maligne. En effet, des sarcomes du pied peuvent se développer en cas de :

- *Xeroderma pigmentosum* ;
- syndrome de Gorlin ;
- syndrome de Torre ;
- syndrome du naevus dysplasique ;
- neurofibromatose ;
- syndrome de Cowden ;
- syndrome de Gardner ;
- maladie d'Ollier.

## ÉVALUATION PARACLINIQUE

### Radiographie

Souvent, les images radiographiques ne nous permettent pas de définir la nature de la lésion. Toutefois, en association à d'autres facteurs, elles s'avèrent être très utiles au diagnostic. Le désavantage de l'examen radiographique est qu'il ne permet la visualisation d'une lésion osseuse que s'il y a une perte du contenu minéral d'au moins 30%. Ces lésions sont donc observées lorsqu'elles sont déjà à un stade avancé. En outre, dans certains cas, les tumeurs du pied sont mieux mises en évidence dans des incidences obliques qui doivent être expressément demandées, plutôt que dans des incidences standards, antéropostérieures et latérales qui sont réalisées en routine. Sur les radiographies, il est difficile d'évaluer l'implication des tissus mous adjacents à la tumeur. Cependant, pour les tumeurs osseuses, la radiographie standard représente encore l'examen le plus sûr pour suggérer un diagnostic d'histotype.

Pour obtenir ce résultat, il faut localiser la structure osseuse touchée, établir s'il s'agit d'un os long ou court, si la lésion est unique ou multiple et indiquer le siège de la lésion au sein de l'os. La difficulté au niveau du pied réside dans le fait que :

- les os sont de petite dimension, ce qui ne permet pas d'établir le point de départ de la lésion ;
- la tumeur s'étend rapidement aux structures anatomiques voisines.

Les caractéristiques de la lésion sont observées successivement :

- l'aspect des contours, ils peuvent être nets ou en flammèches et mal définis, réguliers ou irréguliers, linéaires ou lobulés ;
- l'ostéolyse peut être de type géographique, mité ou infiltrant ;
- la matrice interne peut présenter des calcifications, des ossifications ou être complètement amorphe ;
- la présence de cloisonnements, ils peuvent être constitués de septa fins ou épais s'étendant sur l'ensemble de la lésion ou uniquement sur une partie de cette dernière ;
- l'aspect de la corticale, elle peut être amincie, érodée, criblée, festonnée (*scalloping*), infiltrée, rompue, détruite, épaissie, fissurée sur sa surface périostée ;
- la réaction périostée peut être constituée d'un appositionnement lamellaire simple ou pluristratifié, de spicules, de formes mixtes, d'hyperostose ;
- la présence d'une bordure scléreuse autour de la lésion, elle peut être mince ou dense, continue ou partielle ;
- la présence d'une coque périostée qui délimite la lésion une fois que celle-ci a dépassé la corticale.

Toutes ces caractéristiques fournissent plus d'information sur l'agressivité de la tumeur que sur la nature de celle-ci. En effet, des tumeurs bénignes à croissance rapide ou des processus

phlogistiques peuvent présenter des images radiographiques semblables à celles des tumeurs malignes. Cependant, ces images radiologiques ont pour utilité de restreindre le champ des possibles diagnostics différentiels à quelques types histologiques et donc d'orienter la mise au point ultérieure.

### Scintigraphie

La scintigraphie osseuse (*total body*) est sensible à des modifications minimales du métabolisme osseux, mais n'est en rien spécifique quant à l'identification de la nature exacte de la lésion osseuse ou à la localisation du point de départ de cette dernière. Pour cette raison, la scintigraphie est utilisée comme examen initial afin de déterminer si une pathologie importante est présente au niveau du pied, d'établir l'étendue de cette dernière et d'évaluer si d'autres lésions du squelette y sont associées. Les images classiques sont au nombre de trois :

- hypercaptation ;
- hypocaptation ;
- captation normale.

Une hypercaptation indique une augmentation du flux vasculaire et du turn-over de l'os. L'hypercaptation n'est pas un synonyme de tumeur et ne permet pas un diagnostic différentiel entre tumeur maligne et bénigne. En effet, une zone d'hypercaptation peut également être observée dans l'ostéomyélite, dans les maladies métaboliques, à l'issue de traumatismes, dans les cas d'ostéoporose et au niveau de noyaux d'ossification. Les lésions secondaires constituent une autre cause peu fréquente d'hypercaptation. Dans certains cas, une hypercaptation marquée peut souligner l'existence d'une lésion osseuse non visible aux radiographies conventionnelles. Une image d'isocaptation s'observe le plus souvent en présence d'un myélome multiple et de cancer fortement anaplasique, où la captation de la tumeur osseuse est superposable à celle du tissu osseux normal. L'extrême agressivité de ces lésions n'altère pas l'os adjacent et donc elles n'apparaissent pas hypercaptantes à la scintigraphie. Parfois, une zone d'hypocaptation par rapport aux tissus limitrophes, peut être observée dans les tumeurs à croissance rapide qui ne parviennent pas à conserver une vascularisation adéquate et qui forment de vastes zones nécrotiques au sein desquelles le traceur ne parvient pas à pénétrer. Ce phénomène est observé dans le cas de métastases, plus rarement dans les cas de tumeur primitive [18].

### Ct-scan

Il permet d'évaluer au mieux l'extension osseuse de la tumeur, car il peut fournir des images à la fois sur le plan frontal, sagittal ou horizontal avec une évaluation multidirectionnelle de la lésion. Cet examen permet une excellente analyse de la corticale, mais aussi de l'expansion tumorale dans les tissus mous adjacents et de l'effet de la masse tumorale sur les tendons, les muscles et les articulations voisines. Cette méthode est à même de différencier l'os de la graisse, des muscles et des liquides au moyen d'une simple analyse ou en utilisant quantitativement les unités Hounsfield. Le scanner est en mesure d'identifier avec une extrême précision la localisation de la lésion osseuse et les caractéristiques internes de celles-ci telles que la présence de cloisonnements, de niveaux liquides, de calcifications et d'ossifications. Afin d'obtenir une plus grande précision dans les rapports entre la tumeur et les structures molles adjacentes, il est souvent fait usage d'un produit de contraste iodé.



## RMN

Elle est beaucoup plus sensible pour différencier les tissus tumoraux des structures molles adjacentes telles que les vaisseaux, les nerfs, les articulations et la graisse. Elle est aussi beaucoup plus sensible dans l'identification de zones de nécrose et d'hémorragie et dans l'évaluation de l'extension tumorale extra-osseuse. Cette méthode est très utile au niveau du pied, car elle permet d'identifier les différents compartiments et elle est donc fondamentale pour la stadification des tumeurs situées à de tels endroits. La RMN devient l'examen diagnostique de choix par sa haute résolution spatiale, pour ses images multiplanaires, pour sa flexibilité dans le choix des séquences des paramètres radiographiques, pour la rapidité d'obtention d'une image anatomique. La RMN est plus utile que le Ct-scan pour évaluer l'exacte extension de la lésion et donc pour planifier le traitement chirurgical le plus adéquat. En effet, le Ct-scan montre mieux d'éventuelles calcifications ou la destruction osseuse corticale, tandis que la RMN permet de mieux visualiser l'invasion des tissus mous limitrophes, ce qui revêt une importante influence sur le choix du traitement chirurgical *ad hoc*. Le Ct-scan fournit des informations complémentaires à la radiographie standard, utiles pour élaborer un diagnostic correct, alors que la RMN s'avère être indispensable pour l'intervention chirurgicale [18-20]. Le Ct-scan présente une moindre capacité discriminante entre les différents types de tissu et, du fait de la rareté du tissu adipeux entre les structures anatomiques du pied, une moindre capacité diagnostique. De plus, les images en coupes sagittales au Ct-scan requièrent un processus de reconstruction après la réalisation de l'examen qui allonge le temps d'acquisition de ces images. Généralement, les tumeurs du pied ont un hyposignal en pondération T1 et un hypersignal en T2. Cependant, certaines tumeurs présentent des images caractéristiques comme des niveaux fluides-fluides du fait de la nécrose intratumorale ou de la sédimentation hématique interne comme dans les kystes anévrismaux ou les tumeurs à cellules géantes. En T1, les érythrocytes sédimentés apparaissent relativement plus intenses par rapport au liquide plasmatique qui les entoure, tandis qu'en T2, la différence de signal est minime. La différence de signal entre nécrose et tumeur apparaît plus évidente dans les deux séquences. Habituellement, un signal hypo-intense en T1 peut être dû à un œdème ou une infection, mais les limites de telles images sont plus infiltrantes et irrégulières, tandis que les tumeurs présentent des limites plus arrondies. En règle générale, l'œdème, l'infection et les tumeurs sont hyperintenses en T2. Toutefois, les deux premiers sont plus intenses que la médullaire osseuse du fait du contenu hydrique plus important, ce qui n'est pas vrai pour les tumeurs. Un signal hypo-intense en T2 exclut avec certitude l'œdème et l'infection. Parfois, les métastases sont iso-intenses par rapport au tissu adipeux en T2, raison pour laquelle elles deviennent imperceptibles. Pour ce motif, les images en T1 sont plus sensibles que celles en T2 pour la recherche de métastases [11]. L'utilisation du gadolinium est utile en présence de lésions fortement vascularisées comme les tumeurs et pour le diagnostic de récurrence par rapport au tissu cicatriciel. Les images avec suppression de la graisse peuvent mettre en évidence des structures à haut contenu aqueux, telles que les tumeurs qui se développent au sein de zones riches en tissu adipeux et qui ne pourraient pas être mises en évidence sur des séquences conventionnelles. Grâce à la suppression de la graisse, des lésions secondaires peuvent très bien être localisées en T2 [11].

## Autres examens

### Tomographie

Avec la venue du Ct-scan et de la RMN, la tomographie conventionnelle a perdu l'importance qu'elle revêtait il y a encore quelques dizaines d'années. Cet examen était utile pour identifier le nidus lorsque l'on suspectait un ostéome ostéoïde, afin de localiser le centre calcifié d'une nécrose graisseuse d'un probable lipome calcanéen, de localiser de petites interruptions de la corticale typiques de la tumeur à cellules géantes non visibles aux radiographies standards ou afin de démontrer la destruction osseuse avec l'extension dans les tissus mous de la tumeur maligne, ce qui modifiait l'indication chirurgicale.

### Artériographie

Un autre examen désormais abandonné est l'artériographie. Celle-ci a principalement été utilisée pour des tumeurs des tissus mous et conserve de rares indications pour des tumeurs malignes où le Ct-scan et la RMN ne sont pas en mesure de mettre en évidence de façon optimale les rapports entre la tumeur et les principaux pédicules vasculonerveux du pied.

### Échographie

En présence de tuméfactions des tissus mous, l'échographie est un examen très utile pour une première évaluation. Elle permet de localiser la lésion, d'en définir les dimensions et l'extension, sa localisation intra- ou extra-articulaire et ses rapports avec les autres structures anatomiques importantes. Au niveau du dos du pied, des orteils, de la peau, et pour les formes connexes aux nerfs périphériques, elle peut être même supérieure à la RMN en vertu de son petit champ visuel et de l'excellente définition anatomique. Toutefois, l'échographie n'est pas employée pour le *staging* des sarcomes des tissus mous localisés en profondeur et de grande dimension, la RMN lui est préférée.

Dans le pied, les sarcomes sont beaucoup plus rares que les tuméfactions à caractère bénin. Même si les caractéristiques cliniques font déjà suspecter une lésion bénigne, l'échographie est utile pour rassurer le patient, confirmer que la tuméfaction présente au pied n'est pas un sarcome et que d'autres examens complémentaires sont donc inutiles. Par contre, dans les cas où une tumeur maligne est suspectée, il est possible de réaliser pendant l'échographie une biopsie à l'aiguille centrée sur le tissu solide en évitant les zones nécrotiques ou hémorragiques qui ne permettent pas le diagnostic. Les avantages de cet examen sont son coût peu élevé, la facilité d'exécution et la possibilité d'une première orientation du diagnostic sans avoir recours aux radiations et aux produits de contraste. Malheureusement, cet examen présente une faible spécificité pour la définition de l'histotype tumoral. En effet, la plupart des tumeurs bénignes, des sarcomes, des tumeurs cutanées, des tuméfactions solides apparaissent toutes hypoéchogènes. Les lésions malignes apparaissent avec des limites mal définies, irrégulières, ont une échostructure hétérogène et une distorsion de l'architecture due à l'infiltration des structures limitrophes. Les tumeurs bénignes montrent des limites nettes, régulières, ont une échostructure homogène et déplacent les structures anatomiques voisines. Cependant, parmi ces deux cas de figure très généraux, de nombreuses exceptions existent. En effet, des tumeurs bénignes telles que l'angiome et le neurofibrome ont des limites mal définies et une échostructure non homogène, alors que des tumeurs malignes telles que le sarcome synovial peuvent avoir des limites précises par la formation d'une

pseudocapsule. Les lésions pour lesquelles l'échographie se révèle utile sont les kystes de nature diverse, les lipomes, les angiomes, les tumeurs nerveuses. Les kystes apparaissent comme étant des lésions arrondies, à limites nettes, anéchogènes, avec un renforcement acoustique postérieur, au voisinage d'un tendon ou d'une articulation. Dans certains cas, la structure interne peut présenter des septa et la paroi est fine et régulière. Les lipomes apparaissent comme des tuméfactions allongées, lobulées, avec un aspect interne variable :

- homogène hypoéchogène ;
- homogène hyperéchogène ;
- isoéchogène ;
- mixte.

Les limites sont habituellement bien définies par la présence d'une capsule. Les lésions des tissus mous de nature fibreuse ou nerveuse donnent des images échographiques hypoéchogènes par rapport au tissu sain, alors que les formes vasculaires ou les schwannomes donnent des images hyperéchogènes. Les tumeurs malignes à évolution rapide peuvent présenter en leur sein des zones de nécrose ou d'hémorragie homogènes hypoéchogènes qui simulent des abcès ou des hématomes. Les tumeurs solides d'origine nerveuse peuvent satisfaire à tous ou en partie aux critères diagnostiques de kyste simple ayant en son sein une zone anéchogène avec un renforcement postérieur des ondes, un aspect arrondi avec des limites postérieures bien définies et des artefacts de réfraction sur le bord [18]. La présence de calcifications dans la lésion fait penser en premier lieu à des formes vasculaires, mais rappelons que celles-ci peuvent être observées également dans 40% des sarcomes synoviaux. Les calcifications apparaissent comme des zones de réflexion focale lumineuse avec un cône d'ombre postérieur anéchogène.

D'autres examens sont nécessaires pour statuer sur le diagnostic de phlébolithes contenues dans un angiome, de corps étrangers dans un abcès ou d'un sarcome synovial.

## DIAGNOSTIC

Les critères généraux du diagnostic radiologique des tumeurs du pied sont similaires à ceux utilisés pour d'autres régions. La destruction corticale initiale est plus facilement mise en évidence dans les os tubulaires du fait de la petite dimension du canal médullaire et par la possibilité d'examiner en détail le pied grâce aux images radiologiques. En outre, la symptomatologie se déclare précocement du fait de la topographie superficielle des os du pied et parce que ces tumeurs ne doivent pas atteindre des dimensions volumineuses pour engendrer une gêne chez le patient. La réaction périostée est facilement visible dans les os tubulaires, tandis que dans le médio- et arrière-pied, elle est difficilement mise en évidence du fait de la présence des surfaces articulaires et des insertions ligamentaires où le périoste est absent. La minéralisation de la matrice tumorale et l'éventuelle augmentation de volume osseux qui peut s'étendre à tout le segment du fait de la petite dimension des os du pied sont évidentes [17]. Les tumeurs ont tendance à s'étendre en engendrant une réaction des tissus avoisinants. Au niveau des tissus mous, la compression réalisée par la masse et le développement d'un tissu fibreux réactionnel vont constituer une pseudocapsule autour de la lésion :

- très épaisse, bien définie et régulière dans les tumeurs bénignes ;
- épaisse, bien définie, mais très irrégulière dans les formes à bas grade de malignité ;

– très mince, irrégulière, fragmentée ou absente dans les formes à haut grade de malignité.

Au niveau osseux, la croissance néoplasique stimule la production d'un os réactionnel au départ de l'endoste ou du périoste. Lorsqu'une lésion se développe très lentement, et donc plus volontiers dans les formes bénignes ou à bas grade de malignité, il se forme généralement une bordure scléreuse épaisse, bien évidente, régulière et continue dans les tumeurs bénignes ; elle sera plus fine, irrégulière, discontinue dans les tumeurs à bas grade de malignité. Dans les tumeurs à haut grade de malignité, la bordure sclérotique n'est jamais présente du fait de la rapide croissance néoplasique. La réaction périostée dans les formes bénignes permet la formation d'une véritable coquille qui contient la croissance expansive de la tumeur. Les tumeurs à bas grade de malignité présentent une réaction périostée absente ou limitée à une fine apposition périostée. Dans les tumeurs à haut grade de malignité, la réaction périostée si présente est évidente, caractéristique, toujours discontinue et ne parvient pas à contenir ou à limiter l'infiltration néoplasique. La corticale, le périoste et les fascias sont des barrières anatomiques à l'expansion tumorale. Cependant, tandis que le fascia plantaire et les rétinacula péritendineux sont des barrières efficaces à la diffusion de la tumeur, la corticale étant très fine et poreuse, surtout au niveau du médio- et de l'arrière-pied, ne constitue pas un obstacle significatif à la croissance tumorale. Au niveau du pied, il n'existe pas de barrière efficace séparant les tissus mous des métatarsiens. C'est pourquoi, précocement et facilement, une tumeur osseuse confinée dans les tissus mous limitrophes ou un sarcome des tissus mous peut infiltrer l'os.

Lorsque plusieurs lésions osseuses sont mises en évidence à la scintigraphie, il faut penser à des lésions secondaires, plus rarement à l'hémangioendothéliome, au lymphome parmi les formes malignes, ou à l'exostose, au chondrome, aux dysplasies fibreuses parmi les formes bénignes. Pour cette raison, le diagnostic est plus aisé dans les formes multiples.

En pratique quotidienne, quand un patient présente une douleur ou une tuméfaction au pied, l'hypothèse d'une tumeur osseuse ou des tissus mous du pied doit toujours être présente à l'esprit. Si le tableau est dominé par de la douleur, une radiographie doit être réalisée. Si une lésion osseuse est déjà évidente, une hypothèse diagnostique doit être formée et le patient revu pour des contrôles radiographiques ultérieurs, s'il y a une forte suspicion que cette lésion soit bénigne et qu'elle ne nécessite aucun traitement. Il faudra réaliser un traitement biopsique si le diagnostic n'est pas clair. La réalisation d'une scintigraphie osseuse qui statue sur l'activité de la lésion, d'un scanner qui fournit des détails supplémentaires à un diagnostic préopératoire et d'une résonance magnétique nucléaire fondamentale pour la stadification de la lésion est utile dès le moment où il s'agit d'une tumeur qui nécessite une intervention chirurgicale. Lorsque le patient présente une néoformation des tissus mous, une échographie est réalisée en première intention. Si la lésion est superficielle, une biopsie excisionnelle est réalisée. Si par contre, la lésion est profonde et le diagnostic en faveur d'une forme bénigne, un contrôle échographique peut être effectuée à distance. Si le contrôle montre des changements d'aspect ou s'il existe d'emblée une suspicion de lésion maligne, une RMN doit être pratiquée. Si cette dernière montre un aspect typique d'une forme bénigne, on réalise des contrôles périodiques par RMN, mais si par contre des changements sont observés ou si l'aspect de la lésion est celui d'un sarcome, une biopsie doit être faite de façon à obtenir un diagnostic de certitude. Le Ct-scan devra être demandé si ces lésions engendrent une atteinte osseuse.

## STADIFICATION

Comme pour les autres régions du squelette, les tumeurs osseuses du pied sont également stadifiées selon les critères du *Surgical Staging System* introduit par Enneking [9]. Actuellement, la stadification est un processus indispensable au traitement adéquat d'une néoplasie et à l'obtention des données relatives au pronostic de ces patients. Pour une stadification correcte, toutes les données cliniques et radiographiques, anatomiques et biologiques doivent être évaluées. Pour les tumeurs osseuses, la stadification la plus utilisée est celle proposée par Enneking [9] qui se base sur trois paramètres :

- le grade de la néoplasie (G) ;
- l'extension de la lésion (T) ;
- la présence de métastases (M).

### Grade de la néoplasie (G)

Le grade de la tumeur évalue l'agressivité biologique de la lésion. Celle-ci ne se réfère pas seulement à l'évaluation histologique de la malignité, exprimée dans les quatre grades de Broders, et n'est ni une évaluation de l'agressivité radiographique codifiée dans la classification de Lodwick, ni une évaluation clinique de la rapidité de croissance de la lésion. Le grade se veut une évaluation globale de ces trois composantes :

- histologique ;
- radiologique ;
- clinique.

Des tumeurs du même grade histologique sont stadifiées différemment si elles se présentent avec un tableau clinique et/ou radiologique différent. Toutes les tumeurs bénignes sont G0, tandis que les malignes sont distinguées en tumeurs à bas grade de malignité G1 et à haut grade de malignité G2.

### Extension de la lésion (T)

L'évaluation de l'extension tumorale se base sur le concept de compartiment au sens d'une structure anatomique délimitée par des barrières naturelles qui circonscrivent l'expansion néoplasique. Ces barrières naturelles sont franchies par la tumeur qui se propage le long des axes vasculaires qui les perforent. Le cartilage articulaire est une barrière optimale puisque non traversée par des canaux vasculaires, tandis que le cartilage de croissance est une barrière moins sûre puisque pourvue de réseaux vasculaires qui permettent à la vascularisation métaphysaire de se connecter à celle de l'épiphyse. Les fascias, les septa, les aponévroses et les tendons sont des barrières optimales car peu vascularisées. La membrane synoviale est à l'inverse une barrière fine et facilement infiltrée par le processus tumoral du fait de sa richesse vasculaire, ce qui engendre de rapides ulcérations et une diffusion néoplasique intra-articulaire. L'épinèvre et la gaine fibreuse qui entourent les principaux pédicules vasculaires sont des structures assez résistantes à l'infiltration néoplasique même si elles restent des structures assez fines. Certains espaces sont par définition extracompartimentaux :

- les zones périvasculaires et périnerveuses ;
- les plans de clivages celluloso-adipeux souples séparant les différentes structures anatomiques ;
- la zone parostéale ;

- le sous-cutané.

Dans le pied, trois compartiments sont facilement individualisés :

- le compartiment osseux avec chacun des os délimités par la corticale et le périoste ;
- le compartiment articulaire avec chacune des articulations délimitées par la capsule et les ligaments ;
- le compartiment musculaire avec les loges musculaires délimitées par les fascias respectifs.

L'anatomie du pied est différente si l'on considère l'arrière- ou le médio-pied par rapport à l'avant-pied.

Au niveau de l'avant-pied, les rayons (métatarsiens et phalanges) sont considérés comme des compartiments à part entière, tandis que l'arrière- et le médio-pied sont extracompartimentaux. Les rayons du pied sont caractérisés par chacun des compartiments osseux et articulaires, mais les tumeurs qui s'étendent outre la corticale sans dépasser le fascia dorsal ou plantaire profond peuvent encore être considérés comme intracompartimentaux puisque délimités par ces barrières fibreuses. À l'inverse, les lésions qui envahissent le fascia profond et se propagent dans les espaces interposés entre le fascia superficiel et le profond sont considérés comme extracompartimentaux, puisque ces espaces ne sont pas délimités proximement et distalement par des barrières.

Si l'on réalise une coupe frontale à trois niveaux, médio-pied, base et tête des métatarsiens, on observe que dans le médio-pied, n'importe quelle lésion osseuse qui franchit la corticale est extracompartimentale, car le fascia profond se trouve directement sous le plan osseux. Ceci est doublé du fait que les tumeurs infiltrant soit les espaces vasculonerveux, soit les loges musculaires. Au niveau de la base des métatarsiens, une tumeur qui envahit la corticale des II-III-IV métatarsiens, mais pas le fascia plantaire profond peut encore être considérée comme intracompartimentale, pouvant envahir le métatarsien impliqué ainsi que les muscles interosseux correspondants sans qu'il y ait contamination des loges musculaires importantes ou des espaces vasculonerveux principaux. Une lésion du I ou du V métatarsien, qui a perforé la corticale latérale du I et médiale du V avec invasion de l'espace musculaire interosseux, peut être considérée comme intracompartimentale. À l'inverse, une tumeur des métatarsiens doit être considérée comme extracompartimentale lorsqu'elle :

- rompt la corticale dorsale ;
- se répand au-delà du fascia dorsal profond ;
- envahit le fascia plantaire profond infiltrant la loge plantaire moyenne ;
- rompt la corticale ventrale du I métatarsien envahissant la loge plantaire médiale ;
- lyse la corticale ventrale du V métatarsien se répandant dans la loge plantaire latérale.

Au niveau des têtes des métatarsiens, le fascia superficiel et profond a des rapports étroits avec les tendons extenseurs et fléchisseurs des orteils.

Seule une extension vers les espaces intermétatarsiens peut être considérée comme intracompartimentale puisqu'un fin septum fibreux sépare le muscle interosseux dorsal du plantaire et peut limiter la croissance néoplasique.

Au niveau de l'arrière-pied, sur le plan axial, un processus néoplasique qui s'étend au-delà de la corticale est extracompartimental, infiltrant facilement les espaces vasculonerveux principaux ou les loges musculaires de par la proximité étroite de ces structures avec le plan osseux. De même, sur une coupe frontale de l'arrière-pied, on peut observer l'étroite proximité du pédicule vasculonerveux tibial postérieur, qui se divise ensuite en plantaire médial



et latéral, avec les principaux tendons et muscles du pied. Une néoplasie maligne qui a eu l'agressivité de dépasser la corticale osseuse rend donc aisée l'invasion de ces tissus mous.

Le T(0) de la classification de Enneking indique des lésions bénignes intracompartimentales délimitées par une vraie capsule fibreuse. Le T(1) indique des néoplasies bénignes ou malignes extracapsulaires mais toujours intracompartimentales. La zone réactive ainsi que la néoplasie sont contenues au sein de structures anatomiques constitutionnelles qui délimitent le compartiment. De telles barrières peuvent être déformées, mais non interrompues ou dépassées. Le T(2) indique des lésions bénignes ou malignes entourées d'une zone réactive très irrégulière et mal limitée qui se développent dans des espaces extracompartimentaux ou qui finissent par déborder les limites du compartiment.

## Présence de métastases (M)

Les tumeurs s'individualisent en fonction de la présence (M1) ou non (M0) de métastases soit :

- locales : *skip métastases* ou métastases ganglionnaires ; métastases à distance de la zone réactionnelle toujours au sein du même compartiment osseux ou transarticulaire ou métastases ganglionnaires ;
- à distance : pulmonaires, hépatiques ou cérébrales.

Les tumeurs bénignes de stade 1 (G0) sont aussi définies comme des tumeurs latentes. Elles sont souvent asymptomatiques, découvertes fortuitement, atteignent lentement une certaine dimension et puis ne grandissent plus, elles sont complètement encapsulées, toujours intracompartimentales. Radiologiquement, elles présentent des limites nettes, bien définies, avec une bordure scléreuse périphérique, la captation scintigraphique est faible, voire nulle, et histologiquement, la cytologie est bénigne avec une matrice mûre, bien différenciée, un rapport cellule/matrice bas, entourée d'une capsule fibreuse ou ossifiée, et d'un mince liséré de condensation périphérique.

Les tumeurs bénignes de stade 2 sont définies comme étant actives. Celles-ci ont un tableau histologique superposable au précédent, mais un tableau clinique et radiologique différent. Elles sont souvent symptomatiques, découvertes dans un contexte de douleur, occasionnellement associées à une fracture pathologique, elles ont une croissance lente, mais progressive. Elles restent encapsulées mais déforment les limites anatomiques du compartiment sans pour autant les interrompre. L'ostéolyse a toujours des marges nettes, mais irrégulières, lobulées, parfois délimitées par une mince couche d'os réactionnel formant une coque périphérique. La paroi interne est souvent interrompue par des crêtes osseuses ou de véritables cloisons qui donnent un aspect alvéolaire à la lésion. La corticale est toujours amincie ou d'aspect soufflé. La scintigraphie montre une nette hypercaptation.

Les tumeurs bénignes de stade 3 sont définies comme agressives. Celles-ci sont toujours symptomatiques, découvertes par la survenue de douleurs et d'une tuméfaction, elles sont souvent associées à des fractures pathologiques. Leur croissance est rapide et effracte les barrières anatomiques pour envahir les tissus extracompartimentaux. Le tableau radiologique est caractérisé par une ostéolyse à limites floues, mal définie, sans aucune bordure sclérotique ou coque périphérique d'os réactionnel, la corticale est mitée, infiltrée ou détruite par la tumeur qui s'est propagée dans les tissus mous adjacents, il existe une fine réaction périostée caractérisée seulement par la présence d'un triangle de Codman ou par un épaississement endostéal en coin. La scintigraphie montre une captation marquée, s'étendant au-delà des limites radiologiques de la tumeur.

D'un point de vue histologique, il existe un rapport élevé cellules/matrice, la cytologie est bénigne, mais avec un fréquent hyperchromatisme des noyaux. Des expansions tumorales traversent la capsule et s'étendent dans la zone réactionnelle normale en continuité avec la masse principale ou parfois comme nodule satellite ; la zone réactionnelle périphérique, qui délimite la tumeur sans avoir la possibilité d'en arrêter la croissance et d'empêcher les nodules satellites de s'étendre dans les tissus sains, est épaisse et mal définie. Malgré cette cytologie bénigne, ces lésions ont un comportement se rapprochant plus des tumeurs à bas grade de malignité que celui des tumeurs bénignes actives. Exceptionnellement, sont observées des métastases pulmonaires de cytologie bénigne, comme la tumeur primitive. Celles-ci ont un bon pronostic.

Les tumeurs de faible malignité histologique (G1) sont toujours asymptomatiques, se présentent sous forme d'une tuméfaction progressivement croissante selon un mode lent, elles ne sont pas arrêtées par les barrières anatomiques, qui sont traversées par érosions progressives plutôt que par destruction massive. Cette croissance progressive détermine une extension extracompartimentale avec atteinte des pédicules vasculonerveux principaux. Ces tumeurs n'infiltrant pas la gaine des tendons, des nerfs et les adventices vasculaires, mais se limitent à refouler ces structures même si la zone réactionnelle périlésionnelle englobe ces structures. Une synovite ou un épanchement articulaire peuvent fréquemment être observés lorsque ces tumeurs sont proches d'une articulation, tandis que la véritable invasion articulaire est rarement observée. Radiologiquement, l'ostéolyse apparaît moins grave que certaines formes bénignes agressives. Il peut y avoir une bordure sclérotique périphérique incomplète avec une corticale interrompue, soufflée et amincie ou avec un festonnage endostéal. La réaction périostée peut être de différents types :

- triangle de Codman ;
- épaississement en coin de la corticale ;
- hyperostose ;
- coque périphérique.

Histologiquement, la matrice est bien différenciée avec un rapport identique matrice/cellules qui montre des signes clairs de malignité avec peu de mitoses, de discrètes quantités de nécrose, des hémorragies et invasions vasculaires, des interruptions de la capsule en plusieurs endroits où la tumeur s'étend directement dans la zone réactionnelle périphérique qui forme une pseudo-capsule tumorale, des nodules satellites épars dans la zone réactionnelle et de rares *skip métastases*. Étant donné la croissance lente de ces tumeurs, elles restent longtemps confinées dans le compartiment d'origine, mais ensuite, du fait de leur capacité à infiltrer les barrières anatomiques, finissent par devenir extracompartimentales. Les métastases ganglionnaires sont rares et les métastases pulmonaires sont tardives et souvent solitaires.

Les tumeurs à haut grade de malignité histologique (G2) sont caractérisées par une tuméfaction douloureuse, volontiers associées à une fracture pathologique. Celles-ci stimulent la production d'une abondante quantité de tissu réactionnel, mais se développent si rapidement qu'elles apparaissent peu encapsulées. Elles ne sont pas stoppées par les barrières anatomiques et donc deviennent rapidement extracompartimentales. Celles-ci effracent facilement la corticale, les fascias, la capsule articulaire, englobent les pédicules vasculo-nerveux et s'étendent le long des espaces interstitiels. Souvent, elles traversent le cartilage de croissance et bien qu'elles aient de grandes difficultés à passer le cartilage articulaire, elles réussissent à envahir l'articulation par l'infiltration des



insertions capsulaires et/ou des ligaments. Radiologiquement, l'ostéolyse donne un aspect mité ou infiltrant avec des limites mal définies et irrégulières. La corticale est détruite ou infiltrée en plusieurs endroits avec prolifération tumorale dans les tissus mous adjacents. La réaction périostée est caractérisée par une apposition lamellaire ou par la formation de petits spicules osseux qui donnent un aspect velu ou de barbe. La scintigraphie osseuse montre une hypercaptation qui s'étend au-delà des contours radiologiques de la lésion et parfois peut mettre en évidence une skip métastase occulte. Histologiquement, le rapport cellules/matrice est élevé avec une cytologie typiquement maligne, une matrice peu différenciée, des mitoses abondantes, des zones de nécrose et d'hémorragie, une riche vascularisation pathologique, une destruction directe du tissu osseux, une faible encapsulation, d'abondants nodules satellites dans la zone réactionnelle, des *skip métastases* dans plus ou moins 25% des cas. Ces tumeurs à haut grade de malignité dépassent rapidement les barrières anatomiques, c'est pourquoi seule une petite portion (10%) est encore intracompartimentale au moment du diagnostic. Les métastases ganglionnaires sont rares, tandis que 10% des cas présentent des métastases pulmonaires au moment du diagnostic.

Une considération toute particulière doit être faite devant une tumeur maligne sensible à la chimiothérapie. Le traitement chimiothérapique néoadjuvant a permis de modifier le *staging* de ces tumeurs. En effet, les lésions considérées de stade IIB débutant peuvent devenir après chimiothérapie préopératoire quasiment de stade IIA. La zone réactionnelle périlésionnelle mûrit jusqu'à devenir une véritable coque de tissu fibro-ossifié compact qui limite fort bien la tumeur empêchant l'apparition de nodules satellites actifs. Ceci a permis de réduire les interventions d'exérèse radicale totale même aux pieds et l'incidence des récidives locales après intervention conservatrice.

Bien que la stadification introduite par Enneking a démontré sa validité, même dans le choix du traitement des tumeurs squelettiques au niveau du pied, son utilisation est plus limitée. En effet, l'absence de barrières anatomiques dans certaines régions du pied fait que les lésions sont déjà extracompartimentales au moment du diagnostic, ce qui limite de façon notable les possibilités chirurgicales. De plus, la proximité des structures vasculaires et nerveuses importantes rend l'exérèse chirurgicale correcte incompatible avec un pied fonctionnel. La majorité des lésions osseuses bénignes sont de stade 1 (79%), puis 9% de stade 2 et 12% de stade 3. Les tumeurs malignes osseuses sont plus fréquemment de stade IIA (48%), puis de stade IIB (30%), stade IA (13%), stade IB (4%) et stade III (4%) [27]. Les lésions bénignes des tissus mous sont respectivement dans 27% des cas de stade 1, dans 73% de stade 2, 0% de stade 3. Les tumeurs malignes des tissus mous sont majoritairement de stade IIB [16].

## BIOPSIE

En présence d'une lésion osseuse ou des tissus mous du pied, même si les images permettent de poser un diagnostic radiologique clair, une biopsie est toujours indispensable à l'obtention d'un diagnostic de certitude. La biopsie semble être un acte facile d'exécution, elle présente en fait de nombreux pièges. Un éventuel traitement conservateur du pied devient impossible si une erreur dans le choix de l'accès ou de l'exécution technique de la biopsie est commise. Le prélèvement incorrect de matériel peut empêcher le diagnostic de malignité et donc compromettre la vie du patient.

Le trajet biopsique doit être emporté au cours de l'intervention définitive, c'est pourquoi la biopsie doit être réalisée le long de la voie d'abord chirurgicale et donc, celui qui l'exécute doit avoir à sa connaissance le traitement chirurgical définitif.

La biopsie est toujours un compromis entre la nécessité d'obtenir un diagnostic et celui d'éviter une dissémination tumorale. Une dissémination tumorale locale survient lorsque :

- il y a effraction de la capsule tumorale ;
- les barrières anatomiques qui délimitent un compartiment sont interrompues ;
- les structures le long des plans anatomiques sont disséquées ;
- il se crée un hématome pouvant diffuser le long des fasciae ou des plans interstitiels même à distance notable du siège de la biopsie.

La biopsie ne doit pas contaminer les zones extracompartimentales, intramusculaires, les espaces périvasculaires, les articulations. Une fois la tumeur stadifiée, le type de biopsie à réaliser est à définir et avant de réaliser celle-ci, le type de traitement chirurgical doit être programmé de façon à ce que le trajet biopsique puisse être emporté avec la pièce opératoire dès le moment où la résection tumorale est nécessaire.

## Biopsie à l'aiguille

Au niveau du pied, la biopsie à l'aiguille est préférée, car le trajet biopsique est minime et les lésions facilement atteignables. La biopsie à l'aiguille est la moins traumatique, elle est réalisée sous anesthésie locale et est celle qui provoque le moins de contamination des tissus limitrophes à la tumeur. Cependant, il est difficile de contrôler la formation d'un hématome et le prélèvement peut être insuffisant et non significatif histologiquement, ce qui conduit à l'apparition de faux négatifs. Celle-ci est utile dans les lésions pour lesquelles les données cliniques et radiologiques orientent avec une bonne certitude vers un diagnostic précis. Elle ne doit pas être réalisée dans le cas de suspicion d'un chondrosarcome central, car la pauvreté du matériel prélevé ne permet pas un diagnostic différentiel avec le chondrome [11]. Elle est recommandée lorsqu'il y a suspicion d'une lésion bénigne agressive ou d'une tumeur maligne de la cheville ou de l'arrière-pied. Une biopsie à l'aiguille au moyen d'aiguilles spéciales peut être utilisée également dans les lésions des tissus mous. Quand celles-ci sont localisées en profondeur (difficiles d'accès), il est préférable de réaliser cette biopsie sous contrôle échographique.

## Biopsie incisionnelle

Elle permet de réaliser un prélèvement adéquat en quantité et qualité de matériel. Une erreur dans le choix de la voie d'abord chirurgicale peut compromettre de façon définitive un possible traitement conservateur. L'incision chirurgicale doit toujours être longitudinale à la voie d'abord ultérieure définitive de façon à pouvoir emporter tous les tissus contaminés par la biopsie. Pour la biopsie incisionnelle, la voie d'abord doit être latérale pour ne pas contaminer le pédicule vasculonerveux et les tendons principaux. Une attention toute particulière doit être prise afin de ne pas contaminer la cheville et les pédicules vasculonerveux tibiaux antérieur et postérieur. Si la lésion est médiale, une incision antéromédiale est pratiquée entre le tibia antérieur et la malléole médiale, tandis que si elle est latérale, une incision antérolatérale est préférée entre l'extenseur commun des orteils et la malléole fibulaire. Les lésions postérieures du corps du talus sont plus facilement atteintes par

une incision postérolatérale, à peine latérale au bord du tendon d'Achille. Une petite incision latérale au niveau du sinus du tarse est utile lorsqu'il s'agit d'une lésion se situant au niveau du col ou du corps du talus. Pour le calcanéus, une incision directe latérale qui évite les tendons fibulaires est proposée. Une incision directement centrée sur le trajet des tendons est inadéquate, car elle rend plus facile la dissémination néoplasique vers les structures saines. Lorsque l'avant-pied est impliqué, une incision plus petite est réalisée, directement à l'aplomb de la lésion en tenant toujours en considération la possibilité d'une éventuelle résection du rayon. Pour les lésions des tissus mous plantaires, un accès direct est autorisé au travers de la peau plantaire qui cicatrise toujours bien et peut éventuellement être excisée au cours de l'intervention définitive. Si la lésion est très hémorragique, elle peut être drainée par l'incision biopsique et non latéralement, à distance de celle-ci. De plus, pour la suture, il faut utiliser un fil souple, en réalisant des points serrés et proches et non pas larges et épars, car ceci augmente la quantité de peau à réséquer au cours de l'intervention définitive. La biopsie incisionnelle est préférée dans les cas incertains ou suspects de malignité.

## Biopsie excisionnelle

Elle est souvent cause d'erreur grave. En effet, si une tumeur maligne vient à être excisée, la possibilité de récurrence et le risque de dissémination locale et systémique sont très élevés. Ce type de biopsie doit être limité aux lésions pour lesquelles les critères clinique et radiologique ont consenti à un diagnostic sûr avant même l'examen histologique, ou à des petites lésions des tissus mous pour lesquelles de telles biopsies correspondent au traitement lui-même.

Il est fréquemment fait recours au niveau du pied à la biopsie extemporanée, car les tumeurs du pied sont le plus souvent bénignes. Cette biopsie n'est autre que le premier temps d'une intervention définitive d'évidement de la lésion et de remplissage au moyen d'une greffe osseuse ou de ciment. Lorsque les données clinico-radiologiques font suspecter une lésion bénigne, un tel type de biopsie peut être réalisé. Celle-ci n'est rien d'autre qu'une biopsie incisionnelle pour laquelle le prélèvement est immédiatement sectionné au microtome et coloré pour obtenir un diagnostic précoce peropératoire. Ce type de biopsie a l'avantage de mettre en évidence rapidement si le matériel prélevé est suffisant à la pose d'un diagnostic, évitant ainsi de devoir répéter la biopsie. De plus, elle permet de réaliser une intervention unique, réduisant les risques anesthésiques, d'infection et de dissémination néoplasique ainsi que le risque d'œdème, d'hématome et d'adhérences que laisse une biopsie antérieure. L'unique désavantage d'une telle procédure est l'incertitude relative du chirurgien et la rapidité décisionnelle de l'anatomopathologiste.

## TYPES HISTOLOGIQUES

### Tumeurs osseuses

#### Histogénèse osseuse

##### Ostéome ostéoïde

L'ostéome ostéoïde est une des tumeurs les plus fréquentes au pied et elle représente 10 à 20% de toutes les tumeurs primitives. Si par contre, nous considérons l'ensemble des ostéomes ostéoïdes, la localisation au pied, peu fréquente, représente seulement 2 à

15%. L'ostéome ostéoïde est la plus courante parmi les tumeurs bénignes du pied (23%). Cette tumeur est prédominante chez le sexe masculin entre 10 et 30 ans. Le talus est le siège électif des ostéomes ostéoïdes que l'on retrouve dans 30% des cas. La grande majorité des lésions se situe au niveau du col du talus en zone sous-périostée (*figure 48.1a*). Une localisation plus rare, mais toujours au niveau du col talien, est intra-articulaire dans la cheville (*figure 48.1b*).

Dans le calcanéus, l'ostéome ostéoïde se localise en zone sous-périostée ou intraspongieuse (*figure 48.1c*) au niveau de l'articulation talocalcanéenne.

Lorsque la lésion intéresse les os tubulaires, elle a un siège diaphysaire plutôt intracortical (*figure 48.1d*).

Radiologiquement, l'ostéome ostéoïde intracortical apparaît comme une petite lacune entourée d'un intense halo de sclérose avec une petite calcification interne. Parfois, l'ostéolyse est absente et seule la sclérose reste visible. Lorsque l'ostéome ostéoïde est intraspongieux, le nidus peut ne pas se voir et des examens plus sensibles sont nécessaires pour le mettre en évidence. Le nidus peut aussi se présenter sous forme d'une ostéolyse sans sclérose. Dans les formes sous-périostées, l'ostéome ostéoïde apparaît comme une petite érosion ostéolytique de la corticale externe, à limites nettes et régulières, habituellement à la jonction ostéocondrale entre la surface articulaire et le col du talus. Il n'y a pas de sclérose et l'ossification de la matrice est marquée [17]. L'ostéome ostéoïde peut avoir un aspect typique lorsqu'il est localisé aux os longs, tandis que dans les os courts, il n'est souvent pas mis en évidence ou apparaît seulement comme une zone ample de sclérose [5]. Dans le cas d'ostéome ostéoïde, le problème majeur est celui de sa localisation. Dans un tel contexte, le Ct-scan est indispensable pour mettre en évidence le nidus et mesurer la distance entre celui-ci et des repères fixes comme les malléoles ou les structures articulaires. Le Ct-scan montre presque toujours un aspect en « œil de bœuf » de l'ostéome ostéoïde qui se caractérise par un nidus central calcifié contenu au sein d'une zone radiotransparente entourée d'une zone sclérotique périphérique.

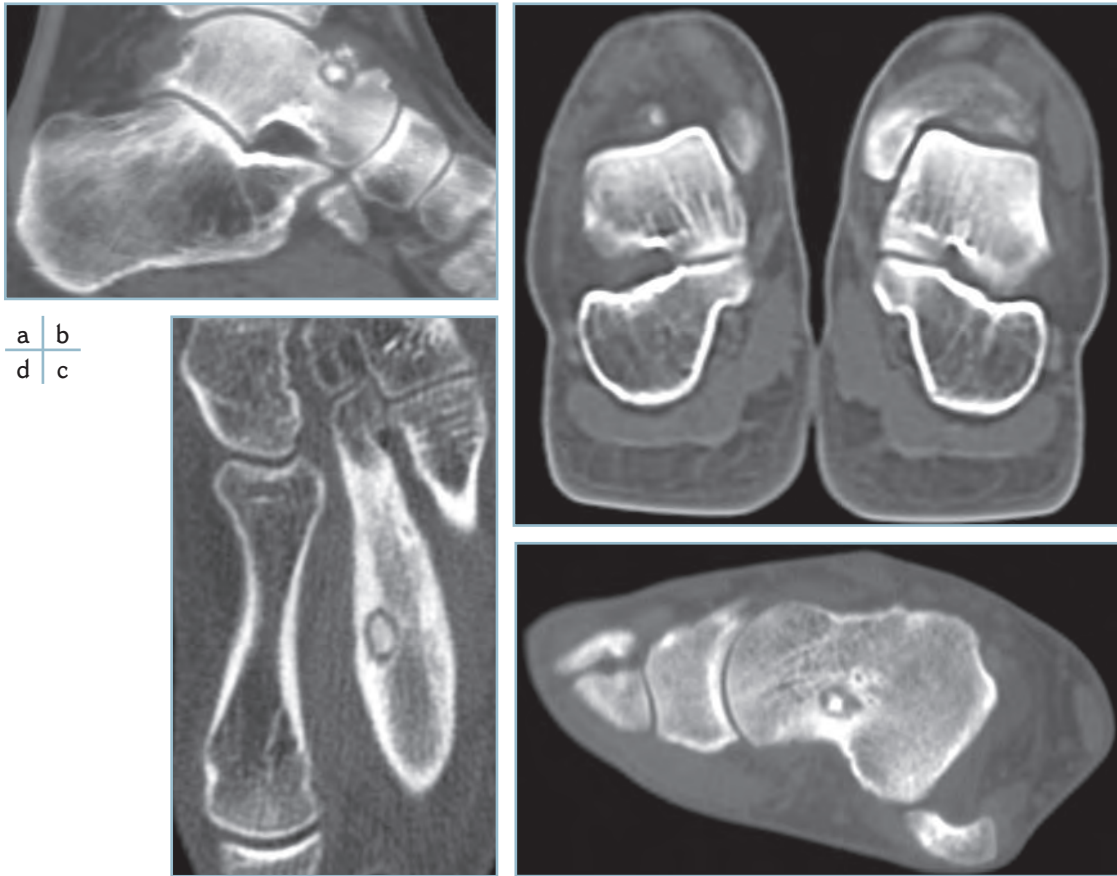
L'ostéome ostéoïde présente soit :

- une hyperfixation scintigraphique punctiforme, à l'image d'un « phare dans la nuit » ;
- une forme diffuse, s'il est associé à une synovite réactionnelle ;
- une hypercaptation de double densité, l'une relative au nidus plus marquée et l'autre relative à la zone réactionnelle moins évidente.

L'angiographie montre une hypervascularisation du nidus. L'ostéome ostéoïde peut être confondu avec :

- l'abcès de Brodie ;
- une fracture de stress ;
- un ostéoblastome ;
- un granulome éosinophile ;
- une ostéopériostite ;
- un îlot compact.

Le traitement de choix est l'exérèse chirurgicale totale une fois le nidus individualisé. Si l'exérèse est incomplète, la symptomatologie se calme quelque peu pour reprendre de plus belle, réclamant une nouvelle intervention. Les récurrences après exérèse chirurgicale sont possibles mais exceptionnelles. Ces dix dernières années, la thermo-ablation de l'ostéome ostéoïde par radiofréquences est préconisée. Cette technique est utilisée dans les lésions plus profondes et plus difficiles d'accès chirurgical de façon à éviter les préjudices et complications liés à celle-ci. Les résultats de cette technique sont bons avec disparition immédiate de la douleur et reprise fonctionnelle rapide.



#### 48.1 Types d'ostéome ostéoïde.

- a. Localisation typique sous-périostée au niveau du col du talus d'un ostéome ostéoïde. Aspect bien évident en « œil de bœuf » dû au nidus central immergé dans une zone radiotransparente.
- b. Le scanner met en évidence le nidus de l'ostéome ostéoïde au sein de l'articulation talocrurale.
- c. Aspect typique d'un ostéome ostéoïde du talus à localisation intraspongieuse. Le nidus est évident avec modeste sclérose périphérique.
- d. Localisation intracorticale d'un ostéome ostéoïde avec nidus bien défini entouré d'une corticale épaissie.

### Ostéoblastome

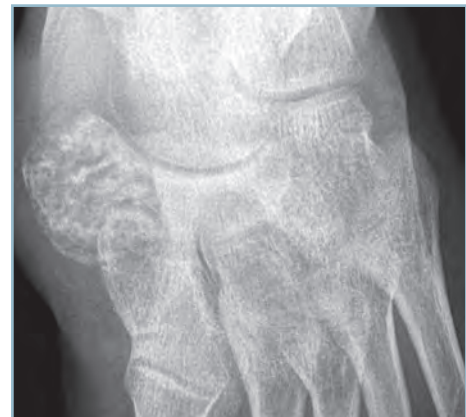L'ostéoblastome représente 2% des tumeurs primitives du pied, mais seuls 3 à 8% de l'ensemble des ostéoblastomes se localisent dans cette région [17].

Dans notre série, l'ostéoblastome a une incidence plus grande. Il constitue 3% des tumeurs du pied et 4% des tumeurs bénignes ; 13% de tous les ostéoblastomes sont localisés au pied. Cette lésion a une nette prédominance masculine avec un pic d'incidence entre 15 et 30 ans. Les os du tarse et en particulier le talus sont les plus fréquemment touchés. Pour le talus, la localisation sous-périostée au niveau du col est identique à celle de l'ostéome ostéoïde, mais les lésions sont plus grandes (> 2 cm) pouvant s'étendre vers la cheville [17].

L'ostéoblastome apparaît comme une lésion de forme géographique, de type mixte avec ossifications intratumorales (figure 48.2). Dans 56% des cas, celles-ci apparaissent punctiforme ou en amas, en position centrale par rapport à l'ostéolyse. Ces calcifications prédominent dans les lésions sous-périostées, alors qu'elles sont rares dans les lésions centrales [5]. L'ostéoblastome présente une coque calcifiée périphérique qui est cependant moins fréquente et moins évidente que celle de l'ostéome ostéoïde [5]. La corticale est soufflée et érodée et un envahissement des tissus mous s'observe dans 24% des cas. Les contours de la lésion sont de type :

- la dans 24% des cas ;
- lb dans 37% des cas ;
- lc dans 29% des cas ;
- infiltrant dans 10% des cas.

La réaction périostée s'observe dans 24% des cas et est de type lamellaire dans 70% des cas. La fracture pathologique se rencontre



48.2 Ostéoblastome du naviculaire : présence d'ossifications caractéristiques au sein de la lésion.



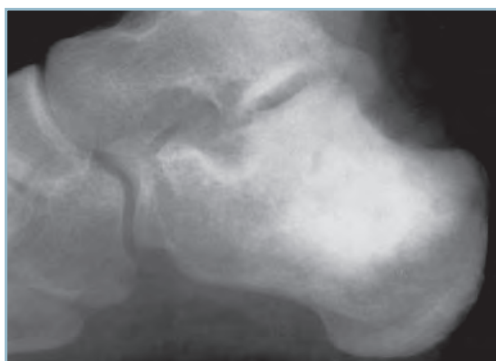
chez 7 % des patients et l'hypercaptation scintigraphique est plus diffuse que celle de l'ostéome ostéoïde.

Le diagnostic différentiel est plus difficile avec l'ostéosarcome [3]. Un traitement chirurgical oncologique adéquat est fondamental pour éviter la récurrence fréquente si la lésion n'est pas traitée de façon correcte. Pour les lésions actives, un curetage élargi avec utilisation d'adjuvants locaux et remplissage par ciment peut être suffisant, mais pour les formes agressives, une résection complète est nécessaire pour être carcinologique. Une résection arthrolyse de la cheville est le traitement de choix lorsque les ostéoblastomes de stade 3 touchent les surfaces articulaires. Rares sont les cas pour lesquels une amputation est préférée de façon à obtenir des marges saines et garder une fonctionnalité.

### Ostéosarcome

L'ostéosarcome est rarissime au pied et constitue 1 à 10 % des tumeurs primitives du pied. De tous les ostéosarcomes, seuls 1 à 15 % sont observés au niveau du pied. Parmi les tumeurs malignes, cette tumeur a une incidence de 13 %. Il prédomine chez l'adolescent et le jeune adulte de sexe masculin. L'ostéosarcome peut survenir dans tous les os du pied, mais touche préférentiellement l'arrière-pied avec une prédilection pour le calcaneus. Dans les os tubulaires, l'ostéosarcome peut survenir soit dans la métaphyse, soit dans la diaphyse. Le symptôme caractéristique est la douleur spontanée ou à la palpation, discontinue d'abord et croissante ensuite, associée à une tuméfaction évidente et douloureuse, avec sensation de chaleur, épanchement articulaire, réseau veineux superficiel, limitation fonctionnelle. L'ostéosarcome apparaît plus volontiers comme ostéoblastique (figure 48.3) ou par l'intermédiaire d'un tableau radiologique de type mixte, où des zones lytiques s'associent à des zones condensantes, constituées de calcifications amorphes, arrondies comme des « flocons ». Le triangle de Codman typique et la réaction périostée en spicules sont difficiles à voir. Ils sont rarement mis en évidence au niveau des os longs du pied. Une destruction de la corticale est plus volontiers observée avec quelques spicules ou quelques lamelles périostées interrompues. Si l'ostéosarcome est majoritairement fibroblastique, la lésion est totalement lytique, infiltrante ou mitée, sans réaction périostée. Lorsque la composante est majoritairement cartilagineuse, l'aspect radiologique est caractérisé par des calcifications éparses qui simulent un chondrosarcome. L'ostéosarcome hémorragique simule un kyste anévrysmal. La lésion apparaît comme une ostéolyse pure, mais l'agressivité de la lésion est plus évidente avec :

- destruction de la corticale ;
- absence de réaction périostée ;
- infiltration des tissus mous adjacents.



**48.3** Ostéosarcome du calcaneus : lésion ostéocondensante à limites floues extrêmement infiltrante.

Un travail récent [3] montre que la grande majorité des ostéosarcomes du pied sont extracompartmentaux, de type épaississant avec des ossifications floconneuses, cumuliformes, à limites indistinctes, et présentant une corticale érodée ou détruite. Fréquemment, le diagnostic est tardif par confusion avec d'autres lésions bénignes telles que l'ostéoblastome, le chondroblastome, le kyste anévrysmal, le cal fracturaire, l'ostéomyélite.

L'ostéosarcome parostéal est exceptionnel au niveau du pied et représente seulement 0,8 % des tumeurs primitives. Seuls des cas sporadiques, parmi tous les ostéosarcomes parostéaux, ont été diagnostiqués au pied. Les sites les plus fréquemment touchés par la tumeur sont les métatarsiens. Radiologiquement, on objective une ossification irrégulière, dense, amorphe, adhérente au plan osseux [17]. L'ostéosarcome à bas grade de malignité est traité par résection complète et chimiothérapie adjuvante si, à l'analyse histopathologique de la pièce opératoire, il est individualisé des zones à haut grade de malignité. À l'inverse, dans les formes à haut grade de malignité, la chimiothérapie néoadjuvante est toujours utilisée en plus de l'intervention chirurgicale. Le pronostic est bon, car la majorité des ostéosarcomes du pied sont de bas grade de malignité mais, pour les autres types également, la survie est supérieure à 60 % à 10 ans.

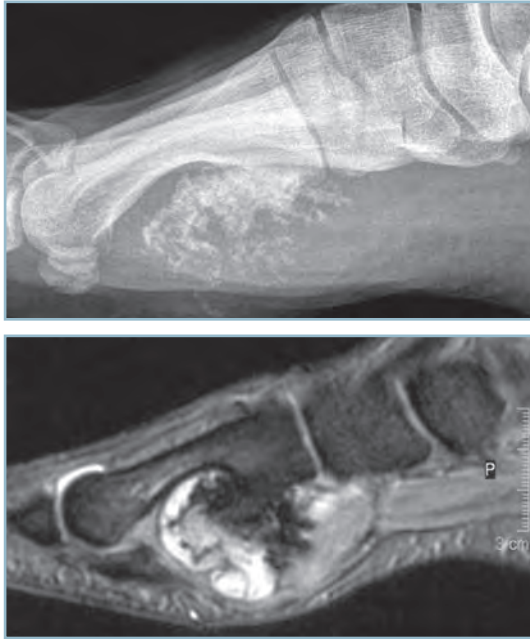
### Histogénèse cartilagineuse

#### Exostoses

L'exostose a une incidence variable au niveau du pied dans les différentes séries allant de 5 % à 36 % des tumeurs primitives et se localise au pied dans 1 à 12 % des cas d'exostose du squelette. L'exostose prédomine chez le sujet jeune de sexe masculin. Les localisations les plus fréquentes sont les phalanges et les métatarsiens. Il a été observé que 7 % des exostoses multiples sont localisées au pied et 1 % de celles-ci surviennent au niveau du tarse. Radiologiquement, les exostoses ont un aspect typique, caractérisé par une excroissance osseuse de la corticale, sessile ou pédiculé, à limites lobulées, le pédicule étant constitué d'os spongieux. Parfois, des calcifications multiformes sont remarquées dans le manteau cartilagineux qui recouvre la composante osseuse (figure 48.4) [17]. L'exostose est souvent asymptomatique, mais peut se manifester par des douleurs de type irritatif par friction des tendons et des nerfs sur la lésion. Des signes de fluctuation peuvent également être découverts par la superposition d'une bursite, ou encore une douleur aiguë peut survenir par fracture du pédicule de l'exostose. Dans d'autres cas, des troubles vasculaires sont observés par phénomènes compressifs sur les petits vaisseaux et nerfs du pied. La proximité d'une exostose par rapport à une articulation favorise une limitation fonctionnelle de celle-ci. L'aspect radiologique est typique, en forme de doigt de gant provenant de l'os natif. Le diagnostic différentiel principal est celui du chondrosarcome périphérique. Les exostoses sont fréquentes, tandis que les chondrosarcomes périphériques sont rares au niveau du pied. Les exostoses ont une structure en étroite continuité avec celle de l'os sain, tandis que pour les chondrosarcomes, la structure est désorganisée, irrégulière avec calcifications éparses internes et coque de cartilage de plus de 3 cm. Parfois, les exostoses sont entourées d'une bursite réactionnelle qui simule l'expansion néoplasique dans les tissus mous d'un chondrosarcome périphérique.

L'exérèse chirurgicale par section de la base d'implantation de l'exostose n'est réalisée que si celle-ci est volumineuse et crée des troubles particuliers de la marche chez le patient. L'exérèse complète de tout le manteau cartilagineux doit être réalisée sans laisser de résidu qui pourrait faire se régénérer l'exostose. Les récurrences sont rares et s'observent seulement chez l'enfant.





#### 48.4 Exemple d'exostose.

a. Néoformation au niveau du premier métatarsien avec extension dans les tissus mous et nombreuses calcifications en son sein, à limites indistinctes, simulant une lésion des tissus mous.

b. La RMN montre bien la base d'implantation de l'exostose et la coiffe cartilagineuse qui la recouvre.

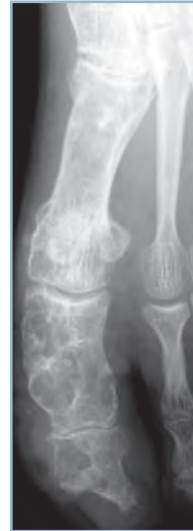a  
b

## Chondrome

Les chondromes du pied sont moins fréquents que ceux de la main et représentent 12 à 15% de toutes les tumeurs primitives du pied. De tous les chondromes, seuls 5 à 8% s'observent au niveau du pied. Les phalanges et les métatarsiens sont les sites plus fréquemment intéressés. Les chondromes n'ont pas d'origine typique d'un point de vue de la localisation ; habituellement, ils sont diagnostiqués au centre de la diaphyse avec atteinte d'une ou de deux méta-épiphyses dans les os longs du fait de leur petite dimension [17]. On ne retrouve pas de sexe dominant. L'incidence est la plus grande chez le jeune adulte. Le chondrome se localise le plus fréquemment au niveau des os longs du pied et est souvent asymptomatique, de découverte fortuite ou secondairement à une fracture pathologique.

Radiologiquement, il existe une ostéolyse bien définie, à limites nettes, finement lobulée avec une bordure scléreuse fine (figure 48.5), riche en calcifications punctiformes ou en forme d'anneau ou encore de virgule, avec une corticale soufflée et amincie.

Le chondrome peut être confondu avec un chondrosarcome, un chondroblastome ou un infarctus osseux. Les chondromes des phalanges peuvent être confondus avec les kystes épidermoïdes. Cependant, tandis que le premier s'observe dans les phalanges moyenne et proximale, le second se rencontre uniquement dans les phalanges distales. De plus, les chondromes présentent des calcifications internes, tandis que les kystes épidermoïdes ont une composante lytique pure. Les chondromes ont une croissance lente qui s'arrête à l'âge adulte. La transformation en chondrosarcome est rare et difficile à démontrer. Les petits chondromes asymptomatiques du pied peuvent ne pas être opérés et simplement contrôlés. Dans les rares cas symptomatiques, un curetage avec greffe osseuse est l'intervention de choix, mais les parois doivent



48.5 Les chondromes, parfois multiples, apparaissent comme des lésions arrondies, à limites lobulées avec des petites calcifications en leur sein.

être attentivement nettoyées au moyen de fraises et traitées par du phénol. La majorité des chondromes traités guérissent même si des résidus microscopiques de tumeur sont laissés en place. Parfois, des récurrences surviennent, mais qui ne nécessitent que rarement une seconde intervention. Si un second curetage est réalisé, l'aspect histologique de la récurrence est superposable à celle de l'exérèse initiale même si, dans de rares cas, des zones de chondrosarcome de grade I peuvent être observées.

## Chondroblastome

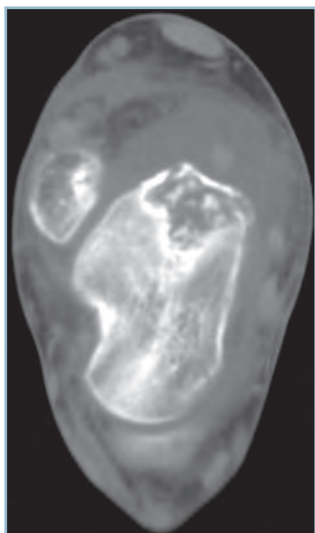
Le chondroblastome a une incidence variable dans les différentes séries allant de 4,7 à 7,3% jusqu'à 13% des tumeurs primitives du pied. Parmi les chondroblastomes, 6 à 16% s'observent au niveau du pied. Il prédomine chez le sujet jeune de sexe masculin. Le calcanéus, le talus et les métatarsiens sont les sièges préférentiels. Au niveau du calcanéus, le chondroblastome peut survenir plus fréquemment sous l'articulation talocalcanéenne (64%) ou également dans la grande tubérosité (36%). Certains cas ont pourtant été observés dans l'apophyse antérieure de cet os. Dans le talus, il n'existe pas de siège préférentiel même si la localisation au niveau de la tête, semblable à une épiphyse d'un os long, est le siège le plus caractéristique. Dans les métatarsiens, ces lésions surviennent toujours au niveau d'une épiphyse pour ensuite atteindre facilement le reste du métatarsien du fait de leur petite dimension. De petites calcifications de la matrice tumorale sont présentes dans 7% des cas [17].

Le chondroblastome s'associe fréquemment à des symptômes articulaires, tels que la douleur, un épanchement, une tuméfaction articulaire, une atrophie musculaire, une limitation fonctionnelle.

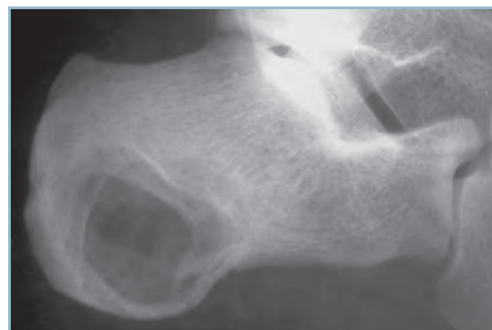Sur les radiographies, l'ostéolyse est sphérique ou polycyclique, excentrique, à marges bien définies et de type :

- Ia dans 50% des cas ;
- Ib dans 45% des cas ;
- Ic dans 5% des cas.

Habituellement, une fine bordure scléreuse entoure de façon plus ou moins étendue la tumeur. La lésion a un aspect voilé du fait de la présence de minuscules calcifications au sein de la matrice, difficile à mettre en évidence en raison des petites dimensions de l'os impliqué (figure 48.6). Le cloisonnement n'est pas fréquent et la réaction périostée absente. Une fine coque périphérique, avec une corticale amincie et soufflée, est observée dans 69% des cas [10]. Les diagnostics différentiels les plus fréquents sont le chondrome, le chondrosarcome, la tuberculose, le kyste



**48.6** Le CT-scan montre très bien l'ostéolyse riche en petites calcifications et la bordure scléreuse qui la délimite, aspect caractéristique des chondroblastomes.



**48.7** Le fibrome chondromyxoïde se localise souvent au niveau de la tubérosité postérieure du calcaneus.

L'ostéolyse est pure, sans calcifications, les limites nettes ou lobulées, la corticale amincie.

anévrismal [17]. Ces tumeurs ont une croissance lente et les symptômes peuvent durer de nombreux mois avant que le diagnostic ne soit posé. Cependant, son essor est quelquefois plus rapide, plus agressif dans un contexte de flambée avec atteinte de l'articulation voisine simulant une néoplasie maligne. Dans les cas de stade 2, le chondroblastome est traité par curetage extensif et soigneux, avec utilisation de phénol comme adjuvant local, remplissage par du ciment et greffe interposée entre celui-ci et le cartilage articulaire. La résection avec marges amples est limitée aux cas très étendus ou aux récurrences agressives avec reconstruction moyennant des greffes homo- ou hétérologues de façon à rétablir la fonction ou à réaliser une arthrodeuse.

Le pronostic de cette tumeur est bon, car il y a presque toujours guérison après le curetage. Seuls 10% de récurrences ont été observés dans des cas où le curetage n'a pas été adéquat ; ceux-ci peuvent encore être traités pour la grande majorité par un autre curetage. Bien que des cas exceptionnels de métastases pulmonaires ont été rapportés, celles-ci sont sans conséquence pour la vie du patient, car leur croissance est lente et elles peuvent faire l'objet d'une exérèse chirurgicale.

### Fibrome chondromyxoïde

Le fibrome chondromyxoïde est rare au niveau du pied. Il constitue seulement 3 à 7% des tumeurs primitives. Cependant, parmi tous les fibromes chondromyxoïdes, 16 à 20% sont localisés au niveau du pied. Dans notre série, l'incidence de ces tumeurs est nettement inférieure. Elle constitue 1,7% des tumeurs du pied et 2,1% des tumeurs bénignes ; seulement 12% de tous les fibromes chondromyxoïdes sont localisés au niveau du pied. Ils prédominent chez le sexe masculin à un âge inférieur à 30 ans. Ces tumeurs peuvent être observées dans les métatarsiens et au niveau du calcaneus. Pour les os tubulaires, ils prédominent au niveau des métaphyses avec possibilité d'extension à la diaphyse, tandis que pour le calcaneus, ils s'observent uniquement au niveau de la grosse tubérosité sur le versant plantaire (figure 48.7) [17].

Le fibrome chondromyxoïde apparaît comme une lésion excentrique, purement lytique, de forme irrégulière, lobulée, à limites nettes et régulières, avec une corticale soufflée surtout au niveau des petits os longs ou encore, comme dans certains cas, complètement absente, sans pour autant que la lésion infiltre les tissus mous puisqu'une couche de périoste reste pour la délimiter. Il n'y a pas de coque sclérotique et de réaction périostée. L'existence d'une zone de transition sclérotique fine ou épaisse entre la lésion

et l'os sain est rare. La lésion peut prendre un aspect bulleux ou plurilobulé par la confluence de plusieurs aires néoplasiques. Il n'existe pas de véritable cloisonnement, car les septa présents sont en réalité des crêtes osseuses interposées entre les différentes zones lytiques ou les parois osseuses des lésions confluentes. La présence d'une lésion hémisphérique, lacunaire osseuse est retenue comme un signe pathognomonique [24]. Lorsqu'une telle image est présente, une zone d'hyperostose en coin peut être observée aux jonctions avec l'os sain. Des calcifications rares et éparses peuvent être observées exceptionnellement dans les lésions rencontrées à des âges plus avancés.

Les diagnostics différentiels les plus fréquents sont la tumeur à cellules géantes, le kyste anévrisimal, le chondroblastome, le chondrosarcome. L'évolution de la maladie est lente et les indications de traitement chirurgical sont les mêmes que pour le chondroblastome.

### Chondrosarcome

Le chondrosarcome intéresse rarement le pied et représente 1,4 à 3,6% des tumeurs primitives du pied. Parmi les chondrosarcomes, seuls peu de cas (2 à 9%) sont localisés au pied. Dans notre série, le chondrosarcome constitue la seconde tumeur maligne après le sarcome d'Ewing avec une incidence de 21%. Il prédomine chez le sexe masculin chez des patients adultes. Tous les os du pied peuvent être atteints même si le calcaneus et les os tubulaires semblent être des sites préférentiels. Lorsque le chondrosarcome se localise au calcaneus, il n'y a pas de zone préférentielle d'apparition et au moment du diagnostic, tout le calcaneus est atteint par la tumeur du fait de la croissance lente de ce type de néoplasie. Au niveau des métatarsiens, le chondrosarcome est central, s'étendant de la métaphyse à la diaphyse. Au niveau des phalanges, c'est toute la structure qui est habituellement infiltrée par la néoplasie [17].

Le symptôme principal est la douleur, profonde, sourde, discontinue au départ, puis continue et majorée la nuit, et présente depuis un certain temps. Parfois, il est retrouvé, à l'anamnèse, l'histoire d'une intervention chirurgicale précédente pour une tumeur cartilagineuse de diagnostic imprécis qui a récidivé. Une tuméfaction des tissus mous se révèle tardivement, tandis qu'un léger épaissement de l'os douloureux plus précocement. Le chondrosarcome apparaît comme étant une lésion lytique, excentrique au niveau du calcaneus mais centrale au niveau des métatarsiens, aux limites mal définies, possédant en son sein de

nombreuses calcifications éparses, de type granules arciformes ou en anneaux. La corticale est amincie avec un « scalloping » à sa face interne ou interrompue à certains endroits. Du fait de la croissance lente de ces tumeurs, la corticale peut avoir le temps de réagir, provoquant une hyperostose qui détermine une corticale épaissie et expansée avec augmentation du volume osseux. À sa face externe, de fins et courts spicules de réaction périostée sont présents. Ceux-ci confèrent un aspect chevelu ou en « montagne couverte de sapins » à la corticale, typique de l'infiltration néoplasique (figure 48.8a). Les aspects bulleux sont rares et dus à la croissance de la tumeur entre les trabécules osseux qui restent incarcérés entre les lobules néoplasiques. Les éléments importants pour définir le diagnostic de chondrosarcome sont :

- une érosion endostéale en « lacune » de plus des deux tiers de l'épaisseur de la corticale ;
- la destruction de la corticale elle-même ;
- une réaction périostée ;
- la présence de calcifications éparses.

Dans les formes plus agressives, la corticale est détruite, une masse est présente dans les tissus mous avec quelques calcifications, la réaction périostée se traduit par de fins spicules sans apparition d'un réel triangle de Codman et d'un aspect en « dents de peigne » qui sont typiques de l'ostéosarcome. L'érosion endostéale et l'expansion de la corticale ont été observées dans 90% des cas, une masse dans les tissus mous dans 80% des cas, la destruction de la corticale dans 50% des cas, des calcifications dans 74% des cas, des limites mal définies dans 79% des cas, l'implication de tout un segment osseux dans 12% des cas, une réaction périostée dans 14% des cas, l'épaississement de la corticale dans 11% des cas, une fracture pathologique dans 14% des cas [25]. De plus, la tumeur croît dans l'os spongieux sans détruire les trabécules osseux rendant son extension non visible aux radiographies standard. Pour cette raison, la RMN est nécessaire afin de parfaitement montrer l'atteinte osseuse. À la RMN, les chondrosarcomes ont un aspect lobulé, homogène, de haute intensité en T2 (figure 48.8b), avec des septa fins à basse intensité, que ce soit en signal T1 ou T2, et

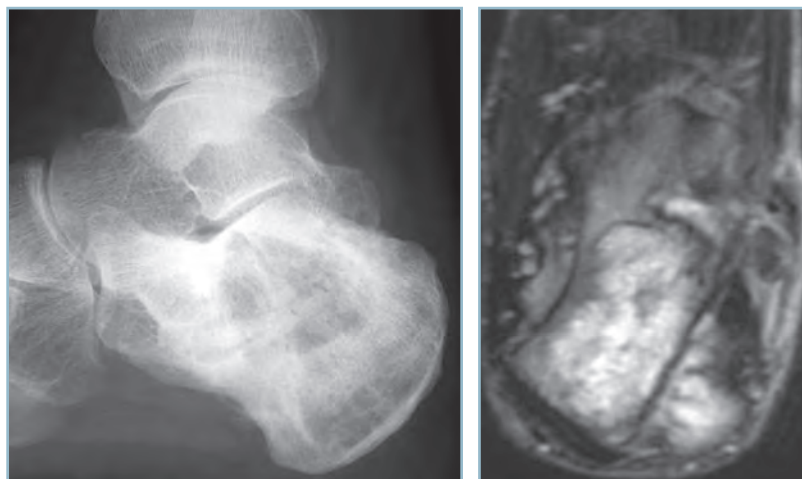
des calcifications d'intensité intermédiaire en T2, tandis que la lésion est iso-intense par rapport aux muscles en T1 [12].

Les diagnostics différentiels les plus fréquents sont l'ostéosarcome, le chondrome, le chondroblastome. L'évolution de la maladie est toujours lente avec une symptomatologie de longue durée avant que le diagnostic ne soit posé, bien que la découverte d'une telle néoplasie au niveau du pied se fait plus rapidement du fait du rôle portant de celui-ci. L'évolution est plus rapide dans les formes à haut grade de malignité, dans les chondrosarcomes dédifférenciés ou dans les récives qui présentent une progression dans la malignité. Les récives et les métastases peuvent apparaître des années après la chirurgie du pied. Les chondrosarcomes de grade 1 ne donnent pas de métastases, tandis que ceux de grade 2 présentent des métastases plus ou moins tardives et ceux de grade 3 donnent des métastases fréquemment et précocement. Le traitement est uniquement chirurgical par résection ample de la tumeur qui, dans certains cas, demande une amputation. Une attention toute particulière doit être faite lorsqu'une chirurgie conservatrice est réalisée de façon à ne pas disséminer les cellules tumorales dans le champ opératoire, car les cellules néoplasiques peuvent facilement s'implanter dans les tissus mous provoquant ainsi une récive qui s'encapsule sans difficulté et qui peut dès lors être opérée de façon conservatrice. Le pronostic de la forme de grade 1 est très bon, car elle ne donne pas de métastases et récive rarement. Celui de la forme de grade 2 est encore bon, la survie est de 60% à 10 ans, si le traitement chirurgical est immédiat et oncologiquement adéquat. Le taux de survie de la forme de grade 3 est faible avec 40% ou moins encore pour les formes dédifférenciées du fait de la découverte fréquente de métastases précoces.

## Origine histiocytaire

### Tumeurs à cellules géantes

La tumeur à cellules géantes est rare au niveau du pied et constitue seulement 3 à 5% des tumeurs primitives. Si l'on considère l'ensemble des tumeurs à cellules géantes, peu de cas (1 à 5%) sont localisés au pied. Le sexe féminin est le plus fréquemment touché



**48.8** Chondrosarcome du calcaneus.

a | b

a. Le chondrosarcome se présente avec une ostéolyse à limites floues, infiltrante. Notons la présence de petites calcifications internes. La corticale est envahie, la réaction périostée pauvre.

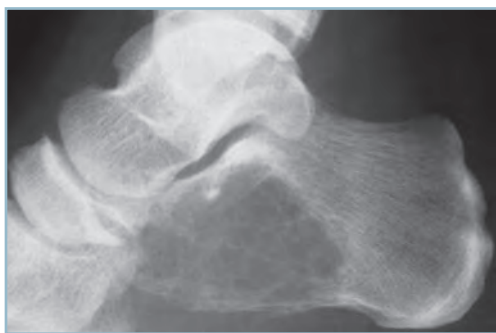
b. La RMN montre l'infiltration de la lésion dans le calcaneus, les zones d'intensité élevées en T2 typiques du tissu cartilagineux qui forme des lobules. Infiltration de la corticale avec envahissement des tissus et quelques spicules de réaction périostée.



à l'âge adulte. La tumeur à cellules géantes se localise préférentiellement au niveau des os du tarse en particulier dans le talus et le calcaneus. Dans le talus, il sera observé plus communément au niveau du corps, tandis qu'au niveau du calcaneus, c'est la grande tubérosité ou l'apophyse antérieure qui sont concernées. Au niveau des os tubulaires, elle prend son origine dans la métaphyse pour ensuite rapidement envahir l'épiphyse ou la diaphyse [17]. La douleur est souvent référée à l'articulation voisine qui apparaît tuméfiée et fonctionnellement limitée. Au niveau des os du pied qui sont superficiels, on note précocement une tuméfaction osseuse douloureuse à la palpation. Si la corticale est détruite et la tumeur a envahi les tissus mous, la tuméfaction est parenchymateuse, de consistance élastique. L'amincissement de la corticale peut provoquer une fracture pathologique.

La tumeur à cellules géantes peut apparaître comme une lésion lytique, toujours excentrique, extrêmement agressive, avec destruction de la corticale, un aspect infiltrant, des limites floues, mal définies, avec absence de réaction périostée et extension dans les tissus mous adjacents simulant une tumeur maligne (figure 48.9). Elle apparaît également comme une lésion bénigne, à corticale soufflée, continue, mais mitée, dont l'aspect est géographique, à cloisonnement interne et limites nettes et régulières. Dans aucun de ces deux cas, des calcifications internes à la lésion sont observées. L'expansion de la corticale avec érosion de celle-ci est notée dans 75 % des cas, une masse dans les tissus mous dans 25 % des cas, l'invasion de l'articulation voisine dans 25 % des cas [26]. L'aspect quiescent, l'ostéolyse à marges nettes, régulières, entourée d'une bordure scléreuse, une corticale simplement amincie sans être soufflée ni criblée ne se voient que dans des cas exceptionnels. La croissance néoplasique le long des ligaments et des capsules articulaires voisines est typique. De cette façon, la tumeur peut envahir également les os voisins, au niveau des petits os du tarse.

Les diagnostics différentiels les plus communs sont le kyste anévrysmal, le chondroblastome, le fibrosarcome, l'histiocytome fibreux malin, les métastases. L'évolution de cette tumeur est très variable. Elle peut rester bien contenue pendant des années avec une croissance très lente ou, à l'inverse, avoir une évolution très rapide en quelques semaines. La récurrence après résection inadéquate est fréquente au niveau osseux, mais peut survenir également dans les tissus mous où elle apparaît comme un nodule calcifié ou avec des ossifications. Dans 1 à 2 % des cas, des métastases pulmonaires peu-



**48.9** La tumeur à cellules géantes apparaît comme une ostéolyse géographique, à limites mal définies, avec une corticale amincie ou criblée, sans réaction périostée, sans bordures scléreuses, sans calcifications internes, mais avec résidus de trabécules qui confère un aspect de sédimentation dense.

vent être observées dont l'évolution est bénigne, car elles restent stables dans le temps ou peuvent être réséquées chirurgicalement.

Les tumeurs non traitées, récidivantes et pour lesquelles de la radiothérapie est associée, peuvent évoluer en sarcomes. Un simple curetage a 40 % d'incidence de récurrence, c'est pourquoi il est indispensable de réaliser une exérèse bien plus complète. Cependant, la tumeur étant proche d'une articulation, une résection impose le sacrifice de cette articulation avec les difficultés de reconstruction que cela implique. Pour ces raisons, la réalisation d'un curetage élargi est préférée aujourd'hui, emportant une fenêtre ample de corticale érodée par la tumeur qui permet d'accomplir un fraisage complet et agressif des parois de la cavité résiduelle, avec utilisation de phénol et remplissage avec du ciment. Par cette méthode, l'incidence des récurrences est tombée à 10 % et dans la grande majorité des cas ; la récurrence peut être traitée de la même manière. La résection, avec des marges amples et reconstruction par greffe osseuse homologue, est indiquée dans les cas de stade 3 avec destruction osseuse importante [21]. L'incidence des récurrences est presque nulle. Dans les cas particuliers d'extension importante, récidivante, le recours à l'amputation a permis obtenir une condition fonctionnelle. Le pronostic est bon, même pour les cas avec métastases pulmonaires, exception faite des lésions compliquées de sarcome, qui bien qu'il soit traité de façon radicale, n'ont qu'un faible taux de survie.

### Fibrosarcome

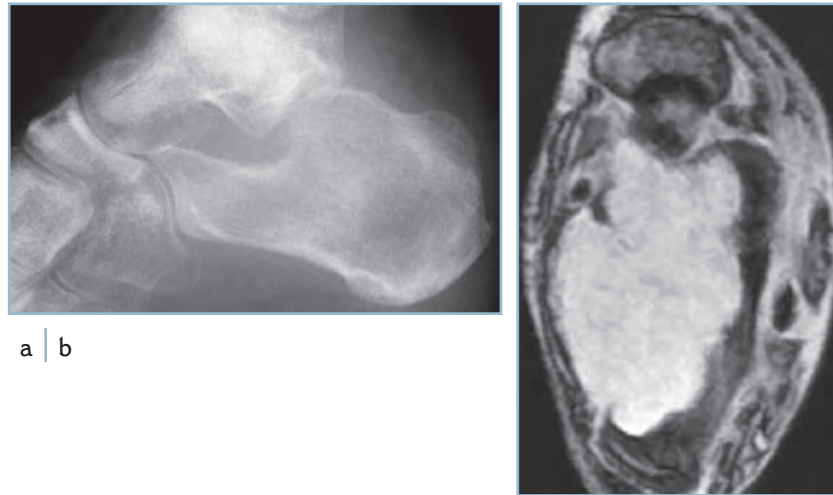
Le fibrosarcome est très rare au niveau du pied et constitue seulement 1,2 à 2,9 % des tumeurs primitives du pied. Seuls 1 à 2 % des fibrosarcomes se localisent au pied. Il prédomine chez le sujet âgé de sexe masculin. Fréquemment, ce fibrosarcome se localise au calcaneus, en particulier au niveau de son corps. Les symptômes les plus communément rencontrés sont une douleur située au calcaneus, de développement rapide et accompagnée d'une tuméfaction dure.

Radiologiquement, l'ostéolyse a un aspect mité, à limites floues, la corticale est détruite, sans réaction périostée, avec présence d'une masse dans les tissus mous sans aucune calcification (figure 48.10) [17]. L'évolution est habituellement rapide dans les formes à haut grade de malignité et plus lente pour les formes à bas grade de malignité. Ces tumeurs sont diagnostiquées au moment où plusieurs os du pied sont déjà atteints et où seules des interventions radicales totales sont possibles. Pour les autres cas, une résection avec des marges amples est adéquate. Le pronostic est bon seulement dans les grades 1, tandis qu'il se péjore, plus le grade histologique augmente.

### Histiocytome fibreux malin

L'histiocytome fibreux malin du pied est encore plus rare que le fibrosarcome et représente moins de 1 % des tumeurs osseuses du pied. Parmi l'ensemble des histiocytomes fibreux malins, 3 à 10 % se localisent au pied. Ils prédominent chez les adultes et les sujets âgés de sexe masculin. Pour cette tumeur, la clinique et l'aspect radiologique sont similaires au fibrosarcome. Sur les radiographies, l'ostéolyse a un aspect infiltrant, les marges sont indistinctes, il n'existe aucune réaction périostée, la corticale apparaît plus infiltrée par la tumeur que détruite. Les récurrences sont fréquentes même après résection à marge ample, c'est pourquoi une marge radicale est l'idéal. Pour ce faire, le recours à l'amputation est fréquent. La chimiothérapie a permis une amélioration du pronostic avec une bonne réponse dans plus de 50 % des cas.





**48.10** Exemple de fibrosarcome du calcaneus.

a. Ostéolyse diffuse du calcaneus avec un aspect flou indiquant l'extrême infiltration néoplasique de la spongieuse, des limites mal définies, une corticale envahie, une absence de réaction périostée et de matrice minéralisée. Ce sont les caractéristiques radiologiques du fibrosarcome de haut grade de malignité.

b. La RMN montre une lésion qui détruit le calcaneus dans son entièreté, rompt la corticale et infiltre les tissus mous adjacents, avec un signal typique hyperintense en T2 des sarcomes.

### Histogenèse vasculaire : hémangio-endothéliome

L'hémangio-endothéliome est une tumeur à bas grade de malignité, issue de cellules mésenchymateuses qui tendent à se différencier en angioblastes et à former des vaisseaux. Cette tumeur est rare, elle prédomine dans le sexe masculin à l'âge adulte et se localise préférentiellement au calcaneus et au niveau des métatarsiens. Elle constitue 2% des tumeurs primitives du pied et 9% des tumeurs malignes ; seuls 5% de tous les hémangio-endothéliomes sont localisés au pied. Dans 25% des cas, cette tumeur apparaît multicentrique avec présence d'autres lésions dans les structures osseuses voisines d'un même membre. La lésion est découverte par la survenue de douleurs locales et rarement par la présence d'une tuméfaction.

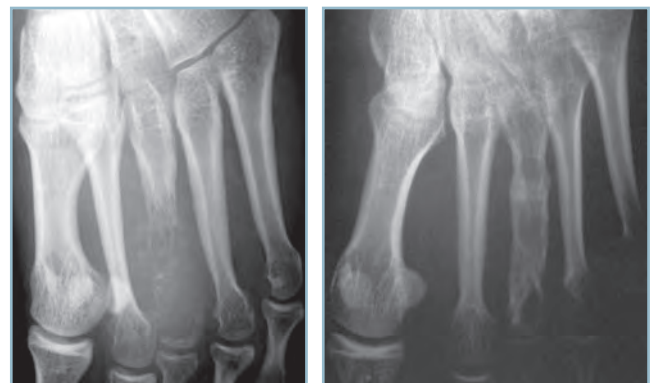
À l'examen radiologique, l'ostéolyse est de forme arrondie, à limites nettes, avec un riche cloisonnement interne qui lui confère un aspect « bulleux », « alvéolaire ». Parfois, dans certaines zones autour de la lésion, on retrouve de l'ostéosclérose. La corticale est amincie et soufflée, mais rarement interrompue. La réaction périostée est toujours pauvre. Cette tumeur a une progression lente et peut évoluer vers la malignité en des formes de haut grade. Le traitement de choix est une résection à marges amples pour éviter la récurrence fréquente de ces lésions lorsqu'elles sont opérées comme des tumeurs bénignes. Dans certains cas, cependant, pour des lésions de petite taille, un évidement précis associé à l'utilisation d'adjuvants locaux, d'un remplissage par ciment et d'une radiothérapie postopératoire a pu donner de bons résultats sans devoir réséquer l'os atteint et reconstruire, ce qui dans certains cas est une entreprise complexe pour des résultats peu fonctionnels. Le pronostic de ces tumeurs est bon, car l'incidence des métastases est extrêmement rare.

### Origine indéterminée : le sarcome d'Ewing

Le sarcome d'Ewing du pied est la tumeur primitive maligne osseuse la plus fréquente. Elle représente 9,5% de toutes les tumeurs primitives du pied. Cependant, seuls 1 à 5% de tous les

sarcomes d'Ewing se localisent au pied. Elles prédominent chez le sujet jeune de sexe masculin.

Le calcaneus et les métatarsiens sont les sites préférentiels. Au niveau du calcaneus, la tumeur touche plus fréquemment le corps, infiltrant les zones métaphysaires adjacentes. Au niveau des métatarsiens, elle naît dans la diaphyse et s'étend facilement dans les tissus mous adjacents par infiltration de la corticale (*figure 48.11*) [8-17]. Le symptôme premier est la douleur, associée précocement à une tuméfaction de croissance rapide et de consistance élastique. Le patient présente souvent de la fièvre, une anémie et une leucocytose avec augmentation des LDH. Le sarcome d'Ewing apparaît comme une lésion infiltrante, à limites indistinctes avec expansion dans les



**48.11** Illustration de l'évolution d'un sarcome d'Ewing des métatarsiens.

a. Ostéolyse grave du 3<sup>e</sup> métatarsien qui a détruit complètement l'os avec invasion des tissus mous adjacents, avec des limites floues et infiltrantes, une réaction périostée modeste, sans calcifications internes : tableau radiologique de sarcome d'Ewing avant un traitement chimiothérapique.

b. La chimiothérapie engendre une réduction de la composante extra-osseuse de la tumeur qui apparaît complètement disparue, une reconstruction de la corticale, une plus grande délimitation intra-osseuse qui a permis de réséquer le métatarsien et de le reconstruire par des greffes.

tissus mous voisins, la corticale est parfois détruite mais plus souvent simplement mitée ou perforée. La réaction périostée en bulbe d'oignon est rare, mais lorsqu'elle est présente, elle est moins intense que celle des os longs des membres. Elle est plus facilement observée dans les os tubulaires que dans les os du tarse. De plus, la réaction périostée se limite à quelques appositions lamellaires ou à de courts spicules. Parfois et préférentiellement au niveau du calcanéus, des zones scléreuses sont observées au sein de l'ostéolyse, ce qui confère un aspect mixte à la lésion. Très fréquemment, l'extension intra-osseuse est supérieure à celle visible sur les radiographies. C'est pourquoi pour un *staging* correct de la lésion, il est nécessaire de réaliser :

- une scintigraphie osseuse de façon à exclure d'autres localisations ;
- un scanner avec injection de contraste afin de bien évaluer les rapports avec les pédicules vasculonerveux principaux et les caractéristiques de la lésion osseuse ;
- une RMN pour mesurer l'exacte extension intra-osseuse, les rapports avec les tissus mous et les structures capsuloligamentaires.

Il peut être facilement confondu avec l'ostéosarcome, le granulome éosinophile, l'ostéomyélite, le lymphome, une métastase [1-8]. Au niveau du pied, l'évolution de la maladie est plutôt rapide du fait de la superficialité des os, sans développement important dans les tissus mous avant que le diagnostic ne soit posé. Il existe fréquemment des métastases pulmonaires au moment du diagnostic. Les métastases squelettiques ou ganglionnaires et viscérales sont plus rares. Le sarcome d'Ewing est une maladie sensible à la radiothérapie, à la chimiothérapie et peut bénéficier également de la chirurgie avec des effets positifs sur le pronostic. Une étude récente [8] démontre qu'au niveau du pied, comme pour les autres sites, les patients présentant au départ des métastases pulmonaires ont un pronostic moins bon. De plus, les cas de tumeurs localisées au pied ayant eu un traitement complet qui utilise toutes les procédures thérapeutiques en notre possession (chimiothérapie + chirurgie + radiothérapie) ont obtenu le meilleur résultat pronostic. En effet, l'utilisation de la seule radiothérapie associée à la chimiothérapie, comme pratiquée 20 ans plus tôt, n'a pas éliminé l'incidence de rechute locale ou systémique. Le traitement chirurgical doit être toujours oncologiquement adéquat, car la résurgence de la maladie est un événement extrêmement défavorable. Une résection avec des marges amples est souvent suffisante mais pour le site, concerné elle reste difficile à réaliser ou inefficace d'un point de vue fonctionnel, c'est pourquoi le recours à l'amputation de la jambe ou à des rayons est fréquent, avec un bon résultat qu'il soit clinique ou oncologique.

## Formes secondaires : métastases de carcinome

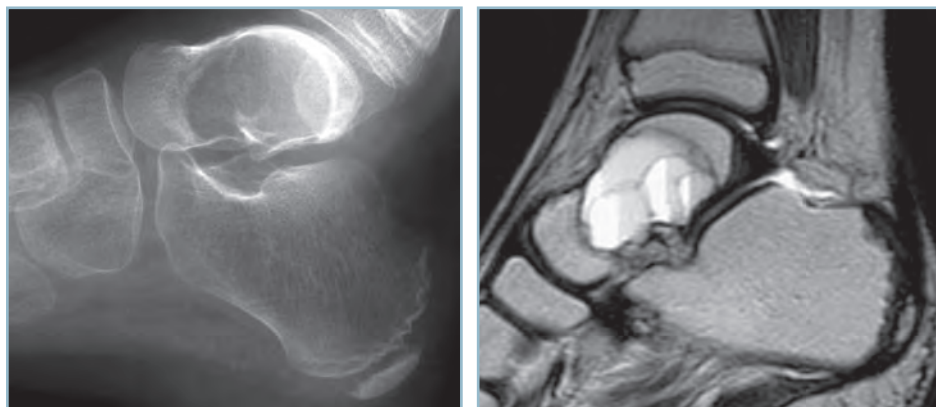
Les métastases au pied sont très rares, même si leur réelle incidence est difficile à établir, car sous-estimée étant donné qu'elles surviennent chez des patients à un stade avancé de la maladie. Les carcinomes qui donnent des lésions osseuses secondaires le plus fréquemment au pied sont les carcinomes pulmonaire, rénal et du colon. L'incidence est moins fréquente pour les carcinomes mammaire, prostatique et vésical. Tous les os du pied peuvent être le siège de métastases, mais le calcanéus et les métatarsiens sont les sièges les plus fréquents. Au niveau du calcanéus, les métastases sont plus communément situées dans la grande tubérosité, zone richement vascularisée. Dans les os tubulaires, celles-ci surviennent au niveau de la métaphyse, mais souvent, au moment du diagnostic et du fait de la rapide progression de la maladie, de larges portions osseuses apparaissent infiltrées par la lésion [17]. Les métastases se révèlent multiples, infiltrantes, associées à une fracture pathologique, à limites floues avec un tableau

lytique, mixtes ou épaisses en fonction de l'histotype. Lorsqu'elles sont solitaires, elles ne peuvent souvent pas être mises en évidence à la radiographie standard qui reste négative. La RMN est alors très utile, elle montre une lésion hypo-intense en T1 et hyperintense en T2 avec un tableau hétérogène [11-19]. Les métastases du pied peuvent répondre positivement à un traitement par radiothérapie et, pour les cas ne répondant pas à la thérapie systémique, elles peuvent être traitées par curetage, remplissage par ciment et radiothérapie.

## Lésions pseudotumorales

### Kyste anévrismal

Le kyste anévrismal constitue 6,4 à 7,7% des tumeurs du pied. Parmi l'ensemble des kystes anévrismaux, 5 à 9% se localisent au pied. Dans notre série, l'incidence du kyste anévrismal au pied est plus faible (4,1%). Tous les os du pied peuvent être le siège de la survenue d'un kyste anévrismal, mais l'arrière-pied et les métatarsiens sont les plus fréquemment impliqués. Situé au calcanéus, ils se localisent préférentiellement au niveau de la grande tubérosité, pour le talus dans le corps et souvent intéressent l'entièreté des métatarsiens [17]. Plus que la douleur, qui est somme toute modeste, ce qui caractérise la clinique est la survenue d'un gonflement osseux précoce et bien évident, tellement rapide que parfois il simule une tumeur maligne. Parfois, préférentiellement au niveau du calcanéus, le kyste anévrismal est sous-périosté avec une ostéolyse rétromalléolaire ou pré-achilléenne qui érode la face externe de la corticale avec des limites floues ou lobulées et nettes, avec une coque de périoste initialement non visible car non ossifiée, puis fine et discontinue pour finir en une couche si épaisse qu'elle simule une corticale amincie. De cette coque périostée naissent parfois des stries radio-opaques perpendiculaires à la corticale. Dans l'atteinte des métatarsiens, le kyste anévrismal prend son origine de façon excentrique au niveau d'une métaphyse et rapidement envahit toute la diaphyse prenant l'aspect d'une lésion centrale. La lésion s'étend selon un mode expansif provoquant un amincissement et une expansion de la corticale (*figure 48.12a*). La matrice ne présente pas de calcifications et la présence d'une sédimentation interne n'est pas fréquente. Au Ct-scan et à la RMN, des niveaux liquidiens sont observés (*figure 48.12b*). Le kyste anévrismal peut être confondu avec les tumeurs à cellules géantes, cependant, les patients atteints d'un kyste anévrismal ont un âge inférieur (15 ans) à ceux des patients atteints d'une tumeur à cellules géantes (27 ans). La plupart des cas atteints par ces deux lésions sont de stade 2, cependant les tumeurs à cellules géantes constituent 70% des cas de stade 3. C'est pourquoi un aspect agressif de la lésion est plus typique des tumeurs à cellules géantes, tandis qu'une érosion de la corticale externe est plus caractéristique du kyste anévrismal. Un cloisonnement interne est présent dans les deux lésions. Dans le kyste anévrismal, les limites sont nettes et lobulées, tandis que dans les tumeurs à cellules géantes, elles apparaissent plus volontiers mal définies. La croissance du kyste anévrismal engendre l'expansion avec amincissement de la corticale, tandis que pour les tumeurs à cellules géantes, la corticale est criblée ou rompue. Une coque scléreuse périphérique et des niveaux liquidiens sont plus typiques du kyste anévrismal, tandis qu'une fracture pathologique ou un envahissement articulaire sont plus fréquemment observés dans la tumeur à cellules géantes [7]. De plus, le Ct-scan montre que le kyste anévrismal a une densité supérieure à 25 HU, tandis que le kyste osseux est inférieur à 20 HU, les lésions fibreuses supérieures à 70 HU et les lipomes de même intensité que la graisse. Le kyste anévrismal au niveau du pied a une croissance lente, il se développe rapidement dans de rares cas en simulant une néoplasie maligne.



**48.12** Exemple de kyste anévrismal du talus.

a | b

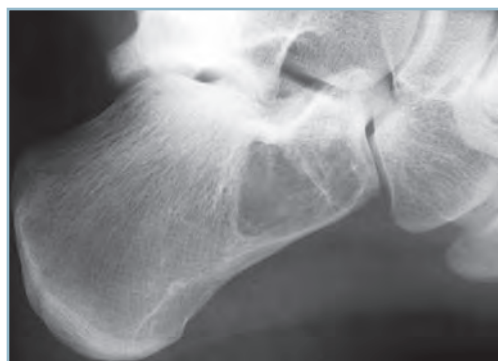a. Le kyste anévrismal apparaît sur les radiographies par une ostéolyse pure, à limites nettes, qui amincit et souffle la corticale.

b. La résonance magnétique montre très clairement l'extension de la lésion et la présence de niveaux liquidiens qui sont très suggestifs de ce type de lésion.

Le traitement électif est le curetage avec utilisation d'adjuvants locaux et de greffes osseuses qui permettent presque toujours d'obtenir la guérison de la lésion même s'il persiste un risque de récurrence de 15%. Au niveau des métatarsiens, des résections à marges amples peuvent être réalisées avec pour but l'exérèse complète de la tumeur et l'éviction de la survenue de récurrences. Au niveau du pied, l'embolisation et la radiothérapie ne sont pas utilisées à cause du haut risque de complications.

### Kystes osseux

L'incidence exacte des kystes osseux du pied n'est pas facile à établir car de telles lésions sont souvent découvertes fortuitement. Elles ne donnent pas de douleurs et ne sont pas opérées. Le kyste osseux constitue 3 à 4% des tumeurs primitives du pied. Si l'on considère l'ensemble des kystes osseux, seuls 2 à 7% se localisent au niveau du pied. Le kyste osseux du calcanéus prédomine chez l'adulte de sexe masculin. La majorité des cas rapportés se localisent au calcanéus, au niveau de la jonction entre l'apophyse antérieure et le corps du calcanéus dans la partie inféro-latérale (figure 48.13). Le kyste osseux a un aspect radiologique d'ostéolyse pure, ovalaire, à limites nettes et sclérotiques. Le Ct-scan et la RMN montrent une cavité pleine de liquide entourée d'une membrane. Le kyste osseux



**48.13** Le kyste osseux du calcanéus survient toujours au niveau de la jonction entre l'apophyse antérieure et le corps du calcanéus par une ostéolyse pure, aux limites bien définies avec une corticale intègre.

du calcanéus est une découverte fortuite dans le décours d'examen radiologiques réalisés pour un traumatisme ou une douleur au pied d'une autre nature. La fracture pathologique est exceptionnelle et on ne met jamais en évidence de tuméfaction. Au niveau des sites calcanéens, le kyste osseux peut difficilement être confondu avec une autre pathologie. En effet, le pseudokyste est une raréfaction osseuse triangulaire, n'étant pas entourée d'une bordure scléreuse à marges plus irrégulières et floues [17-28] et le lipome osseux du calcanéus, outre ses aspects similaires au kyste osseux, présente un noyau central sclérotique de graisse nécrotique. Le Ct-scan montre une densité typiquement grasseuse plutôt que liquidienne. Le kyste osseux du calcanéus n'a pas une évolution similaire aux autres kystes osseux. Il ne répond pas à la thérapie cortisonique et ne nécessite aucun traitement.

### Kystes muqueux

Le kyste muqueux est rare au niveau des os du pied où il constitue 7 à 9% de tous les kystes muqueux intra-osseux. Il prédomine chez l'adulte de sexe masculin. Le talus est le siège le plus communément intéressé, en particulier le corps. La douleur et une tuméfaction modeste sont les symptômes les plus communs, même s'il reste asymptomatique pendant des années et que sa découverte est fortuite. Radiologiquement, une ostéolyse pure est observée, à limites nettes, régulières, avec une bordure scléreuse et une corticale amincie [17]. Sa croissance est très lente et seules les lésions symptomatiques seront traitées chirurgicalement. Un évidement intra-osseux est le traitement de choix, car l'énucléation du kyste de son lit osseux est facile et le risque de récurrence très bas.

### Granulome éosinophile

Le granulome éosinophile du pied est exceptionnel, il représente seulement 0,8% des tumeurs primitives du pied. De plus, seuls 1 à 1,4% de tous les granulomes éosinophiles se localisent au pied. Ils prédominent chez l'enfant de sexe masculin. Cette lésion provoque toujours une douleur et une tuméfaction évidente. Radiologiquement, il peut simuler une tumeur maligne du fait de la présence d'une ostéolyse infiltrante, très agressive, avec une réaction périostée intense mieux visualisée dans les os tubulaires que dans les os du tarse, à limites floues ; la corticale est érodée ou effacée. Il peut aussi avoir l'aspect d'une lésion franchement



bénigne par la présence d'une ostéolyse pure, à limites nettes, lobulées, avec une bordure scléreuse, une corticale peu soufflée ou amincie et une matrice non minéralisée [17]. Face à ce type de lésion, il faut toujours considérer la possibilité qu'il y en a d'autres au niveau du squelette constituant ainsi une forme diffuse. Pour cette raison, il est indispensable de toujours réaliser une scintigraphie osseuse « total body » et un contrôle du thorax et des viscéres pour exclure des formes systémiques. Le granulome éosinophile a une évolution rapide, ce qui va à l'encontre d'une guérison spontanée. Une simple infiltration de cortisone provoque en 6 à 12 mois l'arrêt de l'évolution, puis la restructuration des foyers d'ostéolyse. Dans les formes diffuses, un traitement cortisonique et antiplastique systémique est nécessaire.

### Dysplasie fibreuse

La dysplasie fibreuse du pied est très rare. Elle constitue seulement 1,2% des tumeurs primitives. Seuls 1,2 à 4,3% des dysplasies fibreuses monostotiques intéressent le pied. Des cas sporadiques ont été décrits dans tous les os du pied. Parmi les patients avec une dysplasie fibreuse polyostotique, 73% présentent des lésions des métatarsiens, 61% des phalanges et 30% des os du tarse. Il existe une légère prédominance pour le sexe féminin et elle peut être observée à tous les âges, préférentiellement chez le jeune adulte. La lésion peut être découverte accidentellement mais, le plus souvent, le patient a une douleur due aux microfractures, surtout si les néoformations intéressent une structure osseuse portante. En plus de la douleur, une tuméfaction peut être observée qui se développe parfois rapidement, simulant une tumeur maligne. Le diagnostic est simple s'il s'associe à d'autres déformations osseuses dans les formes polyostotiques. Des « taches café au lait » de couleur brune sont présentes sur la peau, à contours irréguliers et de formes géographiques. Radiologiquement, la dysplasie fibreuse apparaît comme une ostéolyse avec des corticales amincies et soufflées, à limites nettes. La matrice peut être « en verre dépoli » ou plus sclérotique jusqu'à des formes éburnéennes, franchement lytique parfois cystique, avec des petites calcifications en anneaux similaires aux lésions cartilagineuses. Un allongement et un élargissement des métatarsiens et des phalanges peuvent être observés [17]. La lésion a une croissance lente qui tend à s'arrêter après la puberté et ne sera traitée que si elle est symptomatique à l'âge adulte.

### Granulome réparateur à cellules géantes

Le granulome réparateur à cellules géantes est rare. Peu de cas sont décrits dans la littérature. Il prédomine chez le sexe féminin à tous les âges avec un pic d'incidence entre 10 et 20 ans. Il constitue moins de 1% des tumeurs du pied et presque 2% des tumeurs bénignes. Parmi tous les granulomes réparateurs à cellules géantes, 10% se localisent aux os du pied. De plus, ces lésions pseudotumorales sont découvertes de manière fortuite lors de radiographies. En effet, ces lésions provoquent rarement une douleur secondaire à une fracture pathologique ou à un amincissement marqué de la corticale dans un os soumis à la charge. La lésion apparaît comme une ostéolyse pure, au niveau métaphysaire, initialement excentrique puis occupant toute l'épaisseur osseuse, de petite dimension, à limites irrégulières et floues ou encore linéaires et bien définies avec des corticales amincies et soufflées ou partiellement effacées. Un cloisonnement subtil peut être présent. Cette lésion est tout à fait bénigne avec une faible tendance à la récurrence, c'est pourquoi un simple curetage avec utilisation d'adjuvants locaux reste le traitement de choix.

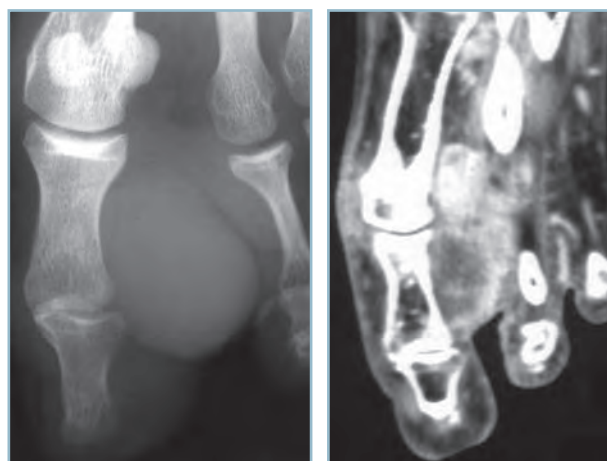
## Tumeurs des tissus mous

### Origine synoviale : sarcome synovial

Le sarcome synovial constitue 6 à 10% de tous les sarcomes des tissus mous et occupe la quatrième place en terme d'incidence après l'histiocytome fibreux malin, le liposarcome et le rhabdomyosarcome. Cependant, il est, au niveau du pied le sarcome des tissus mous le plus fréquent. Dans seulement 13% des cas de sarcome synovial, le pied est concerné. Ce sarcome est prédominant chez le jeune adulte de sexe masculin, entre 15 et 40 ans. Le sarcome synovial se situe en profondeur sous le fascia musculaire, en région périarticulaire, mais extra-articulaire, voisin aux gaines tendineuses et à la synoviale. Le pied est en terme d'incidence le second site après le genou. Habituellement, cette tumeur se localise à la plante du pied, au niveau des espaces métatarsiens ou sous la voûte plantaire. De nombreux cas peuvent être observés également au niveau dorsal sous ou dans les gaines des tendons extenseurs. Il est rarement rencontré au niveau des orteils (*figure 48.14*). Une caractéristique de cette tumeur est l'évolution clinique très lente, à tel point qu'un petit nodule non douloureux peut être présent pendant plusieurs années (en moyenne entre 2 et 4 ans, mais dans certains cas jusqu'à 10 à 20 ans).

Ce tableau ne permet pas de suspecter une tumeur maligne et engendre une sous-évaluation de ces néoformations et la réalisation d'une exérèse chirurgicale inadéquate. Parfois, surtout dans les formes indifférenciées, une croissance rapide peut être observée laissant suspecter une néoplasie maligne. Un autre signe clinique typique du sarcome synovial est la survenue dans l'histoire clinique d'une douleur, habituellement vive et précise, qui permet la découverte d'une tuméfaction de consistance solide, ronde ou lobulée, fortement adhérente au plan profond.

À l'examen radiologique, une tuméfaction des tissus mous du pied est fréquemment observée. Dans 25% des cas, des petites calcifications ou ossifications de forme et de grandeur diverse peuvent être rencontrées au sein de la lésion. Souvent, du fait de la proximité avec les os du pied, la corticale apparaît amincie, des



**48.14** Exemple de sarcome synovial. a | b  
 a. Tableau d'un sarcome synovial de l'hallux déjà visible sur les simples radiographies avec tuméfaction des tissus mous survenant à proximité de l'articulation mais non interne à celle-ci.  
 b. Le Ct-scan montre l'implication des tissus mous autour de la première phalange, la présence d'ossifications, l'érosion de la corticale externe, l'implication des tissus mous également du deuxième orteil.



érosions superficielles lacunaires peuvent être mises en évidence, ainsi qu'une réaction périostée lamellaire ou une hyperostose, et une destruction osseuse massive par infiltration néoplasique. Une masse arrondie ou lobulée, dont les limites sont suffisamment bien définies par rapport aux structures limitrophes, prenant le contraste est facilement mise en évidence au Ct-scan. Cet examen permet de mieux visualiser l'atteinte osseuse par la néoplasie. À la RMN, la néoformation apparaît hétérogène en T1 avec des foyers d'hémorragie qui apparaissent hyperintenses et des zones de tissu néoplasique iso-intenses par rapport aux muscles avec une intensité de signal qui augmente avec le gadolinium de façon hétérogène. En T2, la néoformation apparaît extrêmement hétérogène et se caractérise par :

- l'apparition d'un triple signal constitué d'une zone hyperintense d'hémorragie avec un signal typique liquidien ;
- une zone d'intensité intermédiaire avec un signal similaire à celui des muscles ou de la graisse ;
- une zone hypo-intense avec un signal similaire à celui des tissus fibreux.

Parfois, la présence de différents degrés de cloisonnements internes et de limites bien définies, souvent interprétée comme des signes de bénignité, fait que le sarcome synovial est la tumeur maligne la plus fréquemment diagnostiquée par erreur comme tumeur bénigne. Dans 66 % des cas, l'aspect du sarcome synovial est hétérogène à la RMN. Dans 73 % des cas, ils sont bien circonscrits ou relativement bien circonscrits malgré les différences d'homogénéité. Treize pour cent des cas présentent un niveau liquidien et dans 33 % des cas, il existe une invasion osseuse. Ils peuvent se présenter avec deux tableaux principaux :

- petite lésion de moins de 5 cm, superficielle, bien circonscrite, cloisonnée, homogène, semblable à un kyste : il est utile pour en faire le diagnostic différentiel d'utiliser du contraste à la RMN et de réaliser un échodoppler ;
- lésion plus grande, supérieure à 10 cm, signal hétérogène en T2 et limite allant de bien évidente à infiltrée, cloisonnée de façon prédominante [4].

D'autres auteurs [13] rapportent un pourcentage plus grand d'hétérogénéité (82 %), une meilleure définition des limites par rapport aux tissus mous adjacents (91 %) avec une invasion osseuse moindre (21 %). Tous les sarcomes synoviaux sont de stade II souvent B, car leur développement est extracompartmental.

Les métastases se manifestent chez 80 % des patients et sont principalement localisées aux poumons, même si on les observe souvent au niveau ganglionnaire régional (10-20 %). Chez 25 % des patients, les métastases sont déjà présentes au moment du diagnostic, mais celles-ci peuvent également survenir plusieurs années après l'exérèse de la tumeur, c'est pourquoi il est nécessaire de réaliser des contrôles périodiques pendant plus de 10 ans. L'exérèse chirurgicale doit toujours avoir des marges de résection amples de façon à garantir une incidence de récurrences locales basses qui autrement tourne autour des 20 à 26 % des cas. On l'observe au niveau de la cicatrice chirurgicale et elle survient toujours au cours des deux premières années postchirurgicales. Au niveau du pied, pour obtenir ce type de marge, d'importants sacrifices de muscles, de tendons, de capsules articulaires, de ligaments, de structures osseuses et d'îlots cutanés, et parfois de structures vasculaires considérables doivent être faits. Ces grandes pertes de substance sont couvertes par des lambeaux libres fasciocutanés ou fasciomusculaires. Lorsque la tumeur touche plus de structures anatomiques et engendre un pied peu fonctionnel, l'amputation

est préférée. Parfois, une exérèse ganglionnaire locale s'associe à l'exérèse de la lésion pour que le traitement soit plus radical. Lorsqu'elle est possible, une brachythérapie est toujours utilisée en association à une radiothérapie postopératoire externe surtout si l'excision réalisée a des marges limites. La radiothérapie préopératoire est limitée à des cas sélectionnés pour lesquels il est indispensable de réduire la néoformation afin de pouvoir réaliser une chirurgie conservatrice avec des marges oncologiquement adéquates. Actuellement, les patients présentant un sarcome synovial sont également traités par chimiothérapie, par utilisation d'adriamycine, de diphosphamide et de cisplatine, souvent comme traitement adjuvant postopératoire. De nouveaux protocoles de traitement étudient l'efficacité de telles chimiothérapies administrées en phase préopératoire. Il semble que les sarcomes synoviaux avec calcifications étendues, de petite dimension inférieure à 5 cm et découverts chez des sujets jeunes ont un pronostic plus favorable. Du fait de la croissance lente, la survie moyenne à 5 ans est élevée (presque 60 %) mais ce pourcentage chute considérablement avant les 10 ans (27 %).

## Origine fibreuse

### Tumeur desmoïde

La fibromatose agressive est très rare au niveau du pied. Il s'agit d'une tumeur bénigne constituée de fibroblastes, de fibrocytes et d'un collagène abondant. Elle prédomine chez le sexe masculin avec un pic d'incidence entre 25 et 40 ans. Elle prend souvent son origine en profondeur, sous le fascia, au sein du tissu conjonctif intramusculaire. Cependant, dans d'autres cas, elle naît du fascia superficiel, infiltrant soit les muscles sous-jacents, soit la peau et le sous-cutané. Parfois, la fibromatose du pied peut être associée à des nodules présents à la jambe ou à la cuisse du même membre. La fibromatose se rencontre fréquemment dans le syndrome de Gardner avec ostéome crâniofacial et polypose intestinale. Une atteinte osseuse est possible, même si elle est très rare au niveau du pied. Cliniquement, une néoformation profonde est observée, indolente et de croissance suffisamment rapide sur quelques mois. Les patients se présentent souvent avec une pathologie initiée des années plus tôt, avec une récurrence active opérée déjà à plusieurs reprises. Cette maladie a une croissance infiltrante par l'intermédiaire de digitations le long des masses musculaires, des aponévroses, des tendons. C'est pourquoi, en infiltrant les tendons des fléchisseurs, il peut y avoir une rétraction en griffe des orteils ; en infiltrant les nerfs plantaires, elle peut engendrer des douleurs irradiantes et un déficit moteur de type syndrome canalaire ; en infiltrant les tissus superficiels, elle provoque des adhérences au plan cutané. Les limites de la lésion sont irrégulières et mal définies. Sa consistance peut aller de solide, dure à ligneuse. La masse néoplasique est fortement adhérente aux plans profond et superficiel. Le Ct-scan sans injection de contraste est inutile car dans ce cas de figure, la néoformation a la même densité que les muscles, alors qu'avec contraste, elle s'imprègne abondamment de façon homogène, ce qui permet de la différencier des muscles normaux. Elle présente des limites indistinctes, car elle infiltre et englobe étroitement les structures adjacentes, avec parfois l'existence de multiples lésions dans une même zone. À la RMN, le tableau peut être très variable. Un tableau de type infiltrant est plus fréquent chez les sujets jeunes (63 %), tandis qu'un aspect multinodulaire est plus commun chez les adultes (81 %). Sur les images en T1, la fibromatose apparaît hypo- ou iso-intense par rapport au muscle, tandis que dans les séquences T2 l'intensité du signal est intermé-

diaire avec des zones hyperintenses ou très hypo-intenses observées occasionnellement. Souvent en T2, l'aspect est hétérogène avec une zone centrale à plus grande intensité de signal et une partie externe à plus basse intensité de signal. Sur les images en T1 avec gadolinium, les zones hyperintenses en T2 sont celles qui captent de façon évidente le contraste. Certaines études corrélient la quantité de collagène présente dans les lésions avec les zones à bas signal en T2. De cette façon, une éventuelle maturation ou vieillissement de la lésion peut être suivie par l'augmentation de la fibrose qui se reflète en une augmentation des zones hypo-intenses en T2.

Le traitement est de préférence chirurgical. Cependant, une exérèse marginale ou intralésionnelle est source de récurrence. Malheureusement, même des marges amples sont souvent insuffisantes pour éviter une récurrence locale. Pour cette raison, l'exérèse chirurgicale doit être extrêmement ample avec sacrifice de structures importantes à la fonction du pied. L'intervention chirurgicale doit être adéquatement planifiée par le Ct-scan et la RMN, et être la plus conservatrice possible étant donné qu'il s'agit quand même d'une tumeur bénigne. Dans les cas où une exérèse ample n'est pas possible, le recours à une exérèse marginale avec radiothérapie associée donne de bons résultats en réduisant l'incidence des récurrences. Dans les cas où l'intervention chirurgicale provoque d'importants déficits fonctionnels, un traitement par méthotrexate est préféré ; celui-ci a donné de bons résultats en arrêtant la croissance infiltrante et en chronicisant la lésion. Seul dans les cas extrêmes de masse très volumineuse qui infiltre les pédicules vasculonerveux principaux du pied ou après de nombreuses récurrences, une amputation de la jambe est réalisée de façon à obtenir une meilleure fonctionnalité du membre. Cette pathologie ne donne jamais de métastases et ne se transforme pas en fibrosarcome, c'est pourquoi le pronostic vital est bon.

### Fibrosarcome

Le fibrosarcome des tissus mous est très rare au niveau du pied. Dans ces régions, il est plus fréquent chez le petit enfant, mais il peut être observé chez les adultes à un âge moyen de 45 ans, sans qu'il soit prédominant chez un sexe ou l'autre. Il survient toujours en profondeur sous le fascia superficiel telle une tuméfaction globuleuse, dure, non douloureuse, adhérente au plan profond dont la croissance peut être rapide et atteindre des dimensions très importantes. Dans ces cas, elle peut éroder l'os et également ulcérer la peau, proliférant à l'extérieur selon un mode fungiforme. À la RMN, la lésion apparaît hétérogène que ce soit en mode T1 ou T2. En T1, le signal tumoral est semblable à celui des muscles, tandis qu'en T2 des zones de basse intensité de signal se superposent à un fond d'intensité haute ou modérée. Dans les images en T1 avec gadolinium, 90% des tumeurs montrent une imprégnation de contraste périphérique avec un « aspect en roue ». Les images en T2 indiquent une lésion homogène à haute intensité de signal.

Le traitement est de préférence chirurgical, car ces formes répondent peu à la radiothérapie qui est employée uniquement dans les cas particuliers pour lesquels l'intervention n'a pas été oncologiquement adéquate. La chimiothérapie est utilisée uniquement dans les cas à haut grade de malignité. L'exérèse chirurgicale doit toujours être très agressive chez les adultes au point que dans les formes à haut grade de malignité, des interventions radicales peuvent également être indiquées, tandis que chez les enfants, il faut rester plus conservateur. Il a été observé que les fibrosarcomes chez les enfants ont un pronostic meilleur ; ils donnent des métas-

tases dans moins de 10% de cas et l'incidence de récurrence locale est inférieure à celle de la forme adulte. Chez un adulte traité chirurgicalement avec des marges inadéquates, la récurrence s'observe dans 50% des cas et les métastases dans 60% et sont plus fréquemment pulmonaires et osseuses. Les ganglions lymphatiques sont atteints dans seulement 5% des cas. La survie à 10 ans est de 60% pour les formes à bas grade de malignité, tandis qu'elle est de 30% dans les formes à haut grade.

## Origine nerveuse

### Neurofibrome

Le neurofibrome est la tumeur neurogénique la plus fréquente au niveau du pied. De plus, il est prédominant chez l'adulte de sexe féminin. Il peut être solitaire ou multiple. Le neurofibrome se localise dans la partie centrale du nerf périphérique, c'est pourquoi son exérèse engendre toujours un certain degré de dommages de la fonction nerveuse. Dans la neurofibromatose, de nombreux nerfs périphériques sont atteints et des déformations osseuses graves sont associées à cette condition dysplasique résultant d'une hypertrophie extensive des tissus mous avec gigantisme localisé. Cliniquement, il se manifeste par une tuméfaction moelleuse, indolente et mobile. Sur les radiographies, il est souvent non visible – mais le scanner montre une lésion hypodense par rapport au muscle –, hétérogène, avec des stries ou des bandes plus denses dues à sa structure interne. Avec l'utilisation de contraste, la lésion reste hypodense par rapport aux muscles car elle capte peu le contraste. Les limites sont souvent indistinctes, irrégulières, avec des zones internes à plus grande captation de contraste. À la RMN, en T1, la néoformation a un signal d'intensité intermédiaire par rapport aux muscles et à la graisse avec un aspect hétérogène. Sur les images en T2, les neurofibromes sont hyperintenses, avec des lésions de localisation centrale par rapport au nerf. Ils peuvent avoir un aspect « sel-poivre » du fait de la présence de zones hyperintenses et de zones hypo-intenses dues à des zones cellulaires et des zones riches en tissu fibreux. Les zones cystiques, nécrotiques et hémorragiques à haut signal sont peu fréquentes. Lors de l'administration de gadolinium, la lésion prend le contraste de façon hétérogène (75%) ou homogène (25%). L'aspect en « cible » dû à une couche périphérique à haut signal avec une zone centrale à bas signal en T2 (la première étant due à une zone cellulaire riche en contenu aqueux et la seconde due à un agglomérat de fibres connectivales) est plus difficile à voir dans les petites lésions du pied que dans les autres régions.

### Neurinome

Les neurinomes sont rares au niveau du pied. Ceux-ci n'ont aucune prédilection pour le sexe masculin ou féminin et s'observent principalement à l'âge adulte entre 30 et 50 ans. Ils se manifestent comme des petits nodules durs, le long des trajets nerveux périphériques, restant asymptomatiques si de petite dimension, mais provoquant des paresthésies et des douleurs irradiantes, insensibles au repos lorsqu'ils compriment le nerf impliqué. La branche médiale du nerf plantaire est la plus fréquemment touchée par cette tumeur.

Les radiographies sont toujours négatives, mais une tuméfaction aux limites nettes et homogènes peut être observée au Ct-scan. Celle-ci est hypodense ou à la même intensité que les muscles. Lors de l'utilisation de contraste, le neurinome apparaît iso- ou hyperdense par rapport au muscle avec un aspect hétérogène par la présence en son sein de zones qui ne captent pas le contraste

et qui sont des zones cystiques et nécrotiques fréquentes dans ces tumeurs. À la RMN, en T1, le neurinome est iso-intense par rapport aux muscles limitrophes. En T2, il y a une grande différence entre la basse intensité des muscles, l'intensité moyenne de la graisse et l'intensité élevée de la tumeur. Les zones cystiques apparaissent de faible intensité en T1 et de haute intensité en T2.

La distinction entre neurinome et neurofibrome est plus facilement réalisée par l'observation du rapport de la tumeur avec le nerf. Dans le neurinome, le nerf a une situation excentrique, tandis que le neurofibrome est plus central. Cependant, la présence d'une capsule, plus commune dans le neurinome, se présentant comme un anneau de bas signal autour de la lésion en T2, n'est pas un bon paramètre pour établir un diagnostic différentiel. Après l'utilisation de gadolinium, la tumeur capte, selon un mode homogène, le contraste. L'évidence d'un aspect bilobé fait penser à une tumeur d'origine nerveuse.

## Origine adipeuse

### Lipome

Les lipomes du pied ont une incidence sous-estimée, car ils ne sont souvent pas opérés. Ils prédominent chez l'adulte (40 à 60 ans) de sexe masculin. Les formes sous-cutanées sont évidentes au niveau cutané, mobiles sur le plan profond, de consistance souple, aux limites nettes, distinctes, et non douloureuses. Les formes profondes peuvent être plus compactes, plus adhérentes, peuvent être douloureuses, donner une sensation de tension ou de gêne fonctionnelle lorsqu'elles atteignent des dimensions importantes. En outre, leurs limites sont mal définies et elles ont une croissance très lente. Au pied, les formes profondes, issues des muscles ou entre ceux-ci, prévalent. Il est possible de voir à la radiographie standard une masse au sein des tissus mous avec une radiotransparence typique des tissus graisseux. L'échographie est très utile pour le diagnostic de lipome qui le met très bien en évidence. Au Ct-scan, la lésion apparaît globuleuse ou lobulée, aux limites régulières, homogènes et dont la densité est superposable au sous-cutané. À la RMN, le lipome se présente comme une masse homogène, parfois cloisonnée, avec un signal identique à celui de la graisse dans les différentes séquences et ne prenant pas le contraste. Les lipomes peuvent ne pas être opérés s'ils sont non douloureux et s'ils ne grandissent pas. L'exérèse chirurgicale peut être marginale, car le risque de récurrence de ce type de lésion est quand même bas, moins de 5%.

### Liposarcome

Le liposarcome est très rare au niveau du pied. Il prédomine dans le sexe masculin à l'âge adulte avancé. De plus, il a des origines profondes, sous les fascias et se manifeste comme une tuméfaction indolente, à croissance lente, selon un mode infracuticulaire, de consistance molle, à limite floue. Au Ct-scan, des zones hypodenses par rapport aux muscles, constituées de tissu myxoïde peuvent être observées et d'autres de densité superposable à celle des muscles également. L'utilisation de contraste permet de mieux définir les limites de la néoformation qui apparaît hypercaptante. À la RMN, elle apparaît comme étant une masse encapsulée, cloisonnée, lobulée, avec des petites zones hyperintenses sur un fond fortement hypo-intense en T1 et un aspect franchement hétérogène avec une intensité intermédiaire à haute en T2. Comme pour tous les autres sarcomes, une exérèse à marges amples est le traitement adéquat. Lorsque la marge chirurgicale n'est pas suffisante, il sera associé à une radiothérapie

qui sur ce type de néoplasie est très efficace. Pour les formes myxoïdes, une radiothérapie est utilisée également comme traitement préopératoire pour réduire la lésion et mieux définir ses contours de façon à en faciliter l'exérèse.

## Origine vasculaire : l'angiome

L'angiome est une tumeur bénigne des tissus mous, fréquente au niveau du pied. Souvent, dans cette région, la tumeur ne survient pas à l'intérieur d'un muscle, mais s'insinue entre les muscles, les aponévroses et les tendons. De plus, il prédomine chez l'enfant et l'adolescent de sexe féminin. Cliniquement, l'angiome se manifeste par une tuméfaction molle, aux limites indistinctes, douloureuse à la palpation, mais également spontanément, augmentée par la stase veineuse et se réduisant lorsque le membre est surélevé. La douleur augmentant avec la tension musculaire, le muscle est raccourci et contracté, ce qui provoque à la longue une déformation des articulations voisines engendrant des déformations en griffe des orteils. Lorsqu'il atteint des dimensions importantes, l'angiome est chaud au toucher, il y a augmentation du réseau veineux superficiel, de la cyanose, de l'hyperhydrose et des télangiectasies cutanées. Les radiographies sont toujours négatives mais, dans de rares cas, des phlébolithes sont visibles, petites calcifications arrondies à limites lisses et/ou de type circonvolutions floues similaires à « de la fumée de cigarette ». Au Ct-scan, une masse de densité faible est observée, hétérogène du fait de la présence de graisses, de tissus fibreux et de sang. L'angiome apparaît comme une lésion dont la densité augmente avec l'utilisation de produit de contraste, avec des calcifications diffuses en son sein et développée au sein d'un groupe musculaire. Les phlébolithes et l'aspect serpiginieux dû aux structures vasculaires sont bien évidents. À la RMN, on observe une néoformation hétérogène, d'intensité intermédiaire en T1 entre la graisse et les muscles et d'intensité très élevée en T2 supérieure à celle de la graisse. En T1, des stries serpiginieuses sont observées au sein de la lésion, à haute intensité de signal correspondant à des vaisseaux dilatés. En T2, des petites zones à basse intensité de signal peuvent être présentes, d'aspect punctiforme ou réticulaire, dues aux calcifications ou aux travées de tissu fibreux ou encore à la vitesse du flux sanguin. En T2, un aspect alvéolaire est observé ; il est constitué de lobules multiples hyperintenses séparés par des septa fibreux de basse intensité de signal. Des niveaux liquidiens peuvent être également visualisés. Cette maladie évolue lentement mais certains états tels que la puberté, la grossesse et les périodes menstruelles peuvent l'aggraver. Une embolisation artérielle sélective n'est pas indiquée pour les angiomes du pied du fait du haut risque de nécrose périphérique. L'unique traitement efficace est l'exérèse chirurgicale qui doit être ample pour éviter une récurrence. En effet, l'angiome est constitué d'un entrelacs de branches diffuses et de lacs vasculaires et qui, s'ils sont laissés en place, provoquent la récurrence de la lésion. Le traitement des formes intramusculaires est facile par l'exérèse de tout ou d'une partie du muscle. Toutefois, ceci est rarement possible au niveau du pied où l'angiome a une situation plus interstitielle. Donc, pour ces cas, une exérèse ample déterminerait un sacrifice majeur des structures importantes pour la fonction du pied. Habituellement, celle-ci n'est pas réalisée et c'est pour cette raison qu'au niveau du pied, les récurrences sont plus fréquentes qu'en d'autres endroits. La récurrence peut survenir même après 5 ans et est plus fréquente chez les petits enfants.



## Lésions pseudotumorales

### Kyste

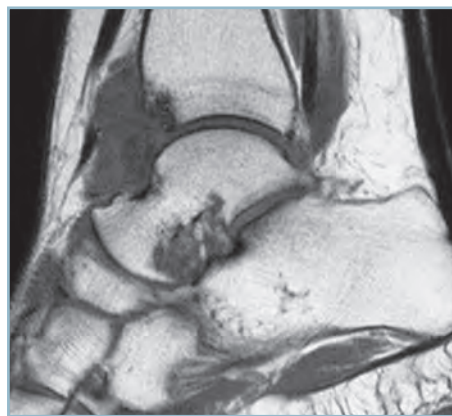
Les kystes muqueux, tendineux ou synoviaux sont les néoformations des tissus mous les plus fréquemment rencontrées au niveau du pied. Ils constituent 30% des lésions des tissus mous du pied. Il s'agit de lésions arrondies ou ovalaires, de consistance fibro-élastique, aux limites lisses et régulières, surmontées d'une peau mobile, adhérant aux tendons et ligaments, ou provenant d'extensions en cul-de-sac de la synoviale de quelques petites articulations. Ces lésions pseudotumorales ont une épaisse paroi fibreuse et un contenu fluide mucoïde, visqueux. Ils sont observés plus fréquemment au niveau du dos du pied ou à la cheville. Ils prédominent chez l'adulte de sexe féminin. Habituellement, ils sont de petite dimension même s'ils peuvent augmenter et avoir une largeur de quelques centimètres. Les patients se plaignent d'une douleur locale, d'une sensation de gêne tendineuse ou articulaire, de paresthésie par compression des nerfs sensitifs superficiels. Les radiographies sont toujours négatives, alors qu'ils sont bien visibles à l'échographie. Le kyste mucoïde a un centre à densité intermédiaire avec une paroi périphérique qui parfois est hyperdense, avec des limites régulières et nettes, habituellement au voisinage de tendons ou de saillies osseuses. À la RMN, les kystes apparaissent uniformes, bien circonscrits, hypo-intenses par rapport aux muscles en T1 et très hyperintenses en T2. Avec l'administration de gadolinium, l'augmentation de captation est uniquement périphérique. L'exérèse chirurgicale marginale se limite seulement à 20 à 30% des cas pour lesquels les dimensions engendrent des troubles importants de la mobilité du pied. Autrement dit, il est préférable de recourir à un traitement conservateur tel que des aspirations, des infiltrations de cortisone et d'anesthésiants locaux pour faire mûrir la capsule fibreuse du kyste.

### Tumeur à cellules géantes des gaines tendineuses

La tumeur à cellules géantes des gaines tendineuses est une lésion bénigne fréquente du pied. Elle s'observe chez des patients adultes jeunes (30 à 40 ans), principalement de sexe féminin, et est à localisation dorsale le long des extenseurs. Il s'agit de petites tuméfactions nodulaires, indolentes, de consistance fibro-élastique, adhérentes au plan profond, à croissance très lente, pouvant rester inchangées pendant des années, ne provoquant pas de déficit fonctionnel. À l'examen radiologique, dans 2 à 10% des cas, les mêmes altérations osseuses que celles observées dans la synovite villonodulaire peuvent être retrouvées. Si l'exérèse n'est pas adéquate, elles peuvent récidiver dans 10 à 20% des cas. Habituellement, une excision marginale est suffisante pour éviter la récurrence.

### Synovite villonodulaire et pigmentaire

La synovite villonodulaire et pigmentaire est une lésion pseudotumorale provenant de la membrane synoviale des articulations. Elle prévaut l'adulte jeune (20 à 50 ans) de sexe masculin. Cette lésion est due à une croissance anormale de la synoviale qui forme des structures à la fois villeuses et nodulaires avec une hyperpigmentation brune due à des dépôts d'hémosidérine au sein de cette synoviale. Elle peut survenir au niveau de toutes les articulations du pied avec une incidence plus grande à la cheville (*figure 48.15*). Les formes les plus localisées donnent des douleurs locales intermittentes légères à modérées avec une tuméfaction palpable. Les plus diffuses donnent une tuméfaction plus généralisée des tissus



**48.15** La synovite villonodulaire et pigmentaire se manifeste sous forme d'une néoformation articulaire produisant des nodules qui peuvent provoquer des érosions superficielles lacunaires des têtes osseuses avec intensité de signal comparable à celles du muscle en T1.

mous avec douleur progressive et gêne articulaire mineure comparativement à la tuméfaction. Dans les formes plus agressives ou celles présentes depuis un certain temps, la synovite villonodulaire et pigmentaire peut éroder l'os adjacent engendrant une zone d'ostéolyse corticale aux limites nettes, parfois lobulée, sur le versant externe, délimitée par une bordure scléreuse, bien visible sur les radiographies standard. De plus, un examen radiologique ciblé indique un élargissement de l'interligne articulaire et un épaississement des tissus mous péri-articulaires. Le Ct-scan montre un épaississement irrégulier de la synoviale avec présence de nodules intra- et extra-articulaires dépourvus de calcifications, qui capte intensément le produit de contraste. L'aspect à la RMN est caractéristique. Une masse hétérogène s'étendant à distance de la cavité articulaire est observée, divisée par des cloisons qui ne sont rien d'autre que les limites des nodules constituant la masse, avec une intensité de signal en T1 similaire ou inférieure à celle du muscle, avec des zones à basse intensité de signal dans toutes les séquences surtout en T2. En T2, des zones d'intensité de signal élevées peuvent être observées, dues à un œdème diffus de l'os adjacent aux zones osseuses érodées et à un épanchement articulaire. Une synovectomie étendue avec curetage des zones osseuses concernées est l'unique traitement efficace. Le résultat est bon même si la mobilité articulaire résiduelle est limitée et l'arthrose précoce. La récurrence s'observe dans 15% des cas même de nombreuses années après l'intervention.

### Chondromatose synoviale

La chondromatose synoviale n'est pas une vraie tumeur mais une condition pseudotumorale due à une prolifération autolimitante et une métaplasie de la synoviale avec formation de nodules cartilagineux intra-articulaires qui peuvent s'ossifier. Ces lésions surviennent également au niveau de la synoviale des gaines tendineuses du pied. Elle est prédominante chez l'adulte de sexe masculin. Cliniquement, elle se manifeste par une tuméfaction articulaire ou le long du trajet des tendons jusqu'aux orteils, de consistance dure, mobile sur les plans superficiels et adhérent en profondeur. Des paresthésies périphériques peuvent être présentes par compression des nerfs plantaires. La symptomatologie est



habituellement sournoise et la croissance lente. Sur les radiographies, des petits nodules calcifiés ou des ossifications intra-articulaires peuvent être observées dans 75 % des cas. Des érosions osseuses d'importance diverse, jusqu'à une arthrose évidente, résultat final de la maladie, peuvent être notées. Au Ct-scan, un épanchement articulaire avec distension capsulaire et nodule calcifié interne est décrit. À la RMN, une lésion articulaire, lobulée, homogène, d'intensité intermédiaire en T1 et à haute intensité en T2 avec des zones vacuitaires dans toutes les séquences peut être mise en évidence. Parfois, ces images lacunaires ne se rencontrent pas du fait de l'absence des nodules calcifiés ou entourent des zones d'aspect similaire à la graisse là où des noyaux de moelle adipeuse se sont développés dans les éléments mobiles. Le traitement chirurgical consiste dans l'exérèse des chondromes mobiles articulaires et en la synovectomie la plus radicale possible. La récurrence est commune, mais une réintervention n'est réalisée que dans les cas actifs.

### Fibromatose plantaire

La fibromatose plantaire est un épaississement multinodulaire du fascia plantaire, plutôt rare, souvent bilatérale (19%), bénigne, qui se localise au niveau d'une zone non portante, plus fréquemment au niveau de l'arche longitudinale médiale. Elle se caractérise par une prolifération anormale de fibroblastes qui produisent un nodule qui peut atteindre des dimensions allant jusqu'à quelques centimètres. Au départ, le petit nodule est indolore, irrégulier, unique, mais l'augmentation de son volume et l'espace qu'il occupe engendrent une perturbation de la marche. Progressivement, elle prend l'aspect d'une masse multinodulaire, localisée au niveau de l'arche longitudinale médiale de la voûte plantaire. De tels nodules peuvent adhérer à la peau et aux muscles profonds, devenant ainsi fixes et encore plus douloureux. Une douleur franche s'observe dans 30% des cas. Il n'existe pas de rétraction des tendons fléchisseurs des orteils. Habituellement, elle est observée chez des patients adultes (50 à 60 ans) de sexe masculin, mais certains cas ont été également observés chez des sujets jeunes. Elle est associée à l'alcoolisme, le diabète, l'épilepsie et la maladie de Dupuytren (10 à 50%). La fibromatose plantaire évolue en trois stades :

- une intense prolifération de fibroblastes est observée ;
- la formation de plusieurs nodules est rencontrée ;
- il y a maturation du collagène et apparition d'une rétraction fibreuse.

À la RMN, on observe une masse d'aspect hétérogène avec intensité de signal égale ou légèrement supérieure à celle du muscle en T1 et en T2. Les images en T2 sont en relation avec son stade évolutif :

- la phase proliférative, riche en cellules, présente une haute intensité de signal ;
- la phase d'involution ou de fibrose est caractérisée par une image à basse intensité de signal.

De plus, l'imprégnation en gadolinium est inversement corrélée au stade de fibromatose ; les stades avancés riches en collagène captent moins le produit de contraste par rapport aux stades initiaux, riches en cellules [22].

Si la lésion devient symptomatique, il peut être fait usage de chaussettes spéciales pour réduire ou éliminer la douleur. Si la lésion est volumineuse et étendue, l'exérèse chirurgicale est préférée par une voie d'abord médiale plantaire en S italique évitant toutes les zones potentiellement soumises à la charge entourant

un os proéminent. Il faut éviter un abord médial pour ne pas endommager la vascularisation veineuse plantaire. La récurrence est fréquente (50 à 65 % des cas) si le nodule est réséqué de façon inadéquate, c'est pourquoi il est nécessaire de le distinguer de l'aponévrose normale et de procéder à son excision en bloc de façon large. La récurrence n'est pas seulement due à l'éventuel tissu fibreux résiduel laissé en place au niveau du site chirurgical, mais aussi par la possibilité qu'une autre partie de l'aponévrose plantaire saine subisse une altération proliférative semblable.

## INDICATION THÉRAPEUTIQUE

La chirurgie reste le traitement primaire des tumeurs osseuses et des tissus mous du pied. D'un point de vue oncologique, quatre types d'exérèse chirurgicale sont actuellement pris en considération. Lorsque l'exérèse de la tumeur se fait par fragmentation en entrant dans la pseudocapsule réactionnelle, l'intervention est considérée comme étant intralésionnelle. Ce type d'intervention peut laisser des résidus macroscopiques de tumeur qui récidivent facilement. Lorsque la tumeur est exportée en bloc, entière, selon un plan de clivage le long de la pseudocapsule, l'intervention est définie comme étant marginale. L'exérèse peut également être complète, mais en énucléant la tumeur de sa pseudocapsule, des résidus microscopiques sont laissés en place, desquels peut nouvellement naître la tumeur. Lorsque la tumeur est exportée dans son entièreté, complètement entourée d'une couche de tissu sain, l'intervention est considérée comme étant ample. Dans ce cas de figure, le risque de récurrence est très bas, car seuls dans les tumeurs à haut grade de malignité sont trouvés des nodules satellites microscopiques au-delà de la pseudocapsule réactionnelle. Une exérèse est radicale lorsque la tumeur est exportée complètement, en bloc, avec l'ensemble du compartiment dans lequel elle prend son origine. Le risque de récurrence dans ce cas est pratiquement nul. De plus, ce type de traitement est réservé aux néoplasies récidivantes. Les deux premiers types de marges sont considérés oncologiquement inadéquates, car il reste en place du tissu tumoral dans le premier cas et du tissu réactionnel avec des nodules ou des digitations néoplasiques dans le second.

Le principal objectif dans le traitement des tumeurs osseuses du pied est de procéder à l'exérèse de la néoplasie de façon oncologique pour permettre une marche indolente, sacrifiant au besoin la fonction articulaire. L'amputation et l'arthrodèse sont donc des interventions souvent préférées à la résection. Le traitement conservateur des tumeurs du pied est en fait très complexe, car l'obtention de marges oncologiquement adéquates est difficile. Parfois, l'absence de véritable barrière anatomique qui délimite l'expansion néoplasique rend impossible un traitement conservateur avec des marges adéquates. Dans d'autres cas, la contamination de divers compartiments par une biopsie inadéquate peut compromettre une intervention chirurgicale conservatrice. De plus, l'exérèse large de composants osseux et des tissus mous rend plus fréquente l'incidence de déhiscence de la plaie. Enfin, une récurrence locale secondaire à des marges de résection inadéquates dans une intervention conservatrice se vérifie facilement. Souvent, la lésion, du fait de la pauvreté des tissus limitrophes, est adhérente à la peau et lorsqu'il est nécessaire d'exciser une zone cutanée, il est difficile ensuite de couvrir le champ chirurgical avec un lambeau de rotation. Bien que le cartilage articulaire, le fascia, les rétacula tendineux agissent tous comme des barrières aptes à contenir la tumeur au sein du compartiment, la finesse de la corticale et la

présence de canaux vasculaires qui traversent cette même corticale rendent facile l'invasion extracompartmentale par la tumeur. Des marges chirurgicales amples sont toujours obligatoires pour les tumeurs bénignes agressives et dans les tumeurs malignes. Pour réaliser une excision en tissu sain, outre la pseudocapsule tumorale, le rapport entre la masse néoplasique et les pédicules vasculo-nerveux plantaires médiaux et latéraux, ainsi que l'artère pédieuse, doit être attentivement étudié. Si ces structures adhèrent à la tumeur, celles-ci doivent être réséquées en bloc avec la néoplasie. De même, si la tumeur adhère à la structure osseuse, celle-ci est réséquée avec la lésion néoplasique.

Dans certains cas de tumeur à bas grade de malignité, l'excision peut être marginale avec utilisation d'une thérapie adjuvante telle que la radiothérapie. Cependant, des doses fortes ou modérées de radiothérapie au niveau du pied provoquent une fibrose des tissus sains avec une mauvaise cicatrisation du champ opératoire, de l'œdème chronique et de la douleur. Chez les sujets jeunes, outre le risque de déformation, le risque d'un sarcome radio-induit doit être pris en considération.

Dans les tumeurs osseuses bénignes, stade 1, il n'existe aucune indication chirurgicale, mais le patient est contrôlé cliniquement et radiologiquement dans le but de suivre une éventuelle modification de la condition locale. Comme contrôle radiologique, la radiographie standard est suffisante.

Dans les formes actives, stade 2, au contraire, il faut toujours avoir recours à un traitement chirurgical. Habituellement, un évidement de la lésion est réalisé avec remplissage par greffe osseuse homologue ou avec du ciment. Une intervention intralésionnelle comme le curetage comporte toujours, même en présence de formes bénignes, un risque de récurrence qui est réduit par l'utilisation d'adjuvants locaux. Les plus utilisés sont le phénol, au niveau de la cavité résiduelle après avoir cranté ses parois au moyen d'une curette ou d'une fraise à haute vitesse, et le ciment qui, outre le fait de remplir la cavité et de conférer une stabilité notable immédiate à l'implant, engendre une nécrose osseuse périphérique du fait de la haute température atteinte lors de la polymérisation. Le curetage est difficile à réaliser au niveau des petits os du tarse du fait de la proximité des lésions par rapport à l'os sous-chondral. Dans ces cas, si l'on réalise, comme ils devraient l'être, un curetage agressif et efficace, celui-ci engendre souvent une lésion du cartilage articulaire. À l'inverse, si l'on respecte ces structures, le risque est d'effectuer un évidement insuffisant avec un risque majeur de récurrence. L'arthrodèse avec exérèse du cartilage articulaire au décours d'un curetage des petits os du tarse est donc préférée. La dysfonction engendrée par une arthrodèse est minime, confrontée aux dommages secondaires à la survenue d'une récurrence locale. Pour faciliter une telle intervention dans ces tumeurs, il est préférable d'utiliser comme source de remplissage de la cavité des greffes osseuses homologues qui devront s'ostéo-intégrer avec l'os receveur.

Dans les tumeurs bénignes agressives de stade 3, localisées au niveau de l'arrière-pied, le traitement chirurgical de choix est l'évidement et le remplissage par cimentage toujours en association avec l'utilisation du phénol comme adjuvant local. Au niveau de tels sites, l'obtention de marges amples nécessite une résection du calcaneus et du talus avec reconstruction par arthrodèse complexe et peu fonctionnelle ou encore une amputation qui paraît cependant disproportionnée pour le type de diagnostic. Au niveau de l'arrière-pied, de plus, le traitement d'une récurrence est complexe et donc l'utilisation d'adjuvants est indispensable, diminuant à moins de 10% le risque de récurrence [30]. Ceux-ci sont utilisés

habituellement dans les tumeurs à cellules géantes, pour le chondroblastome et l'ostéoblastome de grade 3 [9]. Dans le cas de kyste anévrysmal, un curetage avec greffe osseuse est préféré, car la forme de grade 3 est très rare et une telle lésion après un curetage précis a une faible possibilité de récurrence. Pour les petits os du tarse, outre le curetage et cimentage, il est possible de réaliser une résection ample avec greffe osseuse et arthrodèse tarsienne avec un bon résultat oncologique et clinique. Au niveau des os longs de l'avant-pied, une résection ample doit toujours être réalisée. Pour les lésions des métatarsiens, il est toujours nécessaire de reconstruire avec une greffe osseuse homologue, tandis que pour les lésions des phalanges, des petits curetages et greffes peuvent être réalisés ou encore une amputation dans les cas avancés.

Dans les tumeurs à bas grade de malignité intracompartmentale, stade IA, localisées au niveau de l'arrière-pied, une résection ample avec arthrodèse de la cheville qui confère de bons résultats même dans les lésions du talus est préférée. Lorsque la tête et le col du talus sont en partie conservés, une arthrodèse de la cheville selon Blair est réalisée, amenant le tibia distal en contact avec la surface articulaire supérieure du calcaneus et déposant la partie résiduelle du talus dans une cavité creusée sur le bord ventral du tibia. Si l'ablation du talus est complète, une arthrodèse avec fixation du tibia distal au calcaneus est réalisée. La surface articulaire du naviculaire est avivée et fixée au tibia en utilisant les malléoles comme greffons pour remplir l'espace entre le naviculaire et le tibia. La raideur et le raccourcissement de cette arthrodèse engendrent moins de troubles fonctionnels par rapport à celle de Blair. Une résection ample avec remplissage des espaces vides résiduels par un lambeau pédiculé fasciocutané ou une amputation de la jambe sont préférés dans les lésions du calcaneus. Au niveau des os du tarse, une résection ample avec arthrodèse est le traitement de premier choix. Au niveau des os longs du pied, la partie du métatarsien touché peut être réséquée et reconstruite avec un greffon osseux homologue. Ce type de reconstruction a le désavantage d'engendrer un grand nombre de fractures de stress du greffon utilisé [29]. Parfois, une fibula vascularisée peut être utilisée avec un bon résultat fonctionnel. Un meilleur résultat fonctionnel est obtenu par l'amputation du rayon. Il est possible de réséquer un à trois rayons sans avoir de déficit fonctionnel grave [9]. Au niveau des phalanges, une arthrodèse est préférée après résection, souvent cependant plus douloureuse et moins fonctionnelle qu'une amputation de la phalange.

Pour les tumeurs malignes de stade IB localisées au calcaneus, du fait du caractère extracompartmental de la lésion, l'amputation de la jambe est préférée plutôt qu'une résection du calcaneus ou une arthrodèse. Au niveau du talus et des os tarsiens, l'arthrodèse reste indiquée comme pour les formes de stade IA. Pour les lésions localisées aux métatarsiens, la résection ample avec une éventuelle arthrodèse reste le traitement de premier choix. Cependant, si l'extension dans les parties molles est volumineuse, une amputation du rayon sera préférée, celle-ci confère au patient un meilleur résultat fonctionnel. Les phalanges siègent de lésions sont de manière préférentielle amputées.

Pour les tumeurs à haut grade de malignité, qu'elles soient intra-, ou extracompartmentales, de stade IIA-B, une chirurgie radicale totale est préférée à une chirurgie conservatrice. Cependant, les tumeurs de stade IIA du tibia distal ou du talus, comme celles du tarse peuvent être réséquées et la reconstruction peut être exécutée par une arthrodèse de cheville ou tarsienne. Dans les formes extracompartmentales de l'arrière-pied, l'unique intervention oncologiquement sûre est l'amputation de la jambe. Lorsque ces tumeurs

sont localisées au tarse, l'amputation de Syme est préférée ; lorsque l'avant-pied est impliqué, une amputation du rayon est réalisée. Une amputation d'un rayon ou transmétatarsienne demande un chaussage orthopédique de façon à obtenir une marche indolente. Une amputation de la jambe est mieux tolérée par le patient et ceci doit être adéquatement pris en considération lorsque les sarcomes du pied sont traités. L'amputation de jambe permet l'obtention de marges chirurgicales radicales sans risque de récurrence locale, la récupération des activités propres quotidiennes du patient est rapide et d'éventuelles thérapies adjuvantes peuvent être poursuivies. La récurrence de la maladie chez la majorité des patients avec sarcome osseux survient à une ou deux années du diagnostic, mais des rechutes tardives ont également été observées. Ceci explique pourquoi il est nécessaire de continuer les contrôles pendant de nombreuses années.

La récurrence locale dans la majorité des tumeurs bénignes agressives s'observe au cours de la première année après la chirurgie avec réapparition de la douleur, d'une nouvelle tuméfaction et d'une érosion osseuse sur les radiographies. Le Ct-scan est utile dans la démonstration d'une récurrence, car la tumeur, n'étant pas capable d'envahir le ciment, infiltre l'os voisin et les tissus mous. La visualisation d'une récurrence locale est plus difficile dans les cas de reconstruction pour lesquels ont été utilisées des greffes osseuses. Dans ce cas, il est indispensable de réaliser un Ct-scan avec produit de contraste. Lorsqu'il y a suspicion de récurrence dans les tissus mous, la RMN avec gadolinium devient indispensable. Ces récurrences peuvent être traitées par un curetage ultérieur avec adjuvants locaux, ou lorsque c'est possible, par une résection ample. Pour les sarcomes osseux, un traitement chimiothérapique néo-adjuvant n'est utilisé que pour l'ostéosarcome, le sarcome d'Ewing et l'histiocytome fibreux malin, alors que pour les autres histotypes, le rôle de la chimiothérapie adjuvante est limité et la chirurgie reste le principal type de traitement [27-32]. Pour ces histotypes, la chimiothérapie n'a pas seulement engendré une amélioration nette du pronostic mais a également permis une chirurgie moins agressive avec réduction drastique des amputations.

## PRONOSTIC ET CONCLUSION

En général, le pronostic des tumeurs du pied est meilleur que celui des formes localisées dans des sites plus proximaux, du fait de la haute incidence des lésions bénignes ou à bas grade de malignité. Les tumeurs à haut grade de malignité ont un pronostic superposable à celui des tumeurs localisées dans d'autres régions.

L'ostéosarcome simule souvent une tumeur bénigne comme le chondroblastome ou l'ostéoblastome et est habituellement de bas grade de malignité (42%) [3]. De plus, les ostéosarcomes de grade 3 représentent 57% de tous les ostéosarcomes du pied, tandis que les ostéosarcomes de grade 3 de tous les autres sites sont seulement de 10%. Les formes à bas grade de malignité ont toutes survécu à 10 ans du traitement, tandis que les cas à haut grade de malignité ont une survie moyenne de 42%. De telles valeurs, inférieures aux données de la littérature sur des cas d'ostéosarcome de l'extrémité, se justifient par le fait qu'aucun des cas évalué n'a reçu de chimiothérapie ou seulement une chimiothérapie adjuvante [3].

Pour le sarcome d'Ewing, le pronostic est bon (59% des patients vivants à 5 ans) si la lésion est localisée au pied, tandis qu'il est funeste s'il y a des métastases à distance. Le pronostic semble être en relation avec le site et le type de traitement effectué. En effet, plus les lésions sont distales, meilleur est le pronostic. Tous les cas localisés aux phalanges sont vivants à plus de 5 ans de contrôle, tandis que 50% de ceux localisés aux métatarsiens et 30% de ceux qui intéressent l'arrière-pied ont une survie moyenne de 5 ans [1]. Cependant, il n'existe pas d'étude randomisée avec une série importante de cas permettant d'obtenir une valeur statistiquement significative. Une étude récente [8] démontre que les patients traités par chimiothérapie néo-adjuvante, radiothérapie et chirurgie ont un pronostic meilleur que ceux traités seulement par radio- et chimiothérapie ou seulement par chimiothérapie et chirurgie.

Pour le chondrosarcome également, le pronostic est bon avec une survie à 5 ans de 90% [25]. Les métastases sont rares (15% des cas) et sont plus fréquentes pour le grade 2 par rapport au grade 1 (32% versus 9%). Les grades 3 sont très rares au niveau du pied. Pour le chondrosarcome également, le site a une valeur pronostique. En effet, 54% des lésions calcanéennes et 28% de celles du talus métastasent, alors que les lésions secondaires des chondrosarcomes des autres os du pied sont exceptionnelles [25].

Chez les patients avec des métastases de carcinome isolées au pied, le taux de survie est de 10% des cas [19]. Le pronostic des métastases diffuses du pied est mauvais, moins d'un an. Seuls 20% des cas ont une survie de plus de deux ans, car souvent la maladie est déjà à un stade avancé et la seule observation est le traitement.

Les récurrences des tumeurs du pied sont faibles (9%) [27]. Le plus fréquemment, elles s'observent après intervention de curetage réalisée pour des lésions osseuses bénignes ou une excision marginale pour des lésions des tissus mous. En effet, dans les cas de tumeurs malignes, une amputation, une exérèse ample ou une résection ample garantissent un bon contrôle local de la maladie. L'incidence des récurrences après curetage varie de 25 à 30% pour les fibromes chondromyxoides [24], entre 10 à 38% pour les chondroblastomes [10], et représentent 37% des tumeurs à cellules géantes [26]. Pour ces dernières, la littérature rapporte une incidence de récurrence après résection ample qui varie de 0 à 13%, tandis que les 50% après curetage sont réduits à 30% si des adjuvants viennent à être utilisés. Au vue de ces constatations, la tumeur à cellules géantes du pied se comporte de façon identique à celle des autres régions [26]. Une transformation maligne en ostéosarcome ou en fibrosarcome des lésions bénignes s'observe souvent dans les récurrences multiples ou dans les lésions agressives irradiées, telles que l'ostéoblastome ou la tumeur à cellules géantes (5 à 15%). Pour les fibromes chondromyxoides, une transformation maligne n'a été reportée seulement que dans d'autres régions anatomiques [24]. L'observation d'un chondrosarcome issu d'un chondrome ou d'exostoses solitaires est plus rare (moins de 1%). Les cas de chondrosarcomes secondaires à des chondromes multiples, peuvent atteindre les 20%. Le décès sur tumeur du pied est un événement rare (2%) [27].

## Bibliographie

- [1] Adkins CD, Kitaoka HB, Seidl RK, Pritchard DJ. Ewing's sarcoma of the foot. *Clin Orthop* 1997 ; 343 : 173-82.  
 [2] Berlin S. A laboratory review of 67 000 foot tumors and lesions. *J Am Podiatr Assoc* 1984 ; 74 : 341-487.

- [3] Biscaglia R, Gasbarrini A, Bohling T, Bacchini P, Bertoni F, Picci P. Osteosarcoma of the bones of the foot – an easily misdiagnosed malignant tumor. *Mayo Clin Proc* 1998 ; 73 : 842-7.
- [4] Blacksin MF, Siegel JR, Benevenia J, Aisner SC. Synovial sarcoma: frequency of nonaggressive MR characteristics. *J Comput Assist Tomogr* 1997 ; 21 : 784-9.
- [5] Capanna R, Van Horn J, Ayala A, Picci P, Bettelli G. Osteoid osteoma and osteoblastomas of the talus: a report of 40 cases. *Skeletal Radiol* 1986 ; 15 : 360-78.
- [6] Casadei R, Ferraro A, Ferruzzi A, Biagini R, Ruggieri P. Bone tumors of the foot: epidemiology and diagnosis. *Chir Org Mov* 1991 ; 76 : 47-62.
- [7] Casadei R, Ruggieri P, Moscato M, Ferraro A, Picci P. Aneurysmal bone cyst and giant cell tumor of the foot. *Foot Ankle Int* 1996 ; 17 : 487-95.
- [8] Casadei R, Magnani M, Biagini R, Mercuri M. Prognostic factors in Ewing's sarcoma of the foot. *Clin Orthop Relat Res* 2004 ; 420, 230-8.
- [9] Enneking WF. A system of staging of musculoskeletal neoplasms. *Clin Orthop* 1986 ; 204 : 9-24.
- [10] Fink BR, Temple T, Chiricosta FM, Mizel MS, Murphey MD. Chondroblastoma of the foot. *Foot & Ankle Internat* 1997 ; 18 : 236-42.
- [11] Groves MJ, Stiles RG. Metastatic breast cancer presenting as heel pain. *J Am Pod Med Ass* 1998 ; 88 : 400-5.
- [12] Hottya GA, Steinbach LS, Johnston JO, Van Kuijk C, Genant HK. Chondrosarcoma of the foot: imaging, surgical and pathological correlation of three new cases. *Skeletal Radiol* 1999 ; 28 : 153-8.
- [13] Jones BC, Sundarum M, Kransdorf MJ. Synovial sarcoma: MR imaging in 34 patients. *AJR* 1993 ; 161 : 827-30.
- [14] Johnstone PA, Wexler LH, Venzon DJ, Jacobson J, Yang JC, Horowitz ME et al. Sarcomas of the hand and foot: analysis of local control and functional result with combined modality therapy in extremity preservation. *Int J Radiat Oncol Biol Phys* 1994 ; 29 : 735-45.
- [15] Kirby E, Shereff M, Lewis M. Soft-tissue tumors and tumor-like lesions of the foot: an analysis of 83 cases. *J Bone Joint Surg* 1989 ; 71A : 621-33.
- [16] Kransdorf MJ, Murphey MD. *Imaging of soft tissue tumors*. Philadelphia : WB Saunders Company ; 1997.
- [17] Kricun ME. Tumors of the foot. In : Kricun ME. ed. *Imaging of bone tumors*. Philadelphia : WB Saunders Company ; 1993, 230-1.
- [18] Levey DS, Park YH, Sartoris DJ. Imaging of pedal soft-tissue neoplasms. *J Foot Ankle Surg* 1995 ; 34 : 411-8.
- [19] Libson E, Bloom R, Husband J, Stoker DJ. Metastatic tumours of the hand and foot: a comparative review and report of 43 additional cases. *Skeletal Radiol* 1987 ; 16 : 387-92.
- [20] Llauger J, Palmer J, Monill JM, Franquet T, Bague S, Roson N. MR imaging of benign soft-tissue masses of the foot and ankle. *Radiographics* 1998 ; 18 : 1481-98.
- [21] Mendicino SS. Giant cell tumor of the first metatarsal bone: en bloc resection with autogenous middle fibular strut graft. *J Foot Ankle Surg* 1993 ; 32 : 405-10.
- [22] Morrison WB, Schweitzer ME, Wapner KL, Lackman RD. Plantar fibromatosis: a benign aggressive neoplasm with a characteristic appearance on MR images. *Radiology* 1994 ; 193 : 841-5.
- [23] Murari TM, Callaghan JJ, Berrey BH, Sweet DE. Primary benign and malignant osseous neoplasms of the foot. *Foot Ankle* 1989 ; 10 : 68-80.
- [24] O'Connor PJ, Gibbon WW, Hardy G, Butt WP. Chondromyxoid fibroma of the foot. *Skeletal Radiol* 1996 ; 25 : 143-8.
- [25] Ogose A, Unni KK, Swee RG, May GK, Rowland CM, Sim FH. Chondrosarcoma of small bones of the hands and feet. *Cancer* 1997 ; 80 : 50-9.
- [26] O'Keefe RJ, O'Donnell RJ, Temple HT, Scully SP, Mankin HJ. Giant cell tumor of bone in the foot and ankle. *Foot Ankle Int* 1995 ; 16 : 617-23.
- [27] Ozdemir HM, Yildiz YY, Yilmaz C, Saqlik Y. Tumors of the foot and ankle: analysis of 196 cases. *J Foot & Ankle Surg* 1997 ; 36 : 403-8.
- [28] Smith R, Smith C. Solitary unicameral bone cyst of the : a review of 20 cases. *J Bone Joint Surg* 1974 ; 67A : 748-55.
- [29] Talbert ML, Zagars GK, Sherman NE, Romsdahl MM. Conservative surgery and radiation therapy for soft tissue sarcoma of the wrist, hand, ankle and foot. *Cancer* 1990 ; 66 : 2482-91.
- [30] Thomas JL, Kenneth AJ. Use of polymethylmethacrylate in large osseous defects in the foot and ankle following tumor excision. *J Foot & Ankle Surg* 1999 ; 38 : 208-13.
- [31] Wetzel LH, Levine E. Soft-tissue tumors of the foot: value of MR imaging for specific diagnosis. *AJR* 1990 ; 155 : 1025-30.
- [32] Williams RP, Pechero G. Management of soft-tissue and bone tumors of the foot. *Clin Podiatr Med Surg* 1993 ; 10 : 717-25.





SECTION 3.4

## Pied séquellaire

CHAPITRE 49

# Syndrome des loges du pied

P. CRONIER

Rappel anatomique.....	710	Indication thérapeutique .....	712	Discussion.....	713
Physiopathologie.....	711	Technique chirurgicale.....	712	Conclusion.....	714
Diagnostic .....	712				

**L**e syndrome des loges du pied est une entité maintenant bien établie et qui, une fois identifiée, a donné lieu à de nombreuses publications à l'étranger. Curieusement, ce syndrome a suscité moins d'intérêt en France, peut-être parce qu'il est encore largement méconnu.

En traumatologie, le syndrome des loges est la complication la plus fréquente après la thrombose [1]. S'il s'agit le plus souvent d'un syndrome des loges de jambe (60 % des cas), le pied est tout de même concerné dans 5 % des cas, un peu après la main (8 %) et avant la cuisse (2 %).

En 1951, Gissane [5] publiait trois cas de fracture-dislocation très déplacée de l'articulation de Lisfranc, sans ouverture cutanée et qui se sont soldés par une amputation de jambe... Il attribuait alors les lésions à une « torsion » des vaisseaux. Une étude très bien documentée de Lindsay [7], en 1958, retrouvait des séquelles de ce qui a été étiqueté plus tard comme un syndrome des loges du pied dans 10 % de 147 fractures isolées du calcaneus. Dans une étude prospective de 21 fractures articulaires du calcaneus chez 17 patients, Mittlmeier [13] a retrouvé des séquelles de syndrome des loges chez 7 patients dont 4 cas de fractures bilatérales après un traumatisme important. Myerson [16] retrouve 7 % de syndrome des loges cliniquement significatif dans les fractures du calcaneus.

Dans une série de 29 syndromes des loges du pied, Swoboda [22] a découvert une fracture-dislocation des articulations de Lisfranc dans 14 cas et de Chopart dans 4 cas.

Au total, presque la moitié des traumatismes tarsométatarsiens, et jusqu'au tiers des fractures du calcaneus, sont à l'origine d'un syndrome des loges du pied, ce qui nécessite d'être vigilant, car on ne dépiste que ce que l'on recherche.

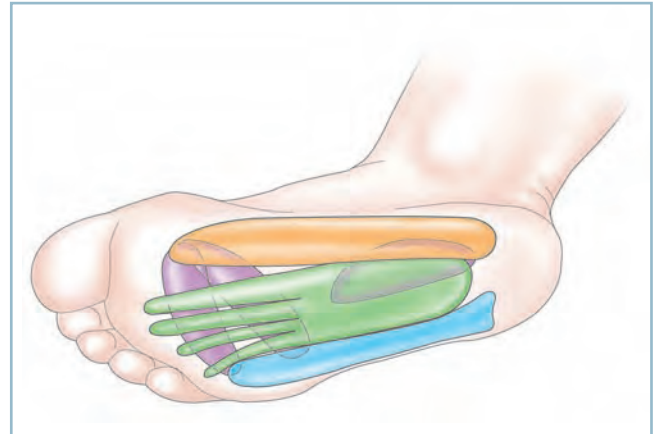
En fait, le diagnostic est souvent méconnu au stade aigu et au stade de séquelles, la responsabilité du syndrome des loges peut également être méconnue dans le cadre global des séquelles du traumatisme causal.

Ceci rend certainement difficile l'étude statistique de l'incidence du syndrome, sauf dans les séries prospectives.

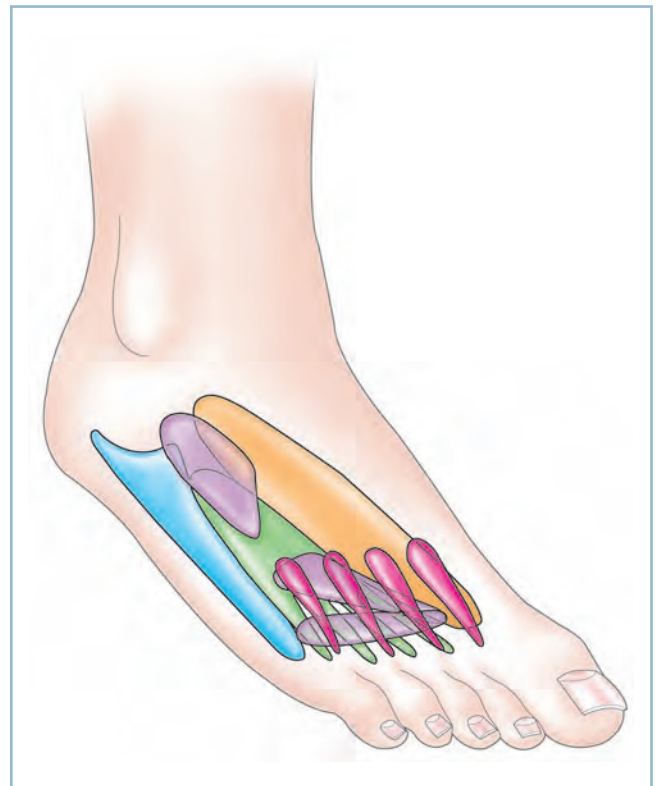
## RAPPEL ANATOMIQUE

Manoli [9], en reprenant et poursuivant les nombreuses études antérieures, propose, en 1990, l'étude anatomique la plus précise et la plus complète des différentes loges du pied avec des injections de gélatine colorée suivies de coupes.

Il existe neuf loges bien individualisées (figures 49.1 et 49.2).



**49.1** Représentation schématique des 5 loges de la plante : médiale (orange), latérale (bleu), médiane (vert), calcanéenne (mauve), carré plantaire et de l'adducteur de l'hallux (mauve).



**49.2** Représentation schématique des 9 loges du pied. Noter les petites loges interosseuses (rose) au-dessus de l'adducteur de l'hallux, et la loge calcanéenne, entre les extrémités postérieures des 3 loges longitudinales.

## Loge médiale

Elle est limitée par le fascia qui recouvre médialement le muscle abducteur de l'hallux, et par le septum intermusculaire médial, détaché du bord médial de l'aponévrose plantaire. Cette loge contient le muscle abducteur de l'hallux et les deux chefs du muscle court fléchisseur de l'hallux.

## Loge médiane superficielle

Elle est limitée superficiellement par l'aponévrose plantaire et, de chaque côté, par les septums intermusculaires médial et latéral. Elle contient le court fléchisseur des orteils et les divisions du tendon du long fléchisseur des orteils, accompagnées des muscles lombricaux.

## Loge latérale

Elle est limitée par le fascia recouvrant le muscle abducteur du 5<sup>e</sup> doigt et par le septum intermusculaire latéral. Elle contient les muscles court fléchisseur, abducteur et opposant du 5<sup>e</sup> orteil.

Ces trois premières loges s'étendent à toute la longueur du pied, les autres sont restreintes à l'avant- ou à l'arrière-pied.

## Loge du muscle adducteur de l'hallux dans l'avant-pied

Elle est limitée superficiellement par les deux branches du septum horizontal en Y et médialement, par le septum intermusculaire médial.

## Quatre loges séparées pour les muscles interosseux

Chacune est limitée profondément par le fascia profond du muscle adducteur.

La dernière loge a été une découverte de Manoli [9]. Il a remarqué que les injections de la loge médiane superficielle n'intéressent pas le carré plantaire. Des injections spécifiques dans ce muscle ne diffusent pas à l'avant-pied, ni aux autres loges du pied, mais remontent un peu vers la loge profonde de jambe, le long du pédicule tibial postérieur. Cette loge est bien séparée de la loge superficielle par un septum transversal horizontal, tendu d'un septum intermusculaire à l'autre. En avant, le bord postérieur du tendon du muscle long fléchisseur, sur lequel le muscle se termine, semble former une barrière efficace à la diffusion. Cette loge a été nommée « loge calcanéenne ». Elle est la seule confinée à l'arrière-pied. Elle contient le carré plantaire, le pédicule plantaire latéral et souvent, au moins en partie, le pédicule plantaire médial.

## Muscle court extenseur des orteils

Le muscle court extenseur des orteils (pédieux) n'a pas été considéré comme situé dans une loge, bien qu'il soit placé sous le fascia dorsal du pied et le solide rétinaculum distal des extenseurs (ligament frondiforme).

Même si cette organisation en neuf loges a pu être contestée, elle reste la plus communément admise et a été confirmée récemment par IRM 3-Tesla [17].

## PHYSIOPATHOLOGIE

Le syndrome des loges est dû à une augmentation prolongée de pression dans un espace clos.

Cette augmentation de pression peut être due à un traumatisme, une revascularisation tardive, une brûlure ou à un exercice musculaire [11].

## Traumatismes

Dans les traumatismes, deux facteurs sont en cause :

- le saignement ;
- l'œdème.

Les loges du pied sont assez fermées, comme nous l'avons vu, et la présence d'un hématome, même de petite quantité, augmente fortement la pression [13]. Ceci semble important dans le cadre des fractures du calcanéus qui peuvent facilement engendrer un hématome dans la loge du muscle carré plantaire (loge calcanéenne).

Nous n'insisterons pas sur l'œdème des revascularisations ou des brûlures.

## Syndrome des loges après exercice

Le syndrome des loges après exercice, maintenant bien connu pour la jambe, semble très rare au niveau du pied [14]. Chaque contraction musculaire provoque physiologiquement une augmentation de pression. L'effort prolongé entraîne une extravasation locale, mais la pression doit retourner à la normale en moins de 5 minutes après effort. Dans le cas contraire, un syndrome des loges chronique peut se constituer, avec retour plus lent à la normale.

Le syndrome des loges aigu, pouvant conduire à des lésions irréversibles, rare mais bien connu au niveau de la jambe, décrit sous le nom de *March gangrene* [18]), est exceptionnel au pied [1].

## Conséquences de l'hyperpression

Des études expérimentales [18] ont montré une réduction progressive de la perfusion tissulaire dans une loge soumise à une augmentation de pression intrinsèque. La microcirculation est complètement stoppée lorsque la pression atteint la valeur diastolique de la tension artérielle [19]. On peut considérer que la pression à la fin du capillaire est équivalente à cette pression diastolique. On considère généralement que l'ischémie commence en dessous d'un seuil critique différentiel de 30 mm Hg [4] entre la pression du capillaire et la pression de la loge. En revanche, pour des raisons physiques, la pression dans la loge ne peut jamais dépasser un seuil d'équilibre, au voisinage de la moyenne de la tension artérielle [18]. Elle n'est donc jamais suffisante pour interrompre le flux dans les axes principaux, et la persistance d'un pouls distal ne peut pas être considérée comme témoin de la perfusion. Ceci prend surtout sa valeur pour le syndrome des loges de la jambe, mais, même au niveau du pied, la perception au doppler d'un pouls pédieux ou tibial postérieur ne peut pas éliminer un syndrome des loges.



## DIAGNOSTIC

### Évaluation clinique

Le signe le plus fidèle chez un patient conscient est la *douleur hors de proportion avec le traumatisme*, et qui n'est calmée ni par la réduction, ni par l'immobilisation, ni par les antalgiques. La douleur à l'extension passive des orteils est un signe précoce et fiable [2, 12, 16].

Après quelques heures, on peut noter une hypoesthésie dont on apprécie la topographie pour orienter sur les loges plus particulièrement atteintes. Mais l'anesthésie est un signe trop tardif pour être fiable. À l'inverse, la généralisation des blocs analgésiques postopératoires risque de faire sauter ce verrou de la méconnaissance diagnostique qu'est la douleur insupportable.

Comme nous l'avons vu, la présence d'un pouls périphérique pédieux ou tibial postérieur n'élimine pas le diagnostic, pas plus que celle d'un pouls capillaire. On note, en revanche, un œdème important, particulièrement net, sur le dos du pied, accompagné d'une sensation de tension à la palpation.

### Évaluation paraclinique

En fait, une fois suspecté, le diagnostic est établi par la *prise de pression* dans les différentes loges, geste simple qu'il ne faut pas hésiter à pratiquer au moindre doute, particulièrement chez le patient inconscient ou polytraumatisé.

La mesure peut être faite par capteur de pression à lecture directe ou, au bloc opératoire, avec un set de mesure de pression artérielle (la « colonne de pression ») couramment utilisé par les anesthésistes. La technique de Whitesides [23] est toujours possible et finalement assez simple. Elle est fondée sur le principe que la pression dans une loge est celle nécessaire pour y injecter un liquide. Sur une tubulure, dans laquelle on a aspiré un peu de sérum et munie d'une aiguille intramusculaire, on branche une seringue remplie d'air en utilisant un robinet à 3 voies. L'autre voie est reliée à un manomètre de tensiomètre. L'aiguille est enfoncée dans la loge à tester. Avec la seringue, on fait progressivement monter la pression dans le système jusqu'à ce que l'on constate que le sérum commence à s'injecter dans la loge. Le manomètre donne alors la pression dans la loge. La quantité injectée est insignifiante. Il faut répéter la mesure pour être sûr que l'aiguille n'est pas bouchée ou fichée dans une structure inextensible (ligament, tendon...) [3, 15].

Les loges médiale, latérale, interosseuse (et pédieuse) sont facilement accessibles par ponction directe. La loge médiane superficielle peut être atteinte par ponction directe ou à travers les loges voisines. La loge du muscle adducteur est atteinte à travers la loge médiale ou à travers le 2<sup>e</sup> espace interosseux ; la loge du muscle carré plantaire, à travers la loge médiale [20].

## INDICATION THÉRAPEUTIQUE

Le seul traitement d'un syndrome des loges avéré est la *dermatofasciotomie* (aponévrotomie) en urgence.

À partir de quels chiffres de pression faut-il pratiquer cette décompression ? La plupart des auteurs considèrent que l'indica-

tion est formelle à partir de 40 mm Hg [5] ou même dès 30 mm Hg [6, 19]. D'autres [10, 23] prennent surtout en compte le *seuil critique différentiel* entre la pression dans la loge et la pression diastolique. Un gradient de pression de 30 mm Hg semble nécessaire pour maintenir un niveau de perfusion suffisant, nous l'avons vu. Cette considération prend toute sa valeur chez certains patients avec une diastolique élevée. Sauf chez un patient inconscient, la clinique reste un facteur clé, et la décision doit toujours être prise à partir de la confrontation des signes cliniques et des chiffres de pression.

Il paraît également logique de prendre en compte la valeur de la TA et l'état général du patient. Chez un patient avec des lésions du pied isolées et à la TA stable, une diastolique élevée peut permettre de temporiser un peu si les chiffres dans la loge sont « limites ». En revanche, chez un patient traumatisé, choqué, à la TA basse ou fluctuante, des chiffres de 30 mm Hg voire moins, si la clinique est parlante ou si le malade est ininterrogeable, imposent la décompression.

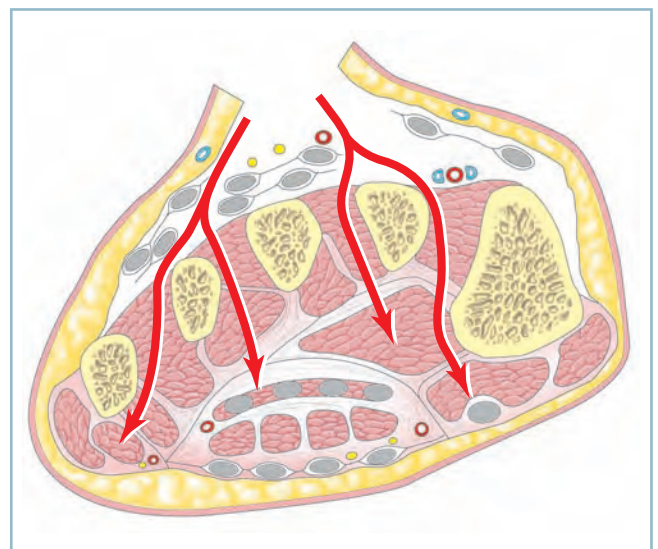
## TECHNIQUE CHIRURGICALE

On peut utiliser une ou deux incisions dorsales, ainsi qu'une incision médiale [2, 6, 9, 10, 16, 19, 22, 25].

### Incisions dorsales

Les deux incisions dorsales sont en regard des 2<sup>e</sup> et 4<sup>e</sup> métatarsiens. Il faut être prudent pour respecter les nerfs et, si possible, le réseau veineux superficiel du dos du pied. En cas de traumatisme important des métatarsiens (luxation-fracture de l'articulation de Lisfranc), les différents fascias sont déjà déchirés et les différentes loges communiquent spontanément. Dans le cas contraire, certains conseillent d'effondrer les différents espaces intermétatarsiens pour accéder aux loges de la plante (*figure 49.3*). D'autre part, on profite de cet abord pour réduire et fixer les lésions.

Finalement, il vaut probablement mieux ne faire qu'une seule grande incision [22, 25], en « mordant » largement sur le rétina-



49.3 Décompression par voie dorsale, à travers les loges interosseuses.

culum distal des tendons extenseurs. Cette incision constitue d'ailleurs le prolongement d'une grande incision antérolatérale de jambe dans les syndromes mixtes de loges du pied et de jambe associés.

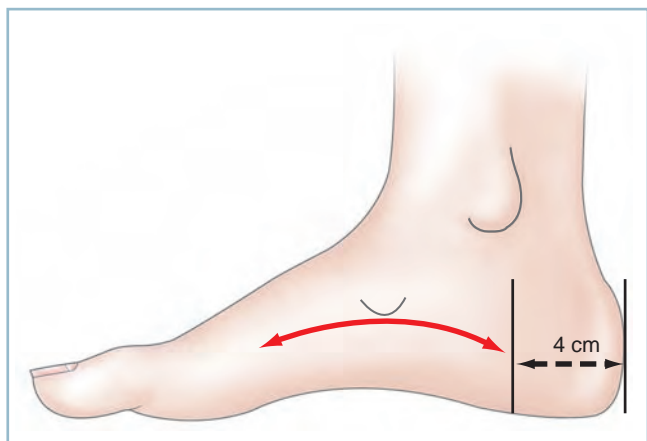
## Incision médiale

L'incision médiale est effectuée de façon variée par différents auteurs [6, 8-10, 15, 16, 19, 24]. Les principaux dangers sont les éléments vasculonerveux que l'on respecte en utilisant surtout la dissection « mousse ». En fait, il faut noter que le muscle court fléchisseur des orteils reçoit son pédicule nerveux au-dessus et en arrière (branche du nerf plantaire médial), et le muscle carré plantaire, au-dessous et en arrière (branche du nerf plantaire latéral). L'accès entre ces deux muscles, lieu de passage des principaux éléments nobles, est donc plus risqué.

Il est possible d'utiliser (figure 49.4) une voie d'abord arciforme de 8 à 10 cm de long, à concavité plantaire et centrée en dessous du tubercule du naviculaire. En avant, cette incision est parallèle au 1<sup>er</sup> métatarsien. En arrière, elle se dirige de façon symétrique, obliquement vers le milieu de la tubérosité calcanéenne sans dépasser la distance de 4 cm à partir du bord postérieur de la coque talonnière, pour respecter le rameau calcanéen du nerf tibial postérieur. Certains prolongent l'incision vers le haut pour libérer le canal calcanéen.

Il faut alors ouvrir le fascia du muscle abducteur de l'hallux pour le décompresser (figure 49.5). En décollant ensuite le tissu sous-cutané de la berge distale de ce fascia vers la plante, on accède facilement en arrière au muscle court fléchisseur des orteils recouvert par l'aponévrose plantaire très épaisse qu'il faut inciser. Vers l'avant, il faut être prudent dans le décollement, car un pédicule cutané plantaire perfore cette aponévrose à peu près au milieu de la plante. En principe, la décompression peut être suffisante en restant en arrière de ce pédicule.

Pour libérer les loges profondes, on utilise la partie antérieure de l'incision. On passe au-dessus du muscle abducteur de l'hallux sous le cunéiforme médial, au-dessus du croisement des tendons longs fléchisseurs. En se dirigeant vers l'arrière, on peut alors décompresser le muscle carré plantaire. En avant, on peut désinsérer un peu le muscle court fléchisseur de l'hallux et atteindre la partie postérieure du muscle adducteur. Il faut éviter de léser l'anastomose de l'artère dorsale du pied et de la plantaire latérale.

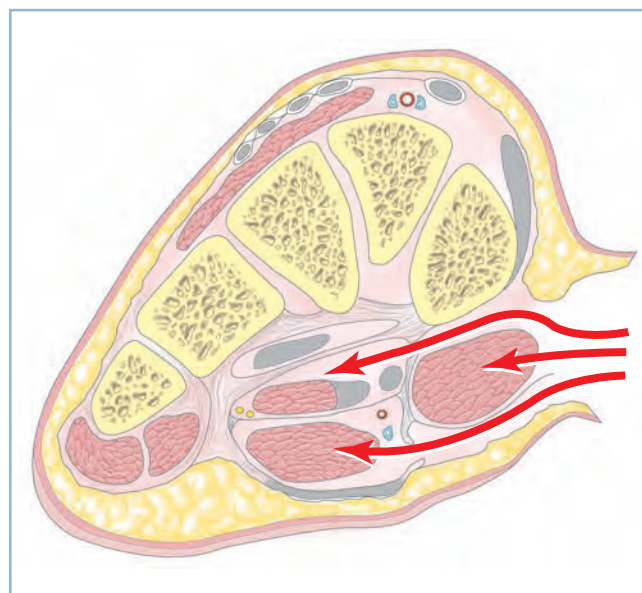


49.4 Voie d'abord médiale arciforme, centrée sous le tubercule du naviculaire.

En pratique, c'est la prise des pressions peropératoires dans toutes les loges qui permet de savoir si le geste est suffisant. Il est nécessaire d'opérer sans garrot. On commence par une incision dorsale étendue. On constate que le simple fait d'inciser la peau et le fascia dorsal du pied entraîne déjà une chute importante des pressions. En poussant plus loin entre les espaces métatarsiens extrêmes, on obtient souvent une décompression suffisante des loges plantaires. Si ce n'est pas le cas, il faut y associer un abord médial et, exceptionnellement, un abord direct latéral sur la loge latérale. Pour Myerson [16], l'abord médial est indiqué dans 5 à 10 % des cas.

À notre avis, si les métatarsiens et le Lisfranc sont intacts, nous ne pensons pas qu'il soit souhaitable d'essayer de dilacérer les espaces intermétatarsiens pour libérer la plante. Il vaut mieux, si nécessaire, ajouter un abord médial. Il faut se méfier de la loge calcanéenne (muscle carré plantaire), surtout en cas d'atteinte prépondérante, notamment dans les fractures du calcaneus. Cette loge est peu ou pas décompressée par voie dorsale. Toutefois, Zwipp (communication personnelle) a pour principe d'ostéosynthésiser en urgence par une voie latérale étendue les fractures du calcaneus compliquées de syndrome des loges. L'évacuation de l'hématome fracturaire dispense généralement d'aponévrotomie complémentaire.

L'aponévrotomie peut rapidement être refermée après quelques jours, si le syndrome est modéré ou bien la plaie greffée.



49.5 Décompression par voie médiale de l'abducteur de l'hallux, du carré plantaire et du court fléchisseur des orteils.

## DISCUSSION

Dans notre expérience, un syndrome des loges de jambe post-ischéémique est toujours associé à un syndrome des loges du pied. Malheureusement, cette notion est encore beaucoup trop peu répandue.

Il n'y a pas eu à notre connaissance, dans la littérature, de description spécifique de syndrome des loges du pied après geste de chirurgie orthopédique, mais on ne peut pas en conclure que

le risque est nul, notamment après les ostéotomies qui peuvent exercer une tension sur les parties molles ou se compliquer d'hématome. Il s'agit d'ailleurs de gestes habituellement douloureux et dont la symptomatologie risque fort d'être masquée par un bloc d'analgésie postopératoire.

L'installation du patient peut jouer un rôle non négligeable en tant que facteur « préventif » ou « aggravant ». Le membre doit être légèrement surélevé, mais pas plus haut que le niveau du cœur. Comme les veines ne sont pas des tubes rigides, il n'y a aucun effet de siphonage en surélevant le membre de façon importante. En revanche, on diminue ainsi notablement la pression de perfusion. On peut considérer approximativement que si l'on surélève le membre de 40 cm, on diminue la pression de perfusion de 30 mm Hg, ce qui est précisément le seuil critique différentiel. On pourrait donc passer ainsi d'un état « limite » à une ischémie totale.

L'oxygénothérapie hyperbare [21] est certainement un facteur préventif et thérapeutique adjuvant.

À long terme, on peut retrouver *a posteriori* les séquelles plus ou moins importantes d'un syndrome des loges méconnu. Il peut s'agir simplement d'orteils en griffe et notamment de griffe élective des 4 derniers orteils en cas de lésion prédominante sur la loge calcanéenne. Les orteils 2 et 3 semblent plus susceptibles que les autres en raison d'une disposition anatomique du muscle carré plantaire [9]. Nous avons également rencontré un hallux valgus séquellaire. À l'extrême, il est possible d'avoir une rétraction dystrophique de tous les muscles de la plante avec un cavus caractéristique et des lésions musculaires bien visibles à l'IRM [13], beaucoup plus invalidantes et au traitement aléatoire. Nous avons également eu à traiter une fonte purulente de la plante du pied consécutive à un syndrome des loges majeur méconnu, avec surinfection secondaire de toutes les loges nécrotiques à l'exception de la loge latérale.

## CONCLUSION

Le syndrome des loges du pied est une entité encore largement sous-estimée. Il faut savoir l'évoquer et aussi savoir le dépister par une surveillance efficace dans des situations à risque, et notamment après tout traumatisme important du pied, une revascularisation tardive post-ischémie, une brûlure profonde, etc.

L'élément clinique principal est une douleur inhabituelle par rapport au traumatisme initial, la prise de pression soutiendra l'indication thérapeutique.

## Bibliographie

- [1] Blackledge DK, Kurek JB, Soto AD, Kissel CG. Acute exertional compartment syndrome of the medial foot. *J Foot Ankle Surg* 1996 ; 35 : 19-22.
- [2] Bonutti PM, Bell GR. Compartment syndrome of the foot. *J Bone Joint Surg* 1986 ; 68-A : 1449-51.
- [3] Dayton P, Goldman FD, Barton E. Compartment pressure in the foot : analysis of normal values and measurement technique. *J Am Podiatric Med Assoc* 1990 ; 80 : 521-5.
- [4] Echtermeyer V. Das kompartmentsyndrom des fusses. *Orthopäde* 1991 ; 20 : 76-9.
- [5] Gissane. A dangerous type of fracture. *J Bone Joint Surg* 1951 ; 33b : 535-8.
- [6] Goldman FD, Dayton PD, Hanson CJ. Compartment syndrome of the foot. *J Foot Surg* 1990 ; 29 : 37-43.
- [7] Lindsay WRN, Dewar FP. Fractures of the os calcis. *Am J Surg* 1958 ; 95 : 555-76.
- [8] Loeffler RD, Ballard A. Plantar fascial spaces of the foot and a proposed surgical approach. *Foot Ankle* 1980 ; 1 : 11-4.
- [9] Manoli A, Weber TG. Fasciotomy of the foot : an anatomical study with special reference to release of the calcaneal compartment. *Foot Ankle* 1990 ; 10 : 267-75.
- [10] Manoli A, Fakhouri AJ, Weber TG. Compartmental catheterization and fasciotomy of the foot. *Operative Techniques in Orthopaedics* 1992 ; 2 : 203-10.
- [11] Matsen FA. Compartmental syndrome. An unified concept. *Clin Orthop* 1975 ; 8-14.
- [12] Matsen FA, Winqvist RA, Krugmire RB. Diagnosis and management of compartmental syndromes. *J Bone Joint Surg* 1980 ; 62-A : 286-91.
- [13] Mittlmeier T, Machler G, Lob G, Mutschler W, Bauer G, Vogl T. Compartment syndrome of the foot after intraarticular calcaneal fracture. *Clin Orthop* 1991 ; 241-8.
- [14] Muller GP, Masquelet AC. Le syndrome de loge chronique du pied. *Rev Chir Orthop* 1995 ; 81 : 549-52.
- [15] Myerson M. Diagnosis and treatment of compartment syndrome of the foot. *Orthopedics* 1990 ; 13 : 711-7.
- [16] Myerson M. Soft tissue trauma : acute and chronic management. In : Coughlin MJ, Mann RA. *Surgery of the foot and Ankle*. 7<sup>th</sup> ed. St-Louis : Mosby ; 1999, vol. 2 (31), 1330-72.
- [17] Reach JS, Amrami KK, Felmler JP, Stanley DW, Alcorn JM, Turner NS. The compartments of the foot : a 3-Tesla magnetic resonance imaging study with clinical correlates for needle pressure testing. *Foot Ankle Int* 2007 ; 28 (5) : 584-94.
- [18] Rorabeck CH, Macnab I, Waddell JP. Anterior tibial compartment syndrome : a clinical and experimental review. *Canad J Surg* 1972 ; 15 : 249-56.
- [19] Pisan M, Klaue K. Compartment syndrome of the foot. *Europ J Foot Ankle Surg* 1994 ; 1 : 29-36.
- [20] Smith GH. Measurement of the intracompartmental pressures of the foot. *J Foot Surg* 1990, 29 : 589-592.
- [21] Strauss MB, Hargens AR, Gershuni DH, Greenberg DA, Grenshaw AG, Hart GB, Akeson WH. Reduction of skeletal muscle necrosis using intermittent hyperbaric oxygen in a model compartment syndrome. *J Bone Joint Surg* 1983, 65A : 656-662.
- [22] Swoboda B, Zwipp H. Operative Behandlung und spätergebnisse des fusskompartmentsyndroms. *Unfallchir* 1991 ; 94 : 262-6.
- [23] Whitesides TE, Haney TC, Morimoto K, Harada H. Tissue pressure measurements as a determinant for the need of fasciotomy. *Clin Orthop* 1975 ; 113 : 43-51.
- [24] Ziv I, Mosheiff R, Zeligowski A, Liebergal M, Lowe J, Segal D. Crush injuries of the foot with compartment syndrome : immediate one-stage management. *Foot Ankle* 1989 ; 9 : 185-9.
- [25] Zwipp H. *Chirurgie des fusses*. Wien-NewYork : Springer ; 1994, 405 pages.

SECTION 3.4

## Pied séquellaire

CHAPITRE 50

# Séquelles du pied bot à l'âge adulte – réflexions thérapeutiques

P.-L. DOCQUIER, A. DE GHELDERE, Th. LEEMRIJSE

Séquelles d'un point de vue  
clinique..... 716

Séquelles d'un point de vue  
radiologique..... 717

Réflexions thérapeutiques..... 722  
Conclusion..... 723



**L**e pied bot varus équin (PBVE) est une malformation du pied très fréquente survenant avec une incidence de 0,93/1000 naissances vivantes [3]. À condition d'être adéquatement traité, le PBVE occasionne finalement peu de problèmes fonctionnels à l'âge adulte. En effet, la majorité des individus sont indolores et ne sont pas limités dans leur activité quotidienne. Ils marchent avec des chaussures normales, sans porter de semelles orthopédiques. Ils peuvent le plus souvent s'adonner aux sports, même de haut niveau. Leur marche ne paraît pas, le plus souvent, perturbée. Quelques rares études ont rapporté les résultats cliniques et radiologiques de PBVE traités et arrivés à maturité osseuse [2, 7, 8, 12-14, 23, 32]. Le PBVE, même traité avec succès et évoluant favorablement, ne devient jamais tout à fait «normal» ni cliniquement, ni radiologiquement.

Il est communément admis que la sévérité de la déformation à la naissance influence le résultat final, tant clinique que radiologique. L'évaluation initiale de la gravité du PBVE à la naissance a donc une valeur pronostique indéniable. Plusieurs méthodes d'évaluation sont décrites dans la littérature.

Les deux méthodes les plus utilisées sont celle de Dimeglio [6] et celle de Seringe [26]. Différentes grilles ou échelles d'évaluation existent et permettent de comparer les résultats à long terme des PBVE traités selon divers protocoles. Ces échelles comportent des critères objectifs et subjectifs. L'échelle de Laaveg et Ponseti [19] est la plus utilisée. Il existe aussi celle de Ghanem et Seringe [11]. Qu'il soit chirurgical ou non chirurgical, un traitement adéquat donne en général de bons résultats d'un point de vue global.

## SÉQUELLES D'UN POINT DE VUE CLINIQUE

Le PBVE laisse toujours des séquelles qui sont visibles cliniquement. Ces séquelles seront d'autant plus évidentes que le PBVE est unilatéral. En effet, en cas de PBVE bilatéral, les anomalies sont moins remarquées du fait de leur symétrie.

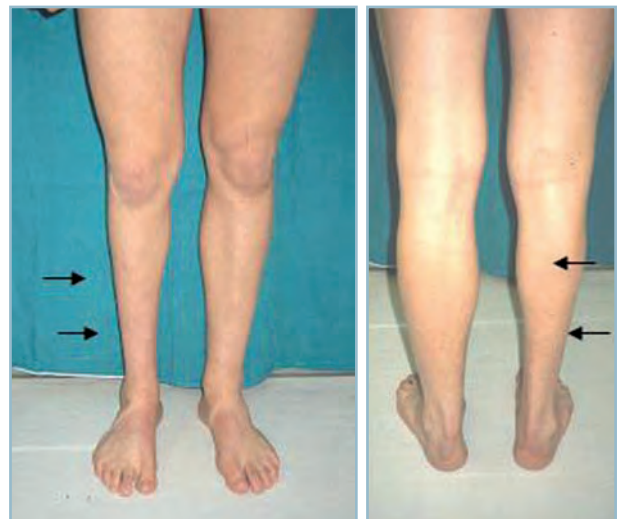Une atrophie du mollet persiste toujours. Cette atrophie est déjà présente à la naissance et persiste quel que soit le traitement. Certains auteurs pensent que l'atrophie musculaire liée à des plages de dégénérescence graisseuse et de fibrose pourrait être une des causes du PBVE congénital [18]. Les muscles les plus sévèrement atteints sont le

triceps sural, le tibial postérieur et les court et long fibulaires [18]. Cette atrophie est en moyenne de 36 mm pour un PBVE sévère opéré, si l'on mesure la circonférence du mollet 10 cm sous la rotule [7] (figure 50.1). En cas de bilatéralité, l'atrophie peut passer inaperçue.

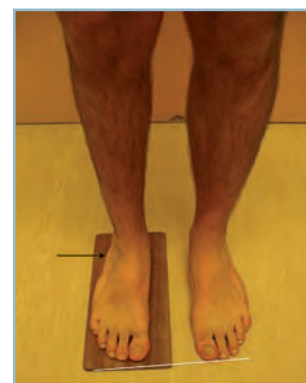Il existe toujours une fossette cutanée à la face latérale de la cheville (figure 50.2). Le pied reste également toujours plus court que le pied normal. En cas de PBVE sévère opéré, cette différence est en moyenne de 15 mm [7] et correspond en général à une différence d'une à deux pointures. Elle provient surtout d'une hypoplasie relative de l'arrière-pied (le talus et le calcaneus). Il y a peu de différences entre les avant-pieds. En cas de PBVE bilatéral, cet écart passe inaperçu.

Une inégalité de longueur globale du membre inférieur est souvent constatée; le membre inférieur est plus court de 13 mm en moyenne du côté d'un PBVE sévère opéré [7]. Ceci nécessite parfois, chez certains patients, le port d'une talonnette compensatoire. Si l'inégalité prédite à maturité osseuse dépasse 2 cm, il peut être proposé de réaliser une épiphysiodèse à l'adolescence.

L'échelle de Laaveg et Ponseti [19] permet d'évaluer les résultats à long terme. Qu'il soit chirurgical ou non chirurgical, un traite-



50.1 Pied bot unilatéral droit, atrophie du mollet à l'âge de 18 ans.



50.2 Séquelles de PBVE unilatéral droit chez un homme de 18 ans. Une fossette cutanée externe, une atrophie du mollet, une inégalité de longueur du membre et un raccourcissement du pied sont constatés.

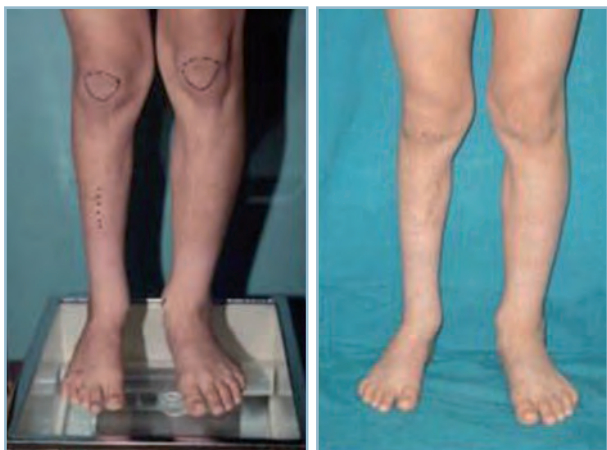ment adéquat donne en général de bons résultats d'un point de vue global et plus particulièrement en ce qui concerne la :

- satisfaction du patient;
- fonction du pied dans la vie quotidienne;
- douleur;
- position du talon, lors de la station debout et la marche.

Par contre, de manière quasi constante, une diminution importante de la mobilité passive est retrouvée, surtout la dorsiflexion [7]. Ceci est lié à une hypoplasie du talus et à l'aplatissement de son dôme qui sont déjà présents à la naissance et qui persistent quel que soit le traitement appliqué. La majorité des patients ne portent pas de semelles orthopédiques et marchent sans perturbation visible.

Les PBVE légèrement hypocorrigés, c'est-à-dire avec persistance d'un léger varus de l'arrière-pied et/ou d'une légère adduction de l'avant-pied gardent un bon résultat fonctionnel [7]. Par contre, les PBVE hypercorrigés, c'est-à-dire avec un valgus de l'arrière-pied, ont un moins bon résultat fonctionnel [7]. L'hypercorrection est presque toujours la conséquence d'une chirurgie malheureuse. « Mieux vaut donc un pied légèrement hypocorrigé qu'un pied hypercorrigé. »

Reikeras a étudié la torsion tibiale en réalisant un scanner au niveau des condyles fémoraux et au niveau de la cheville. Il trouve une différence significative avec une torsion tibiale externe diminuée en moyenne de  $11^\circ$  dans la population avec PBVE par rapport au groupe contrôle [24]. De rares patients, gardant une importante torsion tibiale interne, nécessitent une dérotation tibiale (figure 50.3). La rotation interne du talus est diminuée dans le PBVE par rapport au pied normal comme l'a montré Cahuzac par une étude IRM [4].



**50.3** Enfant de 5 ans opéré d'un PBVE unilatéral droit.  
À gauche, l'enfant conserve une torsion tibiale interne responsable d'une démarche en rotation interne.  
À droite, résultat après ostéotomie tibiale de dérotation.

## SÉQUELLES D'UN POINT DE VUE RADIOLOGIQUE

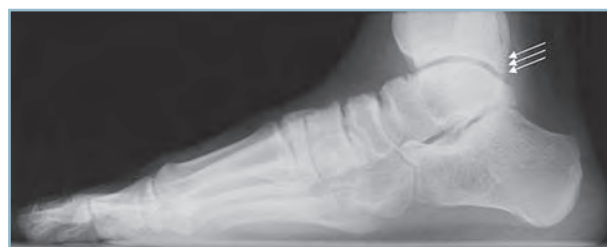### Généralités

Un PBVE ne devient jamais normal radiologiquement. La radiographie du pied de l'adulte démontre toujours certaines séquelles. Plus le PBVE est sévère à la naissance, plus les séquelles seront importantes à l'âge adulte. La taille, la forme et la relation des os du pied peuvent être modifiées avec différentes conséquences.

### Atteinte de la cheville

#### Inclinaison de la marginale postérieure de l'épiphyse tibiale

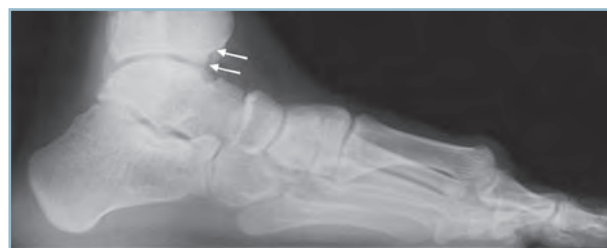Elle peut être observée dans 6 à 39% des cas [14, 23] (figure 50.4). Cette anomalie est retrouvée le plus souvent lorsque une ténotomie du tendon d'Achille a été réalisée sans capsulotomie tibiotalienne postérieure. La traction exercée alors par la capsule sur l'épiphyse tibiale explique cette anomalie. L'incidence est de 6 à 8% si une capsulotomie est associée à la ténotomie d'Achille [14] et de 39% sans capsulotomie [23]. En présence de cette anomalie, la flexion plantaire est limitée et le talus est significativement positionné un peu plus horizontalement (la valeur de l'angle tibiotalair diminue un peu) [7]. Les pieds avec cette anomalie sont aussi significativement un peu plus creux (la valeur de l'angle talus-M1 de profil est un peu accentuée) [7].



**50.4** Homme de 19 ans avec antécédent de PBVE sévère opéré dans l'enfance. La marginale postérieure du tibia descend anormalement bas, limitant la flexion plantaire du talus.

#### Encoche tibiale antérieure

Elle est très souvent observée dans 52 à 80% des cas [7, 14] (figure 50.5). Elle est causée par une pression exercée par la tête du talus durant la dorsiflexion, entraînant un arrêt de croissance à cet endroit. Ce contact est dû au fait que le talus est court. Dans un pied normal, en effet, la tête du talus ne vient jamais au contact du tibia. Dans le PBVE, l'hypoplasie du talus est constante et peut être plus ou moins sévère, entraînant le contact du talus avec le tibia.



**50.5** Homme de 19 ans avec antécédent de PBVE sévère opéré dans l'enfance. Une encoche tibiale antérieure est observée. Elle est causée par le contact avec la tête du talus lors de la dorsiflexion.

### Atteinte de l'arrière-pied

#### Hypoplasie de l'arrière-pied

Elle est déjà présente *in utero* comme en témoignent les études réalisées sur fœtus humains avec PBVE [15]. Elle persiste quel que soit le traitement [14]. Cette hypoplasie concerne le talus, le cal-

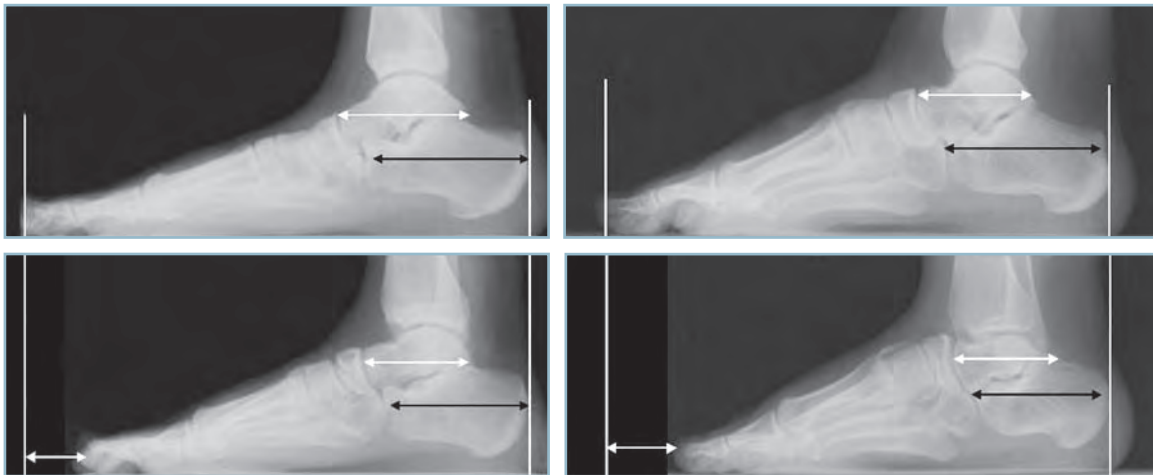
canéus et le naviculaire, car les autres os du médio-pied et ceux de l'avant-pied ne semblent pas hypoplasiques [7]. L'étude comparative du PBVE unilatéral avec le côté normal montre une diminution de la longueur du talus de 9 mm en moyenne et de la longueur du calcanéus de 9 mm en moyenne [7]. La longueur du 1<sup>er</sup> cunéiforme, du 1<sup>er</sup> métatarsien, de la 1<sup>re</sup> phalange de l'hallux, par contre, n'est pas significativement diminuée [7].

Si l'hypoplasie du talus est modérée (*figure 50.6*), une encoche tibiale antérieure est présente et la flexion dorsale au niveau de l'articulation tibiotalienne diminue. Si l'hypoplasie est sévère (*figure 50.6*), la tête du talus est située sous le tibia, ce qui rend impossible toute dorsiflexion au niveau tibiotalien. Le résultat fonctionnel final s'en trouve également significativement diminué [7].

## Aplatissement du dôme talien

Il est constant et est déjà présent chez le fœtus [15]. La hauteur de la trochlée est diminuée en moyenne de 5 mm dans le PBVE unilatéral en comparaison avec le pied normal [7]. L'aplatissement peut être de gravité variable et peut être classifié selon Dunn [8] comme :

- léger, si la courbure de la trochlée reste congruente avec la surface articulaire tibiale;
- modéré, si l'incongruence entre les surfaces articulaires est modérée ou que la courbe de la trochlée est fortement raccourcie;
- sévère, si la trochlée est complètement plate et que les deux surfaces articulaires sont franchement incongruentes (*figure 50.7*) [8].



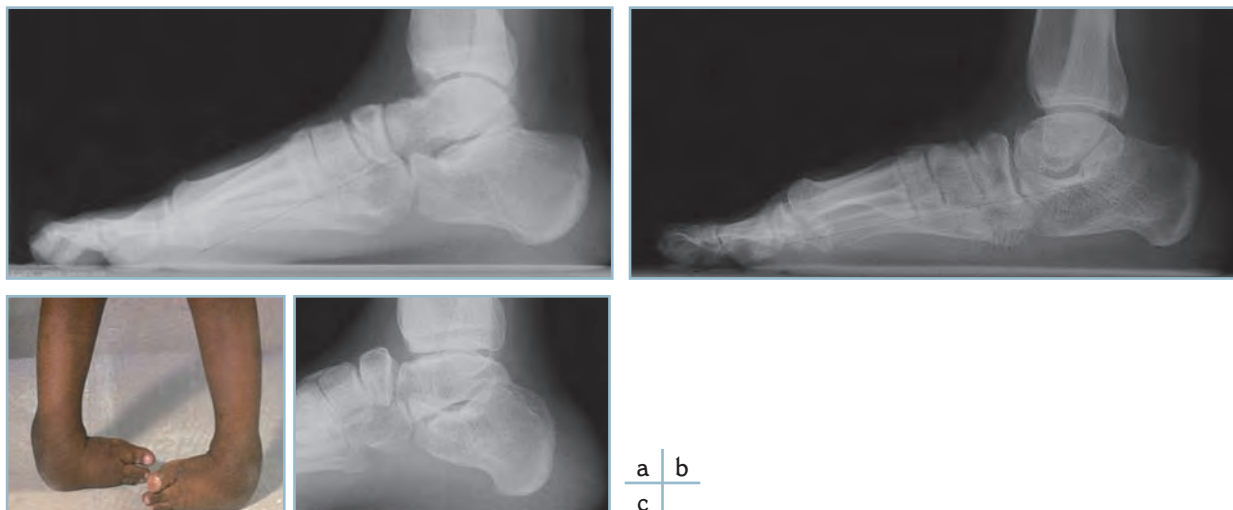### 50.6 Ratio talus-calcaneus.

À gauche, hypoplasie modérée du talus et du calcanéus avec pied normal en haut (a) et PBVE en bas (b) chez un homme de 21 ans.

À droite, hypoplasie sévère avec pied normal en haut (c) et PBVE en bas (d) chez une femme de 29 ans.

La tête du talus ne dépasse pas la marginale antérieure du tibia. L'encoche tibiale antérieure est aussi plus importante en cas d'hypoplasie talienne sévère.

a	c
b	d



### 50.7 Anomalie du dôme talien.

a. Aplatissement de la trochlée du talus classé léger chez un homme de 18 ans. La courbure de la trochlée reste congruente avec la surface articulaire tibiale.

b. Aplatissement modéré chez une femme de 29 ans. L'incongruence entre les surfaces articulaires reste modérée.

c. Aplatissement sévère chez un homme de 23 ans. L'enfant adopté est arrivé dans sa famille adoptive seulement à l'âge de 3 ans. Il avait marché sur ses PBVE jusqu'à cet âge. L'opération tardive laisse subsister un aplatissement sévère avec une incongruence complète.

a	b
c	



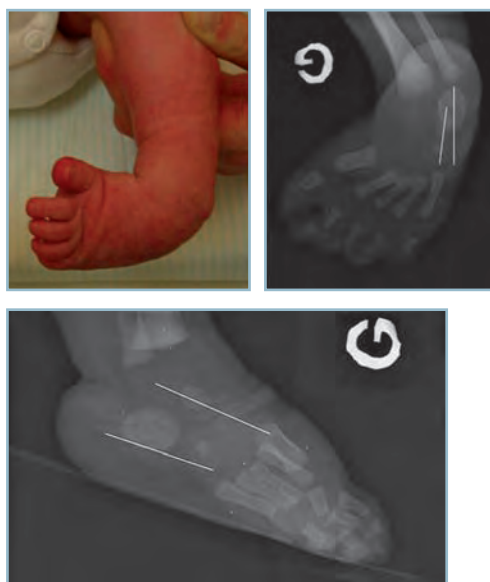Si le PBVE est corrigé après l'âge de la marche, l'enfant marche sur le pied déformé pendant une période plus ou moins longue et le dôme talien s'aplatit fortement. Les aplatissements talien les plus sévères sont trouvés, par exemple, chez des enfants adoptés, opérés tardivement ou en cas de récurrence et de reprise chirurgicale tardive [7]. En présence d'un aplatissement talien, la congruence tibiotalienne diminue et la mobilité de la cheville se réduit fortement. Le résultat fonctionnel diminue en conséquence sur l'échelle d'évaluation globale [7].

### Rapports entre le talus et le calcanéus

Ils restent souvent anormaux après correction. Dans le PBVE non corrigé, il existe un parallélisme quasi complet entre le grand axe du talus et celui du calcanéus de face comme de profil (*figure 50.8*).

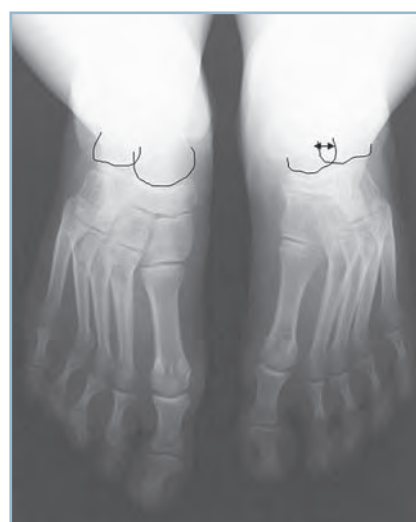Le rétablissement d'une divergence talocalcanéenne est le témoin d'une bonne correction du pied. Les rapports entre le talus et le calcanéus sont évalués par l'angle talocalcanéen sur le face comme sur le profil. Chez l'adulte, les valeurs normales sont  $21^\circ$  sur le face ( $13$  à  $29^\circ$ ) et  $32^\circ$  ( $17$  à  $46^\circ$ ) sur le profil [23]. Simons a proposé de mesurer la divergence sur le cliché de face par la superposition entre la partie antérieure du talus et du calcanéus [28]. Il grade la superposition de  $-1$  à  $-4$  ( $1/4$  à  $4/4$  de la largeur de la tête du talus) et la divergence de  $+1$  à  $+4$ . La superposition correspond à un varus de l'arrière-pied et la divergence à un valgus. Chez l'enfant de moins de 5 ans, il est normal d'avoir une divergence jusqu'à 25% ( $+1$ ) correspondant à un valgus physiologique [28].

Il est fréquent de rencontrer un angle diminué dans le PBVE corrigé par comparaison au côté normal, ce qui signifie une hypocorrection en varus, même si l'angle reste dans des valeurs normales (*figures 50.9 et 50.10*) [7, 12-14]. Cette hypocorrection, si elle est légère ou modérée reste souvent bien tolérée [7].

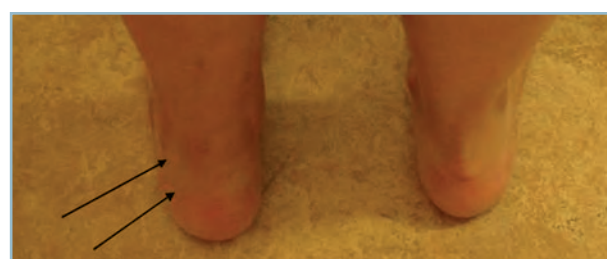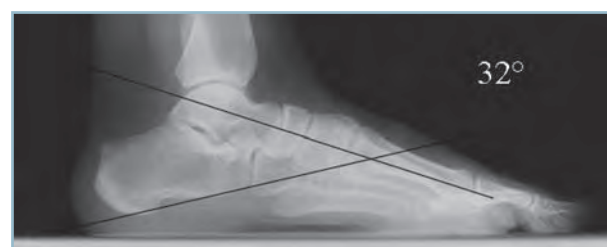
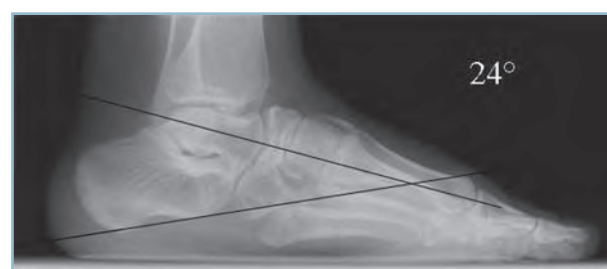


**50.8** Nouveau-né avec PBVE unilatéral gauche.

Il existe un parallélisme quasi complet entre l'axe du talus et celui du calcanéus.



**50.9** Femme de 29 ans avec PBVE unilatéral gauche. Mesure de la superposition de la partie antérieure du talus et du calcanéus sur le cliché de face. Le PBVE unilatéral gauche montre un varus résiduel ( $-1$ ) comparativement au pied droit normal ( $0$ ).



**50.10** Femme de 29 ans avec PBVE unilatéral gauche.

L'angle talocalcanéen reste moins important à gauche, traduisant une légère hypocorrection en varus. Celle-ci est bien tolérée.

a  
b  
c

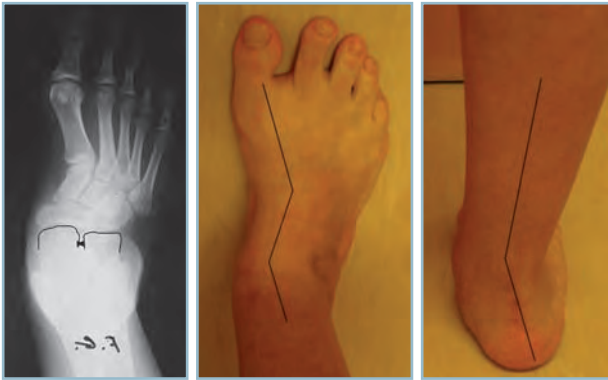
### Hypercorrection en valgus

Elle est souvent due à une chirurgie malheureuse trop extensive avec section du ligament talocalcanéen interosseux ou par capsulotomie

très trop complète sous-talienne. L'hypercorrection en valgus donne de moins bons résultats fonctionnels que l'hypocorrection en varus [7]. Il est donc crucial dans la chirurgie du PBVE de toujours respecter le ligament talocalcanéen interosseux et d'être prudent en cas de capsulotomie sous-talienne (surtout sa partie médiale) [27].



L'hypercorrection de l'arrière-pied en valgus associée à une adduction résiduelle de l'avant-pied donne un pied serpentin (*figure 50.11*).

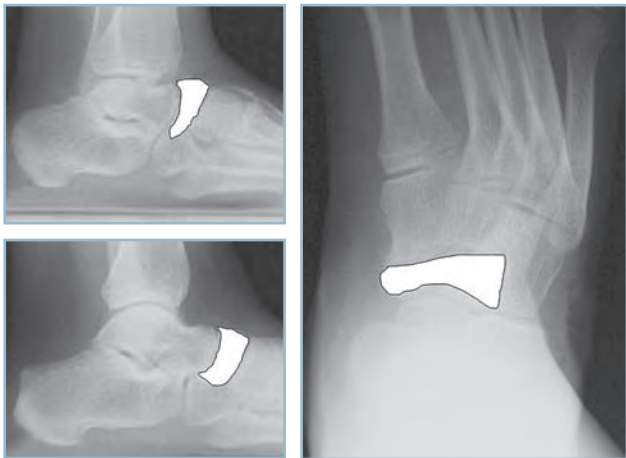

**50.11** Femme de 28 ans avec pied serpentin associant un valgus de l'arrière-pied par hypercorrection et une adduction résiduelle de l'avant-pied.

## Atteinte du médio-pied

### Cunéiformisation du naviculaire

Elle est très fréquente (*figure 50.12*) de face comme de profil. Cette cunéiformisation pourrait représenter une façon de compenser le varus résiduel de l'arrière-pied [7]. En effet, la cunéiformisation se retrouve plus volontiers en présence d'un angle talocalcanéen faible [7].



**50.12** Pied bot unilatéral chez une femme de 28 ans. a | b  
c

Le naviculaire est cunéiforme de profil (a) comme de face (b), tandis qu'il est quadrangulaire sur le pied normal (c).

### Subluxation médiale ou dorsale de l'os naviculaire

Également très fréquente, cette subluxation peut être en partie liée à l'action du muscle tibial antérieur. La subluxation dorsale peut aussi être la conséquence de l'hypermobilité compensatoire du médio-pied et se retrouve plus fréquemment en cas d'hypoplasie sévère du talus [7].

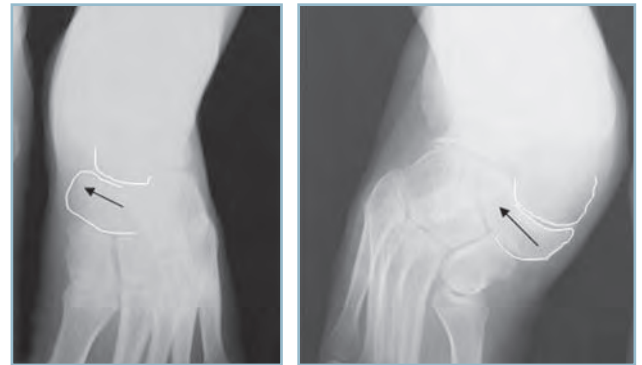
La subluxation peut être gradée d'après Simons [28] en fonction du déplacement du naviculaire par rapport au diamètre de la tête du talus. Sur le face, le déplacement est coté en quarts de la tête talienne :

- 4 correspond à un déplacement complet en médial ;

0 correspond à un naviculaire centré ;

+ 4 correspond à un déplacement complet en latéral (*figure 50.13*).

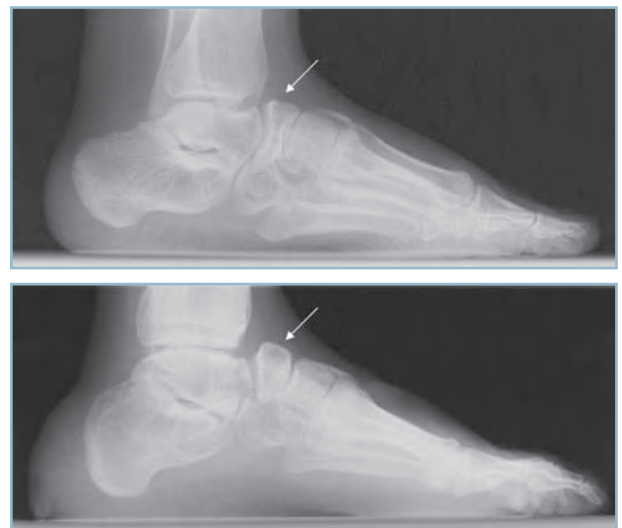De profil la cotation va de 0 à + 3 en fonction du degré de subluxation dorsale (en tiers de la tête talienne) (*figure 50.14*).



**50.13** Exemples de subluxation du naviculaire. a | b

a. Subluxation médiale.

b. Subluxation latérale.



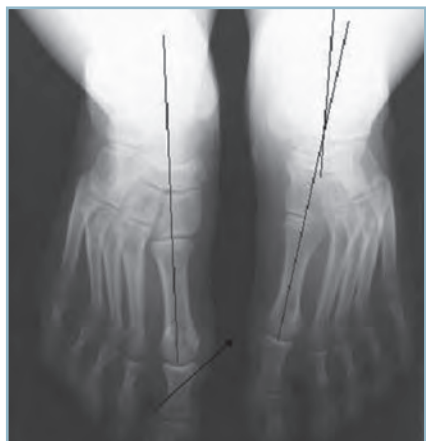**50.14** Exemples de subluxation dorsale du naviculaire : +1 (a) ; +2 (b). a  
b

### Alignement de l'avant-pied sur l'arrière-pied

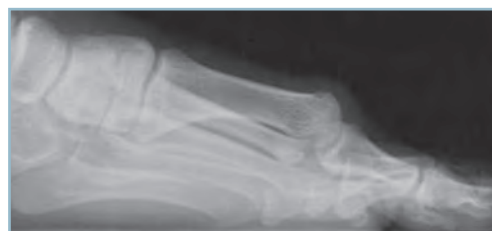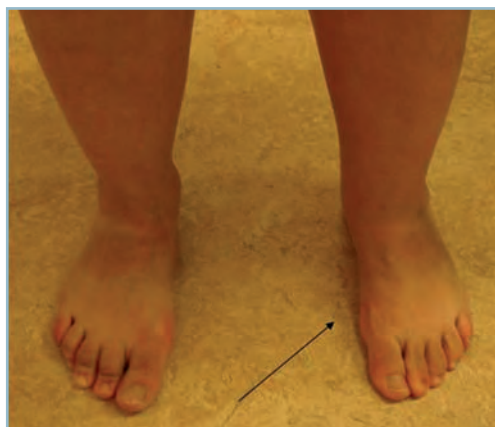Il est évalué par l'angle entre l'axe du talus et celui du premier métatarsien, ou par l'angle entre l'axe du calcanéus et celui du cinquième métatarsien sur le cliché de face (*figure 50.15*). Une légère adduction résiduelle de l'avant-pied est souvent présente mais est bien tolérée [7]. L'allongement du tibial antérieur pourrait en partie prévenir cette anomalie [7].

### Pieds plats et pieds creux

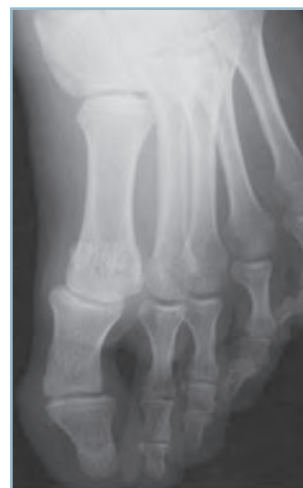Dans certains PBVE, une déformation en pied plat peut survenir suite à une hypercorrection en valgus ou après libération postéromédiale, lorsque le tissu cicatriciel, qui remplace les ligaments excisés à la face inféromédiale du pied, est trop faible et incapable de supporter l'arche médiale du pied [29]. D'autres PBVE peuvent conserver une déformation en pied creux. Ceci est confirmé par un angle trop élevé sur le cliché de profil entre le talus et le 1<sup>er</sup> métatarsien ou entre le 1<sup>er</sup> et le 5<sup>e</sup> métatarsien (*figure 50.16*). Elle peut être due à un défaut de libération ou à l'action prédominante du tendon du tibial antérieur.



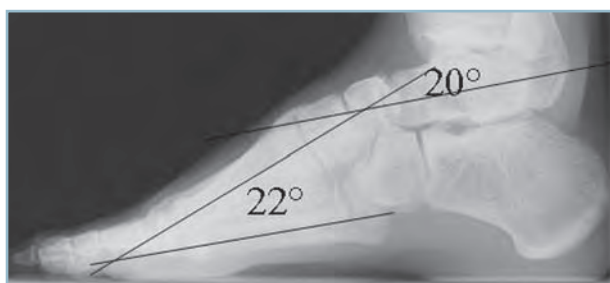
**50.15** Femme de 28 ans avec les séquelles d'un PBVE unilatéral gauche. Une légère adduction de l'avant-pied persiste comme en témoigne l'angle talus-MI. Cette légère anomalie ne péjore pas le résultat fonctionnel.



**50.17** Dorsal bunion (homme de 19 ans).



**50.18** Hallux varus (homme de 19 ans).



**50.16** Pied creux avec augmentation de l'angle talus-MI et de l'angle MI-M5 (homme de 21 ans).

## Atteinte de l'avant-pied

### Dorsal bunion

Il est également une séquelle fréquente du PBVE (16%) [7] dû à une prédominance du tibial antérieur par rapport au long fibulaire. Le dorsal bunion entraîne un défaut d'appui antéromédial (figure 50.17). Il peut être traité chirurgicalement par un transfert du long fléchisseur de l'hallux sur le col du premier métatarsien.

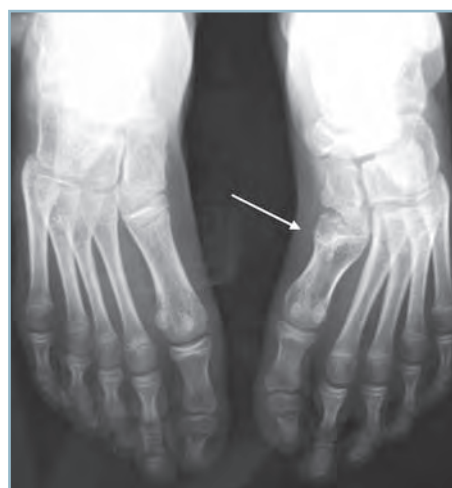Un hallux varus peut également se retrouver (8% dans notre série) [7] (figure 50.18).

### Épiphyse précoces

Elles peuvent survenir et sont en général la conséquence de chirurgies malheureuses. Les deux épiphysiodèses les plus « clas-

siques» sont celles du tibia distal postérieur et de la base du 1<sup>er</sup> métatarsien. Le cartilage de croissance du tibia distal peut être lésé si le chirurgien abîme la virole péricondrale, lorsqu'il cherche l'articulation tibiotaliennne postérieure pour réaliser la capsulotomie. Cette épiphysiodèse entraîne un équin.

La physe de la base du premier métatarsien peut aussi être détruite lorsque le chirurgien cherche à réaliser une capsulotomie cunéométatarsienne et qu'il se trompe de niveau. Cette épiphysiodèse entraîne un metatarsus varus primus et un raccourcissement inesthétique du premier rayon (figure 50.19).



**50.19** Épiphysiodèse médiale de la base du premier métatarsien (adolescente de 12 ans) entraînant un metatarsus varus primus et un raccourcissement du 1<sup>er</sup> rayon.

## Clichés dynamiques

La réalisation de clichés dynamiques en flexion dorsale et flexion plantaire montre une diminution constante de la mobilité tibiotalienne et même de la mobilité globale du complexe cheville-pied par rapport au côté sain [7]. En cas de raccourcissement sévère du talus ou d'aplatissement sévère du dôme du talus, la mobilité tibiotalienne est quasi nulle. Il se produit alors une décoaptation antérieure de l'articulation tibiotalienne lors de la flexion plantaire (*figure 50.20*). Fréquemment, il existe également une hypermobilité compensatoire du médio-pied qui pallie ce manque de mobilité de la cheville (*figure 50.21*).

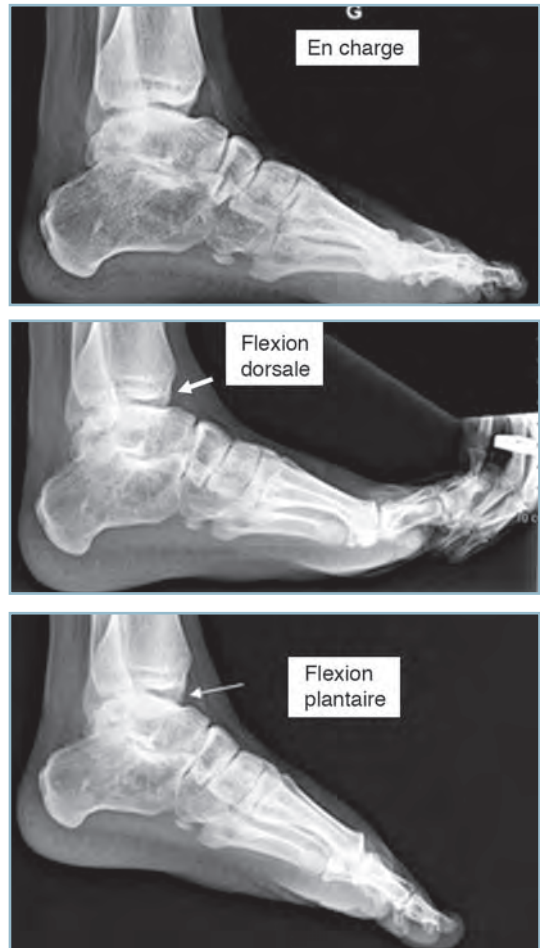
## RÉFLEXIONS THÉRAPEUTIQUES

### Objectifs thérapeutiques

Quels que soient la précocité et le type de traitement instauré, le pied bot varus équin ne sera jamais, à l'âge adulte, un pied normal, même si les résultats globaux (fonctionnels, cliniques et radiologiques) sont bons et très bons dans 70 à 80% des cas, selon les séries publiées. Comme nous l'avons vu, la majorité des déformations résiduelles et de leurs séquelles siègent au niveau des déformations originelles dans le médio-pied et l'arrière-pied. Raideur, douleur et arthrose sont des éléments corollaires fondamentaux.

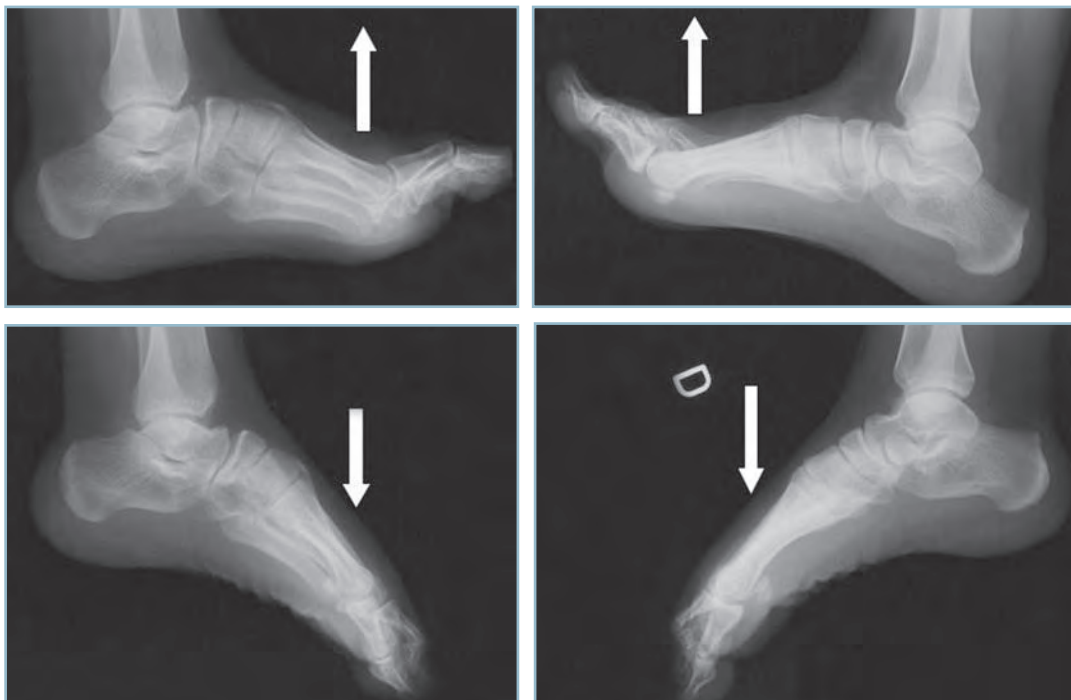
Quels que soient les traitements réalisés pendant l'enfance, les PBVE ont tous à l'âge adulte une limitation de la flexion dorsale de la cheville, qui est corrélée à l'aplatissement du dôme talien. La pathogénie de cette anomalie du corps du talus est discutée :

- constitutionnelle ;
- secondaire aux manœuvres de réduction ;
- nécrose postchirurgicale (ostéotomie du col du talus...).



**50.20** Jeune femme de 23 ans.

Le dôme talien est aplati et l'articulation tibiotalienne incongruente. En flexion plantaire, une décoaptation antérieure se produit compensant le manque de congruence.



**50.21** Femme de 29 ans.

Pied bot unilatéral gauche (a et b). Pied normal (c et d). Le talus est court, ce qui diminue très fortement la mobilité tibiotalienne. Le naviculaire est cunéiformisé et le médio-pied est hypermobile pour compenser la cheville.

a	c
b	d



Les remaniements articulaires séquellaires du PBVE sont responsables d'une dégradation lente et progressive du résultat fonctionnel chez l'adulte, avec des douleurs antérieures de la cheville.

Les objectifs thérapeutiques sont l'obtention d'un appui plantigrade, sans varus, sans douleur et permettant un chaussage du commerce. La raideur et l'arthrose sont des éléments déterminants dans les choix thérapeutiques. Le fonctionnement optimal de la cheville sera la finalité. Très peu de publications rapportent les résultats du traitement des séquelles du PBVE à l'âge adulte [1].

## Possibilité thérapeutique

### Traitement conservateur

Il comprend :

- économie articulaire avec adaptation des activités professionnelles et de loisirs ;
- orthèse plantaire compensatrice en matériaux très amortissants ;
- chaussage orthopédique avec tige plus ou moins montante et barre de roulement.

Il est souvent proposé en première intention.

### Ostéotomie du calcanéum

Elle est le plus souvent valgisante [9, 21] pour corriger un varus résiduel, sans arthrose ni raideur. Elle est parfois associée à un allongement du tendon calcanéen et à des gestes sur le médio-pied. Elle est parfois de translation médiale [17] pour les hyper-corrrections en valgus, y compris après arthrodèse sous-talienne.

### Ostéotomie du médio-pied

Elle corrige une adduction résiduelle souple et sans arthrose par raccourcissement de la colonne latérale et allongement de la colonne médiale. Les niveaux sont variables et les variantes techniques nombreuses [10, 25].

### Arthrodèses combinées

Ce sont le plus souvent des résections-arthrodèses valgisantes corrigeant varus, équin, adduction et arthrose dans le même temps. Un allongement du tendon calcanéen peut aussi se discuter. Devant une hypercorrection fixée en valgus avec un conflit fibulotalien et une arthrose sous-talienne, une arthrodèse sous-talienne utilisant un greffon varisant sous-talien peut être proposée [30].

### Méthode d'Ilizarov

C'est une alternative à la triple arthrodèse sans raccourcissement supplémentaire du pied, ni effet déstabilisant [20, 5]. Des gestes sur les parties molles sont associés (allongement tendineux).

### Talectomie

Elle aboutit à une arthrodèse tibioalcaneenne. Elle est indiquée dans les raideurs sévères [22, 16, 31].

### Arthrodèse de la cheville

C'est la solution de facilité ; mais en supprimant la mobilité résiduelle de la talocrurale, elle aggrave les contraintes sur le médio-pied et sur l'avant-pied, surtout en cas d'atteintes bilatérales, de

déformations résiduelles, et de rigidité du pied liée aux interventions itératives et aux arthrodèses de l'arrière-pied et du médio-pied. Cette procédure est probablement la plus dangereuse à proposer, l'indication doit être mûrement réfléchie.

## Corrections des désaxations et ligamentoplasties de cheville

La correction des désaxations résiduelles de l'arrière-pied (par des ostéotomies et/ou des arthrodèses) associée à une ligamentoplastie de cheville, lors de décompensation du varus résiduel avec constitution d'une laxité latérale de cheville, peut être une solution de sauvetage transitoire. Mais cette option ne résout pas le problème de douleurs de la cheville en cas d'arthrose évolutive.

### Prothèse de cheville

L'arthroplastie totale de cheville est en théorie la solution idéale pour sauvegarder la mobilité résiduelle de la cheville, mais sa réalisation est difficile en raison des associations lésionnelles :

- dystrophie avec aplatissement du dôme talien (et même éventuelle nécrose qui conduit à une faillite de l'implant talien) ;
- trouble de la rotation tibiale ;
- ankylose en équin fixé ;
- laxité de cheville ;
- déformation résiduelle de l'arrière-pied ;
- état cutané précaire avec des multiples voies d'abord.

## CONCLUSION

La chirurgie mobilisatrice du médio-pied et de l'arrière-pied semble d'indication plus rare que les arthrodèses combinées. Quelles qu'en soient ses modalités, la chirurgie des séquelles du PBVE de l'adulte est souvent confrontée à un problème de voie d'abord itératif, faisant parfois discuter d'emblée un lambeau de couverture. En l'absence de séries homogènes permettant d'adopter une conduite à tenir validée, ces quelques conseils et « recettes » offrent une attitude thérapeutique logique, dont l'un des objectifs reste le fonctionnement optimal de la cheville, naturelle ou prothétique [1].

La décompensation de la cheville à l'âge l'adulte constitue un tournant dans l'évolution fonctionnelle du PBVE ; sa prise en charge est difficile et les options thérapeutiques sont peu nombreuses.

## Bibliographie

- [1] Besse JL, Leemrijse T, Thémar-Noël C, Tourné Y. Association française de chirurgie du pied. Congenital club foot : treatment in childhood, outcome and problems in adulthood. *Rev Chir Orthop Reparatrice Appar Mot* 2006 Apr ; 92 (2) : 175-92.
- [2] Beatson TR, Pearson JR. A method of assessing correction in club feet. *J Bone Joint Surg Br* 1966 ; 48 : 40-50.
- [3] Danielsson LG. Incidence of congenital clubfoot in Sweden. 128 cases in 138,000 infants 1946-1990 in Malmo. *Acta Orthop Scand* 1992 ; 63 : 424-6.
- [4] Cahuzac JP, Baunin C, Luu S, Estivaleres E, Sales de Gauzy J, Hobatho MC. Assessment of hindfoot deformity by three-dimensional MRI in infant club foot. *J Bone Joint Surg Br* 1999 ; 81 : 97-101.
- [5] De La Huerta F. Correction of the neglected clubfoot by the Ilizarov method. *Clin Orthop* 1994 ; 301 : 89-93.



- [6] Dimeglio A, Bensahel H, Souchet P, Mazeau P, Bonnet F. Classification of clubfoot. *J Pediatr Orthop B* 1995; 4 : 129-36.
- [7] Docquier PL, Leemrijse T, Rombouts JJ. Clinical and radiographic features of operatively treated stiff clubfeet after skeletal maturity : etiology of the deformities and how to prevent them. *Foot Ankle Int* 2006; 27 : 29-37.
- [8] Dunn HK, Samuelson KM. Flat-top talus. A long-term report of twenty club feet. *J Bone Joint Surg Am* 1974; 56 : 57-62.
- [9] Dwyer FC. Osteotomy of the calcaneus for pes cavus. *J Bone Joint Surg (Br)* 1959; 41 : 80-6.
- [10] Evans D. Relapsed club foot. *J Bone Joint Surg Br* 1961; 43 : 722-33.
- [11] Ghanem I, Seringe R. Comparison of evaluation methods of the results of congenital clubfoot treatment. *Rev Chir Orthop Reparatrice Appar Mot* 1995; 81 : 615-21.
- [12] Haasbeek JF, Wright JG. A comparison of the long-term results of posterior and comprehensive release in the treatment of clubfoot. *J Pediatr Orthop* 1997; 17 : 29-35.
- [13] Hutchins PM, Foster BK, Paterson DC, Cole EA. Long-term results of early surgical release in club feet. *J Bone Joint Surg Br* 1985; 67 (5) : 791-9.
- [14] Ippolito E, Fraracci L, Caterini R, Di Mario M, Farsetti P. A radiographic comparative study of two series of skeletally mature clubfeet treated by two different protocols. *Skeletal Radiol* 2003; 32 : 446-53.
- [15] Ippolito E, Ponseti IV. Congenital club foot in the human fetus. A histological study. *J Bone Joint Surg Am* 1980; 62 : 8-22.
- [16] Jarde O, Dami M, Vernois J, Maassy S, Raad GA : Equinovarus of the foot in adults treated with tibiocalcaneal arthrodesis. Review of 18 cases. *Acta Orthop Belg* 2002; 68 : 272-8.
- [17] Koutsogiannis E. Treatment of mobile flat foot by displacement osteotomy of the calcaneus. *J Bone Joint Surg Br* 1971; 53 : 96-100.
- [18] Kranicz J, Trombitas K, Szabo G. Results of ultrastructural analysis of the calf muscles in clubfoot. *Orthopedics* 1991; 14 : 73-5.
- [19] Laaveg SJ, Ponseti IV. Long-term results of treatment of congenital club foot. *J Bone Joint Surg Am* 1980; 62 : 23-31.
- [20] Laville JM, Collin JF. Traitement du pied bot varus équin récidivé ou négligé par appareil d'Ilizarov. *Rev Chir Orthop* 1992; 78 : 485-90.
- [21] Malerba F, De Marchi F. Calcaneal osteotomies. *Foot Ankle Clin* 2005; 10 : 523-40.
- [22] Mirzayan R, Early SD, Matthys GA, Thordarson DB. Single-stage talectomy and tibiocalcaneal arthrodesis as a salvage of severe, rigid equinovarus deformity. *Foot Ankle Int* 2001; 209-13.
- [23] Ponseti IV, El-Khoury GY, Ippolito E, Weinstein SL. A radiographic study of skeletal deformities in treated clubfeet. *Clin Orthop Relat Res* 1981; 160 : 30-42.
- [24] Reikeras O, Kristiansen LP, Gunderson R, Steen H. Reduced tibial torsion in congenital clubfoot : CT measurements in 24 patients. *Acta Orthop Scand* 2001; 72 : 53-6.
- [25] Schaefer D, Hefti F. Combined cuboid/cuneiform osteotomy for correction of residual adductus deformity in idiopathic and secondary club feet. *J Bone Joint Surg Br* 2000; 82 : 881-4.
- [26] Seringe R, Atia R. Idiopathic congenital club foot : results of functional treatment (269 feet). *Rev Chir Orthop Reparatrice Appar Mot* 1990; 76 : 490-501.
- [27] Seringe R. Pied bot varus équin congénital. *Acta Orthop Belgica* 1999; 65 : 127-53.
- [28] Simons GW. Complete subtalar release in club feet. Part II - Comparison with less extensive procedures. *J Bone Joint Surg Am* 1985; 67 : 1056-65.
- [29] Turco VJ. Resistant congenital club foot-one-stage posteromedial release with internal fixation. A follow-up report of a fifteen-year experience. *J Bone Joint Surg Am* 1979; 61 : 805-14.
- [30] Trnka HJ, Easley ME, Lam PWC, Anderson CD, Schon LC, Myerson MS. Subtalar distraction bone block arthrodesis. *J Bone Joint Surg Br* 2001; 83 : 849-54.
- [31] Weber M, Schwer H, Zilkens KW, Siebert CH. Tibio-calcaneo-naviculo-cuboidale arthrodesis : 6 patients followed for 1-8 years. *Acta Orthop Scand* 2002; 73 : 98-103.
- [32] Wynne-Davies R. Talipes equinovarus. A review of eighty-four cases after completion of treatment. *J Bone Joint Surg Br* 1964; 46 : 464-76.

SECTION 3.4

## Pied séquellaire

CHAPITRE 51

# Amputations et désarticulations du pied et de la cheville

B. DEVOS BEVERNAGE, Th. LEEMRIJSE

Généralités..... 726

Diagnostic ..... 726

Technique chirurgicale..... 727

*L'histoire de l'amputation (et des prothèses) remonte à l'aube de l'humanité. Les plus vieilles traces d'amputations peuvent être retrouvées sur des peintures rupestres préhistoriques datées de 36 000 ans. Elles montrent en négatif des empreintes de mains mutilées. Les raisons de ces amputations peuvent s'expliquer par des croyances religieuses [6]. Dans une partie des œuvres littéraires d'Hippocrate (460-377 av. J.-C.), nous apprenons que dans la Grèce antique, l'amputation est réservée aux membres gangrenés. Elle se fait à hauteur du tissu nécrosé ou à travers l'articulation pour éviter le risque hémorragique et diminuer la douleur. Pour Celse (42-38 apr. J.-C.) dans son De medicina libri VIII, livre médical faisant référence jusqu'à la Renaissance, l'amputation doit se faire au niveau du tissu sain avec émoussement de l'os et recouvrement de celui-ci par les muscles. L'hémostase est assurée par la ligature. Malheureusement, cette dernière technique cède rapidement la place à la cautérisation au fer rouge. Ce n'est qu'à la Renaissance qu'Ambroise Paré (1510-1590), chirurgien de quatre rois de France, sort cette chirurgie de son marasme. Sur le champ de bataille où les plaies par armes à feu sont légions, il supprime toute forme de cautérisation et remet, en cas d'amputation, la ligature des vaisseaux à l'honneur. Cet homme ingénieux conçoit par ailleurs des prothèses pour les malades amputés, dont certaines sont articulées. D'autres innovations permettent de réduire la morbidité et la mortalité des amputations dont l'introduction du garrot par Morel en 1674 et de l'antisepsie par Lister en 1867. L'anesthésie au chloroforme et à l'éther est d'usage à la fin du XIX<sup>e</sup> siècle, les chirurgiens sont pour la première fois capable de confectionner des moignons vigoureux et fonctionnel. Les immenses progrès réalisés en médecine (chirurgie, anatomie, système vasculaire, système nerveux, bactériologie, antisepsie...) et les nombreux candidats dus aux conflits armés ont permis de faire grandes avancées dans le domaine de l'amputation. Et cela continue...*

## ■ GÉNÉRALITÉS

Décrire les amputations peut paraître dérisoire, car tout semble avoir été dit à leur sujet; cette chirurgie mutilante paraît définitivement codifiée. L'évolution actuelle des procédures s'oriente

d'avantage vers la conservation et la restauration. On n'ampute qu'à regret, quand on ne peut s'en dispenser.

Si de nos jours, les principales indications d'amputations ne sont plus les traumatismes, ceux-ci restent pourtant la plus importante chez les patients jeunes. La seule indication recommandable d'une amputation directe en cas de trauma est une lésion vasculaire irréparable sur un membre ischémique, associé à des troubles neurologiques irréversibles [12]. Grâce à l'amélioration des soins préhospitaliers, des techniques microchirurgicales et des reconstructions osseuses, de plus en plus de membres sévèrement blessés peuvent être sauvés [6, 9].

Les causes vasculaires forment actuellement 90% des indications d'amputation [4]. Plus de la moitié de celle-ci sont réalisées chez des patients diabétiques.

Pour la plupart des patients néoplasiques, le développement de nouvelles techniques en radiologie, chimiothérapie, radiothérapie et en reconstruction osseuse, a permis de limiter la gravité des amputations et leur fréquence [6, 11].

D'autres causes d'amputations peuvent être le non-contrôle d'une infection aiguë ou chronique, résistante aux antibiotiques et débridements chirurgicaux, la présence d'une fasciite nécrosante ou une gangrène gazeuse [6, 11].

Habituellement, le patient amputé est plus satisfait d'une amputation définitive et réglée réalisée proximale d'emblée au bon niveau, et qui permet un retour aux activités quotidiennes plus précoces, que par des soins locaux prolongés, en essayant de maintenir un segment de pied, peu viable et difficilement appareillable [5, 10]. Le sauvetage du pied doit mener à une guérison complète, donnant un moignon bien étoffé avec un bon enfouissement osseux sous une épaisse coiffe musculaire et cutanée. Le pied doit se trouver en fin de chaîne tendinomusculaire non rétractée afin de diminuer les appuis sur le moignon résiduel et suffisamment plantigrade pour être fonctionnel. Il faut dans la mesure du possible essayer de conserver un appui terminal.

## ■ DIAGNOSTIC

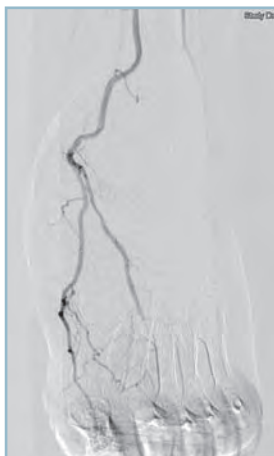
### Évaluation clinique

La décision prise, le chirurgien doit déterminer le niveau approprié en tenant compte de la pathologie sous-jacente, de l'état général du patient et de l'enjeu d'une revalidation adaptée. L'expérience est souvent indispensable pour prendre une bonne décision. Les pouls vasculaires et la qualité des tissus mous sont les éléments fondamentaux à celle-ci. Des arguments cliniques, comme la douleur ischémique, la coloration et la chaleur cutanées, peuvent fournir une information complémentaire subjective mais doivent être complétés par des investigations paracliniques. Cependant, c'est souvent lors de l'intervention que la décision est prise en fonction de la vitalité tissulaire et du saignement cutané. Le patient doit être informé de cet aspect particulier, délicat à communiquer [6, 7, 11, 13].

### Évaluation paraclinique

L'évaluation vasculaire est de mise et peut être réalisée par échodoppler, artériographie, angio-CT et angio-IRM en fonction des indications et de la pathologie sous-jacente (insuffisance rénale principalement) (figure 51.1).

La radiographie conventionnelle, le CT scanner et l'IRM évaluent les segments osseux et recherchent d'éventuelles pathologies associées.



51.1 Évaluation vasculaire.

## TECHNIQUE CHIRURGICALE

### Principes généraux

#### Garrot

Dans les pathologies tumorales et infectieuses, le garrot pneumatique doit être gonflé sans exsanguination du membre et est relâché en fin de résection afin d'assurer l'hémostase et la viabilité du lambeau restant [6, 10, 11].

L'utilisation d'un garrot n'est pas indiquée chez les patients souffrants d'une pathologie vasculaire périphérique. La manipulation atraumatique des structures molles est indispensable et requiert une attention méticuleuse. Les tissus mal vascularisés sont secondairement traumatisés, ce qui majore le risque de complications postopératoires.

#### Paquet vasculonerveux

La dissection respecte les paquets vasculonerveux jusqu'à l'extrémité du lambeau. Les vaisseaux sont ligaturés, on évite la coagulation qui diffuse dans les collatérales de vicariance.

L'évolution naturelle d'une section nerveuse est la formation d'un névrome et sa position doit donc le soustraire à des contraintes répétitives. De nombreuses techniques ont été proposées espérant empêcher la constitution d'un névrome douloureux, mais la plupart des chirurgiens s'accordent sur le principe que chaque nerf doit être isolé, délicatement tracté sur quelques centimètres et sectionné de façon nette au bistouri froid. L'extrémité proximale se rétracte alors dans les tissus sains, proximement par rapport au niveau de la résection osseuse et donc aux appuis nociceptifs [6, 10, 11].

#### Tissus mous

Les lambeaux doivent rester les plus épais et le plus longs possibles, plus particulièrement les lambeaux plantaires, car ils forment la couverture la plus adaptée pour les surfaces d'appui.

Le placement de la cicatrice semble devenu moins important qu'auparavant en termes de prothésologie, mais elle ne peut être adhérente à l'os sous-jacent [6, 10, 11]. Les saillies osseuses difficiles à couvrir par les tissus mous doivent être réséquées et l'os restant doit être abrasé à la râpe. L'oblitération du canal médullaire ne semble pas utile chez des sujets adultes [6, 10, 11].

Les muscles doivent subir le moins de décollement possible lors de leur exposition. Deux techniques de stabilisation musculaire sont décrites :

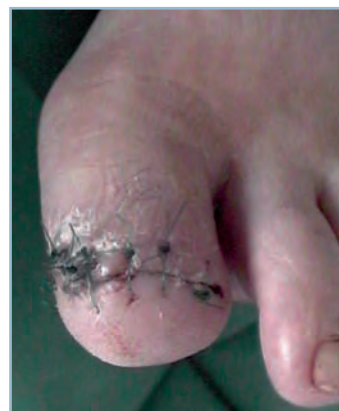- dans la myodèse, les groupes musculaires sont attachés à l'os sous tension physiologique, diminuant l'atrophie inévitable et limitant les contractures ;
- dans la myoplastie, le muscle est suturé à un muscle opposant ou à un fascia ;
- généralement, une fermeture par myoplastie est utilisée, mais la stabilisation par myodèse est plutôt recommandée chez des patients jeunes et actifs. Dans la pathologie vasculaire, la myodèse est contre-indiquée, car elle peut majorer une vascularisation déjà marginale [6, 10, 11].

## Désarticulations des orteils

### Désarticulation interphalangienne

#### Au niveau de l'hallux

Si possible, l'articulation métatarsophalangienne doit être préservée tout en conservant une longueur maximale de la phalange proximale. Ce maintien améliore le mécanisme de flexion plantaire sous le 1<sup>er</sup> rayon et limite le transfert d'appui sous la tête adjacente. D'un point de vue cutané, l'incision en gueule de requin ou à valve plantaire est recommandée. En cas d'ostéomyélite de la phalange distale, on peut maintenir suffisamment de peau viable, ce qui permet la fermeture directe. Il est parfois nécessaire de raccourcir la phalange proximale en ajustant les condyles proximaux (*figure 51.2*).



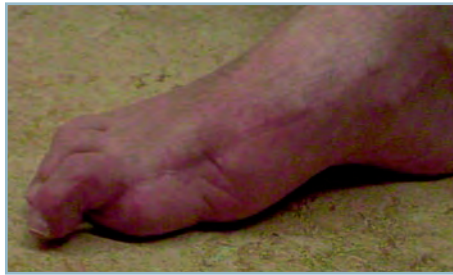51.2 Exemple d'amputation de l'hallux, conservation d'un long moignon d'appui.

Le problème du raccourcissement de la 1<sup>re</sup> phalange est le déséquilibre entre l'appui pulpaire résiduel et la force de l'appareil musculaire intrinsèque relayé par l'appareil sésamoïdophalangien. Devenu trop puissant, il est la source d'un savonnage du moignon ou d'un hyperappui douloureux de celui-ci, la phalange ayant perdu son bras de levier. Lorsque la pièce osseuse est trop courte, il est donc recommandé de désarticuler.

D'un point de vue tendineux, la résection de P2 entraîne de façon inéluctable la perte de l'insertion du FHL qui, dès lors, s'exprime de façon excessive sur le 2<sup>e</sup> orteil par l'intermédiaire de ses connexions anastomotiques (*cf.* chapitre 1). Une griffe fixée hypertonique



apparaît donc presque systématiquement sur le 2<sup>e</sup> voire sur le 3<sup>e</sup> orteil et est responsable d'un durillon pulpaire invalidant, source d'ostéite secondaire (*figure 51.3*). Il est donc recommandé de pratiquer une ténotomie préventive du FDL sous P1 du 2<sup>e</sup> orteil si le contexte septique ne l'interdit pas. Sinon, ce geste est différé à la moindre apparition de cette symptomatologie.



**51.3** Griffe iatrogène du 2<sup>e</sup> orteil sur amputation de l'hallux (attelage).

### Au niveau des orteils latéraux

Le 2<sup>e</sup> orteil doit être amputé en maintenant de préférence la phalange proximale afin de prévenir la déformation du 1<sup>er</sup> rayon en valgus. Les autres orteils posent moins de problème. L'incision en héli-gueule de requin a notre préférence. Elle peut être dans un plan longitudinal ou transversal. Le lambeau plantaire doit être privilégié pour des raisons de qualité cutanée, vasculaire, et de sensibilité. Tout lambeau cutané doit être pensé comme «une lame porte-vaisseaux», les pédicules plantaires présentent généralement une meilleure vascularisation et doivent donc être privilégiés par rapport aux pédicules dorsaux. Il faut éviter à tout prix de laisser un ou deux orteils isolés, source d'une récurrence de conflit rapide.

### Auto-amputation

Il est parfois possible d'opter pour une intervention conservatrice. Si la revascularisation n'est pas possible et/ou si la comorbidité est très importante, en cas de gangrène sèche, il est souvent préféré un traitement le plus conservateur possible. Il faut limiter le risque septique, principalement par une stratégie de plaie sèche. Dans ce cas, une auto-amputation peut constituer une solution spontanée.

### Désarticulations métatarsophalangiennes (MTP)

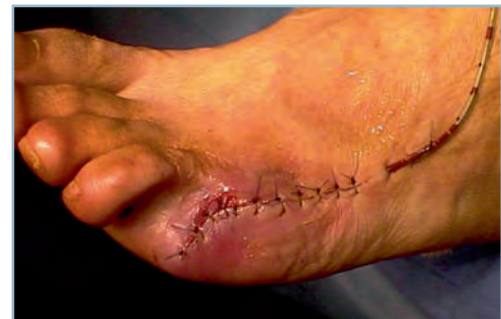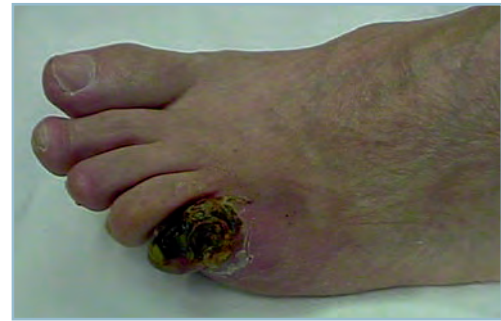#### Au niveau de l'hallux

La désarticulation MTP est le traitement de choix lorsqu'une partie importante de la phalange proximale est infectée ou ischémique. La résection de l'appareil sésamoïdophalangien limite le risque de savonnage sous l'action des intrinsèques. Une extension proximale sur le bord médial du pied est parfois indiquée pour des raisons de fermeture cutanée. La valve plantaire est de préférence plus longue afin d'obtenir une pulpe distale sensible, avec une zone d'appui de bonne qualité. De toute façon, le site de l'amputation doit être guidé par le siège et l'étendue des lésions.

#### Au niveau des orteils latéraux

La désarticulation MTP n'est pas recommandée au niveau de la 2<sup>e</sup> phalange (apparition théorique d'hallux valgus). Dans ce cas, il

convient de préférer l'amputation d'un rayon. Dans la désarticulation du 5<sup>e</sup> orteil, il vaut mieux conserver la tête du métatarsien et ajuster son condyle latéral (*figure 51.4*). Dès que l'on procède à l'amputation de trois ou plusieurs orteils, il faut privilégier une amputation de type désarticulation des orteils ou une amputation transmétatarsienne qui donne une meilleure stabilité et une facilité d'appareillage.



**51.4** Résection du 5<sup>e</sup> rayon.  
a. Nécrose du 5<sup>e</sup> orteil.  
b. Amputation par désarticulation MTP.

a  
b

### Amputation de rayon (résection longitudinale de l'orteil et du métatarsien)

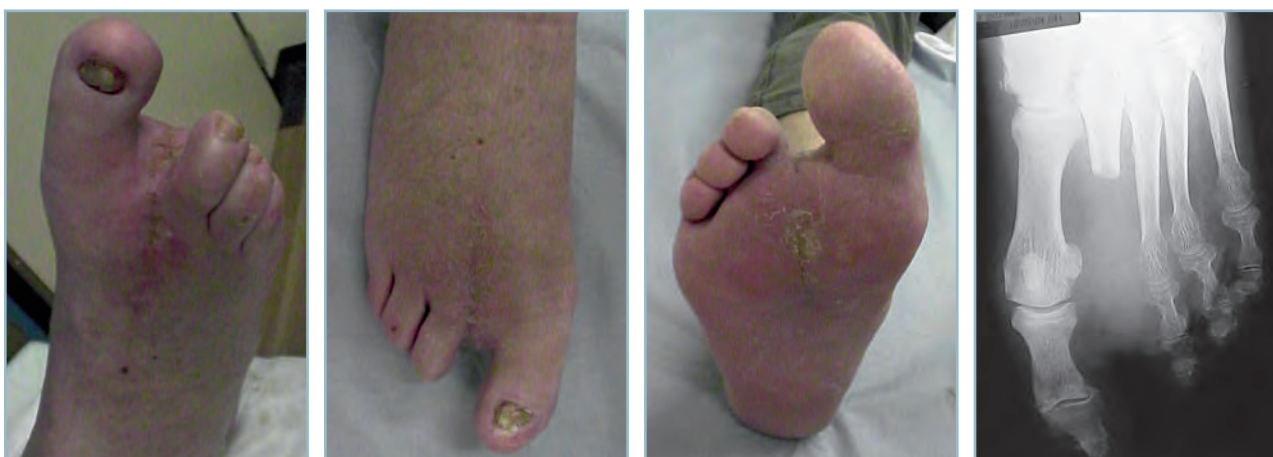#### Au niveau de l'hallux

La résection du 1<sup>er</sup> rayon est souvent pratiquée. Elle modifie peu les possibilités de marche du sujet âgé ou diabétique, mais nécessite un appareillage adapté dans le soulier. Les remarques concernant le tendon FHL s'appliquent également.

#### Au niveau des orteils latéraux

Le 5<sup>e</sup> métatarsien doit être ostéotomisé obliquement avec une inclinaison plantaire. Il faut si possible conserver la fonction du tendon court fibulaire en conservant une partie de la base du 5<sup>e</sup> métatarsien et ses ligaments intermétatarsiens avec M4.

L'amputation d'un des rayons centraux en «quartier de tarte» est possible et permet de mieux «fermer» le pied et d'éviter les clinodactylies secondaires (*figure 51.5*). En cas de gangrène humide d'un orteil, l'amputation ouverte est obligatoire. La fermeture cutanée est réalisée dans un second temps. Ce type de chirurgie permet de contrôler l'infection du pied. L'amputation de plusieurs rayons centraux donne de mauvais résultats. Il faut alors procéder à une amputation transmétatarsienne (*figure 51.6*).



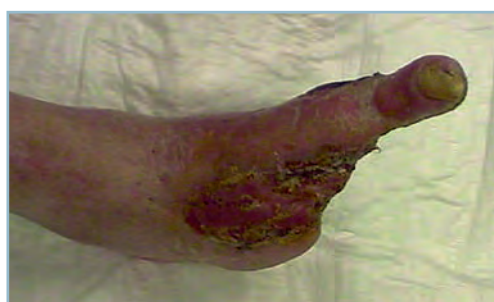### 51.5 Exemple d'amputation en « quartier de tarte ».

a. Vue dorsale post-réséction du 2<sup>e</sup> rayon.

b et c. Évolution à un an, aspect clinique plantaire (b) et dorsal (c).

d. Aspect radiologique.

a | b | c | d



### 51.6 Erreur d'amputation maintenant un 1<sup>er</sup> rayon isolé inadapté.

## Amputation transmétatarsienne

L'amputation transmétatarsienne est indiquée dans le traitement des gangrènes ou des infections impliquant plusieurs orteils ou l'hallux. Elle donne un excellent résultat fonctionnel et son appareillage est simple. Une bonne amputation transmétatarsienne nécessite une peau de bonne qualité jusqu'au niveau des têtes des métatarsiens. Lorsque ce n'est pas le cas, il faut préférer une amputation de Lisfranc. Cette amputation a comme avantage par rapport aux amputations proximales de conserver l'insertion distale du tendon du tibial antérieur et donc de conserver un pied relativement bien équilibré par rapport aux puissants fléchisseurs plantaires (Achille et autre groupe musculaire).

Les contre-indications des amputations transmétatarsiennes sont l'infection sévère de l'avant-pied, la cellulite, la lymphangite difficilement contrôlable, une synovite sévère infiltrant les gaines des fléchisseurs. Cependant, dans ces indications, un parage en deux temps peut toutefois être envisagé.

Certains auteurs conseillent de conserver la plus grande partie possible du 1<sup>er</sup> métatarsien et de préserver la tête proximale du 5<sup>e</sup> métatarsien. Cela entraîne une ligne de trans-section oblique (break angle de Meschan).

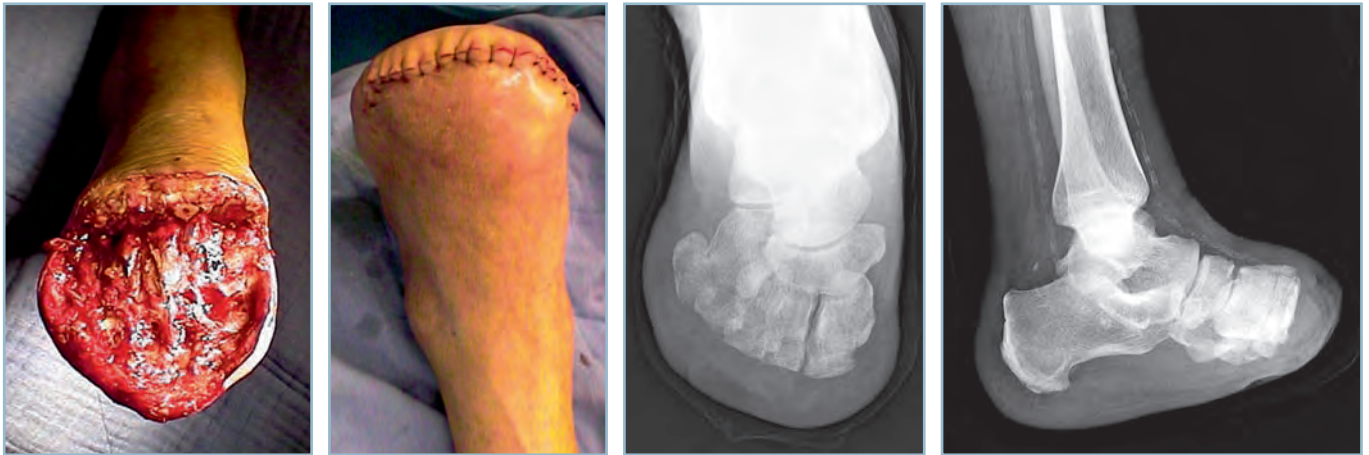En ce qui concerne l'incision cutanée, le lambeau plantaire doit pouvoir couvrir l'ensemble des zones de résections, car il devient la future zone d'appui lors de la marche et du chaussage. L'incision cutanée est légèrement convexe sur la surface

dorsale. L'incision plantaire commence au niveau du sillon MTP ou proximale à celui-ci. Les tissus mous sont disséqués le moins possible, chaque gaine tendineuse et son tendon sont recoupés approximativement 5 mm à 1 cm en amont de l'incision cutanée. Les tendons exposés doivent être excisés et la musculature sous-jacente, agissant comme de véritables lames porte-vaisseaux, est maintenue au lambeau cutanéomusculaire plantaire (figure 51.7). La dissection plantaire se fait donc au « ras de l'os ». La fermeture est réalisée sur un drain de Redon par des points totaux au fil non résorbable qui sont laissés en place 4 à 6 semaines.

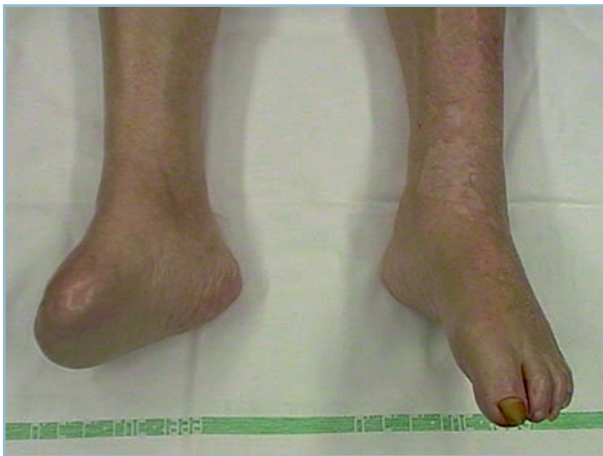Baumgartner [1, 2] propose de réaliser l'amputation transmétatarsienne en conservant l'avant-pied et ne résectionne que la structure osseuse, permettant ainsi de maintenir une meilleure image corporelle. Ces amputations peuvent être partielles ou totales (figure 51.8). Il est important de maintenir des zones d'appui harmonieuses afin d'éviter des hyperpression de transfert qui sont à l'origine de maux perforants sur les rayons voisins (figure 51.9).

## Désarticulation du Lisfranc

La désarticulation du Lisfranc est réalisée au niveau de la jonction entre le tarse et le métatarses. Cette procédure entraîne la perte d'une grande partie de la longueur de l'avant-pied et crée donc un déséquilibre tendineux par rapport à la chaîne postérieure. Il est très important d'épargner le tendon du tibial antérieur et l'insertion des tendons fibulaires qui doivent être réinsérés au niveau du cuboïde. La base du 2<sup>e</sup> métatarsien, enclavé dans les cunéiformes, doit également être conservée pour préserver l'arc proximal. Il est presque indispensable de pratiquer en fin de procédure, ou secondairement, un allongement de la lame des gastrocnémiens (intervention de Strayer) ou du tendon d'Achille si la rétraction atteint également le soléaire, pour éviter un équinisme nocif et responsable d'un hyperappui sur la partie distale du moignon d'amputation. Ce même raisonnement d'équilibre tendineux peut se poser dans les amputations transmétatarsiennes mais s'impose dans les amputations plus proximales.

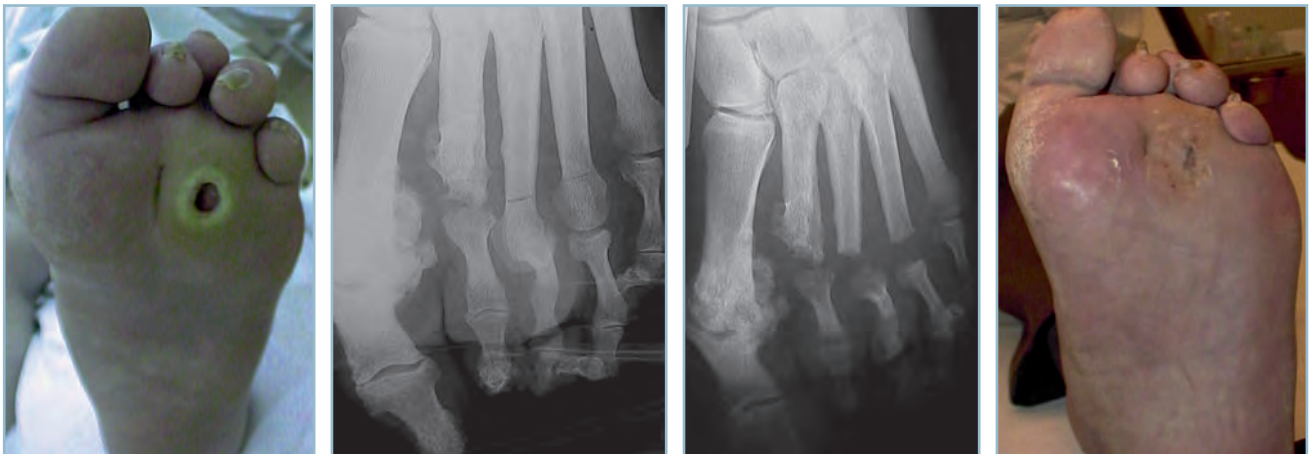

a	b	c	d
e			



#### 51.7 Amputation transmétatarsienne.

- a. Vue peropératoire, lambeau plantaire de qualité.
- b. Fermeture directe de qualité.
- c. Bilan radiographique de face.
- d. De profil à 1 an d'évolution.
- e. Aspect clinique amputation à 5 ans.

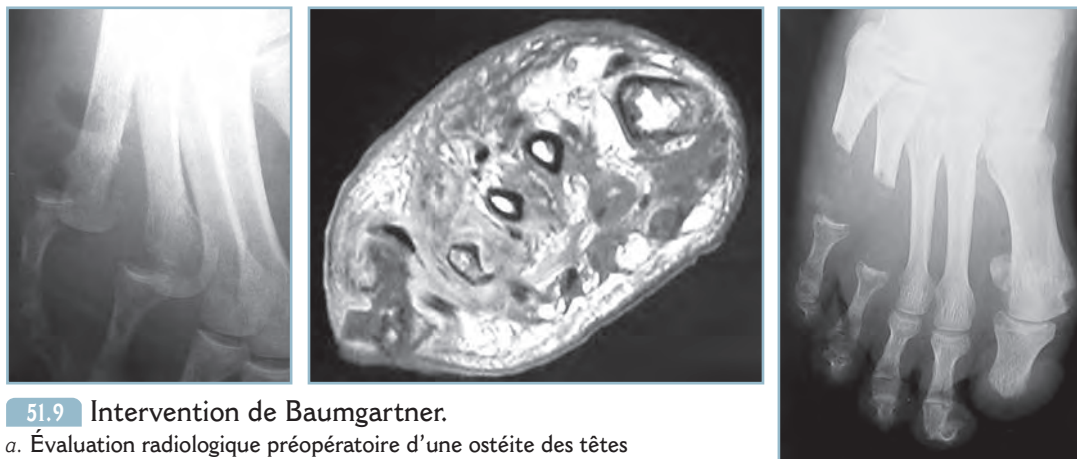

a	b	c	d
---	---	---	---

#### 51.8 Mal perforant plantaire sur transfert de pression.

- a. Mal perforant plantaire sous M3 évoluant depuis 2 ans.
- b. Radiographie illustrant les antécédents de résection de M2.
- c. Résection harmonieuse des têtes métatarsiennes.
- d. Guérison en 3 mois.





### 51.9 Intervention de Baumgartner.

- a. Évaluation radiologique préopératoire d'une ostéite des têtes métatarsiennes 4/5.
- b. Bilan lésionnel par IRM, cavité nécrotique septique.
- c. Évaluation postopératoire après résection transmétatarsienne 4/5, tout en conservant les orteils.

a | b | c

## Amputation de l'arrière-pied (figure 51.10)

### Désarticulation médiotarsienne (Chopart)

Lorsque la peau plantaire est encore présente jusque dans la région du médio-pied, l'amputation de Chopart peut être indiquée [5, 10, 12]. Elle entraîne l'exérèse de l'avant-pied et du médio-pied mais préserve le talon et permet donc un appui terminal. Cette amputation n'est pas indiquée en cas d'ischémie critique, car sa réalisation technique est complexe. La majorité des tendons de la cheville perdent leur insertion au niveau du pied et l'arrière-pied devient donc potentiellement instable (figure 51.11). Un varus et un équinisme risquent de se développer. Pour prévenir ces désaxations, il est indispensable de rééquilibrer l'arrière-pied par différents gestes tendineux :

- tétonomie du tendon d'Achille;
- intervention de Strayer;
- transfert du tibial antérieur sur le col du talus (figure 51.12).

Ces procédures nécessitent parfois un plâtre postopératoire, fonction du contexte de l'amputation. Le transfert du tibial antérieur à travers le col du talus est indispensable pour maintenir la flexion dorsale de l'arrière-pied sur la jambe. Le tendon du tibial antérieur est désinséré, au plus loin sous le cunéiforme, et passé dans un canal transosseux dans le col talien. Cet artifice permet ensuite une suture tendino-tendineuse en boucle selon Pulvertaft qui peut éviter une immobilisation plâtrée. Certains proposent par ailleurs des gestes d'arthrodèse complémentaire en fonction du terrain sur lequel l'amputation est proposée.

### Amputation de Pirogoff

L'amputation de type Pirogoff a l'intérêt également de maintenir une longueur crurale suffisante pour éviter l'appareillage dans les gestes quotidiens mais nécessite une fusion tibiocalcanéenne qui risque d'être difficilement obtenue sur un pied diabétique qui de surcroît présente une zone de surinfection. Après désarticulation médiotarsienne, on procède à la talectomie. Le calcaneus est sectionné verticalement et sa partie antérieure

résequée. L'os spongieux tibial distal est exposé avec résection des malléoles. Le calcaneus est ensuite basculé de 90° pour établir le contact avec le tibia avivé. La région talonnière est donc placée directement sous le tibia, mais la peau d'appui correspond à la face dorsale du talon (figure 51.13).

### Amputation de Boyd

Cette amputation comprend une désarticulation médiotarsienne et une talectomie. Le calcaneus est divisé transversalement, distalement par rapport au tubercule fibulaire. Les surfaces osseuses sont avivées. Le calcaneus est relevé antérieurement et supérieurement et fixé au tibia (figure 51.14).

### Amputation de Camilleri

C'est une variante de l'intervention de Boyd qui consiste à réaliser une ascension pure du calcaneus après avoir pratiqué la talectomie. L'avantage est de conserver une peau d'appui plantaire et un appui terminal [3], et d'éviter le savonnage du talon.

Le désavantage commun à ces deux procédures est la difficulté d'obtenir une consolidation. La mise en place d'un fixateur externe de type Ilizaroff permet de :

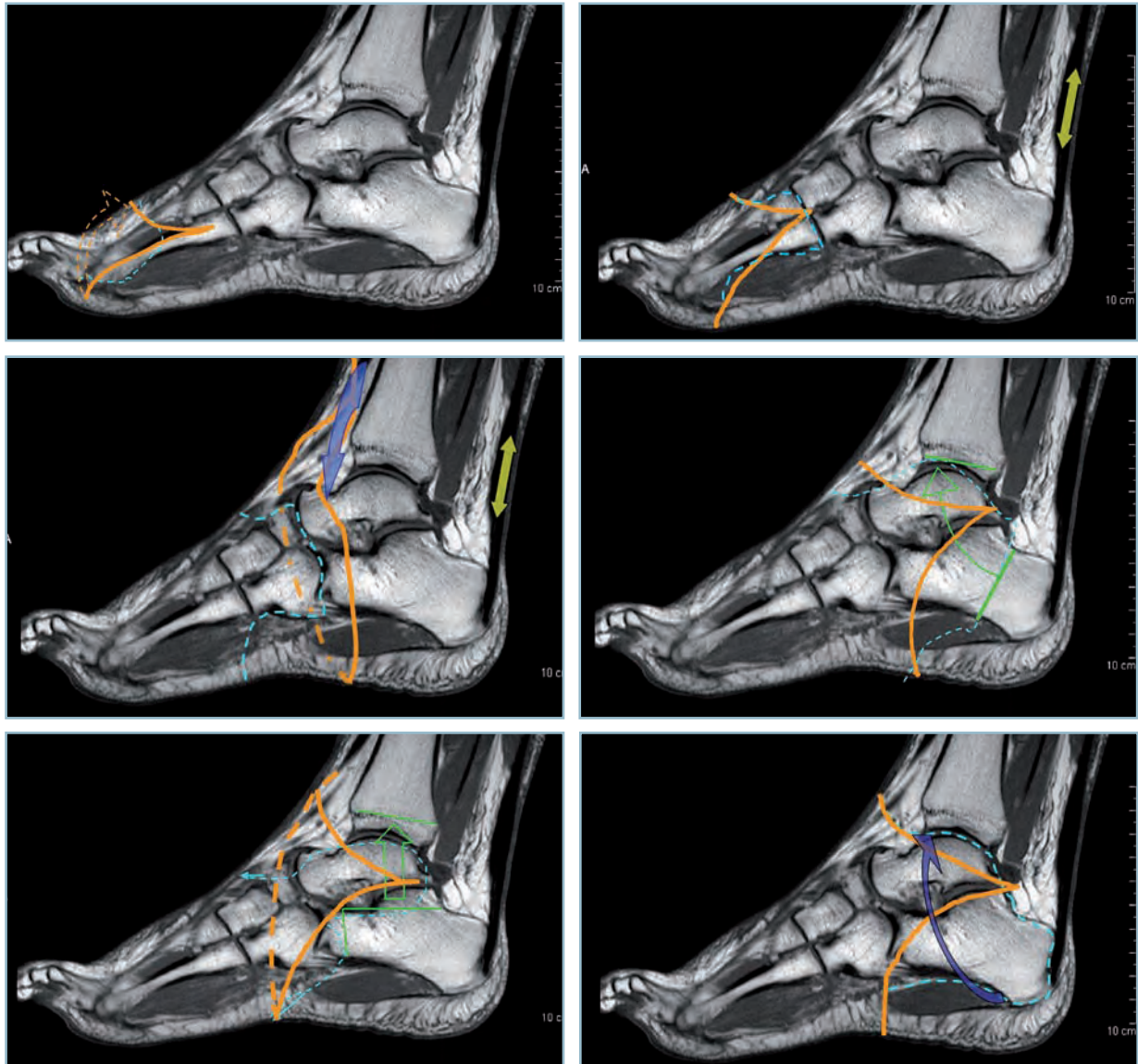
- stabiliser l'arthrodèse;
- reprendre une marche précoce;
- minorer le risque septique.

### PATTCA

Nous avons décrit une technique originale de stabilisation de l'arrière-pied qui consiste à fusionner et stabiliser, à l'aide d'un clou centro-médullaire, les interlignes talocrural et sous-talien avivés par voie arthroscopique postérieure.

L'avantage est de pouvoir stabiliser l'arrière pied de façon mini-invasive chez des patients fragiles ou multiopérés, tout en maintenant la hauteur du membre, la vascularisation du talus et un appui talonnier de qualité. La fusion est rapidement obtenue.





**51.10** Représentation des différentes amputations : incision cutanée (*orange*), incision profonde (*bleu*), recoupe osseuse (*vert*).

*a.* Amputation transmétatarsienne.

*b.* Amputation du Lisfranc : allongement du tendon calcanéen (*flèche jaune*).

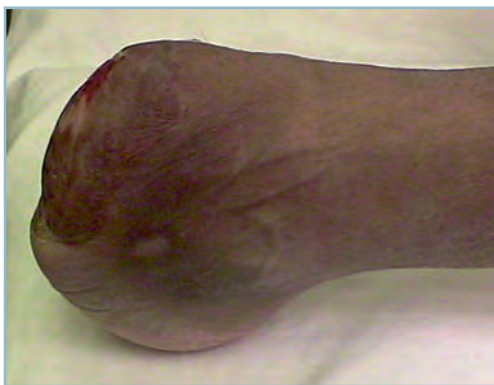*c.* Amputation du Chopart : réinsertion du tibial antérieur (*flèche bleue*), allongement du tendon calcanéen (*flèche jaune*).

*d.* Amputation type Pirogoff : bascule et fusion de la grosse tubérosité (*flèche verte*).

*e.* Amputation type Boyd : ascension du calcaneus (*flèche verte*).

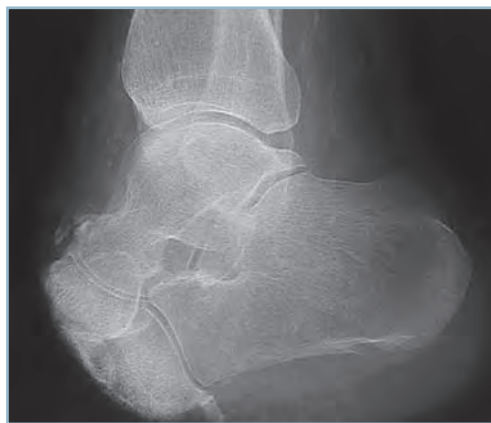*f.* Amputation de Syme : réinsertion de l'aponévrose plantaire (*flèche mauve*).

a	b
c	d
e	f

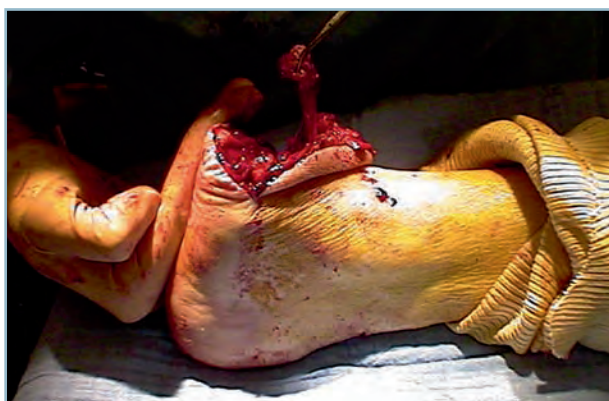


**51.11** Échec d'une amputation de Chopart.

- a.* Ostéomyélite sur hyperappui et bascule du moignon, aspect clinique.  
*b.* Évaluation radiologique en appui.

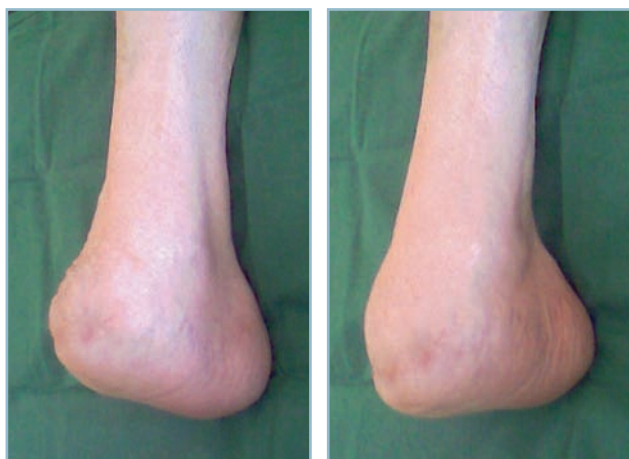


a | b

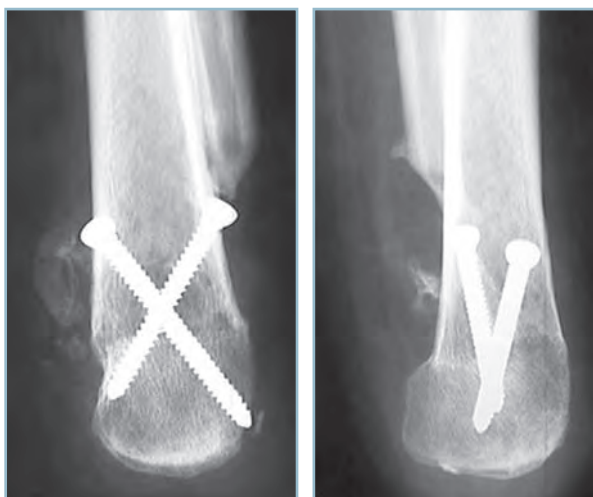


**51.12** Amputation de Chopart.

- a.* Vue peropératoire, réinsertion du TA après ténotomie du tendon calcanéen.  
*b.* Moignon en flexion dorsale.  
*c.* Moignon en flexion plantaire.

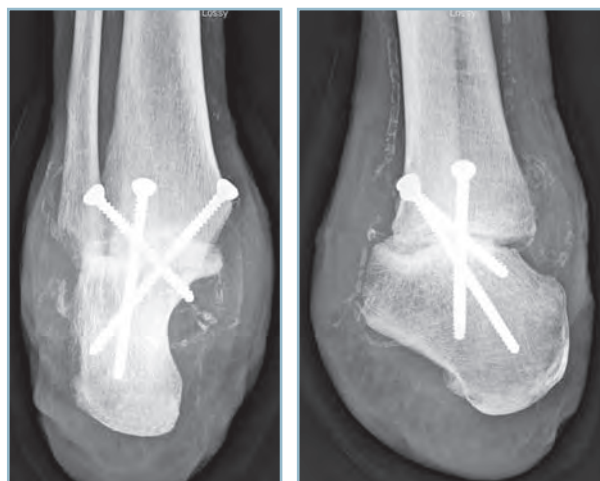

a | b | c



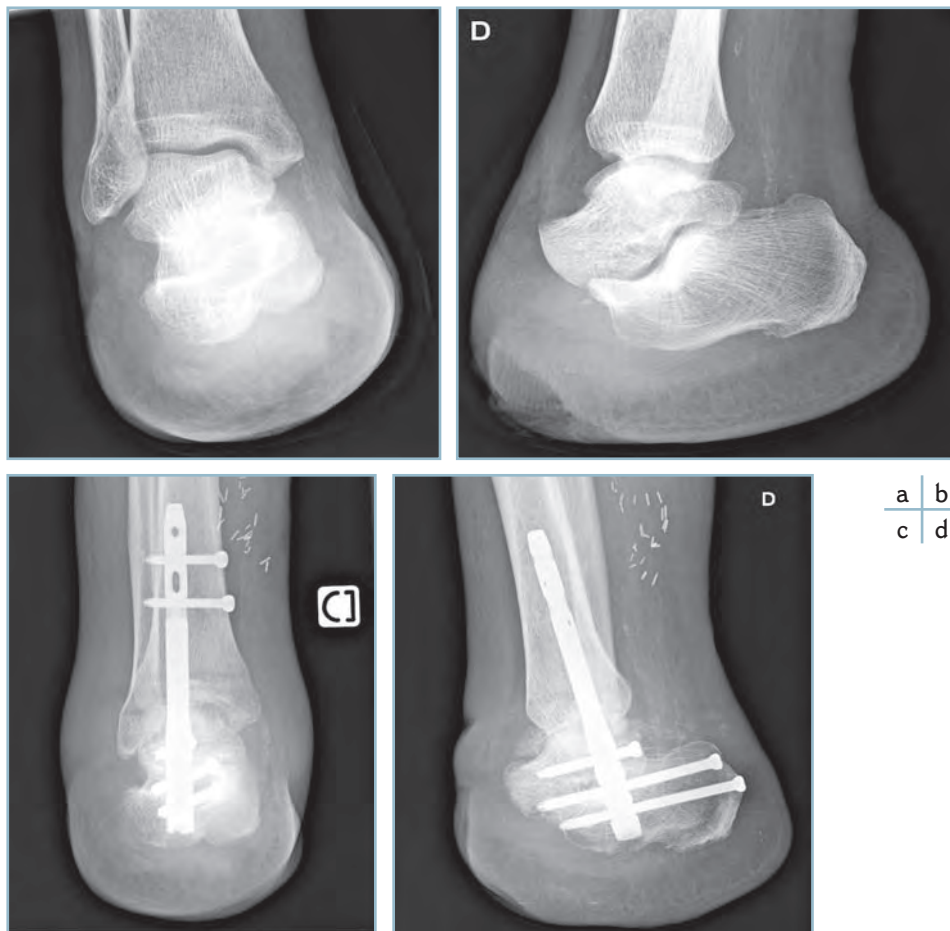**51.13** Amputation de Pirogoff.

a | b



**51.14** Amputation de Boyd.

a | b



### 51.15 PATTCA, exemple radiologique.

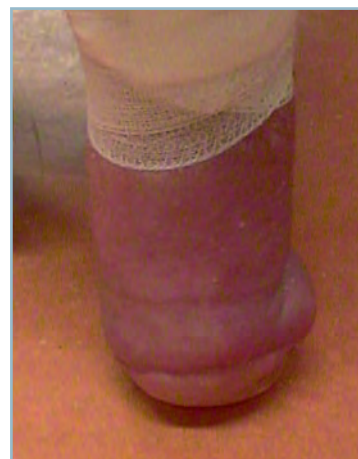a, b. Vue préopératoire d'une amputation instable chez un patient diabétique de 61 ans revascularisé et amputé pour une ischémie critique.

c, d. Stabilisation par la technique du PATTCA, on visualise la fusion progressive dès la 8<sup>e</sup> semaine postopératoire.

## Désarticulation de la cheville selon Syme

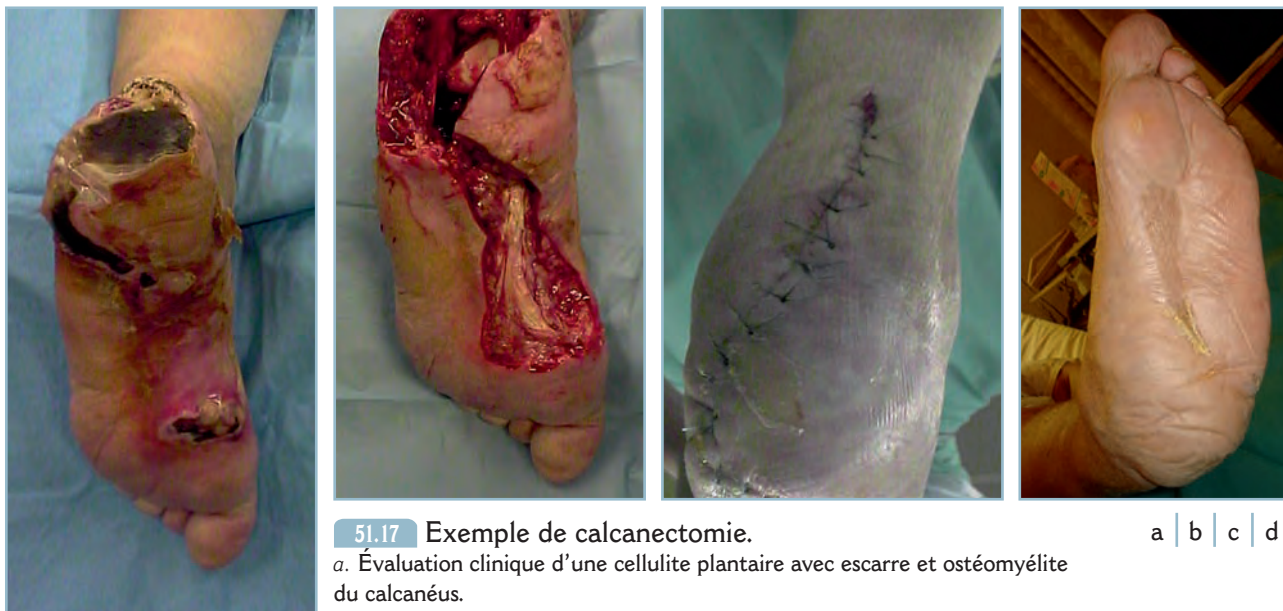Cette amputation a été décrite par James Syme en 1843 comme une alternative à l'amputation trans-tibiale, elle maintient un appui terminal sur la métaphyse distale du tibia par l'intermédiaire de la coque talonnière. Comme la vascularisation de la coque talonnière dépend principalement de l'artère tibiale postérieure, sa perméabilité est un prérequis indispensable à sa réussite. Le niveau de la résection osseuse au niveau tibial et fibulaire est légèrement proximal à la ligne articulaire, passant dans le plafond tibial central. La désarticulation de Syme de la cheville avec préservation de la coque talonnière permet le support de poids à l'extrémité du moignon (figure 51.16). Elle nécessite une résection de l'ensemble des os de l'arrière-pied et une résection soignée des malléoles médiales et latérales. Le Syme a l'avantage d'éviter tout geste d'arthrodèses dont la fusion est souvent difficile à obtenir dans un contexte septique ou neuropathique. Une infection ou une ischémie au niveau du tissu talonnier constituent des contre-indications relatives à cette procédure. Le paquet neurovasculaire postérieur doit être préservé pour conserver sensibilité relative et vascularisation. Après talectomie et résection du calcanéus en sous-périoste,

le fascia plantaire est réinséré ventralement par des points transosseux à la marge tibiale ou au fascia profond de la loge antérieure. La cause la plus fréquente de complication est l'instabilité de la



51.16 Amputation de type Syme, appui sur la coque talonnière.





**51.17** Exemple de calcanectomie.

- a. Évaluation clinique d'une cellulite plantaire avec escarre et ostéomyélite du calcaneus.  
 b. Vue peropératoire, parage et calcanectomie.  
 c. Évolution à 3 semaines, cicatrisation talonnière.  
 d. Évolution à 3 ans.

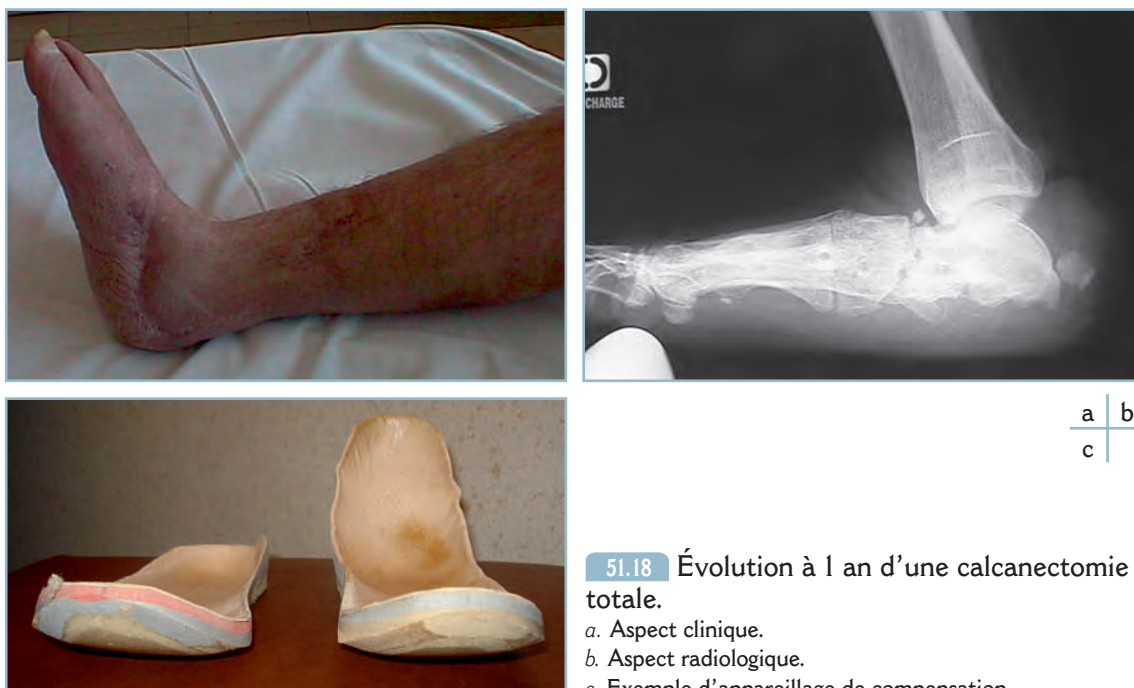a | b | c | d

coque talonnière par effet de savonnage. Afin d'améliorer la stabilité du moignon, on peut réaliser préalablement des points sur la marge postérieure du tibia et effectuer un brochage qui transfixie la coque talonnière vers le tibia, durant six semaines. Le Syme raccourcit relativement fort le membre inférieur mais permet cependant un appui terminal pour des déplacements minimaux.

## Calcanectomie

C'est une résection partielle ou totale du calcaneus. En cas de perte cutanée isolée de la région talonnière, associée ou non à une ostéite du calcaneus, la résection partielle ou totale du calcaneus

reste une excellente alternative de sauvetage du pied principalement lorsqu'une possibilité de couverture cutanée libre est exclue [3, 4]. Le gain de tissu mou obtenu suite à la résection osseuse partielle ou totale permet très souvent une couverture *per primam* (figure 51.17). D'un point de vue technique, l'incision postérieure permet la résection des tissus nécrotiques, le calcaneus est libéré de part et d'autre en sous-périoste afin d'éviter toute dévascularisation des tissus mous. À la demande, la résection osseuse est pratiquée en fonction d'une éventuelle infection et du besoin de la couverture. Le tendon achilléen est réinséré ou laissé en cicatrisation. Un appareillage simple de compensation de la région talonnière est ensuite nécessaire et proposé vers la sixième semaine (figure 51.18).



**51.18** Évolution à 1 an d'une calcanectomie totale.

- a. Aspect clinique.  
 b. Aspect radiologique.  
 c. Exemple d'appareillage de compensation.

a | b  
 c



## Amputation sous le genou

### Technique de la valve postérieure selon Burgess

La justification de cette procédure est l'utilisation d'une plus grande quantité de tissu mieux vascularisé en région postérieure par rapport au lambeau antérieur. Les lambeaux sont incisés à une longueur légèrement supérieure à la longueur nécessaire afin de pouvoir être ajusté lors de la fermeture. Le lambeau antérieur doit être débuté par une incision horizontale distale à la section osseuse (10 à 15 cm distalement de l'articulation du genou) et sur une circonférence de plus ou moins 2/3 de la jambe. Les incisions sont faites en un plan, de la peau au fascia. La veine saphène est ligaturée. L'abord antérieur permet de contrôler le paquet tibial antérieur, ainsi que le nerf fibulaire profond au niveau de la membrane interosseuse. L'incision est ensuite réalisée au niveau de la loge jambière latérale. Le nerf fibulaire superficiel est identifié et réséqué proximale. On débute d'un point de vue osseux par l'ostéotomie fibulaire qui est pratiquée à environ 2 cm au-dessus du niveau de l'amputation tibiale. Le périoste du tibia est incisé sur 1 cm distalement par rapport au niveau de la peau et récliné sur environ 1-1,5 cm proximale, laissant une structure stable pour suturer les muscles de la loge postérieure. Le tibia est sectionné et la face antérieure du cortex est soigneusement émoussée à 45° pour éviter une ulcération lors de l'appareillage. La masse musculaire postérieure est soigneusement et clairement libérée de son insertion sur la face postérieure du tibia et sur la fibula jusqu'au niveau de l'incision cutanée postérieure. Le paquet vasculaire tibial postérieur et fibulaire est clampé individuellement et ligaturé. Le nerf tibial est sectionné proximale. Le muscle soléaire est isolé et excisé, laissant comme seuls muscles cruraux du lambeau myocutané, les muscles gastrocnémiens dont les pédicules vasculaires sont soigneusement conservés. Le fascia crural est ensuite soigneusement suturé à l'aponévrose antérieure. La peau est suturée avec des points simples non résorbables.

## Lambeau oblique

Cette technique utilise deux lambeaux latéraux. La justification de cette variante technique est que la vascularisation de la jambe ischémique vicarise les parties latérales.

## Bibliographie

- [1] Baumgartner RF. Partial foot amputation : aetiology, principles, operative techniques. In : Murdoch G. Ed. *Amputation Surgery and Lower Limb Prosthetics*. Oxford : Blackwell ; 1988, 97-104.
- [2] Baumgartner RF. Surgical management of neuropathy and osteoarthropathy of the diabetic foot. *Zentralbl Chir* 1999 ; 124 Suppl 1 : 17-24.
- [3] Baumhauer JF, Fraga CJ, Gould JS, Johnson JE. Total calcanectomy for the treatment of chronic calcaneal osteomyelitis. *Foot Ankle Int* 1998 Dec ; 19 (12) : 849-55.
- [4] Bollinger M, Thordarson DB. Partial calcanectomy : an alternative to below knee amputation. *Foot Ankle Int* 2002 Oct ; 23 (10) : 927-32.
- [5] Camilleri A, Anract P, Misenard G, Larivière JY, Menager D. Amputations et désarticulations des membres. Membre inférieur. *Encycl Méd Chir* (Elsevier, Paris). Techniques chirurgicales-Orthopédie-Traumatologie, 44-109. 2000 : 27 p.
- [6] Canale ST. *Campbell's Operative Orthopaedics*. 10<sup>th</sup> ed. St-Louis : Mosby ; 2002, 4605 p.
- [7] Dee R. *Principles of Orthopaedic Practice*. 2<sup>nd</sup> ed. New York : McGraw-Hill ; 1997, 1522 p.
- [8] Devos et al. Posterior Arthroscopic Tibio-Talo-Calcaneal Arthrodesis (PATTCA). *Acta Orthopédica Belgica*, In Press.
- [9] Faglia E., Clerici G, Clerissi J et al. Early and five-year amputation and survival rate of diabetic patients with critical limb ischemia : data of a cohort study of 564 patients. *Eur J Vasc Endovasc Surg* 2006 ; 32 (5) : 484-90.
- [10] Mann RA, Coughlin MJ. *Surgery of the foot and ankle*. St-Louis : Mosby ; 1993, 1800 p.
- [11] Masquelet AC. *Chirurgie orthopédique, principes et généralités*. Paris : Masson ; 2004, 413 p.
- [12] Ombredanne L, Mathieu P. *Traité de chirurgie orthopédique*. Paris : Masson et Cie ; 1937, 4482 p.
- [13] Pinzur MS, Sage R, Stuck R, Ketner L, Osterman H. Transcutaneous oxygen as a predictor of wound healing in amputations of the foot and ankle. *Foot Ankle* 1992 ; 13 (5) : 271-2.
- [14] Russell WL, Sailors DM, Whittle TB, Fisher DF Jr, Burns RP. Limb salvage versus traumatic amputation. A decision based on a seven-part predictive index. *Ann Surg* 1991 May ; 213 (5) : 473-80 ; discussion 480-1.
- [15] Walker N, Stephens MM, Cracchiolo III A. *An atlas of foot and ankle surgery*. Taylor & Francis ; 2005, 480 p.

## Atteintes des parties molles et des phanères

## CHAPITRE 52

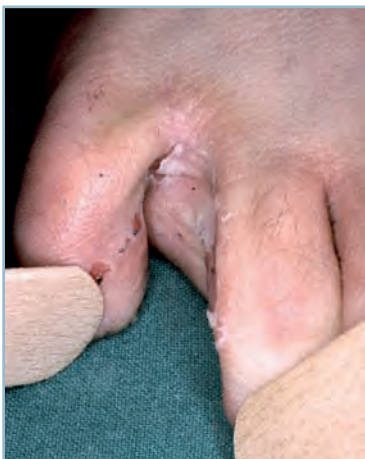# Dermatoses fréquentes au niveau du pied

D. TENNSTEDT, J.-M. LACHAPELLE

Intertrigo interdigitoplaire dermatophytique (Tinea pedis).....738	Eczéma nummulaire du dos des pieds.....740	Engelures .....744
Tinea pedis ou dermatophytie plantaire.....738	Dermite en gants et chaussettes.....741	Talon noir (ou black heel).....745
Onychomycose à dermatophytes et tinea pedis .....738	Intertrigo interdigitoplaire bactérien .....741	Syndrome de Bazex.....745
Onychomycose à dermatophytes.....739	Gale sarcoptique .....742	Exostose .....745
Onychomycose à dermatophytes de type leuconychique .....739	Puce chique (tungiasé) .....742	Pityriasis rubra pilaire.....745
Dysidrose vésiculopustuleuse ..739	Granulomes sur piquants d'oursins .....742	Lichen érosif du talon .....746
Dermatose plantaire juvénile ..739	Papules piézogéniques .....743	Psoriasis plantaire.....746
Dermatite de contact aux sels de chrome (cuir des chaussures) .....740	Hyperhidrose plantaire.....743	Psoriasis pustuleux plantaire ....746
	Verrues plantaires multiples ....743	Mélanome du talon .....747
	Verrues plantaires en mosaïque.....744	Mélanome ulcéré.....747
	Cor au pied .....744	Angiosarcome de Kaposi .....747
	Durillons plantaires extensifs....744	Carcinome verruqueux (carcinoma cuniculatum).....747
		Angiofibromes (tumeurs de Koenen).....748

*La pathologie cutanée présente une extrême variété et se caractérise par des particularités régionales tout à fait remarquables. Le pied n'échappe pas à cette règle. Certaines dermatoses se localisent exclusivement soit au dos, soit à la plante des pieds. D'autres, qui peuvent s'observer sur toute la surface tégumentaire, présentent des caractéristiques particulières lorsqu'elles affectent les pieds. Le port des chaussures joue aussi un rôle important dans l'apparition et/ou l'aggravation de certaines affections. Les espaces interdigitoplantaires (espaces interorteils) sont fréquemment le siège d'infections, tant bactériennes que mycosiques. Cet environnement particulier confère à la pathologie dermatologique du pied toute son originalité.*

### INTERTRIGO INTERDIGITOPLANTAIRE DERMATOPHYTIQUE (TINEA PEDIS)



Appelé dans le public « pied d'athlète », l'intertrigo interdigitoplantaire est habituellement fissuraire et squameux. Il atteint préférentiellement le 4<sup>e</sup> espace interorteil et survient souvent dans le contexte d'une hyperhidrose, favorisée par le port de chaussures occlusives.

L'infection est contractée dans des circonstances diverses (bassin de natation, douche communautaire, moquette de lieux publics...).

Les dermatophytes habituellement en cause sont *Trichophyton interdigitale*, *Trichophyton rubrum*, *Trichophyton mentagrophytes*.

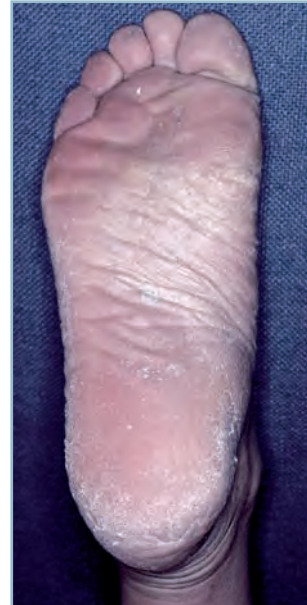Le fond du pli est ici souligné par une petite crevasse douloureuse. Toute la région est érodée et macérée, signe probable d'une surinfection bactérienne. Il existe une macération blanchâtre, délimitée par une collerette desquamative continue.

Traitement :

- aérer les pieds au maximum ;
- changer de chaussettes tous les jours ;
- alterner chaque jour les paires de chaussures (de préférence non occlusives) ;

- sécher les espaces interorteils après le bain ou la douche ;
- appliquer un antimycosique en crème, 1 à 2 fois par jour.

### TINEA PEDIS OU DERMATOPHYTIE PLANTAIRE



La tinea pedis se distingue par une fine desquamation blanchâtre envahissant l'ensemble de la sole plantaire.

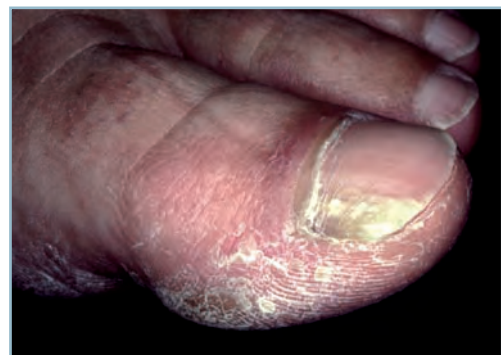Les parties latérales sont les plus caractéristiques. Il existe une fine desquamation périphérique « farineuse ».

L'examen direct de squames permet de mettre en évidence la présence de très nombreux filaments dermatophytiques.

Traitement :

- application d'un antimycosique en crème, 1 à 2 fois par jour ;
- en cas de récurrence ou de « résistance », prise d'un antimycosique *per os*.

### ONYCHOMYCOSE À DERMATOPHYTES ET TINEA PEDIS



Les onychomycoses dermatophytiques sont très fréquentes et peuvent être soit isolées, soit associées à une mycose de la peau avoisinante.

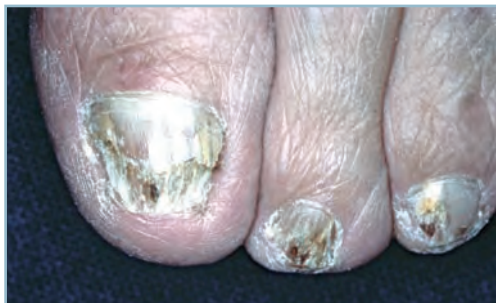Elles affectent un ou plusieurs ongles des pieds, plus rarement des mains.

L'infection débute la plupart du temps à l'extrémité distale du lit de l'ongle ou sur ses bords latéraux. L'ongle est épaissi, jaunâtre et friable.

Traitement :

- prise d'un antimycosique *per os* ;
- demander au patient d'éliminer au maximum l'hyperkératose sous-unguéale.

## ONYCHOMYCOSE À DERMATOPHYTES



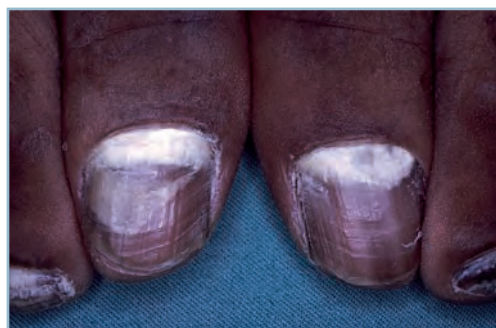Les ongles sont épaissis et opaques. Ils deviennent friables et partiellement détruits dans leur partie distale. On constate des « fusées » de progression dermatophytique vers la partie proximale de l'ongle. Il n'y a pas de périonyxis associé.

Traitement :

- prise d'un antimycosique *per os* ;
- demander au patient d'éliminer au maximum l'hyperkératose sous-unguéale.

## ONYCHOMYCOSE À DERMATOPHYTES DE TYPE LEUCONYCHIQUE

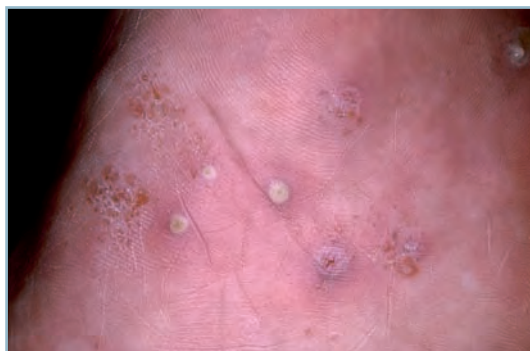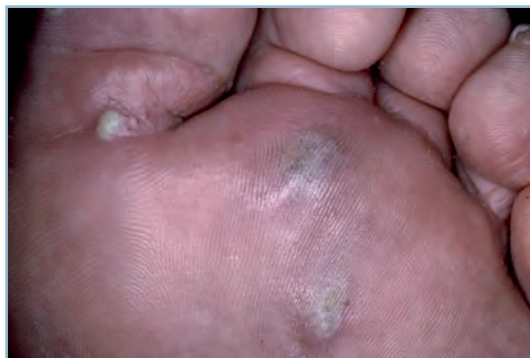Elle atteint la partie proximale de l'ongle, mais s'étend aussi le long d'un bord latéral. L'atteinte proximale initiale s'observe surtout chez les sujets immunodéprimés, en particulier ceux infectés par le VIH.



Traitement :

- application d'un antimycosique local à base d'amorolfine ;
- gratter mécaniquement la tablette supérieure de l'ongle.

## DYSIDROSE VÉSICULOPUSTULEUSE



Les dysidroses et les eczémas dysidrosiques sont des eczémas endogènes, palmaires et/ou plantaires, non liés à des allergènes de contact, mais aggravés par des conditions de chaleur et d'humidité.

L'association d'une dysidrose à un intertrigo interdigitoplantaire est classiquement décrite mais ne semble être que le fait « du hasard » (mêmes conditions d'apparition).

Les vésicules de dysidrose sont regroupées sur les plantes, parfois les faces latérales des orteils. Elles s'accompagnent d'un prurit intense. Elles peuvent être isolées ou confluentes et subissent dans ce cas un début de pustulisation. La dysidrose et l'eczéma dysidrosique sont la plupart du temps idiopathiques.

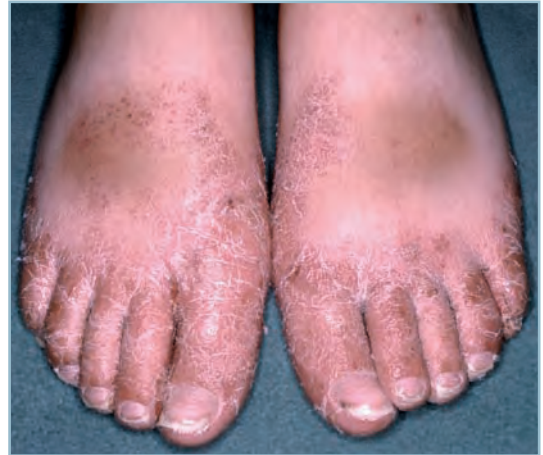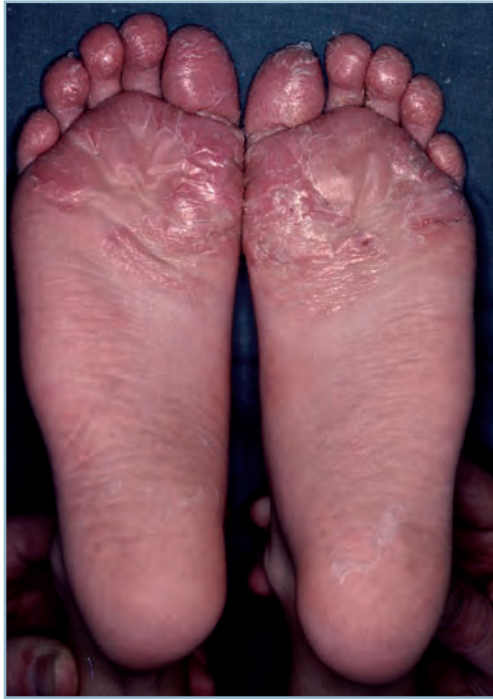Traitement :

- application d'un corticostéroïde topique ;
- confier au dermatologue qui peut être amené à proposer des tests épicutanés pour exclure une dermatite de contact primaire ou surajoutée.

## DERMATOSE PLANTAIRE JUVÉNILE

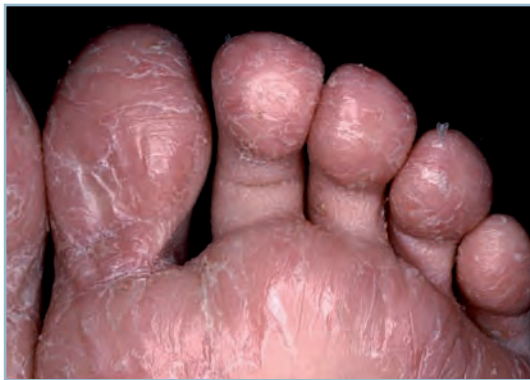Cette affection ne s'observe que dans l'enfance. Elle siège au tiers antérieur de la plante des pieds. Elle est systématiquement bilatérale et le plus souvent symétrique. Elle est caractérisée par la triade érythème-hyperkératose-fissures. La peau prend souvent un aspect brillant et collodionné.





Traitement :

- application d'un corticostéroïde topique;
- confier au dermatologue pour la réalisation de tests épicutanés (si ceux-ci n'ont pas été effectués auparavant).



Il existe un respect systématique des espaces interorteils. L'aspect collodionné et desquamatif de la dermatose est ici particulièrement remarquable.

Traitement :

- application d'un émollient;
- confier au dermatologue.

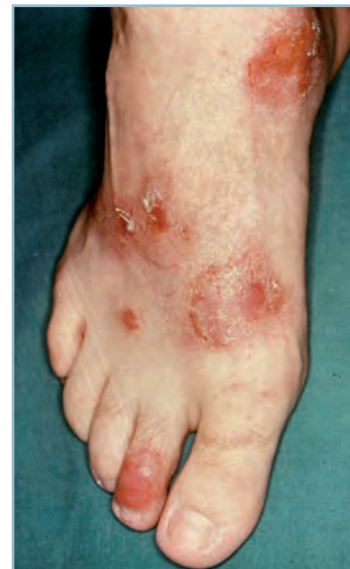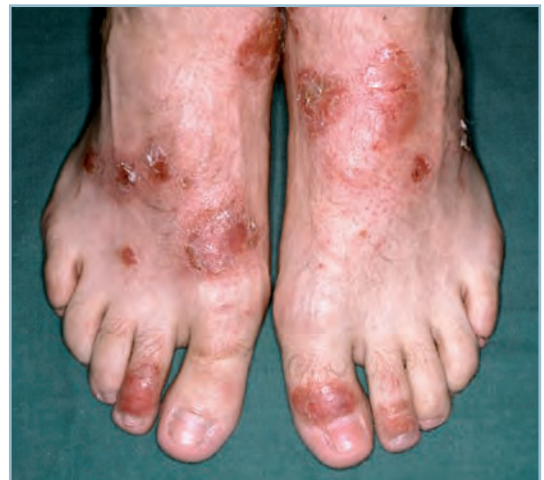### DERMATITE DE CONTACT AUX SELS DE CHROME (CUIR DES CHAUSSURES)

Les eczémas de contact allergiques aux chaussures sont de grande actualité. Les allergènes les plus fréquemment retrouvés sont les sels de chrome (agent tannant du cuir comme dans le cas présent), la résine paratertiaire-butyl-phénol-formaldéhyde (utilisée comme colle), les additifs du caoutchouc et les colorants.

La localisation au dos des pieds, des orteils, avec respect des espaces interorteils, est très caractéristique.

Le test épicutané au bichromate de potassium est ici positif.

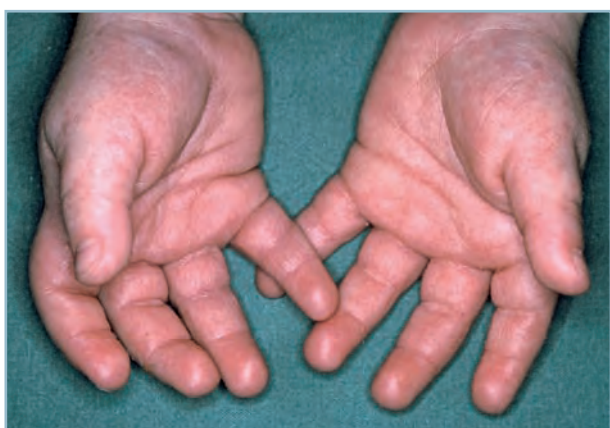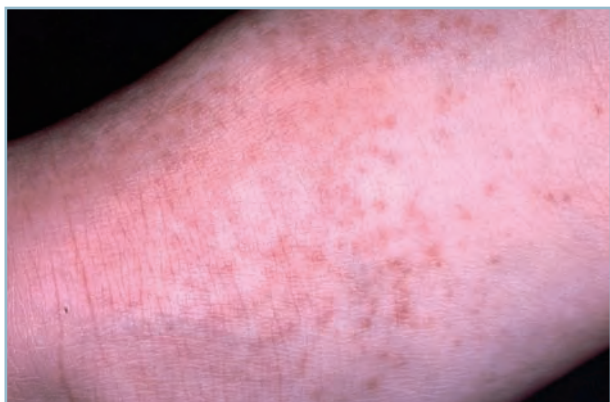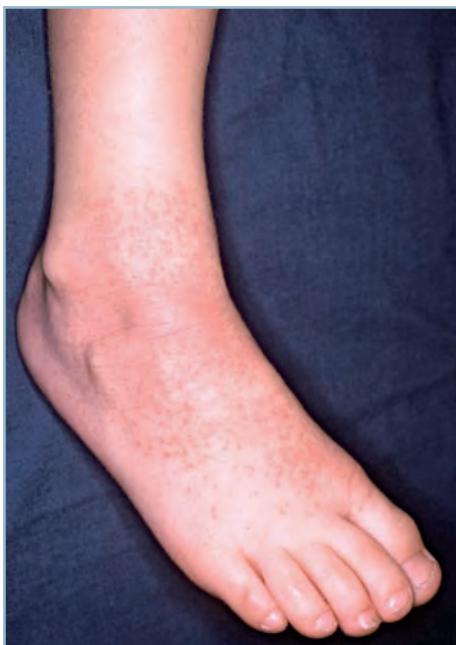### ECZÉMA NUMMULAIRE DU DOS DES PIEDS



L'eczéma nummulaire du dos des pieds est caractérisé par l'existence d'une ou de plusieurs plaques érythémateuses rondes ou ovalaires, isolées, confluentes, très prurigineuses. Le bord des lésions est parfois parsemé de vésicules. Les lésions d'eczéma nummulaire sont d'origine endogène. Il existe fréquemment une atopie associée. Les lésions sont la plupart du temps excoriées.

Traitement : application d'un corticostéroïde topique.

## DERMITE EN GANTS ET CHAUSSETTES



La dermite en gants et chaussettes est caractéristique d'une infection à parvovirus B19. Elle survient la plupart du temps chez les enfants et se localise aux mains et aux pieds de manière symétrique. Les lésions sont purpuriques et ont une topographie caractéristique « en gants et chaussettes ».

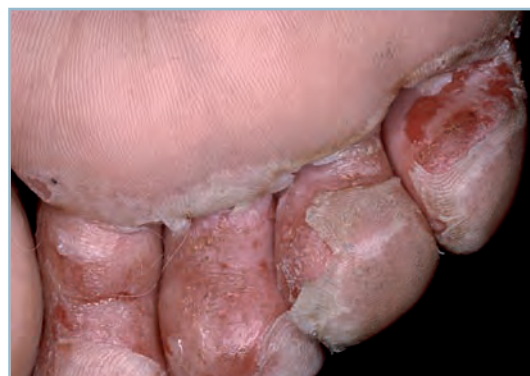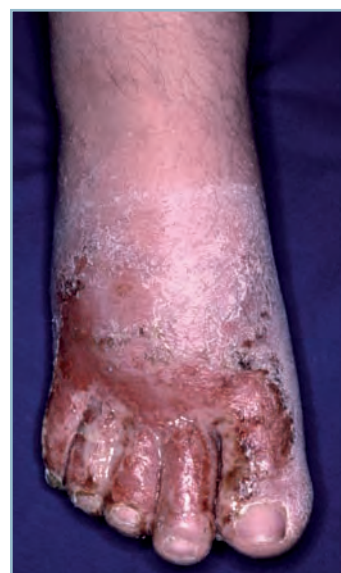La disparition spontanée s'observe en une quinzaine de jours. Les récurrences sont exceptionnelles.

L'infection par le parvovirus B19 peut, dans certains cas, affecter tout le tégument et se présenter sous la forme d'un mégalérythème épidémique. Dans ce cas, il existe également des lésions caractéristiques aux joues avec aspect d'érythème « soufflé », symétrique, pseudolupique.

Traitement :

- abstention thérapeutique;
- veiller à ce que le patient ne côtoie pas de femmes enceintes.

## INTERTRIGO INTERDIGITOPLANTAIRE BACTÉRIEN



L'intertrigo interdigitoplaire bactérien est le plus souvent lié à une association de bactéries Gram+ et Gram-.

Toute la région des espaces interorteils et de la peau avoisinante est le siège d'une vaste exulcération à bords décollés, blanchâtres,



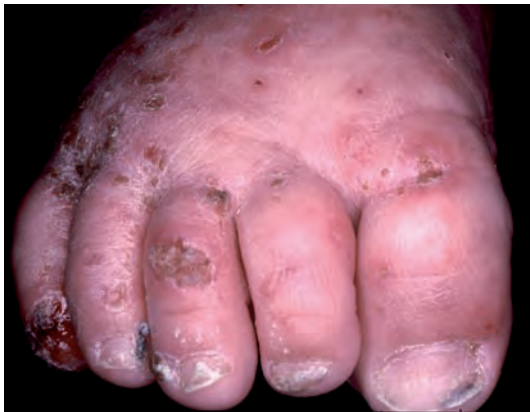macérés. Cette affection peut être floride. Il existe de petites crevasses au fond des plis qui constituent la porte d'entrée au développement d'un éventuel érysipèle de jambe.

Cette variété d'intertrigo interdigitoplantaire (à bien distinguer de la variété dermatophytique) est aussi connue dans le public sous le nom imagé mais erroné de « pied d'athlète ». La pratique de sports nautiques, ainsi que le port de chaussures fermées favorisant la macération sont autant de facteurs à prendre en considération.

Traitement :

- application d'un antibiotique à usage local (en fonction de l'antibiogramme);
- en cas de besoin, prise *per os* d'un antibiotique (en fonction de l'antibiogramme).

## GALE SARCOPTIQUE



Le pied est la région « privilégiée » pour le jeune enfant atteint de gale sarcoptique. Les lésions y sont le plus souvent florides et se présentent essentiellement sous forme d'excoriations multiples. Le prurit est toujours considérable. L'enfant se gratte frénétiquement les pieds l'un contre l'autre; la surinfection est fréquente (impétiginisation). Il existe parfois de petits sillons noirâtres, témoins caractéristiques de la progression du sarcopte dans la couche cornée de l'épiderme.

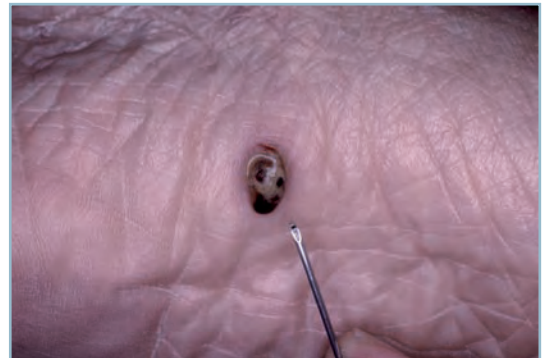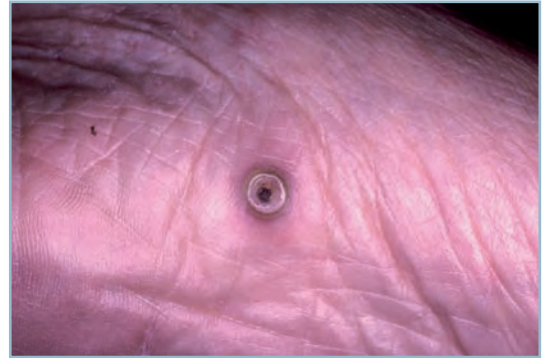
Traitement :

- application sur l'ensemble du tégument d'un antiscabieux à usage local;
- prise d'ivermectine *per os*;
- veiller à l'entourage proche.

## PUCE CHIQUE (TUNGIASE)

Le pied est le siège habituel de l'infection par puce chique. Il s'agit d'une affection tropicale survenant chez des sujets se promenant pieds nus sur des plages infestées (*Tunga penetrans*). Ce parasite est présent essentiellement en Afrique ainsi qu'en Amérique intertropicale.

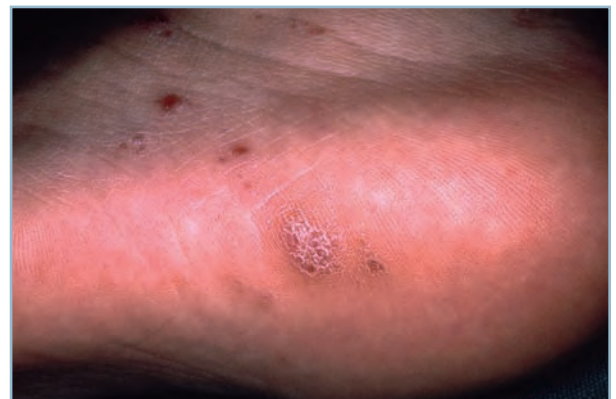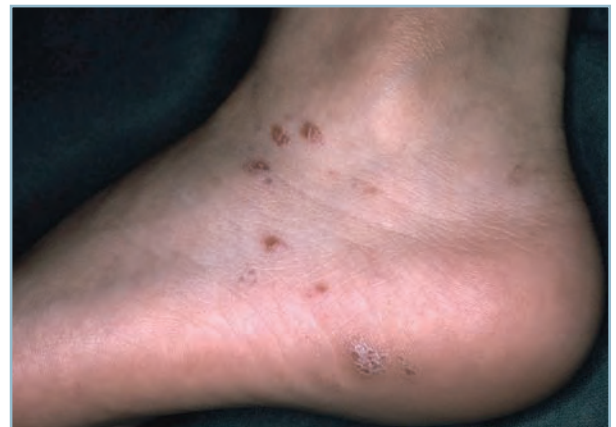Il existe un prurit important souvent associé à une sensation de brûlure. La lésion caractéristique consiste en un petit nodule ferme, centré par un point noir (orifice de ponte). Les plantes et les régions péri-unguéales des orteils représentent les sites de prédilection.



Traitement :

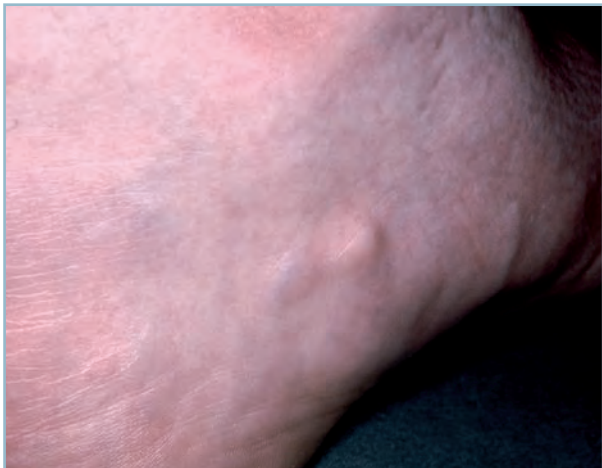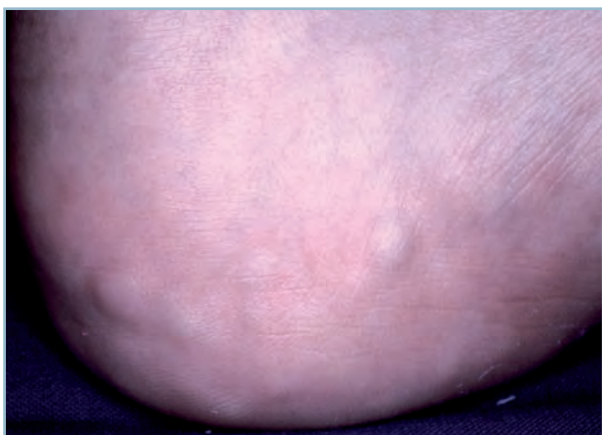
- extraire la puce chique à l'aide d'une aiguille stérile;
- appliquer un antibiotique à usage local.

## GRANULOMES SUR PIQUANTS D'OURSINS



Lésions multiples des faces latérales des pieds provoquées par l'introduction, dans le tégument, de piquants d'oursins chez un vacancier qui a pratiqué la plongée sous-marine. Ces piquants entraînent une réaction inflammatoire prurigineuse et légèrement douloureuse. Seule l'extraction de ces piquants permet une résolution de la dermatose.

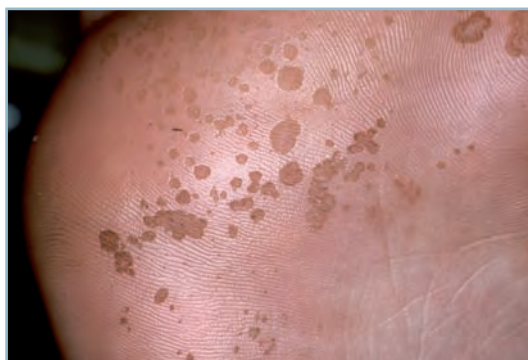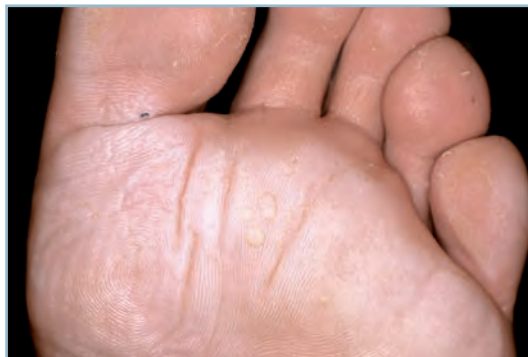## PAPULES PIÉZOGÉNIQUES



Les papules piézogéniques sont des herniations de la graisse sous-cutanée dans le tissu dermique des faces latérales des talons. Elles se présentent comme des papules de la couleur de la peau et ne sont visibles qu'en station debout. Elles sont en général asymptomatiques. Le terme de papules piézogéniques douloureuses des pieds ne s'applique qu'aux lésions créant un inconfort marqué, accompagné d'élançements (essentiellement chez des athlètes de compétition). Il n'y a pas de traitement disponible.

## HYPERHIDROSE PLANTAIRE

L'hyperhidrose plantaire se distingue par un état de macération caractérisé par une peau blanche souvent parsemée de sillons plus ou moins profonds, rendant la marche parfois douloureuse. Elle est surtout marquée aux endroits de pression et est habituellement symétrique. Elle est souvent responsable d'une bromhidrose, liée

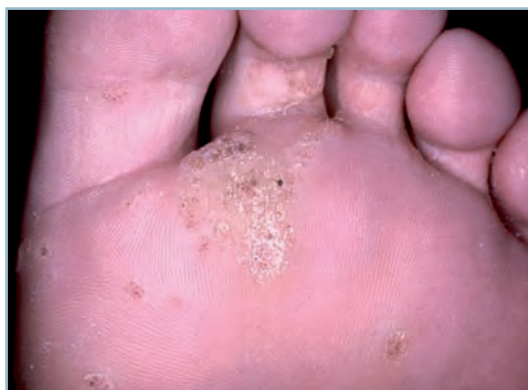

à la prolifération microbienne et s'associe ou non à une kératolyse ponctuée (petites dépressions circulaires au sein de la couche cornée provoquées par des corynébactéries).

Traitement :

- règles d'hygiène à rappeler (changer de chaussettes, alterner les chaussures, éviter au maximum les pieds nus);
- application d'un dérivé de l'aluminium à usage local.

## VERRUES PLANTAIRES MULTIPLES



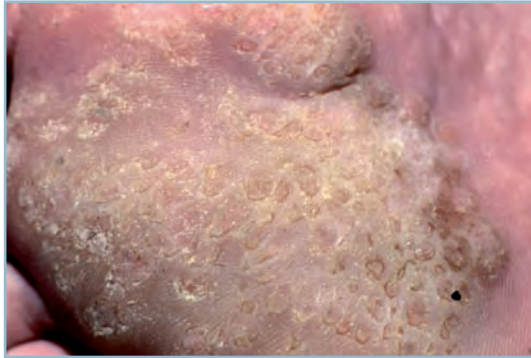
Ces formations kératosiques, nettement délimitées, sont souvent profondément enchâssées dans la peau plantaire. La disparition des dermatoglyphes est classique sur toute la surface des verrues plantaires et permet de différencier cette lésion du durillon. La verrue plantaire unique est classiquement appelée myrmécie.

Traitement :

- application d'un kératolytique;
- injection *in loco* de bléomycine;
- confier au dermatologue.



## VERRUES PLANTAIRES EN MOSAÏQUE

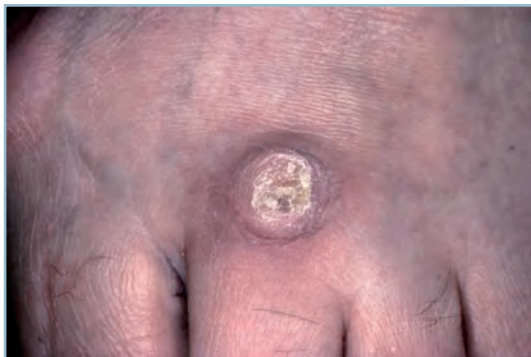


Juxtaposition de nombreuses verrues réalisant un véritable placard hyperkératosique par extension de proche en proche. Ces verrues plantaires en mosaïque sont souvent douloureuses (sensibilité à la pression au cours de la marche).

Traitement :

- application d'un kératolytique ;
- injection *in loco* de bléomycine ;
- confier au dermatologue.

## COR AU PIED

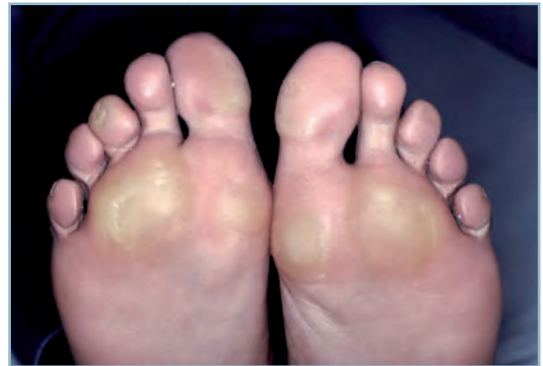

Il s'agit d'une formation hyperkératosique en forme de cône renversé dont le sommet correspond à une petite surface osseuse, siège d'un frottement permanent.

La localisation est ici (*figure 52.21*) relativement inhabituelle. En général, il apparaît sur la face dorsale des articulations interphalangiennes et est très douloureux.

## DURILLONS PLANTAIRES EXTENSIFS

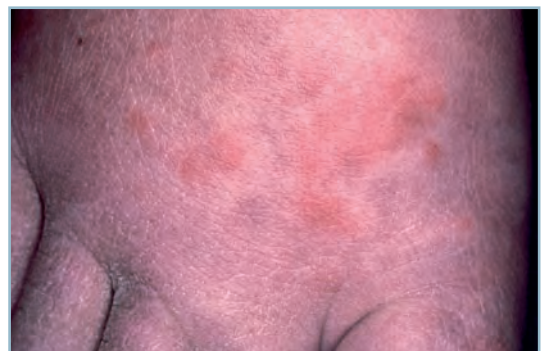
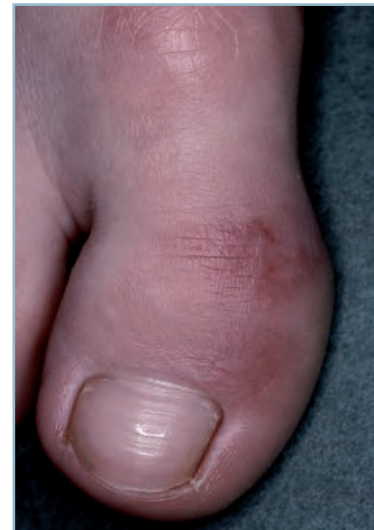Les durillons siègent à la face plantaire ou latérale des pieds et se présentent comme des placards d'hyperkératose jaunâtre plus ou moins épais, douloureux à la marche. Ils résultent de frictions répétées, les déformations osseuses et articulaires modifiant progressivement les points d'appui. Le respect des dermatoglyphes est habituel (diagnostic différentiel avec les verrues).



Traitement :

- application d'un kératolytique ;
- semelles orthopédiques ;
- confier au pédicure.

## ENGELURES

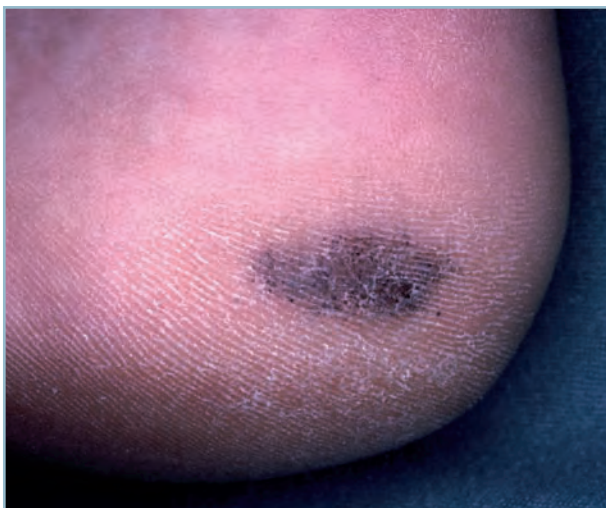


Les engelures sont des placards érythémateux ou érythémato-cyanotiques des extrémités, parfois couverts de bulles claires ou hémorragiques, d'ulcérations, de croûtelles. Violettes et douloureuses au froid, elles prennent une coloration rouge vif et sont prurigineuses lorsque le sujet est dans un local chauffé. Elles s'observent préférentiellement dans les pays à climat froid et humide, chez des sujets exposés au froid durant leur activité professionnelle. Elles récidivent volontiers chaque hiver, ne guérissant que l'été. Les engelures sont parfois symptomatiques d'une cryopathie (présence d'agglutinines froides).

Traitement :

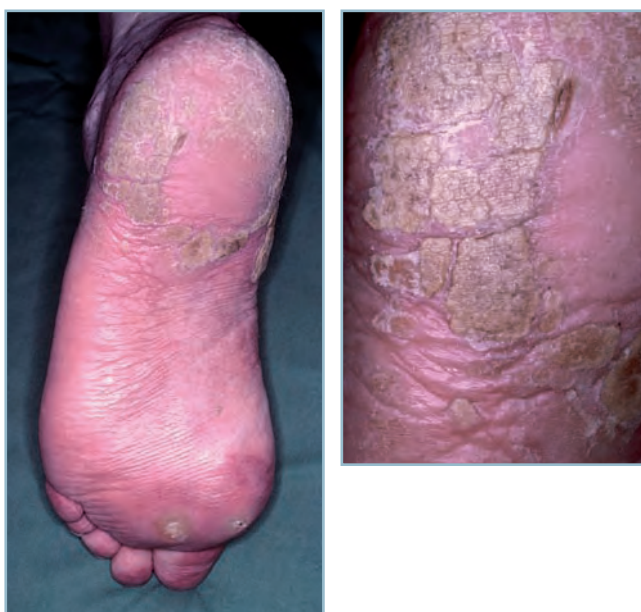- conseils de protection vis-à-vis du froid ;
- parfois, prise d'un vasodilatateur *per os*.

## TALON NOIR (OU *BLACK HEEL*)



Le syndrome du talon noir se retrouve essentiellement chez de jeunes sportifs. Cette « affection » résulte d'un cisaillement traumatique à la jonction dermo-épidermique avec déchirure des capillaires papillaires. On parle également de pseudochromhidrose plantaire. En général, les lésions sont symétriques et s'observent sur les bords postéro-externes des talons. Aucun traitement n'est requis.

## SYNDROME DE BAZEX

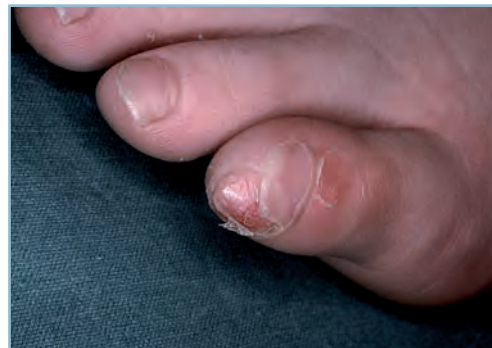

Le syndrome de Bazex correspond à une hyperkératose plantaire symétrique, d'apparition tardive et rebelle à tout traitement. Il

s'agit d'un syndrome paranéoplasique pouvant également se retrouver aux faces palmaires, ainsi qu'au bord des oreilles. La recherche d'un néoplasme sous-jacent (sphère ORL et bronchique en particulier) est indispensable. La dermatose guérit spontanément lorsque le néoplasme est traité et récidive en cas de reprise de celui-ci.

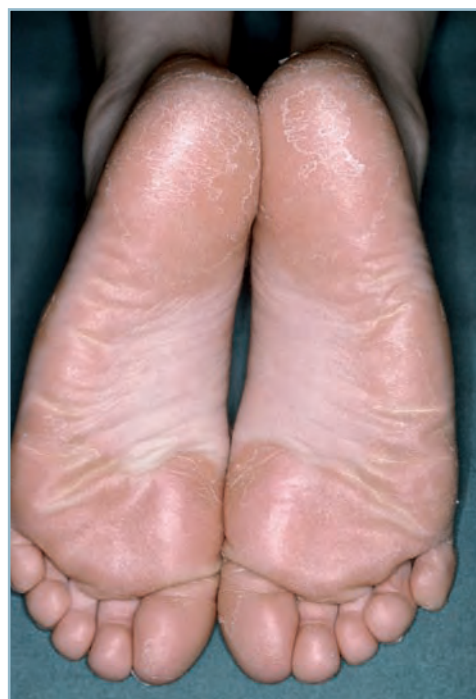Traitement : faire réaliser toutes les explorations nécessaires pour découvrir le néoplasme sous-jacent.

## EXOSTOSE

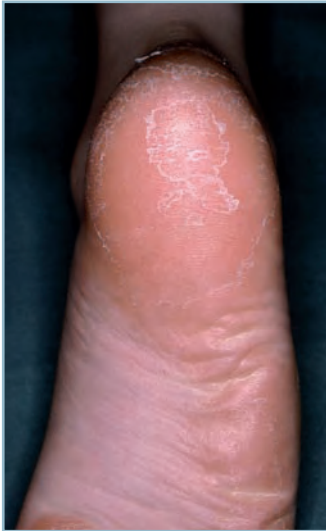

Cette formation pseudotumorale sous-unguéale se développe, la plupart du temps, après un léger traumatisme local de la phalange distale. Après une réaction périostée, un véritable éperon osseux apparaît pouvant induire la constitution d'un tissu de granulation réactionnel. Une radiographie de la phalange distale permet de confirmer le diagnostic. Le traitement est strictement chirurgical.

## PITYRIASIS RUBRA PILAIRE





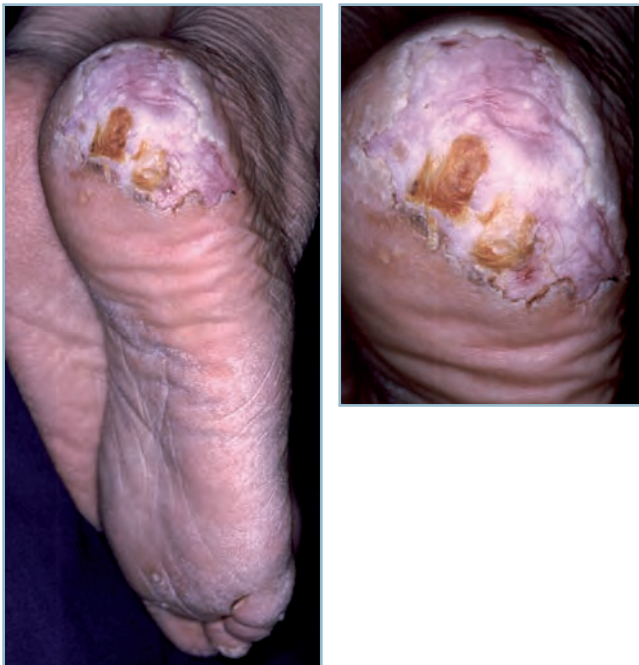

Le pityriasis rubra pilaris se présente comme une kératodermie plantaire diffuse, jaune-orangé, parcourue de petites fissures et de papules cornées folliculaires, réalisant un quadrillage cutané. Cette affection est en général acquise et toujours chronique. Des poussées peuvent s'observer au fil du temps. En général, l'affection atteint également les paumes.

Traitement :

- application d'un corticostéroïde topique ;
- prise de vitamine A per os ;
- confier au dermatologue.

## LICHEN ÉROSIF DU TALON



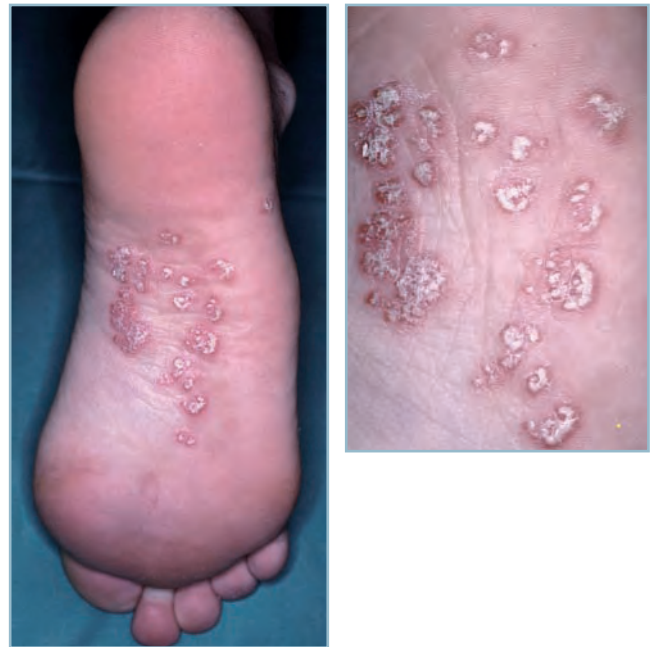Le lichen plan érosif plantaire siège en général aux orteils ou aux talons. Il se caractérise par des placards nettement érosifs, souvent violacés, affectant symétriquement les plantes. Ces lésions sont en général très douloureuses et n'ont en principe aucune tendance spontanée à la guérison. Il existe fréquemment une

hyperkératose blanchâtre, lichénienne, avec desquamation périphérique. L'affection est d'origine inconnue mais impose la recherche systématique d'une éventuelle hépatite C sous-jacente. Des lésions de lichen plan peuvent exister en d'autres endroits du tégument (en particulier dans la bouche avec grands placards érosifs et papules blanchâtres lichéniennes).

Traitement :

- appliquer un corticostéroïde topique ;
- confier au dermatologue (rétinoïdes, ciclosporine...).

## PSORIASIS PLANTAIRE



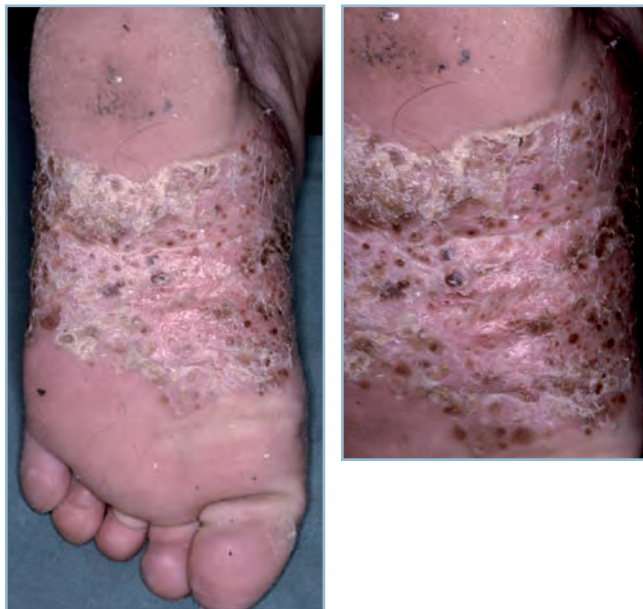Le psoriasis plantaire se présente sous forme de placards érythématosquameux, aux contours nettement arrondis. Les squames de recouvrement sont épaisses, d'aspect nacré. Dans certains cas, de petites pustules isolées peuvent apparaître. Le psoriasis plantaire est souvent rebelle aux traitements locaux. Ici encore, il convient de rechercher l'existence de lésions psoriasiques situées en d'autres endroits du tégument (mains et cuir chevelu en particulier).

Traitement :

- appliquer un corticostéroïde topique ;
- appliquer un dérivé de la vitamine D ;
- confier au dermatologue.

## PSORIASIS PUSTULEUX PLANTAIRE

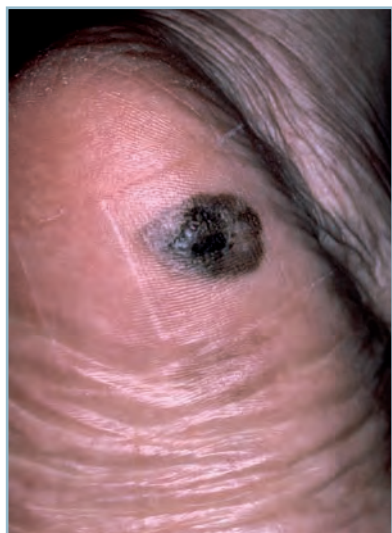
Sur un fond érythématosquameux aux limites nettes, des pustules isolées apparaissent. Les plus récentes, blanc jaunâtre, sont légèrement surélevées tandis que les plus anciennes, enchâssées dans la couche cornée de l'épiderme, sont de couleur brune. L'affection est chronique, souvent rebelle aux traitements locaux. Elle peut entrer dans le cadre d'un syndrome SAPHO (syndrome : synovite, acné, pustulose, hyperostose, ostéite).



Traitement :

- prise per os d'un rétinoïde ou de méthotrexate;
- confier au dermatologue.

## MÉLANOME DU TALON



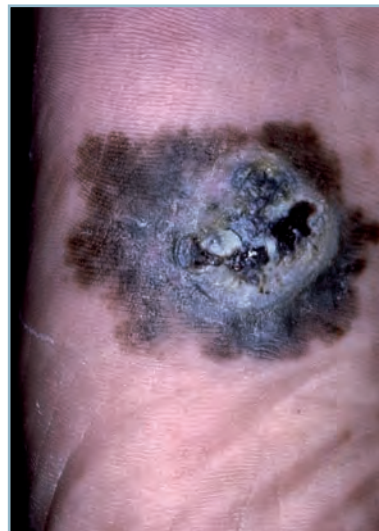
Nodule infiltré, de couleur noirâtre et brunâtre, parfois plus rouge violacé, exceptionnellement achromique.

Le mélanome est une tumeur qui se développe soit *de novo* au départ des mélanocytes épidermiques, soit au départ de cellules mélanocytaires des naevus congénitaux, jonctionnels et composés. Le mélanome métastase par voie lymphatique et/ou par voie sanguine.

## MÉLANOME ULCÉRÉ

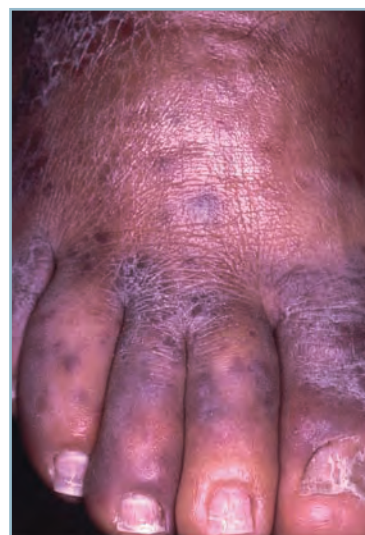Nodule noirâtre ulcéré, saignant, situé au niveau plantaire.

Le pronostic de ce type de mélanome est souvent lié à son épaisseur. L'ulcération spontanée est également un facteur défavo-



nable. Un bilan d'extension est indispensable (recherche de métastases ganglionnaires en particulier).

## ANGIOSARCOMME DE KAPOSI

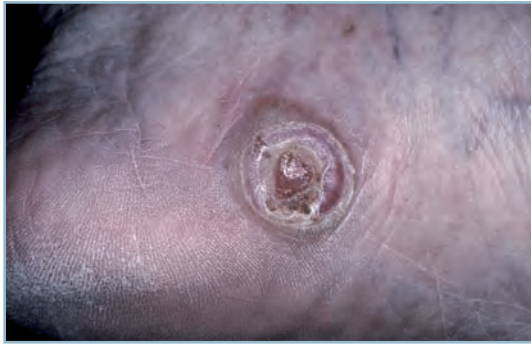
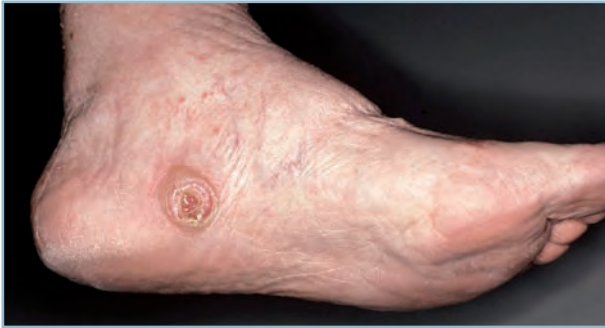
Papules et nodules violacés coalescents du dos des pieds chez un patient atteint d'un syndrome d'immunodéficience acquise (infection par le VIH). Un prélèvement histopathologique est indispensable pour confirmer le diagnostic. Une recherche complète de lésions à distance doit être envisagée.

## CARCINOME VERRUQUEUX (*CARCINOMA CUNICULATUM*)

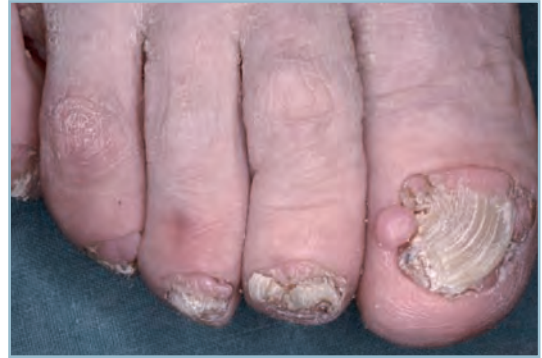Important papulonodule hyperkératosique et ulcéré se développant sur la face latérale du pied. Au départ, le diagnostic différentiel avec une simple verrue plantaire peut être difficile. La pression sur les bords de la lésion peut faire apparaître de multiples orifices « cryptiques » avec apparition d'une masse de kératine macérée plus ou moins malodorante.





L'exérèse avec contrôle anatomopathologique est indispensable (exérèse large). En général, il n'existe pas de métastases locorégionales.

## ANGIOFIBROMES (TUMEURS DE KOENEN)



Petits nodules saillants, roses ou rouges, de consistance ferme, se situant essentiellement dans les rebords péri-unguéaux des orteils. L'extrémité de ces angiomyfibromes peut parfois se kératiniser. Il existe souvent une destruction associée plus ou moins importante. Ces angiomyfibromes de Koehnen sont caractéristiques de la sclérose tubéreuse de Bourneville (*epiloia*); affection à transmission autosomique dominante dans laquelle on peut également retrouver la présence de petits angiomyfibromes distribués symétriquement au visage.

SECTION 3.5

## Atteintes des parties molles et des phanères

CHAPITRE 53

# Pathologie unguéale

P. MALDAGUE

Rappel anatomique..... 750  
Indication et possibilité  
thérapeutiques..... 751

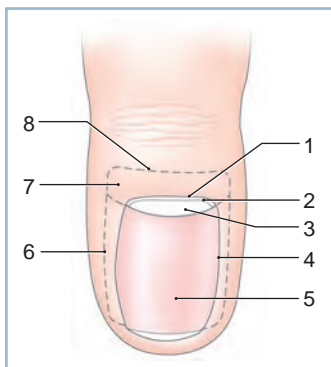
Conclusion ..... 759

Ce chapitre donne les notions de base nécessaires à la chirurgie de l'unité unguéale. La pathologie de l'ongle et des tissus mous avoisinant est vaste et complexe, et son explicitation exhaustive sort du cadre de ce chapitre. Nous nous limiterons donc à rappeler les notions anatomiques et histologiques essentielles à la compréhension des pathologies les plus fréquentes et à leur traitement chirurgical. Nous aborderons successivement le problème de l'hématome sous-unguéal, de l'exostose et enfin, la pathologie de l'ongle incarné. Nous terminerons par la technique de matricectomie totale qui trouve parfois sa place, en fin de parcours, dans certains cas désespérés.

## RAPPEL ANATOMIQUE

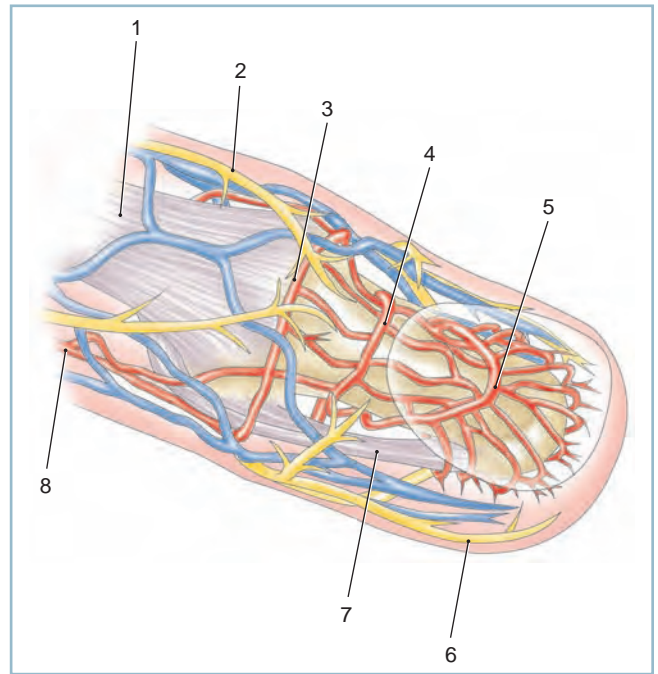
L'unité unguéale est constituée de plusieurs structures parmi lesquelles on distingue principalement l'ongle et les tissus mous voisins qui assurent sa croissance, sa protection et son support.

Sur le plan anatomique, l'unité unguéale est située directement au dos de la phalange à laquelle elle adhère par l'intermédiaire du périoste (figures 53.1 et 53.3) [12]. L'ongle est une structure dure, plate longitudinalement bien que convexe dans le sens transversal et translucide. Il est bordé d'un sillon latéral, médial et proximal, et partiellement recouvert sur ses bords d'un bourrelet cutané. Il pousse à la vitesse de 0,03 à 0,05 mm par jour et son épaisseur varie de 0,05 à 1 mm. L'ongle de l'hallux se renouvelle donc en 12 à 18 mois.



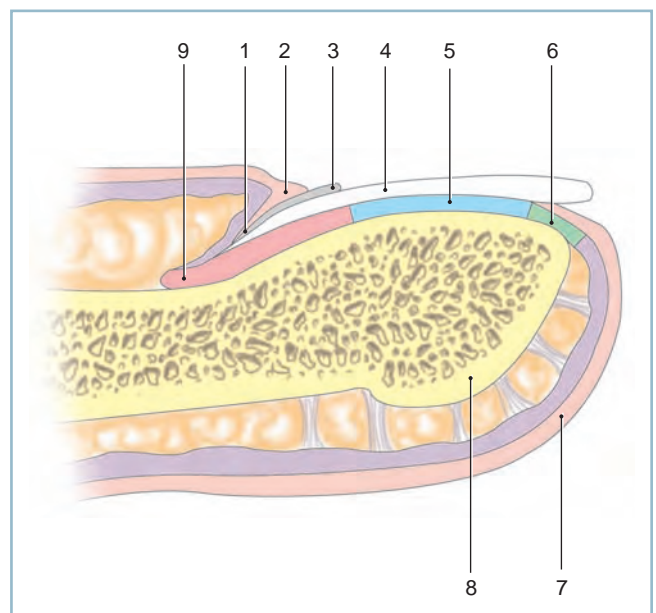
**53.1** Unité unguéale : vue de face.  
(1) éponychium, (2) cuticule, (3) lunule, (4) bourrelet, (5) ongle, (6) sillon latéral, (7) matrice, (8) sillon proximal.

L'unité unguéale est vascularisée par les artères digitales plantaires et dorsales qui forment à ce niveau trois arcades (figure 53.2) [4]. Les premières branches de division croisent la face dorsale de l'articulation interphalangienne distale (IPD) pour former l'arcade superficielle qui irrigue le bourrelet proximal et la matrice. Plus distalement, après avoir pénétré la pulpe de l'orteil,



**53.2** Vascularisation et innervation de l'hallux.  
(1) tendon extenseur, (2) nerf digital dorsal, (3) arcade superficielle, (4) arcade proximale, (5) arcade distale, (6) nerf digital plantaire, (7) tendon latéral, (8) artère digitale propre.

elles donnent des branches pour l'os et l'arcade superficielle. Enfin, elles contournent la face dorsale de la phalange et se divisent pour former les arcades proximales et distales qui vascularisent la matrice et le lit unguéal. Ces arcades sont richement anastomosées, ce qui permet d'effectuer aisément des plasties du lit unguéal. Le retour veineux suit la vascularisation artérielle. De même, l'innervation de l'unité unguéale suit pratiquement le trajet des vaisseaux. Distalement par rapport à l'IPD, le nerf digital plantaire se divise en trois branches terminales qui donnent la sensibilité à l'ongle, à l'extrémité et à la pulpe distale de l'orteil.



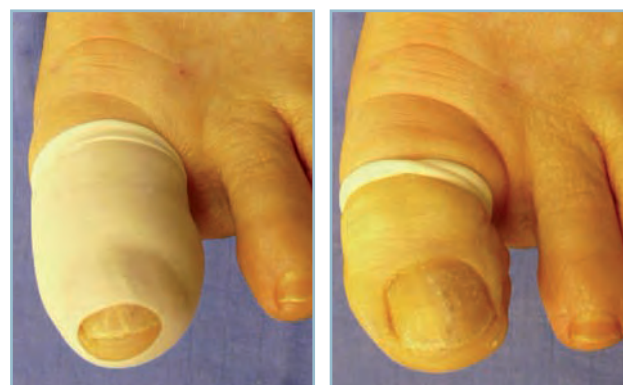**53.3** Coupe sagittale de l'unité unguéale.  
(1) sillon proximal, (2) éponychium, (3) cuticule, (4) ongle, (5) lit unguéal, (6) hyponychium, (7) peau, (8) phalange, (9) matrice.

Sur le plan histologique, on distingue différentes structures tissulaires (*figure 53.3*). Proximale, l'épiderme et le derme se réclinent pour former l'éponychium et créer ainsi le sillon proximal qui participe de manière accessoire à la croissance de l'ongle. L'éponychium adhère fermement à la face dorsale de l'ongle par un tissu dont la partie distale vient former la cuticule. À la base du sillon proximal se trouve un tissu épithélial épais appelé la matrice qui s'étend sur toute la largeur de l'unité unguéale et constitue la zone germinative principale de l'ongle. Il existe également de petits îlots de matrice dans le sillon unguéal et dans le lit distal de l'ongle qui participent à la formation d'une fine bande centrale de l'ongle, ce qui peut expliquer certaines récurrences partielles après matricectomie. La matrice s'étend sous la partie proximale de l'ongle jusqu'à 5 à 6 mm distalement par rapport au bord de la cuticule. Elle porte à ce niveau le nom de lunule en référence à sa couleur et sa forme en croissant de lune. Au-delà, se trouve un épithélium fin qui constitue le lit de l'ongle. Sa face superficielle présente des sillons longitudinaux qui s'imbriquent dans des sillons correspondants de la face profonde de l'ongle, formant ainsi une attache solide entre ces deux structures. Distalement, au niveau de la séparation entre l'ongle et son lit se trouve une structure cutanée appelée hyponychium et dont le rôle est d'assurer l'étanchéité entre l'ongle et la peau. C'est à ce niveau que se produisent les premières agressions des dermatophytes responsables des onychomycoses. La croissance de l'ongle s'effectue en direction distale plutôt que dorsale grâce à la pression du bourrelet proximal. Une lésion de la matrice peut altérer cette croissance tant en direction qu'en forme ou en volume. La perte plus ou moins étendue ou la déformation de l'ongle fait perdre le contre-appui aux pressions plantaires et entraîne généralement une déformation des tissus mous et un aspect bulleux de l'extrémité distale de l'orteil. Elle est également la source de complications telles que l'incarnation de l'ongle et la déformation de son lit.

## INDICATION ET POSSIBILITÉ THÉRAPEUTIQUE

### Généralités

La chirurgie de l'unité unguéale est douloureuse et doit donc être effectuée sous anesthésie. De nombreuses techniques d'anesthésie sont possibles (digitale, bloc de cheville, anesthésie générale). Pour notre part, nous pratiquons toujours une anesthésie intermétatarsienne afin d'éviter tout risque de compression vasculaire sévère au niveau digital. Celle-ci doit toujours concerner les quatre rameaux qui innervent l'hallux même si le geste chirurgical est limité à un seul bord de l'ongle [2]. Elle peut être réalisée à la xylocaïne 1 ou 2%, mais nous préférons utiliser un mélange moitié/moitié de xylocaïne 2% et de marcaïne 0,5% qui nous donne à la fois une anesthésie rapide et de plus longue durée, ce qui facilite la prise en charge antalgique postopératoire. Nous commençons l'injection dans la première commissure en intermétatarsien, puis au dos de l'hallux et enfin à son bord médial et médioplantaire. Sauf en cas d'ablation de l'ongle, nous utilisons un garrot placé à la racine de l'orteil. Un penrose fixé à l'aide d'une pince moustique peut être utilisé mais nous préférons un doigt de gant perforé à son extrémité. Il est enfilé sur l'orteil, puis, sauf cas d'infection patente, roulé de l'extrémité vers la racine de l'orteil ce qui assure l'exsanguination et le garrot (*figure 53.4*).



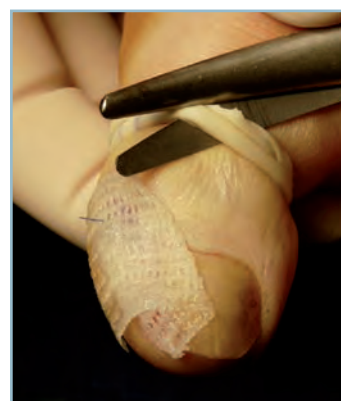53.4 Utilisation d'un doigt de gant pour exsanguiner et garroter l'hallux.

a | b

De même, nous effectuons toujours cette chirurgie sous le grossissement optique de lunettes opératoires ( $\times 3,5$ ), ce qui nous permet de mieux individualiser les différents tissus et d'effectuer de fines sutures.

Lorsqu'elle est nécessaire, l'ablation partielle ou totale de l'ongle est réalisée de distal en proximal. Nous utilisons une spatule mousse introduite progressivement entre l'ongle et l'hiponychium. Ce geste doit être doux, prudent et progressif afin de ne pas léser ou perforer le lit de l'ongle et de ne décoller que l'ongle lui-même. Ce geste est effectué sur toute la longueur de la tablette jusqu'à sa base. Ensuite, les sillons latéraux et proximal sont bien libérés et décollés de l'ongle. Celui-ci est alors saisi à l'aide d'une pince solide, et par de petits mouvements latéraux et médiaux, libéré de ses dernières attaches (*figure 53.20c*). Les sillons sont ensuite soigneusement vérifiés, nettoyés et désinfectés afin de ne pas laisser de fragment d'ongle ou de clapier infectieux.

En fin d'intervention, un pansement gras vaseliné est posé (*figure 53.20h*) de manière légèrement compressive en ayant vérifié au préalable la bonne recoloration de l'orteil après ablation du garrot (*figure 53.5*).



53.5 Pose d'un pansement gras et contrôle de la recoloration à l'ablation du garrot.

### Hématome sous-unguéal

Un hématome sous-unguéal peut se développer entre l'ongle et son lit après microtraumatisme (par exemple lors de la pratique du jogging ou de la randonnée) ou suite à un traumatisme direct.



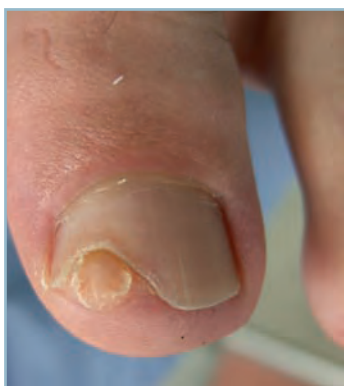L'ongle prend un aspect rouge ou bleuté. La pression de l'hématome sur les tissus mous entraîne de vives douleurs locales qui sont parfois insupportables et peuvent motiver une consultation en urgence. Le drainage de l'hématome permet de soulager cette douleur. Il est réalisé par perforation de l'ongle au moyen d'une lame de bistouri n° 11 ou d'une aiguille qu'on fait tourner afin de perforer progressivement l'ongle. On peut également utiliser la pointe d'un bistouri électrique ou le bout d'une attache trombone chauffé au rouge à l'aide d'une flamme, afin de faire fondre localement l'ongle et évacuer ainsi l'hématome. Seaberg [9] n'a observé aucune complication sur 45 patients suivis pendant 10,3 mois  $\pm$  2,6 après traitement par drainage simple pour un hématome sous-unguéal banal.

Dans les traumatismes directs plus sévères, en particulier lorsqu'une fracture de la 2<sup>e</sup> phalange est mise en évidence ou lorsque l'ongle est partiellement avulsé à sa base, l'ablation de l'ongle avec exploration du lit et suture, est préférable. Dans ce cas, la suture est réalisée au fil résorbable 5/0 ou 6/0 puis l'ongle est repositionné afin de protéger la suture et guider la repousse. Simon [11] a montré à propos de 47 patients souffrant d'un hématome sous-unguéal que 25 % présentaient une lésion du lit de l'ongle nécessitant une suture. Ce chiffre atteignait 60 % lorsque l'hématome dépassait 50 % de la surface de l'ongle et 100 % en cas de fractures sous-jacentes de la phalange.

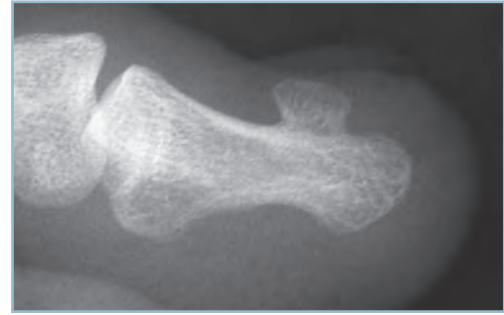Pour rappel, l'apparition progressive d'une tache ou d'une bande noire sous-unguéale doit toujours faire évoquer le diagnostic de mélanome et impose un avis et un traitement spécialisé.

## Exostose sous-unguéale

L'exostose sous-unguéale est une formation tumorale bénigne constituée d'os recouvert d'une coiffe cartilagineuse et qui, histologiquement, s'apparente à un ostéochondrome. Son développement est responsable d'une déformation voire d'une perforation des tissus mous et du lit de l'ongle (*figure 53.6*). Ceci entraîne des douleurs par étirement et compression et parfois une infection de type cellulite, ostéite ou paronychie. Le diagnostic est radiologique, mettant en évidence l'exostose sur le cliché de profil ou de trois quarts (*figure 53.7*). Il s'agit une pathologie du sujet jeune (avant 30 ans) et à prédominance féminine. Certains auteurs ont décrit des types différents



**53.6** Aspect clinique d'une exostose sous-unguéale.

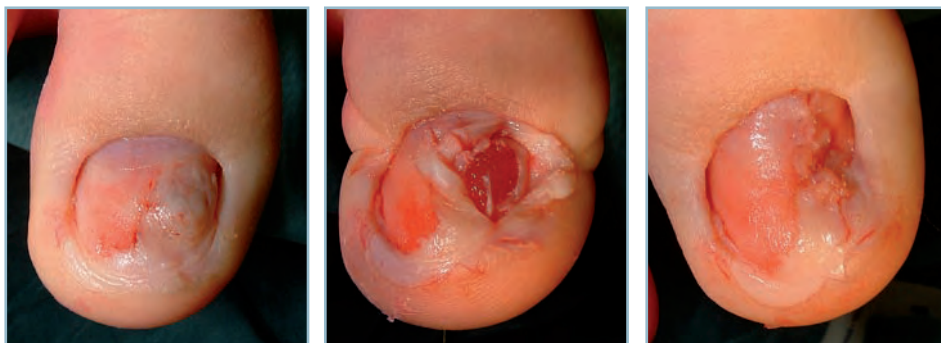

**53.7** Aspect radiologique d'une exostose sous-unguéale sur un cliché de trois quarts.

d'exostose mais ces classifications ne sont pas acceptées par tous. D'autres ont observé une plus grande fréquence chez les pratiquants de sport avec traumatismes répétés de l'extrémité distale du gros orteil (danseurs de ballets, cyclistes). Il faut noter que chez certains patients plus âgés se plaignant également de douleur et d'un conflit à la face dorsale et distale de l'ongle de l'hallux, on peut observer sur la radiographie de profil un aspect « cornu » de la houppe phalangienne. Dans ce cas, il ne s'agit pas d'une véritable exostose mais plutôt d'une hyperostose réactionnelle. Dans les cas invalidants, le traitement consiste à effectuer une mise à plat selon les mêmes principes que le traitement d'une exostose.

*Technique.* Le traitement de l'exostose est chirurgical et consiste en une résection de celle-ci. L'abord est soit distal en gueule de requins, soit direct. Lorsque l'exostose est très distale, l'abord en gueule de requin est une bonne option. Dans les autres cas, le décollement du lit unguéal est difficile et nécessite une large incision. Pour ces raisons, en cas de perforation avérée du lit ou d'exostose plus proximale, nous préférons effectuer un abord direct de l'exostose après ablation de l'ongle ou son relèvement en capot (*figure 53.8a*). Dans ce cas, le lit peut être incisé soit longitudinalement ou en T à barre distale (*figure 53.9*). Il est progressivement décollé en libérant la totalité de l'exostose jusqu'à sa base. Il importe de bien décoller le lit de la coiffe cartilagineuse afin de réduire le risque de récurrence. Ce geste est souvent délicat même sous grossissement optique. L'exostose est réséquée soigneusement à la pince gouge ou au ciseau jusqu'à sa base (*figure 53.8b*). Après rinçage, le lit est suturé au fil résorbable 5/0 ou 6/0 (*figure 53.8c*) et l'ongle est repositionné si possible. Lorsqu'il existe une perte de substance du lit unguéal et qu'une suture directe est impossible, nous réalisons une petite plastie de rotation à basse proximale, ce qui permet la couverture du defect. Pour cela, on dessine un flap à pédicule proximal. Le lit unguéal est décollé au bistouri mais sans prélever le périoste et la partie profonde du lit. Après rotation et suture au fil résorbable, un pansement gras est appliqué. La cicatrisation est simple et rapide. Le résultat cosmétique est souvent imparfait en raison des lésions des tissus mous causées par la croissance de l'exostose. Il existe fréquemment une zone d'onycholyse.

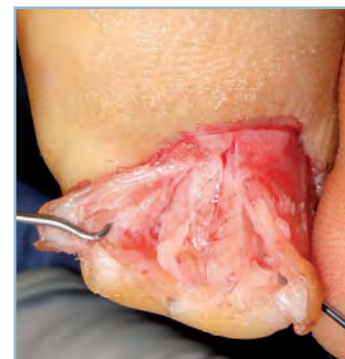Les récurrences sont assez fréquentes. Langdon [6] en observe 11 % dans sa série, mais dans notre expérience, elles nous paraissent beaucoup plus fréquentes surtout chez les sujets jeunes. Breslow [1] en observe 53 % lorsque l'excision est subtotale.



**53.8** Traitement chirurgical d'une exostose sous-unguéale de l'hallux.

- a. Aspect du lit unguéal après ablation de l'ongle.  
b. Incision longitudinale et résection de l'exostose.  
c. Suture directe du lit de l'ongle.

a | b | c

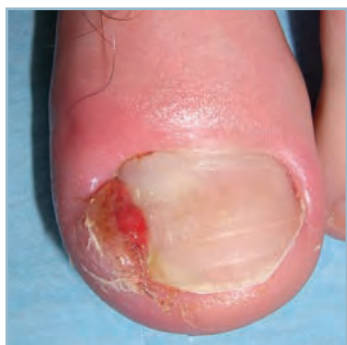

**53.9** Exemple de volumineuse exostose sous-unguéale distale.

## Ongle incarné ou onychocryptose

### Généralités

L'ongle incarné est une lésion surinfectée du bourrelet ou du sillon péri-unguéal provoquée par la croissance de l'ongle, par des microtraumatismes ou par un traumatisme direct (*figure 53.10*).



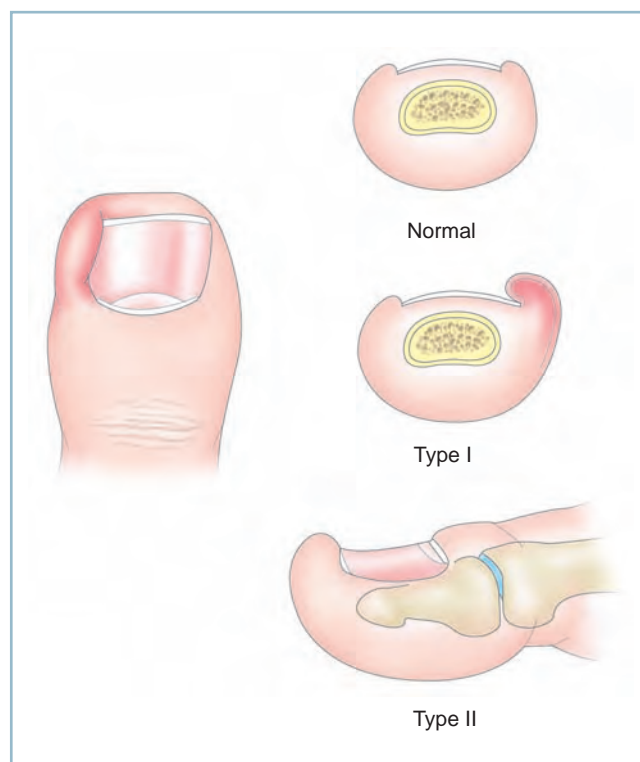
**53.10** Incarnation du bord médial de l'ongle et botriomycome.

Sa fréquence est mal précisée dans la littérature, mais son incidence est importante avant 30 ans. La prédominance masculine ou féminine est également diversement appréciée. L'étiologie de l'ongle incarné est très variable et souvent multifactorielle. L'AOFAS a établi une classification pour les formes congénitales et acquises (*figures 53.11 et 53.12*). Au total, il ressort que tout ce qui contribue à créer ou à majorer le conflit entre l'ongle et le sillon ou le bourrelet péri-unguéal peut entraîner une plaie qui se surinfecte ensuite et entraîne le plus souvent la formation d'un botriomycome. Les patients présentant un ongle large, au bord latéral plus marqué et profond, ou fortement tuilé sont à risque de conflit. Tout facteur extérieur qui vient comprimer l'orteil (chaussures étroites, chaussettes serrantes, talons hauts, etc.) majore également le conflit local. L'irritation qui en résulte favorise l'hypertrophie du bourrelet unguéal créant un cercle vicieux néfaste. Enfin, une coupe

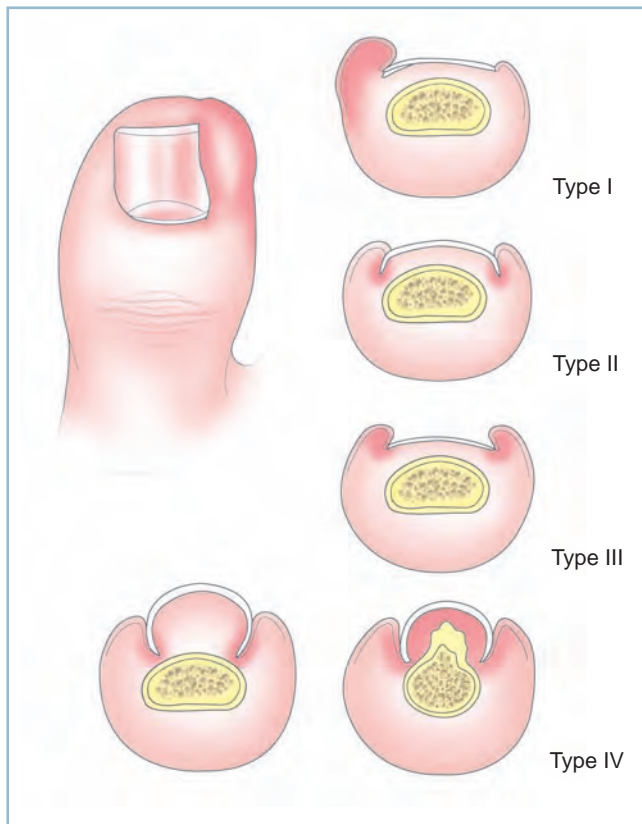
inadaptée de l'ongle laissant une esquille au bord de celui-ci ou un traumatisme direct avec lésion du sillon ou fracture du bord de l'ongle sont des sources fréquentes de conflit puis de plaie à l'origine de l'ongle incarné. Langdorf [7] en 1989 a comparé 50 patients avec ongle incarné à 50 témoins. Il montre de manière significative trois facteurs favorisant :

- l'épaisseur de l'ongle ;
- la pronation de l'hallux ;
- la profondeur de l'ongle dans le sillon péri-unguéal.

Le traitement de l'ongle incarné doit toujours être conservateur au début. Ce n'est qu'en cas d'échec qu'il y a une place pour le traitement chirurgical.



**53.11** Classification des formes congénitales selon l'AOFAS.



53.12 Classification des formes acquises selon l'AOFAS.

### Procédure conservatrice

Les détails de ce traitement sortent du cadre de ce chapitre. Néanmoins, il nous paraît important d'insister sur certains aspects :

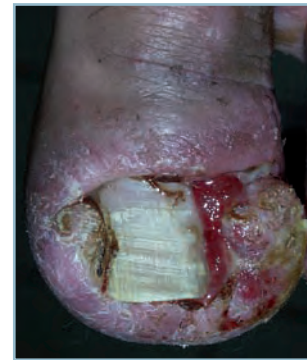- le but principal est de lever le conflit responsable de la plaie. Ceci suppose non seulement un traitement à court terme mais aussi et surtout le suivi de la repousse et la correction de l'hypertrophie du bourrelet et de la déformation de l'ongle et de son lit ;
- l'éducation du patient concernant les soins locaux et en particulier la coupe de l'ongle est un élément essentiel de la réussite du traitement ;
- il n'y a aucune indication à une antibiothérapie ni locale ni générale en l'absence de signe d'extension de l'infection (cellulite).

### Procédure chirurgicale

Avant d'envisager tout traitement, il convient d'effectuer une anamnèse complète et détaillée. En particulier, l'origine ou le mode d'apparition de l'ongle incarné, la durée d'évolution de l'affection, le type de traitement et de soins déjà pratiqués et le nombre éventuel de récurrence doivent être précisés. Dans les formes chroniques très infectées (figure 53.13) ou dans certaines déformations douteuses, une radiographie doit être effectuée afin d'exclure une ostéite ou une exostose sous-unguéale.

De multiples techniques chirurgicales et variantes ont été décrites dans le traitement chirurgical de l'ongle incarné. Le but de ce travail n'est pas d'en faire l'historique ou de les détailler toutes mais de vous présenter nos techniques personnelles. Trois grandes techniques sont utilisées dans ce traitement :

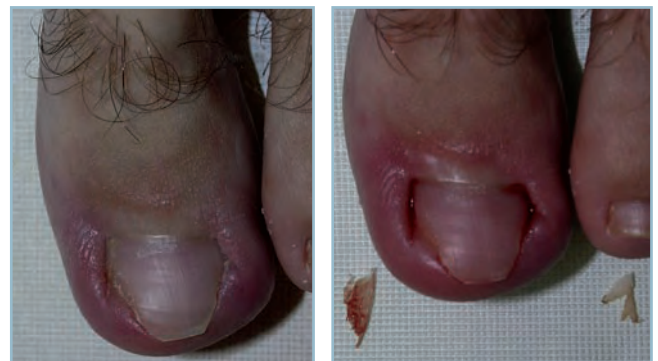- la cure non radicale de l'ongle incarné ;
- la plastie du bourrelet unguéal ;
- la cure radicale d'ongle incarné.



53.13 Exemple d'ongle incarné évoluant depuis plus d'un an.

### Cure non radicale

Face à un premier épisode, nous tentons chaque fois que possible la résection de l'épine irritative responsable du problème en régularisant le bord libre de l'ongle. Ce geste est réalisé avec douceur à l'aide d'un petit ciseau courbe bien affûté ou d'une lame gouge (figure 53.14).

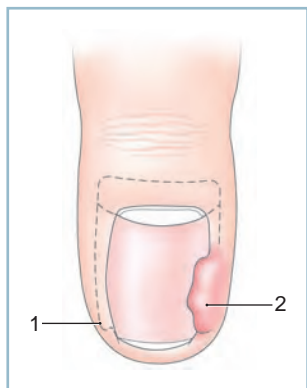


53.14 Exemple de traitement conservateur d'un ongle incarné. a | b  
a. Ongle incarné à ses deux bords par défaut de coupe.  
b. Cure non radicale par régularisation bilatérale et résection des esquilles unguéales.

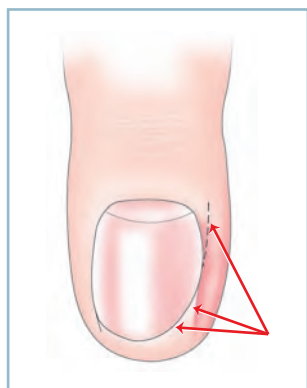
Dans certaines situations où la douleur ne permet pas d'effectuer de soins corrects ou lorsque le granulome infectieux est tellement développé que l'accès au bord de l'ongle est impossible, la levée du conflit peut nécessiter d'effectuer ce geste sous anesthésie locale. Dans ce cas, nous effectuons une anesthésie locale classique. L'avant-pied est désinfecté de manière chirurgicale et un champ stérile est placé autour de l'avant-pied. Un garrot est classiquement placé à la racine de l'orteil. Le botriomycome est réséqué à la curette tranchante (figure 53.19b). Après une nouvelle désinfection, le bord libre de l'ongle est réséqué aux ciseaux, à la pince à ongle ou à la pince gouge en emportant la totalité de la zone infectée de l'ongle et la partie de celui-ci qui est responsable du conflit. Plutôt que de réséquer une bande longitudinale d'ongle, nous préférons effectuer une coupe courbe qui rejoint le bord libre de l'ongle afin de réduire le conflit lors de la repousse (figures 53.15 à 53.17). Il importe de bien vérifier l'absence d'esquille résiduelle au bord libre. Si nécessaire le curetage du granulome infecté est complété. La



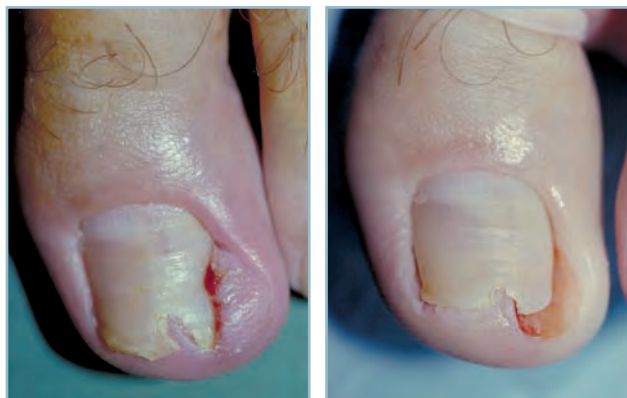zone est à nouveau désinfectée et un pansement gras légèrement compressif est posé puis le garrot est ôté. Le pansement est contrôlé à 48 heures. La cicatrisation s'obtient le plus souvent en 5 à 10 jours. Il est essentiel de faire comprendre au patient que ce type de geste n'a de chance de succès à moyen et long terme que s'il est suivi de soins rigoureux et compétents de pédicurie qui assurent le suivi de la repousse de l'ongle et la correction éventuelle du défaut anatomique. Dans notre expérience, nous devons reconnaître que le taux de récurrence est élevé ( $\pm 50\%$ ) principalement en raison du manque de soins des patients jeunes ou de l'absence de suivi rigoureux.



**53.15** Aspect schématique d'un ongle incarné.  
(1) épine unguéale responsable de l'incarnation de l'ongle, (2) botriomycome.



**53.16** Coupe oblique courbe de l'ongle (flèches) après résection du botriomycome.

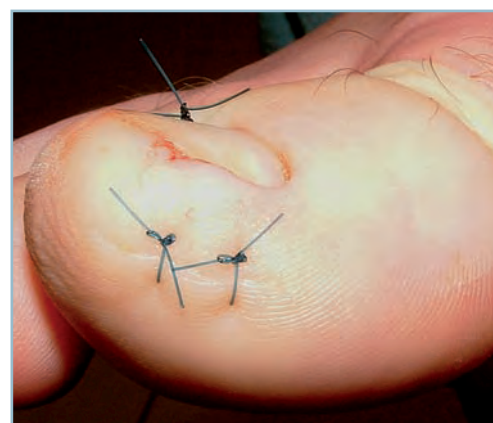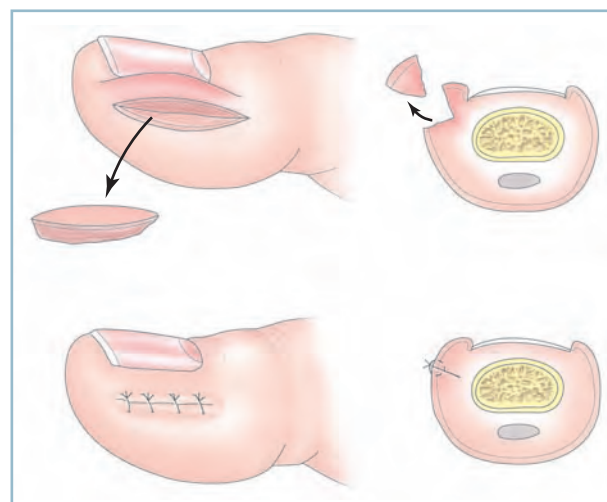


**53.17** Exemple de cure non radicale d'ongle incarné.  
a. Ongle incarné post-traumatique.  
b. Aspect après curettement et coupe oblique courbe de la saillie unguéale.

### Plastie du bourrelet unguéal

Cette technique est très largement inspirée de celle de Du Vries publiée en 1933 [3]. Elle s'adresse aux formes d'ongle incarné où l'ongle est de forme et de taille normale mais où c'est l'hyperthrophie du bourrelet qui prédomine.

Après anesthésie et installation classique, un croissant de peau est excisé à la partie moyenne du bord de l'orteil. Les bords de la plaie sont ensuite rapprochés par quelques points de fil non résorbable 3/0 ou 4/0 (figure 53.18). Un pansement sec légère-



**53.18** Principe et exemple de plastie du bourrelet.

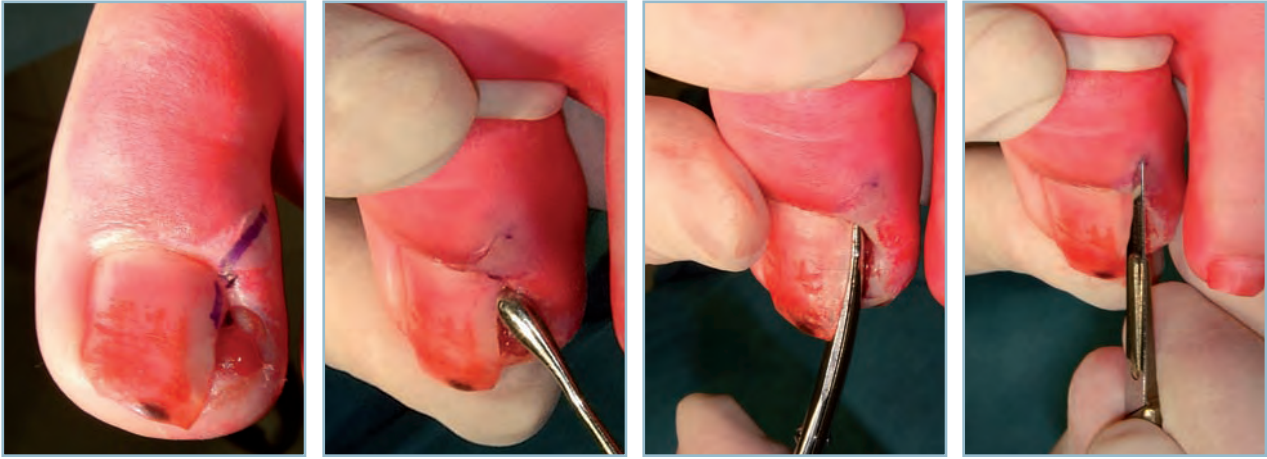
ment compressif est appliqué. Les fils peuvent être ôtés après 10 à 15 jours. Les possibilités de correction de cette plastie sont limitées mais permettent de résoudre certains cas lorsque l'indication est bien posée.

### Cure radicale

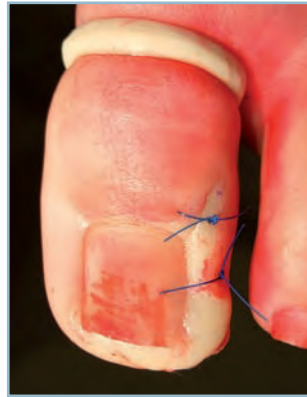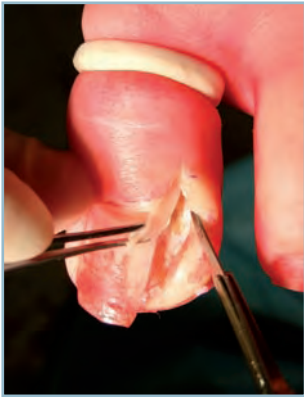
Le but de ce geste est de réséquer une partie de la matrice unguéale afin d'empêcher la repousse de l'ongle. Il s'adresse aux formes récidivantes, aux ongles larges ou tuilés que ce soit à leur bord ou de manière plus globale. Chez les patients porteurs de prothèse, chez les patients diabétiques ou vasculaires modérés, le choix d'une cure d'emblée radicale peut être privilégié afin d'éviter le risque que constitue pour eux une infection locale itérative. Dans tous les cas, nous demandons au préalable au patient d'effectuer pendant une semaine des soins locaux adéquats. Toute application de pommade est proscrite et nous recommandons une désinfection au moyen d'une solution alcoolique ou d'Iso-Bétadine® suivit d'un pansement sec renouvelé une à deux fois par jour. Ceci permet en général une très nette réduction des phénomènes infectieux et inflammatoires locaux ainsi que du volume du botriomycome. Dans le cas d'infection locale très sévère, la cure radicale est précédée d'une cure non radicale afin de permettre une première cicatrisation et d'éviter ainsi les risques d'infection profonde, en particulier d'ostéite. Dans certains cas très infectés ou chez des patients fragilisés, une antibiothérapie prophylactique péri- et postopératoire peut être associée au geste chirurgical.

Technique (figures 53.19 et 53.20). Après anesthésie locale, désinfection et installation chirurgicale classique, on commence par



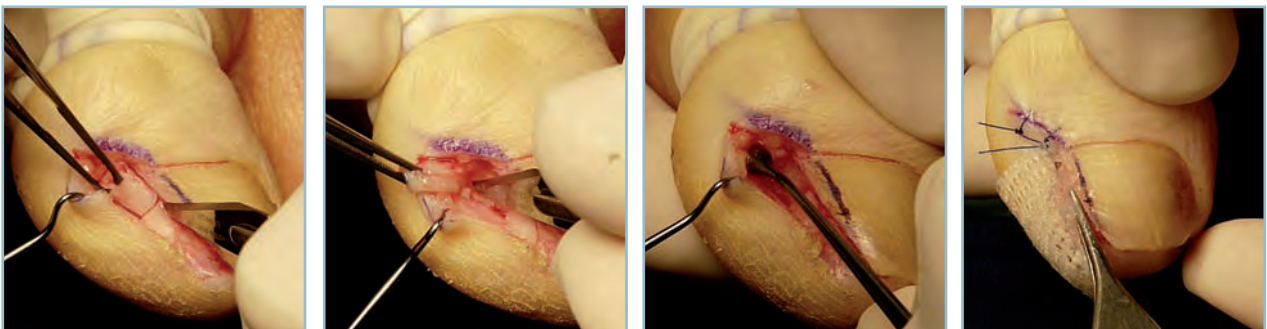
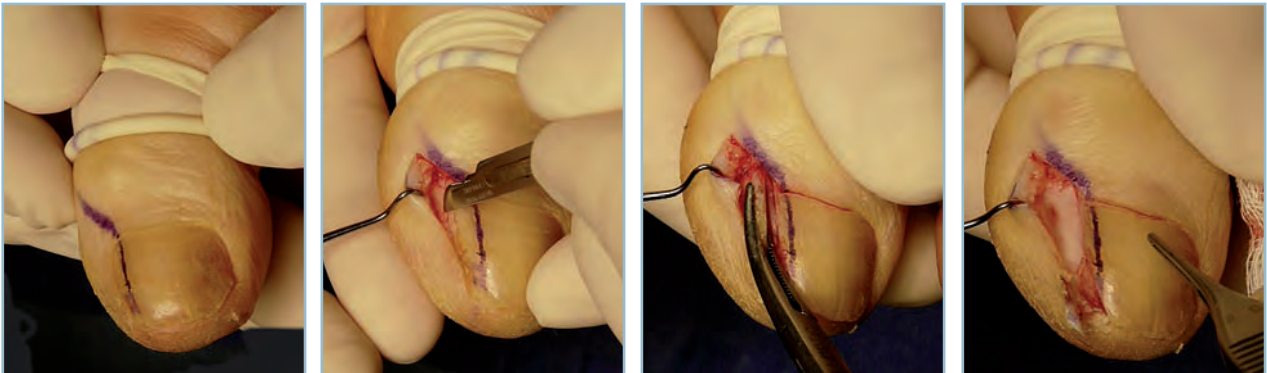


a	b	c	d
e	f		



**53.19** Exemple 1 de cure radicale d'ongle incarné.

- a. Ongle incarné avec botriomycome.
- b. Résection du botriomycome à la curette.
- c. Après décollement partiel l'ongle est sectionné longitudinalement.
- d. Section oblique du bourrelet afin de bien visualiser la matrice.
- e. Résection en bloc de la matrice et du lit correspondant.
- f. Fermeture et plastie du bourrelet au Nylon 3/0.



**53.20** Exemple 2 de cure radicale d'ongle incarné.

- a. Ongle incarné.
- b. Incision oblique du bourrelet.
- c. Après section, l'ongle est ôté par de petits mouvements latéraux et médiaux.
- d. La matrice et le lit sont séchés et bien visualisés.
- e. Découpage de la matrice à résequer.
- f. Excision.
- g. Contrôle et curetage complémentaire.
- h. Fermeture et pansement gras.

a	b	c	d
e	f	g	h

réséquer le botriomycome à la curette tranchante (*figure 53.19b*). Le sillon unguéal est soigneusement désinfecté et nettoyé de tous les débris qui l'encombrent de manière à permettre une vision parfaite du bord de l'ongle (*figure 53.19c*). Celui-ci est soigneusement et prudemment décollé du lit unguéal de distal en proximal comme décrit précédemment. L'ongle est alors sectionné longitudinalement de distal en proximal aux ciseaux ou à la pince à ongle. L'ablation partielle de l'ongle doit être strictement limitée, car elle sert de guide à la résection de la matrice et du lit unguéal. Un des principaux pièges de cette chirurgie est une résection excessive qui laisse un ongle étroit inesthétique et source de douleur et de conflit pour le patient. À ce stade, le curetage du granulome infecté est complété si nécessaire et une nouvelle désinfection du sillon est effectuée. Le bourrelet proximal est alors fendu, à la lame de bistouri n° 15, en direction oblique médiale ou latérale (*figures 53.19d* et *53.20b*). Cette incision doit être suffisante pour permettre l'exposition parfaite de la matrice sans pour autant laisser une cicatrice inesthétique ou agressive. Il existe de manière constante à ce niveau une artère et deux petites veines qu'il convient soit de préserver, soit de coaguler afin d'éviter un saignement ultérieur particulièrement gênant au lâchage du garrot. Le champ opératoire est alors rincé puis séché de manière à permettre, sous grossissement optique, de bien distinguer la matrice qui présente un aspect plus blanchâtre et lisse que les tissus environnants (*figure 53.20d*). Au bistouri lame n° 11 ou 15 on effectue alors deux incisions longitudinales. La première s'étend de la partie la plus proximale de la matrice jusqu'à l'extrémité de l'orteil en suivant le bord réséqué de l'ongle. La seconde suit le fond du sillon unguéal et rejoint la première incision à son extrémité distale. Par de petits mouvements rotatoires, la lame de bistouri, introduite dans le fond de la seconde incision, rejoint progressivement la première incision de manière à décoller en bloc la partie de matrice à réséquer et le lit unguéal correspondant (*figure 53.19e*). Enfin, une troisième incision effectuée au fond du sillon proximal, juste en arrière de la partie la plus proximale de la matrice, est effectuée afin de libérer les dernières attaches tissulaires. On peut aussi se limiter à une résection isolée de la matrice en laissant le lit unguéal en place (*figure 53.20e*). On vérifie que la résection de la matrice a bien été totale (le périoste ou l'os de la base de P2 ainsi que le tissu adipeux environnant doivent être bien visibles). Si nécessaire, les résidus sont enlevés à la curette (*figure 53.20g*). La plaie est soigneusement rincée. Le bourrelet proximal est suturé par un point de fil non résorbable 3/0 ou 4/0 (*figure 53.20h*). Au moyen d'un ou deux points transunguéaux on réalise une plastie du bourrelet de manière à obtenir un bon affrontement entre le bord de celui-ci et le lit unguéal (*figure 53.19f*). Il peut être utile de placer un morceau de Gelfoam® dans le sillon avant fermeture afin de limiter le saignement local. Un pansement gras légèrement compressif est posé et la recoloration de l'orteil contrôlée après lâchage du garrot. Le pansement est contrôlé à j2, j5 et j12. L'ablation des fils est prévue vers le 12<sup>e</sup> jour. La plaie est contrôlée quotidiennement par le patient, soigneusement désinfecté à l'aide d'une solution alcoolique ou d'Iso-Bétadine® et couverte par un pansement sec jusqu'à arrêt complet de tout suintement local. Une douche est autorisée à partir de 2 semaines mais un bain n'est permis qu'à cicatrisation parfaite. Un chaussage large et confortable est autorisé ensuite.

## Complications

Les déformations résiduelles et décolllements (onycholyse) sont difficiles à prévenir et à éviter même en effectuant un geste chirurgical prudent et soigné. Il faut toujours informer le patient de ce risque.

Le kyste d'inclusion est une complication qui peut survenir après tout geste chirurgical. Le traitement est l'excision du kyste.

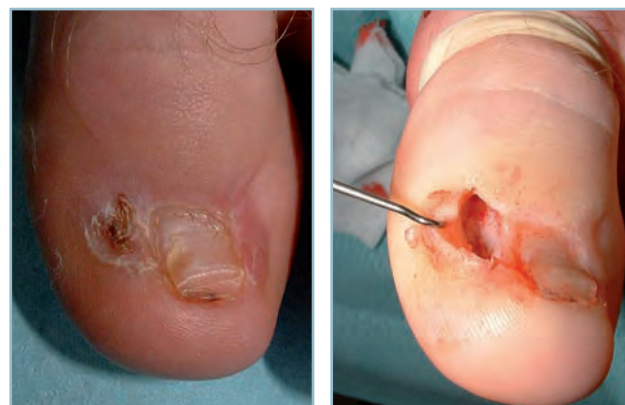La récurrence est peu fréquente dans notre expérience et liée soit à une insuffisance de résection, soit à des soins postopératoires insuffisants ou inadéquats. Elle impose la reprise des soins locaux ou du geste chirurgical.

Les excès de résection sont une complication fréquente liée à un geste trop agressif emportant une partie excessive de la matrice et réduisant ainsi la largeur de l'ongle (*figure 53.21a*). Celui-ci est inesthétique et souvent source de douleur. Lorsque ces douleurs sont sévères, la seule solution est d'effectuer une matricectomie totale. L'excès de résection peut également concerner les tissus mous avec notamment pour séquelle une atrophie du bourrelet ou un névrome.

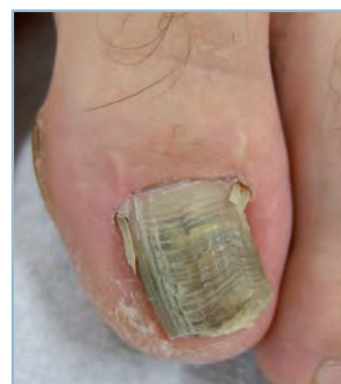La résection imparfaite ou incomplète de la matrice de l'ongle entraîne une repousse partielle (*figure 53.21a*) et la formation de spicules (*figure 53.22*) responsables de conflit et de douleur. La seule solution est d'effectuer une reprise chirurgicale qui est souvent délicate et difficile, car la distinction entre la matrice résiduelle et la fibrose tissulaire environnante est particulièrement difficile (*figure 53.21b*).

*Infection profonde* et *ostéite*. La persistance d'un écoulement local au-delà de 2 à 3 semaines doit toujours faire envisager le diagnostic d'ostéite. Celle-ci doit être recherchée sur la radiographie. Le traitement consiste en un curetage du tissu infecté et de l'os, en cas d'ostéite, associé à une antibiothérapie adaptée au germe et à l'antibiogramme.

Rappelons qu'une matricectomie peut également être réalisée à l'aide de moyens physiques (électrocoagulation, laser) ou par des



**53.21 Exemples de complications après cure radicale d'ongle incarné.**  
a. Exemple de résection excessive et de repousse unguéale.  
b. Reprise et excision de la matrice résiduelle.



**53.22 Exemple de repousse bilatérale.**

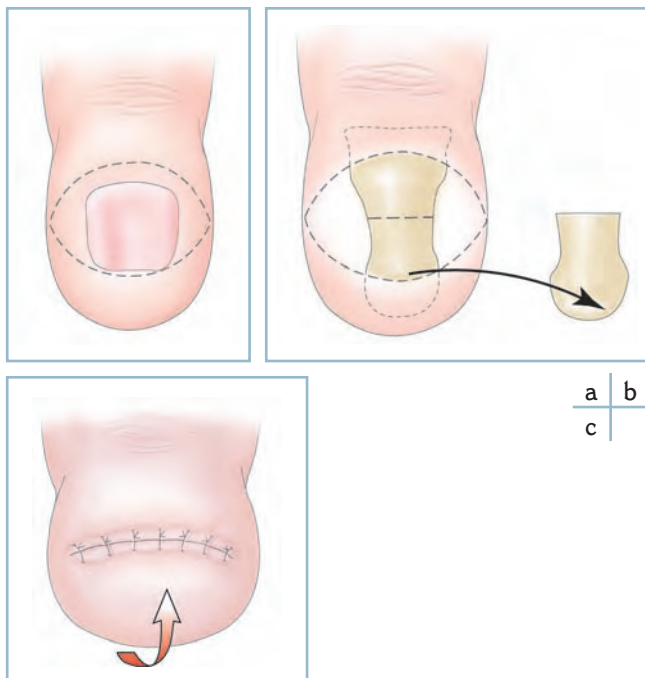


moyens chimiques (phéno, NaOH) [5]. Nous n'aborderons pas ces techniques, car elles sont surtout utilisées par les dermatologues et sortent du cadre de cet ouvrage. Rounding et Bloomfield [8] ont analysé les résultats de plusieurs séries prospectives randomisées comparant les techniques de matricectomie chirurgicale partielle à la technique de phénolisation. Il ressort que la phénolisation donne un taux de récurrence moindre que la résection chirurgicale mais entraîne un taux d'infection plus élevé. Notons que ces publications rapportent les résultats de chirurgiens généraux et non de spécialistes de la chirurgie du pied. L'expérience et l'habileté de l'opérateur ne sont pas prises en compte. Enfin, une étude pèse lourdement sur les conclusions finales de cette méta-analyse.

## Matricectomie totale

Dans certaines situations où l'ongle de l'hallux est très déformé, douloureux et invalidant et lorsque tout autre traitement conservateur a échoué, la seule alternative est d'effectuer une résection totale de la matrice afin de supprimer toute repousse ultérieure de l'ongle.

**Technique.** Une première solution est d'effectuer une amputation terminale de type Syme. Après ablation de l'ongle, une incision elliptique transversale emportant la totalité du lit unguéal et de la matrice est réalisée (figure 53.23a). Les tissus dorsaux sont excisés jusqu'à l'os. La moitié ou le tiers distal de la phalange sont sectionnés et excisés (figure 53.23b) afin de permettre une fermeture de la plaie en affrontant le bord proximal et distal au moyen de sutures au fil non résorbable 3/0 (figure 53.23c). Les soins post-opératoires sont classiques.

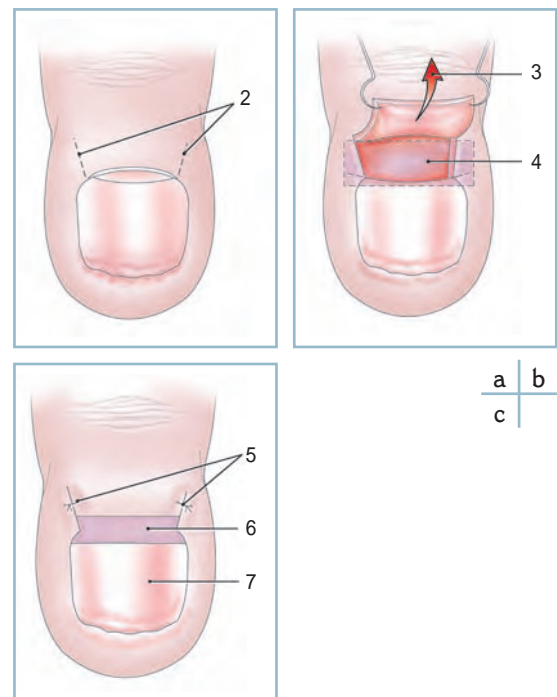


### 53.23 Matricectomie totale par amputation distale de type Syme.

- Excision elliptique de la totalité de l'unité unguéale après ablation de l'ongle.
- Résection de la moitié ou du tiers distal de P2.
- Fermeture par affrontement des bords de la plaie.

Pour notre part, sauf cas exceptionnel, nous préférons une résection totale et isolée de la matrice à une amputation distale. Cette technique est une variante de celle de Zadik publiée en 1950 [13]. Après ablation de l'ongle, nous incisons obliquement le bourrelet proximal de part et d'autre du lit (figure 53.24a) afin de récliner l'éponychium et de mettre en évidence la matrice (figure 53.24b). Celle-ci est excisée en totalité depuis sa partie proximale jusqu'à un peu au-delà de la lunule. La partie ventrale de l'éponychium est également excisée. L'incision du bourrelet est fermée par une suture au fil non résorbable 3/0 ou 4/0. La cicatrisation de la plaie peut s'effectuer en seconde intention à l'aide d'un pansement tulle gras ou être réalisée au moyen d'une plastie de rotation du lit unguéal à pédicule médial, latéral ou distal (figure 53.24c). Dans notre expérience, les résultats de ce geste ont toujours apporté une satisfaction complète du patient. Il faut veiller à ce que la résection de la matrice soit suffisamment distale pour éviter une repousse unguéale qui est cependant rarement gênante.

Dans une étude prospective randomisée sur 83 cas, Shaath [10] constate que la guérison et le retour aux activités quotidiennes et professionnelles sont plus rapides après cure chirurgicale mais que le taux de récurrence est beaucoup plus élevé comparé à la phénolisation (60,5 % versus 15,6 %). Ici aussi, l'expérience et l'habileté du chirurgien ne sont peut-être pas suffisamment prises en compte.



### 53.24 Matricectomie totale selon la technique de Zadik modifiée.

- Incision oblique bilatérale du bourrelet (2) après ablation de l'ongle (1).
- L'éponychium est récliné (3) mettant en évidence la matrice qui est résequée en totalité (4).
- Fermeture du bourrelet proximal (5). Cicatrisation par seconde intention (6) ou plastie du lit unguéal (7).

## CONCLUSION

La chirurgie de l'ongle et de ses annexes est variée et complexe. Elle demande une bonne connaissance des différentes structures anatomiques et histologiques. Elle requiert autant de minutie et d'expérience que toute autre chirurgie si l'on veut obtenir de bons résultats et éviter les nombreux pièges qui grèvent souvent la qualité de vie de nos patients. Elle mérite donc toute notre attention et ne doit pas être abandonnée à nos jeunes confrères en formation. Enfin, la complexité de cette pathologie, rend la collaboration avec nos confrères dermatologues, ainsi qu'avec les pédicures et podologues, particulièrement intéressante et enrichissante.

## Bibliographie

- [1] Breslow AM, Dorfman HD. Dupuytren's (subungueal)exostosis. *Am Surg Pathol* 1988 ; 12 : 368-78.
- [2] Coughlin MJ. Toenail abnormalities. In : Mann and Coughlin. *Surgery of the foot and ankle*. Mosby Ed ; 1993, 1033-71.
- [3] Du Vries HL. Hypertrophy of the unguis. *Chirop Rec* 1933 ; 16 : 11.
- [4] Fleckman P. Anatomie et physiologie de l'appareil unguéal. In : Scher RK, Ralph Daniel III C, Abimelec P. *Onychologie : diagnostic, traitement et chirurgie*. Elsevier Masson ; 2007, 21-36.
- [5] Jenkin WM. Nail surgery : nail avulsions and matrixectomies. In : Chang TJ. *The Foot and ankle 1-11*. Lippincott Ed ; 2005.
- [6] Langdon GC, Johnson KA, Dahlin DC. Subungueal exostoses. *J Bone Joint Surg* 1979 ; 61 : 256-9.
- [7] Langdorf DT, Burke C, Robertson K. Risk factor in onychocryptosis. *Br J Surg* 1989 ; 76 : 45-8.
- [8] Rounding C, Bloomfield S. Surgical treatment of ingrowing toenails. *Cochrane* 2003 ; 1 : 1-32.
- [9] Seaberg DC, Angelos WJ, Paris PM. Treatment of subungueal hematomas with nail trephination : a prospective study. *Am J Emerg Med* 1991 ; 9 : 209-10.
- [10] Shaath N, Shea J, Whiteman I, Zaruk A. A prospective randomized comparison of the Zadik procedure and chemical ablation in the treatment of ingrowing toenails. *Foot & Ankle Int* 2005 ; 26(5) : 402-5.
- [11] Simon RR, Wolgin R. Subungueal hematoma : association with occult laceration requiring repair. *Am J Emerg Med* 1987 ; 5 : 302-4.
- [12] Tomczak RL. Embryology of the nail unit. In : Myerson M. *Foot and ankle disorders*. Saunders Ed ; 2000, 521-40.
- [13] Zadik FR. Obliteration of the nail bed of the great toe without shortening of the terminal phalanx. *J Bone Joint Surg* 1950 ; 32(B) : 66-7.





SECTION 3.6

## Traitement médical du pied et de la cheville

CHAPITRE 54

# Orthèses plantaires : types et validités

P.-A. DELEU, K. DESCHAMPS, Th. LEEMRIJSE

Validités ..... 762  
Différentes étapes  
de l'orthèse plantaire ..... 763

Différents principes  
«philosophiques» de l'orthèse  
plantaire..... 764

Guide de prescription..... 770  
Conclusion..... 772

*Depuis de nombreuses années, les orthèses plantaires ont démontré leur utilité dans le traitement des différentes pathologies du pied. Depuis une dizaine d'années, le coût des orthèses plantaires a excédé les 4 milliards de dollars [19]. Les récentes définitions des orthèses plantaires qu'on retrouve dans la littérature [1, 2] font référence au contrôle des mouvements anormaux du pied et à la décharge des zones d'hyperpressions plantaires, l'efficacité des orthèses plantaires semble donc connaître un franc succès clinique. Cependant, il y a peu de références en termes de validité scientifique, ce qui rend la pratique incertaine en matière de prescription d'orthèses plantaires! Récemment, le souhait a été émis, dans quelques études, d'avoir une standardisation dans leur mode de conception et de fabrication, mais la réalité n'est toujours pas là.*

## VALIDITÉS

### Critères d'efficacité

De par sa nature même, l'évaluation du traitement par orthèse plantaire, quant à son efficacité, reste sujette à caution. Le manque de méthodologie et de contrôle sur les différentes variables (nature et profil du patient, fabrication de l'orthèse, prescription et mesures cliniques) a remis en question les conclusions de nombre d'études. L'élément clé de chaque recherche n'est pas d'évaluer les points forts et faibles mais de contribuer, de façon plus pertinente, aux connaissances de certains sujets. Cette courte révision de la littérature ne représente qu'une infime partie des articles publiés sur le sujet.

Six types d'analyse spécifiques ont été utilisés afin d'évaluer l'efficacité des orthèses plantaires :

- satisfaction des patients à l'aide d'un questionnaire;
- douleur (VAS) et déformations;
- pressions plantaires;
- analyse cinématique 3D (position et mouvement);
- activité musculaire;
- cinétique.

### Objectifs d'efficacité

Les objectifs des orthèses plantaires varient fortement d'une population à une autre.

#### Sportifs

Chez les sportifs, différentes études ont conclu qu'au moins 70% des coureurs de course à pied présentant des symptômes au membre inférieur (en incluant les douleurs au genou, l'aponévrosite plantaire, les périostites et les tendinites) ont montré une réduction des symptômes grâce aux orthèses plantaires [14]. Le but de ces orthèses est de contrôler les mouvements anormaux du pied sans entraver les mouvements liés spécifiquement au sport pratiqué.

### Patients atteints d'une pathologie inflammatoire

Chez les patients atteints d'une pathologie inflammatoire, la majeure partie des professionnels de la santé prescrit des orthèses plantaires comme forme de traitement. Cependant, il n'existe que très peu de publications référencées sur l'emploi des orthèses dans ce groupe de patients. Quand les patients présentent un diagnostic de polyarthrite, 16% d'entre eux peuvent présenter des déformations articulaires au niveau du pied [3]. Celles-ci mènent à des instabilités articulaires, des difficultés à la marche et une limitation des activités journalières. Les articulations les plus touchées sont la talonaviculaire, la sous-taliennne, les articulations du tarse et de l'avant-pied. Le but de ces orthèses plantaires est de :

- diminuer la douleur au niveau des différentes parties du pied;
- normaliser au mieux la marche;
- réduire les pressions plantaires;
- stabiliser les déformations.

### Personnes âgées

Les personnes âgées représentent une population à risque au niveau des pieds. Le vieillissement est associé à une diminution de la sensibilité périphérique, de l'amplitude de mouvement, de l'équilibre, de la force musculaire des membres inférieurs [5] et une augmentation de la prévalence d'*hallux valgus* et de clinodactylie [6]. Tous ces facteurs jouent un rôle prédominant au niveau des pressions plantaires du pied. Le but des orthèses chez ces patients est de diminuer les pressions et de stabiliser le pied.

### Personnes diabétiques

Les diabétiques sont l'une des populations les plus à risque en ce qui concerne les problèmes podologiques. Afin de protéger le pied le mieux possible, les orthèses plantaires doivent respecter certains objectifs [14]:

- limiter les hyperpressions en augmentant la surface totale de contact avec le pied; absorber les chocs. Nous voulons réduire les pics de pression plantaire et plus spécialement sur les pieds qui présentent des proéminences osseuses;
- neutraliser les mouvements horizontaux dans la chaussure, s'adapter aux déformations (Charcot, diminution des tissus graisseux...), stabiliser les déformations. Certaines déformations sont rigides et ont besoin d'être stabilisées afin de soulager la douleur et de prévenir des destructions futures;
- stabiliser les mouvements articulaires. En diminuant la mobilité des articulations atteintes, ceci nous permet de réduire l'inflammation, de soulager la douleur et d'espérer un pied plus stable et fonctionnel.

### Discussion

Une étude prospective de Moraros et Hogde [10] démontre que sur 523 patients traités par orthèses plantaires, 83% sont satisfaits de leurs orthèses et après 14 semaines de traitement, 95% déclarent une réduction significative de leur symptomatologie, dont 63% revendiquant une guérison totale.

Lynch *et al.* [9], dans une étude prospective contrôlée, réalisent une comparaison entre les différents traitements de l'aponévrosite plantaire en concluant à une plus grande efficacité des orthèses plantaires fonctionnelles (VAS : amélioration de 44 mm) que des

anti-inflammatoires (VAS : amélioration de 34 mm) ou des talonnettes en gel (VAS : amélioration de 24 mm).

Postema *et al.* [17] constatent que les orthèses plantaires fonctionnelles ont une efficacité plus significative ( $p = 0,01$ ) que les orthèses plantaires préfabriquées dans le traitement des métatarsalgies. Ils retrouvent une diminution des impulsions de 10,1% et des pics de pression de 18,2% chez les sujets atteints de métatarsalgies.

Récemment, une étude de Nester [12] démontre l'effet des orthèses plantaires sur le complexe de l'arrière-pied. Il conclut que les orthèses plantaires antipronatrices diminuent significativement l'amplitude de pronation durant la phase de contact ( $p = 0,0006$ ) et l'amplitude totale de mouvement de l'arrière-pied ( $p = 0,049$ ). Ces orthèses antipronatrices permettent également de réduire le pic initial dans la vélocité de la pronation durant la phase de contact au cours de la marche. De par l'effet des orthèses antipronatrices, on objective sur l'activité électromyographique du long fibulaire une augmentation de l'amplitude maximum EMG ( $p = 0,04$ ) [11]. Les orthèses plantaires antipronatrices ou antipronatrices ont un effet statistiquement significatif ( $p < 0,05$ ) sur les moments de force dans le plan transverse et frontal de l'arrière-pied [13].

## Conclusion

Le succès d'une orthèse plantaire dépend de multiples facteurs :

- examen clinique et biomécanique ;
- bonne détermination des objectifs de l'orthèse plantaire ;
- propriétés des matériaux ;
- technique de prise d'empreinte ;
- éducation du patient.

## DIFFÉRENTES ÉTAPES DE L'ORTHÈSE PLANTAIRE

### Examen biomécanique

Toute prescription doit avoir fait l'objet d'un examen biomécanique. Cet examen se divise en plusieurs parties :

- *examen des chaussures* : points d'usure sur la semelle, déformation du contrefort (en varus ou en valgus), chaussure en vue globale, marques de conflit entre le pied et la chaussure ;

- *examen biométrique* : il est essentiel de mesurer ou d'apprécier la mobilité articulaire des différentes structures du pied (la cheville, l'arrière-pied, la relation avant-pied/arrière-pied) mais également la qualité de cette mobilité ;

- *bilan musculaire* : il doit également être fait chez tous les patients. Dans certaines pathologies, tester certains muscles bien précis est primordial. Les rétractions musculaires de la chaîne postérieure peuvent provoquer un décollement anticipé du talon durant le déroulement du pas qui augmente le temps de contact de l'avant-pied ;

- examen morphostatique + examen statique du pied au podoscope ;

- *évaluation clinique* : l'analyse des longueurs des membres inférieurs est essentielle.

L'évaluation de la marche (*tableau 54.I*) nous permet de mieux comprendre le fonctionnement du pied en dynamique. La marche se divise en quatre phases bien distinctes :

- contact du talon avec le sol ;
- phase d'appui ;
- phase de propulsion ;
- phase d'oscillation.

Cependant, De Cock [4] nous propose une nouvelle classification du déroulement du pas en cinq phases :

- phase de contact initiale qui commence au premier contact du pied avec le sol jusqu'au premier contact métatarsien avec le sol ;
- phase de contact de l'avant-pied qui débute dès le premier contact métatarsien avec le sol et qui se termine dès que toutes les têtes métatarsiennes touchent le sol ;
- phase d'appui qui commence lorsque toutes les têtes métatarsiennes touchent le sol jusqu'au décollement du talon ;
- phase de propulsion de l'avant-pied qui commence dès le décollement du talon jusqu'au dernier contact du pied avec le sol ;
- phase d'oscillation.

**Tableau 54.I.** Les critères les plus évalués du pied durant la marche.

Dynamique	Gauche	Droite
<i>Attaque talon</i>		
Ouverture du pas	Latérale/médiale/normale	Latérale/médiale/normale
Position de l'arrière-pied au contact avec le sol	Éversée/inversée/normale	Éversée/inversée/normale
Amortissement	Insuffisant/normal	Insuffisant/normal
<i>Phase d'appui</i>	Hyperpronation/pronation/normale/supination	Hyperpronation/pronation/normale/supination
<i>Propulsion</i>	Pronation tardive/normale/supination	Pronation tardive/normale/supination
Premier rayon	Actif/inactif	Actif/inactif
Décollement du talon	Anticipé/normale/ <i>abductory twist</i>	Anticipé/normale/ <i>abductory twist</i>
<i>Remarques</i>	Endorotation du genou	Endorotation du genou
	Instabilité latérale	Instabilité latérale



## Différentes techniques de prise d'empreinte

La première étape de la fabrication d'une orthèse plantaire est la prise d'empreinte. Celle-ci doit être effectuée avec une grande précision afin d'avoir une réplique parfaite des pieds du patient. Tout commence par l'obtention du négatif du pied. La précision et la reproductibilité dans les mesures sont extrêmement importantes dans la prise d'empreinte afin de garantir une orthèse plantaire efficace.

Il existe différentes techniques de prise d'empreinte.

### Bande plâtrée

Cette technique est utilisée sur le patient en décharge lorsque la semelle a une finalité fonctionnelle. Le pied est maintenu en position neutre.

### Cire

Une feuille de cire est chauffée dans l'eau chaude et est moulée sur le pied. Cette procédure se fait en semi-charge et donne une belle empreinte. Elle peut être utilisée pour des orthèses plantaires fonctionnelles et compensatoires. Le pied du patient est maintenu en position neutre.

### Cire et sable

Cette technique est très similaire à la cire, mais se différencie lorsque la feuille de cire est moulée sur le pied, le patient se tenant dans un bac de sable. Cette prise d'empreinte permet de créer des orthèses plantaires compensatoires qui ont pour but de soulager les saillies osseuses.

### Foam box (boîte de mousse phélonique)

Le pied du patient est poussé dans la boîte en mousse et cette technique est prise sur le patient en charge. Cette procédure est la plus utilisée pour la fabrication d'orthèses plantaires compensatoires et de décharge. Celles-ci donnent un maximum d'accommodation et un support passif.

### Empreintes informatisées en 2D et en 3D

Une application de la technologie du laser permet de scanner le pied afin d'obtenir une empreinte digitalisée avec le patient en semi-charge ou en décharge.

### Podographe

Il est composé d'une membrane en caoutchouc. La face inférieure de cette membrane est quadrillée et imprégnée d'encre. Cette encre permet de tapisser le papier qui se trouve sous cette membrane avec les pressions plantaires du pied. La prise d'empreinte se fait en charge et permet d'avoir une image 2D de la surface de la plante du pied qui est en contact avec le podographe. Cette technique nous renseigne sur l'intensité des appuis plantaires. La prise d'empreinte peut se faire en statique comme en dynamique.

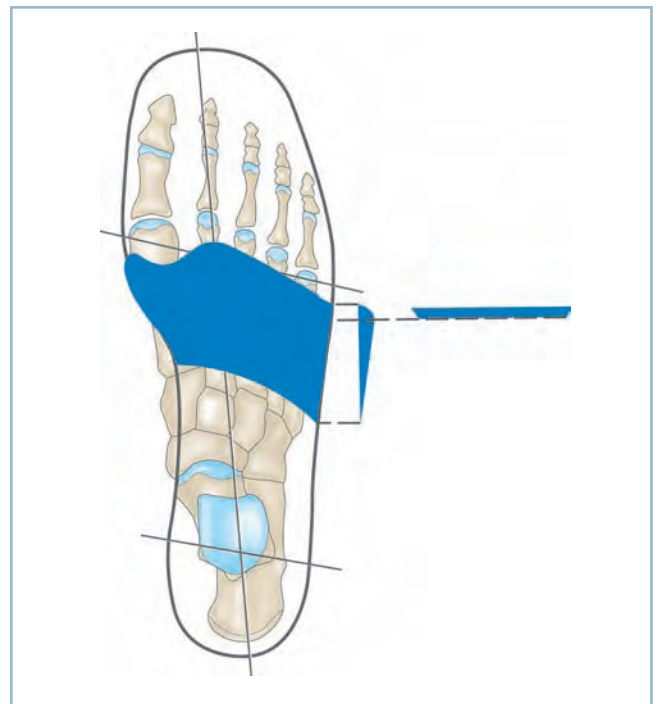
## DIFFÉRENTS PRINCIPES « PHILOSOPHIQUES » DE L'ORTHÈSE PLANTAIRE

### Généralités

Dans la littérature, nous retrouvons plusieurs grands concepts sur l'orthèse plantaire. Chacun de ceux-ci garde à ce jour une influence non négligeable sur la prescription et la fabrication des orthèses plantaires. L'un des principes le plus révolutionnaire aux États-Unis et en Europe a été l'approche clinique du pied dans la position neutre de Merton L. Root [18]. Cette position de référence a permis de classer un grand nombre de mécanismes pathologiques du pied et de la cheville. À ce jour, les orthèses plantaires les plus employées en pratique orthopédique sont celles de Lelièvre [8] et de Lavigne [7]. Ces orthèses sont connues pour leurs éléments intercalaires qui sont conçus en fonction de la pathologie et de l'objectif à atteindre.

### Technologie des éléments de la semelle orthopédique

#### Élément rétrocapital transversal de décharge ou barre rétrocapitale

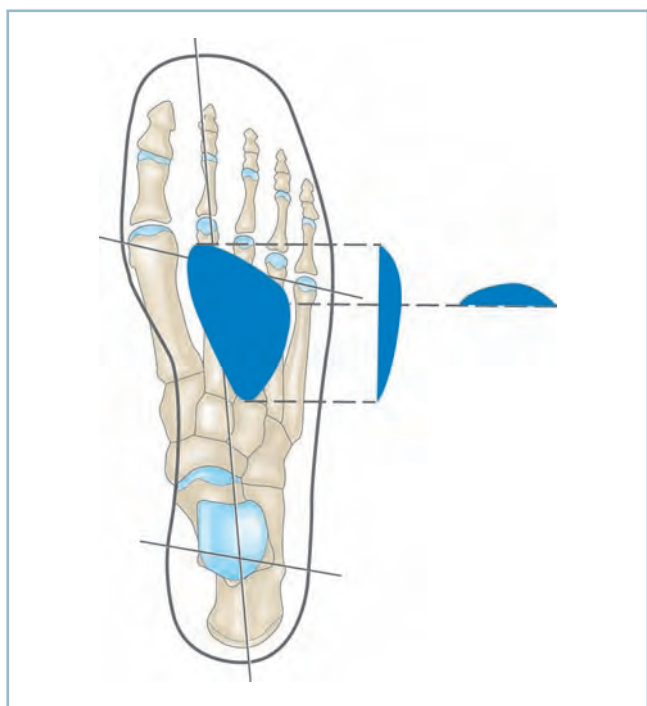


Fonction principale : décharge globale des articulations métatarsophalangiennes.

Positionnement : la barre rétrocapitale se place en arrière des têtes métatarsiennes.

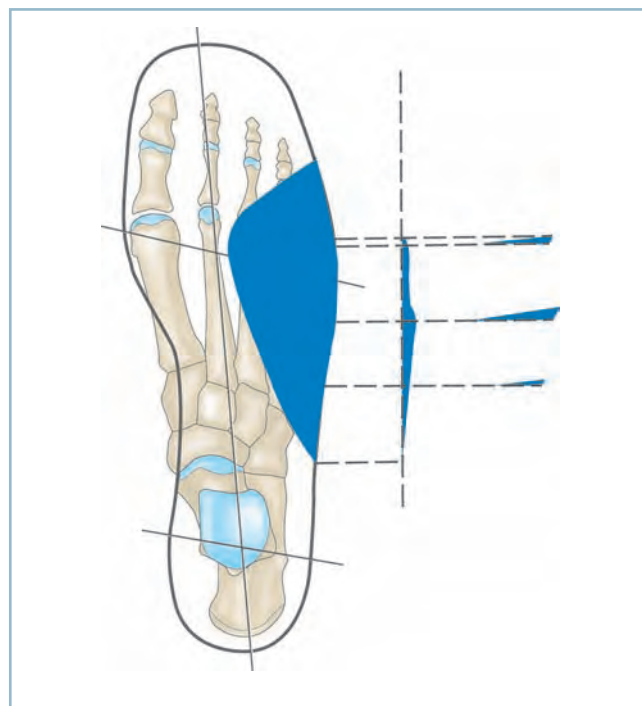
Variante : de compensation (pour pied creux irréductible), à tendance pronatrice.

### Élément rétrocapitale médian



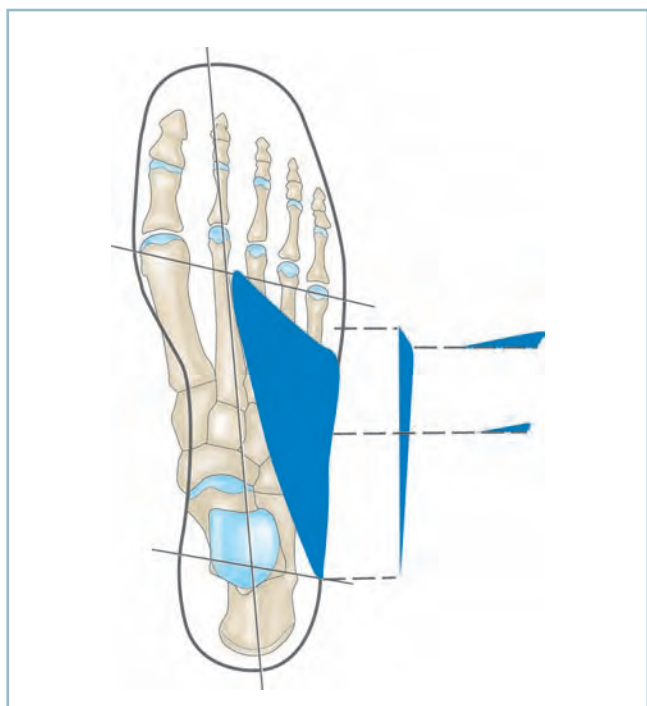
Fonction principale : décharge des zones capitométatarsiennes médianes, permet d'ouvrir le clavier métatarsien.

Positionnement : en arrière des têtes métatarsiennes centrales.



Variante : l'élément pronateur antérieur sous-capital.

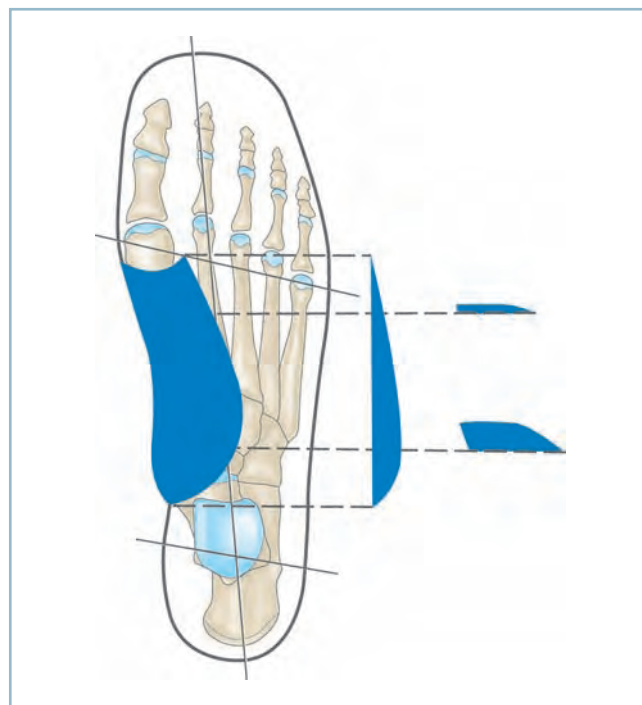
### Élément pronateur antérieur



Fonction principale : compensation du varus de l'avant-pied.

Positionnement : partie latérale du pied, de l'avant-pied (de l'articulation calcanéocuboïdienne jusqu'en avant des têtes métatarsiennes).

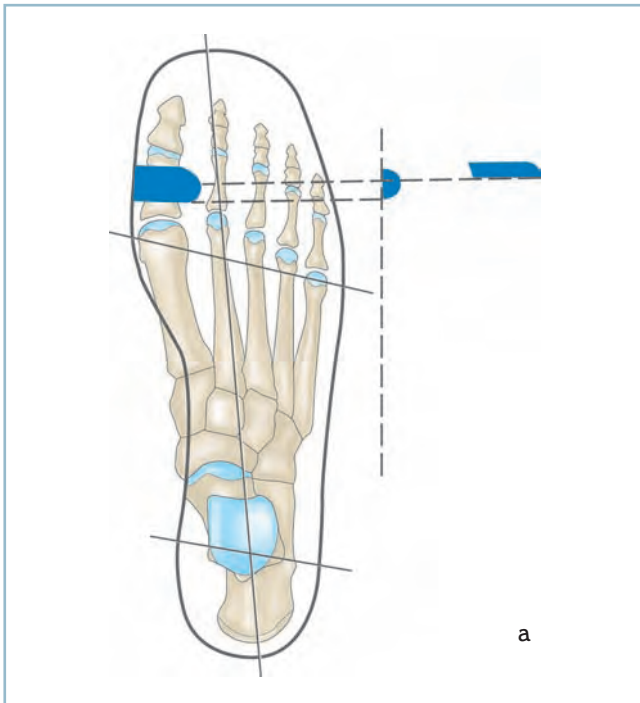
### Élément *Hemi Arcus Internus*



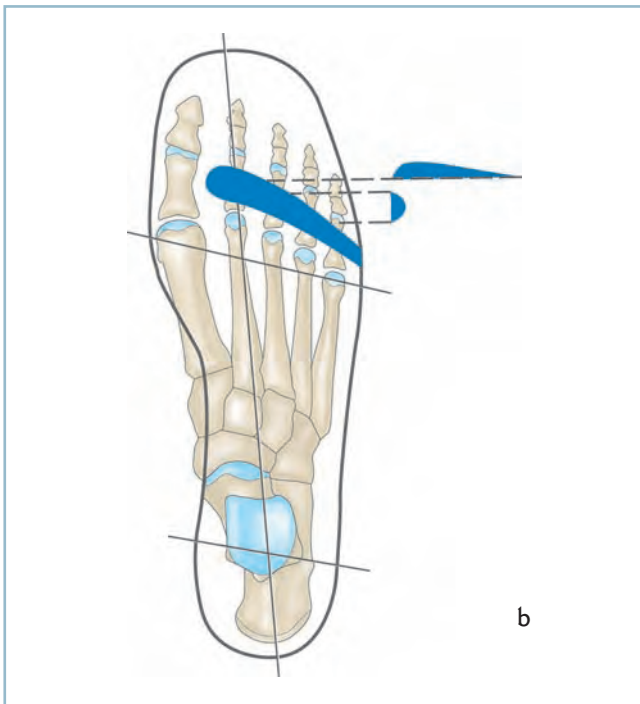
Fonction principale : décharge de la tête du premier métatarsien, stabilisateur du premier rayon, compensation du navicular drop, permet de lutter contre la pronation tardive de la sous-talaire lors de la phase de propulsion.

Positionnement : en regard du médio-pied (de l'articulation talo-naviculaire jusqu'en arrière de la tête du premier métatarsien).

### Élément sous-diaphysaire



a

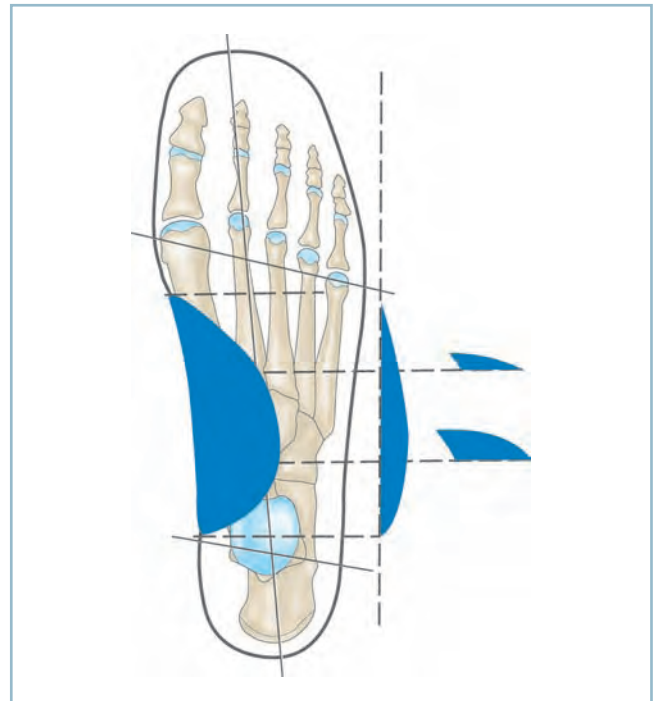


b

Fonction principale : décharge de l'articulation interphalangienne de l'hallux (a) ou décharges des articulations interphalangiennes proximales des orteils (b) [2, 5].

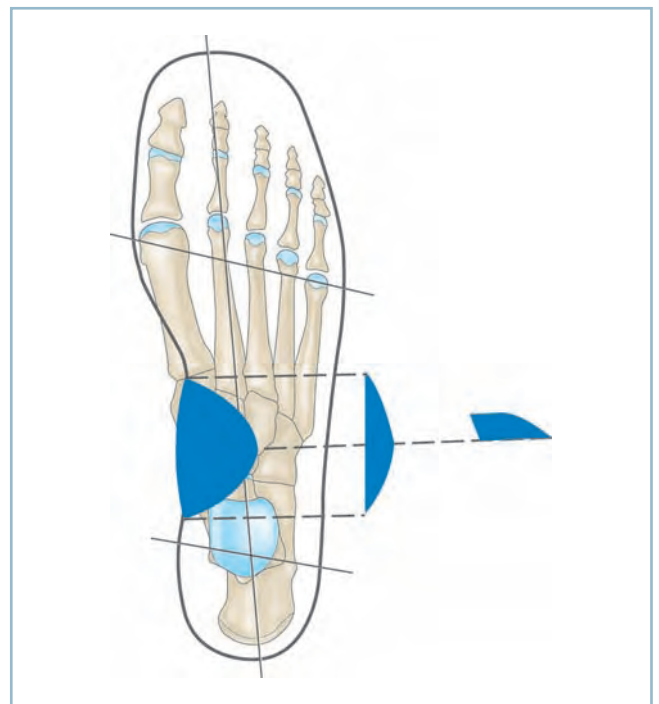
Positionnement : situé sous une ou plusieurs diaphyses phalangiennes proximales.

### Élément médiomédiale de soutien et de confort (hémi-coupe médiale)



Fonction principale : compensation d'une chute médiotarsienne.  
Positionnement : en regard du médio-pied.

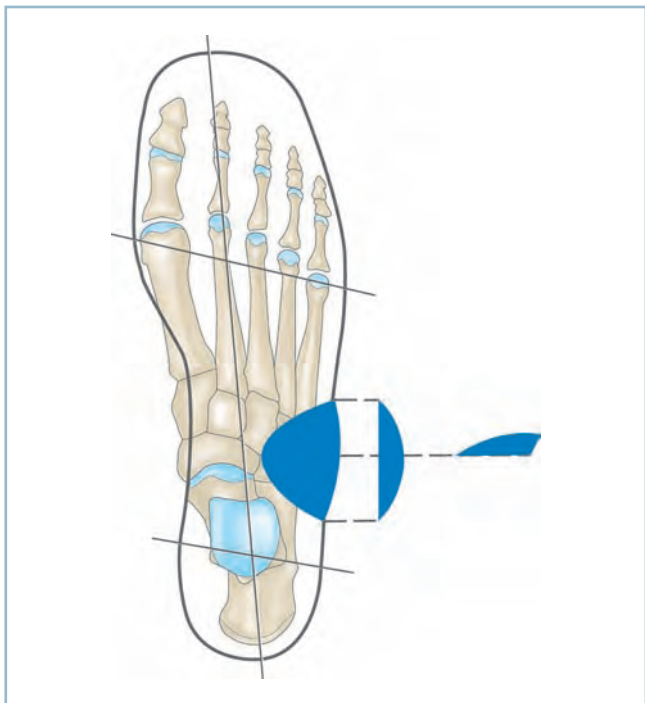
### Élément naviculaire (butée sous-naviculaire)



Fonction principale : correction ou compensation du genu valgum.

Positionnement (par rapport à l'axe du pied) : symétrique à la butée sous-cuboïdienne.

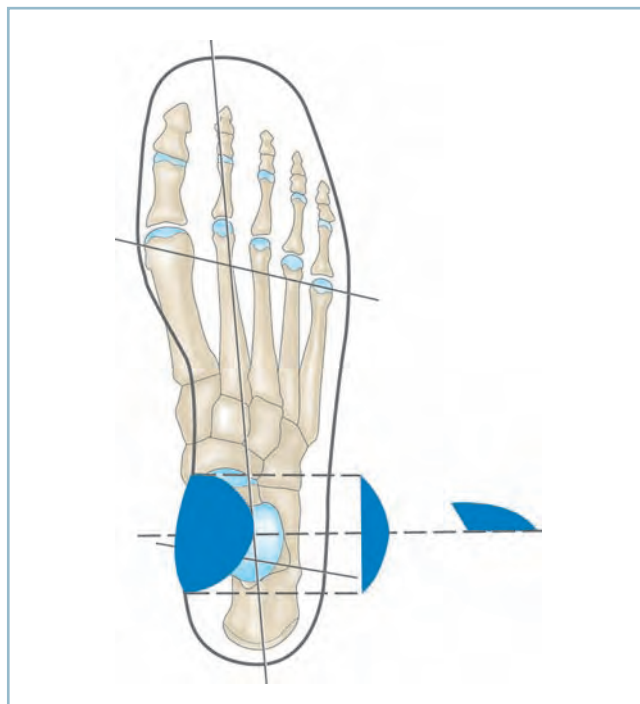
### Élément styloïdo-cuboïdien (butée sous-cuboïdien)



Fonction principale : correction ou compensation du genou varum ou du varus postérieur.

Positionnement : de l'articulation cuboïdométatarsien V jusqu'à l'articulation calcanéocuboïdienne.

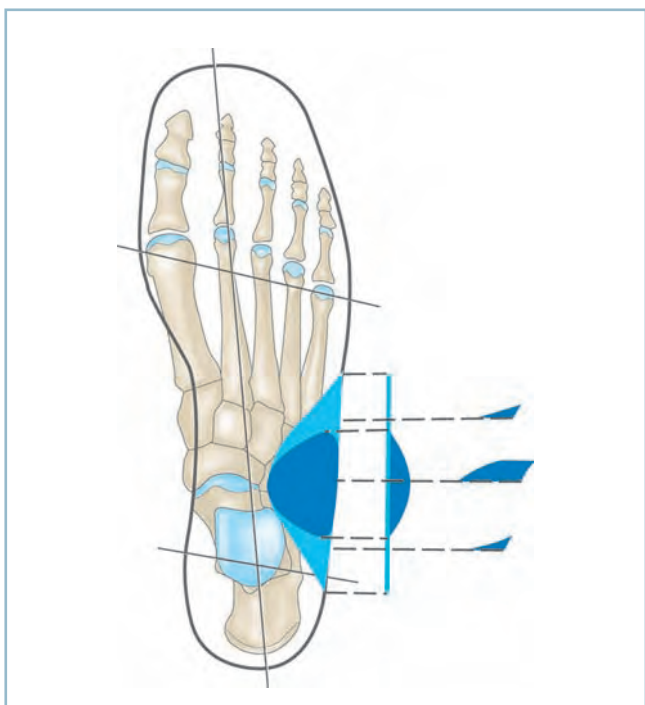
### Élément supinateur sustentaculum



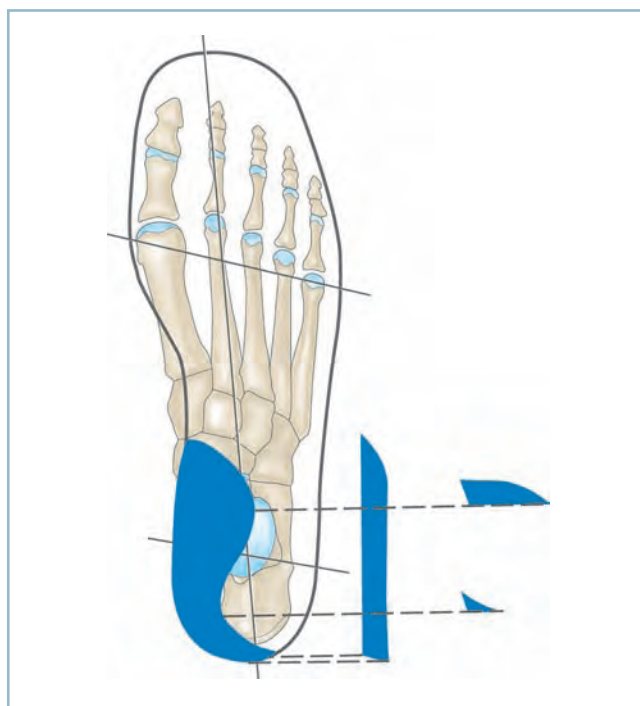
Fonction principale : correction ou compensation du genou valgum.

Positionnement : en regard de l'arrière-pied.

### Coin supinateur postérieur



Variante : l'élément styloïdo-cuboïdocalcanéen.

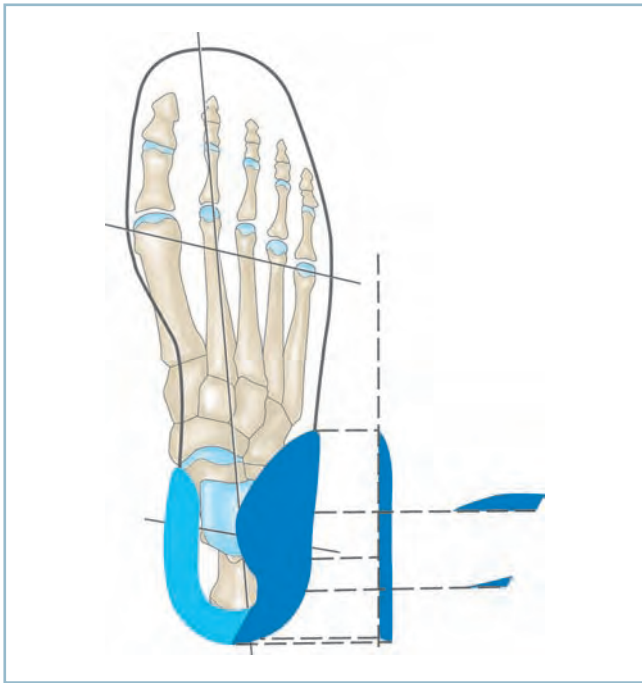


Fonction principale : compensation ou correction du valgus postérieur, dérotation médiale du membre inférieur.

Positionnement : partie médiale du talon.

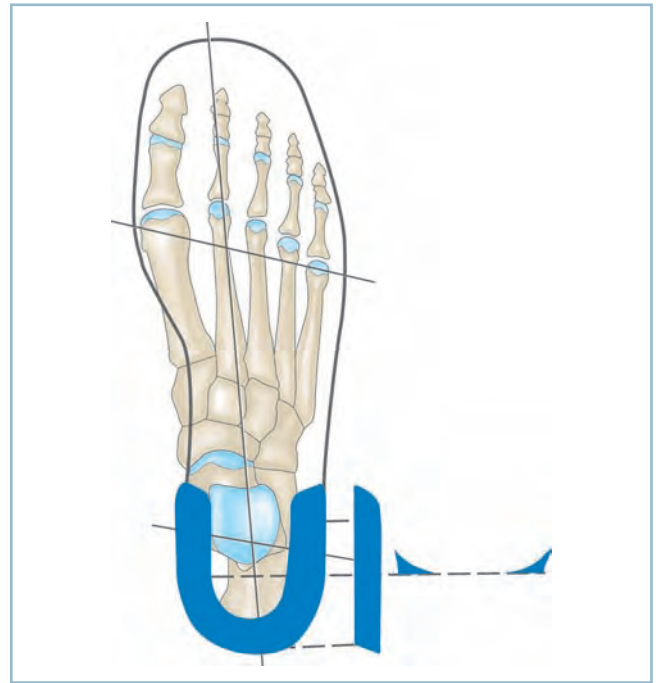


### Coin pronateur postérieur



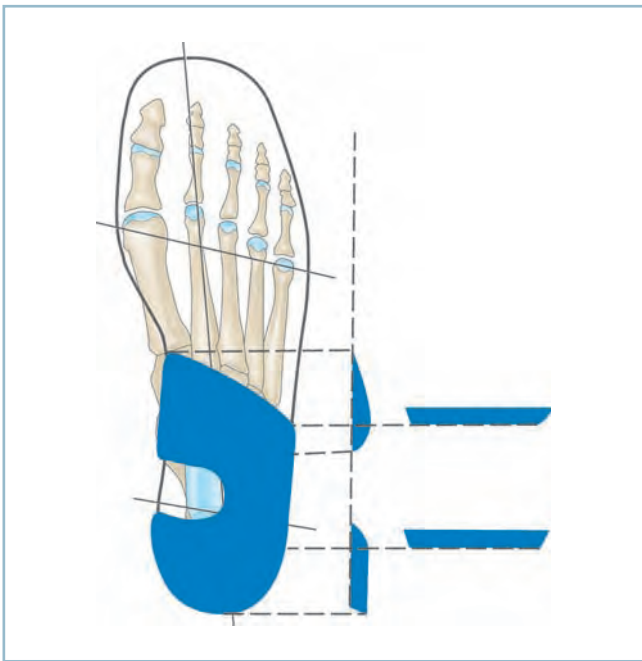
Fonction principale : compensation ou correction du varus postérieur.

Positionnement : partie latérale du talon.



Variante : élément stabilisateur postérieur (stabiliser l'arrière-pied).

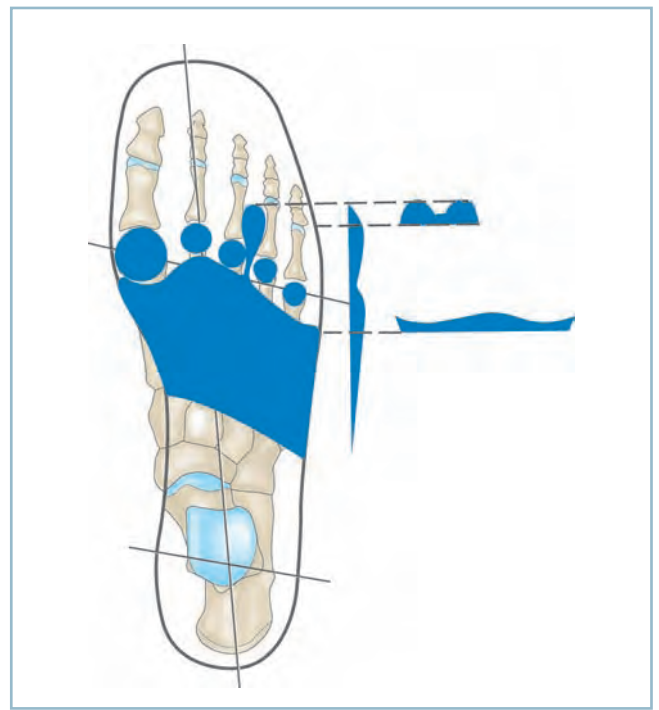
### Élément arciforme de décharge (anneau talonnier)



Fonction principale : décharge de la surface d'appui postérieure face aux talalgies plantaires.

Positionnement : contours de l'arrière-pied et du médio-pied (de la base du 1<sup>er</sup> métatarsien jusqu'en arrière de la styloïde du 5<sup>e</sup> métatarsien).

### Éléments basiques pour le névrome de Morton



Fonction principale : ouvrir le clavier métatarsien afin de décompresser le filet nerveux.

Positionnement : situé longitudinalement sous une ou plusieurs articulations métatarsophalangiennes. Cet élément est une variante de la barre rétrocapitale combinée avec un appui interosseux.

## Différents types d'orthèses plantaires

Pour tout traitement orthésique quel qu'il soit, il faut au préalable s'assurer que le patient comprend la raison de la prescription de l'orthèse plantaire.

### Orthèses plantaires amortissantes [2, 14]

#### Définition

C'est une orthèse plantaire flexible faite à partir de matériaux amortissants tels que le PPT (mousse de polyuréthane), le caoutchouc, le Podofoam®, le plastazote ou d'autres matières de composites semblables, dont la conception est basée sur des mesures du pied et/ou de la chaussure. Le but est de fournir un meilleur amortissement, de décharger la plante du pied et d'absorber les chocs durant la marche.

#### Objectifs

Soulager la douleur et les symptômes localisés.  
Empêcher ou réduire le taux d'hypertrophie cutanée et/ou d'inflammation des tissus mous.  
Empêcher tout nouveau symptôme d'apparaître.

### Orthèses plantaires de décharge [2, 20]

#### Définition

C'est une orthèse qui a pour but de diminuer les pressions au niveau de la plante du pied. Elle est faite à partir de matériaux amortissants tels que le caoutchouc, le PPT, le Podofoam®, le plastazote et d'autres matières de composites semblables, dont la conception est basée sur des mesures du pied et/ou de la chaussure. Le but est de fournir un meilleur amortissement et d'avoir une meilleure répartition des pressions à la plante du pied durant la marche.

#### Objectifs

Soulager la douleur et les symptômes localisés.  
Empêcher ou réduire le taux d'hypertrophie cutanée et/ou d'inflammation des tissus mous.  
Répartir les pressions plantaires de façon homogène afin d'éviter toute zone d'hyperpression.

### Orthèses plantaires préfabriquées [2, 15]

#### Définition

Les orthèses plantaires préfabriquées sont des orthèses qui sont choisies parmi une gamme de tailles et de formes de base préfabriquées avec des caractéristiques de conception diverses (matériaux y compris et caractéristiques de construction) selon un fournisseur ou un fabricant. Ces orthèses plantaires peuvent être modifiées avec d'autres additions pour amortir, décharger ou soutenir le pied, basées sur des résultats cliniques d'évaluation et les différents besoins des patients. Le but est de fournir un meilleur amortissement et d'avoir une meilleure répartition des pressions à la plante du pied durant la marche. Elles peuvent être proposées comme traitement permanent ou comme un dispositif provisoire jusqu'à ce que les orthèses plantaires adaptées et sur mesure soient réalisées.

#### Objectifs

Soulager la douleur et les symptômes du membre inférieur.  
Empêcher ou réduire le taux d'hypertrophie cutanée et/ou d'inflammation des tissus mous.

### Orthèses plantaires à affections épidermiques [2]

#### Définition

C'est une orthèse plantaire thermoformée sur des matériaux sensibles à la chaleur (basse température) qui sont chauffés jusqu'à un certain degré de souplesse, puis directement moulés sur le pied. Cette orthèse peut être modifiée avec d'autres éléments pour amortir, décharger ou soutenir le pied, basée sur des résultats cliniques d'évaluation et les différents besoins des patients. Le but est de fournir un meilleur amortissement et d'avoir une meilleure répartition des pressions à la plante du pied durant la marche.

#### Objectifs

Soulager la douleur et les symptômes du membre inférieur.  
Empêcher ou réduire le taux d'hypertrophie cutanée et/ou d'inflammation des tissus mous.

### Orthèses plantaires fonctionnelles [2, 16]

#### Définition

La prise d'empreinte a été effectuée en bande plâtrée dans une position de référence (la position neutre) qui va influencer le résultat final de l'orthèse plantaire. Un positif en plâtre a été réalisé à partir du négatif ou a été produit par une technologie informatique. Des corrections plâtrées sont apportées sur le positif qui va influencer la position et l'alignement du pied et du membre inférieur, et améliorer le contrôle fonctionnel du pied. Des matériaux thermoformables (sensible à des hautes températures) sont chauffés jusqu'à un certain degré de souplesse, puis moulés sur le positif en plâtre corrigé, formant la coquille de l'orthèse plantaire. Celle-ci peut alors être modifiée avec d'autres additions pour amortir, décharger ou soutenir le pied, basée sur des résultats cliniques d'évaluation et les différents besoins des patients. Le but est de corriger l'alignement du pied et du membre inférieur en charge et de créer une meilleure répartition des pressions à la plante du pied durant la marche. L'empreinte en bande plâtrée individualise le traitement par orthèse plantaire et assure un ajustement précis au pied. Les modifications effectuées sont faites à partir de données obtenues durant un examen biomécanique.

#### Objectifs

Soulager la douleur et les symptômes du membre inférieur.  
Réalignement du membre inférieur en charge.  
Empêcher ou réduire le taux d'hypertrophie cutanée et/ou d'inflammation des tissus mous.

#### Procédure

La procédure standard à suivre avant la prescription de cette orthèse plantaire nécessite de :

- prendre les mesures appropriées du pied et du membre inférieur ;

- prendre une empreinte en bande plâtrée du pied du patient et d'autres données significatives du pied;
- noter tous les autres facteurs appropriés liés à l'ajustement (par exemple : un emplacement qui devient en charge, une saillie qui nécessite une expansion additionnelle de plâtre, le poids du patient...);
- noter la pointure de la chaussure du patient et d'autres informations appropriées sur la chaussure (par exemple : la hauteur du talon).

## Matériaux

Tous les matériaux ont des caractéristiques qui leur sont propres :

- dureté (shore A);
- densité ( $\text{kg/m}^3$ );
- amortissement;
- restitution d'énergie;
- viscoélasticité...

Le choix des matériaux se fait en fonction de la pathologie, de l'activité du patient, de la mobilité articulaire du patient (*figure 54.1*), du poids du patient; si le patient fait du sport, de l'intensité de ce sport, et de l'objectif de l'orthèse plantaire. Tous ces facteurs sont à prendre en considération lors de la prescription d'une orthèse plantaire. La durée de vie des matériaux dépend également de ces facteurs.

## GUIDE DE PRESCRIPTION

### Avertissement

Le but de ce guide est de fournir une aide dans le choix de certains types d'orthèses plantaires en regard de certaines pathologies. Ce guide ne représente en aucun cas une recette pour chaque pathologie. Chaque pied est différent. Il est nécessaire de connaître les mécanismes de la pathologie afin de pouvoir prescrire un traitement efficace. Une orthèse plantaire qui n'est pas dans une bonne chaussure appropriée, perd toute son efficacité!

### Métatarsalgie

La première étape est d'identifier l'étiologie de la métatarsalgie.

Si la cause est d'origine structurelle, traumatique ou secondaire à une maladie systémique comme l'arthrite rhumatoïde, l'orthèse plantaire est compensatoire. Cette orthèse plantaire compensatoire se compose soit d'un :

- élément sous-capital de décharge, si elle n'inclut qu'une articulation métatarsophalangienne;
- élément rétrocapital de décharge, si la métatarsalgie implique plusieurs articulations métatarsophalangiennes.

Si la cause est d'origine fonctionnelle, l'orthèse plantaire a un objectif correcteur qui doit s'opposer aux forces pathogènes du pied. Cette orthèse correctrice peut être combinée avec des éléments de compensation.

### Aponévrosite plantaire

L'étiologie la plus fréquente de l'aponévrosite plantaire est la force pronatrice du pied qui provoque une elongation et une mise en tension excessive de l'aponévrose plantaire. Les orthèses

plantaires fonctionnelles ont démontré leur efficacité dans le traitement de l'aponévrosite plantaire [9]. L'objectif de celle-ci est de s'opposer aux facteurs mécaniques qui contribuent à cette force pronatrice. L'hyperpronation de l'arrière-pied et du médio-pied sont des composantes importantes de cette force pronatrice du pied. Contrôler les forces mécaniques peut être atteint par des matériaux semi-rigides à rigides. Un matériel moins rigide peut être placé dans la cuvette de l'orthèse plantaire pour permettre un meilleur amortissement. Les éléments orthopédiques les plus employés sont un élément arciforme de décharge combiné ou non avec un élément médiomédial de soutien. Un coin supinateur postérieur peut également être ajouté si les forces pronatrices de l'arrière-pied sont trop grandes. Si la douleur est plus localisée à l'insertion de l'aponévrose plantaire, une talonnette évidée permet une meilleure décharge de la zone douloureuse. Ceci n'enlève en aucun cas la cause de la douleur.

### Surcharges tendineuses

Le dysfonctionnement du pied joue un rôle important dans le développement des tendinopathies. Les étiologies biomécaniques les plus retrouvées sont la pronation excessive de l'arrière-pied et du médio-pied, une différence de longueur des membres inférieurs et des imperfections structurelles, contribuent au développement de celle-ci. Contrôler les mouvements excessifs du pied nous permet de contrôler la fonction du tendon. L'orthèse plantaire doit être composée de matériaux ayant des propriétés rigides comme l'EVA (éthyl-vinyl-acétate). Le coin supinateur postérieur et l'élément médiomédiale de soutien permettent de contrer la pronation excessive de l'arrière-pied et du médio-pied.

### Pied sur pathologie inflammatoire

Les arthrites inflammatoires provoquent souvent des déformations musculosquelettiques qui causent des douleurs importantes et une perte fonctionnelle de certaines articulations. L'objectif de ces orthèses plantaires est d'atténuer la douleur qui est souvent associée à la pathomécanique des déformations. L'orthèse plantaire de compensation doit avoir les caractéristiques suivantes :

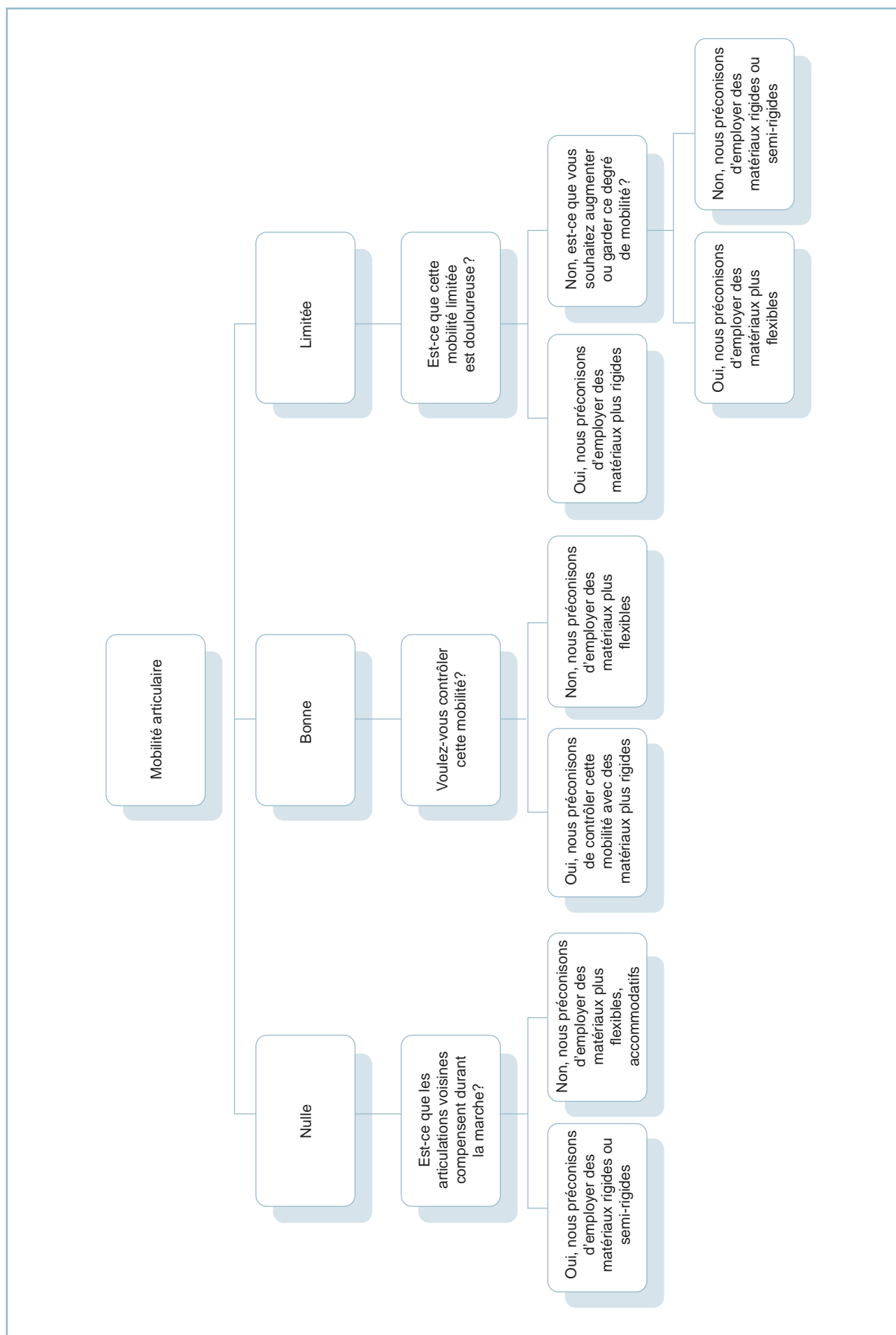
- augmenter l'absorption des chocs par des matériaux qui ont cette propriété;
- diminuer les hyperpressions plantaires grâce à des éléments sous-capitiaux de décharge et autres;
- contrôler les mouvements anormaux de certaines articulations;
- lutter contre la progression des déformations.

Ces objectifs peuvent être atteints grâce à certaines combinaisons d'éléments correcteurs, par exemple :

- talonnette excavée pour réduire les chocs;
- élément médiomédial de soutien afin d'augmenter la surface d'appui et de mieux répartir les pressions plantaires;
- élément rétrocapital de décharge pour décharger les têtes métatarsiennes des hyperpressions plantaires.

### Pied plat

Un pied plat asymptomatique ne revendique aucun traitement. Quand les symptômes du patient sont dus au pied plat, le traitement





de choix est l'orthèse plantaire. L'élément médiomédial de soutien compense la chute du médio-pied. Ceci permet de diminuer les forces et les tensions autour des tendons et des tissus mous.

## Pied creux

La pathomécanique du pied creux reste à ce jour un sujet de grande controverse. Un examen complet du pied et des groupes musculaires en statique comme en dynamique doit être effectué afin de comprendre le mécanisme de la déformation. Les composantes pathologiques les plus retrouvées dans le pied creux sont :

- le varus de l'arrière-pied ;
- les griffes d'orteil ;
- la plantiflexion du 1<sup>er</sup> rayon ;
- le valgus de l'avant-pied.

Une orthèse plantaire avec un coin pronateur antérieur peut aider les patients avec une mobilité satisfaisante de l'arrière-pied. Cette orthèse plantaire peut être également combinée avec une barre rétrocapitale afin de diminuer les pressions plantaires sous les têtes métatarsiennes. Dans les cas pathologiques d'inversion de cheville, un coin pronateur est ajouté à l'orthèse plantaire.

## Syndrome du tibia postérieur

Le traitement conservateur essaie de contrôler la quantité de force pronatrice. Le traitement consiste à diminuer la sollicitation du tendon du tibia postérieur afin de stabiliser les articulations médiotarsiennes. L'orthèse plantaire se compose d'un élément médiomédial de soutien.

## Pied diabétique

L'orthèse plantaire de premier choix pour les diabétiques est la « Total Contact Insole » (TCI). Son efficacité a été évaluée [20]. La TCI présente les propriétés suivantes :

- elle réduit les hyperpressions plantaires en les transférant sur une plus grande surface d'appui afin que les hyperpressions soient mieux réparties ;
- elle permet de mieux absorber les chocs afin de réduire les pressions plantaires sur les saillies osseuses ;
- elle restreint tout mouvement horizontal dans la chaussure ;
- elle compense les déformations (Charcot, diminution des tissus graisseux...);
- elle stabilise les déformations. Certaines déformations sont enraidies et ont besoin d'être stabilisées afin de soulager la douleur et de lutter contre la progression de ces déformations ;
- elle limite les mouvements articulaires. En diminuant la mobilité des articulations atteintes, l'orthèse réduit l'inflammation, soulage la douleur et permet d'avoir un pied plus stable et fonctionnel.

Elle est composée d'une couche supérieure qui est très souple comme le Podofaam®, d'une couche moyenne qui absorbe les chocs avec une longue durée de vie et d'une couche inférieure qui est plus dense comme le liège.

## Névrome plantaire

Le but de l'orthèse plantaire dans le névrome de Morton est d'ouvrir le clavier métatarsien afin de décompresser le filet ner-

veux. L'élément rétrocapital médian est l'élément structurel de choix dans cette pathologie. Un appui interosseux peut être combiné soit avec un élément rétrocapital médian, soit avec un élément rétrocapital transverse de décharge afin d'augmenter l'espace intermétatarsien.

## CONCLUSION

La littérature contient un large spectre d'information qui couvre une variation de techniques de traitement par orthèse plantaire. Cependant, un manque de validation nous empêche de garantir l'efficacité des orthèses plantaires. La synthèse des informations reçues lors des différents examens (clinique, biomécanique, musculaire, dynamique) permet d'avoir une meilleure compréhension du dysfonctionnement du pied et joue un rôle primordial dans la prescription des orthèses plantaires. Les techniques de Lelièvre et de Lavigne ne représentent qu'une partie des orthèses plantaires disponibles. D'autres techniques ont également montré leur efficacité dans le traitement de différentes pathologies comme dans la prévention des blessures chroniques et on le mérite d'exister.

## Bibliographie

- [1] American College of Foot and Ankle Orthopedics and Medicine. *Prescription custom foot orthoses practice guidelines*. 2004. [www.acfaom.org](http://www.acfaom.org)
- [2] Australian Podiatry Council. *Clinical guidelines for orthotic therapy provided by podiatrists*. 1998. [www.apodc.com.au](http://www.apodc.com.au)
- [3] Chalmers AC, Busby C, Goyert J, Porter B, Schulzer M. Metatarsalgia and rheumatoid arthritis – a randomised, single blind, sequential trial comparing two types of foot orthoses and supportive shoes. *J Rheumatol* 2000; 27 : 1643-7.
- [4] De Cock A, De Clercq D, Willems T, Witvrouw E. Temporal characteristics of foot roll-over during barefoot jogging : reference data for young adults. *Gait & Posture* 2005; 21 : 432-9.
- [5] Endo M, Ashton-Millern J, Alexander N. Effects of age and gender on toe flexor muscle strength. *J Gerontol* 2002; 57A : 392-7.
- [6] Garrow AP, Silman AJ, Macfarlane GJ. The Cheshire Foot Pain and Disability Survey : a population survey assessing prevalence and associations. *Pain* 2004; 110 : 378-84.
- [7] Lavigne A, Noviel D. *Traite théorique et pratique de la semelle orthopédique*. Boulogne : Scerdes; 1975.
- [8] Lelièvre J, Lelièvre JF. *Pathologie du Pied*. 5<sup>e</sup> éd. Paris : Masson; 1981.
- [9] Lynch DM, Goforth WP, Martin JE, Odom RD, Kasberg Preece C, Kotter MW. Conservative treatment of Plantar Fasciitis : a prospective study. *J Amer Pod Med Assoc* 1998; 88 (8) : 375-80.
- [10] Morares J, Hodge W. Orthotic survey : preliminary results. *J Amer Pod Med Assoc* 1993; 83 (3) : 139-48.
- [11] Murley GS, Bird AR. The effect of three levels of foot orthotic wedging on the surface electromyographic activity of selected lower limb muscles during gait. *Clinical Biomechanics* 2006; 21 : 1074-80.
- [12] Nester CJ, Hutchins S, Bowker P. Effect of foot orthoses on rearfoot complex kinematics during walking gait. *Foot Ankle Int* 2001; 22 (2) : 133-9.
- [13] Nester CJ, Van der Linden ML, Bowker P. Effect of foot orthoses on the kinematics and kinetics of normal walking gait. *Gait & Posture* 2003; 17 : 180-7.
- [14] Nigg BM, Nurse MA, Stefanyshyn DJ. Shoe inserts and orthotics for sport and physical activities. *Med Sci Sports Exerc* 1999; 31 (Suppl) : S421-428.
- [15] Pfeffer G, Bacchetti P, Deland J et al. Comparison of custom and prefabricated orthoses in the initial treatment of proximal plantar fasciitis. *Foot Ankle Int* 1999; 20 : 214-21.
- [16] Philips JW. Ed. *The functional foot orthosis*. New York : Churchill-Livingstone; 1990.
- [17] Postema K, Burm PET, Zande ME, Limbeek J. Primary Metatarsalgia : The influence of custom moulded insole and a rockerbar on plantar pressure. *Prosthetics and Orthotics Int* 1998; 22 : 35-44.
- [18] Root ML, Weed JH, Orien WP. *Neutral position casting techniques*. Los Angeles : Clinical Biomechanics Corp; 1971.
- [19] Rossi WA. Orthotics : the miracle cure-all. *Footwear News* 1995 May; 8 : 22.
- [20] Ullman BC, Brncick M. Orthotic and pedorthic management of the diabetic foot. In : Sammarco GJ. Ed. *The foot in diabetes*. Philadelphia : PA : Lea & Febiger; 1991, 217-24.

SECTION 3.6

Traitement médical du pied  
et de la cheville

CHAPITRE 55

# Rééducation du pied et de la cheville

M. AVAUX, É. PENDEVILLE, Th. LEEMRIJSE

Entorse de cheville .....774

Notre expérience de la rééducation  
de l'avant-pied dans les suites chirurgicales .....775

## ENTORSE DE CHEVILLE

### Introduction

Même si l'entorse de la cheville constitue une des lésions les plus fréquentes de l'appareil locomoteur, force est de constater qu'il n'existe malheureusement pas à l'heure actuelle en termes de rééducation d'évidences scientifiques réelles garantissant un niveau de preuve sur les moyens thérapeutiques utilisés [24].

### Généralités

Pendant de très longues années, l'immobilisation plâtrée (allant de 1 à 6 semaines en fonction du degré de gravité de l'entorse) combinée à une décharge partielle ou totale a représenté de façon exclusive le traitement traditionnel de l'entorse aiguë de la cheville [22]. Bon nombre de publications ont prouvé que ce type de traitement était plus efficace en termes de récupération qu'aucun traitement.

La prise en charge (dite de type fonctionnel) par orthèse semi-rigide, autorisant tant une mobilisation précoce qu'une mise en charge rapide de la cheville en fonction de la douleur, a offert progressivement une alternative communément admise à l'immobilisation plâtrée et ce, à condition de respecter le port de l'attelle durant toute la période nécessaire à la cicatrisation ligamentaire [1, 2, 4, 5, 7, 9, 10, 16, 22, 23, 27, 30].

L'utilisation de bandages élastiques semble, quant à elle, être associée non seulement à un retour plus lent au travail et au sport mais aussi à un risque de récurrences plus élevées que lors du port d'une orthèse semi-rigide.

Il semble que le traitement fonctionnel permette à court et à moyen terme de retrouver plus rapidement un meilleur niveau fonctionnel de la cheville que l'immobilisation.

Enfin, en 2008, il persiste une insuffisance de preuves pour déterminer l'efficacité relative d'un traitement conservateur ou de type chirurgical dans le cas d'une entorse aiguë de la cheville chez l'adulte [13].

### Possibilité thérapeutique

Le programme de rééducation après entorse de cheville vise, dans un premier temps, la restauration d'une articulation indolente, mobile et de force musculaire suffisante. Dans un deuxième temps, des exercices de reprogrammation neuromotrice sont introduits afin de diminuer le risque de récurrences.

### Moyens antalgiques

#### Cryothérapie

Même si en pratique clinique, l'utilisation de la cryothérapie afin de contrôler le gonflement, la douleur et les spasmes musculaires est classiquement utilisée après une entorse de la cheville, les niveaux de preuves relatifs aux moyens, à la durée ou encore à la fréquence d'application restent cependant faibles. Une cryothérapie intermittente semble, dans le cas d'entorses légères et modérées, réduire de façon plus significative le niveau

de douleur lors des mouvements durant la première semaine post-traumatique. Toutefois en termes de fonction, gonflement ou encore de niveau de douleur au repos, aucun bénéfice ne serait apporté par ce type d'application [1-3, 9, 22].

#### Ultrasons

La plupart des études ne cautionnent pas l'utilisation d'ultrasons dans le traitement d'entorses de cheville. Un consensus d'experts va même jusqu'à ne pas recommander de façon rigoureuse l'ultrasonothérapie. Toutefois dans le futur, des recherches devraient être menées afin de clarifier les méthodologies d'application (dosage) [4, 22, 26].

#### Électrothérapie

Vu la faiblesse méthodologique des études, aucune technique d'électrothérapie, de laser ou encore de magnétothérapie n'a, à ce jour, démontré quelque efficacité que ce soit dans le traitement de l'entorse de la cheville. Seul le TENS semble jouer un rôle pour soulager la douleur [4, 9, 22].

#### Massage

Le niveau de recommandation dans la littérature concernant l'efficacité du massage est faible. Il permettrait de calmer la douleur, prévenir l'œdème et améliorer la discrimination proprioceptive du pied [9].

#### Mobilisation

Bien que la mobilisation passive puisse être pratiquée de la façon la plus précoce possible [4, 5, 15, 25], il semble que les thérapies actives assurent une meilleure récupération fonctionnelle de la cheville pour autant qu'elles soient appliquées en respect des phénomènes algiques [1, 9, 25]. Ce travail actif doit associer des exercices avec une mise en charge de l'articulation lésée dès que possible. Ce mode de mobilisation précoce et plus fonctionnel permet, que ce soit lors d'un traitement conservateur ou lors d'une prise en charge post-chirurgicale, un retour plus rapide au travail ou au sport que lors d'une immobilisation.

#### Renforcement musculaire

Le renforcement, pour autant qu'il soit suffisamment intense et répété, assure un impact positif sur l'endurance musculaire se traduisant par une amélioration de la stabilité fonctionnelle de la cheville. Toutefois, la faiblesse méthodologique des études publiées à ce jour demande dans le futur des travaux plus scientifiques afin d'en élever le niveau de preuve [1, 4].

#### Reprogrammation neuromotrice

L'entraînement de type proprioceptif revêt un caractère important non seulement en termes de thérapie mais également de prévention d'entorse de cheville.

Après un traumatisme, cette rééducation neuromotrice doit comporter non seulement des exercices sur plateformes instables mais aussi du travail plus fonctionnel intégrant des mouvements spécifiques aux activités sportives du patient [1, 4, 9, 25, 28].

## NOTRE EXPÉRIENCE DE LA RÉÉDUCATION DE L'AVANT-PIED DANS LES SUITES CHIRURGICALES

### Introduction

La diversité des techniques chirurgicales utilisées interdit de créer un protocole de rééducation unique et généralisable à toute la chirurgie de l'avant-pied. L'association non systématique de gestes complémentaires et des variations individuelles, telles que la qualité osseuse et l'ampleur de la correction nécessaire, nous incite à proposer une rééducation à la carte.

Nous pouvons cependant recadrer les objectifs essentiels de la rééducation ainsi que leur modalité d'application. C'est pourquoi, bien que souvent associées dans la pratique, nous avons scindé la rééducation du 1<sup>er</sup> rayon de celle des rayons latéraux afin de mettre l'accent sur les spécificités de chacune.

### Rééducation après chirurgie du premier rayon

Cette rééducation est conçue suite aux ostéotomies du 1<sup>er</sup> métatarsien (scarf, chevron distal et variantes) associées ou non à une ostéotomie de la 1<sup>re</sup> phalange.

#### Période postopératoire immédiate (48 à 72 heures)

Les contraintes liées au postopératoire sont principalement la très courte durée d'hospitalisation (impliquant un retour après 2 ou 3 jours à domicile), voire son absence, et la gestion du caractère aigu de la douleur. L'acteur de la rééducation peut être le rééducateur attaché au service ou un thérapeute à domicile dans le cas de la chirurgie ambulatoire. Les objectifs se définissent autour de trois grands axes :

- lutte contre la douleur et les troubles trophiques ;
- marche sur les chaussures postopératoires à appui talonnier ;
- séance d'informations auprès du patient.

Le drainage postural est essentiel pour la prévention des œdèmes et des hématomes. Il convient d'expliquer au patient les conditions d'un drainage efficace (pieds surélevés par rapport au niveau des genoux). La cryothérapie est appliquée 4 à 5 fois par 24 h. Elle permet un ralentissement de la conduction nerveuse et du métabolisme cellulaire provoquant une diminution du phénomène de destruction cellulaire et donc un raccourcissement du temps de cicatrisation [21]. Nous proposons le système du Cryocuff® qui, par son manchon spécifique au niveau de l'avant-pied, allie froid et compression pour une durée de 15 minutes [17]. Il est également possible d'utiliser les *cold-pack* traditionnels qui sont à renseigner au patient dès son retour à domicile. La classique vessie de glace garde bien sûr toute son indication.

En cas d'anesthésie locorégionale à cathéter continu, dès la récupération du contrôle moteur du pied (généralement après 48 heures), le patient est verticalisé sur sa chaussure postopératoire à appui talonnier, qu'il a été invité à essayer en période pré-

opératoire afin de s'habituer au nouvel équilibre. Les avantages de cette chaussure sont les suivants :

- non-immobilisation du patient ;
- étirement des gastrocnémiens (par la déclive que la chaussure impose).

Néanmoins, remarquons qu'elle suscite certaines plaintes :

- douleur du médio-pied (à la jonction talon-semelle souple) ;
- douleur de compensation au niveau du dos.

L'information comprend une explication de la chirurgie, du programme de rééducation et un rappel des consignes dès le retour à domicile (cryothérapie, drainage postural, repos pendant les premières semaines). Celui-ci permet de rassurer le patient et de le rendre actif dans sa prise en charge.

#### Période de décharge de l'avant-pied (3 à 6 semaines)

Cette phase est délicate, car marquée par le compromis entre la mobilisation précoce et la nécessité de consolidation et de cicatrisation. La meilleure lutte contre la raideur articulaire est la mobilisation précoce. Afin de ne pas compromettre la consolidation, il est indispensable de connaître précisément le geste chirurgical effectué, principalement la stabilité des ostéotomies, et d'adapter les consignes de mobilisation en fonction de celle-ci et en fonction des capacités du patient.

Étant donné les contraintes de cette période, il nous semble plus raisonnable d'avoir un thérapeute en dialogue avec le chirurgien. Ensemble, ils doivent évaluer l'évolution du patient en termes de mobilité, de douleur et d'œdème et le guider de façon précise dans les exercices qu'il doit effectuer quotidiennement à domicile. Les objectifs tournent autour de trois axes :

- mobilisation passive et active des orteils ;
- stimulation des fléchisseurs de l'hallux ;
- consignes d'autorééducation.

#### Mobilisation passive du premier rayon

Elle a pour objectif de récupérer la mobilité de la métatarsophalangienne (MtP) en flexion dorsale et plantaire, car cette mobilité est inhibée dans la chaussure à appui talonnier. Une bonne flexion dorsale permet d'assurer des activités telles que la montée d'un plan incliné, la marche à reculons, la réception de sauts. La flexion plantaire assure, elle, la propulsion lors du 4<sup>e</sup> pivot. Rappelons également que la mobilité de la MtP est différente en chaîne ouverte (90° de flexion dorsale et 45° de flexion de plantaire) et en chaîne fermée (58° de flexion dorsale) [19]. Les amplitudes recherchées en charge sont donc toujours moins importantes que celles obtenues lors de la mobilisation sur table.

En pratique, la prise du 1<sup>er</sup> métatarsien est dorsoplantaire (cicatrice médiale) et distale afin d'immobiliser le foyer d'ostéotomie (surtout en cas d'ostéotomie distale et diaphysaire). La prise de la main mobilisatrice sur la 1<sup>re</sup> phalange (P1) est également dorsoplantaire et proximale (surtout en cas d'association d'une ostéotomie de P1). La mobilisation est non douloureuse et ciblée tantôt sur la fin de course en flexion dorsale, tantôt sur celle en flexion plantaire. Si les ostéotomies l'autorisent, une légère décoaptation dans l'axe est généralement associée lors de la mobilisation. Une mobilisation des articulations voisines du site opéré (mobilisation des métatarsiens latéraux, du médio-pied et de l'arrière-pied) est également conseillée [31].



### Mobilisation active du premier rayon

C'est la flexion plantaire qui est visée dans le travail actif du 1<sup>er</sup> rayon, car nécessaire à la propulsion lors du 4<sup>e</sup> pivot. Certains auteurs préconisent un travail précoce quotidien (dès la première semaine postopératoire) en chaîne ouverte avec résistance contre un élastique de rééducation [29], d'autres préfèrent ce même travail mais sans résistance pendant les quatre premières semaines [8].

En pratique, nous allions les deux techniques :

- le travail de mobilisation active d'amplitude maximale sans résistance en chaîne ouverte est sans risque, facile à réaliser par le patient et allie gain d'amplitude au réveil musculaire ;

- le travail des long et court fléchisseurs plantaires contre résistance se déroule patient assis, pied posé au sol (cheville à 90°), un élastique de rééducation (remplacé au domicile par un tissu élastique type collant de laine) sous la 1<sup>re</sup> phalange (les extrémités de l'élastique sont maintenues dans les mains du patient). On demande au patient d'apporter l'orteil au sol et, une fois qu'il y est, de mettre une résistance dans l'élastique sans pour autant mobiliser l'orteil. Avec ce type de contraction isométrique, on ne crée pas de grand bras de levier sur le foyer d'ostéotomie.

### Autorééducation par le patient

C'est là le point clé de la rééducation de l'avant-pied en rendant le patient acteur de sa revalidation. Pour cela, il faut lui

donner quelques exercices simples et adaptés avec des recommandations claires ainsi qu'un rappel des consignes de drainage postural et de cryothérapie.

Nous demandons au patient un travail quotidien de 10 minutes dès la première consultation postopératoire et ce, pendant les deux premiers mois. Ce temps comprend 5 minutes de mobilisation et 5 minutes de travail actif. Pour la mobilisation, il faut trouver avec lui une position confortable (selon sa souplesse) qui allie exécution aisée et contrôle visuel du geste, lui expliquer la position des mains et l'amplitude recherchée. Pour le travail actif, nous proposons les deux exercices décrits précédemment, trois séries de 10 contractions par exercice et ce, en alternance.

### Période de remise en charge

#### (4-6<sup>e</sup> semaine postopératoire) (tableau 55.1)

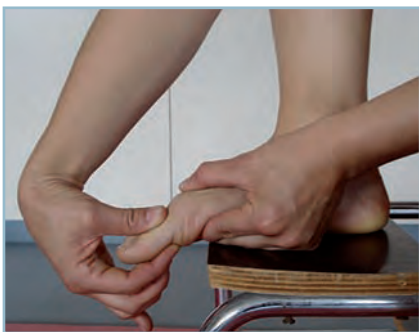Lors de la reprise de la marche en appui, l'œdème et la douleur ont tendance à se majorer. Là aussi, le défi est de trouver le juste équilibre entre la reprise de l'activité normale du patient et les limites que les conséquences de la chirurgie imposent.

Durant cette période, nous préconisons la prise en charge du patient à un rythme de 2 à 3 fois par semaine en insistant toujours sur l'autorééducation quotidienne du patient à domicile.

À la nécessité d'entretenir la mobilisation passive et active, et la lutte contre les troubles trophiques (drainage postural, bains écosais) la correction de la marche vient s'ajouter :

**Tableau 55.1.** Dynamique de rééducation du 1<sup>er</sup> rayon lors de la reprise de l'appui (vers la 4<sup>e</sup> semaine).


Paramètres à évaluer	Déficits associés	Traitements proposés
Mobilité articulaire : – flexion plantaire MtP1 (norme = 45°) – flexion dorsale MtP1 (norme = 90°)	Déficit en fl. plantaire → difficulté pour la propulsion Déficit en fl. dorsale → difficulté pour la marche, sauts...	Mobilisation de la MtP en flexion plantaire et dorsale par le thérapeute mais aussi par le patient quotidiennement Position correcte des mains : une main stabilise la tête du méta (foyer de l'ostéotomie), l'autre main (à la base de P1) mobilise (figure 55.1)
Fonction musculaire : – court fléchisseur de l'hallux (flexion MtP1) – long fléchisseur de l'hallux (flexion de P2 sur P1)	Déficit du CFH → défaut de stabilisation de l'appui de P1 au sol Déficit du LFH → défaut de propulsion (lors du 4 <sup>e</sup> pivot)	Travail analytique de flexion plantaire de la MtP (résistance sous P1) et principalement travail en fin de piste (fixation du 1 <sup>er</sup> rayon au sol lors de la propulsion) (figure 55.2)
Analyse de la marche : – position des pieds – rotation de l'avant-pied – déroulement correct des appuis – boiterie	Déficit de marche : évitement de 3 <sup>e</sup> pivot par une rotation externe exagérée du pied, absence de pronation de l'avant-pied, pas de propulsion du 1 <sup>er</sup> rayon	Travail analytique de correction des appuis : prise de conscience de la pronation de l'avant-pied et de la propulsion finale sur le 1 <sup>er</sup> rayon par un déroulement avant-arrière sur mousse de déroulement La vérification de ces corrections lors de la marche normale vient ensuite (figure 55.3)
Reprogrammation sensori-motrice : – adaptation au sol instable – équilibre bipodal puis unipodal	Déficit proprioceptif : attitude d'évitement sur sol instable (pied reste sur bord latéral), équilibre altéré	Travail d'équilibration en bipodal (pieds sur une ligne : la prosupination de l'avant-pied ainsi que la flexion des orteils assurent la position). L'équilibration en appui unipodal vient ensuite : varier les supports et matériaux. À partir du 3 <sup>e</sup> mois : réception de saut unipodal (figure 55.4)



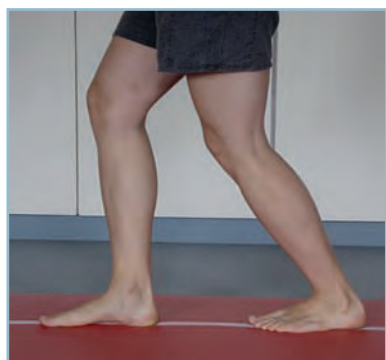55.1 Mobilisation MtP 1.



55.2 Flexion plantaire hallux contre résistance.



55.3 Pied sur mousse de déroulement.



55.4 Deux pieds en ligne (hanche et genou en flexion).

- déroulement correct des appuis ;
- récupération de la fonction du 1<sup>er</sup> rayon (4<sup>e</sup> pivot) ;
- reprogrammation sensori-motrice.

### Correction de la marche

Lors de la reprise de l'appui, le patient a tendance à escamoter le 4<sup>e</sup> pivot en maintenant l'avant-pied en supination. Dans un premier temps, il faut lui faire prendre conscience de ce mouvement de prosupination de l'avant-pied en charge (appui alterné bord médial–bord latéral du pied), ainsi que la sortie du pas sur le 1<sup>er</sup> rayon (travail assis en simulant la fin d'un pas). Dans un second temps, nous systématisons ce déroulement correct des appuis par un travail analytique d'aller-retour, le pied opéré restant sur une barre de déroulement (type mousse d'isolation). Enfin, le thérapeute vérifie l'intégration de la correction lors de la marche spontanée. À juste titre, certains auteurs proposent de travailler préalablement cette reprise de la marche en piscine permettant une limitation de l'œdème et de la douleur [31]. La marche sur pointe de pieds ne se fait pas avant le 2<sup>e</sup> mois et la reprise de la course ou d'un sport de sauts avant le 3<sup>e</sup> mois.

### Programmation sensori-motrice

Le pied doit allier deux grandes qualités qui sont la force et l'adaptation de sa forme sur de très courtes périodes. C'est grâce à la coordination entre ses structures qu'il y parvient en alternant verrouillage (pour rigidifier et limiter les commandes) et relâchement (pour adapter et construire un mouvement) [19]. La rééducation doit donc ré-entraîner ces coordinations en recréant des situations nécessitant des adaptations rapides (travail sur poutre en mousse, sur coussins, sur plateau de Freeman, travail les yeux fermés...).

Quelques règles de base sont à rappeler :

- préférer le travail en légère flexion de hanche et genou, car le travail d'équilibration est plus important au niveau du pied ;
- le travail sur plan incliné descendant (déséquilibre antérieur) sollicite les muscles de la chaîne postérieure (dont les fléchisseurs des orteils) ;
- règle de la non-douleur.

## Rééducation après chirurgie des rayons latéraux

Nous ne reprenons dans cette partie que les éléments qui diffèrent de la rééducation du 1<sup>er</sup> rayon. Cette rééducation s'applique principalement pour les ostéotomies métatarsiennes distales (Weil principalement) et parfois pour les transferts tendineux.

### Période postopératoire immédiate (48 à 72 heures)

Les contraintes, acteurs et objectifs sont similaires à ceux de la chirurgie du 1<sup>er</sup> rayon.

### Période de décharge de l'avant-pied (3 à 6 semaines)

#### Généralités

Les contraintes et acteurs sont identiques à la chirurgie du 1<sup>er</sup> rayon. Le principal objectif est la lutte contre la raideur en flexion dorsale des orteils. Cette raideur est causée par différents facteurs [20] :

– précédant la chirurgie : la luxation chronique de la MtP (associée ou non à l'orteil en griffe) entraîne des changements à la fois structurels et biomécaniques de l'articulation ; la lésion de la plaque plantaire, la rétraction de la capsule articulaire dorsale, la modification du trajet des muscles intrinsèques et extrinsèques par rapport au centre de rotation de l'articulation les rendant inactifs, voire antagonistes, de leur fonction d'origine [11] ;

– inhérents à la chirurgie : éviter les techniques trop délabrantes car toute cicatrice a une tendance rétractile ;

– intervenant dans les suites de la chirurgie : l'immobilisation et le manque de rééducation.

Pour lutter contre cette raideur, nous proposons des techniques de mobilisation passive de la MtP des rayons latéraux et de mobilisation active visant la stimulation des muscles intrinsèques du pied.

### Mobilisation passive de la MtP des rayons latéraux

C'est la récupération de la fin de piste en flexion plantaire qui est souvent problématique. La mobilité normale de la MtP est :

– en flexion plantaire de 25° pour le 2<sup>e</sup> rayon (et augmente pour atteindre 35° au 5<sup>e</sup> rayon) ;

– en flexion dorsale de 85° pour le 2<sup>e</sup> rayon (et diminue pour atteindre 60° au 5<sup>e</sup> rayon).

En pratique, la technique de mobilisation est très similaire à celle du 1<sup>er</sup> rayon, nous considérons :

– le positionnement correct des mains : une main fixe la tête du métatarsien dans sa région distale, une main mobilise au niveau de la 1<sup>re</sup> phalange. Cette prise doit être d'autant plus précise qu'un geste d'arthrodèse de l'interphalangienne proximale (IPP) ou un transfert tendineux est associé ;

– les surfaces articulaires étant des condyliennes, nous associons au mouvement de flexion une composante de glissement parallèle aux surfaces articulaires (la tête métatarsienne roulant sur son unité plaque plantaire) ;

– les exercices doux de décoaptation articulaire sont également recommandés.

### Mobilisation active de la MtP des rayons latéraux

L'élément principal est la stimulation de la musculature intrinsèque du pied. Le mouvement qui est à rééduquer est la flexion plantaire de la MtP. Deux catégories différencient les muscles qui assurent cette flexion plantaire :

– les muscles extrinsèques (LFO) ;

– les muscles intrinsèques (CFO, IO dorsaux et plantaires, lombricaux).

Les muscles extrinsèques polyarticulaires assurent l'agrippement (par la fixation des trois phalanges) et la puissance lors du mouvement. Les muscles intrinsèques ont un rôle de stabilisation de la plaque plantaire, de fixation de la pose correcte des orteils au sol (flexion de la MtP en maintenant les IP en extension), ainsi qu'un rôle proprioceptif (passage d'une structure rigide à une structure souple selon la coordination requise) [18]. Leur action est donc plus une résistance à l'extension qu'une flexion pure [12].

En pratique, nous travaillons avec le patient assis, pied posé au sol, cheville à 120° de flexion plantaire (pour raccourcir les insertions du LFO et donc diminuer son action d'agrippement) et nous demandons au patient de poser la pulpe des orteils au sol sans griffer les orteils. L'exercice est difficile et le patient

exprime souvent qu'«il ne sent pas le mouvement» et que son pied ne lui «obéit» pas. Notre rôle en tant que rééducateur est d'imager le mouvement, d'utiliser des guides tactiles sans pour autant travailler en force car dans ce cas, c'est le LFO qui prend le relais.

Les consignes d'autoéducation sont semblables à celles de la chirurgie du 1<sup>er</sup> rayon mais en reprenant les exercices de mobilisation active et passive adaptés aux rayons latéraux décrits ci-dessus. Une grande attention est portée à la correction de la mobilisation par le patient (position confortable et position adaptée des mains et des doigts surtout en cas de geste associé d'arthrodèse de l'IPP).

### Période de reprise de l'appui (3-6<sup>e</sup> semaine postopératoire) (tableau 55.II)

La rééducation de la chirurgie des rayons latéraux doit s'inscrire dans la longueur et dans la régularité. Il est important de bien informer le patient. Pendant les trois premiers mois, le pied reste douloureux après une longue station debout ou une longue marche et ne permet pas un retour à un chaussage normal. De plus, c'est pendant ces trois premiers mois que la lutte contre la raideur est la plus efficace. Il est donc primordial que le patient prenne conscience de l'importance de pratiquer au quotidien les exercices proposés par le rééducateur. En cas de douleur ou d'œdème important, nous conseillons au patient de pratiquer les bains écossais, c'est-à-dire alterner un bain du pied de 2 minutes dans une eau chaude (40°) et de 2 minutes dans une eau froide (15°). Ceux-ci permettent un pompage vasculaire et une action antalgique.

Les objectifs recherchés par le thérapeute sont la lutte contre la douleur en flexion dorsale et contre le déficit musculaire des fléchisseurs intrinsèques. La traduction clinique de ces défauts est l'observation d'un «floating toe». La pulpe de l'orteil perd le contact avec le sol diminuant la surface d'appui et augmentant donc la pression sur la tête métatarsienne et sous les surfaces portantes créant un risque de récurrence des métatarsalgies. Cette complication en «floating toe» est relativement fréquente après une ostéotomie de Weil (entre 20 et 68 % des séries étudiées [6]).

Les moyens à notre disposition sont la mobilisation, le drainage de l'œdème, le massage des cicatrices dorsales et le travail des muscles intrinsèques. Cette réactivation musculaire va de pair avec la reprogrammation sensori-motrice, car un travail global proprioceptif répond mieux à la fonction même des muscles intrinsèques. Ce travail reprend les mêmes règles de base que celles utilisées pour le 1<sup>er</sup> rayon.


En exemple d'exercice proposé, le patient est debout, hanches et genoux légèrement fléchis. Le patient porte le poids de son corps sur l'avant du pied (le talon peut décoller de 1 mm du sol) et doit se stabiliser. Dans cet exercice, le travail des intrinsèques, en résistance à l'extension, est bien visible.

## Conclusion

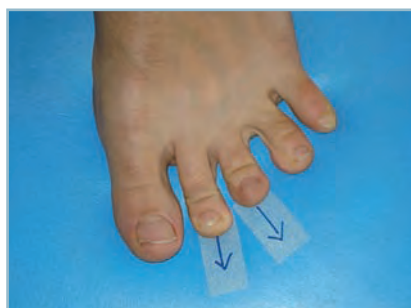Aucune étude à ce jour n'a validé un protocole de rééducation de l'avant-pied. Le protocole que nous proposons est basé sur la connaissance de la biomécanique, de la pathologie de l'avant-pied et de la chirurgie actuelle, sur l'analyse des complications post-opératoires et sur notre pratique quotidienne après chirurgie de l'avant-pied. Il répond à une demande des chirurgiens et des patients mais reste à valider afin d'être mieux connu auprès de nos collègues kinésithérapeutes.

**Tableau 55.II.** Dynamique de rééducation des rayons latéraux lors de la reprise de l'appui (4<sup>e</sup> semaine).

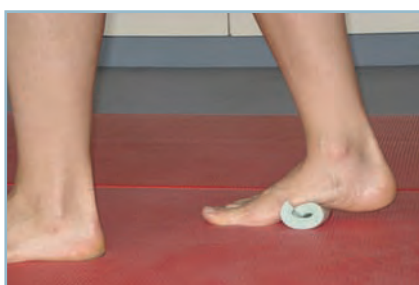Paramètres à évaluer	Déficits associés	Traitements proposés
Mobilité articulaire : – flexion plantaire MtP (norme pour 2 <sup>e</sup> rayon : 25°) – flexion dorsale : moins problématique	Déficit en fl. plantaire → perte de l'appui des phalanges au sol → augmentation de la pression sous la tête de méta (risque de récurrence de métatarsalgie)	Mobilisation de la MtP en flexion plantaire par le thérapeute mais aussi par le patient quotidiennement  Position correcte des mains : une main stabilise la tête du méta (foyer de l'ostéotomie), l'autre main (à la base de P1) mobilise ( <i>figure 55.5</i> )
Fonction musculaire : – m. intrinsèques (IO et lombricaux) : action isolée peu objectivable – m. extrinsèques (LFO) : flexion des IP (griffe orteil)	Déficit des intrinsèques → perte de l'appui des phalanges au sol (flexion MtP en maintenant IP en extension) → favorisation de la griffe des orteils	Travail analytique de flexion plantaire des rayons latéraux : travail sans résistance, en évitant la griffe des orteils. Demander au patient d'écartier, abaisser et allonger les orteils ( <i>figure 55.6</i> )
Analyse de la marche : – position des pieds – supination-pronation de l'avant-pied – déroulement correct des appuis – présence de <i>floating toe</i>	Déficit de marche : l'évitement du 4 <sup>e</sup> pivot (avant-pied en supination) entraîne une augmentation du <i>floating toe</i> du 2 <sup>e</sup> rayon et une augmentation de la charge sur les rayons latéraux	La correction de la marche consiste principalement à corriger le défaut de propulsion du 1 <sup>er</sup> rayon. Celui-ci corrigé, il faut évaluer la présence d'un <i>floating toe</i> (souvent le 2 <sup>e</sup> orteil) résiduel. Un taping nocturne en flexion plantaire reste possible pour posturer ce défaut ( <i>figure 55.7</i> )
Reprogrammation sensori-motrice : – adaptation au sol instable – équilibre bipodal puis unipodal	Déficit proprioceptif : attitude d'évitement sur sol instable (pied reste sur bord latéral), équilibre altéré	Travail d'équilibration (en déséquilibre antérieur pour stimuler les fléchisseurs) en bipodal. L'équilibration en appui unipodal (marche sur différentes mousses) vient ensuite. À partir du 3 <sup>e</sup> mois, réception de saut unipodal ( <i>figure 55.8</i> )



55.5 Mobilisation MtP2.



55.6 Ouverture des orteils.



55.7 Gros plan des orteils lors de la correction de la marche.



55.8 Travail sur plan incliné.



## Bibliographie

- [1] Bissen J, Conlin K, Dudero A, Englehart D, Flinchbaugh R, Fonfemie A, et al. *ICSI Health care guideline : ankle sprain*. 7<sup>th</sup> ed. Institute for clinical systems improvement (ICSI); 2006.
- [2] Bleakley C, McDonough S, MacAuley D. The use of ice in the treatment of acute soft-tissue injury : a systematic review of randomized controlled trials. *Am J Sports Med* 2004; 32 (1) : 251-61.
- [3] Bleakley CM, McDonough SM, MacAuley DC. Cryotherapy for acute ankle sprains : a randomised controlled study of two different icing protocols. *Br J Sports Med* 2006; 40 : 700-5.
- [4] De Bie R, Heemskerk M, Lenssen A, Van Moorsel S, Rondhuis G, Stomp D et al. KNGF richtlijnen voor chronische enkelletsel. *Koninklijk Nederlands Genootschap voor Fysiotherapie (KNGF)*; 2005.
- [5] De Bie R, Hendriks H, Lenssen A, Van Moorsel S, Opraus K, Remkes W et al. KNGF richtlijnen voor acuut enkelletsel. *Koninklijk Nederlands Genootschap voor Fysiotherapie (KNGF)*; 2005.
- [6] Devos-Bevernage B, Leemrijse T. Predictive value of radiographic measurements compared to clinical examination. *Foot Ankle Int* 2008; 29 (2) : 142-49.
- [7] De Vries JS, Krips R, Siersevelt IN, Blankevoort L, Van Dijk CN. Interventions for treating chronic ankle instability (review). *Cochrane Database of Syst Rev* 2006; Issue 4 : CD004124.
- [8] Donnery J, DiBacco RD. Postsurgical Rehabilitation exercises for hallux abducto valgus repair. *J Am Podiatr Med Assoc* 1990, 80 (8) : 410-13.
- [9] Gouilly P, Favre J, Besch S, Bru C, Frey A. *Recommandations pour la pratique de soins : rééducation de l'entorse de la cheville*. Agence nationale d'accréditation et d'évaluation en santé (ANAES); 2000.
- [10] Handoll HH, Rowe BH, Quinn KM, de Bie R. Interventions for preventing ankle ligament injuries. *Cochrane Database Syst Rev* 2001; (3) : CD000018.
- [11] Hofstaetter SG, Petroustas JA, Gruber F, Ritschl P, Trnka HJ. The Weil osteotomy. A seven-year follow-up. *JBSJ* 2005; 87-B (11) : 1507-11.
- [12] Kalin P, Hirsch B. The origins and function of the interosseous muscles of the foot. *J Anat* 1987; 152 : 83-91.
- [13] Kerkhoffs GMMJ, Handoll HHG, de Bie R, Rowe BH, Struijs PAA. Surgical versus conservative treatment for acute injuries of the lateral ligament complex of the ankle in adults (review). *Cochrane Database Syst Rev* 2007; issue 2 : CD000380.
- [14] Kerkhoffs GM, Rowe BH, Assendelft WJ, Kelly K, Struijs PA, Van Dijk CN. Immobilisation and functional treatment strategies for acute lateral ankle ligament injuries in adults. *Cochrane Database Syst Rev* 2002; (3) : CD003762.
- [15] Kerkhoffs GM, Struijs PA, Marti RK, Assendelft WJ, Blankevoort L, Van Dijk CN. Different functional treatment strategies for acute lateral ankle ligament injuries in adults. *Cochrane Database Syst Rev* 2002; (3) : CD002938.
- [16] Kerkhoffs GMMJ, Struijs PAA, Marti RK, Assendelft WJ, Blankevoort L, Dijk Van CN. Different functional treatment strategies for acute lateral ankle ligament injuries in adults (review). *Cochrane Database Syst Rev* 2002; issue 3 : CD002938.
- [17] Knobloch K, Kraemer R et al. Microcirculation of the ankle after cryo/cuff application in healthy volunteers. *Int J Sport Med* 2006; 27 : 250-55.
- [18] Lengele B, Leemrijse T. Anatomie chirurgicale de l'avant-pied. In : *Chirurgie de l'avant-pied*. 2<sup>e</sup> éd. Cahiers d'enseignement de la Sofcot; 89 : 5-22.
- [19] Maestro M. Biomécanique de l'avant-pied. In : *Chirurgie de l'avant-pied*. 2<sup>e</sup> éd. Cahiers d'enseignement de la Sofcot; 89 : 23-38.
- [20] Maestro M, Augoyard M, Barouk S, Benichou M, Peyrot J, Raguza M, Valtin B. *Les facteurs de la raideur articulaire. Table ronde de la Sofcot*. Journées de printemps de l'AFCP, 13 juin 1998. Nice/Juan les Pins, France.
- [21] Merrick MA. Secondary injury after musculoskeletal trauma : a review and update. *J Athl Train* 2002; 37 : 209-17.
- [22] Struijs P, Kerkhoffs G. Ankle sprain. *Clin Evid* 2005; (13) : 1366-76.
- [23] Thacker SB, Stroup DF, Branche CM, Gilchrist J, Goodman RA, Weitman EA. The prevention of ankle sprains in sports. A systematic review of the literature. *Am J Sports Med* 1999; 27 (6) : 753-60.
- [24] Thonnard JL, Arnould C, Lejeune T, Nielsens H, Pendeville E, Penta M, Eysen M, Lambert ML, Paulus D, Vandenstein D. *Base pour une nomenclature en kinésithérapie*. Centre fédéral d'expertise des soins de santé (KCE); Project number PPF05\_GCP 2006.
- [25] Van der Wees PJ, Lenssen AF, Hendriks EJ, Stomp DJ, Dekker J, De Bie RA. Effectiveness of exercise therapy and manual mobilisation in ankle sprain and functional instability : a systematic review. *Aust J Physiother* 2006; 52 (1) : 27-37.
- [26] Van Der Windt DA, Van Der Heijden GJ, Van Den Berg SG, Ter Riet G, De Winter AF, Bouter LM. Ultrasound therapy for acute ankle sprains. *Cochrane Database Syst Rev* 2002; (1) : CD001250.
- [27] Van Os AG, Bierma-Zeinstra SM, Verhagen AP, De Bie RA, Luijsterburg PA, Koes BW. Comparison of conventional treatment and supervised rehabilitation for treatment of acute lateral ankle sprains : a systematic review of the literature. *J Orthop Sports Phys Ther* 2005; 35 (2) : 95-105.
- [28] Verhagen E, Van der Beek A, Twisk J, Bouter L, Bahr R, Van Mechelen W. The effect of a proprioceptive balance board training program for the prevention of ankle sprains : a prospective controlled trial. *Am J Sports Med* 2004; 32.
- [29] Weil L, Benton-Weil W. Postoperative hallux valgus exercises. *J Foot Ankl Surg* 1998; 37 (4) : 355.
- [30] Wyffels P, De Naeyer P, Van Royen P. *Wvvh : Enkeldistorsie ; aanbeveling. Wetenschappelijke Vlaamse Vereniging voor Huisartsen (Wvvh)*; 2003.
- [31] Xenard J. Soins post-opératoires et rééducation après cure chirurgicale d'hallux valgus. *Orthop Traumatol* 1991; 1 : 67-70.

SECTION 3.6

Traitement médical du pied  
et de la cheville

CHAPITRE 56

# Traitement médical des tendinopathies

H. DE LABAREYRE

Physiopathologie.....782  
Possibilité thérapeutique.....782

Mesures préventives orthèses.... 785  
Quelques situations pratiques ... 785

Conclusion.....786

*Il existe une très grande variété de traitements dans le cadre de la pathologie tendineuse autour de la cheville, aucun d'eux n'apportant la solution à tous les problèmes. Cela est dû à la diversité des tendons et à la diversité des lésions dissimulées sous le terme de tendinopathie. Si l'on écarte les lésions d'origine inflammatoire (tendinites), pour ne retenir que les lésions d'origine mécanique de surmenage (tendinopathies, encore appelées tendinoses), il n'en reste pas moins une liste de lésions possibles suffisamment longue pour expliquer les réponses variables obtenues pour un même traitement.*

*On distingue les :*

- tendinopathies d'insertion ou enthésopathies ;*
- tendinopathies corporeales des tendons longs (nodulaires ou fusiformes), véritables microruptures intratendineuses ;*
- syndromes fissuraires ;*
- ruptures (souvent partielles mais parfois complètes) ;*
- instabilités tendineuses ;*
- douleurs tendineuses sur simple tendon grêle ;*
- péri-tendinopathies, qui sont souvent le prélude d'une tendinopathie sous-jacente [1, 2].*

*Certains ont proposé des classifications cliniques simples permettant d'évaluer le patient d'une consultation à l'autre et d'avoir une idée pronostique plus précise. Blazina a proposé trois stades de tendinopathie et un quatrième correspondant à la rupture [4]. Leadbetter propose une classification un peu plus précise en quatre [9] :*

- stade 1 : la douleur apparaît après l'activité mais régresse en quelques heures. Les symptômes ont moins de 2 semaines. Il peut déjà exister un petit dérouillage matinal ;*
- stade 2 : la douleur existe pendant et après l'exercice sans réduction notable de celle-ci. Les symptômes évoluent depuis 2 à 6 semaines ;*
- stade 3 : la douleur persiste plusieurs jours après l'effort, réapparaît rapidement dès la reprise et limite les activités. Les symptômes évoluent depuis plus de 6 semaines ;*
- stade 4 : la douleur est permanente, gêne les activités courantes et empêche toute activité sportive.*

*La rupture tendineuse n'a pas lieu d'être considérée comme le terme évolutif d'une tendinopathie. Il s'agit d'une autre pathologie, souvent précédée par un passé de tendinopathie chez le sportif, mais pas nécessairement. En dehors des thérapeutiques classiques, il faut se rappeler*

*que nombre de lésions sont des technopathies, liées à des gestes techniques spécifiques. Leur traitement passe par une modification de geste ou des « astuces » techniques qui permettent d'éviter une situation de contrainte tendineuse.*

## PHYSIOPATHOLOGIE

La tendinopathie survient lorsqu'il existe un rapport de force défavorable entre la traction musculaire et la résistance tendineuse. La lésion peut survenir lors de mécanismes :

- concentriques, où le muscle tire sur son tendon en se raccourcissant ;
- excentriques, lorsque le muscle résiste à une tension, qui lui est imposée par une contrainte antagoniste, en s'allongeant.

Les forces développées lors des mécanismes excentriques sont plus importantes et leur potentiel lésionnel est supérieur. Les sollicitations se font surtout en traction, avec une élasticité tendineuse qui ne dépasse pas 2 %, mais des phénomènes de friction, liés à des contraintes anatomiques, peuvent intervenir (défilé ostéofibreux, coude sur un relief osseux, poulie de réflexion...).

Il existe une grande différence entre les âges extrêmes. Chez l'enfant, l'élasticité est plus grande et il est classique de dire que la tendinopathie n'existe pas, alors que les pathologies sont prépondérantes sur la partie osseuse des enthèses. Chez le sujet plus âgé, l'élasticité devient très faible et les phénomènes dégénératifs sont importants.

Sur le plan histologique, on ne retrouve des éléments inflammatoires que dans le cadre des péri-tendinopathies, alors que ceux-ci sont minimes ou inexistantes dans les tendinopathies. Il existe en revanche des modifications des fibres collagènes correspondant à des zones de microruptures, des zones de cicatrisation imparfaite, puis des zones de dégénérescence.

Nous décrivons les différents moyens thérapeutiques et détaillons, au cas par cas, les indications spécifiques en fonction des différentes localisations lésionnelles.

## POSSIBILITÉ THÉRAPEUTIQUE

### Repos

La seule circonstance pour laquelle le repos sportif strict est demandé relève de la péri-tendinopathie, en particulier lorsqu'il existe une crépitation à la palpation. En dehors de ce cas, la consigne est de demander un repos relatif, c'est-à-dire que les activités sportives peuvent être poursuivies à condition de ne pas entretenir la douleur. Il s'agit de roder mécaniquement le problème, tout en faisant d'autres soins, comme si l'on voulait guider les phénomènes de cicatrisation dans le sens de la fonction que l'on souhaite récupérer. Les règles du jeu sont simples ; on peut tolérer une douleur d'échauffement qui ne doit pas excéder 5 à 10 minutes, des douleurs pas trop intenses au refroidissement, mais il ne faut pas tolérer une douleur qui ne veut pas passer à l'échauffement ou qui revient en cours d'activité après

s'être atténuée. Ceci signifie que l'on arrive à la limite de la tolérance. En pratique, ces règles sont faciles à faire respecter en cas d'activités foncières, telles que la course à pied, mais deviennent beaucoup plus délicates lorsqu'il s'agit de sports plus «explosifs». Dans ce cas, si la douleur survient brutalement lors d'un geste précis tel qu'un saut, il est à craindre que le seuil de tolérance ne soit alors largement dépassé et qu'il y ait un risque d'entretien, voire d'aggravation, de la lésion.

## Cryothérapie

Elle est utilisée quasi systématiquement pour son action antalgique, anti-inflammatoire et vasomotrice. Il faut parfois expliquer au patient que le froid peut être désagréable mais qu'il a un objectif thérapeutique, alors que la chaleur ou l'échauffement permettent d'améliorer le confort du fonctionnement tendineux, mais à court terme seulement.

L'application de froid se fait communément par conduction par contact direct prolongé avec de la glace de préférence pilée et de façon récente par convection à l'aide d'un gaz cryogénique. Le principe thérapeutique repose dans ce cas sur la notion de choc thermique (abaissement très rapide et intense de la température) et nécessite un équipement spécial. Il semble que le choc thermique soit plus performant en pathologie aiguë [6].

## Traitements médicamenteux oraux

Ils sont très largement prescrits. Les AINS sont théoriquement indiqués dans le cadre des péri-tendinopathies, alors qu'ils sont très discutables pour les tendinopathies, où ils ne sont souvent pas plus efficaces que les antalgiques avec des risques d'emploi plus importants. Dans ce cas, on l'a vu, il n'existe pas ou peu de cellules inflammatoires. Les médicaments ne règlent jamais le problème mécanique de fond.

## Traitements médicamenteux locaux

### Topiques

Les autoprescriptions dépassent les prescriptions. Il n'existe que peu d'études sérieuses donnant des appréciations de résultats. Leur mode d'action est probablement mixte par action locale pure et par action systémique. Sauf problèmes cutanés, leur tolérance est habituellement bonne. Les techniques occlusives ou par applications de pansements déjà préparés semblent plus efficaces. Ces traitements ne règlent pas non plus le problème mécanique.

### Infiltrations

On se heurte, là encore, au problème des indications si l'inflammation n'est qu'un problème secondaire. Certains auteurs pensent qu'elles ne sont pas indiquées dans les pathologies d'hyper-utilisation. En effet, si leur action antalgique est souvent rapide et importante, elles ne règlent qu'artificiellement le problème, elles n'ont souvent qu'une efficacité temporaire et ont un effet fragilisant indiscutable sur le tendon. Ceci exclut l'utilisation des injections intratendineuses en ce qui concerne les tendons longs, en particulier au niveau du membre inférieur, car le risque de rupture secondaire est une réalité rencontrée quotidiennement en traumatologie du sport [16].

Leur utilisation «paratendineuse», dans le cadre de bursites ou de péri-tendinopathies est admissible sans être dénuée de danger (tibial antérieur, tibial postérieur, fibulaires). Elles peuvent être réalisées en combinaison avec une ténographie qui permet de visualiser l'injection péri-tendineuse. Elles doivent, à notre avis, être proscrites en ce qui concerne le tendon calcanéen à l'exception, éventuellement, des cas de bursites pré-achilléennes. Néanmoins, dans ce cas, le risque de favoriser une rupture basse chez le sportif est réel.

## Contentions

L'immobilisation stricte ne se conçoit que pour certaines ruptures tendineuses qui ont un potentiel de cicatrisation par ce moyen, ainsi que pour certaines péri-tendinopathies ou tendinopathies hyperalgiques pour lesquelles on souhaite passer un cap douloureux. Il faut garder à l'esprit le fait que l'immobilisation est plutôt délétère pour le tendon, alors que la mobilisation conduit vers le renforcement.

On utilise beaucoup plus fréquemment les moyens d'immobilisation ou de contention relative qui permettent une certaine limitation des mouvements et une protection tendineuse. Il faut alors choisir entre les strappings (bandes élastiques), les tapings (bandes inextensibles) ou les orthèses amovibles. Ces moyens de contention ont un authentique rôle de protection mécanique (mais souvent d'une durée brève), ils permettent la poursuite de la mécanisation tendineuse en restant dans la logique du repos relatif et ont également un rôle extéroceptif antalgique par stimulation cutanée (*gate control*). Il ne faut pas leur donner plus de vertus thérapeutiques.

## Physiothérapie

Elle est très souvent utilisée. Si l'ensemble des thérapeutiques «électriques» peuvent avoir un intérêt comme techniques d'appoint chez le kinésithérapeute, elles sont largement trop souvent utilisées en monothérapie pour des raisons faciles à imaginer et malgré le fait qu'aucune d'entre elles n'ait jamais fait la preuve d'une efficacité en traitement isolé. Aucune technique ne règle le problème mécanique de fond, quand bien même les ultrasons ont un rôle défibrosant et les patients éprouvent un soulagement temporaire de leurs douleurs. Un certain nombre de machines sont plus occupationnelles que thérapeutiques.

## Rééducation

Si elle est bien réalisée par le kinésithérapeute, il s'agit là d'une authentique prise en charge mécanique. Elle comporte plusieurs volets qu'il faut savoir associer.

### Étirements

Ils jouent un rôle dans la mécanisation du tendon, cherchant à allonger la chaîne musculotendineuse étirée. Les étirements dynamiques ou balistiques avec temps de ressort sont proscrits, car ils risquent de créer des lésions supplémentaires [5]. Les postures, leur association avec une contraction musculaire ou l'utilisation du relâchement faisant suite à une contraction sont en revanche des techniques à la fois simples et performantes (contracté-relâché). Stanish décrit des techniques d'étirements excentriques [15] qui consistent



à mettre le tendon dans des situations de contrainte dynamiques à charges croissantes de façon contrôlée. L'objectif est de préparer le tendon aux situations de contrainte qui ne sont plus contrôlées lors de la reprise des activités sportives, par exemple. Le protocole est strict, initialement décrit pour le tendon patellaire, il a ensuite été adapté au tendon calcanéen. La douleur éventuellement réveillée permet de guider la progression des exercices qui sont de plus en plus difficiles (augmentation de la vitesse de réalisation et des charges).

### Massages transverses profonds (MTP)

Décrits par Cyriax, ce sont des massages appuyés, douloureux, exercés perpendiculairement par rapport aux fibres tendineuses, sur la zone lésionnelle [17]. Ils ont une action mécanique défibrante, assouplissante, à laquelle s'associe une action antalgique par libération de médiateurs chimiques locaux. Leur réalisation nécessite un kinésithérapeute compétent et prêt à y mettre l'énergie nécessaire. Le résultat positif doit être apprécié au bout d'un nombre limité de séances et être durable [7].

### Renforcement musculaire

Il vient toujours en complément du traitement purement tendineux de façon à conserver l'unité fonctionnelle musculotendineuse. Il favorise les contraintes en traction.

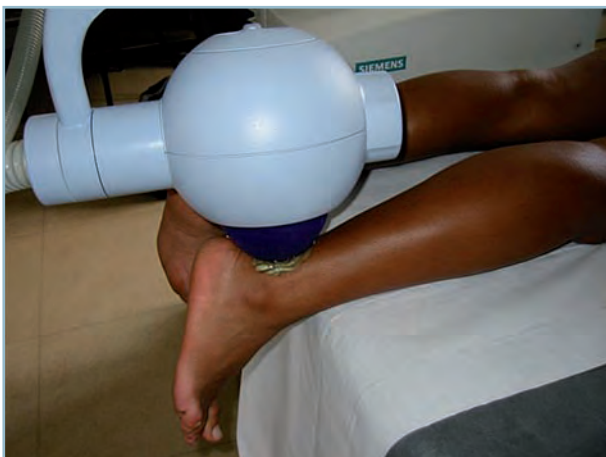## Traitements physiques

Les *soft lasers* sont inefficaces (se souvenir d'une formule sans appel : « laserothérapie = la zéro thérapie »). Seuls les lasers à haute énergie, de type chirurgical (laser CO<sub>2</sub>), sont susceptibles d'avoir une véritable action mécanique sur les tendons. Les appareils sont très peu répandus, les évaluations peu nombreuses [3].

Les *ondes de choc* sont les traitements les plus récemment proposés. On peut estimer qu'elles agissent comme des « super-MTP ». Différentes technologies s'affrontent regroupées en deux familles :

- les ondes de choc dites « extracorporelles » (*figure 56.1*) (qu'il faut plutôt appeler « focalisées »);
- les ondes de choc dites « radiales » (*figure 56.2*).

Le principe est d'encourager des processus de cicatrisation en créant des microlésions fraîches tout en stimulant la microcirculation locale et la libération de médiateurs chimiques antalgiques et



**56.1** Exemple de traitement par ondes de choc focalisées sur une tendinopathie calcanéenne.



**56.2** Exemple de traitement par ondes de choc radiales sur une tendinopathie calcanéenne.

anti-inflammatoires [8]. Les machines se répandent progressivement, les publications donnent des évaluations variées en fonction des localisations, des machines et des protocoles employés. Ces techniques permettent manifestement d'apporter une réponse mécanique au problème et de contourner la difficulté à faire réaliser des MTP dans certains cas. Elles nous paraissent intéressantes à étudier lorsque les résultats sont obtenus avec un nombre limité de séances (protocoles de six séances maximum dans notre pratique).

L'indication principale au niveau des tendons de la cheville est bien évidemment le tendon calcanéen. Il faut néanmoins différencier les tendinopathies corporéales et les enthésopathies (*cf. ci-après*).

## Autres thérapeutiques

Nous les énumérons seulement, car nous n'en avons aucune expérience :

- mésothérapie : elle consiste à injecter des microdoses de médicaments allopathiques par voie intradermique en regard de la zone pathologique;
- homéopathie : elle utilise la loi des similitudes;
- acupuncture : elle joue sur les circuits de la douleur;
- ostéopathie : elle considère que la lésion tendineuse est la conséquence d'un désordre ostéo-articulaire primitif;
- chevillères : elles ont pu être proposées, en particulier pour le tendon calcanéen, comportant des renforts paratendineux censés avoir un effet « massant ». Leur intérêt principal est de comporter également une talonnette.

## Thérapeutiques expérimentales récentes – thérapeutiques d'avenir ?

Certains auteurs, comme Paoloni [13], ont testé les applications de trinitrine dans les tendinopathies calcanéennes, ce produit aurait un pouvoir stimulant sur la synthèse de collagène par le fibroblaste. Il faut utiliser en parallèle un traitement antalgique luttant contre les céphalées et durant plusieurs mois.

D'autres, comme Rochcongar [14] ont utilisé l'aprotinine qui diminuerait le catabolisme du collagène.

Des auteurs nordiques défendent l'utilité de la sclérothérapie sous contrôle échographique en périphérie du tendon calcanéen [12].

Enfin, il est possible dans certains pays (mais pas en France) d'injecter localement des plaquettes obtenues par centrifugation du sang du patient. Celles-ci agiraient par l'intermédiaire des facteurs de croissance.

## MESURES PRÉVENTIVES ORTHÈSES

Elles ne viennent généralement qu'en fin d'exposé, alors qu'elles devraient peut-être être placées en préambule...

Il faut inculquer au sportif la notion de progressivité dans son effort. L'organisme est capable de s'adapter à beaucoup de choses, y compris les excès, à condition qu'on lui en laisse le temps. Les tendons font partie des acteurs à temps plein des activités physiques, il importe donc de n'augmenter leur charge de travail que progressivement sous peine de microruptures, donc de tendinopathies.

Les techniques d'étirement doivent être enseignées dès le plus jeune âge et sont parfois plus difficiles à faire pratiquer avec encore plus d'acharnement chez les seniors qui se remettent à une activité physique, persuadés de reprendre avec les possibilités mécaniques qu'ils avaient lors de leur interruption quelques dizaines d'années auparavant.

Il faut savoir utiliser des protections mécaniques simples quand cela est possible. L'exemple le plus évident est celui du coureur à pied qui doit impérativement choisir des chaussures de qualité. Il faut sans doute choisir les chaussures pour pied standard, plutôt que des chaussures dites pour pied pronateur ou supinateur. S'il faut les adapter à un pied qui présente des anomalies statiques ou qui est le siège d'une pathologie naissante, les orthèses plantaires sur mesure sont d'un intérêt majeur. L'utilisation de fortes talonnettes (10mm) incorporées dans des semelles est une nécessité dans le cadre des tendinopathies calcanéennes, quelles qu'elles soient.

Parmi les facteurs hygiénodiététiques, l'élément le plus important est la qualité de l'hydratation. Boire suffisamment assure une diurèse importante et favorise tout simplement le lavage de l'organisme des produits toxiques fabriqués lors de l'activité. Ceux-ci ont toujours un rôle néfaste sur les tissus et en particulier le tissu tendineux.

En revanche, la qualité de l'alimentation ou la correction d'éléments métaboliques, qui sont la hantise ou l'excuse des sportifs de haut niveau, n'a que peu d'intérêt chez le sportif standard. En ce qui concerne l'existence de foyers infectieux éventuels, il est certain qu'il faut les traiter mais de là à prétendre que toutes les dents arrachées chez les sportifs ont été les entières responsables de leurs tendinopathies...

## QUELQUES SITUATIONS PRATIQUES

### Aponévrosite plantaire

Il s'agit le plus souvent de microruptures au niveau de la zone d'attache proximale de l'aponévrose sur le calcanéus, le plus souvent dans sa partie médiale. Les lésions plus antérieures sont moins

fréquentes à la partie moyenne de l'aponévrose, elles correspondent souvent à des ruptures partielles.

Le traitement mécanique est parfaitement de mise avec utilisation possible des MTP et des techniques d'étirements. Les ondes de choc sont également largement utilisées et ont obtenu un agrément de la FDA aux États-Unis (tant pour les ODC focalisées que pour les ODC radiales). Notre expérience des ODC radiales nous donne une satisfaction dans 65% des cas avec un nombre moyen de séances égal à 4,5. L'existence ou non d'une épine sous-calcanéenne ne change rien à la qualité des résultats.

Les infiltrations ont été très utilisées, elles le sont moins actuellement, en particulier chez les sportifs, à cause des risques de ruptures secondaires. Elles semblent plus efficaces si elles sont réalisées par voie plantaire avec un criblage de la zone d'insertion, *loco dolenti*. La réalisation préalable d'une anesthésie du nerf tibiale postérieure améliore sensiblement le confort des patients dans la tolérance de ce geste. Il faut évidemment avoir repéré la zone d'injection talonnière avant de réaliser l'anesthésie.

### Tendinopathies calcanéennes

Il faut différencier les tendinopathies corporeales des tendinopathies d'insertion.

#### Tendinopathies corporeales

Elles sont différenciées par les images IRM et on retrouve finalement deux grands types de lésions :

- les tendinopathies nodulaires qui correspondent à une rupture partielle du tendon avec une zone cicatricielle intratendineuse, bien visible en hypersignal T2 sur une hauteur qui n'excède généralement pas les 20 mm ;
- les tendinopathies fusiformes qui se traduisent par un épaississement en fuseau régulier sur une grande hauteur avec des anomalies intratendineuses T2 parfois absentes mais qui prennent plus souvent la forme de fissuration unique ou multiple sur les coupes sagittales et un aspect en « tuyau de pipe » ou piqueté sur les coupes horizontales selon le nombre de ces images pseudofissuraires.

Il faut systématiquement utiliser la mesure de protection que représente le port de talonnettes. Intégrées dans des semelles, elles doivent faire 10 mm chez le coureur à pied. Selon les chaussures de sport utilisées, cette hauteur doit être diminuée pour pouvoir permettre le port confortable de celles-ci. Pour la vie courante, il suffit généralement de supprimer les chaussures trop plates ou de porter de petites talonnettes de 5 mm.

Les ondes de choc sont actuellement le traitement que nous utilisons en priorité. Nous obtenons un pourcentage de satisfaction à 75% avec un nombre moyen de séances à 4,1. Elles ont avantageusement remplacé les MTP qui avaient la réputation d'être plus efficaces sur les tendinopathies nodulaires que sur les tendinopathies fusiformes. Quelques rares thérapeutes utilisent le laser CO<sub>2</sub>.

Les étirements de type Stanish viennent en complément et peuvent très facilement être enseignés aux patients. Les infiltrations sont interdites, car le risque de fragilisation est majeur.

#### Enthésopathies

Pures, elles sont accessibles aux traitements médicaux, qu'il y ait ou non un enthésophyte :

- surélévation par talonnettes;
- ondes de choc (avec un pourcentage de satisfaction à 65 % pour un nombre moyen de 5 séances);
- MTP;
- étirements de type Stanish [15].

Il faut noter que les anti-inflammatoires ont souvent une bonne action temporaire et sont souvent utilisés après l'effort chez les patients qui ne souffrent pas trop de leur enthésopathie à chaud.

En revanche, les lésions généralement peu accessibles aux traitements médicaux sont les lésions tendineuses basses qui correspondent à :

- un syndrome irritatif avec le coin postérosupérieur du calcaneus (lésion de la face antérieure du tendon);
- une désinsertion partielle antérieure du tendon ou à des fissures antérieures qui peuvent démarrer très bas et remonter ou, au contraire, commencer en face du coin calcaneus et descendre.

Ces lésions sont souvent bien analysables sur l'IRM [11] et s'accompagnent toujours d'une bursite pré-achilléenne. Celle-ci conduit souvent à proposer une infiltration de la bourse mais qui ne permet jamais l'amélioration de la lésion tendineuse tout en faisant prendre un risque de fragilisation.

## Tendinopathies du tibia postérieur

Elles sont largement dominées par les ruptures, complètes, partielles ou par allongement en «chewing-gum». On retrouve également des syndromes fissuraires et des tendinopathies d'insertion. Les infiltrations ont été beaucoup utilisées, car le diagnostic retenu était celui de ténosynovite. Nombre d'entre elles ont conduit à une rupture quand celle-ci n'existait pas déjà.

Actuellement, le traitement médical le plus utilisé est l'orthèse plantaire. Celle-ci doit être contraignante avec un fort soutien plantaire et une cale calcaneenne varisante. Son but est de protéger le tendon en diminuant les forces de traction qui s'exercent sur lui. Cette solution est proposée pour éviter ou différer une réparation chirurgicale.

## Tendinopathies du tibia antérieur

Il faut là aussi différencier les pathologies corporales, qui se manifestent le plus souvent sous forme de ténosynovites et qui répondent bien aux infiltrations péritendineuses, et les pathologies d'insertion pour lesquelles on propose volontiers des MTP, des ondes de choc ou des infiltrations locales. Les risques liés aux infiltrations sont moindres pour ce tendon qui n'est pas soumis aux mêmes contraintes mécaniques que les tendons fléchisseurs.

## Tendinopathies et fluoroquinolones

L'arrivée assez récente des fluoroquinolones et leur fréquente utilisation se sont accompagnées d'un grand nombre de tendinopathies et de ruptures, volontiers localisées au niveau du tendon calcaneus [18]. La première description remonte à 1983. En 2001, Van den Linden *et al.* mentionnent une incidence entre 4 et 20 cas pour 100 000 prescriptions d'après la bibliographie [17]. La fréquence dans leur série est de 2,9 pour 1000 prescriptions ! Cette atteinte tendineuse peut survenir dans les heures qui suivent la première prise ou plusieurs semaines plus tard. Le délai d'apparition moyen est de l'ordre de 6 à 10 jours. Les atteintes bilatérales sont de l'ordre de 50 à 60 %. Les facteurs favorisants sont un âge de plus de 60 ans, une corticothérapie associée et une insuffisance rénale.

Les lésions résultent de phénomènes physiopathologiques encore mal connus. L'action «chimique», toxique, directe sur le tissu tendineux a été soulignée par certains auteurs (chez le chien [10], détérioration de la matrice collagène, inhibition de la prolifération des cellules tendineuses, détérioration de celles-ci, modifications nucléaires). Certains ont également évoqué la survenue de désordres vasculaires ischémiques (œdème interstitiel, lésions dégénératives sans phénomènes inflammatoires), d'autres suggèrent la production excessive d'une matrice non collagène, une désorientation et un amincissement des fibres collagènes, une augmentation des glycosaminoglycanes interfibrillaires, induisant une fragilisation tendineuse.

Les traitements mécanistes habituels ont peu de prise sur ces tendinopathies. Les immobilisations strictes par résine sont volontiers proposées à la phase initiale, en dehors des traitements symptomatiques habituels. Les autres thérapeutiques utilisées à distance révèlent des résultats très divers, ce qui ne permet pas de donner une préférence. L'évolution est souvent très longue, un quart des patients conservent des douleurs bien au-delà de 2 mois après l'arrêt du traitement. La prise en charge des éventuelles ruptures est habituellement chirurgicale, la présence d'un tendon altéré incitant peu à proposer un traitement orthopédique.

## CONCLUSION

Il existe donc de très nombreuses modalités thérapeutiques, plus ou moins conventionnelles, face aux tendinopathies de cheville. Ceci sous-entend que les difficultés sont grandes et que la solution passe-partout n'existe pas.

Il importe de privilégier les traitements mécaniques par rapport aux seuls traitements anti-inflammatoires. Il faut ensuite choisir les modalités en fonction du tendon atteint et de la lésion qu'il présente.

À l'heure actuelle la thérapeutique moderne est devenue plus fonctionnelle.

## Bibliographie

- [1] Almekinders LC, Temple JD. Etiology, diagnosis and treatment of tendonitis; an analysis of the literature. *Med Sci Sports Exerc* 1998; 30 (8) : 1183-90.
- [2] Ballner I, Dupré JP. Traitements médicaux généraux des tendinopathies. *Sport Med* 2002; 142 : 10-2.
- [3] Bellot T. Traitement de la tendinite d'Achille; place du laser CO<sub>2</sub>. *Médecins du Sport* 2001; 48 : 12-3.
- [4] Blazina M, Kerlan R, Franck J *et al.* Jumper's knee. *Orthop Clin North Am* 1973; 4 : 665-78.
- [5] Bremard A. Place des étirements dans les traitements non chirurgicaux des tendinopathies. *Sport Med* 2002; 142 : 22-5.
- [6] Brunet-Guedj E, Brunet B, Girardier J, Renaud E, Daubard M, Manigand M. Évaluation de la cryothérapie gazeuse dans le traitement des tendinopathies. *Sport Med* 2001.
- [7] Dorard A, Troisier O. Massage transversal profond. *Sport Med* 2002; 142 : 31-2.
- [8] Labareyre H (de) Ondes de choc radiales; intérêt dans le traitement des tendinopathies. *Médecins du Sport* 2002; 54 : 28-31.
- [9] Leadbetter WB. Cell-matrix reponse in tendon injury. *Clin Sports Med* 1992; 11 : 533-78.
- [10] Lim S, Hossain MA, Park J, Choi SH, Kim G. The effects of enrofloxacin on canine tendon cells and chondrocytes proliferation in vitro. *Vet Res Commun* 2008; 32 (3) : 243-53.
- [11] Nicholson CW, Berlet GC, Lee TH. Prediction of the success of nonoperative treatment of insertional Achilles tendinosis based on MRI. *Foot Ankle Int* 2007; 28 (4) : 472-7.
- [12] Ohberg L, Alfredson H. Ultrasound guided sclerosis of neovessels in painful chronic Achilles tendinosis; pilot study of a new treatment. *Br J Sports Med* 2002; 36 : 173-7.

- [13] Paoloni JA, Appleyard RC, Nelson J, Murrell G. Topical glyceryl trinitrate treatment of chronic noninsertional Achilles tendinopathy. *J Bone Joint Surg, (Am)* 2004; 86A (5) : 916-22.
- [14] Rochcongar P, Thoribe P. Tendinopathie calcanéenne et sport; place des injections d'aprotinine. *Science et Sport* 2005; 20 : 261-7.
- [15] Stanish WD, Rubinovitch RM, Curwin S. Eccentric exercise in chronic tendinitis. *Clin Orthop* 1987; 208 : 65-8.
- [16] Tamalet B. Tendinopathies; intérêt des infiltrations – place des topiques. *Sport Med* 2002; 142 : 13-8.
- [17] Van den Linden PD, Van Puijenbroek EP, Feenstra J et al. Tendon disorders attributed to fluoroquinolones; a study on 42 spontaneous reports in the period 1988 to 1998. *Arthritis Care & Research* 2001; 45 : 235-9.
- [18] Yu C, Giuffre BM. Achilles tendinopathy after treatment with fluoroquinolone. *Austr Radiol* 2005; 49 : 407-10.





SECTION 3.6

Traitement médical du pied  
et de la cheville

CHAPITRE 57

# Fracture de fatigue du pied

H. DE LABAREYRE

Généralités ..... 790  
Circonstances déclenchantes..... 790

Différentes localisations..... 791  
Conclusion ..... 795

*Maladie d'adaptation de l'os à l'effort, la fracture de fatigue est une pathologie fréquente chez le sportif, en particulier chez les adeptes de la course à pied.*

*Elle se manifeste par une symptomatologie douloureuse mécanique.*

*La suspicion du diagnostic s'appuie fortement sur l'interrogatoire qui retrouve*

*des circonstances favorisant dans le cadre d'un entraînement mal conduit ou excessif.*

*Les données de l'examen clinique*

*sont très variées et propres à chaque*

*localisation et ne permettent généralement*

*pas d'affirmer le diagnostic. L'examen*

*doit néanmoins éliminer une pathologie*

*des parties molles, en particulier tendineuse.*

*Il est indispensable d'avoir recours*

*à l'imagerie, de la plus simple à la plus*

*complexe, selon les cas, pour visualiser*

*la fracture, suivant une stratégie propre*

*à chaque lésion [1].*

*La prise en charge thérapeutique est spécifique à chaque localisation.*

## GÉNÉRALITÉS

Les fractures de fatigue (FF) surviennent suite à des sollicitations mécaniques excessives sur un os sain. La lésion résulte d'une insuffisance osseuse relative par rapport à l'effort mécanique imposé et cette insuffisance osseuse est localisée et transitoire. Ceci les oppose aux fractures de stress qui résultent de contraintes normales sur un os pathologique, présentant une insuffisance osseuse vraie, permanente et généralisée.

La FF doit être considérée comme une maladie d'adaptation de l'os à l'effort ou encore comme un point de rupture dans le processus de remodelage physiologique de l'os à l'effort. Elle résulte de l'accélération des processus de remaniement osseux dans un contexte de surmenage, pouvant entraîner un déséquilibre localisé entre les phénomènes de résorption qui précèdent et dépassent les phénomènes de reconstruction.

La FF se manifeste simplement par un syndrome douloureux mécanique du pied. Elle est d'autant plus suspectée que le niveau sportif est élevé. À quelques rares exceptions près (2<sup>e</sup> phalange de l'hallux, 2<sup>e</sup> et 3<sup>e</sup> phalanges du 2<sup>e</sup> orteil et les trois phalanges des 3<sup>e</sup>, 4<sup>e</sup> et 5<sup>e</sup> orteils), tous les os du pied ont fait l'objet de publications de fractures de fatigue [7, 8, 13-15, 17].

Le diagnostic repose sur les éléments évocateurs que sont :

- une symptomatologie douloureuse mécanique sans traumatisme patent dans un contexte d'hyperactivité;
- un point douloureux précis à la palpation, à condition qu'il s'agisse d'une localisation suffisamment superficielle;
- la négativité des tests explorant les structures anatomiques non osseuses voisines;

- un bilan d'imagerie performant qui est toujours nécessaire;
- une biologie inflammatoire et un bilan phosphocalcique qui sont toujours normaux.

## CIRCONSTANCES DÉCLENCHANTES

### Considérations générales à toutes les localisations

On retrouve toujours des circonstances de surmenage et l'entraînement des jeunes recrues en est un exemple caricatural. Les activités sportives civiles, au premier rang desquelles vient la course à pied, sont également de grandes pourvoyeuses, y compris chez les sportifs amateurs.

Une progression trop rapide de la charge de travail est toujours en cause et il faut savoir chiffrer le kilométrage ou le nombre d'heures d'entraînement hebdomadaire pendant les semaines précédant les symptômes. La réalisation d'efforts inhabituels, intenses et répétés est un élément constant dans la survenue d'une FF.

### Facteurs favorisants

La morphologie du pied est appréciée de façon très variable dans la littérature. Certaines anomalies sont favorisantes (pied creux, premier rayon court...).

Il a été prouvé que le port de chaussures de sport avec semelles viscoélastiques dans une population militaire a un rôle protecteur quant à la survenue de fractures de fatigue par rapport à l'utilisation de bottes militaires classiques à semelles en polyuréthane. Cependant, certaines études ont démontré un effet paradoxalement défavorable des matériaux dits amortisseurs [9, 16].

### Cas particulier de la femme

L'incidence des FF est plus importante chez la femme [2, 3]. Les chiffres sont multipliés par un facteur allant de 1,2 à 10 en milieu militaire, alors qu'il est de 1 à 3,5 en milieu sportif civil.

Un retard de puberté ou aménorrhée primaire, la perturbation secondaire des cycles menstruels (moins de 5 par an), voire une aménorrhée secondaire, sont des facteurs favorisants très fréquemment retrouvés. Ces désordres entraîneraient une diminution de la densité osseuse trabéculaire. Ces éléments remettent partiellement en cause la notion de survenue des FF sur un os sain; il faudrait plutôt parler d'insuffisance osseuse relative chez les femmes sportives souffrant de FF, leur densité osseuse restant cependant supérieure à celle de femmes dysménorrhéiques non sportives.

Une place à part est à faire à certains troubles de l'alimentation, plus souvent féminins et plus particulièrement reliés à des activités sportives à connotation esthétique (danse, patinage, gymnastique). La «triade» de l'athlète féminine associant troubles de l'alimentation, aménorrhée et ostéoporose est un facteur favorisant non négligeable dans la survenue d'une FF.

Une contraception orale œstrogénique est un facteur préventif de FF préconisé par certains auteurs.

## DIFFÉRENTES LOCALISATIONS

### Métatarsiens

Il s'agit de la localisation la plus fréquente et la mieux connue des FF du pied. La facilité du diagnostic et le traitement dépendent beaucoup du métatarsien intéressé et du niveau où siège la lésion.

### Épidémiologie

#### Fréquence

En ce qui concerne les seules FF du pied, l'atteinte des métatarsiens survient classiquement dans plus de 50% des cas. Ceci est remis en cause dans le milieu de l'athlétisme, où l'os naviculaire arrive à la première place [4].

#### Répartition de M1 à M5

La fréquence de survenue des lésions donne le classement suivant, M2 > M3 > > M4 > M5. Les fractures du premier métatarsien sont rares et probablement souvent méconnues.

### Pathogénie

Des contraintes en flexion, en compression, ainsi que la fatigue musculaire qui perturbe l'amortissement des ondes de choc, sont accusées d'être à l'origine des FF. L'hypovascularisation métaphysodiaphysaire est plus particulièrement retenue pour expliquer la fracture de la base de M5.

### Tableau clinique

#### Motifs de consultation

Le patient présente une symptomatologie douloureuse, progressive de l'avant-pied, mécanique, qui s'accompagne de phénomènes œdémateux bien visibles sur le dos du pied. Le repos apporte un soulagement tout au moins pendant la phase initiale. Les symptômes sont d'abord reliés aux activités physiques, puis finissent par devenir invalidants dans la vie quotidienne avec apparition d'une boiterie. Parfois, on retrouve un traumatisme mineur inaugural ou la notion d'un traumatisme qui aggrave une situation douloureuse modérée préexistante.

#### Examen clinique initial

Une tuméfaction dorsale, plus ou moins bien localisée, est repérée par comparaison avec le côté sain. Exceptionnellement, il est possible de voir une ecchymose dorsale de l'avant-pied. Les tests en charge de montée sur demi-pointe et de saut réveillent généralement facilement la douleur. La proximité des métatarsiens sous la peau permet d'obtenir une bonne présomption lésionnelle. Chaque métatarsien peut être parfaitement palpé.

#### Examen clinique à distance

Il est possible de repérer une tuméfaction allongée, dure, le long d'un fût diaphysaire, correspondant au cal osseux. La douleur devient progressivement moins vive qu'à la période initiale. Les tests en charge deviennent progressivement indolores.

### Cas particuliers

– La fracture de la base de M1 est située à la jonction métaphysodiaphysaire.

– La fracture de la base de M2 [10] se traduit par des douleurs situées sur le médio-pied et s'aggrave lors de la montée sur demi-pointe ou lors des sauts, mais parfois uniquement lors de la position de danse sur pointe.

– La fracture de la tête d'un métatarsien mime une arthrite métatarsophalangienne.

– La fracture de M5 est source de multiples discussions et d'incessantes remises au point [6, 20].

Si la fracture proximale de M5 est bien individualisée, il existe une confusion fréquente entre la fracture traumatique, dite de Jones, et les FF qui sont métaphysodiaphysaires, légèrement plus distales. Le mode de survenue est très variable dans la mesure où il peut exister un début très progressif, ou une symptomatologie douloureuse ancienne qui s'aggrave brutalement ou encore un contexte traumatique vrai dans lequel seule la radiographie permettra d'établir qu'il s'agit en fait d'une FF asymptomatique jusque-là et non pas d'une fracture de Jones. La symptomatologie est bien localisée juste en aval de la styloïde de M5 avec réveil de la douleur au testing du court fibulaire.

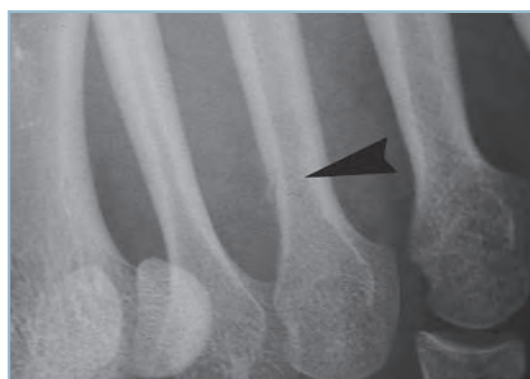### Données de la radiographie

Il faut insister sur la fréquence des radiographies normales, donnée à ne jamais oublier. Le cliché de face est toujours intéressant, il ne faut pas hésiter à réaliser des incidences obliques.

#### Aspect typique d'une fracture corticale

À la phase initiale, il faut s'attacher à dérouler le métatarsien suspect. S'il existe une interruption de la corticale dans la zone douloureuse à la palpation, la présomption de FF est grande, même si l'image n'est visible que sur un seul cliché. La fissure peut être visible sous la forme « du cheveu sur la porcelaine » qui peut se voir très tôt ou n'apparaître qu'au bout de 1 à 3 semaines (figure 57.1).

À un stade plus tardif, généralement au-delà de la 3<sup>e</sup> semaine, apparaît un fin liseré linéaire qui double la diaphyse et qui correspond à une apposition périostée. Floue au départ, cette apposition devient de plus en plus nette en s'épaississant ou en

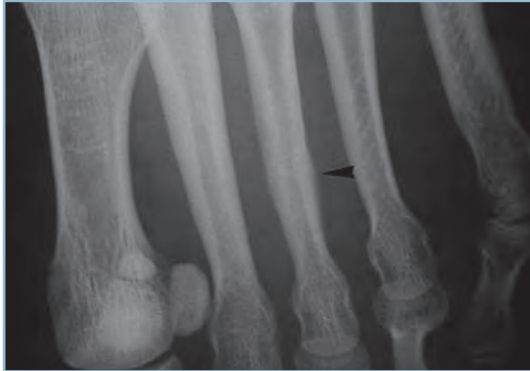

57.1 FF diaphysaire distale de M3, minime effraction corticale visible sur le cliché de trois quarts.



se multipliant, prenant parfois un aspect inquiétant pseudo-malin (*figure 57.2*).

Au-delà de 6-8 semaines, il existe un cal osseux fusiforme qui engaine partiellement la diaphyse métatarsienne sur un seul des bords du métatarsien ou sur les deux si la fracture a touché les deux corticales.



**57.2** Aspect de consolidation d'une FF diaphysaire de M3.

### Cas particuliers

La FF de la base de M1 se manifeste par une ostéocondensation intramédullaire métaphysodiaphysaire.

La FF de la base de M2 n'est qu'exceptionnellement visible sur la radiographie.

La FF de M5 est située à 1,5 cm de la pointe du tubercule de M5, elle est orientée transversalement par rapport au grand axe de l'os et peut prendre plusieurs aspects :

- type I : la ligne de fracture est bien visible mais fine et est associée à une discrète hypertrophie corticale ou une réaction périostée, sans aucune sclérose intramédullaire ;
- type II : le trait de fracture est plus large avec un début de cal et présence d'une sclérose intramédullaire ; l'aspect est celui d'un retard de consolidation ;
- type III : le trait est très élargi et la diaphyse totalement obscurcie par de la sclérose ; il s'agit d'un aspect de pseudarthrose.

La FF de la tête des métatarsiens se traduit par une sclérose tardive dans la tête métatarsienne. La tête reste sphérique.

### Échographie

Elle peut être utilisée très facilement, car les métatarsiens sont très superficiels, et peut permettre un diagnostic précoce en montrant une effraction corticale associée à un œdème péri-osseux.

### Imagerie moderne

Elle ne se justifie que dans certaines circonstances (sport de haut niveau, suspicion de FF de la base...).

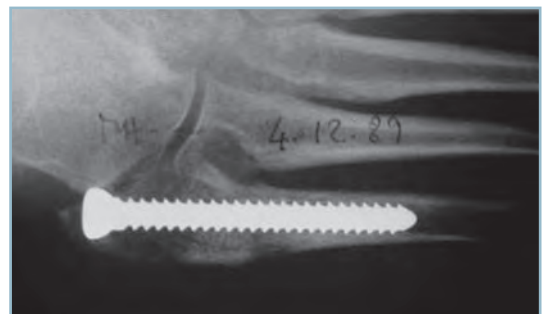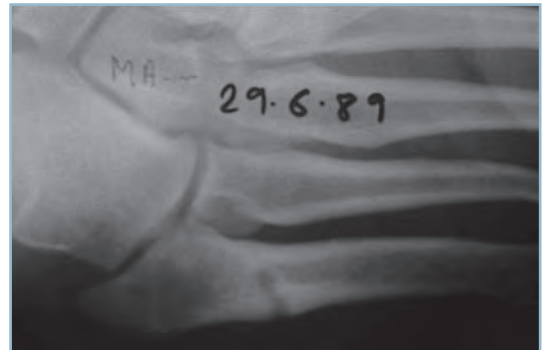### Traitement

La base du traitement est l'arrêt de l'activité à l'origine de la lésion. Un chaussage confortable est souvent conseillé, permettant d'attendre les quelques semaines nécessaires à la consolidation. Le traitement de la FF de la base de M2 dépend beaucoup du

délat diagnostique. Il existe toujours un risque de pseudarthrose. L'immobilisation plâtrée, la décharge complète, voire l'ablation du fragment avec ou sans arthrodèse localisée, sont toujours nécessaires.

La base de M5 pose de fréquentes difficultés thérapeutiques. La majeure partie des auteurs s'appuie sur la publication de Torg [20] :

- fracture de type I : le traitement conservateur sans appui peut être proposé ;
- fracture de type II : il est préférable d'opérer ;
- fracture de type III : l'indication chirurgicale est systématique. Un curetage médullaire associé à une greffe est alors réalisé (*figure 57.3*).



**57.3** Fracture de fatigue de la base de M5.

a. FF de type III de la base de M5.

b. Ostéosynthèse par vis d'une FF de la base de M5.

a  
b

## Os naviculaire

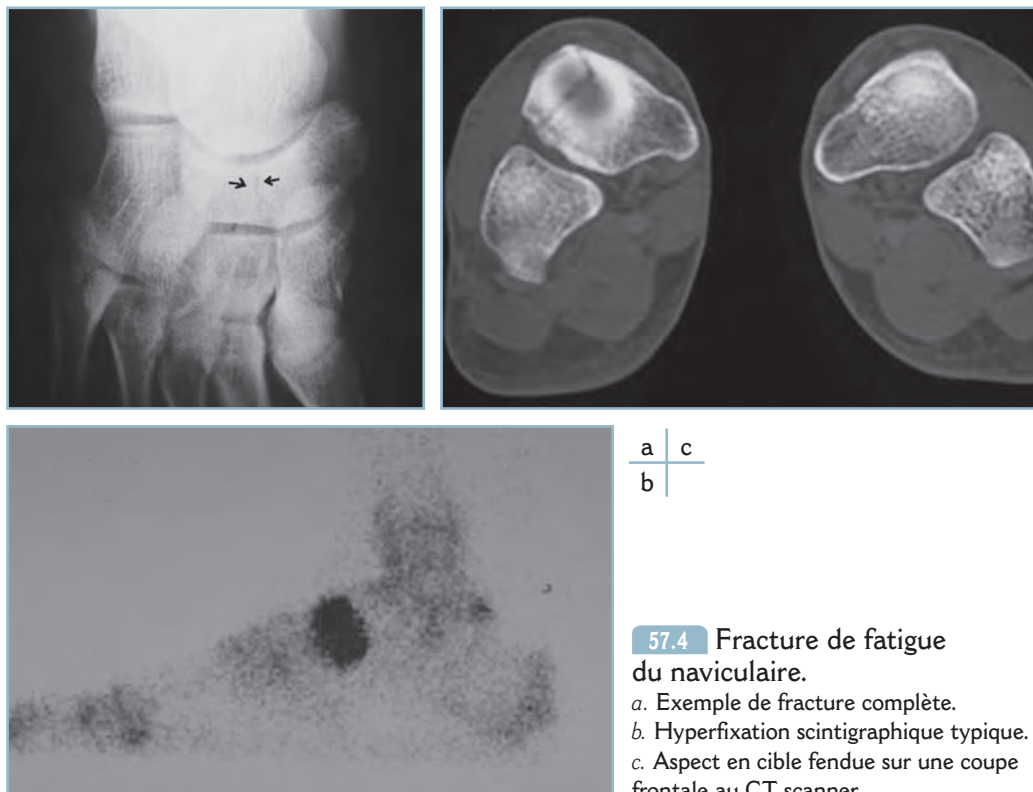
Cette lésion, réputée rare, a été découverte récemment. Il s'agit en fait de la fracture du pied la plus fréquente en athlétisme et elle pose toujours des problèmes thérapeutiques [5, 11, 12, 18, 4].

### Fréquence

Elle est sous-estimée par les séries militaires, car il s'agit d'une lésion que l'on retrouve préférentiellement dans certaines disciplines sportives comportant du sprint et des sauts, plus que du travail foncier de course à pied. Les formes bilatérales sont très fréquentes. Il s'agit d'une lésion de l'athlète masculin jeune (21 ans dans les études multicentriques).

### Pathogénie

Des contraintes maximales au niveau du tiers moyen de l'os, lors de l'appui du pied sur le sol, associées à une moins bonne vascularisation du tiers central de la partie proximale de l'os expliqueraient la localisation préférentielle de la lésion.



#### 57.4 Fracture de fatigue du naviculaire.

- a. Exemple de fracture complète.  
 b. Hyperfixation scintigraphique typique.  
 c. Aspect en cible fendue sur une coupe frontale au CT scanner.

### Tableau clinique

Il est loin d'être stéréotypé et on ne peut pas décrire un tableau typique. Le délai moyen du diagnostic est long (> 6 mois). Les symptômes initiaux peuvent être très discrets et le diagnostic est rarement évoqué en première intention parfois le début est beaucoup plus brutal.

La palpation de l'os naviculaire au niveau de l'interligne talonaviculaire, juste en dehors du tendon du tibial antérieur («point naviculaire» ou «N-spot» de Kahn), réveille la douleur, ainsi que la montée en demi-pointe que l'on peut sensibiliser en augmentant la charge sur le premier rayon. Les éléments négatifs tels que les tests tendineux régionaux sont d'une grande importance dans le diagnostic différentiel. Les éléments de l'examen clinique sont primordiaux dans la surveillance de la guérison (mais pas forcément de la consolidation), primant sur les données de l'imagerie.

### Imagerie

Les chances de visualiser la fracture sur des radiographies initiales existent, il faut donc les réaliser systématiquement. Les fractures complètes sont plus souvent visibles (*figure 57.4a*). La scintigraphie a toujours un énorme intérêt à un stade précoce (*figure 57.4b*). Typiquement, l'hyperfixation est nette, intense, bien localisée et dessine l'os naviculaire. C'est sur la scintigraphie que l'on peut fréquemment suspecter une lésion controlatérale asymptomatique. La tomodensitométrie donne sans doute les images les plus fiables et les plus facilement analysables. Le trait siège le plus souvent à la jonction tiers médian-tiers latéral. L'image en «cible fendue» des coupes de l'interligne talonaviculaire est la plus typique (*figure 57.4c*). L'IRM peut se justifier à un stade très précoce, elle a alors un intérêt «scintigraphique», objectivant la souffrance osseuse sans montrer la fracture.

### Traitement

Lorsque le diagnostic est fait dans les 2 mois qui suivent le début des symptômes, les traitements fonctionnel ou conservateur peuvent être proposés. Le traitement fonctionnel comporte 5 à 6 mois de repos sportif, le traitement conservateur passe par 6 semaines de botte plâtrée sans appui. Ce choix est plus indiqué en cas de fracture partielle, qu'en cas de fracture complète et *a fortiori* déplacée, c'est-à-dire avec un trait large. Lorsque le diagnostic est tardif et qu'il ne s'agit pas d'une fracture partielle, la solution peut être chirurgicale (vissage, greffe) avec des succès de l'ordre de 60 à 70%. Il faut sans doute relativiser la notion de consolidation vraie et mettre en avant la possibilité d'une cicatrisation fibreuse solide et indolore comme en témoignent les nombreuses fractures asymptomatiques et les traits persistant chez des athlètes guéris après un vissage ne passant pas à travers le trait. Le port d'une semelle soutenant l'arche médiale est un élément préventif non négligeable.

### Sésamoïdes de l'hallux

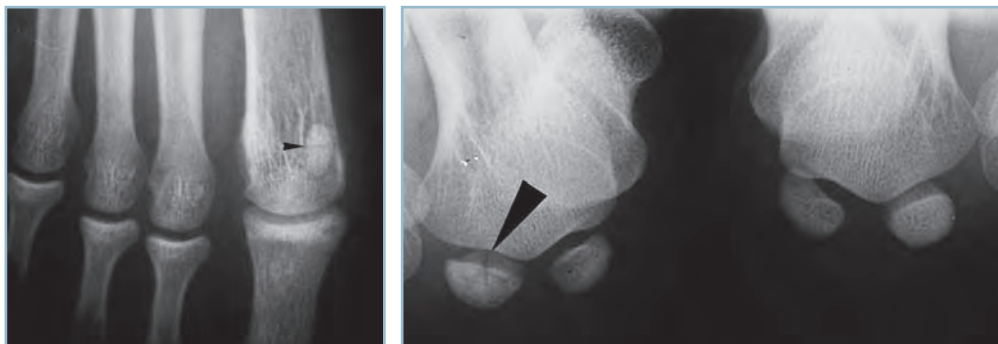
La FF de l'un ou l'autre des deux sésamoïdes peut être très invalidante et a été souvent décrite chez les danseuses.

### Pathogénie

Directement situé sous la tête du premier métatarsien, le sésamoïde médial, le plus gros, est le plus exposé. La pression directe associée aux tractions des muscles intrinsèques du gros orteil serait à l'origine de la lésion.

### Clinique

Le tableau initial est le plus souvent insidieux, mais il peut être extrêmement brutal. Dans ce cas, tout test en charge est impossible



**57.5** FF des sésamoïdes.

a. FF du sésamoïde médial.

b. FF du sésamoïde latéral.

a | b

et la simple mobilisation du gros orteil réveille de très vives douleurs; rougeur, chaleur et œdème peuvent être présents. Ailleurs, seule la palpation très soigneuse des sésamoïdes médial et latéral peut réveiller de discrets symptômes douloureux. La dorsiflexion forcée du gros orteil est un bon élément d'examen ainsi que, parfois, la flexion plantaire forcée. Le pied creux est un élément favorisant.

### Examens complémentaires

La radiographie standard doit pouvoir donner le diagnostic (incidences variées). En effet, il s'agit toujours de fractures en traction. Elles s'accompagnent toujours d'un écartement des deux fragments (*figure 57.5a et b*). Les imageries modernes n'ont que peu d'intérêt pour cette FF.

### Traitement

Il existe une grande variété de solutions thérapeutiques allant de la décharge, ou la simple modification de la chaussure, jusqu'à la chirurgie. Les différences sont véritablement liées aux auteurs.

## FF du calcanéus

Le calcanéus est une localisation fréquente de FF en milieu militaire, alors qu'elle est beaucoup plus anecdotique en milieu sportif, en particulier grâce à l'amélioration des chaussures.

### Tableau clinique

Il est habituellement très stéréotypé et se traduit classiquement par un gonflement douloureux du talon qui survient dans les heures ou les jours qui suivent une activité inhabituelle.

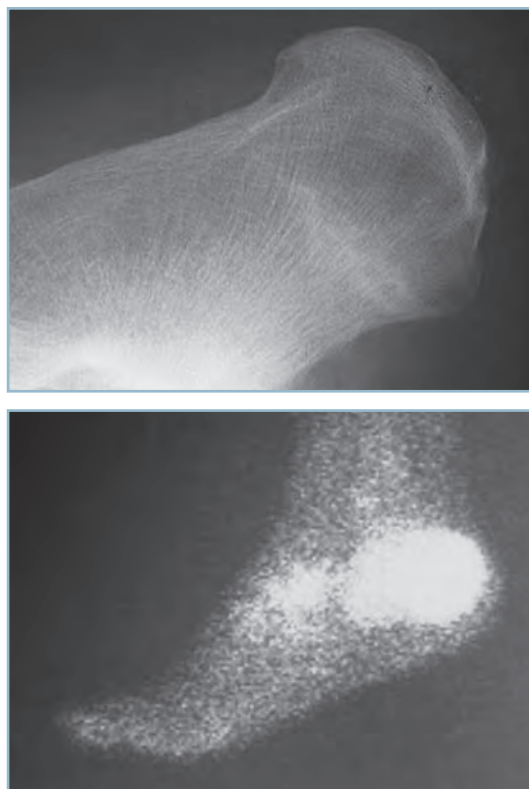
La douleur est d'emblée suspectée lorsque le patient marche en gardant le talon en légère surélévation pour ne pas toucher le sol. Le pincement transversal du calcanéus est douloureux, plutôt dans la région postérosupérieure de l'os, ainsi que la percussion du talon et la marche sur les talons.

En revanche, tous les tests explorant le tendon calcanéen sont négatifs.

### Imagerie

Le calcanéus est une localisation pour laquelle la radiographie standard rend de grands services, à condition d'attendre un délai

de l'ordre de 4 à 8 semaines. Habituellement, un cliché de profil comparatif suffit et la fracture apparaît sous la forme d'une bande de condensation en plein os spongieux (*figure 57.6a*). La scintigraphie est positive très précocement et dessine parfaitement le calcanéus (*figure 57.6b*). Elle peut être remplacée par l'IRM.



**57.6** FF du calcanéus.

a. Bande de condensation intraspongieuse.

b. Aspect scintigraphique.

a  
b

### Traitement

Le traitement est conservateur. Cette FF a un très bon potentiel évolutif spontané, guérissant sans complication même si les délais sont parfois longs. La protection apportée par la qualité du chaussage est à mettre en avant.

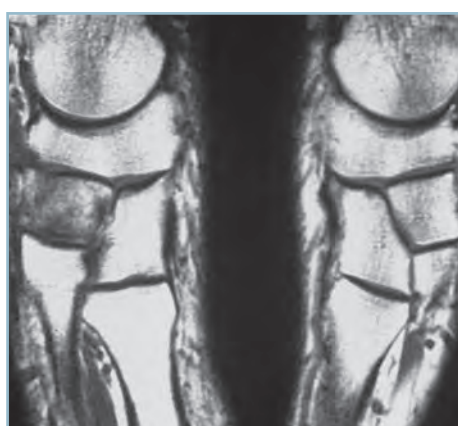
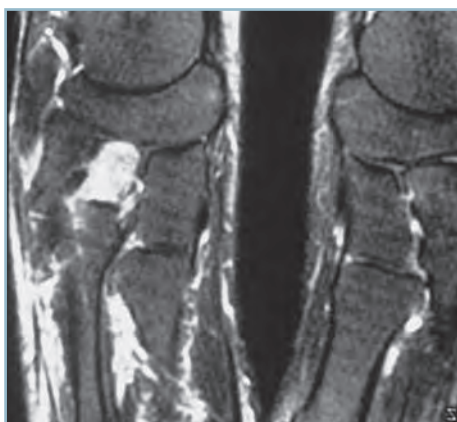
## FF rares du pied

### Cuboïde

La FF se manifeste par un syndrome douloureux du bord latéral du pied. La radiographie tardive peut montrer une bande de sclérose perpendiculaire au grand axe du pied, les autres imageries sont sans particularité. Le traitement est généralement fonctionnel.

### Cunéiformes

Cette localisation est exceptionnelle, elle se manifeste par des douleurs plutôt médiales du médio-pied avec un gonflement local, l'imagerie est comparable à celle du cuboïde. Le traitement est fonctionnel (figure 57.7).



**57.7** Fracture des cunéiformes. **a**  
 a. FF du cunéiforme intermédiaire, IRM, hyposignal T1.  
 b. FF du cunéiforme intermédiaire, IRM hypersignal T2.

### Première phalange de l'hallux

Les FF sont plutôt retrouvées dans les sports de vitesse et d'impulsion et le plus souvent chez des sujets jeunes. La lésion touche généralement la partie médiale de la base et est favorisée par un hallux valgus. La radiographie est habituellement positive. Le repos est nécessaire, des gestes chirurgicaux ont pu être proposés.

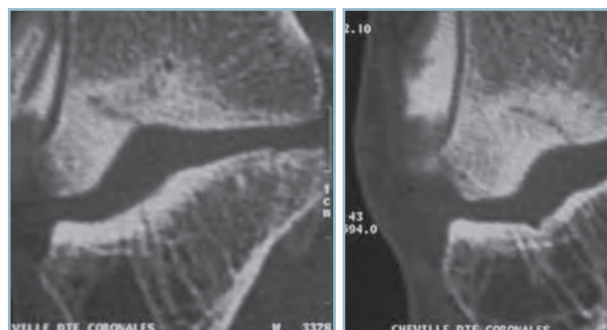
### Première phalange du 2<sup>e</sup> orteil

Une seule description de cette FF apparaît dans la littérature. Elle se manifeste par un syndrome douloureux de la 2<sup>e</sup> méta-

tarsophalangienne. Une décharge de quelques semaines est nécessaire.

### Talus

La FF peut siéger au niveau de la tête du talus ou dans le corps, plus ou moins loin du processus latéral. Les fractures de la tête se font en compression et sont transversales par rapport au grand axe de l'os, alors que les fractures du corps traduisent des contraintes en éversion et sont sagittales. Les douleurs sont plutôt latérales et orientent vers une pathologie de la sous-taliennne. La radiographie tardive montre une condensation transversale en cas de fracture du col, alors que les fractures corporeales sont, au mieux, mises en évidence par le scanner (figure 57.8). Les traitements sont très variés depuis le simple traitement fonctionnel jusqu'au vissage transcorporel.



**57.8** FF du talus, CT scanner, le trait part de l'articulation sous-taliennne, sclérose périfracturaire.

## CONCLUSION

Les FF, fréquentes et très variées, sont à envisager en cas d'apparition d'un syndrome douloureux mécanique du pied, dans un contexte d'hyperactivité ou d'augmentation trop rapide d'une activité.

Si la suspicion ou la présomption clinique peuvent être fortes, seule l'imagerie permet d'affirmer le diagnostic. La radiographie standard rend toujours de très grands services, même si les images sont souvent d'apparition tardive. Certains contextes sportifs, certaines localisations mal visibles ou pouvant poser des problèmes thérapeutiques imposent d'avoir recours à une imagerie plus sophistiquée. À un stade précoce, la scintigraphie a longtemps été considérée comme l'examen « gold standard » ; l'IRM prend progressivement sa place. Tardivement, tomodensitométrie et IRM permettent de visualiser les lésions inaccessibles à la radiographie.

Les thérapeutiques sont excessivement variées, médicales et/ou chirurgicales, selon les localisations. L'interruption de l'activité sportive responsable de la fracture, souvent la course à pied, reste le seul paramètre incontournable.

## Bibliographie

- [1] Anderson MW, Greenspan A. Stress fractures ; state of the art. *Radiology* 1996 ; 199 : 1-12.  
 [2] Bennell KL, Malcolm SA, Wark JD, Brukner PD. Skeletal effects of menstrual disturbances in athletes. *Scand J Med Sci Sports* 1997 ; 7 : 261-73.



- [3] Brukner P, Bradshaw C, Khan MK, White S, Crossley K. Stress fractures; a review of 180 cases. *Clin J Sports Med* 1996; 6 : 85-9.
- [4] Coris EE, Lombardo JA. Tarsal navicular stress fractures. *American Family Physician* 2003; 67 (1) : 85-90.
- [5] De Clercq Paul, Devos Bevernage B, Leemrijse Th, Stress fracture of the navicular bone. *Acta Orthop Belg*, Vol 74-6-2008.
- [6] Delee JC, Evans JP, Julian J. Stress fracture of the fifth metatarsal. *Am J Sports Med* 1983; 11 (5) : 349-53.
- [7] Devas M. *Stress Fractures*. Edinburgh : Churchill Livingstone; 1975.
- [8] Eisele SA and Sammarco GJ. Fatigue fractures of the foot and the ankle in the athlete. *J Bone Joint Surg* 1993; 75A (2) : 290-8.
- [9] Gardner LI. Prevention of lower extremity stress fractures; a controlled trial of a shock absorbent insole. *AJPH* 1988; 78 (12) : 1563-17.
- [10] Harrington T, Crichton KJ, Racog D, Anderson IF. Overuse ballet injury of the base of the second metatarsal. *Am J Sports Med* 1993; 21 (4) : 591-8.
- [11] Khan KM, Brukner PD, Kearney C et al. Tarsal navicular stress fracture in athletes. *Sports Med* 1994; 17 (1) : 65-76.
- [12] Kiss ZS, Khan KM, Fuller PJ. Stress fractures of the tarsal navicular bone - CT findings in 55 cases. *AJR* 1993; 160 : 111-5.
- [13] Labareyre H (de), Rodineau J. Les fractures de fatigue chez le sportif. Paris : Masson; 2000, 218 p.
- [14] Matheson G, Clement DB, McKenzie DC, Taunton JE, Lloyd-Smith DR, Macintyre JG. Stress fractures in athletes, a study of 320 cases. *Am J Sports Med* 1987; 15 : 46-58.
- [15] McBryde AM Jr. Stress fractures in athletes. *Am J Sports Med* 1976; 5 : 212-7.
- [16] Milgrom C, Finestone A, Shlamkovitch N et al. Prevention of overuse injuries of the foot by improved shoe shock attenuation; a randomized prospective study. *Clin Orthop* 1992; 281 : 189-92.
- [17] Monteleone GP. Stress fractures in the athletes. *Orthop Clin North Am* 1995; 26 (3) : 423-32.
- [18] Pitsis G, Perry P, Van der Wall H. stress fracture of the proximal phalanx of the second toe. *Clin J Sports Med* 2003; 13 : 118-9.
- [19] Saillant G, Noat M, Benazet JP, Roy-Camille R. Les fractures de fatigue du scaphoïde tarsien (os naviculaire) – à propos de 20 cas. *Rev Chir Orthop* 1992; 78 : 566-73.
- [20] Torg JS, Balduini FC, Zelko RR, Pavlov H, Peff TC, Das M. Fractures of the base of the fifth metatarsal distal to the tuberosity. *J Bone Joint Surg* 1984; 66A (2) : 209-14.

Traitement médical du pied  
et de la cheville

CHAPITRE 58

Algodystrophie  
sympathique réflexe  
ou syndrome douloureux  
régional complexe de type I

D. MANICOURT, J.-P. DEVOGELAER

Généralités .....	798	Physiopathologie .....	800	Possibilité thérapeutique .....	807
Étiologie .....	798	Diagnostic .....	801	Conclusion .....	812

**C**e syndrome douloureux régional touche essentiellement les régions articulaires et péri-articulaires des extrémités où l'on peut observer des troubles vasomoteurs et trophiques intéressant les structures sous-cutanées, osseuses et péri-articulaires. La guérison survient dans un délai variable de quelques semaines, mois ou années. Les séquelles peuvent être plus ou moins invalidantes à type de rétractions aponévrotiques, tendineuses, capsulaires et/ou ligamentaires.

Le polymorphisme de l'expression clinique de l'algodystrophie existe aussi bien dans les formes apparemment primitives que dans les formes secondaires. Les facteurs favorisants ou déclenchants sont très nombreux et intéressent quasi tous les domaines de la médecine et de la chirurgie.

## GÉNÉRALITÉS

Depuis ses premières observations, l'algodystrophie sympathique réflexe (ADSR) a reçu de nombreuses appellations [50]. Certaines reflètent la variation de son expression clinique, de sa topographie et de ses conditions de survenue. Ainsi, on a parlé d'atrophie osseuse selon Südeck, d'ostéoporose douloureuse post-traumatique selon Leriche, de dystrophie réflexe des extrémités selon Takats et Mandl, de rhumatisme neurotrophique, de syndrome épaule-main selon Steinbrocker, de pied décalcifié douloureux selon Lucherini et enfin d'ADSR. D'autres appellations telles que l'ostéoporose transitoire de la hanche, l'ostéoporose migratrice ou encore l'œdème médullaire osseux réduisent la maladie à un signe d'imagerie.

La causalgie est un autre syndrome douloureux des extrémités [54]. Elle fait suite à des lésions nerveuses traumatiques. Tout comme l'ADSR, la causalgie s'accompagne volontiers de troubles vasomoteurs et trophiques, mais elle se singularise de l'ADSR par la topographie des douleurs éprouvées qui correspondent au territoire du nerf lésé.

Afin d'attirer l'attention sur l'existence de deux syndromes douloureux régionaux pouvant partager certains signes cliniques communs,

mais ayant chacun une évolution singulière, l'Association internationale pour l'étude de la douleur a proposé de remplacer la dénomination d'ADSR par celle de syndrome douloureux régional complexe de type I (SDRCI) et de remplacer le terme causalgie par la dénomination syndrome douloureux régional complexe de type II [32, 60]. Cette nouvelle nomenclature n'implique pas nécessairement l'atteinte ostéo-articulaire, mais elle insiste davantage sur le caractère douloureux de l'affection (figure 58.1).

## ÉTIOLOGIE

Le syndrome douloureux peut survenir à tout âge. Les deux sexes sont atteints avec une fréquence assez similaire. Les traumatismes restent une cause majeure, mais différents facteurs de nature variable peuvent également être impliqués [14] (figure 58.2).

## Traumatismes

Ils sont le facteur déclenchant dans 70% des cas (40% des cas pour le membre supérieur). La nature et l'intensité du traumatisme peuvent être des plus variables (chirurgie, contusion, mouvement brusque d'amplitude maximale...) et il n'existe aucune corrélation entre d'une part la sévérité du traumatisme initial et, d'autre part, la sévérité et/ou l'extension du syndrome douloureux qui s'ensuit [14]. Le siège du traumatisme n'est pas anodin ; ce sont les traumatismes des pieds, des chevilles, des mains et des poignets qui provoquent le plus de SDRCI. Le délai séparant le traumatisme responsable et les premières manifestations cliniques de l'affection oscille entre 6 et 14 semaines. Lorsque ce délai dépasse 4 mois, la responsabilité du traumatisme doit être sérieusement mise en doute.

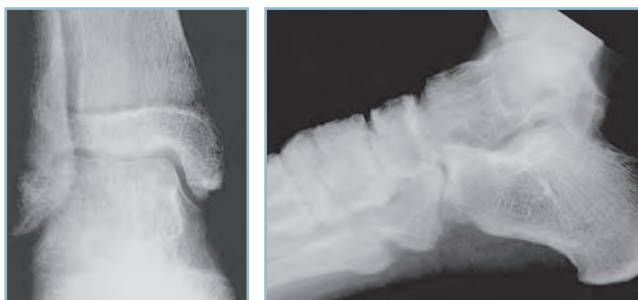
Bien que la chirurgie puisse provoquer un SDRCI, la rééducation qui ne respecte pas la règle de la « non-douleur » peut déclencher ou aggraver un SDRCI. Le développement du syndrome douloureux peut également être favorisé par l'immobilisation d'un membre (stase vasculaire) et/ou une éventuelle compression nerveuse secondaire(s) à la mise en place d'une attelle ou d'un plâtre, qu'il soit trop serré ou pas.

## Ostéopathies raréfiantes diffuses et arthropathies inflammatoires

Le développement d'un SDRCI secondaire à une ostéopathie raréfiante est souvent imputé à des microfractures induisant des stimuli nociceptifs. Le SDRCI a été décrit au cours de l'ostéoporose, de la maladie de Lobstein, de l'ostéose hyperparathyroïdienne et des ostéomalaciques, notamment celles liées à une acidose métabolique d'origine tubulaire rénale [14]. L'atteinte simultanée des deux membres inférieurs n'est pas exceptionnelle.

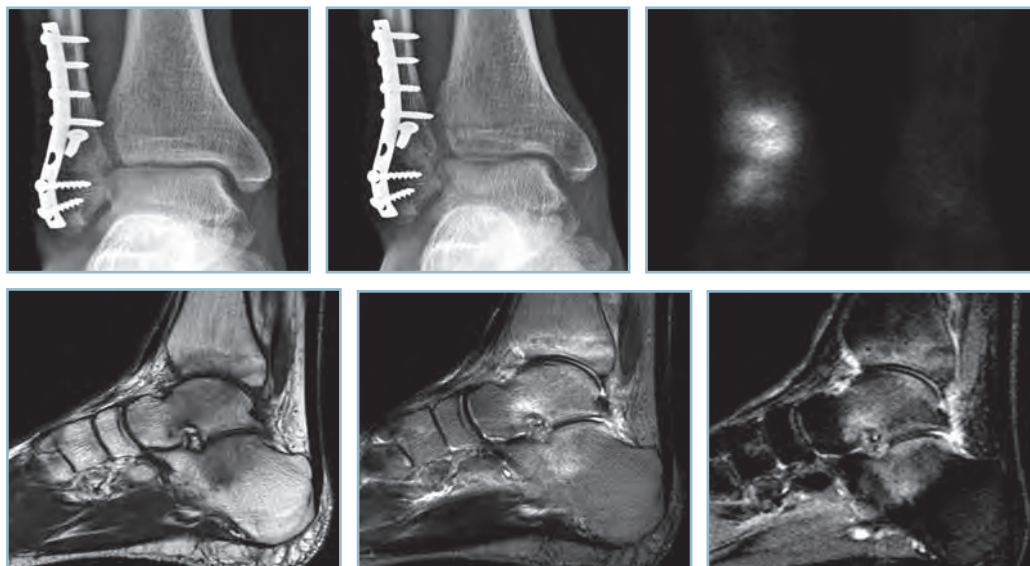
Lors de fractures compliquant l'adaptation de l'os à l'effort (maladie de Pauzat ou fracture par insuffisance osseuse ou fracture de fatigue), le SDRCI peut survenir dans le même territoire ou à distance [14]. L'ordre chronologique des événements est parfois difficile à déterminer, à savoir une fracture se compliquant d'un SDRCI ou une raréfaction osseuse associée à un SDRCI et se compliquant d'une fracture.

Le SDRCI peut également compliquer une infection des extrémités (panaris, phlegmons, arthrite septique), voire même diverses arthropathies inflammatoires [14].



**58.1** « Ceci n'est pas une algodystrophie ! ». a | b

Il s'agit d'un pied totalement indolore qui a développé une raréfaction de type dystrophique dans les suites d'une fracture du talus (à 3 mois). Cheville de face (a) et de profil (b). (D'après Malghem et coll., *Algodystrophie du pied*, in « Imagerie du pied et de la cheville », Getroa Opus XXIX, Sauramps Medical, Montpellier 2002).



### 58.2 Illustration d'une algodystrophie.

a. Les radiographies de face montrent le développement rapide (en 2 mois), d'une raréfaction osseuse hétérogène dans l'extrémité inférieure du tibia et dans le dôme du talus (prépondérance sous-chondrale).

b. La scintigraphie osseuse montre une hyperactivité locale intense.

c. L'IRM montre les anomalies habituellement rencontrées en cas d'algodystrophie débutante : infiltration de type oedémateux, en hyposignal relatif en pondération T1 et hypersignal en pondération T2 et surtout en STIR (talus, partie inférieure du tibia et partie supérieure du calcaneus). Notez que cette infiltration prédomine en territoire juxta-articulaire (clichés et commentaires de J. Malghem).

a1	a2	b
c1	c2	c3

## Facteurs hormonaux et métaboliques

Le SDCRI atteindrait 3% des sujets souffrant d'hyperthyroïdie, plus particulièrement ceux souffrant d'une maladie de Basedow. Bien qu'il puisse atteindre les articulations du membre inférieur, le SDCRI de l'hyperthyroïdie se présente volontiers sous la forme d'une capsulite rétractile rebelle à tous les traitements exceptée la cure de l'hyperthyroïdie [14].

La fréquence du diabète sucré est plus élevée chez les sujets souffrant d'un SDCRI que dans la population générale (8% versus 0,2%). Le rôle favorisant de certaines hyperlipidémies (hyperlipoprotéïnémie de type IV et hypertriglycéridémie induite par l'alcool) est mis en doute [14].

Le SDCRI de la grossesse (surtout durant le troisième trimestre et plus rarement dans le post-partum) ne doit pas être méconnu. Il frappe généralement les jointures du membre inférieur. L'atteinte de la hanche est fréquente et peut se compliquer d'une fracture du col fémoral ou du cadre obturateur.

## Affections du système nerveux périphérique et central

Le SDCRI a été associé à diverses affections neurologiques [14]. Ainsi, on a vu un SDCRI du pied s'installer au cours d'un conflit discoradiculaire, après une intervention pour hernie discale, voire même dans les suites d'un zona, d'une polynévrite ou d'un syndrome de Guillain-Barré.

Lors d'une atteinte du système nerveux central, qu'elle soit traumatique, hémorragique, septique, tumorale ou autre, le SDCRI se présente volontiers sous la forme d'un syndrome épaule-main uni- ou bilatéral. Dans toutes ces atteintes nerveuses centrales, il

est difficile de faire la part entre la maladie elle-même, les investigations complémentaires et les traitements (chirurgie et médicaments, y compris les barbituriques).

## Affections viscérales

Qu'elles soient infectieuses, tumorales, traumatiques ou autres, les affections viscérales constituent une autre cause classique de SDCRI. Les affections intrathoraciques se compliquent volontiers d'un SDCRI du membre supérieur tandis que lorsque la lésion est intra-abdominale, et volontiers au niveau du petit bassin, le SDCRI intéresse généralement le pied et/ou d'autres articulations du membre inférieur.

## Causes médicamenteuses

La thérapeutique barbiturique est une cause classique de SDCRI qui peut passer facilement inaperçue [14]. Bien que le syndrome épaule-main soit le mode de présentation le plus fréquent, une atteinte polyarticulaire frappant un membre inférieur ou les deux membres inférieurs est loin d'être un mode de présentation exceptionnel. Le délai entre le début de la prise de barbituriques et celui du SDCRI varie de 19 jours à 25 ans.

Le SDCRI peut compliquer la chimiothérapie antituberculeuse par isoniazide ou éthambutol [14]. La présentation la plus habituelle est celle d'un syndrome épaule-main. Néanmoins, l'atteinte des pieds n'est pas une rareté et on peut y voir se développer une rétraction de l'aponévrose avec nodules plantaires. L'évolution est favorable après suppression des médicaments antituberculeux, mais il peut persister des séquelles à type de contractures ou de rétractions des extrémités.



## Autres causes

Des facteurs psychologiques ont souvent été décrits parmi les facteurs de risque, notamment les caractères anxieux, dépressif, pusillanime ou colérique. Chez l'enfant, on a parlé d'un environnement familial hyperprotecteur. Cependant, étant donné qu'ils se rencontrent dans beaucoup d'autres affections chroniques, ces traits de caractère semblent être plutôt secondaires à la douleur chronique et à l'handicap fonctionnel.

Il n'est pas rare de poser le diagnostic de SDCRI chez les patients souffrant d'un syndrome d'hyperlaxité articulaire (Ehlers-Danlos, Marfan...). Par ailleurs, l'HLA-DQ1 [34, 63] et un locus centromérique de l'HLA de classe I [62] sont plus fréquents chez les patients souffrant de SDCRI que dans la population contrôlée. L'HLA-DR13 (locus D6S1014) serait aussi plus fréquent chez les patients souffrant d'un SDCRI s'accompagnant d'une dystonie multifocale ou généralisée [64]. Dans un avenir proche, les progrès de la génétique devraient permettre l'identification de plusieurs autres gènes favorisant le développement d'un SDCRI.

## PHYSIOPATHOLOGIE

### Généralités

La physiopathologie du SDCRI reste encore mal comprise, en partie du fait de son évolution cyclique en trois phases, chacune d'entre elles durant de quelques semaines à plusieurs mois. La première phase dite chaude ou pseudo-inflammatoire (œdème, hyperthermie et hypersudation) est suivie par la seconde phase dite froide qui est dominée par l'installation progressive de troubles trophiques. La maladie guérit avec ou sans séquelles au cours de la troisième phase. Les stades successifs de la maladie sont souvent difficiles à distinguer car les troubles de deux phases successives coexistent à des degrés inégaux pendant plusieurs semaines à quelques mois.

Les modèles animaux reproduisent difficilement tous les aspects de cette évolution cyclique. Étant donné que la symptomatologie, les modifications tissulaires et les résultats d'explorations fonctionnelles changent au cours de l'évolution, les études humaines doivent être focalisées sur des paramètres quantifiables au sein de populations bien définies et homogènes. De telles études restent encore très rares et les études thérapeutiques basées sur l'évidence sont peu nombreuses.

Les symptômes ne sont pas confinés à la zone d'innervation d'un seul nerf et peuvent être induits par des traumatismes variés. Le tableau clinique est un puzzle dans lequel des lésions inflammatoires, vasculaires et trophiques des tissus périphériques sont associées à des altérations centrales et/ou périphériques du système nerveux somatosensitif, somatomoteur et sympathique [32]. Bien que des lésions tissulaires périphériques puissent être induites par des lésions du système nerveux central, des études conduites dans un modèle murin de douleurs osseuses cancéreuses montrent que le blocage de la résorption ostéoclastique peut modifier le phénotype des neurones sensitifs spinaux, des modifications qui peuvent à leur tour changer le phénotype de neurones supraspinaux et/ou altérer l'accès des neurones supraspinaux aux circuits spinaux [29]. Avant de passer en revue les altérations périphériques et centrales observées au cours du SDCRI, il convient de revoir certains éléments de la physiologie.

## Quelques notions de physiologie

Afin d'améliorer le contrôle du mouvement, le cortex pariétal moteur envoie des influx non seulement vers les effecteurs périphériques, mais aussi vers le cortex pariétal sensitif afin que ce dernier puisse à chaque instant comparer les influx sensoriels afférents actuels (rétroaction sensorielle) avec la représentation corticale du mouvement, c'est-à-dire la copie de tous les influx sensoriels afférents mémorisés lors de l'exécution antérieure de ce même mouvement [40]. Toute incongruence entre la rétroaction sensorielle et la représentation corticale du mouvement peut engendrer des symptômes similaires à ceux rencontrés dans le SDCRI et le syndrome du membre amputé ou fantôme. Lorsque des sujets normaux sont invités à exécuter des mouvements asymétriques des membres de part et d'autre d'un miroir tout en ne regardant qu'un seul membre dans le miroir, deux tiers d'entre eux ressentent des douleurs, des paresthésies et une sensation de chaud ou de froid au niveau du membre caché par le miroir.

Après avoir été générés au niveau d'extrémités nerveuses sensorielles spécialisées, les influx nociceptifs sont véhiculés par les fibres nerveuses afférentes C et A-Delta pour gagner le cortex cérébral. Tout au long de ce trajet nerveux complexe passant par le tronc cérébral et le thalamus, les influx nociceptifs font l'objet de modulations facilitatrices ou inhibitrices avant d'arriver à la conscience et d'être perçus en fonction de la situation émotionnelle et des expériences passées. L'activité des extrémités nociceptives est modulée par des catécholamines et des médiateurs de la réaction inflammatoire, certains de ces médiateurs étant libérés lors de la stimulation des nerfs sympathiques par la bradykinine et le facteur de croissance nerveux (NGF).

En adaptant leur débit et leur perméabilité, les unités micro-circulatoires (artériole, capillaire et veinule) fournissent aux tissus l'oxygène et les nutriments dont ils ont besoin. Les artérioles sont innervées par des fibres C et A-Delta ainsi que par des fibres sympathiques noradrénergiques, tandis que les veinules post-capillaires ne sont innervées que par des fibres C [32]. La stimulation des fibres sympathiques entraîne une vasoconstriction des artérioles et des sphincters précapillaires. La stimulation des fibres afférentes est suivie de la libération de substance P et d'autres neuropeptides, lesquels entraînent une vasodilatation des artérioles et une augmentation de la perméabilité des veinules post-capillaires.

Divers agents physiques et biochimiques libèrent de l'endothéline-1, de l'angiotensine II et d'autres vasoconstricteurs, tandis que les cellules endothéliales modulent le tonus vasculaire en libérant des vasodilatateurs dont l'oxyde nitrique et la prostacycline [22, 31, 49]. En activant la guanylyl cyclase, l'oxyde nitrique augmente la concentration intracellulaire en guanosine monophosphate cyclique (GMPc), laquelle entraîne une séquestration du calcium intracellulaire dans le réticulum endoplasmique. Il en résulte une réduction de la concentration du calcium cytosolique qui entraîne une réduction du tonus des muscles lisses vasculaires et une vasodilatation. L'élévation de la concentration intracellulaire en GMPc peut aussi résulter de l'action d'inhibiteurs de la phosphodiesterase-5 (PDE-5), une enzyme connue pour dégrader la GMPc active en GMP inactive.

## Altérations inflammatoires, vasculaires et trophiques

L'étude des liquides prélevés dans les vésicules formées par la succion des téguments des extrémités montre que les taux d'IL-6 et de TNF-alpha sont accrus du côté malade dès le début de la phase chaude [66]. Cette élévation persiste au cours d'une partie de la phase froide pour ne disparaître qu'après environ 30 mois.

Dès le début de la phase froide, les vésicules du côté malade contiennent des concentrations accrues d'endothéline-1 et des concentrations réduites d'oxyde nitrique [22]. L'endothéline-1 est un puissant vasoconstricteur et elle peut contribuer au développement de l'hyperalgésie, de la faiblesse musculaire et de mouvements anormaux observés au cours la phase froide du SDCRI.

Le sang veineux drainant l'extrémité malade contient des quantités accrues de substance P, une neurokinine neuro- et immunomodulatrice produite par les fibres sensibles afférentes et plusieurs autres lignées cellulaires dont les neutrophiles et les lymphocytes [57]. En présence de substance P, les macrophages libèrent des quantités accrues de TNF-alpha et d'IL-1, lesquels, à leur tour, induisent les fibres sensibles afférentes à produire plus de substance P. En réduisant le tonus vasculaire et en favorisant l'extravasation des protéines, la substance P favorise la stase vasculaire, l'hypoxie et l'augmentation locale du métabolisme anaérobie connu pour libérer diverses substances exerçant une activité vasodilatatrice et nociceptive (H<sup>+</sup>, K<sup>+</sup>, adénosine). La réponse des nocicepteurs est également accrue par une soupe de cytokines, de neurokinines et de diverses autres substances chimiques, notamment des prostaglandines, des leucotriènes, la neurokinine A et le peptide associé au gène de la calcitonine [57, 46].

Le laser-doppler, la pléthysmographie et d'autres explorations vasculaires donnent des résultats en faveur d'un hypodébit et d'une stase, tandis que les biopsies synoviales obtenues durant les premiers mois du SDCRI montrent une vasodilatation capillaire marquée et un œdème plasmatique important, la fibrose synoviale n'étant observée qu'à des stades plus tardifs [50]. Au niveau de l'os qui est un tissu inextensible, l'extravasation engendre une hyperpression qui est source de douleurs. En permettant la dissolution des cristaux d'apatite, l'acidose secondaire à la stase peut contribuer à expliquer la réduction régionale de la densité minérale osseuse qui peut atteindre 40% de la valeur originale en l'espace de 3 à 4 mois.

## Altérations du système nerveux sympathique

Au cours de la phase dite chaude ou pseudo-inflammatoire, l'activité du système nerveux sympathique est réduite, mais les récepteurs adrénérgiques sont plus nombreux et deviennent plus sensibles aux amines vasomotrices [32, 46]. Ainsi, lors d'une libération systémique de catécholamines orchestrée par la douleur et/ou la dépression, on peut voir survenir des épisodes de vasoconstriction et d'exacerbations douloureuses.

L'activité du système sympathique ne redevient progressivement normale qu'au cours de la seconde phase dite froide de maladie [56]. La normalisation du nombre et de la sensibilité des récepteurs adrénérgiques est cependant plus lente que la normalisation de l'activité sympathique. Dès lors, la persistance d'une hypersensibilité des récepteurs adrénérgiques peut favoriser la réduction du débit sanguin régional et l'apparition de troubles trophiques.

Les mécanismes responsables des troubles sudorimoteurs et vasomoteurs restent mal compris.

## Altérations somatosensitives

Les patients souffrant de SDCRI présentent une altération de la représentation des influx somatosensitifs au niveau de leur cortex et de leur thalamus [32]. L'extrémité malade est le siège d'une allodynie (toucher, chaud, froid, pression des tissus osseux) et d'une hyper-

algésie, lesquelles résultent en partie de la majoration de la concentration locale en différents médiateurs (neuro)inflammatoires et autres facteurs connus pour augmenter la sensibilité des récepteurs nociceptifs [46]. Chez la moitié des patients, les seuils mesurés pour des stimuli normaux (toucher, froid, chaud) et nociceptifs sont plus élevés dans les diverses zones restantes de l'hémicorps ipsilatéral que les zones correspondantes de l'hémicorps sain controlatéral [32]. Ainsi, l'allodynie et l'hyperalgésie d'une extrémité malade juxtaposent l'hypoesthésie et l'hypoalgésie du reste de la moitié du corps ipsilatéral.

L'hypoalgésie et l'hypoesthésie réduisent la quantité d'influx somatosensitifs provenant de la portion non malade du membre. Cette réduction des influx efférents sensitifs jointe aux anomalies de la représentation centrale de ces mêmes influx pourrait contribuer à expliquer pourquoi certains patients considèrent le membre malade comme étranger (négligence cognitive) et requièrent une attention visuelle et mentale soutenue pour mobiliser le membre malade (négligence motrice) [19].

Tout comme les amputés et contrairement aux patients souffrant de douleurs chroniques neuropathiques ou squelettomusculaires, les patients atteints de SDCRI présentent une dysynchronie ; lorsqu'ils regardent dans le miroir leur membre sain auquel on applique un stimulus nociceptif, ils ressentent la douleur au niveau de la zone correspondante de leur membre atteint de SDCRI [40]. L'existence de la dysynchronie indique que, dans le SDCRI, le traitement cortical des messages nociceptifs diffère de celui observé dans les autres syndromes douloureux chroniques.

## Altérations somatomotrices

Le tremblement de repos, la dystonie et la réduction de la force musculaire résultent d'un mal fonctionnement du système nerveux central lié en partie à la persistance d'influx afférents nociceptifs. Les analyses dynamiques du mouvement de préhension ainsi que l'étude de la force de préhension montrent qu'un dérèglement de l'intégration sensorimotrice au niveau du cortex pariétal peut entraîner une altération centrale de la programmation et de l'exécution des tâches [53]. Il existe également un déséquilibre entre les afférences sensitives et les efférences motrices ; en utilisant un miroir, les afférences visuelles du membre non malade en mouvement peuvent rétablir la relation indolore qui existe normalement entre l'exécution motrice et le *feedback* sensitif [40].

## ■ DIAGNOSTIC

### Évaluation clinique

#### Généralités

Outre des troubles vasomoteurs et trophiques, beaucoup de patients atteints de SDCRI présentent des troubles sensitifs et moteurs.

Les territoires malades sont le siège d'une hyperesthésie, c'est-à-dire d'une sensibilité exagérée à une stimulation dont la localisation et la qualité sont claires. On y note également une allodynie, les stimulations habituellement non douloureuses étant ressenties comme douloureuses, ainsi qu'une hyperalgésie ou une hyperpathie, le seuil de la douleur étant anormalement bas. Enfin, beaucoup de patients présentent une dysynchronie.

Les symptômes moteurs incluent une faiblesse musculaire de la région malade. Les mouvements précis sont difficiles à exécuter, alors

que l'électromyographie et les études de la conduction nerveuse donnent des résultats normaux. Chez près de la moitié des patients, on peut observer un tremblement de repos ou d'action qui semble représenter une augmentation de l'amplitude du tremblement physiologique. Les neurologues et les algologues notent volontiers l'existence d'une dystonie ou contraction prolongée et involontaire en flexion au niveau du membre supérieur et en extension au niveau du membre inférieur. Plus rarement, on observe un syndrome de négligence du membre malade qui peut conduire à la non-utilisation dudit membre.

Le suivi du patient doit être optimisé par l'utilisation des échelles d'évaluation qui ont été développées afin de standardiser l'estimation de la symptomatologie clinique et de l'handicap fonctionnel de l'affection [1, 24-26, 45, 68, 69].

## Phases évolutives

Le SDCRI évolue classiquement en deux ou trois phases successives, la durée de chacune de ces phases oscillant entre quelques semaines et plusieurs mois. Une première phase dite chaude ou pseudo-inflammatoire, mais dénuée de tout syndrome biologique inflammatoire, aboutit progressivement à une seconde phase dite froide et caractérisée par la survenue de troubles trophiques lesquels se stabilisent, puis tendent à régresser. L'évolution se fait alors vers la guérison, parfois avec séquelles.

Ce schéma évolutif classique est cependant loin d'être constant et, en pratique, il est parfois difficile de discerner les trois phases. La durée de chaque phase peut en effet varier largement d'un patient à l'autre. Parfois, une phase peut être si courte et/ou si peu intense qu'elle échappe à l'attention du patient et du médecin. Certains auteurs ont même proposé que les stades successifs n'existent pas toujours et qu'ils représentent en fait chacun un sous-type [7, 25].

## Forme classique

### Première phase

Après la diminution ou la disparition de la douleur liée au traumatisme déclenchant, la douleur réapparaît et s'accompagne de manifestations d'allure inflammatoire. C'est le début de la première phase chaude ou pseudo-inflammatoire. La douleur est vive, diffuse, mal systématisée, permanente et son intensité est disproportionnée par rapport à la gravité de l'élément déclenchant. Dans l'atteinte du pied et des autres articulations du membre inférieur, la douleur est volontiers de type mécanique ; elle est exacerbée par la mise en charge et la mobilisation. Par contre, dans les atteintes du membre supérieur, la douleur est habituellement de type inflammatoire avec résurgence algique nocturne et raideur articulaire matinale prolongée.

Bien souvent, la pression des pièces osseuses du pied, de la cheville, du tibia et voire même du genou évoque des douleurs très vives. Pour le rhumatologue, cette allodynie (la pression de ces pièces osseuses est habituellement non douloureuse) constitue un critère diagnostique fort utile qui peut être semi-quantifié en utilisant un dolorimètre. Dans de rares cas, l'allodynie est tellement marquée que le moindre effleurement des téguments déclenche des douleurs intolérables. On parle alors de l'existence d'une hyperesthésie cutanée.

Les manifestations pseudo-inflammatoires comprennent une infiltration des tissus mous et des troubles vasomoteurs aggravés par l'orthostatisme. La peau devient chaude et rosée, parfois rouge violacée. Lorsque la chaleur locale est très marquée, le tout peut donner l'impression d'une arthrite très inflammatoire et éventuellement septique. Néanmoins, l'arthropathie pseudo-inflammatoire du SDCRI est dénuée de tout syndrome biologique inflammatoire et elle n'entraîne pas de destruction articulaire.

L'infiltration des tissus mous peut remonter jusqu'au genou et donner le change pour une phlébite. L'œdème est ferme et prend le godet après une pression prolongée. Cette fermeté de l'œdème peut aussi se rencontrer dans l'arthrite rhumatoïde, mais dans ce cas et contrairement au SRDCI, la pression sur les territoires œdémateux n'est généralement pas douloureuse.

### Seconde phase

La première phase pseudo-inflammatoire est progressivement suivie par une seconde phase froide au cours de laquelle la douleur spontanée et l'œdème s'estompent progressivement. Le tissu cellulaire sous-cutané s'atrophie et la peau devient lisse et froide. Le pied peut présenter un aspect quasi normal en position couchée, mais lorsque le patient se met en position debout l'œdème réapparaît ou augmente, tandis que la peau prend une teinte cyanotique, violacée. Parfois, on note une hypertrichose ou au contraire une perte de poils.

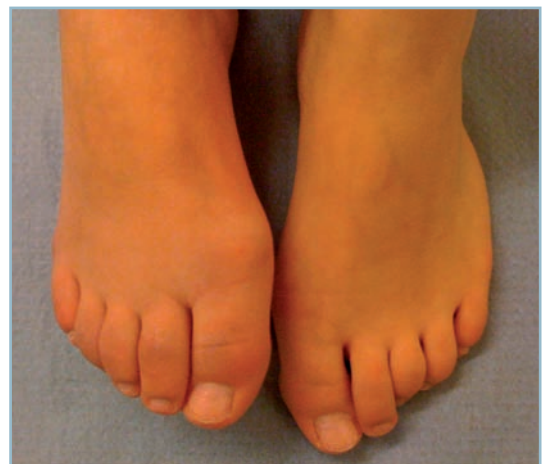L'allodynie persiste néanmoins, quoique moins marquée. L'impotence fonctionnelle peut encore être majeure et interdire la mise en charge et la marche sans l'aide de cannes. C'est à ce stade que les lésions radiologiques deviennent aisément reconnaissables.

### Troisième phase

Les manifestations de cette seconde phase régressent ensuite progressivement pour faire place à la troisième phase au cours de laquelle la guérison survient en l'espace de quelques mois à un an, voire même parfois après une période de temps plus longue. La guérison peut être totale, sans séquelles ou comporter des séquelles à type de rétraction aponévrotique, capsulaire, tendineuse, avec parfois une déformation irréductible en varus équin.

## Forme dite froide d'emblée

Parmi les formes non classiques, citons la forme dite froide d'emblée avec hypofixation osseuse isotopique. Bien que cette forme ait été initialement décrite chez l'enfant et l'adolescent, elle peut frapper l'adulte d'âge mûr [13]. Les régions articulaires le plus souvent atteintes sont le pied, la cheville et, plus rarement, le genou. Les téguments sont pâles ou cyanotiques. La recherche d'une limitation de la mobilité passive est souvent impossible du fait de l'allodynie (*figure 58.3*).



**58.3** Aspect aigu d'une algodystrophie froide de la cheville et du pied droit.

Aspect inflammatoire modéré. Le pied est oedématisé et principalement contracté. La douleur interdit à la patiente de poser son pied à plat sur la table. Toute mobilisation est hyperalgique.



Les caractéristiques majeures de cette forme froide d'emblée incluent :

- une hypofixation osseuse isotopique présente dès le début des manifestations fonctionnelles, et durant tout le cours de l'évolution dans la plupart des cas ;
- une hypothermie franche des téguments avec diminution voire abolition des pouls périphériques, le tout évoquant une artériopathie ischémique [13] ;
- dans environ la moitié des cas, les signes radiologiques d'hypertransparence osseuse de la région articulaire atteinte restent absents pendant tout le cours de l'évolution, tandis que dans la forme classique, une radio-transparence osseuse excessive et inégale apparaît après quelques semaines ou quelques mois d'évolution ;
- elle peut être très sévère avec persistance de douleurs et d'une impotence fonctionnelle durant 1 à 3 ans.

### Forme compliquant la grossesse

Le SDCRI survient surtout durant le troisième trimestre de la grossesse, plus rarement dans le post-partum ou dans les premières semaines de la grossesse. L'atteinte de la hanche est soit isolée, soit associée à une atteinte d'autres régions articulaires du membre inférieur (genou, cheville, pied). Parfois, le SDCRI reste limité au pied et à la cheville.

La guérison survient en quelques semaines à 2 à 4 mois généralement sans séquelles mais souvent après une exacerbation transitoire lors de l'accouchement.

### Formes dites extensives

Elles atteignent de nombreuses régions articulaires des membres supérieurs ou inférieurs. Leur évolution sévère et rebelle aux traitements habituels doit faire penser la possibilité d'une affection maligne sous-jacente. Si tel est le cas, l'existence de signes biologiques inflammatoires peut prêter à confusion. Il faut aussi rechercher une origine iatrogène (barbituriques, tuberculostatiques).

Des algodystrophies extensives atteignant simultanément les membres inférieurs et supérieurs prennent parfois le masque d'une atteinte sclérodermique avec tendance à la rétraction fibreuse particulièrement sévère des capsules des tendons des aponévroses des ligaments.

### Formes désespérément traînantes

Cette forme semble être liée, tout au moins en partie, au matériel d'ostéosynthèse après fracture. Dans ces cas rares, la guérison

n'est obtenue qu'après l'ablation du matériel d'ostéosynthèse dont la décision ne doit être prise qu'après mûre réflexion en concertation étroite avec le chirurgien et le rhumatologue, étant donné le risque redoutable d'aggravation éventuellement catastrophique du SDCRI par des interventions chirurgicales itératives.

### Autres formes

L'expression clinique du SDCRI varie également selon les critères suivants.

#### Degré d'extension

Ainsi, par opposition à l'atteinte de toute une articulation, on a décrit des formes partielles et parcellaires qui ne touchent qu'une partie d'articulation.

#### Degré d'intensité

Toutes les formes intermédiaires existent entre les formes discrètes et les formes hyperalgiques. Les manifestations pseudo-inflammatoires et la raréfaction osseuse semblent proportionnelles à l'intensité du syndrome douloureux. Dans les formes hyperalgiques, les signes radiographiques peuvent être inquiétants.

#### Degré d'évolution

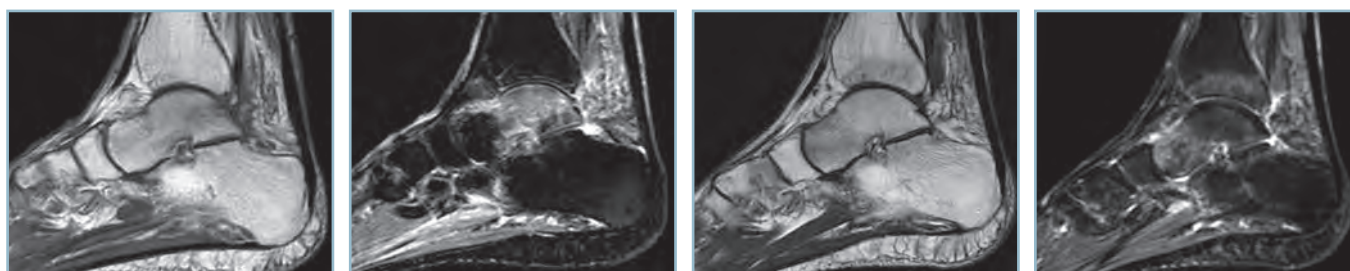
Des formes d'évolution relativement courtes comme celle de la hanche (3 à 6 mois) contrastent avec des formes d'évolution plus longue pouvant dépasser allégrement 18 mois.

#### Caractère migratoire

Il existe des formes extensives à localisations successives d'une grosse articulation à l'autre. Il existe aussi des formes migratrices au cours desquelles l'atteinte se déplace d'une petite articulation à l'autre sur une même région articulaire et notamment sur le pied (*figure 58.4*).

#### Étiologie

Les signes pseudo-inflammatoires sont discrets dans les étiologies médicamenteuses. Toute lésion tissulaire qu'elle soit traumatique, vasculaire, proliférative ou autre peut déclencher un SDCRI. Les causes intrathoraciques donnent un SDCRI du membre supérieur, tandis que les causes localisées au niveau du petit bassin et du rachis lombaire entraînent un SDCRI du membre inférieur. Quant aux causes cervicales et intracrâniennes, elles donnent volontiers un SDCRI frappant deux membres ou davantage.



**58.4** Anomalies osseuses migratrices en IRM.

a. Hyposignal du corps du talus en pondération T1 avec un hypersignal (b) marqué en STIR (ou T2 avec annulation du signal de la graisse).

c. Quatre mois plus tard, les anomalies du dôme talien ont régressé mais le col et la tête du talus présentent une large plage en hyposignal relatif en pondération T1.

d. Hypersignal en STIR (ou T2 avec annulation du signal de la graisse), de même que l'extrémité distale du tibia et la partie supérieure du calcaneus (Clichés et commentaires J. Malghem).

a | b | c | d



## Évaluation paraclinique

### Signes biologiques et métaboliques

L'absence de syndrome biologique inflammatoire persiste tout au long de l'évolution du SDCRI [17]. Ce critère essentiel du diagnostic correspond à l'absence de cellules inflammatoires à l'histologie synoviale et à la nature «mécanique» pauci-cellulaire du liquide de ponction articulaire.

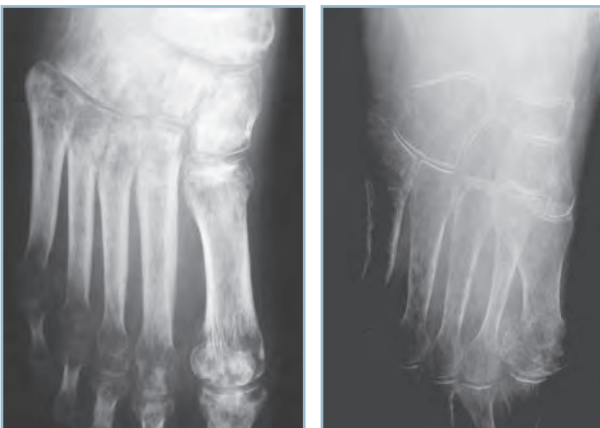La constatation d'un syndrome biologique inflammatoire doit faire mettre en doute le diagnostic de SDCRI et faire rechercher une phlébite, une infection à distance, voire une affection intercurrente associée à la maladie ou la provoquant [17]. Cette conduite a notamment permis de poser le diagnostic de tuberculose sous-talienne et talocrurale chez un sujet présentant une algodystrophie du pied homolatéral qui était associée à une vitesse de sédimentation élevée à 60 mm/h [33].

Malgré une atteinte osseuse locorégionale, le SDCRI n'entraîne habituellement pas de perturbations significatives des paramètres du métabolisme phosphocalcique. Ces paramètres peuvent néanmoins être modérément altérés au début de l'évolution de formes sévères et multifocales [17]. Dans quelques cas exceptionnels, des modifications de paramètres conduisent à reconnaître des étiologies particulières du SDCRI, à savoir une hyperparathyroïdie primaire, voire même une hyperparathyroïdie secondaire avec ostéomalacie et hypophosphatémie provoquant un tableau douloureux des membres inférieurs chez des hémodialysés ayant récemment reçu un transplant rénal [17].

Lorsque l'ostéomalacie est révélée par le SDCRI qu'elle induit, on peut déceler un diabète phospho-gluco-aminé ou encore une acidose métabolique d'origine tubulaire rénale [17]. Le SDCRI peut spontanément récidiver lorsqu'il est secondaire à un diabète bicarbonaté et phosphoré avec hypophosphorémie, hyperphosphaturie et clairance élevée du phosphore.

### Radiologie conventionnelle

Toute suspicion de SDCRI doit faire l'objet d'un examen radiologique standard lors du premier examen et au cours du second

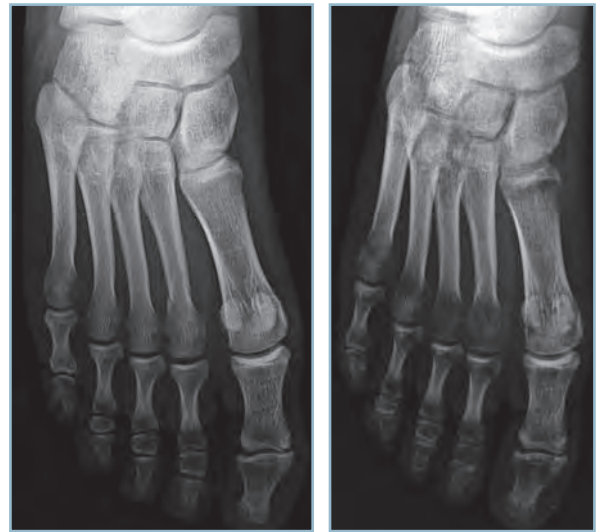

**58.5** Aspects évolutifs de l'algodystrophie. a | b

a. Phase aiguë et subaiguë : la raréfaction osseuse apparaît très hétérogène et porte d'abord sur l'os trabéculaire puis sur l'os cortical.  
b. Phase chronique : l'intensité de la raréfaction peut rendre celle-ci pratiquement homogène, la quasi-totalité de la structure osseuse ayant disparu. (D'après Malghem et coll., *Algodystrophie du pied*, in «Imagerie du pied et de la cheville», Getroa Opus XXIX, Sauramps Medical, Montpellier 2002).

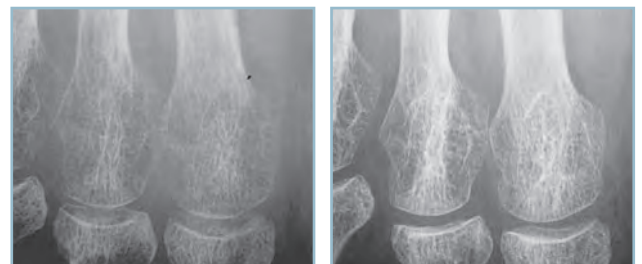
mois de l'évolution. Il faut exiger des clichés de bonne qualité avec un examen comparatif du côté opposé.

Les signes radiologiques confirmant l'hypothèse diagnostique n'apparaissent qu'au bout de 6 à 8 semaines d'évolution et ils ne persistent pas pendant toute la durée d'évolution de l'affection (figure 58.5). On remarque une radio-transparence osseuse excessive et inégale, d'aspect pommelé et moucheté (figure 58.6). L'hypertransparence prédomine dans l'os sous-chondral qui peut virtuellement disparaître alors que la lame osseuse devenue anormalement visible souligne le contour de l'os comme si elle avait été tracée à l'encre de Chine. Fait capital, les interlignes articulaires sont toujours respectés et ce, contrairement aux atteintes rhumatoïdes (figure 58.7). Chez les sujets jeunes, la radio-transparence peut s'étendre dans la région métaphysaire et se manifester par une bande claire métaphysaire. La radio-transparence peut aussi s'étendre à des segments de membre non atteints cliniquement. Elle peut être



**58.6** Radiographie de l'avant-pied. a | b

a. Le cliché initial (4.2007) montre une fine fracture du col du second métatarsien.  
b. Un cliché réalisé quelques mois plus tard objective une raréfaction osseuse d'une intensité tout à fait excessive pour une ostéoporose d'immobilisation, ce qui plaide pour une algodystrophie (clichés et commentaires J. Malghem).



**58.7** Aspect pseudo-érosif. a | b

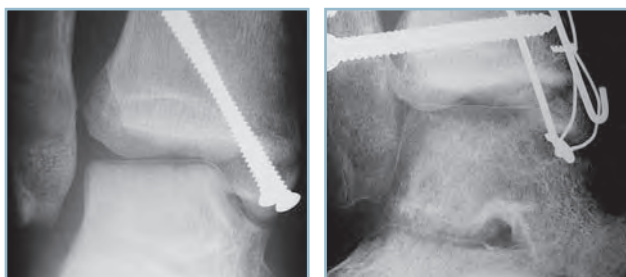
a. En cas de résorption osseuse dystrophique intense, les marges articulaires peuvent devenir quasi invisibles, évoquant l'aspect d'érosions inflammatoires (flèche).  
b. Le «squelette du squelette» n'a cependant pas disparu, et est en cours de reconstruction osseuse post-dystrophique. Le contour osseux réapparaît dans son intégrité (ici, 6 mois plus tard). Noter que les interlignes articulaires sont normaux, ce qui est un élément fondamental dans le diagnostic différentiel. (D'après Malghem et coll., *Algodystrophie du pied*, in «Imagerie du pied et de la cheville», Getroa Opus XXIX, Sauramps Medical, Montpellier 2002).

parcellaire, intéressant seulement un segment d'une articulation (par exemple une rotule), ou radiaire intéressant par exemple deux doigts de la main. Les corticales peuvent être le siège d'une résorption endocorticale et d'irrégularités endostéales (figures 8, 9 et 10).

Avec le décours favorable de l'affection, la radio-transparence devient plus homogène. Les modifications radiologiques sont toujours en retard de plusieurs semaines sur la clinique. La disparition d'un

certain nombre de travées donne au tissu osseux spongieux un aspect légèrement fibrillaire (ostéoporose hypertrophique de Kienböck). Chez l'adulte, la perte osseuse n'est jamais tout à fait corrigée, surtout chez les sujets de plus de 50 ans qui deviennent alors plus exposés à la survenue d'une fracture par insuffisance osseuse.

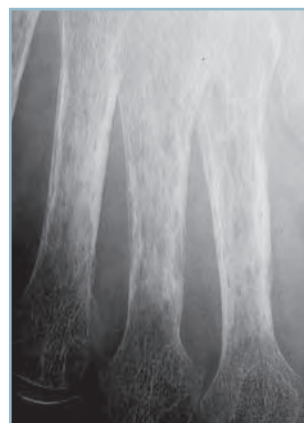
L'aspect radiologique classique d'un os sale avec dystrophie pommelée est inconstant (figure 58.11). Une radio-transparence



**58.8** Raie sous-chondrale.

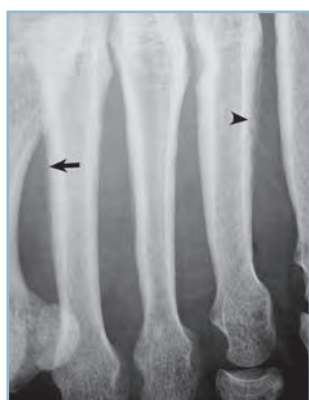
a | b

a. La prépondérance sous-chondrale de la résorption osseuse dystrophique aiguë peut, jusqu'à un certain point, ressembler à une dissection sous-chondrale d'origine nécrotique. b. Cette situation est transitoire et progressivement la résorption s'étend en profondeur. (D'après Malghem et coll., Algodystrophie du pied, in «Imagerie du pied et de la cheville», Getroa Opus XXIX, Sauramps Medical, Montpellier 2002).



**58.10** Aspect pseudo-perméatif.

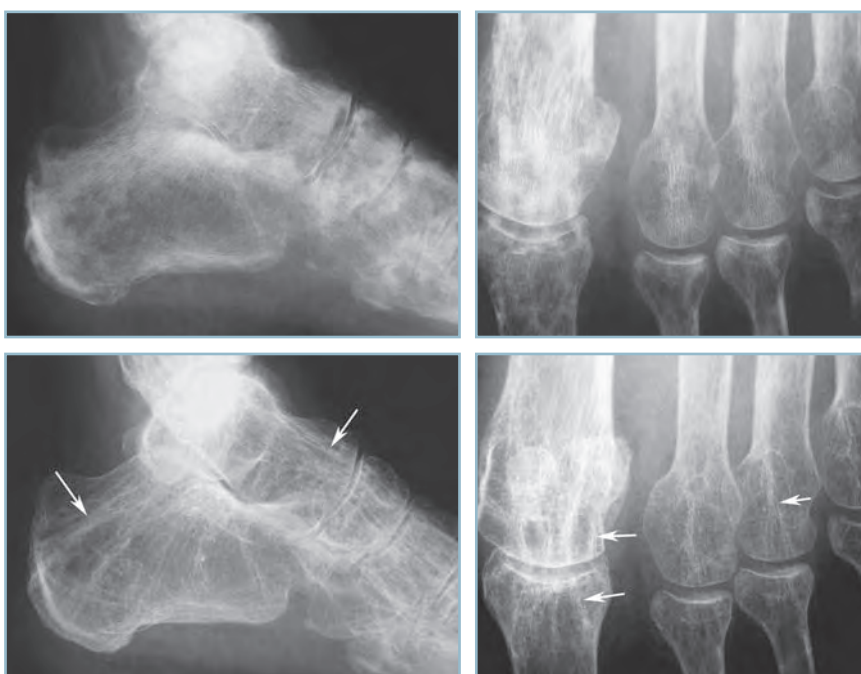
L'aspect microlacunaire peut être évocateur d'une pathologie néoplasique ou inflammatoire. Noter cependant que les lacunes dystrophiques sont non seulement endostales mais également intracorticales et qu'elles présentent généralement une forme allongée, orientée dans le grand axe de la diaphyse. (D'après Malghem et coll., Algodystrophie du pied, in «Imagerie du pied et de la cheville», Getroa Opus XXIX, Sauramps Medical, Montpellier 2002).



**58.9**

Pseudo-périostose.

La résorption endocorticale peut créer un dédoublement du contour superficiel de la diaphyse qui peut être facile (tête de flèche, 4<sup>e</sup> métatarsien) ou difficile (flèche complète, 2<sup>e</sup> métatarsien) à différencier d'une apposition périostée. (D'après Malghem et coll., Algodystrophie du pied, in «Imagerie du pied et de la cheville», Getroa Opus XXIX, Sauramps Medical, Montpellier 2002).



**58.11** Aspect dystrophique et post-dystrophique.

a | b  
c | d

a. En phase active, la raréfaction osseuse hétérogène n'a pas d'organisation structurée (a : calcaneus, a' : avant-pied).

b. En phase post-dystrophique séquellaire (même patiente, un an et demi plus tard), la raréfaction osseuse peut demeurer hétérogène mais présente, à ce stade, une organisation structurée, avec renforcement des travées en fonction des lignes de force (têtes de flèches). (b : calcaneus, b' : avant-pied) (D'après Malghem et coll., Algodystrophie du pied, in «Imagerie du pied et de la cheville», Getroa Opus XXIX, Sauramps Medical, Montpellier 2002).

osseuse parfois hétérogène peut également se développer en l'espace de quelques semaines au cours de l'immobilisation ou de la non-utilisation d'un membre.

## Tomodensitométrie

La tomodensitométrie (TDM) est de peu d'intérêt dans la majorité des cas. Les anomalies détectées par la TDM en fenêtre osseuse sont superposables à celles observées en radiologie classique, mais elles sont détectées de manière plus précise et plus précoce. Elle permet d'observer un amincissement des corticales et une augmentation de la transparence de l'os trabéculaire, alors que les radiographies classiques peuvent être encore normales.

## Imagerie par résonance magnétique

Elle permet d'objectiver l'œdème et l'hyperhémie de la moelle osseuse au niveau de la région articulaire atteinte (perte de signal en T1 et hypersignal en T2). Bien que non spécifiques, ces modifications sont précoces et elles précèdent la radio-transparence d'environ 4 semaines. Un épanchement articulaire bien visible en T2 est souvent associé à l'œdème médullaire.

Le principal intérêt de l'IRM est de pouvoir détecter le SDCRI au stade préradiologique et de différencier cette condition d'autres pathologies osseuses fréquentes comme l'ostéonécrose aseptique ou des fractures de contrainte (talus, calcaneus) qui se traduisent de façon retardée par une bande d'ostéocondensation. La détection d'atteintes multiples ou récidivantes doit faire rechercher une ostéopathie raréfiante diffuse.

## Scintigraphie osseuse

À l'exception de la forme froide d'emblée avec hypofixation osseuse isotopique, la scintigraphie osseuse montre une hyperfixation intense et homogène de la région atteinte [38]. L'hyperfixation du radio-traceur s'observe habituellement de part et d'autre de l'interligne articulaire et ce, contrairement à d'autres pathologies comme l'ostéonécrose. Bien souvent, l'hyperfixation déborde les contours osseux pour s'étendre sur la zone œdématisée.

L'hyperfixation osseuse du radio-traceur est précoce. Elle survient dès les premiers stades cliniques de la maladie et elle précède toute modification radiologique conventionnelle. Bien plus, la fixation osseuse du radio-traceur reste accrue pendant toute la durée du SDCRI, quel que soit le stade de l'affection. Enfin, l'hyperfixation osseuse persiste encore pendant plusieurs mois après la guérison clinique du SDCRI. Ainsi, lorsque la durée de l'atteinte clinique du pied oscille entre 14 et 20 mois, la durée de l'hyperactivité scintigraphique osseuse oscille entre 18 et 26 mois. Il n'est dès lors pas étonnant que dans le SDCRI, la sensibilité de l'exploration radio-isotopique avoisine 95%, une valeur de loin supérieure à celle de 60-70% retenue pour la sensibilité de la radiographie conventionnelle.

C'est précisément grâce à sa grande sensibilité que l'exploration scintigraphique a permis d'enrichir la liste des formes cliniques du SDCRI :

- la forme partielle ;
- la forme parcellaire ;
- la forme infraradiographique.

Pour toutes ces variantes, l'hyperactivité scintigraphique constitue un critère de définition majeur.

La scintigraphie osseuse permet en outre de délimiter de manière précise les zones d'activité de la maladie et de déceler les formes multifocales du SDCRI qui semblent être plus fréquentes que la clinique et l'examen radiographique ne le laissent supposer. Dès lors, en de suspicion de SDCRI, l'exploration scintigraphique ne doit pas se contenter d'analyser la zone suspecte, elle doit également comporter une exploration du squelette entier.

L'hyperactivité scintigraphique osseuse doit néanmoins être confrontée aux données cliniques et paracliniques. En effet, la spécificité de l'exploration scintigraphique dans le SDCRI dépend de l'étiologie, de la forme et de la localisation de l'affection. Un certain nombre d'affections localisées en amont du pied (fractures, ostéosynthèse, infection, maladie de Paget, ostéonécrose, tendinites sévères, ostéome ostéoïde...) peuvent majorer parfois nettement le flux vasculaire du membre et ainsi entraîner *per se* une majoration de la captation osseuse péri-articulaire des différentes jointures du membre et notamment du pied. En dehors de ces circonstances, la valeur prédictive positive de l'hyperactivité scintigraphique est d'environ 54% en cas d'atteinte du pied et d'environ 90% en cas d'atteinte de la main. Dans les formes isolées frappant les autres articulations – surtout si elles sont partielles et *a fortiori* parcellaires – la spécificité s'effondre à moins de 30%.

## Liquide synovial et biopsie synoviale

Dans le SDCRI, le liquide synovial est de type mécanique. Il ne contient pas de cellules inflammatoires et la recherche de cristaux est négative. Pour la biopsie synoviale, les résultats sont pratiquement spécifiques du SDCRI. On note l'absence d'une hyperplasie synoviale et l'absence d'infiltrats cellulaires. Par contre, il existe un œdème diffus, une fibrose précoce, une augmentation de la vascularisation et une hyperplasie de la paroi de quelques artérols.

## Diagnostic différentiel

Dans ses formes intenses, on ne confond pas un SDCRI avec une crise de goutte, une arthrite septique, voire une hémarthrose. Dans ses formes d'intensité moyenne, le SDCRI doit être distingué d'une monoarthrite, d'une ostéonécrose, d'une synovite villonodulaire, d'une fracture de fatigue, voire d'une phlébite. Par ailleurs, contrairement à la raréfaction osseuse du SDCRI, l'ostéoporose d'immobilisation ne s'accompagne pas d'allodynie à la pression des pièces osseuses, d'épanchement intra-articulaire et d'œdème médullaire osseux.

Les critères diagnostiques rédigés par l'Association internationale pour l'étude de la douleur font peu de cas du volet ostéo-articulaire. Ils sont très sensibles, mais relativement peu spécifiques. L'ajout en 2007 de l'allodynie à la pression et à la mobilisation articulaire (*tableau 58.1*) augmente la spécificité sans altérer la sensibilité [7, 26, 60]. L'allodynie à la pression des pièces osseuses ainsi que les anomalies osseuses radiologiques et scintigraphiques restent toujours ignorées par les spécialistes de la douleur. Leur prise en considération devrait augmenter d'avantage la spécificité des critères diagnostiques et ainsi améliorer la qualité des études physiopathologiques et thérapeutiques.

Remarque : le diagnostic est exclu s'il existe une affection qui est à même de rendre compte du degré de la douleur et de l'handicap.



**Tableau 58.I. Critères diagnostiques.**

1. Douleur continue disproportionnée par rapport à l'événement la provoquant
2. Relation subjective par le patient d'au minimum un symptôme dans au moins trois des quatre catégories suivantes : – sensoriel : allodynie et/ou hyperesthésie – vasomoteur : relation de température et/ou de changements de la couleur cutanée et/ou asymétrie de la couleur de la peau – côté atteint comparativement au côté indemne – sudorimoteur/œdème : description d'œdème et/ou de modifications de la sudation et/ou asymétrie de sudation – moteur/trophicité : rapport de diminution de l'amplitude des mouvements et/ou dysfonctionnement moteur (faiblesse, tremblement, dystonie) et/ou modifications trophiques (poils, ongles, peau)
3. Présence d'au moins un signe objectif dans au moins deux des quatre catégories suivantes : – sensoriel : évidence d'hyperalgie (aux piqûres d'épingles) et/ou allodynie (au toucher léger et/ou à la sensation de température et/ou à la pression et/ou à la mobilisation articulaire) – vasomoteur : évidence d'asymétrie de température et/ou de modification de la couleur de la peau et/ou asymétrie de couleur – sudorimoteur/œdème : évidence d'œdème et/ou modification et/ou asymétrie de la sudation – moteur/trophicité : évidence d'une diminution de l'amplitude des mouvements et/ou d'un dysfonctionnement moteur (faiblesse, tremblement, dystonie) et/ou de changements trophiques (poils, ongles, peau)
4. Aucune autre affection n'est à même de rendre compte du degré de douleur et de handicap

## POSSIBILITÉ THÉRAPEUTIQUE

### Généralités

Le traitement du SDCRI fait appel à la rééducation, à la physiothérapie et à certaines médications données par voie générale, régionale ou locale [3, 25, 30]. Si beaucoup d'auteurs s'accordent sur la nécessité d'une kinésithérapie précoce et d'un soutien psychologique, la hiérarchie des modalités thérapeutiques reste débattue car le SDCRI fait encore partie de la liste des pathologies pour lesquelles il est parfois difficile de statuer sur l'efficacité d'une approche thérapeutique donnée et ce, pour au moins trois raisons :

- les études randomisées, contrôlées et conduites en double aveugle sont rares ;
- peu d'études utilisent des paramètres cliniques quantifiables et/ou les échelles qui ont été développées afin de standardiser l'évaluation de la symptomatologie et de l'handicap fonctionnel des patients [1, 45] ;
- les critères diagnostiques rédigés par l'Association internationale pour l'étude de la douleur (*tableau 58.I*) font peu de cas de l'atteinte ostéo-articulaire qui, pour les médecins spécialisés en pathologie ostéo-articulaire, constitue une composante majeure du SDCRI.

Il est dès lors probable que, dans des études conduites par des algologues, un certain nombre de patients n'avaient pas d'atteinte ostéo-articulaire et souffraient en fait d'une autre pathologie reprise erronément sous le vocable de SDCRI en raison des critères diagnostiques incomplets et/ou imprécis proposés par l'Association internationale pour l'étude de la douleur.

### Traitements préventifs de l'algodystrophie

La stratégie préventive comprend :

- l'instauration d'une mobilisation précoce et active tout en respectant la règle de la non-douleur ;

- l'administration précoce d'antioxydants, telle la vitamine C ;
- la recherche et le traitement d'un éventuel syndrome canalaire ;
- l'administration éventuelle de pamidronate ou de clonidine.

### Lutter contre la stase veineuse et l'immobilisation

La mobilisation précoce, active, assistée, douce, prudente et non excessive d'une région articulaire traumatisée réduit efficacement le risque de développer un SDCRI pour autant que le patient et le kinésithérapeute respectent impérativement la règle de la « non-douleur ». Il faut parfois freiner le zèle de certains patients qui pensent que « forcer leur permettra de guérir plus vite ».

Même lorsque le pied est immobilisé par un plâtre ou une attelle, il ne faut pas hésiter à mobiliser prudemment les autres segments du membre inférieur afin de réduire la stase veineuse et l'ischémie. Ces deux derniers facteurs jouent un rôle important dans la genèse du SDCRI, comme le démontre un modèle de SDCRI développé chez le rat [9] et qui consiste à placer un garrot pendant au moins 3 heures au niveau de la patte arrière d'un animal anesthésié, le garrotage étant ensuite levé tout en maintenant la patte immobilisée. La réponse de l'allodynie mécanique aux agents antalgiques, anti-inflammatoires, vasodilatateurs et vasoconstricteurs testés dans ce modèle donne des résultats similaires à ceux obtenus dans le SDCRI humain [9, 41].

### Administrer des antioxydants comme la vitamine C

En stimulant les extrémités des fibres afférentes nociceptives et en dégradant nos tissus, les radicaux libres produits lors de reperfusion du membre préalablement ischémié pourraient contribuer à la genèse du SDCRI. Il n'est dès lors pas étonnant que dans le modèle de SDCRI induit chez le rat par garrotage de la patte arrière, l'allodynie mécanique est nettement réduite par l'hydroxy-



tétra-méthyle-pipéridine-oxyl et par la N-acétylcystéine, deux antioxydants détruisant les radicaux libres [9].

Chez l'homme, la vitamine C, un autre antioxydant éliminant les radicaux libres, aurait un rôle préventif car son administration précoce et quotidienne chez des sujets présentant une fracture du poignet [67] réduit l'incidence du SDCRI (7% versus 22% dans le groupe contrôle traité par un placebo). La dose quotidienne de 500 mg de vitamine C est aussi efficace que la dose journalière de 1500 mg [67]. La dose minimale de vitamine C requise pour prévenir un SDCRI du membre inférieur doit encore être précisée.

### Rechercher un éventuel syndrome canalaire

L'irritation d'un tronc nerveux peut déclencher un SDCRI et/ou contribuer à la longue évolution de ce syndrome. Chez huit patients souffrant d'un SDCRI post-chirurgical du membre supérieur, la levée de la compression nerveuse entraîne une amélioration rapide de tous les sujets, le score moyen de gravité du SDCRI passant de 71 à 30 et l'intensité moyenne de la douleur passant de 7,5 à 1,8 cm sur une échelle visuelle analogique de 0-10 cm [47]. Bien que nous ne disposions d'aucune donnée de ce type pour le membre inférieur, les résultats obtenus au niveau du membre supérieur plaident pour la recherche systématique et le traitement d'un syndrome canalaire, et notamment tarsien, chez tout sujet souffrant d'un SDCRI du membre inférieur.

### Administer de la clonidine ou du pamidronate en cas d'antécédents de SDCRI

Lorsqu'elle est administrée lors de l'anesthésie régionale intraveineuse requise pour une intervention chirurgicale au niveau du membre supérieur, la clonidine semble exercer un effet préventif indéniable chez des sujets présentant des antécédents de SDCRI [52]. Un an après l'intervention, le SDCRI ne frappait que quatre des 42 patients ayant reçu de la clonidine, mais bien trente et un des 42 patients ayant reçu le sérum physiologique.

Chez les patients ayant présenté un SDCRI et devant subir une intervention chirurgicale orthopédique, nous prescrivons trois à cinq perfusions intraveineuses de 30 mg de pamidronate chacune, à raison d'une perfusion par jour ou tous les 2 à 3 jours. Ces perfusions sont habituellement réparties sur les périodes pré- et postopératoire. Jusqu'à présent, nous n'avons observé aucune récurrence postopératoire chez les 60 patients ainsi traités.

## Thérapeutiques non médicamenteuses

### Mise en décharge et port de chaussures à semelles ergonomiques

Au début de la maladie, la mise en décharge ou hors contrainte du pied s'impose afin d'éviter la survenue de fractures de contrainte. Beaucoup de patients la réalisent spontanément en utilisant une canne. Une fois la marche autorisée et l'allodynie suffisamment atténuée, une contention élastique est souhaitable, la marche devant se faire à l'aide de cannes anglaises. Nous conseillons le port de chaussures conçues pour la course à pied, car leur semelle interne réduit de moitié les forces biomécaniques appliquées au niveau des structures ostéo-articulaires lors de la mise en charge.

### Physiothérapie antalgique et kinésithérapie

Respectant la règle de non-douleur et bien que peu d'études contrôlées aient été réalisées, la médecine physique constitue une composante importante de l'arsenal thérapeutique [30]. La physiothérapie antalgique est utile pour autant qu'elle soit bien supportée par le patient. La quasi-disparition du syndrome épaule-main dans les suites d'un infarctus myocardique montre que la survenue d'un SDCRI peut être prévenue par un traitement plus efficace de la maladie initiale et/ou par un contrôle plus efficace de la douleur.

La balnéothérapie chaude, froide ou alternée («bains écossais») n'est entreprise que si le malade la tolère. La piscine permet une mobilisation active et assistée, tout en respectant scrupuleusement la règle de la «non-douleur». Lorsque le patient est vu à un stade tardif avec des rétractions fibreuses et capsulosynoviales, il est nécessaire d'instaurer un programme d'étirements progressifs qui est adapté régulièrement à l'aune des progrès réalisés par le patient.

### Instaurer un soutien psychologique

Un SDCRI du pied peut durer plus de 18 mois et, après 6 mois de souffrance, tout être humain présente à des degrés divers de l'anxiété, des troubles du sommeil et une réaction dépressive [7, 25]. De même, toute détresse psychologique peut avoir un impact négatif non négligeable sur la durée et les séquelles de la maladie [7]. Dès lors, un soutien psychologique s'impose.

Tout patient et son entourage doivent être instruits de(s) :

- la physiopathologie du syndrome ;
- effets négatifs de l'immobilisation et/ou de la non-utilisation du membre malade ;
- l'impact de facteurs psychologiques et comportementaux sur l'évolution de la maladie. Lorsque la maladie évolue depuis plus de 8 semaines, chaque patient devrait en plus pouvoir bénéficier d'une évaluation psychologique, d'un programme de thérapie comportementale et de stimulation cognitive (relaxation, conditionnement et rétroaction biologique). Après avoir été identifiés, les patients présentant une comorbidité psychiatrique pourraient alors recevoir une thérapie comportementale et cognitive mieux ciblée. Il en serait de même pour les patients faisant peu de progrès.

### Prescrire une thérapie par le miroir

Bien que chaque hémisphère cérébral contrôle le côté opposé du corps, les deux hémisphères sont interconnectés afin que chaque hémisphère sache ce que fait l'autre. Lorsque la fonction d'un hémisphère est altérée, la thérapie par le miroir fait appel aux connexions inter-hémisphériques et, ainsi, l'autre hémisphère intact peut rétablir un maximum de fonctions. En mobilisant simultanément les deux membres de part et d'autre d'un miroir et tout en regardant dans le miroir le membre intact en lieu et place du membre malade, le patient améliore le fonctionnement et la douleur du côté lésé dans les formes évoluant depuis moins d'un an [40].

L'échec observé dans les formes évoluant depuis plus d'un an est probablement dû à un certain degré de dysfonctionnement et de réorganisation corticale. Ainsi, des symptômes de négligence du membre malade ont été observés chez 84% des patients et, chez 54% d'entre eux, la mobilisation du membre malade nécessite une attention soutenue [19, 40]. La thérapie par le miroir a donc été modifiée en faisant précéder le *feedback* visuel congruent du miroir par des exercices de reconnaissance du côté droit ou gauche d'une extrémité ainsi que par des exercices de mouvements imaginaires [42]. Dans une étude contrôlée et randomi-

sée [43], la réduction moyenne de la douleur de 23,4 mm (écart 16,2-30,4 mm sur une échelle visuelle analogique de 100 mm) obtenue dans le groupe traité contrastait avec la réduction de 10,5 mm (écart 1,9-19,2 mm) observée dans le groupe contrôle. L'amélioration était maintenue pendant 6 mois.

Cette approche thérapeutique est peu coûteuse, facilement accessible et sans effets secondaires. Elle nécessite néanmoins une attention soutenue et répétée. Ses indications comprennent le SDCRI, d'autres syndromes douloureux ainsi que l'hémiplégie/hémi-parésie.

## Acupuncture et stimulation transcutanée

Il n'existe aucune étude prouvant l'efficacité de l'acupuncture dans le SDCRI [18].

La stimulation électrique transcutanée (TENS) est non invasive et ses effets secondaires se résument bien souvent à une irritation cutanée transitoire [30]. Chez les enfants, elle améliorerait 50 à 97 % des patients, mais son efficacité chez l'adulte reste à déterminer.

## Thérapeutiques médicamenteuses

### Formes aiguës et intermédiaires

#### Calcitonine

La calcitonine reste encore prescrite par beaucoup de praticiens en raison de ses propriétés antalgiques et de son action anti-ostéoclastique. Cependant les deux seules études randomisées, contrôlées et étiquetées de bonne qualité dans une revue systématique ne concernent que l'administration intranasale de l'hormone [18]. Les résultats sont contradictoires ; dans l'une la dose journalière de 300 UI pendant 3 semaines n'était pas plus efficace que le placebo [4], tandis que dans l'autre l'administration journalière de 400 UI pendant 4 semaines était associée à une amélioration statistiquement significative des douleurs [20].

#### Bisphosphonates

Ces médicaments exercent un effet antalgique et réduisent le remodelage accru de l'os sous-chondral. Ils possèdent une action anti-ostéoclastique plus puissante que celle de la calcitonine. Ils présentent en outre un effet rémanent et sont généralement bien tolérés qu'ils soient administrés par voie orale ou intraveineuse. Après des études non contrôlées encourageantes utilisant le pamidronate par voie intraveineuse, plusieurs études contrôlées et étiquetées de haute qualité rapportent un effet antalgique indéniable après l'administration intraveineuse de clodronate à raison de 300 mg/j pendant 10 jours, après l'administration intraveineuse d'alendronate à raison de 7,5 mg par jour pendant 3 jours, ou encore après l'administration orale d'alendronate à raison de 40 mg par jour pendant 8 semaines [3].

Comparativement au traitement intraveineux, le traitement oral est moins coûteux et entraîne un effet placebo moins marqué. Après 8 semaines d'administration orale d'alendronate pour SDCRI post-traumatique du membre inférieur [39], on a observé une amélioration marquée de la douleur spontanée mesurée par échelle visuelle analogique, de la tolérance à la pression des pièces osseuses estimée à l'aide d'un dolorimètre, de l'œdème et de la mobilité articulaire. Ces modifications avaient déjà été détectées après 4 semaines de traitement et elles ont persisté 4 semaines après l'arrêt du traitement. On a également noté une réduction

de l'excrétion urinaire des molécules de pontage du collagène de type I (NTX) dans le groupe alendronate, mais pas dans le groupe placebo.

Les bisphosphonates pourraient exercer leur effet bénéfique à plusieurs niveaux. Tout d'abord, ils inhibent la production de prostaglandines, d'acide lactique, de cytokines pro-inflammatoires, de neuropeptides et d'autres substances chimiques impliquées dans la sensibilisation des fibres afférentes et dans la modulation de la douleur [5]. Ensuite, les bisphosphonates peuvent exercer un effet antalgique central en interférant avec l'influx de calcium indispensable pour la libération de neurotransmetteurs et d'autres substances impliquées dans la nociception et l'inflammation [59]. Étant donné qu'ils inhibent l'enzyme farnésyl diphosphate synthase, les bisphosphonates de nouvelle génération pourraient également moduler l'expression de diverses GTPases (Ras, Rhac, Rho et cdc42) impliquées dans la transmission de signaux au niveau de la moelle épinière [51]. Enfin, l'effet antalgique des bisphosphonates pourrait être lié à leur action anti-ostéoclastique.

Des modèles animaux montrent que l'hyperactivité ostéoclastique et l'œdème médullaire sont associés à une modification du phénotype des neurones des voies nociceptives périphériques et centrales [29]. Bien plus, lorsque la protégérine, un inhibiteur de la résorption ostéoclastique aussi puissant que les bisphosphonates, est administrée dans un modèle murin de douleurs osseuses cancéreuses, on observe non seulement un arrêt de la destruction osseuse, mais aussi une nette réduction de l'expression de marqueurs témoignant d'une activation des neurones des voies sensitives périphériques et centrales.

### Glucocorticoïdes, anti-inflammatoires non stéroïdiens et anti-TNF-alpha

L'utilisation précoce des glucocorticoïdes peut être utile, tandis que l'efficacité des agents biologiques anti-TNF-alpha doit encore être démontrée.

Les anti-inflammatoires non stéroïdiens (AINS) inhibent la synthèse des prostaglandines, des puissants médiateurs de la réaction inflammatoire et de l'hyperalgésie. Ils pourraient également inhiber le traitement spinal des influx nociceptifs et certaines molécules, dont le kétoprofène, seraient en outre dotés d'un effet antiprostacycline et d'un effet antibradykinine [25]. Cependant, en dépit de tous ces avantages apparents, aucune étude randomisée, contrôlée et conduite en double aveugle n'a pu démontrer l'efficacité des AINS dans le SDCRI [25].

Par contre, les glucocorticoïdes ou anti-inflammatoires stéroïdiens améliorent le syndrome épaule-main, l'effet bénéfique étant d'autant plus marqué que la thérapie est instaurée dès les premières semaines de la maladie [25, 35]. Ces agents inhibent en effet les phospholipases impliquées dans la libération de l'acide arachidonique, le substrat utilisé par les cyclo-oxygénases et lipo-oxygénases. Les glucocorticoïdes réduisent aussi l'extravasation protéique et l'œdème induits par la substance P [23].

Un premier schéma efficace consiste à administrer chaque jour l'équivalent de 30 à 32 mg de prednisolone pendant 2 à 12 semaines, la dose de corticoïdes étant ensuite rapidement réduite dès qu'une amélioration clinique optimale est obtenue [8]. Plus récemment, Zyluk et Puchalski [69] ont proposé de combiner chaque jour pendant 8 jours la prise orale de 8 mg de dexaméthasone et la perfusion intraveineuse de 2 x 250 mL de mannitol. Quoi qu'il en soit, toutes les études évaluant l'effet des corticoïdes restent limitées au SDCRI du membre supérieur dont l'histoire naturelle est plus courte que celle du membre inférieur. Les corticoïdes

induisant une perte certaine du capital osseux, leur administration est associée à l'administration conjointe de bisphosphonates, de suppléments calciques au milieu du repas et des doses physiologiques de vitamine D [6].

Les résultats d'une étude préliminaire suggèrent que les agents anti-TNF-alpha peuvent réduire efficacement la douleur et l'impotence fonctionnelle dans le SDCRI qu'il frappe le membre supérieur ou le membre inférieur [31]. Ces résultats préliminaires doivent être confirmés par les résultats d'études randomisées et contrôlées avant que l'on puisse recommander l'utilisation des anti-TNF-alpha dans la pratique courante.

## Opiacés

Les opiacés ont une efficacité limitée. Il faut éviter leur utilisation à moyen et long terme.

Les opiacés semblent être moins efficaces dans les douleurs neuropathiques chroniques que dans les douleurs nociceptives aiguës [16, 24]. Dans une étude randomisée et contrôlée [27], la morphine ne se différencie pas du placebo après 8 jours de traitement. Par contre, la méta-analyse de 9 études conduites pendant une période moyenne de 28 jours (écart : 8 à 70 jours) conclut que, sur une échelle visuelle analogique de 0 à 100 points, le score moyen de l'intensité douloureuse était de 13 points plus bas (écarts : -16 à -9 ;  $p < 0,00001$ ) dans le groupe traité par la morphine que dans le groupe contrôle [16]. Nous ne disposons d'aucune étude randomisée et contrôlée évaluant l'efficacité à long terme des opiacés dans le SDCRI, mais on peut se demander si le jeu en vaut la chandelle.

Les études conduites à moyen terme démontrent effectivement que les effets secondaires des dérivés morphiniques sont loin d'être négligeables, les plus habituels étant des nausées (33% versus 9% pour les contrôles), une constipation (33% versus 10% pour les contrôles), des vertiges (21% versus 6% pour les contrôles) et enfin des vomissements (15% versus 3% pour les contrôles).

Des effets secondaires plus graves incluent la dépression respiratoire, l'addiction, une immunosuppression, un hypogonadisme hypogonadotrophique pouvant entraîner une ostéoporose fracturaire [12, 24], voire même le développement d'une allodynie et d'une hyperalgésie [24, 25]. Les traitements au long cours sont donc susceptibles d'altérer gravement la qualité de vie des patients.

## Formes chroniques

### Blocs sympathiques

Ils sont plus appropriés à la phase froide, mais sont-ils utiles ?

Au cours de la phase chaude du SDCRI, la vasodilatation artérielle est en partie secondaire à la réduction de l'activité sympathique, cette dernière ne redevenant normale que lors du passage de la phase chaude à la phase froide. La sympathectomie est donc indiquée à la phase froide. Les blocs sympathiques réalisés pendant la phase chaude sont incapables de juguler les accès douloureux associés aux réponses adrénérergiques [15].

L'efficacité à long terme des blocs sympathiques est encore débattue [3, 25]. Des études randomisées ont montré que l'injection intraveineuse de phentolamine, de phényléphrine, de réserpine, de dropéridol ou de kétansérine n'est pas plus efficace que l'injection d'un placebo et peut même entraîner une aggravation de la symptomatologie clinique. Dans une étude prospective randomisée et contrôlée, l'intensité de la douleur à une semaine et l'instabilité vasculaire à 6 mois étaient plus élevées chez les patients

ayant reçu des blocs de guanéthidine que chez les patients ayant reçu des injections intraveineuses de placebo [36].

## Kétamine

Les premiers résultats impressionnants obtenus avec la kétamine doivent être confirmés. À des doses inférieures à celles requises pour l'anesthésie, la kétamine agit comme un antagoniste non compétitif des récepteurs NMDA. C'est ainsi qu'elle soulage les douleurs résistant à la morphine chez les cancéreux et qu'elle permet de réduire la consommation postopératoire de morphine dans plus de la moitié des études prospectives [2]. La kétamine est généralement bien tolérée. Les effets secondaires comprennent des nausées, des hallucinations, une sensation de tête vide, voire même un comportement de type schizophrénique.

La seule étude évaluant l'efficacité de la kétamine dans le SDCRI est une étude rétrospective, non contrôlée conduite chez 33 patients [11]. Les résultats sont impressionnants. Après une seule administration intraveineuse, la douleur était non modifiée chez deux d'entre eux (6%), réduite chez six (28%) et disparue chez vingt-cinq (76%) dont dix étaient encore asymptomatiques 6 mois plus tard. Parmi ceux qui récidivaient endéans les 6 mois après la perfusion ou qui n'avaient pas été complètement soulagés par la perfusion, 12 patients reçurent une seconde perfusion, sept (58%) restèrent asymptomatiques pendant plus de 1 an et quatre (33%) pendant plus de 3 ans. Ces résultats encourageants justifient la mise en route d'études prospectives, randomisées et conduites en double aveugle.

## Antagonistes des récepteurs NMDA

Le dextrométorphan, l'amantadine et la mémantine sont trois autres antagonistes des récepteurs NMDA [37]. Ils sont moins puissants que la kétamine et exercent moins d'effets centraux. Ils n'ont pas été testés dans le SDCRI. L'amantadine, une médication anti-influenza, pourrait être utile dans les dorsolombalgies chroniques, tandis que la mémantine, une médication utilisée pour la maladie d'Alzheimer, n'améliore pas les douleurs du membre amputé.

## Tadalafil

Les résultats obtenus avec le tadalafil sont très encourageants ; l'effet des antagonistes spécifiques du récepteur A de l'endothéline-1 doit être testé.

En inhibant la phosphodiésterase-5, et donc en augmentant la concentration intracellulaire de GMPc, le tadalafil réduit le tonus des fibres musculaires lisses vasculaires. Dès lors, des patients souffrant d'un SDCRI à la phase dite froide ont reçu soit du tadalafil (20 mg/j), soit un placebo [22]. Après 12 semaines de traitement, l'intensité de la douleur a été réduite dans le groupe tadalafil, mais pas dans le groupe placebo. La différence de température entre le membre sain et le membre malade était non modifiée dans le groupe placebo (1,7 versus 1,8 °C), mais réduite dans le groupe traité (1,7 versus 1,1 °C).

Au cours de la phase froide du SDCRI, les extrémités malades contiennent des quantités accrues d'endothéline-1, un vasoconstricteur puissant qui est aussi capable de contribuer au développement de l'hyperalgésie, des œdèmes, de la faiblesse musculaire et des mouvements anormaux observés au cours du SDCRI. Dès lors, l'atrasentan, le bosentan et d'autres antagonistes spécifiques du récepteur A de l'endothéline-1 pourraient se révéler comme



étant des agents thérapeutiques efficaces au cours de la phase froide du SDCRI [44].

### Antiépileptiques

Les antiépileptiques et autres bloquants des canaux Ca/Na sont peu efficaces.

Beaucoup de ces agents réduisent l'excitabilité neuronale en bloquant les canaux à sodium ou à calcium [37]. La gabapentine est efficace dans la neuropathie diabétique et dans la neuralgie postherpétique, mais dans le SDCRI, son pouvoir antalgique reste très modéré. Une première étude randomisée contrôlée avec *cross-over* incluait 58 patients, et comportait 3 périodes thérapeutiques de 3 semaines (1800 mg/j) séparées par deux périodes de lavage de 2 semaines [63]. L'intensité moyenne de la douleur était réduite de 17% au cours de la première période thérapeutique, mais cet effet disparaissait au cours des deux autres périodes. La gabapentine n'avait aucun effet sur la fonction du membre malade et la qualité de vie. Dans une seconde étude [58] incluant 85 patients souffrant de SDCRI, la réduction moyenne de l'intensité de la douleur était de 1,5 (échelle visuelle analogique de 0-10) dans le groupe recevant une dose journalière de 2400 mg gabapentine et de 0,5 dans le groupe placebo après 8 semaines de traitement.

La prégabaline a les mêmes mécanismes d'action et les mêmes effets secondaires que la gabapentine, mais son profil pharmacocinétique est plus linéaire. Son efficacité éventuelle dans le SDCRI doit encore être déterminée.

La carbamazépine est une médication antiépileptique plus ancienne bloquant les canaux à sodium. Ses effets secondaires sont fréquents (ataxie, somnolence, vertiges, nausées, vomissements, céphalées et sudations profuses), mais sont moins marqués chez son dérivé, l'oxcarbazépine. Dans une étude incluant 38 patients préalablement traités par stimulation médullaire dont sept souffraient de SDCRI et trente et un de douleurs neuropathiques d'étiologie diverses [27], la carbamazépine à la dose journalière de 600 mg était plus efficace que le placebo pour réduire l'intensité de la douleur ( $5,9 \pm 2,1$  versus  $7,7 \pm 1,6$  sur une échelle visuelle analogique de 0-10 ;  $p = 0,04$ ). Malheureusement, cette publication ne dissocie pas les données obtenues chez les sujets souffrant de SDCRI de celles obtenues chez les patients relevant d'une autre pathologie.

### Lidocaïne

La lidocaïne bloque également les canaux à sodium. Qu'elle soit administrée par voie intraveineuse ou sous la forme d'un patch à 5%, elle calme la douleur et améliore le sommeil et la qualité de vie dans plusieurs études conduites chez des patients souffrant de polynévrites d'étiologies variées [28], mais aucune étude n'a été restreinte aux patients souffrant de SDCRI.

### Antagonistes et agonistes alpha-adrénergiques

Ils ont un effet limité [37]. La phénoxybenzamine et la phentolamine, deux antagonistes alpha-adrénergiques, sont encore recommandés par certains cliniciens. La phénoxybenzamine serait surtout efficace dans les cas évoluant depuis moins de 3 mois, tandis que la phentolamine sous forme intraveineuse améliore le tableau clinique sans toutefois supprimer la douleur totalement à la dose élevée de 1 mg/kg. La clonidine, un agoniste alpha-adrénergique, n'est pas efficace lorsqu'elle est administrée par voie orale. Par contre, comme nous l'avons vu plus haut, la

clonidine administrée par voie intraveineuse semble être efficace à titre préventif [52]. Lorsqu'elle est administrée par voie épidurale [48], la clonidine diminue la douleur, mais elle peut entraîner de l'hypotension (déjà avec 300 mg) et de la sédation à des doses élevées (700 mg).

### Nifédipine

Elle peut être utile. Dans des études non contrôlées, cet agent connu pour bloquer l'entrée du calcium dans les cellules peut aider à améliorer la vasoconstriction de la phase chronique à des doses journalières pouvant atteindre 60 mg [25].

### Antidépresseurs

L'effet antalgique des antidépresseurs doit être évalué par des études randomisées et contrôlées. Les psychotropes, et plus particulièrement ceux qui inhibent d'une manière sélective la recapture de la sérotonine et de la noradrénaline, sont utiles dans les douleurs neuropathiques et autres douleurs chroniques. Leur effet antalgique est indépendant de leur effet antidépresseur ; il s'observe dès la première semaine de traitement et il résulterait de l'inhibition partielle de canaux sodiques et d'une activation du système descendant d'inhibition de la douleur [25].

Les trois agents ayant l'effet antalgique le plus puissant sont l'amitriptyline, l'imipramine et la venlafaxine [55]. Bien qu'ils réduisent de manière significative les douleurs neuropathiques chez un patient sur trois, leur efficacité antalgique dans le SDCRI reste encore à être évaluée par une étude randomisée, contrôlée et conduite en double aveugle.

### Thalidomide

Son effet doit être évalué par des études randomisées et contrôlées. La littérature rapporte plusieurs cas de SDCRI ayant répondu favorablement à la prise journalière de 100 à 200 mg de thalidomide [37]. Cette médication est en effet capable de stimuler la production d'interféron-gamma et d'inhiber l'expression du TNF-alpha et d'autres cytokines pro-inflammatoires.

Aucune étude randomisée, contrôlée et en double aveugle n'a été publiée jusqu'à présent, la molécule n'étant pas aisément disponible et son utilisation devant être contrôlée soigneusement étant donné les risques élevés de malformation fœtale et notamment de phocomélie.

### Toxine botulique

Elle est beaucoup moins efficace dans la dystonie émaillant l'évolution du SDCRI que dans la dystonie dite primitive [10]. Le traitement des états spastiques fait souvent appel au baclofène. Ce dérivé de l'acide gamma-aminobutyrique prévient la libération d'acides aminés neuro-exciteurs comme la glutamate et l'aspartate. Lorsqu'il est administré par voie intrathécale, le baclofène améliore la dystonie chez 50% des patients, la réponse positive des membres supérieurs pouvant être supérieure à celle des membres inférieurs [65].

### Varia

Quelques études ont rapporté l'effet bénéfique apporté par des perfusions intraveineuses d'immunoglobulines [21], mais aucune étude randomisée et contrôlée n'a été conduite. La capsaïcine, produit naturel trouvé dans le pigment rouge « chili pepper », vide les extrémités nociceptives de leurs neurotransmetteurs. Il induit



néanmoins des sensations de brûlures désagréables au niveau des zones d'application qui contribuent à réduire la compliance. La capsaïcine semble être efficace chez les patients souffrant de SDCRI, tout au moins dans des études ouvertes [37].

### Stimulation électrique du cordon médullaire

Cette technique moderne d'analgésie est largement répandue depuis les années 1970. Des effets secondaires sont observés chez un tiers des patients et, dans un quart des cas, la gravité des effets secondaires justifie la chirurgie [61].

Les études bien conduites évaluant son efficacité dans le SDCRI sont peu nombreuses et non contrôlées [3]. À notre connaissance, la seule étude prospective, randomisée et contrôlée est celle conduite par Kemler *et al.* pendant cinq années [34]. Les 54 patients enrôlés bénéficièrent soit de la stimulation épidurale jointe à de la physiothérapie (groupe traité, n = 36), soit de la physiothérapie seule (groupe contrôle, n = 18). Le nombre de patients finissant les cinq années de l'étude fut de trente et un dans le groupe traité et de treize dans le groupe contrôle.

La stimulation n'a réduit la douleur qu'au cours des deux premières années du traitement ; par rapport aux valeurs obtenues avant thérapie, le pourcentage moyen de l'intensité relative de la douleur était de 63 % dans le groupe traité versus 96 % dans le groupe contrôle. Au cours des trois années suivantes, l'effet bénéfique de la stimulation était moins évident ; par rapport aux valeurs obtenues avant thérapie, le pourcentage moyen de l'intensité relative de la douleur atteignait 63 % dans le groupe traité et 96 % dans le groupe contrôle. Tout au long de l'étude, la stimulation était incapable d'améliorer la fonction de l'extrémité atteinte.

## CONCLUSION

Le SDCRI d'origine post-traumatique (intervention chirurgicale ou immobilisation plâtrée) pose peu de problème diagnostique, bien que certains font encore des erreurs par excès ou par défaut. Il faut se rappeler que le SDCRI ne s'accompagne pas de syndrome inflammatoire biologique et associé :

- un syndrome douloureux persistant locorégional ;
- une allodynie à la pression des pièces osseuses ;
- des signes traduisant un trouble local de la microcirculation (œdème pseudo-inflammatoire ou hypothermie) ;
- une réduction de la mobilité articulaire par douleur et/ou contracture ;
- une hypofixation ou le plus souvent une hyperfixation osseuse scintigraphique marquée du segment de membre malade ;
- puis avec retard, une radio-transparence osseuse et des troubles trophiques ;
- enfin, une dysynchirie.

Bien que la symptomatologie clinique soit évocatrice, le diagnostic est facilité par quatre étapes, à savoir l'anamnèse, une biologie simple, un examen radiographique simple, et une scintigraphie osseuse :

- l'interrogatoire s'attache à rechercher une étiologie traumatique ou autre dont la mise en évidence constitue un élément d'appoint pour le diagnostic ;
- la biologie recherche une éventuelle hyperuricémie et vérifie qu'il n'existe pas de signes biologiques de l'inflammation. Une

CRP accrue met en doute le diagnostic de SDCRI et/ou fait rechercher une infection à distance, voire une affection associée au SDCRI ;

- l'examen radiographique vise d'abord à exclure une autre affection éventuelle. Le SDCRI n'entraîne pas de destruction articulaire. Il ne faut pas hésiter à répéter l'exploration radiographique 1 à 2 mois après la première exploration car la radio-transparence inhomogène typique du SDCRI ne devient évidente qu'après 5 semaines d'évolution de l'affection ;

- à l'exception de la forme dite froide d'emblée, la scintigraphie réalisée dès les premières semaines de l'affection met en évidence une hyperfixation osseuse péri-articulaire intense et homogène du ou des segment(s) de membre(s) malade(s).

La conduite thérapeutique du SDCRI reste difficile. Elle doit fréquemment être multidisciplinaire et associer le chirurgien, le rhumatologue, le médecin réadaptateur et éventuellement le psychologue. Le seul traitement antalgique et physique est rarement efficace, et souvent une pharmacothérapie diligente doit être instaurée. La prévention passe par une remobilisation précoce et active tout en respectant la règle de la non-douleur, par la recherche d'un éventuel syndrome canalaire et l'administration de vitamine C. Dans quelques cas, on peut discuter de l'utilité de la clonidine ou du pamidronate. Les bisphosphonates sont les seules médicaments ayant montré leur efficacité dans des études randomisées, contrôlées et conduites en double aveugle. L'utilité de la thérapie par miroir, de la kétamine, des inhibiteurs de la phosphodiesterase et/ou des antagonistes du récepteur de l'endothéline-1 reste encore à être démontrée.

## Bibliographie

- [1] Aronoff GM, Harden N, Stanton-Hicks M, Dorto AJ, Ensalada LH, Klimmek EH, Mandel S, Williams JM. American Academy of Disability Evaluating Physicians (AADEP) : position paper : complex regional pain syndrome I (RSD) : impairment and disability issues. *Pain Med* 2002 ; 3 : 274-88.
- [2] Bell RF, Dahl JB, Moore RA, Kalso E. Peri-operative ketamine for acute post-operative pain : a quantitative and qualitative systemic review (Cochrane review). *Acta Anaesthesiol Scand* 2005 ; 49 : 1405-28.
- [3] Berthelot JM. Current management of reflex sympathetic dystrophy syndrome (complex regional pain syndrome type I). *Joint Bone Spine* 2006 ; 73 : 495-9.
- [4] Bickerstaff DR, Kanis JA. The use of nasal calcitonin in the treatment of post-traumatic algodystrophy. *Br J Rheumatol* 1991 ; 30 : 291-4.
- [5] Bonabello A, Galmozzi MR, Canaparo R, Serpe L, Zara GP. Long-term analgesic effect of clodronate in rodents. *Bone* 2003 ; 33 : 567-74.
- [6] Boutsen Y, Jamart J, Esselincx W, Devogelaer JP. Primary prevention of glucocorticoid-induced osteoporosis with intravenous pamidronate and calcium : a prospective controlled 1-year study comparing a single infusion, an infusion given once every 3 months, and calcium alone. *J Bone Miner Res* 2001 ; 16 : 104-12.
- [7] Bruehl S, Chung OY. Psychological and behavioral aspects of complex regional pain syndrome management. *Clin J Pain* 2006 ; 22 : 430-7.
- [8] Christensen K, Jensen EM, Noer I. The reflex dystrophy syndrome response to treatment with systemic corticosteroids. *Acta Chir Scand* 1982 ; 48 : 653-5.
- [9] Coderre TJ, Xanthos DN, Francis L, Bennett GJ. Chronic post-ischemia pain (CPIP) : a novel animal model of complex regional pain syndrome-type I (CRPS-I ; reflex sympathetic dystrophy) produced by prolonged hindpaw ischemia and reperfusion in the rat. *Pain* 2004 ; 112 : 94-105.
- [10] Cordivari C, Misra VP, Catania S, Lees AJ. Treatment of dystonic clenched fist with botulinum toxin. *Mov Disord* 2001 ; 16 : 907-13.
- [11] Correll GE, Maleki J, Gracely EJ, Muir JJ, Harbut RE. Subanesthetic ketamine infusion therapy : a retrospective analysis of a novel therapeutic approach to complex regional pain syndrome. *Pain Med* 2004 ; 5 : 263-75.
- [12] Daniell HW. Opioid endocrinopathy in women consuming prescribed sustained-action opioids for control of nonmalignant pain. *J Pain* 2008 ; 9 : 28-36.
- [13] Doury P. Les algodystrophies à forme froide d'emblée. *Sem Hôp Paris* 1994 ; 33-34 : 1005-9.
- [14] Doury P. Les algodystrophies : étiologie, particularités cliniques et évolutives selon l'étiologie. *Sem Hôp Paris* 1994 ; 33-34 : 996-1004.

- [15] Drummond PD, Finch PM. Persistence of pain induced by startle and forehead cooling after sympathetic blockade in patients with complex regional pain syndrome. *J Neurol Neurosurg Psychiatry* 2004 ; 75 : 98-102.
- [16] Eisenberg E, McNicol E, Carr DB. Opioids for neuropathic pain. *Cochrane Database Syst Rev* 2006 ; 3 : CD0006146.
- [17] Eulry F. Les signes biologiques et métaboliques de l'algodystrophie. *Sem Hôp Paris* 1994 ; 33-34 : 1010-5.
- [18] Forouzanfar T, Koke AJA, Van Kleef M, Eber WE. Treatment of complex regional pain syndrome type I. *European Journal of Pain* 2002 ; 6 : 105-22.
- [19] Galer BS, Jensen M. Neglect-like symptoms in complex regional pain syndrome : results of a self-administered survey. *Pain Symptom Manage* 1999 ; 18 : 213-7.
- [20] Gobelet C, Waldburger M, Meier JL. The effect of adding calcitonin to physical treatment on reflex sympathetic dystrophy. *Pain* 1992 ; 48 : 171-5.
- [21] Goebel A, Stock M, Deacon R, Sprotte G, Vincent A. Intravenous immunoglobulin response and evidence for pathogenic antibodies in a case of complex regional pain syndrome 1. *Ann Neurol* 2005 ; 57 : 463-4.
- [22] Groeneweg G, Huygen FJPM, Niehof SP, Wesseldijk F, Bussmann BJ, Schasfoort FC, Stronks DL, Zijlstra FJ. Effect of tadalafil on blood flow, pain, and function in chronic cold complex regional pain syndrome : a randomized controlled trial. *BMC Musculoskelet Disord* 2008 ; 9 : 143.
- [23] Guo TZ, Wei T, Kingery S. Glucocorticoid inhibition of vascular abnormalities in a tibia fracture rat model of complex regional pain syndrome type I. *Pain* 2006 ; 121 : 158-67.
- [24] Harden RN. Chronic pain and opiates : a call for moderation. *Arch Phys Med Rehabil* 2008 ; 89 (3 Suppl 1) : S72-6.
- [25] Harden RN. Pharmacotherapy of complex regional pain syndrome. *Am J Phys Med Rehabil* 2005 ; 84 : S17-S28.
- [26] Harden RN, Bruehl S, Stanton-Hicks M, Wilson PR. Proposed new diagnostic criteria for complex regional pain syndrome. *Pain Med* 2007 ; 8 : 326-31.
- [27] Harke H, Gretenkort P, Ladleif HU, Rahman S, Harke O. The response of neuropathic pain and pain in complex regional pain syndrome I to carbamazepine and sustained-release morphine in patients pretreated with spinal cord stimulation : a double-blinded randomized study. *Anesth Analg* 2001 ; 92 : 488-95.
- [28] Herrmann DN, Barbano RL, Hart-Gouleau S, Pennella-Vaughan J, Dworkin RH. An open-label study of the lidocaine patch 5% in painful idiopathic sensory polyneuropathy. *Pain Med* 2005 ; 6 : 379-84.
- [29] Honore P, Luger NM, Sabino MA, Schwei MJ, Rogers SD, Mach DB, O'Keefe PF, Rammaraine MI, Clohisey DR, Mantyh PW. Osteoprotegerin blocks bone cancer-induced skeletal destruction, skeletal pain and pain-related neurochemical reorganization of the spinal cord. *Nature* 2000 ; 6 : 521-8.
- [30] Hord ED, Oaklander AL. Complex regional pain syndrome : a review of evidence-supported treatment options. *Curr Pain Headache Rep* 2003 ; 7 : 188-96.
- [31] Huygen FJPM, Niehof S, Zijlstra FJ. Successful treatment of CRPI with anti-TNF. *J Pain Symptom Manage* 2004 ; 27 : 101-3.
- [32] Jänig W, Baron R. Complex regional pain syndrome : mystery explained ? *Lancet Neurol* 2003 ; 2 : 687-97.
- [33] Juan LH, Beranek L, Crouzet J. Algodystrophie du pied associée à une tuberculose ostéo-articulaire. *Bull Mém Soc Méd Paris* 1987 ; 15 : 63-5.
- [34] Kemler MA, de Vet HCW, Barendse GAM. Spinal cord stimulation for chronic reflex sympathetic dystrophy-Five-year follow up. *N Engl J Med* 2008 ; 354 : 2394-6.
- [35] Kingery WS. A critical review of controlled clinical trials for peripheral neuropathic pain and complex regional pain syndromes. *Pain* 1997 ; 73 : 123-39.
- [36] Livingstone JA, Atkins RM. Intravenous regional guanethidine blockade in the treatment of post-traumatic complex regional pain syndrome type 1 (algodystrophy) of the hand. *J Bone Joint Surg Br* 2002 ; 84 : 380-6.
- [37] Mackey S, Feinberg S. Pharmacologic therapies for complex regional pain syndrome. *Curr Pain Headache Rep* 2007 ; 11 : 38-43.
- [38] Manicourt D. L'exploration scintigraphique dans l'algodystrophie sympathique réflexe. *Sem Hôp Paris* 1994 ; 33-34 : 1023-42.
- [39] Manicourt D, Brasseur JP, Boutsens Y, Depresseux G, Devogelaer JP. Role of alendronate in therapy for posttraumatic complex regional pain syndrome type 1 of the lower extremity. *Arthritis Rheum* 2004 ; 50 : 3690-7.
- [40] Mc Cabe CS, Haigh RC, Blake DR. Mirror visual feedback for the treatment of complex regional pain syndrome (type 1). *Current Pain and Headache Reports* 2008 ; 12 : 103-7.
- [41] Millecamps M, Coderre TJ. Rats with chronic post-ischemia pain exhibit an analgesic sensitivity profile similar to human patients with complex regional pain syndrome-type I. *Eur J Pharmacol* 2008 ; 583 : 97-102.
- [42] Moseley GL. Graded motor imagery is effective for longstanding complex regional pain syndrome : a randomized controlled trial. *Pain* 2004 ; 108 : 192-8.
- [43] Moseley GL. Graded motor imagery for pathologic pain : a randomized controlled trial. *Neurology* 2006 Dec 26 ; 67(12):2129-34.
- [44] Nelson JB. Endothelin receptor antagonists. *World J Urol* 2005 ; 23 : 19-127.
- [45] Perez RS, Oerlemans HM, Zuurmond WW, De Lange JJ. Impairment level SumScore for lower extremity complex regional pain syndrome type I. *Disabil Rehabil* 2003 ; 25 : 984-91.
- [46] Pham T, Lafforgue P. Reflex sympathetic dystrophy syndrome and neuromediators. *Joint Bone Spine* 2003 ; 70 : 12-7.
- [47] Placzek JD, Boyer MI, Gelberman RH, Sopp B, Goldfarb CA. Nerve decompression for complex regional pain syndrome type II following upper extremity surgery. *J Hand Surg* 2005 ; 30 : 69-74.
- [48] Rauck RL, Eisenach JC, Jackson K, Young LD, Southern J. Epidural clonidine treatment for refractory reflex sympathetic dystrophy. *Anesthesiology* 1993 ; 79 : 1163-1169 ; discussion 27A.
- [49] Renier JC, Basle M, Arlet J, Seret P. L'os et le métabolisme phosphocalcique dans l'algodystrophie. *Revue Rhum* 1983 ; 50 : 23-31.
- [50] Renier JC, Masson Ch. Les algodystrophies. Introduction, notions générales, diagnostic. *Sem Hôp Paris* 1994 ; 33-34 : 989-95.
- [51] Reszka AA, Rodan GA. Nitrogen-containing bisphosphonate mechanism of action. *Mini Rev Med Chem* 2004 ; 4 : 711-19.
- [52] Reuben SS, Rosenthal EA, Steinberg RB, Faruqi S, Kilaru PA. 2004. Surgery on the affected upper extremity of patients with a history of complex regional pain syndrome : the use of intravenous regional anesthesia with clonidine. *J Clin Anesth* 2004 ; 16 : 517-22.
- [53] Ribbers GM, Mulder T, Geurts AC, Den Otter RA. Reflex sympathetic dystrophy of the left hand and motor impairments of the unaffected right hand : impaired central motor processing ? *Arch Phys Med Rehabil* 2002 ; 83 : 81-5.
- [54] Richards RL. Causalgia, a centennial review. *Arch Neurol* 1967 ; 16 : 339-50.
- [55] Saarto T, Wiffen PJ. Antidepressants for neuropathic pain. *Cochrane Database Syst Rev* 2007 ; (4) : CD0005454.
- [56] Schattschneider J, Hartung K, Stengel M, Ludwig J, Binder A, Asner G, Baron R. Endothelial dysfunction in cold type complex regional pain syndrome. *Neurology* 2006 ; 67 : 673-75.
- [57] Schinkel C, Kirschner MH. Status of immune mediators in complex regional pain syndrome type I. *Curr Pain Headache Rep* 2008 ; 12 : 182-5.
- [58] Serpell MG. Neuropathic pain study group. Gabapentin in neuropathic pain syndromes : a randomised, double-blind, placebo-controlled trial. *Pain* 2002 ; 99 : 557-66.
- [59] Sluka KA. Blockade of calcium channels can prevent the onset of secondary hyperalgesia and allodynia induced by intradermal injection of capsaicin in rats. *Pain* 1997 ; 71 : 157-64.
- [60] Stanton-Hicks M, Janig, Hassenbusch JD, Haddox JD, Boas R, Wilson P. Reflex sympathetic dystrophy : changing concepts and taxonomy. *Pain* 1995 ; 63 : 127-33.
- [61] Turner JA, Loeser JD, Deyo RA, Sanders SB. Spinal cord stimulation for patients with failed back surgery syndrome or complex regional pain syndrome : a systematic review of effectiveness and complications. *Pain* 2004 ; 108 : 137-47.
- [62] Van de Beek WJ, Roep BO, Van der Slik AR, Giphart MJ, Van Hilten BJ. Susceptibility loci for complex regional pain syndrome. *Pain* 2003 ; 103 : 93-7.
- [63] Van de Vusse AC, Stomp-van den Berg SG, Kessels AH, Weber WE. Randomised controlled trial of gabapentin in complex regional pain syndrome type 1. *BMC Neurol* 2004 Sep 29 ; 4 : 13.
- [64] Van Hilten BJ, Van de Beek WJ, Hoff JI, Voormolen JH, Delhaas EM. Intrathecal baclofen for the treatment of dystonia in patients with reflex sympathetic dystrophy. *N Engl J Med* 2000 ; 343 : 625-30.
- [65] Van Hilten JJ, Van de Beek WJ, Roep BO. Multifocal or generalized tonic dystonia of complex regional pain syndrome : a distinct clinical entity associated with HLA-DR13. *Ann Neurol* 2000 ; 48 : 113-6.
- [66] Wesseldijk F, Huygen FJ, Heijmans-Antonissen C, Niehof SP, Zijlstra FJ. Six years follow-up of the levels of TNF-alpha and IL-6 in patients with complex regional pain syndrome type 1. *Mediators Inflamm* 2008 : 469439.
- [67] Zollinger PE, Tuinebreijer E, Breederveld RS, Kreis RW. Can vitamin C prevent complex regional pain syndrome in patients with wrist fractures ? A randomized, controlled, multicenter dose-response study. *J Bone Joint Surg Am* 2007 ; 89 : 1424-31.
- [68] Zyluk A. A new clinical severity scoring system for reflex sympathetic dystrophy of the upper limb. *J Hand Surg Br* 2003 ; 28 : 238-41.
- [69] Zyluk A, Puchalski P. Treatment of early complex regional pain syndrome type 1 by a combination of mannitol and dexamethasone. *J Hand Surg Eur* 2008 ; Vol. 33 : 130-6.

