Traitements parodontaux et lasers en omnipratique dentaire

La simplicité efficace

Chez le même éditeur

Le bilan préopératoire à visée implantaire, par A. Seban et P. Bonnaud, 2009, 324 pages.
Atlas d'anatomie clinique des tissus superficiels de la tête et du cou, par J.-F. Gaudy et C. Vacher, 2009, 288 pages.
Orthodontie de l'adulte, par P. Canal et A. Salvadori, 2008, 296 pages.
Greffes osseuses et implants, par A. Seban, 2008, 272 pages.
L'implantologie non enfouie, par G. Aouate, 2008, 288 pages.
Photographie numérique médicale et dentaire, par L. Ben Slama, C. Chossegros, 2008, 206 pages.
L'efficacité en implantologie, par H. Berdugo, 2007, 176 pages.
Codes de la relation dentiste-patient, par A. Amzalag, 2007, 136 p.
Atlas d'anatomie implantaire, par J.-F. Gaudy, 2006, 296 pages.
Réussir les implants dentaires, par E. G. Bartolucci, C. Mangano, 2006, 224 pages.
Parodontologie, par H. F. Wolf, E. M. & K. H. Rateitschak, 2005, 544 pages.
Anatomie dentaire, par A. Lautrou, 1998, 272 pages.

Gérard Rey

Docteur en chirurgie dentaire.
Diplômé en expertise bucco-dentaire.
Expert in *oral implantology AFI-DGOI*.
Professeur AC à l'université de Cagliari.

Patrick Missika

Maître de conférences des universités, université Paris VII Denis Diderot.
Praticien hospitalier des hôpitaux de Paris.
Directeur du diplôme universitaire d'implantologie.
Professeur associé à la Tufts university de Boston.
Expert près la Cour d'appel de Paris.
Expert national agrée par la Cour de cassation.

Traitements parodontaux et lasers en omnipratique dentaire

ELSEVIER
MASSON

DANGER
LE PHOTOCOPILLAGE TUE LE LIVRE

Ce logo a pour objet d'alerter le lecteur sur la menace que représente pour l'avenir de l'écrit, tout particulièrement dans le domaine universitaire, le développement massif du « photo-copillage ».
Cette pratique qui s'est généralisée, notamment dans les établissements d'enseignements, provoque une baisse brutale des achats de livres, au point que la possibilité même pour les auteurs de créer des œuvres nouvelles et de les faire éditer correctement est aujourd'hui menacée.
Nous rappelons donc que la reproduction et la vente sans autorisation, ainsi que le recel, sont passibles de poursuites.
Les demandes d'autorisation de photocopier doivent être adressées à l'éditeur ou au Centre français d'exploitation du droit de copie :
20, rue des Grands-Augustins, 75006 Paris. Tél. : 01 44 07 47 70.

Tous droits de traduction, d'adaptation et de reproduction par tous procédés, réservés pour tous pays.

Toute reproduction ou représentation intégrale ou partielle, par quelque procédé que ce soit, des pages publiées dans le présent ouvrage, faite sans l'autorisation de l'éditeur est illicite et constitue une contrefaçon. Seules sont autorisées, d'une part, les reproductions strictement réservées à l'usage privé du copiste et non destinées à une utilisation collective et, d'autre part, les courtes citations justifiées par le caractère scientifique ou d'information de l'œuvre dans laquelle elles sont incorporées (art. L. 122-4, L. 122-5 et L. 335-2 du Code de la propriété intellectuelle).

© 2010 Elsevier Masson S.A.S. – Tous droits réservés
ISBN : 978-2-294-70857-2

Elsevier Masson S.A.S. – 62, rue Camille-Desmoulins, 92442 Issy-les-Moulineaux Cedex

Préface

Au cours des années 1990, l'utilisation des lasers en chirurgie dentaire était considérée comme une technique d'avant-garde sur laquelle les autorités professionnelles jetaient parfois le même œil critique que sur l'implantologie des années 1970.
J'ai eu la chance de rencontrer Gérard REY il y a quelques années lorsque, poussé par le désir de connaître les applications des lasers en chirurgie dentaire, j'ai accepté l'invitation du Directeur de l'Université de Milan Bicocca à assister à un congrès sur les lasers en 2003 à Milan.
Gérard REY a montré, lors de son discours, toute la rigueur nécessaire pour assurer le bien-fondé scientifique de la thérapie dentaire laser assistée. Ses recherches en microbiologie étaient tout à fait en liaison avec l'activité expérimentale de la Clinique dentaire de Cagliari et nous étions nous-mêmes, comme beaucoup d'universités dans le monde, animés par le désir de trouver des protocoles sérieux et cohérents adaptés aux traitements des maladies parodontales.
La disponibilité du Docteur Gérard REY a permis une collaboration très active avec tous nos chercheurs et c'est avec étonnement que j'ai pu apprécier la simplicité et la franchise de ce clinicien français qui nous offrait tous les résultats de sa connaissance.
Son désir de continuer la recherche a été fait de manière très critique dans un contexte clinique rigoureux grâce à une association efficace entre les scientifiques des universités françaises et italiennes. Ce travail a permis une évolution continue des protocoles cliniques opérationnels et des équipements médicaux lasers disponibles dans notre profession.
À Cagliari, nous avons toujours cru dans la capacité d'atteindre les objectifs grâce à une équipe dynamique et unie que Gérard REY a accepté de rejoindre avec l'enthousiasme et la passion que nous lui connaissons.
C'est avec beaucoup de plaisir que j'ai accepté d'écrire la préface de cet ouvrage extrêmement important car il offre la possibilité de comprendre facilement les voies éthio-pathogéniques des maladies parodontales et donne une réelle validité scientifique à l'utilisation des nouvelles technologies thérapeutiques laser assistées.
Le lecteur réalisera que le laser n'est pas une « baguette magique » mais un outil médical précis et logique aujourd'hui indispensable pour augmenter les chances d'éliminer les bactéries pathogènes et de guérir ainsi simplement les parodontites les plus agressives et les plus réfractaires.
Les auteurs nous présentent un texte clair allié à une iconographie riche et variée qui offre aux lecteurs la clé du succès dans la vie professionnelle quotidienne. « La patience et la rigueur » sont les leitmotive de cet ouvrage et de la vie de Gérard REY.

Professeur Vincenzo PIRAS
Président de l'École dentaire de l'Université de Cagliari
Directeur de la Clinique d'Odontologie de l'Université de Cagliari
Directeur de l'École de Spécialisation d'Orthodontie de l'Université de Cagliari

Avant-propos

Au cours des années 1990, l'utilisation des lasers en chirurgie dentaire était considérée comme une technique d'avant-garde sur laquelle les autorités professionnelles jetaient parfois le même œil critique que sur l'implantologie des années 1970.
Ce n'est plus le cas aujourd'hui, vingt années d'expériences et plusieurs milliers de patients traités efficacement grâce aux traitements parodontaux « laser assistés » ont permis à ce protocole d'obtenir une accréditation conforme aux données acquises de la science.
L'effet décontaminant du rayonnement laser sous peroxyde d'hydrogène a été mis au point par Gérard Rey au début des années 1990 et a fait l'objet de très nombreuses publications scientifiques.
Il est applicable par tout chirurgien dentiste ou stomatologiste correctement formé à l'utilisation de cette nouvelle technologie, sous réserve de respecter la rigueur opératoire des acquis universitaires indispensables dans le domaine de la parodontie.
Dans ces conditions, l'énergie laser correctement maîtrisée apporte une garantie de succès importante accompagnée d'une grande satisfaction des patients qui sont les bénéficiaires directs d'un traitement confortable, efficace et indolore.
Avec cet ouvrage, les auteurs abordent pour la première fois un domaine précis de leur exercice entièrement dirigé vers la chirurgie et la parodontologie. Exercice qui a été notablement transformé par l'utilisation de cette « lumière amplifiée par émission stimulée de radiation » (LASER) que Patrick Missika a introduit à la faculté de chirurgie dentaire Paris 7 Garancière depuis 2003.
Ce rayonnement permet, sous certaines conditions, une pénétration indolore dans les tissus parodontaux avec une double action de décontamination et de biostimulation d'une efficacité remarquable pour la guérison de toutes les infections buccodentaires, particulièrement dans le domaine des parodontites.
Les protocoles d'utilisation des différents lasers les mieux appropriés à ces traitements sont décrits avec précision par les auteurs et de très nombreuses illustrations permettent aux lecteurs une utilisation facile de cet ouvrage au travers des très nombreux cas cliniques présentés.

Chapitre I

Parodontites et évolution des traitements parodontaux



Étiologie simplifiée des maladies parodontales

Encore considérée comme souvent inévitable il y a trente ans, la perte des dents par disparition du support osseux connaît aujourd'hui une régression spectaculaire grâce à l'évolution des techniques de traitement des maladies parodontales.

✔ Plaque dentaire et biofilm

Nul ne peut ignorer actuellement que la plaque dentaire est composée d'une communauté microbienne riche en bactéries aérobies et anaérobies.
Cette plaque dentaire peut être éliminée par un brossage méticuleux lorsqu'elle est adhérente à la surface dentaire accessible (figure 1), mais reste délicate à évacuer dans les zones inaccessibles comme les sillons gingivodentaires profonds que l'on rencontre dans les inflammations gingivales (figure 2), ainsi que dans les parodontites dès qu'une lésion tissulaire s'organise en périphéries des racines dentaires.

Figure 1 **Hygiène buccodentaire inadaptée malgré une plaque « accessible ».**

Figure 2 **Bonne hygiène buccodentaire, mais signes d'inflammation dans les sillons gingivaux.**

Cette plaque dentaire est un biofilm bien organisé dans lequel les bactéries se multiplient grâce à une protection accrue contre l'hôte et les antimicrobiens. L'évolution se fait donc vers une augmentation de la pathogénicité.
On distingue trois types de biofilm en fonction de leur pouvoir et de leur spécificité pathogénique [1] :

- une plaque dentaire compatible avec un bon équilibre de l'écosystème buccodentaire du patient : ce biofilm est contrôlé par le brossage quotidien et le système immunitaire de l'hôte. Il n'entraîne pas de pathologie buccodentaire et semble comprendre surtout des bactéries Gram positif du genre *Streptococcus* et *Actinomyces* ;
- une plaque dentaire à vocation cariogène qui se développe surtout chez les consommateurs de saccharose : ce biofilm comprend une forte proportion de *Streptococcus* mutans à l'origine de la déminéralisation de l'émail et du développement des caries ;
- une plaque dentaire incompatible avec la bonne santé parodontale qui se développe principalement dans les sillons gingivodentaires.

La population de ce biofilm évolue vers une flore anaérobie Gram négatif dont l'association provoque une libération d'enzymes protéolytiques entraînant une altération de l'homéostasie tissulaire avec destruction du desmodonte et de l'os alvéolaire.
Dans une maladie parodontale, la réaction inflammatoire entraîne la sécrétion de cytokines (messagers chimiques intercellulaires) qui agissent en se fixant sur les récepteurs membranaires des cellules cibles.

L'interleukine (IL1) est une cytokine (figure 3) sécrétée essentiellement par les macrophages qui peut être responsable des destructions tissulaires par production de peptidases (métalloprotéases, collagénases).

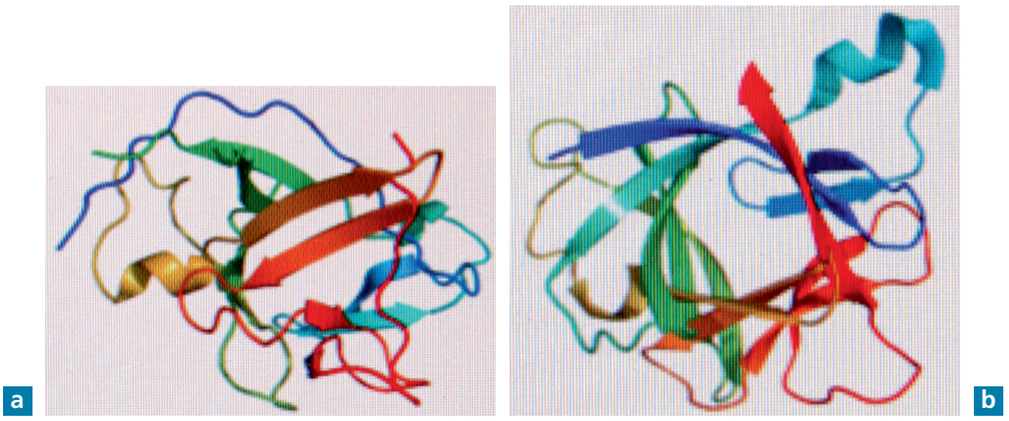

Figure 3 a et b **Représentation des interleukines : a. 1α ; b. 1β.**

✔ Système immunitaire et maladies parodontales

Le système immunitaire de l'hôte a bien sûr une importance capitale dans l'évolution des pathologies parodontales constatées.

Le modèle éthiopathogénique défini par Socransky en 1992 définit la réunion de quatre conditions pour obtenir une destruction des tissus parodontaux. Ces conditions sont :
– présence de bactéries pathogènes virulentes ;
– absence de bactéries protectrices ;
– défaillance du système immunitaire de l'hôte ;
– environnement dentogingival défavorable.

Les bactéries virulentes sont détaillées dans le chapitre 2. Quant aux bactéries protectrices, elles ont principalement une forme coccoïde et filamenteuse et sont à plus de 80 % de type Gram positif.
Les deux tiers de cette flore parodonto-protectrice seraient composés d'actinomyces et de streptocoques.
La défaillance du système immunitaire de l'hôte peut être due à une faiblesse transitoire ou permanente à l'origine des manifestations cliniques que nous constatons dans l'environnement buccodentaire.
Les leucocytes et notamment les polymorphonucléaires neutrophiles ont un rôle fondamental dans la défense des tissus parodontaux.
Si le nombre ou la fonction de ces polynucléaires sont altérés, l'homéostasie entre le biofilm bactérien et l'hôte est rompue, permettant ainsi une destruction des tissus parodontaux.

Ainsi les patients atteints de leucémie, de neutropénie ou du syndrome de Down sont fréquemment sujets à des parodontites [2].
D'autres maladies influencent notre système immunitaire et augmentent le risque de développer une parodontite sévère : c'est le cas des personnes sous immunosuppresseurs (corticoïdes, ciclosporine), des personnes ayant subi une chimiothérapie, des diabétiques, des personnes VIH positif, etc.
Plus fréquemment, on retrouve en consultation des patients dont le stress psychologique et l'anxiété entraînent des dérèglements pouvant induire une faiblesse des mécanismes de défense [3].
Physiologiquement, le stress occasionne un dysfonctionnement du système immunitaire par l'intermédiaire des axes hypophyso-surrénaliens et médullo-surrénaliens.

L'activation de l'axe hypophyso-surrénalien augmente la concentration d'hormones sanguines stéroïdiennes et particulièrement de cortisol, appelé également « hormone du stress » qui inhibe la réaction inflammatoire et altère la distribution des cytokines.
L'activation de l'axe médullo-surrénalien induit la libération d'épinéphrine qui occasionne une accélération du rythme cardiaque et une hausse de la pression artérielle.
L'axe médullo-surrénalien induit également la libération de norépinéphrine qui est un neurotransmetteur chimique du cerveau permettant de mobiliser l'énergie nerveuse.
La stimulation de ces deux axes hypophyso-surrénalien et médullo-surrénalien engendre des effets immunosuppresseurs par défaut d'adhésion des polynucléaires neutrophiles (figure 4).

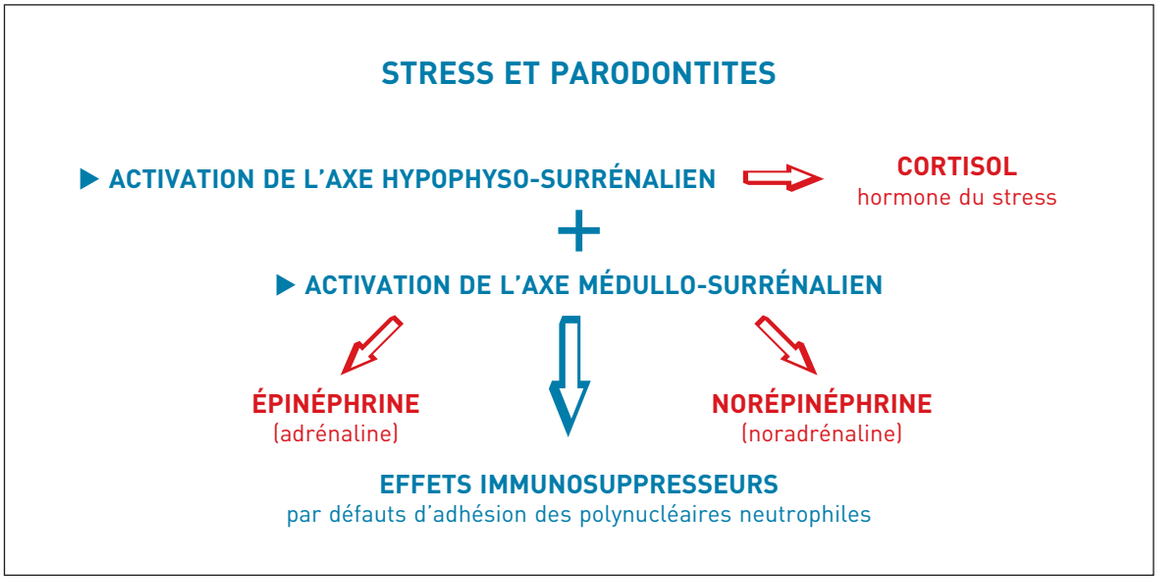

Figure 4 **Action de l'anxiété et du stress sur le système immunitaire.**

D'autres modifications du comportement, telles que le tabagisme, l'alcoolisme, le bruxisme ou le défaut d'hygiène buccodentaire, peuvent être indépendantes ou conjointes à l'action des hormones de stress et ainsi aggraver encore le statut médical général.

Différentes pathologies parodontales

La nouvelle classification date de 1999 et tente d'harmoniser les différents points de vue des principales sociétés internationales.
L'*International Workshop for classification of periodontal diseases and conditions* a distingué ainsi sept classes de pathologies parodontales :

– maladies gingivales ;
– parodontites chroniques (localisées ou généralisées) ;
– parodontites agressives (localisées ou généralisées) ;
– maladies parodontales nécrotiques (gingivites et parodontites ulcéronécrotiques) ;
– parodontites, manifestations de maladies systémiques ;
– abcès parodontaux ;
– parodontites associées aux infections endodontiques (lésions endoparodontales).

L'évolution des parodontites aboutit en général à une perte plus ou moins rapide des tissus osseux visible sur une radiographie de bonne qualité (bilan long cône ou radiographique panoramique). Exemple pour une parodontite généralisée (figure 5).

Figure 5 **Image radiographique panoramique d'une parodontite agressive généralisée chez un jeune patient.**

Figure 6 **Inflammation de la gencive sans perte d'attache. Nous sommes en présence d'une gingivite.**

✔ Gingivite (figure 6)

Ces maladies gingivales peuvent être ou non induites par la plaque dentaire et sont caractérisées par une inflammation superficielle de la gencive marginale.
La gencive tuméfiée et saignante crée une pseudo-poche qui favorise la croissance des bactéries anaérobies.
Cette gingivite non traitée peut évoluer vers une parodontite.

✔ Parodontite chronique

Dans cette maladie, l'inflammation gingivale est chronique avec une perte d'attache progressive qui peut engendrer des mobilités et des migrations dentaires plus ou moins importantes.
La progression de la maladie est en général assez lente et les pertes osseuses peuvent être localisées (figure 7a) ou généralisées (figure 7b) avec souvent une alvéolyse horizontale des racines atteintes.
La flore sous-gingivale comprend une très forte proportion d'anaérobies à Gram négatif avec une grande quantité de bactéries mobiles.
Le malade peut alterner des phases actives et des phases de rémission en fonction de son système immunitaire et de la rigueur de ses soins d'hygiène buccodentaire quotidiens.
En général, l'étude bactériologique nous montre une grande quantité de *Fusobacterium nucleatum*, *Prevotella intermedia*, *Tannerella forsythia*, *Porphyromonas gingivalis* et *Treponema denticola*.

Figure 7a **Parodontite chronique localisée avec facteurs aggravants d'occlusion.**

Figure 7b **Parodontite chronique généralisée au stade terminal : noter le peu d'inflammation gingivale malgré les lésions irréversibles.**

✔ Parodontite agressive

L'évolution de ces maladies est rapide avec des lésions osseuses souvent verticales et profondes.
Dans ce type de maladie, la flore est très virulente avec une infiltration du tissu conjonctif profond (figure 8) rendant l'élimination par les traitements mécaniques traditionnels impossible [4].
L'activité des neutrophiles est très souvent extrêmement réduite dans les maladies parodontales agressives [5].
La flore des poches est très variée avec une prédominance de *Porphyromonas gingivalis*, *Tannerella forsythia*, *Treponema denticola*.
En pourcentage moindre, on trouve *Fusobacterium nucleatum*, *Peptostreptococcus micros*, *Prevotella intermedia* et en faible nombre, on retrouve également *Aggregatibacter actinomicetemcomitans*.
Dans les parodontites agressives généralisées (figure 9), il n'est pas rare de trouver des germes de surinfection (staphylocoques, *Pseudomonas*, *Candida albicans*...) [6].

Figure 8 **Parodontite agressive localisée aux incisives chez une jeune patiente (ancienne P.J.L.).**

Figure 9 **Parodontite agressive généralisée chez une adulte de 49 ans.**

✔ Maladie ulcéronécrotique

Cette maladie douloureuse se caractérise par une nécrose des septa gingivaux accompagnée de saignements (figure 10).
Si elle n'est pas soignée, le malade sera victime d'une nécrose du ligament et de l'os alvéolaire par la suite.
La flore des parodontites ulcéronécrotiques est très pathogène avec une pénétration profonde de *Treponema denticola* et de *Prevotella intermedia* dans le tissu conjonctif gingival.
On trouve également une quantité importante de *Fusobacterium nucleatum* et, en quantité moindre, *Tannerella forsythia* et *Porphyromonas gingivalis*.

Figure 10 **Parodontite ulcéronécrotique chez un jeune homme immunodéficient.**

✔ Parodontite associée aux maladies systémiques

Ces désordres systémiques peuvent être d'origine :
– hématologique (leucémie, neutropénie) ;
– génétique (syndrome de Papillon-Lefèvre, syndrome de Down, maladie de Crohn...) ;
– éventuellement hormonale.
La clinique montre une image semblable à celle des parodontites agressives avec fréquemment des lésions érythémateuses douloureuses (figure 11).
La composition de la flore sous-gingivale est du même type que celle rencontrée lors des parodontites agressives.
La guérison de ce type de parodontite est toujours délicate et associée souvent à l'amélioration du système immunitaire de l'hôte.

Figure 11 **Parodontite associée à un désordre hématologique *(Pemphigus mucosae).***

✔ Abcès parodontal

Il s'agit d'une infection localisée qui peut rendre une dent très sensible avec mobilité et suppuration de la poche localisée au contact de la racine (figure 12).
L'examen bactériologique montre la présence de *Treponema denticola*, *Porphyromonas gingivalis*, *Tannerella forsythia*, ainsi que d'autres bactéries parodontopathogènes comme *Micromonas micros*.

Figure 12 **Abcès parodontal localisé au niveau d'une prémolaire maxillaire.**

✔ Lésion endoparodontale

Ces lésions ont rarement une seule origine et résultent en général de l'association d'une lésion d'origine parodontale et de l'infection d'une racine dentaire (figure 13).
Ces lésions finissent par se rejoindre et il est donc tout à fait logique de retrouver, en plus des pathogènes parodontaux, la bactérie *Porphyromonas endodontotalis* qui est l'agent pathogène des pulpites purulentes [6].

Il est bien sûr nécessaire d'associer le traitement endodontique par décontamination totale du réseau canalaire avec le traitement de la lésion parodontale conjointe.

Figure 13 **Lésion endoparodontale palatine au niveau des molaires maxillaires 26, 27.**

Évolution des concepts et des traitements parodontaux

✔ Évolution des concepts parodontaux

Le XXe siècle a été une période extrêmement favorable à la connaissance de la microbiologie en médecine.
Certaines bactéries pathogènes de la cavité buccale, comme les streptocoques et les spirochètes, ont été identifiées au début du XXe siècle et déjà considérés comme des responsables des maladies parodontales.
Jusqu'au milieu du XXe siècle, la perte du support osseux et la chute des dents ont été considérées comme étant liées à des défauts de constitution des individus, victimes de ces maladies. La destruction des tissus parodontaux était due, d'après les chercheurs, à des modifications dégénératives engendrant un défaut de la surface radiculaire qui entraînait le détachement des fibres conjonctives et la résorption osseuse [7].

Années 60 : origine bactérienne

Ce n'est qu'au milieu des années 1960 que l'hypothèse d'une origine bactérienne dans les maladies parodontales est démontrée pour la première fois chez l'homme, en créant une gingivite expérimentale par accumulation de plaque dentaire [8].
C'est l'époque de la théorie de la plaque non spécifique pour laquelle les parodontites sont dues à une augmentation globale des bactéries sans distinction interne.
Au milieu des années 1970, les moyens d'analyses microbiologiques évoluent considérablement avec les premières découvertes d'*Aggregatibacter actinomycetemcomitans* (A.a.) qui semblait être un hôte privilégié de la plaque sous-gingivale des jeunes patients atteints de parodontites juvéniles localisées.
Ceci a abouti à la théorie de la plaque spécifique suggérant que des associations d'espèces bactériennes sont à l'origine de certaines maladies parodontales.
Finalement, ce n'est qu'en 1998 que Socransky *et al.* [9] ont démontré que certaines espèces de bactéries s'associent sous forme de complexes bactériens qu'ils ont classés suivant différentes couleurs (complexes : rouge, orange, jaune, vert…).

Années 2000 : biofilm

Le début des années 2000 a permis d'ajouter à ce concept de plaques spécifiques la théorie de la plaque « écologique » et du « biofilm ».
Cette théorie suggère que les bactéries se comportent différemment dans le biofilm sous-gingival par rapport à un milieu de culture. Les bactéries, dans un biofilm, communiquent les unes avec les autres grâce à des signaux chimiques qui leur permettent une véritable coopération métabolique.

Ainsi, chaque maladie parodontale serait associée à un écosystème bactérien particulier pour lequel l'ensemble de l'environnement sous-gingival serait déterminant dans le rôle que jouent les bactéries dans le développement des parodontites [10].

✔ Années 1970 : curetages et chirurgie soustractive

Le véritable début de la parodontologie à visée conservatrice date du début des années 1970 où le but était d'éliminer les tissus infectés par une mise à plat méticuleuse des lésions parodontales.
À grand renfort de sondages, de gingivectomies multiples à biseau externe (figures 14 et 15), et avec l'aide de râpes osseuses de toutes sortes (figure 16), on arrivait à une nouvelle anatomie maxillaire ou mandibulaire qui était censée avoir supprimé les sillons profonds inaccessibles dans lesquels se multipliaient les bactéries.
Malheureusement, les résultats esthétiques n'étaient pas très encourageants et n'étaient guère appréciés par les patients (figure 17). La suppression de volumineux tissus gingivaux et osseux ne laissaient aucune chance de cicatrisation à ces tissus, certes malades, mais dont le potentiel de régénération ne dépendait que de la rééquilibration d'un écosystème défaillant.

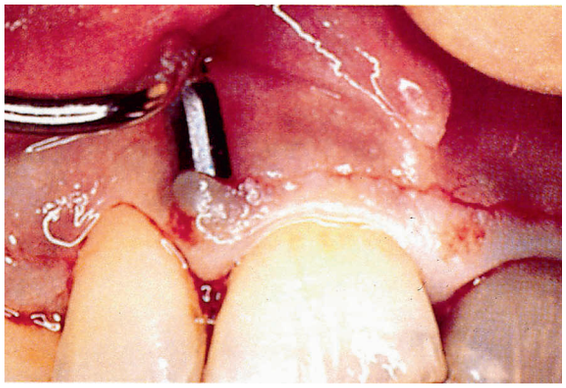

Figure 14 **Gingivectomie à biseau externe après marquage de la profondeur des poches.**

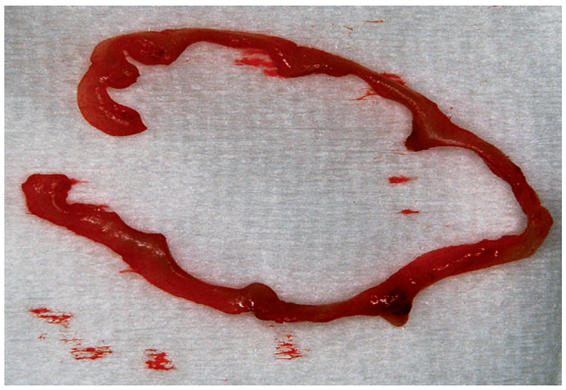

Figure 15 **Après gingivectomie, éviction définitive d'un tissu qui aurait pu cicatriser.**

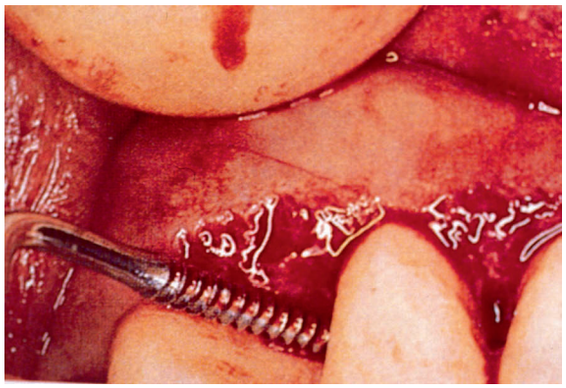

Figure 16 **Mise à plat des poches osseuses par « décapitation » des septa osseux.**

Figure 17 **Résultat inesthétique d'un traitement parodontal par « soustraction ».**

✔ Années 1980 : greffes et chirurgie additionnelle

La tendance a évolué vers des techniques permettant de compenser les pertes inesthétiques provoquées par les maladies parodontales.
Différents matériaux ont été mis à la disposition des chirurgiens dentistes pour compacter, coller, visser, ou suturer (figures 18 et 19) avec des résultats immédiats souvent flatteurs mais dont le long terme ramenait à une modestie professionnelle plus réaliste (figures 20 et 21).

Sans décontamination efficace de tout l'écosystème buccodentaire et parodontal, les membranes et matériaux divers enfermaient souvent dans des conditions favorables les populations bactériennes responsables des pathologies constatées.

Figure 18 **Récession gingivale importante au niveau d'une reconstruction prothétique implantaire.**

Figure 19 **Recouvrement par addition de biomatériaux et de membranes.**

Figure 20 **Chirurgie par comblement des lésions maxillaires.**

Figure 21 **Récidive de la parodontite après 5 ans.**

✔ Années 1990 : bactéries et parodontie médicale

C'est la période de la théorie de la plaque spécifique qui suggère que des espèces bactériennes spécifiques sont à l'origine des maladies parodontales.
De nombreuses recherches et publications définissent la notion d'infections polymicrobiennes et d'association bactérienne. Grâce à tous ces chercheurs, il a été nécessaire de reconnaître les erreurs passées et d'accepter que le traitement efficace d'une parodontite ne peut pas être envisagé de façon durable sans l'éviction des populations bactériennes responsables.
Peu à peu, cette vérité scientifique s'est imposée à l'esprit en même temps que l'importance des relations patient/maladie parodontale qui obligent à définir un facteur de risque qui dépend autant de l'écosystème de l'individu que de ses dents et de sa gencive [11] :

– système immunitaire défaillant ?
– mauvaise hygiène buccodentaire ?
– hérédité ?
– tabagisme ?
– alimentation ?
– caries ?
– ...

Ces relations patient/maladie parodontale obligent la profession dentaire à une responsabilité médicale. En effet, beaucoup de ces bactéries parodontopathogènes sont capables de disséminer dans l'organisme en provoquant des infections à distance [12].

La priorité est donc donnée au détartrage profond et minutieux, aux « lithotrities parodontales » sous antiseptiques ; tout ceci associé à une antibiothérapie spécifique permet d'éradiquer progressivement la majorité de ces populations bactériennes (figures 22 et 23).
La prescription complémentaire d'antibiotiques locaux et généraux permet une amélioration sensible des résultats favorables avec cependant des limites et des échecs dus aux nombreuses résistances bactériennes et au pouvoir pénétrant de ces pathogènes microscopiques.
Le but est donc devenu d'éliminer efficacement les populations bactériennes responsables et d'éviter la réinfection microbienne sans alourdir l'écosystème du patient en prescriptions médicamenteuses de toutes sortes.

Figure 22 **Parodontite avec poches osseuses supérieures à 5 mm dans la région incisive.**

Figure 23 **Bon résultat obtenu en parodontie médicale (lithotrities progressives + antibiothérapie).**

Lasers : pourquoi et comment ?

Le but n'est pas ici de redonner toutes les caractéristiques et les modes de fonctionnement des différents rayonnements laser utilisables en chirurgie dentaire. Ceci a largement été décrit dans de nombreux ouvrages et particulièrement par les auteurs [13].
Il est simplement nécessaire de donner aux lecteurs les bases fondamentales simplifiées qui lui permettront de comprendre pourquoi certains rayonnements laser ont une utilité très efficace dans la décontamination et la guérison des maladies parodontales.
Les rayonnements laser utilisables en odontostomatologie sont situés dans l'infrarouge qui est une partie invisible du spectre des ondes électromagnétiques située dans les longueurs d'onde supérieures à 800 nm (figure 24).
Seul un deuxième laser de visée (en général rouge) est visible et sert à visualiser avec exactitude le point d'entrée du rayonnement laser dans les tissus cibles.
Cet emplacement des lasers sur le spectre électromagnétique différencie immédiatement deux grandes familles de rayonnement qui ont des utilisations privilégiées très différentes.
Certains rayonnements peu ou pas absorbés par les tissus les traversent pour aller céder leur énergie progressivement en profondeur, alors que d'autres rayonnements sont immédiatement absorbés au voisinage du point d'impact et ont donc une action extrêmement réduite dans la profondeur des tissus cibles.
On voit sur la courbe d'absorption des rayonnements laser que la pénétration est également différente en fonction des tissus rencontrés : mélanine, hémoglobine, eau, etc. (figure 25).
La courbe d'absorption dans l'eau a une importance capitale pour la pénétration des rayonnements étant donné que nos tissus sont constitués à 75 % de cette matière.

La zone la plus intéressante pour une pénétration programmée se situe aux alentours des longueurs d'onde de 800 et 1300 nm. À ce niveau, les coefficients se côtoient avec des valeurs voisines, ce qui permet une utilisation simple en omnipratique générale sans avoir à réfléchir sur l'exacte constitution des tissus rencontrés par le rayonnement laser.
À puissance identique, la même énergie est communiquée aux tissus cibles mais celle-ci est absorbée immédiatement pour tous les rayonnements faiblement pénétrants et au contraire, transmise avec diffraction et absorption progressive pour tous les rayonnements pénétrants (figure 26).

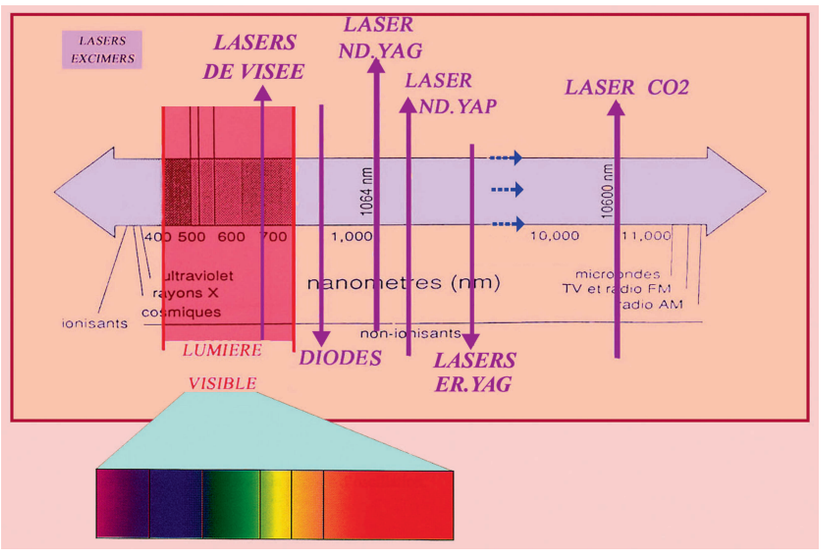

Figure 24 Emplacement des principaux lasers utilisés en odontostomatologie sur le spectre électromagnétique. (source : Encyclopédie des lasers en médecine et en chirurgie, Piccin, 1995)

Figure 25 Absorption différentielle des rayonnements laser utilisés en chirurgie dentaire.

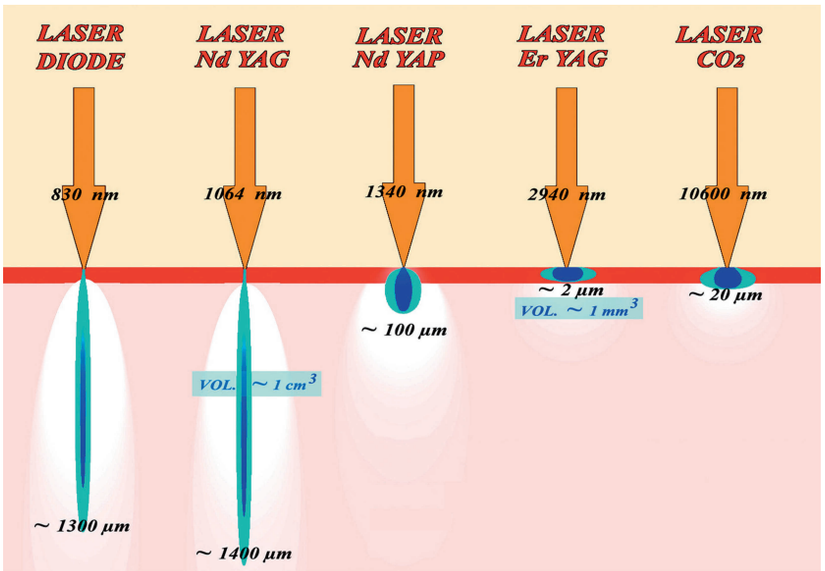

Figure 26 Pénétration relative du rayonnement des différents lasers utilisés en odontostomatologie.

Il existe donc schématiquement deux grandes familles de rayonnements laser :
– la première inclut tous les rayonnements compris **entre 800 et 1340 nm** :
  – ces lasers sont en général munis d'un système de transmission par fibre optique équipé à l'extrémité d'une pièce à main fine et ergonomique,
  – de cette façon, le rayonnement laser peut être véhiculé facilement jusqu'au plus profond des poches parodontales et plus le rayonnement est pénétrant, plus il est favorable aux effets décontaminants et biostimulants dans la profondeur des tissus sous la limite visible (figure 27) ;

Figure 27 a à h **Famille des rayonnements pénétrants utilisés en chirurgie dentaire et favorables aux effets biostimulants et décontaminants dans la profondeur des tissus, sous la limite visible. Lasers pénétrants de 0,8 à 1,34 µm : a. diode Diolase ; b. laser Nd YAP ; c. diode 8 W. Galbati ; d. laser Nd YAG ; e. Velopex®; f. Elexxion®; g. NSK®, h. Creation®.**

– la seconde famille inclut les longueurs d'onde comprises **entre 1800 et 11 000 nm**.

Ces lasers au rayonnement peu pénétrant sont en général utilisés pour tous leurs effets photoablatifs ou pour leurs effets thermiques au point d'impact des tissus cibles.
Il s'agit en priorité des lasers type CO_2 très efficaces sur les tissus mous et des lasers type Erbium YAG qui peuvent être utilisés sur les tissus durs dentaires et osseux (figure 28).

Figure 28 a à f **Famille des lasers au rayonnement peu pénétrant de 2,94 à 10,6 µm utilisés en chirurgie dentaire. Le rayonnement absorbé est favorable aux effets photo-ablatifs visibles sur la surface des tissus cibles : a. Laser CO_2 Coulam® 15 W ; b. laser CO_2 Expert® 25 W ; c. double laser CO_2 + Er YAG Opus Duo® ; d. laser Erbium YAG Kavo® ; e. Erbium YAG Elexxion® ; f. laser Er YAG Yoya ConBio®.**

Moyennant l'adaptation de certains « paramètres machine » et de certains « paramètres praticien » (geste de l'opérateur, contact ou défocalisation, temps de repos...), il est toujours possible d'adapter un rayonnement laser à un effet pour lequel il n'est pas destiné au départ, mais les meilleurs résultats sont obtenus avec les rayonnements laser initialement adaptés à l'effet recherché, qui sera bien sûr fonction du plan de traitement envisagé et donc du diagnostic initial.
Les rayonnements laser peuvent produire sept effets principaux suivant la quantité d'énergie qui est absorbée par les tissus cibles dans un volume et dans un temps donné (figure 29).
La figure 29 illustre de manière simplifiée les différents effets que l'on peut espérer réaliser avec les lasers adaptés à la chirurgie dentaire.
Ces effets découlent exactement des applications des lasers en médecine [14].

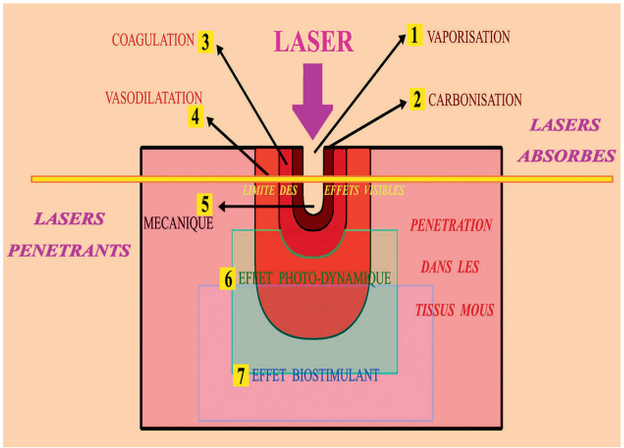

Figure 29 **Schéma simplifié des sept effets principaux du rayonnement laser sur les tissus cibles.**

La quantité d'énergie absorbée par les tissus se calcule en joules par centimètre carré et s'appelle la **fluence**.
Elle est égale à la puissance en watts divisée par la surface d'impact du rayonnement laser en centimètre carré multipliée par le temps d'application en seconde (*cf.* encadré ci-dessous).

DÉFINITION DE LA DENSITÉ DE PUISSANCE ET DE LA FLUENCE

- Densité de puissance (W/cm²) = $\frac{\text{puissance (W)}}{\text{surface impact (cm}^2\text{)}}$
- Fluence (J/cm²) = $\frac{\text{puissance (W)}}{\text{surface impact (cm}^2\text{)}} \times \text{temps (seconde)}$

La puissance fait partie d'un paramètre réglable directement sur la machine, alors que la surface d'impact et le temps d'application sont deux paramètres qui peuvent dépendre directement du praticien. On voit donc toute l'importance d'une bonne formation et d'une expérience suffisante avant le maniement d'un laser médical sur une pathologie quelconque.

En général, les **effets photo-ablatifs** (effet de coupe, par exemple) se situent dans une densité de puissance relativement importante mais avec des temps d'application relativement courts.

Les **effets photodynamiques** sont efficaces avec une densité de puissance moyenne et un temps d'application moyen qui est fonction de l'élévation de température plus ou moins importante obtenue avec le laser considéré.

Les **effets biostimulants** nécessitent une densité de puissance relativement faible et des temps d'application relativement longs. Ils doivent toujours se situer à la limite de la perception de l'élévation de température.

Les **effets thermiques** sont toujours présents et se superposent à tous les autres effets décrits précédemment. En effet, l'énergie photonique du rayonnement laser se transforme toujours en chaleur qui est beaucoup, peu ou pas perceptible suivant la densité de puissance choisie (figure 30).

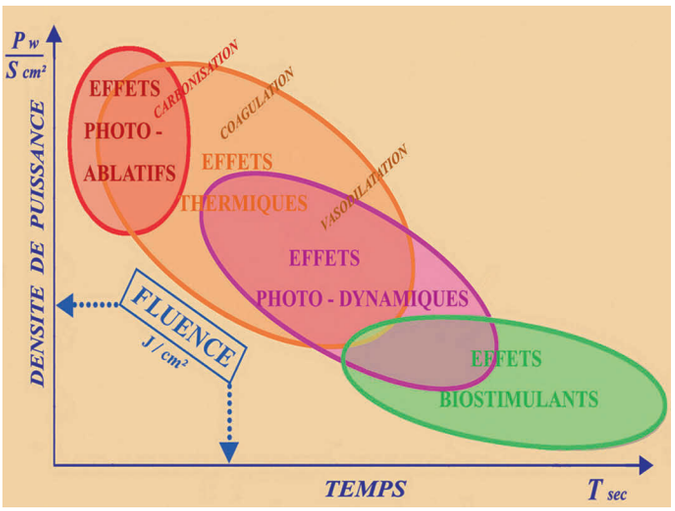

Figure 30 **Choix de la fluence en fonction de l'effet recherché.**

Conseil : le geste de l'opérateur a une grande importance. Il est recommandé de ne jamais laisser la fibre laser immobile lorsque le rayonnement est activé, surtout si les tissus cibles sont secs et au contact direct de la fibre.

Moyennant un diagnostic initial précis et une étude approfondie de tout l'écosystème buccodentaire et parodontal, il est possible de compléter le débridement des poches et la préparation parodontale par une action décontaminante du rayonnement laser (utilisé sous peroxyde d'hydrogène) [15, 16].
L'action décontaminante complétée par l'effet biostimulant permet souvent une cicatrisation naturelle rapide dans toutes les infections buccodentaires et particulièrement dans les infections parodontales (figures 31 à 33).

a b

Figure 31 a et b **Traitement laser assisté d'une parodontite agressive chez une jeune patiente : a. parodontite agressive généralisée ; b. 5 semaines postopératoires.**

a b

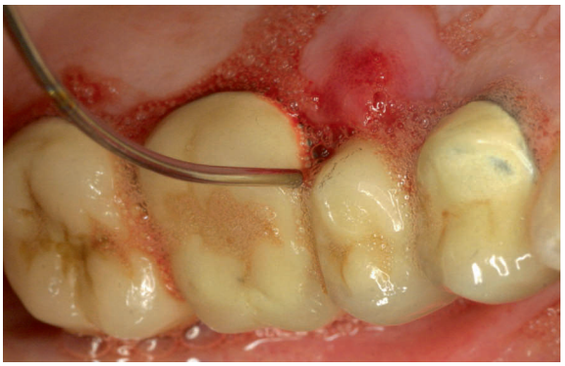

c

Figure 32 a à c **Lésion initiale et traitement laser assisté d'un abcès parodontal : a. Lésion initiale d'un abcès parodontal. Vue clinique et radiographique ; b. Après débridement de la lésion parodontale, application de l'effet décontaminant d'un laser Diode sous peroxyde d'hydrogène à 3 % ; c. La fibre optique est insérée jusqu'au fond de la lésion et déplacée dans un mouvement de va et vient en présence d'eau oxygénée .**

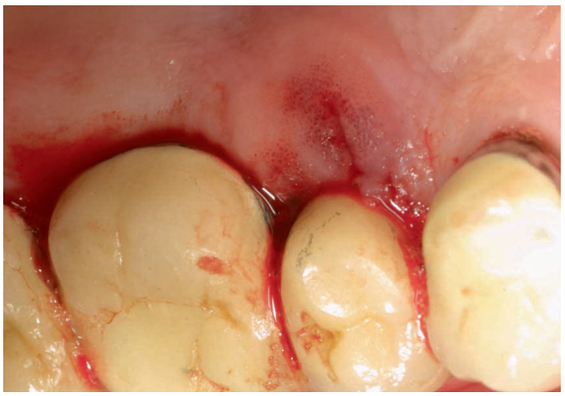

a

b

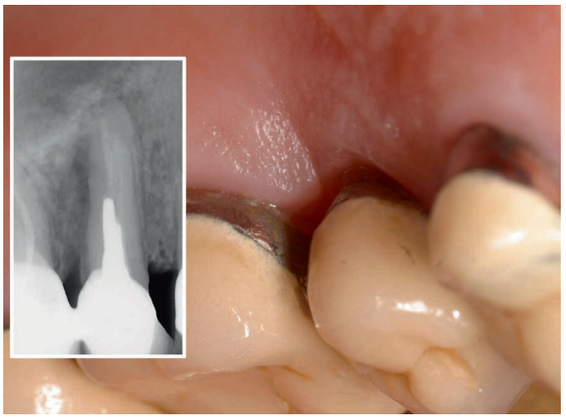

c

Figure 33 a à c **Cicatrisation clinique et radiographique : a. État clinique postopératoire après application de l'effet photochimique décontaminant. Un caillot stérilisé occupe le volume de la lésion ; b. Situation clinique à 3 semaines postopératoires ; c. Situation clinique et vérification radiographique à plus de 6 mois postopératoires. Notez la reconstruction osseuse sur la face distale de la prémolaire ainsi que la consolidation du septum mésial par rapport à l'état initial.**

Chapitre 2

Notions en bactériologie parodontale

Populations bactériennes et biofilm : *quorum sensing* et conjugaison

La grande majorité des bactéries existantes dans notre environnement est organisée en communauté microbienne associée à une surface : c'est la définition d'un biofilm.
Ce type d'organisation permet à la fois un transfert de gènes entre les bactéries du biofilm mais également une protection importante contre l'hôte et les antimicrobiens.

✔ Fixation des bactéries

Au niveau parodontal, la plaque dentaire est composée de 4/5e d'eau et de 1/5e d'éléments solides tels que lipides, glucides, protéines, bactéries [1]...
Le biofilm et ses colonies bactériennes ne peuvent exister que si les bactéries ont le pouvoir de se fixer sur les surfaces dentaires.
Cette fixation n'est possible qu'après l'apparition sur la surface dentaire d'une pellicule exogène acquise (PEA) qui est un film organique d'une épaisseur de l'ordre de quelques microns et qui apparaît spontanément sur les dents grâce à la salive.
Cette pellicule permet l'adhérence des bactéries pionnières qui, au départ, sont en grande majorité des streptocoques et des actinomyces.
Cette première communauté bactérienne apporte les adhésines nécessaires pour que d'autres espèces puissent se fixer dans un environnement qui leur deviendra de plus en plus favorable (anaérobie).
Ensuite, les bactéries du complexe vert de Socransky viennent se fixer, puis les bactéries du complexe orange, et enfin les bactéries du complexe rouge qui donnent au biofilm initial un réel pouvoir pathogène.

✔ *Quorum sesing*

Dans une plaque dentaire devenue pathogène, la densité des bactéries d'une même espèce est suffisante pour mettre en jeu la division cellulaire et, ainsi, la croissance bactérienne devient exponentielle.
Il s'agit d'une véritable messagerie des bactéries appelée le ***quorum sensing*** [2].
Les bactéries utilisent des signaux moléculaires pour communiquer entre elles. À basse densité, ces signaux moléculaires sont rapidement diffusés dans l'environnement, mais à haute densité de population bactérienne, la concentration du signal moléculaire est immédiatement perçue par les bactéries.
Ces signaux moléculaires sont enregistrés par des récepteurs protéiques intracellulaires qui reconnaissent les séquences d'ADN spécifique des gènes et régulent ainsi leurs expressions.
Cela permet de coordonner les comportements des bactéries d'une même espèce en fonction de leur densité dans le biofilm. Ce n'est qu'à partir d'une certaine concentration que les bactéries deviennent agressives et permettent à la maladie parodontale de se développer.

Le *quorum sensing* permet également une coopération entre des bactéries d'espèces différentes. En effet, le pouvoir pathogène d'une seule espèce reste faible, une association avec d'autres espèces est nécessaire afin d'exprimer le potentiel parodontopathogène.

✔ Conjugaison

Le second mode de communication interbactérienne s'appelle la **conjugaison** qui est en réalité un échange de matériel génétique entre les bactéries situées dans le même biofilm.
La conjugaison peut se faire entre des bactéries appartenant à la même espèce ou à des espèces différentes.
Cet échange de matériel génétique se fait grâce à un plasmide de fertilité appelé facteur F qui est responsable de la synthèse des « pilis sexuels ».
Ces pilis sont de longs tubes de protéines pourvus d'un récepteur et c'est par ce conduit que l'ADN peut passer de la cellule donneuse à la cellule receveuse.

✔ Interactions de symbiose

Ces deux modes de communication (*quorum sensing* et conjugaison) permettent des **interactions de symbiose** entre les populations bactériennes soit par :
– **mutualisme :** les deux populations tirent profit l'une de l'autre ;
– **synergie :** le profit total des deux populations bactériennes est supérieur à la somme des profits de chacune des populations ;
– **commensalisme :** une seule des populations tire profit de cette interaction.
Il existe également des **interactions négatives** soit par :
– **compétition :** les deux populations bactériennes ne peuvent pas occuper le même biofilm ;
– **antagonisme :** une population sécrète des substances défavorables à l'autre population.

Bactéries et parasites identifiables au microscope à contraste de phase

La présence d'un microscope au cabinet est souvent un moyen simple pour une première analyse de la plaque sous-gingivale. Cette analyse n'est pas suffisante pour un diagnostic bactériologique précis mais permet une première vision efficace de la pathogénie ou non de la plaque dentaire (figure 1).

Un prélèvement de plaque dentaire sous-gingivale est effectué avec un instrument fin, type CK6, et ce prélèvement est placé entre lame et lamelle dans un peu de salive du patient.
Il est à noter que cet examen direct peut constituer une très bonne motivation des patients à améliorer leur hygiène buccodentaire quotidienne, mais il doit être présenté avec prudence à certains patients anxieux.

L'examen au microscope à contraste de phase permet également de diagnostiquer la présence de certains parasites liés au développement des parodontites comme :
– les amibes, cellules à multinoyaux qui se déplacent lentement grâce à leur pseudopode (figure 2) ;
– les *Trichomonas* qui ont une forme en « petite poire » munie d'un cil et qui se déplacent très rapidement entre les cellules de la préparation (figure 3) ;
– les autres bactéries visibles qui sont du type : fusobactéries, bâtonnets mobiles, vibrions, spirochètes (figures 4 et 5).

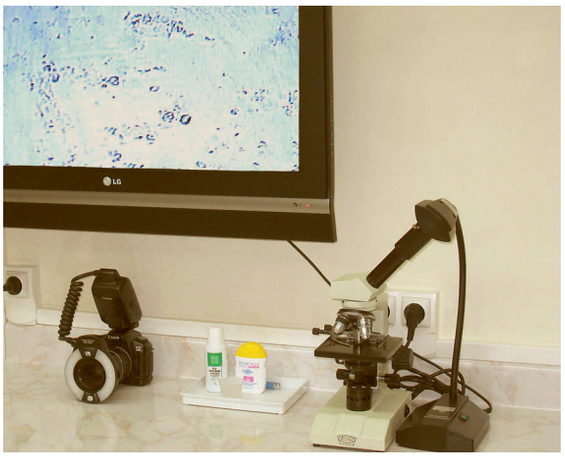

Figure 1 **Un microscope au cabinet permet un premier diagnostic et facilite la communication.**

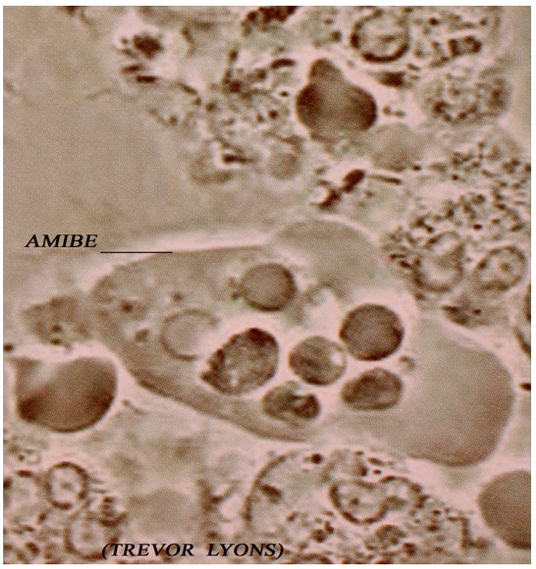

Figure 2 **Les amibes sont également décelables au microscope (source : Trevor, Lyons).**

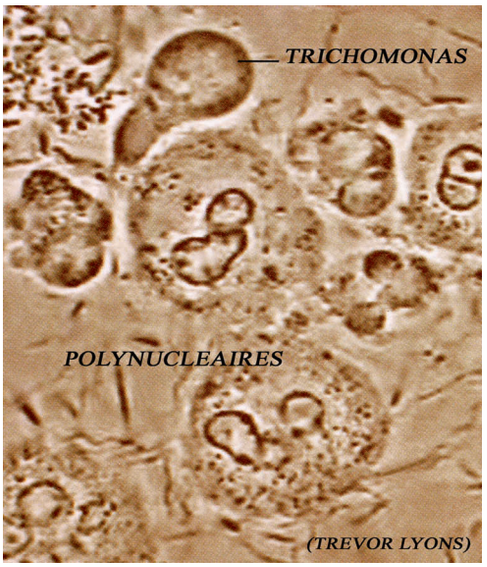

Figure 3 Image d'un *Trichomonas* au milieu des polynucléaires (source : Trevor, Lyons).

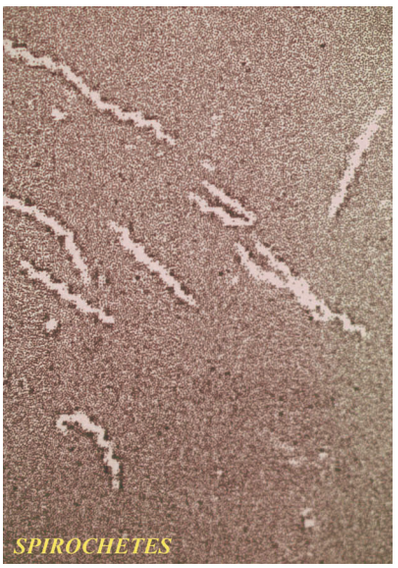

Figure 4 Spirochètes visibles au microscope.

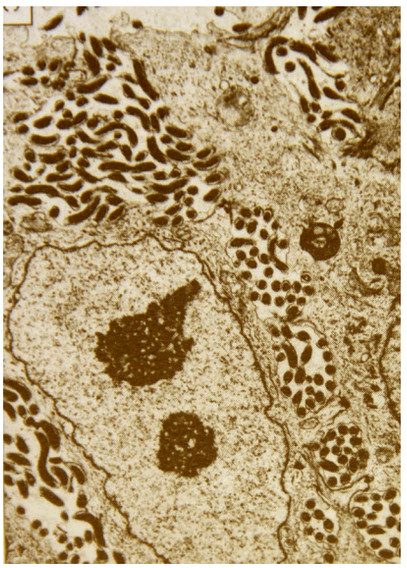

Figure 5 Flore pathogène mobile.

Identification des bactéries invisibles au microscope à contraste de phase

Ces bactéries sont décrites suivant la classification habituelle des complexes rouge, orange, jaune et vert, mais l'attention est portée sur le fait que si les associations rouge et orange semblent être les plus pathogènes au niveau parodontal, les autres complexes jaune et vert ont également une virulence non négligeable puisque :

– ils semblent prédisposer le biofilm à accueillir les complexes orange et rouge ;

– ils ont une incidence importante sur la santé générale des individus [3, 4].

La classification de ces bactéries en différents complexes découle de la fréquence de leur présence conjointe dans les biofilms étudiés.

Conseil : si le thérapeute constate la présence de complexes vert et jaune chez un sujet à facteurs de risque relativement important, il a tout intérêt à mettre en place un plan de traitement pour éliminer ces bactéries des groupes vert et jaune afin d'éviter l'apparition future des bactéries parodontopathogènes majeures des groupes orange et rouge, et cela avant que des lésions parodontales profondes ne soient installées. Ce conseil semble encore plus important lorsqu'un traitement prothétique ou implantaire est envisagé.

✔ Bactéries parodontopathogènes majeures : le complexe rouge

Aggregatibacter actinomycetemcomitans, anciennement *Actinobacillus actinomyctemcomitans* (figure 6)

Figure 6 ***Aggregatibacter actinomycetemcomitans* (anciennement *Actinobacillus Actinomycetemcomitans*).**

Classée en complexe rouge très pathogène, elle n'a pu être rapprochée d'autres familles bactériennes et forme donc un complexe à elle seule.

C'est un organisme anaérobie capnophile à Gram négatif qui est difficile à mettre en culture. D'après la littérature, elle serait présente dans 74 % des parodontites chez les moins de 25 ans et dans 31 % chez les plus de 35 ans [5].

Remarque : les études bactériologiques préopératoires systématiquement effectuées depuis 15 ans par sonde ADN, par PCR ou par culture, n'ont permis de retrouver quantitativement *Aggregatibacter actinomycetemcomitans* que dans 2 à 3 % des prélèvements (toutes parodontites confondues).

C'est un petit coccobacille de forme sphérique allongée, d'environ 1 µm de long sur 0,4 µm de diamètre.

– **Incidence sur la santé parodontale :**
  – cette bactérie est résistante à de nombreux antibiotiques et produit une leucotoxine capable de lyser les monocytes et les polynucléaires neutrophiles ;
  – *Aggregatibacter actinomycetemcomitans* bloque la synthèse de l'ADN des fibroblastes grâce à cette cytotoxine et empêche ainsi la réparation des tissus parodontaux [6] ;
  – noter également, la production de lipopolysaccharide (LPS) qui stimule la production de l'interleukine IL1β et participe ainsi à la résorption osseuse [7].

– **Incidence sur la santé générale :**
  – *Aggregatibacter actinomycetemcomitans* est l'agent causal de nombreuses endocardites (infection grave avec un taux de mortalité de l'ordre de 25 %) ;
  – cette bactérie est également présente dans beaucoup de syndromes immunodéprimés, tels que le diabète insulinodépendant, le sida, etc.

Porphyromonas gingivalis

C'est un agent pathogène majeur des parodontites dont le seul habitat connu est la cavité buccale humaine.

C'est un coccobacille ovale d'environ 1,5 µm de long pour 0,5 µm de diamètre et anaérobie strict à Gram négatif et immobile (figures 7 et 8).

Figure 7 ***Porphyromonas gingivalis*** **à très fort grossissement.**

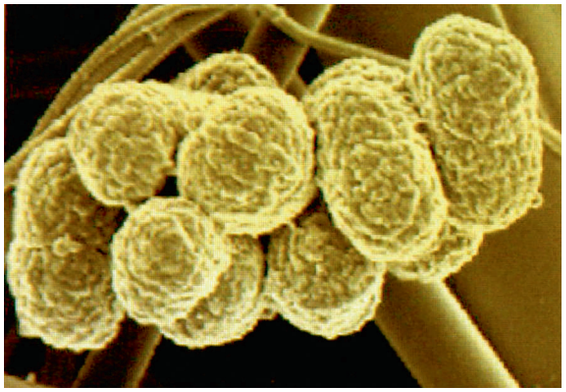

Figure 8 **Colonie de** ***Porphyromonas gingivalis*****.**

– **Incidence sur la santé parodontale :**
  – grâce à la présence de franges constituées de protéines *(Fimbriae)*, *Porphyromonas gingivalis* participerait activement à la formation du biofilm. En effet, les *Fimbriae* associées à l'hémagglutinine permettraient l'adhésion des bactéries aux cellules épithéliales [8] ;
  – *Porphyromonas gingivalis* produit des enzymes protéolytiques (plus de 30 protéinases) qui détruisent les cellules de l'hôte pour fournir des facteurs nutritionnels à la croissance de *Porphyromonas gingivalis* et qui dégradent les immunoglobulines en entraînant une inactivation des systèmes de défense de l'hôte [9] ;
  – bien que bactérie anaérobie stricte, *Porphyromonas gingivalis* peut subir une transmission interindividus. En effet, cette bactérie est capable de survivre plusieurs heures à une exposition à l'air en conservant ses facteurs de virulence [10].

– **Incidence sur la santé générale :** il semble que *Porphyromonas gingivalis* peut être associé à des infections à distance, comme des abcès pulmonaires, des vaginites, ou certaines gangrènes [11].

Tannerella forsythia

Anciennement *Bacteroides forsythus*, cette bactérie a été renommée en 2002.
Dans nos recherches bactériologiques, elle est présente dans 100 % des parodontites agressives ou chroniques et même dans les abcès parodontaux.

Elle est présente dans toutes les lésions actives et accompagne toutes les destructions osseuses importantes [12].
Tannerella forsythia est un bacille à Gram négatif de forme fusiforme dont la longueur peut varier de 3 à 5 µm environ (figure 9).

Il est anaérobie strict et non mobile. Sa culture est délicate.

– **Incidence sur la santé parodontale :** virulence par la production d'une enzyme pseudo-trypsine qui est un enzyme protéolytique à la base des destructions tissulaires constatées.

– **Incidence sur la santé générale :**

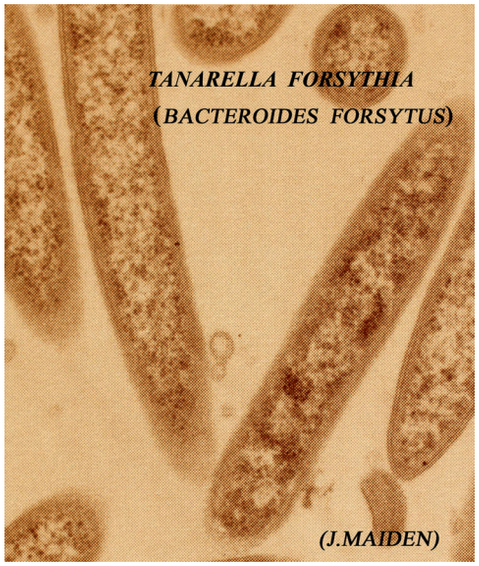

Figure 9 ***Tanarella forsythia*** **(anciennement *Bacteroïdes forsythus*) (source : J Maiden).**

Treponema denticola

Les spirochètes font partie des bactéries détectables au microscope à contraste de phase sous réserve d'un grossissement minimum de 600 mais il existe de nombreuses espèces dans la cavité buccale dont les principaux représentants sont *Treponema denticola*, *Treponema vincentii* et *Treponema socranskii*.

Certains de ces spirochètes sont de grande taille (environ 250 µm) et sont visibles au microscope. D'autres sont de très petite taille (environ 3 µm) et sont donc invisibles au microscope.
C'est pour cette raison que nous les reclassons ici dans les bactéries invisibles au microscope à contraste de phase.

Les spirochètes sont des bactéries strictement anaérobies et très mobiles grâce à la présence de flagelles dont le nombre est très variable suivant les espèces. Ces flagelles permettent un déplacement rapide par ondulation (figure 10).

– **Incidence sur la santé parodontale :**
  – *Treponema denticola* a des propriétés d'adhérence à l'émail et aux cellules épithéliales mais peut également pénétrer dans les tissus et même dans les tissus osseux [13] ;
  – *Treponema denticola* produit des enzymes protéolytiques (kératinase, chymotrypsine) qui permettent la dégradation des tissus parodontaux. Cette bactérie est également capable de détruire les fibroblastes, les neutrophiles et d'inactiver les lymphocytes et les érythrocytes.

– **Incidence sur la santé générale :** dans l'athérosclérose, *Treponema denticola* a été récemment isolé dans les plaques d'athérome, de la carotide et de l'aorte [11].

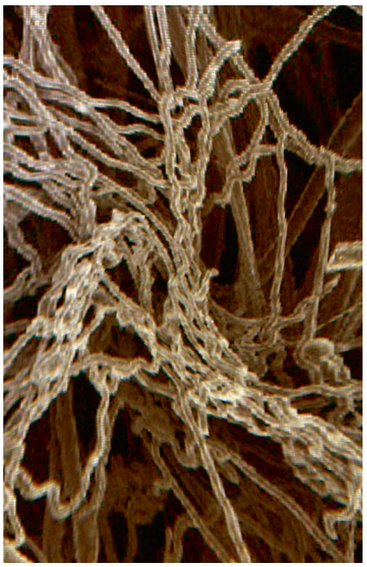

Figure 10 ***Treponema denticola*, une des nombreuses espèces présentes dans la cavité buccale.**

✔ Bactéries du complexe orange

Prevotella intermedia

De nombreuses espèces de *Prevotella* sont présentes dans la flore buccodentaire (*Prevotella denticola*, *Prevotella oralis*, *Prevotella nigrescens*, etc.)
Certaines espèces sont présentes et associées à un parodonte sain, alors que d'autres sont associées aux parodontites.
Prevotella intermedia est un coccobacille anaérobie à Gram négatif, non mobile (figure 11).
On retrouve *Prevotella intermedia* dans toutes les lésions de la cavité buccale (parodontale, carieuse, endodontique, alvéolite, péri-implantaire, ostéite, etc.).

- Incidence sur la santé parodontale :
  - présence de *Fimbriae* qui permet la formation du biofilm avec d'autres espèces ;
  - production de lipopolysaccharides qui agissent sur les macrophages et les ostéocytes en participant à la résorption osseuse.
- Incidence sur la santé générale :
  - c'est une bactérie souvent responsable d'infections à distance telles que sinusites et infections de la face, pulmonaires, cérébrales ou même urogénitales ;
  - c'est donc une bactérie importante à déceler pour la santé générale des patients.

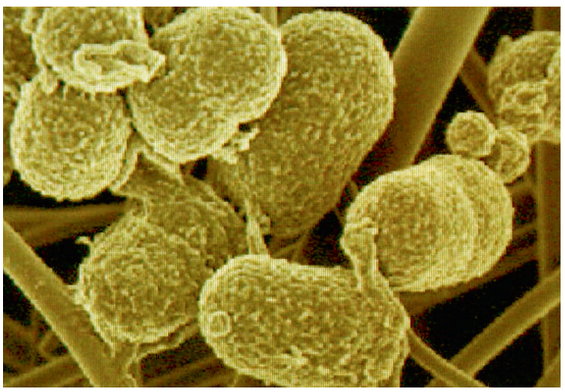

Figure 11 ***Prevotella intermedia* est une bactérie parodontopathogène qui a une incidence importante sur la santé générale.**

Peptostreptococcus micros

C'est une bactérie de type cocci à Gram positif, anaérobie, apparentée aux familles *Peptococcus* et *Micromonas* qui se présente sous forme de coque isolée ou en courtes chaînettes.
C'est une bactérie que l'on retrouve fréquemment dans les parodontites (61 % des prélèvements) et qui est très résistante à tous les traitements.
C'est également une bactérie que l'on retrouve dans le parodonte sain après traitement parodontal par exemple, mais qui, lorsqu'elle est seule, n'a pas d'incidence sur la cicatrisation des tissus parodontaux.

- Incidence sur la santé parodontale :
  - *Peptostreptococcus micros* produit des enzymes comme la collagénase et l'hyaluronidase qui peuvent avoir une incidence sur la destruction des tissus parodontaux ;
  - il est à noter que *Peptostreptococcus micros* est retrouvé dans les infections endodontiques et dans les infections endoparodontales.
- Incidence sur la santé générale : on retrouve *Peptostreptococcus micros* dans les infections du cerveau, des sinus, des oreilles mais également dans les infections pulmonaires et urogénitales.

Fusobacterium nucleatum

Cette bactérie est de type bacille en fuseau fin d'une longueur variable d'environ 4 à 8 µm et d'un diamètre d'environ 0,5 µm. Ce bacille est Gram négatif, anaérobie et non motile (figure 12).
On retrouve cette bactérie dans toute la cavité buccale et principalement dans la plaque supra- et sous-gingivale.

- Incidence sur la santé parodontale :
  - cette bactérie présente de nombreux facteurs de virulence avec production d'hémagglutinine, de leucotoxine, d'hémolysine, etc. ;
  - elle permet la formation du biofilm par ses capacités d'adhésion et d'agrégation à d'autres espèces bactériennes ;
  - cette bactérie aurait un rôle important dans l'évolution des parodontites puisqu'elle permettrait au complexe rouge pathogène de rejoindre les colonisateurs précoces de la plaque dentaire telle qu'*Aggregatibacter* et *streptocoques* ;
  - sa virulence au niveau parodontal, est complétée par la production d'endotoxines telles qu'ADN ase, phosphatase, lipase, dextranase… ;
  - *Fusobacterium nucleatum* peut présenter une résistance aux pénicillines et aux macrolides.
- Incidence sur la santé générale : la production d'endotoxines virulentes permet à *Fusobacterium nucleatum* d'influencer la santé générale et, particulièrement, la production d'hémagglutinine permet la fixation du virus de la grippe sur les cellules cibles.

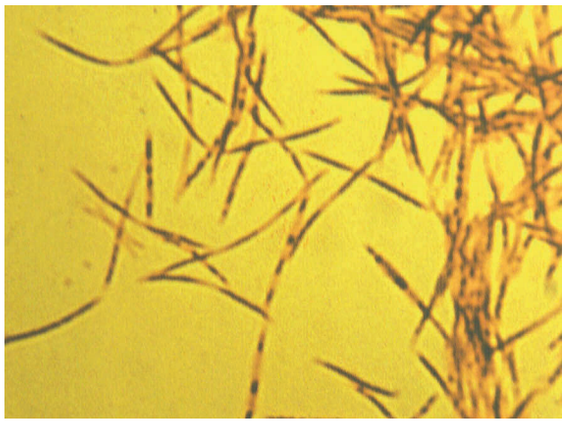

Figure 12 **Colonie de *Fusobacterium nucleatum*.**

✔ Bactéries des complexes jaune et vert

Comme nous l'avons signalé, ces bactéries apparaissent relativement précocement avant l'installation d'une parodontite agressive et leur détection semble donc importante dans notre rôle de prévention.

Campylobacter rectus

C'est un bacille Gram négatif aérobie facultatif qui a la particularité en milieu aérobie de raréfier l'oxygène.
Ce micro-organisme est motile par une flagelle unique.
C'est un germe prédominant dans les parodontites des diabétiques.

- Incidence sur la santé parodontale : *Campylobacter rectus* est un stimulateur de la production de prostaglandine E2 et d'interleukine IL1.
- Incidence sur la santé générale : les Campylobacters (7 espèces) sont à l'origine de douleurs abdominales, d'entérites, de diarrhées, particulièrement chez les malades immuno-déprimés (cirrhose, cancer, diabète,...).

Eubacterium

C'est un bacille à Gram positif, anaérobie, non mobile. On le retrouve dans la plaque dentaire et il est souvent présent dans les poches des parodontites chroniques.
Incidence sur la santé générale : les campylopacters (7 espèces) sont à l'origine de douleurs abdominales, d'entérites, de diarhées, particulièrement chez les malades immuno-déprimés (cirrhose, cancer, diabète...).

Eikenella corrodans

C'est un bacille à Gram négatif, anaérobie facultatif qui se déplace par saccades.
Cette bactérie est présente :

- dans la plaque dentaire des sujets sains ;
- sur les muqueuses et dans la salive des sujets atteints de parodontite.

Incidence sur la santé générale : cette bactérie est présente dans de nombreuses infections généralisées (septicémie, abcès du cerveau, abcès abdominal, endocardite, méningite).

Capnocytophaga

Capnocythophaga est un bacille fusiforme d'une longueur d'environ 5 µm avec un diamètre d'environ 0,5 µm.
C'est une bactérie Gram négatif, anaérobie facultative, mobile.
Cette bactérie est très fréquemment retrouvée dans la plaque dentaire des malades atteints de gingivites et de parodontites et elle semble précéder l'apparition de *Porphyromonas gingivalis* dans le biofilm.

- Incidence sur la santé parodontale : cette bactérie altère les fonctions des polynucléaires.
- Incidence sur la santé générale :
  - cette bactérie est présente dans des infections à distance, dans de nombreuses suppurations ainsi que dans des septicémies ;
  - il est à noter que cette espèce est résistante au métronidazole [11].

✔ Rôle supposé des virus et parasites

Rôle des virus

Les virus et les pathologies qui les accompagnent réduisent les défenses immunitaires de l'hôte et permettent ainsi aux bactéries d'exprimer leur pathogénie.
Les virus permettent l'adhésion des bactéries sur le biofilm grâce aux protéines virales présentes sur les cellules infectées qui servent de récepteur aux bactéries.
Les cellules endothéliales et les fibroblastes sont altérés par les virus, ce qui provoque un retard de cicatrisation des tissus parodontaux.

Rôle des parasites

Depuis 1975, certains auteurs ont pensé que les parasites participaient activement au développement des maladies parodontales [14].
Aujourd'hui, d'autres auteurs réfutent cette thèse [15].

Remarques : il est certain que les prélèvements bactériens effectués n'ont pas permis de retrouver chez les individus victimes d'une parodontite une présence de parasites sans que celle-ci ne soit accompagnée par une forte concentration de bactéries pathogènes.
Cependant, quelques cas de parodontites très avancées ont présenté à l'examen microscopique une importante population de parasites (à prédominance variable de *Trichomonas* ou d'amibes).
Existe-t-il une interaction entre la présence de ces parasites et la virulence des bactéries par mutualisme, synergie ou commensalisme ? La question reste posée et nécessite des recherches complémentaires.

✔ Identification des bactéries parodontopathogènes

L'intérêt des examens microbiologiques permettant d'identifier les bactéries parodontopathogènes est contesté par certains praticiens qui estiment que leur connaissance n'est pas nécessaire pour le traitement des maladies parodontales.
Ceci est un refus pur et simple de notre nouvelle responsabilité médicale étant donné les connaissances qui sont les nôtres aujourd'hui et les moyens de diagnostic dont nous disposons.

Raisons d'identification des bactéries

D'une part, de nombreuses études ont montré que les bactéries avaient des sensibilités ou des résistances très différentes aux antibiotiques [9, 11, 16].
D'autre part, toutes les bactéries parodontopathogènes ont une sensibilité très variable au peroxyde d'hydrogène. Elles ont également une sensibilité variable au rayonnement laser et même au protocole « laser + peroxyde d'hydrogène » [17, 18].
Par conséquent, le protocole de traitement choisi par le thérapeute ainsi que les produits utilisés ou les réglages des lasers utilisés peuvent être très différents en fonction de la quantité et du type de bactéries identifié dans le biofilm.
Conjointement à ces remarques, le paragraphe précédent a montré que de très nombreuses bactéries avaient une incidence importante sur la santé générale et que dans certains cas, les infections à distance sont dues à la propagation des bactéries depuis le foyer initial d'origine parodontale (endocardite, sinusite, infection pulmonaire, infection urogénitale).
L'expérience clinique a montré que de nombreuses infections avaient pu trouver une guérison stable après la remise en état de l'écosystème parodontal.
Dans ces conditions, comment peut-on au XXIe siècle refuser de faire bénéficier les malades d'une chance supplémentaire de conserver une santé générale satisfaisante ?

POINT CLÉ

- Pour les mêmes raisons et pour diminuer au maximum les risques d'infection péri-implantaire, il semble important de valider l'existence d'une flore compatible avec la bonne santé parodontale avant tout traitement important de type implantaire ou prothétique.

C'est aux praticiens responsables d'évaluer à l'aide des examens cliniques, radiographiques et éventuellement microscopiques, la nécessité ou non d'un examen microbiologique complet.

Moyens d'identification des bactéries

Le microscope, quant à lui, constitue un investissement bien faible par rapport aux services qu'il rend.

Il donne au départ une idée du pourcentage d'espèces mobiles, il sert d'outil de motivation et il permet de vérifier après un traitement parodontal que les éventuels parasites, spirochètes, vibrions, bâtonnets mobiles, filaments, fusobactéries… ne sont pas réapparus dans le biofilm.

Remarque : le microscope n'est pas un moyen suffisant pour un diagnostic précis et complet, mais il facilite souvent les premières réponses que l'on doit donner aux patients au cours des examens initiaux ou lors des séances de maintenance parodontale.

Les moyens d'identification par les tests microbiologiques sont variés, certains identifient cinq bactéries, d'autres sept et d'autres vont jusqu'à onze bactéries.
La recherche des bactéries du complexe rouge est bien évidemment primordiale et l'association de *Porphyromonas gingivalis*, *Treponema denticola* et *Tannerella forsythia* doit inciter tout praticien à mettre en place un traitement parodontal approprié avant tout acte chirurgical ou dentaire sous-gingival (figure 13).

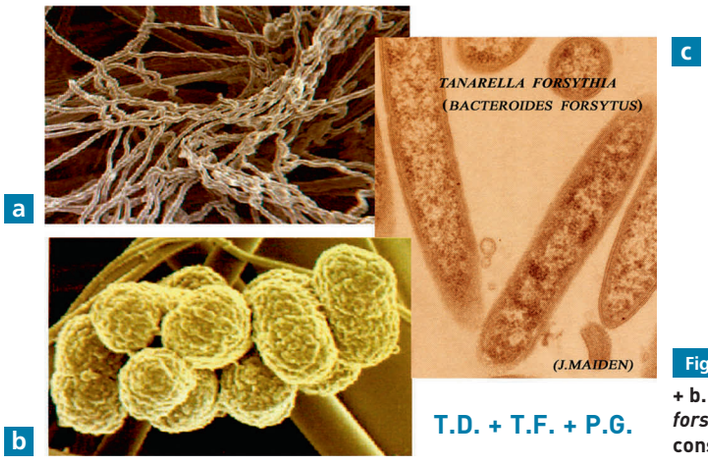

Figure 13 a à c **a. *Treponema denticola* + b. *Porphyromonas gingivalis* + c. *Tannerella forsythia* (source : J. Maiden) : ces trois bactéries constituent le complexe rouge le plus pathogène.**

Matériel et prélèvements

Pour tous ces moyens d'identification, le matériel est commun : des cônes de papier stériles sont placés dans les poches parodontales en évitant les prélèvements dans des poches suppurantes.
Ces cônes de papier sont laissés environ 20 secondes avant de les retirer et de les placer dans un tube stérile envoyé au laboratoire (figure 14).

Figure 14 a et b **L'étude bactériologique par sonde ADN peut être réalisée au choix soit pour un seul site (a) ou pour une étude générale de la flore de la cavité buccale (b).**

Dans le cas de culture, ce tube contient un liquide qui permet de conserver les bactéries vivantes.
Pour l'analyse initiale au microscope à contraste de phase, il suffit de disposer d'une lame et d'une lamelle ainsi que d'un instrument fin de type CK6 pour le prélèvement sous-gingival (figure 15).
Le prélèvement est noyé dans de la salive du patient ou de l'eau puis écrasé entre lame et lamelle avant d'être présenté au microscope.

Figure 15 **Matériel nécessaire pour l'identification des bactéries parodontopathogènes.**

✔ Différents tests microbiologiques disponibles

Cultures

Les cultures permettent l'identification qualitative et quantitative des bactéries relativement précise (figure 16) et, également, la réalisation d'un antibiogramme, les bactéries étant conservées vivantes et cultivées dans un milieu spécifique.
Par contre, le transport des échantillons est délicat et cela reste une technique longue dont les résultats peuvent être perturbés si les prélèvements ne sont pas arrivés dans de bonnes conditions.

Patient: [redacted]
Née le : 26.06.1947 (F)
Demande: AF 0404 0107

Compte rendu : COMPLET **Paris le 05.02.2004**

Reçu le 22.01.04 Prélèvement du 19.0

BACTERIOLOGIE

Prélèvement : ETUDES MICROBIOLOGIQUE DE POCHES PARODONTALES

Numération bactérienne totale	180000	UFC/ml			
actinomycetemcomitans	0.00	%	soit	0	UFC/ml
Porphyromonas gingivalis	0.00	%	soit	0	UFC/ml
Prevotella intermedia	5.56	%	soit	10000	UFC/ml
Bacteroides forsythus	0.00	%	soit	0	UFC/ml
Peptostreptococcus micros	0.00	%	soit	0	UFC/ml
Fusobacterium nucleatum	5.56	%	soit	10000	UFC/ml
Campylobacter rectus	0.00	%	soit	0	UFC/ml

Figure 16 **Le résultat des tests par culture donne un pourcentage précis du nombre de bactéries vivantes.**

Tests par sonde ADN

Elles identifient les bactéries par leur ADN qui est l'élément essentiel des chromosomes du noyau de la cellule vivante.
L'ADN étant toujours présent après la mort cellulaire, ces tests étudient aussi bien les bactéries vivantes que les bactéries mortes et leurs résultats ne sont que semi-quantitatifs (figure 17).
Par contre, le transport ne pose aucun problème et les prélèvements peuvent arriver au laboratoire dans des délais relativement longs imposés parfois par l'éloignement des cabinets.

Figure 17 **Le résultat d'un test bactériologique par sonde ADN est semi-quantitatif.**

PCR *(polymerase chain reaction)*

C'est également un test pratiqué sur l'ADN bactérien.
Il est effectué par amplification d'une séquence cible sur l'ADN.
Ces tests par PCR permettent une bonne détermination qualitative mais seulement une détermination semi-quantitative des bactéries (figure 18).

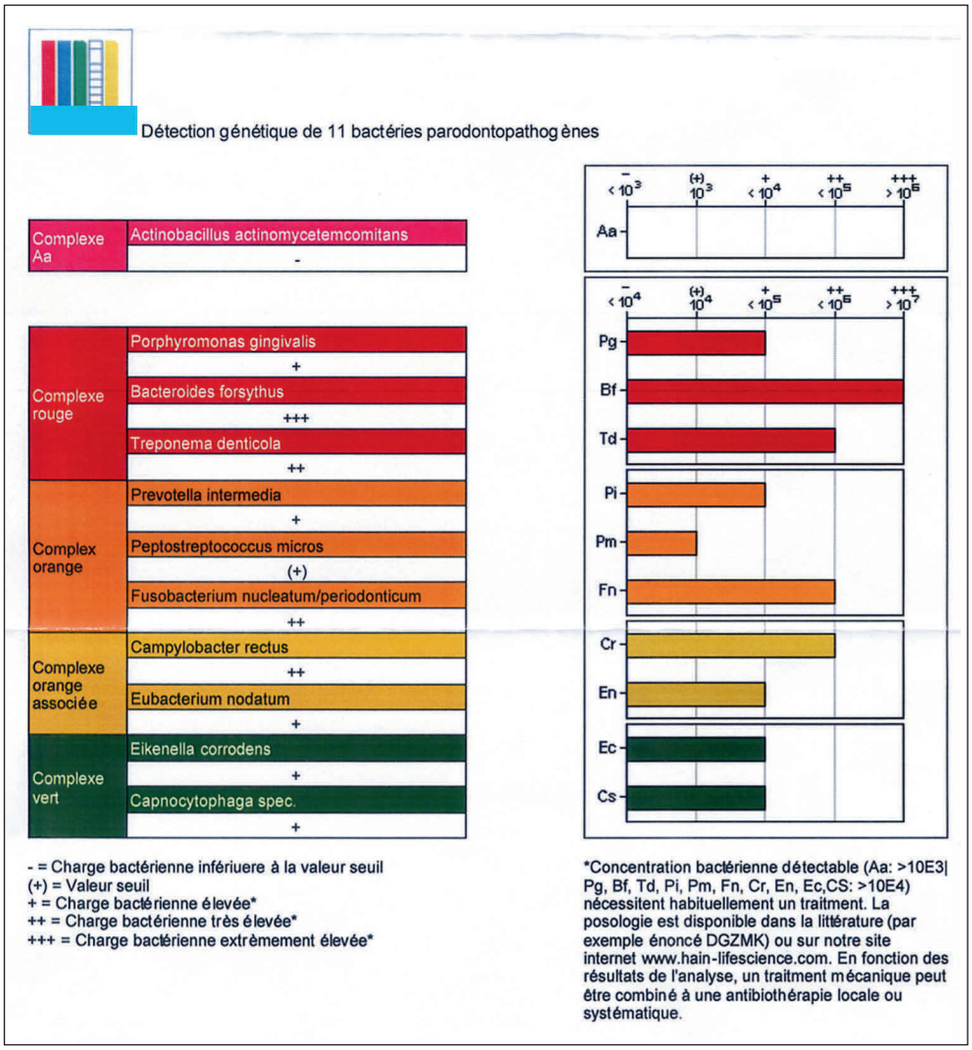

Figure 18 **Résultats d'un test microbiologique effectué sur 11 bactéries par PCR (source : Micro-Ident).**

PCR *real time*

Pour ce type de test, une troisième sonde fluorescente augmente la spécificité en permettant une quantification assez précise des bactéries (figure 19).
La mesure est faite pendant la phase exponentielle dans laquelle toutes les courbes de réaction sont superposées, le signal fluorescent permet une détection pour un seuil d'environ 100 bactéries.

RESULTAT D'ANALYSE QUANTITATIVE PAR PCR EN TEMPS REEL
PERIO-ANALYSE

Nom
Fax :

Référence interne : P040209/004 **Patient :**

N° Sécurité Sociale	Date de prélèvement			N° de la dent	Face de la dent
	06	02	2004	pool	

Nom des bactéries	Présence / Absence de la bactérie	Nombre de bactéries dans l'échantillon	% bactéries / flore totale
Flore totale		2,1E+10	100,00%
Actinobacillus actinomycetemcomitans	-		
Tannerella forsythensis	+++	1,5E+08	0,71%
Campylobacter rectus	++	4,8E+07	0,23%
Treponema denticola	+++	1,7E+08	0,80%
Eikenella corrodens	+++	1,3E+08	0,61%
Prevotella intermedia	+++	1,2E+08	0,56%
Peptostreptococcus micros	++	4,7E+07	0,22%
Porphyromonas gingivalis	++	6,0E+06	0,03%
Fusobacterium nucleatum	+++	4,6E+08	2,18%

Proportion de chaque paro-pathogène quantifié par rapport à l'ensemble des paro-pathogènes présents dans l'échantillon :

Figure 19 **Résultats d'analyse qualitative et quantitative par un test type PCR *real time*.**

Chapitre 3

Lasers et bactéries parodontopathogènes : la photothérapie dynamique

1995

2009

Études *in vitro* sur la sensibilité des bactéries au protocole H_2O_2 + laser

De nombreux auteurs se sont intéressés à l'effet bactéricide des rayonnements laser sur les bactéries pathogènes de la cavité buccale.
Dès 1986, des publications ont signalé une action bactéricide du rayonnement laser dans les canaux dentaires [1].
D'autres travaux effectués sur la flore pathogène endodontique ont confirmé l'effet bactéricide des lasers diodes [2].
D'autres études menées *in vivo* et *in vitro* sur la flore de la plaque dentaire ont signalé une action bactéricide du laser Nd YAG [3-5].
Les résultats obtenus ont suscité de nombreuses questions sur l'effet bactéricide du rayonnement laser employé seul et sur l'avantage éventuel de son utilisation en association avec un antiseptique oxydant.
Il fallait également tester de façon qualitative la résistance des différentes bactéries.
Des recherches ont donc été effectuées avec plusieurs lasers de longueur d'onde comprise entre 810 et 1340 nm (longueurs d'onde pénétrantes favorables à une action en profondeur).

✔ Première étude *in vitro*

Une étude menée avec le laboratoire Biomatech en 2001 a été faite sur cinq bactéries de la cavité buccale pour vérifier l'effet du protocole H_2O_2 + laser [6].
Les suspensions bactériennes ont été additionnées de peroxyde d'hydrogène à 3 % ou laissées en l'état, puis une vérification a été faite sur l'activité bactéricide du peroxyde d'hydrogène seul.
Ensuite, les suspensions ont été exposées au rayonnement laser. Dans cette étude, la fibre a été laissée immobile au centre des concentrations bactériennes (étude 1 et tableau 1).
Cette étude a été réalisée en double aveugle et a démontré une fragilité de *Actinomycetemcomitans* qui s'est montrée sensible à la fois au rayonnement laser et à l'eau oxygénée (tableau 2).
Par contre, *Tannerella forsythia (Bacteroides forsythus)* n'a été sensible ni au rayonnement laser, ni au peroxyde d'hydrogène (tableau 3).
Porphyromonas gingivalis s'est révélée peu sensible à l'eau oxygénée et légèrement sensible au rayonnement laser (tableau 4).
Les deux dernières bactéries, *Fusobacterium nucleatum* et *Micromonas micros* n'ont été sensibles ni au peroxyde d'hydrogène, ni au rayonnement laser (tableaux 5 et 6).
Par contre, le protocole qui a associé le peroxyde d'hydrogène au rayonnement laser a montré une très bonne efficacité sur l'ensemble des cinq bactéries [7, 8] (tableau 7).

ÉTUDE 1 : PREMIÈRE ÉTUDE SUR CINQ BACTÉRIES (ÉTUDE DU PROTOCOLE « PEROXYDE D'HYDROGÈNE + LASER » ÉLABORÉ PAR LE DOCTEUR G. REY, MONTPELLIER)

Protocole :
- souches bactériennes :
  Haemophilus actinomycetemcomitans CIP 52103T,
  Bacteroides forsythus CIP 105219T,
  Porphyromonas gingivalis CIP 103683T,
  Micromonas micros CIP 105294T,
  Fusobacterium nucleatum CIP 101130T ;
- fournisseur : Institut Pasteur – Paris – France ;
- conservation : suspension en DMSO à 10 % conservée à –20 °C.

Réactifs :
- peroxyde d'hydrogène à 3 % lot 054801 ;
- gélose Schaedler + 5 % de sang de mouton.

ÉTUDE 1 : PREMIÈRE ÉTUDE SUR CINQ BACTÉRIES (ÉTUDE DU PROTOCOLE « PEROXYDE D'HYDROGÈNE + LASER » ÉLABORÉ PAR LE DOCTEUR G. REY, MONTPELLIER) (SUITE)

Conditions d'études *in vitro* par le laboratoire Biomatech
Des étapes de mise au point ont été nécessaires. Différentes conditions ont donc été testées vis-à-vis de *Porphyromonas gingivalis*. Elles ont permis de déterminer les conditions réelles du test. Ces conditions ont été utilisées pour la réalisation des différents tests vis-à-vis des cinq couches bactériennes.

Tableau 1

Concentrations en H_2O_2	Absence	0,5 %	3 %
Pas d'irradiation par le laser	15 minutes de contact	40 µL H_2O_2 15 minutes de contact	30 µL H_2O_2 15 minutes de contact
Irradiation laser pendant 5 secondes	15 minutes de contact	40 µL H_2O_2 15 minutes de contact	30 µL H_2O_2 15 minutes de contact
Irradiation laser pendant 10 secondes	15 minutes de contact	40 µL H_2O_2 15 minutes de contact	30 µL H_2O_2 15 minutes de contact

30 µL de chaque suspension bactérienne ont été filtrés sur gélose Schaedler + 5 % de sang de mouton. La membrane a été rincée une fois à l'aide du diluant pharmacopée neutralisant lorsque les suspensions ont été exposées à de l'eau oxygénée.

Les boîtes de Pétri ont alors été incubées pendant 2 jours à 37 °C en conditions d'anaérobiose.
Irradiation laser des tubes associée ou non à l'eau oxygénée : 50 µL de chaque suspension bactérienne exposée ou non à de l'eau oxygénée ont été irradiés séparément par le laser dans des tubes Eppendorf stériles de 1,5 mL.

Chaque essai a été réalisé en double exemplaire.

Les résultats des différents tests ont été reportés dans les tableaux 2 à 6. Les valeurs correspondent aux moyennes des résultats de deux essais indépendants.

Les témoins absolus ont montré une parfaite stérilité du système réactif.

Tableau 2. *Haemophilus actinomycetemcomitans*

Germe 1	**Absence d'irradiation laser**		**Irradiation laser pendant 5 secondes**		**Irradiation laser pendant 10 secondes**	
	UFC/30 µL	**Réduc. en log**	**UFC/30 µL**	**Réduc. en log**	**UFC/30 µL**	**Réduc. en log**
Absence d'H_2O_2	ND	/	0	8,19	0	8,19
H_2O_2 0,5 %	7,5	5,79	0	8,19	0	8,19
H_2O_2 3 %	0	8,19	0	8,19	0	8,19

Titre de la suspension utilisée au départ : 1,54 $\times 10^8$ UFC/mL soit 46,2 $\times 10^6$ UFC/30 µL.
Test réalisé sur un tube contenant 50 µL de cette suspension.
ND : non dénombrable ; / : absence de réduction logarithmique du nombre de germes.

ÉTUDE 1 : PREMIÈRE ÉTUDE SUR CINQ BACTÉRIES (ÉTUDE DU PROTOCOLE « PEROXYDE D'HYDROGÈNE + LASER » ÉLABORÉ PAR LE DOCTEUR G. REY, MONTPELLIER) (SUITE)

Tableau 3. *Bacteroides forsythus*

Germe 2	Absence d'irradiation laser		Irradiation laser pendant 5 secondes		Irradiation laser pendant 10 secondes	
	UFC/30µL	Réduc. en log	UFC/30µL	Réduc. en log	UFC/30µL	Réduc. en log
Absence d'H_2O_2	ND	/	ND	/	ND	/
H_2O_2 0,5 %	ND	/	ND	/	ND	/
H_2O_2 3 %	ND	/	500	2,63	24	3,95

Titre de la suspension utilisée au départ : 7,2 ×106 UFC/mL soit 2,16 ×105 UFC/30 µL.
Test réalisé sur un tube contenant 50 µL de cette suspension.
ND : non dénombrable ; / : absence de réduction logarithmique du nombre de germes.

Tableau 4. *Porphyromonas gingivalis*

Germe 3	Absence d'irradiation laser		Irradiation laser pendant 5 secondes		Irradiation laser pendant 10 secondes	
	UFC/30µL	Réduc. en log	UFC/30µL	Réduc. en log	UFC/30µL	Réduc. en log
Absence d'H_2O_2	ND	/	328	2,57	52	3,37
H_2O_2 0,5 %	ND	/	229	2,72	2	4,78
H_2O_2 3 %	104	3,06	250	2,68	0	6,60

Titre de la suspension utilisée au départ : 4,02 $\times 10^6$ UFC/mL soit 1,21 $\times 10^5$ UFC/30 µL.
Test réalisé sur un tube contenant 50 µL de cette suspension.
ND : non dénombrable ; / : absence de réduction logarithmique du nombre de germes.

Tableau 5. *Micromonas micros*

Germe 4	Absence d'irradiation laser		Irradiation laser pendant 5 secondes		Irradiation laser pendant 10 secondes	
	UFC/30µL	Réduc. en log	UFC/30µL	Réduc. en log	UFC/30µL	Réduc. en log
Absence d'H_2O_2	ND	/	ND	/	ND	/
H_2O_2 0,5 %	ND	/	ND	/	ND	/
H_2O_2 3 %	ND	/	368	3,79	95	4,37

Titre de la suspension utilisée au départ : 7,5 $\times 10^7$ UFC/mL soit 2,25 $\times 10^6$ UFC/30 µL.
Test réalisé sur un tube contenant 50 µL de cette suspension.
ND : non dénombrable ; / : absence de réduction logarithmique du nombre de germes.

Tableau 6. *Fusobacterium nucleatum*

Germe 5	Absence d'irradiation laser		Irradiation laser pendant 5 secondes		Irradiation laser pendant 10 secondes	
	UFC/30µL	Réduc. en log	UFC/30µL	Réduc. en log	UFC/30µL	Réduc. en log
Absence d'H_2O_2	ND	/	ND	/	ND	/
H_2O_2 0,5 %	ND	/	ND	/	750	2,25
H_2O_2 3 %	ND	/	244	2,73	42	3,5

Titre de la suspension utilisée au départ : 4,4 $\times 10^6$ UFC/mL soit 1,32 $\times 10^5$ UFC/30 µL.
Test réalisé sur un tube contenant 50 µL de cette suspension.
ND : non dénombrable ; / : absence de réduction logarithmique du nombre de germes.

ÉTUDE 1 : PREMIÈRE ÉTUDE SUR CINQ BACTÉRIES (ÉTUDE DU PROTOCOLE « PEROXYDE D'HYDROGÈNE + LASER » ÉLABORÉ PAR LE DOCTEUR G. REY, MONTPELLIER) (SUITE)

Interprétation des résultats et discussion*

Germe 1 : *Haemophilus actinomycetemcomitans*. L'eau oxygénée seule à 0,5 % et le laser seul dès l'exposition pendant 5 secondes ont été efficaces. Les deux traitements associés ont été aussi efficaces.

Germe 2 : *Bacteroides forsythus*. L'eau oxygénée seule à 0,5 % et à 3 %, ainsi que le laser seul n'ont pas été efficaces sur ce germe. Par contre, l'association de ces deux traitements (H_2O_2 à 3 % puis 10 secondes de laser) a potentialisé leur efficacité.

Germe 3 : *Porphyromonas gingivalis*. L'eau oxygénée seule n'a été efficace que lors de l'utilisation de la solution concentrée à 3 % et non à 0,5 %. Le laser seul a été très efficace dès l'exposition pendant 5 secondes. Les deux traitements associés ont montré une bonne efficacité.

Germe 4 : *Micromonas micros*. L'eau oxygénée seule à 0,5 % et à 3 % ainsi que le laser seul n'ont pas été efficaces sur ce germe. Par contre, l'association de ces deux traitements (H_2O_2 à 3 % puis 10 secondes de laser) a potentialisé leur efficacité.

Germe 5 : *Fusobacterium nucleatum*. L'eau oxygénée seule à 0,5 % et à 3 %, ainsi que le laser seul n'ont pas été efficaces sur ce germe. Par contre, l'association de ces deux traitements (H_2O_2 à 3 % puis 10 secondes de laser) a potentialisé leur efficacité.

* Conformité par rapport à la norme/protocole.

Conclusion

Les résultats principaux sont résumés dans le tableau 7.

Tableau 7

Germes testés	Absence de traitement	H_2O_2 à 3 %	Irradiation laser pendant 10 secondes	H_2O_2 à 3 % puis irradiation laser pendant 10 secondes
Haemophilus actinomycetemcomitans	++++	–	–	–
Bacteroides forsythus	+++	++++	+++	+
Porphyromonas gingivalis	+++	++	++	–
Micromonas micros	++++	++++	++++	++
Fusobacterium nucleatum	+++	+++	++++	++

– : absence de germe ; + : 1 à 10^2 UFC/mL ; ++ : 101 à 10^4 UFC/mL ; +++ : 10 001 à 10^6 UFL/mL ; ++++ : 1 000 000 UFC/mL.

Enregistrement des données et archivage : l'ensemble des données brutes concernant cette étude (BIO 01 – VAL 02) ainsi qu'une copie du rapport final sont conservés dans les archives de Biomatech pendant 10 ans.

✔ Seconde étude *in vitro*

Signalons une seconde étude effectuée par Gérard Rey en 2004 avec un laser diode d'une longueur de 820 nm en collaboration avec l'Institut Fournier (figures 1 à 3).

L'étude a porté sur :

– *Prevotella intermedia* ;
– *Peptostreptococcus micros* ;
– *Fusobacterium nucleatum.*

À noter que pour cette étude, la fibre laser a été agitée manuellement par mouvements de va-et-vient dans les tubes contenant les concentrations bactériennes.

Pour cette seconde étude, il a été estimé que tous les résultats inférieurs à une diminution bactérienne de 99,95 % (10_{-3}) devaient être rejetés.
Seuls les résultats équivalant à cette diminution ou au-dessus ont été retenus comme de bons résultats.

Figure 1 **Les suspensions bactériennes sont placées dans 10 tubes séparés afin de comparer l'effet de l'eau oxygénée, l'effet du rayonnement laser et les deux effets associés.**

Figure 2 **Après les tests, chaque suspension sert à ensemencer une boite de Petri.**



Figure 3 **Les boites de Petri sont placées dans un incubateur pendant 48 heures à 37° en condition d'anaérobiose et l'évaluation comparative est faite par rapport aux tubes témoin.**

Les résultats ont démontré que :
- *Prevotella intermedia* est fragile au peroxyde d'hydrogène mais est très résistante au rayonnement laser (tableau 8) ;
- *Peptostreptococcus micros* n'est sensible ni au rayonnement laser, ni au peroxyde d'hydrogène (tableau 9) ;
- *Fusobacterium nucleatum* n'est sensible ni au rayonnement laser, ni au peroxyde d'hydrogène (tableau 10).

Par contre, ces trois bactéries se sont révélées sensibles à l'addition du rayonnement laser sous eau oxygénée à 10 volumes avec une sensibilité moindre pour la bactérie *Peptostreptococcus micros* qui a nécessité une puissance du laser légèrement augmenté pour que l'effet décontaminant soit jugé suffisant [7, 8].

ÉTUDE 2 : RÉSULTAT DES TESTS SOUS *PREVOTELLA INTERMEDIA, PEPTOSTREPTOCOCCUS MICROS ET FUSOBACTERIUM NUCLEATUM*

Tableau 8. Étude du protocole H_2O_2 + laser sur *Prevotella intermedia**

Tube	Culture initiale	H_2O_2 3 %	Exposition laser Diode 810 nm	Réglage laser	Temps total	Culture finale
1	Pur	Non	Non	Tube témoin Culture en fin d'expérimentation	≈ 40 minutes	Pur
Le tube 2 est additionné d'un tiers de peroxyde d'oxygène à 3 % *sans irradiation laser*						
2	Pur	Oui : 3 mn + 1/3	Non		3 minutes	10^{-5}
Les tubes 3, 4, 5 sont exposés à différentes irradiations laser *sans addition de peroxyde d'oxygène*						
3	Pur	Non	Oui – 10 secondes	1 W – 1 j – continu – fibre 400	3 minutes	Pur
4	Pur	Non	Oui – 10 secondes	1 W – 1 j – continu – fibre 600	3 minutes	Pur
5	Pur	Non	Oui – 10 secondes	2,5 W – 1,2 j – 50 Hz (1/1) – fibre 600	3 minutes	10^{-1}
Les tubes 6, 7, 8, 9, 10 subissent *l'addition de peroxyde d'hydrogène à 3 % complétée par l'irradiation du laser à diode 810 nm suivant le protocole du docteur G. Rey* (Montpellier, France)						
6	Pur	Oui + 1/3	Oui – 10 secondes	2,5 W – 1,2 j – 50 Hz (1/1) – fibre 600	3 minutes	10^{-6}
7	Pur	Oui + 1/3	Oui – 10 secondes	2 W – 1 j – 50 Hz (1/1) – fibre 600	3 minutes	10^{-6}
8	Pur	Oui + 1/3	Oui – 15 secondes	1 W – 0,5 j – 50 Hz (1/1) – fibre 600	3 minutes	10^{-6}
9	Pur	Oui + 1/3	Oui – 20 secondes	0,6 W – 0,3 j – 50 Hz (1/1) – fibre 600	3 minutes	10^{-6}
10	Pur	Oui + 1/3	Oui – 15 secondes	4 W – 2 j – 50 Hz (1/1) – fibre 600	3 minutes	10^{-6}

* Institut Alfred Fournier : Rey et Sendaoui.

ÉTUDE 2 : RÉSULTAT DES TESTS SOUS *PREVOTELLA INTERMEDIA, PEPTOSTREPTOCOCCUS MICROS ET FUSOBACTERIUM NUCLEATUM* (SUITE)

Tableau 9. Étude du protocole H_2O_2 + laser sur *Peptostreptococcus micros**

Tube	Culture initiale	H_2O_2 3 %	Exposition laser Diode 810 nm	Réglage laser	Temps total	Culture finale
1	Pur	Non	Non	Tube témoin Culture en fin d'expérimentation	≈ 40 minutes	Pur
Le tube 2 est additionné d'un tiers de peroxyde d'oxygène à 3 % *sans irradiation laser*						
2	Pur	Oui : 3 mn + 1/3	Non		3 minutes	10^{-1}
Les tubes 3, 4, 5 sont exposés à différentes irradiations laser *sans addition de peroxyde d'oxygène*						
3	Pur	Non	Oui – 10 secondes	1 W – 1 j – continu – fibre 400	3 minutes	Pur
4	Pur	Non	Oui – 10 secondes	1 W – 1 j – continu – fibre 600	3 minutes	Pur
5	Pur	Non	Oui – 10 secondes	2,5 W – 1,2 j – 50 Hz (1/1) – fibre 600	3 minutes	Pur
Les tubes 6, 7, 8, 9, 10 subissent *l'addition de peroxyde d'hydrogène à 3 % complétée par l'irradiation du laser à diode 810 nm suivant le protocole du docteur G. Rey* (Montpellier, France)						
6	Pur	Oui + 1/3	Oui – 10 secondes	2,5 W – 1,2 j – 50 Hz (1/1) – fibre 600	3 minutes	10^{-2}
7	Pur	Oui + 1/3	Oui – 10 secondes	2 W – 1 j – 50 Hz (1/1) – fibre 600	3 minutes	10^{-2}
8	Pur	Oui + 1/3	Oui – 15 secondes	1 W – 0,5 j – 50 Hz (1/1) – fibre 600	3 minutes	10^{-2}
9	Pur	Oui + 1/3	Oui – 20 secondes	0,6 W – 0,3 j – 50 Hz (1/1) – fibre 600	3 minutes	10^{-2}
10	Pur	Oui + 1/3	Oui – 15 secondes	4 W – 2 j – 50 Hz (1/1) – fibre 600	3 minutes	10^{-3}

* Institut Alfred Fournier : Rey et Sendaoui.

ÉTUDE 2 : RÉSULTAT DES TESTS SOUS *PREVOTELLA INTERMEDIA, PEPTOSTREPTOCOCCUS MICROS ET FUSOBACTERIUM NUCLEATUM*

Tableau 10. Étude du protocole H_2O_2 + laser sur *Fusobacterium nucleatum**

Tube	Culture initiale	H_2O_2 3 %	Exposition laser Diode 810 nm	Réglage laser	Temps total	Culture finale
1	Pur	Non	Non	Tube témoin Culture en fin d'expérimentation	≈ 40 minutes	Pur
Le tube 2 est additionné d'un tiers de peroxyde d'oxygène à 3 % *sans irradiation laser*						
2	Pur	Oui : 3 mn + 1/3	Non		3 minutes	10^{-2}
Les tubes 3, 4, 5 sont exposés à différentes irradiations laser *sans addition de peroxyde d'oxygène*						
3	Pur	Non	Oui – 10 secondes	1 W – 1 j – continu – fibre 400	3 minutes	Pur
4	Pur	Non	Oui – 10 secondes	1 W – 1 j – continu – fibre 600	3 minutes	Pur
5	Pur	Non	Oui – 10 secondes	2,5 W – 1,2 j – 50 Hz (1/1) – fibre 600	3 minutes	Pur
Les tubes 6, 7, 8, 9, 10 subissent *l'addition de peroxyde d'hydrogène à 3 % complétée par l'irradiation du laser à diode 810 nm suivant le protocole du docteur G. Rey* (Montpellier, France)						
6	Pur	Oui + 1/3	Oui – 10 secondes	2,5 W – 1,2 j – 50 Hz (1/1) – fibre 600	3 minutes	10^{-5}
7	Pur	Oui + 1/3	Oui – 10 secondes	2 W – 1 j – 50 Hz (1/1) – fibre 600	3 minutes	10^{-5}
8	Pur	Oui + 1/3	Oui – 15 secondes	1 W – 0,5 j – 50 Hz (1/1) – fibre 600	3 minutes	10^{-5}
8	Pur	Oui + 1/3	Oui – 20 secondes	0,6 W – 0,3 j – 50 Hz (1/1) – fibre 600	3 minutes	10^{-6}
10	Pur	Oui + 1/3	Oui – 15 secondes	4 W – 2 j – 50 Hz (1/1) – fibre 600	3 minutes	10^{-6}

* Institut Alfred Fournier : Rey et Sendaoui.

✔ Conclusions sur ces recherches *in vitro*

Sensibilité au peroxyde d'hydrogène à 3 %

– Deux bactéries sont sensibles au peroxyde d'hydrogène : *Aggregatibacter actinomycetemcomitans* et *Prevotella intermedia*.
– Deux bactéries sont très légèrement sensibles au peroxyde d'hydrogène : *Porphyromonas gingivalis* et *Fusobacterium nucleatum*.
– Deux bactéries ne sont pas du tout sensibles au peroxyde d'hydrogène : *Tannerella forsythia* et *Peptostreptococcus micros*.

Sensibilité au rayonnement laser

– Une bactérie est sensible au rayonnement laser : *Aggregatibacter actinomycetemcomitans*.
– Deux bactéries sont très légèrement sensibles au rayonnement laser : *Prevotella intermedia* et *Porphyromonas gingivalis*.
– Trois bactéries ne sont pas sensibles au rayonnement laser : *Tannerella forsythia*, *Peptostreptococcus micros* et *Fusobacterium nucleatum*.

Sensibilité des bactéries parodontopathogènes au protocole « peroxyde d'hydrogène + laser »

– Cinq bactéries sont très sensibles au protocole H_2O_2 + laser : *Aggregatibacter actinomycetemcomitans*, *Porphyromonas gingivalis*, *Tannerella forsythia*, *Prevotella intermedia* et *Fusobacterium nucleatum*.
– Une bactérie a une sensibilité réduite et nécessite une énergie plus importante du rayonnement : *Peptostreptococcus micros*.
– **Aucune bactérie n'est résistante au protocole peroxyde d'hydrogène + laser.**

RÉCAPITULATIF ACTUEL :
SENSIBILITÉ AU PROTOCOLE « PEROXYDE D'HYDROGÈNE + LASER »*

• Très sensibles	*Aggregatibacter actinomycetemcomitans*, *Porphyromonas gingivalis*, *Prevotella intermedia*, *Tannerella forsythia*, *Fusobacterium nucleatum*
• Sensibilité réduite	*Peptostreptococcus micros*
• Résistante	Aucune

* Recherche in vitro – docteur G. Rey.

Premiers résultats cliniques *in vivo*

Les premiers résultats cliniques datent du début des années 1990 et ont été obtenus en oxygénant les tissus cibles avec du peroxyde d'hydrogène à 3 % avant de les impacter avec un rayonnement laser.

CAS CLINIQUE 3

Un des premiers patients est un homme d'une cinquantaine d'années traité onze années auparavant par une chirurgie parodontale à ciel ouvert complétée par la mise en place d'une attelle de contention linguale au niveau du bloc incisivocanin mandibulaire en raison des mobilités importantes de ses dents (figure 4).

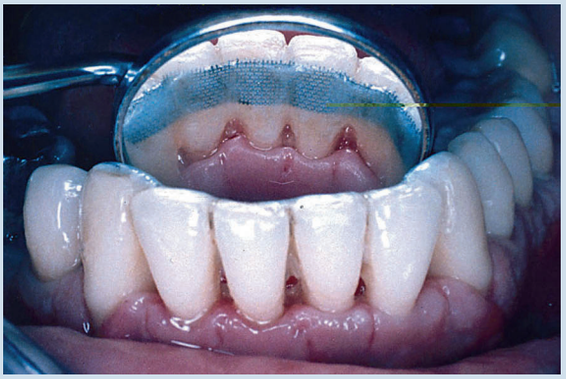

Figure 4 **Traitement parodontal et attelle de contention en 1981.**

Par la suite, le patient a été suivi par son chirurgien dentiste et n'est revenu consulter que début 1992 soit plus de 11 ans après.
L'état parodontal était dégradé et l'attelle s'était rompue à plusieurs endroits avec des réparations effectuées au fur et à mesure (figure 5).

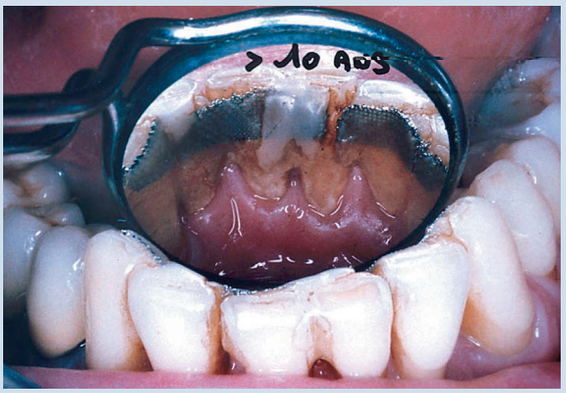

Figure 5 **État du patient à son retour 11 ans plus tard.**

Le patient se plaint de douleurs violentes au niveau de la canine mandibulaire gauche 33 et la radiographie panoramique montre en effet une poche verticale profonde au niveau de la face mésiale de cette canine (figure 6).
La dent est mobile et on note une suppuration importante.
Le patient souhaitant une chirurgie parodontale du même type que celle qu'il avait subi onze années auparavant, une intervention avec un lambeau d'accès est pratiquée le jour même avec une décontamination ultrasonique et manuelle sous antiseptiques (chlorhexidine) suivie d'une antibiothérapie locale et générale à base de métronidazole.

CAS CLINIQUE 3 (SUITE)

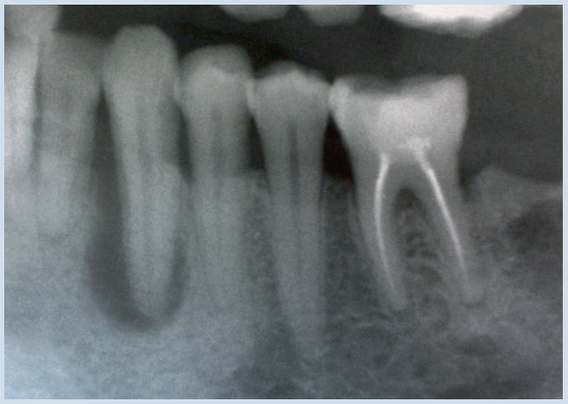

Figure 6 **Résultat radiographique après curetage et décontamination ultrasonique sous chlorexydine.**

Le résultat est extrêmement décevant puisque le patient se plaint rapidement de douleurs constantes et la radiographie prise quelques semaines après la première intervention montre une augmentation de la poche initiale qui englobe très nettement l'apex de la canine. La dent a une mobilité verticale importante.
L'occlusion vérifiée ne montre pas de facteurs aggravants et le diagnostic s'oriente vers une lésion endoparodontale qui laisse peu d'espoir sur la conservation de cette canine (figure 6).
Avec les informations d'usage et le consentement éclairé du patient, un des premiers traitements laser assistés est mis immédiatement en œuvre.
Le traitement est effectué sans lambeau d'accès et avec un simple débridement de la poche aux ultrasons.
La poche est délicatement remplie d'eau oxygénée à 10 volumes grâce à une aiguille fine (figure 7).
La poche étant très profonde, 2 cm de fibre sont préparés pour être introduit au plus profond de cette poche infra-osseuse (figure 8).

Figure 7 **Dépôt d'eau oxygénée à 10 volumes avant le rayonnement laser.**

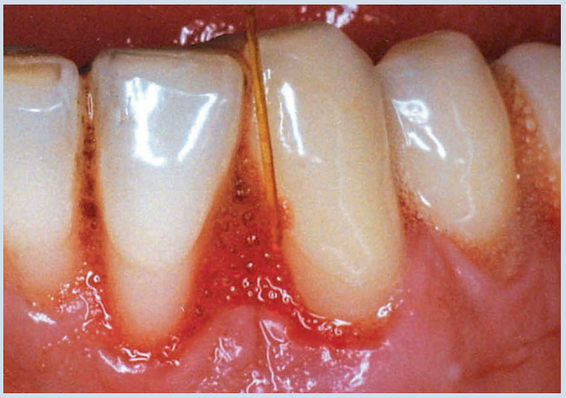

Figure 8 **La fibre laser est introduite dans la poche.**

CAS CLINIQUE 3 (SUITE)

Des rafales courtes sont effectuées avec des temps de repos et accompagnées de mouvements de va-et-vient en dirigeant alternativement le rayonnement laser soit vers la racine dentaire, soit vers l'os alvéolaire (figure 9).
De l'eau oxygénée est remise à plusieurs reprises avant le passage de la fibre laser.
La vitalité pulpaire étant sérieusement mise en doute, le patient est surveillé régulièrement.
Les douleurs ont cessé immédiatement et la dent est redevenue immobile au bout de 3 semaines. Une radiographie prise 4 mois après montre une excellente cicatrisation osseuse (figure 10).

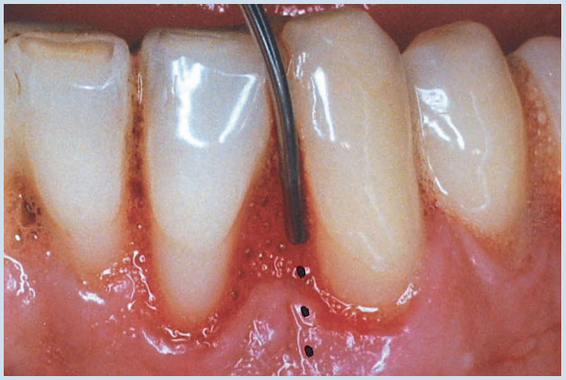

Figure 9 **Le rayonnement est activé par rafales avec déplacement de la fibre.**

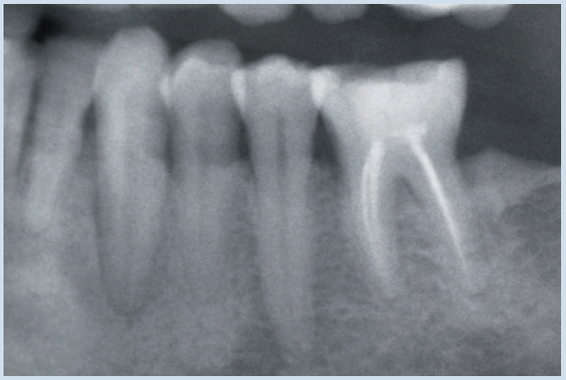

Figure 10 **Vérification radiographique à 4 mois postopératoires après traitement laser assisté.**

Les tests de vitalité montrent que la canine est toujours vivante et ce résultat étonnant est toujours d'une grande stabilité aujourd'hui (figures 11 et 12).

Figure 11 **Résultat clinique à 12 années postopératoires.**

Figure 12 **Vérification radiographique à plus de 16 ans postopératoires.**

CAS CLINIQUE 4

Patient présentant des poches parodontales mandibulaires une année après la mise en place d'un bridge de trois éléments sur les piliers 44 et 46.
L'examen clinique montre des atteintes parodontales maxillaires et mandibulaires. L'examen de l'occlusion ne montre pas de facteur aggravant au niveau du bridge (figure 13).
Le traitement de la parodontite généralisée est effectué suivant les protocoles définis en parodontie médicale avec pénétration progressive sous antiseptiques grâce à des instruments endosoniques à vibration douce.
Une antibiothérapie associant amoxicilline et métronidazole est mise en place.
Le patient est suivi pour son hygiène buccodentaire qui reste correcte pendant les mois suivant l'intervention.
Après plusieurs mois d'attente, l'état clinique mandibulaire droit s'est nettement dégradé avec des suppurations spontanées à la pression (figure 14).

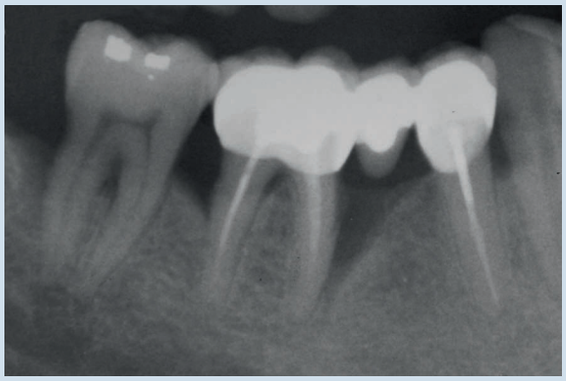

Figure 13 **Bilan radiographique initial du secteur mandibulaire droit une année après la mise en place d'un bridge de trois éléments 44. 45. 46.**

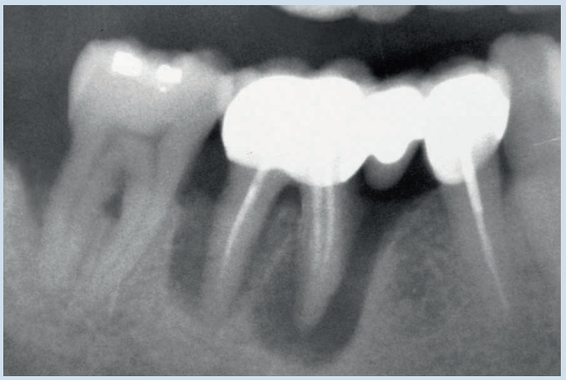

Figure 14 **Vérification radiographique après un épisode infectieux aigu sur la molaire 46 .**

Une intervention est décidée en urgence avec un lambeau d'accès. Il est pratiqué un curetage minutieux sous antiseptiques ainsi qu'un surfaçage radiculaire des dents 46 et 47.
Une deuxième antibiothérapie est prescrite conjointement à cette deuxième intervention.
Le patient constate une amélioration avec sédation des douleurs et disparition des suppurations.
Après quelques mois, le patient constate la survenue d'un abcès important au niveau du pilier postérieur du bridge et une radiographie de contrôle montre une aggravation des lésions de la dent 46 qui semble irréversible.
Par contre, la radiographie montre une amélioration au niveau de la dent 47 (figure 15).

Figure 15 **Contrôle radiographique à 8 mois postopératoires après traitement parodontal laser assisté sous peroxyde d'hydrogène .**

CAS CLINIQUE 4 (SUITE)

Avec le consentement du patient, un traitement laser assisté sous peroxyde d'hydrogène est réalisé en urgence sans lambeau d'accès.
Les poches sont débridées aux ultrasons puis remplies d'eau oxygénée à 10 volumes et la fibre laser est introduite jusqu'au fond des poches parodontales avant d'impacter par des rafales courtes suivies de temps de repos, la fibre étant agitée dans les poches parodontales au moment de l'action du laser.
Les lasers utilisés à l'époque pour ce protocole avaient des longueurs comprises entre 810 et 1340 nm avec un réglage de 3 à 5 W complété par un mode pulsé (de 30 à 50 Hz).
Après ce troisième traitement, la clinique s'est immédiatement stabilisée et améliorée.
L'hygiène buccodentaire du patient a fait l'objet d'un protocole précis (rôle de l'hydropulseur important dans le cas de lésions profondes ; *cf.* chapitre 4, p. 176).
Une radiographie postopératoire est prise après 8 mois d'attente et montre une très bonne cicatrisation osseuse avec une fermeture de toutes les lésions sans qu'aucun matériau de comblement n'ait été utilisé.
Pour cette troisième intervention, seuls des antalgiques ont été prescrits. Aucune antibiothérapie n'a été administrée (figure 16).

Figure 16 **Vue clinique à 11 années postopératoires. La rétraction gingivale consécutive à la lésion parodontale nécessite une bonne maîtrise de l'hygiène bucco dentaire .**

Dans ce cas également, la stabilité de la guérison est toujours d'actualité. La perte de tissu occasionnée par les diverses infections ne pénalise pas le patient qui a donc décidé de conserver son bridge d'origine en l'état (figure 17).

a 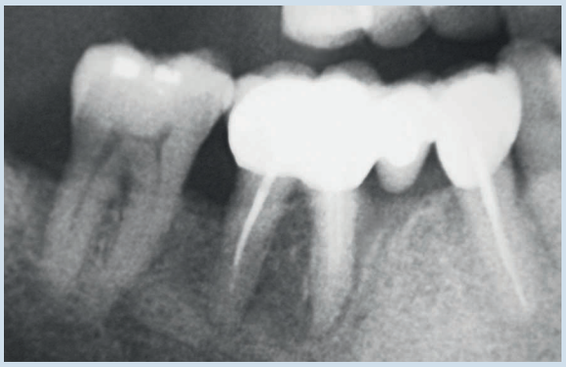 b

Figure 17 a et b **a. Vérification radiographique à 15 années postopératoires. On constate une stabilité de la cicatrisation osseuse. b. Vue clinique générale à plus de 15 ans postopératoires. L'état gingival général est satisfaisant et le bridge initial est toujours fonctionnel actuellement.**

Tests décontaminants *in vivo* sur différents lasers : vérifications bactériologiques

L'effet décontaminant de différents lasers a été testé à de nombreuses reprises *in vivo* en effectuant une recherche :

– bactériologique avant le traitement ;

– microbiologique par culture en postopératoire immédiat.

En effet, seule la culture permet une vérification exacte des bactéries vivantes après application du protocole laser sous eau oxygénée. Une recherche par sonde ADN ou par PCR *real time* indique l'ADN des bactéries mortes, ce qui est donc sans intérêt en postopératoire immédiat. Il est nécessaire avec les tests ADN d'attendre plusieurs jours afin que la phagocytose des cellules mortes soit terminée.

CAS CLINIQUE 5

Patient de 49 ans dont l'examen microscopique montre une flore parodontopathogène nombreuse et active. L'examen par sonde ADN confirme la présence de cinq bactéries parodontopathogènes.
À l'examen clinique, ce patient présente une hygiène buccodentaire correcte mais des poches profondes, particulièrement au maxillaire.
Le traitement parodontal laser assisté est effectué par quadrant sous anesthésie locale et le laser utilisé est un laser type diode d'une longueur d'onde de 810 nm réglé à 3 W en mode pulsé.
Après le traitement du secteur maxillaire droit, un test microbiologique est effectué par culture.
Ce test postopératoire ne décèle aucune bactérie parodontopathogène vivante (figures 18 à 23).

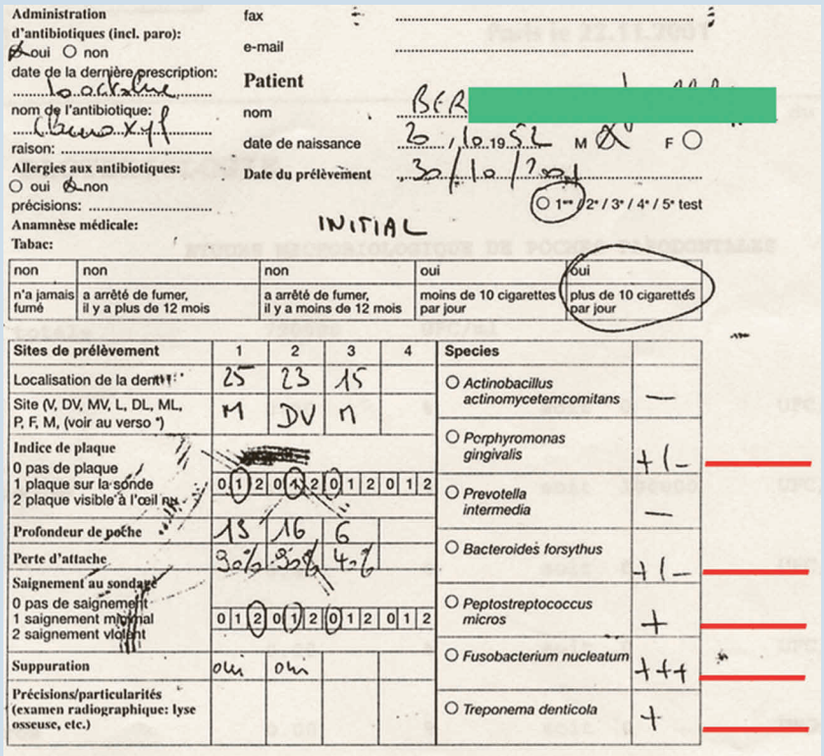

Administration d'antibiotiques (incl. paro): ☒ oui ○ non
date de la dernière prescription: lorsque
nom de l'antibiotique: Clamoxyl
raison:
Allergies aux antibiotiques: ○ oui ☒ non
précisions:
Anamnèse médicale:
Tabac:

fax
e-mail

Patient
nom: BER [redacted]
date de naissance: 6/10/1952 M ☒ F ○
Date du prélèvement: 30/10/2001
○ 1er / 2e / 3e / 4e / 5e test
INITIAL

non	non	non	oui	oui
n'a jamais fumé	a arrêté de fumer, il y a plus de 12 mois	a arrêté de fumer, il y a moins de 12 mois	moins de 10 cigarettes par jour	plus de 10 cigarettes par jour

Sites de prélèvement	1	2	3	4
Localisation de la dent	25	23	15	
Site (V, DV, MV, L, DL, ML, P, F, M, (voir au verso *))	M	DV	M	
Indice de plaque (0 pas de plaque, 1 plaque sur la sonde, 2 plaque visible à l'œil nu)	0 1 2	0 1 2	0 1 2	0 1 2
Profondeur de poche	13	16	6	
Perte d'attache	30%	30%	4%	
Saignement au sondage (0 pas de saignement, 1 saignement minimal, 2 saignement violent)	0 1 2	0 1 2	0 1 2	0 1 2
Suppuration	oui	oui		
Précisions/particularités (examen radiographique: lyse osseuse, etc.)				

Species	
○ *Actinobacillus actinomycetemcomitans*	—
○ *Porphyromonas gingivalis*	+/–
○ *Prevotella intermedia*	—
○ *Bacteroides forsythus*	+/–
○ *Peptostreptococcus micros*	+
○ *Fusobacterium nucleatum*	+++
○ *Treponema denticola*	+

Figure 18 **Examen bactériologique initial par sonde ADN : présence de *Porphyromonas gingivalis* + *Bacteroides forsythus* + *Peptostreptococcus micros* + *Fusobacterium nucleatum* + *Treponema denticola*.**

CAS CLINIQUE 5 (SUITE)

Figure 19 Débridement des poches parodontales aux ultrasons.

Figure 20 Aéropolissage des zones radiculaires accessibles.

Figure 21 Le rayonnement laser est activé sous peroxyde d'hydrogène.

Figure 22 Test bactériologique postopératoire immédiat.

Patient : BER[redacted]
Né le : 20.10.1952 (M)
Demande : AF 0145 0067

Compte rendu : COMPLET — Paris le 22.11.2(

Reçu le 08.11.01 — Pré

BACTERIOLOGIE

Prélèvement :	ETUDES MICROBIOLOGIQUE DE POCHES PARO		
Numération bactérienne totale	790000	UFC/ml	
actinomycetemcomitans	0.00	%	soit 0
Porphyromonas gingivalis	0.00	%	soit 0
Prevotella intermedia	0.00	%	soit 0
Bacteroides forsythus	0.00	%	soit 0
Peptostreptococcus micros	0.00	%	soit 0
Fusobacterium nucleatum	0.00	%	soit 0
Campylobacter rectus	0.00	%	soit 0

Figure 23 Résultats bactériologiques confirmant l'effet décontaminant (aucune bactérie vivante décelable).

CAS CLINIQUE 6

La patiente est une femme de 63 ans qui présente des mobilités importantes malgré une résorption osseuse modérée.
L'examen bactériologique montre l'existence du complexe rouge avec une présence importante d'*Aggregatibacter actinomycetemcomitans*.
Le débridement des poches se fait sous polyvidone iodée ainsi que cela est habituel aujourd'hui.
Après la préparation initiale, de l'eau oxygénée est déposée sur l'ensemble du site préparé et le laser est réglé sur une puissance de 2 W à une fréquence de 50 Hz (*cf.* figure 27).
Un rayonnement laser de 820 nm est appliqué dans l'ensemble des poches sous peroxyde d'hydrogène et en fin d'intervention, une vérification bactériologique par culture est effectuée.
Cette vérification ne montre aucune bactérie parodontopathogène vivante (figures 24 à 30).

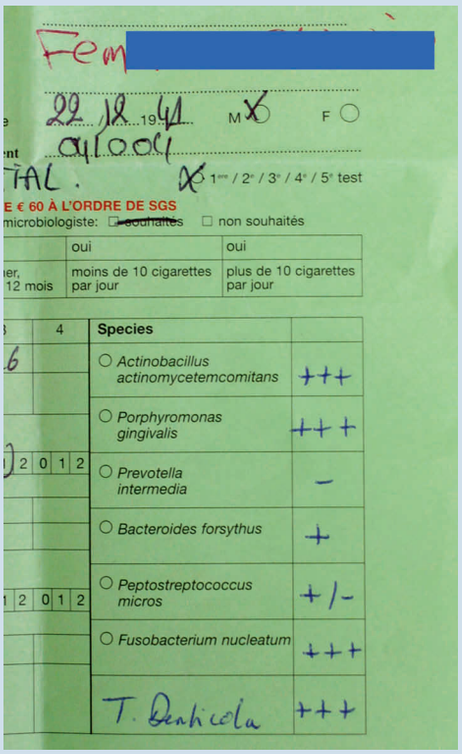

Figure 24 **Étude bactériologique initiale : présence de *Aggregatibacter actinomycetemcomitans* + *Porphyromonas gingivali* + *Bacteroides forsythus* + *Peptostreptococcus micros* + *Fusobacterium nucleatum* + *Treponema denticola*.**

Figure 25 **Débridement des poches sous polyvidone iodée.**

Figure 26 **Aéropolissage minutieux.**

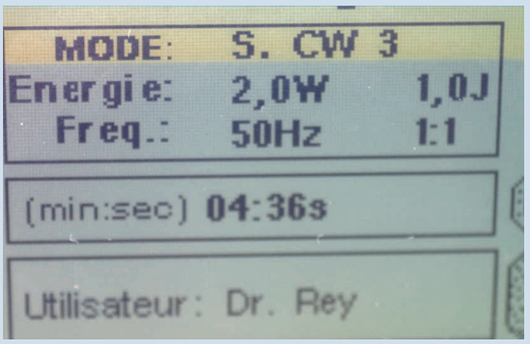

Figure 27 **Réglages du laser.**

CAS CLINIQUE 6 (SUITE)

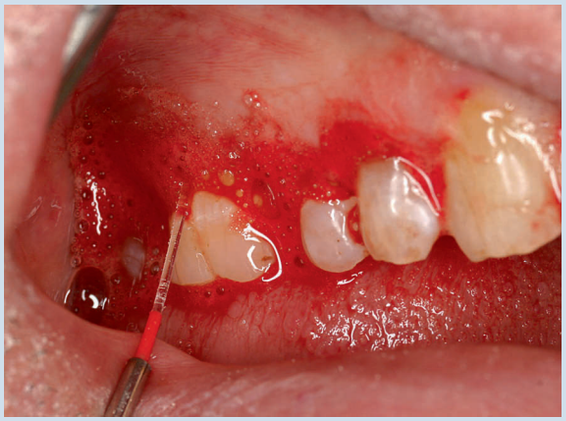

a

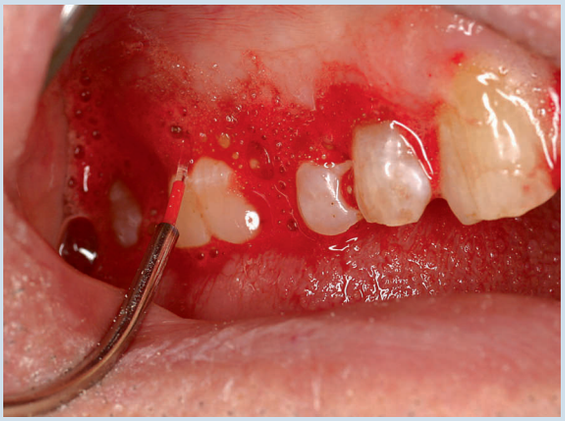

b

Figure 28 a et b Le laser est amené jusqu'au fond des poches avant d'être activé.

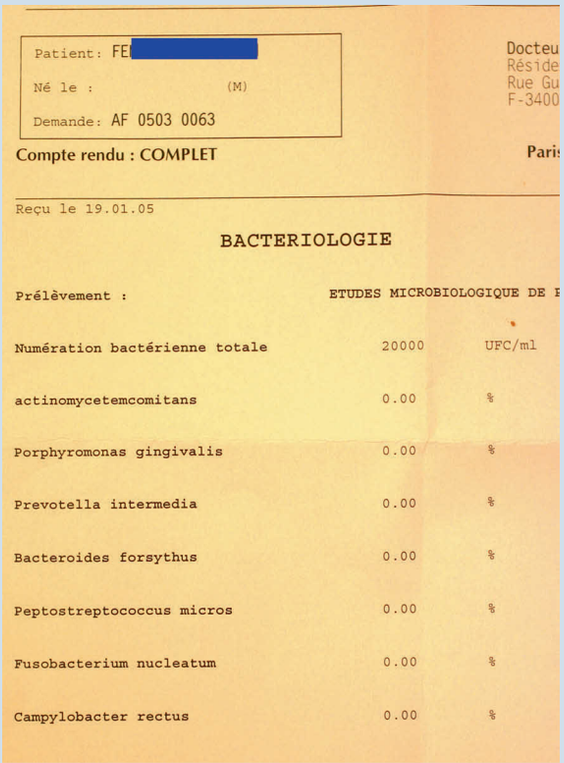

Patient: FE[redacted]
Né le : (M)
Demande: AF 0503 0063

Docteu
Réside
Rue Gu
F-3400

Compte rendu : COMPLET

Paris

Reçu le 19.01.05

BACTERIOLOGIE

Prélèvement :	ETUDES MICROBIOLOGIQUE DE	
Numération bactérienne totale	20000	UFC/ml
actinomycetemcomitans	0.00	%
Porphyromonas gingivalis	0.00	%
Prevotella intermedia	0.00	%
Bacteroides forsythus	0.00	%
Peptostreptococcus micros	0.00	%
Fusobacterium nucleatum	0.00	%
Campylobacter rectus	0.00	%

Figure 30 Résultats de la culture : aucune bactérie décelable.

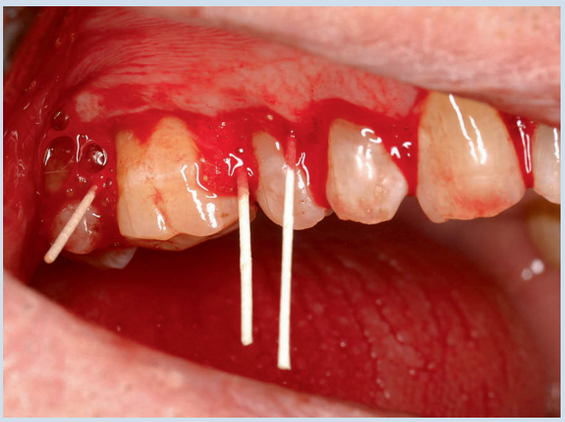

Figure 29 Vérification postopératoire par culture.

CAS CLINIQUE 7

Patiente de 50 ans devant subir une chirurgie implantaire importante au maxillaire.
L'examen bactériologique montre la présence de quatre bactéries parodontopathogènes dont une grande quantité de bactéries appartenant au complexe rouge.
La résorption osseuse est modérée (environ 35 à 40 % de la surface radiculaire) et le protocole mis en place pour la vérification de ce nouveau laser est identique aux deux précédents.
Après débridement des poches sous polyvidone iodée, l'aéropolisseur est passé le plus efficacement possible dans les espaces interdentaires, puis de l'eau oxygénée est déposée dans les poches et enfin le laser est activé par rafales relativement longues puisqu'il s'agit ici d'une diode réglée à 2,5 W en mode pulsé pour limiter l'effet thermique sur les tissus parodontaux.
En fin d'intervention, une vérification bactériologique est effectuée par culture et le résultat démontre une bonne action bactéricide : aucune bactérie vivante décelable (figures 31 à 37).

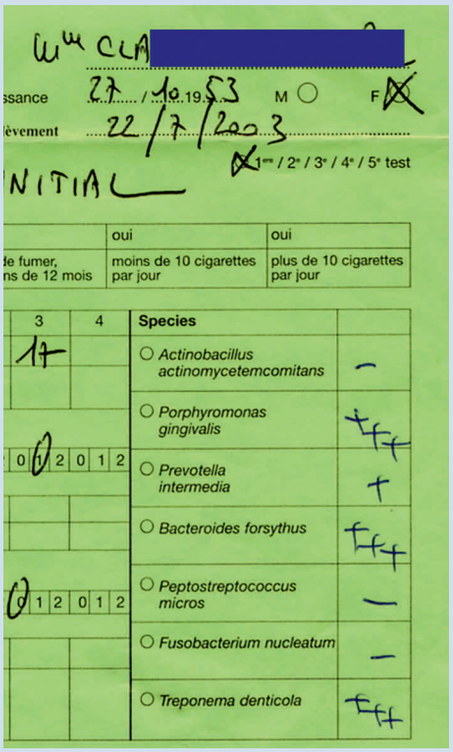

Figure 31 **Test microbiologique préopératoire : présence de *Porphyromonas gingivalis* + *Prevotella intermedia* + *Bacteroides forsythus* + *Treponema denticola*.**

Figure 32 **Débridement des poches sous polyvidone iodée.**

Figure 33 **Aéropolissage des espaces interdentaires et des racines accessibles.**

Figure 34 **Dépôt de peroxyde d'hydrogène à 3 %.**

CAS CLINIQUE 7 (SUITE)

Figure 35 Passage du laser dans les poches parodontales sous peroxyde d'hydrogène.

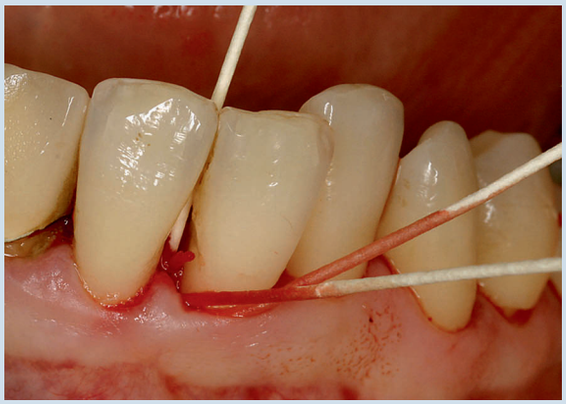

Figure 36 Test postopératoire par culture.

Patient: CLA[redacted]
Née le : 27.10.1953 (F)
Demande: AF 0343 0034

Docteur Gérard R
Résidences de Fr
Rue Guillaume Ja
F-34000 MONTPELL

Compte rendu : COMPLET

Paris le 14.11.2

Reçu le 22.10.03 Pré

BACTERIOLOGIE

Prélèvement :	ETUDES MICROBIOLOGIQUE DE POCHES PARO		
Numération bactérienne totale	120000	UFC/ml	
actinomycetemcomitans	0.00	%	soit 0
Porphyromonas gingivalis	0.00	%	soit 0
Prevotella intermedia	0.00	%	soit 0
Bacteroides forsythus	0.00	%	soit 0
Peptostreptococcus micros	0.00	%	soit 0
Fusobacterium nucleatum	0.00	%	soit 0
Campylobacter rectus	0.00	%	soit 0

Figure 37 Résultats du test par culture : aucune bactérie décelable.

CAS CLINIQUE 7 (SUITE)

Cet effet décontaminant très efficace est la conséquence d'un processus photodynamique au niveau moléculaire. La molécule est activée par un rayonnement laser en provoquant des réactions photochimiques d'oxydoréduction faisant intervenir l'oxygène. Il y a transfert d'énergie à l'oxygène qui est excitée à l'état singulet [9].
L'oxygène singulet est une espèce oxydante bactéricide de faible durée de vie qui revient rapidement à son état fondamental en étant immédiatement capable d'une nouvelle collecte d'énergie lumineuse avec nouvelle production d'oxygène singulet.
On voit immédiatement l'intérêt des lasers pulsés de forte fréquence et l'apparition des nouveaux lasers superpulsés (jusqu'à 10 000 Hz) permet une amélioration notable de l'action photochimique décontaminante (figure 38).

Figure 38 **En mode superpulsé, les lasers diodes sont efficaces dans le traitement des infections parodontales et endodontiques.**

L'intérêt d'un rayonnement pénétrant est de décontaminer en profondeur les poches parodontales (ainsi que les tissus péri-apicaux dans les traitements endodontiques). L'énergie étant absorbée dans un volume important de tissus cibles, l'élévation de température consécutive à la conversion de l'énergie radiative en énergie calorique est nettement diminuée.

Vérification par tests bactériologiques à 6 et 12 mois postopératoires

Les recherches effectuées *in vitro* ont corroboré les premiers résultats cliniques et par la suite tous les tests effectués *in vivo* ont confirmé une réelle action décontaminante du protocole « peroxyde d'hydrogène + laser » lorsque celui-ci est apporté en complément des techniques parodontales classiques.
Il a semblé nécessaire de vérifier que sous réserve d'une hygiène buccodentaire adaptée et rigoureuse, la plaque dentaire ne redevenait pas pathogène après quelques mois d'attente.
Pendant plus de 2 ans, un groupe de 50 patients atteints de parodontite agressive a été étudié et suivi (étude 8).
Ces patients avaient tous subi un traitement parodontal laser assisté et devaient continuer le même protocole d'hygiène buccodentaire (*cf.* chapitre 4).
Le groupe d'étude est composé de 33 % d'hommes et de 67 % de femmes, d'un âge variant de 35 à 64 ans.
Il est à noter que les deux tiers du groupe étudié avaient déjà subi dans le passé une intervention de chirurgie parodontale avec lambeau d'accès.
Un test bactériologique initial a été effectué sur chacun de ces patients au moyen d'une étude microbiologique recherchant l'ADN des bactéries.
Les plaques dentaires étudiées comprennent toutes entre trois et sept bactéries parodontopathogènes et seule la bactérie *Aggregatibacter actinomycetemcomitans* est rarement retrouvée dans le biofilm sous-gingival (2 % des prélèvements).

Par contre, toutes les autres bactéries ont été retrouvées dans plus de 60 % des prélèvements avec la présence la plus importante pour le complexe rouge :
– *Porphyromonas gingivalis* : 89 % des prélèvements ;
– *Tannerella forsythia* : 100 % des prélèvements ;
– *Treponema denticola* : 84 % des prélèvements.

L'éloignement de certains patients et les impératifs du planning professionnel ont imposé de diviser le groupe initial en deux sous-groupes :
– un groupe A qui comprend 28 patients effectuant une vérification bactériologique à court terme (entre 2 et 6 mois après le traitement parodontal laser assisté) ;
– un groupe B qui comprend 22 patients effectuant une vérification par test bactériologique à moyen terme (entre 7 et 12 mois après le traitement parodontal).

✔ Groupe A

Les 28 patients du groupe A subissent un test bactériologique de vérification par culture ou sonde ADN (figure 39).
Six d'entre eux, soit 21,4 %, ont un prélèvement qui signale la présence de soit :
– *Peptostreptococcus micros* ;
– *Fusobacterium nucleatum* ;
– des deux bactéries ensemble.

Par contre, aucun de ces six patients ne présente de signes inflammatoires ou infectieux.
Les 22 autres patients, soit 78,6 %, n'ont aucune bactérie décelable dans le test bactériologique de vérification.

✔ Groupe B

Pour le groupe B, les 22 patients sont vérifiés à plus de 6 mois postopératoires (entre 7 et 12 mois) (figure 40).
Sur ces 22 patients, vingt et un conservent une excellente hygiène buccodentaire. Un seul présente un manque évident dans les soins d'hygiène buccodentaire quotidiens avec présence d'une plaque abondante sur toutes les faces accessibles des dents. Une vérification bactériologique est pour-

tant effectuée sur ce patient et signale la présence du complexe rouge en quantité suffisante pour justifier les signes cliniques d'inflammation gingivale.
Ce patient, n'ayant pas suivi le protocole et les recommandations d'hygiène buccodentaire nécessaires, est écarté de l'étude.

Sur les 21 patients restant, les tests bactériologiques de vérification indiquent 2 patients (soit 9,5 %) avec présence de *Peptostreptococcus micros*, et 19 patients (soit 90,5 %) avec aucune bactérie décelable dans le test microbiologique.
Le résultat global, tous patients confondus, donne :
– un patient avec échec de motivation ;
– 8 patients, soit 16,3 % avec présence de *Peptostreptococcus micros* ou de *Fusobacterium nucleatum* ;
– 41 patients, soit 83,7 % avec un prélèvement négatif, sans aucune bactérie décelable.

ÉTUDE 8 : ÉTUDE SUR UN GROUPE DE 50 PATIENTS ATTEINTS DE PARODONTITES AGRESSIVES GÉNÉRALISÉES

Présentation du groupe d'étude de 50 patients

Le plus jeune à 35 ans.
Le plus âgé à 64 ans.
Le groupe est constitué de :
– 33 % d'hommes (22 % ont plus de 50 ans, 11 % ont moins de 50 ans) ;
– 67 % de femmes (40 % ont plus de 50 ans, 27 % ont moins de 50 ans).
65 % du groupe ont déjà subi une intervention de chirurgie parodontale avec lambeau d'accès.

Résultats des tests bactériologiques initiaux

Les bactéries recherchées par sonde ADN ou PCR *real time* sont *Aggregatibacter actinomycetemcomitans, Porphyromonas gingivalis, Prevotella intermedia, Bacteroides forsythus, Peptostreptococcus micros, Fusobacterium nucleatum*, *Treponema denticola* :
– 16 % ont un résultat avec 7 bactéries ;
– 16 % ont un résultat avec 6 bactéries ;
– 32 % ont un résultat avec 5 bactéries ;
– 22 % ont un résultat avec 4 bactéries ;
– 14 % ont un résultat avec 3 bactéries.

Aucun n'a moins de 3 bactéries pathogènes.
– *Aggregatibacter actinomycetemcomitans* est présent dans 2 % des prélèvements.
– *Porphyromonas gingivalis* est présent dans 89 % des prélèvements.
– *Prevotella intermedia* est présent dans 56 % des prélèvements.
– *Bacteroides forsythus* est présent dans 100 % des prélèvements.
– *Peptostreptococcus micros* est présent dans 61 % des prélèvements.
– *Fusobacterium nucleatum* est présent dans 78 % des prélèvements.
– *Treponema denticola* est présent dans 84 % des prélèvements.

ÉTUDE 8 : ÉTUDE SUR UN GROUPE DE 50 PATIENTS ATTEINTS DE PARODONTITES AGRESSIVES GÉNÉRALISÉES (SUITE)

Résultats du groupe A dont le test bactériologique de vérification a été effectué entre 2 et 6 mois post-opératoires

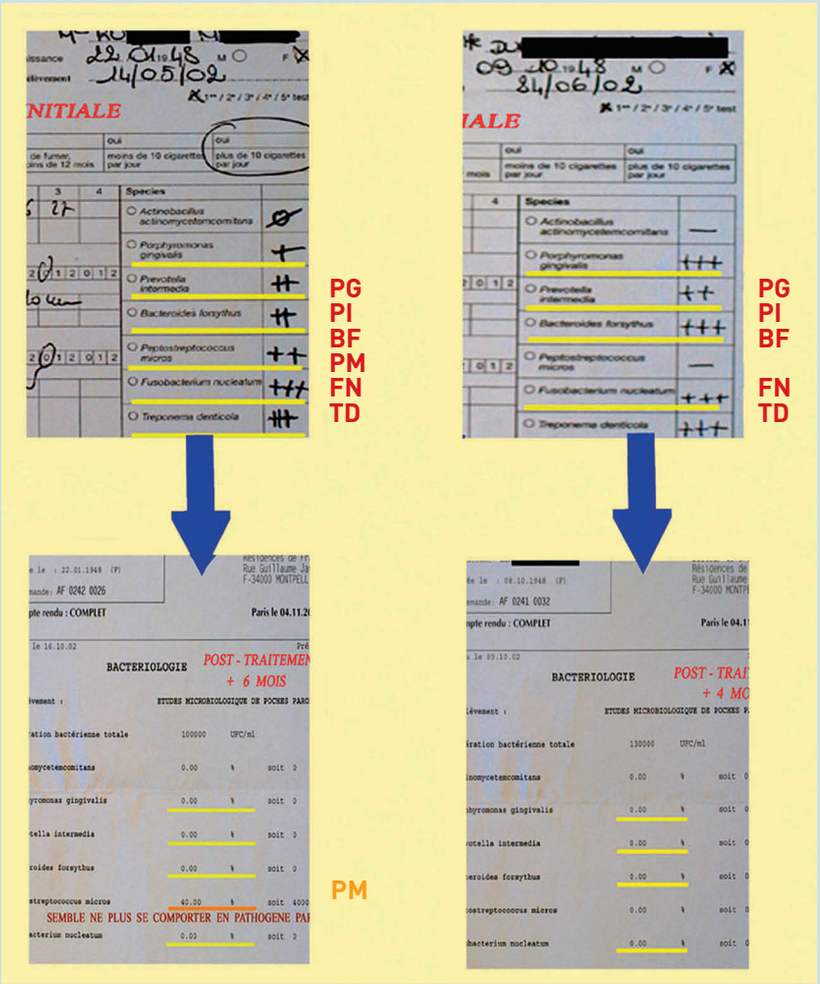

Figure 39 **Exemples des vérifications effectuées sur le groupe A (28 patients vérifiés entre 2 et 6 mois postopératoires).**

Première vérification bactériologique à court terme (entre 2 et 6 mois postopératoires) : les patients sont suivis chaque mois pour vérification de la motivation et du suivi du protocole d'hygiène buccodentaire recommandée.

28 patients, soit **56 %** du groupe, subissent une vérification par culture ou par sonde ADN :

– 6 patients, soit **21,4 %**, ont un prélèvement positif dont :

2 *présence de* ***Peptostreptococcus micros*** **soit 7,1 %**,

2 *présence de* ***Fusobacterium nucleatum*** **soit 7,1 %**,

2 *présence de* ***Peptostreptococcus micros*** **et** ***Fusobacterium nucleatum*** **soit 7,1 %**,

aucun des 6 patients ne présente de signe inflammatoire ou infectieux ;

– **22** patients, soit **78,6 %**, ont un prélèvement négatif.

ÉTUDE 8 : ÉTUDE SUR UN GROUPE DE 50 PATIENTS ATTEINTS DE PARODONTITES AGRESSIVES GÉNÉRALISÉES (SUITE)

Résultats du groupe B dont le test bactériologique de vérification a été effectué entre 7 et 12 mois post-opératoires



Figure 40 **Exemples des vérifications effectuées sur le groupe B (22 patients vérifiés à plus de 6 mois postopératoires).**

Deuxième vérification bactériologique à moyen terme (entre 7 et 12 mois postopératoires) : les patients conservent une bonne hygiène buccodentaire.
Sur les 22 patients, **un seul** est écarté de la statistique pour manque d'hygiène buccodentaire (niveau de plaque : 3 brossages médiocres, 1 fois par jour maximum…).
La vérification bactériologique sur ce patient nous donne : ***Porphyromonas gingivalis* + *Fusobacterium nucleatum* + *Treponema denticola* avec des signes évidents d'inflammation**.

Pour les autres, **21** patients :
- **2** ont un prélèvement avec présence de *Peptostreptococcus micros* soit **9,5 %** avec une cicatrisation osseuse tout à fait satisfaisante **(gain supérieur à 20 % de la surface radiculaire)** ;
- **19** ont un prélèvement négatif soit **90,5 %**.

STATISTIQUE GÉNÉRALE DE L'ÉTUDE DE CE GROUPE

50 patients (total tout patients confondus) :

- 1 patient avec échec de motivation.
- 8 patients avec *Peptostreptococcus micros* ou *Fusobacterium nucleatum*, AJ + 6 et 12 mois soit 16,3 % (sans que cela gêne la cicatrisation osseuse).
- 41 patients avec prélèvement négatif, soit 83,7 %.

POINTS CLÉS

- Aucun des huit patients présentant une présence de *Peptostreptococcus micros*, de *Fusobacterium nucleatum* ou des deux bactéries ensemble ne présente de signes cliniques inflammatoires ou infectieux.
- La cicatrisation clinique et radiographique de ces patients est tout à fait satisfaisante, avec pour certains d'entre eux un gain de soutien osseux important permettant une fermeture correcte de l'attache épithélioconjonctive.
- Peptostreptococcus micros et Fusobacterium nucleatum semblent donc perdre leurs propriétés parodonto-pathogènes lorsqu'elles sont seules présentes dans le biofilm sous gingival.

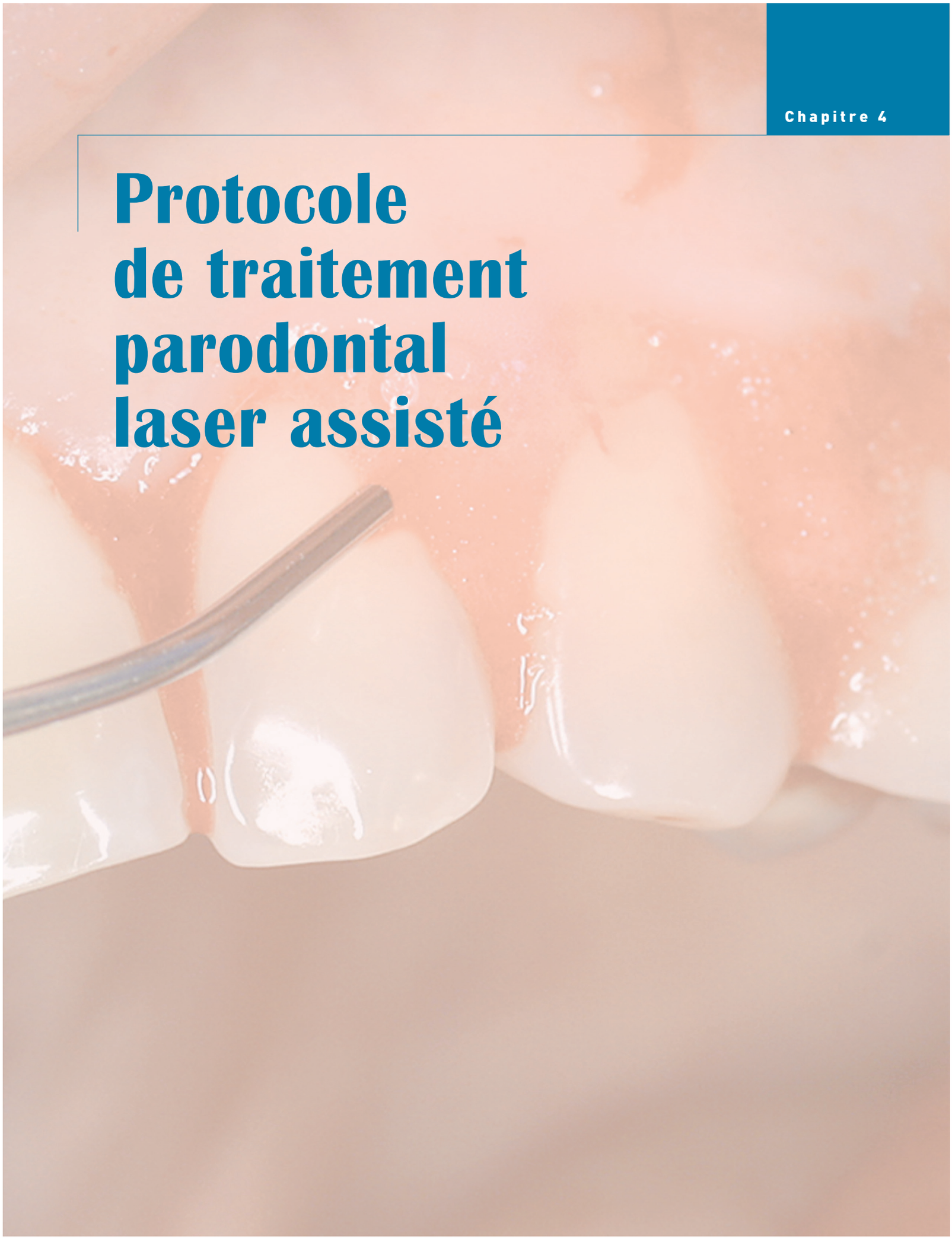

Chapitre 4

Protocole de traitement parodontal laser assisté

Aucune des étapes principales qui sont définies dans ce chapitre ne doit être négligée pour arriver aux résultats espérés.
Les réglages du laser permettant d'obtenir la quantité d'énergie suffisante pour décontaminer les lésions parodontales nécessitent une étude clinique et un diagnostic précis ainsi qu'une étude microbiologique qualitative et quantitative en raison de la résistance plus ou moins importante des bactéries parodontopathogènes.
L'adjonction d'une antibiothérapie conjointe n'est plus systématique aujourd'hui ; le protocole de traitement laser assisté, correctement effectué, permet en effet, à lui seul, une excellente décontamination de toutes les poches parodontales infectées.
Cependant, si le statut médical du patient le nécessite ou pour toute autre raison que le praticien juge nécessaire, il est toujours possible sans contre-indication de compléter le traitement laser assisté par une antibiothérapie adaptée.

Importance de la première consultation

La première consultation est le premier contact avec un patient souvent anxieux. De la réussite ou non de ce premier rendez-vous dépend le succès du traitement lui-même.
C'est tout l'ensemble du cabinet qui doit se mobiliser pour que ce premier contact soit réellement positif :

– accueil téléphonique ;
– réception du patient ;
– établissement du dossier médical ;
– transparence de l'information, etc.

Toute l'équipe médicale a un rôle important pour faciliter cette consultation initiale (figure 1).
Le patient doit se sentir en confiance. Sa collaboration efficace est strictement nécessaire pour la réussite du traitement. Les explications données doivent donc être facilement compréhensibles et suffisamment précises pour obtenir un consentement éclairé au traitement envisagé.

Figure 1 **Chaque poste de l'équipe médico-chirurgicale a une importance capitale dans la réussite des traitements.**

✔ Prise de contact et communication patient/praticien

Il est déconseillé d'installer immédiatement le patient sur le fauteuil de soins sous la lumière du scialytique. Le patient ne se sent pas à l'aise pour vous confier les raisons de sa visite ainsi que ses motivations les plus personnelles.
Il est préférable de réserver un temps assez long pour le recevoir dans l'intimité d'un bureau afin de le laisser s'exprimer et de pouvoir lui poser, en toute confidentialité, les questions qui permettent de découvrir les causes ou les facteurs aggravants de sa maladie (figure 2).

Figure 2 **L'intimité d'un bureau est souhaitable pour un premier contact efficace avec les malades.**

La communication avec certains patients n'est pas toujours une chose aisée. Si certains s'expriment spontanément, d'autres ont une réelle réticence à parler de leurs problèmes et une certaine connaissance de la communication entre praticien et malade peut nous aider dans cette prise de contact souvent délicate.

Il est relativement facile de classer nos patients en fonction de leurs expressions et de leurs émotions :
– pour leurs expressions, les patients vont soit affirmer, soit au contraire questionner, demander ;
– pour leurs émotions, certains les expriment sans pouvoir les cacher, alors que d'autres les contrôlent sans laisser apparaître leurs sentiments intérieurs.

Cela permet de classer les patients en quatre groupes (figure 3 et tableau 1) :
– dynamique ;
– expressif ;
– aimable ;
– analytique.

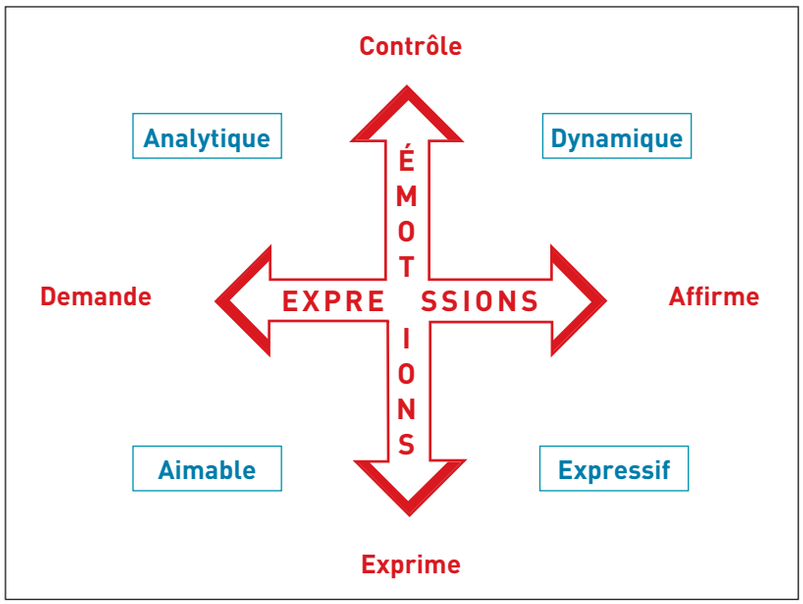

Figure 3 **Classement des groupes de patients en fonction de leurs expressions et de leurs émotions.**

Tableau 1. Conseils pour une communication positive

Type de patient		Conseil aux praticiens
Patients analytiques	Ce sont des patients précis, logiques et sérieux. Ils font peu de mouvement en parlant d'une voix relativement monocorde.	Avec ces patients, il est nécessaire de donner des détails techniques avec une description précise. La ponctualité est appréciée.
Patients dynamiques	Ce sont des personnes actives, avec un esprit de décision rapide. Ils sont assez indépendants et s'expriment rapidement avec des gestes assez importants.	Avec ces patients, il faut être assez énergique et présenter des documents clairs. Priorité à l'efficacité sans détail inutile.
Patients expressifs	Ils sont énergiques et s'intéressent à beaucoup de choses. Ils sont rapides et spontanés dans leurs décisions. Ils ont une élocution imagée et importante.	Ce sont des patients à qui il faut donner des explications et des descriptions importantes et qui ont besoin de voir les progrès réalisés. Ces patients nécessitent de la part de toute l'équipe médicale une efficacité permanente.
Patients aimables	Ces patients sont relativement prudents et craintifs, mais ils sont disponibles et collaborent correctement. si la communication a été bien établie avec eux. En général, leur voix est assez douce et avec peu de geste.	Il est inutile de donner à ces patients trop de détails cliniques, il suffit de mettre en avant les avantages du plan de traitement proposé. Par contre, il faut être très disponible et savoir être reconnaissant vis-à-vis de ces patients.

Ces quelques conseils mis en application vous permettent de rentrer dans la « bulle de communication » du patient afin d'obtenir de sa part les confidences importantes qui vont faciliter votre compréhension des relations patient/maladie ainsi qu'une adhésion sans réserve du malade au plan de traitement proposé.

✔ Fiche parodontale et examens nécessaires

De nombreuses fiches parodontales plus ou moins compliquées ont été proposées (figure 4). Il semble important de noter les souhaits initiaux des patients, l'historique buccodentaire et le style de vie professionnelle et familiale. Ces éléments permettent de définir les éventuelles relations entre la vie du patient et sa maladie parodontale.

Le risque de récidive est évalué par la moyenne des six critères suivants :
– antécédents familiaux ;
– stress et anxiété ;
– absence ou présence de carie ;
– statut médical et tabagisme éventuel ;
– fréquence des gingivites éventuelles ;
– hygiène buccodentaire initiale du patient.

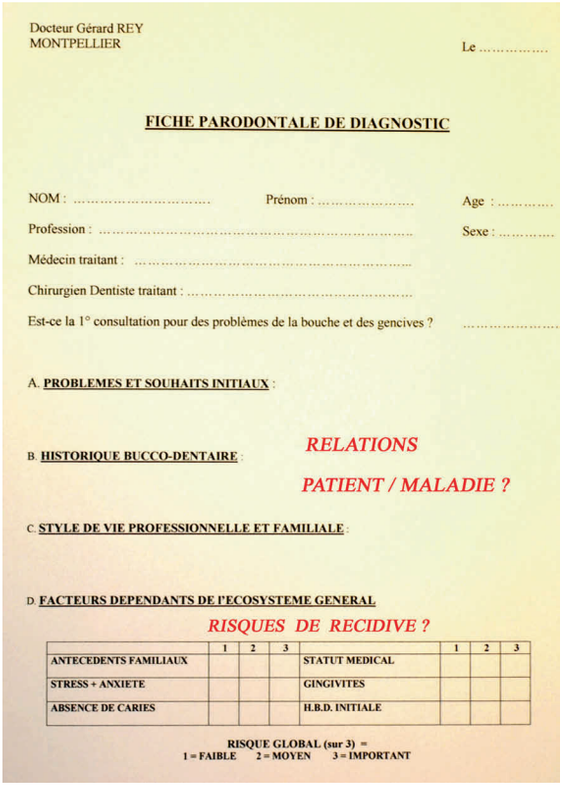

Docteur Gérard REY
MONTPELLIER

Le .....

FICHE PARODONTALE DE DIAGNOSTIC

NOM : ..... Prénom : ..... Age : .....

Profession : ..... Sexe : .....

Médecin traitant : .....

Chirurgien Dentiste traitant : .....

Est-ce la 1° consultation pour des problèmes de la bouche et des gencives ? .....

A. **PROBLEMES ET SOUHAITS INITIAUX** :

B. **HISTORIQUE BUCCO-DENTAIRE** :

RELATIONS

PATIENT / MALADIE ?

C. **STYLE DE VIE PROFESSIONNELLE ET FAMILIALE** :

D. **FACTEURS DEPENDANTS DE l'ECOSYSTEME GENERAL**

RISQUES DE RECIDIVE ?

	1	2	3		1	2	3
ANTECEDENTS FAMILIAUX				STATUT MEDICAL			
STRESS + ANXIETE				GINGIVITES			
ABSENCE DE CARIES				H.B.D. INITIALE			

RISQUE GLOBAL (sur 3) =
1 = FAIBLE 2 = MOYEN 3 = IMPORTANT

Figure 4 **Proposition pour une fiche parodontale simplifiée : feuillet n° 1.**

La communication étant établie avec le patient et les informations générales notées, le patient est installé sur le fauteuil par l'assistant(e) chirurgical(e) qui passe quelques minutes seul(e) avec le patient afin qu'une communication particulière puisse s'instaurer entre eux (figure 5).
Avec l'aide de l'assistant(e), le praticien note les pertes d'attache et les mobilités de chaque dent ainsi que les facteurs parodontaux : saignements, suppurations, migrations, etc. (figure 6).

Figure 5 **Les examens cliniques et radiographiques sont effectués par le praticien et des radiographies récentes de bonne définition sont indispensables.**

Figure 6 **Un examen clinique initial complet de tout l'écosystème buccodentaire est nécessaire à la première consultation.**

Les facteurs aggravants sont également notés, tels que les perturbations d'occlusion, les problèmes prothétiques ou les soins défectueux.
Pour l'examen radiographique qui doit permettre de noter la perte de soutien initiale de chaque dent, le praticien peut disposer, suivant son propre choix, de :
– soit une radiographie panoramique de bonne qualité (figure 7a) ;
– soit un bilan long cône (figure 7b) ;
– soit éventuellement des deux.

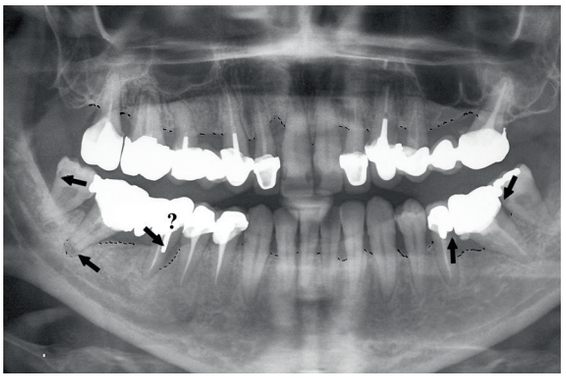

a

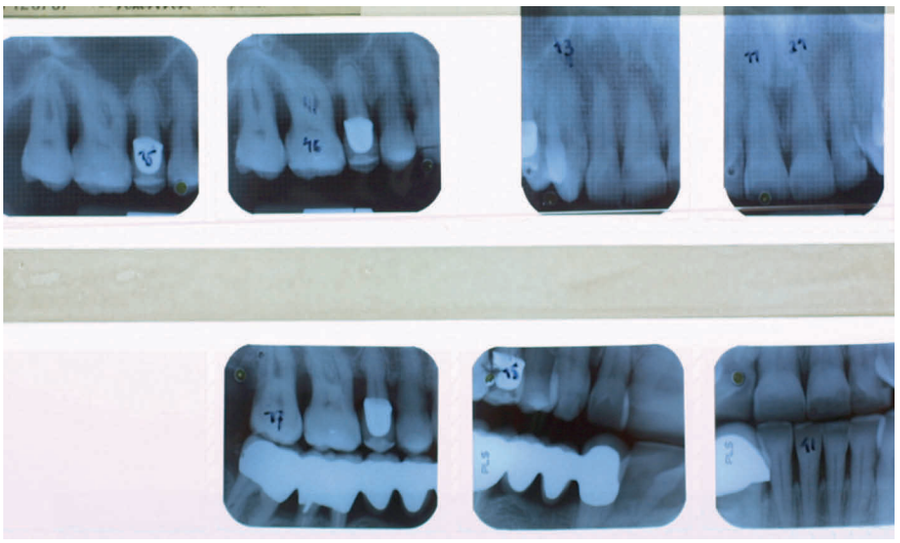

b

Figure 7 a et b

a. L'examen radiographique initial peut être effectué avec une radiographie panoramique de bonne qualité. En plus des lésions parodontales, il est nécessaire de noter et d'informer le patient sur tous les facteurs aggravants d'origine endodontique ou prothétique ; b. L'examen radiographique initial peut également être effectué avec un bilan long cône.

Les études tomographiques ne sont pas nécessaires à la première consultation et ne sont prescrites qu'en cas de nécessité dans le traitement envisagé.
Quel que soit le type d'examen radiographique effectué, une définition et un contraste suffisant sont nécessaires. Les clichés de mauvaise qualité n'ayant aucune utilité dans notre diagnostic doivent être refaits (figure 8).

a

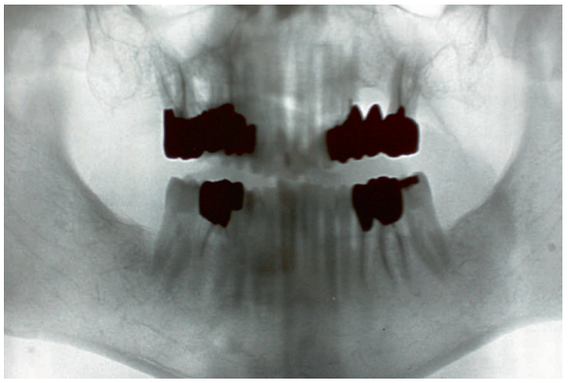

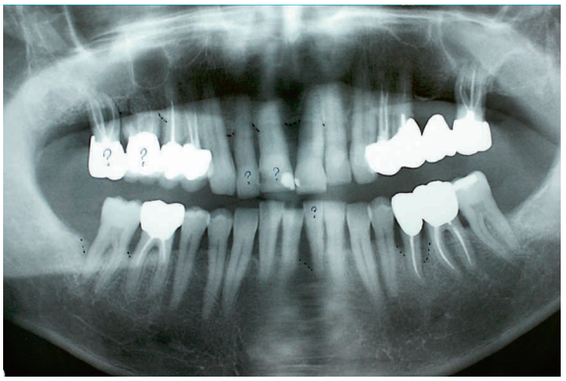

b

Figure 8 a et b **Exemple d'un cliché panoramique totalement illisible qui a dû faire l'objet d'un deuxième examen.**

Les mobilités et les pertes de soutien initiales sont notées sur la fiche parodontale simplifiée afin de juger de l'état global de chaque dent, de sa chance de guérison ou éventuellement de la possibilité de son remplacement (figure 9).

Une information transparente est faite au patient afin que la meilleure décision soit prise d'un commun accord.

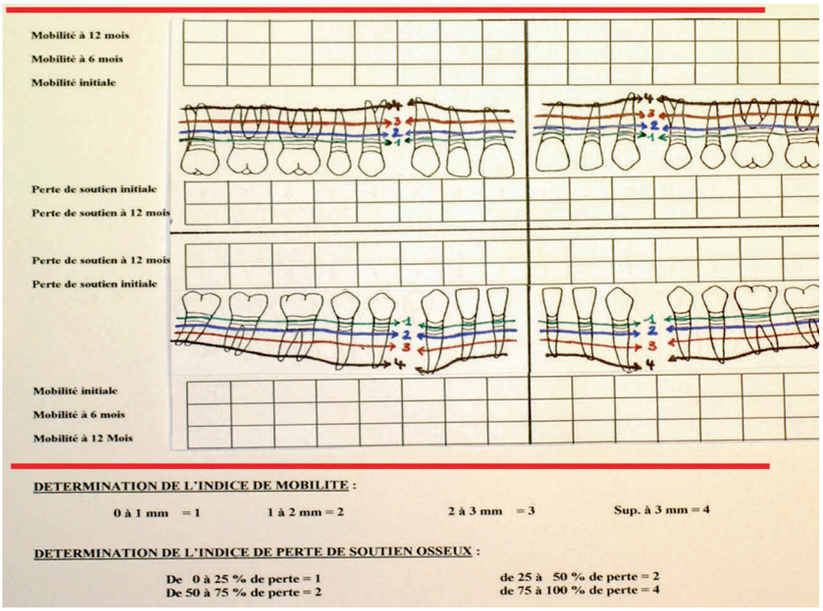

Figure 9 **Fiche parodontale simplifiée : feuillet n° 2.**

L'avancement de la maladie parodontale ayant été évalué grâce aux premiers examens cliniques et radiographiques, il reste à apprécier l'activité de la maladie parodontale au jour de la première consultation et cela nécessite en plus de l'examen clinique, un premier examen microbiologique au microscope (figure 10) qui donne les premières indications sur l'état d'activité de la flore buccodentaire (figure 11).

Figure 10 **Matériel de diagnostic et de communication.**

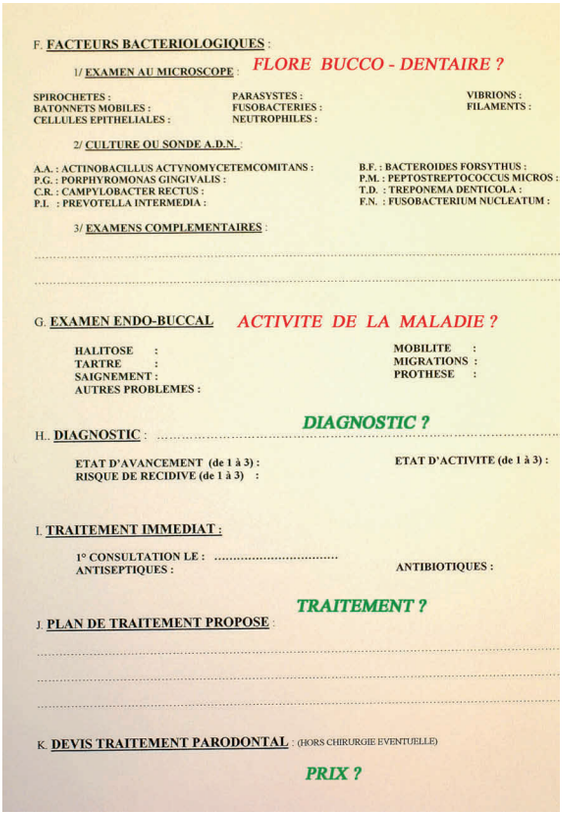

Figure 11 **Fiche parodontale simplifiée : feuillet n° 3.**

Après tous ces examens, il est possible de donner un premier diagnostic qui nécessite une confirmation bactériologique complète par sonde ADN ou PCR *real time* (figures 12 et 13).

Figure 12 **Test microbiologique par sonde ADN.**

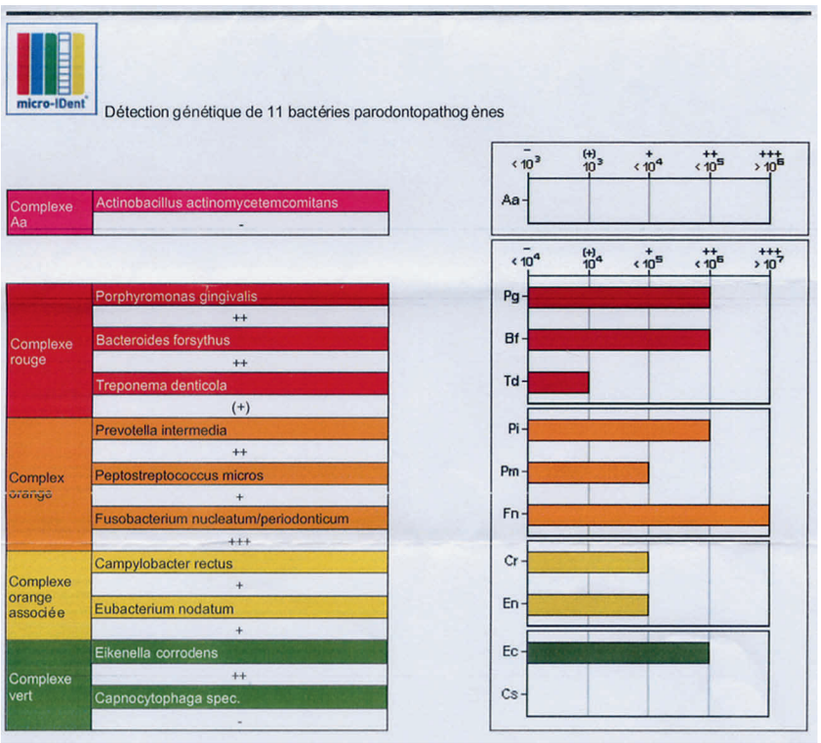

Figure 13 **Résultats d'un examen bactériologique ADN : détection génétique de onze bactéries parodontopathogènes (source : micro-Ident).**

✔ Plan de traitement et devis

Plus tôt le traitement est mis en place, plus il est possible de conserver des dents fonctionnelles avec une gencive saine.
Il est donc inutile d'attendre la présence de lésions osseuses profondes pour envisager un traitement parodontal approprié.
Dès que le diagnostic de parodontite à étiologie bactérienne est posé, le traitement doit être effectué intégralement le plus rapidement possible.
Le patient qui vient consulter souhaite obtenir des informations relativement précises sur :

– la cause de sa maladie ;
– le traitement envisagé ;
– la somme à débourser pour ce traitement.

Il est donc nécessaire de répondre à ces trois questions à la fin de la consultation initiale.
Le plan de traitement proposé doit tenir compte des souhaits initiaux du patient et donner toutes les informations médico-légales indispensables qui permettent d'obtenir le consentement éclairé des patients.

Conseil : le traitement parodontal étant hors nomenclature, un devis détaillé doit être proposé au patient sur lequel il est recommandé d'indiquer les consultations de maintenance prévues après le traitement, afin que le patient ait toutes les informations y compris dans le cadre de la surveillance clinique et radiographique postopératoire.

Il est évident qu'une première consultation bien conduite nécessite un temps très long. Malgré la présence de plusieurs collaboratrices expérimentées, il est souvent primordial de consacrer une heure et quart, une heure et demie et parfois plus pour obtenir toutes les informations nécessaires à la proposition du plan de traitement et répondre avec exactitude aux demandes parfois précises des patients.

Remarques : la découverte fortuite d'une parodontite agressive au cours d'une consultation de courte durée nécessite de prendre un rendez-vous ultérieur afin de préparer avec rigueur tous les éléments nécessaires au traitement.
Tout au plus, est-il possible de réaliser une première information après un examen bactériologique au microscope afin de motiver le patient à prendre en charge son état parodontal s'il le souhaite.

Le plan de traitement envisagé doit :
– tenir compte des facteurs aggravants éventuellement diagnostiqués ;
– indiquer au patient les possibilités thérapeutiques qui lui sont proposées pour supprimer ces facteurs aggravants et améliorer ainsi l'équilibre de son écosystème buccodentaire.
Le traitement est inscrit au fur et à mesure sur la fiche parodontale simplifiée avec l'évolution constatée à chaque visite du patient (figure 14).



FICHE PARODONTALE DE TRAITEMENT

NOM : ..... Prénom : .....

1°/TRAITEMENT PARODONTAL INITIAL : Lithotrities Parodontales et traitement au Laser.

Date	Secteur Traité	Remarques en cours d'intervention	Evolution

2°/ TRAITEMENT PARODONTAL SECONDAIRE - Séances de maintenance :

Date	Secteur Traité	Remarques en cours d'intervention	Evolution

Figure 14 **Fiche parodontale simplifiée : feuillet n° 4.**

Traitement parodontal assisté au laser

✔ Généralités

Comme cela est indiqué dans les chapitres précédents, les rayonnements laser les plus performants pour ces traitements sont les rayonnements pénétrants, de types diode (entre 810 et 980 nm), Nd YAG (1064 nm) ou même Nd YAP (1340 nm) sous réserve d'adapter le geste du praticien dans le cas de ce dernier laser afin de réduire au maximum l'effet thermique relativement important.
Les lasers dont les réglages permettent des fréquences de type superpulsé (plusieurs milliers d'impacts par seconde) sont les plus efficaces en raison de la très faible durée de vie de l'oxygène singulet.
Par contre, la montée en puissance élevée n'est absolument pas nécessaire pour ce type de traitement, le réglage de la puissance entre 2 et 3 W étant suffisant dans la majorité des cas.
L'utilisation du laser sous peroxyde d'hydrogène à 3 % peut être adaptée à votre traitement quelles que soient vos habitudes en parodontologie. Il peut être utilisé après un traitement parodontal chirurgical avec lambeau d'accès ou après un simple curetage et surfaçage des racines dentaires. Cependant, l'utilisation de rayonnement invisible qui pénètre dans les tissus trouve toute son efficacité et sa complémentarité dans les techniques de parodontie médicale.
Au cours de ces traitements, il est préférable d'éviter la suppression des tissus gingivaux et osseux. Le surfaçage radiculaire par curetage est remplacé par une action ultrasonique relativement douce sur les racines dentaires, l'action du laser permettant par la suite de détoxifier et de décontaminer toutes les surfaces cémentaires.

✔ Programmation des interventions

Suivant vos habitudes et en fonction des obligations de votre patient, l'intervention peut être effectuée par hémi-arcade ou par arcade complète et même éventuellement sur une bouche complète si certains impératifs l'exigent (éloignement du patient, demande médicale particulière, chirurgie complémentaire programmée, etc.).
Dans ce cas, l'attention du praticien doit être attirée sur la durée totale de l'intervention qui nécessite plusieurs heures de concentration rigoureuse sous aide visuelle (loupe ou microscope) avec toutes les répercussions sur le type d'anesthésie qui doit accompagner cette intervention.
Les deux solutions les plus habituelles sont de soit :

– traiter le maxillaire puis la mandibule après la cicatrisation de la première arcade ;
– effectuer le traitement par hémi-arcade en quatre séances espacées chacune de plusieurs semaines.

Le traitement en deux séances, maxillaire puis mandibule, s'avère très efficace et permet au patient de retrouver rapidement une bonne santé parodontale.
La solution en quatre séances, par hémi-arcade, a l'avantage de raccourcir les temps opératoires et permet une surveillance de l'hygiène buccodentaire postopératoire au cours des contacts répétés avec le patient.
L'espacement des interventions a également un avantage financier qui permet au patient d'échelonner les règlements pour ce traitement hors nomenclature.

✔ Fin de traitement

Quelle que soit la solution retenue, le patient doit être revu environ 3 mois après pour la dernière séance qui permet de vérifier :

– la fermeture des lésions parodontales initiales ;
– la diminution des mobilités ;
– la première cicatrisation des tissus mous périphériques.

Au cours de cette dernière séance, le praticien réalise :

– une remise en état parodontal complète aux ultrasons sous polyvidone iodée avec vérification de la première cicatrisation des poches parodontales ;
– un aéropolissage minutieux de toutes les zones interdentaires et juxtagingivales ;

– un contrôle bactériologique au microscope à contraste de phase ;
– une action biostimulante grâce à un rayonnement laser pénétrant afin de favoriser la cicatrisation des tissus mous ;
– un examen général de l'écosystème buccodentaire avec le rappel et l'amélioration éventuelle des conseils d'hygiène buccodentaire prescrits au patient.

Le traitement complet comprend donc au maximum six séances de plus d'une heure chacune :
– la première consultation avec toutes les explications nécessaires et la mise en place du protocole d'hygiène buccodentaire adapté ;
– les quatre séances de traitement parodontal laser assisté par hémi-arcade ;
– la dernière séance de traitement en général programmée 2 à 3 mois après la microchirurgie.

✔ Importance de la maintenance

Après ces six séances, le patient doit savoir parfaitement maîtriser son hygiène buccodentaire personnelle.
Si c'est le cas, il est revu chaque année pour des séances de maintenance parodontale, par contre, si l'hygiène buccodentaire n'est pas parfaitement maîtrisée, il est préférable de programmer avec ce patient plusieurs séances de maintenance (tous les 6 mois ou tous les 4 mois).
Pour les patients à risque, il est recommandé un contrôle tous les 4 mois, soit 3 fois par an.

Traitement parodontal préparatoire

Une anesthésie locale de la zone traitée est absolument indispensable afin de pouvoir effectuer une préparation parodontale minutieuse jusqu'au contact osseux avec un débridement indolore de toutes les poches parodontales, aussi profondes soient elles.
Pour cette action initiale, les curettes sont remplacées par des instruments ultrasoniques produisant une vibration parfaitement longitudinale.
Des inserts fins sont bien adaptés à un débridement le long des racines dentaires et ce sont de préférence les faces arrondies des inserts qui sont au contact du cément afin de respecter celui-ci au maximum.
De nombreux fabricants proposent un matériel parfaitement adapté à cette fonction (figure 15).

Figure 15 a à d **Différents matériels ultrasoniques convenant pour le débridement des poches parodontales (EMS – SATELEC – NSK) et adaptés à la préparation parodontale initiale : a. Master 600® ; b. Prophymaxlux ; c. Varios 750® ; d. Master 400®.**

Cette première action a lieu dans des poches infectées et il est donc important de pratiquer ce débridement sous un antiseptique efficace.
Depuis 1995, Gérard Rey conseille l'utilisation de polyvidone iodée qui, grâce à son pouvoir pénétrant, permet une première action bactéricide non négligeable.
Les travaux de Schreier, Erdo, Reimer *et al.* en 1997 [1] ont confirmé l'action bactéricide des dérivés iodés sur :

– les bactéries Gram positif et Gram négatif ;
– les mycobactéries ;
– les virus et les levures (tableau 2).

Tableau 2. Spectre d'activité antibactérienne des principes actifs antiseptiques par Sixou et Hamel

	Bactéries				Virus	Levures
	Gram positif	*Gram négatif*	*Spores*	*Mycobactéries*		
Chlorexidine	+++	++	0	0	0	+
Hexétidine	++	+	0	0	0	0
Ammonium quaternaire	+	0	0	0	0	V
Fluores	++	++	0	0	0	+
Dérivés iodés	++	++	ND	++	++	++
Sanguinarine	0	0	0	0	0	0
Listérine	++	+	0	0	0	0
Triclosan	++	+	0	0	0	V
Formaldéhyde	++	+++	+	+	+	+
Dérivés oxygènes	+	+++	+	V	+	+
Alcool	+	+	0	+	+	ND

La Bétadine® verte est utilisée en bain de bouche matin et soir pendant 8 jours après la première consultation afin d'assainir l'état clinique des tissus mous. Son utilisation ne doit pas être prolongée pour éviter l'assombrissement et le jaunissement des dents.
La Bétadine® jaune est utilisée pour le débridement des poches aux ultrasons. Cet antiseptique est dilué avec de l'eau dans une proportion de 10 % environ.
Le peroxyde d'hydrogène à 3 % est utilisé pour oxygéner les tissus avant l'utilisation du rayonnement laser (figure 16).
Dans le flacon réservoir, environ 40 cc de Bétadine® jaune sont versés et complétés avec de l'eau décontaminée (figure 17).

Figure 16 **Les dérivés iodés et les dérivés oxygénés sont les plus efficaces dans le traitement des maladies parodontales.**

Figure 17 **Préparation d'un instrument ultrasonique pour le débridement des poches parodontales.**

Cette action de débridement du fond des poches sous polyvidone iodée est fait en priorité dès le commencement de l'intervention sur tout le site anesthésié en commençant par les zones les plus profondes et les plus inaccessibles : furcations, espaces inter-radiculaires, etc. (figures 18 et 19).

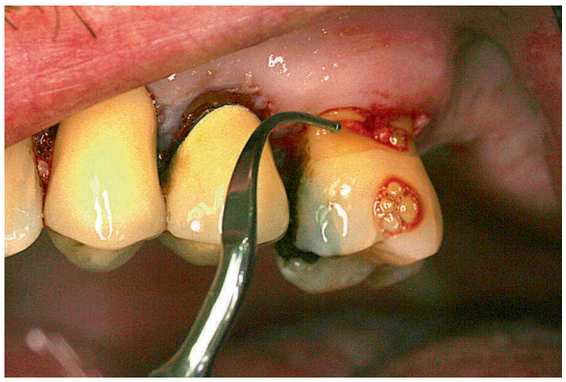

Figure 18 **Préparation d'un insert courbe pour pénétrer dans l'espace inter radiculaire d'une molaire maxillaire.**

Figure 19 **Le débridement de la poche inter-radiculaire est effectué jusqu'au contact osseux sous polyvidone iodée (dilution 10 % de bétadine jaune).**

Bien évidemment, la rigueur nécessaire à cette préparation initiale nécessite des aides visuelles soit avec des loupes (grossissement 2,5 minimum), soit avec des microscopes qui permettent un travail dans une position confortable pour le praticien (figure 20).

Figure 20 **Le travail sous aide visuelle (microscope ou loupe) est indispensable dans la préparation initiale.**

Au fur et à mesure de cette préparation, les inserts ultrasoniques sont changés pour correspondre avec précision aux zones anatomiques concernées (figures 21 et 22).
Le respect plus ou moins important du cément radiculaire est fonction de chaque élément dentaire.
Les dents vivantes présentant un cément intact mais contaminé sont traités avec plus de douceur que les dents dévitalisées et couronnées pour lesquelles le cément a déjà subi les attaques des fraises diamantées.
Dans tous les cas, le cément au contact des lésions parodontales présente une structure relativement chaotique avec de nombreuses résorptions. Il semble nécessaire de relisser ce cément dans la préparation initiale (figure 23).

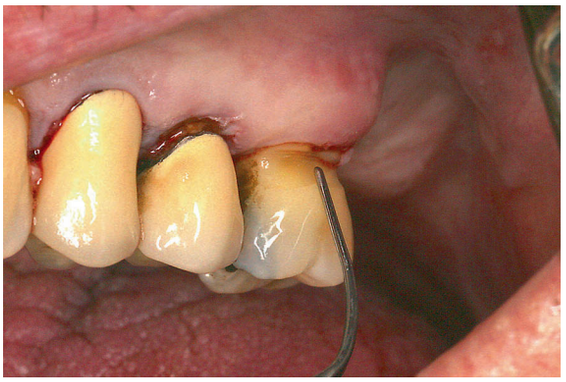

Figure 21 **Préparation d'un insert fin pour la partie vestibulaire des racines.**

Figure 22 **Débridement des lésions parodontales et lissage du cément avec l'insert.**

Figure 23 **Image de résorption du cément au contact des lésions parodontales (source : D. Bosshardt).**

Ce débridement profond des poches parodontales sous polyvidone iodée étant terminé, le flacon contenant la Bétadine® est immédiatement remplacé par un flacon d'eau décontaminée additionnée de calbénium (environ 6 cc de calbénium pour 400 cc d'eau) et la deuxième phase de la préparation parodontale initiale s'intéresse maintenant au tartre plus superficiel. Ainsi, pendant le détartrage, le rinçage du système ultrasonique est effectué en évitant tous les dépôts qui pourraient obstruer les tubulures internes du matériel (figures 24 et 25).

Figure 24 **Le matériel ultrasonique a été préparé avec de l'eau additionnée de calbénium pour effectuer le détartrage juxta- et supragingival.**

Figure 25 **Le détartrage s'effectue après le débridement des lésions parodontales en changeant l'irrigant pour de l'eau décontaminée.**

Pendant l'action ultrasonique, les vibrations sur le cément radiculaire occasionnent une boue cémentaire qui peut obstruer les tubuli dentinaires et ainsi protéger les bactéries présentes dans ces tubuli de l'action décontaminante du laser sous peroxyde d'hydrogène (figure 26).
Il est donc nécessaire d'éliminer cette boue cémentaire grâce à un aéropolissage minutieux des racines accessibles en évitant les poudres trop abrasives qui risquent d'agresser le cément inutilement (figures 27 et 28).

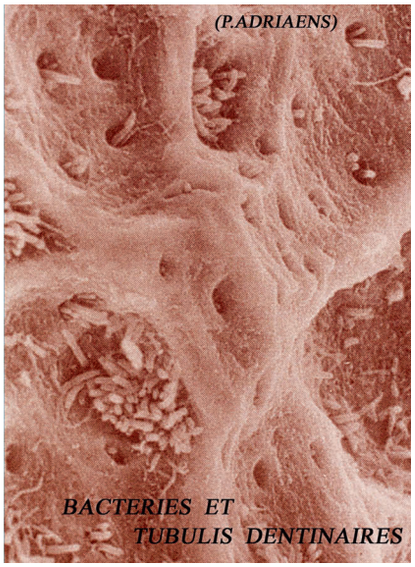

Figure 26 **Image en microscopie électronique des bactéries dans les tubuli dentinaires (source : T. Adriens).**

a b c d

Figure 27 a à d **Différents matériels et poudres permettant un aéropolissage efficace : a. Airflow S1® de EMS ; b. Poudre Clean Pro® de 3M ; c. Prophy-Mate Neo® de NSK ; d. Prophy Max® de Acteon Satelec.**

Figure 28 **Un aéropolissage minutieux doit terminer la préparation parodontale initiale.**

Le but de cette préparation initiale est de pouvoir accéder facilement avec la fibre laser dans toutes les lésions parodontales mais également de débarrasser au maximum les racines et les dents des dépôts de tartre et de plaque dentaire qui servent d'hébergement au biofilm microbien. La guérison de la parodontite dépend également de la rigueur avec laquelle a été menée cette préparation initiale (figure 29).

Figure 29 a et b **À fort grossissement, le cément doit être débarrassé du tartre et des taches contaminées et présenter un aspect lisse sans rayure : a. Avant traitement préparatoire ; b. Après préparation initiale.**

Effet laser décontaminant : la photothérapie dynamique

✔ Conseils généraux pour un effet photochimique efficace

La photothérapie dynamique utilisée en médecine est provoquée par l'activation d'une substance irradiée avec un rayonnement mono- ou polychromatique. La source de rayonnement laser fournit une lumière cohérente monochromatique qui semble offrir le meilleur contrôle de la dosimétrie.
C'est la présence d'oxygène qui permet les réactions photochimiques et la production d'oxygène singulet. L'oxygène singulet est une molécule extrêmement réactionnelle qui oxyde tous les constituants tissulaires situés à son contact mais qui diffuse très peu. L'effet est donc localisé.
Il est donc conseillé d'oxygéner les tissus avec du peroxyde d'hydrogène à 3 % pendant un temps relativement long, ce qui permet une oxygénation des tissus cibles en profondeur avant l'application d'un rayonnement laser pénétrant.
Si une longueur d'onde de 630 nm semble pouvoir pénétrer jusqu'à 8 mm dans les tissus mous, les longueurs d'onde de 800 nm pénètrent beaucoup plus profondément et peuvent aller, dans certains cas, jusqu'à 2 cm de profondeur. Au cours de cette transformation de l'énergie photonique, les effets thermiques accompagnent toujours les effets photochimiques.
Si le rayonnement laser produit un effet thermique de coagulation, l'effet photodynamique se produit sous la zone de coagulation si le rayonnement est pénétrant, ou est inefficace en profondeur

si le rayonnement est totalement absorbé en superficie (figure 30). Le choix de la longueur d'onde utilisée est donc important pour la réussite de l'action décontaminante.

Important : avec un système de transmission du rayonnement laser par fibre optique, il faut éviter toute carbonisation de l'extrémité de la fibre afin de ne pas bloquer l'énergie photonique à ce niveau, ce qui provoquerait un effet thermique indésirable sur les tissus cibles.
Si nécessaire, la fibre doit être essuyée régulièrement avec une lingette désinfectante pour éliminer les traces de carbonisation.

Les lasers modernes permettent aujourd'hui d'éviter cet inconvénient grâce à un réglage en mode pulsé ou superpulsé qui limite la durée des pulses à 30 % ou moins de la période totale (temps de repos + pulse).

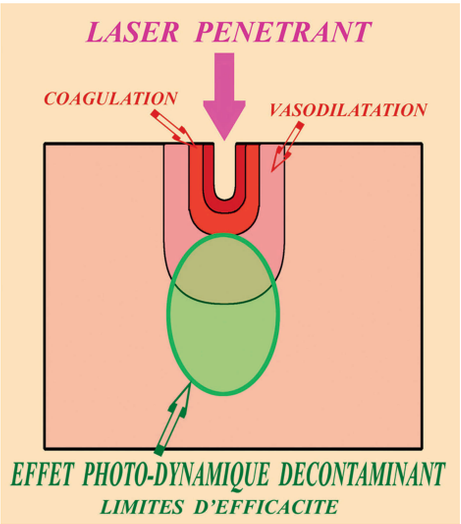

Figure 30 **Schéma de la zone où se produit l'effet dynamique décontaminant.**

De nombreux lasers diodes sont actuellement proposés à notre profession en raison de la pénétration de leur rayonnement, de leur faible encombrement et d'un prix de revient relativement accessible (figure 31).

Figure 31 a à f **Différents lasers diodes ou semi-conducteurs disponibles en chirurgie dentaire : a. Dio 500® – NSK ; b. Sirolaser® – Sirona ; c. Claros Nano – Elexxion ; d. G8 watts – Galbiati ; e. diode Velopex® ; f. diode 7 watts Creation® – Creation Medical Laser.**

Certains ont des réglages simples qui nécessitent de maîtriser l'effet thermique et la carbonisation de l'extrémité de la fibre. D'autres ont des réglages plus précis avec des modes superpulsés qui augmentent la quantité d'oxygène singulet produite dans un temps donné.

✔ Illustration clinique de l'effet photodynamique

La préparation initiale étant terminée suivant le protocole de traitement parodontal préparatoire (figure 32), le praticien irrigue doucement avec du peroxyde d'hydrogène à 3 % (H_2O_2 à 10 volumes) toutes les lésions parodontales.
L'eau oxygénée est laissée plusieurs minutes afin de permettre les échanges cellulaires nécessaires à la première oxygénation des tissus cibles (figure 33).
Le laser utilisé ici est de type diode 810 nm en mode superpulsé (5000 Hz) à une puissance relativement faible (2,5 W) et un temps de repos égal à 70 % de la période. La fibre mise en place sur ce laser est une fibre de 400 µm suffisamment solide pour permettre son déplacement et éviter les nombreuses fractures des fibres optiques trop fragiles (figure 34). Ainsi programmé, ce type de laser diode ne provoque aucune carbonisation et les effets thermiques sont réduits au minimum.

Figure 32 **État de la gencive et de la denture après le traitement parodontal préparatoire.**

Figure 33 **L'eau oxygénée est laissée plusieurs minutes dans les lésions parodontales.**

Figure 34 **Programmation de ce laser diode pour un effet photochimique efficace sans carbonisation.**

La fibre peut être activée dans toutes les lésions parodontales (figure 35) avec pour conséquence l'apparition progressive d'un sang oxygéné (figure 36) qui indique que l'énergie photonique est bien absorbée par les tissus cibles.

Figure 35 **Activation de la fibre laser dans les poches parodontales oxygénées.**

Figure 36 **Après quelques passages, apparition d'un « sang oxygéné ».**

Dans ces conditions, le réglage de la puissance entre 2,5 et 3 W semble le réglage le plus approprié pour obtenir un effet décontaminant efficace.
S'il s'agit de bactéries pathogènes moins résistantes (*cf.* chapitre 3, p. 55), la puissance peut être diminuée à 2 W. Par contre, s'il s'agit de bactéries très résistantes *(Tannerella forsythia, Peptostreptococcus micros...)*, le réglage peut être augmenté éventuellement à 3,5 W.
Pour la mandibule, l'image clinique perçue par le praticien est la même qu'au maxillaire. Après débridement des poches, la gencive apparaît décollée de la surface cémentaire et il n'est pas rare qu'il y ait peu de saignement après cette préparation initiale (figure 37).
Le dépôt d'eau oxygénée à 10 volumes ne provoque en général pas de saignement supplémentaire (figure 38).
Le peroxyde d'hydrogène est déposé à l'aide d'une seringue dans l'ensemble des lésions parodontales de l'hémi-arcade traitée. Il est possible par la suite de remettre de l'eau oxygénée si nécessaire.

Figure 37 **État clinique mandibulaire après le traitement parodontal préparatoire.**

Figure 38 **Dépôt d'eau oxygénée à 10 volumes dans toutes les lésions parodontales.**

Le saignement n'apparaît dans ce cas qu'après quelques passages de la fibre laser dans les lésions parodontales (figures 39 et 40).

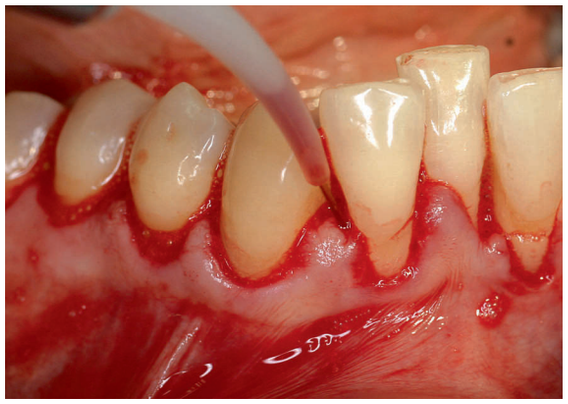

Figure 39 **Saignement au niveau des monoradiculées après passages de la fibre laser.**

Figure 40 **Le saignement est plus important au niveau des poches profondes des molaires.**

POINT CLÉ

- Il est important de ne pas laisser la fibre laser immobile lorsque le rayonnement est activé. L'action la meilleure est menée par rafales successives avec des temps de repos entre chaque rafale de tirs.

Le nombre et la durée des rafales dépendent de la puissance choisie et de l'effet thermique plus ou moins important du laser utilisé.
Si le laser a un effet thermique important, il est nécessaire d'avoir un geste un peu plus rapide et des temps de repos un peu plus longs.
Après plusieurs rafales, il est possible et même conseillé de replacer doucement de l'eau oxygénée dans le site à impacter.
Les lasers les plus élaborés indiquent l'énergie (la Fluence) émise par le laser. Il ne faut pas oublier qu'à puissance et à fréquence identiques, l'énergie reçue par les tissus cibles dépend énormément de la surface d'impact et donc du diamètre de la fibre choisie.
À puissance et à fréquence égales, une fibre de 400 µm de diamètre diminue la Fluence d'environ 30 % par rapport à une fibre de 320 µm.
Le temps d'application total du rayonnement (pulses + temps de repos) dépend de la gravité de la lésion et de l'étude bactériologique initiale. Ce temps pourra être compris entre 10 et 20 secondes pour une mono radiculée et augmenter jusqu'à 30 ou 40 secondes pour une molaire.

Effet laser biostimulant

Il s'agit d'une thérapie effectuée par un laser réglé en basse énergie. Il serait d'ailleurs plus exact de parler de basse fluence puisque l'augmentation de la surface d'impact du rayonnement obtenue soit par défocalisation, soit par la mise en place d'une lentille spéciale, permet aujourd'hui des réglages à des énergies relativement importantes mais qui n'occasionnent pas une perception douloureuse de la chaleur en raison de la répartition de cette énergie sur la surface des tissus cibles.
Ces lasers basse énergie sont utilisés depuis les années 1970 et les travaux du professeur A. Benedicenti de l'Université de Gênes ont permis de décrire l'effet biostimulant avec précision.
La biostimulation œuvre dans le sens de l'accroissement avec une prolifération cellulaire (prolifération des macrophages, des lymphocytes, des fibroblastes, des cellules endothéliales, des kératynocytes…) et avec une libération naturelle des facteurs de croissance sanguins, une oxygénation et une respiration cellulaire entraînant une synthèse de l'adénosine triphosphate (ATP).
Tout cela a une conséquence au niveau des tissus gingivaux : transformation des fibroblastes en myofibroblastes et synthèse du collagène.

Les actions cliniques de cette biostimulation se décomposent en effets :

– antalgique ;

– anti-inflammatoire ;

– cicatrisant et reconstructeur tissulaire ;
– protecteur immunitaire.
Il est compréhensible que la biostimulation ait une action très favorable dans la guérison des maladies parodontales et dans la maintenance des résultats obtenus.
L'effet biostimulant peut être obtenu seul (action superficielle du laser et défocalisation de l'origine du rayonnement) mais il accompagne également toujours l'action photochimique décontaminante, ce qui explique les suites indolores et les cicatrisations rapides obtenues après l'application des protocoles « lasers assistés ».
Les effets biostimulants sont meilleurs avec les rayonnements laser pénétrants et de nombreux lasers diodes permettent aujourd'hui une bonne biostimulation des tissus mous de la cavité buccale (figure 41).

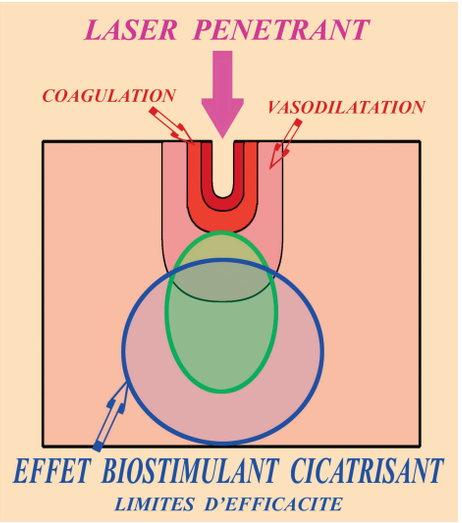

Figure 41 **Schéma de la zone où se produit l'effet biostimulant.**

Il y a encore quelques années, les lasers de biostimulation étaient réglés à moins de 1 W (figure 42) et les temps d'exposition devaient être très longs pour obtenir un résultat quantifiable.

Figure 42 **Avec ce laser diode, les réglages habituels étaient inférieurs à 0,5 W avec une défocalisation de la fibre de transmission.**

Il était possible, en cas d'inflammation gingivale par exemple (figure 43), d'effectuer plusieurs séances du rayonnement laser pendant plusieurs minutes (figure 44) et d'obtenir une action anti-inflammatoire qui soulageait le patient des douleurs gingivales occasionnées par l'inflammation (figure 45).

Figure 43 **Inflammation gingivale au niveau du maxillaire.**

Figure 44 **Application de l'effet biostimulant d'un laser diode 820 nm.**

Figure 45 **Trois applications de l'effet biostimulant ont été nécessaires pour faire disparaître l'inflammation en quelques jours.**

Aujourd'hui, de nombreux lasers sont équipés de lentille spéciale permettant une biostimulation à une énergie plus importante (2,5 et même 3 W).
Le mode choisi est le mode continu mais avec un mouvement permanent de la pièce à main munie de la lentille afin de dissiper l'effet thermique sur une large zone pour rendre celui-ci imperceptible ou très peu sensible par le patient.
La miniaturisation des lasers diodes permet leur transport facile dans les différents lieux professionnels, les fibres de biostimulation étant en général protégées par une gaine (figure 46).

Figure 46 **La biostimulation est très efficace avec un laser diode équipé d'une fibre de 600 µm terminée par une lentille.**

Après une remise en état parodontal au cours d'une maintenance, par exemple, il est possible d'effectuer une ou deux séances de biostimulation, surtout si le patient a négligé son hygiène buccodentaire (figure 47).

Figure 47 **Hygiène buccodentaire négligée.**

Une simple remise en état effectuée sans anesthésie et suivie de deux séances de biostimulation (figure 48) suffit à redonner une santé gingivale correcte en quelques jours (figure 49).

Figure 48 **Biostimulation après maintenance parodontale (réglage 2,5 W en continu).**

Figure 49 **L'état clinique s'est amélioré, mais l'hygiène buccodentaire est mal maîtrisée par ce patient.**

Il est évident qu'une hygiène buccodentaire mal maîtrisée peut aboutir à une récidive de la maladie parodontale et le patient doit être averti de façon précise des risques qu'il encourt.

Suites opératoires et point de vue des patients

Nous venons de voir le rôle essentiel de l'effet photodynamique sous peroxyde d'hydrogène complété par l'effet biostimulant du laser.
Ces deux effets, lorsqu'ils sont actifs, produisent conjointement un effet thermique.
Si cet effet thermique est trop important (supérieur à 50°), il se produit un effet de coagulation, voire même un effet de carbonisation qui ne permet pas une efficacité maximum aux effets décontaminants et biostimulants.
Par contre, la zone thermique de vasodilatation (augmentation de température à 45° environ) est totalement favorable aux deux effets nécessaires dans le protocole de traitement parodontal « laser assisté », et la superposition des trois effets (vasodilatation + décontamination + biostimulation) crée une zone privilégiée d'efficacité maximale.
Ce volume d'efficacité maximum est faible avec les lasers ayant conjointement des effets thermiques de carbonisation et de coagulation (fig. 50a) mais il augmente notablement si le réglage du laser permet d'éviter la carbonisation et la coagulation en ne conservant qu'un effet thermique de vasodilatation (fig. 50b).

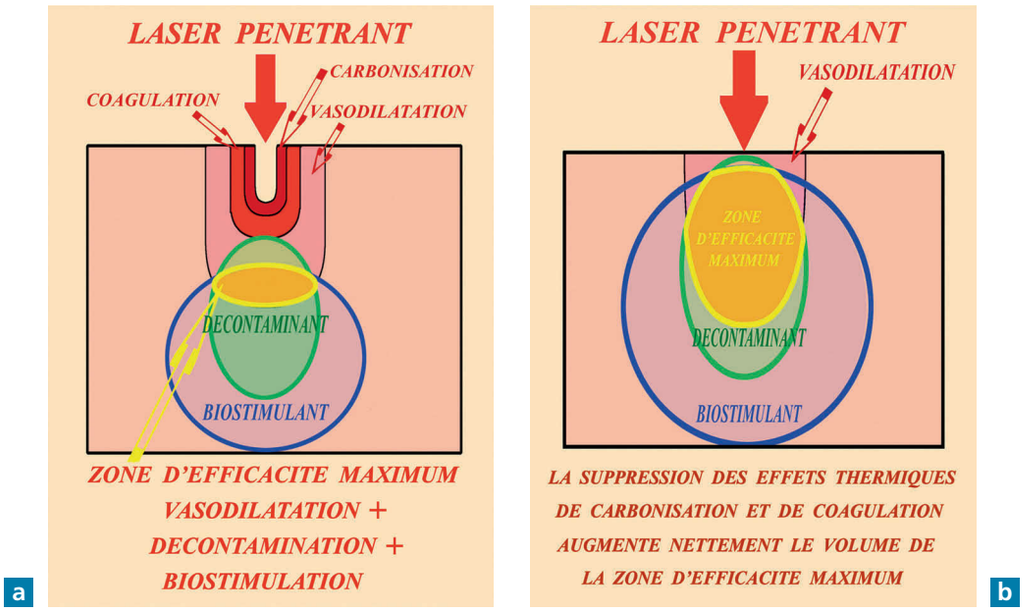

Figure 50 **a. Volume d'efficacité maximum avec présence de coagulation et de carbonisation ; b. volume d'efficacité maximum avec l'unique présence d'un effet thermique de vasodilatation.**

Grâce à l'utilisation de cette zone d'efficacité maximale, on complète l'effet décontaminant par un effet anti-inflammatoire, un effet antalgique et un effet cicatrisant.
C'est pour cette raison que la grande majorité des patients n'ont aucune douleur postopératoire.

CAS CLINIQUE 1

Le patient est un confrère qui, malgré une bonne hygiène buccodentaire et plusieurs traitements parodontaux complétés par des antibiothérapies multiples, présente un état parodontal sévère avec douleurs, saignements et mobilités importantes (figure 51).
La radiographie panoramique montre une résorption osseuse générale avancée qui laisse peu d'espoir sur le maintien de nombreuses dents sur les arcades (figure 52).

Figure 51 **État clinique après antibiothérapie et chirurgie parodontale par curetage.**

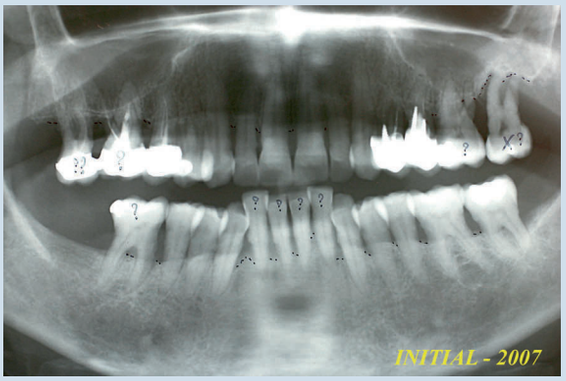

Figure 52 **Bilan radiographique initial.**

CAS CLINIQUE 1 (SUITE)

Le traitement parodontal préparatoire est effectué avec prudence étant donné les grandes mobilités des dents au maxillaire comme à la mandibule.
Le traitement est effectué au cabinet par hémi-arcade en quatre séances espacées de 3 semaines chacune, le secteur maxillaire gauche (figure 53) succédant au secteur maxillaire droit après 3 semaines.
Après dépôt d'eau oxygénée, le laser est activé dans toutes les poches avec un mouvement de va-et-vient jusqu'au contact osseux (figure 54).
L'état postopératoire immédiat montre une gencive légèrement décollée mais avec peu de saignement et peu de traumatisme des tissus mous (figure 55).
L'image du secteur maxillaire droit, prise le même jour (donc à 3 semaines postopératoires), montre une première cicatrisation clinique convenable sans perte importante de tissu mou par rapport aux lésions initiales (figure 56).

Figure 53 **Dépôt d'eau oxygénée après le traitement parodontal préparatoire.**

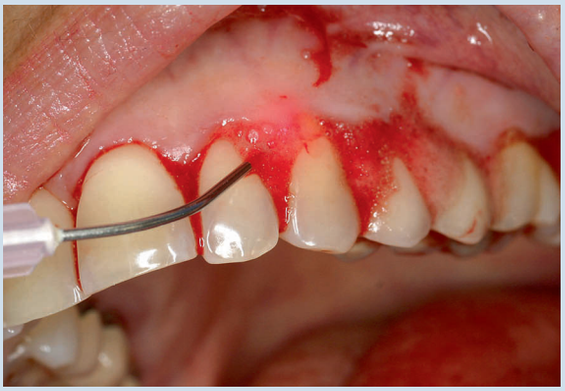

Figure 54 **La fibre laser est activée dans toutes les lésions sous-gingivales et infra-osseuses.**

Figure 55 **État postopératoire immédiat du secteur maxillaire gauche.**

Figure 56 **État à 3 semaines postopératoires du secteur maxillaire droit (comparer avec la figure 51).**

Ce protocole est appliqué de manière identique dans de nombreux cabinets équipés de lasers fibrés et ce sont des milliers de patients qui ont pu ainsi être traités avec l'assistance du rayonnement laser.
Ce protocole est pratiqué depuis 1993 et les patients se déclarent dans leur très grande majorité satisfaits du confort opératoire et des suites bénignes ressenties.
Un questionnaire envoyé récemment à plus de 200 patients a donné les résultats suivants :

– 80 % affirment n'avoir ressenti aucune douleur même légère ;

– 10 % indiquent une sensibilité légère de 1 à 2 journées ;

– 5 % précisent qu'ils ont eu une difficulté au brossage pendant une petite semaine ;
– 4 % ont dû prendre des antalgiques pendant 1 ou 2 jours maximums ;
– 1 % se souvient d'un seuil douloureux dépassant 48 heures.

Quatre-vingt-quinze pour cent des patients n'ont donc besoin d'aucun médicament antalgique après ce type de traitement et comme cela a été signalé, l'antibiothérapie n'est plus systématique ; elle n'est conseillée que si le statut médical ou une indication buccodentaire particulière la rendent souhaitable.

Conseil : un traitement parodontal effectué avec rigueur entraîne une disparition de l'inflammation gingivale conjointement à la disparition de l'infection d'origine bactérienne.
Ceci provoque souvent une rétraction gingivale spontanée plus ou moins importante en fonction de la situation anatomique du volume osseux.
Il est nécessaire d'informer les patients sur cette réaction tissulaire tout à fait normale et même souhaitable pour la pérennité de la guérison des parodontites.

POINTS CLÉS

- La situation osseuse et gingivale évolue dans le temps et en fonction de la rigueur que met le patient à entretenir son écosystème buccodentaire.
- Avant tout complément de chirurgie parodontale à visée esthétique, il est nécessaire d'avoir la patience d'attendre la cicatrisation définitive (12 à 24 mois après le traitement) qui est dans la grande majorité des cas suffisante pour retrouver un résultat esthétique qui convient aux patients.
- Ceci, bien sûr, dépend beaucoup de l'état initial et de l'avancement de la maladie.

POINT CLÉ

- Pour éviter une éventuelle rétraction gingivale aux conséquences parfois inesthétiques, il est préférable d'effectuer le traitement parodontal avant l'apparition de dégâts osseux trop importants.

Chapitre 5

Résultats cliniques et radiographiques

Protocoles et réglages généraux

Tous les cas cliniques présentés dans ce chapitre ont été traités exactement suivant le protocole défini au chapitre 4.
Le traitement est, en général, effectué par hémi-arcade et pour certains, la durée de l'acte opératoire est allongée afin de permettre le traitement par arcade ou par bouche complète, ce qui diminue le temps de traitement total nécessaire et les déplacements des patients.
Dans ce cas, en raison de l'absence de contrôle et d'amélioration éventuelle des soins buccodentaires quotidiens, il est indispensable, lors de la première consultation, qu'une information claire et complète soit donnée au patient afin de permettre la totale compréhension du plan de traitement et une excellente adhésion au protocole d'hygiène buccodentaire nécessaire pour la pérennité des résultats.

Aucun des patients présentés n'a eu besoin d'un deuxième traitement parodontal laser assisté, la guérison constatée des lésions parodontales étant obtenue après un unique traitement. Cette guérison est accompagnée de l'amélioration des facteurs aggravants et d'une bonne gestion du protocole d'hygiène buccodentaire.
Le traitement parodontal laser assisté comprend trois phases qui peuvent être effectuées dès que le patient maîtrise les soins buccodentaires quotidiens nécessaires à la bonne cicatrisation (*cf.* chapitre 7).

En effet, dans le cas d'une hygiène buccodentaire insuffisante ou inefficace (explications insuffisantes lors de la consultation initiale ou mauvaise communication avec le patient…), la mémoire des bactéries acquises par le *quorum sensing* (*cf.* chapitre 2, p. 29) permet immédiatement une nouvelle prolifération d'un biofilm rapidement pathogène qui engendre aussitôt une réaction gingivale inflammatoire avec récidive à court terme d'une parodontite.

✔ Première phase du traitement parodontal

La première phase du traitement parodontal comprend trois actions différentes qui sont effectuées sous aide visuelle, type loupe binoculaire ou microscope :
- le débridement des poches et des lésions parodontales sous polyvidone iodée (figure 1) qui est en général effectué « à l'aveugle » avec des inserts adaptés à l'anatomie radiculaire mais qui peut également être pratiqué avec un lambeau d'accès si cela s'avère nécessaire ;
- un détartrage superficiel effectué sous eau décontaminée (additionnée de calbénium) qui a l'avantage de rincer le circuit d'irrigation en même temps que l'action de détartrage (figure 2) ;
- un aéropolissage des surfaces dentaires accessibles avec une poudre adaptée à l'état du cément radiculaire et à la résistance des taches visibles particulièrement au collet des dents. Cet aéropolissage débarasse les racines accessibles de la boue cémentaire occasionnée par l'action vibratoire des ultrasons (figure 3).

Après les trois actions de cette première phase de préparation initiale, l'état visuel des dents et des racines doit être parfaitement assaini avec une gencive marginale légèrement décollée par l'action de débridement des poches parodontales, ce qui permet l'accès à l'espace sous-gingival pour les actions suivantes (figure 4).

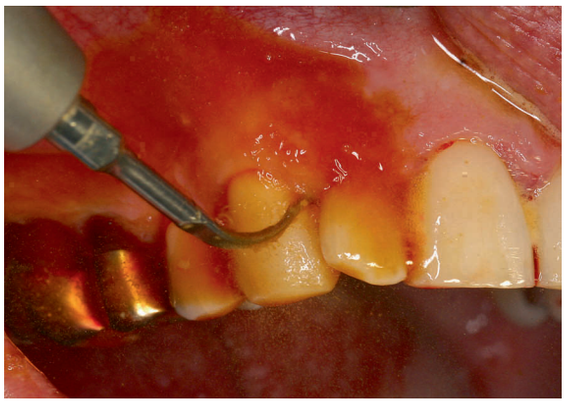

Figure 1 **Débridement sous irrigation de polyvidone iodée (dilution 10 % de bétadine).**

Figure 2 **Détartrage sous irrigation d'eau décontaminée.**

Figure 3 **Aéropolissage des racines accessibles.**

Figure 4 **État du secteur après préparation initiale.**

L'épithélium de jonction est souvent rompu ou altéré par l'action des inserts ultrasoniques dans l'espace sous-gingival, mais cela est une stricte nécessité pour la décontamination profonde des tissus parodontaux.
Sur des dents vivantes avec un cément radiculaire respecté et correctement traité, la réparation de l'épithélium de jonction accompagne la cicatrisation osseuse.
Sur des dents dont le cément radiculaire a été précédemment malmené par curetages successifs ou fraisé pour la préparation de piliers prothétiques, il se forme une cicatrisation sous la forme habituelle d'un long épithélium de jonction qui ne nuit en aucun cas à la stabilité de la cicatrisation finale mais qui peut demander des soins d'hygiène buccodentaire plus méticuleux particulièrement avec l'utilisation de l'hydropulseur dans les zones avec surplombs (inter-radiculaires, par exemple).

✔ Deuxième phase du traitement : oxygénation des tissus cibles

Cette oxygénation se fait par dépôt de peroxyde d'hydrogène à 3 % (eau oxygénée à 10 volumes) dans le fond des lésions parodontales.
Ce dépôt est effectué avec une seringue munie soit d'une aiguille mousse, soit d'une aiguille intramusculaire dont l'extrémité a été courbée à 90° afin de ne pas piquer dans les tissus gingivaux mais de refouler la gencive pour déposer doucement l'eau oxygénée dans la profondeur de l'espace sous-gingival.
Le peroxyde d'hydrogène est déposé sur l'ensemble du secteur à traiter et laissé un temps suffisant pour permettre une bonne oxygénation des tissus parodontaux (figure 5).
Le laser est à ce moment préparé et son réglage est adapté à :

- la profondeur des poches parodontales ;
- l'anatomie et la consistance des tissus cibles ;
- l'éventuelle présence de zones à risque (trou mentonnier, canal dentaire, trou sous-orbitaire, membrane de Schneider, etc.) ;
- la qualité et la quantité des bactéries parodontopathogènes présentes dont nous avons vu que la sensibilité au protocole et aux antiseptiques est différente en fonction des bactéries rencontrées (*cf.* chapitre 3, p. 55).

Les lasers diodes actuels permettent des réglages précis efficaces :

- puissance entre 2,2 et 2,7 W ;
- fréquence : entre 500 et 8000 Hz ;
- temps de repos de 70 % de la période environ ;
- fibre de 400 µm souhaitable.

Avec ces réglages, la décontamination d'une hémi-arcade dont les tissus cibles ont été parfaitement oxygénés, nécessite un temps d'application du rayonnement laser généralement compris entre 2 minutes trente et 4 minutes suivant l'anatomie des poches et l'état d'activité de la maladie parodontale. Il est préférable, bien sûr, d'entrecouper l'application de l'énergie laser par des temps de repos qui sont calculés en fonction de l'énergie thermique du laser utilisé.

La décontamination des tissus parodontaux d'une dent monoradiculée nécessite environ entre 15 et 20 secondes, alors que la même décontamination sur une molaire nécessite environ entre 20 et 30 secondes suivant la profondeur et le degré d'infection des lésions.

POINT CLÉ

- Ces chiffres sont une moyenne qu'il convient d'adapter en fonction de l'étude globale spécifique à l'écosystème buccodentaire du patient.

POINTS CLÉS

- Même si le réglage présenté sur ce laser diode (figure 6) permet de diminuer les effets thermiques au point de les rendre très peu sensibles, il convient malgré tout de maintenir un geste constant afin de faire varier la zone d'efficacité maximale du rayonnement et de conserver également des temps de repos afin d'éviter une accumulation d'énergie trop importante dans un même volume de tissus cibles.
- **Il ne faut pas oublier qu'une absorption d'énergie se transforme toujours en énergie calorique.**

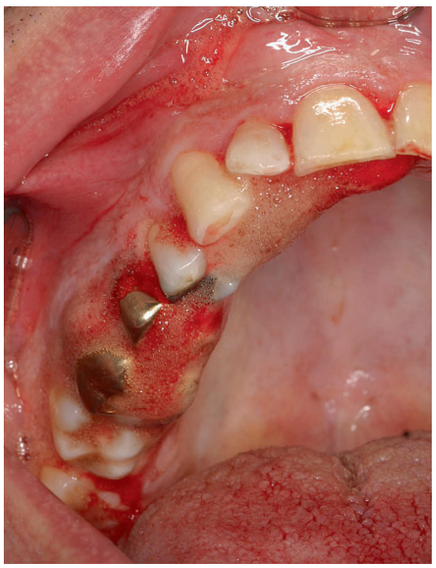

Figure 5 Oxygénation des tissus cibles.

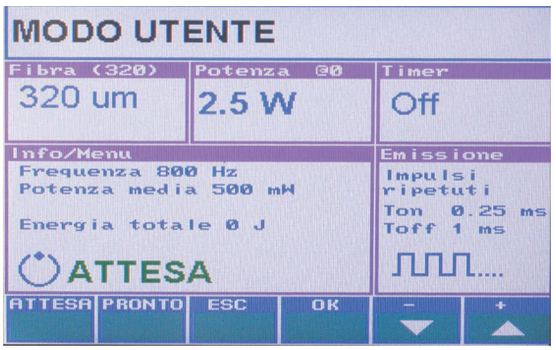

Figure 6 Réglage moyen d'un laser diode efficace.

✔ Troisième phase : application du rayonnement laser sur les tissus oxygénés

L'oxygénation des tissus n'entraîne pas de saignement particulier et l'aspiration par l'assistant(e) des excès d'eau oxygénée permet souvent d'obtenir un champ opératoire parfaitement visible.
Après l'application du rayonnement laser, un saignement apparaît (figure 7) qui s'intensifie au fur et à mesure de la transmission de l'énergie du rayonnement (figure 8).
Ceci montre que l'effet de vasodilatation est efficace sur les tissus irradiés et la présence de ce sang oxygéné est tout à fait favorable à la cicatrisation des lésions.

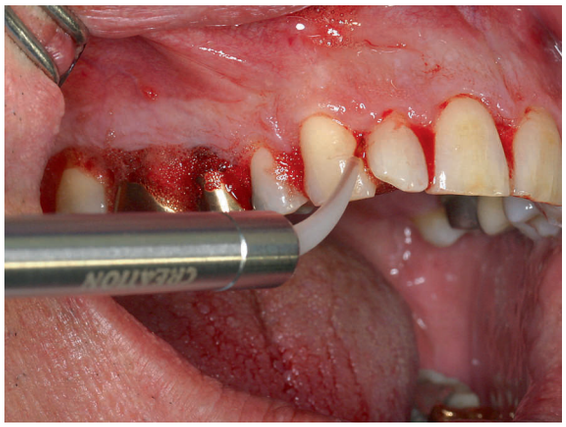

Figure 7 **Le passage du rayonnement laser engendre un saignement des tissus.**

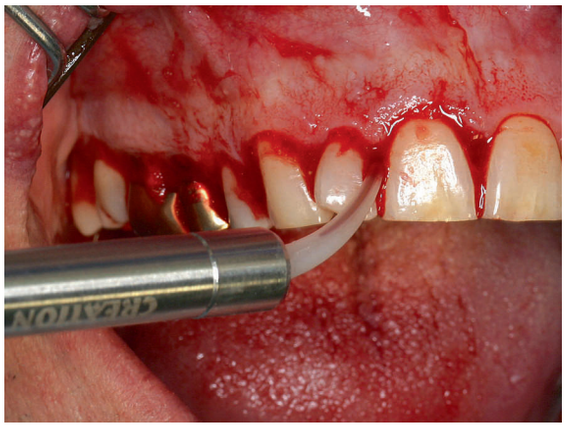

Figure 8 **L'effet de vasodilatation a été très efficace.**

Il est possible de replacer de l'eau oxygénée à 10 volumes pour effectuer un deuxième passage de la fibre laser (figure 9 pour la partie palatine) mais cela dépend de chaque cas clinique et de la résistance des bactéries parodontopathogènes.

Conseils : il ne semble pas nécessaire, comme nous le faisions il y a quelques années, de replacer systématiquement de l'eau oxygénée avant le passage de la fibre laser.
L'oxygénation longue préalable des tissus parodontaux semble largement suffisante pour que la quantité d'oxygène présente dans les tissus cibles permette la création d'oxygène singulet grâce aux impacts multiples des rayonnements pénétrants superpulsés.

L'amélioration essentielle est obtenue avec la disparition des effets thermiques indésirables et l'augmentation des fréquences (7000 Hz ou plus !) qui permettent de réimpacter un nombre de fois considérable les mêmes tissus cibles ; l'oxygène singulet ayant une durée de vie très limitée, cela donne une efficacité exceptionnelle à l'effet photodynamique décontaminant (figure 10).

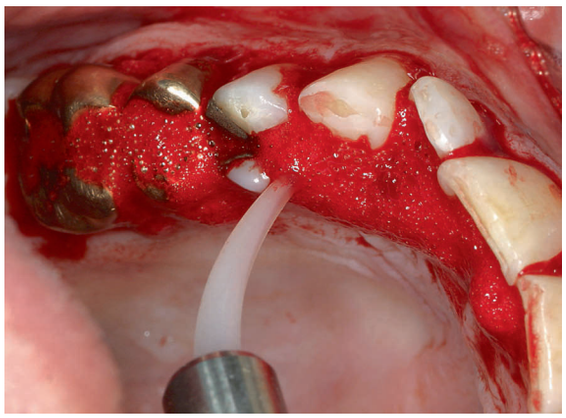

Figure 9 **Dépôt d'eau oxygénée complémentaire pour le traitement des faces palatines.**

Figure 10 **État postopératoire final après traitement complet.**

Résultats cliniques sur les jeunes patients de 18 à 35 ans

CAS CLINIQUE 1

Patiente âgée de 34 ans dont le statut médical précise une allergie à différents antibiotiques et particulièrement à la pénicilline ainsi que des bronchites à répétition depuis de nombreuses années.
L'état clinique est très alarmant (figure 11a) avec des saignements spontanés importants et des mobilités des incisives et des molaires de niveau 3.
Les douleurs gingivales empêchaient la patiente d'effectuer une hygiène buccodentaire correcte.
Le premier examen bactériologique au microscope montre une flore très virulente à base de : spirochètes, bâtonnets mobiles, fusobactéries et vibrions.
L'examen par culture ADN confirme la présence du complexe rouge : *Porphyromonas gingivalis*, *Tanarella forsythia* et *Treponema denticola*.
L'examen radiographique initial montre une disparition des corticales osseuses protectrices avec une lyse à peu près horizontale qui ne dépasse pas 10 à 25 % de la surface radiculaire (figure 11b).

a b

Figure 11 a et b **État initial : a. en 2003 ; b. les lésions osseuses sont déjà généralisées chez cette jeune patiente.**

Le traitement a été effectué en 2003 par hémi-arcade avec un délai d'attente de 4 semaines environ entre chaque séance.
La cinquième séance effectuée au printemps 2004 a montré une amélioration importante de l'état clinique avec disparition des mobilités, cicatrisation gingivale des récessions vestibulaires et fermeture spontanée du diastème interincisif (figure 12).

Figure 12 **Cicatrisation obtenue à la dernière séance de traitement parodontal.**

La patiente s'est présentée en 2006 pour un contrôle qui a permis de constater la stabilité du résultat obtenu.
L'examen microbiologique effectué au microscope n'a décelé aucune bactérie pathogène.
La patiente n'a pas pu être suivie par la suite en raison de son déménagement dans une autre région.

CAS CLINIQUE 2

La patiente âgée de 29 ans travaille dans la restauration avec des horaires et des impératifs qui semblent, d'après elle, ne pas lui permettre une hygiène buccodentaire quotidienne rigoureuse.
Le statut médical indique un tabagisme important (plus de 20 cigarettes par jour) ainsi que des bronchites à répétition.

Cliniquement, la patiente présente une gencive inflammatoire avec saignements et récessions gingivales très importantes au niveau des dents antérieures 31 et 33.
L'examen microbiologique sous microscope ne montre pas de flore mobile pathogène mais l'examen par sonde ADN révèle la présence en faible quantité de *Porphyromonas gingivalis*, *Prevotella intermedia*, *Peptostreptococcus micros*, *Treponema denticola* et *Fusobacterium nucleatum*.

Le plan de traitement propose à la patiente une remise en état parodontal complète accompagnée d'une petite chirurgie mucogingivale au niveau des fibres musculaires gênantes, et suivie d'un temps d'attente de quelques mois avant d'envisager les greffes gingivales pour lesquelles la patiente était venue consulter (figure 13).

Figure 13 **État initial avec récessions importantes.**

Le traitement commencé en 2007 est terminé au début de l'année 2008, le secteur mandibulaire gauche étant traité en mai 2008.
Il comprend un débridement complet des poches et des récessions gingivales (figure 14), un aéropolissage minutieux des racines accessibles (figure 15) suivi de l'oxygénation des tissus (figure 16).

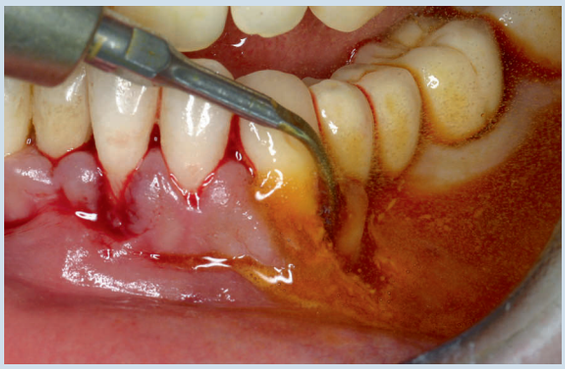

Figure 14 **Débridement des poches sous polyvidone iodée.**

Figure 15 **Aéropolissage des racines accessibles.**

CAS CLINIQUE 2 (SUITE)

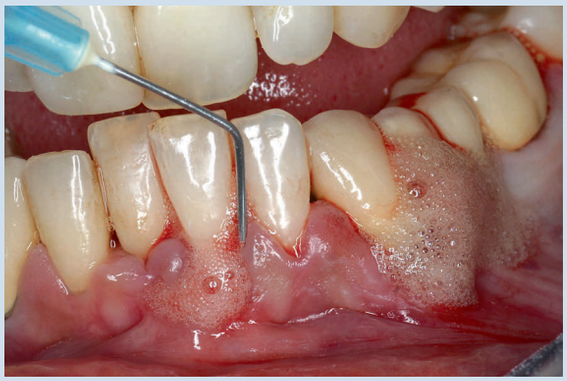

Figure 16 **Oxygénation des tissus cibles.**

La fibre laser est ensuite passée dans l'ensemble des lésions parodontales, le réglage choisi étant de 6000 Hz à une puissance de 3 W avec un temps de repos de 70 % de la période (figure 17).
Le rayonnement laser pénétrant est guidé grâce à la fibre optique le long des racines et activé grâce à un déplacement constant depuis le contact osseux jusqu'au collet des dents (figures 17 et 18).

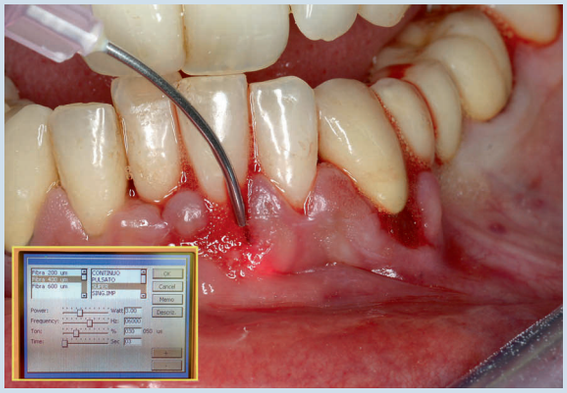

Figure 17 **Décontamination de la récession gingivale sur la dent 31.**

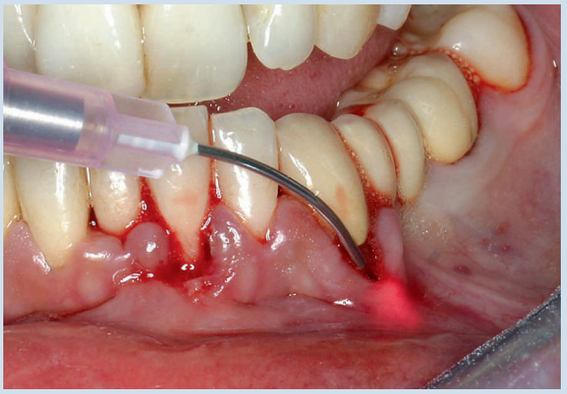

Figure 18 **Décontamination autour de la racine de la dent 33.**

Après le traitement parodontal décontaminant, le saignement postopératoire obtenu permet une petite protection biologique des lésions sous-gingivales précédemment décontaminées (figure 19).
Dans la même séance, les fibres musculaires gênantes sont sectionnées au laser (figure 20).

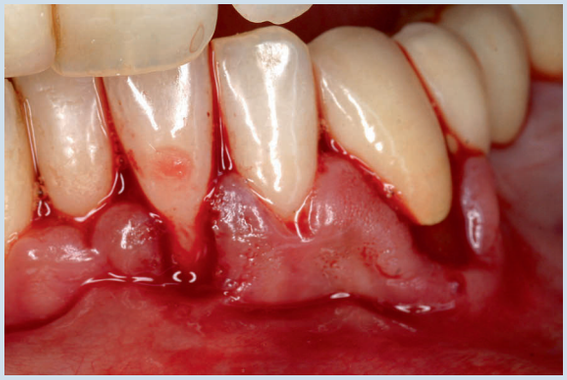

Figure 19 **État clinique postopératoire après décontamination.**

Figure 20 **Approfondissement vestibulaire par section au laser diode.**

CAS CLINIQUE 2 (SUITE)

Le réglage est alors de 3 W en mode continu, ce qui permet à ce laser diode d'obtenir un effet de coupe intéressant accompagné d'une hémostase immédiate.
La section est effectuée par dissection des plans superficiels en laissant une épaisseur suffisante de tissus mous contre la paroi osseuse vestibulaire (figure 21).

Figure 21 **Vue postopératoire après incision vestibulaire au laser.**

La muqueuse gingivale extérieure est suturée sur les plans internes profonds afin d'empêcher la cicatrisation des fibres musculaires initiales (figure 22) et conjointement, les bords des récessions gingivales sont tractés et rapprochés avant d'effectuer une biostimulation générale de cette zone avec le laser diode. Cette biostimulation est obtenue avec la lentille spéciale qui permet un réglage à 2,5 W (figure 23).

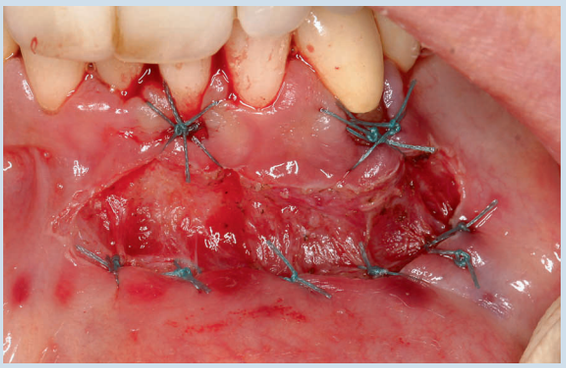

Figure 22 **Sutures de la chirurgie d'approfondissement vestibulaire.**

Figure 23 **Biostimulation postopératoire.**

Un balayage de toute la zone est effectué pendant deux fois 60 secondes.
Important : sous anesthésie, un échauffement peut survenir et ne pas être signalé par le patient.
Il est donc essentiel que, même avec la lentille défocalisante, le mouvement de balayage soit constant et mené sur une surface suffisamment importante pour limiter l'élévation de température des tissus.

CAS CLINIQUE 2 (SUITE)

Malgré la poursuite du tabagisme et une hygiène buccodentaire délicate (peu d'utilisation de l'hydropulseur), la guérison clinique obtenue a permis de surseoir aux greffes envisagées par la patiente qui se contente tout à fait du résultat actuel obtenu (figure 24).

Figure 24 **État clinique à 6 mois postopératoires.**

CAS CLINIQUE 3

Jeune homme de 22 ans dont le statut médical ne présente aucun signe particulier, seul l'examen hématologique signale une insuffisance de leucocytes (3700/mm^3) et de plaquettes (13 6000/mm^3).
Ce jeune patient avait subi un traitement orthodontique entre 1995 et 2000 qui avait dû être arrêté en 2001 à la suite des mobilités dentaires importantes constatées.
Malgré une hygiène buccodentaire très correcte, ce jeune homme se plaint de nombreux saignements et de mobilités douloureuses (figure 25).
Quelques traitements de chirurgie parodontale classique ont déjà été entrepris sur ce patient.

Le premier examen bactériologique sous microscope montre très peu de bactéries parodontopathogènes mais une présence de quelques parasites du type *Trichomonas*.
Le patient est mis régulièrement sous antibiotiques par différents praticiens et suit actuellement un traitement complémentaire à base d'homéopathie *(Belladonna + Gingiva foeti, Mandibula foeti, Periodontium foeti, Silicea)* ainsi qu'un bain de bouche à base de Weleda®.

Tous ces traitements chirurgicaux ou médicamenteux ne semblent pas avoir une incidence favorable sur l'évolution de la maladie du patient.
La culture par sonde ADN montre la présence des bactéries du complexe rouge (*Porphyromonas gingivalis* + *Tannerella forsythia* + *Treponema denticola*) accompagnées de *Peptostreptococcus micros*.
L'examen radiographique (figure 26) confirme des atteintes osseuses très importantes particulièrement au niveau des incisives et des premières molaires.

CAS CLINIQUE 3 (SUITE)

Figure 25 **État initial : noter la clinique peu alarmante.**

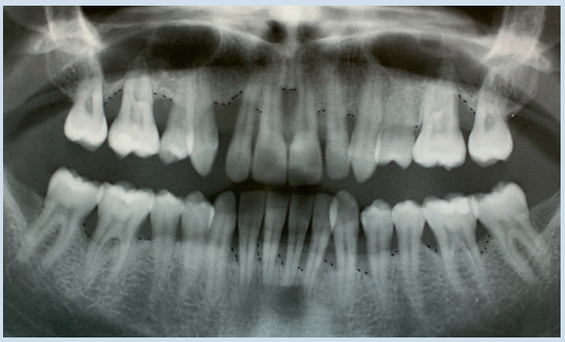

Figure 26 **Lésions osseuses profondes au maxillaire et à la mandibule.**

Devant l'urgence, le patient est traité en une seule séance le 30 avril 2008.
Le patient est revu le 15 juillet 2008 pour la dernière séance de traitement parodontal et l'amélioration des conseils d'hygiène. Par la suite, celui-ci ne sera revu, pour contrôle et maintenance, que le 15 avril 2009.

L'état clinique constaté un an après le traitement laser assisté montre une bonne hygiène buccodentaire avec présence d'une petite plaque interdentaire qui nécessite un peu plus de rigueur dans l'utilisation de l'hydropulseur.
L'aspect de la gencive est correcte et les mobilités ont nettement diminué (figure 27).
L'examen radiographique effectué à un an postopératoire montre une première amélioration des poches profondes qui doit se poursuivre dans l'avenir (figure 28).

Figure 27 **État clinique à 12 mois postopératoires après la maintenance parodontale.**

Figure 28 **Vérification radiographique à 1 an postopératoire.**

Résultats cliniques sur des adultes de 35 à 60 ans

CAS CLINIQUE 4

La patiente de 45 ans ne présente aucun problème médical particulier, a une très bonne hygiène buccodentaire et effectue régulièrement les maintenances et contrôles nécessaires.
Elle présente un abcès aigu au niveau de la prémolaire n° 25, particulièrement localisé sur les faces distale et palatine.
L'examen radiographique révèle une poche verticale infra-osseuse jusqu'au voisinage de l'apex radiculaire (figure 29) et l'examen clinique montre une lésion très large (figure 30) et très profonde (figure 31).

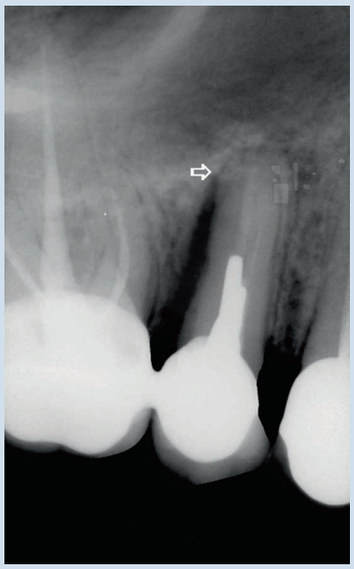

Figure 29 Lésion verticale osseuse au niveau de la prémolaire 25 pilier de bridge.

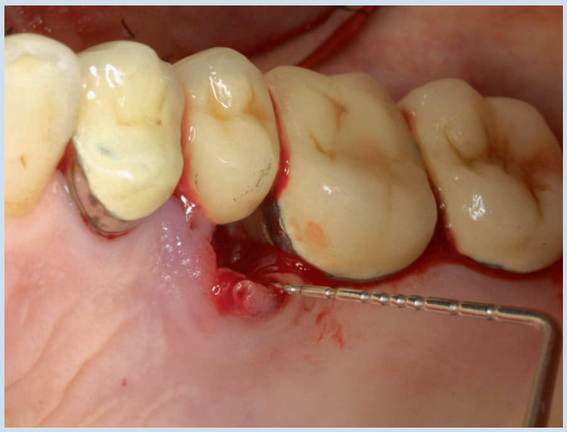

Figure 30 État clinique initial de la lésion.

Figure 31 La lésion osseuse atteint l'apex de la prémolaire.

CAS CLINIQUE 4 (SUITE)

Ce tableau clinique et radiographique général avec la présence d'un tenon important fait suspecter la possibilité d'une fêlure ou fracture radiculaire.
Le traitement décontaminant est mis en place après avoir donné les informations nécessaires à la patiente qui est prévenue des risques d'échec pouvant amener à l'extraction de la prémolaire en cause.
L'ensemble de la cavité buccale n'ayant aucun signe de pathologie parodontale, seul un examen microbiologique sous microscope est pratiqué au niveau de la lésion de la prémolaire. Cet examen révèle la présence de spirochètes et de vibrions en quantité relativement importante.
Après la préparation initiale, la lésion osseuse est remplie de peroxyde d'hydrogène à 3 % (figure 32) et la fibre laser est préparée sur une longueur d'environ 30 mm (figure 33) avec utilisation d'un rayonnement laser dont l'effet thermique relativement important nécessite des rafales très courtes espacées de temps de repos suffisamment longs.

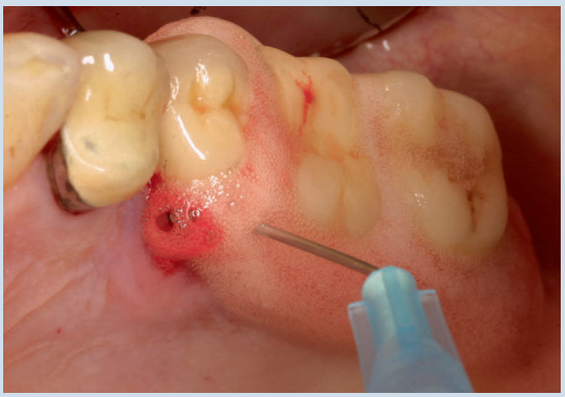

Figure 32 **Dépôt d'eau oxygénée à 10 volumes dans la poche osseuse.**

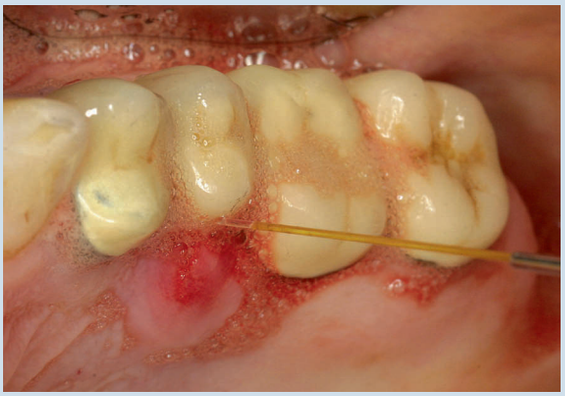

Figure 33 **Préparation d'une longueur de fibre optique suffisante.**

Le traitement décontaminant est bien sûr effectué également sur les dents voisines et la fibre est insérée jusqu'au contact osseux de la lésion profonde, le rayonnement laser étant activé au fur et à mesure du déplacement de la fibre.
Les rafales sont courtes, espacées de temps de repos (figure 34).
La décontamination est effectuée sous peroxyde d'hydrogène et, par la suite, la fibre optique est légèrement défocalisée pour obtenir une action thermique de vasodilatation qui permet de remplir la lésion initiale de sang du patient (figure 35).

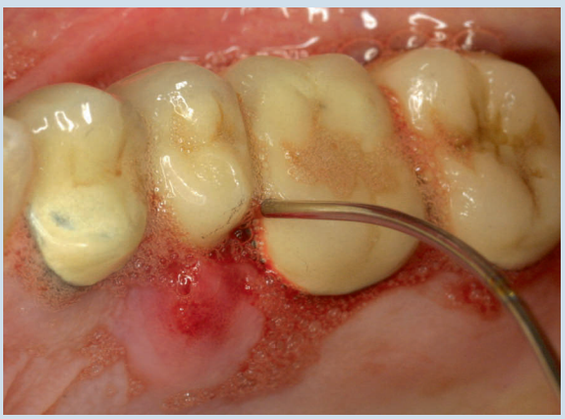

Figure 34 **Action décontaminante du laser sous peroxyde d'hydrogène.**

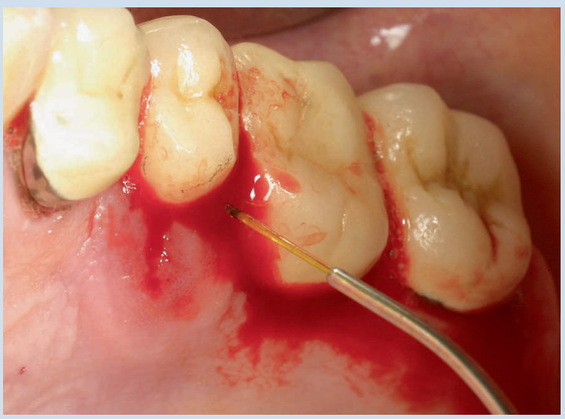

Figure 35 **Effet thermique de vasodilatation.**

CAS CLINIQUE 4 (SUITE)

Ensuite, la fibre optique est introduite dans le caillot sanguin et l'effet thermique du rayonnement laser permet de coaguler ce caillot sanguin pour le rendre adhérent aux différentes parois de la lésion (figure 36). Le dernier effet thermique utilisé est un effet thermique de carbonisation superficielle (figure 37) qui permet de blanchir la surface du caillot sanguin et d'obtenir une fragile protection biologique temporaire destinée à protéger l'intérieur du caillot sanguin des agressions extérieures.

Figure 36 **Effet thermique de coagulation pour stabiliser le caillot sanguin.**

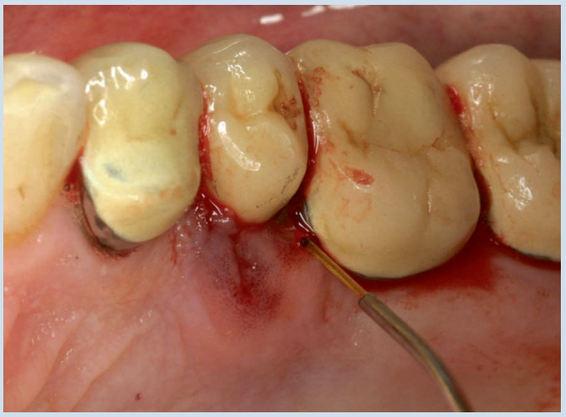

Figure 37 **Effet thermique de carbonisation pour obtenir une protection biologique superficielle.**

Les suites postopératoires sont extrêmement bénignes sans aucune médication complémentaire (figure 38a) et la vérification à 24 heures postopératoires (figure 38b) montre l'élimination immédiate de la zone carbonisée au profit d'une néogencive en cours de transformation.

a

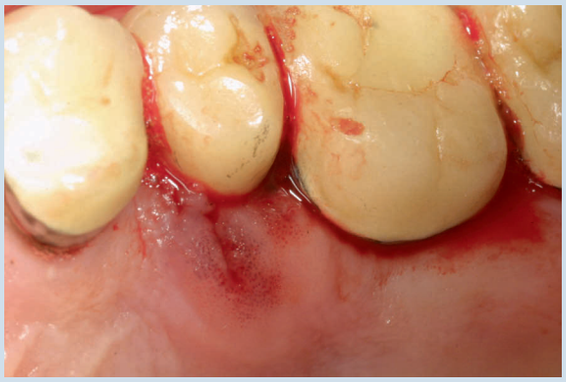

b

Figure 38 a et b **État postopératoire : a. immédiat ; b. à 24 heures.**

CAS CLINIQUE 4 (SUITE)

La patiente est revue à 1 mois postopératoire (figure 39a) puis à 4 mois postopératoires (figure 39b) et enfin une radiographie de contrôle est prise à 9 mois postopératoires (figure 39c).
La cicatrisation gingivale clinique a été parfaitement obtenue en 4 mois postopératoires, alors que la lésion osseuse a été comblée au bout de 9 mois postopératoires sans qu'aucun biomatériaux de comblement n'ait été placé.

Figure 39 a à c **État clinique postopératoire à : a. 1 mois ; b. 4 mois ; c. 9 mois.**

Dans ce cas particulier nous avons superposé ou alterné 5 effets différents d'un rayonnement laser pénétrant :
– en priorité, un effet photodynamique décontaminant sous peroxyde d'hydrogène ;
– cet effet photodynamique s'accompagne toujours d'un effet biostimulant dans sa périphérie

Trois effets thermiques se sont succédés :
– un effet thermique léger de vasodilatation pour obtenir le saignement ;
– un effet thermique de coagulation pour obtenir la stabilité du caillot sanguin ;
– un effet thermique de carbonisation pour protéger ce caillout sanguin sur sa partie superficielle.

CAS CLINIQUE 5

La patiente âgée de 58 ans présente sur le plan général une allergie à l'iode et une polyarthrite rhumatoïde. Bien que l'allergie réelle à la Bétadine® soit quelque chose d'extrêmement rare, nous remplaçons la polyvidone iodée par de la chlorhexidine pour toute la préparation initiale.

Le traitement parodontal laser assisté commence en février 2003 pour se terminer en juillet 2003. La cavité buccale est traitée par hémi-arcade en quatre séances.
La patiente indique qu'elle a déjà été traitée pour des gingivites et une parodontite avec adjonction de plusieurs antibiotiques (métronidazole + amoxicilline).
C'est une patiente stressée et anxieuse qui contrôle ses émotions et pose beaucoup de questions. Elle appartient donc au groupe des patients « analytiques » qui nécessite des détails techniques et une description précise et chez qui le sérieux des rendez-vous et la ponctualité sont strictement nécessaires (*cf.* chapitre 4, p. 77).

L'examen clinique montre un saignement de la gencive avec présence de plaque dans les espaces interdentaires. La mobilité de nombreuses dents, et particulièrement au niveau des secteurs incisifs, est suffisamment importante pour que la patiente soit avertie de l'incertitude concernant le maintien de ses dents sur les arcades.
L'examen bactériologique ADN montre une flore pathogène avec présence du complexe rouge : *Porphyromonas gingivalis – Tannerella forsythia – Treponema denticola* (figure 40).
L'examen radiographique initial (figure 41) confirme une perte de soutien osseuse au maxillaire et à la mandibule parfois très importante surtout dans les secteurs incisifs.

La molaire mandibulaire droite (dent 47) très mobile doit être extraite, le bridge mandibulaire gauche est également très mobile dans sa partie postérieure. Le plan de traitement prévoit la restauration du secteur édenté par une solution implantaire.

Figure 40 **État initial clinique et examen bactériologique (complexe rouge en grande quantité).**

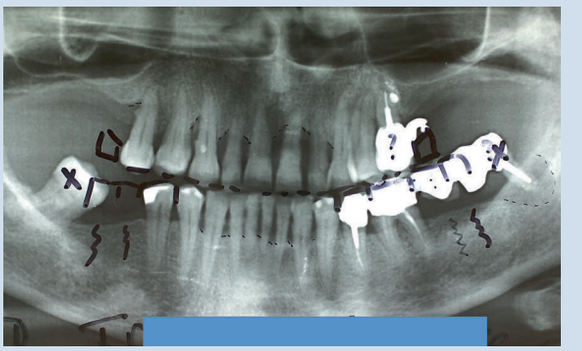

Figure 41 **Examen radiographique initial.**

Après le traitement parodontal laser assisté, un bridge provisoire est posé au maxillaire afin d'assurer la contention des dents trop mobiles.

CAS CLINIQUE 5 (SUITE)

Ce n'est qu'après environ 12 mois d'attente avec le bridge provisoire (figure 42) qu'une radiographie complémentaire est effectuée suite à la mise en place des implants au niveau mandibulaire à droite (figure 43).

Cette radiographie permet de constater une première cicatrisation osseuse intéressante, particulièrement au niveau des incisives, dont la contention est effectuée ainsi qu'une stabilisation de l'état parodontal au niveau de la racine restante à la mandibule gauche. Le bridge n'étant plus mobile à ce niveau, la patiente décide la conservation de cette racine.

Figure 42 **État clinique sous bridge provisoire à 12 mois postopératoires.**

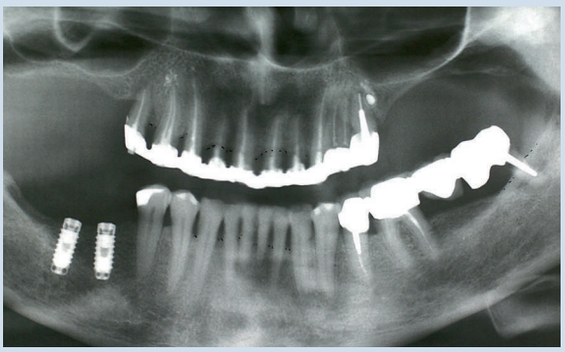

Figure 43 **Vérification radiographique à 12 mois postopératoires.**

Un bridge maxillaire d'usage est placé par son praticien en 2005 (figure 44) ainsi que les prothèses implantoportées mandibulaires droites.

Deux vérifications radiographiques sont effectuées en 2006 et en 2008 (figure 45).
Le dernier contrôle radiographique montre un résultat satisfaisant, l'ensemble des dents et des racines ayant pu être conservé malgré les lésions osseuses initiales. La guérison, pourtant improbable, de la lésion autour du pilier postérieur mandibulaire gauche a permis de surseoir au traitement implantaire à ce niveau.

Figure 44 **Pose des prothèses d'usage en 2005.**

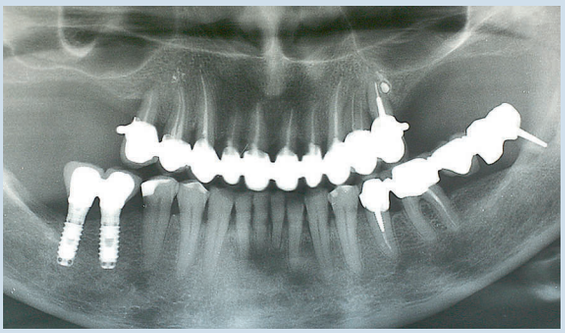

Figure 45 **Dernière vérification radiographique en 2008.**

CAS CLINIQUE 6

La patiente âgée de 51 ans présente sur le plan général de nombreuses allergies (iode, amidopyrine, poussière, etc.) ainsi que des problèmes vasculaires accompagnant de nombreuses varices.
Elle prétend que très jeune ses dents éclataient sous les plombages et que ses incisives latérales supérieures ont été « meulées » suite à un accident de voiture.
Cette patiente semble surchargée de travail dans un cabinet médical très important et la présence au domicile de sa mère grabataire ajoute encore au stress initial (*cf.* chapitre 1, p. 13).

L'examen clinique montre un état totalement abandonné (figure 46) avec des mobilités générales proches de l'expulsion spontanée.
La patiente est victime d'une forte halitose avec suppuration sur tout le secteur maxillaire droit. La patiente confirme être victime d'une sinusite aiguë depuis de nombreux mois qui l'a amenée à de nombreuses prises d'antibiotiques.

L'examen bactériologique sous microscope montre une flore pathogène très rare et très peu mobile, par contre l'étude par sonde ADN détermine la présence importante de cinq pathogènes majeures (figure 46) :
– *Porphyromonas gingivalis* ;
– *Prevotella intermedia* ;
– *Tannerella forsythia* ;
– *Fusobacterium nucleatum* ;
– *Treponema denticola*.

L'examen radiographique confirme une perte osseuse très importante, seules les canines maxillaires et mandibulaires semblent conserver un soutien osseux suffisant pour envisager leur conservation à moyen terme (figure 47). Une ouverture buccosinusienne entre les molaires 16 et 17 engendre des gênes importantes pour la patiente.

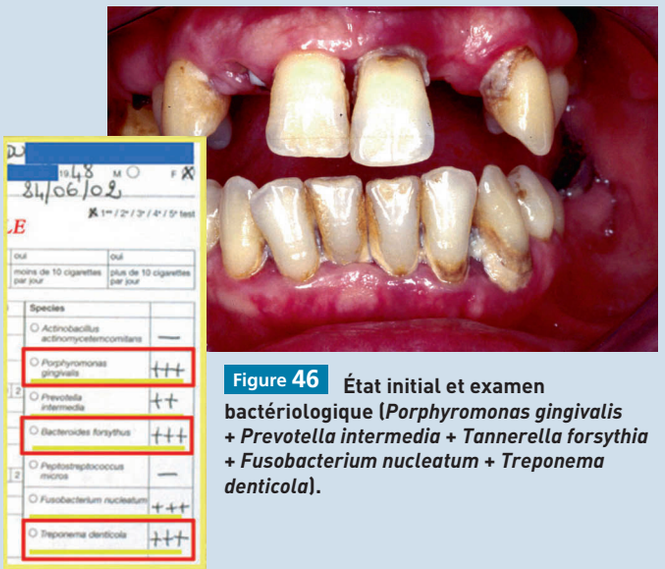

Figure 46 **État initial et examen bactériologique (*Porphyromonas gingivalis + Prevotella intermedia + Tannerella forsythia + Fusobacterium nucleatum + Treponema denticola*).**

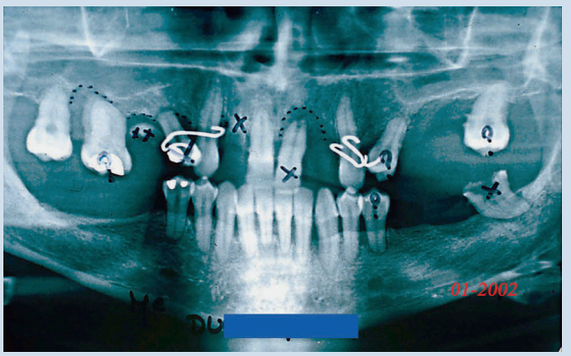

Figure 47 **Examen radiographique initial.**

Dans un premier temps, étant donné l'état initial très sévère, il n'est pratiqué sur cette patiente qu'une décontamination par traitement parodontal laser assisté accompagné d'une équilibration de l'occlusion grâce à deux prothèses partielles adjointes maxillaire et mandibulaire que la patiente accepte très difficilement (figure 48).

CAS CLINIQUE 6 (SUITE)

Après plusieurs mois d'attente sous prothèses provisoires, une première amélioration est visible dès le début de l'année 2001.
La patiente conservant une bonne hygiène buccodentaire, il est possible de remplacer la prothèse partielle amovible par un bridge provisoire au maxillaire afin d'immobiliser les dents restantes pour une meilleure cicatrisation des tissus osseux (figure 49).

Figure 48 **État clinique après décontamination et mise en place de deux prothèses partielles provisoires.**

Figure 49 **Préparation des dents au maxillaire pour la mise en place d'un bridge provisoire en résine sur armature métallique.**

Ce bridge provisoire est laissé quelques mois avant une première vérification radiographique accompagnée d'une étude tomographique pré-implantaire (figure 50).
Avant la mise en place des implants, une vérification bactériologique est effectuée par culture. Elle ne décèle aucune bactérie parodontopathogène (figure 51).

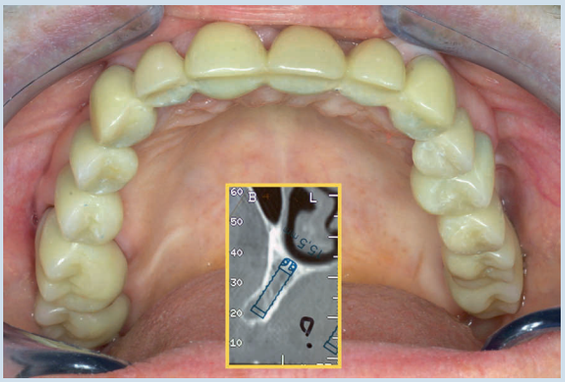

Figure 50 **Bridge provisoire et étude pré-implantaire.**

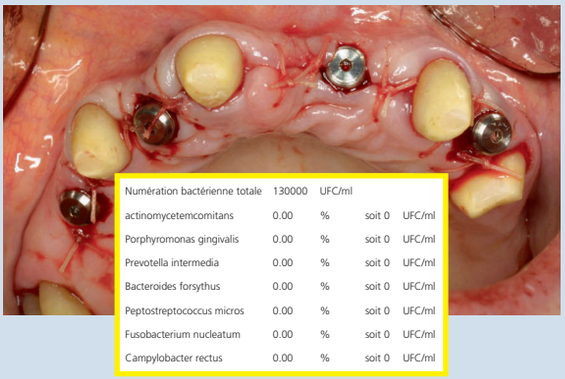

Numération bactérienne totale	130000	UFC/ml		
actinomycetemcomitans	0.00	%	soit 0	UFC/ml
Porphyromonas gingivalis	0.00	%	soit 0	UFC/ml
Prevotella intermedia	0.00	%	soit 0	UFC/ml
Bacteroides forsythus	0.00	%	soit 0	UFC/ml
Peptostreptococcus micros	0.00	%	soit 0	UFC/ml
Fusobacterium nucleatum	0.00	%	soit 0	UFC/ml
Campylobacter rectus	0.00	%	soit 0	UFC/ml

Figure 51 **Vérification bactériologique (aucune bactérie décelable) et mise en place des implants.**

La vérification radiographique effectuée après la mise en place des implants (figure 52) montre une bonne consolidation de nombreuses dents ainsi qu'une fermeture spontanée de l'ouverture buccosinusienne entre les dents 16 et 17.
La patiente est suivie pendant tout le temps de l'ostéo-intégration et cela permet de constater qu'elle maîtrise correctement l'hygiène buccodentaire au maxillaire comme à la mandibule (figure 53).

CAS CLINIQUE 6 (SUITE)

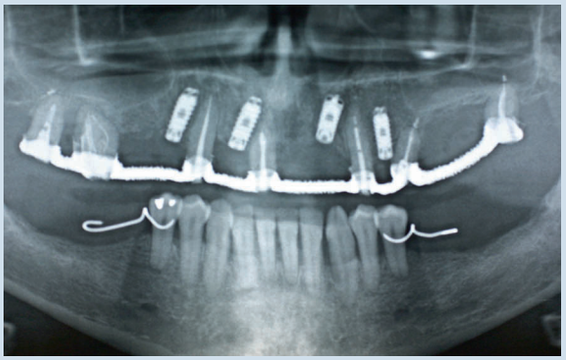

Figure 52 **Vérification radiographique après la pose des implants.**

a

b

Figure 53 a et b **État parodontal à plus de 1 an postopératoire : a. mandibulaire ; b. maxillaire.**

Les piliers implantaires céramisés sont parallélisés aux dents naturelles (figure 54) afin d'envisager un bridge complet dento-implanto-porté dont l'armature est réalisée en chrome cobalt pour assurer une excellente rigidité et dont l'équilibration fonctionnelle interarcade (figure 55) doit être traitée en respectant tous les impératifs de la prothèse implanto-portée accompagnés des obligations de la prothèse parodonto-compatible (*cf.* chapitre 6).

Figure 54 **Mise en charge des moignons implantaires céramisés.**

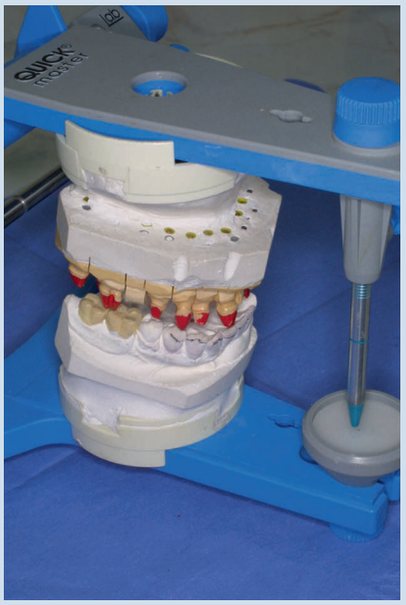

Figure 55 **Importance de l'équilibration interarcade.**

CAS CLINIQUE 6 (SUITE)

Un bridge complet en céramique peut alors être réalisé et posé (figure 56) en redonnant à cette patiente le confort d'une occlusion et l'esthétique d'un sourire qu'elle n'espérait plus retrouver (figure 57).

a

b

Figure 56 a et b **a. Mise en place du bridge complet maxillaire d'usage ; b. vue de l'esthétique vestibulaire après traitement.**

Ce cas a aujourd'hui dix ans de recul avec une bonne stabilité de la guérison obtenue (figures 57a et b).

a

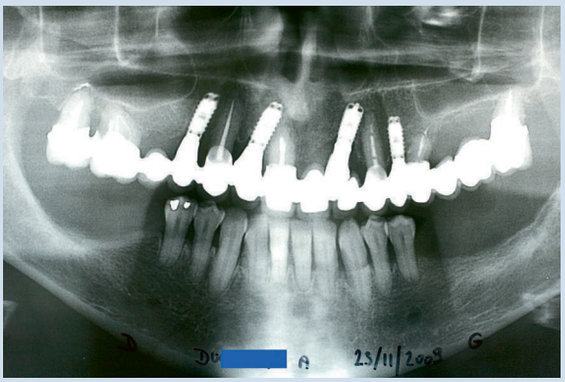

b

Figure 57 a et b **a. état clinique actuel à 10 années postopératoires ; b. la vérification radiographique à 9 ans postopératoires permet de contrôler la stabilité de la guérison osseuse.**

Résultats cliniques sur les seniors de plus de 60 ans

CAS CLINIQUE 7

La patiente âgée de 61 ans a précédemment subi plusieurs interventions de chirurgie parodontale classique mais elle a constaté une migration permanente des dents avec une vestibuloversion de tout le bloc incisivo-canin que la petite attelle de contention placée sur la face linguale ne suffit pas à retenir.

CAS CLINIQUE 7 (SUITE)

Elle se présente en 2005 dans un état de stress et d'anxiété extrêmement important puisque, après une dernière intervention par curetage, le diagnostic d'extraction générale et de pose de deux appareils complets lui a été fermement indiqué.

Le statut médical indique une hypertension et une hyperthyroïdie. La patiente avoue également un tabagisme moyen compris entre 5 et 10 cigarettes par jour.
L'examen radiographique confirme des pertes osseuses sur l'ensemble des deux maxillaires avec une atteinte parfois terminale au niveau des incisives maxillaires et au niveau de plusieurs molaires (figure 58).
L'examen bactériologique initial montre une forte présence de sept bactéries parodonto-pathogènes majeures : *aggregatibacter actynomicetemcomitans*, *Porphyromonas gingivalis*, *Prevotella intermedia*, *Tannerella forsythia*, *Peptostreptococcus micros*, *Fusobacterium nucleatum*, *Treponema denticola* (figure 58).
Il semble que les chirurgies par curetage accompagnées des antibiothérapies n'aient pas pu débarrasser cette patiente des bactéries parodonto-pathogènes.
Sur le plan clinique, les mobilités tridimensionnelles très importantes laissent craindre la perte des dents à très court terme et il existe un risque majeur d'expulsions spontanées au cours du débridement des poches parodontales.

Il est donc décidé d'effectuer en urgence au maxillaire un premier bridge provisoire en résine en soulageant l'occlusion du bloc incisivocanin.
Ce bridge est réalisé au cabinet dans des conditions délicates, étant donné le degré de mobilité initiale de l'ensemble des dents du maxillaire.
Le traitement parodontal laser assisté est ainsi effectué entre janvier 2006 et avril 2006. Le débridement des poches parodontales permet de confirmer les pertes osseuses jusqu'aux apex sur de nombreuses dents du maxillaire.

La patiente est revue en juillet 2006 pour la dernière séance de traitement parodontal qui permet de constater une situation gingivale nettement améliorée avec une diminution importante des mobilités (figure 59).
Le bridge provisoire est laissé en place jusqu'au début de l'année 2007 puis remplacé par un bridge d'usage (figure 60) correctement équilibré.
La vérification radiographique effectuée en novembre 2007 montre une bonne consolidation osseuse générale avec présence d'une corticale protectrice (figure 61).

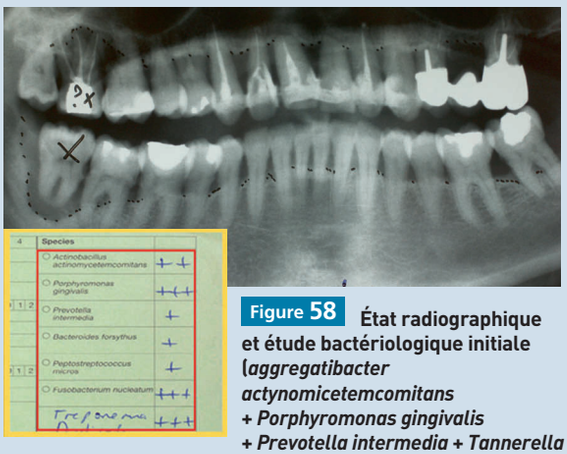

Figure 58 **État radiographique et étude bactériologique initiale (*aggregatibacter actynomicetemcomitans* + *Porphyromonas gingivalis* + *Prevotella intermedia* + *Tannerella forsythia* + *Peptostreptococcus micros* + *Fusobacterium nucleatum* + *Treponema denticola*).**

Figure 59 **État clinique sous bridge provisoire lors de la dernière séane de traitement parodontal.**

CAS CLINIQUE 7 (SUITE)

Figure 60 **Pose d'un bridge d'usage en céramique après réévaluation parodontale.**

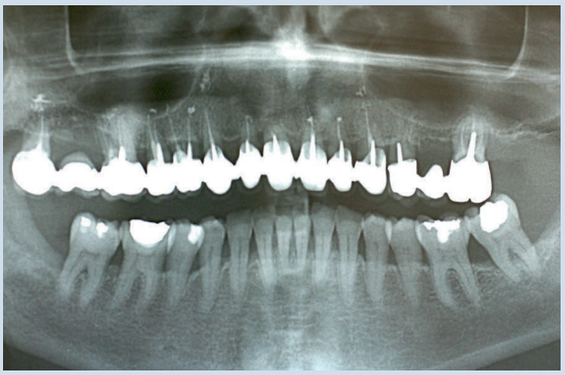

Figure 61 **Vérification radiographique à 20 mois postopératoires.**

Certains secteurs font même l'objet d'une régénération osseuse malgré l'âge de la patiente comme c'est le cas particulièrement sur le secteur mandibulaire droit (figures 62 et 63).
La patiente est revue à 4 ans postopératoires (figure 64), ce qui permet de constater le bon résultat général offrant aujourd'hui à la patiente le plaisir de vivre confortablement sans le port d'appareils complets.

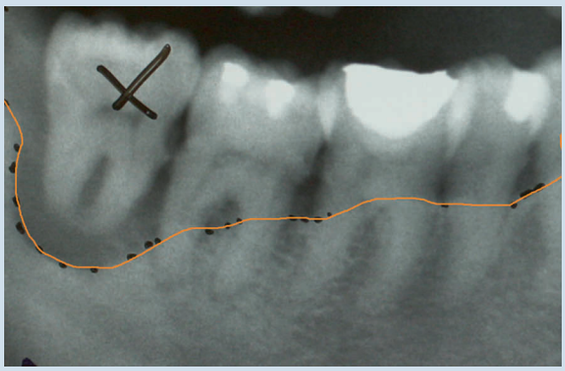

Figure 62 **État initial du secteur mandibulaire droit.**

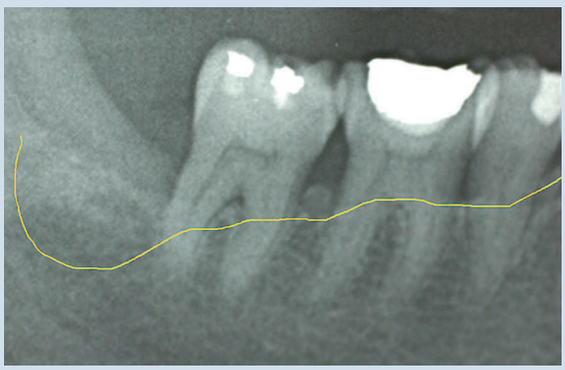

Figure 63 **Vérification radiographique à 20 mois postopératoires.**

Figure 64 **Bridge d'usage à 4 ans postopératoires.**

CAS CLINIQUE 8

La patiente âgée de 60 ans présente des signes cliniques alarmants malgré des mobilités initiales moyennes.
La gencive est œdématiée, rouge, saignante au moindre contact avec des suppurations au niveau des espaces interdentaires.
Sur le plan général, la patiente est asthmatique et avec des pathologies vasculaires de type varices.
Elle fait très régulièrement des cures prolongées de Piasclédine®.
Elle a subi de nombreuses interventions de chirurgie parodontale par curetage dont les dernières récemment en milieu hospitalier.
Cette patiente croit avoir une hygiène buccodentaire irréprochable avec un brossage méticuleux qu'elle effectue 7 à 8 fois par jour !
Après de nombreux antibiotiques au cours des interventions chirurgicales, elle essaie depuis plusieurs mois des médicaments homéopathiques qui semblent avoir également peu d'effet sur l'évolution de sa parodontite (figure 65).

Figure 65 a et b **État initial : a. vue antérieure ; b. vue vestibulaire gauche.**

L'examen radiographique initial (figure 66) montre une résorption généralisée avec de nombreuses lésions infra-osseuses profondes.
Plusieurs facteurs aggravants sont également remarquables : caries, granulome, débordement prothétique, etc.
L'examen microbiologique sous microscope montre une forte présence de spirochètes accompagnés de nombreux vibrions et de quelques parasites de type amibe.
L'étude par sonde ADN montre une très forte proportion de sept bactéries parodontopathogènes majeures : *Aggregatibacter actynomicetemcomitans, Porphyromonas gingivalis, Prevotella intermedia, Tannerella forsythia, Peptostreptococcus micros, Fusobacterium nucleatum, Treponema denticola*.
La patiente se déplaçant de très loin, le traitement de la bouche est effectué en une seule séance au début de l'année 2004.

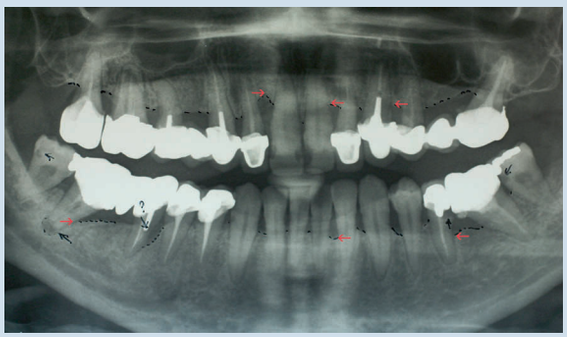

Figure 66 **Examen radiographique initial.**

CAS CLINIQUE 8 (SUITE)

Une vérification bactériologique postopératoire est effectuée une semaine après l'intervention. Aucune bactérie n'est décelée par les sondes ADN dans cette vérification postopératoire (figure 67).

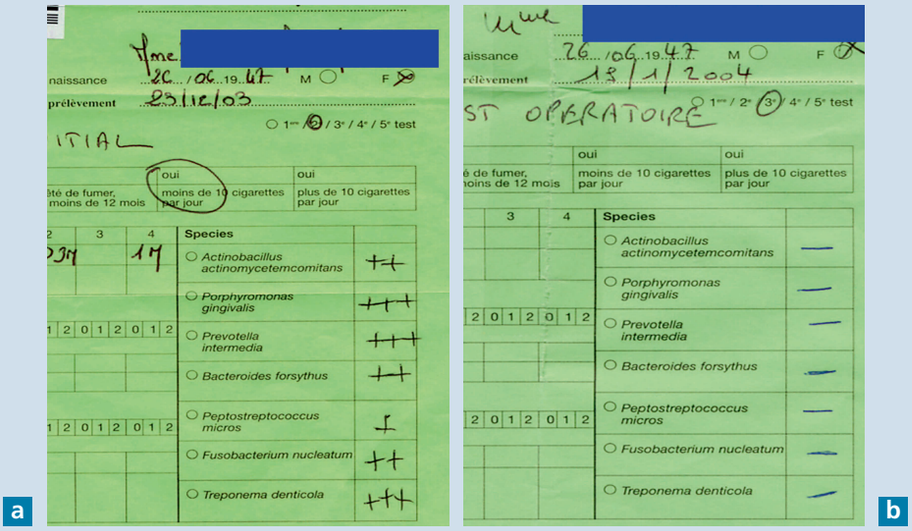

Figure 67 a et b **Vérification bactériologique avant (a) et après (b) traitement parodontal laser assisté.**

Par la suite, la patiente est suivie par son chirurgien dentiste et ne revient qu'en avril 2006 pour une séance de maintenance parodontale.
L'examen clinique effectué à cette date (figure 68a) montre une nette amélioration de l'état gingival initial.
Quelques prothèses ont déjà été revues par son praticien.
La patiente revient pour deux séances de maintenance parodontale en juin 2007 et en septembre 2008 (figures 68b et 69) qui permettent de constater la stabilité de la guérison clinique malgré quelques petites imperfections de l'ajustage cervical des prothèses.
La patiente maîtrise parfaitement son hygiène buccodentaire, avec désormais l'utilisation quotidienne d'un hydropulseur muni de buses monojets, et la figure 69 montre le résultat obtenu sur les faces linguales.
La seule vérification radiographique a été effectuée à 3 ans postopératoires (figure 70) et elle permet de constater une cicatrisation osseuse satisfaisante avec comblement des poches initiales.
Il est à noter que la prothèse mandibulaire droite possède un élément intermédiaire très volumineux et un surplomb sur le pilier postérieur qui rend difficile l'hygiène buccodentaire à ce niveau. Une solution implantaire aurait été sans doute préférable mais la stabilité actuelle du bridge ne pose aucun problème (figure 70).

Figure 68 a et b **État clinique postopératoire à : a. 2 ans ; b. 4 ans.**

CAS CLINIQUE 8 (SUITE)

Figure 69 **Maintien rigoureux de l'hygiène buccodentaire linguale.**

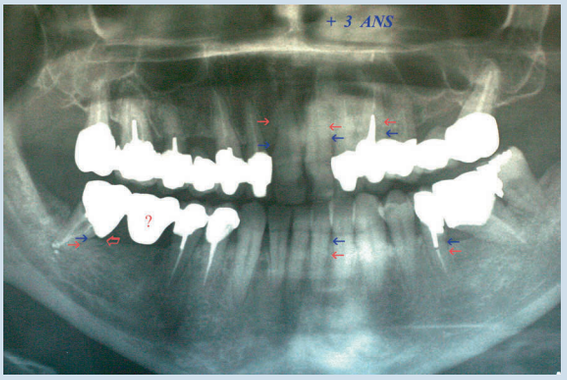

Figure 70 **Cicatrisation osseuse obtenue à 3 ans postopératoires.**

CAS CLINIQUE 9

Le patient âgé de 61 ans a un excellent statut médical général.
Très sportif et ancien militaire parachutiste, il souhaite un résultat rapide pour ne pas interrompre les nombreux voyages qu'il effectue.
Sa maladie parodontale est surtout localisée à la mandibule en raison d'une dysharmonie incisivocanine qui rend toute hygiène buccodentaire délicate à ce niveau (figure 71).

a

b

Figure 71 a et b **État initial : a. vue vestibulaire droite ; b. vue vestibulaire gauche.**

CAS CLINIQUE 9 (SUITE)

L'examen radiographique initial confirme l'avenir très incertain du bloc incisivocanin mandibulaire, la résorption osseuse atteignant plus de 90 % de la surface radiculaire (figure 72).

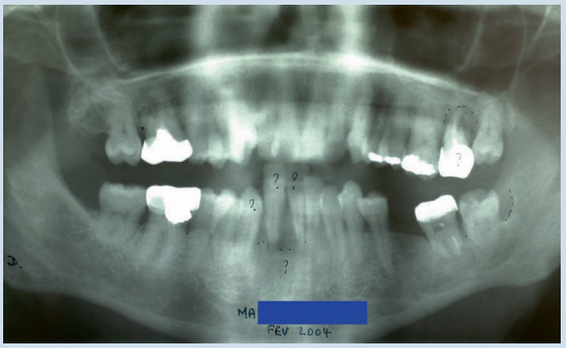

Figure 72 **Examen radiographique initial.**

Cet examen indique également la présence d'une dent de sagesse mandibulaire gauche enclavée avec présence d'un kyste marginal postérieur susceptible d'être un réservoir de flore pathogène capable de disséminer dans le reste de la cavité buccale.
Plusieurs traitements canalaires sont à revoir particulièrement au maxillaire.
L'examen bactériologique initial effectué au microscope montre une flore pathogène importante confirmée par une sonde ADN qui indique une forte proportion des complexes rouge et orange (figure 73).

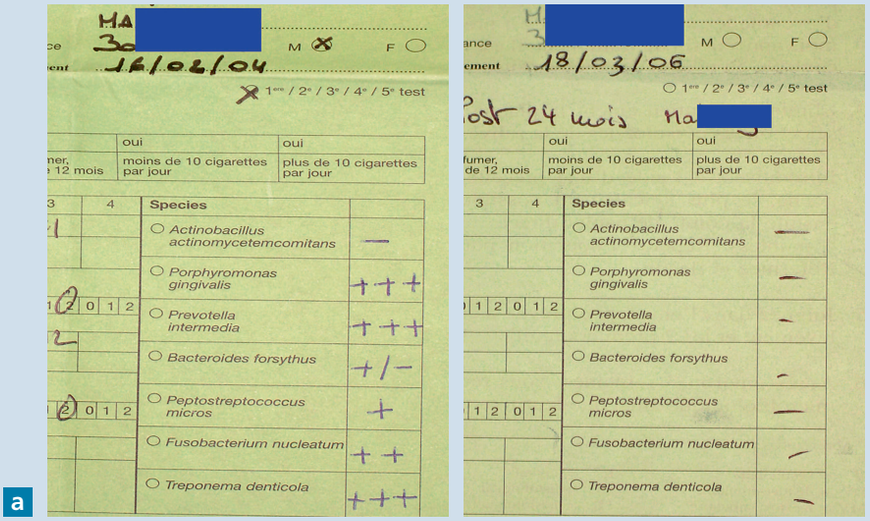

Figure 73 a et b **Vérification bactériologique avant (a) et après (b) traitement.**

Le traitement parodontal laser assisté est effectué en 2004 avec extraction de la dent de sagesse mandibulaire gauche conjointement au traitement parodontal. Dès la première cicatrisation, un bridge provisoire en résine sur armature métallique est réalisé afin d'assurer la contention des incisives dont l'avenir est incertain et de faciliter l'hygiène buccodentaire de ce patient.
Le patient vient régulièrement pour les séances de maintenance parodontale annuelle. Au cours de ces séances, une motivation systématique à l'hygiène buccodentaire doit être effectuée pour assurer la pérennité du résultat.
En mars 2006, une vérification bactériologique est effectuée à 24 mois postopératoires. Elle n'a montré aucune bactérie parodontopathogène dans la flore buccodentaire (figure 73).

CAS CLINIQUE 9 (SUITE)

Un bridge d'usage mandibulaire est réalisé en remplacement du bridge provisoire (figure 74) et la dernière vérification radiographique effectuée en février 2007, à 3 ans postopératoires, montre une cicatrisation osseuse tout à fait intéressante même au niveau des incisives mandibulaires (figure 75).

Figure 74 **Bridge définitif mandibulaire.**

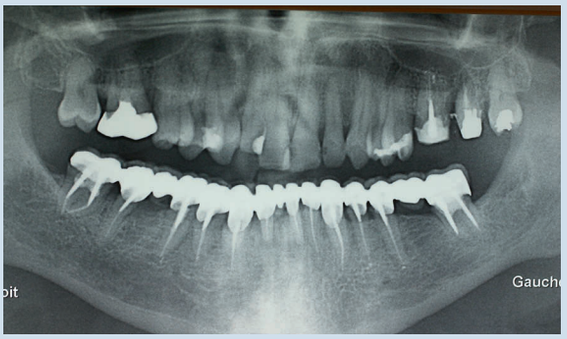

Figure 75 **Vérification radiographique à 3 ans postopératoires.**

Recul actuel et résultats à long terme

Les premiers cas cliniques ayant subi des traitements parodontaux laser assistés datent des années 1992–1993 (*cf.* chapitre 3, p. 56), c'est-à-dire que pour de nombreux patients, il existe aujourd'hui un recul de plus de dix ans qui permet de constater une très bonne stabilité de la guérison des parodontites sous réserve d'un bon suivi du protocole d'hygiène buccodentaire (*cf.* chapitre 7).
Les seuls patients victimes d'une récidive ayant nécessité un deuxième traitement parodontal sont exclusivement ceux qui ont abandonné les soins quotidiens conseillés.
Les autres facteurs de récidive ou d'échecs éventuels sont les défaillances importantes du système immunitaire ou les facteurs aggravants pouvant avoir une conséquence parodontale (tabagisme, infection endodontique, etc.)

CAS CLINIQUE 10

Le patient âgé de 60 ans a abandonné son hygiène buccodentaire et tout intérêt pour l'esthétique de son sourire à la suite de graves problèmes familiaux.
Son statut professionnel et des changements dans sa vie personnelle l'ont amené à consulter pour tenter de retrouver une esthétique buccodentaire convenable.
L'examen clinique et radiographique effectué en 1999 confirme que de nombreuses dents sont compromises à court et moyen terme (figure 76).

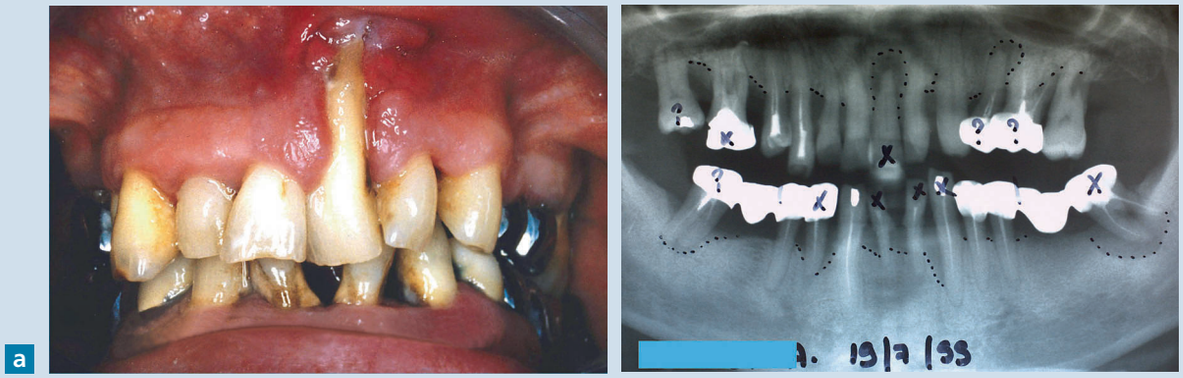

Figure 76 a et b **État initial en 1999 : a. clinique ; b. radiographique.**

En fonction de l'état clinique initial, des résorptions osseuses importantes et des mobilités dentaires très importantes, il est décidé d'effectuer une décontamination de l'écosystème buccodentaire par un traitement parodontal laser assisté en effectuant un minimum d'extractions (seule la dent 21 est extraite) et en remplaçant celle-ci par une prothèse partielle provisoire à visée esthétique.

La dernière séance de traitement parodontal (figure 77) montre une rigueur satisfaisante dans les soins d'hygiène buccodentaire quotidiens. Il est donc décidé d'effectuer une contention des dents mobiles par la mise en place d'un bridge provisoire afin de faciliter la cicatrisation des tissus osseux et gingivaux (figure 78).

CAS CLINIQUE 10 (SUITE)

Figure 77 **État clinique à la dernière séance de traitement parodontal.**

Figure 78 **Préparation de l'arcade supérieure pour recevoir un bridge provisoire de contention.**

Ce bridge provisoire reste en place pendant 6 mois avant d'effectuer une radiographie panoramique de contrôle (figure 79) qui montre déjà une première cicatrisation satisfaisante de nombreuses lésions osseuses.
Après plusieurs mois de patience supplémentaire pendant lesquels l'hygiène buccodentaire du patient doit être rigoureusement suivie, un bridge d'usage est réalisé au maxillaire et à la mandibule (figures 80 et 81).

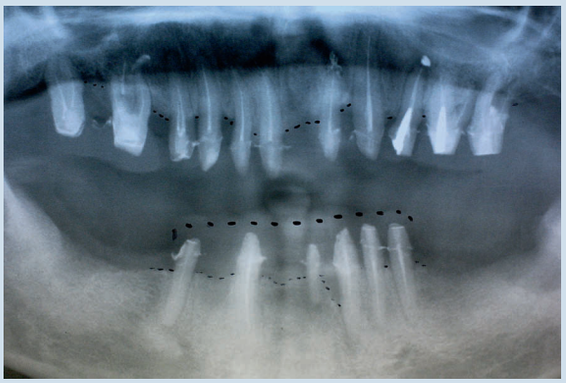

Figure 79 **Vérification radiographique à 6 mois postopératoires. Le patient est sous bridge provisoire. Seule subsiste une lésion mésiale sur la 33.**

a

b

Figure 80 a et b **Bridge d'usage : a. maxillaire droit ; b. vue vestibulaire gauche.**

CAS CLINIQUE 10 (SUITE)

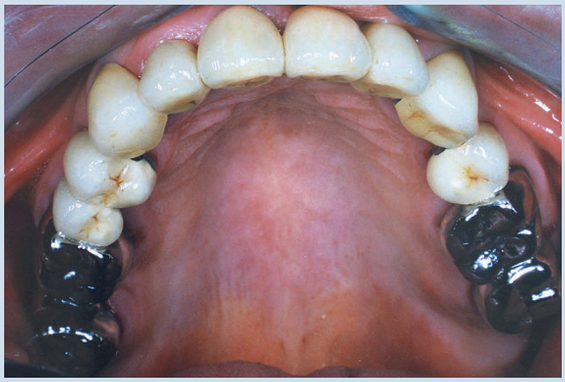

Figure 81 Vue générale occlusale.

Ce patient toujours anxieux et stressé ne suit pas régulièrement ses séances de maintenance parodontale mais essaie de conserver une hygiène buccodentaire correcte.
La figure 82 montre le résultat esthétique à 6 ans postopératoires et la figure 83 le résultat radiographique à 6 ans postopératoires.
L'examen comparatif par rapport à la radiographie initiale montre l'excellente cicatrisation générale obtenue.
La figure 84 prise à 9 ans postopératoires montre une bonne stabilité clinique malgré une plaque interdentaire persistante.

Figure 82 Esthétique générale à 6 ans postopératoires.

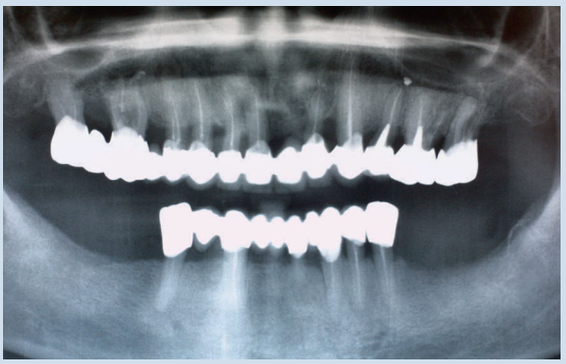

Figure 83 Radiographie de contrôle à 6 ans postopératoires.

Figure 84 État clinique à 9 ans postopératoires.

Figure 85 Vérification radiologique à 11 ans postopératoires.

Conclusion

Les cas cliniques présentés dans ce chapitre montrent qu'une amélioration avec cicatrisation des tissus gingivaux et des tissus osseux peut être obtenue quel que soit l'âge des patients sous réserve que le statut médical ne perturbe pas fortement l'écosystème buccodentaire et le système immunitaire.
La suppression des bactéries pathogènes et la contention des éléments dentaires trop mobiles sont des conditions indispensables à la bonne réussite d'un traitement parodontal laser assisté ou non.
La guérison des lésions osseuses et des pathologies gingivales intervenant par cicatrisation naturelle, la patience du praticien pour la réalisation des prothèses d'usage est une qualité indispensable tout comme la rigueur du patient dans le respect de son hygiène buccodentaire quotidienne.

Plus une maladie parodontale sera traitée précocement, plus le résultat clinique sera satisfaisant.
La guérison obtenue dépend essentiellement de trois facteurs :
– l'avancement de la maladie ;
– le système immunitaire du patient ;
– la rigueur de l'hygiène bocco dentaire postopératoire.
Il est évident que si le traitement parodontal laser assisté a une importante capitale pour supprimer initialement toutes les bactéries parodonto-pathogènes, la rigueur de l'hygiène buccodentaire quotidienne est absolument nécessaire pour garantir la pérennité des résultats et le maintien d'un bon équilibre de l'éco système bucco-dentaire.

Chapitre 6

Gestion des facteurs aggravants : optimiser vos résultats

Conseils généraux

Un traitement parodontal laser assisté, rigoureusement effectué, supprime avec certitude les bactéries parodontopathogènes et permet de diminuer très rapidement les phénomènes douloureux consécutifs à l'inflammation gingivale.

✔ À propos du tartre sous-gingival

L'hygiène buccodentaire quotidienne redevient rapidement possible pour les patients qui doivent apprendre à maîtriser la plaque dentaire sous-gingivale afin d'éviter de nouveaux dépôts de tartre le long des racines dentaires.
La préparation initiale effectuée sous aide visuelle ne permet jamais, quelle que soit la rigueur de l'opérateur, d'éliminer la totalité des spicules de tartre sous-gingival.
Greensteing [1] et Kepic [2] ont montré que l'élimination totale du tartre était impossible quelle que soit la technique utilisée.
La présence de spicules microscopiques de tartre semble ne pas empêcher la guérison parodontale, on peut assister à une réduction des poches parodontales même en présence de traces de tartre résiduel [3-5].
Il est cependant nécessaire, lors de la préparation initiale, d'éliminer le tartre sous-gingival avec beaucoup de rigueur, la présence résiduelle d'une quantité importante de tartre étant un facteur aggravant qui empêche la guérison correcte des tissus parodontaux.

✔ Comment gérer les facteurs aggravants

L'environnement dentaire et prothétique défavorable (lésion carieuse, obturation débordante, prothèse inadaptée...) constitue également un facteur aggravant inadapté à la bonne cicatrisation gingivale et osseuse.
Pour obtenir les meilleurs résultats possibles, il faut supprimer tous ces facteurs aggravants et rétablir l'équilibre interarcade en cas de déséquilibre de celui-ci.
Ces traitements destinés à optimiser les résultats concernent la dentisterie et la prothèse. Ils ne doivent être réalisés qu'avec l'accord du patient qu'il est préférable d'informer lors de la mise en place du plan de traitement initial.
Si le patient est victime d'un léger trouble d'occlusion (figure 1), le traitement peut être mené à son terme avec succès (figure 2) avec simplement une difficulté d'hygiène buccodentaire plus importante au niveau du groupe incisivocanin.

Figure 1 **Parodontite agressive avec encombrement incisivocanin à gauche.**

Figure 2 **Guérison stable de cette parodontite à 12 mois.**

Si le déséquilibre occlusal est moyen avec absence d'une seule molaire (figure 3), il est possible d'obtenir un bon résultat à long terme même si la patiente n'envisage pas le remplacement de la molaire mandibulaire n° 36 absente (figure 4).

Figure 3 **Parodontite agressive avec perte d'occlusion molaire à droite et articulé croisé au niveau de la latérale n° 12.**

Figure 4 **Guérison stable de la parodontite à 18 mois.**

Il appartient à ces deux patients de supporter les conséquences esthétiques de ces défauts d'occlusion et d'envisager éventuellement une amélioration grâce à un traitement orthodontique ou prothétique adapté.
Par contre, si le défaut d'équilibre interarcade est très important (figure 5), il est conseillé d'avertir le patient des risques encourus ; la guérison des tissus parodontaux est délicate à améliorer devant un tel désordre [6].
Le traitement permet cependant au patient d'obtenir une disparition rapide de l'inflammation gingivale et des douleurs, ce qui l'aide à reprendre une hygiène buccodentaire adaptée à sa situation anatomique (figure 6).

Figure 5 **État initial d'une parodontite sévère accompagnée d'un déséquilibre occlusal important.**

Figure 6 **Amélioration immédiate de l'état parodontal malgré le déséquilibre occlusal important.**

La présence des facteurs aggravants pose tous les problèmes de la responsabilité du chirurgien-dentiste traitant qui a l'obligation d'informer les malades avec précision mais qui ne pourra effectuer que les actes autorisés par le patient après toutes les informations d'usage, les devis éventuels, etc. Tout ceci étant strictement nécessaire pour obtenir le consentement éclairé du patient.
Il est souvent préférable initialement d'effectuer une information écrite dans un bilan initial qui pourra être contresigné par le patient.
Charge au praticien de confirmer par la suite cette nécessité thérapeutique en donnant bien évidemment toutes les options possibles afin de respecter le libre choix du patient.

CAS CLINIQUE 1

Pour un patient qui présente de nombreuses pathologies d'origine dentaire ou endodontique, il convient de l'informer que ces facteurs aggravants influencent le développement de la maladie parodontale et de lui proposer un plan de traitement complet adapté à cette situation (figures 7 et 8).

Figure 7 a et b **Parodontite chronique avec nombreux facteurs aggravants d'origine dentaire : a. vue côté droit ; b. vue côté gauche : état initial.**

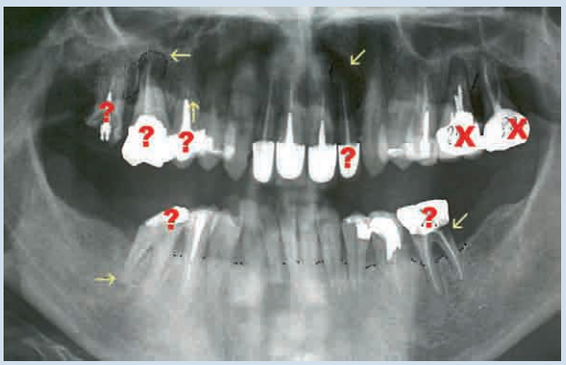

Figure 8 **Bilan radiographique initial.**

Le plan de traitement de ce patient comprend une étude bactériologique mais également un bilan clinique et radiographique des nombreuses lésions décelables, ce qui lui permet d'être informé des soins à effectuer pour une remise en état correcte de son écosystème buccodentaire.

Le bilan est le suivant :
- la dent 17 est très délabrée, sa reconstruction est incertaine ;
- la dent 16 a un pronostic réservé en raison d'un délabrement important et d'une lésion péri-apicale ;
- la dent 15 doit être extraite et remplacée par une couronne implantoportée en raison d'une fracture radiculaire ;
- la dent 22 est porteuse d'une lésion péri-apicale importante ;
- les dents 26 et 27 doivent être extraites (mobilités très importantes) et remplacées ensuite par une solution implantaire après conservation du volume osseux par matériaux de substitution ;
- la dent 36 a un pronostic réservé. Son extraction est probable en raison d'une carie sous-gingivale importante ;
- la dent 46 présente une gangrène pulpaire avec lésion péri-apicale.

À ce bilan, il faut ajouter les nombreuses dents dont la reconstruction prothétique est souhaitable.

CAS CLINIQUE 1 (SUITE)

Les dents 26 et 27 sont extraites au cours du traitement parodontal. Les alvéoles du maxillaire sont décontaminées suivant le protocole « peroxyde d'hydrogène + laser » et une xénogreffe, type Bio-Oss®, est placée et recouverte d'une membrane collagène (figures 9 et 10) afin d'envisager une solution implantaire dans l'avenir.

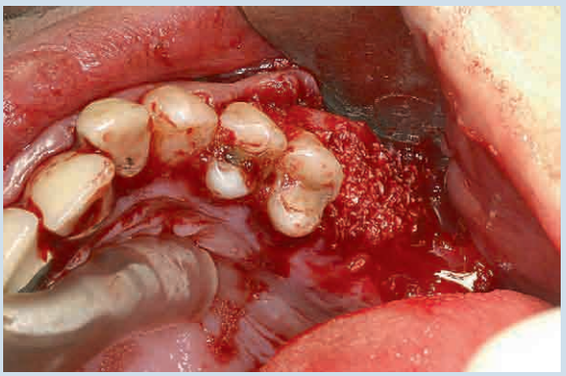

Figure 9 **Mise en place d'une xénogreffe type Bio-Oss® au niveau 26 et 27 après décontamination du site.**

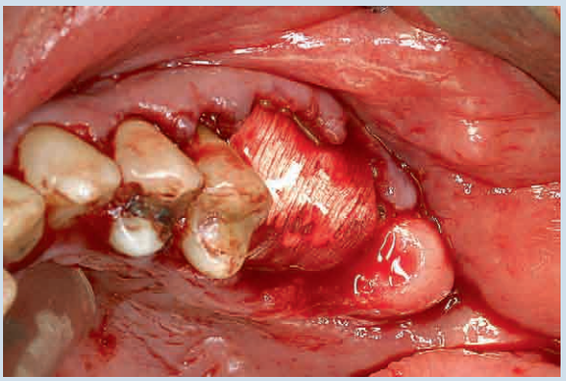

Figure 10 **Maintien de la xénogreffe par une membrane collagène avant fermeture.**

Le patient est placé sous prothèses provisoires après les soins dentaires jusqu'à vérification de la guérison parodontale, puis les prothèses d'usage sont placées en respectant les espaces interdentaires (figures 11 à 13).

Figure 11 **La cicatrisation des tissus parodontaux permet de placer une prothèse d'usage esthétique.**

Figure 12 **Vue occlusale maxillaire : il reste à placer les implants au niveau molaire gauche.**

Figure 13 **Vue mandibulaire après guérison parodontale : il reste à remplacer le secteur molaire gauche.**

L'information préalable effectuée en toute transparence est une obligation qui facilite la communication avec les patients. Il est même recommandé de « consigner » ces informations et ces conseils dans une lettre adressée au patient. Ce courrier constitue une référence dans le déroulement du plan de traitement lequel, bien sûr, dépend de la décision exclusive des patients.

Que faire avant le traitement parodontal ?

✔ Actes indispensables

La règle générale est de n'effectuer que l'« urgence » sans toucher ou traumatiser l'espace sous-gingival.
Le premier facteur aggravant dont il faut tenir compte avant la mise en place d'un plan de traitement parodontal est la présence plus ou moins importante de bactéries pathogènes virulentes définies par le modèle étiopathogénique [7, 8].
Cette connaissance fondamentale impose un examen microscopique initial complété par un examen bactériologique par sonde ADN (figure 14). Ils déterminent avec précision s'il s'agit de bactéries sensibles aux antiseptiques oxydants et au rayonnement laser ou s'il s'agit de bactéries résistantes telles que *Peptostreptococcus micros* (*cf.* chapitre 3, p. 55).

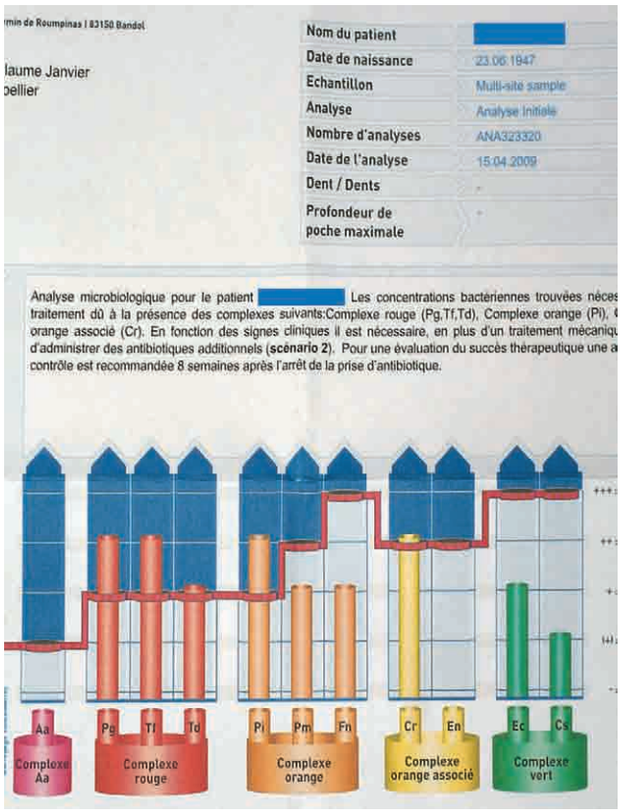

Figure 14 **Le résultat de l'analyse microbiologique du patient permettra de connaître les concentrations bactériennes et le type de bactéries présentes dans la flore parodontale. Mais seul un diagnostic complet avec examen clinique, examen radiographique et analyse microbiologique permet d'envisager un plan de traitement adapté à la pathologie du patient.**

Lors de la première consultation, il faut également déterminer le protocole d'hygiène buccodentaire et les éventuelles prescriptions médicamenteuses nécessaires avant le traitement parodontal.
L'examen clinique et l'examen radiographique sont utilement complétés par l'étude du statut médical accompagné d'un premier examen microbiologique sous microscope avant de déterminer si une prise d'antibiotiques est nécessaire ou non.
Il est constant que la résistance des bactéries aux antibiotiques a subi une augmentation très importante (quasiment doublée entre les années 1980 et les années 1990). Cette résistance acquise a été mise en évidence par Walker en 1996 [9].
Cette résistance peut être acquise par transfert de gènes soit par :

– l'intermédiaire d'un virus des bactéries ;
– donation directe d'un brin d'ADN plasmidique d'une bactérie donatrice à une bactérie réceptrice (conjugaison).

Il appartient donc au praticien d'évaluer pour chaque cas si une mise sous antibiotiques initiale est nécessaire.
En cas de nécessité argumentée principalement par une infection aiguë ou par un statut médical déficitaire, on utilise de préférence les pénicillines, les tétracyclines ou le métronidazole [10] ou éventuellement une association de ces antibiotiques [11].
Dans la majorité des cas, une antibiothérapie n'est pas nécessaire avant le traitement parodontal laser assisté. Il est malgré tout conseillé de placer le patient sous antiseptiques quelques jours avant d'intervenir dans l'espace sous-gingival :

– remplacement du dentifrice par un mélange eau oxygénée 10 volumes avec bicarbonate additionné de bromélaïne (Bicar plus®) complété pendant 8 jours par des bains de bouche à la polyvidone iodée (Bétadine® verte) ;
– ces antiseptiques sont complétés par l'amélioration de l'hygiène buccodentaire qui doit permettre au patient de commencer à évacuer le biofilm sous-gingival (utilisation d'un hydropulseur).

L'évolution du protocole d'hygiène buccodentaire est largement décrit dans le chapitre 7.

✔ Actes urgents éventuellement nécessaires

Il est possible qu'un patient consultant pour une parodontite présente conjointement des signes de pulpite aiguë rendant l'attente du traitement canalaire impossible (figure 15). Dans ce cas, le traitement endodontique de la prémolaire 45 doit être effectué en urgence pour soulager la douleur du patient.
Par contre, toutes les autres lésions dentaires, endodontiques ou péri-apicales non douloureuses (dents 17, 25, 26, 27, 47, 48...) ne font l'objet de soins (ou d'extractions !) qu'après la décontamination de l'écosystème buccodentaire.
L'état clinique de ce patient (figure 16) peut inciter le praticien à effectuer un acte de « nettoyage » ou de détartrage qu'il considérerait comme urgent. Ce n'est pas nécessaire et même déconseillé pour ne pas rompre le fragile équilibre d'un épithélium de jonction déjà très abîmé.

Figure 15 **Avant le traitement parodontal, le patient ne fait l'objet d'aucun soin sous-gingival.**

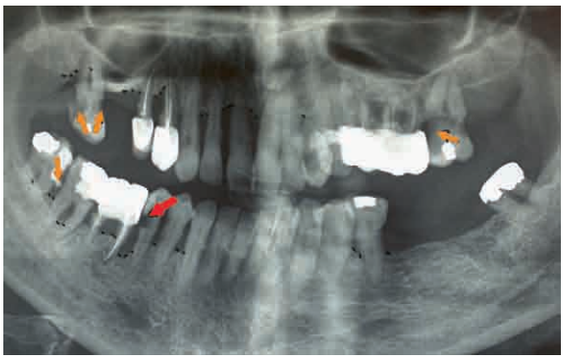

Figure 16 **Seule la pulpite sur la dent 45 est traitée en urgence avant le traitement parodontal.**

Le patient est placé sous antiseptique et le traitement parodontal complet est effectué intégralement soit par hémi-arcade, soit par arcade complète afin d'obtenir une décontamination totale qui évite la propagation des pathogènes dans l'espace sous-gingival profond.

Le deuxième acte qu'il est parfois nécessaire d'effectuer en urgence est une contention des dents trop mobiles.
En effet, certaines dents ont des lésions osseuses jusqu'à la proximité des apex avec une mobilité proche de l'extraction spontanée rendant leur contention indispensable avant traitement. Cet acte urgent est le seul moyen d'éviter la luxation définitive de la racine au cours du traitement parodontal.
Cette contention peut être réalisée sur quelques dents ou sur toute une arcade (fig. 17a, b et c) avec du fil d'orthodontie, des grilles métalliques ou éventuellement une attelle de laboratoire coulée.
Ces attelles sont coulées à distance du collet anatomiques après avoir débarrassé la face occlusale du tartre mais il est important de ne pas toucher aux espaces juxta et sous gingivaux avant le traitement photodynamique décontaminant.

a

b

c

Figure 17 a, b et c **a. La résorption osseuse a entraîné des mobilités très importantes. Sans contention initiale, le traitement parodontal ne peut pas être correctement effectué.**
b. L'attelle de contention placée à distance du collet anatomique permet les actes de débridement des poches parodontales et de détartrage sans risquer la luxation définitive des racines dentaires.
c. État clinique après traitement du maxillaire. La contention des dents mobiles est une condition nécessaire à la cicatrisation des tissus de soutien osseux.

CAS CLINIQUE 2

Un traitement parodontal inadapté peut parfois avoir des conséquences graves.
L'état du patient de la figure 18 montre une hygiène buccodentaire tout à fait correcte avec même une utilisation excessive des brosses rotatives ayant entraîné des usures caractéristiques des collets en forme de concavité arrondie.
Ce patient a subi deux traitements parodontaux par curetage avec lambeau d'accès et la maintenance qu'il effectuait auprès de son praticien comprenait quatre détartrages annuels, tous menés consciencieusement jusque dans l'espace sous-gingival.
L'accentuation des mobilités a conduit le praticien à effectuer quelques traitements endodontiques (dents 13, 12 et 43) accompagnés d'une contention esthétique sur plusieurs dents par cavaliers.
Bien évidemment, ce patient était placé régulièrement sous antibiotiques (amoxicilline et métronidazole).
L'examen radiographique (figure 19) effectué lors de notre première consultation montre des lésions osseuses verticales caractéristiques des parodontites agressives. L'examen bactériologique confirme une grande quantité de bactéries pathogènes des groupes rouge et orange.
Ce cas permet de comprendre toute l'importance du diagnostic avant la mise en place d'un traitement parodontal et la nécessité de ne pas toucher à l'espace sous-gingival en présence de bactéries parodontopathogènes.

Figure 18 **Aspect gingival peu alarmant pour cette parodontite agressive pourtant très avancée : noter les usures des collets dues à l'utilisation excessive des brosses rotatives.**

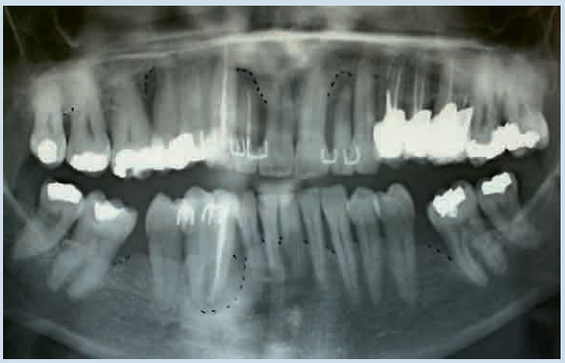

Figure 19 **L'analyse initiale des bactéries pathogènes aurait permis d'éviter ces lésions importantes.**

CAS CLINIQUE 3

Chez le patient de la figure 6.20, des mobilités dentaires importantes sur toutes les dents du maxillaire ont conduit à la pose initiale d'un bridge provisoire avant l'intervention parodontale.
La présence des pathogènes des complexes rouge et orange a conduit le praticien à ne pas toucher à l'espace sous-gingival et à réaliser cette prothèse provisoire en juxta- et supragingival.
Ce bridge provisoire réalisé avec une armature métallique reste en place après le traitement parodontal jusqu'à ce que les critères objectifs de gain d'attache soient constatés, c'est-à-dire fermeture des lésions, comblement radiologique et ré-apparition de la lamina dura [12].
Cela permet également de compenser les défauts esthétiques et le déséquilibre interarcade occasionnés par l'absence de plusieurs dents.
Cette contention provisoire reste en place pendant une année complète avant réévaluation parodontale et vérification bactériologique qui permettront la mise en place d'un bridge d'usage (figure 21).
Il est à noter que la vérification bactériologique a montré la présence d'une seule bactérie, *Peptostreptococcus micros*. Cette bactérie reste présente dans 12,2 % des vérifications après traitement parodontal mais lorsqu'elle est isolée, elle n'empêche pas la cicatrisation des tissus parodontaux.

CAS CLINIQUE 3 (SUITE)

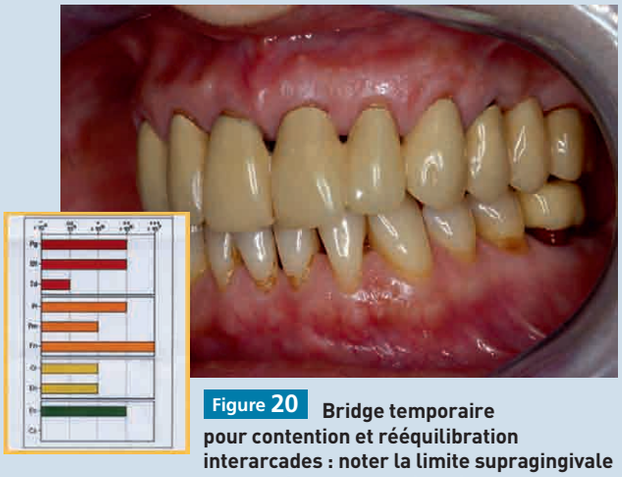

Figure 20 **Bridge temporaire pour contention et rééquilibration interarcades : noter la limite supragingivale avant traitement parodontal.**

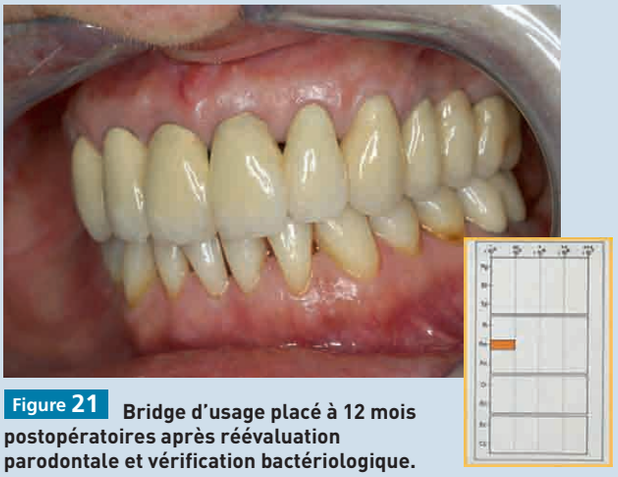

Figure 21 **Bridge d'usage placé à 12 mois postopératoires après réévaluation parodontale et vérification bactériologique.**

De nombreux praticiens pratiquent un détartrage superficiel dès la première consultation (figure 22). Ceci est possible mais ne constitue pas un acte d'urgence nécessaire, la cicatrisation réelle des tissus parodontaux ne commence qu'avec le traitement complet accompagné de l'effet décontaminant d'un rayonnement laser pénétrant sous peroxyde d'hydrogène.

Figure 22 **Il est préférable d'effectuer le détartrage dans le cadre du traitement parodontal laser assisté.**

Si cet acte préparatoire était effectué, il est strictement nécessaire de :
- rester dans la zone supragingivale ;
- éviter si possible les saignements sous-gingivaux ;
- effectuer cet acte avec un irrigant, type polyvidone iodée ;
- compléter cette première préparation par les antiseptiques adaptés ou même par les antibiotiques si nécessaire.

Actes possibles pendant le traitement parodontal

✔ Chirurgie dentaire apicale

Un des avantages du traitement parodontal laser assisté est de pouvoir jumeler tout type de chirurgie buccodentaire avec ce traitement parodontal.
En effet, le traitement utilisant des inserts ultrasoniques fins puis des fibres optiques est très peu traumatisant pour les tissus mous de la cavité buccale qui sont dès lors disponibles pour toute autre chirurgie programmée.
La seule obligation est d'avoir la certitude d'une parfaite décontamination des sites de chirurgie programmée ainsi que de l'environnement buccodentaire.
Pour cette raison, il est indispensable avec tout nouveau matériel d'effectuer des tests *in vitro* et *in vivo* précis qui permettent de vérifier le pouvoir décontaminant du protocole utilisé.
Les rayonnements laser pénétrants, de types diode, Nd YAG et Nd YAP, utilisés sous peroxyde d'hydrogène ont fait l'objet de nombreuses vérifications et de nombreuses publications [13-16].
Le protocole « peroxyde d'hydrogène + laser » peut aussi être utilisé pour décontaminer une lésion osseuse à la suite d'un curetage péri-apical (figure 23).
La radiographie initiale montre une large lésion autour des trois racines de la dent 16. Cette lésion est en communication avec le sinus maxillaire.
Après la décontamination parodontale, la résection apicale est effectuée (figure 23) avec utilisation au choix soit :

– des instruments rotatifs ;

– de la chirurgie piézo-électrique ;

– d'un laser Er YAG.

La cavité osseuse est remplie d'eau oxygénée à 10 volumes, puis un rayonnement laser pénétrant (figure 24) est appliqué dans toute la cavité osseuse avec un réglage diminuant fortement les effets thermiques (diode 810 nm : 2 W – 3000 Hz avec T-off de 70 % de la période).
La guérison est rapide et indolore. Une radiographie de contrôle prise à 12 mois postopératoires montre une parfaite cicatrisation des tissus osseux (figure 25).

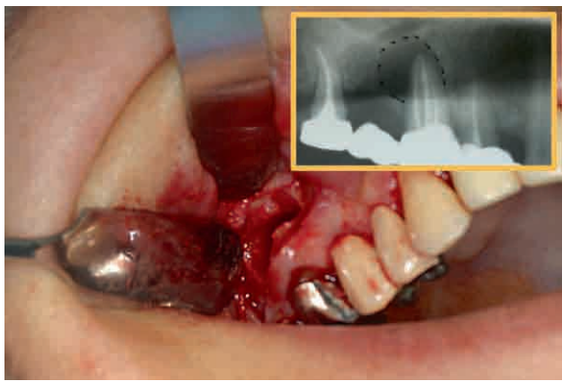

Figure 23 **Radiographie initiale et vue de la large lésion osseuse.**

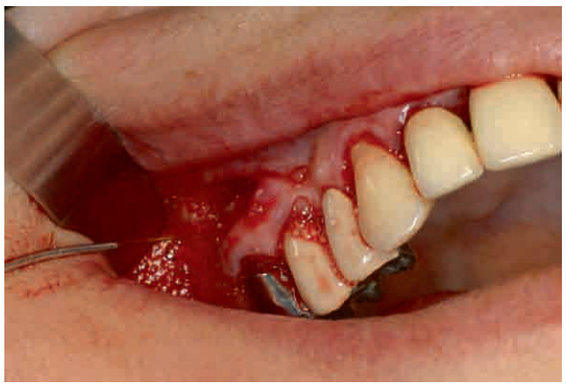

Figure 24 **Décontamination de la lésion : rayonnement laser sous peroxyde d'hydrogène.**

Figure 25 **Cicatrisation parfaite à 12 mois postopératoires.**

✔ Chirurgie dentaire péri-implantaire

Les péri-implantites sont souvent les conséquences d'une flore pathogène qui existait à l'origine dans la cavité buccale et qui se développe aisément autour des implants.
Dans le cadre d'un traitement parodontal général, il est tout à fait possible d'effectuer un lambeau d'accès pour accéder aux spires des implants dénudés (figure 26).

CAS CLINIQUE 4

Le traitement général est identique à celui d'une parodontite agressive mais la présence des spires implantaires impose souvent un lambeau d'accès afin de pouvoir cureter le tissu de granulation imbriqué dans les spires des implants (figure 27) [16, 17].
Après un curetage méticuleux, les ultrasons peuvent être utilisés sous polyvidone iodée autour des implants avant de pratiquer un microsablage des spires implantaires accessibles grâce à un aéropolisseur équipé d'une poudre relativement abrasive.
Les lésions sont ensuite rincées à l'eau stérile avant d'être remplies d'eau oxygénée à 10 volumes puis la fibre est passée sur les tissus oxygénés suivant un réglage de 2,5 W à une fréquence de 4000 à 5000 Hz. Ici aussi, l'effet thermique est réduit grâce à un temps de repos de la période de 70 %.

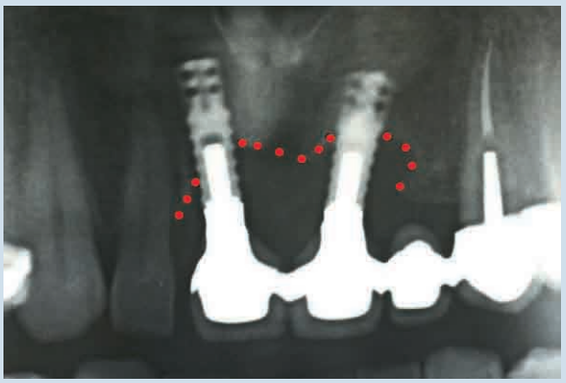

Figure 26 **État radiographique initial : six à sept spires de l'implant 21 sont exposées.**

Figure 27 **État clinique après accès par lambeau vestibulaire.**

Aucun matériau de substitution n'est placé. La lésion est remplie par un simple caillot sanguin qui est protégé par une membrane résorbable (Bio-Gide®).

CAS CLINIQUE 4 (SUITE)

La fermeture se fait par points séparés sans traction excessive (figure 28).
L'état clinique à 6 mois est tout à fait satisfaisant (figure 29) et la vérification radiographique effectuée à 12 mois postopératoires montre une excellente réparation de la lésion initiale (figure 30).

Figure 28 **Fermeture des lésions après décontamination.**

Figure 29 **Résultats cliniques à 6 mois.**

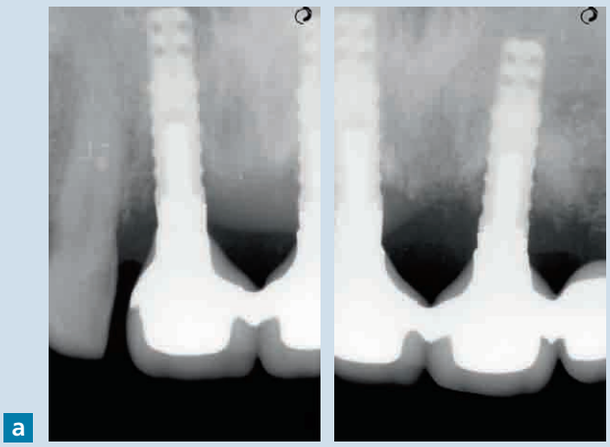

Figure 30 a et b **Vérification radiographique à 12 mois postopératoires.**

✔ Augmentation des volumes osseux maxillaire ou mandibulaire

Conjointement au traitement parodontal décontaminant, il est possible de pratiquer toute augmentation de volume osseux rendue nécessaire pour les reconstructions prothétiques implantoportées envisagées dans la suite du traitement.
Aujourd'hui, notre choix se porte fréquemment sur des matériaux de substitution, type Bio-Oss®, qui permettent d'éviter la lourdeur d'un deuxième site opératoire de prélèvement.

CAS CLINIQUE 5

La patiente de la figure 31 présente des lésions irréversibles au niveau des incisives centrales avec une résorption osseuse du maxillaire au-delà des apex de ces incisives.

Après le traitement parodontal décontaminant et après les extractions des deux incisives centrales, un curetage méticuleux du site à greffer est réalisé avant de déposer du peroxyde d'hydrogène sur l'ensemble des surfaces osseuses.
Le laser utilisé est également un diode 810 nm dont le réglage est dans ce cas de 2W à une fréquence de 50 Hz (figure 31).
Si le réglage du laser utilisé ne permet pas de supprimer les effets thermiques de coagulation et de carbonisation, il est nécessaire de déplacer la fibre plus rapidement avec des temps de repos relativement longs entre chaque rafale.
Lorsqu'une carbonisation de l'extrémité de la fibre apparaît, il est impératif de l'essuyer avec une compresse alcoolisée afin d'éviter un blocage de l'énergie à l'extrémité de la fibre optique.

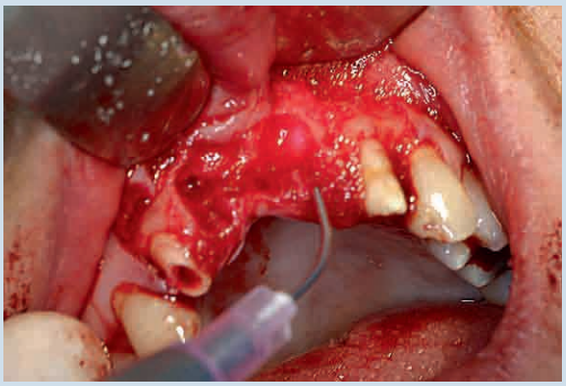

Figure 31 **Avant la mise en place des matériaux de substitution, type Bio oss®, le site receveur est entièrement décontaminé grâce au protocole « eau oxygénée + rayonnement laser ».**

Après cette préparation du site, il est placé une xénogreffe type Bio-Oss® (figure 32) qui est soutenue par des membranes PRF (figure 33) avant de refermer le site par points séparés sans tension et de placer un bridge transitoire immédiat (figure 34).

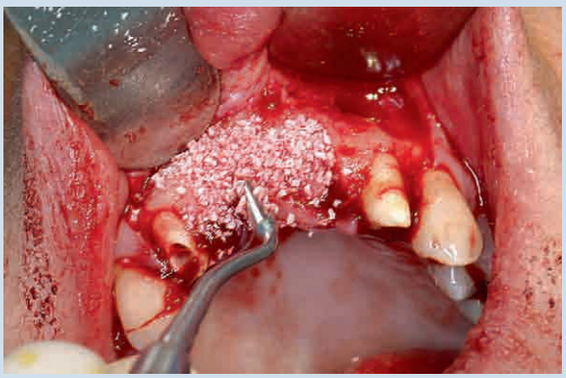

Figure 32 **Mise en place d'une xénogreffe type Bio-Oss® pour reconstruire le volume osseux.**

CAS CLINIQUE 5 (SUITE)

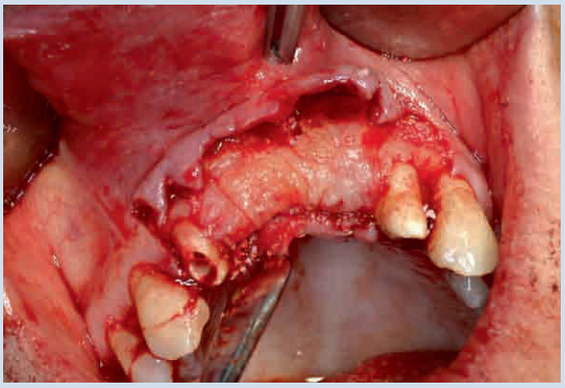

Figure 33 Soutien de la xénogreffe par des membranes PRF.

Figure 34 Fermeture et mise en place d'un bridge transitoire.

Une radiographie de contrôle est prise à 6 mois postopératoires et des coupes tomographiques transaxiales à 8 mois postopératoires.
La comparaison des coupes tomographiques montre une augmentation de volume tridimensionnel de 6 à 8 mm (figure 35) qui permet aisément de placer des implants d'une longueur supérieure à 10 mm (figure 36).

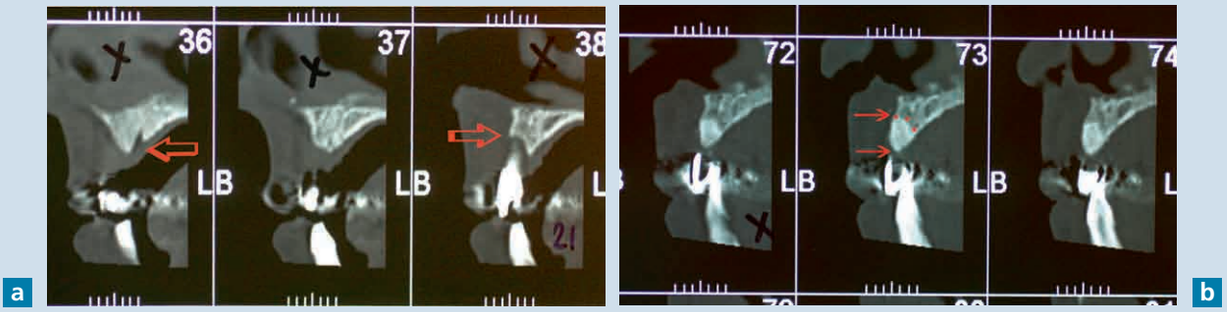

Figure 35 a et b Coupes tomographiques comparatives : a. initiales ; b. à 9 mois postopératoires.

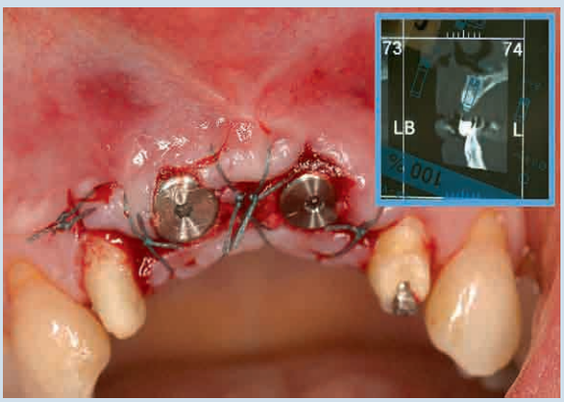

Figure 36 Étude pré-implantaire et mise en place des implants.

✔ Sinus lift et implantologie

Il est même possible de pratiquer dans le même temps opératoire un traitement parodontal laser assisté décontaminant, la mise en place de plusieurs implants dentaires au maxillaire et à la mandibule, et si nécessaire une chirurgie du sinus maxillaire par voie d'accès latéral afin d'augmenter le volume osseux à ce niveau pour la mise en place d'implants.

CAS CLINIQUE 6

Le patient de la figure 37 possède une flore totalement incompatible avec ce type de chirurgie et l'état clinique gingival montre des suppurations multiples au niveau du collet des dents.
La reconstruction prothétique sur ce patient doit tenir compte d'un bruxisme important avec une diminution de la DV de l'ordre de 7 à 8 mm. Toute prothèse fixe doit donc faire l'objet d'un calage postérieur, par couronnes métalliques avec un nombre de piliers suffisants, complété par une équilibration parfaite de cette prothèse en fonction de groupe.
Le premier acte est un acte de décontamination parodontale sur l'ensemble de la cavité buccale (figure 38) suivant le protocole défini au chapitre 4 (*cf.* pp. 89 et suivantes).

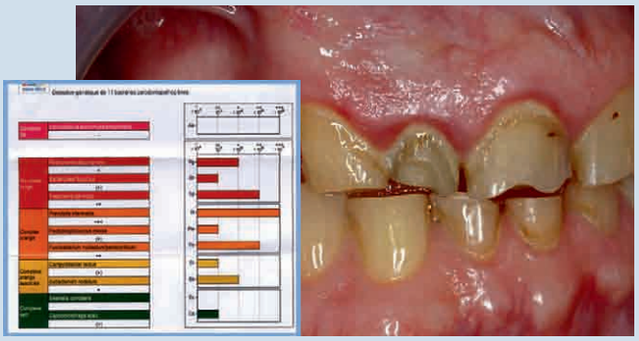

Figure 37 **État initial avec présence de neuf bactéries parodontopathogènes et suppurations gingivales.**

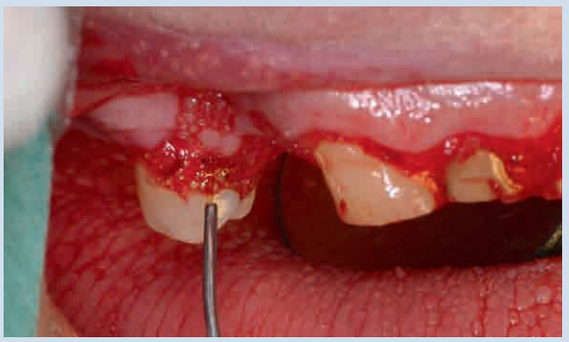

Figure 38 **Traitement parodontal décontaminant : peroxyde d'hydrogène + laser.**

Après ce traitement initial, des implants sont posés au maxillaire et à la mandibule et une voie d'accès est pratiquée au niveau du sinus maxillaire droit (figure 39). Cette voie d'accès est commencée à la fraise boule puis continuée avec un système ultrasonique piézo-électrique.
Ensuite, la membrane sinusienne est réclinée et protégée pour permettre le forage du puits implantaire (figure 40).

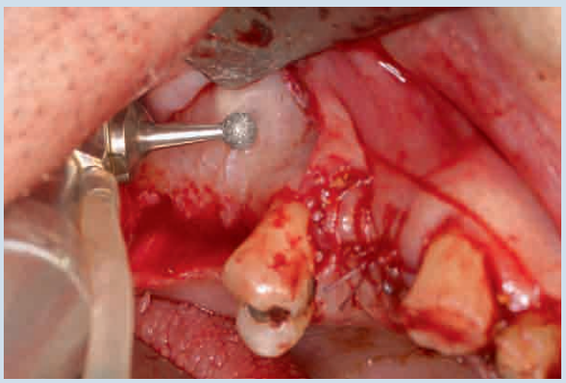

Figure 39 **Abord du sinus maxillaire droit par voie latérale.**

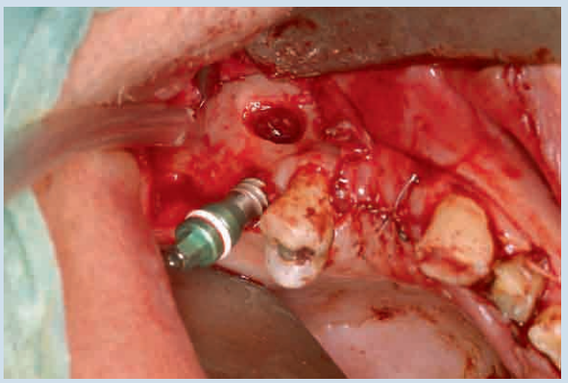

Figure 40 **Mise en place initiale de l'implant après surélévation de la membrane de Schneider.**

CAS CLINIQUE 5

La xénogreffe, type Bio-Oss® , est compactée sur le plancher du sinus avant de terminer la mise en place de l'implant au niveau souhaité (figure 41).
L'ouverture latérale est protégée par une membrane collagène résorbable (figure 42) avant fermeture du site par points séparés.

Figure 41 **Mise en place du Bio-Oss® sur le plancher du sinus.**

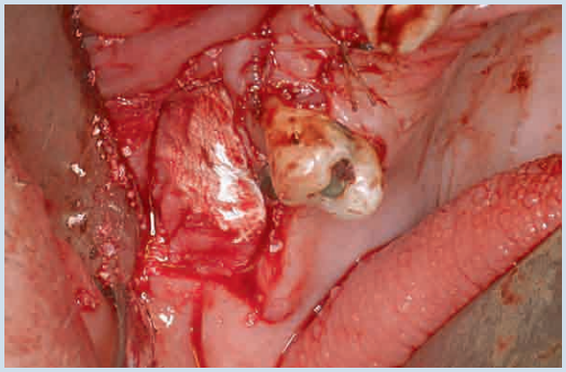

Figure 42 **Fermeture par membranes collagènes résorbables.**

La vérification radiographique effectuée à 3 mois postopératoires montre une bonne intégration des implants (figure 43).
Un bridge transitoire immédiat est placé quelques jours après cette intervention (figure 44).
Ce bridge est laissé pendant 9 mois afin de s'assurer que les articulations temporo-mandibulaires retrouvent une fonction satisfaisante non douloureuse après l'augmentation importante de la dimension verticale d'occlusion effectuée sur ce patient.
Ce n'est qu'après ce délai d'attente que le bridge d'usage est réalisé (figure 45).

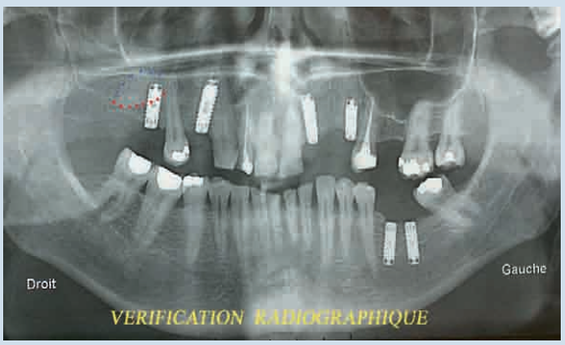

Figure 43 **Vérification radiographique à 3 mois postopératoires.**

Figure 44 **Bridge transitoire immédiat après le traitement chirurgical complet.**

Ce type de réalisation complexe a pu être réalisé en un seul temps chirurgical grâce à l'apport des lasers qui ont permis une parfaite décontamination avant la chirurgie implantaire et sinusienne.

CAS CLINIQUE 5 (SUITE)

a

b

Figure 45 a et b **Réalisation du bridge d'usage à 9 mois postopératoires.**

Au vu de ces multiples exemples, il semble évident que la bonne santé implantaire n'est pas indépendante de la bonne santé parodontale. Le traitement parodontal ne doit en aucun cas être opposé au traitement implantaire mais doit au contraire y être associé en fonction de l'évolution de l'édentement.

Actes conseillés après la cicatrisation parodontale initiale

✔ Optimiser la cicatrisation naturelle

La cicatrisation naturelle des tissus parodontaux débute dès l'élimination des bactéries parodontopathogènes. Une vérification bactériologique peut donc être effectuée après le traitement parodontal décontaminant pour vérifier l'efficacité du protocole mis en place.

Si cette vérification est effectuée par culture, elle peut être programmée immédiatement après l'intervention parodontale puisque les cultures ne comptabilisent que les bactéries vivantes.
Par contre, si une sonde ADN est utilisée, il convient de patienter quelques jours afin que l'ADN des bactéries mortes soit évacué par phagocytose.
L'idéal est d'attendre quelques semaines en surveillant que le patient maîtrise parfaitement le protocole d'hygiène buccodentaire.

Les nombreuses vérifications effectuées depuis plus de dix ans n'ont jamais permis de retrouver des bactéries du complexe rouge (figure 46) lorsque les patients respectent une hygiène buccodentaire rigoureuse avec utilisation de l'hydropulseur chaque jour.
Les seules bactéries retrouvées sur une minorité de patients (16 % au total) sont *Peptostreptococcus micros* et *Fusobacterium nucleatum* (cette dernière n'est présente que lorsque le patient néglige d'enlever la plaque dentaire sous-gingivale).
Ces deux bactéries, indépendantes ou associées, semblent ne pas empêcher la cicatrisation parodontale en l'absence des bactéries du complexe rouge.

Une mobilité excessive des dents empêche une cicatrisation correcte des tissus parodontaux et particulièrement du tissu osseux.
Pour cette raison, tout traumatisme occlusal doit être supprimé dès la mise en place du traitement parodontal.

Un équilibre interarcade est également nécessaire, parfois même avec la mise en place de prothèses partielles en résine, sous réserve que ces prothèses aient un appui muqueux suffisant, particulièrement sur la lame horizontale palatine pour le maxillaire.

Si malgré toutes ces précautions, certaines dents restent mobiles, il est indispensable d'effectuer une contention pour permettre une cicatrisation des tissus durs qui peut seule garantir le maintien des dents sur les arcades.
Cette contention peut éventuellement être effectuée avec une attelle collée sur les faces linguales afin de respecter au mieux l'esthétique et les tissus dentaires (figure 47).

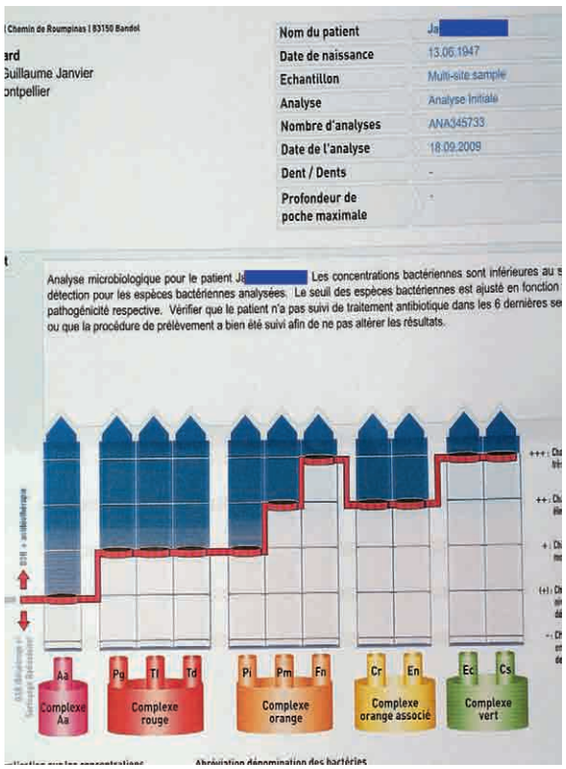

Figure 46 **Après traitement parodontal laser assisté, à 5 mois postopératoires, aucune bactérie n'est décelable chez ce patient.**

Figure 47 **Contention par attelle collée linguale.**

✔ Supprimer les foyers de réinfection

Si certains foyers subsistent après un traitement parodontal décontaminant, ils sont susceptibles de réinfecter les tissus durs et les tissus mous, ce qu'il faut absolument éviter.
L'exemple de la figure 48 concerne des dents de sagesse inaccessibles à une hygiène buccodentaire correcte ; c'est un facteur de récidive important qu'il convient de supprimer soit lors du traitement parodontal lui-même, soit après le traitement parodontal.

Figure 48 **Des dents de sagesse inaccessibles à l'hygiène doivent être enlevées conjointement à un traitement parodontal.**

Remarque : il est déconseillé d'effectuer l'ablation de dents de sagesse incluses ou enclavées en présence d'une flore parodontale pathogène.

CAS CLINIQUE 7

Les traitements endodontiques sont également à surveiller afin d'éviter les lésions endoparodontales d'origine endodontique.
Pour le cas de la figure 49, il s'agit d'une lésion péri-apicale volumineuse d'origine endodontique.
La complexité de cette lésion qui encercle le canal alvéolaire inférieur (figure 49) a obligé à différer cette intervention afin de la réaliser postérieurement à la remise en état parodontal.
L'accès est effectué par voie vestibulaire avec ablation d'un volet osseux très épais (figure 50) qui a permis d'accéder à la racine mésiale de la dent 36.
Dans ce cas, le risque est de laisser tomber l'apex contre le canal dentaire après l'avoir sectionné. La section est donc partielle en laissant une petite quantité de dentine sur la face linguale, un davier à racines permettant de fracturer cette petite zone afin de sortir l'apex sans le laisser tomber au fond de la cavité osseuse.
Un curetage minutieux de toute la cavité est effectué à l'exception du plancher de la lésion en raison de la présence du nerf dentaire.

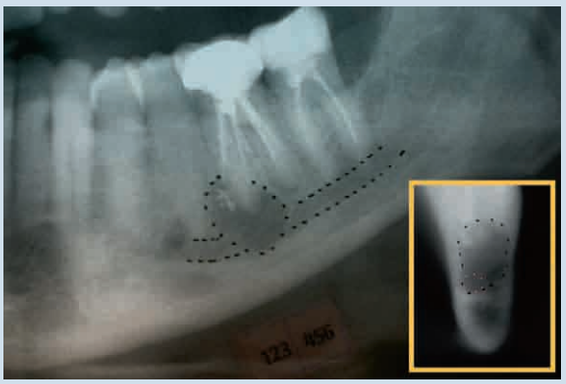

Figure 49 **Volumineuse lésion péri-apicale au contact intime du nerf alvéolaire inférieur.**

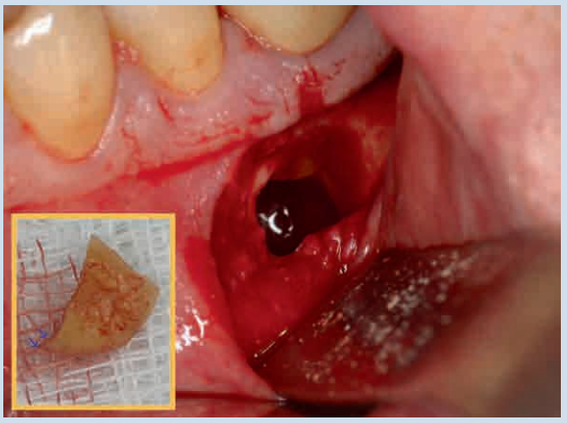

Figure 50 **Accès vestibulaire et résection de la racine.**

CAS CLINIQUE 7 (SUITE)

Ensuite, la cavité est remplie d'eau oxygénée à 10 volumes (figure 51) qui est laissée pendant environ 3 minutes avant d'introduire la fibre laser (laser diode 810 nm) pour décontaminer la cavité osseuse et la nouvelle extrémité de la racine dentaire découpée.

Le réglage choisi diminue volontairement les effets thermiques (2 W – 3000 Hz – temps de repos de 75 % de la période) et bien évidemment, le plancher de la cavité osseuse n'est pas impacté avec le laser (figure 52).

Figure 51 **Du peroxyde d'hydrogène à 5 % est déposé dans la cavité osseuse.**

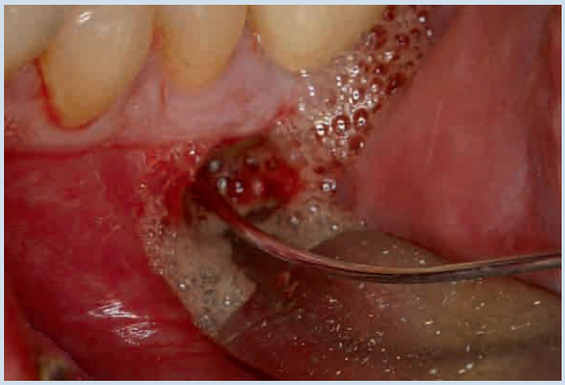

Figure 52 **Rayonnement laser pénétrant en évitant d'impacter le nerf dentaire.**

Ce patient, qui souffrait depuis de nombreuses années et qui était régulièrement placé sous antibiotiques pour raisons d'abcès mandibulaires à ce niveau, a constaté une amélioration immédiate sans suites opératoires pénibles.

Le patient est revu à deux reprises pour vérifier la cicatrisation et une radiographie de contrôle prise à 6 mois postopératoires montre un bon début de cicatrisation de la lésion sans qu'aucune séquelle ne vienne perturber l'innervation du nerf alvéolaire mandibulaire (figure 53).

Figure 53 **Cicatrisation osseuse obtenue à 6 mois postopératoires.**

✔ Rétablir un environnement prothétique favorable à l'hygiène buccodentaire

CAS CLINIQUE 8

La patiente de la figure 54 est victime d'une récidive d'une parodontite chronique soignée par curetage avec lambeau d'accès quelques années auparavant.
Les récessions gingivales consécutives à la récidive de la maladie ont conduit le praticien à « colmater » les zones dénudées (figure 54) pour tenter de masquer la vue inesthétique des racines qui gênent considérablement la patiente.
Tout cela a aggravé la situation et un traitement parodontal laser assisté est envisagé avant remplacement des prothèses. L'étude bactériologique initiale montre une forte présence du complexe rouge.
Les deux bridges maxillaire et mandibulaire sont démontés pour accéder aux racines et évaluer plus objectivement la mobilité de chacune d'entre elles et donc les chances de conservation de ces racines.

Figure 54 **État initial : les prothèses sont intégralement à refaire après traitement parodontal.**

Il est décidé de tenter la conservation de l'intégralité des dents restantes et de compléter ces piliers par la mise en place d'implants au maxillaire et à la mandibule.
Après traitement parodontal au maxillaire (figure 55a) et à la mandibule (figure 55b), des bridges provisoires sont placés, complétés par des prothèses partielles postérieures afin de rétablir une occlusion interarcade correcte.

a b

Figure 55 a et b **Traitement parodontal laser assisté : a. au maxillaire (laser diode 810 nm) ; b. à la mandibule.**

Après ce traitement décontaminant, une seconde intervention est programmée avec mise en place des implants postérieurs mandibulaires complétés par deux sinus lift maxillaire droit et gauche afin de placer par la suite des implants au maxillaire.

CAS CLINIQUE 8 (SUITE)

La qualité osseuse et le peu de volume disponible ne permettent pas de placer les implants conjointement à ces greffes sinusiennes.
Les implants mandibulaires sont mis en fonction assez rapidement (figure 56) grâce à un bridge provisoire.
Les radiographies de contrôle prises à 6 mois postopératoires montrent la bonne intégration de la xénogreffe sinusienne (Bio-Oss®) avec le nouveau volume obtenu (voir coupes transaxiales) qui permet d'intégrer des implants d'une longueur supérieure à 10 mm (figure 57).

Figure 56 **Reconstruction mandibulaire avec 13 piliers et mise en place d'un bridge transitoire.**

Figure 57 **Vérification radiographique de la xénogreffe intrasinusienne à 6 mois postopératoires.**

Les implants placés au maxillaire sont fixés en deux temps chirurgicaux, ce qui permet la mise en place de la prothèse d'usage mandibulaire avant la mise en charge des implants maxillaires.
Lorsqu'un traitement prothétique aussi important est envisagé, il est conseillé d'effectuer une vérification bactériologique afin de vérifier l'efficacité réelle du traitement et de l'hygiène buccodentaire du patient (figure 58).
Ici, aucune bactérie n'est plus décelable.
Quelques mois après, la prothèse d'usage maxillaire est scellée en bouche, ce qui permet de redonner à la patiente un environnement gingivodentaire favorable à une bonne hygiène buccodentaire (figure 59).

Figure 58 **Une vérification bactériologique est conseillée avant un plan de traitement prothétique important (prothèse céramique sur chrome cobalt, laboratoire Valprodent, Montpellier).**

Figure 59 **État clinique final après mise en place du bridge d'usage maxillaire : noter l'amélioration des tissus gingivaux par rapport à l'état initial.**

Principes d'une prothèse parodonto-compatible

✔ Respecter les objectifs de la prothèse envisagée

L'indispensable équilibration interarcade

Qu'il s'agisse d'une prothèse amovible ou d'une prothèse fixe, l'objectif principal est de rééquilibrer l'occlusion interarcade dans une position appelée « relation centrée » favorable aux mouvements physiologiques condyliens [18].
Bien qu'il soit quelquefois indispensable de s'adresser à la prothèse amovible, celle-ci est synonyme de « vieillissement » [19] et la grande majorité des patients qui souhaitent conserver leurs dents naturelles ont une préférence pour la prothèse fixe qui impose aux parodontologistes des connaissances précises dans le domaine de l'implantologie.
Comme tout le travail de prothèse, une équilibration occlusale interarcade est le fruit d'une parfaite concordance entre le travail au laboratoire et le travail au cabinet.
Même pour un bridge temporaire (figure 60), l'équilibration occlusale est d'abord réalisée en laboratoire sur un articulateur adaptable ou au minimum semi-adaptable.
Elle est ensuite vérifiée, améliorée et validée au cabinet avant la finition de la prothèse.
Dans le cas d'un bridge complet implantoporté (figure 61), cette étape a une importance fondamentale afin d'éviter des traumatismes occlusaux ou un petit déséquilibre susceptible d'entraîner des algies particulièrement pénibles pour le patient [20, 21].

Figure 60 **Équilibration d'un bridge temporaire avant essai en bouche.**

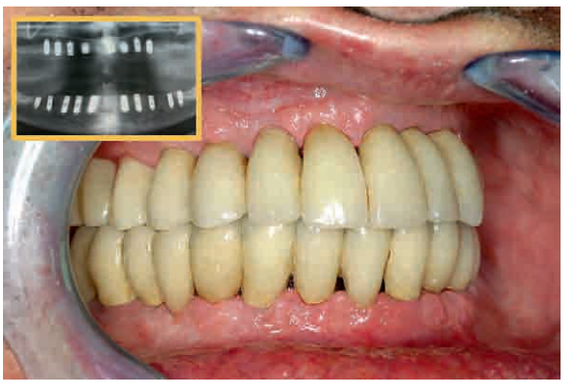

Figure 61 **Pour une prothèse implantoportée, l'équilibration occlusale interarcade est très importante.**

Principes pour améliorer l'hygiène buccodentaire quotidienne

Après un traitement parodontal, l'ajustage précis d'une prothèse est un facteur primordial pour obtenir une bonne cicatrisation des tissus mous.
Cet ajustage doit prendre en compte le respect des espaces interdentaires afin de faciliter l'utilisation de l'hydropulseur ou le passage des brossettes interdentaires.
D'une manière générale, les prothèses doivent avoir une forme légèrement tulipée, en évitant pour les inter des surfaces de contact importantes et compressives sur la gencive.
L'exemple de la figure 62 montre une prothèse correctement adaptée, mais avec des liaisons interdentaires beaucoup trop importantes dans le sens vertical (figure 62a) et beaucoup trop large dans le sens vestibulopalatin (figure 62b).
La conséquence est une impossibilité pour le patient de conserver une aération correcte des espaces interdentaires. Nous assistons à une récidive de la maladie parodontale avec une inflammation gingivale au niveau du collet des dents et des saignements dans les espaces interdentaires.
Par contre, la prothèse de la figure 63 a parfaitement respecté les espaces interdentaires, ce qui a permis une parfaite cicatrisation des tissus mous périphériques.

Figure 62 a et b **Prothèse fixe : a. elle ne présente pas des embrasures suffisantes ; b. le recouvrement vestibulopalatin des espaces interdentaires ne facilite pas l'hygiène buccodentaire du patient.**

Figure 63 **Cette prothèse fixe a permis une bonne cicatrisation des tissus gingivaux.**

Prothèse de contention : une réalité parodontale

Des dents à support parodontal réduit sont souvent couronnées de manière unitaire même s'il s'agit d'un groupe de dents adjacentes.

> **Attention :** Lorsque ces dents ont une valeur unitaire suffisante, cela peut tout à fait se concevoir ; par contre, cela n'est pas souhaitable lorsque les dents sont fragilisées par une résorption osseuse ayant entraîné une mobilité.

En cas de couronne unitaire, la mobilité de ces dents occasionne des bourrages alimentaires interdentaires qui ne permettent pas la cicatrisation de la gencive et peut même entraîner des inflammations et des douleurs avec souvent pour conséquence une récidive de la maladie parodontale à ce niveau.
En cas de doute, pour une conservation à long terme des dents naturelles, il est préférable de réaliser des couronnes solidarisées lorsqu'une reconstruction prothétique s'avère nécessaire.
Sur le cas de la figure 64, un traitement parodontale laser assisté a été mis en œuvre sur le patient et les dents 22, 23 et 24 sans support osseux suffisant font l'objet d'une reconstruction prothétique.
Ce groupe de dents est solidarisé. L'empreinte (figure 65) aux limites sous-gingivales bien visibles permet au laboratoire la fabrication d'une prothèse fonctionnelle et esthétique, stable dans le temps (figure 66).

Figure 64 **Traitement décontaminant sur les dents du secteur maxillaire gauche.**

Figure 65 **Empreinte de ce groupe de dents.**

Figure 66 **Prothèse d'usage à visée fonctionnelle et esthétique permettant la contention du groupe de dents à support osseux réduit.**

La prothèse parodonto-compatible peut-elle être esthétique ?

Les patients qui s'adressent au praticien pour conserver un sourire naturel doivent être informés des obligations qui sont les nôtres pour satisfaire les critères esthétiques systématiquement demandés en priorité.

> Il n'y a pas de prothèse esthétique durable sans une reconstruction fonctionnelle solide et équilibrée. De même, il n'y a pas de beau sourire et de belles dents sans une belle gencive : la santé du « rose » fait la beauté du « blanc ».

Si les traitements parodontaux et les préparations coronaires nécessitent la précision des aides visuelles telles que microscopes ou lunettes binoculaires, l'esthétique générale d'un sourire et la teinte des dents nécessitent « l'œil du photographe » avec une vue générale du visage.
Si certains équipements promettent une « merveille esthétique » dans le choix de multiples teintes très sophistiquées, il est vivement conseillé de conserver malgré tout un peu de bon sens et de simplicité dans le choix de la forme et de la teinte des dents qui convient le mieux au patient.
Rien ne vaut notre propre nature pour tenter de redonner un sourire vraiment naturel à nos patients (figure 67).

Figure 67 **Les petits défauts de la nature sont une perfection irremplaçable.**

✔ Simples conseils pour optimiser vos résultats

Importance des prothèses temporaires

Après le traitement parodontal, il est parfois nécessaire d'élaborer des prothèses transitoires qui sont souvent amenées à rester en bouche un nombre de mois suffisant avant une première réévaluation parodontale qui permet de choisir le type de prothèse d'usage la mieux adaptée au patient en fonction de la cicatrisation obtenue.
Il est évident qu'il faut éviter des prothèses comme celle de la figure 68 qui ne permettent pas au patient de réaliser l'hygiène buccodentaire nécessaire pour obtenir une bonne cicatrisation des tissus gingivaux.
Même si le traitement parodontal a été correctement mené sur ce patient, il est probable qu'une plaque dentaire résiduelle s'installera dans les espaces interdentaires et dans les surplombs et hiatus de la prothèse provisoire.
Il est préférable de réaliser ou faire réaliser des prothèses transitoires par un laboratoire qui conservera la jonction gingivodentaire sans la traumatiser (avec des limites supra- ou juxtagingivales) et qui respectera suffisamment les espaces interdentaires (figure 69).

Figure 68 **Surplombs, hiatus inesthétiques et mauvaise équilibration de cette prothèse transitoire.**

Figure 69 **Prothèse transitoire respectant la limite gingivodentaire et les espaces interdentaires.**

En cas de déséquilibre interarcade important ou en cas de bruxisme, il est conseillé de passer par la réalisation d'une gouttière avant d'envisager la réalisation d'une prothèse d'usage. Il est même préférable après la gouttière de placer une prothèse temporaire qui tient compte des modifications d'équilibre consécutives au port de la gouttière et seulement ensuite, après validation du schéma occlusal, de passer à la réalisation de la prothèse d'usage [22, 23].

Préparation coronaire parodonto-compatible

Les préparations coronaires réalisées sur des dents après un traitement parodontal nécessitent une adaptation excessivement précise sans hiatus au niveau de la jonction dent/prothèse.
L'idéal, pour obtenir des prothèses esthétiques serait de respecter les propositions de Schillingburg et Weiss [24] afin de permettre au prothésiste de disposer ses matériaux sans empiéter sur l'espace biologique.
La réalité est tout autre puisque les travaux d'Ericsson *et al.* en 1995 ainsi que les travaux de Borring *et al.* ont montré qu'il existait systématiquement des hiatus sur toutes les prothèses.
Les prothèses traditionnelles ou scellées sur implants ont des hiatus compris entre 30 et 80 microns.
Les prothèses industrielles ont un hiatus supérieur à 100 microns.
Les plus précises semblent les prothèses vissées en force sur implant qui n'ont un hiatus que de 8 à 15 microns environ.
Mais n'oublions pas que le diamètre des bactéries varie entre 0,3 et jusqu'à 1 micron seulement !
L'expérience a montré que consécutivement à un hiatus au niveau d'un congé ou d'un épaulement, il s'ensuit systématiquement une récession gingivale à ce niveau, récession qui peut intervenir au bout de quelques mois ou de quelques années voire, comme c'est le cas sur la figure 70, après plus de 10 ans.
Sur cette patiente (figure 70), l'ajustage de la prothèse a semblé parfait pendant plus de 10 ans sans que le praticien soupçonne le moins du monde un manque d'ajustage entre la limite prothétique et le bord des préparations sous-gingivales.
Si l'ajustage sur la dent 22 semble très déficient, l'ajustage sur la dent 12 devait sembler très correct à l'époque de la pose de la prothèse et malgré tout, le délitement du ciment de scellement dénonce l'existence d'un hiatus à ce niveau.
La dissolution du cément de scellement a laissé un espace anaérobie favorable à la multiplication bactérienne sans doute responsable des récessions tardives constatées.

Figure 70 **À court ou à moyen terme, les hiatus occasionnent des récessions gingivales.**

Une autre erreur est de conserver un surplomb lors des préparations coronaires. Sur la radiographie de la figure 71, les préparations des dents 17, 16, 26 et 27 n'ont pas été suffisamment précises et il subsiste des angulations et des surplombs qui sont tout à fait défavorables au bon ajustage de la prothèse et à la cicatrisation des tissus parodontaux.

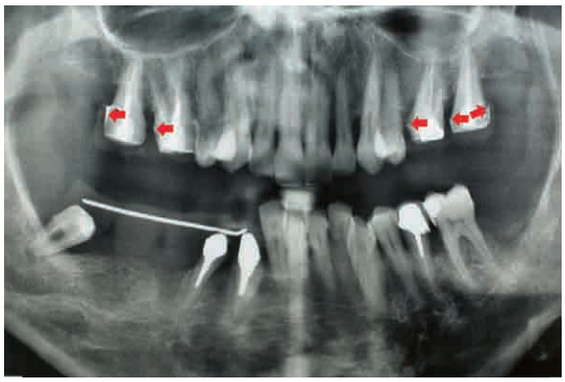

Figure 71 **Les préparations des quatre molaires (flèches) au maxillaire sont à revoir avant la prise d'empreinte.**

Le patient de la figure 72 souhaitait, après remise en état parodontal, bénéficier d'une prothèse maxillaire et mandibulaire esthétique en raison de la récession gingivale importante et des colorations consécutives à l'usage intensif du tabac.
Après le traitement parodontal décontaminant (figure 73), le patient pressé d'obtenir un résultat esthétique n'a pas souhaité programmer une chirurgie de comblement et a demandé à son praticien de réaliser des prothèses fixes maxillaire et mandibulaire.

Figure 72 **État parodontal initial chez un grand fumeur.**

Figure 73 **État clinique après traitement parodontal décontaminant.**

Ces prothèses sont réalisées dans de bonnes conditions et l'esthétique obtenue après scellement (figure 74) montre une cicatrisation gingivale correcte avec un résultat qui satisfaisait le patient et le praticien.
Par contre, un an après, l'état gingival s'est détérioré particulièrement au niveau mandibulaire. Une forte récession à ce niveau permet de visualiser plusieurs hiatus au niveau des incisives mandibulaires.
La préparation avait été effectuée avec un « épaulement » important et l'ajustage de la prothèse à ce niveau s'est avéré très déficient. Les épaulements ou congés très marqués rendent la parfaite adaptation de la prothèse au niveau cervical délicate.

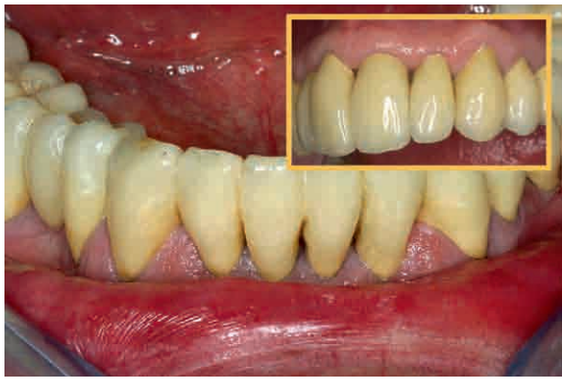

Figure 74 **État clinique après mise en place des prothèses d'usage.**

Figure 75 **État clinique après une année d'utilisation de cette prothèse chez ce patient grand fumeur.**

Sur les patients victimes d'une parodontite et ayant subi un traitement parodontal laser assisté, il est préférable d'effectuer des congés plus petits et plus légers avec une angulation plus importante de la partie vestibulaire afin de permettre au laboratoire une réalisation prothétique esthétique sans un bombé excessif de cette face.
La préparation coronaire est effectuée jusqu'au collet anatomique afin d'éviter les surplombs sous-gingivaux et le léger congé est réalisé *a minima* avec une finition douce légèrement angulée par rapport à la surface de la racine à ce niveau (figure 76).
Cette technique n'empêche certainement pas les défauts inhérents à la fabrication de la prothèse ainsi que définis par Borring et Ericsson mais cela permet de minimiser l'espace iatrogène disponible pour le biofilm sous-gingival et la réinvasion bactérienne.

En effet, si la prothèse n'est pas parfaitement ajustée, il y a à cet endroit une succession de courbes, ce qui facilite bien mieux le maintien de l'hygiène buccodentaire par rapport aux anfractuosités anguleuses obtenues avec des épaulements trop importants.
Pour les dents pluriradiculées présentant une résorption osseuse inter-radiculaire, il est conseillé de diminuer le diamètre occlusal au niveau de cet espace inter-radiculaire.
Le laboratoire doit effectuer une couronne sans surplomb qui tient compte de cette taille particulière avec la réduction occlusale consécutive à cette préparation.
Pour certaines dents très atteintes, il est possible de diminuer fortement le diamètre coronaire sans aller jusqu'à la séparation de racines (figure 77).
Si la prothèse placée est correctement ajustée, l'hygiène buccodentaire est améliorée dans l'espace inter-radiculaire (hydropulseur) et il est ainsi possible de conserver, à moyen ou long terme, une dent naturelle initialement vouée à l'extraction.
Bien évidemment, ceci ne remplace pas une solution implantaire correctement maîtrisée mais cette technique peut rendre de grands services à certains patients.

Figure 76 **Exemple de préparation légèrement sous-gingivale à faible congé.**

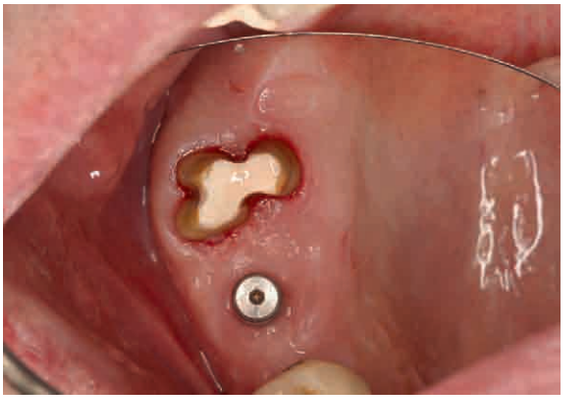

Figure 77 **Exemple de préparation coronaire particulière pour améliorer l'hygiène buccodentaire inter-radiculaire.**

Un travail d'équipe

De telles réalisations ne peuvent être le fruit que d'un travail d'équipe avec un laboratoire formé et « aguerri » à ces techniques particulières.
De la préparation en bouche jusqu'au scellement, chaque participant a une importance fondamentale depuis la prise de l'empreinte et son transport, la coulée du plâtre, la fabrication de l'armature et la réalisation de la céramique. Chaque étape doit être surveillée et dirigée par le praticien responsable.
L'empreinte d'une préparation coronaire à visée prothétique (figure 78) doit toujours être prise pour une bouche complète afin de permettre la mise sur un articulateur adaptable en position d'intercuspidation maximum qui permet de se rapprocher de la position centrée nécessaire pour l'équilibre des ATM [25].

Figure 78 **Exemple d'une empreinte aux limites correctement lisibles.**

Le travail de laboratoire (figure 79) tient compte des données parodontales de chaque patient qui doivent être indiquées sur la fiche de prothèse et pour les dents postérieures ne nécessitant pas une finition en céramique au niveau du collet de la dent, il est conseillé, même sur la face vestibulaire, la présence d'un très fin bandeau métallique pour obtenir une finition fine en « lame de couteau » de la partie sous-gingivale (figure 80).

Figure 79 **Les obligations des prothèses parodonto-compatibles doivent être signalées au laboratoire.**

Figure 80 **Au niveau postérieur, une finition vestibulaire sous-gingivale par un fin bandeau métal est possible.**

La réalisation de l'armature, comme la réalisation du biscuit céramique sont vérifiées en bouche avec un silicone fin pour les parties invisibles (intrados, contacts gingivaux, points de contact...) ce qui permet de vérifier l'ajustage interne des prothèses et éventuellement de faire effectuer les retouches nécessaires (figure 81).
Le biscuit céramique est lui aussi vérifié en bouche avant glaçage définitif (figure 82).

Figure 81 **Vérification de l'ajustage sous-gingival de ce pilier de bridge.**

Figure 82 **Après rectification du contact gingival de l'inter de bridge, cette prothèse est renvoyée au laboratoire pour glaçage.**

Le respect de quelques règles simples

Une prothèse consécutive à un traitement parodontal est souvent délicate à effectuer avec un risque réel d'obtenir, quelques années plus tard, un état gingival pathologique à l'origine du mécontentement de certains patients (figure 83).

Figure 83 **Il est toujours désagréable d'obtenir ce résultat même après quelques années.**

Les concepts de la prothèse implantaire peuvent s'appliquer avec succès à la prothèse parodonto-compatible (figure 84) :
- forme tulipée générale ;
- pour les inter, contact gingival réduit ;
- les espaces interdentaires doivent être arrondis, aérés et parfaitement polis ;
- la préparation coronaire doit permettre de minimiser les hiatus ;
- les surplombs anatomiques importants sont à éviter ;
- une pente cuspidienne de l'ordre de 25 à 30° maximum est souhaitable ;
- l'équilibration interarcade doit être minutieuse en occlusion centrée comme en occlusion dynamique.

Figure 84 **Le respect de quelques règles simples sécurise l'avenir des prothèses.**

Les anatomies occlusales importantes avec des surplombs constituent des erreurs qui engendrent un mauvais résultat gingival à ce niveau (figure 85).
Une dent naturelle ne possède pas de surplomb important (figure 86). Respectons donc la nature !

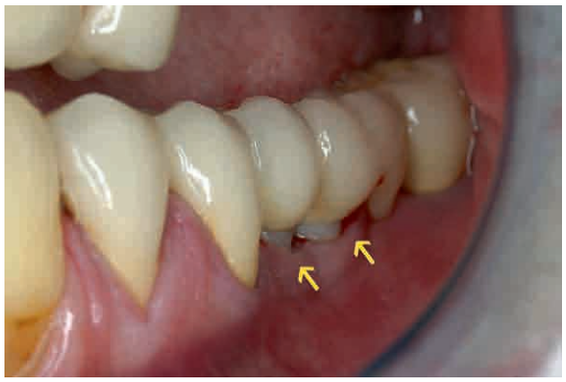

Figure 85 **Hygiène buccodentaire inadaptée au niveau des surplombs (flèches) ayant engendré des saignements gingivaux.**

Figure 86 **Anatomie naturelle des molaires : il faut se rapprocher de cette anatomie.**

Dans le respect de ces conditions, les risques d'échec sont minimisés avec une cicatrisation gingivale qui sera stable dans le temps sous réserve d'une hygiène buccodentaire rigoureuse de la part du patient bénéficiaire du traitement (figures 87 et 88).

Figure 87 **Bridge céramique mandibulaire réalisé suivant les concepts de prothèse parodontale.**

Figure 88 **Vue clinique après traitement parodontal laser assisté et prothèse mandibulaire droite.**

À retenir :
- Aération maximum des furcations inter-radiculaires.
- Dégagement des espaces interdentaires.
- Éviter les surplombs.
- Finition juxta ou sous gingivale en lame de couteau fine.

Et surtout…
- Temporisation par une prothèse transitoire parfaitement équilibrée jusqu'à réévaluation parodontale et validation des piliers prothétiques retenus.

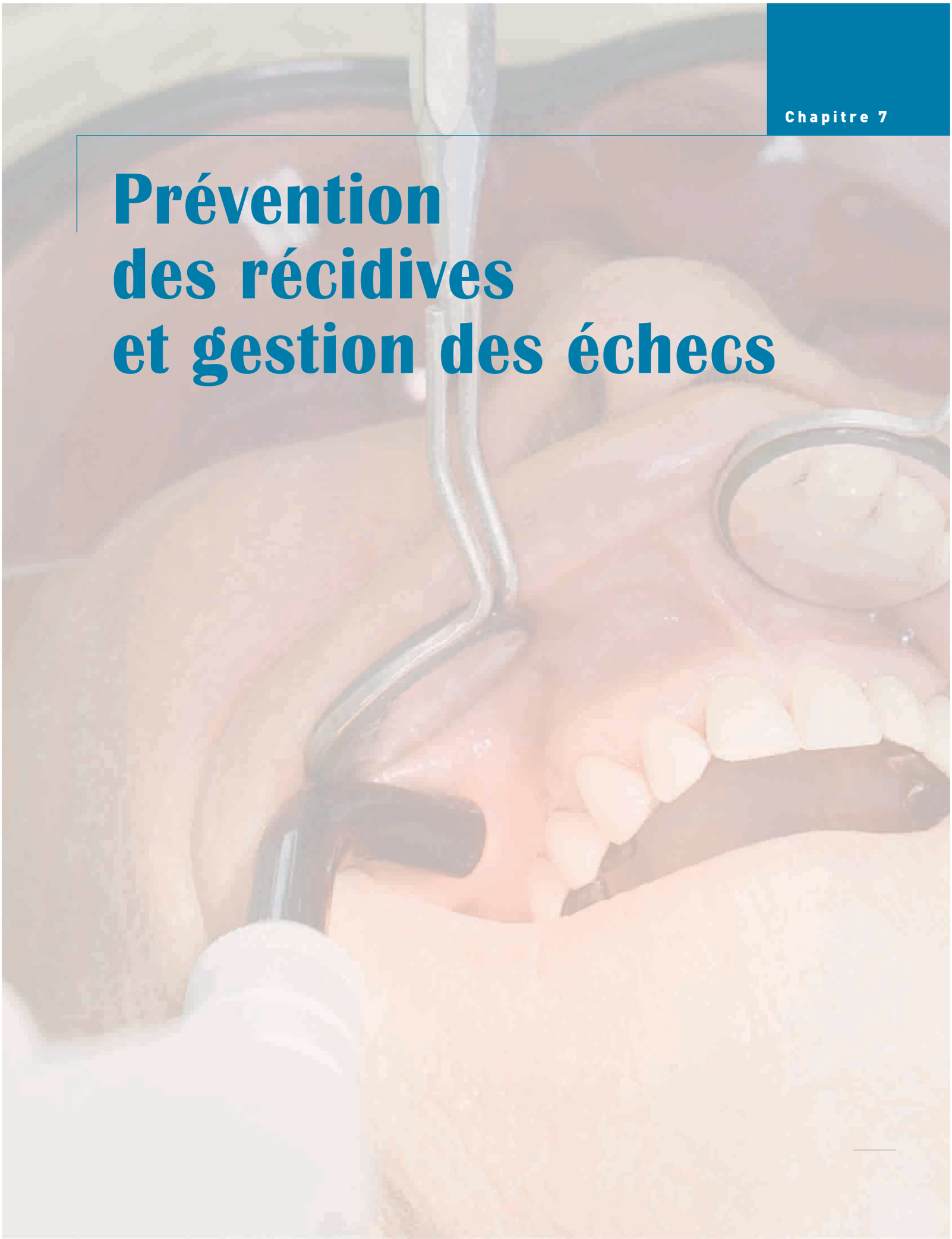

Chapitre 7

Prévention des récidives et gestion des échecs

Importance de la maintenance

La maintenance parodontale est trop souvent délaissée par les patients et parfois même par quelques praticiens.
Or, elle est absolument nécessaire. De très nombreuses études ont montré que la stabilité des gains d'attache est plus dépendante de la maintenance parodontale que du type de traitement dispensé [1, 2].

> Aucun traitement parodontal, quel que soit le type de traitement, ne peut se prévaloir de stopper définitivement les pertes d'attache. Comme pour toutes les pathologies humaines, en parodontie également, le praticien et le patient sont contraints d'accepter que les infections parodontales puissent être récurrentes.

La maintenance fait partie du traitement parodontal et est absolument nécessaire pour prévenir ou éventuellement empêcher les récidives [3-5].
Les récidives suivent les mêmes conditions que le modèle étiopathogénique [6]qui définit les quatre conditions pour obtenir une destruction des tissus parodontaux (*cf.* chapitre 1, p. 12).
La maintenance doit être présentée aux patients dès la mise en place du plan de traitement. Elle est la meilleure garantie pour tenter de contrôler la pathogénicité du biofilm sous-gingival en limitant la réapparition des bactéries parodontopathogènes.
Malheureusement, les statistiques montrent que :
– moins de 20 % des patients traités suivent régulièrement un programme de maintenance ;
– moins de 50 % n'effectuent une visite de maintenance que de manière aléatoire ;
– tous les autres ne reviennent jamais aux séances de maintenance [7].

Facteurs aggravants

Cette absence est particulièrement préjudiciable pour les patients à haut risque de récidive qui correspondent aux critères suivants :
– tabagisme ;
– absence de carie dentaire ;
– patients stressés ;
– antécédents de gingivite ulcéronécrotique ;
– système immunitaire défaillant ;
– présence d'antécédents familiaux de parodontite [8].

Choix du matériel et des produits d'hygiène buccodentaire adaptés

Pour éviter les récidives, le patient qui a subi un traitement parodontal « laser assisté » doit adapter ses soins d'hygiène buccodentaire quotidiens pour contrôler parfaitement la plaque sous-gingivale.
Or, ce contrôle de plaque est impossible avec une simple brosse à dents, en présence de poches profondes.
Dans la grande majorité des cas, une instrumentation spécifique d'hygiène buccodentaire est nécessaire pour permettre l'assainissement des espaces interdentaires et des poches sous-gingivales.

En plus d'une brosse manuelle efficace, il est demandé aux patients de posséder :
– une brosse électrique à oscillations verticales ;
– un hydropulseur puissant équipé de buses monojets ;
– des brossettes interdentaires d'un diamètre suffisant pour être correctement adaptées aux espaces interdentaires et aux éventuelles prothèses (figure 1).

a

b

Figure 1 a et b **a. Le matériel proposé est multiple. Seuls des tests rigoureux permettent un choix efficace.**
b. La brosse électrique est un instrument utile conseillé et l'hydropulseur est un instrument indispensable.

✔ Choix des produits

Pour faire très simple, nous ne conservons que deux produits complémentaires au dentifrice :
– l'eau oxygénée à 10 volumes ;
– le bicarbonate de soude, type Bicare® plus (additionné de bromélaïne).
Une petite quantité d'eau oxygénée est saturée avec la poudre Bicare® plus puis mélangée quelques secondes pour obtenir une consistance « crémeuse » qui doit être immédiatement placée sur la brosse à dents et utilisée en remplacement du dentifrice de manière quotidienne pendant toute la durée du traitement parodontal, puis simplement une fois tous les 2 jours en plan de maintenance.
Aucun autre produit antiseptique ne s'avère nécessaire avec les patients qui utilisent régulièrement ce mélange.
Les bains de bouche antiseptiques sont à réserver en cas de pathologie particulière et doivent être abandonnés après guérison de la pathologie.
L'utilisation prolongée du mélange « eau oxygénée + Bicare® plus » (figure 2) a une action suffisante sur la flore pathogène résiduelle. Il permet une action « blanchissante » des tâches habituelles (café, nicotine…) et son utilisation à long terme assure une réduction notable des collets sensibles, ce qui facilite l'hygiène buccodentaire des patients.

Figure 2 **La consistance obtenue doit être fluide et l'utilisation doit être immédiate.**

En plan de maintenance, le mélange n'est à réaliser qu'un jour sur deux (c'est-à-dire une fois sur six brossages), le patient utilise pour les brossages habituels un dentifrice aux fluorures (Méridol®, Parodontax®…) qui convient parfaitement en complément du mélange antiseptique.

Remarque : selon notre expérience, il semble que les récidives soient extrêmement faibles chez les patients utilisant ce mélange un jour sur deux, accompagné de l'emploi quotidien de l'hydropulseur.

✔ Choix du matériel

Il suffit de regarder dans les rayons d'une pharmacie correctement équipée pour comprendre que le patient doit être un peu perdu devant la quantité exceptionnelle de matériels plus ou moins compliqués qui éliminent tous la plaque dentaire plus efficacement que les concurrents…
Il est temps de se souvenir que la simplicité et le bon sens sont les seules qualités requises pour accéder à l'efficacité.

Brosses manuelles

Là aussi, il faut rester très simple et éviter les gadgets inutiles et encombrants, mais il faut demander à la brosse à dents de simplifier l'accès aux faces palatines, linguales ou distales.
La figure 3 montre qu'une brosse à dents aux poils parallèles au manche, laisse un hiatus au niveau du collet lingual, alors qu'une brosse qui possède des poils plus longs à l'extrémité permet avec la même angulation d'accéder facilement à cette surface importante.

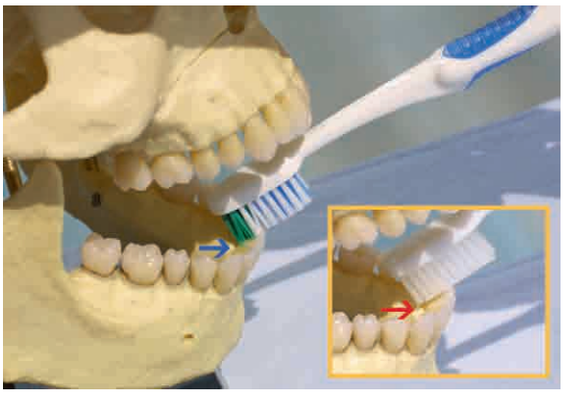

Figure 3 **Les brosses qui possèdent des poils plus longs à l'extrémité permettent d'accéder plus facilement sur les surfaces linguales ou distales.**

Plusieurs marques proposent des brosses identiques à celles de la figure 4 (Butler compact® soft n° 461) pour lesquelles il faut choisir une dureté de poils du type médium.
Qu'elle soit manuelle ou électrique, une brosse à dents doit être facilement nettoyable avec peu d'aspérités afin de faciliter l'hygiène et l'asepsie de cette brosse. Les microperforations visibles sur la brossette de droite (figure 4) ont toutes les chances de retenir une plaque pathogène et sont impossibles ou très difficiles à nettoyer.

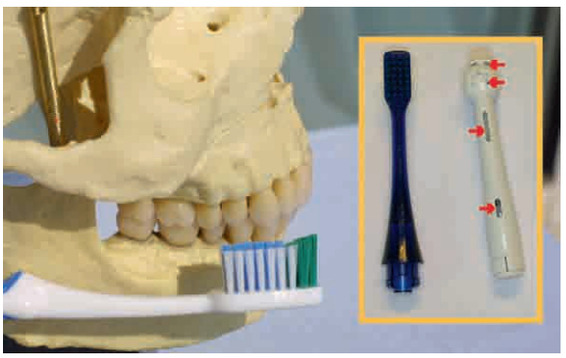

Figure 4 **Qu'elle soit électrique ou manuelle, une brosse à dents doit être facile à entretenir.**

Brosses électriques

Le choix est multiple, il porte sur de nombreux mouvements ou vibrations de toutes sortes et est complété par des argumentaires à visée exclusivement commerciale.
Après de très nombreux essais, le mouvement vertical a semblé bien mieux approprié à l'implantation des dents et à la présence des espaces interdentaires dont le nettoyage est primordial après un traitement parodontal.

La figure 5 montre l'amplitude maximum de l'oscillation verticale d'une brosse type Broxodent®. Dans un seul mouvement de balayage et sans bouger le manche de la brosse, les poils ont balayé successivement la gencive maxillaire, les dents du maxillaire, les dents de la mandibule et la gencive mandibulaire.
La figure 6 montre le « massage » de l'espace interdentaire obtenu au cours de l'oscillation verticale. Les dents étant implantées verticalement, elles sont brossées dans le sens de leur implantation ce qui semble préférable.

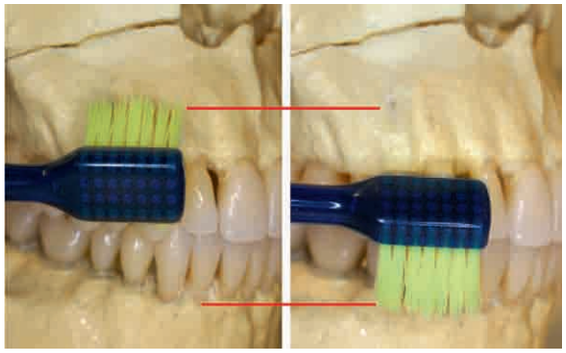

Figure 5 **Amplitude de brossage d'une brosse à mouvement vertical.**

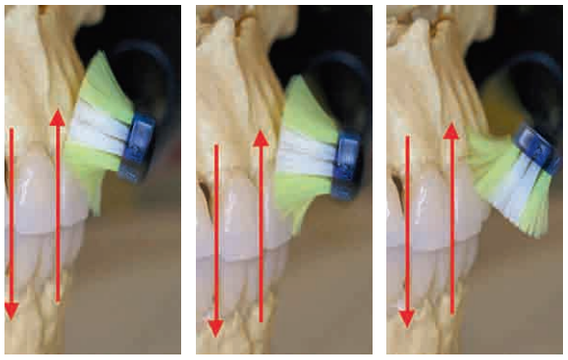

Figure 6 **Massage des espaces interdentaires avec une brosse à oscillation verticale.**

Du nouveau matériel apparaissant sur le marché des produits d'hygiène buccodentaire, il a semblé nécessaire d'effectuer des tests d'efficacité afin de visualiser les résultats.
Les tests sont pratiqués avec une brosse à mouvement oscillorotatif et avec une brosse à brossage vertical (figure 7).

Figure 7 **Évaluation de deux types de brossage électrique : oscillation rotationnelle et oscillation verticale.**

Le principe est le suivant : la mâchoire supérieure de notre « dévoué patient » est enduite d'un ciment gris relativement pâteux et adhérent, puis le maxillaire étant remis à sa place anatomique, le brossage est effectué pendant une minute exactement avec chaque type de brosse.
Le rinçage est juste effectué par trempage rapide du maxillaire dans un récipient d'eau afin de ne laisser en place que le ciment gris qui n'aura subi aucun brossage et qui de ce fait reste adhérent aux surfaces.

Le premier test est effectué avec une brosse à oscillation verticale (figure 8) et le résultat obtenu (figure 9) montre qu'il subsiste simplement des résidus de ciment sur quelques sillons et sur quelques zones de collet.

Figure 8 **Test d'efficacité d'une brosse à brossage vertical.**

Figure 9 **Vue générale après le brossage et vue occlusale après le rinçage.**

Par contre, les espaces interdentaires ont été correctement nettoyés malgré la brièveté du brossage (une minute simplement).

La même opération est répétée avec la brosse rotative (figure 10) et le résultat (figure 11) montre qu'il semble rester après rinçage nettement plus de ciment adhérent particulièrement sur les sillons des faces occlusales (figure 11) et la vue rapprochée (figure 12) montre que les espaces interdentaires sont encore souillés par le ciment aussi bien du côté vestibulaire que du côté palatin.

Il semble souhaitable que les brosses rotatives soient réservées aux patients possédant un parodonte sain et qui n'ont donc pas l'obligation d'un nettoyage approfondi des espaces interdentaires.
Dès que les pertes d'attache ont rétracté le parodonte et la gencive interdentaire, le mouvement vertical est préférable dans le cas d'utilisation d'une brosse électrique.

Il est à noter également qu'après une perte d'attache généralisée, le cément radiculaire devient accessible et peut être usé par l'action d'une brosse à dents qu'elle soit manuelle ou électrique.
Dans ce cas, les brosses rotatives peuvent avoir une action d'usure extrêmement rapide sur cette zone fragile (figure 13).

Le mouvement vertical est moins traumatisant pour le collet des dents, toutefois il convient malgré tout que le patient soit méticuleux mais jamais agressif avec l'utilisation d'une brosse à dents électrique [9].

Figure 10 Test avec une brosse oscillorotative.

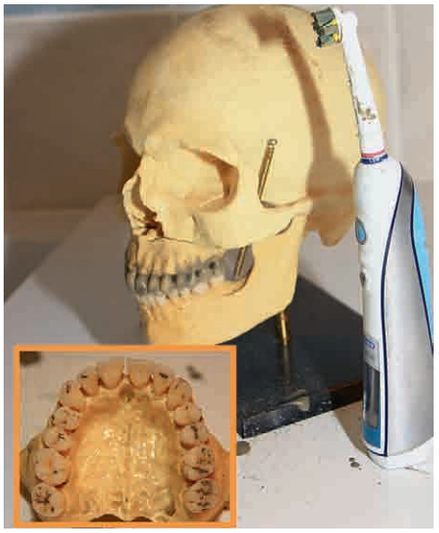

Figure 11 Vue générale après brossage et vue occlusale après rinçage.

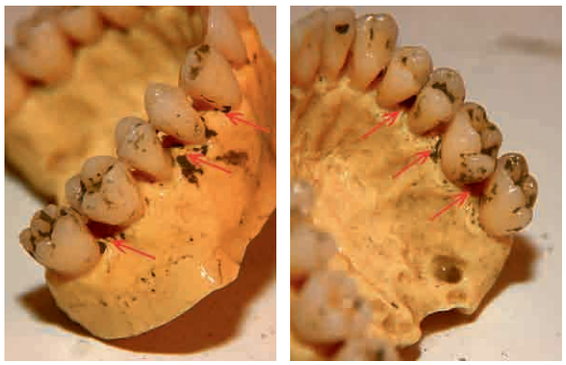

Figure 12 Le résultat dans les espaces interdentaires semble insuffisant en une minute.

Figure 13 L'usure en demi-lune de ces collets dentaires est consécutive à une utilisation agressive d'une brosse à oscillation rotative.

Hydropulseurs

Un hydropulseur suffisamment puissant est un instrument indispensable pour que les soins locaux soient efficaces avec un contrôle de plaque suffisant au niveau de l'espace sous-gingival.
Il est préférable d'équiper cet hydropulseur de buses monojets qui sont plus efficaces dans les poches profondes, les buses multijets ayant tendance à réduire la pression de l'hydropulseur.
L'utilisation quotidienne de l'hydropulseur est absolument indispensable chaque matin. La plaque dentaire s'est accumulée pendant la nuit donnant l'impression de bouche plus ou moins « pâteuse » et le brossage, aussi minutieux soit-il, ne parvient pas à évacuer ce biofilm dans les espaces sous-gingivaux profonds.

POINT CLÉ

- L'utilisation de l'hydropulseur a également pour effet d'évacuer quelques particules alimentaires à la grande satisfaction des patients, mais il faut noter que ce n'est pas le rôle principal de l'hydropulseur dont l'utilisation n'est indispensable que pour enlever le biofilm sous-gingival qui est dans la majorité des cas invisible à l'œil nu de l'utilisateur.

Pour les patients sceptiques, un test simple appelé « test du verre transparent » permet une motivation supplémentaire :
– il est demandé aux patients de se brosser très convenablement les dents, puis de passer l'hydropulseur dans les espaces interdentaires et au niveau du liseré gingival vestibulaire et lingual mais en laissant couler l'eau qui sort de leur cavité buccale dans un verre transparent ;
– lorsque ce verre est rempli, le patient regarde l'état du liquide qui est totalement trouble alors qu'il avait l'impression d'avoir effectué un excellent brossage.

Un patient qui a des lésions parodontales profondes et qui n'utilise pas l'hydropulseur est un patient à haut risque de récidive.
Le jet doit être suffisamment fort et dirigé perpendiculairement à l'axe des dents dans chaque espace interdentaire aussi bien sur les faces vestibulaires que sur les faces linguales (figure 14).

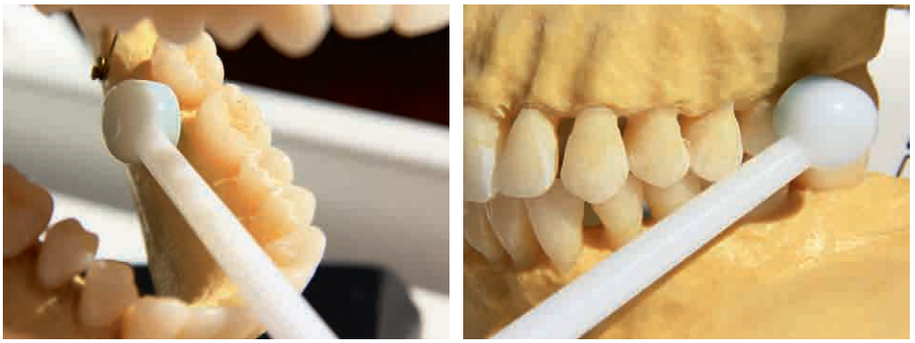

Figure 14 a et b **a. L'utilisation quotidienne de l'hydropulseur est indispensable pour éviter les récidives [10]. Les faces linguales mandibulaires sont délicates d'accès mais ne doivent pas être négligées.**
b. L'accès vestibulaire des molaires nécessite de réduire l'ouverture buccale afin de détendre les muscles de la joue.

Brossettes interdentaires

La taille des brossettes interdentaires doit être adaptée à l'anatomie des espaces interdentaires et elles ne sont utilisées que lorsque le patient effectue le mélange « eau oxygénée 10 volumes + poudre Bicare® plus ».

Après brossage des dents avec ce mélange, il est possible d'utiliser le reste du produit de mélange qui est récupéré sur des brossettes interdentaires, puis amené dans les espaces interdentaires et éventuellement sous les prothèses par le simple passage de la brossette à cet endroit.
Cela aide la pénétration des produits antiseptiques dans les zones peu accessibles (figure 15).

Figure 15 **Les brossettes permettent de véhiculer le mélange antiseptique dans les zones inaccessibles.**

Évolution du protocole d'hygiène buccodentaire

Ce protocole d'hygiène buccodentaire doit être expliqué aux patients dès la première consultation et la remise d'un document explicatif suffisamment précis doit permettre à ce dernier une compréhension claire des raisons qui ont conduit à lui conseiller les produits et le matériel adaptés à sa situation particulière.

✔ Protocole à la prise en charge de la maladie parodontale

À l'arrivée du patient, pour sa première consultation, celui-ci ne possède en général ni brosse électrique, ni hydropulseur. Il faut cependant lui appliquer rapidement un traitement curatif efficace avec les moyens les plus simples dont il peut disposer le jour même.

Objectif : le but est d'obtenir un premier assainissement superficiel qui diminue l'inflammation et les douleurs gingivales afin que le patient ait une réelle confiance dans les soins quotidiens proposés, ce qui provoque chez lui une motivation certaine à les continuer par la suite.

Une antibiothérapie complémentaire est parfois nécessaire en fonction de la gravité de la maladie parodontale et du statut médical du patient, mais l'impact psychologique et la motivation future sont meilleurs chez les patients pour lesquels il n'a pas été utilisé de médication complémentaire.

Le matériel complémentaire (brosse électrique + hydropulseur) est prescrit à cette première consultation mais il n'est souvent disponible chez le patient que 10 à 15 jours plus tard.

Une brosse manuelle efficace (*cf.* choix du matériel, p. 171) est donc uniquement utilisée pendant ces huit premiers jours avec le mélange « eau oxygénée 10 volumes + Bicare® plus » qui remplace le dentifrice matin et soir. (Pour une bonne compréhension, le mélange est fait directement devant le patient à la première consultation.)

Attention : il est important d'insister sur la nécessité de ne pas se rincer la bouche après l'utilisation du mélange, le patient peut simplement cracher tout l'excès de pâte salée et se laver les lèvres.

Après trois minutes d'attente, il est demandé au patient d'effectuer un bain de bouche prolongé avec de la Bétadine® verte (polyvidone iodée) qui est diluée aux deux tiers.

Remarque : il y a très peu d'allergie réelle à la Bétadine®, mais si un patient vous signale une allergie à l'iode, il est conseillé de remplacer la Bétadine® par de la chlorhexidine (Paroex® pur).

À midi, après le repas, le patient effectue un simple brossage avec un dentifrice au fluorure (Méridol®, Parodontax®...).
Si ce traitement est appliqué correctement pendant huit jours complets, l'état gingival superficiel est nettement amélioré et le traitement parodontal lui-même est grandement facilité (tableau 1).

Tableau 1. Protocole d'hygiène buccodentaire pendant les huit premiers jours

	Matin	Midi	Soir
8 jours **Traitement choc**	Brosse manuelle + mélange H_2O_2/Bicare®* + Bain de bouche Bétadine® verte dilution 1/3	Brosse manuelle + Dentifrice	Brosse manuelle + mélange H_2O_2/Bicare®* + Bain de bouche Bétadine® verte dilution 1/3

✔ Protocole au cours du traitement parodontal laser assisté

Que le traitement parodontal soit effectué en une, deux (par arcade) ou quatre séances (par hémi-arcade), il est nécessaire, après 3 mois d'attente environ, d'effectuer une dernière séance de traitement laser assisté (*cf.* chapitre 4, p. 83).

Dans le cas d'un traitement par hémi-arcade espacé de 3 à 4 semaines entre chaque séance, le traitement global depuis la première consultation a une durée minimum d'environ 6 mois.
Pendant toute cette période, le protocole d'hygiène buccodentaire quotidienne doit être rigoureusement suivi, avec cette fois l'utilisation du matériel complémentaire et particulièrement de l'hydropulseur (tableau 2).

Le matin, le patient utilise sa brosse électrique et un dentifrice au fluorure. Il peut ainsi, immédiatement après, contrôler efficacement la plaque sous-gingivale par une utilisation rigoureuse de l'hydropulseur.
À midi, après le déjeuner, il est demandé un simple brossage manuel avec le dentifrice, l'hydropulseur étant facultatif pour ceux qui prennent leur déjeuner au domicile.

> **Remarque :** un brossage après le déjeuner est indispensable afin de limiter la prolifération bactérienne pendant la journée.

Chaque soir, le patient effectue le mélange « eau oxygénée 10 volumes + Bicare® plus » et l'utilise immédiatement sur sa brosse électrique en brossant méticuleusement toutes les faces accessibles et particulièrement les faces linguales.

Sans se rincer la bouche, le patient utilise les brossettes interdentaires adaptées qui sont enduites du mélange « eau oxygénée + Bicare® plus » et passées dans les espaces interdentaires accessibles ou sous les prothèses éventuelles.

Cette hygiène buccodentaire du soir doit être rigoureuse pour laisser une bouche parfaitement saine pendant la nuit.

> **Remarque :** certains patients souhaitent utiliser l'hydropulseur le soir, il est dans ce cas demandé d'attendre au minimum 15 minutes afin de ne pas rincer trop rapidement les antiseptiques placés avec le mélange.

Tableau 2. Protocole d'hygiène buccodentaire quotidienne pendant le traitement parodontal

	Matin	Midi	Soir
6 à 8 mois **Traitement régulier**	Brosse électrique + dentifrice + Hydropulseur minutieux*	Brosse manuelle + dentifrice + Hydropulseur facultatif	Brosse manuelle + mélange H_2O_2/Bicare ®* + Brossettes + mélange H_2O_2/Bicare ®

✔ Protocole de maintenance à vie

Après la dernière séance de traitement parodontal, le patient doit maîtriser parfaitement son hygiène buccodentaire et les résultats obtenus motivent la grande majorité d'entre eux à poursuivre ce protocole qui a fait l'objet de nombreuses vérifications et de plusieurs thèses [11] particulièrement dans les universités de Milan Bicocca et de Cagliari où la présence d'hygiénistes permet des études comparatives précises avec un suivi des patients rigoureux.

✔ Protocole à vie

En plan de maintenance à vie, le patient conserve le même programme le matin et à midi.
Par contre, le soir, il n'effectue plus son mélange « eau oxygénée + Bicare® plus » qu'un jour sur deux.
À ce stade, la cicatrisation gingivale est souvent suffisante pour limiter l'utilisation des brossettes aux zones de surplomb difficilement accessibles, tels que les inter de bridge ou les prothèses implantoportées.

Pour les dents naturelles, l'utilisation correcte de l'hydropulseur est souvent suffisante (tableau 3).

Tableau 3. Protocole d'hygiène buccodentaire conseillé à vie pour maintenir et améliorer les résultats obtenus

	Matin	Midi	Soir
À vie Traitement de maintenance	Brosse électrique + dentifrice + Hydropulseur minutieux*	Brosse manuelle + dentifrice + Hydropulseur facultatif	Brosse électrique + Un jour sur deux alternance mélange H_2O_2/Bicare ®* et dentifrice

Importance des séances de maintenance au cabinet dentaire

✔ Protocole général conseillé

Au cours d'une visite de maintenance, le praticien doit conserver la même objectivité que celle qui a prédominé au bilan parodontal initial.
Il est nécessaire d'actualiser le dossier médical avec toutes les nouvelles informations médicales et comportementales que le patient fournit :
– réévaluation de la symptomatologie ;
– réévaluation des facteurs aggravants tels que le tabagisme, le stress, etc. ;
– un bilan radiographique et photographique doit permettre une étude comparative par rapport au bilan initial ;
– une nouvelle étude clinique précise recherche les éventuelles lésions des muqueuses ainsi que les signes d'activité d'une récidive parodontale éventuelle (halitose, saignement, etc.) ;
– les mobilités sont réévaluées par rapport à l'état clinique initial ;
– un bilan dentaire est effectué (caries, prothèse, etc.).
Cet examen complet est parachevé par un prélèvement microbiologique qui est analysé directement sous microscope à contraste de phase (figure 16).

Figure 16 **L'examen microscopique est utile au cours des séances de maintenance parodontale.**

À la suite de ces premiers examens, une remise en état parodontal complète est effectuée en fonction de l'état parodontal et du facteur de risque du patient.

✔ Patients à risque faible ou moyen

Chez ces patients, une séance de maintenance annuelle est souvent suffisante (complétée éventuellement par quelques détartrages en cabinet dentaire).
Les poches parodontales initiales et particulièrement tous les espaces interdentaires sont sondés doucement avec un insert ultrasonique très fin utilisé sous polyvidone iodée avec une vibration ultrasonique douce (figure 17).
L'action de l'insert ultrasonique ne doit pas être traumatisante et doit respecter la nouvelle attache parodontale. Seule la partie arrondie de l'insert est au contact du cément radiculaire et l'action de nettoyage sous-gingival est ainsi complétée par l'action bactéricide de la polyvidone iodée.
Immédiatement après ce premier passage dans toute la cavité buccale, le flacon contenant de la polyvidone iodée (environ 10 % de Bétadine® jaune complétée par de l'eau décontaminée) est remplacé par un flacon contenant exclusivement de l'eau décontaminée.
La puissance ultrasonique est légèrement augmentée et l'insert est utilisé dans la partie dentaire superficielle pour effectuer le détartrage général nécessaire (figure 18).

Figure 17 **Premier passage sous-gingival doux sous polyvidone iodée.**

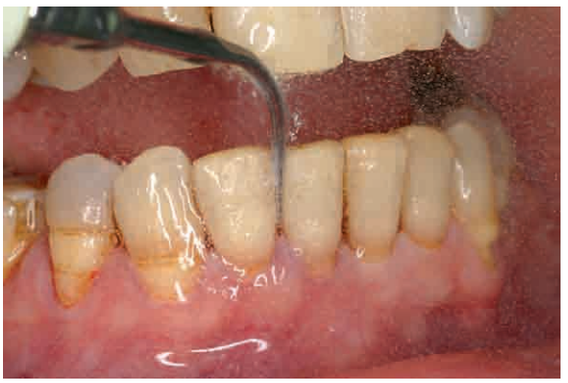

Figure 18 **Détartrage sous eau décontaminée.**

Cette remise en état général est complétée par un aéropolissage minutieux des zones accessibles.
Si le traitement parodontal et les soins quotidiens d'hygiène buccodentaire permettent le maintien d'une flore compatible avec la santé parodontale, tout ce protocole de maintenance ne provoque qu'un très léger saignement de la bordure gingivale (figure 19).
La séance de maintenance est terminée par une biostimulation de chaque espace interdentaire (par voie vestibulaire et par voie linguale).

Le laser utilisé pour cette biostimulation doit avoir un rayonnement pénétrant et s'il est équipé d'une lentille pour la biostimulation, le réglage peut être d'environ 2,5 à 3W avec un balayage constant des tissus cibles effectué à une distance d'environ 1 cm de ceux-ci.
Si une légère sensation de chaleur est ressentie par le patient, la lentille doit être légèrement défocalisée et le mouvement un peu plus rapide.
Le temps total nécessaire pour cette biostimulation est en général de 6 à 8 minutes en fonction de l'état clinique et du facteur de risque (figure 20).

Figure 19 **Aéropolissage rigoureux de toutes les zones accessibles.**

Figure 20 **Biostimulation avec un rayonnement laser pénétrant pour clôturer la séance de maintenance.**

✔ Patients à risque élevé

Pour ces patients qui présentent un risque de récidive important, ou des signes cliniques alarmants (gencive légèrement boursouflée, légers saignements, plaque dentaire importante, etc. ; figure 21), l'examen habituel *(cf. supra)* est mené avec rigueur et prudence et l'indispensable examen microscopique est complété par une nouvelle sonde ADN (figure 22).
Si cette sonde ADN montre une première prolifération bactérienne, même à un seuil relativement faible (figure 22), c'est le signe d'une récidive imminente de la maladie parodontale avec une plaque dentaire qui va redevenir rapidement pathogène grâce à la mémoire des populations bactériennes acquise par conjugaison ou *quorum sensing* [12].

Figure 21 **Premier signe clinique d'une récidive de maladie parodontale.**

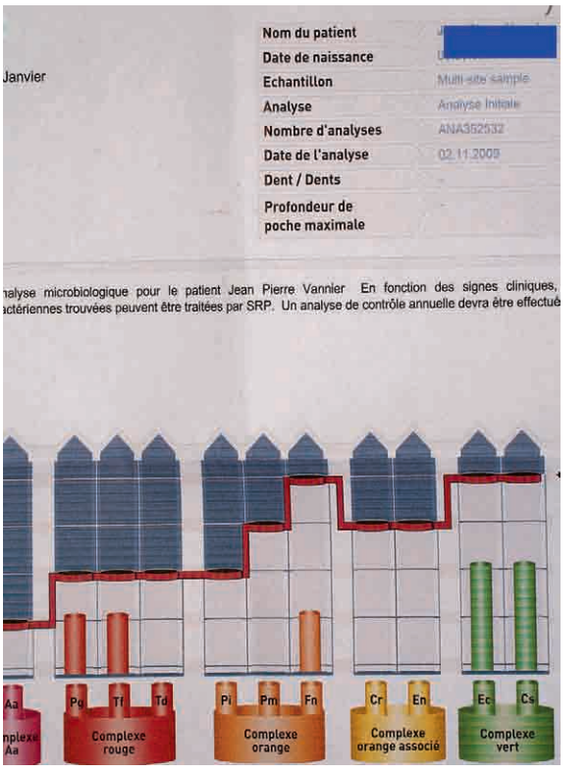

Figure 22 **En cas de signe clinique alarmant, une vérification bactériologique par sonde ADN est conseillée.**

Dans ce cas, les examens radiographiques et cliniques font l'objet d'une attention particulière. Si cette vérification ne met pas en évidence une récidive des pertes d'attache et des lésions osseuses, le traitement est identique à celui décrit précédemment :

– insert fin sous polyvidone iodée ;
– détartrage sous eau décontaminée ;
– aéropolissage ;
– biostimulation avec un rayonnement laser pénétrant (figure 23).

Cette séance permet de retrouver très rapidement un état parodontal amélioré (figure 24) et le patient est remotivé pour respecter le protocole d'hygiène buccodentaire prescrit.

POINTS CLÉS

À retenir :

- Le facteur de risque évalué au cours de la première consultation parodontale peut se modifier par la suite. Un patient à risque élevé pouvant devenir un patient à risque faible et vice versa.
- Il est donc important de réévaluer ce facteur au fur et à mesure des séances de maintenance en tenant compte du statut médical général et des éventuelles périodes d'anxiété et de stress intenses qui peuvent subir nos patients.

Figure 23 **Biostimulation après remise en état parodontal.**

Figure 24 **État clinique immédiatement amélioré.**

Si les examens cliniques et radiographiques mettent en évidence une récidive des pertes d'attache et des lésions osseuses, il est conseillé après l'aéropolissage de replacer de l'eau oxygénée à 10 volumes dans tous les espaces interdentaires et dans tous les espaces sous-gingivaux accessibles.
Un temps suffisant est laissé aux tissus pour s'oxygéner en profondeur puis un rayonnement laser pénétrant (ici type diode 810 nm) est utilisé pour décontaminer à nouveau les tissus parodontaux des patients.
Avec des lasers sans effet thermique, cette décontamination laser assistée peut être réalisée sans anesthésie (réglage ≈2 W, fréquence ≈5000 Hz, temps de repos de la période 70 %).
Si un laser thermique à forte puissance de crête est utilisé, une anesthésie est recommandée.

Figure 25 **Après préparation parodontale, mise en place de peroxyde d'hydrogène à 3 %.**

Figure 26 **Effet photochimique décontaminant d'un laser diode utilisé sans anesthésie.**

Pour terminer, le laser est équipé de sa lentille spéciale permettant d'effectuer une biostimulation générale des tissus parodontaux.

Causes et gestion des échecs

À l'impossible, nul n'est tenu !

Pour éviter tout échec de communication, il est conseillé lors de la première consultation de noter avec précision les dents à fort risque et de les signaler avec franchise au patient, éventuellement même par écrit, si la demande du patient dépasse le cadre des traitements conservateurs habituels.

> **Attention :** il est malgré tout nécessaire de rappeler que le praticien reste maître du plan de traitement avec la responsabilité médico-légale des actes effectués et de leurs conséquences.

Pour tout traitement parodontal, le patient doit obtenir une information claire sur son état initial et sur le fait qu'aucun traitement ne peut lui permettre sérieusement de retrouver les dents et les gencives de ses 20 ans.
Il doit même être averti que les thérapeutiques mises en place aboutiront à la disparition de l'inflammation gingivale et donc forcément à une rétraction plus ou moins importante de la gencive périphérique.
Ceci étant, les résultats dépassent souvent les espérances et rejoignent ceux des équipes scandinaves qui montrent que des dents à capital d'attache très réduit peuvent être conservées sur les arcades pendant plus de 20 ans [13, 14].

> **Remarque :** la majorité des récidives constatées accompagne souvent un abandon du protocole d'hygiène buccodentaire (mélange tous les 2 jours et hydropulseur quotidien).

En dehors de ces cas généraux, les échecs peuvent être dus soit à des :
– erreurs de diagnostic ;
– facteurs aggravants non traités.

L'état initial visible sur la radiographie (figure 27a) montre un état parodontal alarmant avec de nombreux facteurs aggravants. Les pertes d'attache au niveau des incisives sont voisines ou supérieures à 80 % de la surface radiculaire et leur extrême mobilité a imposé une contention initiale avant le traitement parodontal.
Le résultat à 8 mois postopératoires (figure 27b) montre un résultat favorable au niveau des incisives qui ont été immobilisées avec une première cicatrisation osseuse visible.
Par contre, les facteurs aggravants signalés aux patients n'ont pas été traités (extractions dentaires, obturations débordantes, lésions péri-apicales, etc.) et à ce niveau, aucune amélioration n'est visible sur cette radiographie effectuée à 8 mois postopératoires.

a 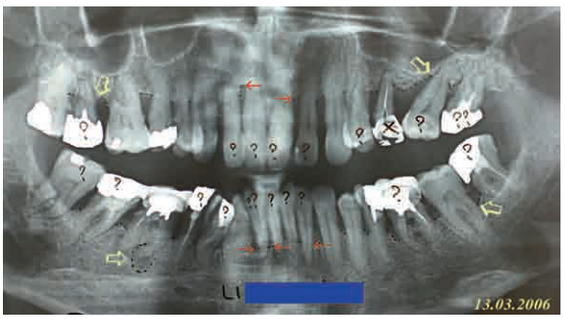

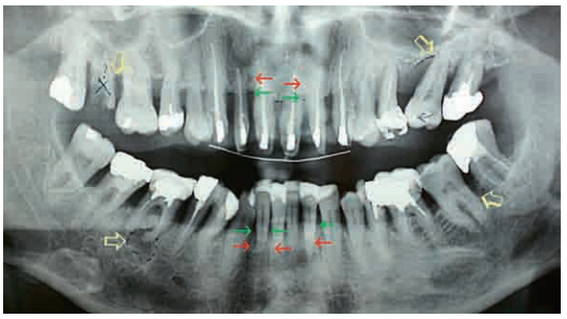 b

Figure 27 a et b **L'optimisation des résultats dépend de la suppression des facteurs aggravants.**

CAS CLINIQUE 1 : FRACTURE RADICULAIRE

Une fracture radiculaire n'est pas toujours visible radiographiquement, surtout si elle se situe dans le plan mésiodistal (figure 28).
Cette patiente a été traité pour une parodontite généralisée et le résultat correct dans un premier temps s'est rapidement dégradé avec apparition d'un abcès important au niveau de la dent 11 (figure 28).

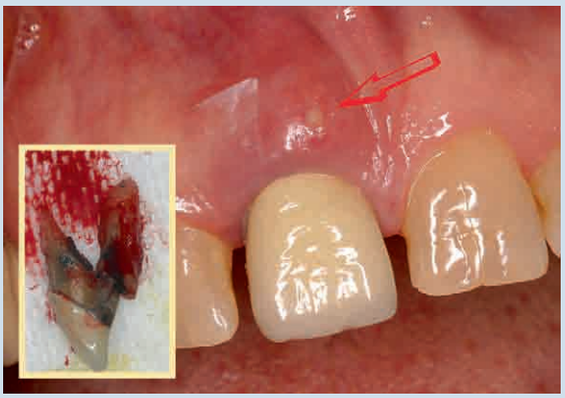

Figure 28 **Le diagnostic d'une fracture radiculaire n'est pas toujours aisé.**

La dent est extraite et les dégâts osseux ne permettent pas une réimplantation immédiate (absence de table osseuse vestibulaire et palatine).
Une décontamination générale est pratiquée grâce au rayonnement laser sous eau oxygénée (réglage 2W à 6000 Hz) et l'alvéole est comblée avec une xénogreffe type Bio-Oss® avant d'être suturée sans tension (figure 29).
Le volume osseux est ainsi reconstitué et déjà visible sur l'état clinique postopératoire (figure 29).

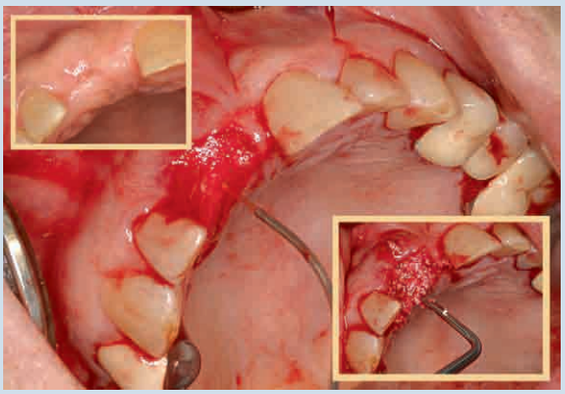

Figure 29 **Extraction (a), décontamination (b) et xénogreffe (c) pour reconstituer le volume osseux.**

CAS CLINIQUE 1 : FRACTURE RADICULAIRE (SUITE)

Une étude radiographique pré-implantaire est faite à 6 mois postopératoires (figure 30) et l'implant est placé à 8 mois postopératoires.

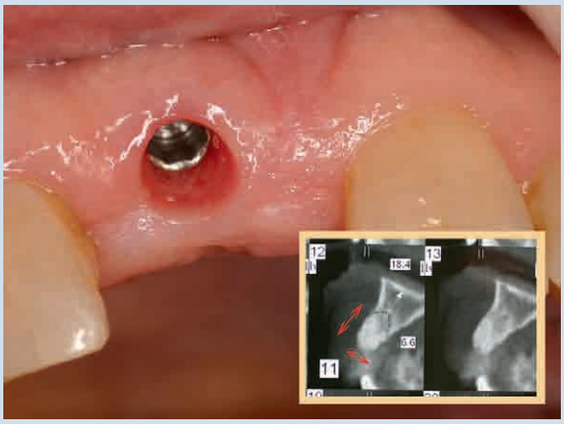

Figure 30 a et b **a. Résultat clinique postopératoire. b. étude pré-implantaire.**

Le résultat esthétique n'est pas simple à obtenir (présence d'un large diastème et anatomie dentaire très caractérisée). La présence d'une bague céramisée a permis d'augmenter suffisamment la surface au collet pour rendre le résultat prothétique final acceptable (figure 31).

Figure 31 a et b **a. Résultat prothétique : l'état parodontal général est satisfaisant. b. Bague céramisée.**

La maîtrise de l'hygiène buccodentaire de cette patiente permettra très probablement de pérenniser et même d'améliorer les résultats cliniques obtenus.

CAS CLINIQUE 2 : HYGIÈNE BUCCODENTAIRE DÉFICIENTE

Il arrive à tout parodontiste de voir en première consultation des patients dont l'hygiène buccodentaire est très médiocre et même quelquefois inexistante.

Il est de notre devoir de comprendre pourquoi ces patients sont victimes d'un tel laisser-aller et nous devons tout mettre en œuvre pour qu'une motivation aux soins buccodentaires quotidiens permette à ces patients de retrouver une bonne santé parodontale souvent en liaison étroite avec une bonne santé générale.

Le patient de la figure 32 est adressé dans ce but car son praticien désespère du laisser-aller général. Il souhaite stopper la parodontite chronique généralisée avant la mise en place d'une prothèse fixe à visée de contention et esthétique (figure 32).
Le patient est revu à de nombreuses reprises après le traitement parodontal soit par son praticien, soit par le parodontologiste.
À chaque visite, l'hygiène buccodentaire est très négligée au point qu'il n'a plus semblé possible de prendre ce patient en charge au niveau parodontal.
Le praticien a suivi sagement la même voie en estimant qu'il était inutile d'envisager une prothèse esthétique onéreuse avec une aussi faible motivation pour l'hygiène buccodentaire quotidienne (figure 33).
Les soins sont simplement terminés avec une attelle de contention correctement ancrée qui permet au patient de conserver pendant quelques années encore ses dents naturelles.

Figure 32 **Hygiène buccodentaire négligée particulièrement sur les faces linguales.**

Figure 33 **Aucune amélioration de l'hygiène buccodentaire malgré les motivations successives. Un bon résultat parodontal est impossible.**

Heureusement, ce type de cas est extrêmement rare, la très grande majorité des patients ayant aujourd'hui conscience que l'esthétique d'un sourire allié à une bonne santé parodontale passe nécessairement par la maîtrise d'une bonne hygiène buccodentaire.

CAS CLINIQUE 3 : INFECTION ENDODONTIQUE

Les parutions sont nombreuses sur les relations entre l'endodonte et le parodonte.
Les infections endodontiques peuvent provoquer des lésions parodontales localisées ou même généralisées grâce aux communications au travers des canaux accessoires [15, 16].
Chez la patiente de la figure 34, un traitement parodontal a été effectué deux années auparavant, le praticien ayant ensuite posé trois couronnes sur les dents 14, 15 et 16.
Rapidement, une petite lésion péri-apicale sur la dent 15 a imposé au chirurgien dentiste de réaliser une chirurgie péri-apicale (résection à la fraise boule et curetage avec des curettes).
Cette intervention n'a pas amené d'amélioration de l'état clinique, pas plus que la mise sous antibiotiques (métronidazole + amoxicilline).
La première consultation montre une patiente irritée par les souffrances qu'elle endure depuis plusieurs mois.
L'examen clinique dévoile de très nombreuses fistules qui suppurent spontanément sur toute la face externe du maxillaire droit et la radiographie visualise un foyer résiduel au niveau de la racine de la dent 15 qui semble en communication directe avec le sinus maxillaire. Le sinus est trouble et confirme le diagnostic d'une sinusite aiguë.
Il est à noter des petits foyers au niveau des apex de la dent 16.
Cette infection parodontale et sinusienne semble trouver son origine dans une infection endodontique qui est venue perturber le résultat parodontal initial (figure 34).

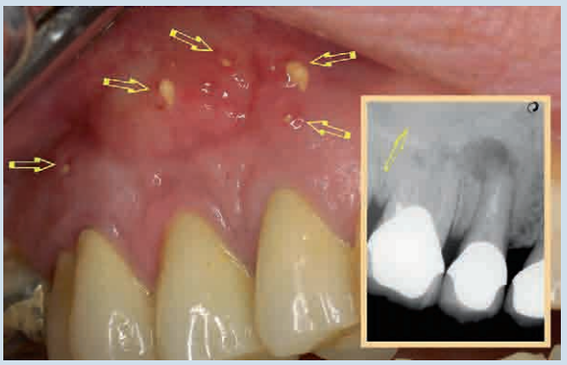

Figure 34 **État initial : suppuration multiple, lésion endodontique et sinusite chronique.**

Le retraitement chirurgical est nécessaire et doit être accompagné d'une reprise du traitement endodontique sur la dent 15, principale cause de la sinusite.
La couronne est démontée, le canal réouvert et alésé suivant les techniques habituelles puis du peroxyde d'hydrogène à 3 % est introduit dans le canal et impacté avec un laser diode réglé sur 2 W à 3000 Hz avec un temps de repos de 70 % de la période (figure 35).

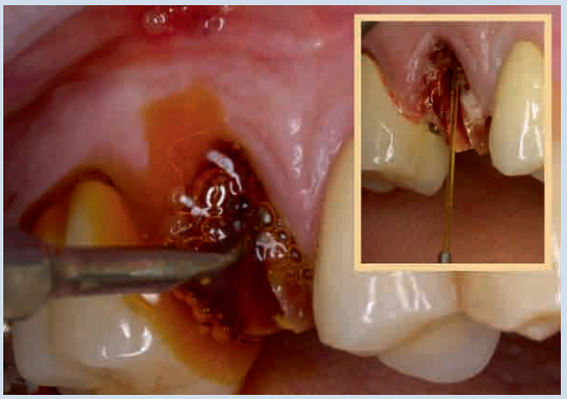

Figure 35 **Obturations, alésage et décontamination des canaux dentaires.**

L'utilisation des inserts fins pour explorer les différentes fistules permet de mettre en évidence plusieurs communications directes avec le sinus maxillaire, l'infection endodontique s'est propagée au sinus avec fistulisations vers la partie vestibulaire (figure 36).

CAS CLINIQUE 3 : INFECTION ENDODONTIQUE (SUITE)

Figure 36 **Les fistules vestibulaires communiquent directement avec le sinus maxillaire.**

Ces communications permettent de déposer de l'eau oxygénée à 10 volumes à l'intérieur du sinus maxillaire puis d'introduire la fibre laser (figure 37) pour tenter de décontaminer le sinus infecté par le même effet photodynamique que celui que nous utilisons dans les infections parodontales (figure 37).

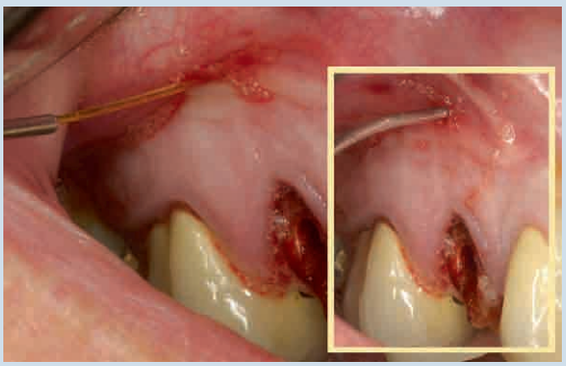

Figure 37 **Introduction d'eau oxygénée à 10 volumes et effet photodynamique avec un laser diode 810 nm.**

À l'intérieur du sinus, la puissance du laser est réduite à 1,8 W, la fréquence est laissée en mode superpulsé à 6000 Hz, et le temps de repos de la période est augmenté à 80 %.
Bien évidemment, la résection apicale initiale est améliorée et la nouvelle extrémité radiculaire est décontaminée avec le même rayonnement laser (sous H_2O_2 avec réglage 2 W – 6000 Hz).
Les douleurs et les suppurations ont cessé immédiatement et l'état clinique s'est amélioré rapidement.
La figure 38 montre le résultat clinique et radiographique à 7 mois postopératoires.
La gencive est totalement cicatrisée et la radiographie montre une première cicatrisation osseuse avec disparition de la sinusite initiale.
Il est à noter que les petites lésions apicales de la dent 16 sont à traiter soit par voie endocanalaire, soit éventuellement par voie chirurgicale vestibulaire.

Figure 38 a et b **Résultat : a. clinique ; b. radiographique à 7 mois postopératoires.**

Chapitre 8

Conclusions



À la lecture de cet ouvrage, le lecteur s'aperçoit que l'application du rayonnement laser est une petite partie du traitement parodontal « laser assisté » global.

> En aucun cas, le laser ne doit être considéré comme une « baguette magique » qu'il suffit d'appliquer pour décontaminer une poche parodontale.

L'application et le respect de tous nos acquis universitaires sont indispensables et la réussite des quatre étapes (première consultation – traitement parodontal laser assisté – optimisation des résultats – maintenance) est primordiale pour obtenir les résultats satisfaisants qui sont aujourd'hui reproductibles par tous les praticiens correctement formés.
En respectant ces critères, l'apport du rayonnement laser dans les traitements parodontaux offre une satisfaction exceptionnelle tant pour le praticien que pour les patients.
Absence de douleur postopératoire, cicatrisation naturelle rapide, diminution importante des apports médicamenteux, tout ceci remporte l'adhésion de la très grande majorité des patients. La seule contrainte qui leur est imposée est la rigueur d'un protocole d'hygiène buccodentaire quotidien, simple et rapide.

> L'idéal est de traiter la maladie parodontale dès l'apparition des premiers symptômes et dès que le diagnostic est posé avec certitude.

Dans ce cas, les rétractions gingivales sont extrêmement faibles et la cicatrisation intervient rapidement en redonnant une esthétique du contour gingival au niveau du collet dentaire (figure 1a et b).

a b

Figure 1 a et b **Pour une excellente guérison, une parodontite doit être traitée dès les premiers symptômes.**

Si des lésions plus importantes apparaissent, elles sont traitées de la même manière mais demandent un peu plus de patience pour obtenir une guérison des lésions osseuses.
Si le patient est jeune avec un système immunitaire non déficient, on peut obtenir une guérison clinique et radiographique en quelques mois (figure 2).

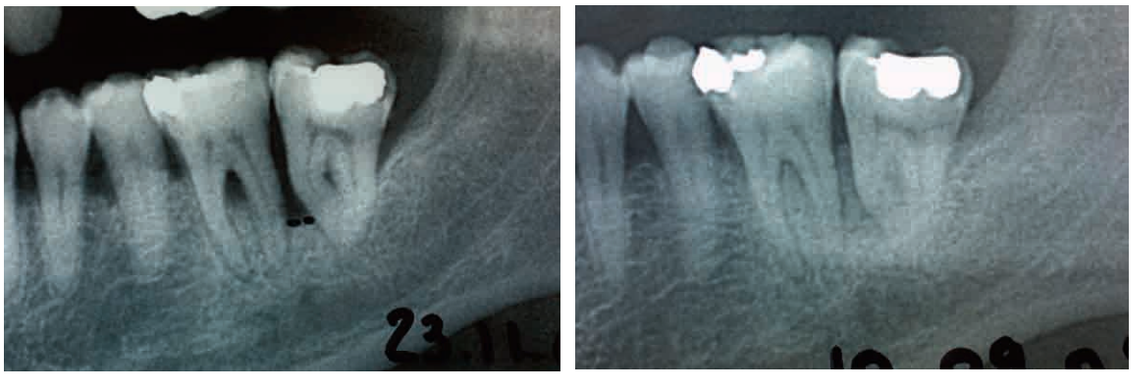

a b

Figure 2 a et b **Sur un patient jeune avec un statut médical correct, la guérison des lésions osseuses a été obtenue en 4 mois.**

Si le patient est plus âgé, la guérison osseuse est également possible, comme c'est le cas sur la figure 3 pour une patiente traitée en 1999 à plus de 65 ans et pour laquelle une première cicatrisation osseuse est apparue après une année postopératoire (figure 3).

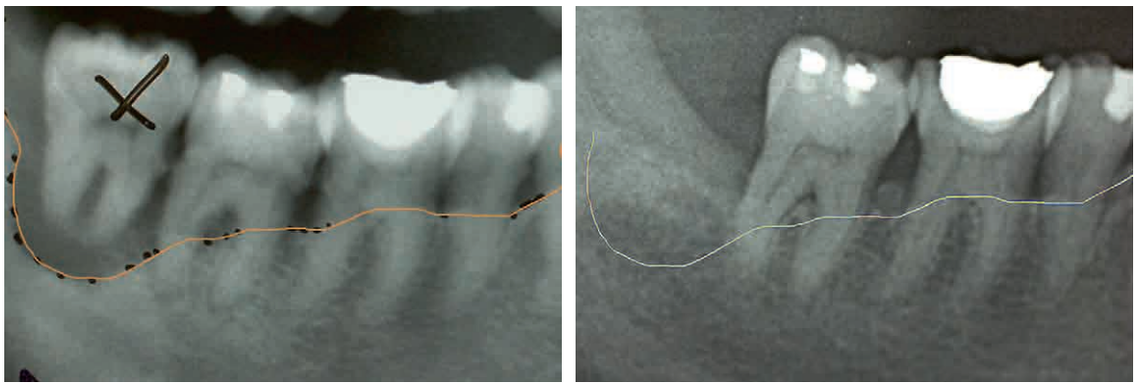

a b

Figure 3 a et b **La stabilité de la guérison des lésions osseuses est possible, même chez des patients âgés.**

La question est souvent posée d'une impossible cicatrisation osseuse lorsque la résorption est horizontale, particulièrement à la mandibule.
L'expérience a prouvé le contraire sous réserve :

- d'effectuer des prothèses provisoires non compressives au niveau crestal ;
- de revoir le patient régulièrement pour une biostimulation ostéoblastique ;
- de solidariser les dents voisines pour éviter toute mobilité pathologique ;
- d'avoir la patience d'attendre la régénération naturelle de l'os maxillaire ou même mandibulaire (figure 4).

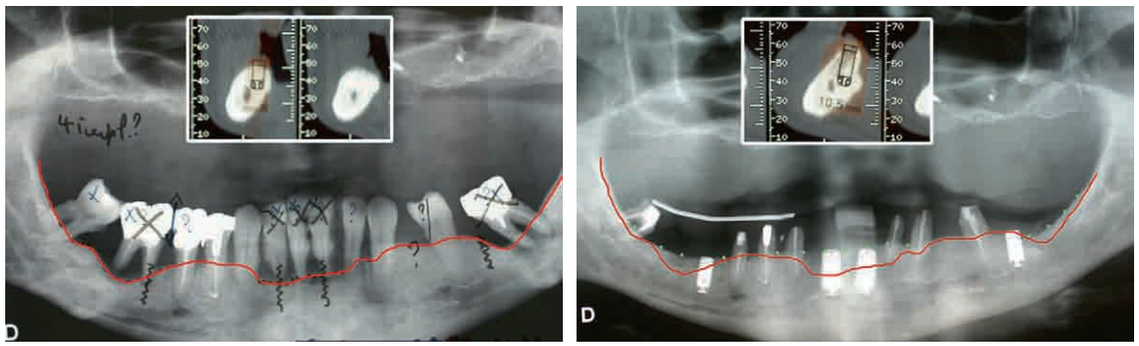

a b

c

Figure 4 a, b et c **a. L'état initial de cette patiente ne permettait de placer que des implants courts (6 mm) dans la région antérieure en raison de la présence d'un canal incisif volumineux. b. La prothèse amovible transitoire non compressive et la biostimulation ostéoblastique d'un rayonnement laser pénétrant ont permis une augmentation importante du volume osseux dans la région antérieure. Deux implants de 10,5 mm et de diamètre 4 ont pu ainsi être placés après 14 mois de patience. c. Dans un esprit de conservation des dents naturelles, un bridge dento implanto porté complet mandibulaire a été réalisé. Ce bridge est provisoirement en matériau composite afin d'être compatible avec la prothèse maxillaire.**

L'importance d'un diagnostic exact et d'une information précise dès la première consultation est essentielle surtout lorsque l'on utilise des nouvelles technologies qui peuvent éventuellement être mises en cause en cas d'échec.

Sur le patient de la figure 5a, un test initial de vitalité pulpaire a permis de diagnostiquer une nécrose de la pulpe.
Le patient a été averti oralement avec confirmation au praticien traitant par courrier.
Malheureusement, le traitement canalaire de cette dent n'a pas été effectué et le résultat à 8 mois postopératoires est l'apparition d'un abcès dentaire douloureux que le patient tente d'expliquer comme un échec de la thérapeutique laser assistée.
La radiographie de contrôle prise a montré clairement au patient l'erreur qu'il avait commise en refusant le traitement endodontique de sa molaire (figure 5b).

a 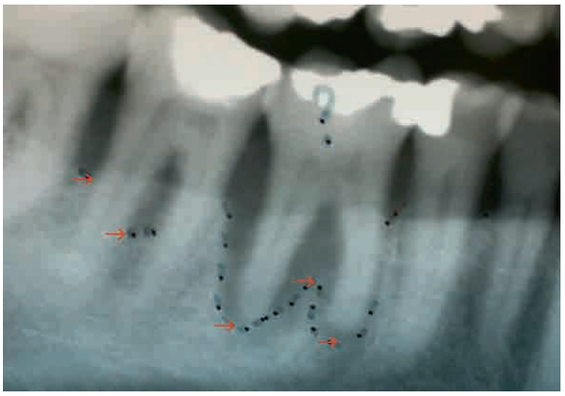 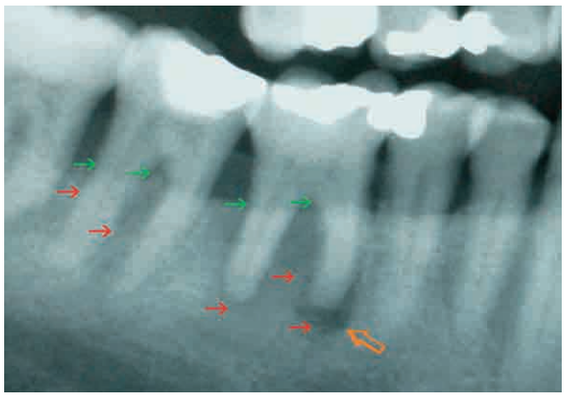 b

Figure 5 a et b **L'information sur les facteurs aggravants est indispensable en début de traitement.**

Les traitements parodontaux permettent aujourd'hui d'obtenir d'excellents résultats et l'apport du laser a permis de faire reculer encore la limite des dents conservables sur les arcades avec une simplicité dans la technique opératoire extrêmement satisfaisante pour les patients qui n'ont, pour la très grande majorité, aucun souvenir désagréable des interventions pratiquées.

Dès 1975, Lindhe et Nyman ont démontré que des dents qui semblent « condamnées » peuvent être conservées pendant de nombreuses années sur les arcades et en 1991, Mc Guire déclarait que nous étions souvent trop pessimistes sur l'avenir des dents atteintes de lésions parodontales profondes.
En 2010, les moyens pour traiter et conserver les dents naturelles des patients existent véritablement grâce à ces rayonnements invisibles qui pénètrent parfois profondément dans les tissus gingivaux et osseux et qui semblent capables, sous certaines conditions, de guérir la majorité des infections buccodentaires rencontrées en omnipratique.

Alors, avant d'extraire, il est quelquefois plus judicieux d'essayer de conserver, sous réserve d'avoir donné les informations exactes et objectives aux patients.

La figure 6 correspond à une jeune patiente, infirmière, pour laquelle il semble, au vu de la radiographie panoramique initiale, que la grande majorité des dents étaient conservables à moyen terme et peut être même à long terme.
Malheureusement, elle a fait réaliser l'extraction de toutes les dents du maxillaire ainsi que des molaires à la mandibule.
Le plan de traitement prévoyait une solution implantaire généralisée et malheureusement la parodontite s'est transformée en péri-implantite avec une perte très importante d'un nouveau volume osseux.

La mise en place en urgence de prothèses provisoires trop compressives au niveau crestal a accentué la lyse osseuse au point que la stabilité des prothèses est désormais très aléatoire avec l'obligation d'envisager une reconstruction osseuse importante au maxillaire avant de définir le type de prothèse éventuellement envisageable.
Les conséquences d'un traitement parodontal auraient certainement été moins dramatiques pour cette jeune patiente même si la perte d'une ou deux dents étaient éventuellement intervenues après traitement.

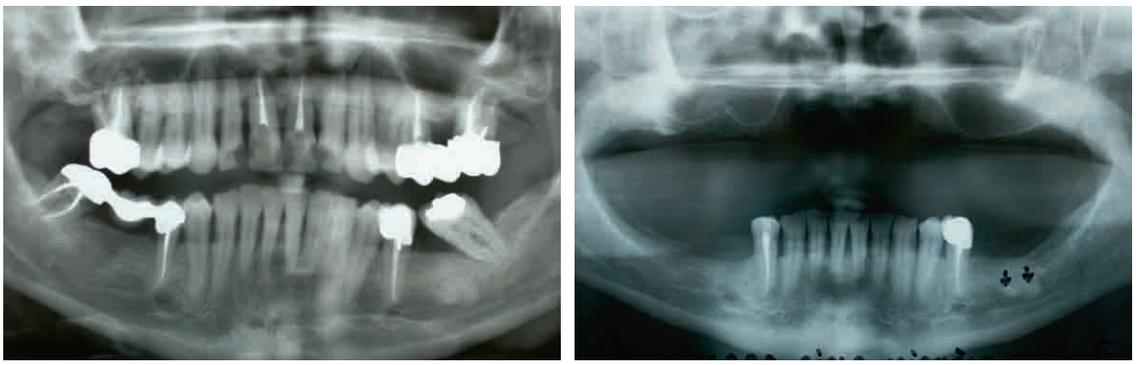

Figure 6 a et b **Radiographie : a. initiale ; b. après extraction et perte des implants.**

Figure 7 **La flore parodontopathogène peut avoir une conséquence importante au niveau implantaire.**

POINTS CLÉS

- Les nombreux cas de parodontites sévères traités dans cet ouvrage présentent des résultats encourageants, avec une stabilité du résultat souvent étonnante.
- Les suites postopératoires toujours indolores et accompagnées d'une cicatrisation rapide ont fait adhérer sans restriction les patients aux traitements parodontaux « laser assistés ».
- De leur côté, les praticiens correctement formés apprécient la simplicité et le confort opératoire qui permettent d'envisager simplement des traitements réputés parfois compliqués dans la majorité des cabinets d'omnipratique.
- L'apport des lasers dans les traitements parodontaux permet de transformer ceux-ci en ***« traitements simples des cas complexes »***.
- Une formation appropriée et complète est cependant strictement nécessaire pour maîtriser cette nouvelle technologie.

Bibliographie

Références

Chapitre 1

[1] Loesche WJ. The role of spirochetes in periodontal disease. *Adv Dent Res* 1988 ; 2 : 275-83.

[2] Van dyke TE, Levine MJ, Genco RJ. Neutrophil function in oral diseases. *J Oral Pathol* 1985 ; 14 : 95-120.

[3] Bailleux RE. Impact of mental stress on the immune response. *J Clinic Periodontol* 1991 ; 18 : 427-30.

[4] Houalet-Jeanne S, Pellen-Mussi P, Bonnaure-Mallet M. Étude « in vitro » de l'internalisation de *Porphyromonas gingivalis* dans la cellule épithéliale gingivale. *Les Cahiers de l'ADF* 2002 ; 13 : 1-5.

[5] Bercy P, Tenebaum H. *Parodontologie : du diagnostic à la pratique.* De Boeck ; 2003.

[6] Chardin H, Barsotti O, Bonnaure-Mallet M. *Microbiologie en odonto-stomatologie*. Paris : Maloine ; 2006.

[7] Gottlieb B. The new concept of peridonclasia. *J Periodont* 1946 ; 17 : 7-23.

[8] Loe H, Theilade E, Jensen SB. Experimental gingivitis in man. *J Periodont* 1965 ; 36 : 177-87.

[9] Socransky SS, Haffajee AD, Cugini MA, Smith C, Kent RL. Microbial complexes in subgingival plaque. *J Clin Periodontol* 1998 ; 25 : 134-44.

[10] Abdallaoui L, Bouziane A, Ennibi OK. Évolution des concepts en parodontologie. *Revue d'Odonto-Stomatologie* 2007 ; 36 : 87-9.

[11] Charron J, Mouton C. *Parodontie médicale.* Paris : CdP ; 2003.

[12] Avril JL, Dabernat H, Denis F, Monteil H. *Bactériologie clinique.* Paris : Ellipses ; 2000.

[13] Rey G, Missika P, Bufflier P, Caccianiga G, Costesseque M, Fromental R, Seban A, Strouza JM. *Les lasers et la chirurgie dentaire.* Paris : CdP – JPIO ; 2010.

[14] Rey G, Brunetaud JM, Bourg-Heckly G, Lévy JL, Quentel G. Applications comparées des lasers en médecine et en chirurgie dentaire. *Implantologie* 2004 ; février : 56-72.

[15] Rey G. L'apport du laser dans le traitement des poches parodontales. *Implantodontie* 2000 ; sept. : 27-34.

[16] Rey G. L'apport du laser dans les parodontites et les péri-implantites. *La Lettre de la Stomatologie* 2001 ; avril : 6-9.

Chapitre 2

[1] Mouton C, Bilak R, Michalesco P, Valcarcel J. Les biofilms bactériens de la cavité buccale. *Bull Soc Fr Microbio* 1999 ; 14 (2) : 112-20.

[2] Cvitkovitch DG, Li YH, Ellen RP. Quorum Sensing and biofilm formation in streptococcal infections. *J Clin Invest* 2003 ; 112 (11) : 1626-32.

[3] Mouton C, Robert JC. *Bactériologie buccodentaire.* Paris : Masson ; 1994.

[4] Avril JL, Dabernat H, Denis F, Monteil H. *Bactériologie clinique.* Paris : Ellipses ; 2000.

[5] Slots J. Update on *Actinobacillus actinomycetemcomitans* and *Porphyromonas gingivalis* in human periodontal disease. *J Inter Acad Periodontol* 1999 ; 4 : 121-6.

[6] Helgeland K, Nordby O. Cell cycle-specific growth inhibitory effect on human gingival fibroblasts of a toxin isolated from the culture medium of *Actinobacillus actinomycetemcomitans*. *J Periodontal Res* 1993 ; 28 : 161-5.

[7] Fives-Taylors P, Hutchins-Meyer D, Mintz K, Brissette C. Virulence factors of *Actinobacillus actinomycetemcomitans*. *Periodontology* 2000, 1999 ; 20 : 136-67.

[8] Mouton C, Chandad F. Hemagglutination and hemagglutinins. In : Shah HN, Mayrand D, Genco RJ. Eds. *Biology of the species Porphyromonas gingivalis*. Boca Raton : CRC Press ; 1993, 119-217.

[9] Charron J, Mouton C. *Parodontie médicale*. Paris : CdP ; 2003.

[10] Meuric V, Gracieux P, Tamanai-Shacoori Z, Perez-Chapparro J, Bonnaure-Mallet M. Expression de facteur de virulence de *Porphyromonas gingivalis* dans diverses niches écologiques. *Les Cahiers de l'ADF* 2007 ; 23 : 12-7.

[11] Chardin H, Barsotti O, Bonnaure-Mallet M. *Microbiologie en odonto-stomatologie*. Paris : Maloine ; 2006.

[12] Gmur R, Strub JR, Guggenheim B. Prevalence of *Bacteroides forsythus* and *Bacteroides gingivalis* in subgingival plaque of prosthodontically treated patients on short recall. *J Perdiodontal Res* 1989 ; 24 : 113-20.

[13] Carranza Fa JR, Saglie R, Newman MG, Valentin PL. Scanning and transmission electron miscrocopic study of tissue-invading microorganisms in localized juvenile periodontitis. *J Periodontol* 1983 ; 54 : 598-617.

[14] Benoliel F. *Contribution à l'étude des protozooses buccales. Recherche d'un modèle animal [thèse].* Paris : faculté de chirurgie dentaire, université paris 7 ; 1975.

[15] Bidault P, Lacoste E. Amibes, microscopes et antibiotiques en parodontologie : le point sur la question. *Journal Dentaire du Québec* 2005 ; 42 : 155-60.

[16] Van Winkelhoff AJ. Diagnostic microbiologique en parodontologie. *Réalités Cliniques* 2003 ; 14 : 267-77.

[17] Caccianiga GL, Urso E, Monguzzi R, Gallo K, Rey G. Effecto bactericida del laser de diodo en periodoncia. *Avances en Periodoncia e Implantologia Oral* 2007 ; déc : vol. 19, n° 3.

[18] Caccianiga GL, Urso E, Monguzzi R, Gallo K, Rey G. Estudio in vitro efecto bactericida del laser Nd Yap. *Avances en Odontostomatologia* 2007 ; mars : 127-33.

Chapitre 3

[1] Zakariasen KL, Dederich DN, Tulip J *et al*. A bactericidal action of carton dioxide laser radiation in experimental roof canais. *Can J Microbial* 1986 ; 32 : 942-6.

[2] Moritz A, Gutnetcht N, Schoop U, Gobarkhay K, Doerbudak O, Speer W, Schauer P. Bacterial reduction in periodontal pockets through irradiation with a diode laser. *A Pilot Study Journal of Clinical Laser Medecine* 1997 ; 33-37.

[3] Schultz RJ, Harvey GP, Fernandez-Berosme *et al*. Bactericidal effects of the Nd Yag laser : in vitro study. *Lasers in Surg Med* 1986 ; 6 : 445-8.

[4] Tseng, Gilkeson cf, Palmer J, Liew V. The bactericidal effect of a Nd Yag laser *in vitro*. *J Dent Res* 1991 ; 70 (spec. Issue) : 650 (abstr.7).

[5] Cobb CM, Mc Cawley TK, Killoy WJ. Preliminary study on the effects of the Nd Yag laser on root surface ans subgingival microflora in vivo. *J Periodontol* 1992 ; 63 : 701-7.

[6] Rey G. L'apport du laser dans le traitement des poches parodontales. *Implantodontie* 2000 ; sept : 27-34.

[7] Caccianiga GL, Urso E, Monguzzi R, Gallo K, Rey G. Effecto bactericida del laser de diodo en periodoncia. *Avances en Periodoncia e Implantologia Oral* 2007 ; dec : vol. 19, n° 3.

[8] Caccianiga GL, Urso E, Monguzzi R, Gallo K, Rey G. Estudio in vitro efecto bactericida del laser Nd Yap. *Avances en Odontostomatologia* 2007 ; mars : 127-33.

[9] Chavoin JP, Brunetaud JM, Gaillot-Maugin J, Godard B, Lecarpentier Y, Lafitte F, Mordon S, Roux FX, Sultan R. *Encyclopédie des lasers en médecine et en chirurgie.* Éd. Piccin ; 1995.

Chapitre 4

[1] Schreier H, Erdo G, Reimer K, Konig B, Konig W, Fleischer W. Molecular effects of povidone-iodine on relevant micro organisms. *Dermatology* 1997 ; 195 : 111-6.

[2] Benedicenti A. Atlante di laser terapia.Lostato dell'arte. Villa Carcina : TwMedia, 2005.

Chapitre 6

[1] Greenstrein G. Periodontal response to mechanical non surgical therapy : a review. *J Periodontal* 1992 ; 63 : 118-30.

[2] Kepic TJ, O'Leary TJ, Kafrawy AH. Total calculus removal : an attainable objective ? *J Periodontol* 1990 ; 61 : 16-20.

[3] Sherman PR, Hutchens LH JR, Jewson LG, Moriarty JM, Greco GW, Mc Fall WT JR. The effectiveness of subgingival scaling and root planning. I. Clinical detection of residual calculus. *J Periodontol* 1990a ; 61 : 3-8.

[4] Sherman PR, Hutchens LH JR, Jewson LG. The effectiveness of subgingival scaling and root planning. II. Clinical responses related to residual calculus. *J Periodontol* 1990b ; 61 : 9-15.

[5] Kaldahl WB, Kalkwarf KL, Patil KD. A review of longitudinal studies that compared periodontal therapies. *J Periodontol* 1993 ; 64 : 243-53.

[6] Glickman I, Smulow JB. Effect of excessive occlusal forces upon the pathway of gingival inflammation in humans. *J Periodontol* 1965 ; 36 : 141-7.

[7] Socransky SS. The bacterial etiology of destructive periodontal disease : currents concepts. *J Periodontol* 1992 ; 63 : 322-31.

[8] Haffajee AD, Socransky SS, Feres M, Ximenez LA. Plaque microbiology in headline and disease. In : Newman HS, Wilson M. Eds. *Dental plaque revisited. Oral biofilms in health and disease.* Cardiff School of Bioscienes : Cardiff University ; 1999, 255-82.

[9] Walker CB. The acquisition of antibiotic resistance in the periodontal microflora. *Periodontology 2000* 1996b ; 10 : 79-88.

[10] Van Winkelhoff AJ, Rams TE, Slots J. Systemic antibiotic therapy in periodontics. *Periodontology 2000* 1996 ; 10 : 45-78.

[11] Van Winkelhoff AJ, Rodenburg AJ, Goene JP, Abbas F, Winkel EG, De Graaf J. Metronidazole plus amoxicillin in the treatment of *Actinobacillus actinomycetemcomitans* associated periodontitis. *J Clin Periodontol* 1989 ; 16 : 128-31.

[12] Lindhe J, Nyman S. The effect of plaque control and surgical pocket elimination on establishment and maintenance of periodontal health. *J Clin Periodontol* 1975 ; 2 : 67-79.

[13] Rey G. L'apport du laser dans le traitement des poches parodontales. *Implantodontie* 2000 ; sept : 27-34.

[14] Caccianiga GL, Urso E, Monguzzi R, Gallo K, Rey G. Effecto bactericida del laser de diodo en periodoncia. *Avances en Periodoncia e Implantologia Oral* 2007 ; déc : vol. 19, n° 3.

[15] Caccianiga GL, Urso E, Monguzzi R, Gallo K, Rey G. Estudio in vitro efecto bactericida del laser Nd Yap. *Avances en Odontostomatologia* 2007 ; mars : 127-33.

[16] Missika P, Stroumza JM. Traitement des péri-implantites avec le laser Nd Yap : à propos d'un cas. *Revue d'Odontostomatologie* 2003 ; sept : 215-29.

[17] Rey G, Fromental R, Caccianiga GL, Bufflier P. Lasers et implantologie, les raisons d'un mariage incontournable. *Implantologie* 2008 ; nov. : 39-56.

[18] Fissore YJ. Variation sur la relation centrée. *Cah. Prothèse* 1974 ; 8 : 87-108.

[19] Owall B. Prosthetic epidemiology. *Int Dent J* 1986 ; 36 : 230-4.

[20] Rozencweig D. *Algies et dysfonctionnement de l'appareil manducateur.* Paris : CdP ; 1994.

[21] Rozencweig D. *Imagerie de l'ATM.* Paris : CdP ; 1995.

[22] Dupas PH. *De la gouttière occlusale à la prothèse fixée.* Paris : CdP ; 1998.

[23] Dupas PH. *L'occlusion en prothèse conjointe.* Paris : CdP ; 1993.

[24] Schillingburg HT, Hobo S, Whitsett LD. *Fundamentals of fixed prosthodontics*. Chicago : Quintessence Publishing Co ; 1981.

[25] Rozencweig G. *Étude comparative de la position des condyles en relation centrée et en occlusion d'intercuspidation maximum par l'axiographie [thèse de chirurgie dentaire].* Nancy ; 1984.

Chapitre 7

[1] Becker W, Becker BE, Berg L. Periodontal treatment without maintenance. A retrospective study in 44 patients. *J Periodontol* 1984 ; 55 : 505-9.

[2] Goldman MJ, Ross IF, Goteiner D. Effect of periodontal therapy on patients maintained for 15 years or longer. A retrospective study. *J Periodontol* 1986 ; 57 : 347-53.

[3] Alcouffe F. Différentes approches de la motivation à l'hygiène orale. *J Parodontol* 1998 ; 7 : 363-8.

[4] Echeverria JJ, Manau GC, Guerrero A. Supportive care after active periodontal treatment. A review. *J Clin Periodontol* 1996 ; 23 : 898-905.

[5] Shick RA. Maintenance phase of periodontal therapy. *J Periodontol* 1981 ; 52 : 576-83.

[6] Socransky SS. The bacterial etiology of destructive periodontal disease : currents concepts. *J Periodontol* 1992 ; 63 : 322-31.

[7] Wilson T JR, Glover ME, Shoen JA, Baus C, Jacobs T. Compliance with maintenance therapy in a private periodontal pratice. *J Periodontol* 1984 ; 55 : 468-73.

[8] Charron J, Mouton C. *Parodontie médicale*. Paris : CdP ; 2003.

[9] Cobb CM. *Evaluation of the Woog Periodontal Brush to remove dental plaque bacteria beyond the tips of the bristles : an « in vivo » study.* Kansas city : University of Missouri ; 1996 February.

[10] Corrente G, Barone-Monfrini S, Borio PS, Dalmilano D, Carneva G. Valutazione clinica di un nuovo apparechio automatico (Broxo Combi) per l'igiene e la profilassia orale domiciliare. *Rivista Odontostomatologica Milano* 1988.

[11] Fornari CD. *Protocollo di igiene domiciliare post-trattamento parodontale laser assistito [thèse]*. Université Milan-Bicocca : 2005–2006.

[12] Cvitkovitch DG, Li YH, Ellen RP. Quorum Sensing and biofilm formation in streptococcal infections. *J Clin Invest* 2003 ; 112 (11) : 1626-32.

[13] Lindhe J, Nyman S. The effect of plaque control and surgical pocket elimination on establishment and maintenance of periodontal health. *J Clin Periodontol* 1975 ; 2 : 67-79.

[14] Lindhe J, Nyman S. Long term maintenance of patients treated for advanced periodontal disease. *J Clin Periodontol* 1984 ; 11 : 504-14.

[15] Ehnevid H, Jansson LE, Lindskog SF, Blomlof LB. Periodontal healing in relation to radiographic attachment and endodontic infection. *J Periodontol* 1993a ; 64 : 1199-204.

[16] Ehnevid H, Jansson LE, Lindskog SF, Blomlof LB. Periodontal healing in teeth with periapical lesions. A clinical retrospective study. *J Clin Periodontol* 1993b ; 20 : 254-8.

Pour en savoir plus...

Contreras A, Slots J. Herpes viruses in human periodontal disease. *J Periodontal Res* 2000 ; 35 : 3-16.

Hirschfeld L, Wasserman B. A long term survey of tooth loss in 600 treated periodontal patients. *J Periodontol* 1978 ; 49 : 225-37.

Mc Guire MK. Prognosis versus actual outcome : a long term survey of 100 treated periodontal patients under maintenance care. *J Periodontol* 1991 ; 62 : 51-8.

Scannapieco FA, Bush RB, Paju S. Associations between periodontal disease and risk for atherosclerosis, cardio vascular disease and stroke. Systematic review. *Ann periodontol* 2003 ; 8 : 38-53.

Weiss P. Vers une réconciliation esthétique des restaurations céramo-métalliques avec les tissus mous. *Rev Int Parodontie-Dentisterie Restauratrice* 1981 ; 1 : 85.

470857 – (I) – (1,5) – CSBB135 - NOC

Elsevier Masson S.A.S - 62, rue Camille-Desmoulins, 92442 Issy-les-Moulineaux Cedex
Dépôt Légal : mai 2010

Imprimé en Italie par Printer Trento