

Cavit Avci  
avec la collaboration de Gilles Fourtanier et Levent Avtan

---

**Vidéo atlas Chirurgie herniaire - Tome III**

**Springer**

*Paris*

*Berlin*

*Heidelberg*

*New York*

*Hong Kong*

*Londres*

*Milan*

*Tokyo*

*the Surgical Practice Series*  
**VIDEO-ATLAS**

**CHIRURGIE HERNIAIRE**  
**HERNIES VENTRALES ET ÉVENTRATIONS**  
**réparations ouvertes et laparoscopiques**

CAVIT AVCI  
GILLES FOURTANIER  
LEVENT AVTAN

## **Cavit Avci**

Istanbul Tıp Fakültesi  
General Cerrahi  
34390 Çapa  
Istanbul - Turkey

## **Gilles Fourtanier**

Université Paul Sabatier  
118, Route de Narbonne  
31062 Toulouse Cedex 9

## **Levent Avtan**

Istanbul Tıp Fakültesi  
General Cerrahi  
34390 Çapa  
Istanbul - Turkey

---

ISBN : 978-2-8178-0144-5 Springer Paris Berlin Heidelberg New York

© Springer-Verlag France, Paris, 2010

Imprimé en France

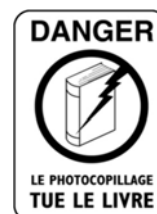Cet ouvrage est soumis au copyright. Tous droits réservés, notamment la reproduction et la représentation, la traduction, la réimpression, l'exposé, la reproduction des illustrations et des tableaux, la transmission par voie d'enregistrement sonore ou visuel, la reproduction par microfilm ou tout autre moyen ainsi que la conservation des banques de données. La loi française sur le copyright du 9 septembre 1965 dans la version en vigueur n'autorise une reproduction intégrale ou partielle que dans certains cas, et en principe moyennant le paiement des droits. Toute représentation, reproduction, contrefaçon ou conservation dans une banque de données par quelque procédé que ce soit est sanctionnée par la loi pénale sur le copyright.

L'utilisation dans cet ouvrage de désignations, dénominations commerciales, marques de fabrique, etc. même sans spécification ne signifie pas que ces termes soient libres de la législation sur les marques de fabrique et la protection des marques et qu'ils puissent être utilisés par chacun.

La maison d'édition décline toute responsabilité quant à l'exactitude des indications de dosage et des modes d'emploi. Dans chaque cas il incombe à l'utilisateur de vérifier les informations données par comparaison à la littérature existante.

*Maquette de couverture : Jean-François Montmarché*

*Mise en page : Emel Pineci*





*... le devoir essentiel d'un enseignant est de communiquer son savoir, mais aussi celui des spécialistes de tous les pays...*

## PREFACE

Depuis plus de 20 ans, lors des réunions nationales et internationales auxquelles j'ai participé mes amis et collègues m'ont souvent vu un petit caméscope à la main. Au retour de chaque manifestation, je réunissais mes assistants et étudiants qui n'avaient malheureusement pas eu la possibilité de se déplacer pour détailler ces images choisies, présentées, et commentées pour la plupart, par des experts internationaux en chirurgie. Pour moi, le devoir essentiel d'un enseignant est de communiquer son savoir, mais aussi celui des spécialistes de tous les pays. Voilà à quoi a servi mon caméscope durant toutes ces années.

Au cours de ces différentes manifestations chirurgicales, j'ai donc mémorisé tout ce que j'ai pu voir et apprécier. J'ai eu la possibilité d'admirer le travail de chacun, et lorsque j'ai choisi d'écrire ce Vidéo-Atlas, j'ai pu faire appel à tous ceux qui sont devenus des amis et qui m'ont aidé à réaliser ce projet. Je remercie à cette occasion tous les collègues qui ont bien voulu nous confier leurs travaux pour la réalisation de cet ouvrage.

Grâce aux nouvelles technologies, la chirurgie a fait ces dernières années d'immenses progrès. Parallèlement, l'évolution de la télé-communication et de l'audio-visuel a ouvert de nouveaux horizons à l'enseignement chirurgical. C'est ainsi que j'ai décidé, de créer un nouveau concept, le Vidéo-Atlas avec mon ami le Professeur Gilles Fourtanier et le Professeur Levent Avtan.

Nous avons voulu montrer dans cet Atlas, à l'aide de photos sélectionnées, les gestes importants d'une technique, assortis de courts sous-titres remarques et commentaires, et aussi montrer l'image réelle dans le film interactif joint.

Cet ouvrage est le premier d'une série de Vidéo-Atlas. Celui-ci comporte différentes techniques de chirurgie herniaire inguinale et abdominale, par voies ouverte et laparoscopique. 60 de nos collègues ont participé à l'élaboration de cet ouvrage pour montrer 73 interventions différentes, avec une mise en page originale, sans commentaire particulier, afin que vous puissiez apprécier toutes les nuances et les différences d'exécution de chacune des techniques opératoires.

*Je tiens à remercier les nombreuses personnes, qui m'ont aidé à la réalisation des trois tomes de ce Vidéo-Atlas, et mon éditeur Springer qui a bien voulu publier cet ouvrage.*

*Tout d'abord, le Dr. Mohammed Samir, le Dr. Aly El Bahawy et mon amie Nelly Jacquenod pour la traduction ainsi que le Dr. Mathieu Beck pour son aide.*

*Je remercie également ma secrétaire Dilek Yavuztürk, mon assistant technique Koray Günaydın, et ma nièce Nil Bekmez, pour leur précieuse contribution durant la préparation de ces trois ouvrages ainsi que leurs DVD.*

*Un grand merci à ma secrétaire graphiste Emel Pineci dont les compétences et l'efficacité m'ont permis de mettre au point la réalisation et la mise en place de ce nouveau concept.*

*Je voudrais notamment remercier ma femme et mes proches pour leur soutien, leur patience et les encouragements qu'ils m'ont prodigué durant ces années de préparation.*

*Enfin, je dédicace cet ouvrage à tous mes étudiants en chirurgie et tout spécialement à ma fille Céline, qui débute sa carrière chirurgicale.*


Cavit AVCI  
2010 Août



*Cavit AVCI*



*Gilles FOURTANIER*



*Levent AVTAN*

## AVERTISSEMENT DES AUTEURS

### **Le concept:**

Notre expérience de plus de 25 ans de réalisation de techniques chirurgicales diffusées par des Vidéos nous a appris que, pour les démonstrations opératoires, il était essentiel de montrer, en les individualisant, les différents temps opératoires et les éventuels pièges de l'opération.

Par ailleurs, les progrès des techniques de la coelioscopie depuis les années 90 et l'évolution des techniques d'imagerie nous permettent d'avoir maintenant des images de très grande qualité prêtes à une diffusion de l'information.

C'est dans cet esprit que nous avons voulu réaliser ce "Vidéo-Atlas", en réunissant des diaporamas de photos couplés à des séquences vidéos d'opération. Par des moyens visuels et audio-visuels associés, nous croyons à une amélioration de la formation chirurgicale.

### **Le thème :**

Nous avons choisi comme thème pour ce 1<sup>er</sup> Vidéo-Atlas la "Chirurgie de la Paroi", en proposant plusieurs opérations de hernies et d'éventrations, car ces pathologies sont très fréquentes et de nombreuses techniques ont été décrites. Nous n'avons pas voulu être exhaustifs, mais nous avons essayé de présenter les principales techniques actuellement en cours dans la plupart des pays.

Nous avons voulu rappeler l'Historique des hernies à travers les âges ; c'est ce qu'a fait excellemment Pr. JH Alexandre. Nous avons aussi fait préciser les bases anatomiques des hernioplasties de l'aine, par des données classiques (A Bernardes), coelioscopiques (S Castorina) ou virtuelles (J Himpens).

Les cures des hernies de l'aine se pratiquent sous différents types d'anesthésie, en particulier sous anesthésie locale qui est détaillée en début d'ouvrage par un collègue anesthésiste (D Vigouroux). Elles peuvent se faire en chirurgie ambulatoire, en hospitalisation d'un jour (H Johanet).

La voie d'abord de toutes les techniques est soit ouverte, soit coelioscopique et les opérations sont donc montrées sous ces 2 aspects, pour les différents types de hernies : inguinale, fémorale, ombilicale, hernie de Spiegel, lombaire, parastomiale, hernie incisionnelle ou éventration.

Ces dernières années, l'utilisation de prothèses de renforcement de la paroi a fait évoluer les résultats vers moins de récurrences avec des taux d'infections moindres. Plusieurs laboratoires ont mis au point différents types de prothèse et nous avons essayé de présenter la plupart des modèles, souvent fixés par des agrafes, parfois non fixés, quelques fois encollés. Une même technique est en général montrée par différents chirurgiens et parfois par

l'inventeur de la technique lui-même (M. Arregui, F. Corccione, JL Dulucq, J. Leroy, F. Ugahary) ou par un collaborateur (P. Amid pour le Lichtenstein, Pr. Schumpelick pour le Shouldice, le Pr. Verhaegue pour le Stoppa). Il nous a semblé en effet utile et enrichissant d'indiquer comment, à partir d'une description princeps, chacun pouvait apporter son point de vue à partir de son expérience personnelle.

Nous avons enfin demandé à P. Amid de montrer son expérience du problème crucial qui concerne les douleurs résiduelles après hernioplastie de l'aine.

#### **Comment se servir du Video-Atlas ?**

A chaque image correspond des séquences filmées dans un format DVD. Cette intégration en connexion directe entre un diaporama et un film nous a paru intéressante sur le plan de la démonstration surtout en vue de la formation, en particulier pour les jeunes chirurgiens, mais aussi pour les chirurgiens confirmés dans le cadre de la Formation Médicale Continue. Les textes sont avant tout descriptifs et nous avons aussi demandé à chaque auteur de faire des remarques qui leur semblaient importantes, soit pour la technique elle-même, soit pour éviter des complications per-opératoires. Dans la mesure du possible, quelques résultats et quelques références bibliographiques ont été données, si nécessaire.

#### **Remerciements:**

Les chirurgiens qui ont participé au Vidéo-Atlas viennent de différents pays et nous tenons à les remercier pour leur engagement et la qualité des documents présentés. Ils ont en effet sélectionné leurs meilleurs films et ils ont commenté eux-mêmes leurs temps opératoires. *In memoriam:* Parmi les participants à cet ouvrage, nous souhaitons garder en mémoire nos 2 collègues, les Drs. GF Bégin et H. Cabaniols qui nous ont récemment quittés et qui nous avaient si gentiment donné leur accord pour ce travail.

#### **Perspectives:**

Cet ouvrage sera prochainement traduit en différentes langues, car nous croyons à la diffusion de l'information pour la formation en particulier, notamment lorsque les thèmes retenus sont de portée universellement reconnus.

C'est pourquoi nous projetons d'envisager le concept de Vidéo-Atlas pour d'autres thèmes de chirurgie viscérale et aussi pour d'autres spécialités intéressées.

#### **Bonne lecture du Vidéo-Atlas !**

*Cavit AVCI*

*Gilles FOURTANIER*

*Levent AVTAN*



# AUTEURS PARTICIPANTS

**Jean-Henri ALEXANDRE**

Professeur Emérite de la Faculté  
René Descartes de Paris  
Chirurgien des Hôpitaux de Paris - FRANCE

**Parviz K. AMID, M.D., F.A.C.S., F.R.C.S.**

Lichtenstein Hernia Institute  
5901 W Olympic Blvd., 207  
Los Angeles, CA 90036 USA

**Cavit AVCI**

Istanbul Üniversitesi İstanbul Tıp Fakültesi  
Genel Cerrahi Anabilim Dalı  
Çapa / İstanbul / TURQUIE

**Levent AVTAN**

Istanbul Üniversitesi İstanbul Tıp Fakültesi  
Genel Cerrahi Anabilim Dalı  
Çapa / İstanbul / TURQUIE

**Jean Gabriel BALIQUE**

Clinique du Parc 42  
Saint Etienne - FRANCE

**Christophe BARRAT**

Chirurgien des Hôpitaux  
Hôpital Jean Verdier Assistance Publique  
Hôpitaux de Paris avenue du 14 juillet  
93143 Bondy Cedex - FRANCE

**Mathieu BECK**

Clinique Ambroise Paré  
21 Route De Guenrange - Bp 90251  
57100 Thionville (Moselle)

**† Georges F. BEGIN**

109, Av. Victor-Hugo  
21000 Dijon - FRANCE

**Antonio BERNARDES**

Faculdade Medicina Coimbra  
Laboratorio Anatomia Normal  
Instituto Medicina Legal  
Hospitals Universidade Coimbra  
Serviço Cirurgia I  
3000 - 075 Coimbra - PORTUGAL

**Laurent BRESLER**

Service de Chirurgie Générale  
CHU Nancy - FRANCE

**† Henri CABANIOLS**

Clinique du Millénaire  
Montpellier - FRANCE

**Elie CHELALA**

Chirurgie Digestive et  
Endocrine laparoscopique  
Av. du Prince Héritier, 192  
1200 Bruxelles - BELGIUM

**Salvador MORALES-CONDE**

Department of Surgery,  
University Hospital Virgen Macarena and  
University Hospital Virgen del Rocío,  
Sevilla - SPAIN

**Giovanni DAPRI**

Department of Gastrointestinal and Obesity Surgery,  
European School of Laparoscopic Surgery,  
Saint-Pierre University Hospital,  
322 rue Haute, 1000, Brussels - BELGIUM

**Bernard DETRUIT**

21 rue Moxouris  
78150 Le Chesnay - FRANCE

**Metin ERTEM**

Cerrahpasa Medical School  
Cerrahpaşa Tıp Fakültesi  
Genel Cerrahi Anabilimdalı  
Aksaray / ISTANBUL / TURKEY

**Jean-François GILLION**

Hôpital Privé d'Antony,  
1 rue Velpeau 92160 Antony - FRANCE

**Elias HABIB**

Chirurgien des Hôpitaux  
Chirurgie Viscérale et Thoracique  
Hôpital Robert Ballanger  
93602 Aulnay Sous Bois Cedex - FRANCE

**Jacques HIMPENS**

Hôpital Saint-Pierre  
Department of Digestive Surgery  
Rue Haute, 322  
B-1000 Brussels - BELGIUM

**Karl A. LEBLANC**

7777 Hennessy Blvd.,  
Suite 612 Baton Rouge,  
LA 70808 USA

**Marc LEPERE**

11, bd R. Levesque Clinique  
st. Charles 85016 La Roche Sur-Yon FRANCE

**Philippe MICHEAU**

Service de Chirurgie Plastique  
CHU de Toulouse Rangueil - FRANCE

**FILIP MUYSOMS**

Algemene en Thoracale Heelkunde A.Z.  
Maria Middelaes Gent  
BELGIUM

**Micaela PICCOLI**

1st Unit of General and Oncologic Surgery  
Careggi Hospital,  
Florence – ITALY

**Serge ROHR**

Hôpital De HautePierre Avenue Molière BP49  
67098 Strasbourg - FRANCE

**Luis J. SANCHEZ**

1st Unit of General and Oncologic Surgery  
Careggi Hospital,  
Florence – ITALY

**Volker SCHUMPELICK**

Chirurgische Klinik und Poliklinik  
Universitätsklinikum der RWTH Aachen  
Pauwelsstraße 30  
D-52074 AACHEN - GERMANY

**Claude TAYAR**

Chef de Clinique  
Laparoscopic Gen. Surgery  
Centre Hospitalier Universtiaire  
Henry Mondor Creteil,  
Paris - FRANCE

**Pascal WINTRINGER**

ILS, Institute of Laparoscopic Surgery  
Bagatelle Hospital  
203, route de Toulouse  
F-33400 TALENCE  
Bordeaux - FRANCE

# Information

- Pour visualiser les films contenus sur ce DVD, il est nécessaire de disposer du programme « FLV Player ».
- Afin de pouvoir installer ce programme très simplement, vous trouverez une aide à l'installation sur le DVD : il s'agit de l'icône « **FLV PLAYER\_setup** » située dans le dossier « **VIDEO ATLAS TOME 3 DVD** » que vous devez copier sur le disque dur de votre ordinateur.
- Ensuite, après l'avoir copié sur votre ordinateur :
  1. double-cliquez sur l'icône pour démarrer l'installation,
  2. suivez les instructions du programme d'installation.

# HERNIES VENTRALES ET EVENTRATIONS

## 1- HISTORIQUE

- 1.1- Anatomie abdominale et inguino-fémorale.....1  
*Antonio Bernardes, João Patricio*

## 2- HERNIES OMBILICALES PAR LAPAROTOMIE

- 2.1- CA.B.S'AIR® hernies ombilicales implantation prépéritonéale.....9  
*Henri Cabaniols<sup>†</sup>*

## 3- HERNIES OMBILICALES PAR LAPAROSCOPIE

- 3.1- Hernie ombilicale par voie trans-abdominale .....15  
*Jacques Himpens, Giovanni Dapri*
- 3.2- Hernie ombilicale avec prothèse bi-face Silpromesh®.....19  
*Georges F. Begin<sup>†</sup>*
- 3.3- Hernie ombilicale avec prothèse bi-face Silpromesh®.....23  
*Jean Gabriel Balique, Michel Bertheas*
- 3.4- Cure Laparoscopique d'une hernie incisionnelle étranglée avec prothèse.....31  
*Metin Ertem*
- 3.5- Réparation laparoscopique d'une récurrence d'herniorraphie ombilicale ouverte.....35  
*Levent Avtan, Cavit Avci*
- 3.6- Cure d'hernie ombilicale par laparoscopie au travers d'une seule incision abdominale.....41  
*Giovanni Dapri, Jean Bruyys*
- 3.7- Cure d'éventration paraombilicale par laparoscopie au travers d'une seule incision abdominale.....47  
*Giovanni Dapri, Jean Bruyys*

## 4- HERNIES INCISIONNELLES PAR LAPAROTOMIE

- 4.1- Hernie incisionnelle réparation rétromusculaire.....55  
*Volker Schumpelick avec la collaboration de : M. Saklak, J. Conze*
- 4.2- Hernie ventrale avec prothèse Ventralex®.....63  
*Laurent Bresler*

## 5- EVENTRATIONS PAR LAPAROTOMIE

- 5.1- Eventrations avec prothèse Composix® rétromusculaire.....69  
*Parviz K. Amid*

5.2- Eventration avec prothèse PAT®.....	79
<i>Jean François Gillion</i>	
5.3- Eventration avec prothèse PCO®.....	85
<i>Jean François Gillion</i>	
5.4- Eventration avec prothèse composix®.....	91
<i>Christophe Barrat</i>	
5.5- Grande éventration cure avec large prothèse de Polyester® rétro-musculaire.....	99
<i>Jean-Henri Alexandre</i>	
5.6- Grandes éventrations : les clés de la réparation.....	109
<i>Philippe Micheau avec la collaboration de : J.L. Grolleau</i>	
5.7- Grandes éventrations-autoplastie et prothèse rétro-musculaire.....	119
<i>Mathieu Beck</i>	
5.8- Eventration avec prothèse intra-péritonéale encollée.....	127
<i>Serge Rohr avec la collaboration de : J. Ph. Steinmetz, C. Brigand, Ch. Meyer</i>	

## 6- EVENTRATIONS PAR LAPAROSCOPIE

6.1- Hernie incisionnelle.....	135
<i>Karl Leblanc</i>	
6.2- Hernie incisionnelle avec Dualmesh®.....	143
<i>Miguel A. Carbajo Caballero</i>	
6.3- Hernie ventrale avec Dualmesh®.....	155
<i>Salvador Morales - Conde</i>	
6.4- Hernies ventrales & incisionnelles : concept des sutures.....	163
<i>Elie Chelala</i>	
6.5- Eventration épigastrique par voie trans-abdominale.....	169
<i>Jacques Himpens, Giovanni Dapri</i>	
6.6- Eventration complexe.....	173
<i>Marc Lepere</i>	
6.7- Eventration sus-pubienne avec plaque Composite®.....	181
<i>Bernard Detruit</i>	

6.8- Hernies ventrales : complications.....	187
<i>Luis J. Sánchez, Micaela Piccoli</i>	
6.9- Cure d'événtration péristomiale sous coelioscopie assistée par le Robot Da Vinci.....	195
<i>Claude Tayar</i>	
6.10- Réparation laparoscopique de récurrence après cure initiale LHVI.....	201
<i>Filip Muysoms avec la collaboration de : Koen K.J. Cathenis, Dietrich J.L. De Mey, Donald A.B. Claeys</i>	

## 7- HERNIES DE SPIEGEL – HERNIE LOMBAIRE

7.1- Réparation laparoscopique des hernies de Spiegel.....	207
<i>Filip Muysoms avec la collaboration de : Koen K.J. Cathenis, Dietrich J.L. De Mey, Donald A.B. Claeys</i>	
7.2- Cure de hernie de Spiegel avec plaque de Goretex® intrapéritonéale.....	217
<i>Elias Habib</i>	
7.3- Cure de hernie lombaire avec plaque de polypropylène.....	229
<i>Elias Habib</i>	

## 8- HERNIES PARASTOMIALES

8.1- Hernie parastomiale .....	235
<i>Pascal Wintringer</i>	

## 9- DIFFERENTS TYPES DE PROTHESES POUR HERNIES INGUINALES ET VENTRALES

<i>Cavit Avci, Céline Avci.....</i>	241
-------------------------------------	-----

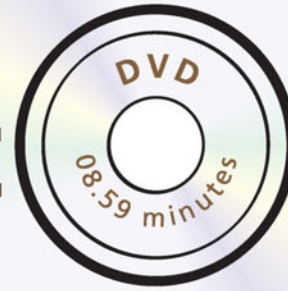

João PATRICIO



Antonio BERNARDES

# ANATOMIE ABDOMINALE ET INGUINO-FEMORALE



AVEC

## DIAPORAMAS DU FILM

Réalisé par :

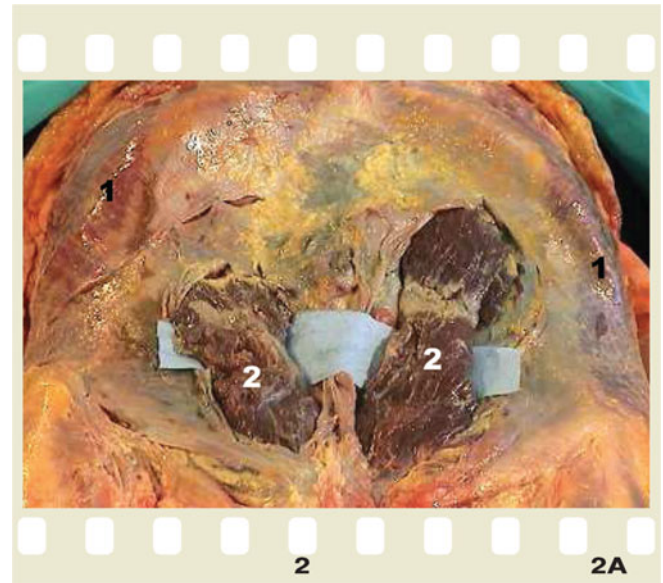
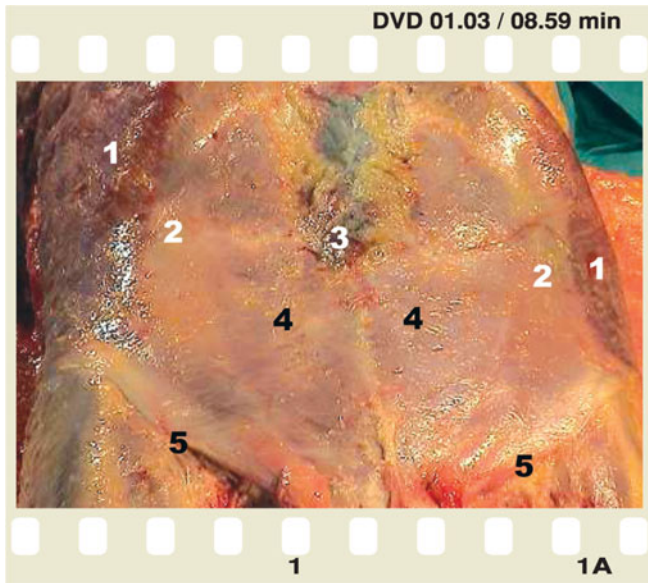
**Pr. Dr. Antonio BERNARDES**

**Pr. Dr. João PATRICIO**

**CV:** Professeur d'Anatomie de la Faculté de Médecine Université de Coimbra  
Portugal  
Chirurgien des Hôpitaux de l'Université de Coimbra  
Membre de l' Académie Française de Chirurgie

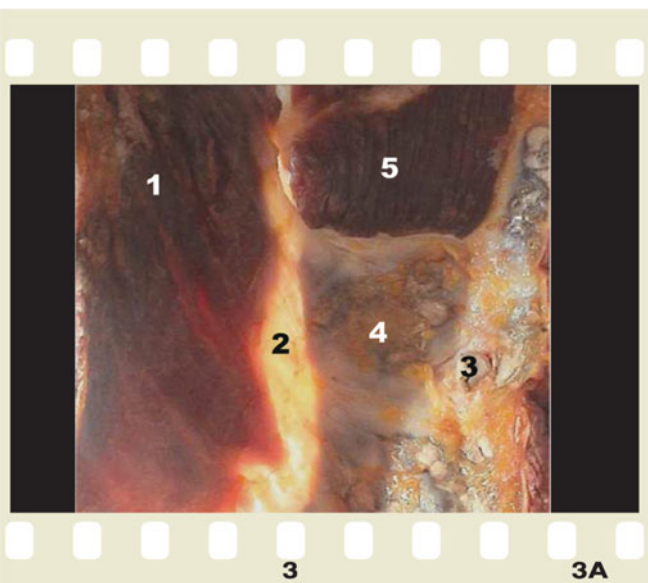
Antonio José Silva BERNARDES  
Faculté de Médecine de Coimbra  
Institut de Anatomie Normal  
Institut de Médecine Legal

Hôpitaux de l'Université de Coimbra  
Service de Chirurgie I  
3000 - 075 COIMBRA  
PORTUGAL  
bernardesbernardes@mail.pt



**FIGURE 1**-Paroi abdominale antérieure: 1- muscle oblique externe, partie musculaire; 2- muscle oblique externe, partie aponévrotique; 3- ombilic ; 4- aponévrose du muscle droit; 5- ligament inguinal.

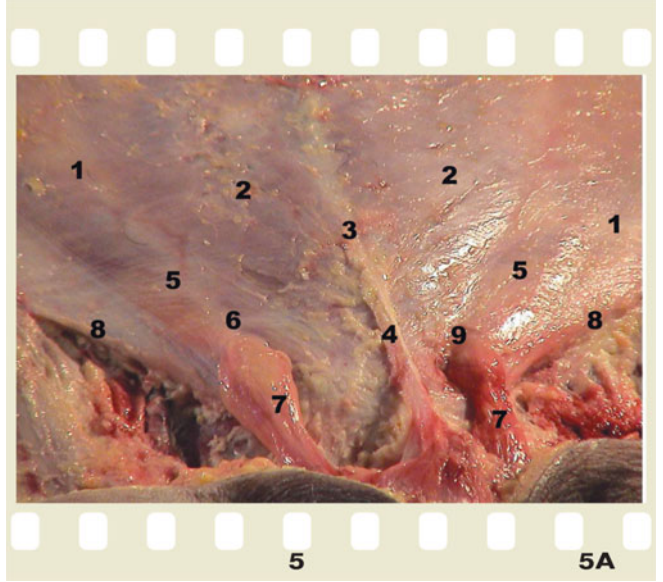
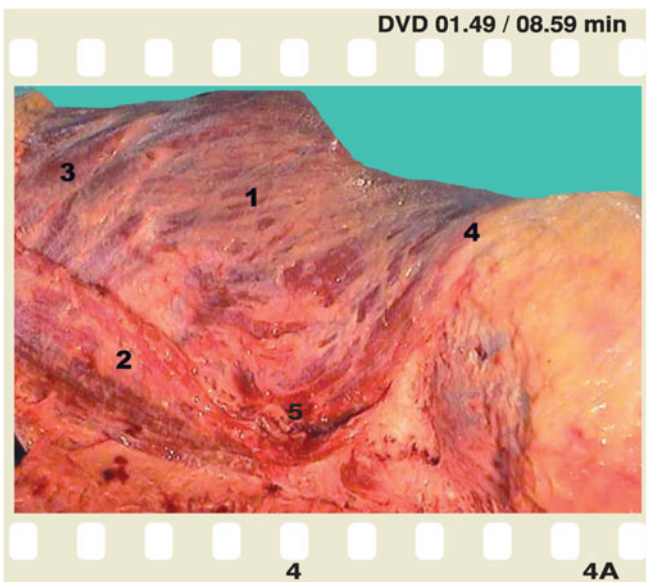**FIGURE 2**- Paroi abdominale antérieure: 1- muscle oblique externe, partie musculaire; 2- muscle droit.



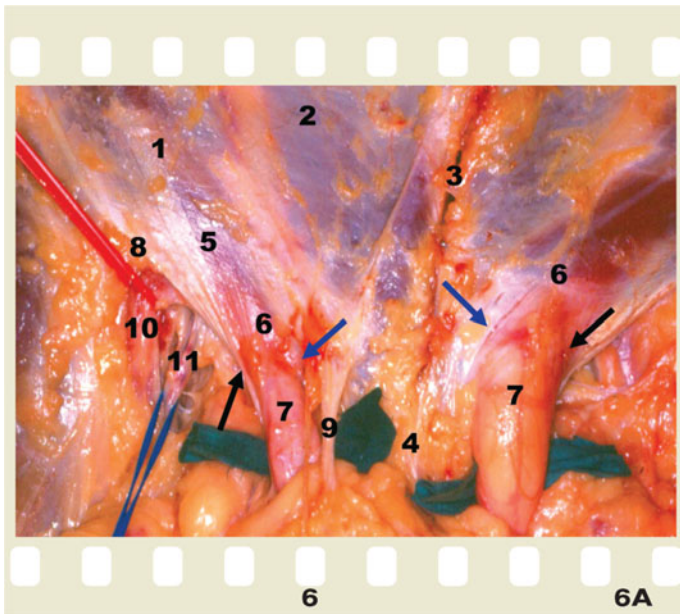
**FIGURE 3**-Paroi abdominale antérieure: 1- muscle oblique externe, partie musculaire; 2- muscle oblique externe, partie aponévrotique; 3- anneau ombilical; 4- aponévrose du muscle droit; 5- muscle droit.

**FIGURE 4**-Paroi abdominale latérale: 1- muscle oblique externe, partie musculaire; 2- muscle latissimus dorsal ; 3- muscle serratus antérieur ; 4- crête iliaque ; 5- triangle lombaire inférieur de JL Petit.

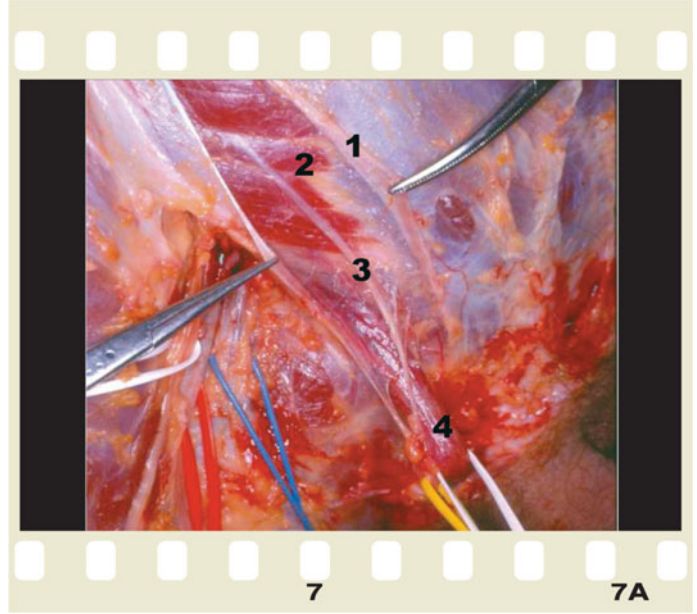
**FIGURE 5**-Paroi abdominale antérieure, région inguinale et hypogastrique: 1- muscle oblique externe, partie aponévrotique; 2- aponévrose du muscle droit; 3- ligne blanche; 4- ligament fundiforme; 5- paroi antérieure du canal inguinal; 6- fibres intercrurales; 7- cordon spermatique; 8- ligament inguinal; 9- anneau inguinal superficiel.



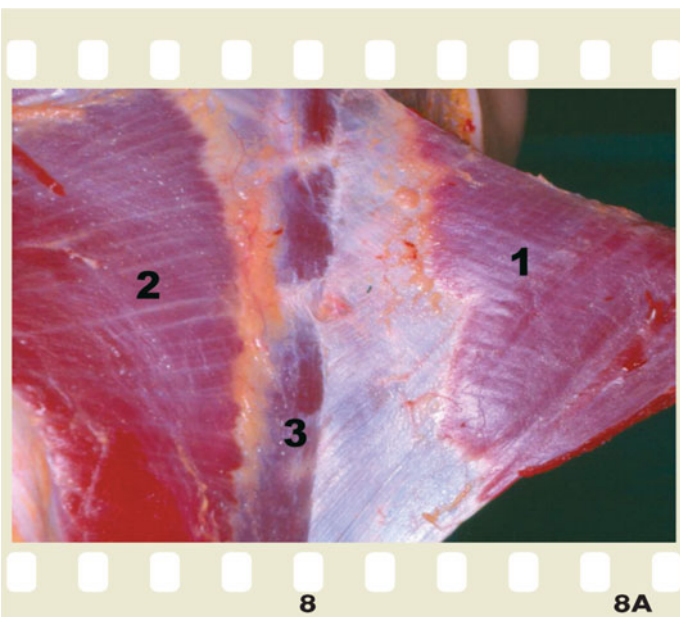




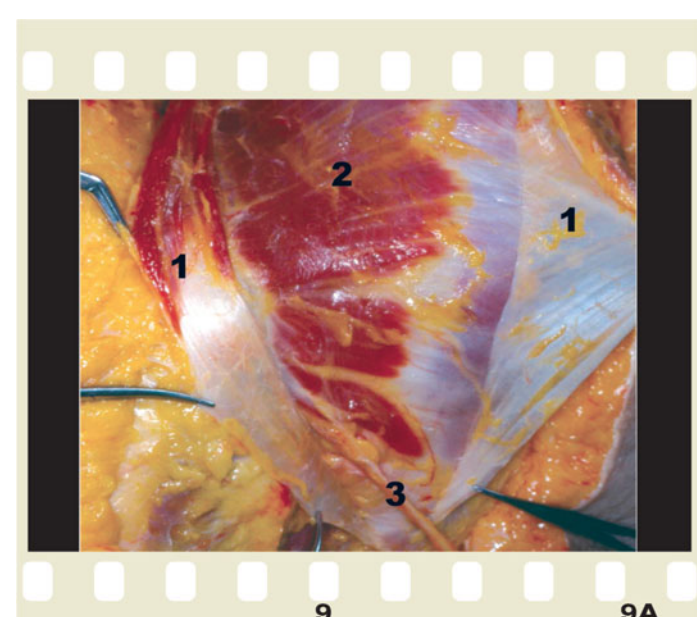
**FIGURE 6**-Paroi abdominale antérieure, région inguinale et hypogastrique: 1- muscle oblique externe, partie aponévrotique; 2- aponévrose du muscle droit; 3- ligne blanche; 4- ligament fundiforme; 5- paroi antérieure du canal inguinal; 6- fibres intercrurales; 7- cordon spermatique; 8- ligament inguinal; 9- nerf iliohypogastrique; 10- artère fémorale; 11- veine fémorale. crus (pilier) médiale (flèche bleue) et crus (pilier) latérale (flèche noire) de l'anneau inguinal superficiel.



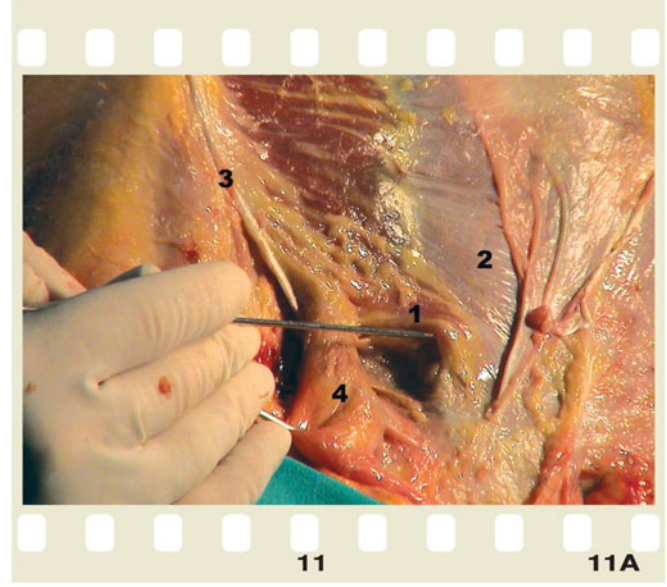
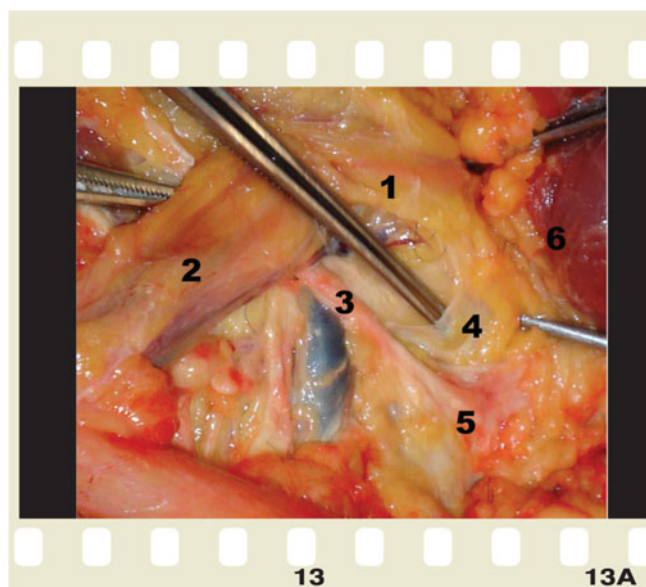
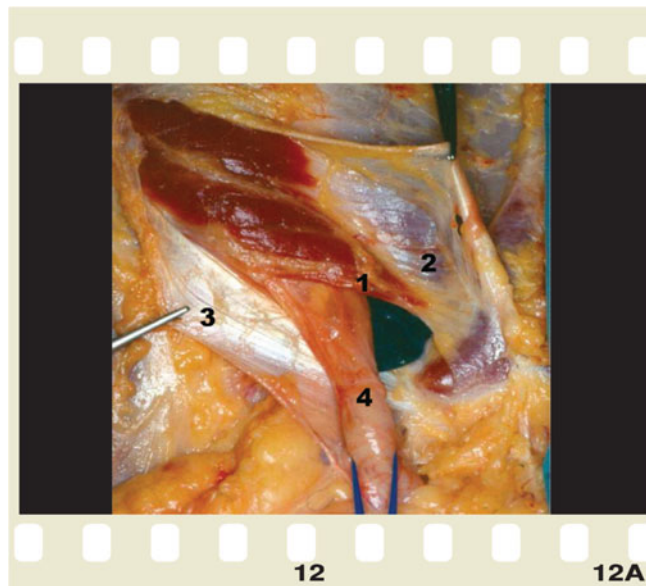
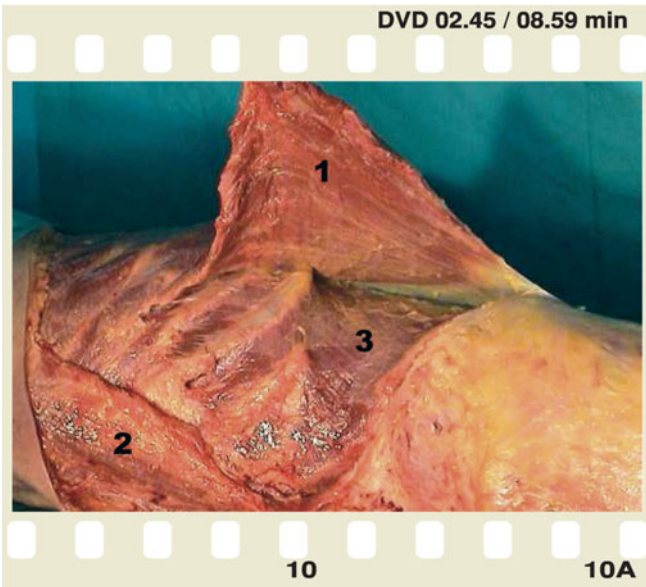
**FIGURE 7**-Région inguinale et hypogastrique: 1- muscle oblique externe, partie aponévrotique coupée; 2- muscle oblique interne; 3- nerf iliohypogastrique; 4- cordon spermatique.



**FIGURE 8**- Paroi abdominale antérieure: 1- muscle oblique externe après mobilisation; 2- muscle oblique interne; 3- muscle droit.



**FIGURE 9**-Paroi abdominale antérieure: 1- muscle oblique externe après mobilisation; 2- muscle oblique interne ; 3- ligament rond.



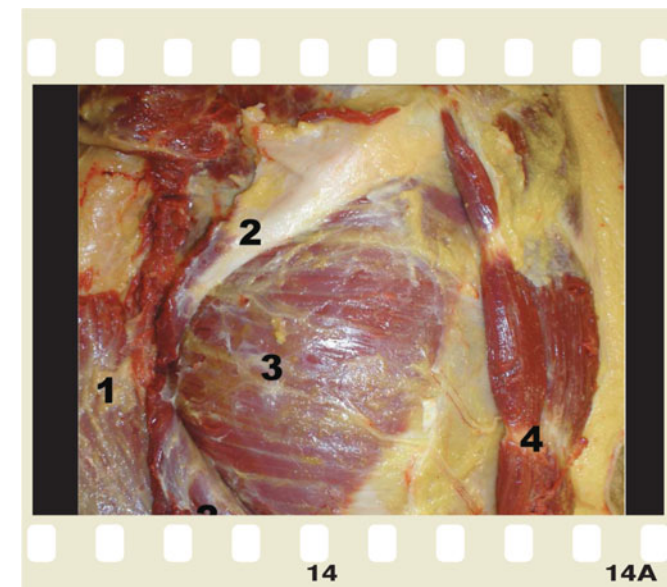
**FIGURE 10-**Paroi abdominale latérale: 1- muscle oblique externe, partie musculaire; 2- muscle latissimus dorsal; 3- muscle oblique interne.


**FIGURE 11-**Région inguinale: 1- bord inférieur du muscle oblique interne ; 2- aponévrose du muscle droit; 3- ligament inguinal; 4- cordon spermatique.

**FIGURE 12-**Région inguinale: 1- bord inférieur du muscle oblique interne; 2- aponévrose du muscle droit; 3- muscle oblique externe, partie aponévrotique; 4- cordon spermatique.

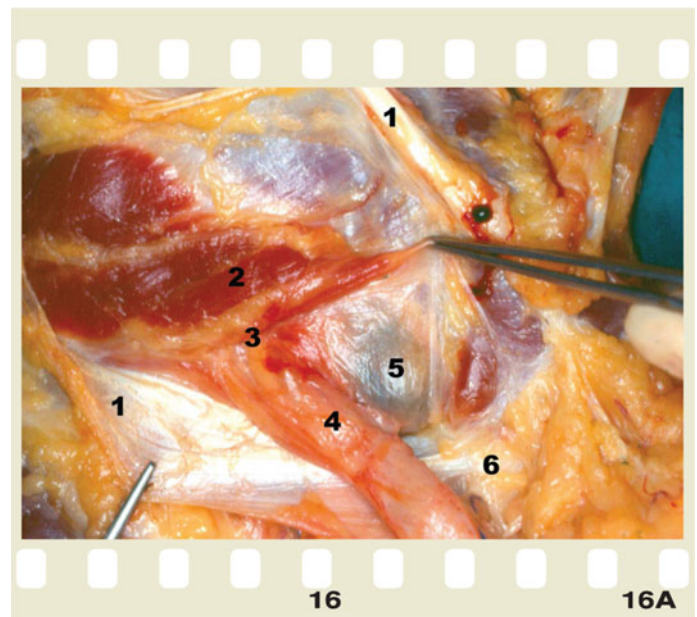
**FIGURE 13-**Région inguinale: 1- bord inférieur du muscle oblique interne; 2- cordon spermatique; 3- ligament inguinal; 4- ligament inguinal : réflexion; 5- tubercule pubien; 6- muscle droit.

**FIGURE 14-**Paroi abdominale antérieure: 1- mobilisation du muscle oblique externe; 2- mobilisation du muscle oblique interne; 3- muscle transverse ; 4- muscle droit.

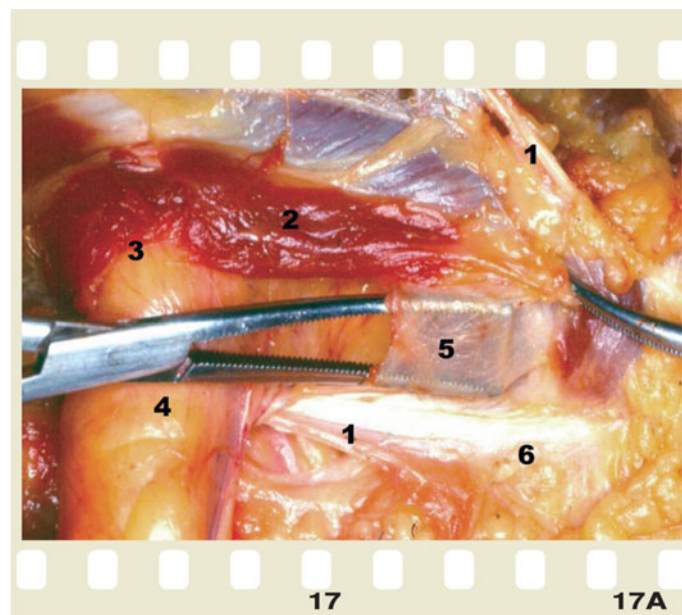




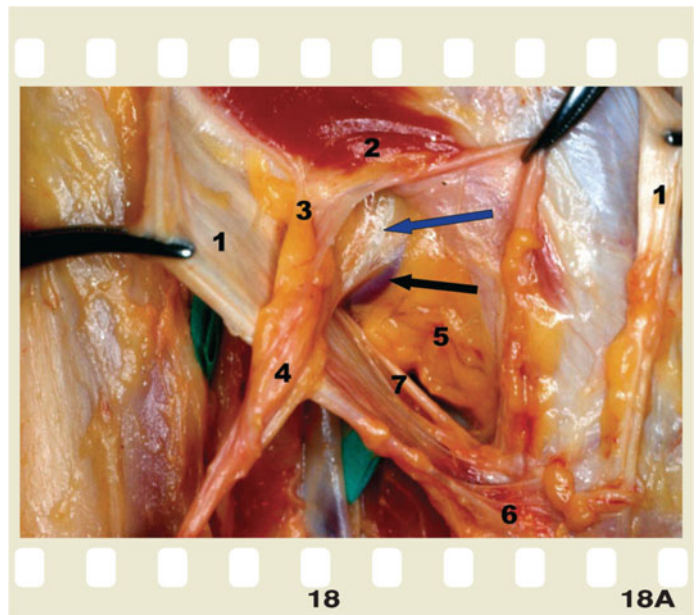
**FIGURE 15-** Vue postérieure de la paroi abdominale antérieure: 1- péritoine; 2- fascia transversalis; 3- anneau ombilical; 4- pli ombilical médian (ouraqué oblitéré).



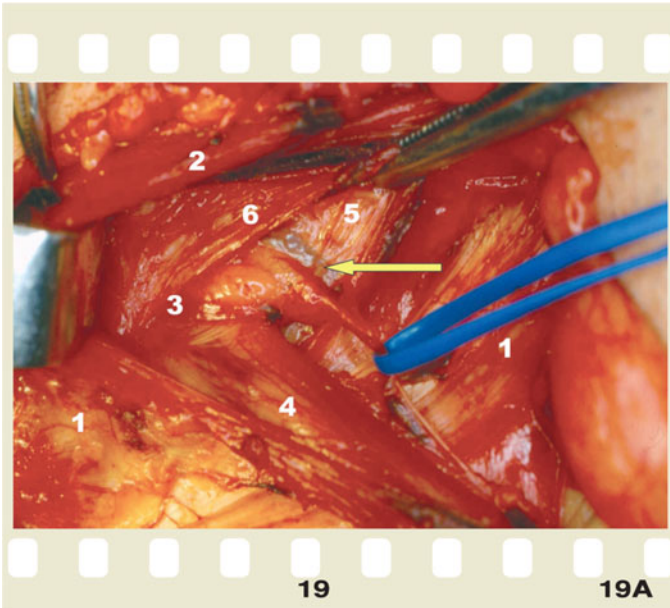
**FIGURE 16-** Région inguinale: 1- muscle oblique externe, mobilisation de la partie aponévrotique; 2- muscle oblique interne sans tendon conjoint; 3- anneau inguinal profond; 4- cordon spermatique; 5- paroi postérieure du canal inguinal; 6- pubis.



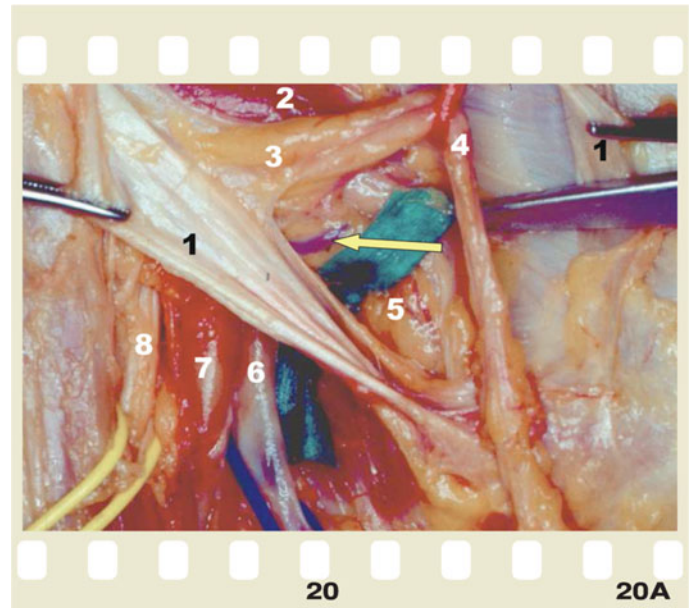
**FIGURE 17-** Région inguinale: 1- muscle oblique externe, mobilisation de la partie aponévrotique; 2- muscle oblique interne sans le tendon conjoint; 3- anneau inguinal profond; 4- cordon spermatique; 5- fascia transversalis au niveau de la paroi postérieure du canal inguinal; 6- tubercule pubien.



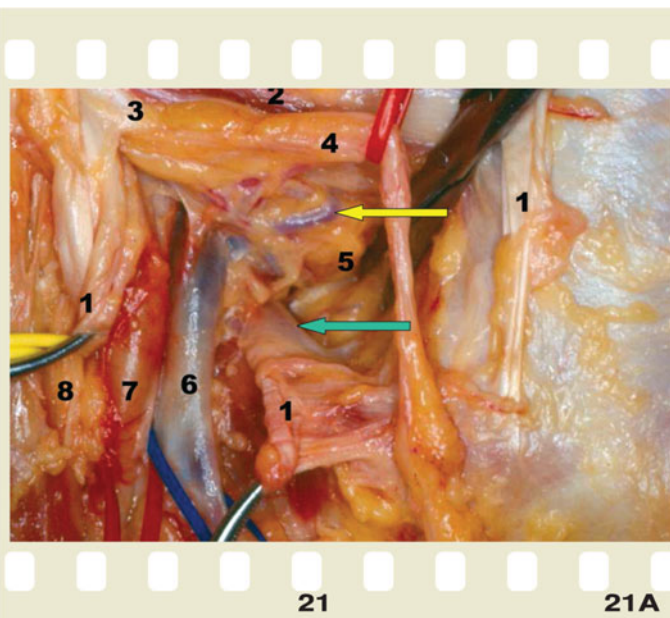
**FIGURE 18-** Région inguinale: 1- muscle oblique externe, mobilisation de la partie aponévrotique; 2- muscle oblique interne sans le tendon conjoint; 3- anneau inguinal profond; 4- ligament rond; 5- paroi postérieure du canal inguinal; 6- tubercule pubien; 7- tractus iliopubien. Ligament interfovolaire (flèche bleue). Vaisseaux épigastriques inférieurs (flèche noire).



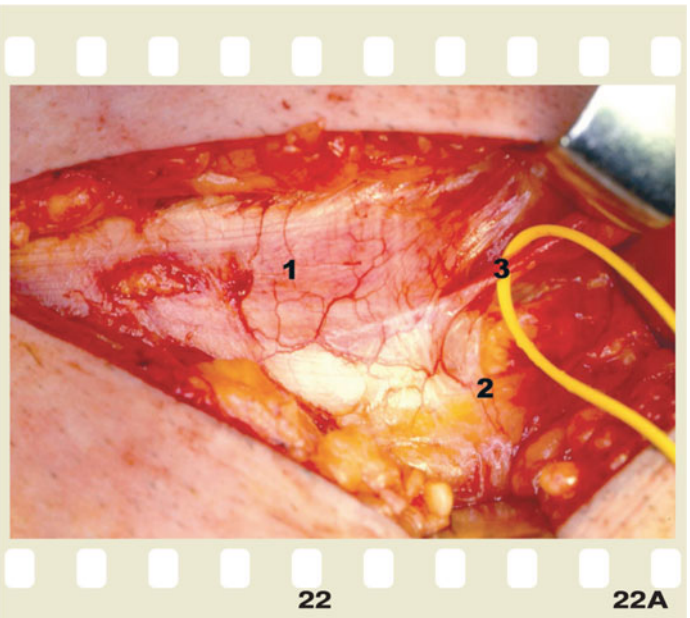
**FIGURE 19-**Région inguinale: 1- muscle oblique externe, mobilisation de la partie aponévrotique; 2- mobilisation du muscle oblique interne; 3- anneau inguinal profond; 4- cordon spermatique avec l'artère crémasterienne (référence bleue) branche de l'artère épigastrique inférieure (flèche jaune); 5- paroi postérieure du canal inguinal; 6- bord inférieur du muscle transverse.



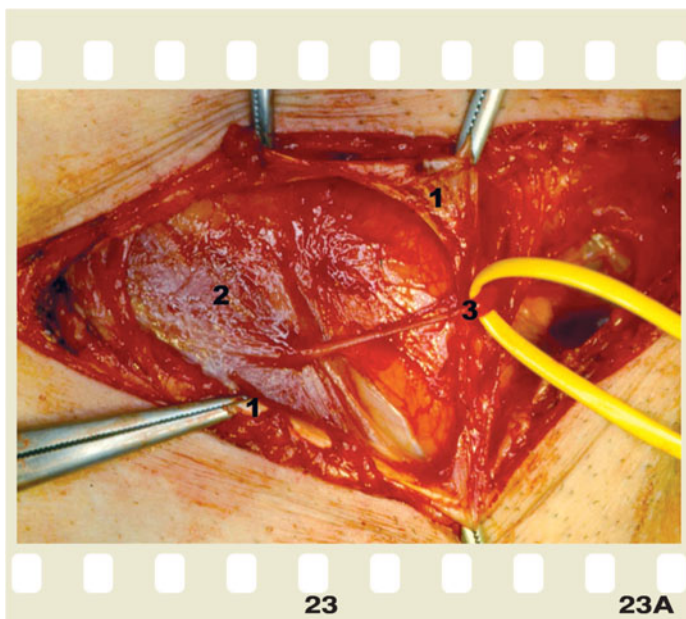
**FIGURE 20-**Région inguinale: 1- muscle oblique externe, mobilisation de la partie aponévrotique; 2- muscle oblique interne; 3- anneau inguinal profond; 4- ligament rond; 5- paroi postérieure du canal inguinal; 6- veine fémorale; 7- artère fémorale; 8- nerf fémoral. Artère épigastrique inférieure (flèche jaune).



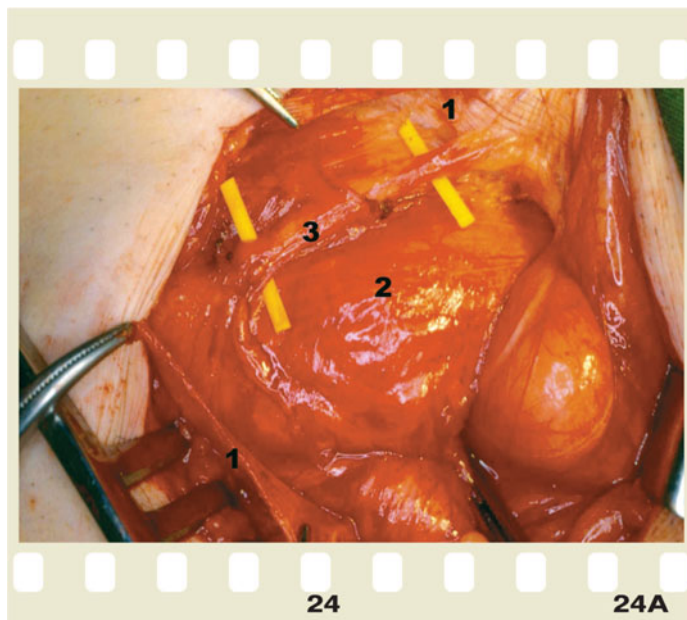
**FIGURE 21-**Région inguinale: 1- muscle oblique externe, coupe de la partie aponévrotique pour ouvrir l'anneau fémoral; 2- muscle oblique interne; 3- anneau inguinal profond; 4- ligament rond; 5- paroi postérieure du canal inguinal; 6- veine fémorale; 7- artère fémorale; 8- nerf fémoral. Artère épigastrique inférieure (flèche jaune). Ligament pectiné (flèche verte).



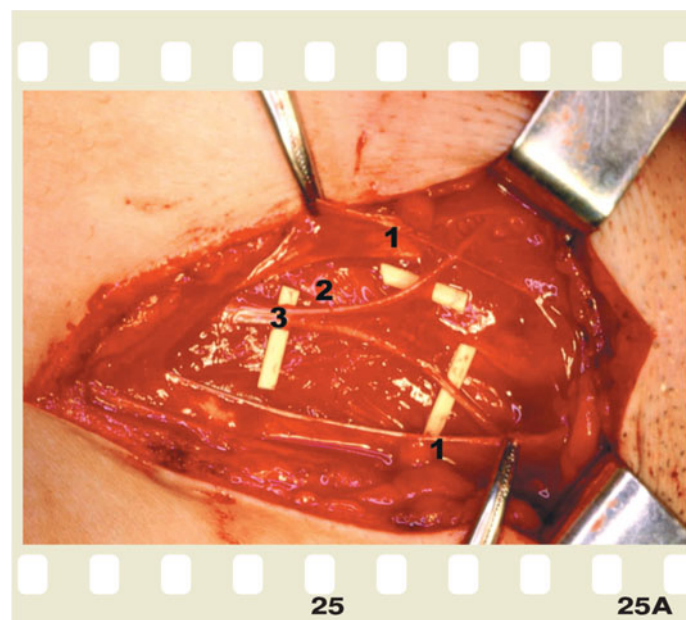
**FIGURE 22-**Région inguinale: 1- muscle oblique externe, partie aponévrotique; 2- anneau inguinal superficiel; 3- nerf iliohypogastrique.



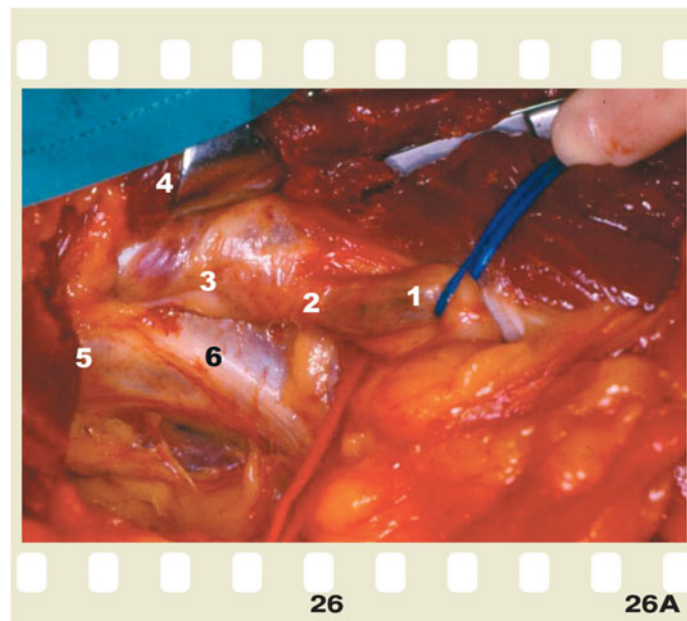
**FIGURE 23-** Région inguinale: 1- muscle oblique externe, mobilisation de la partie aponévrotique; 2- muscle oblique interne ; 3- nerf iliohypogastrique.



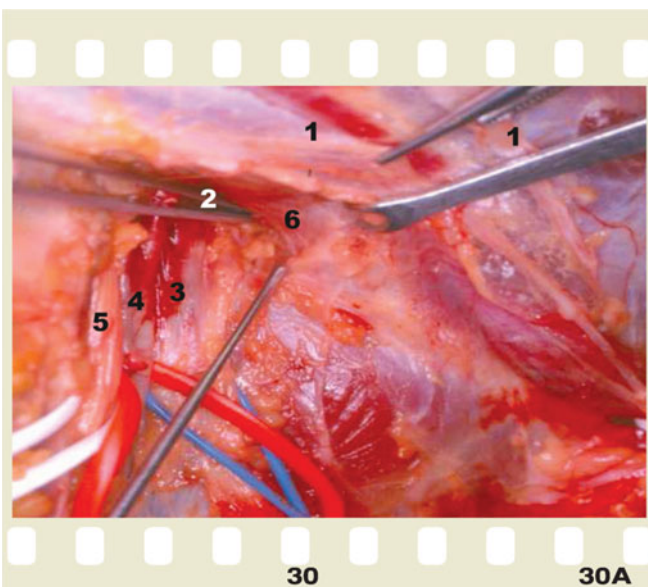
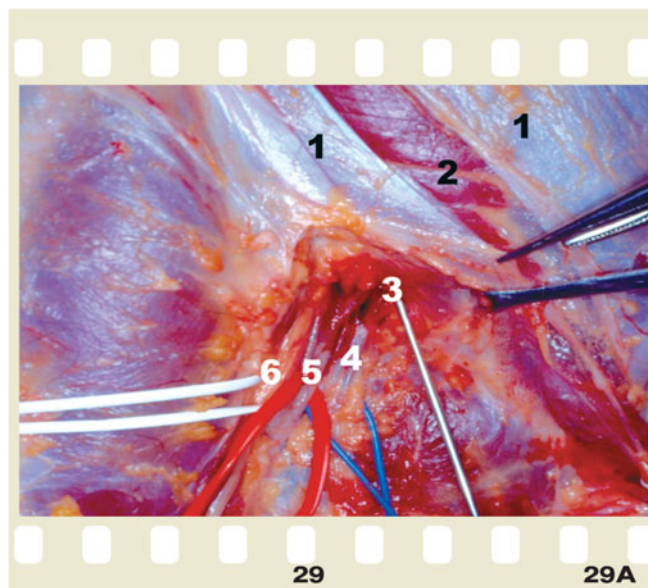
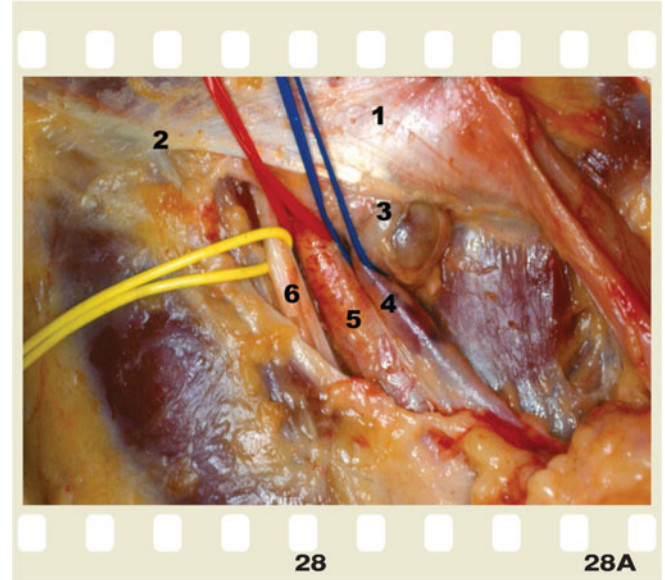
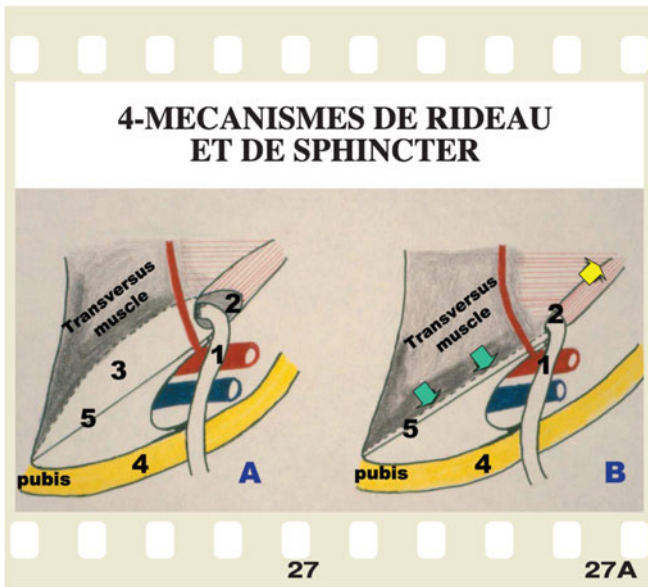
**FIGURE 24-** Région inguinale: 1- muscle oblique externe, mobilisation de la partie aponévrotique; 2- muscle oblique interne ; 3- nerf iliohypogastrique.



**FIGURE 25-** Région inguinale: 1- muscle oblique externe, mobilisation de la partie aponévrotique; 2- muscle oblique interne; 3- nerf iliohypogastrique.



**FIGURE 26-**Vue postérieur de la région inguinale après dissection du péritoine ; 1- cordon spermatique ; 2- anneau inguinal profond ; 3- paroi postérieure du canal inguinal ; 4- rétraction du bord inférieur du muscle transvers; 5- pubis; 6- ligament pectiné au-dessus de la branche supérieure du pubis.



**FIGURE 27**-Vue postérieure de la région inguinale, schéma: 1- cordon spermatique; 2- anneau inguinal profond; 3- paroi postérieure du canal inguinal; 4- pubis; 5- tractus iliopubien. A- muscle transverse au repos.

B- Principaux mécanismes de protection pour éviter les hernies inguinales: mécanisme de rideau (flèche verte) et mécanisme de sphincter (flèche jaune).

Mécanisme de rideau : Quand le transverse et l'oblique interne se contractent, leur bord inférieur se déplace jusqu'au tractus iliopubien et jusqu'au ligament inguinal. Cette action renforce la paroi postérieure du canal. Quand ces muscles ne parviennent pas jusqu'à la région du ligament inguinal, le patient devient un candidat à une hernie dans n'importe quelle partie de la région inguinale ou fémorale. Mécanisme de sphincter : quand le transverse et l'oblique interne se contractent, ils ferment l'anneau inguinal profond.

**FIGURE 28**- Région fémorale: 1- oblique externe, partie aponévrotique; 2- ligament inguinal; 3- anneau fémoral; 4- veine fémorale; 5- artère fémorale; 6- nerf fémoral.

**FIGURE 29**-Région inguinale et fémorale: 1- oblique externe, partie aponévrotique; 2- oblique interne; 3- anneau fémoral; 4- veine fémorale; 5- artère fémorale; 6- nerf fémoral; 6- ligament lacunar.

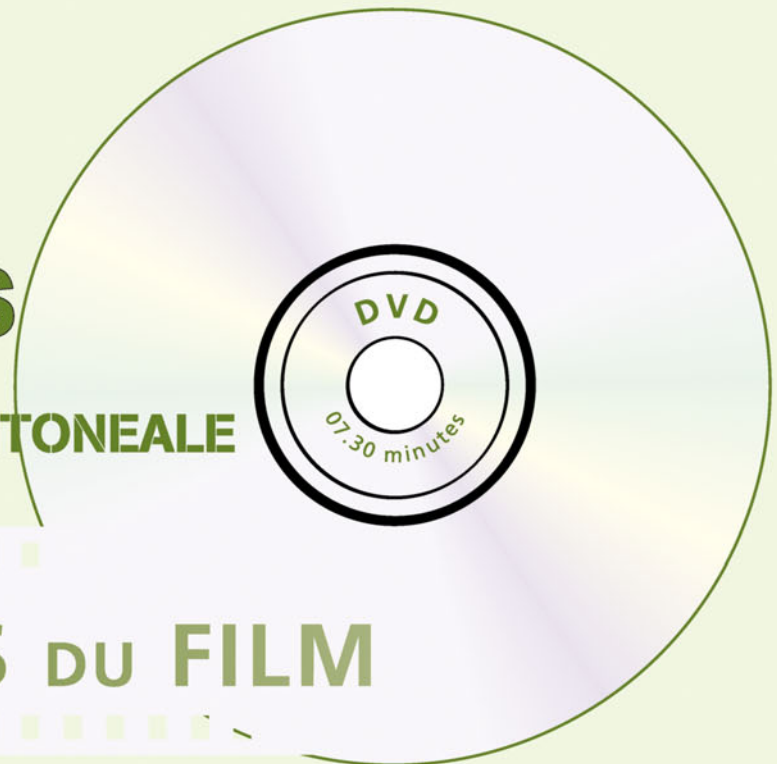**FIGURE 30**-Région inguinale et fémorale: 1- oblique externe, partie aponévrotique; 2- anneau fémoral; 3- veine fémorale; 4- artère fémorale; 5- nerf fémoral; 6- ligament lacunaire.

Henri CABANIOLS



# HERNIES OMBILICALES

CA.B.S'AIR®  
IMPLANTATION PREPERITONEALE



AVEC

## DIAPORAMAS DU FILM

Réalisé par:

**† Dr. Henri CABANIOLS**

**CV:** Le Dr Henri Cabaniols né le 28 juillet 1946 à Rodez, exerçait depuis 1981 à Montpellier (France). Ancien chef de clinique, il était chirurgien expert à la cour d'appel de Montpellier, et spécialisé dans les cures de hernie. Il nous confie une technique qui utilise une prothèse appelée CA.B.S'AIR car la prothèse est étalée par gonflage d'un ballonnet.

Ce sympathique chirurgien nous a quitté en 2008.

## HERNIES OMBILICALES

# CA.B.S'AIR®

### IMPLANTATION PREPERITONEALE

**INTRODUCTION DU FILM** : Le CA.B.S'AIR® est un concept original de traitement mini-invasif des hernies pariétales. Henri Cabaniols a été à l'origine de ce concept innovant. Cette prothèse, en forme de bourse octogonale, est équipée de deux fils sertis. L'originalité est le ballon d'expansion. Ce ballonnet inextensible est enfermé dans la bourse. Il est gonflé par 30cc d'air. C'est un véritable vérin pneumatique, permettant un déploiement complet

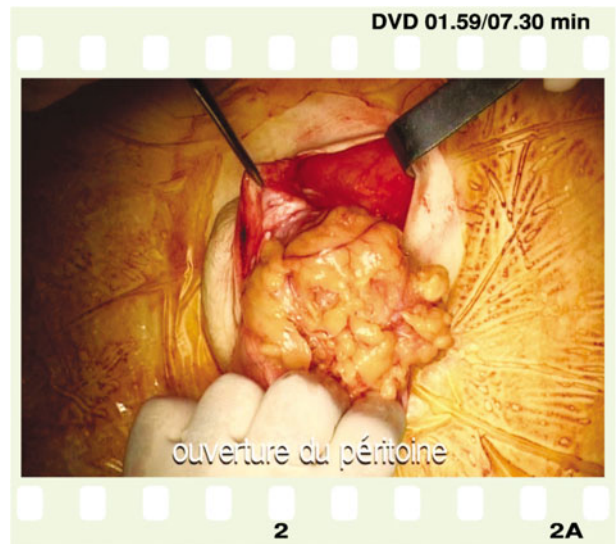
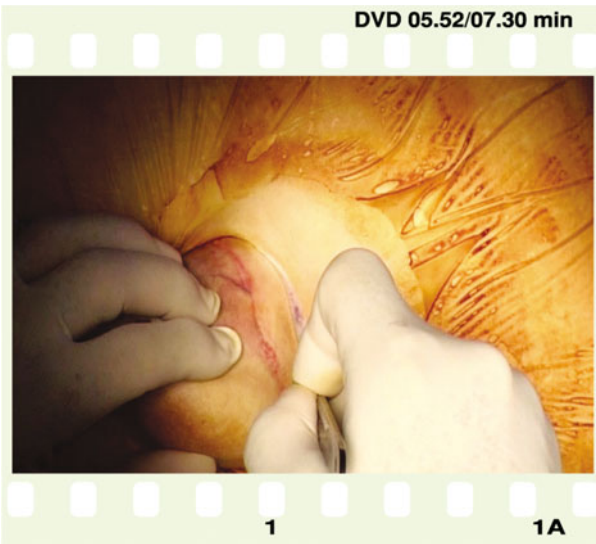
**PROTHESES UTILISEES** : BIOMESH CA.B.S'AIR®.

**DEROULEMENT DE LA TECHNIQUE** : L'implantation du CA.B.S'AIR® s'effectue en trois phases: La prothèse, avec le ballon dégonflé est plié en forme de cône. De dehors en dedans, la prothèse franchit complètement l'orifice herniaire. Il devient entièrement retropariétale. Le ballon est gonflé, réalisant l'expansion de la prothèse, en arrière du défaut de paroi. La double épaisseur de polypropylène et la plicature des languettes évitent tout risque de retournement de la prothèse. 2 points non résorbables en U, solidarise l'ensemble du dispositif. Le CABS'AIR® est en place et fixé. Le ballon est dégonflé puis facilement retiré.

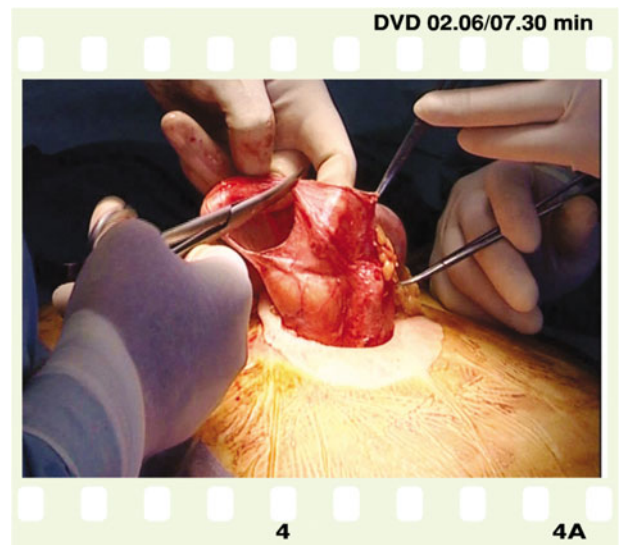
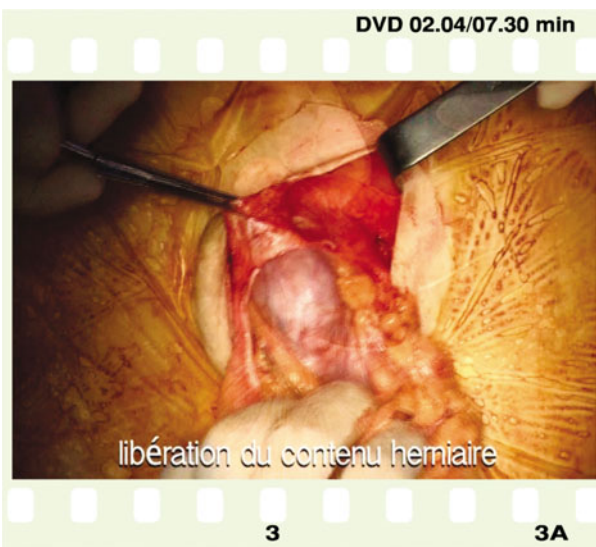**REMARQUES DE L'AUTEUR** : Les indications sont les hernies ombilicales , les petites éventrations en particulier sur les orifices de trocart après laparoscopie, et les hernies inguinales directes et indirectes, crurales. Une version composite est aussi proposée pour l'implantation intra-péritonéale, avec une face anti-adhérente en ePTFE. Cette version existe en trois diamètres : 5 / 7 / 9 cm. Un modèle semi-résorbable est aussi disponible pour les hernies inguinales, composé de polypropylène et d'acide poly-L-Lactique.

**CONCLUSIONS** : C'est une technique simple, rapide, sans douleur qui permet une très courte hospitalisation, des suites simples et une reprise d'activité rapide.





FIGURES 1-2- Incision cutanée et ouverture du péritoine.



FIGURES 3-4- Libération du contenu herniaire.

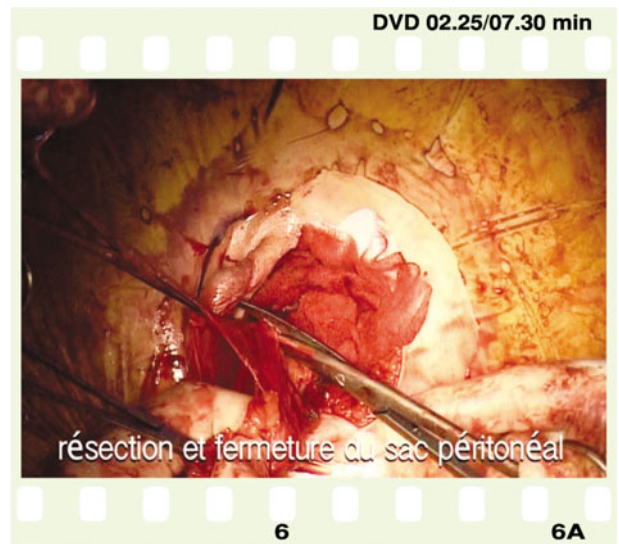
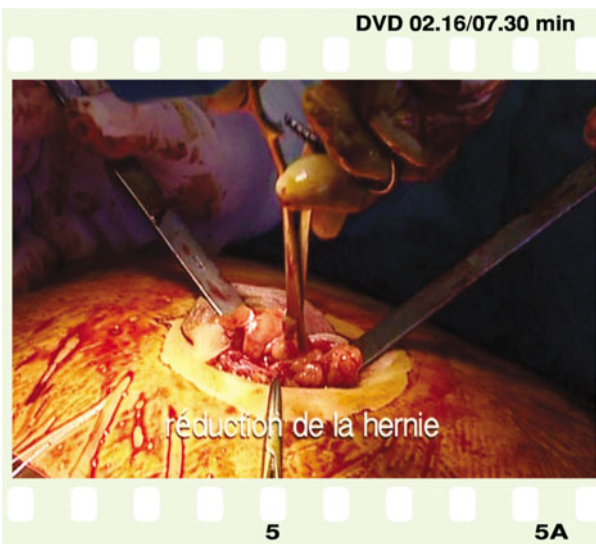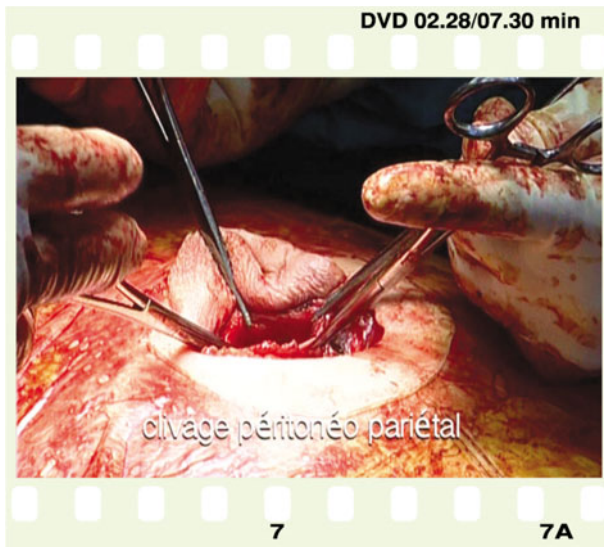

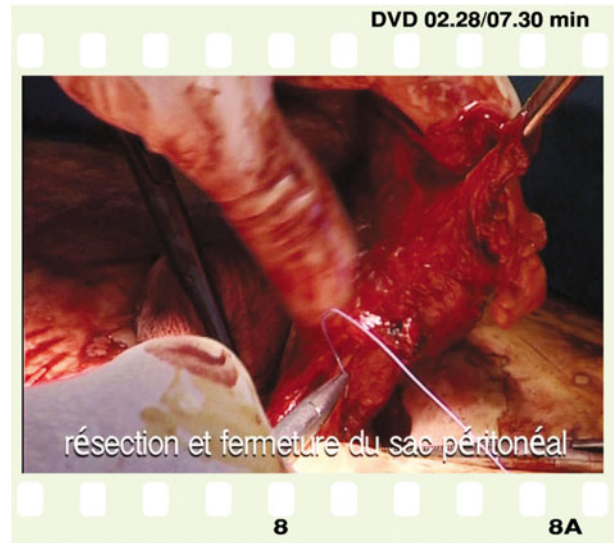
FIGURE 5- Réduction du contenu.

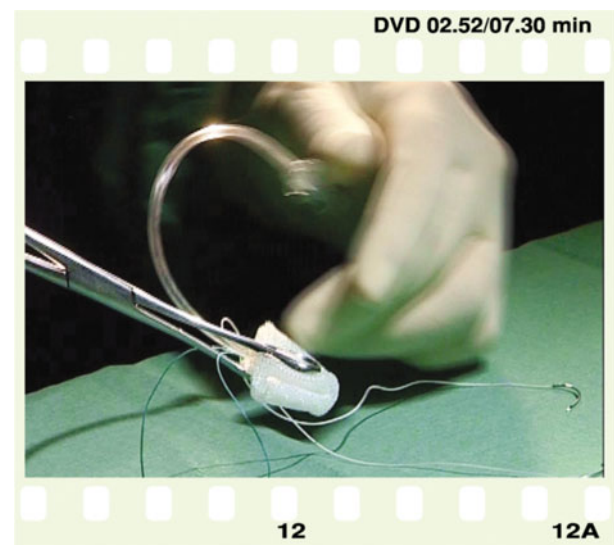
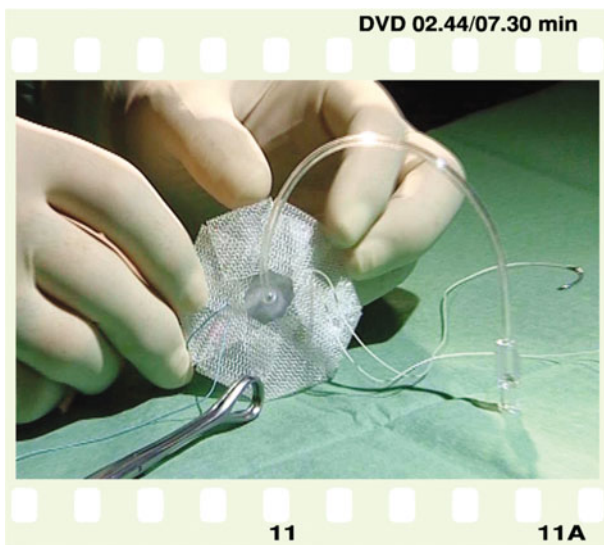
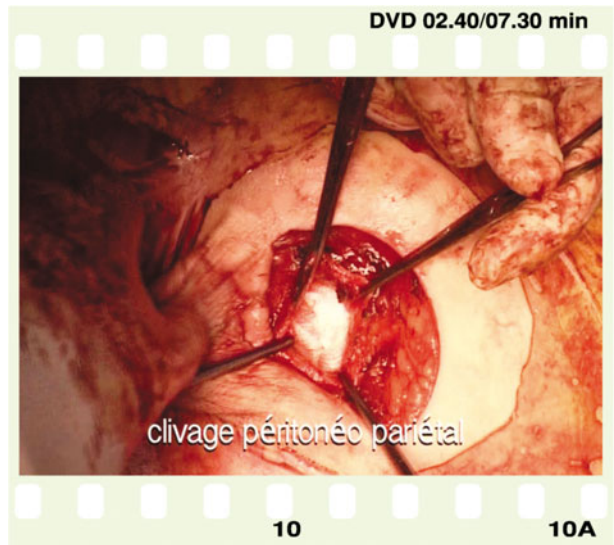
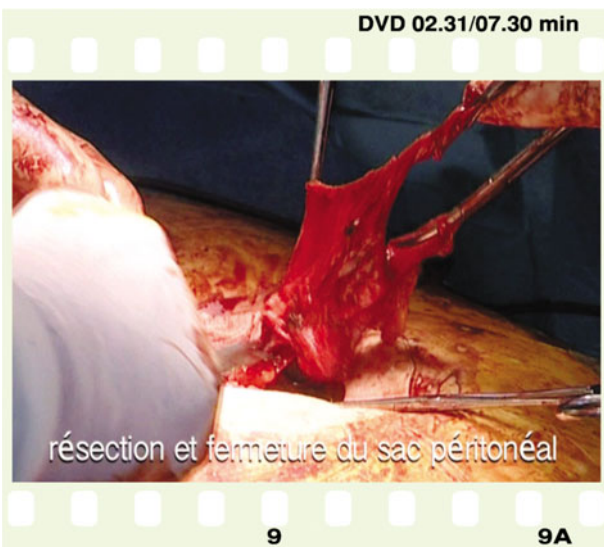FIGURE 6- Résection et fermeture du sac péritonéal.



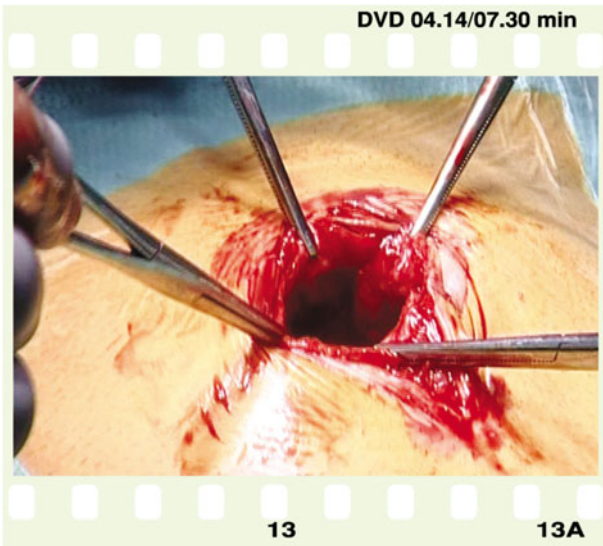
**FIGURE 7-** Clivage péritonéo-pariétal.



**FIGURE 8-** Résection et fermeture du sac péritonéal.



**FIGURES 11-12-**Préparation CA.B.S.'AIR afin de l'introduire.



FIGURES 13-14- Introduire CA.B.S'AIR.

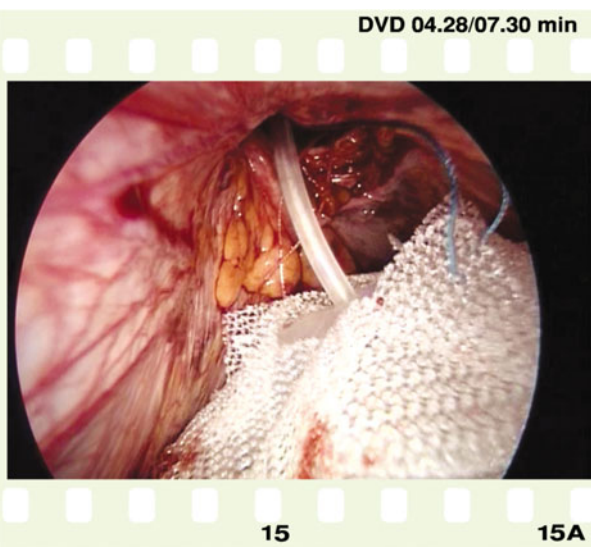
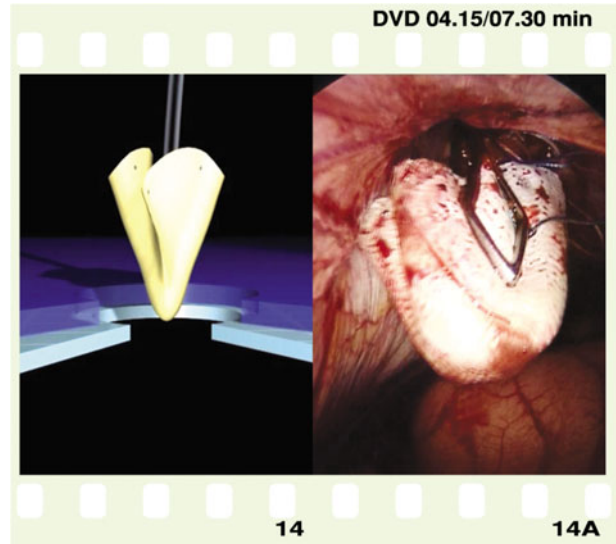


FIGURE 15- Gonfler le ballonnet.

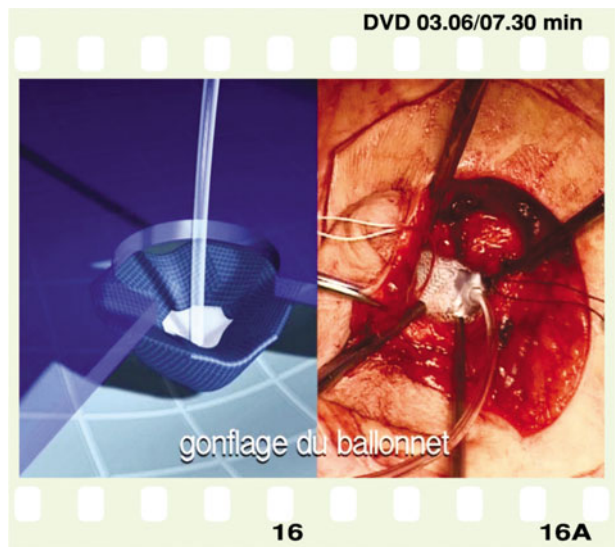


FIGURE 16- Gonflage du ballonnet.

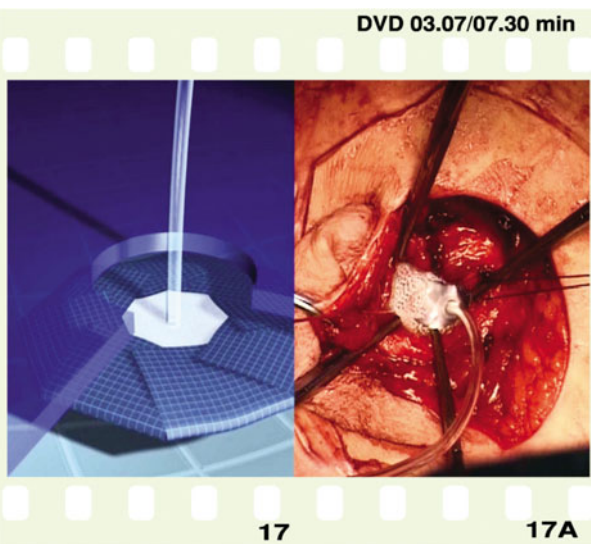
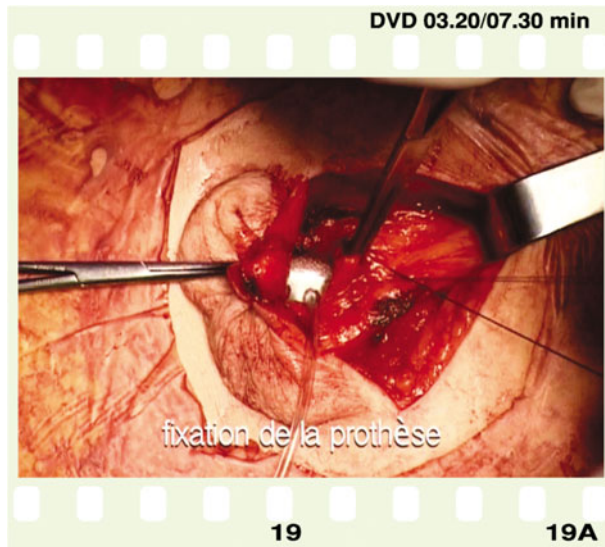


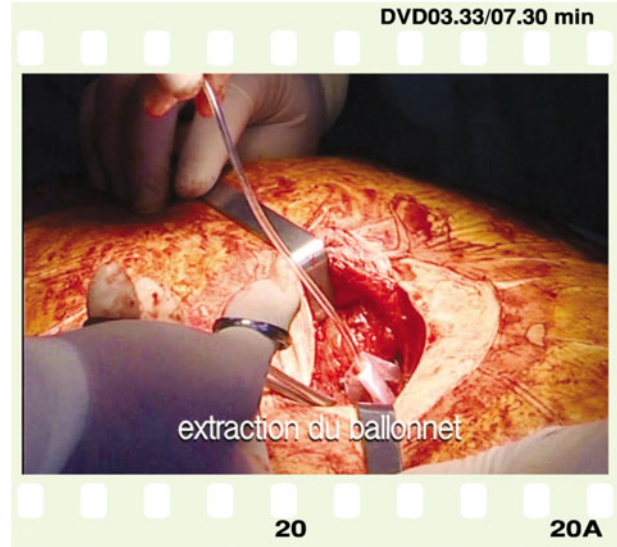
FIGURE 17- Gonflage du ballonnet.

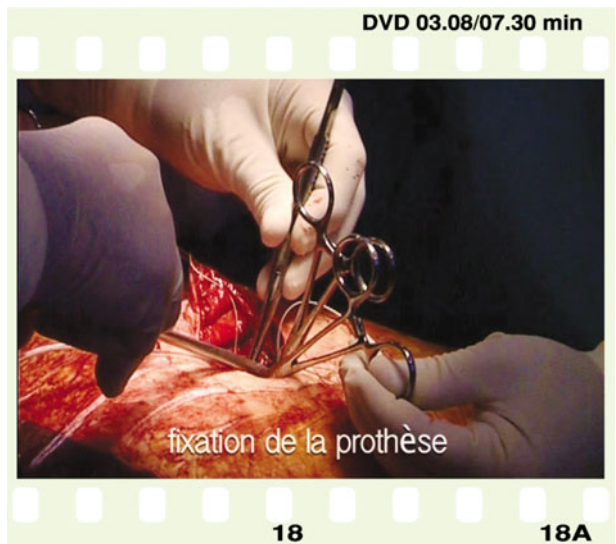

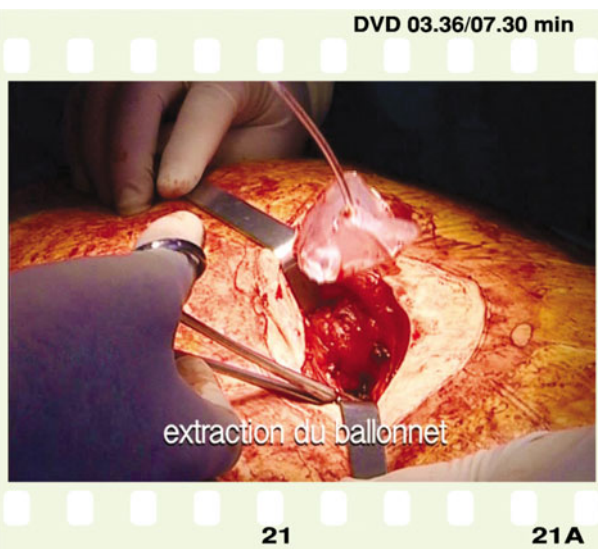
FIGURE 18- Fixation de la prothèse.



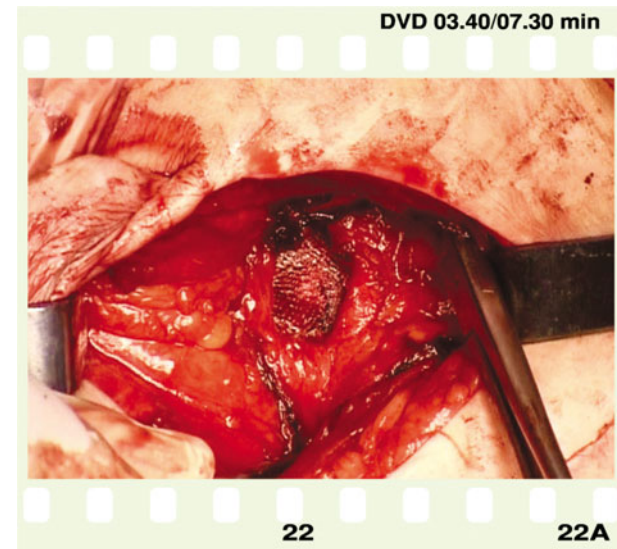
**FIGURE 19-** Fixation de la prothèse.



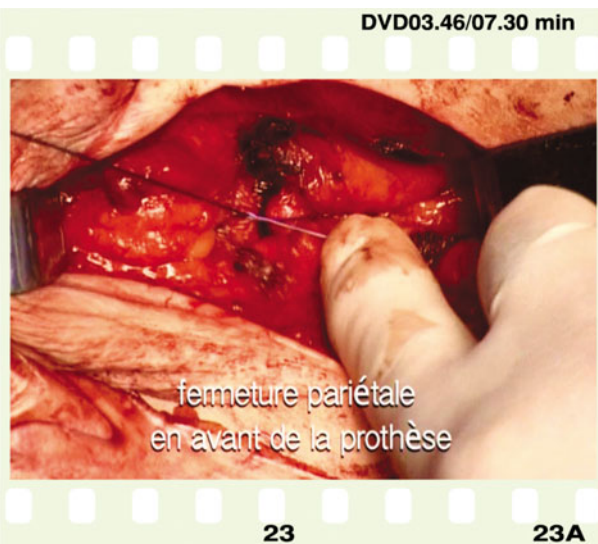
**FIGURE 20-** Extraction du ballonnet.



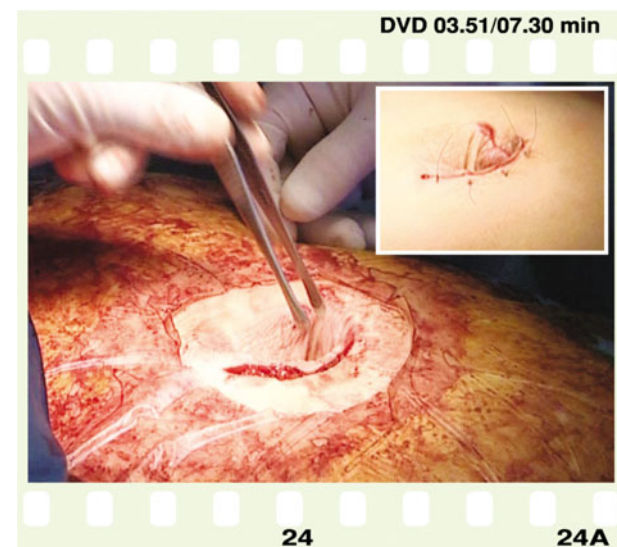**FIGURE 21-** Extraction du ballonnet.



**FIGURE 22-** Fermeture pariétale en avant de la prothèse.



**FIGURE 23-** Fermeture pariétale en avant de la prothèse.



**FIGURE 24-** Fermeture sous-cutanée et cutanée.

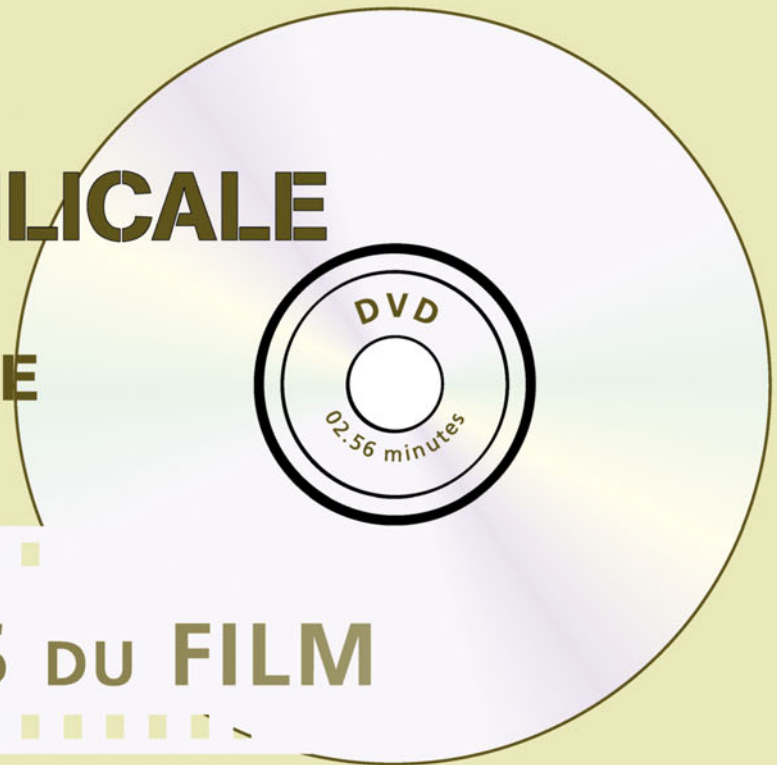

Giovanni DAPRI



Jacques HIMPENS

# HERNIE OMBILICALE PAR VOIE TRANS-ABDOMINALE



AVEC

## DIAPORAMAS DU FILM

Réalisé par:

**Dr. Jacques HIMPENS**

**Dr. Giovanni DAPRI**

EUROPEAN SCHOOL OF LAPAROSCOPIC SURGERY  
DEPARTMENT OF GASTROINTESTINAL SURGERY  
SAINT-PIERRE UNIVERSITY HOSPITAL  
BRUSSELS-BELGIUM



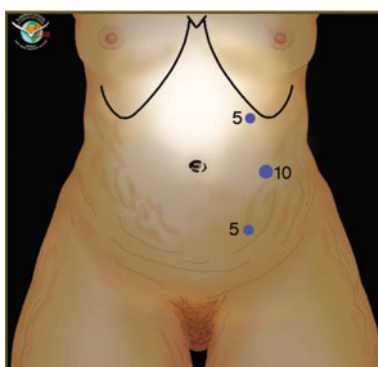# HERNIE OMBILICALE

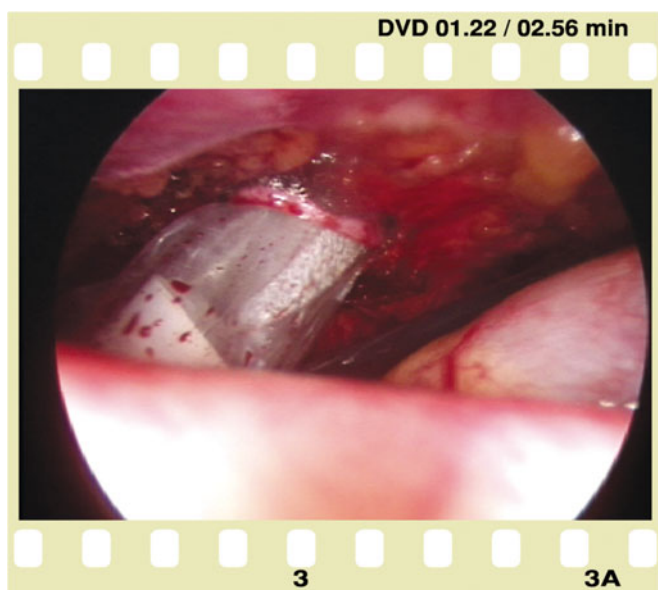
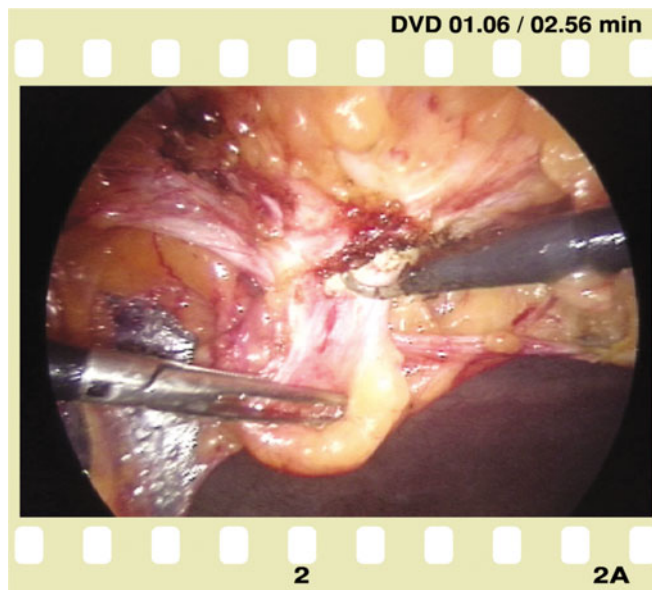
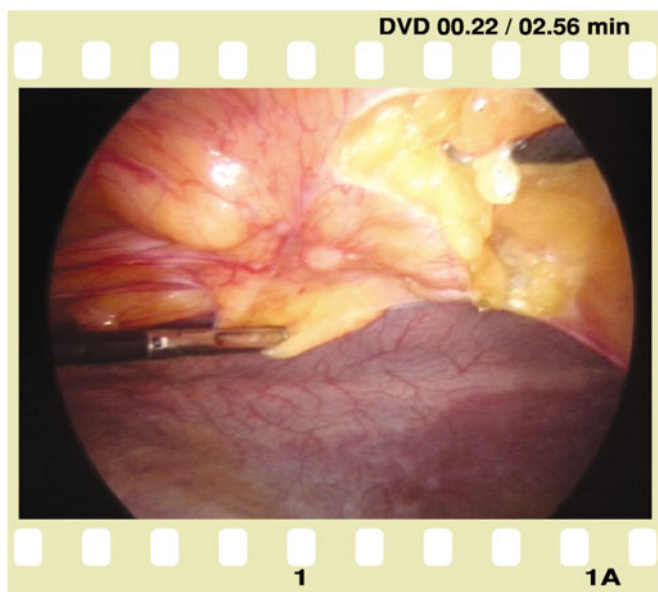
## PAR VOIE TRANS-ABDOMINALE

**INTRODUCTION DU FILM** : Le patient est placé en décubitus dorsal avec les jambes et les bras le long du corps. Trois trocarts sont utilisés pour la cure par laparoscopie d'une hernie ombilicale par voie transabdominale. Un trocart de 10 mm en flanc gauche (pour le système optique de 30°), un trocart de 5 mm en hypochondre gauche (pour une pince atraumatique), un trocart de 5 mm en fosse iliaque gauche (pour le crochet coagulateur et pour la pince à clips).

**PROTHESES UTILISEES** : Bard Ventralex® 8cm.

**DEROULEMENT DE LA TECHNIQUE** : L'intervention commence par la réduction de la hernie ombilicale avec incision au crochet coagulateur du feuillet péritonéal sur le périmètre du défaut. La graisse et le feuillet préperitonéaux sont aussi séparés de la paroi abdominale. La prothèse est introduite dans la cavité ombilicale, après protection par un sac en plastique, par une incision au niveau de l'ombilic et est fixée autour de celui-ci par des tackers. La graisse et le feuillet péritonéaux disséqués au préalable couvrent maintenant en partie la prothèse. La cavité abdominale est dégonflée sous vision de la prothèse.





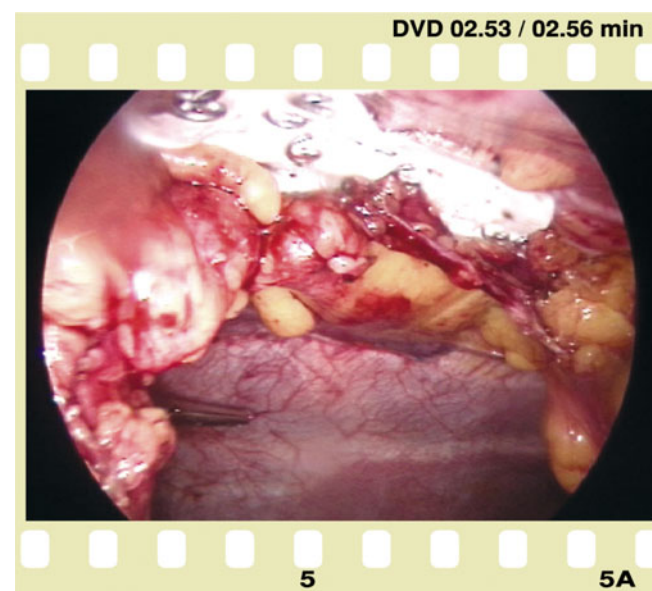
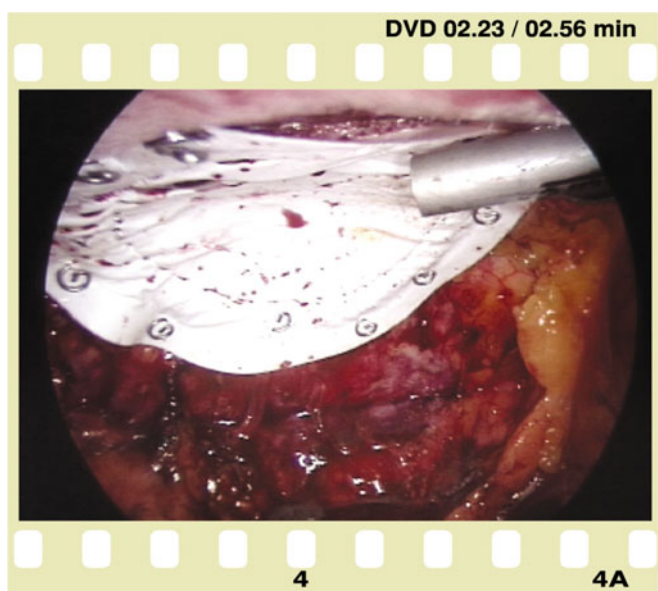
**FIGURE 1-** Hernie ombilicale et début de la dissection du feuillet péritonéal.

**FIGURE 2-** Réduction de la hernie ombilicale. Souvent il s'agit d'un gros lipome.

**FIGURE 3-** Introduction de la prothèse par voie ombilicale sous protection d'un sac en plastique. Ce qui facilite l'introduction tout en évitant le risque septique.

**FIGURE 4-** Fixation de la prothèse à la paroi abdominale par tackers. La prothèse doit déborder le rebord de l'orifice herniaire d'environ 3 cm.

**FIGURE 5-** Vue finale. La plaque est fixée avec une pression d'insufflation normale. Ce qui résulte en une cure " tension-free" lors de l'exsufflation.

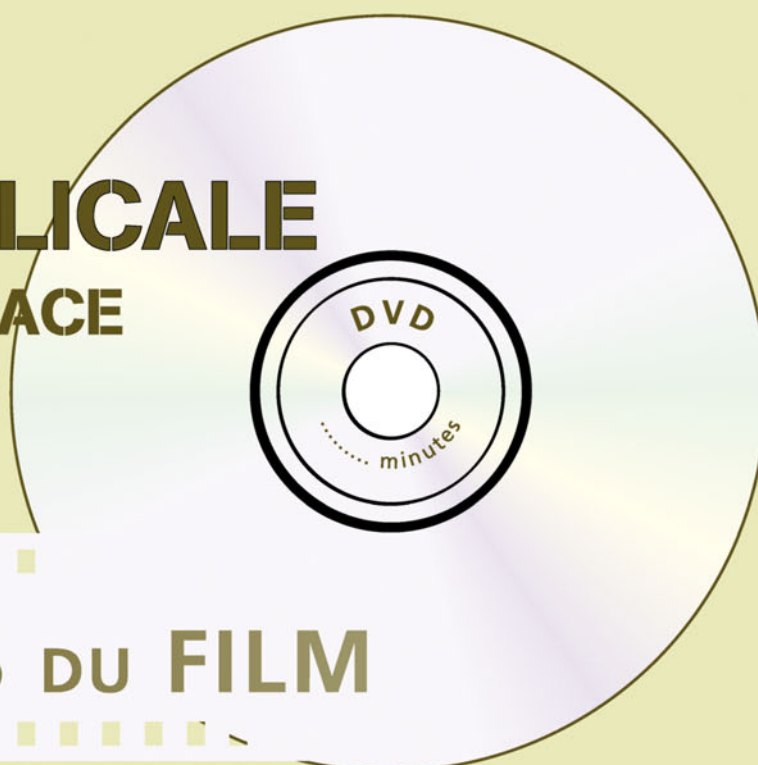



Georges F. BEGIN

# HERNIE OMBILICALE

## AVEC PROTHESE BI FACE SILPROMESH®



AVEC

# DIAPORAMAS DU FILM

Réalisé par :

† **Dr. Georges F. BEGIN**

**CV:** In memoriam

G.F. Begin a travaillé à Dijon et est devenu expert en chirurgie coelioscopique et particulièrement hernioplasties. Il alliait l'élégance chirurgicale à des grandes qualités humaines. Il nous a laissé ici son dernier témoignage scientifique.

Dr. Georges F. BEGIN  
109, av. Victor-Hugo  
21000 DIJON  
gfb@club-internet.fr



# HERNIE OMBILICALE

## AVEC PROTHESE BI-FACE SILPROMESH®

La cure des hernies et éventrations avec pose de renforts traditionnels en site intrapéritonéal est efficace, mais conduit à la formation d'adhérences dans 80 à 100% des cas.

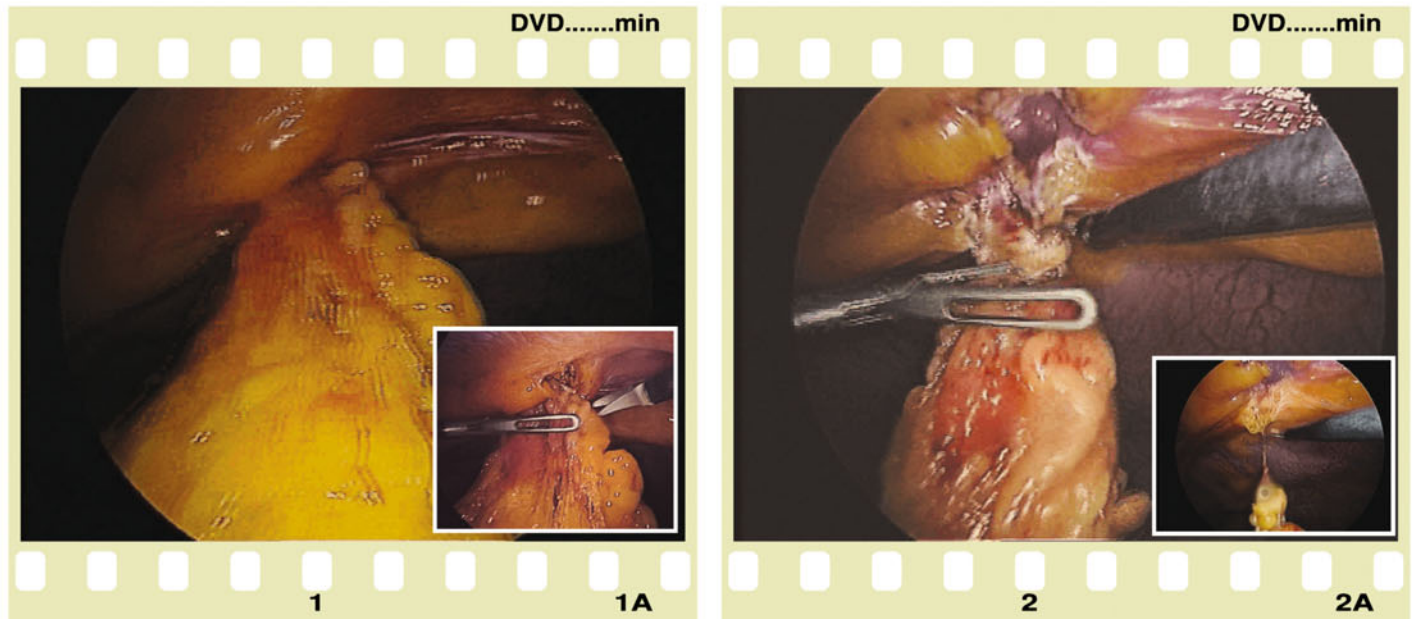
Pour minimiser ces risques, sont apparues ces dernières années des prothèses composites bi-faces, constituées d'un support favorisant la colonisation cellulaire, et recouvertes d'un matériau aux propriétés anti-adhérentes.

La nouvelle prothèse SilPromesh® est une prothèse de renfort de paroi intra-péritonéale bi-face. Sa face viscérale est en Silicone et sa face pariétale est en Polypropylène; ces matériaux sont validés en chirurgie digestive depuis respectivement plus de 10 et 50 ans.

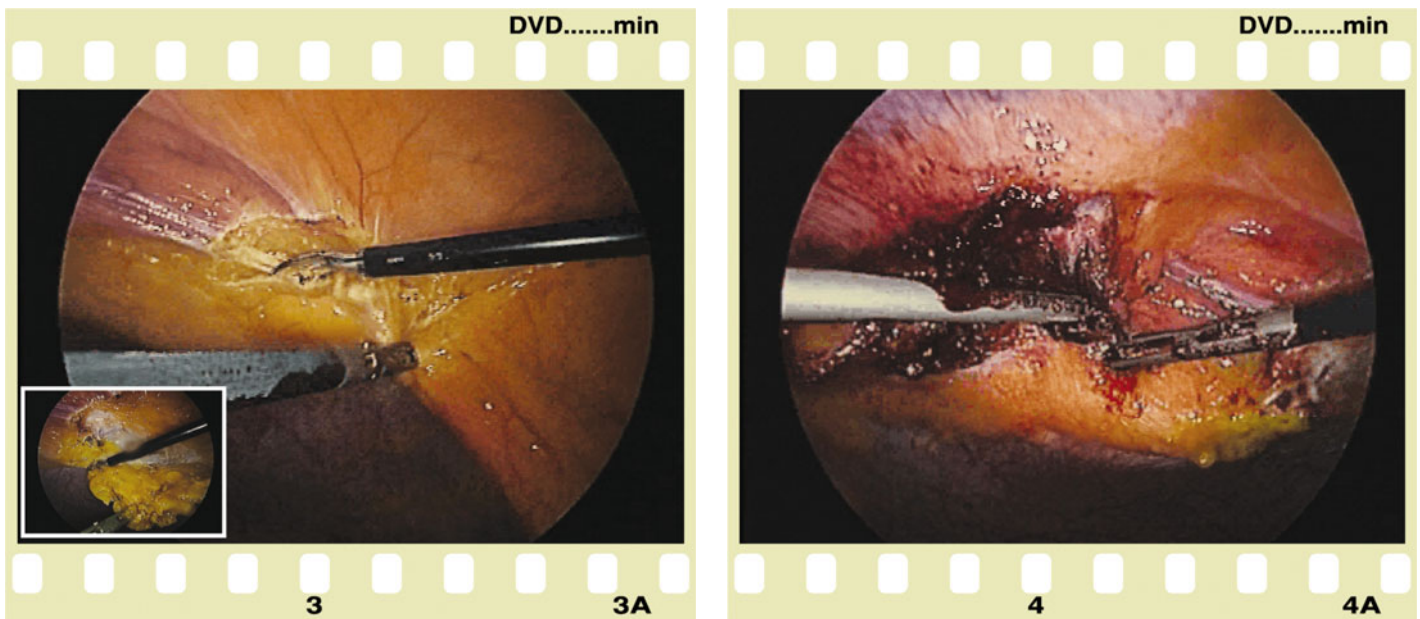
Sur sa face viscérale il y a une facilité de repérage par la présence d'une mire de repérage sous la forme d'une encre implantable à long terme qui a 2 avantages:

- elle permet une différenciation claire des 2 faces.
- elle facilite le centrage de la prothèse.

Ses caractéristiques mécaniques sont comparables à celles des prothèses concurrentes et largement supérieures à celles des tissus originels.

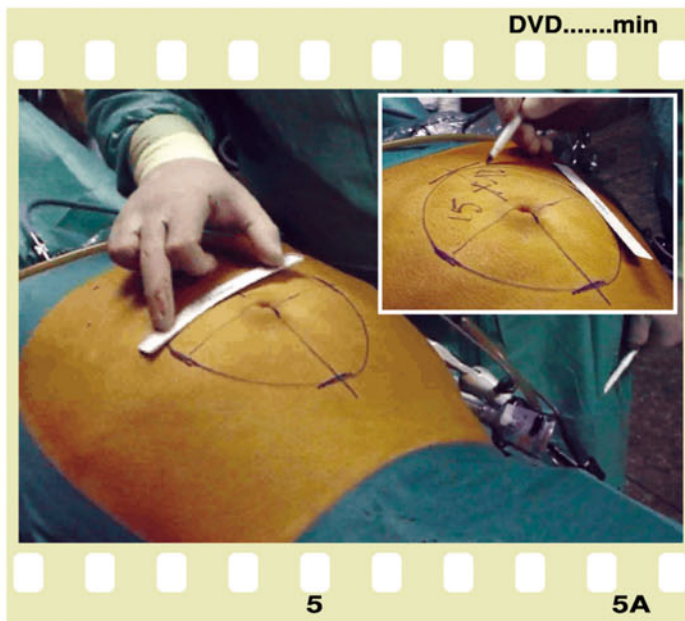


**FIGURES 1-2-** Mise en place du trocart optique de 10 mm dans le flanc gauche. Exploration de la cavité péritonéale. On voit la hernie ombilicale qui contient de l'épiploon. Mise en place de 2 trocarts de 5 mm, un dans la fosse iliaque gauche et un en sous-costal gauche. Libération du contenu de l'éventration. Réduction de son contenu. J'insiste beaucoup sur l'invalidation du sac ici dans la cavité péritonéale, qui sera agrafé pour éviter la formation de sérome.




**FIGURE 3-** Ensuite libération du ligament rond pour faciliter l'application de la prothèse.

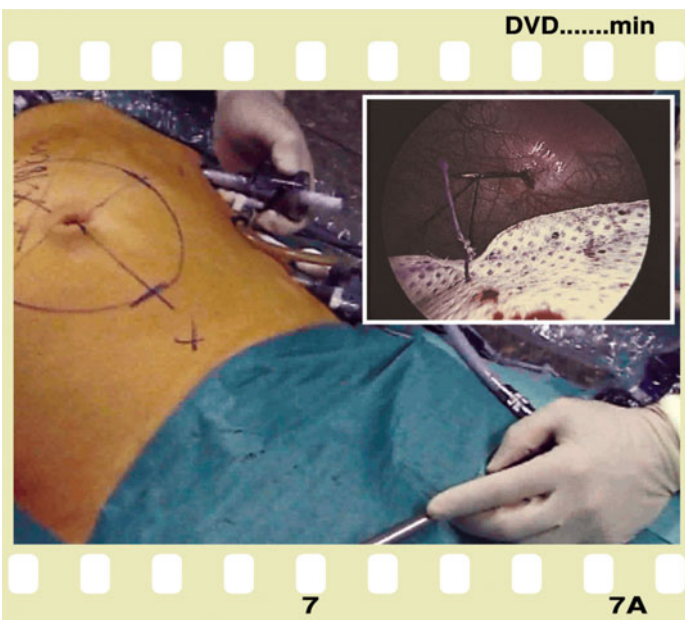
**FIGURE 4-** On voit l'invagination.



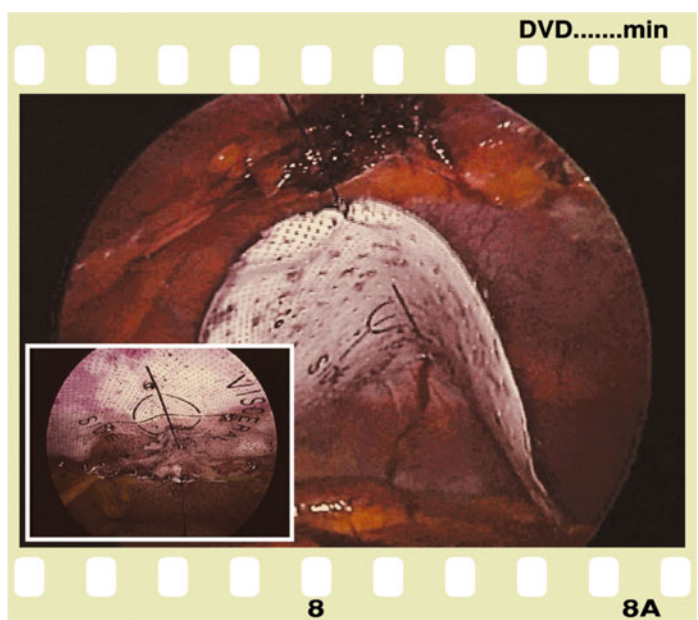
**FIGURE 5-** On mesure la taille de l'éventration. Le repérage est à peu près de la taille de la prothèse qui doit dépasser les 5 cm d'orifice herniaire.



**FIGURE 6-** La prothèse de SilPromesh avec ses deux faces, ici la face viscérale. La prothèse est taillée aux dimensions de l'éventration. On passe le fil aux 4 coins, qui vont servir au positionnement intra-péritonéal.



**FIGURE 7-** La prothèse est introduite. Les fils vont être récupérés par une aiguille de Reverdin ; ceux-ci sont importants pour bien positionner la prothèse par rapport à l'orifice principal, unique dans ce cas là.



**FIGURE 8-** La prothèse est ensuite remontée jusqu'au péritoine. On joue un petit peu avec les fils pour positionner la prothèse comme il faut. Ensuite à l'aide d'une agrafeuse on fixe la prothèse, en réalisant une première couronne périphérique puis une deuxième couronne rapprochée autour de l'orifice.

### REMARQUE DE L'AUTEUR

Durant la mise en place de la prothèse il est important de diminuer la pression intrapéritonéale pour suturer. La pression doit être la plus physiologique possible, c'est à dire environ 7 à 8 mm Hg.

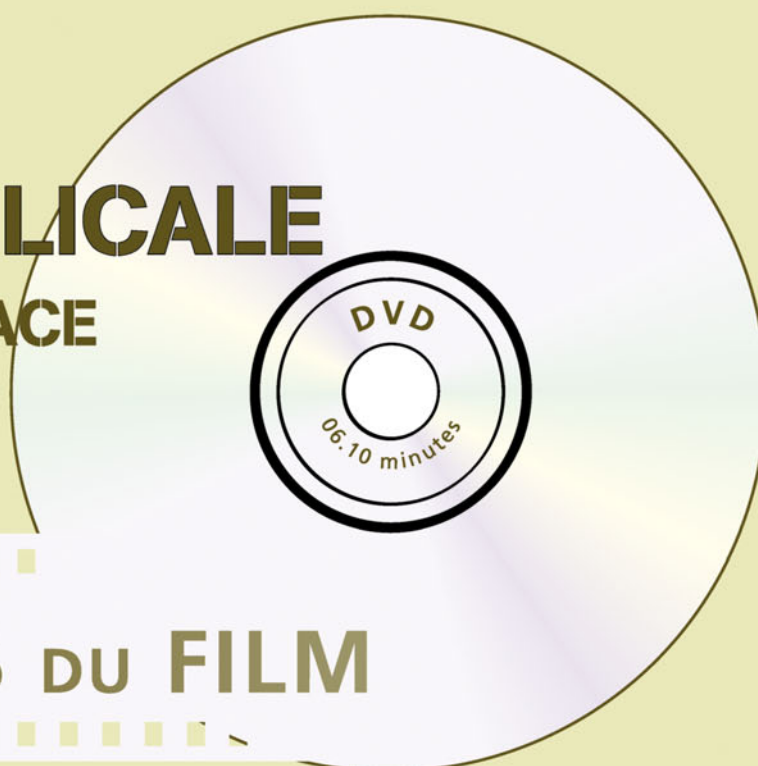Michel BERTHEAS

Jean Gabriel BALIQUE



# HERNIE OMBILICALE

## AVEC PROTHESE BI-FACE SILPROMESH®



AVEC

## DIAPORAMAS DU FILM

Réalisé par :  
**Pr. Jean Gabriel BALIQUE**  
**Dr. Michel BERTHEAS**

**CV:** Jean Gabriel BALIQUE  
Ancien interne des hôpitaux de Lyon  
Professeur des Universités- Praticien hospitalier CHU St-Etienne 1986-2000  
Chirurgien viscérale en privé à la Clinique du Parc depuis 2000  
Auteur de plus de 100 articles et 200 communications

**CV:** Michel BERTHEAS  
Ancien interne des hôpitaux de Lyon  
Ancien assistant chef de clinique des hôpitaux de St-Etienne  
Chirurgien viscérale en privé à la Clinique du Parc

Jean Gabriel BALIQUE  
Michel BERTHEAS  
Clinique du Parc  
42 - Saint Etienne (FRANCE)  
jgbalique@aol.com

## TRAITEMENT DE **HERNIE OMBILICALE** AVEC PROTHESE BI-FACE SILPROMESH®

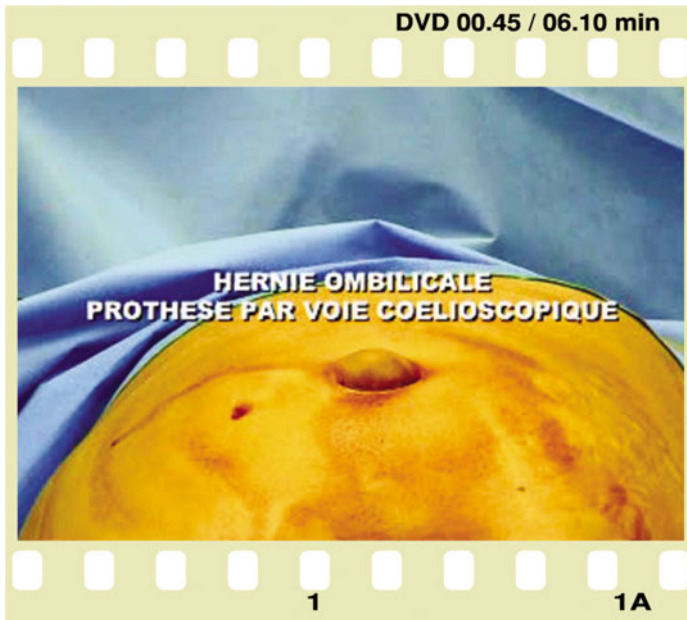
**INTRODUCTION DU FILM** : La mise en place d'une prothèse par laparoscopie est la technique de base du traitement des hernies ombilicales.

**PROTHESES UTILISEES** : La prothèse utilisée est une prothèse Bi-face composée d'une face intra-abdominale recouverte de silicone pour éviter les adhérences viscérales et une face pariétale composée de polypropylène non tissé pour assurer l'intégration pariétale (laboratoire Surgical-IOC®, [contact@surgical-ioc.com](mailto:contact@surgical-ioc.com)).

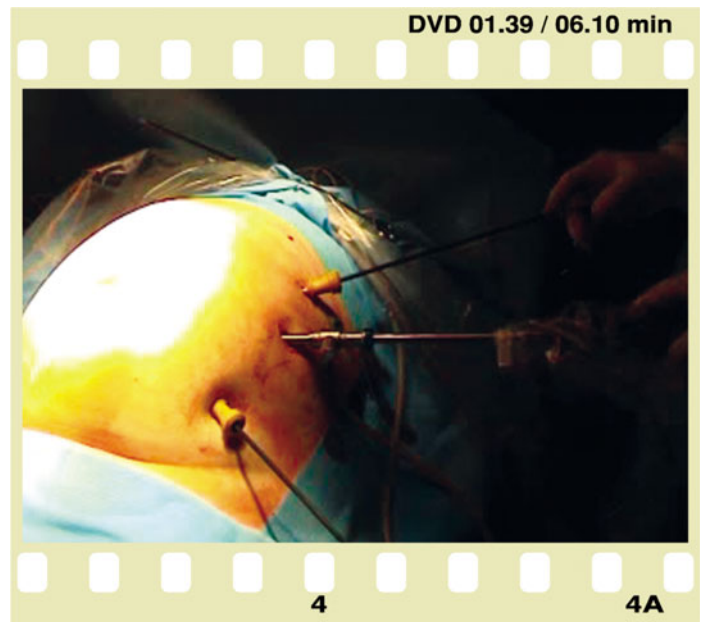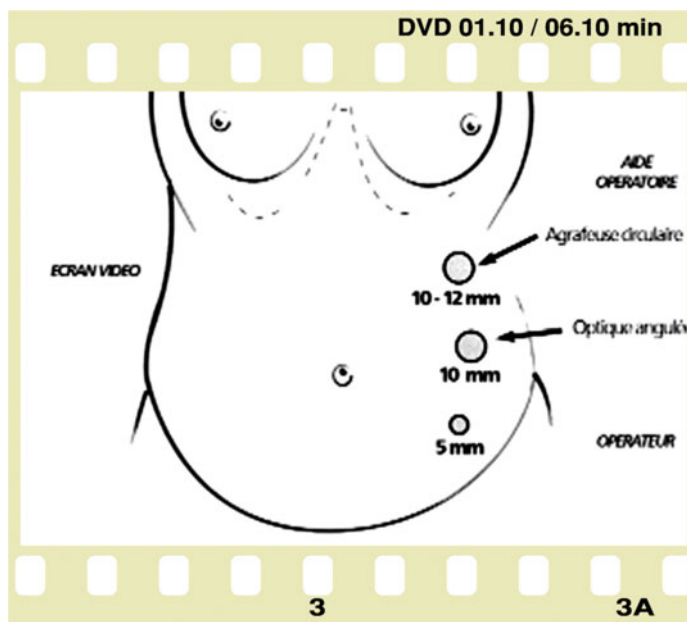
**DEROULEMENT DE LA TECHNIQUE** : Conformément au texte.

**CONCLUSION** : La mise en place d'une prothèse par laparoscopie permet de traiter avec efficacité les hernies ombilicales avec des suites opératoires particulièrement simples et un rétablissement plus rapide.

## PLACEMENT DES TROCARTS



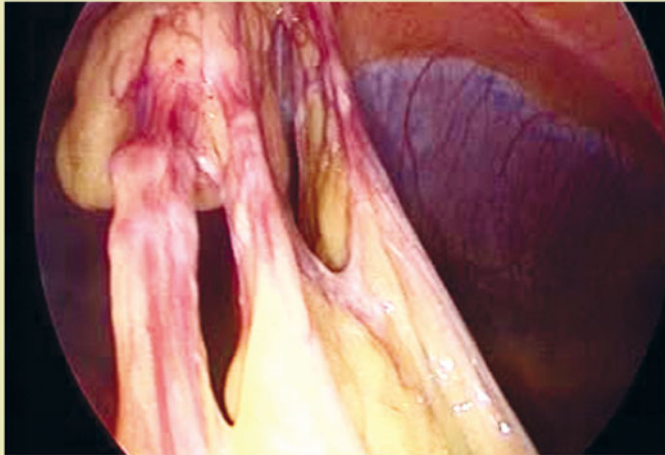**FIGURES 1-2-** Le pneumopéritoine est introduit par voie sous-costale gauche après épreuve de sécurité à l'aiguille de Palmer, sous dépression relativement basse.



**FIGURES 3-4-** Les trocarts seront introduits au nombre de trois. Loin dans le flanc gauche, 12 mm, 10 mm et 5 mm de haut en bas. Le trocart de 10 mm est situé sur la ligne ombilicale et servira à l'introduction de l'optique.

## REINTEGRATION DU CONTENU DANS LE PERITOINE

DVD 01.21 / 06.10 min

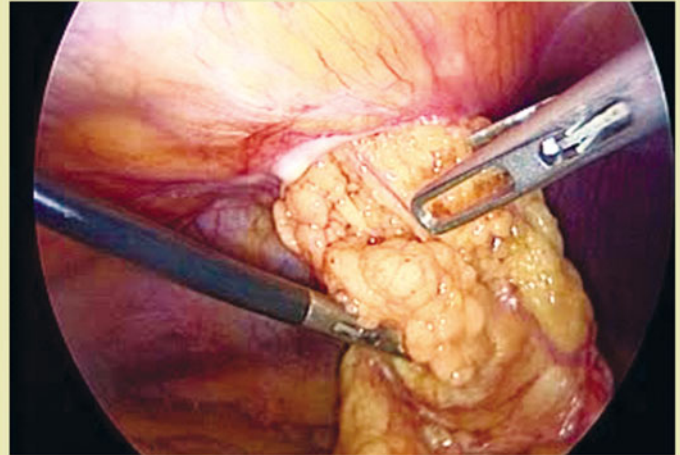


5

5A

**FIGURE 5-** Une fois l'optique introduite, l'intervention débute comme à l'habitude par une exploration de la cavité abdominale. Le contenu herniaire est ici de l'épiploon, et une exploration de tout le reste de la cavité abdominale, le foie droit, puis le foie gauche, et l'ensemble de la cavité.

DVD 01.54 / 06.10 min



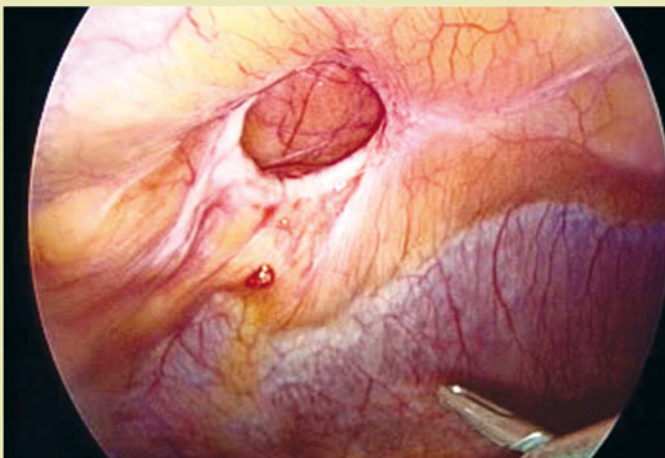6

6A

**FIGURE 6-** Les autres trocarts ont été introduits sous contrôle de la vue. Et la hernie est libérée de son contenu, plus par pression d'avant en arrière que par traction sur les pinces. Vérification au passage de la bonne viabilité du contenu herniaire.

## DECOLLEMENT AUTOUR DE LA BRECHE PARIETALE

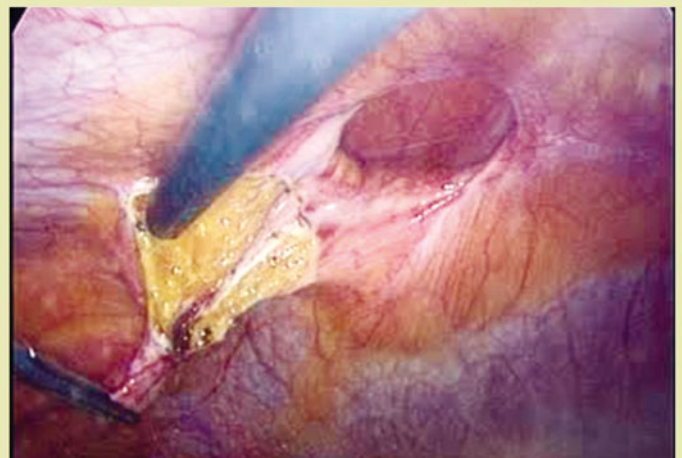
DVD 01.56 / 06.10 min



7

7A

DVD 02.12 / 06.10 min




8

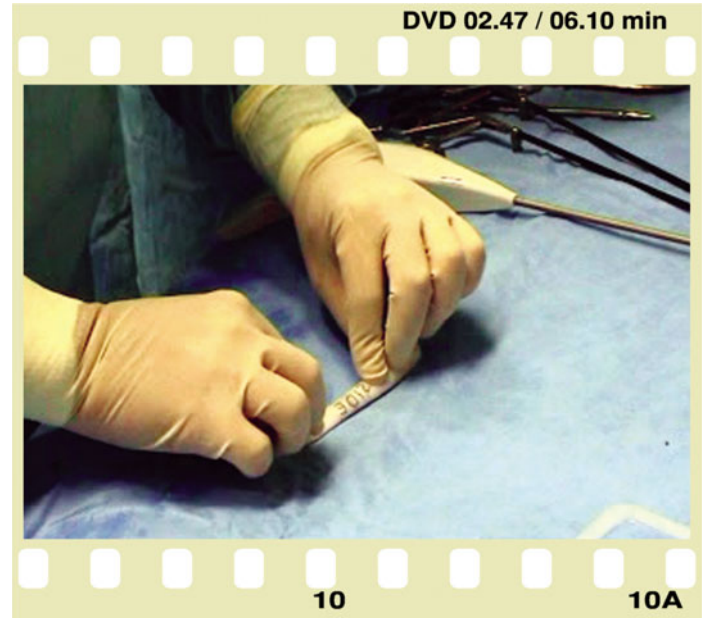
8A

**FIGURES 7-8-** Le sac est ensuite traité, résection partielle ou totale selon les cas, dans cet exemple le traitement est simple avec un avivement péritonéal. Parfois l'intervention est plus complexe avec une libération d'adhérences ou d'anses intestinales herniaires.

## PREPARATION DE LA PROTHESE EN ROULEAU

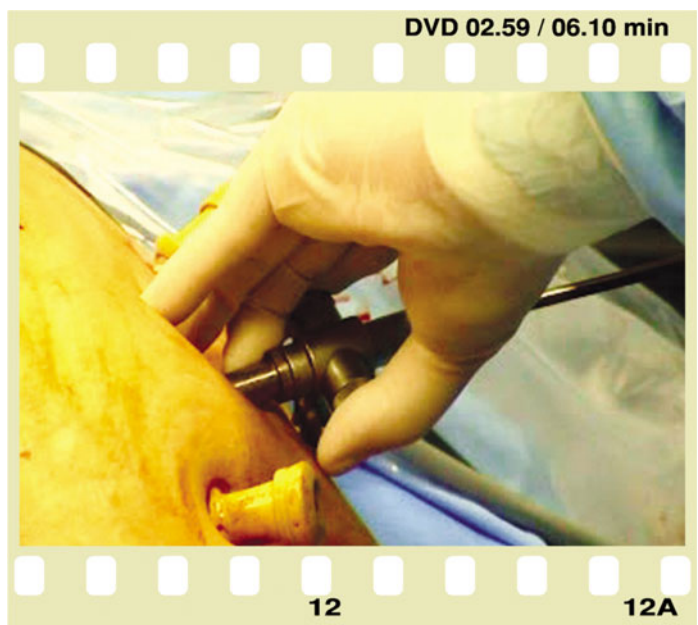



**FIGURE 9-** Nous utilisons la prothèse Silpromesh conçue, fabriquée et distribuée par le laboratoire Surgical IOC. Il s'agit d'une prothèse composite bi-face, associant du polypropylène sur son côté pariétal et du silicone du côté viscéral. Ici, une prothèse arrondie de 12 cm de diamètre, qui va déborder largement sur les berges de la hernie comme cela est recommandé.



**FIGURE 10-** La prothèse est enroulée, face adhérente vers l'extérieur, pour permettre un bon glissement à l'intérieur du trocart.

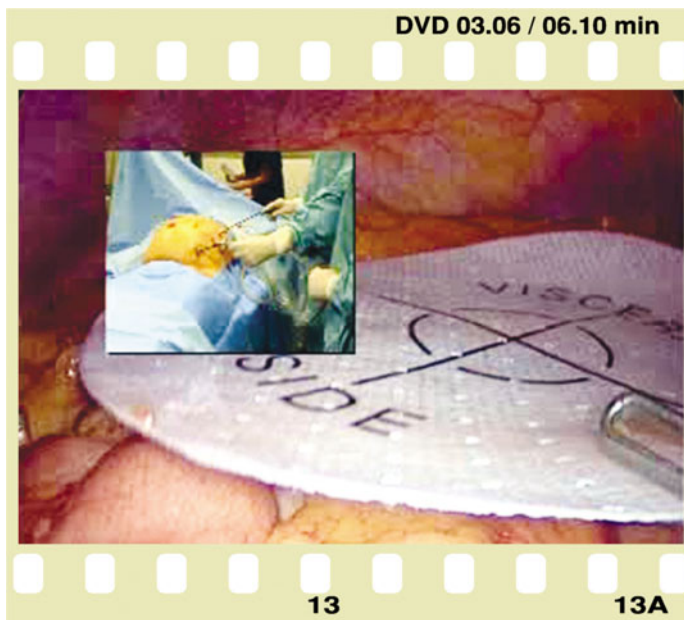## INTRODUCTION DE LA PROTHESE DANS L'ABDOMEN



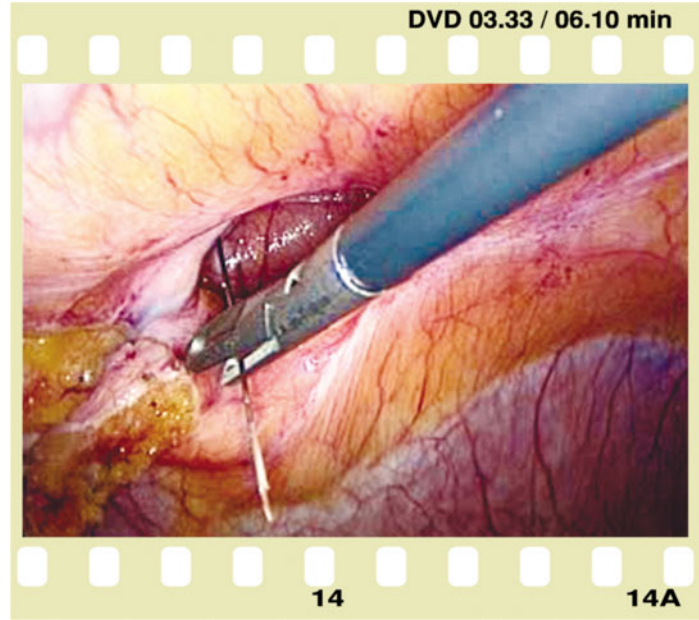
**FIGURES 11-12-** Compte tenu de cet enroulement, la prothèse devra être retournée à l'intérieur de l'abdomen.



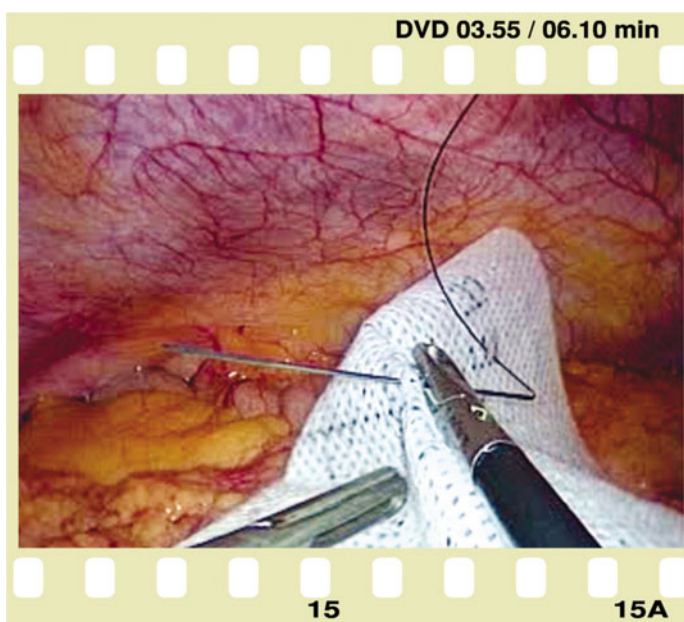
## SUSPENSION DE LA PROTHESE AVEC FIL TRANSCUTANE



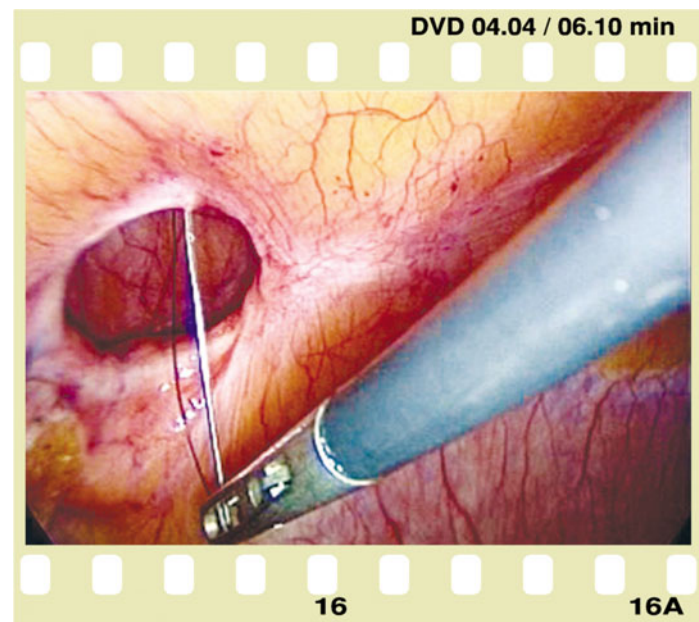
**FIGURE 13-** Afin de se situer en bonne position. Il faut ensuite la centrer en utilisant pour cela la mire de repérage.



**FIGURE 14-** On met en place une aiguillée droite de nylon, à travers l'orifice ombilical qui va faire issue dans la cavité abdominale.

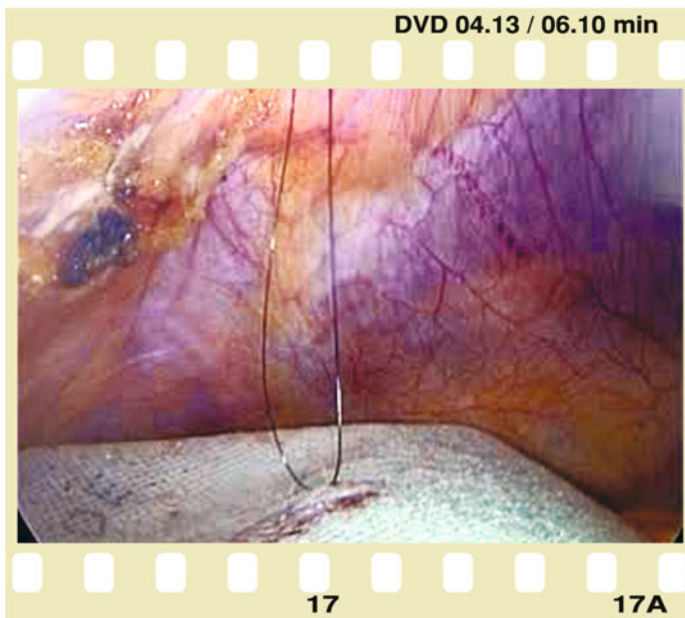


**FIGURE 15-** Il faut venir prendre le centre de la prothèse.

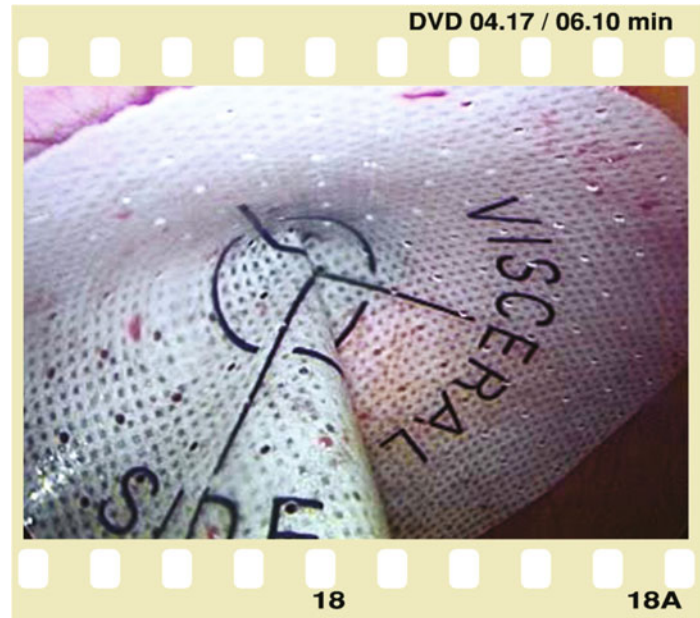

**FIGURE 16-** Puis remonter à travers l'orifice ombilical vers l'extérieur.

## TRANSFIXION DE LA PROTHESE

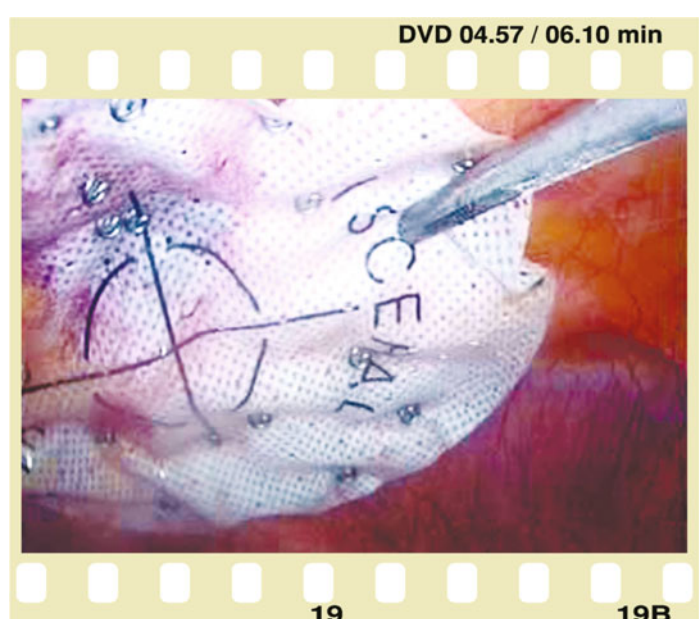



**FIGURE 17-** La traction sur les deux fils permettra un centrage parfait de la prothèse. Cette prothèse sera fixée par agrafage.



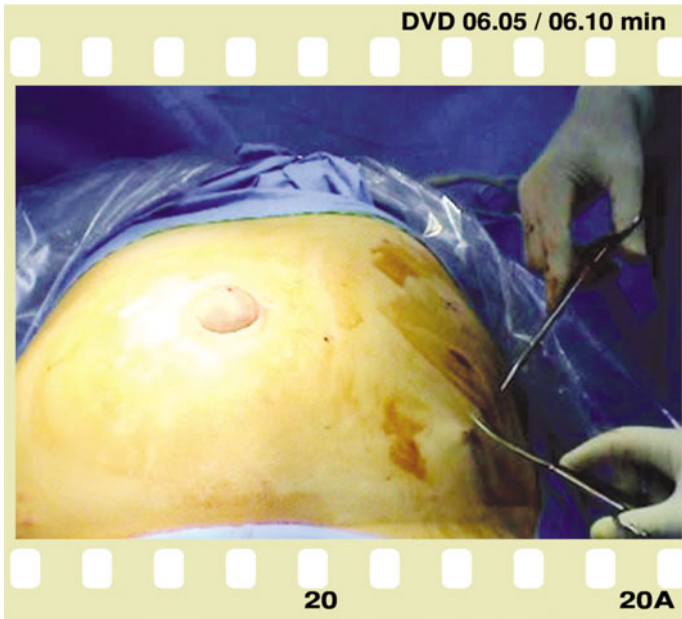
**FIGURE 18-** On utilise ici des agrafes spiralées. Nous utilisons également volontiers des agrafes rectangulaires, plus anciennes, mais qui obligent à mettre en place un trocart de 12mm. Elles semblent par contre moins agressives pour les viscères.

## AGRAFAGE DE LA PROTHESE CONTRE LA PAROI

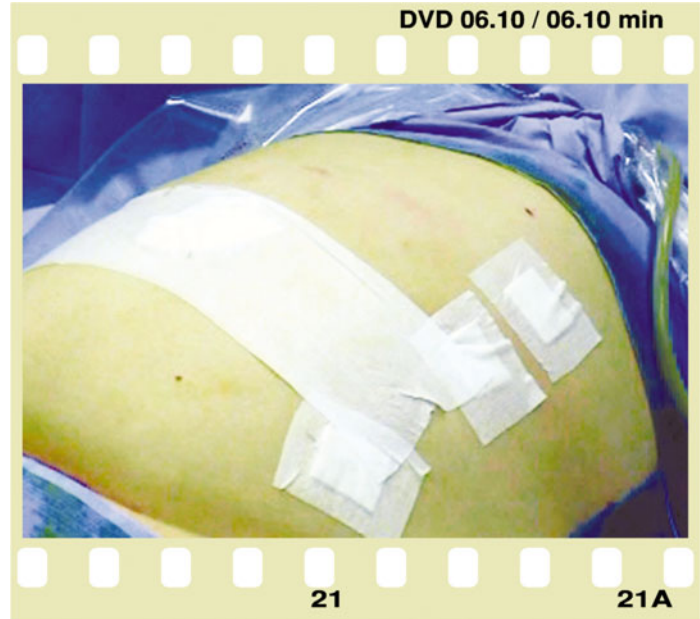

**FIGURES 19-A-B-** Cet agrafage est réalisé en double couronne concentrique. L'une très périphérique, l'autre plus centrale péri-orificielle. L'objectif est de laisser le moins possible d'espace libre à d'éventuelles anses intestinales migratrices.

## VUE FINALE AVEC PANSEMENTS



**FIGURE 20-** L'intervention aura duré une quinzaine de minutes.

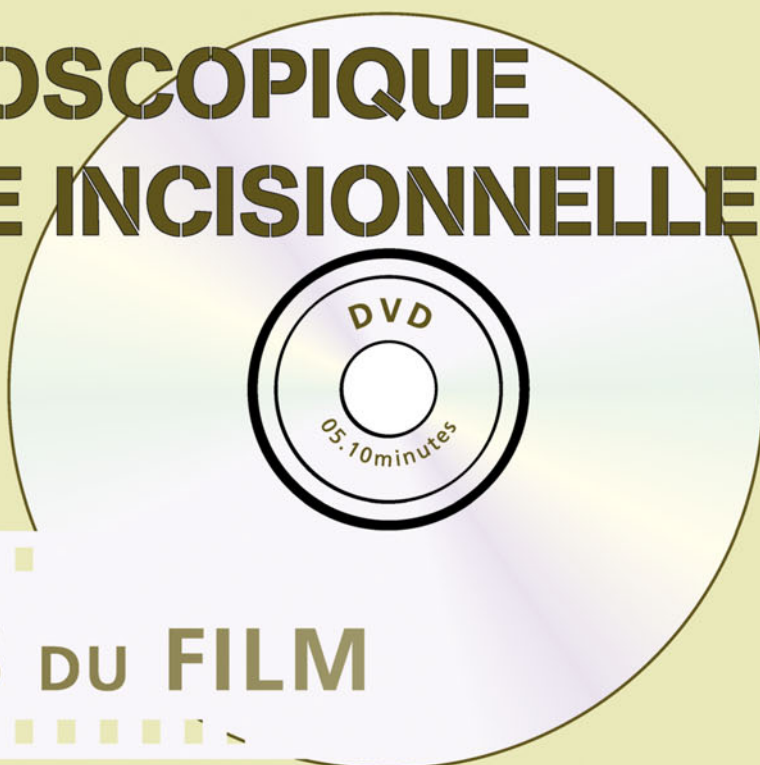

**FIGURE 21-** Les différents orifices sont refermés et on laisse en place sur l'ombilic un pansement compressif. Pas de drainage. Hospitalisation 48 h.



Metin ERTEM

# CURE LAPAROSCOPIQUE D'UNE HERNIE INCISIONNELLE ETRANGLEE AVEC PROTHESE



AVEC

## DIAPORAMAS DU FILM

Réalisé par:

**Pr. Metin ERTEM**

**CV:** Professeur à l'Université d'Istanbul, Faculté de Médecine Cerrahpaşa,  
Département de chirurgie générale.  
Spécialisé en chirurgie gastro-intestinale et coelioscopique.  
A écrit 8 livres en Turc, dont 3 sur les hernies.  
Membre de la Société d'Internationale de Chirurgie (ISS), l'Association Européenne de Chirurgie Endoscopique (EAES),  
Société Herniaire Européenne (GREPA), Société de Chirurgie Herniaire Turque  
Président de la Société d'Hernie Turque.

Pr. Dr. Metin ERTEM  
Cerrahpasa Medical School  
Cerrahpaşa Tıp Fakültesi  
Genel Cerrahi Anabilimdalı  
Aksaray / ISTANBUL / TURKEY  
[www.metinertem.com](http://www.metinertem.com)  
[metinertem@hotmail.com](mailto:metinertem@hotmail.com)  
Tel: 0090 532 313 80 85

# CURE LAPAROSCOPIQUE D'UNE HERNIE INCISIONNELLE ETRANGLEE AVEC PROTHESE

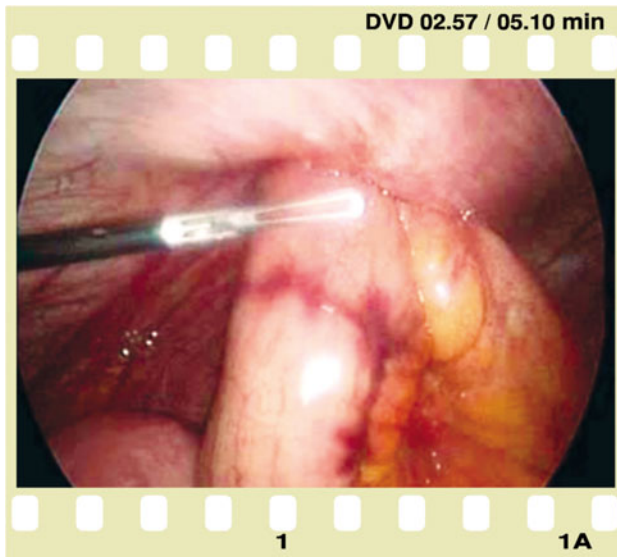
**INTRODUCTION DU FILM** : Dans ce film on présente une réparation laparoscopique d'une hernie incisionnelle étranglée contenant l'intestin grêle.

**PROTHESES UTILISEES** : DynaMesh-IPOM® biface (polypropylène + PVDF) ronde 12 cm., FEG TextilTechnik.

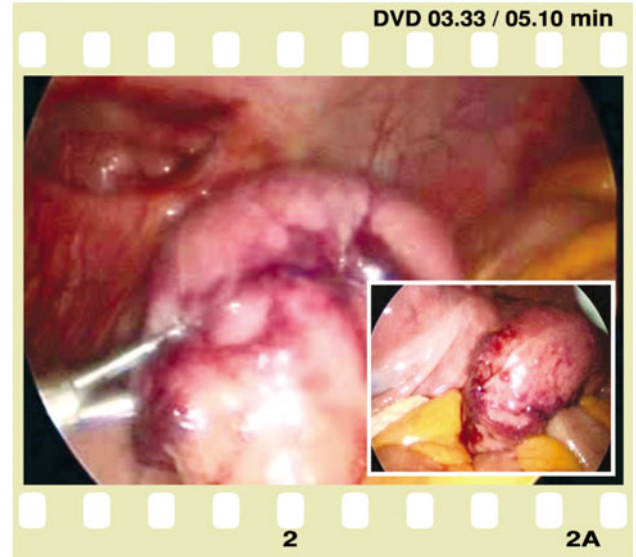
**DEROULEMENT DE LA TECHNIQUE** : - Les trocarts sont insérés à distance de l'anneau herniaire. 3 trocarts doivent être du même côté (à gauche ou à droite) du malade.

- On observe la hernie contenant l'intestin grêle irréductible.
- Après libération de l'intestin par une dissection méticuleuse, on observe le sac herniaire récidivé et la prothèse utilisée auparavant. L'électrocoagulation ne doit jamais être utilisée pour disséquer les adhérences intestinales.
- Réintégration de la prothèse dans l'abdomen. La prothèse doit avoir 4 cm de plus que l'anneau herniaire.
- La fixation de la prothèse à la paroi abdominale premièrement en suturant 4 points prenant toutes les couches. Ensuite une agrafage a été effectué:
  - a) Fixation avec agrafes d'abord en une seule couronne.
  - b) Puis double couronne avec agrafes.
- Les points de fixation avec agrafes doivent être espacés de 1 à 2 cm.
- Pas de drainage.
- Un pansement compressif doit être appliqué sur la région herniaire au moins pendant la première semaine postopératoire afin d'empêcher la formation de sérome.

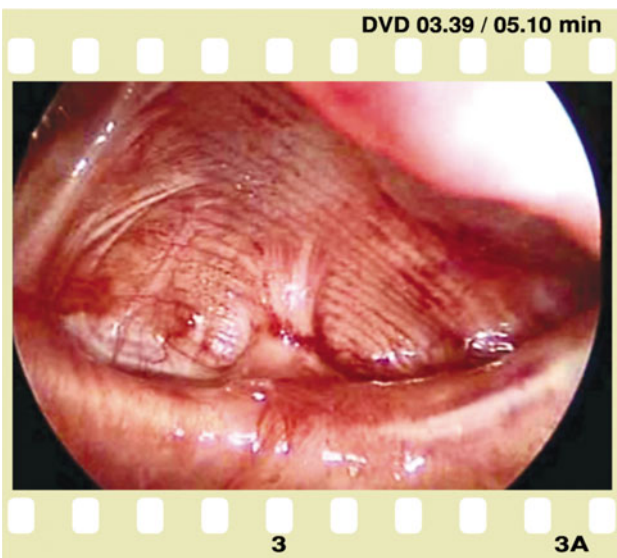
**CONCLUSION** : Une hernie incisionnelle étranglée par l'intestin grêle a été opérée par laparoscopie. La réparation a été faite avec une prothèse biface, après la réintégration de l'intestin en bon état. La prothèse initiale couverte par un tissu fibreux a été laissée sur place. La fixation de la nouvelle prothèse est réalisée, par d'abord 4 points de fil, ensuite l'agrafage en double couronne.



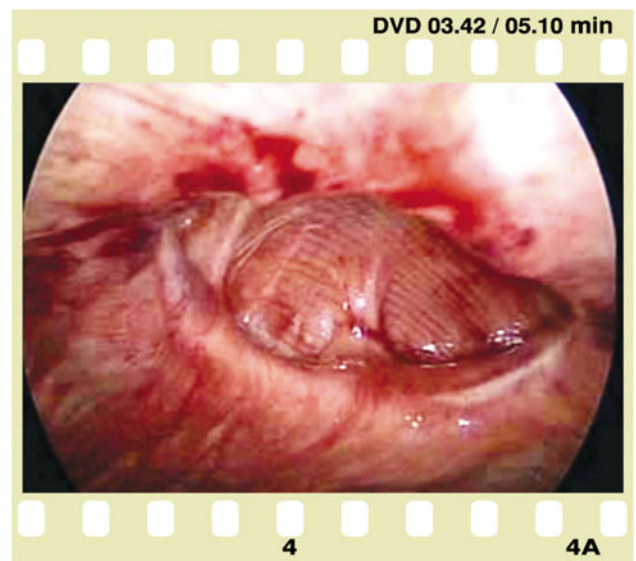**FIGURE 1-** Après insertion des trocarts à distance de l'anneau herniaire, on observe la hernie contenant l'intestin grêle irréductible. On essaye la réintégration de l'intestin avec une pince atraumatique.



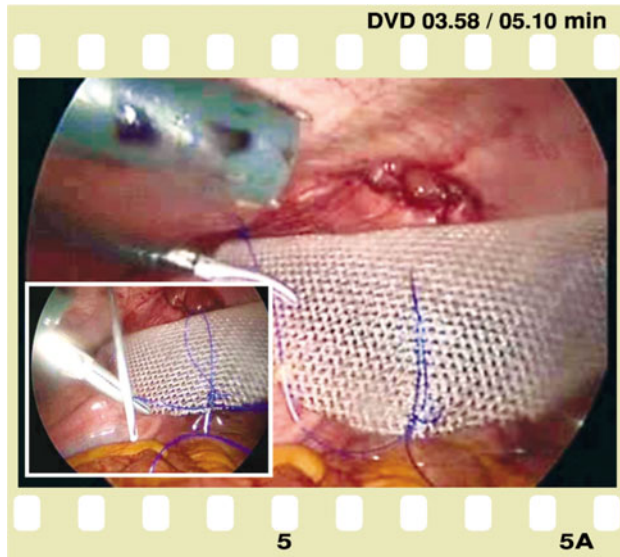
**FIGURE 2-** Libérer l'intestin par une dissection méticuleuse de la hernie et surveiller la viabilité de l'intestin étranglée.



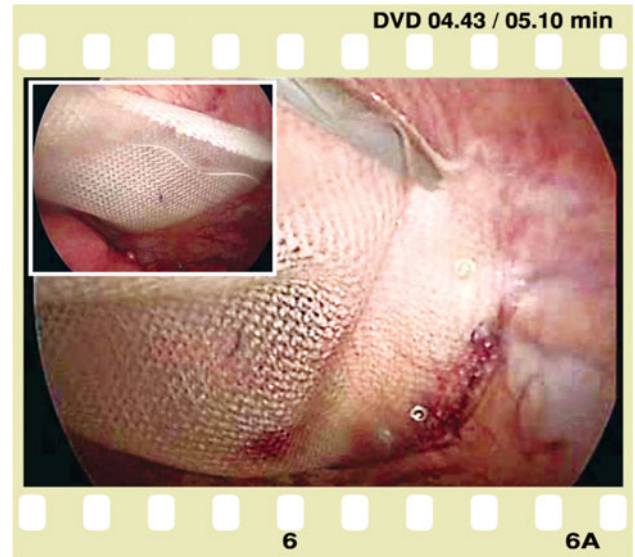
**FIGURE 3 -** Le sac herniaire récidivé. On voit la prothèse utilisée auparavant.



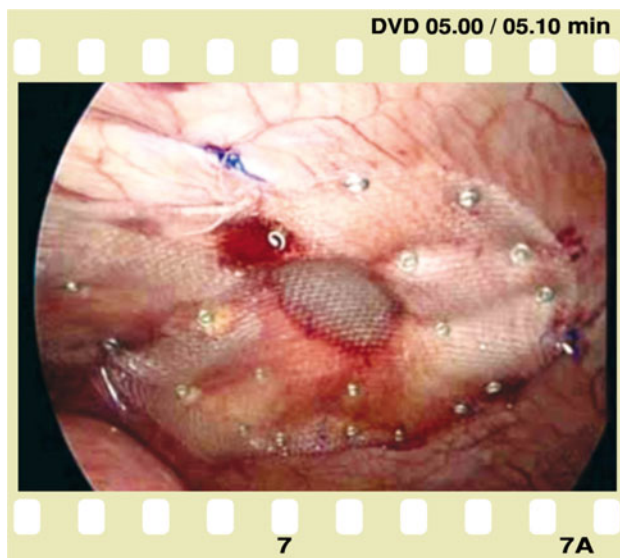
**FIGURE 4-** On voit clairement l'insuffisance de la taille inadéquate de la prothèse qui est due à la récurrence.



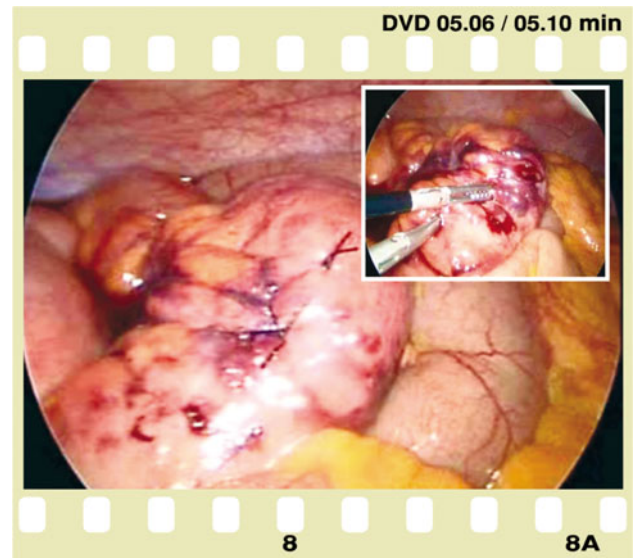
**FIGURE 5**-Fixation de la prothèse à la paroi abdominale, d'abord en suturant 4 points transcutanés prenant toutes les couches.



**FIGURE 6**-On commence la fixation des côtés de la prothèse par des agrafes métalliques spirales, à intervalles de 1 à 2 cm.



**FIGURE 7**- Aspect final de la réparation avec une prothèse biface, fixée en double couronne avec des agrafes.



**FIGURE 8**-On finit l'opération avec la réparation des blessures de l'intestin faites pendant la dissection.

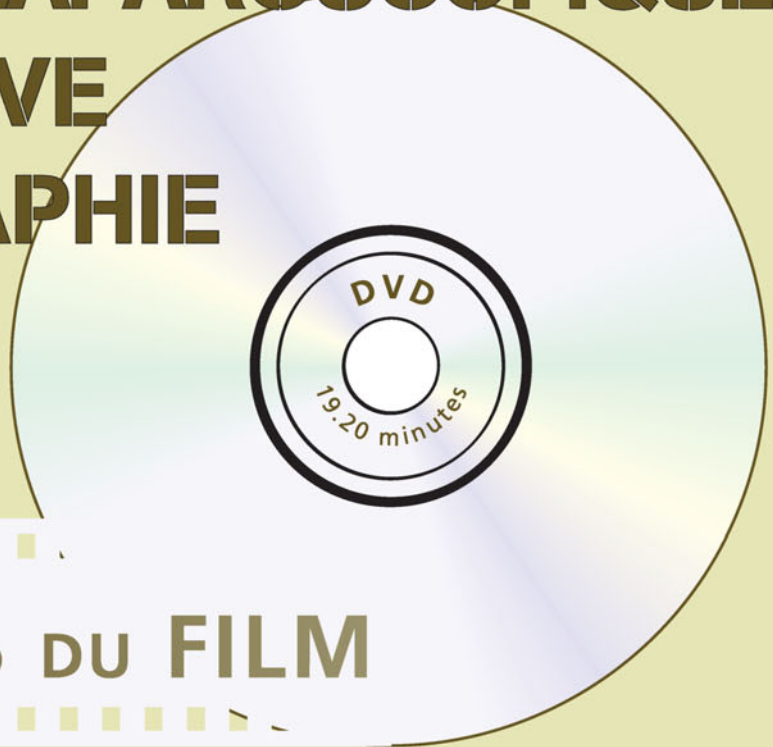

Cavit AVCI



Levent AVTAN

# REPARATION LAPAROSCOPIQUE D'UNE RECIDIVE D'HERNIORRAPHIE OMBILICALE OUVERTE



AVEC

## DIAPORAMAS DU FILM

Réalisé par :

**Pr. Dr. Levent AVTAN**

**Pr. Dr. Cavit AVCI**

**CV:** Levent Avtan  
Professeur en Chirurgie à La Faculté de Médecine d'Istanbul  
Directeur de "Continuing Medical Education Center of Istanbul University"  
Co-Directeur de "Minimally Invasive Surgery MASTER" de l'Université d'Istanbul  
Secrétaire Générale de "Turkish Association for Endoscopic-Laparoscopic Surgery (ELCD)"  
Co-Editeur de "Turkish Journal of Endoscopic-Laparoscopic & Minimally Invasive Surgery"  
Membre de l'EAES et Membre de MMESA

**CV:** Cavit Avci  
Professeur en chirurgie à l'Université d'Istanbul  
Professeur contractuel à L'Ecole de Chirurgie, Hôpitaux de Paris - France  
Directeur de "Continuing Medical Education Center of Istanbul University (STEM)"  
Président de "Turkish Association for Endoscopic-Laparoscopic Surgery (ELCD)"  
Président fondateur de "La Société de Chirurgie Laparoscopique d'Istanbul (ISTCD)"  
Directeur de "Minimally Invasive Surgery MASTER" de l'Université d'Istanbul  
Tuteur de "Minimally Invasive Surgery MASTER, Catania University" en Italie  
Editeur de "Turkish Journal of Endoscopic-Laparoscopic & Minimally Invasive Surgery"  
Past président de Mediterranean and Middle Eastern Endoscopic Surgical Association (MMESA)  
Membre et ancien Représentant de la Turquie à l'EAES

Pr. Dr. Levent AVTAN  
Pr. Dr. Cavit AVCI  
I.Ü., İstanbul Tıp Fakültesi  
Genel Cerrahi Anabilim Dalı  
Çapa / İstanbul / TURQUIE  
Tel: +(90) 212 414 23 82  
GSM: +(90) 532 213 19 82  
levantavtan@gmail.com  
GSM: +(90) 532 213 19 88  
caviavci@gmail.com



# REPARATION LAPAROSCOPIQUE D'UNE RECIDIVE D'HERNIORRAPHIE OMBILICALE OUVERTE

**INTRODUCTION DU FILM** : Ce film montre la cure laparoscopique d'une récurrence d'herniorraphie ombilicale chez un patient de 69 ans qui a été opéré 32 ans auparavant, par chirurgie ouverte. Il a une récurrence depuis quelques années, pour laquelle nous lui avons proposé une réparation par voie laparoscopique en utilisant une prothèse bi-face.

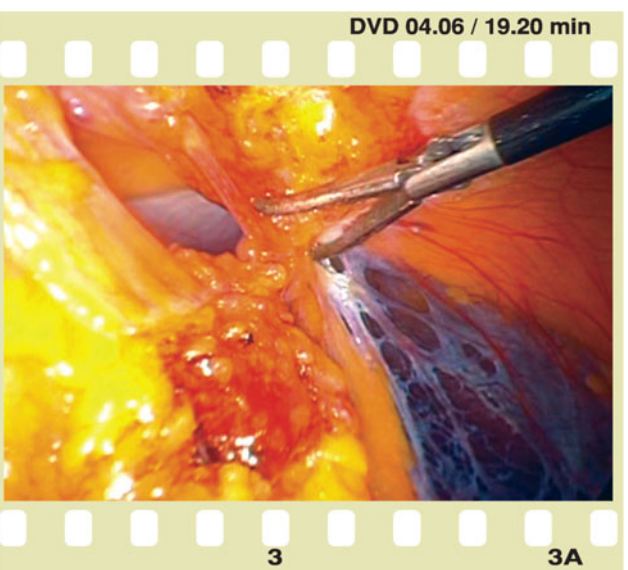
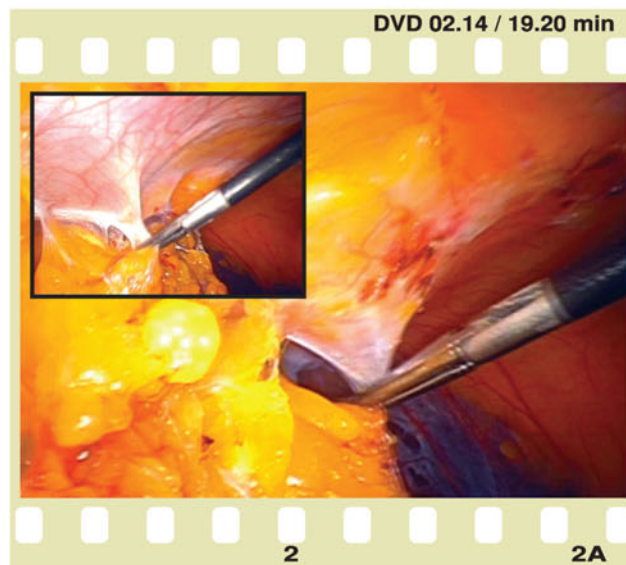
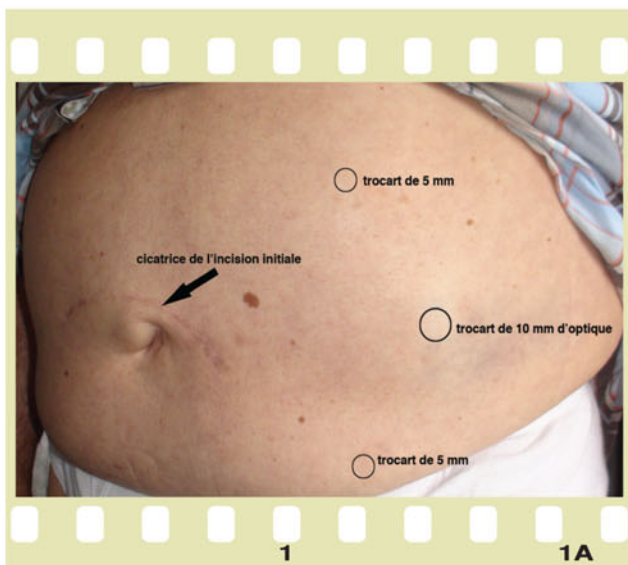
**PROTHESES UTILISEES** : Une prothèse composite double face (Micro Val-Intra®). Sa face pariétale est constituée de fibres en polypropylène, et sa face viscérale lisse, siliconée, évite d'avoir des adhérences au niveau des viscères. Elle est macro-perforée pour favoriser le drainage et éviter les séromes. Nous avons utilisé un disque de 12mm de diamètre.

## **DEROULEMENT DE LA TECHNIQUE :**

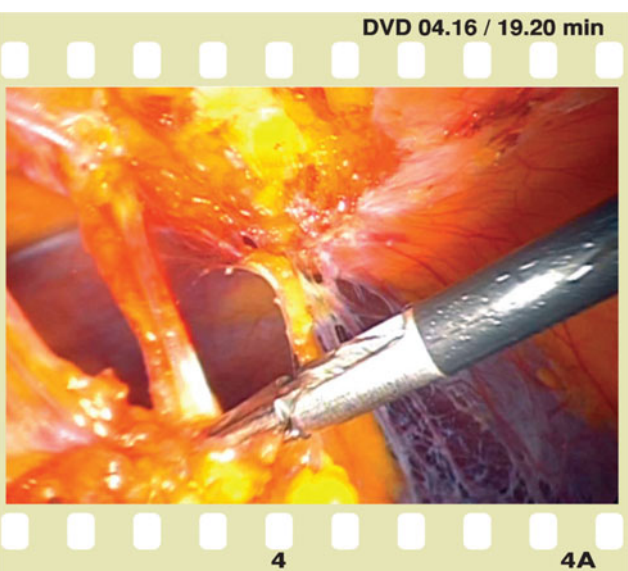- On crée un pneumopéritoine à l'aide d'une aiguille de Veress, dans l'hypochondre gauche.
- Un trocart optique de 10 mm, et un autre de 5 mm ont été placés sur le flanc gauche du patient.
- Une adhésiolyse est effectuée en douceur et le contenu herniaire est réintégré dans l'abdomen avec une seule pince de préhension.
- Un deuxième trocart de 5 mm est introduit au dessus du premier.
- Une prothèse " MicroVal-Intra® " arrondie, à double face, et de 12 cm de diamètre, est introduite dans l'abdomen par le trocart de 10 de l'optique.
- On place la prothèse sur l'orifice herniaire.
- On effectue un agrafage en double couronne, en utilisant des agrafes spiralées.

**CONCLUSION** : Une récurrence d'herniorraphie par voie ouverte peut parfaitement être réparée par voie laparoscopique. La pratique d'une hernioplastie laparoscopique utilisant une prothèse biface est une technique efficace et de plus en plus répandue.

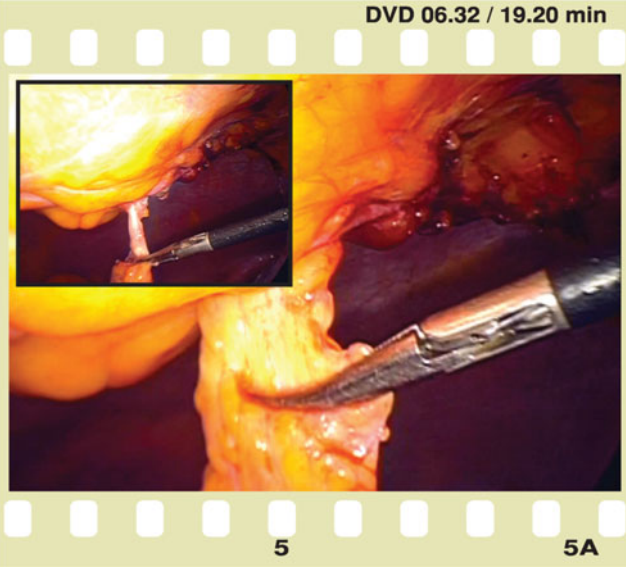
## ADHESIOLYSE ET REINTEGRATION DU CONTENU HERNIAIRE



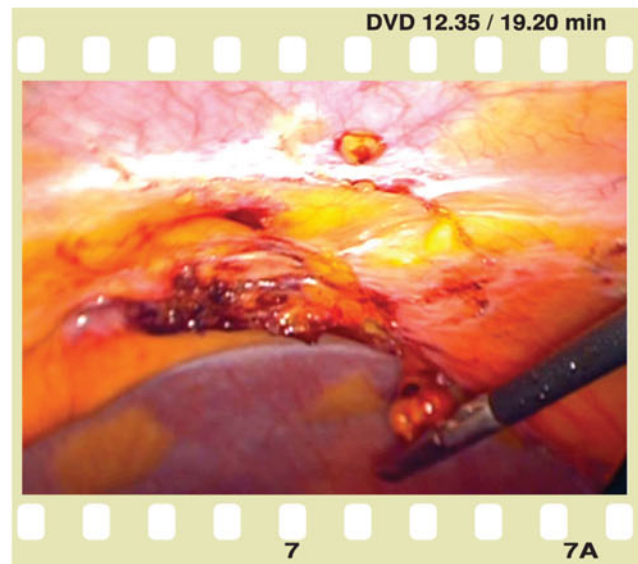
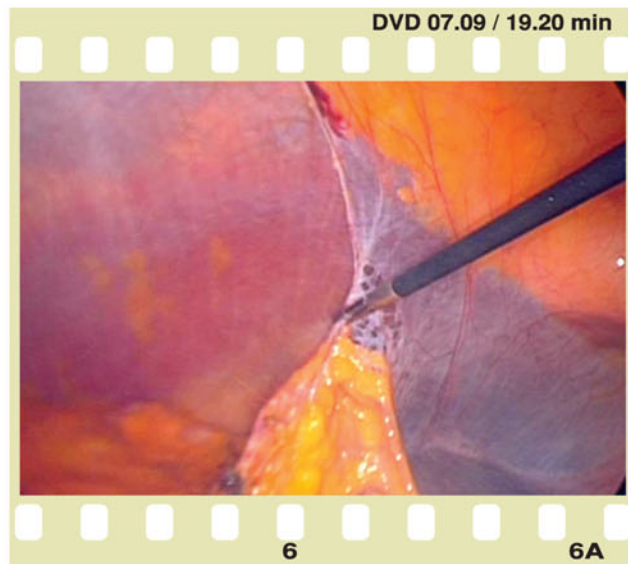
**FIGURES 1-2-3-4-** Après un pneumopéritoine créé à l'aide d'une aiguille de Veress dans l'hypochondre gauche, un trocart d'optique de 10 mm a été placé, sur la partie gauche de l'abdomen du patient au niveau de l'ombilic. Lors de l'exploration, on observe de nombreuses adhérences autour de l'ombilic. Puis, un autre trocart de 5 mm est introduit, le long d'une ligne verticale au dessus du premier, et une adhésiolyse est effectuée en douceur avec une seule pince de préhension.



**FIGURE 5-** Le contenu herniaire a été réintégré dans l'abdomen, par traction sur la pince de préhension vers la cavité, et par pression avec le doigt du chirurgien à l'extérieur, d'avant en arrière. Après l'intégration, on vérifie la viabilité et l'hémostase du contenu herniaire.

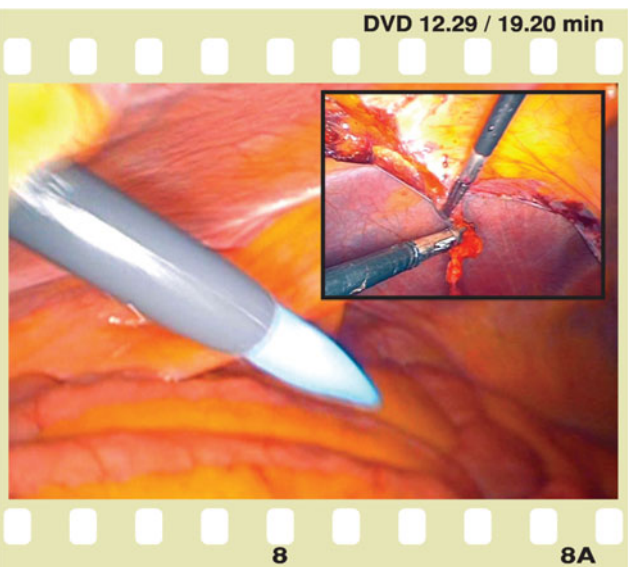


## PREPARATION ET INTRODUCTION DE LA PROTHESE DANS L'ABDOMEN



**FIGURE 6**-Tous les attachements de la paroi antérieure et du ligament rond sont sectionnés pour que la prothèse soit correctement adaptée à la paroi.

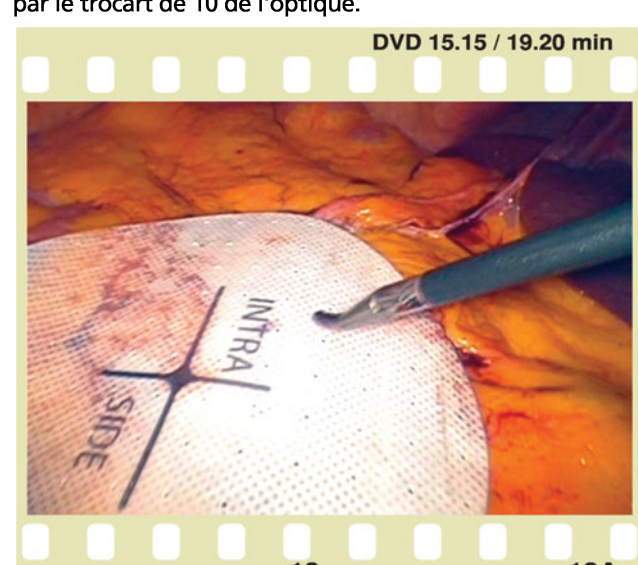
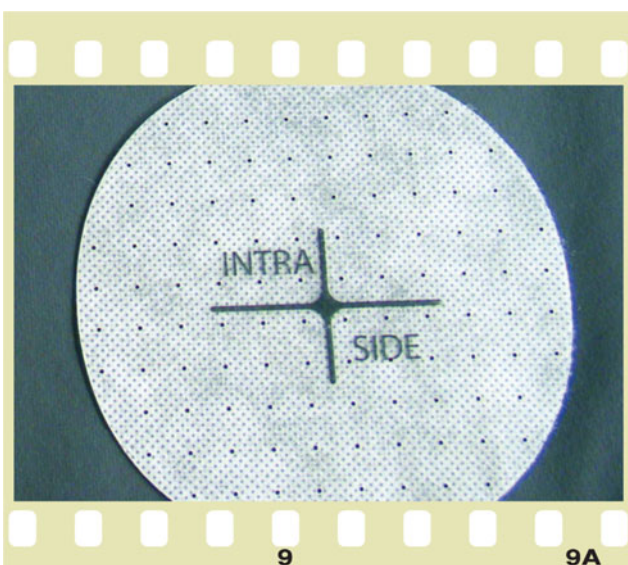
**FIGURE 7**-On effectue un avivement péritonéal autour de l'anneau de l'orifice herniaire, afin d'obtenir une bonne fixation de la prothèse à la paroi.



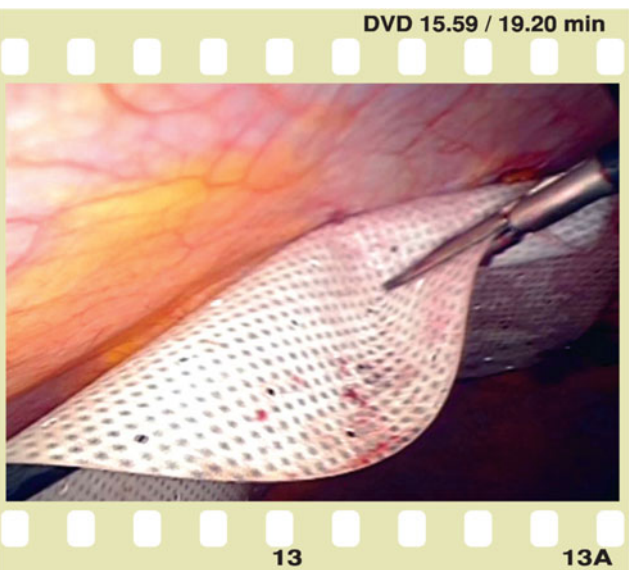
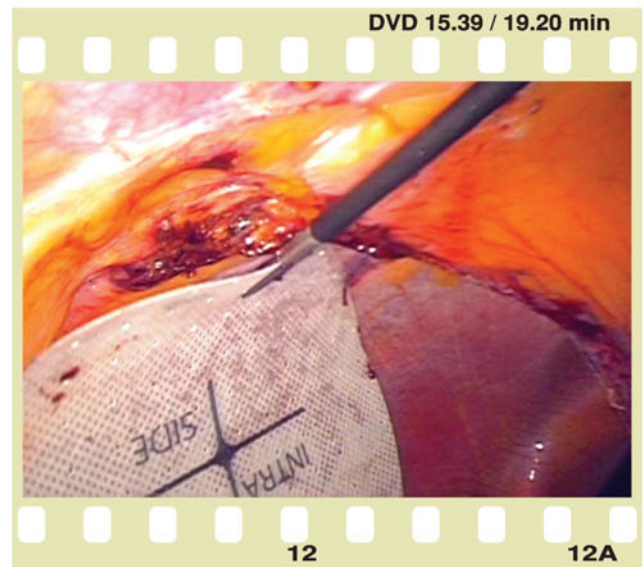
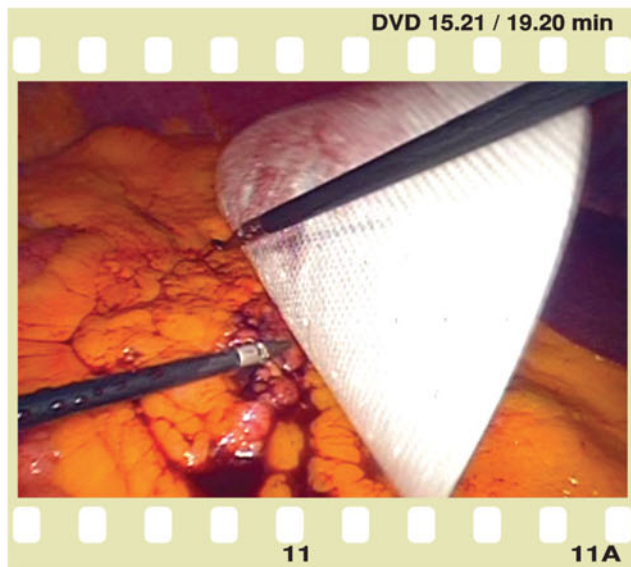
**FIGURE 8**-On insère un deuxième trocar de 5 mm, pour la pince de travail, dans le flanc gauche, au dessus du premier.

**FIGURE 9**-Nous utilisons la prothèse Silpromesh conçue, fabriquée et distribuée par le laboratoire chirurgical IOC. Il s'agit d'une prothèse composite bi-face, associant du polypropylène sur son côté pariétal et du silicone sur son côté viscéral.

**FIGURE 10**-Ici, une prothèse arrondie de 12 cm de diamètre, qui va déborder largement sur les berges de la hernie comme cela est recommandé. La prothèse est enroulée, face adhérente vers l'extérieur, et introduite dans l'abdomen par le trocar de 10 de l'optique.



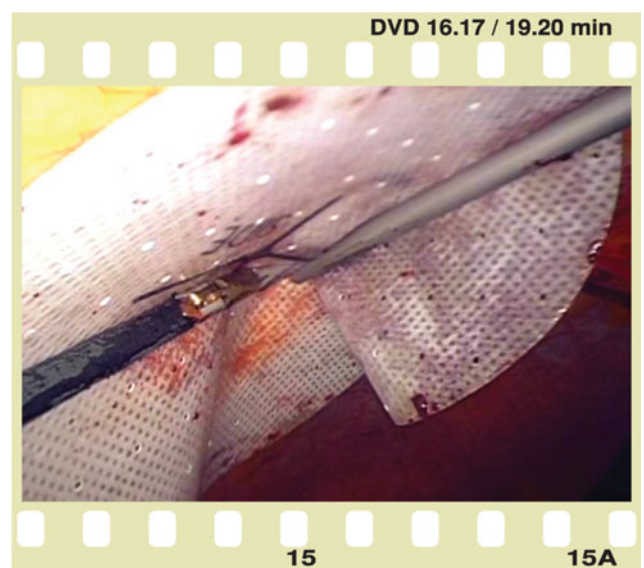
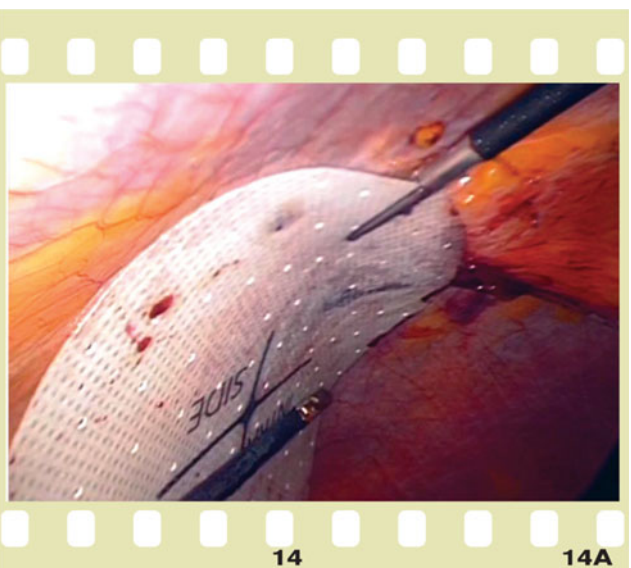
## ETALEMENT ET FIXATION DE LA PROTHESE SUR L'ORIFICE OMBILICAL



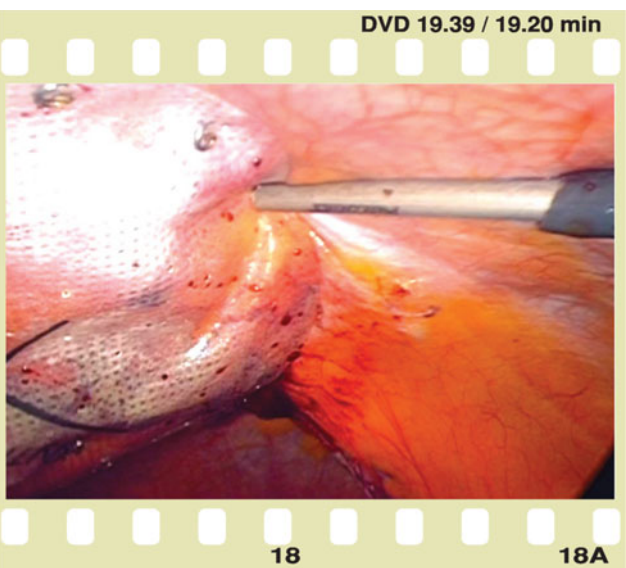
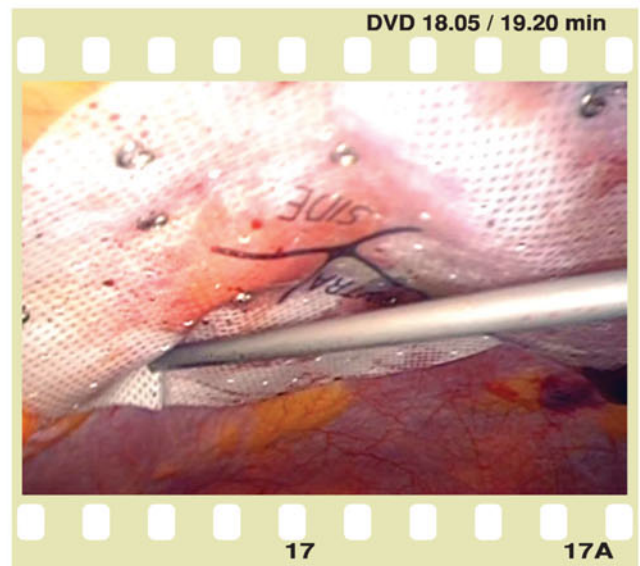
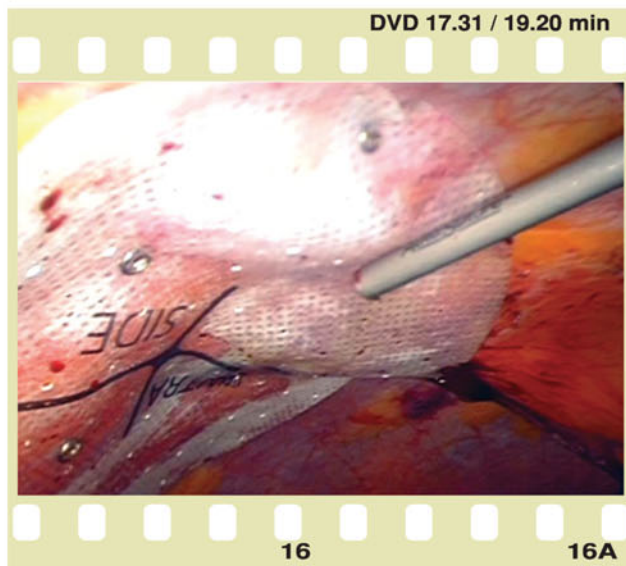
**FIGURES 11-12-13-** Compte tenu de cet enroulement, la prothèse devra être retournée à l'intérieur de l'abdomen.

**FIGURE 14-** Pour une bonne position, il faut centrer la prothèse sur l'orifice herniaire.

**FIGURE 15-** On fixe la prothèse en mettant une agrafe sur la mire de repérage, pour la centrer.



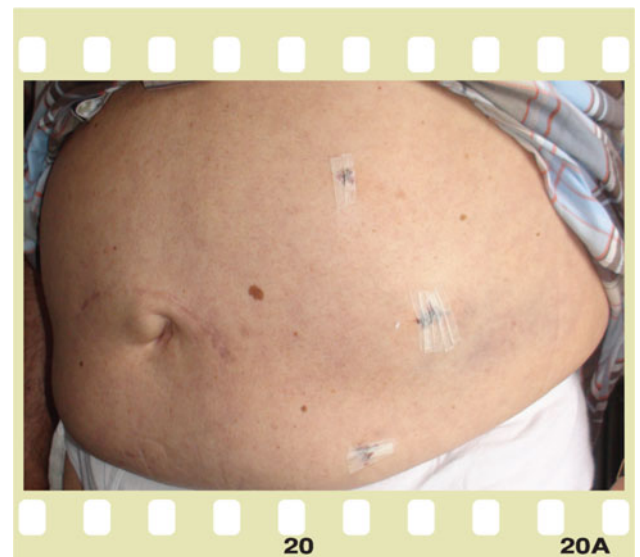
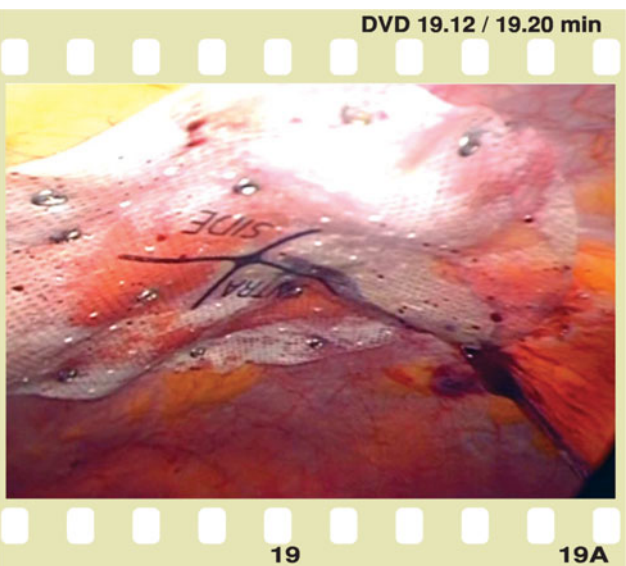
## AGRAFAGE EN DOUBLE COURONNE DE LA PROTHESE



**FIGURES 16-17-18-** On a effectué un agrafage en double couronne, en utilisant des agrafes spiralées (Taker 5 mm). Un premier rang central, péri-orificiel, puis un deuxième rang plus périphérique, en laissant de 2 à 3 cm entre chaque agrafe.

**FIGURE 19-** Vue finale intra-abdominale, avec la prothèse bien placée et fixée correctement.

**FIGURE 20-** Vue extérieure, post-opératoire du patient. On peut voir la cicatrice initiale, trans-ombilicale, et les 3 incisions des trocarts (deux de 5 mm, une de 10 mm) au niveau du flanc gauche de l'abdomen.



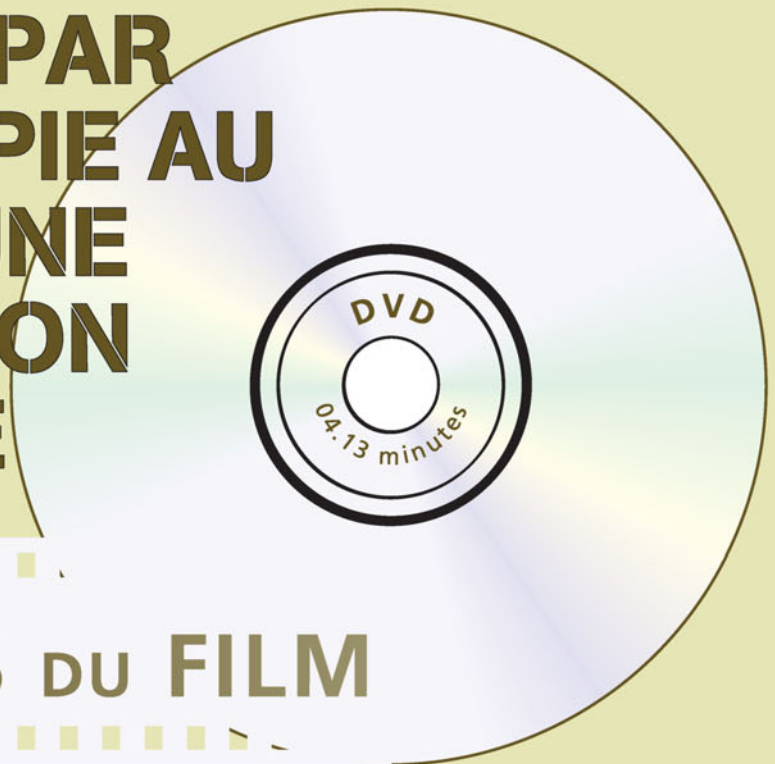

Jean BRUYNS



Giovanni DAPRI

# CURE D'HERNIE OMBILICALE PAR LAPAROSCOPIE AU TRAVERS D'UNE SEULE INCISION ABDOMINALE



AVEC

## DIAPORAMAS DU FILM

Réalisé par :

**Dr. Giovanni DAPRI**

**Dr. Jean BRUYNS**

EUROPEAN SCHOOL OF LAPAROSCOPIC SURGERY  
DEPARTMENT OF GASTROINTESTINAL SURGERY  
SAINT-PIERRE UNIVERSITY HOSPITAL  
BRUSSELS-BELGIUM



# CURE D'HERNIE OMBILICALE PAR LAPAROSCOPIE AU TRAVERS D'UNE SEULE INCISION ABDOMINALE

## INTRODUCTION DU FILM

: Le patient est placé en décubitus dorsal, avec les jambes et les bras le long du corps. Le chirurgien est à la gauche du patient et l'assistant tenant l'optique à la droite du chirurgien. La vidéo montre une hernie ombilicale traitée par laparoscopie au travers d'une seule incision abdominale réalisée dans le flanc gauche.

## PROTHESES UTILISEES


: Bard Composix® L/P 15,9x21 cm.

## DEROULEMENT DE LA TECHNIQUE


: Une incision transverse de 2 cm de diamètre est réalisée en flanc gauche, et un point en bourse au Polydioxone 1 (PDS) est placé sur les berges de l'aponévrose musculaire antérieure. L'aponévrose postérieure et le péritoine sont aussi ouverts et un point en bourse au Polyglactine 0 (Vicryl) est placé. Un trocart de 11 mm non-disposable, pour une optique de 10 mm, 30°, non flexible et de longueur standard, est introduit dans les deux points en bourse et le pneumopéritoine est créé. Des instruments courbes et réutilisables (Karl-Storz Endoskope, Tuttlingen, Allemagne) tels qu'une pince à préhension I, un crochet coagulateur et les ciseaux bipolaires sont utilisés de deux façons différentes.

La pince à préhension I est introduite à travers une fenêtre aponévrotique séparée à l'extrémité inférieure de l'aponévrose, en dehors des points en bourse et du trocart de 11 mm. Les autres instruments courbes comme le crochet coagulateur, les ciseaux bipolaires et la pince droite à agraffer, sont introduits dans les points en bourse et à côté du trocart de 11 mm. Grâce aux courbes des instruments, une triangulation de travail est rétablie à l'intérieur de l'abdomen et le chirurgien peut travailler dans une position ergonomique semblable à la chirurgie laparoscopique classique.


Le défaut herniaire est mesuré et une prothèse biface d'un diamètre de 2 x 3 cm en plus est placée à l'intérieur de l'abdomen par le trocart de 11 mm. Le ligament falciforme du foie est libéré de manière à faire la place à la future prothèse. Deux points percutanés aux extrémités de la prothèse sont passés. La prothèse est ainsi attirée vers la paroi et la fixation est réalisée par des tackers résorbables (Permasorb, Bard). A la fin de l'intervention les instruments sont retirés de l'abdomen sous contrôle de l'optique, et les points en bourse sont fermés et renforcés par des autres points. L'incision finale mesure 2 cm.



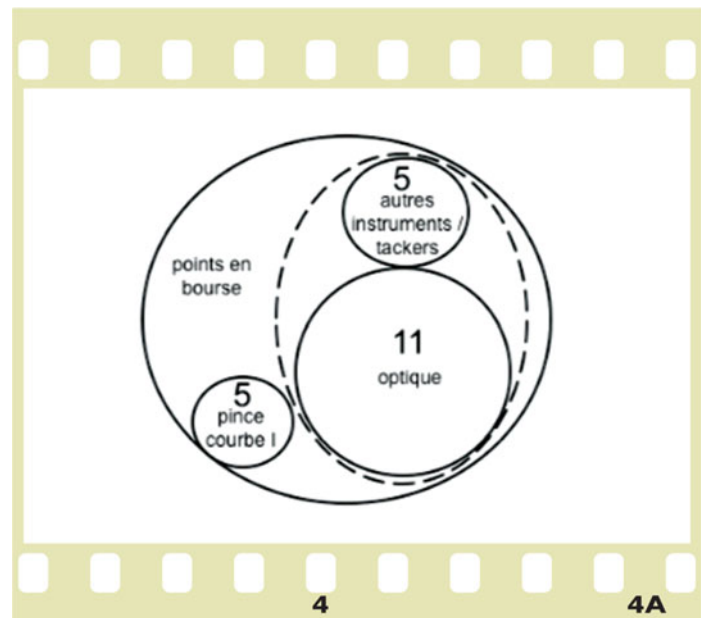
**FIGURE 1-** Karl Storz-Endoskope: pince à préhension I de Dapri, courbe et réutilisable.



**FIGURE 2 -** Karl Storz-Endoskope: crochet de dissection et de coagulation de Dapri, courbe et réutilisable.

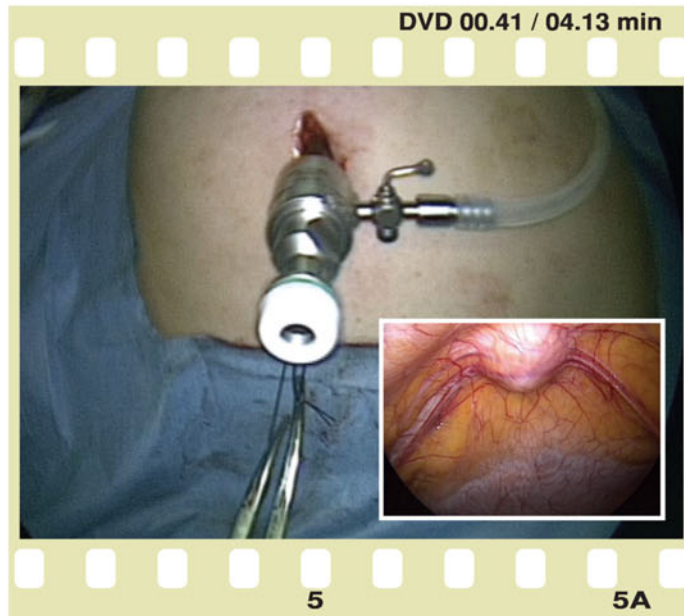


**FIGURE 3 -**Karl Storz-Endoskope: ciseaux bipolaires de Dapri, courbes et réutilisables.

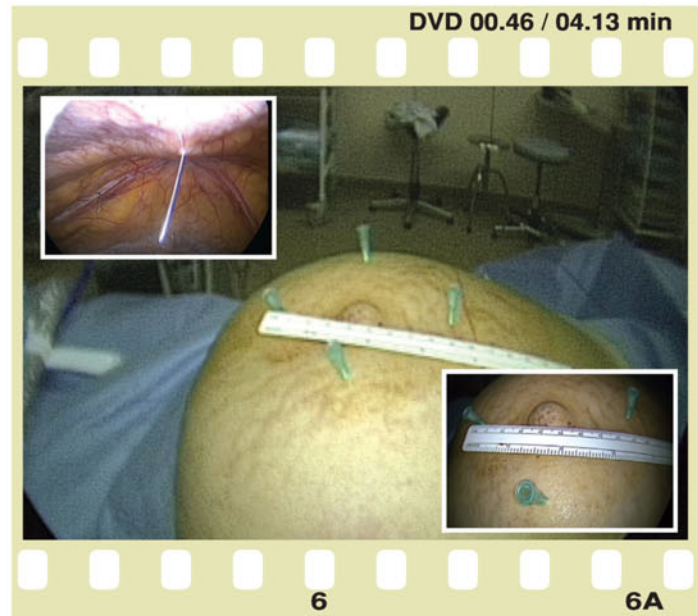


**FIGURE 4.**Mise en place des points en bourse, des instruments et du système optique au travers de la seule incision abdominale.

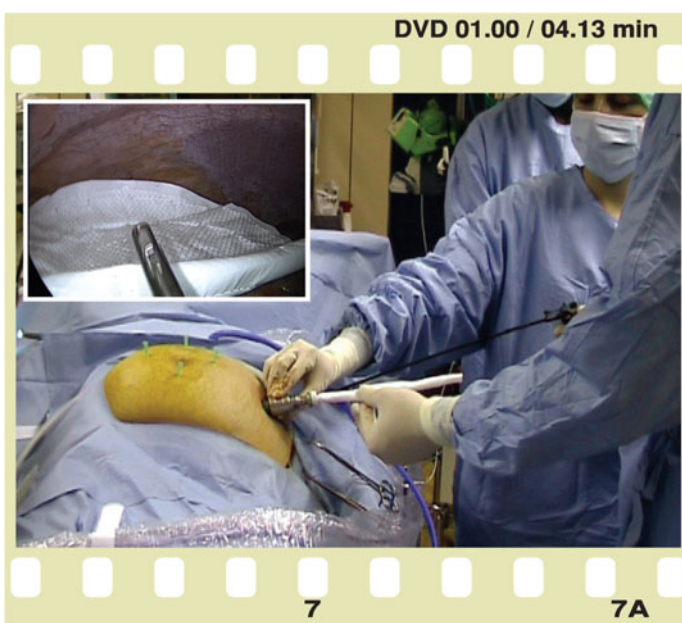



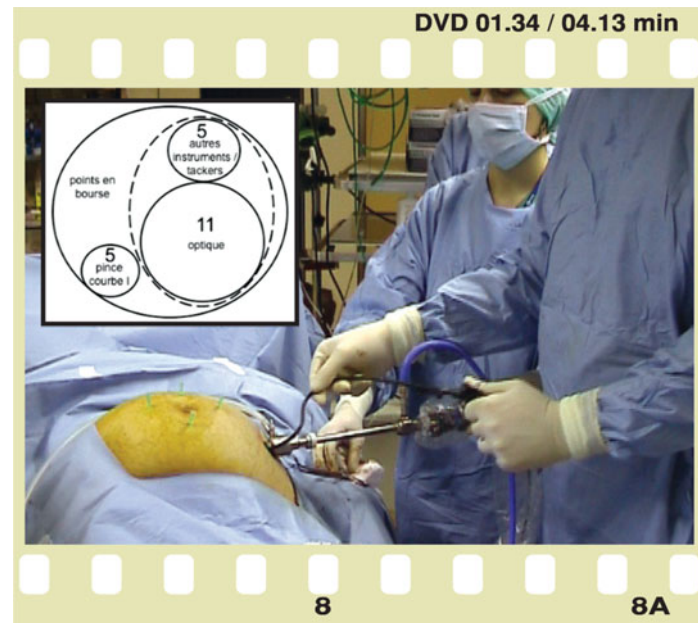
**FIGURE 5-** Une incision transverse de 2 cm de diamètre est réalisée en flanc gauche, et deux points en bourse au Polydioxone 1 (PDS) et Polyglactine 0 (Vicryl) sont placés. Un trocart de 11 mm non disponible pour une optique de 10 mm, 30°, non flexible et de longueur standard est introduit dans les deux points en bourse.



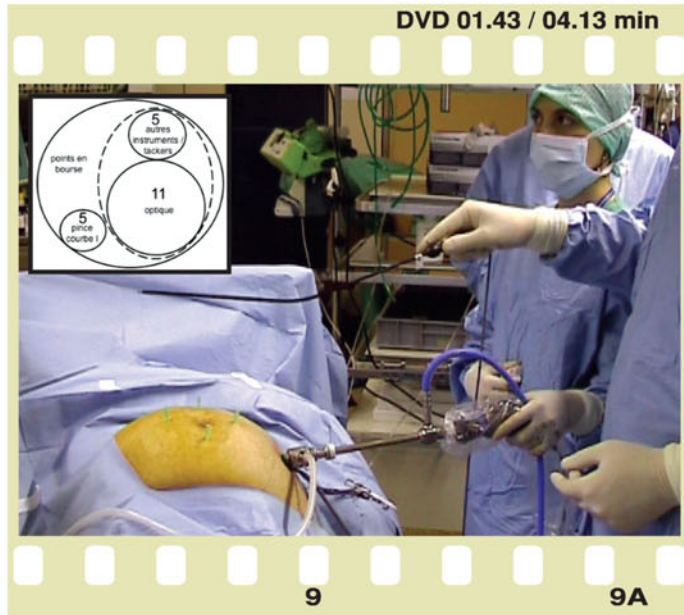
**FIGURE 6-** Le pneumopéritoine est créé. Le défaut herniaire est mesuré par des aiguilles droites.



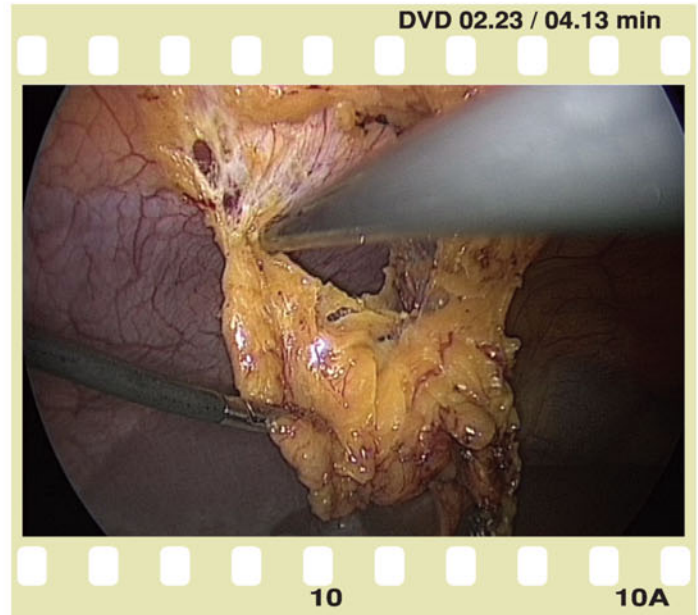
**FIGURE 7-** Une prothèse biface d'un diamètre de 2 x 3 cm en plus est placée à l'intérieur de l'abdomen par le trocart de 11 mm.



**FIGURE 8-** La pince courbe à préhension I est introduite à travers une fenêtration aponévrotique séparée à l'extrémité inférieure de l'aponévrose, en dehors des points en bourse et du trocart de 11 mm.



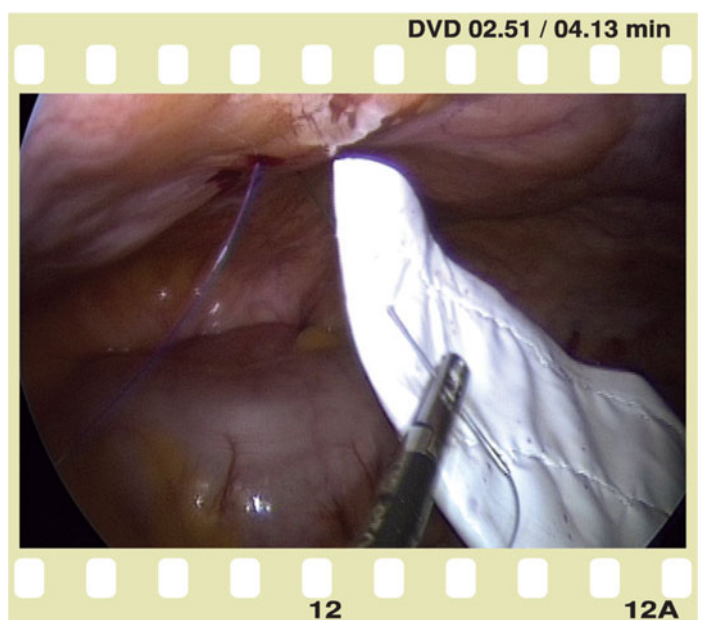
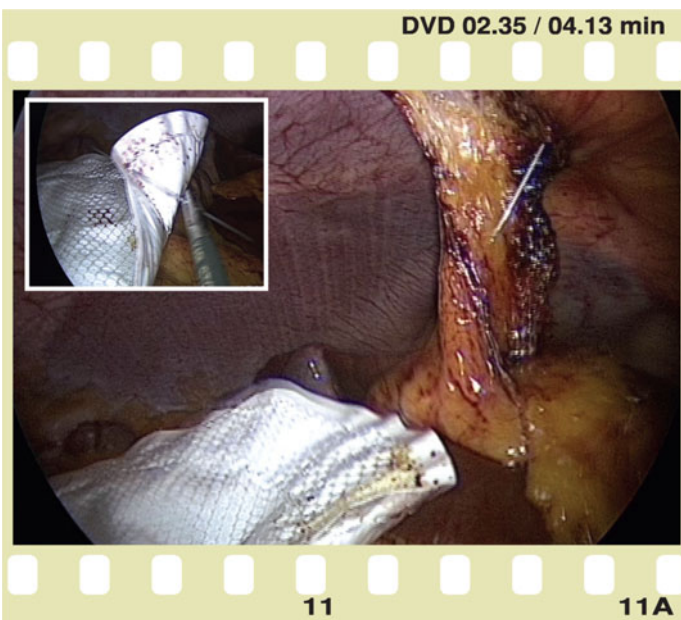
**FIGURE 9-** Les autres instruments courbes comme le crochet coagulateur, les ciseaux bipolaires et la pince droite à agraffer, sont introduits dans les points en bourse et à côté du trocart de 11 mm.



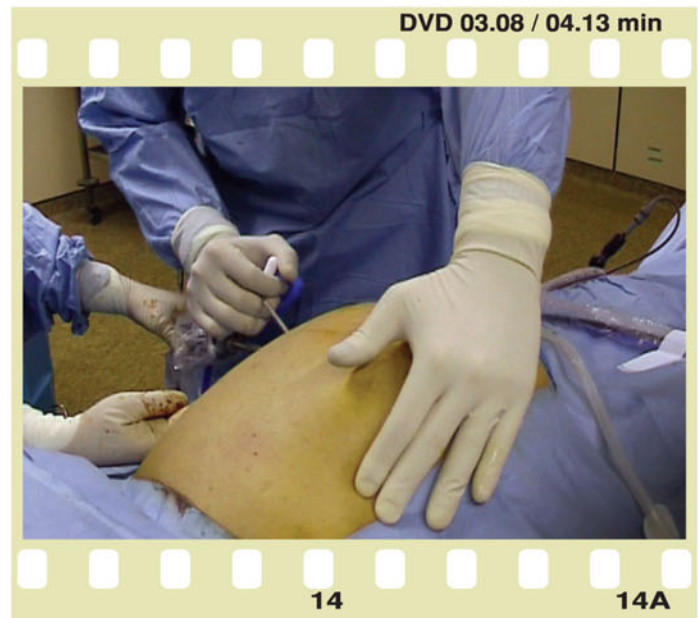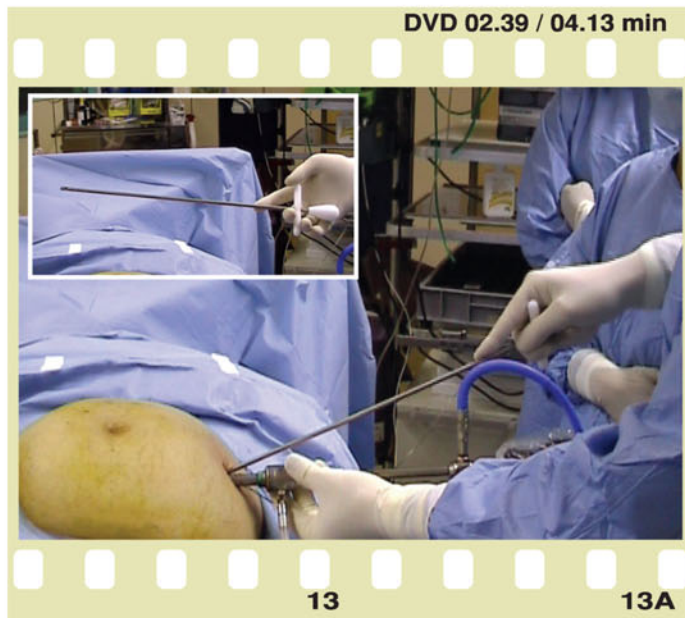
**FIGURES 10-**Le ligament falciforme du foie est libéré de manière à faire la place à la future prothèse.

### REMARQUE DE L'AUTEUR

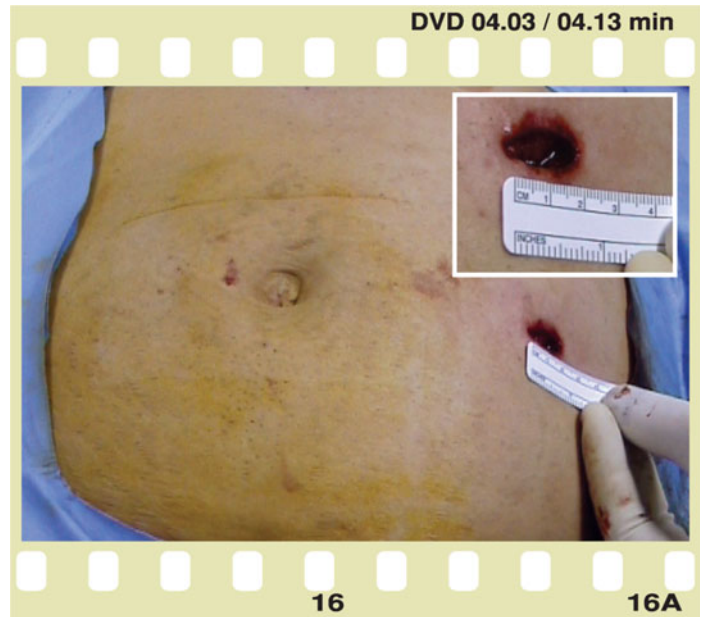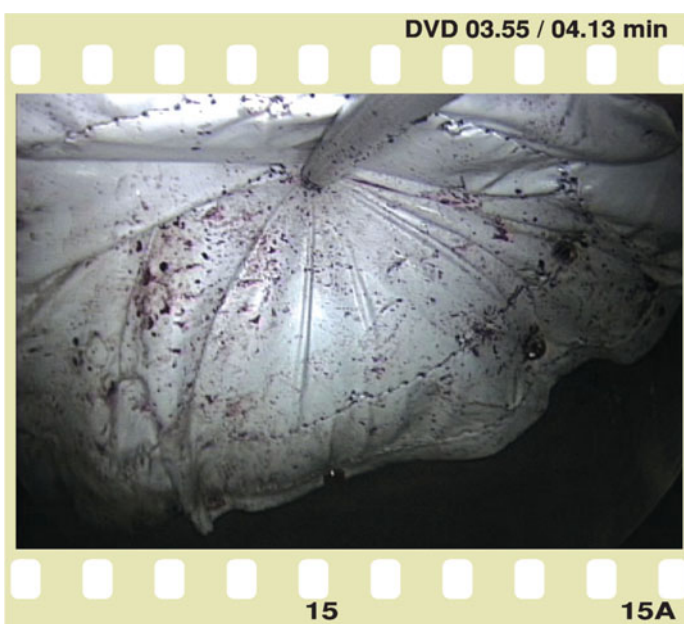Grâce aux courbes des instruments, une triangulation de travail est rétablie à l'intérieur de l'abdomen et le chirurgien peut travailler dans une position ergonomique semblable à la chirurgie laparoscopique classique.



**FIGURES 11-12-**Deux points percutanés aux extrémités de la prothèse sont passés. La prothèse est ainsi attirée vers la paroi.



**FIGURES 13-14-15-** La pince droite à agraffer est introduite dans les points en bourse et à côté du trocart de 11 mm. La fixation est réalisée par des tackers résorbables (Permasorb, Bard) grâce à une contre-pression créée par l'autre main du chirurgien à l'extérieur de l'abdomen.



**FIGURE 16-** A la fin de l'intervention les instruments sont retirés de l'abdomen sous contrôle de l'optique, et les points en bourse sont fermés et renforcés. L'incision finale mesure 2 cm.

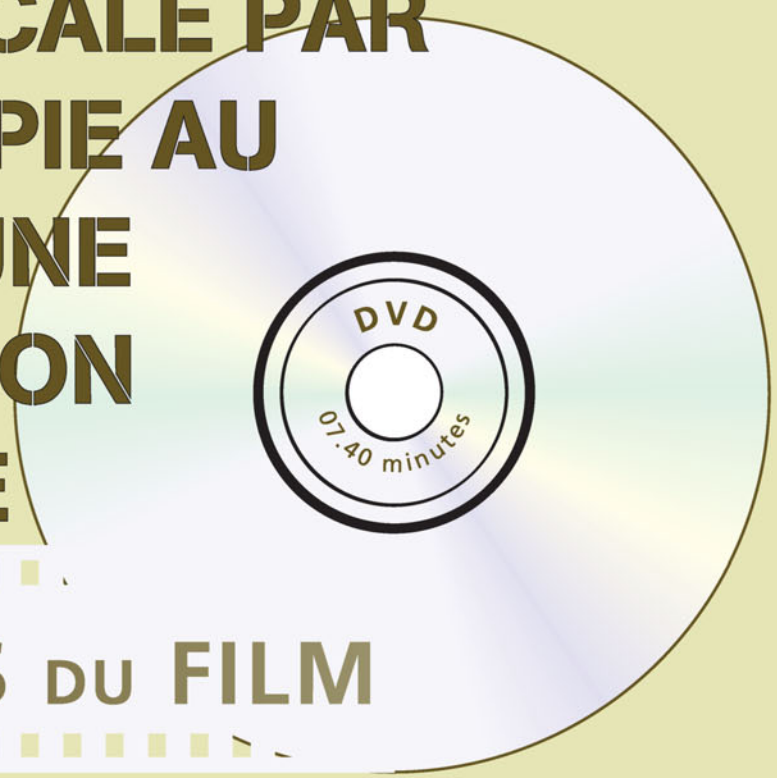

Jean BRUYNS



Giovanni DAPRI

# CURE D'EVENTRATION PARAOMBILICALE PAR LAPAROSCOPIE AU TRAVERS D'UNE SEULE INCISION ABDOMINALE



AVEC

## DIAPORAMAS DU FILM

Réalisé par :

**Dr. Giovanni DAPRI**

**Dr. Jean BRUYNS**

EUROPEAN SCHOOL OF LAPAROSCOPIC SURGERY  
DEPARTMENT OF GASTROINTESTINAL SURGERY  
SAINT-PIERRE UNIVERSITY HOSPITAL  
BRUSSELS-BELGIUM



# CURE D'ÉVENTRATION PARAOMBILICALE PAR LAPAROSCOPIE AU TRAVERS D'UNE SEULE INCISION ABDOMINALE


**INTRODUCTION DU FILM** : Le patient est placé en décubitus dorsal, avec les jambes et les bras le long du corps. Le chirurgien est à la gauche du patient et l'assistant tenant l'optique à la droite du chirurgien. L'intervention est entièrement réalisée par une seule incision dans le quadrant opposé en diagonale au défaut herniaire. Cette vidéo montre une éventration para-ombilicale droite traitée par laparoscopie au travers d'une seule incision dans le flanc gauche.

**PROTHESES UTILISEES** : Bard Composix® E/P 10,2x15,2 cm.


**DEROULEMENT DE LA TECHNIQUE** : Une incision transverse de 2 cm de diamètre est réalisée en flanc gauche, et un point en bourse au Polydioxone 1 (PDS) est placé sur les berges de l'aponévrose musculaire antérieure. L'aponévrose postérieure et le péritoine sont aussi ouverts et un point en bourse au Polyglactine 0 (Vicryl) est placé. Un trocart de 11 mm non-disposable, pour une optique de 10 mm, 30°, non flexible et de longueur standard, est introduit dans les deux points en bourse et le pneumopéritoine est créé. Des instruments courbes et réutilisables (Karl-Storz Endoskope, Tuttlingen, Allemagne) tels qu'une pince à préhension I, un crochet coagulateur et les ciseaux bipolaires sont utilisés de deux façons différentes.

La pince à préhension I est introduite à travers une fenêtre aponévrotique séparée à l'extrémité inférieure de l'aponévrose, en dehors des points en bourse et du trocart de 11 mm. Les autres instruments courbes comme le crochet coagulateur, les ciseaux bipolaires et la pince droite à agraffer, sont introduits dans les points en bourse et à côté du trocart de 11 mm. Grâce aux courbes des instruments, une triangulation de travail est rétablie à l'intérieur de l'abdomen et le chirurgien peut travailler dans une position ergonomique semblable à la chirurgie laparoscopique classique.


Le défaut herniaire est libéré du grand épiploon incarcerated et de la graisse couvrant le péritoine pariétal, de manière à faire place à la future prothèse. Le défaut herniaire est mesuré et une prothèse biface d'un diamètre de 2 x 3 cm en plus est placée à l'intérieur de l'abdomen par le trocart de 11 mm. Un point percutané est passé au centre de la prothèse. La prothèse est ainsi attirée vers la paroi et la fixation est réalisée par des tackers résorbables (SorbaFix, Bard). A la fin de l'intervention les instruments sont retirés de l'abdomen sous contrôle de l'optique, et les points en bourse sont fermés et renforcés par des autres points. L'incision finale mesure 2 cm.



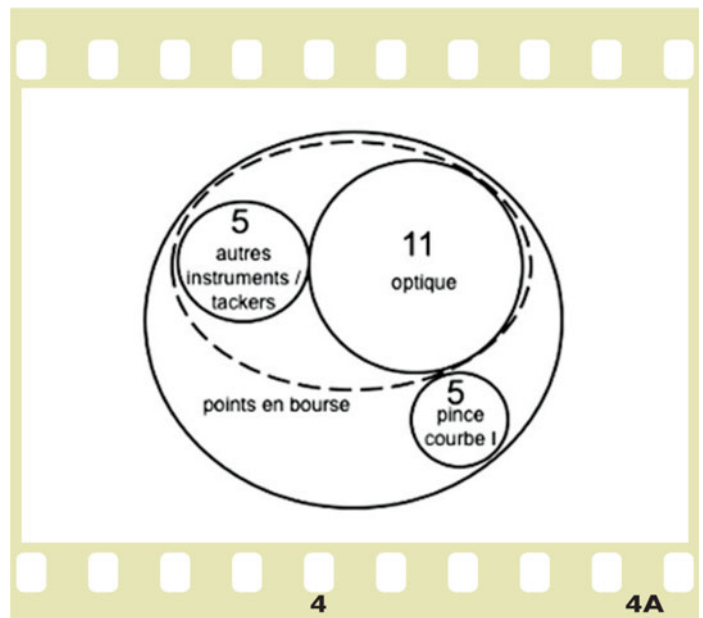
**FIGURE 1-** Karl Storz-Endoskope: pince à préhension I de Dapri, courbe et réutilisable.



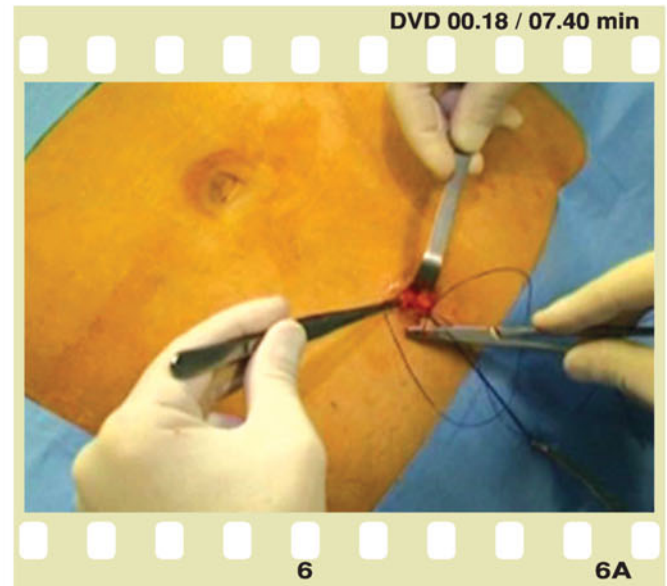
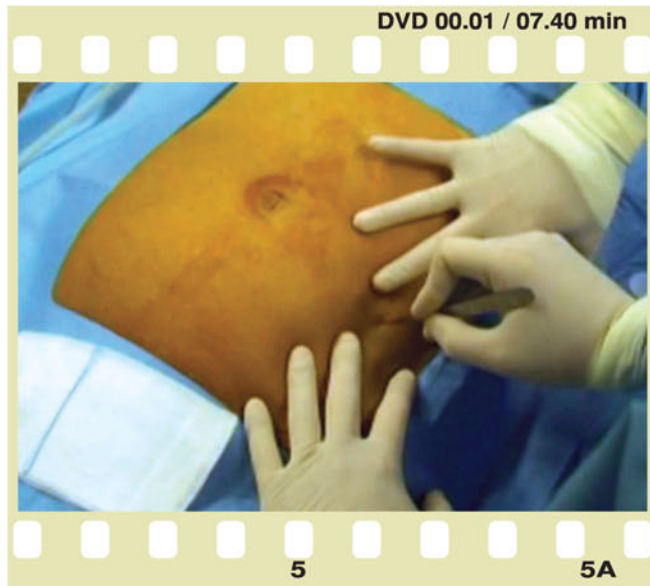
**FIGURE 2** -Karl Storz-Endoskope: crochet de dissection et de coagulation de Dapri, courbe et réutilisable.



**FIGURE 3 -** Karl Storz-Endoskope: ciseaux bipolaires de Dapri, courbes et réutilisables.

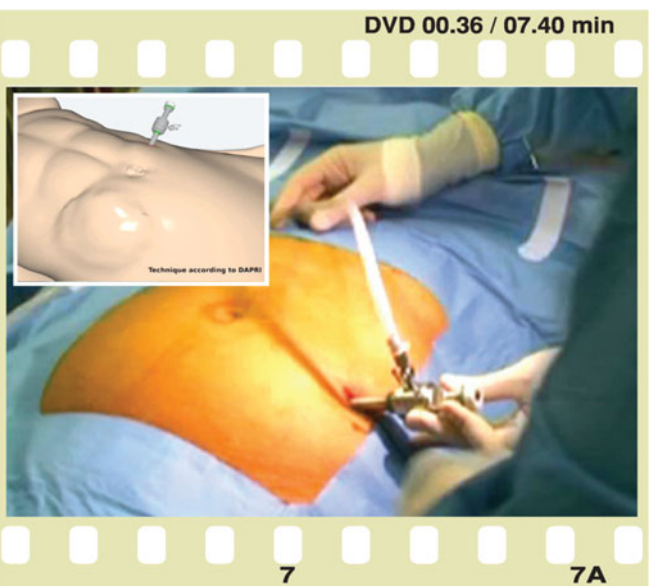


**FIGURE 4 -** Mise en place des points en bourse, des instruments et du système optique au travers de la seule incision abdominale.



**FIGURE 5-** Une incision transverse de 2 cm de diamètre est réalisée en flanc gauche.

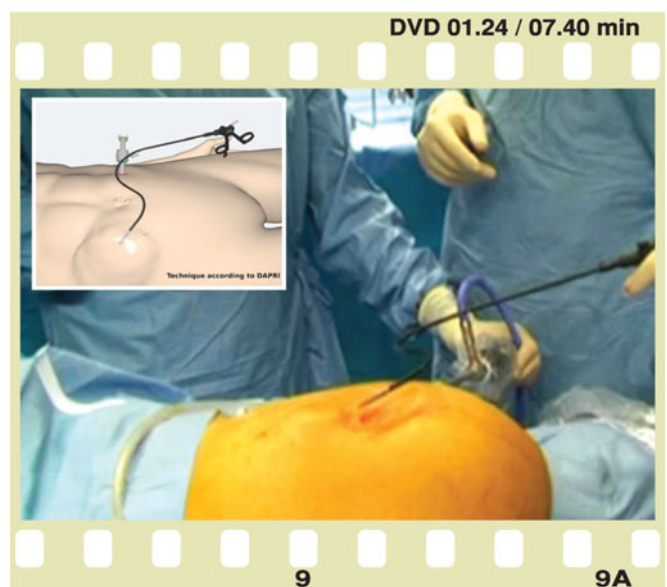
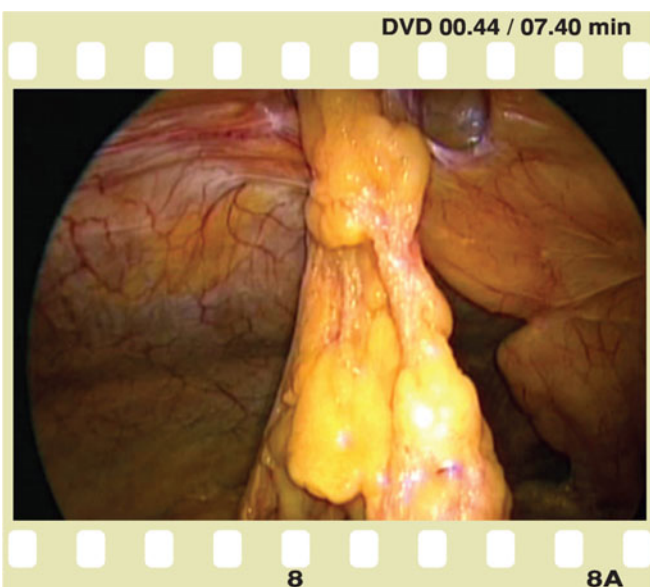
**FIGURE 6-** Un point en bourse au Polydioxone 1 (PDS) est placé sur les berges de l'aponévrose musculaire antérieure. L'aponévrose postérieure et le péritoine sont ouverts et un point en bourse au Polyglactine 0 (Vicryl) est placé.

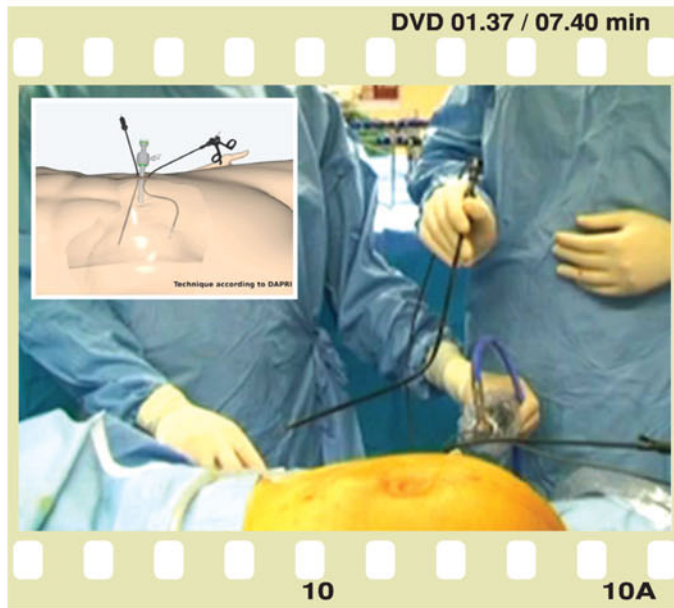


**FIGURE 7-** Un trocar de 11 mm non-disposable, pour une optique de 10 mm, 30° non flexible et de longueur standard, est introduit dans les deux points en bourse et le pneumopéritoine est créé.

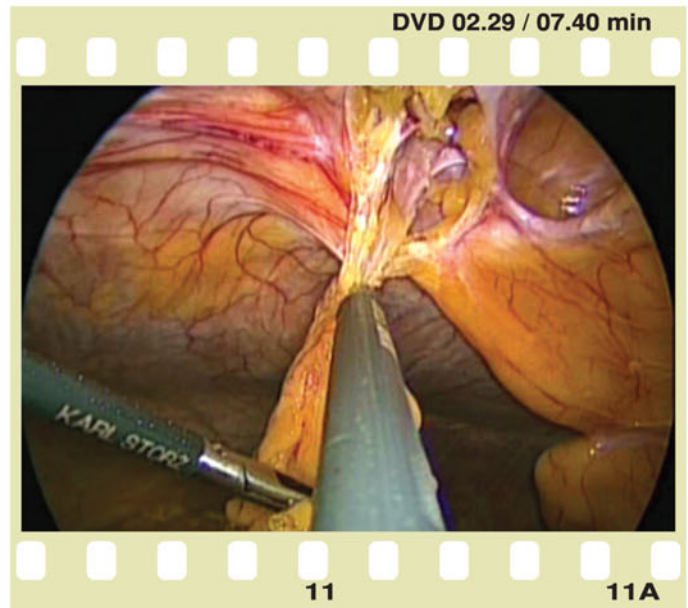
**FIGURE 8-** L'exploration de la cavité abdominale met en évidence une éventration paraombilicale droite avec le grand épiploon incarcerated.

**FIGURE 9-** La pince courbe à préhension I est introduite à travers une fenêtre aponévrotique séparée à l'extrémité inférieure de l'aponévrose, en dehors des points en bourse et du trocar de 11 mm.





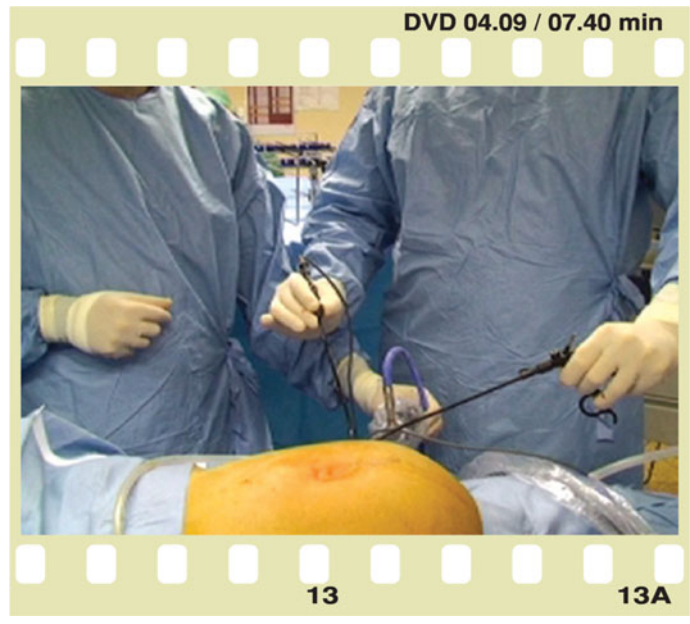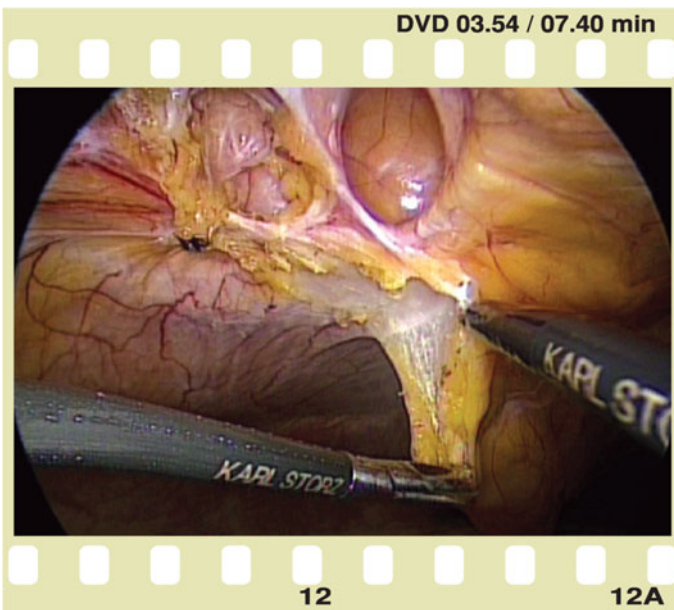
**FIGURE 10-** Les autres instruments courbes comme le crochet coagulateur, les ciseaux bipolaires et la pince droite à agraffer, sont introduits dans les points en bourse et à côté du trocart de 11 mm.



**FIGURES 11-12-**e défaut herniaire est libéré du grand épiploon incarcerated et de la graisse couvrant le péritoine pariétal, de manière à faire place à la future prothèse.

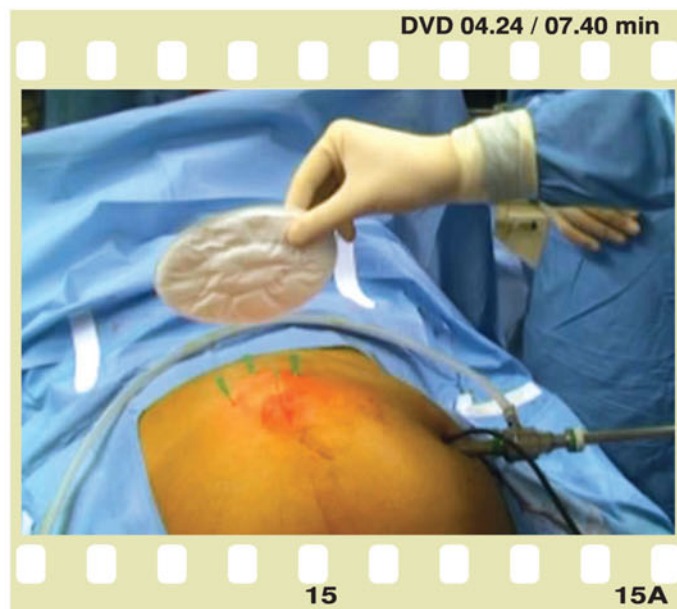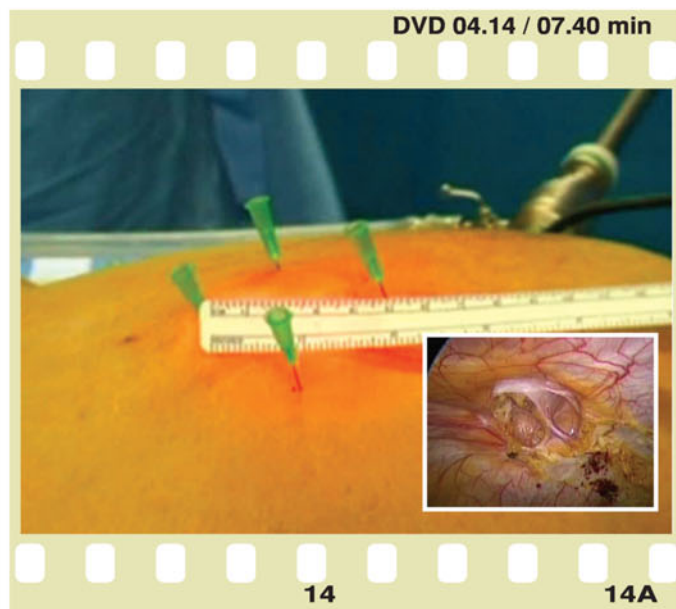
### REMARQUE DE L'AUTEUR

Grâce aux courbes des instruments, une triangulation de travail est rétablie à l'intérieur de l'abdomen et le chirurgien peut travailler dans une position ergonomique semblable à la chirurgie laparoscopique classique.



**FIGURE 13-**Position ergonomique du chirurgien similaire à la laparoscopie classique.

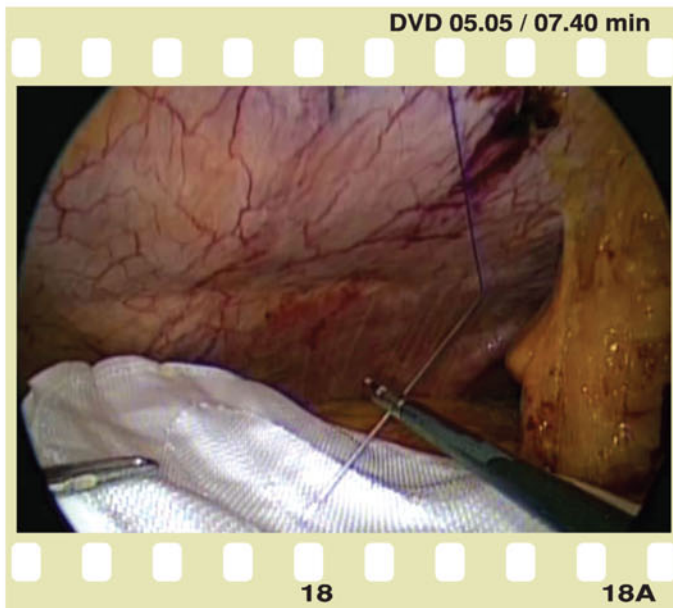




FIGURES 14-15-16- Le défaut herniaire est mesuré en mettant des aiguilles droites aux extrémités cardinales. Une prothèse biface d'un diamètre de 2 x 3 cm en plus est placée à l'intérieur de l'abdomen par le trocart de 11 mm.

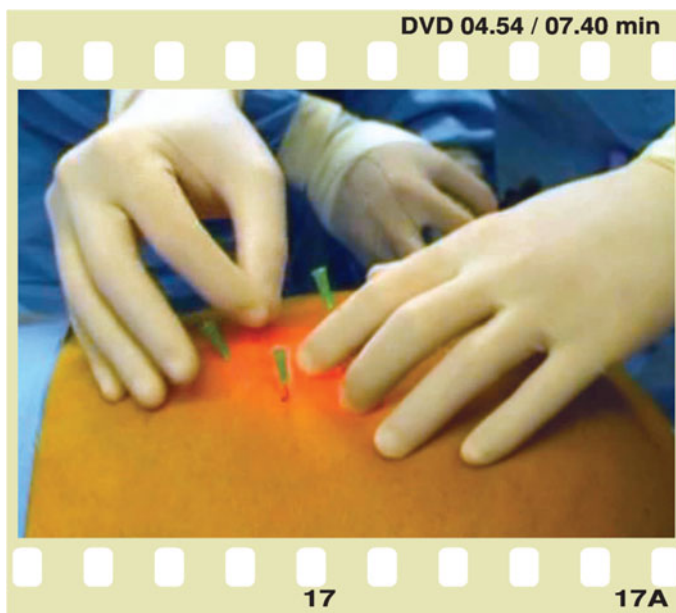
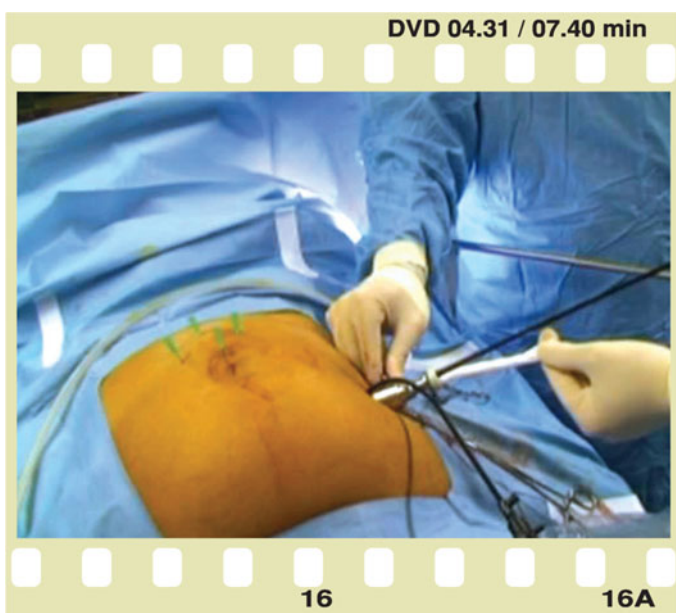
FIGURE 17- Un point percutané est passé au centre de la prothèse.



FIGURES 18-19-20-La prothèse est ainsi attirée vers la paroi grâce à ce point percutané.

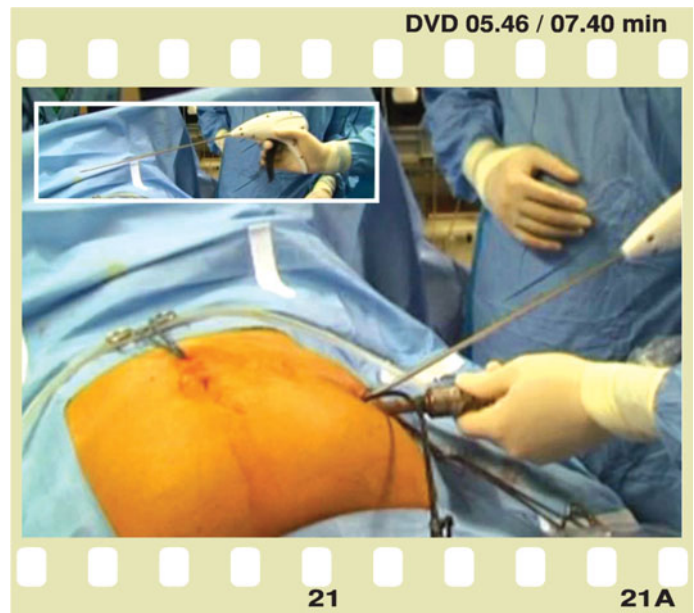
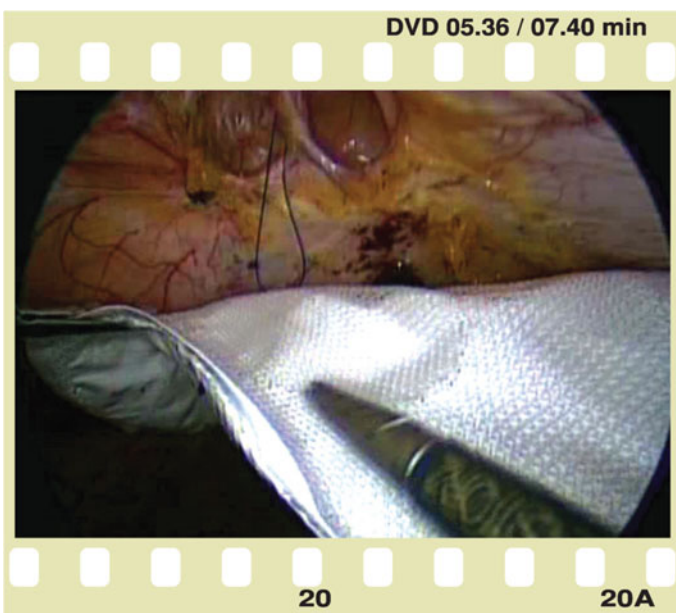
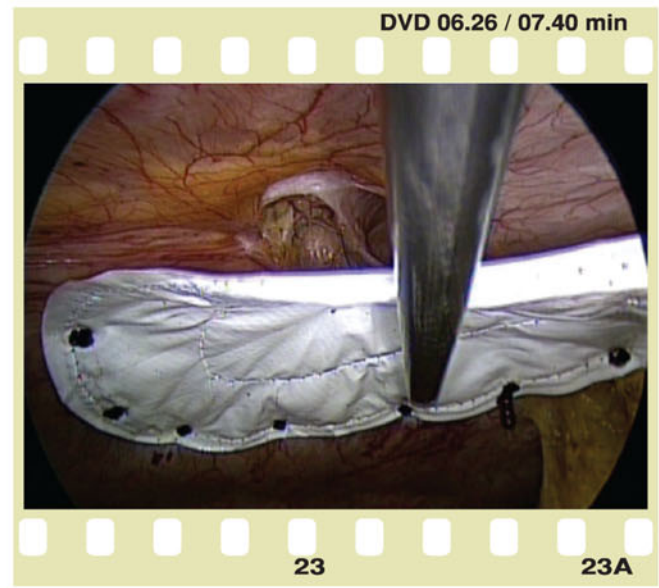
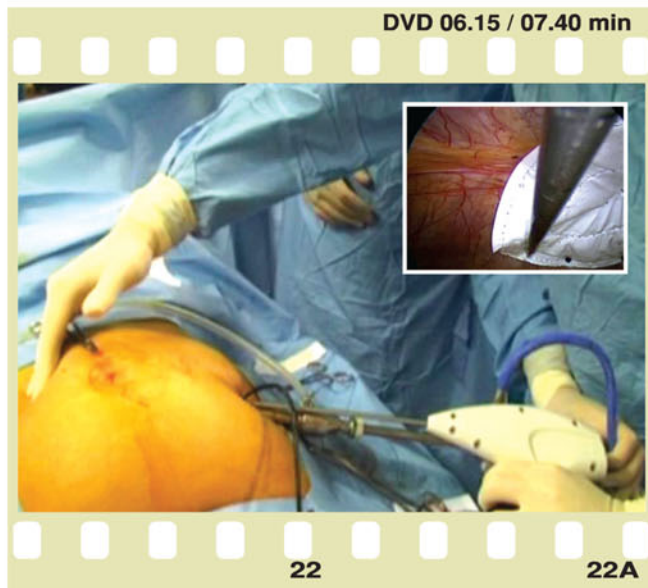
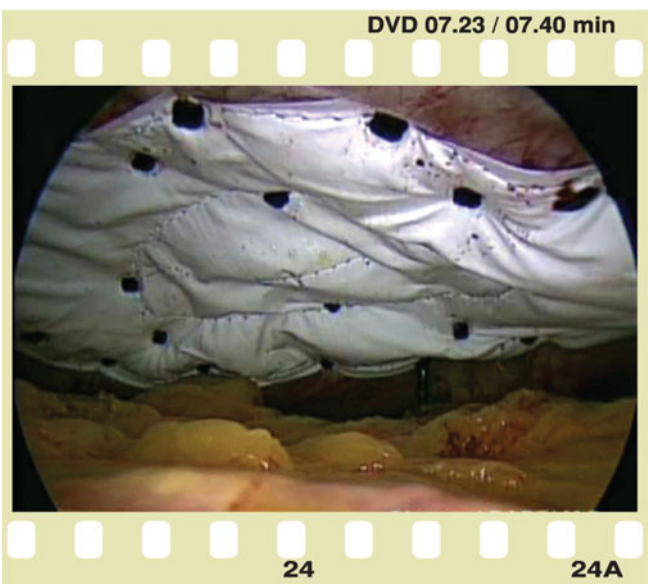


FIGURE 21-La pince droite àagrafer est introduite dans les points en bourse et à côté du trocart de 11 mm.

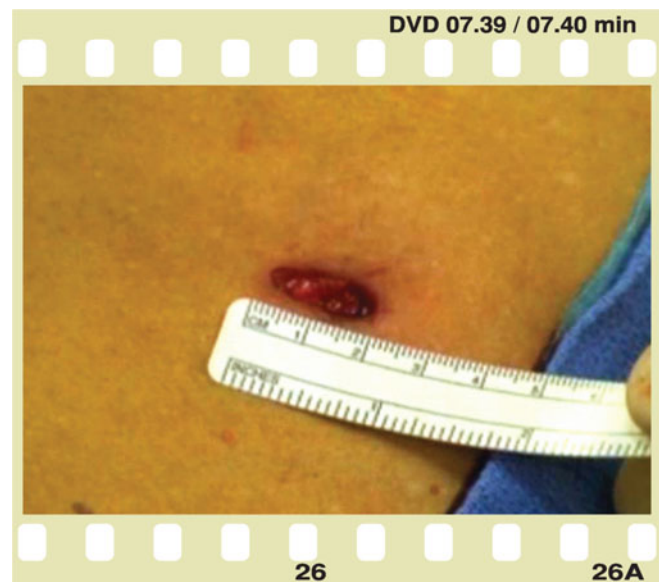
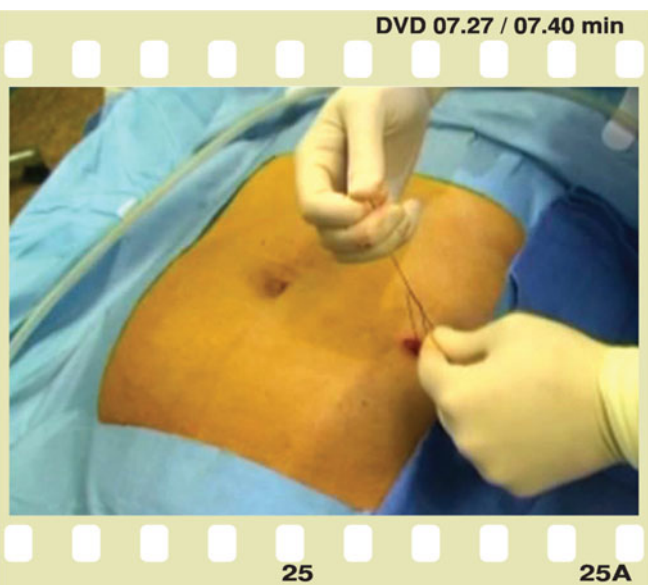
**FIGURES 22-23-**La fixation est réalisée par des tackers résorbables (SorbaFix, Bard) grâce à une contre-pression créée par l'autre main du chirurgien à l'extérieur de l'abdomen.



**FIGURE 24-**A la fin de l'intervention les instruments sont retirés de l'abdomen sous contrôle de l'optique et le pneumopéritoine est évacué.

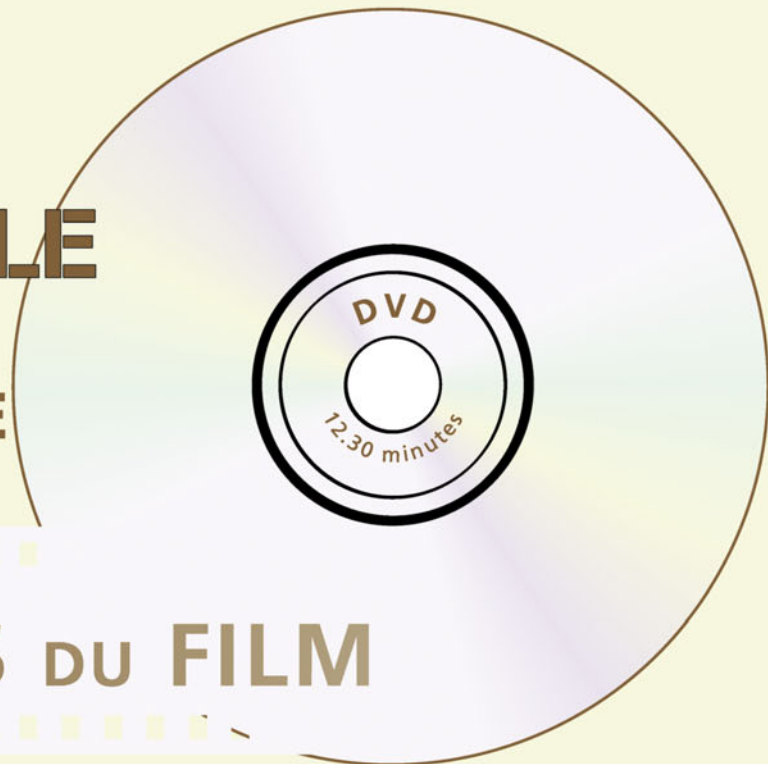**FIGURE 25-**Les points en bourse sont fermés et renforcés par des autres points.



**FIGURE 26-**L'incision finale mesure 2 cm.



# HERNIE INCISIONNELLE REPARATION RETROMUSCULAIRE



AVEC

## DIAPORAMAS DU FILM

Réalisé par :

**Pr. Volker SCHUMPELICK**

Avec la collaboration de:

**M. SAKLAK, J. CONZE**

**CV:** 1978 Specialist of Surgery and chief resident University Clinic Hamburg  
1982 Professor of Surgery University Clinic Hamburg  
1985 Director of the Surgical University Clinic Aachen  
1994 Honorary doctor of the University of Moscow

**Organizational Memberships/Honorary Member:** Deutsche Gesellschaft für Chirurgie , Berufsverband der Deutschen Chirurgie, Niederrheinisch Westfälische Vereinigung der Chirurgen, Vereinigung der belgisch-niederländisch-deutschen-Grenzland Chirurgen, Society International de Chirurgie, International Gastrosurgical Club, European Association for Endoscopic Surgery, European Society of Surgery, St. Mark's Association, Great Britain, Royal College of Surgeons, Glasgow, American College of Surgeons (ACS), European Hernia Society (EHS), American Hernia Society (AHS), German Hernia Society, Österreichische Gesellschaft für Chirurgie (ÖGC), Asian-Pacific Hernia Society

**Editor, Co-Editor and or member of advisory boards of scientific journals**

1986 - 1991 Theoretical surgeon  
1988 - 1991 Hepatogastroenterology  
1987 - Der Chirurg  
1987 - Langenbecks Archiv  
1988 - Leber Magen Darm  
1988 - Gastro Verdauung u. Stoffwechselkrankheiten  
1991 - Acta Chirurgica Austriaca (European Surgeon)  
1998 - Der Onkologe  
1998 - Hernia  
2008 - Surgery

Pr. Dr. Volker Schumpelick  
Falkensteiner Ufer 34  
22587 Hamburg  
volker@schumpelick.de

# HERNIE INCISIONNELLE

## REPARATION RETROMUSCULAIRE

**INTRODUCTION DU FILM** : La réparation par suture des hernies incisionnelles est obsolète et ne devrait plus être utilisée. Il y a différentes options chirurgicales pour atteindre une réparation suffisante du defect de fascia qui inclut l'implantation des prothèses. La réparation rétromusculaire de la hernie incisionnelle est une technique bien standardisée de renforcement extrapéritonéal.

**PROTHESES UTILISEES** : Polypropylène non-résorbable tissé à larges mailles avec Monocryl résorbable.

**DEROULEMENT DE LA TECHNIQUE** : Excision de la cicatrice de peau au-dessus de la longueur. La préparation du sac herniaire et le bord du fascia defect. La cavité abdominale est toujours ouverte et la cicatrice complète du fascia est incisée. Une adhésiolysise locale est exécutée pour libérer les structures intra-abdominales du mur abdominal. Pour créer un espace suffisant de prothèse, la gaine du droit est incisée médialement pour préserver autant que possible le fascia antérieur. L'espace rétromusculaire est préparé par la dissection. Pour faciliter une subduction suffisante de prothèse dans la ligne médiane il est nécessaire d'inciser la gaine postérieure du droit des deux côtés de la ligne blanche sur une longueur de 5-6 cm. Au-dessous de l'arcade de Douglas l'espace préperitonéal peut être disséqué au besoin loin derrière l'os pubien dans le Retzius. La gaine péritonéale postérieure du droit est fermée avec une suture courante et résorbable (1-0). La prothèse est coupée en bonne taille et placée dans l'espace rétromusculaire droit. La fixation de la prothèse est réalisée avec des points simples. Des drains sub-fasciaux sont placés sur la prothèse suivie de la fermeture de la gaine antérieure de droit avec un surjet non résorbable (1-0), reconstituant de la ligne blanche. Un drain sous-cutané et une fermeture par surjet terminent la procédure.

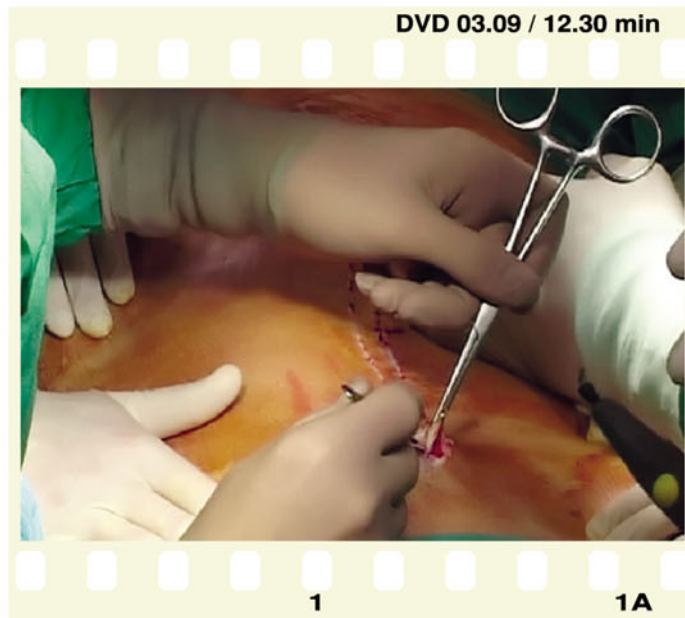
**REMARQUES DE L'AUTEUR** : Cette technique est plus exigeante que les autres méthodes de renforcement prothétiques. Lorsque la brèche siège à proximité des structures osseuses (pubis, xifoïde), il est possible de prolonger la dissection en arriere de ces structures afin d'insérer une prothèse plus grande.

Les pièges classiques sont :

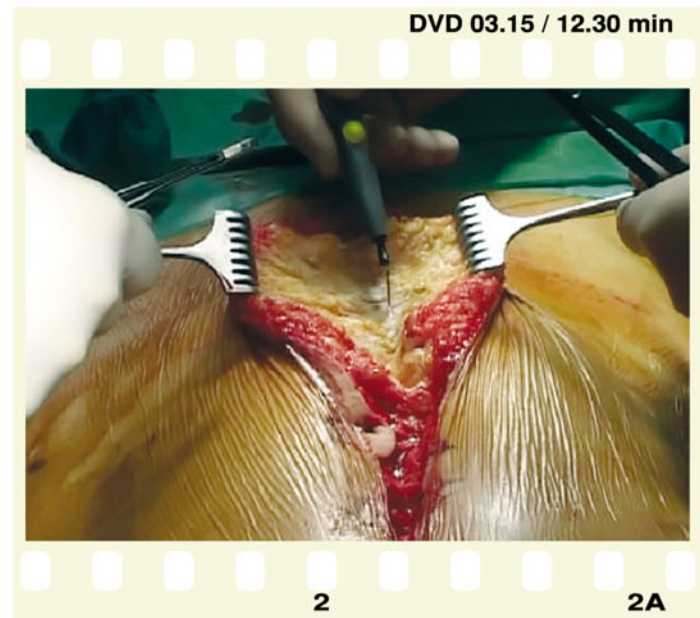
- l'insuffisance de dissection rétromusculaire qui risque de limiter la taille de la prothèse.
- l'emploi d'une prothèse trop petite limitée au defect initial, alors qu'elle devrait couvrir toute la paroi.
- Le défaut de fermeture du plan antérieur en avant de la prothèse, exposant à la protrusion prothétique.

**CONCLUSION** : C'est une technique idéale de renforcement prothétique extrapéritoneal de la paroi abdominale.

## EXCISION DE LA CICATRICE ET DISSECTION SOUS-CUTANEE

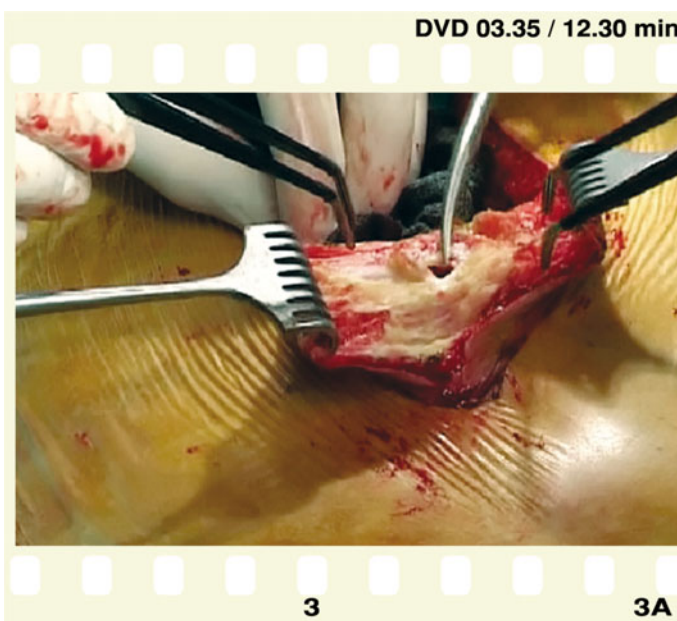


**FIGURE 1-** Début de l'opération avec excision de la cicatrice. L'éventration est un défaut dans la formation du tissu cicatriciel, toute incision précédente doit donc être reprise.

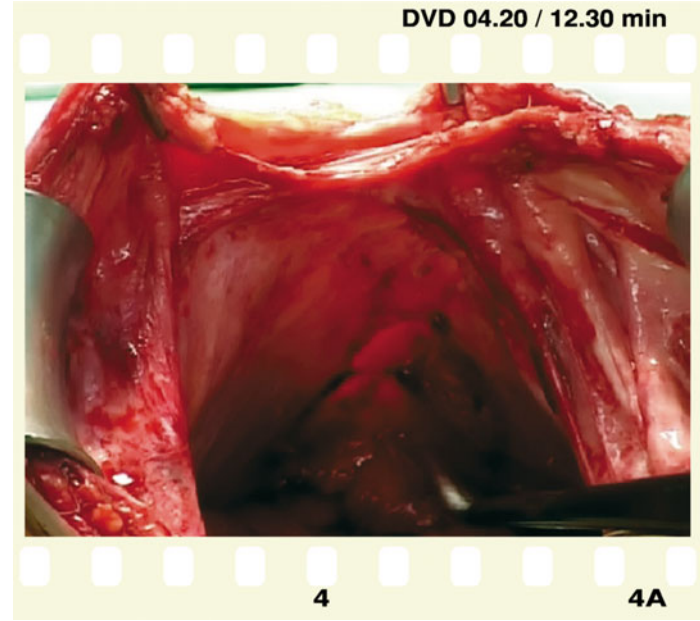


**FIGURE 2-** Le tissu sous-cutané est disséqué au bistouri électrique.

## OUVERTURE ET DISSECTION SOIGNEUSE DU SAC HERNIAIRE



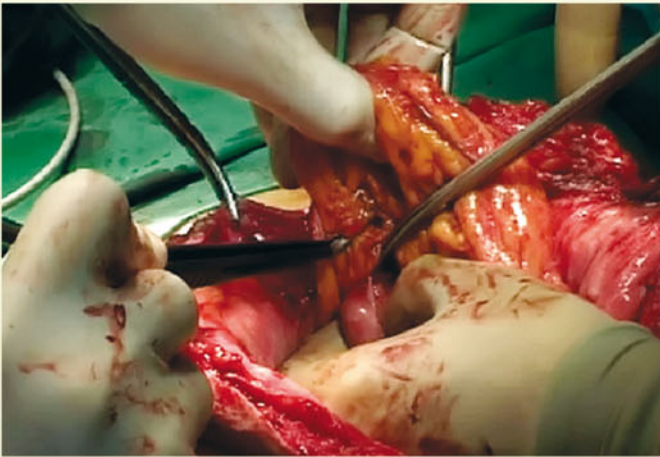
**FIGURE 3-** Après une préparation soignée, le sac herniaire est ouvert pour avoir une vue d'ensemble suffisante. Cela évite les blessures viscérales et facilite également une dissection appropriée du plan pré-péritonéal et de l'espace rétomusculaire là où la prothèse sera placée.



**FIGURE 4-** L'inspection de la cicatrice du fascia montre souvent de nouveaux secteurs faibles ; toute la cicatrice du fascia est donc ouverte pour la réparation.

## ADHESIOLYSE SOIGNEUSE ET DISSECTION DE L'ESPACE RETROMUSCULAIRE

DVD 04.27 / 12.30 min

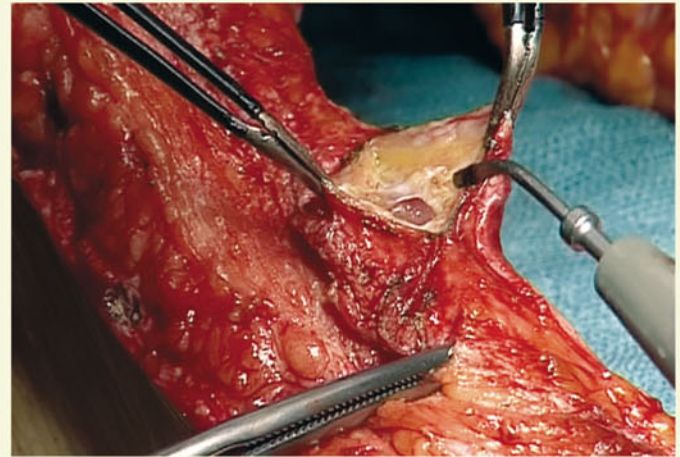


5

5A

**FIGURE 5-** Une adhésiolyse soignée de l'épiploon et des anses intestinales adhérentes est nécessaire pour éviter toute lésion pendant la réparation.

DVD 05.13 / 12.30 min

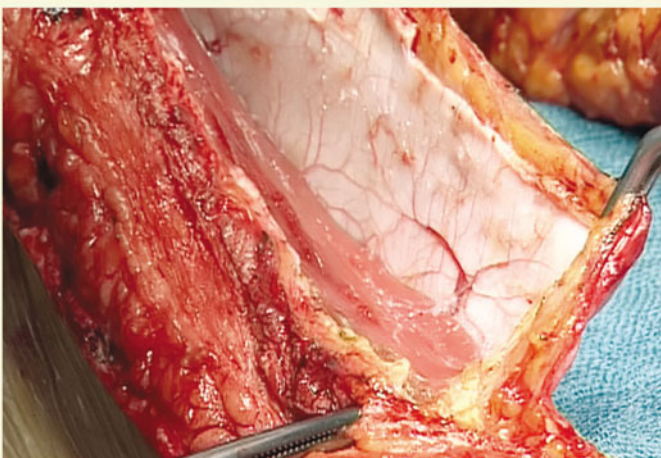


6

6A

**FIGURE 6-** L'étape cruciale est l'ouverture et l'exposition de l'espace rétro musculaire. L'incision devrait être aussi médiane que possible pour préserver le feuillet antérieur de la gaine du grand droit.

DVD 05.33 / 12.30 min

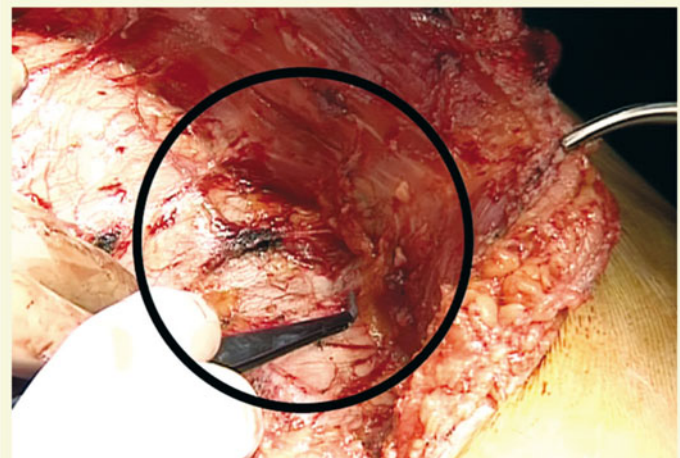


7

7A

**FIGURE 7-** Le feuillet de la gaine du grand droit est incisé longitudinalement dans la direction des fibres vers le haut et le bas, au delà du défaut du fascia. La couche rétro musculaire est presque avasculaire, sans adhérences de sorte que la préparation latérale peut être réalisée par la dissection atraumatique du muscle droit.

DVD 05.57 / 12.30 min

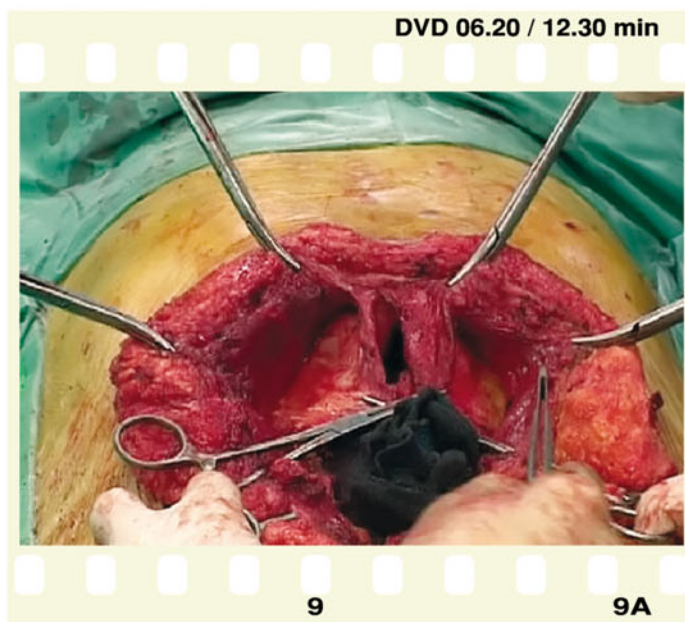


8

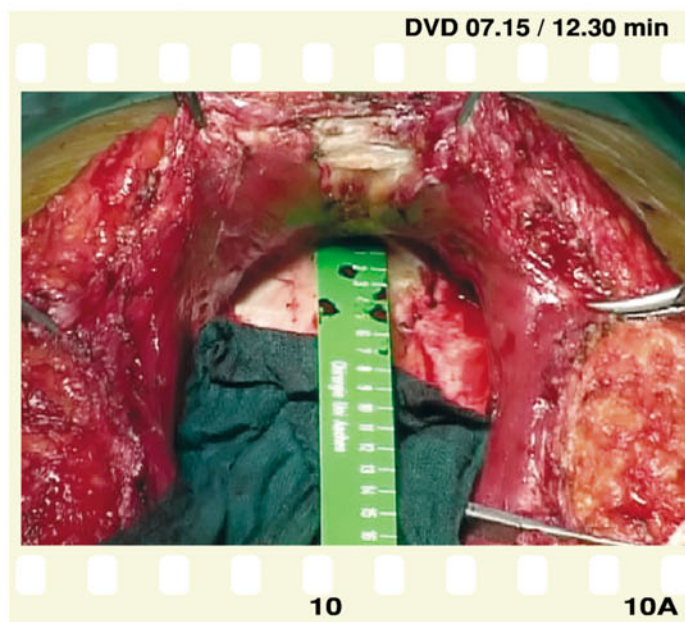
8A

**FIGURE 8-** Les nerfs et les rameaux latéraux musculaires pour le fascia du grand droit doivent être manipulés avec soin pour éviter toute blessure. La préparation devrait permettre un étalement de la prothèse de 5 à 6 cm dans toutes les directions.

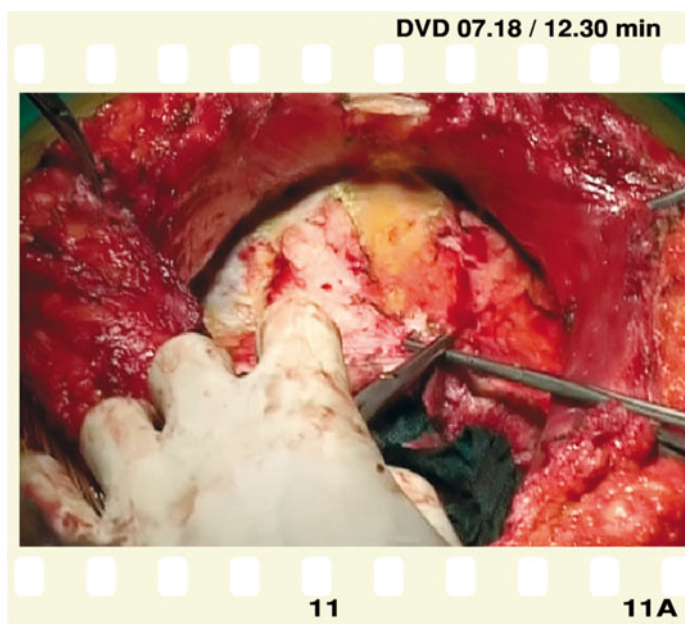
## DISSECTION SUFFISANTE AU-DESSOUS DE LA LIGNE BLANCHE



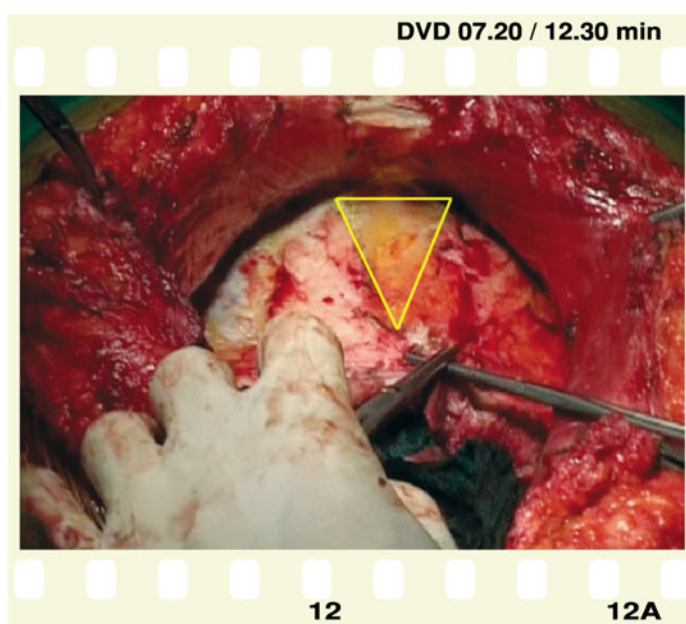
**FIGURE 9-** Pour faciliter un recouvrement suffisant de la prothèse sur la ligne médiane, il est nécessaire d'inciser le feuillet postérieur de la gaine du grand droit des deux côtés de la ligne blanche.



**FIGURE 10-** Cette préparation devrait être effectuée sur une longueur de 5 à 6 cm, surtout au-dessus du ligament arqué.



**FIGURE 11-** Bien que le feuillet postérieur de la gaine du grand droit soit ouvert au-dessus et au-dessous du défaut postérieur réparé, le respect de la couche pré-péritonéale de tissu gras et du péritoine évite un contact direct de la prothèse avec les structures intra-abdominales.

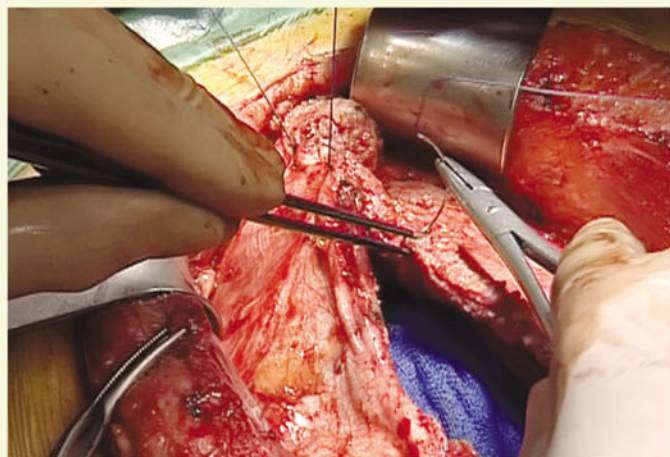


**FIGURE 12-** Le site de dissection au-dessous de la ligne blanche apparaît comme un "triangle gras".



## RAPPROCHEMENT DES FEUILLETS PERITONEAUX PAR UN SURJET

DVD 07.35 / 12.30 min

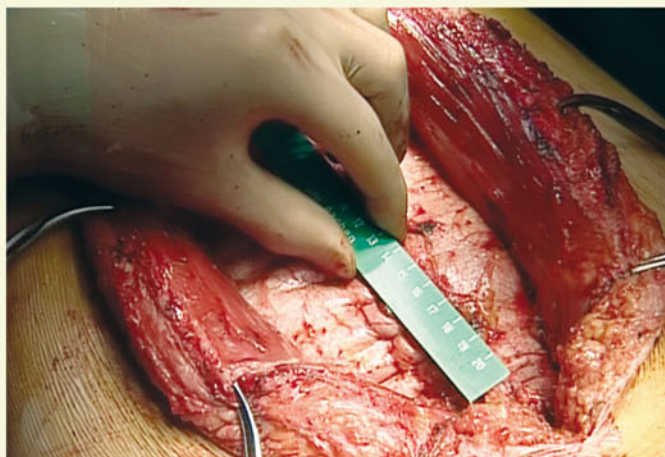


13

13A

**FIGURE 13-** Avant la mise en place de la prothèse, le feuillet péritonéal est refermé par un surjet de fil résorbable. Il ne doit pas y avoir de contact direct de l'intestin avec la prothèse pour éviter la survenue d'une fistule. Une hémostase méticuleuse doit être assurée.

DVD 07.59 / 12.30 min



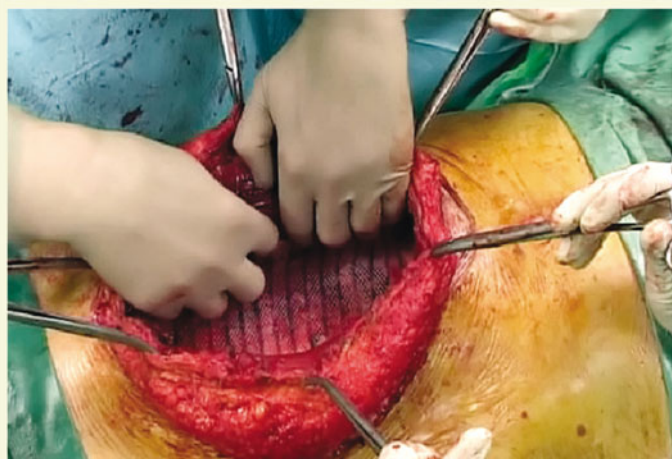
14

14A

**FIGURE 14-** Après avoir mesuré la longueur de la prothèse, celle-ci est coupée à la bonne taille et ses bords sont arrondis.

## ETALEMENT ET FIXATION DE LA PROTHESE RETROMUSCULAIRE

DVD 08.15 / 12.30 min

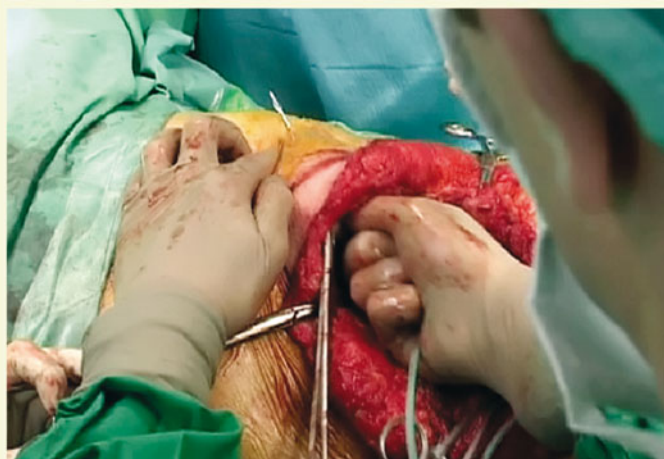

15

15A

**FIGURE 15-** La prothèse est alors placée dans l'espace entre le muscle grand droit et le feuillet postérieur de sa gaine. Un étalement et une fixation de la prothèse sont obtenus par des points de fils non résorbables placés tout autour des bords de la prothèse tous les 2 à 3 cm.

DVD 09.27 / 12.30 min

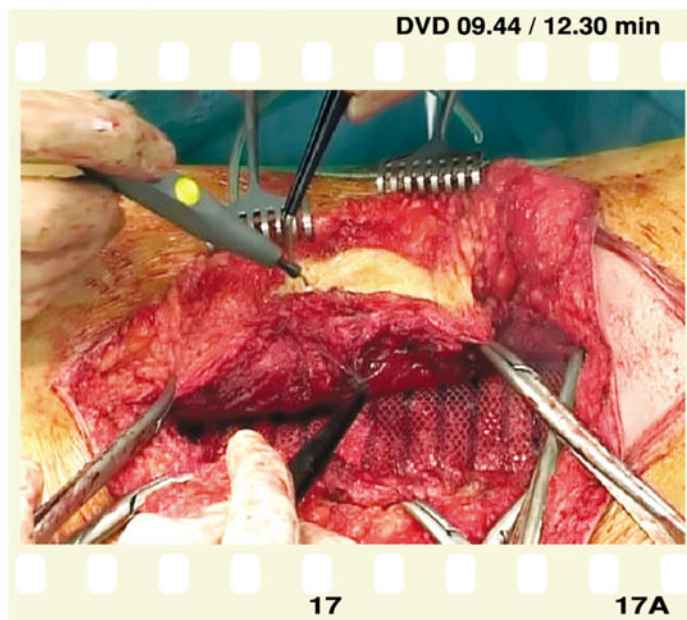


16

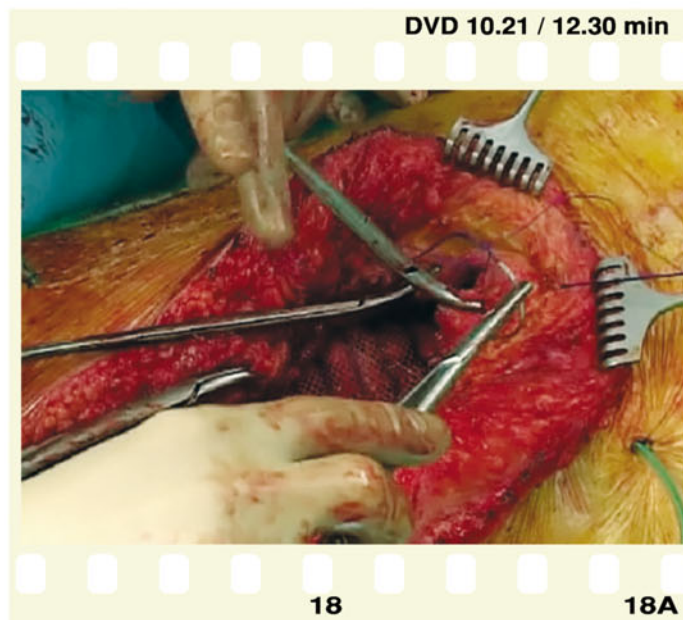
16A

**FIGURE 16-** Des drains sont placés sur la prothèse et laissés au maximum 72 heures.

## FERMETURE DU FASCIA ANTERIEUR DU GRAND DROIT

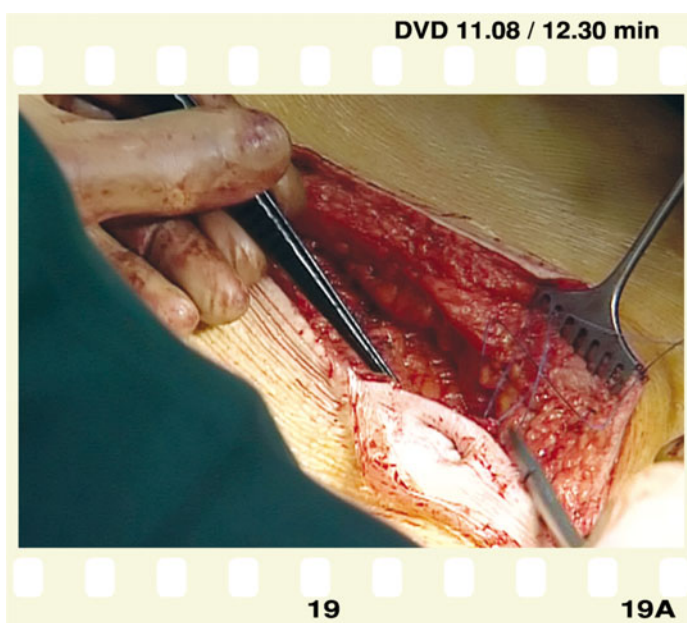


**FIGURE 17-** Pour soulager la fermeture antérieure du fascia, une mobilisation épifasciale étagée du tissu sous-cutané est faite. Pour empêcher la formation de sérome, cette dissection ne doit pas excéder 1 à 2 cm.

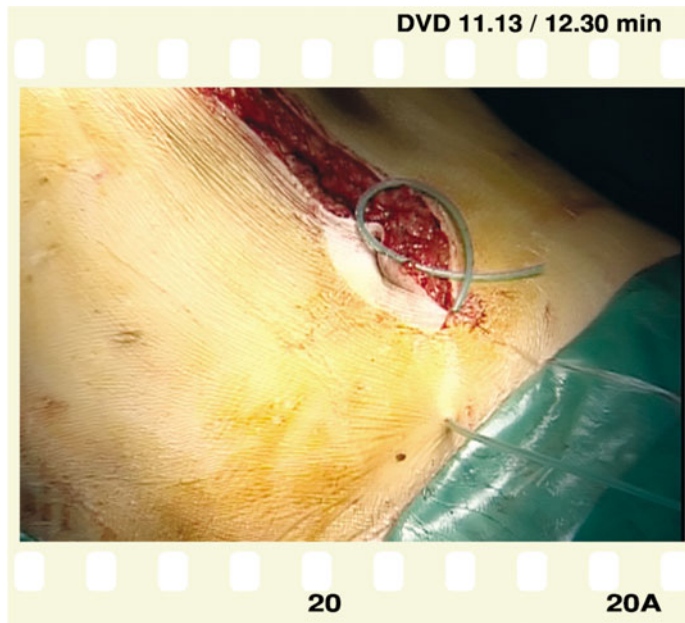


**FIGURE 18-** Après l'hémostase, la gaine du grand droit est refermée par un surjet de fil non résorbable. En cas de tension importante, des incisions de décharge sur le fascia antérieur peuvent être utiles.

## DRAINAGE ET FERMETURE SOUS CUTANEE ET CUTANEE

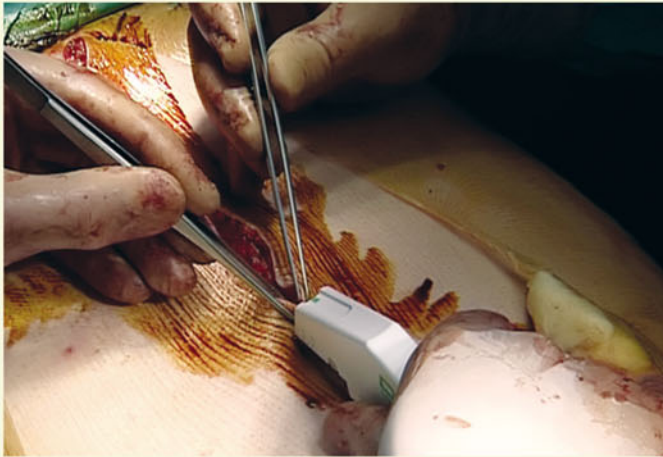


**FIGURE 19-** L'ombilic est refixé sur le fascia antérieur.



**FIGURE 20-** Le drainage sous-cutané est laissé en place 48 heures.

DVD 11.18 / 12.30 min



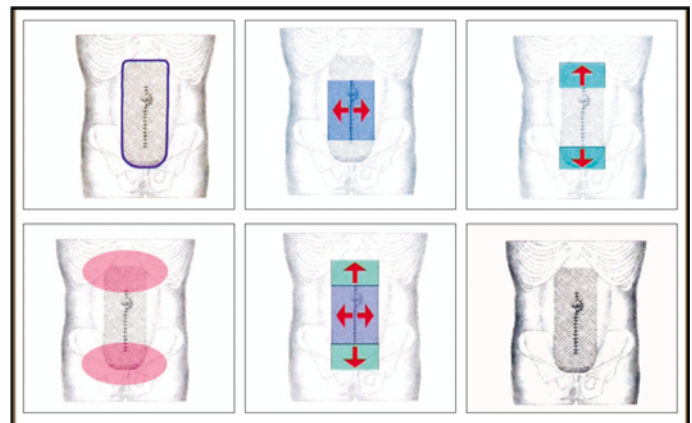
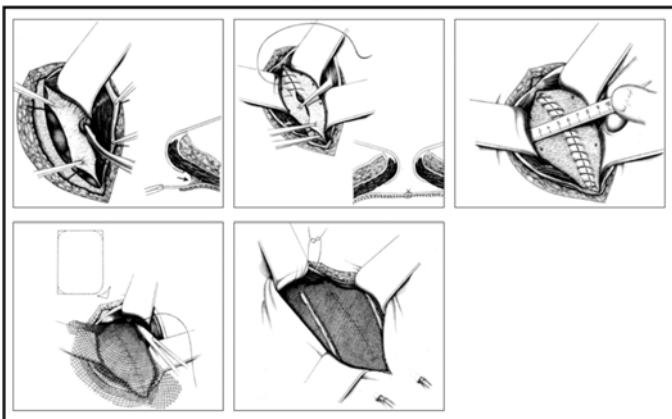
21

21A

FIGURE 21- La fermeture cutanée est faite à l'agrafeuse à peau.

## PIEGES

Les récurrences éventuelles se produisent typiquement aux limites de la prothèse. La préparation latérale du défaut du fascia est habituellement faite avec grand soin, alors que la préparation en direction céphalique et caudale est souvent négligée. Par conséquent, nous avons trouvé nos récurrences presque exclusivement aux limites céphalique et caudale de la prothèse et ceci est la conséquence d'une réparation sans doute insuffisante sur la ligne médiane. L'incision du feuillet postérieur de la gaine du grand droit des deux côtés de la ligne blanche donne un espace rétrofascial suffisant sur la ligne médiane. Ceci permet un placement de la prothèse selon les principes de la réparation rétromusculaire. Dans notre équipe, cette technique est devenue le procédé de choix pour toutes les éventrations médianes et pour une technique correcte, il faut avoir un chevauchement suffisant d'au moins 5 à 6 cm.



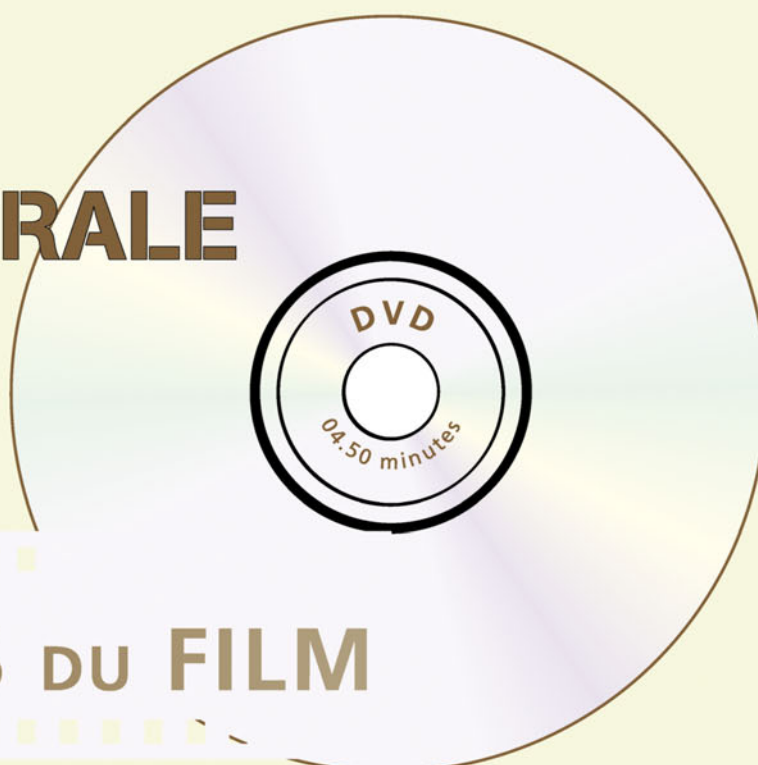

Laurent BRESLER

# HERNIE VENTRALE

## AVEC PROTHESE

### VENTRALEX®



AVEC

# DIAPORAMAS DU FILM

Réalisé par :

**Pr. Laurent BRESLER**

**CV:** Laurent Bresler est chirurgien viscéral et digestif. Il est Professeur de chirurgie générale à la Faculté de médecine de Nancy et Chef dans le service de chirurgie digestive et endocrinienne du CHU de Nancy. Il est membre de l'AFC (Association Française de Chirurgie), de la SFCL (Société Française de Chirurgie Laparoscopique), de l'AFCE (Association Francophone de Chirurgie Endocrinienne) et de l'AFCR (Association Francophone de Chirurgie Robotique)

Pr. Laurent BRESLER  
Hôpital Brabois  
Rue Du Morvan 54511  
VANDOEUVRE-LES-NANCY  
l.bresler@chu-nancy.fr

# HERNIE VENTRALE

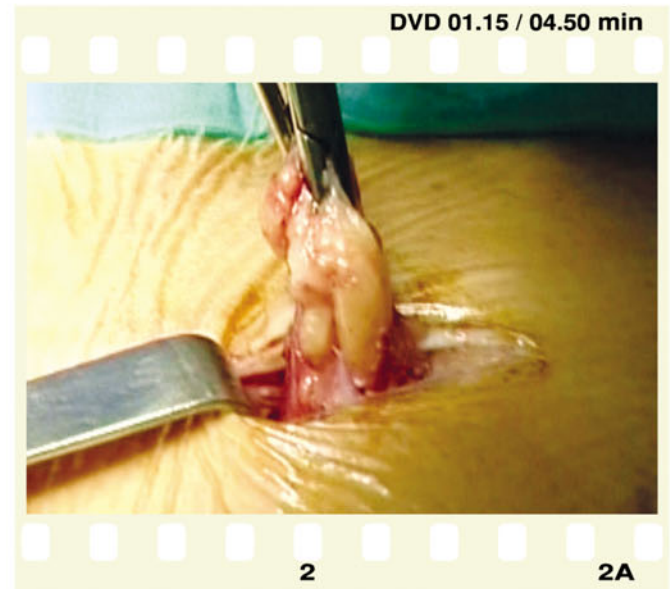
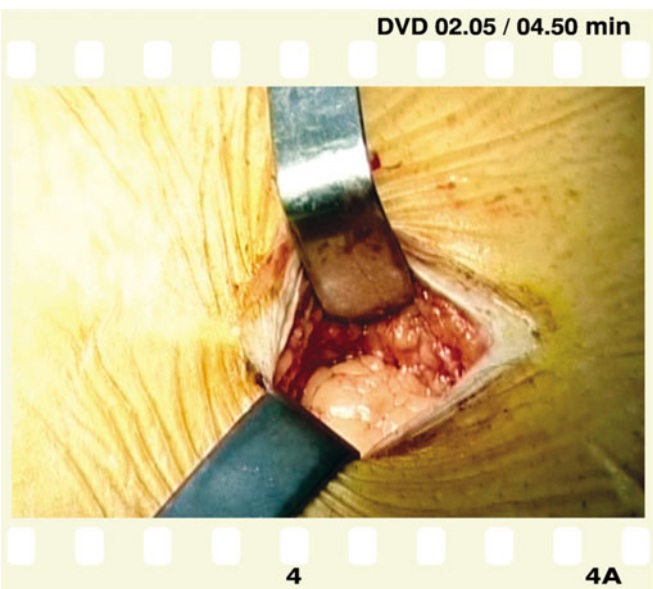
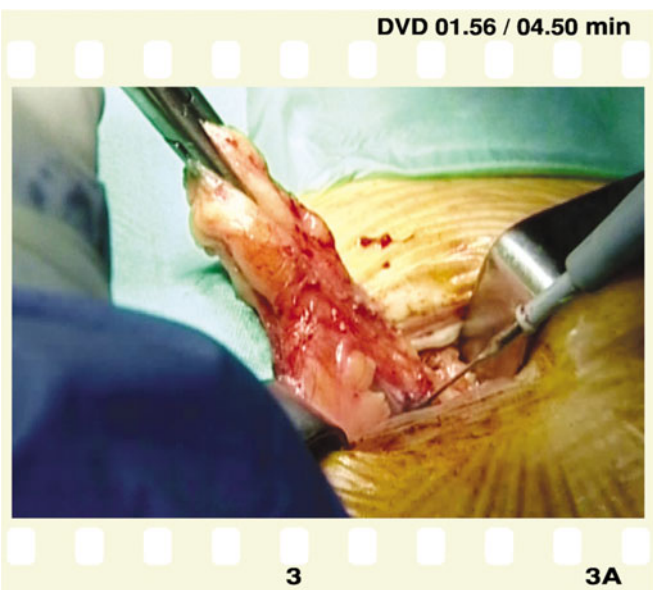
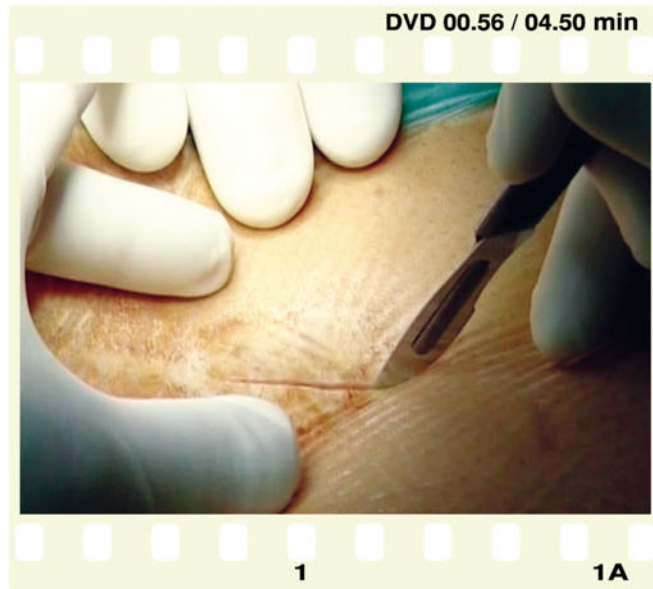
## AVEC PROTHESE VENTRALEX®

**INTRODUCTION DU FILM** : Le traitement chirurgical des hernies ombilicales et des petites éventrations notamment sur orifice de trocart n'est pas toujours simple. La simple raphie est grevée d'un taux important de récurrence. L'utilisation de prothèse conventionnelle mise en situation rétro-péritonéale par abord direct ou en situation intrapéritonéale par abord direct ou par laparoscopie paraît un geste démesuré par rapport à la taille du défaut pariétal. L'utilisation de la prothèse Ventralex développée par le laboratoire Bard permet par un abord local de traiter la plupart de ces petites éventrations ou hernies ombilicales de taille inférieure ou égale à 3 cm avec un taux de succès à long terme de plus de 90 %.

**PROTHESES UTILISEES** : Prothèse Ventralex. Laboratoire Bard®.

**DEROULEMENT DE LA TECHNIQUE** : Il s'agit dans le cas de ce patient, d'une éventration sur un orifice de trocart du flanc gauche apparu quelques mois après une surrénalectomie gauche robot-assistée abord local. Dissection du sac d'éventration. Conservation du sac si possible, et mise en place de la prothèse en situation rétro-péritonéale. Si le sac ne peut être conservé, la prothèse peut être mise en situation intrapéritonéale sans inconvénient car sa face profonde est recouverte de PTFE. Une fois la prothèse introduite dans l'orifice de l'éventration, celle-ci est appliquée à la face profonde des muscles ou du péritoine grâce à une traction sur les 2 bandelettes de Polypropylène. Ces 2 bandelettes sont alors suturées aux berges musculo-aponévrotiques de l'orifice pariétal. Le défaut pariétal est ensuite refermé au devant de la prothèse par 2 points de fil résorbable.

**CONCLUSION** : Il s'agit d'une technique très simple à mettre en œuvre et dont les résultats sont très fiables; elle est devenue pour nous la technique de choix dans la prise en charge des petites hernies ombilicales et des petites éventrations.

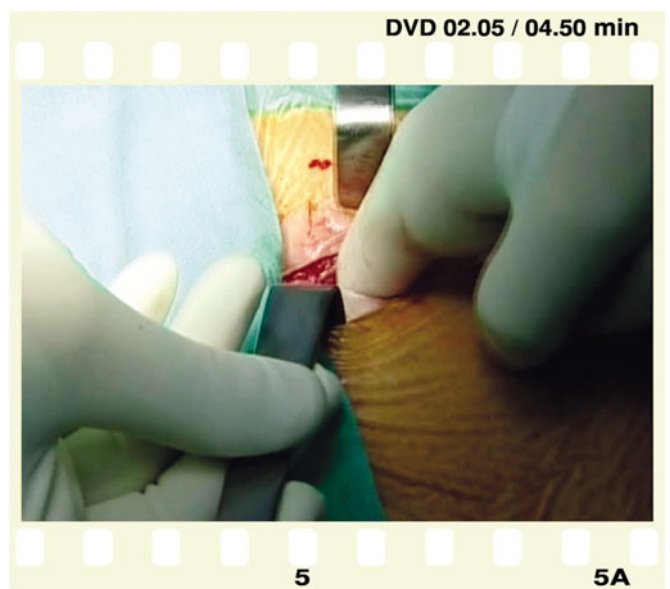


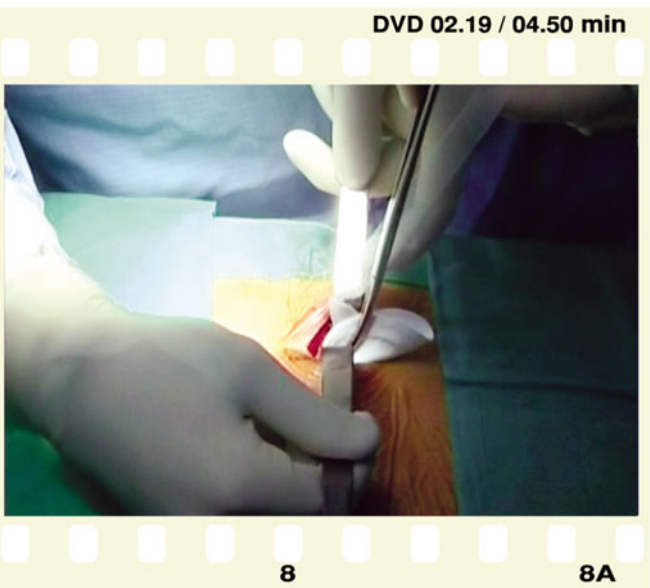
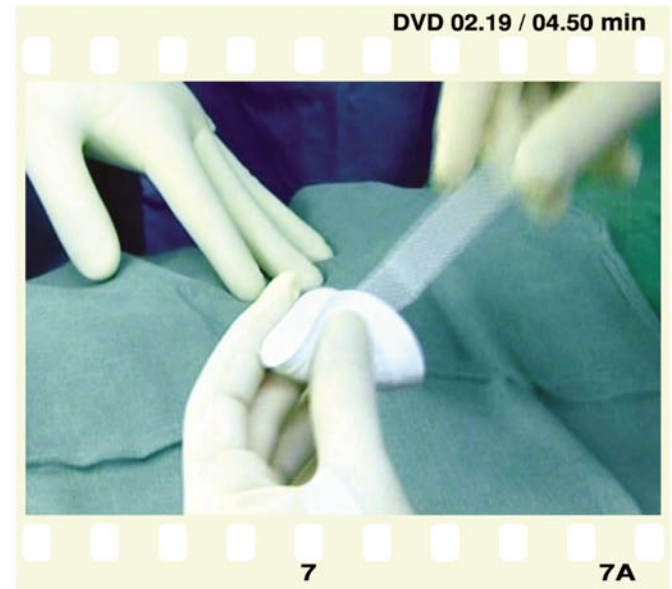
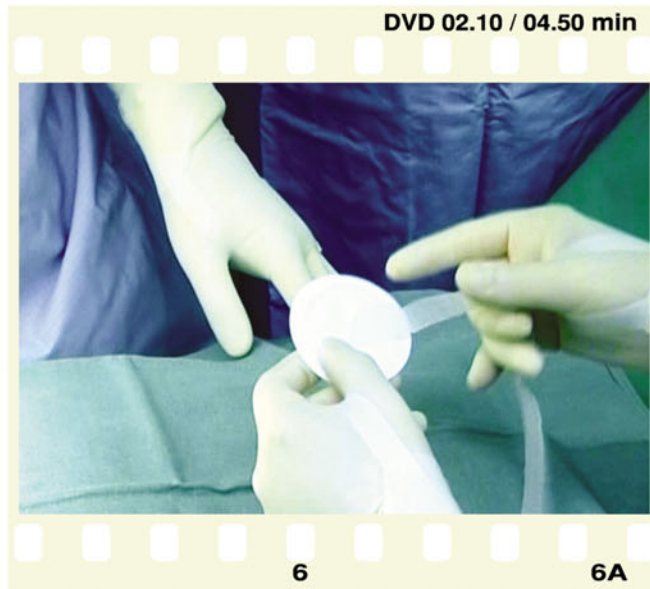
**FIGURE 1-** On va reprendre la cicatrice initiale, on va essayer de ne pas trop l'agrandir. Le principe va être de trouver le sac d'éventration, et si possible de ne pas l'ouvrir.

**FIGURE 2-** On a le sac d'éventration qui apparaît dans la pince, on continue à libérer le sac progressivement. On s'assure que le sac d'éventration est parfaitement libéré.

**FIGURE 3-** On a un sac qui est péllucide et qui va gêner. Maintenant que tout est libéré, il va être difficile de conserver le sac et de mettre la prothèse en situation pré-péritonéale. On va la mettre plutôt en intra-péritonéal, et on va compléter par la résection du sac pour simplifier les choses.

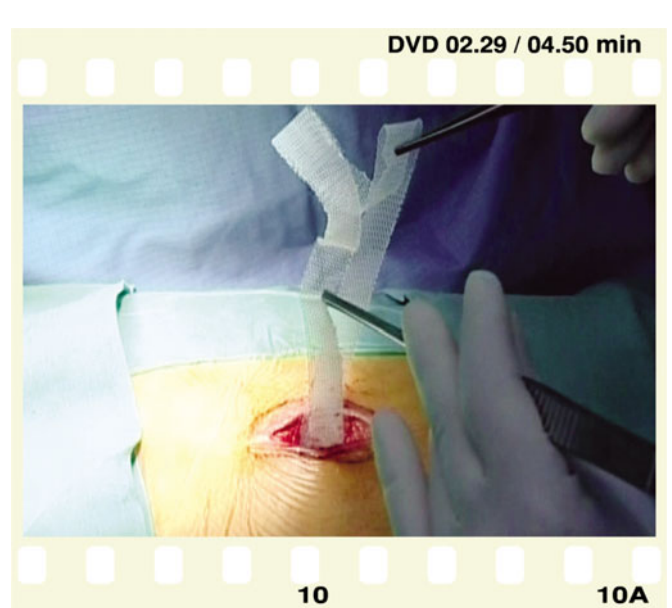

**FIGURES 4-5**Voici le sac d'éventration qui est réséqué. On s'assure qu'il n'y a pas d'adhérences autour de l'orifice et que Ventralex va se mettre en place de façon facile.



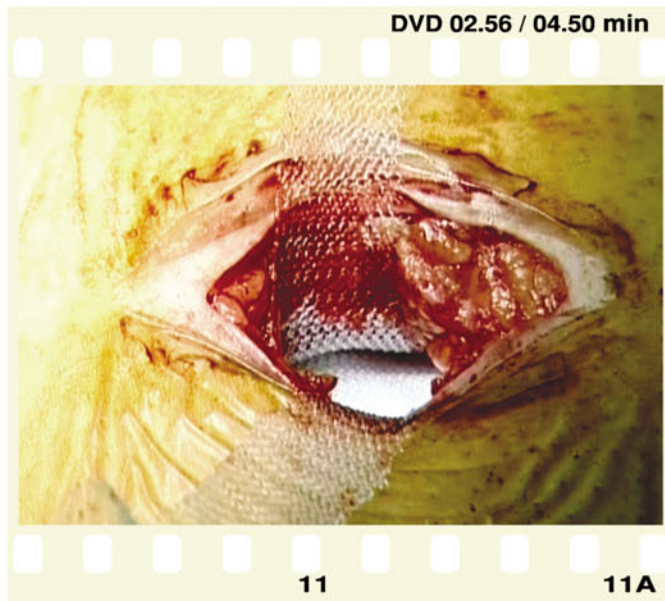


**FIGURES 6-7-** Il ne reste plus qu'à introduire Ventralex et on va le mettre en intra-péritonéal.

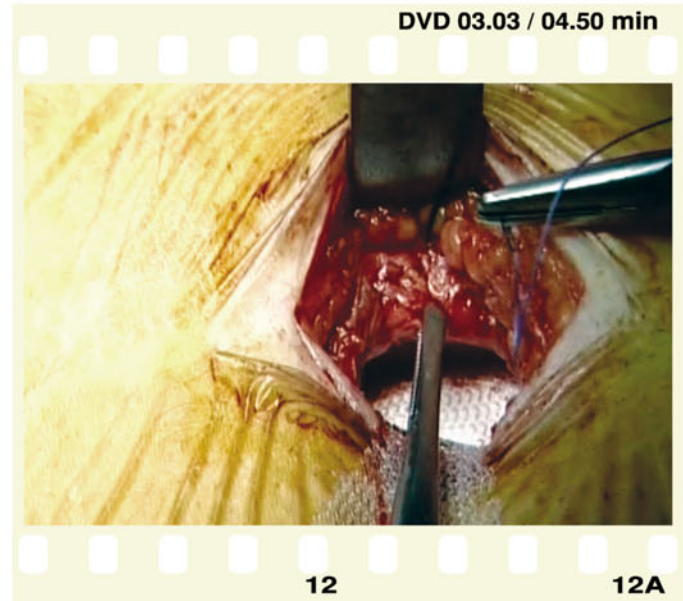
**FIGURES 8-9-** La prothèse est mise en place et on vérifie qu'elle s'étale parfaitement bien.



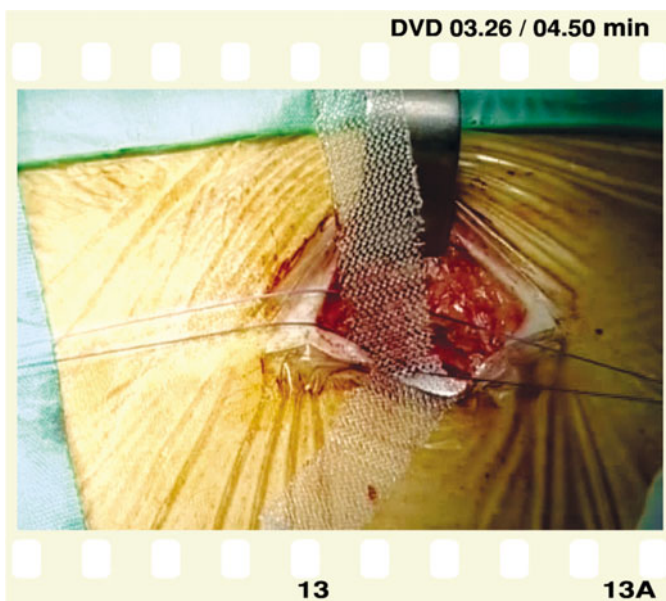
**FIGURE 10-** On voit que lorsqu'on tracte, on a un maintien qui est parfait. On a donc la face en téflon qui est en intra-péritonéale et la face en prolène qui va se situer sous le péritoine au contact du muscle, pour être parfaitement colonisée.



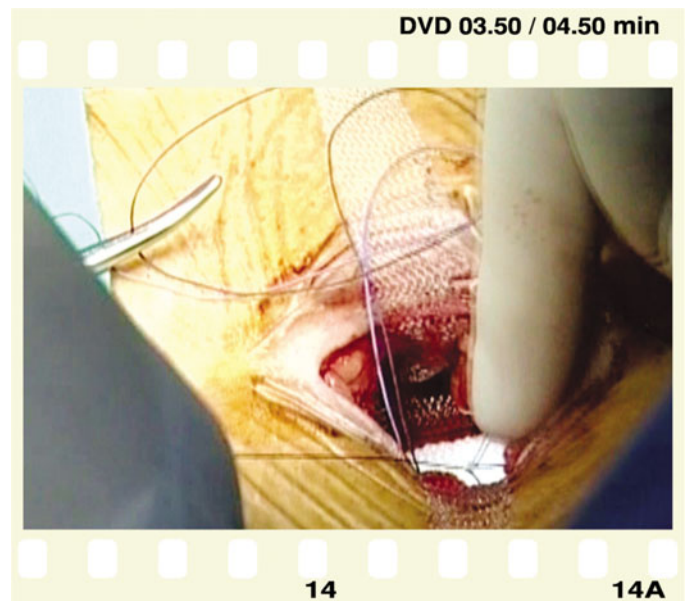
**FIGURE 11-** Il reste à solidariser les bandelettes avec l'aponévrose; on va le faire au fil résorbable et utiliser du vicryl 2.0. On pourra aussi utiliser du fil non résorbable.



**FIGURE 12-** On attrape l'aponévrose, et on passe deux fils en ayant une prise conséquente dans l'aponévrose. Puis on les passe dans la bandelette pour les fixer à l'aponévrose.

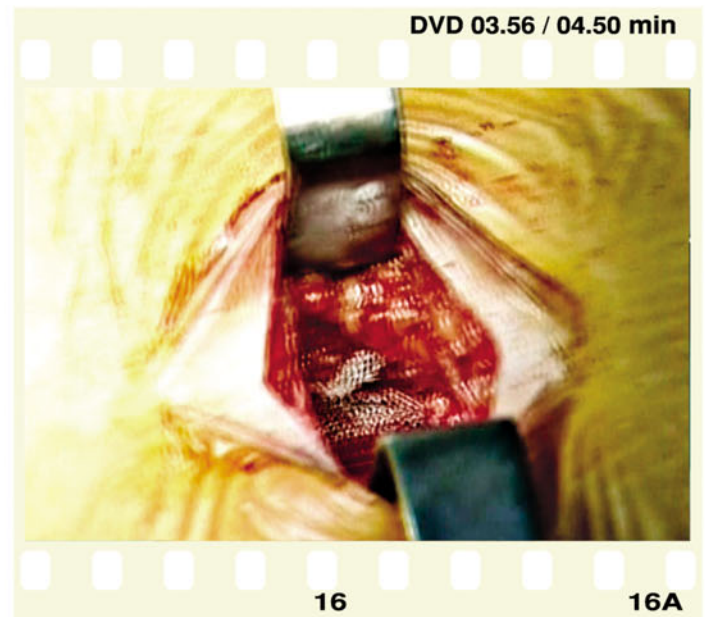
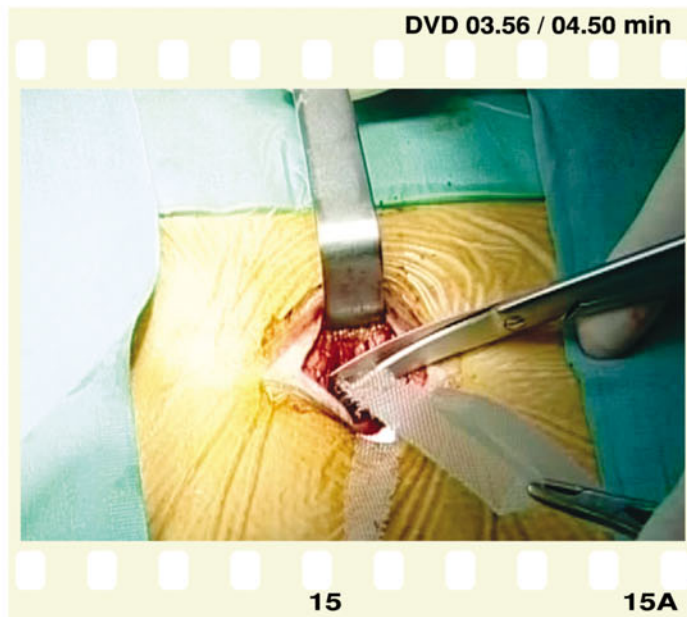


**FIGURE 13-** Ces deux fils sont noués et coupés.



**FIGURE 14-** On va faire la même manoeuvre avec l'autre bandelette et on va de la même façon solidariser l'aponévrose et la bandelette.



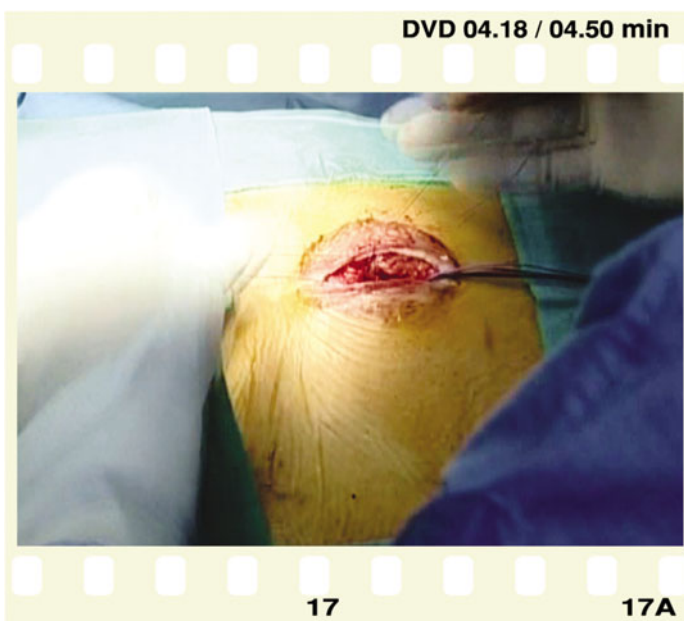

**FIGURES 15-16-** On sectionne l'excédent de bandelette. Même manoeuvre de l'autre côté.

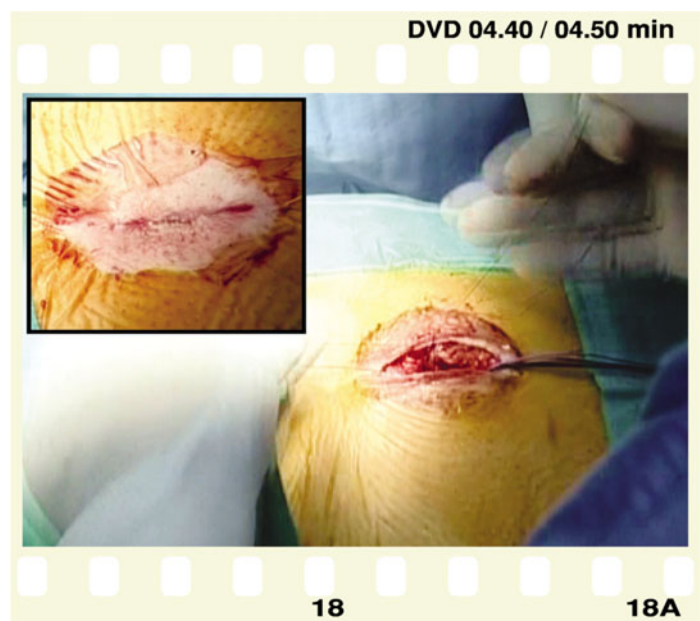
### REMARQUE DE L'AUTEUR

A ce stade, effectivement, il y a deux façons de faire. On peut laisser l'aponévrose ouverte ou la refermer au devant de la prothèse.

S'il y a un orifice d'événtration relativement large, il semble assez sécurisant de le fermer par quelques points.



**FIGURE 17-** On va réaliser la fermeture aponévrotique.



**FIGURE 18-** Puis la fermeture de la sous-peau et de la peau.



Parviz K. AMID

# EVENTRATIONS AVEC PROTHESE COMPOSIX® RETROMUSCULAIRE



AVEC

## DIAPORAMAS DU FILM

Réalisé par :

**Pr. Parviz K. AMID**

### CV:

- Co-fondateur d'Institut de "Lichtenstein Hernia"
- Membre fondateur et ancien président de "American Hernia Society"
- Membre de "Editorial board of Hernia Journal"
- Nombreux Certificats d'Appréciation de "American College of Surgeons" pour les contributions aux avances modernes dans la chirurgie d'hernie.
- Membre d'Honneur de "The Royal College of Surgeons of England"

**Research Activities:** a- Recherche animale de laboratoire sur la biocompatibilité physique des matières biologiques dans la chirurgie abdominale d'hernie et la prévention de la matière biologique liée à la fistule intestinale.  
b- Etudes de cliniques et de laboratoires sur la diminution de la prothèse "in vivo".

**Scientific Publications:** Auteur d'à peu près 200 articles scientifiques et des chapitres dans le domaine de la chirurgie d'hernie; publié dans des revues de chirurgie Américaines, Anglaises, Italiennes, Espagnoles, Françaises, Allemandes, Japonaises, Croates, Tchèques, et Australiennes; et des manuels de chirurgie d'hernie.

**Scientific Presentations:** Lectures et démonstrations en direct des techniques chirurgicales des réparations des hernies, et étant comme président et modérateur aux Etats-Unis, en Europe, au Canada, au Japon, en Chine, aux Philippines, dans le Moyen-Orient, en Amérique du Sud, en Amérique Latine et en Australie.

Pr. Parviz K. AMID M.D., F.A.C.S., F.R.C.S.  
Professor of Clinical Surgery  
David Geffen School of Medicine at UCLA  
Director, Lichtenstein Hernia Institute at UCLA  
Los Angeles, California, USA  
pamid@onemain.com

# REPARATION DES EVENTRATIONS

## AVEC PROTHESE COMPOSIX®, RETROMUSCULAIRE

**INTRODUCTION DU FILM** : La video presente la réparation d'une éventration récidivé pour la troisième fois La procédure consiste à placer une grande prothèse derrière le muscle grand droit.

**PROTHESES UTILISEES** : Prothèse Composix®.

La partie viscérale du Composix® est recouverte d'une couche de micropores spécialement fabriqués et d'un tissu de ePTFE, permettant d'éviter des complications intestinales liées à la prothèse, comme des adhérences, obstruction ou formation de fistules. Le côté pariétal du Composix est une couche de prothèse en polypropylène. Entre chaque ligne parallèle d'attachement, il y a des espaces vides permettant une incorporation totale des tissus. Il faut donc faire très attention à ne pas placer la face pariétale du Composix du côté du péritoine et de l'intestin.

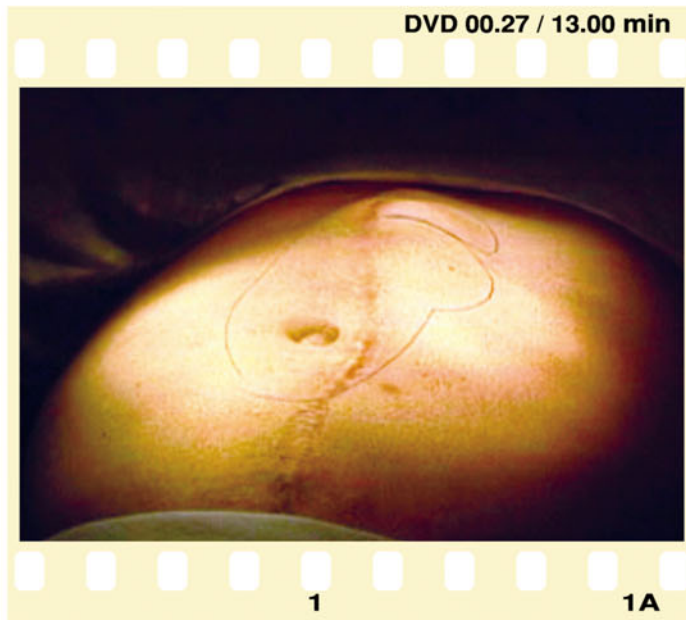
**DEROULEMENT DE LA TECHNIQUE** : Le patient a une éventration multiorificielle qui récidive pour la troisième fois, ainsi qu'une hernie récidivée sur l'orifice d'un des trocars, après une hernioplastie inguinale laparoscopique.

Les étapes de l'intervention : - L'incision vertical, -dissection des sacs herniaires (du trocart, omblical, de l'éventration inférieur) et de la prothse ancienne Marlex, - l'ouverture de l'aponévrose et dissection du muscle grand droit à partir de sa gaine postérieur, - fermeture de chaque orifice péritonéal dans la mesure du possible, sauf le grand défaut de la hernie incisionnelle superieur qui nécessite un matériel prothétique qui est le Composix dans ce cas.- Après la fixation des milieux des bords inférieur et supérieur, la prothèse est entièrement placée dans la cavité qui a été créée derrière le grand droit. Le bord plié du Composix est placé contre le côté latéral du grand droit.- On fixe le Composix à la paroi abdominale par des agrafes,- l'excès de Composix est coupé. - On agrafe le côté opposé du Composix à la ligne semi-lunaire.- Un drain aspiratif est placé.- La ligne blanche est refermée par-dessus le drain et le Composix. – Fermeture de la peau.

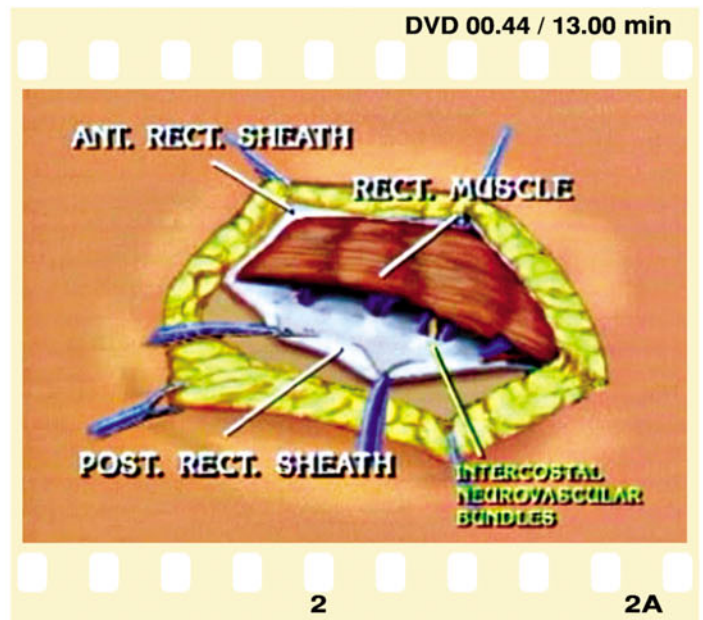
**REMARQUES DE L'AUTEUR** : La réparation des éventrations par simple fermeture prothétique "on lay" ou par réparation prothétique de bord à bord est associée à un taux de récurrence inacceptable. Dans cette technique de réparation, la pression intra-abdominale a un effet néfaste sur la réparation, ce qui entraîne un taux de récurrence de 20 à 50%.

En ce qui concerne la réparation rétro-musculaire, décrite à l'origine par Rives et Stoppa, la pression intra-abdominale, cette même force qui a initialement été la cause de la hernie, va ici protéger la réparation et réduire le taux de récurrence à moins de 1%.

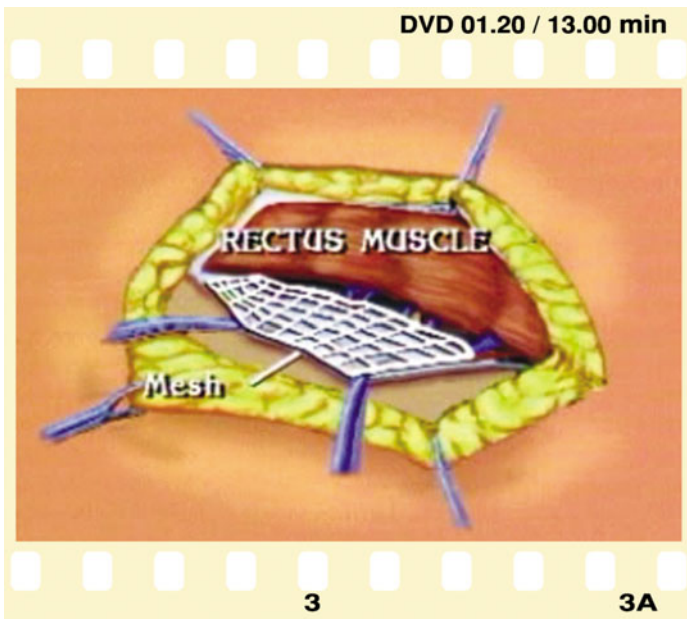
**CONCLUSION** : La procédure effectuée pour ce cas consiste à placer une grande prothèse derrière le muscle grand droit.




**FIGURE 1-** La réparation des éventrations par simple fermeture prothétique "on lay" ou par réparation prothétique de bord à bord est associée à un taux de récurrence inacceptable. Dans cette technique de réparation, la pression intra-abdominale a un effet néfaste sur la réparation, ce qui entraîne un taux de récurrence de 20 à 50%.



**FIGURE 2-** En ce qui concerne la réparation rétro-musculaire, décrite à l'origine par Rives et Stoppa, la pression intra-abdominale, cette même force qui a initialement été la cause de la hernie, va ici protéger la réparation et réduire le taux de récurrence à moins de 1%. La procédure consiste à placer une grande prothèse derrière le muscle grand droit.

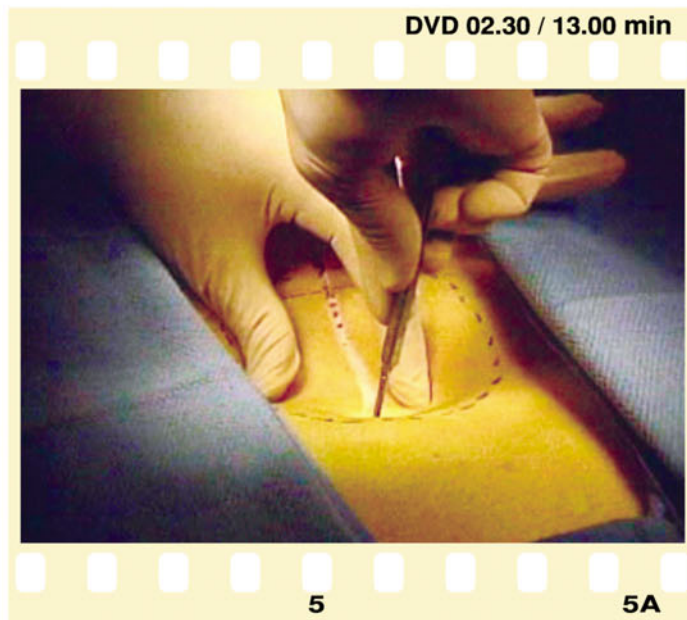


**FIGURE 3-** Dès que la pression intra-abdominale augmente, les muscles grands droits appliquent une résistance sur la prothèse, la gardant ainsi fermement en place et empêchant donc la réapparition de la hernie. Aussi, la ligne blanche doit être refermée sur la prothèse, comme cela sera démontré.

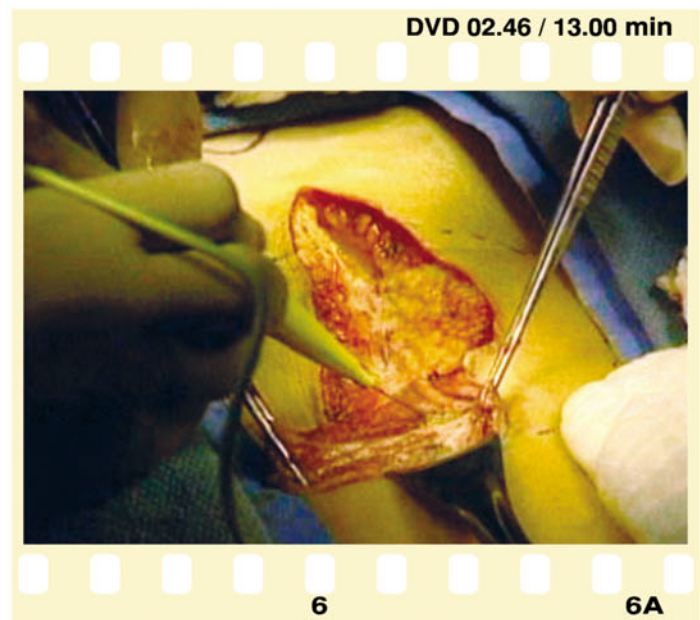


**FIGURE 4-** Ce patient a une éventration multiorificielle qui récidive pour la troisième fois, ainsi qu'une hernie récidivée sur l'orifice d'un des trocarts, après une hernioplastie inguinale laparoscopique. Voici les repères :

- L'ombilic (1).
- L'appendice xiphoïde(2).
- La cicatrice transversale de la réparation précédente d'une éventration multiple(3).
- La cicatrice transversale de la réparation précédente de la hernie sur orifice de trocart(4).



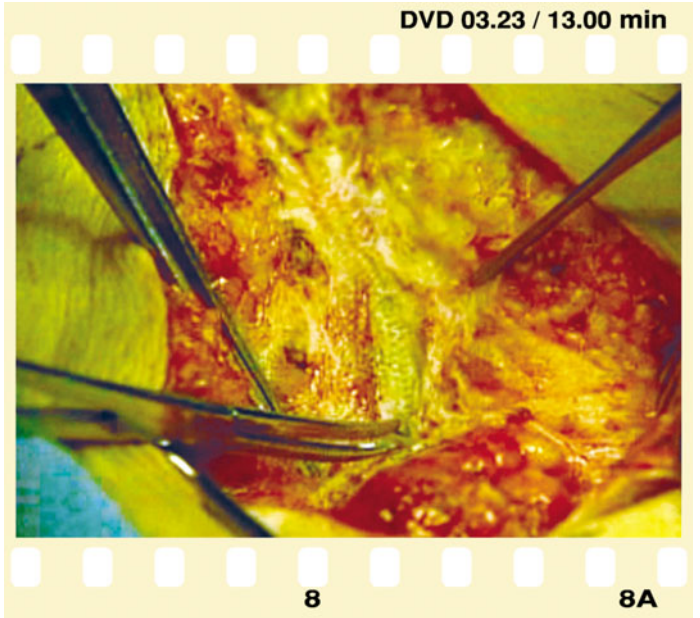
**FIGURE 5-** Le cercle indique les limites de la hernie et on pratique une incision verticale d'environ 15 centimètres.



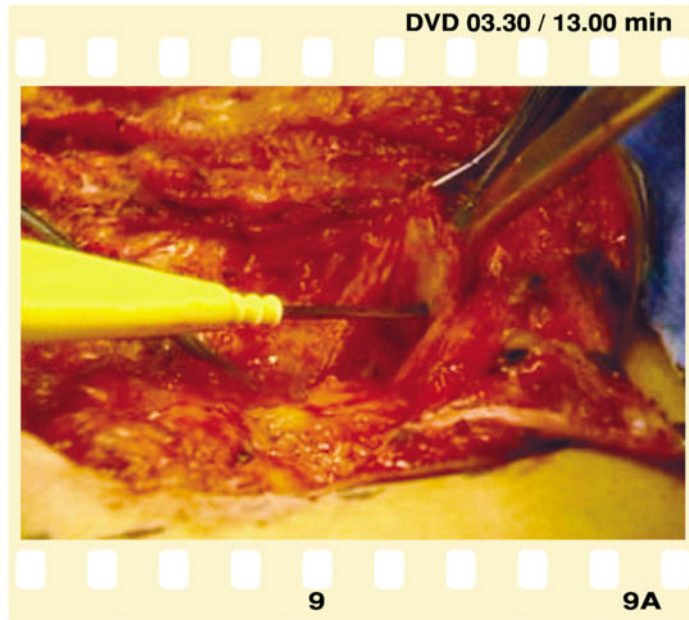
**FIGURE 6-** Le sac de la hernie sur l'orifice de trocart est isolé.




**FIGURE 7-** Le sac herniaire du trocart.  
 - Le sac herniaire ombilical.  
 - Le sac de l'éventration inférieure apparue au bord inférieur de la réparation inefficace précédente à type de prothèse "on lay".




**FIGURE 8-** Prothèse de Marlex .  
 - Matériel de suture de la précédente réparation.



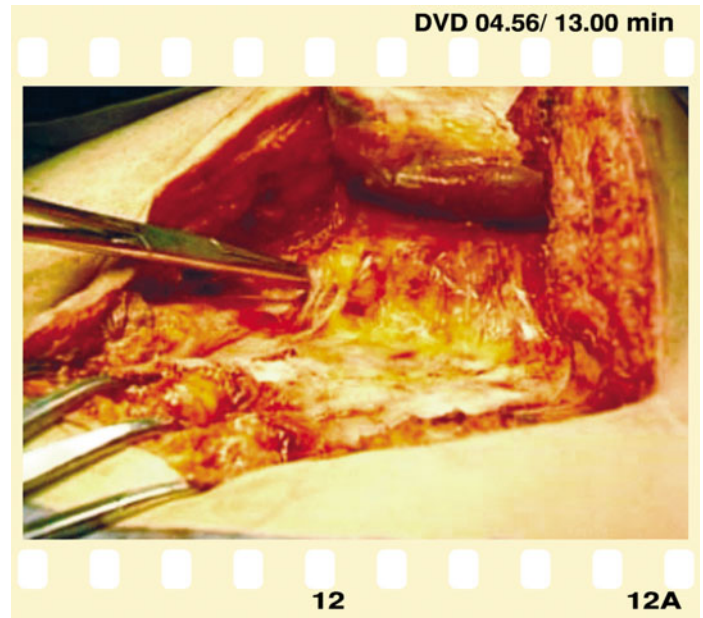
**FIGURE 9-** Voici l'aspect postérieur de la gaine du grand droit.



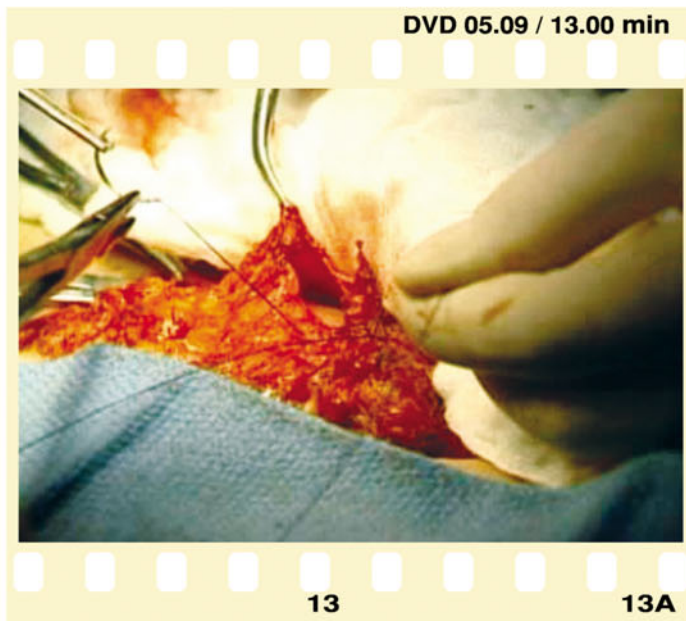
**FIGURE 10-** L'aponévrose du grand droit est ouverte et le bord médial du muscle peut être visualisé.



**FIGURE 11-** Dissection du muscle grand droit à partir de sa gaine postérieure à l'aide d'instruments pointus, tranchants et coagulants. A l'exception de quelques zones cicatricielles, la dissection dans le grand droit est réalisée très facilement.



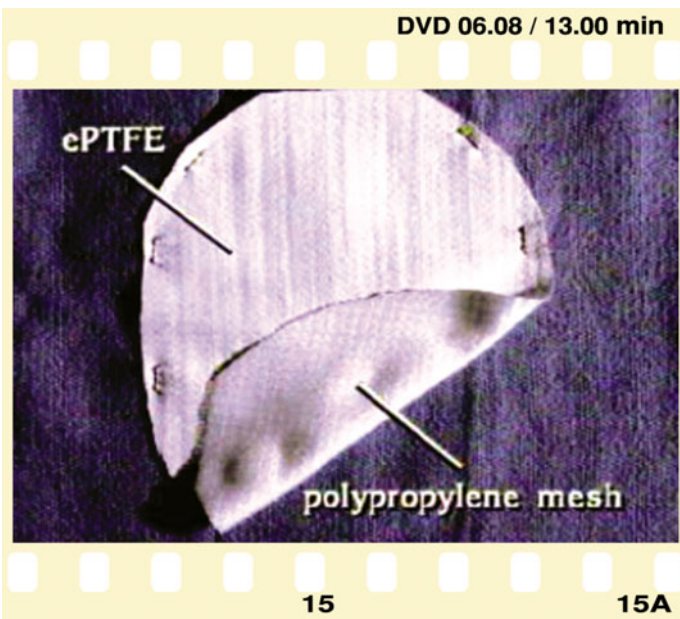
**FIGURE 12-** La dissection s'étend jusqu'au bord latéral du muscle grand droit. On voit ici le pédicule neurovasculaire intercostal, le long du bord latéral du grand droit. La visualisation de ce pédicule montre que la dissection latérale est suffisante.



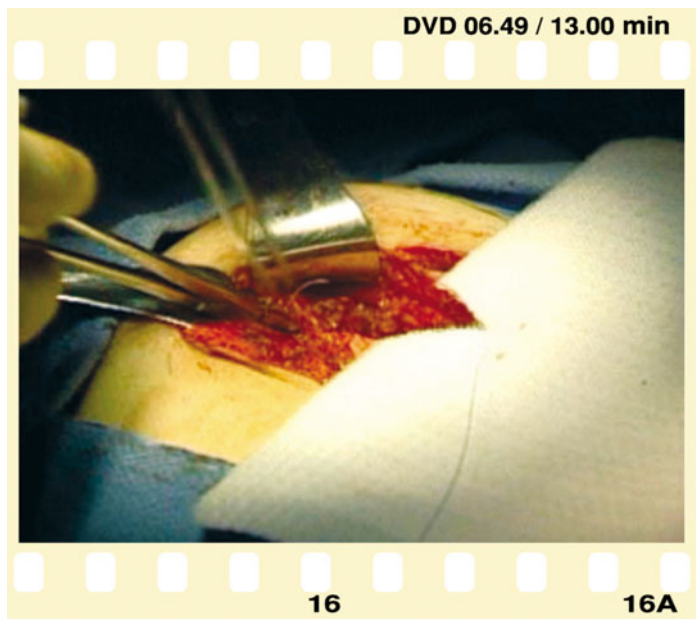
**FIGURE 13-** Dans la mesure du possible, chaque orifice péritonéal doit être solidement fermé.



**FIGURE 14-** La dissection du muscle droit, du péritoine au-dessous de l'arcade de Douglas et de la gaine postérieure du droit au-dessus de l'arcade de Douglas est prolongée jusqu'au bord latéral du muscle droit, de chaque côté. Dans ce cas, le grand défaut de la hernie incisionnelle supérieure ne peut pas être refermé. Le matériel prothétique utilisé dans ce cas est le Composix.




**FIGURE 15-** La partie viscérale du Composix® est recouverte d'une couche de micropores spécialement fabriqués et d'un tissu de ePTFE, permettant d'éviter des complications intestinales liées à la prothèse, comme des adhérences, obstruction ou formation de fistules. Le côté pariétal du Composix est une couche de prothèse en polypropylène. Entre chaque ligne parallèle d'attachement, il y a des espaces vides permettant une incorporation totale des tissus. Il faut donc faire très attention à ne pas placer la face pariétale du Composix du côté du péritoine et de l'intestin.



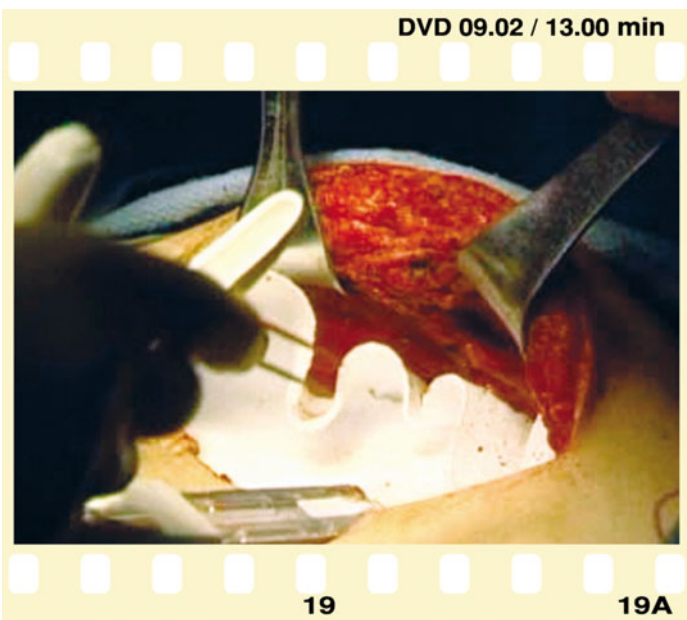
**FIGURE 16-** L'angle de l'encoche faite au milieu du bord inférieur est fixé sous la surface de la ligne blanche, à quelques centimètres au-dessous du bord inférieur du défaut.



**FIGURE 17-** Les deux bords de l'encoche sont placés de chaque côté de la ligne blanche et sous le muscle grand droit. L'angle de l'encoche supérieure est fixée sous la surface de la ligne blanche, immédiatement sous la xiphoïde.



**FIGURE 18-** Après la fixation des milieux des bords inférieur et supérieur, la prothèse est entièrement placée dans la cavité qui a été créée derrière le grand droit. Le bord plié du Compositx est placé contre le côté latéral du grand droit.




**FIGURE 19-** On fixe le Compositx à la paroi abdominale par des agrafes qui fixent le fascia. L'extrémité de l'agrafeuse est placée dans le pli de la prothèse, la guidant jusqu'à la ligne semi-lunaire, latéralement au côté latéral du grand droit, et elle y est agrafée.

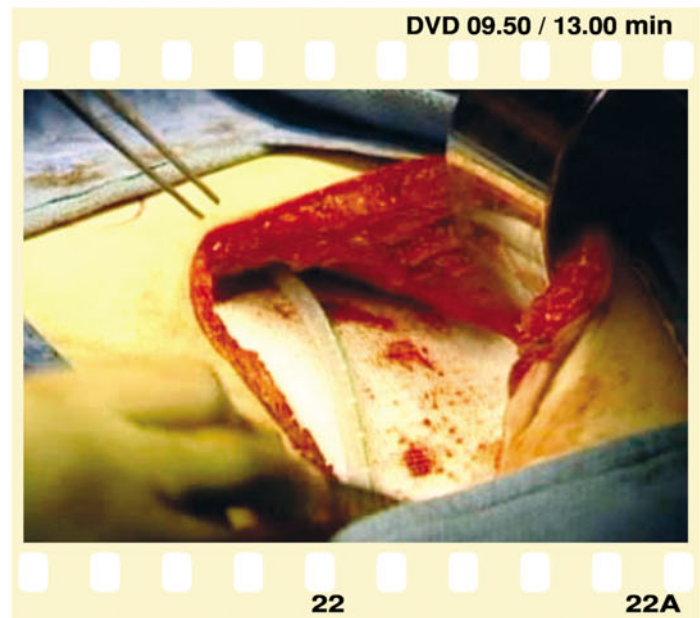


**FIGURE 20-** L'excès de Compositx est coupé, ne laissant approximativement qu'un centimètre de matériel au-delà de la ligne d'agrafes.

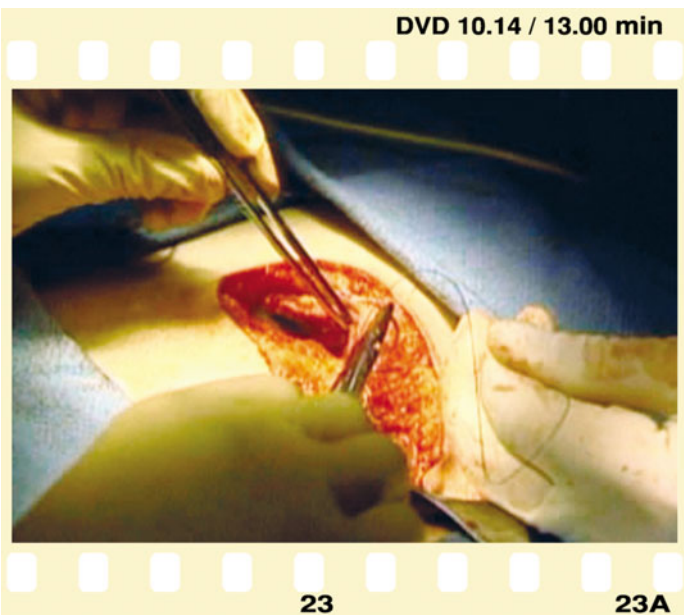





**FIGURE 21-** On agrafe le côté opposé du Composix à la ligne semi-lunaire.




**FIGURE 22-** Un drain aspiratif est placé au-dessus du Composix avant la fermeture de la ligne blanche.



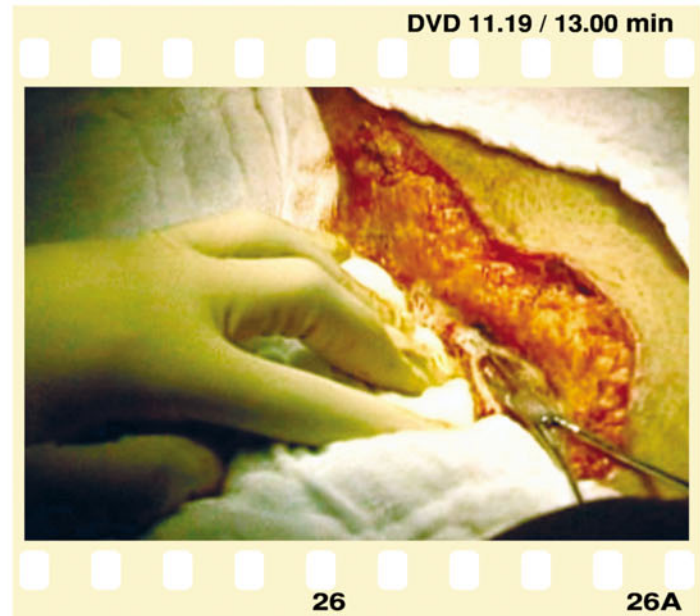
**FIGURE 23-** Celle-ci est refermée par-dessus le drain et le Composix. Encore une fois, il faut insister sur le fait qu'il est nécessaire de refermer la ligne blanche par-dessus la prothèse pour aller contre la pression intra-abdominale, ce qui est en faveur de la réparation.



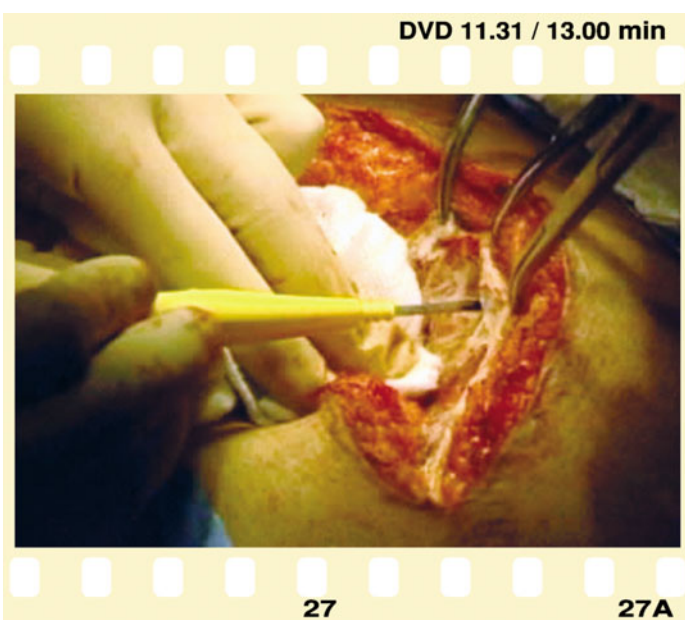
**FIGURE 24-** De temps en temps, à cause d'un manque de tissu aponévrotique, la fermeture de la ligne médiane n'est pas possible. Dans ces cas, la fermeture peut être facilitée en perçant de multiples orifices sur la gaine du droit, après avoir réalisé de fins lambeaux de peau de chaque côté.



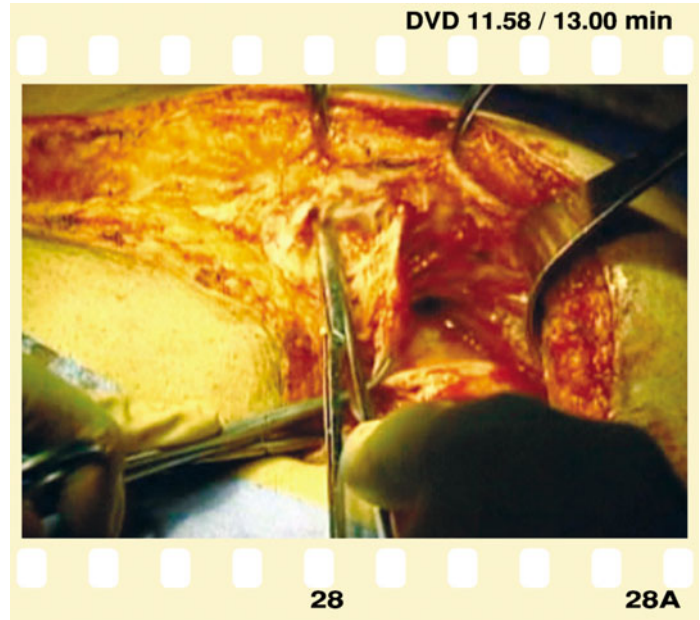
**FIGURE 25-** Une alternative plus pratique, qui ne nécessite pas de créer de lambeaux de peau, est la fermeture de la ligne médiane en utilisant une deuxième prothèse, comme pont entre les deux bords de la ligne blanche. Cette seconde couche prothétique agit comme un soutien externe temporaire contre la pression intra-abdominale jusqu'à ce que le Compositix soit totalement incorporé.



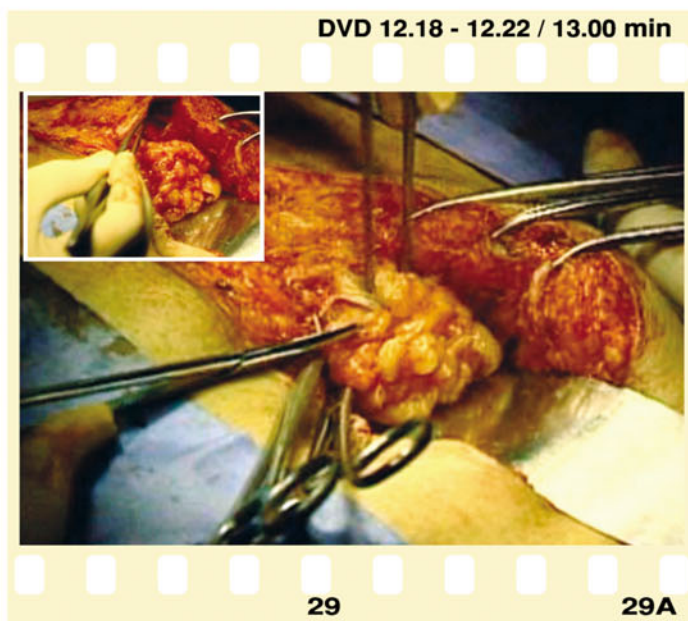
**FIGURE 26-** Le second patient a une éventration multiorificielle sur la ligne médiane. Après avoir excisé l'ancienne cicatrice, la ligne blanche est ouverte à l'aide d'une paire de pinces pour éviter de léser l'anse intestinale se trouvant en-dessous.



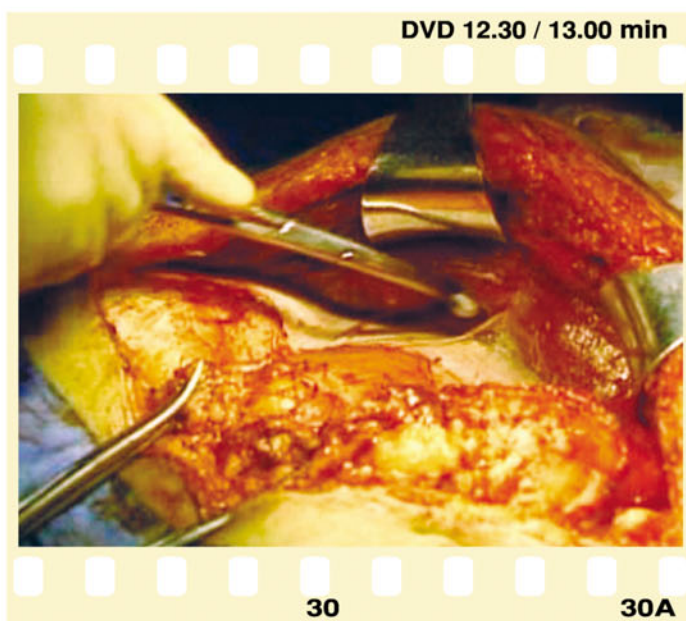
**FIGURE 27-** Le muscle droit est disséqué du péritoine au-dessous de l'arcade de Douglas, et de la gaine inférieure du droit au-dessus de l'arcade de Douglas.




**FIGURE 28-** La séparation du muscle droit du tissu sous-jacent est facilement réalisée grâce à une dissection mousse, tranchante et coagulante. La dissection doit s'étendre latéralement jusqu'au bord latéral du muscle droit ou de la ligne semi-lunaire.



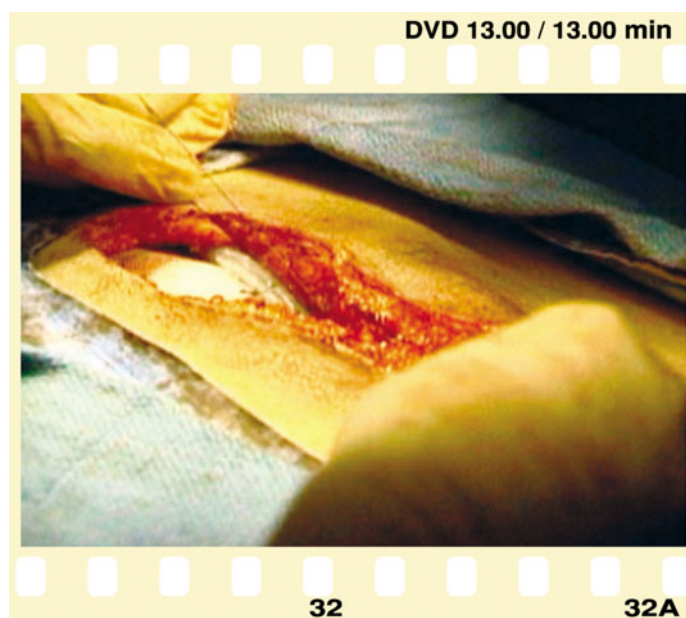
**FIGURE 29-** Réduction de l'épiploon de l'un des nombreux défauts de la hernie.



**FIGURE 30-** Réduction de l'épiploon d'un des défauts d'une autre hernie.



**FIGURE 31-** On voit les pédicules intercostaux neurovasculaires. C'est encore une fois ce qui nous prouve que la dissection latérale est suffisante.



**FIGURE 32-** Opération achevée montrant le Composix derrière le muscle droit. Fermeture de la ligne blanche avec un drain aspiratif.

Jean François GILLION



# EVENTRATION

AVEC PROTHESE PAT®



AVEC

# DIAPORAMAS DU FILM

Réalisé par :

**Dr. Jean François GILLION**

**CV:** Secrétaire National du Chapitre Français de l'European Hernia Society (EHS-GREPA)  
Membre du bureau de la Société Française de Chirurgie Laparoscopique (SFCL)  
Membre du conseil d'administration de l'Association Française de Chirurgie (AFC)  
Auteur d'une cinquantaine de publications dans les revues nationales et internationales  
Auteur d'une cinquantaine de communications dans les congrès nationaux et internationaux

Dr. Jean-François GILLION  
Hôpital Privé d'Antony,  
1 rue Velpeau 92160  
ANTONY, France  
(33) 01 46 74 43 50  
jfgillion@wanadoo.fr

## CURE D'EVENTRATION AVEC PROTHESE "PAT®"

**INTRODUCTION DU FILM** : Cette vidéo décrit la cure d'une éventration médiane sus ombilicale pluri-orificielle par implantation rétro-musculaire préfasciale selon RIVES, d'une prothèse PAT®.

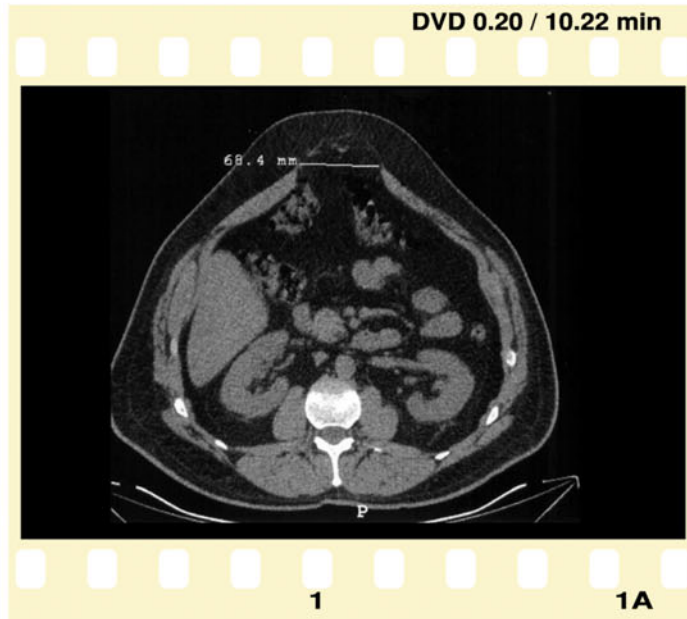
**PROTHESES UTILISEES** : Prothèse PAT®.  
Polyester multibrins avec tricotage tridimensionnel et enduction de collagène.  
SOFRADIM- COVIDIEN® : Covidien France S.A.S Division Chirurgicale.  
2, rue Denis Diderot CS 60075 78852 Elancourt Cedex France.

**DEROULEMENT DE LA TECHNIQUE** : Implantation rétro-musculaire préfasciale selon la technique de RIVES.

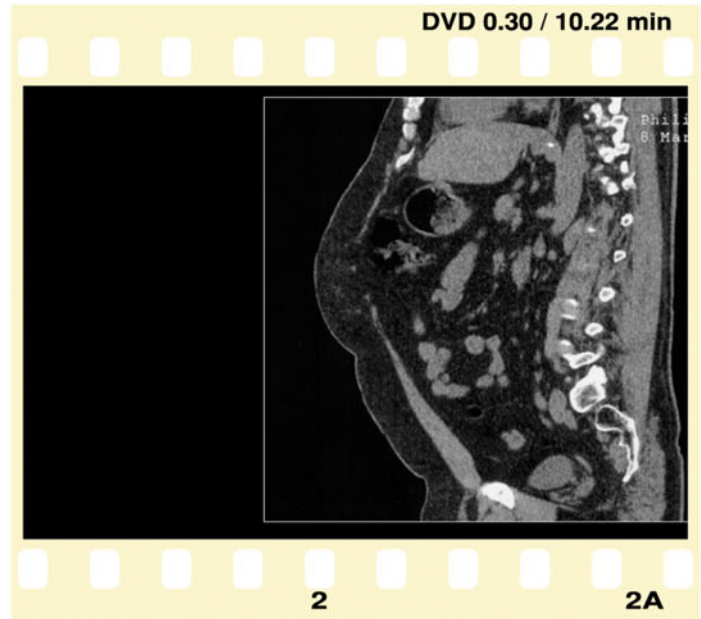
**REMARQUES DE L'AUTEUR** : La prothèse PAT®, par sa souplesse et sa conformabilité facilite la réalisation de cette technique.  
Son intégration rapide et fiable permet de se passer de fixation de la prothèse et de réduire ainsi les douleurs post opératoires tardives.

**CONCLUSION** : Technique de référence de la cure prothétique des éventrations des parois antéro-latérales de l'abdomen.

## DIAGNOSTIC RADIOLOGIQUE

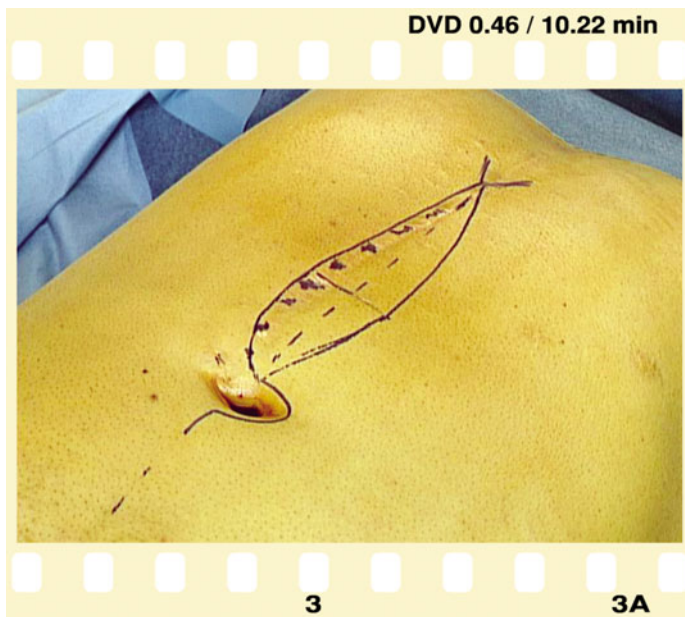


**FIGURE 1-** Scanner abdominal : éventration médiane de 7 cm de large.

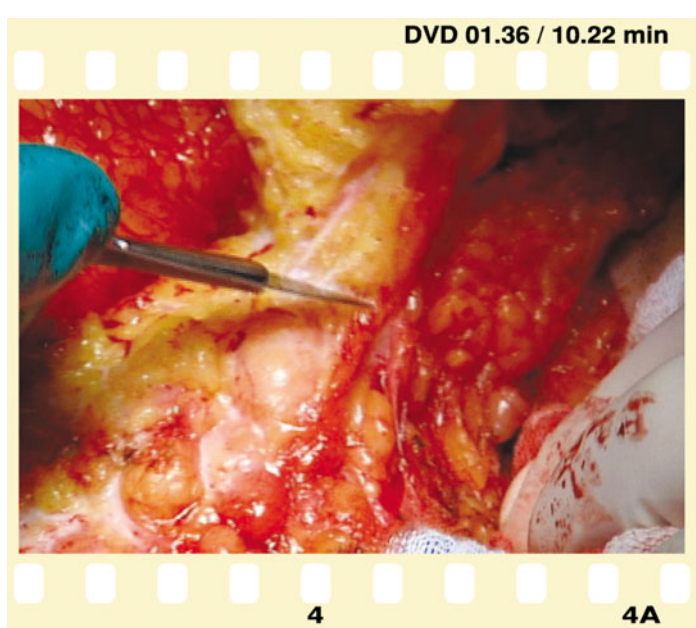


**FIGURE 2-** De profil : éventration sus-ombilicale.

## EXCISION DE LA CICATRICE CUTANEE ET SOUS-CUTANEE

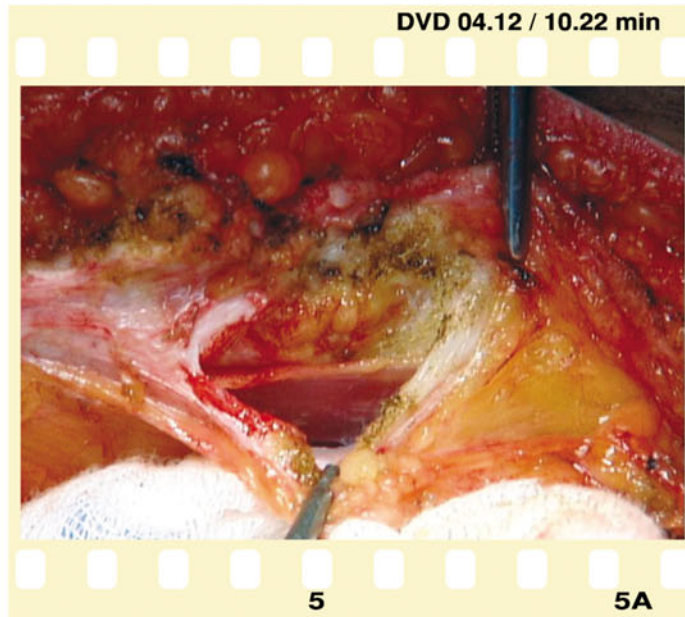


**FIGURE 3-** Excision cutanée et sous-cutanée elliptique emportant l'ancienne cicatrice arciforme décalée à droite.

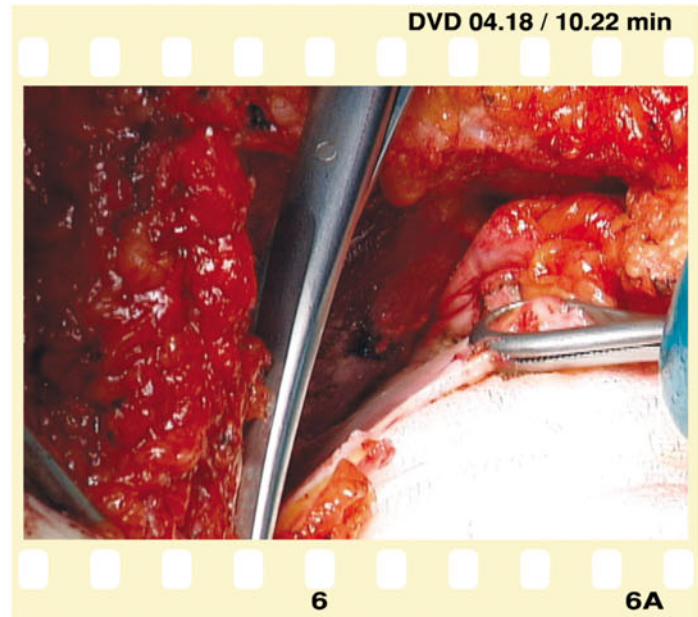


**FIGURE 4-** Eventration multiorificielle en boutonnière.

## INCISION ET OUVERTURE DU MUSCLE GRAND DROIT

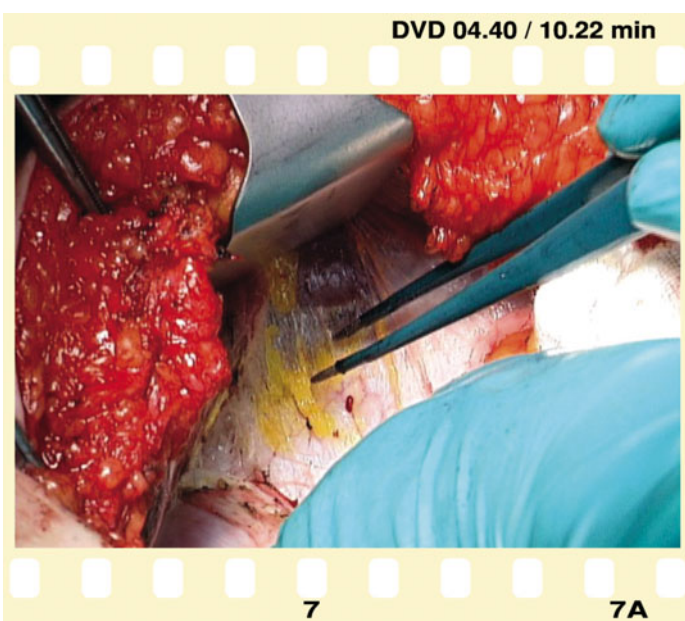


**FIGURE 5-** Ouverture de la gaine du muscle grand droit à son bord interne.

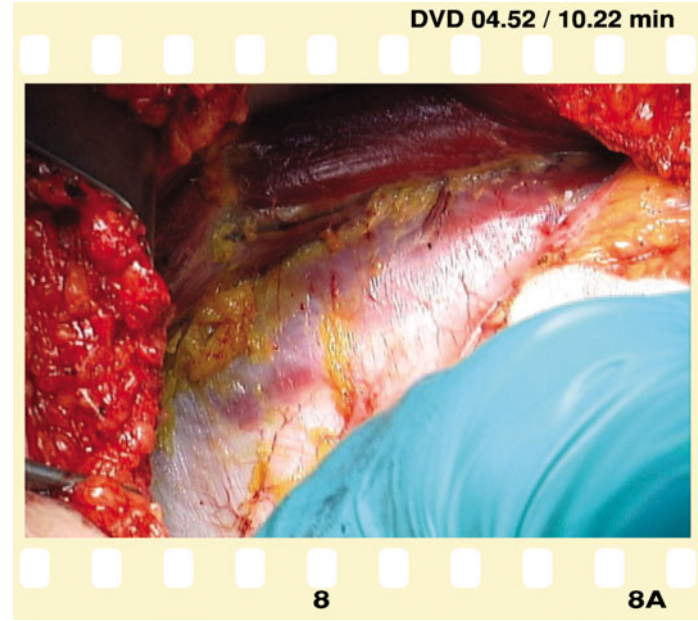


**FIGURE 6-** Incision prolongée le long du bord interne du muscle.

## DISSECTION DU FEUILLET POSTERIEUR DE LA GAINÉ

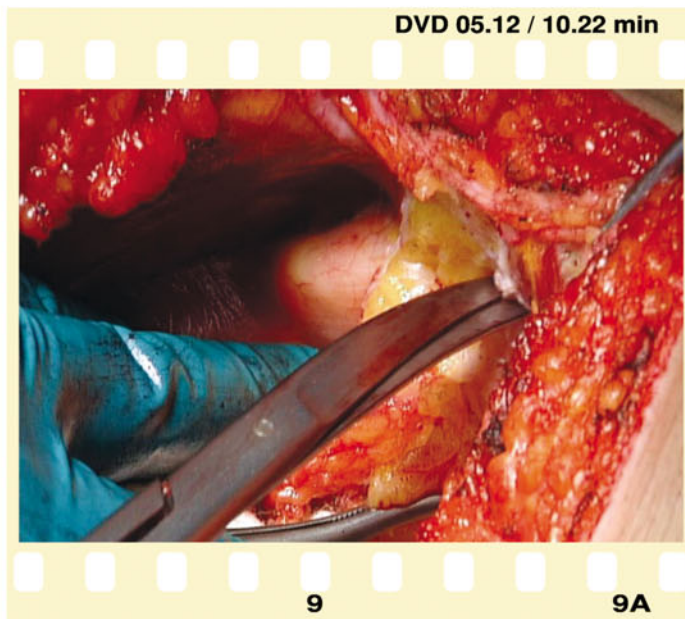


**FIGURE 7-** Dissection du feuillet postérieur de la gaine.

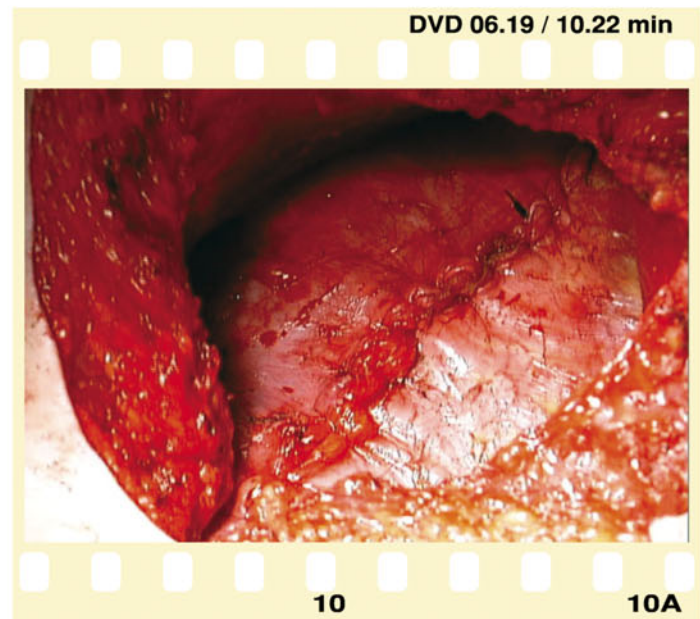


**FIGURE 8-** Dissection jusqu'au bord externe du muscle.

## POURSUITE DE LA DISSECTION ET FERMETURE DU PLAN POSTERIEUR

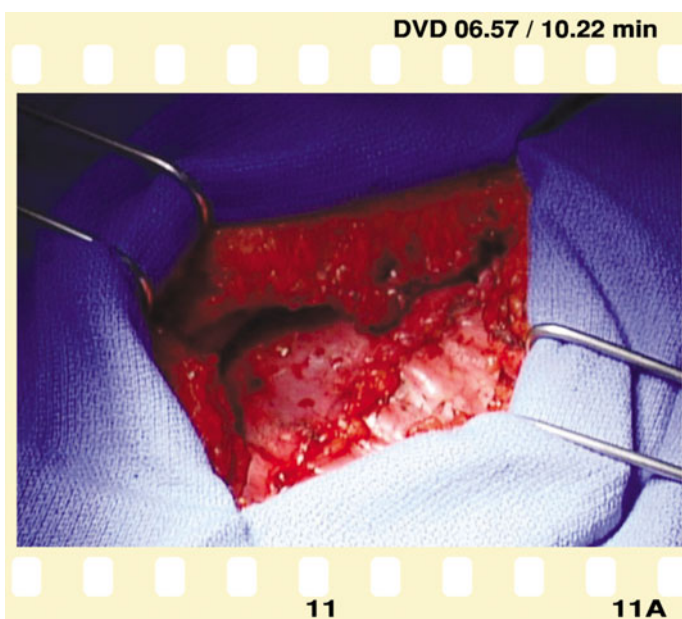


**FIGURE 9-** Poursuite de la dissection du plan postérieur en arrière de la ligne blanche.




**FIGURE 10-** Espace d'implantation après suture du plan postérieur.

## PREPARATION DE LA PROTHESE



**FIGURE 11-** Mise en place de champs de bordure agrafés aux berges cutanées, pour éviter tout contact entre la peau et la prothèse.

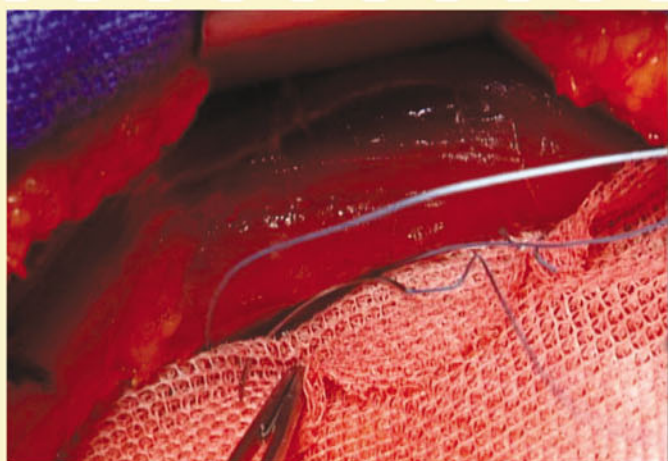


**FIGURE 12-** Prothèse de polyester tricotée collagénée et recoupée aux dimensions mesurées.



## FIXATION DE LA PROTHESE ET FERMETURE D'UN PLAN MUSCULO-APONEVROTIQUE

DVD 08.57 / 10.22 min

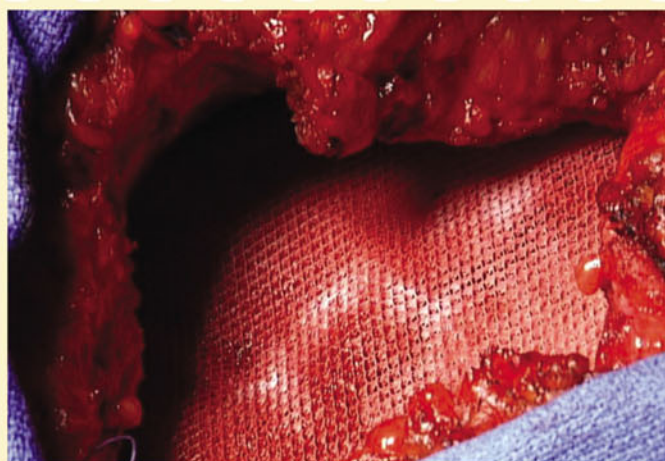

13

13A

**FIGURE 13-** Fixation non transfixiante au feuillet postérieur de la gaine au bord externe du muscle.

DVD 09.15 / 10.22 min



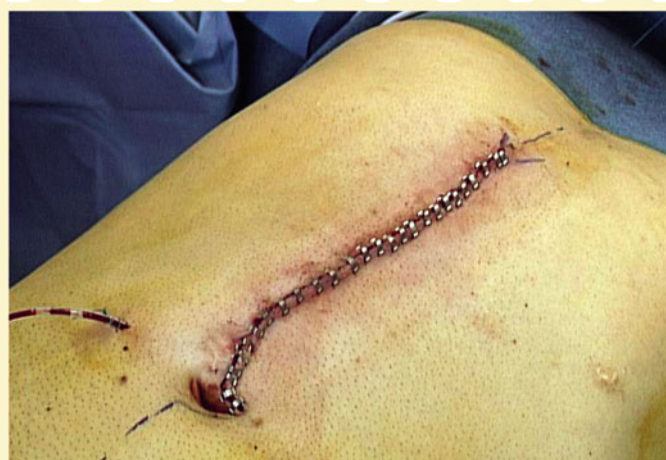14

14A

**FIGURE 14-** Fermeture d'un plan musculo-aponévrotique en avant de la prothèse.

## DRAINAGE ET FERMETURE CUTANEE

DVD 10.07 / 10.22 min



15

15A

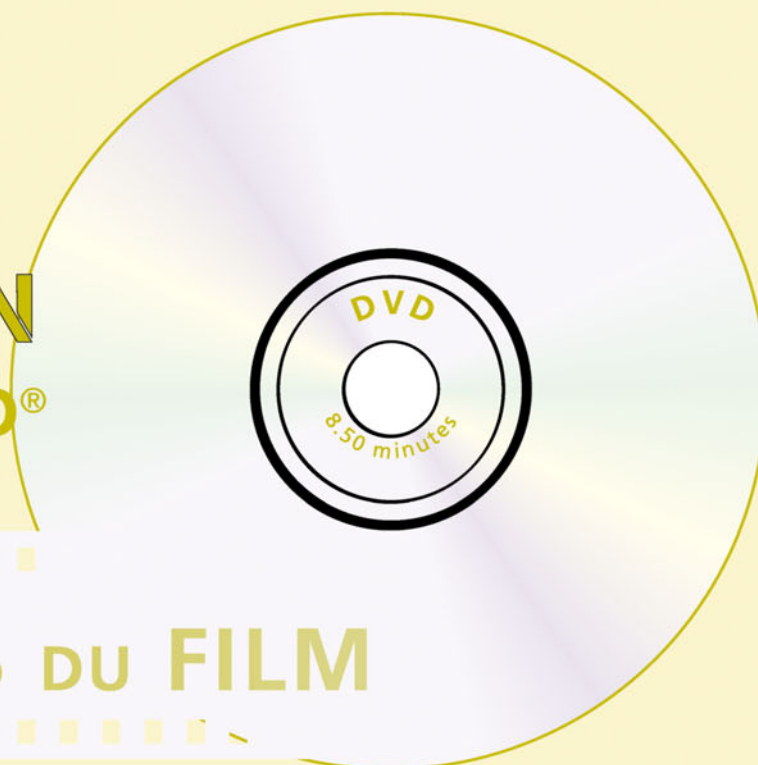**FIGURE 15-** Aspect en fin d'intervention.

Jean François GILLION



# EVENTRATION

AVEC PROTHESE PCO®



AVEC

# DIAPORAMAS DU FILM

Réalisé par :

**Dr. Jean François GILLION**

**CV:** Secrétaire National du Chapitre Français de l'European Hernia Society (EHS-GREPA)  
Membre du bureau de la Société Française de Chirurgie Laparoscopique (SFCL)  
Membre du conseil d'administration de l'Association Française de Chirurgie (AFC)  
Auteur d'une cinquantaine de publications dans les revues nationales et internationales  
Auteur d'une cinquantaine de communications dans les congrès nationaux et internationaux

Dr. Jean-François GILLION  
Hôpital Privé d'Antony,  
1 rue Velpeau 92160  
ANTONY, France  
(33) 01 46 74 43 50  
jfgillion@wanadoo.fr

## CURE D'EVENTRATION AVEC PROTHESE PCO®

**INTRODUCTION DU FILM** : Cette vidéo décrit la cure d'une éventration para-ombilicale après incision de Pfannenstiel, par mise en place intrapéritonéale, par voie ouverte, d'une prothèse PCO®.

**PROTHESES UTILISEES** : Implant PCO®

Face pariétale : Polyester multi filament de structure tridimensionnelle.

Face viscérale : Film anti-adhérenciel résorbable, collagéné, hydrophile.

SOFRADIM- COVIDIEN®: Covidien France S.A.S Division Chirurgicale.

2, rue Denis Diderot CS 60075 78852 Elancourt Cedex France.

**DEROULEMENT DE LA TECHNIQUE** : Dissection et résection du sac d'éventration.

Implantation intrapéritonéale de la prothèse.

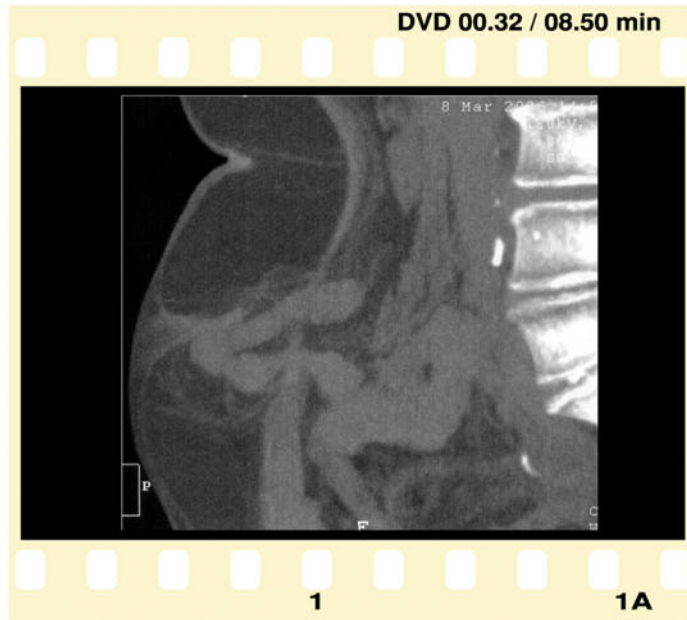
Fixation de la prothèse par fils non résorbables trans-musculo-aponévrotiques.

Suture pariétale en avant de la prothèse.

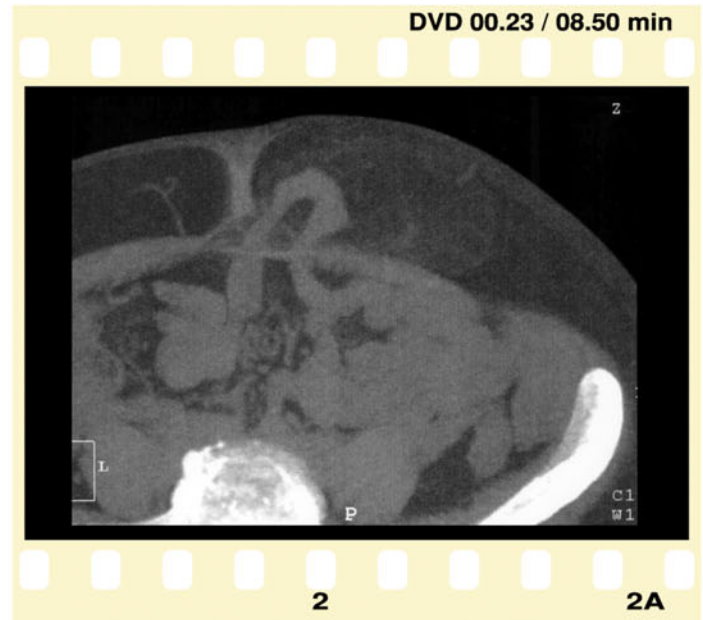
**REMARQUES DE L'AUTEUR** : Technique particulièrement adaptée aux cas où une dissection extensive des plans pariétaux apparaît délicate (paroi très amincie, délabrée, multi récides), excessive (défaut de petite taille), ou non souhaitable en raison de comorbidités (troubles de coagulation, diabète, antécédents d'infection intra-pariétale).

**CONCLUSION** : Technique simple, rapide, aisément reproductible, adaptée aux éventrations de petite taille et de taille moyenne.

## DIAGNOSTIC RADIOLOGIQUE



**FIGURE 1-** TDM: Eventration para-ombilicale contenant une anse grêle.

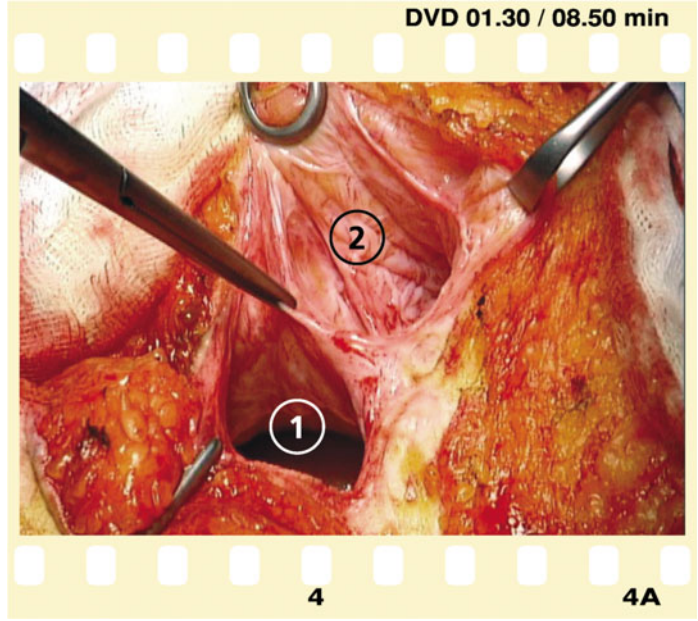


**FIGURE 2-** TDM: Grêle extériorisé à travers un orifice aponévrotique para-ombilical gauche.

## INCISION CUTANEE ET DECOUVERTE DU SAC D'EVENTRATION

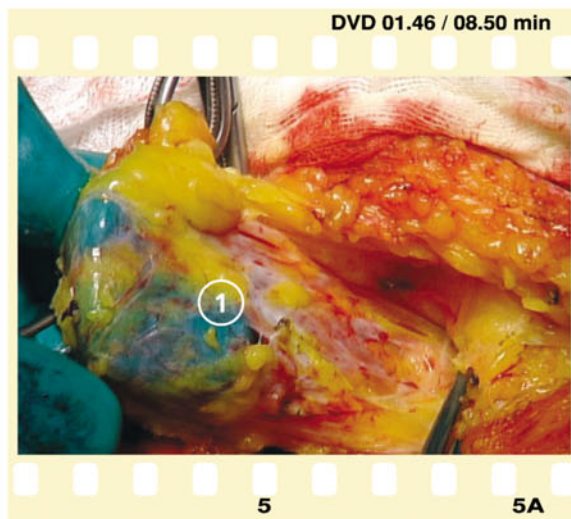


**FIGURE 3-** L'éventration siège au-dessus d'une incision de type Pfannenstiel.

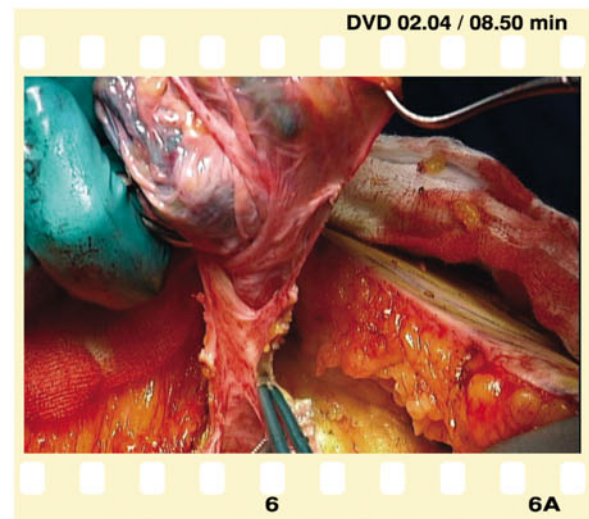


**FIGURE 4-** Orifice aponévrotique (1) et base du sac d'éventration (2).

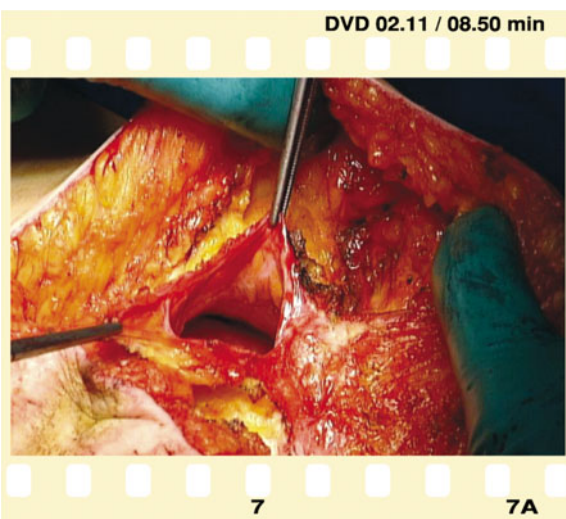
## DISSECTION ET RESECTION DU SAC D'EVENTRATION



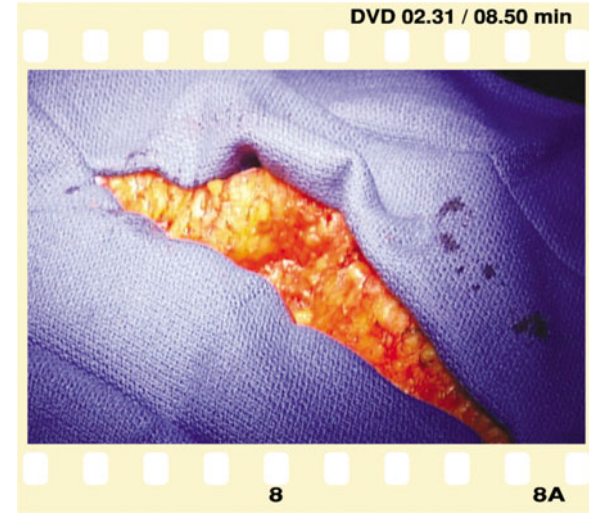
**FIGURE 5-** Dissection du sac (1) d'éventration.



**FIGURE 6-** Résection du sac d'éventration.

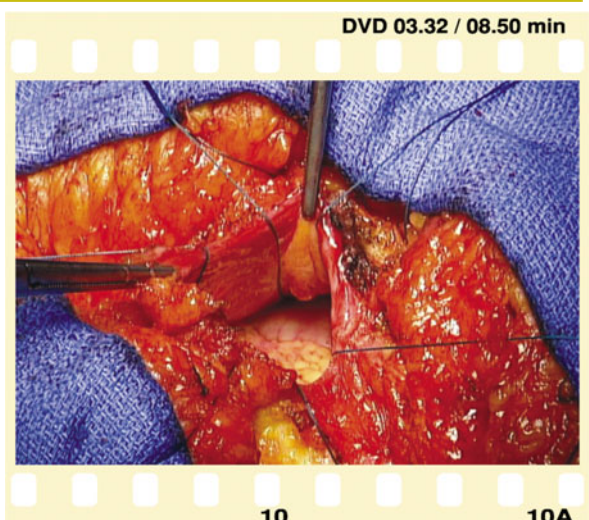
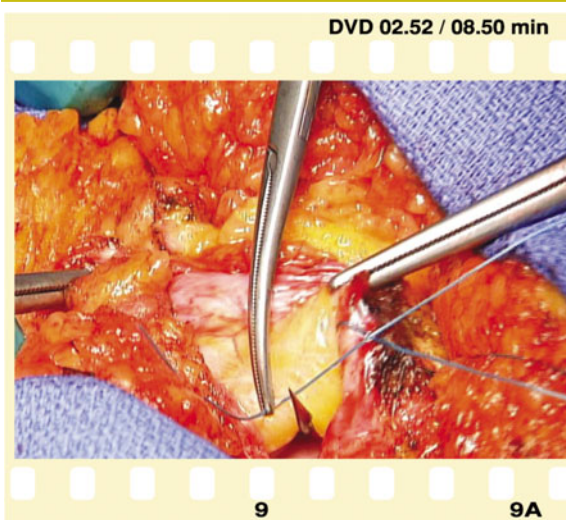


**FIGURE 7-** Dissection sous-cutanée volontairement limitée.




**FIGURE 8-** Champs de bordure agrafés aux berges cutanées.

## PREPARATION DE L'ORIFICE APONEVROTIQUE D'EVENTRATION

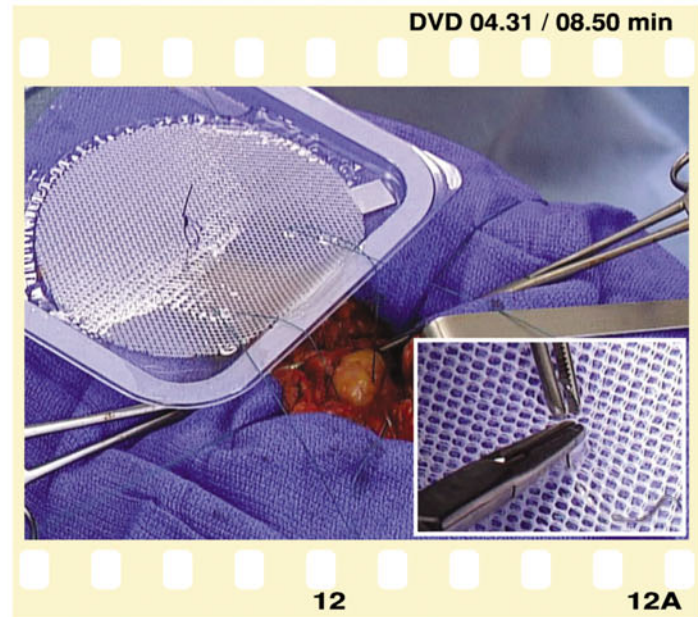


**FIGURES 9-10** Points trans-musculo-aponévrotiques passés à la Reverdin courbe sous contrôle de la vue et paroi soulevée. Fils laissés en attente, aiguilles non coupées.

## PREPARATION DE LA PROTHESE PARIETEX COMPOSITE

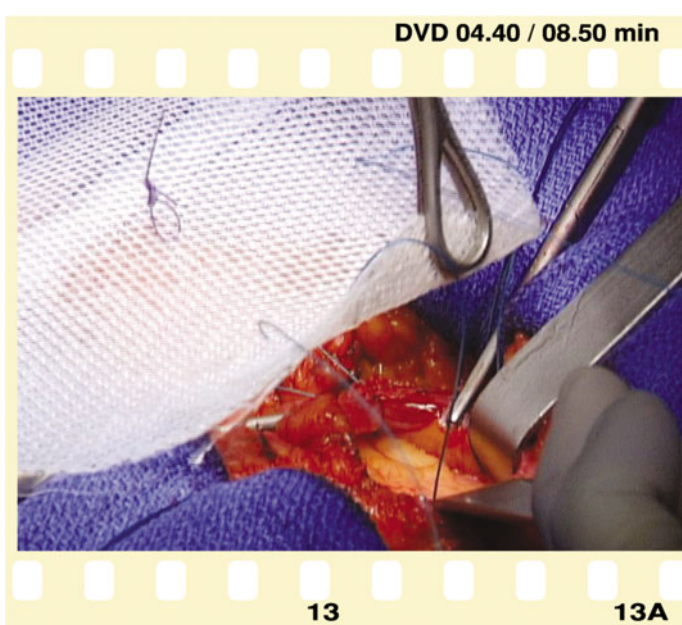


**FIGURE 11-** Humidification de la prothèse. L'aiguille des fils de fixation ne sert qu'à charger la face pariétale de la prothèse.

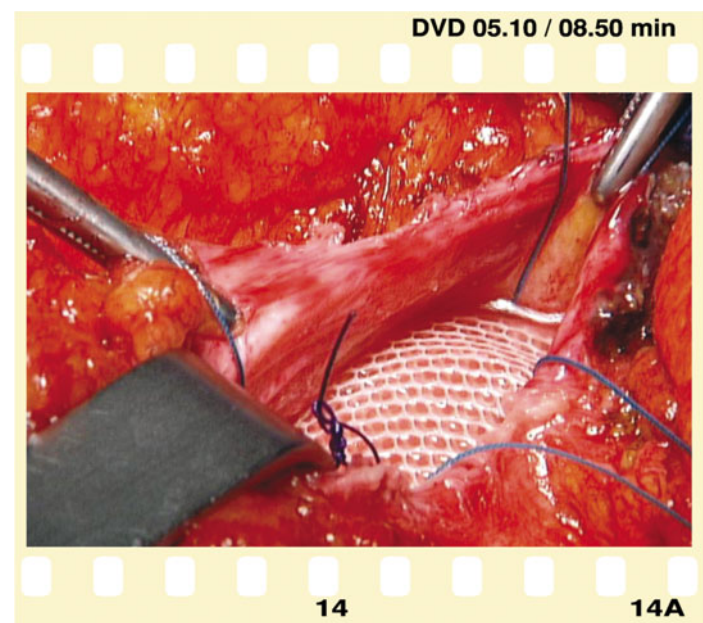


**FIGURE 12** L'extrémité du fil qui portait l'aiguille est ensuite chargée par la Reverdin, ressortant de dedans en dehors à faible distance du premier chef. Les 3 premiers fils seront passés hors du ventre, les 3 suivants seront placés, prothèse en place.

## INTRODUCTION DE LA PROTHESE EN INTRAPERITONEAL ET ETALEMENT



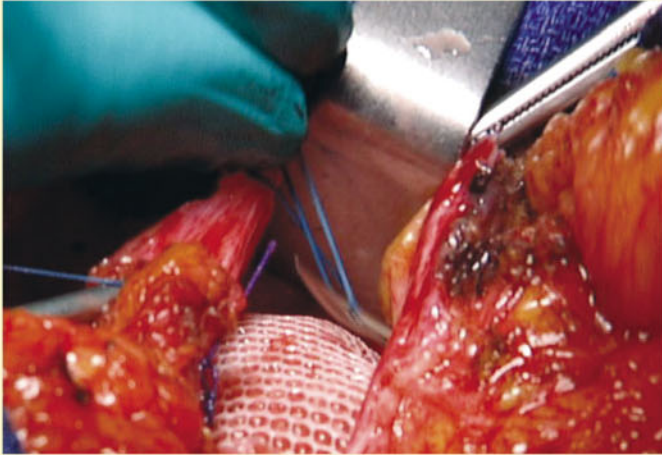**FIGURE 13-** Introduction de la prothèse en intrapéritonéal.



**FIGURE 14-** Prothèse en place, étalée au devant des anses intestinales, si possible recouvertes du tablier épiploïque.

## FERMETURE DE LA BRECHE MUSCULO-APONEVROTIQUE

DVD 05.50 / 08.50 min

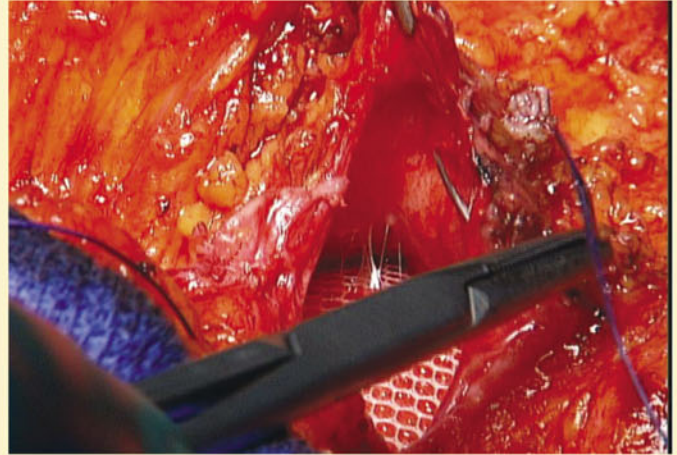


15

15A

**FIGURE 15-** Fils passés de telle sorte que le fil repéré reste bien centré sur le défaut.

DVD 06.50 / 08.50 min



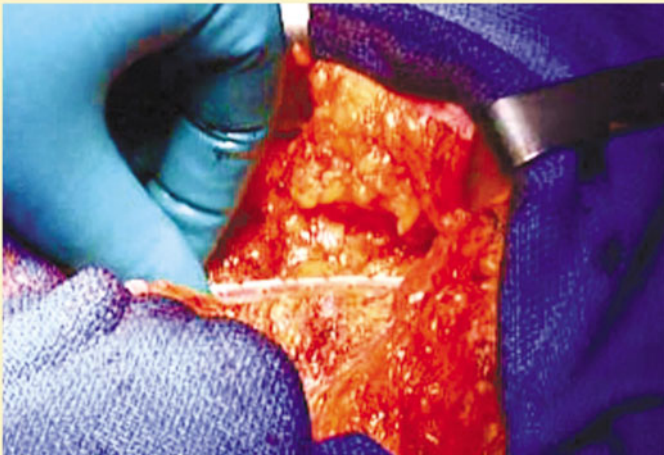
16

16A

**FIGURE 16-** Suture musculo-aponévrotique en avant de la prothèse. Noter la quasi-absence de décollement sous-cutané.

## DRAINAGE ET FERMETURE CUTANEE

DVD 07.16 / 08.50 min

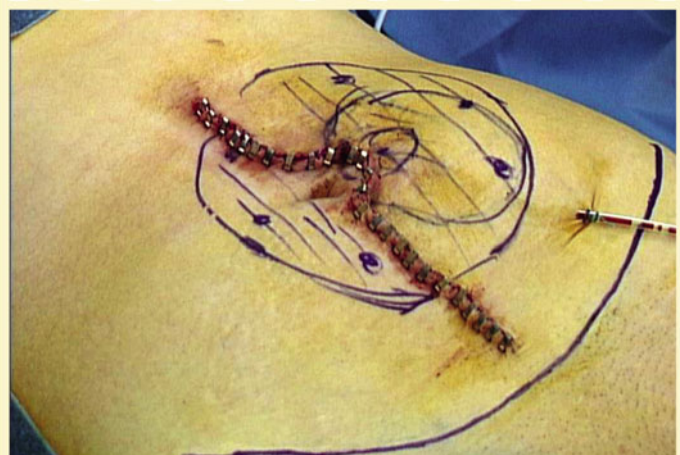

17

17A

**FIGURE 17-** Noter les dimensions du défaut aponévrotique, celles de la loge d'événement.

DVD 08.32 / 08.50 min



18

18A

**FIGURE 18-** Prothèse débordant largement des limites du défaut para-ombilical et emplacement des fils de fixation.



Christophe BARRAT

# EVENTRATION

## AVEC PROTHESE COMPOSIX®



AVEC

# DIAPORAMAS DU FILM

Réalisé par :

**Pr. Christophe BARRAT**

**CV:**- Ancien Chef de clinique – assistant des hôpitaux de Paris

- Professeur de chirurgie digestive à l'université Paris XIII

- Chirurgien des hôpitaux

- Secrétaire général de la SFCL

- 100 publications en chirurgie générale et digestive

- Membre de:

- Société Française de Chirurgie digestive
- Société Française de Chirurgie laparoscopique
- Société Francophone de Chirurgie de l'obésité
- European Society of Surgical oncology
- European Association of endoscopie Surgery

Pr. Christophe BARRAT  
Chirurgien des hôpitaux  
Hôpital Jean Verdier  
Assistance Publique – Hôpitaux de Paris  
avenue du 14 juillet  
93143 Bondy Cedex, France  
christophe.barrat@jvr.aphp.fr



# EVENTRATION

## AVEC PROTHESE COMPOSIX®

**INTRODUCTION DU FILM** : Il s'agit de la mise en place d'une plaque biface, en intra péritonéal, chez une patiente obèse, diabétique, multi-opérée.

**PROTHESES UTILISEES** : Prothèse biface composée d'une face en PTFE<sup>2</sup> et d'une face en Polypropylène (Composix® Bard).

**DEROULEMENT DE LA TECHNIQUE** : La plaque est mise en intra péritonéal, après résection partielle du sac, dissection minimum des parois, sans adhésiolyse ni entérolyse extensives.

**REMARQUES DE L'AUTEUR** : La fixation doit être soignée sur les berges de la plaque, non transfixiante pour éviter les adhérences et suffisamment rapprochée pour ne pas avoir d'incarcération d'anse grêle.

**CONCLUSION** : Technique simple avec un minimum de décollement et de dissection, très adaptée aux éventrations volumineuses, récidivée chez les sujets obèses.

## EVENTRATION AVEC PROTHESE COMPOSIX®

Les éventrations post-opératoires restent une complication fréquente de la chirurgie abdominale par laparotomie survenant dans 1 à 15 % des cas.

Les taux de récurrences d'éventration particulièrement après l'utilisation de suture et d'auto-plastie sont compris entre 15 et 35 % nécessitant des réinterventions itératives pour cure d'éventration.

L'utilisation de prothèses de renforcement pariétal a permis de diminuer de façon significative ces taux de récurrences.

Les deux prothèses les plus utilisées actuellement, sont d'une part la prothèse de polypropylène qui a une très bonne résistance mécanique ; d'autre part la prothèse de Dacron qui a une très bonne tolérance biologique.

Par ailleurs, les prothèses de ePTFE sont aussi utilisées et contrairement aux autres prothèses imperméables, sont incorporées à la paroi grâce à une réaction fibroblastique importante et surtout sont à l'origine de peu d'adhérences avec les viscères.

En France, les prothèses de renforcement pariétal, dans les cures d'éventration, sont principalement mises en place en pré-péritonéal et en rétro-musculaire.

Ce type d'implantation est utilisé dans 25 à 75 % des cas.

La mise en place de prothèses intra-péritonéales, est beaucoup plus rare.

Les avantages de la mise en place d'une plaque intra-péritonéale sont :

- La simplicité de la technique.

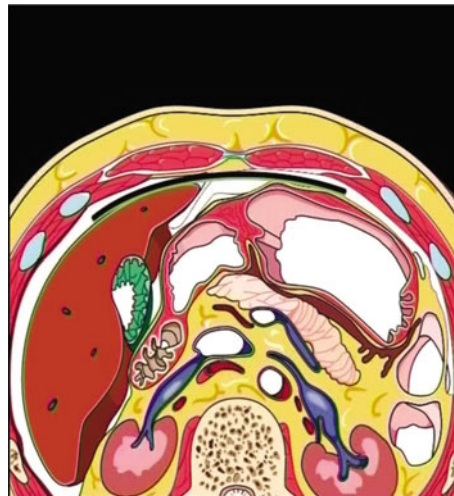
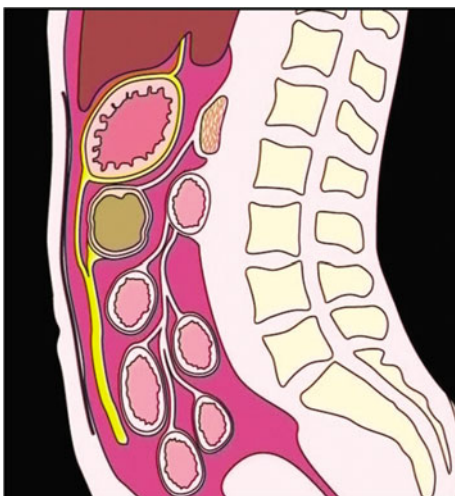
- L'absence de dissection pariétale étendue et un risque septique diminué du fait de la situation profonde de la prothèse.

Le but de ce film est de montrer la mise en place d'une prothèse intra-péritonéale.

Composix Bard associant polypropylène et ePTFE.

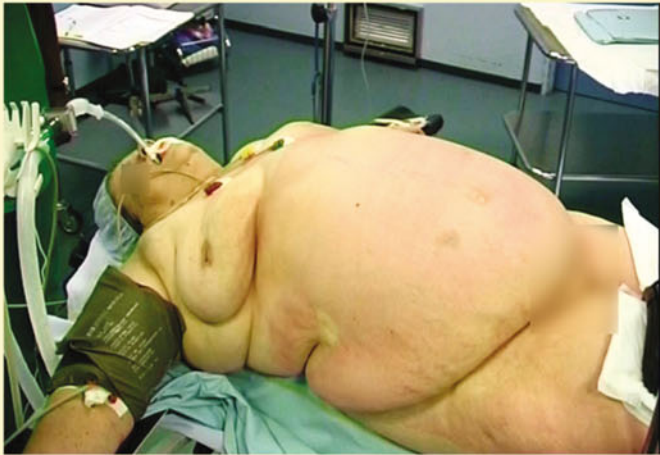Cette prothèse est constituée d'une part d'un tricot de monofilament de polypropylène et d'autre part d'une couche de ePTFE de basse porosité. Les deux faces sont parfaitement distinguables : une face rugueuse correspondant au polypropylène et une face plus lisse correspondant à l'ePTFE.

La face de polypropylène s'applique sur le péritoine et la face de ePTFE est au contact de l'épiploon et des viscères.



## TECHNIQUE OPERATOIRE

DVD 02.33 / 08.32 min

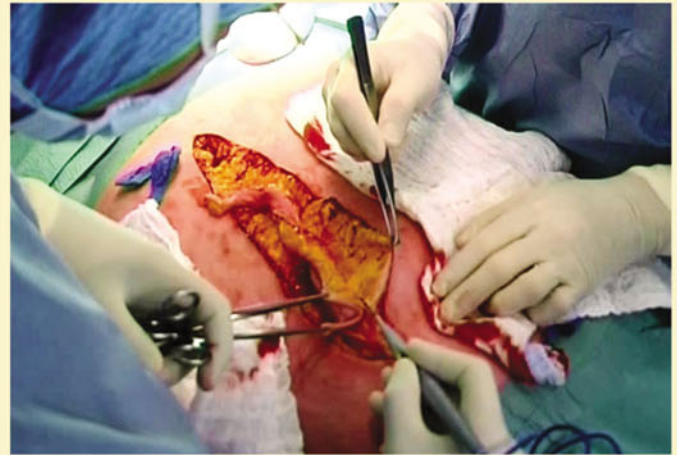


1

1A

**FIGURE 1-** La patiente opérée est une femme de 62 ans qui mesure 1m58 et pèse 105 kilos ; elle a une récurrence symptomatique d'éventration. Elle a été opérée en 1980 d'une cholécystectomie par voie médiane sus-ombilicale. Deux interventions pour cure d'éventration ont été faites depuis, par suture et autoplastie.

DVD ..... / 08.32 min

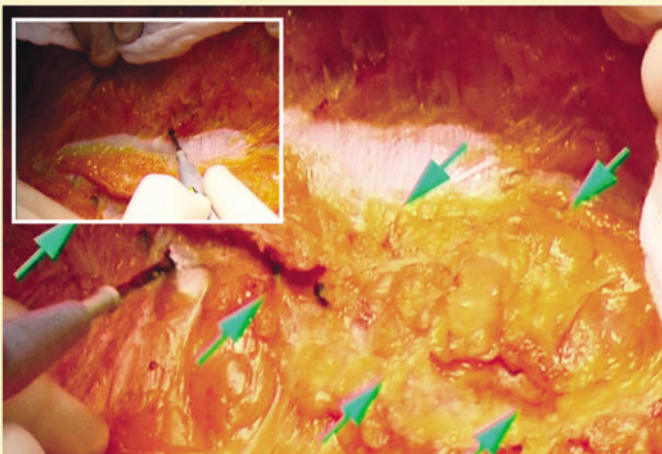


2

2A

**FIGURE 2-** L'intervention débute classiquement par l'excision de la cicatrice précédente emportant dans le cas présent l'ombilic, puisque l'éventration est à la fois sus-ombilicale et périombilicale.

DVD 03.18 - 03.32 / 08.32 min



3

3A

**FIGURE 3-** La dissection permet ensuite d'arriver sur la zone du défaut pariétal. On dissèque alors progressivement la gaine antérieure des muscles droits au bistouri électrique.

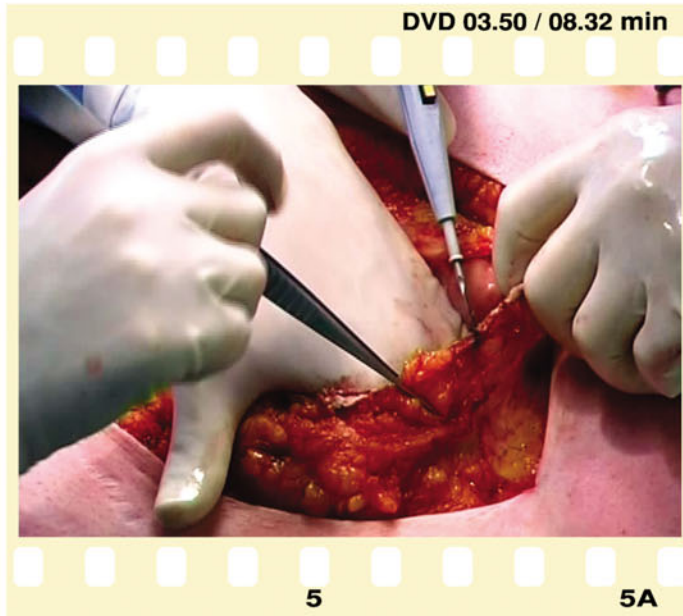
DVD 03.50 / 08.32 min



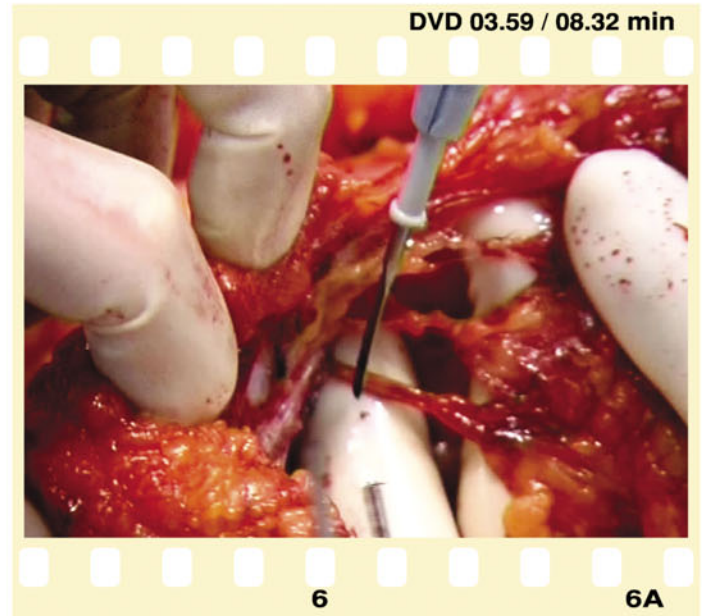
4

4A

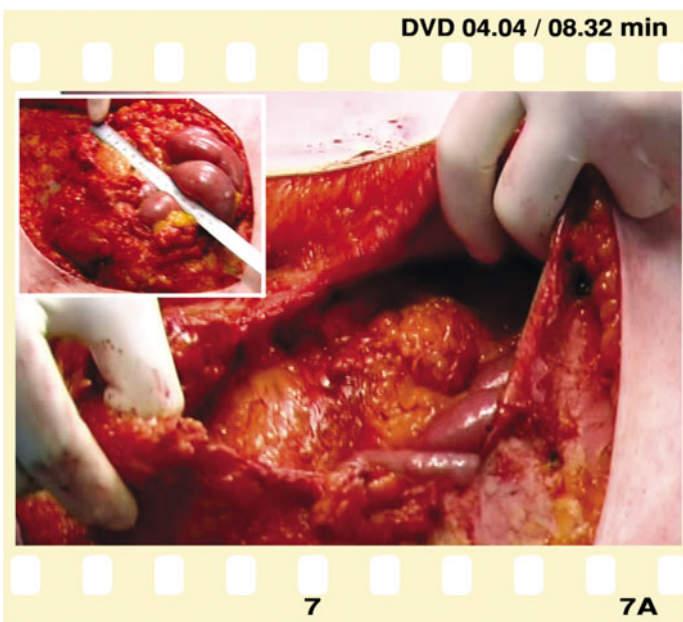
**FIGURE 4-** La dissection est menée à droite et à gauche, les sacs de l'éventration, chacun multi-orificielle, sont isolés.



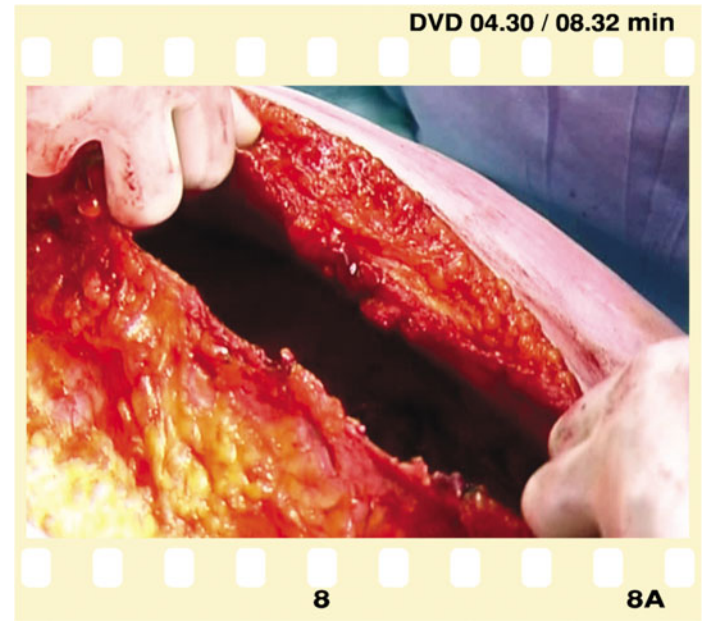
**FIGURE 5-** Les sacs sont disséqués puis ouverts sur la partie médiane, ils contiennent de l'intestin grêle et surtout de l'épiploon.



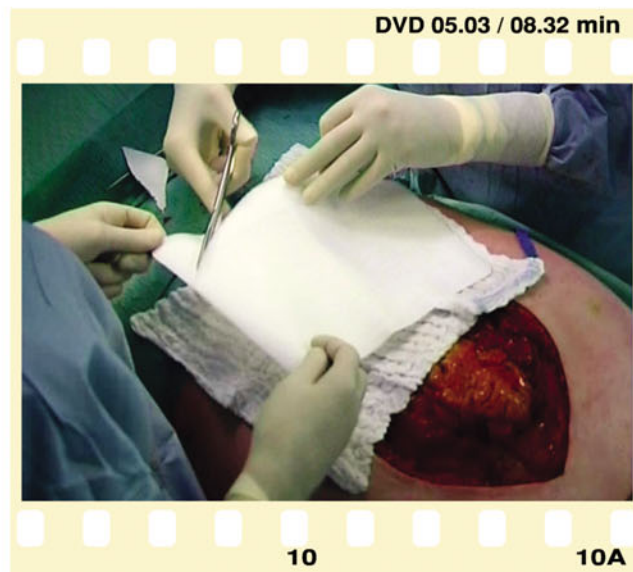
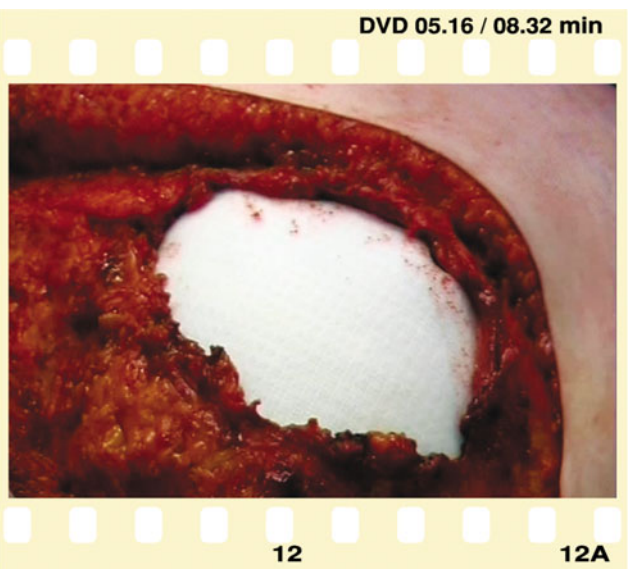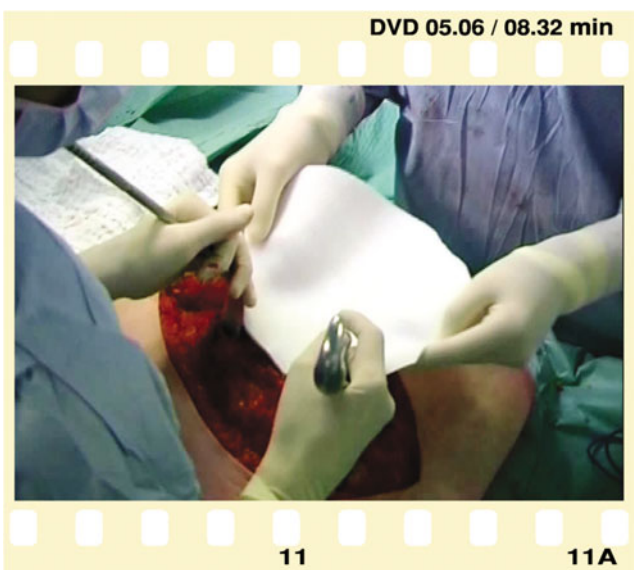
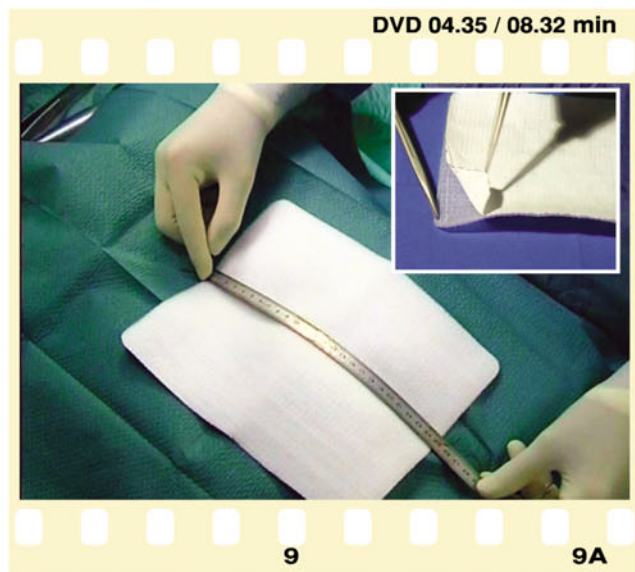
**FIGURE 6-** La dissection de l'épiploon au bistouri électrique permet la libération complète des berges de l'éventration.



**FIGURE 7-** Cette éventration mesure 15cm de long et environ 10cm de large.



**FIGURE 8-** La dissection aponévrotique est complète, le sac est totalement disséqué et l'entérolyse étant réalisée.

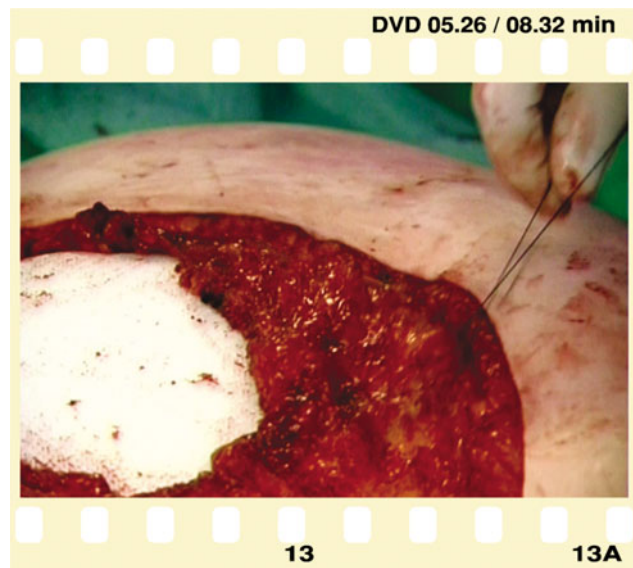

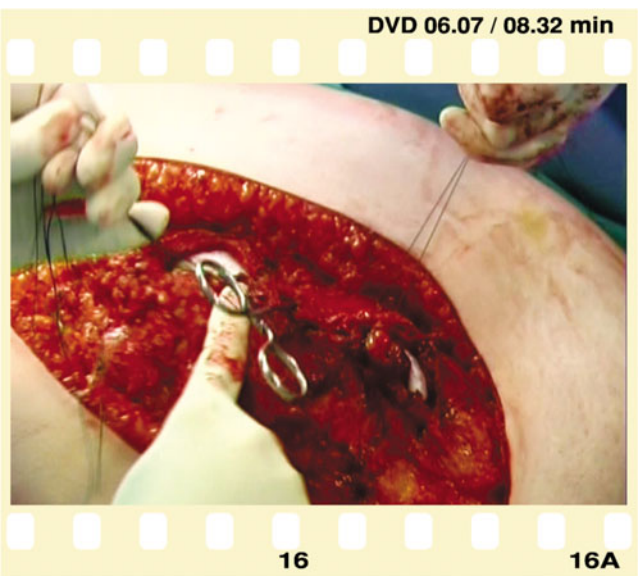
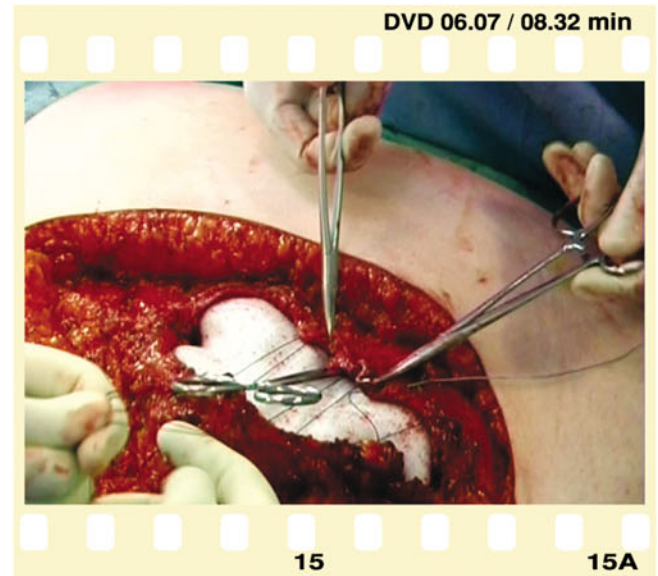
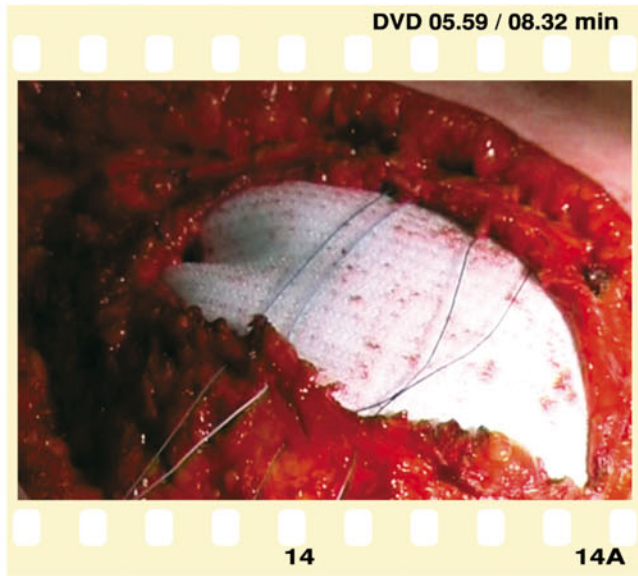
**FIGURES 9-10-** On met en place une plaque intra-péritonéale qui mesure 25cm de long et 20cm de large. Elle déborde ainsi largement les berges de l'éventration. Les deux faces de cette plaque sont parfaitement reconnaissables : la face lisse en ePTFE et la face rugueuse en polypropylène.

**FIGURE 11-** La prothèse est ovalisée en la coupant au ciseau.

**FIGURE 12-** La prothèse est mise en place en intra-péritonéale. La face de ePTFE au contact de l'épiploon qui recouvre les viscères.

**FIGURE 13-** Un premier point en ligne médiane de chaque côté permet d'immobiliser la plaque. Deux points en "U" en haut et en bas, faits à environ 1cm du bord de la plaque la fixe et évite tout mouvement intempestif de la plaque lors de la suite de l'intervention.

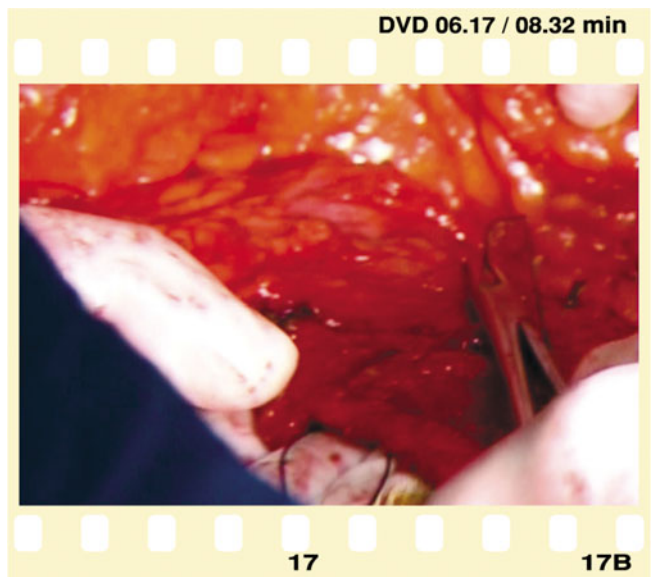
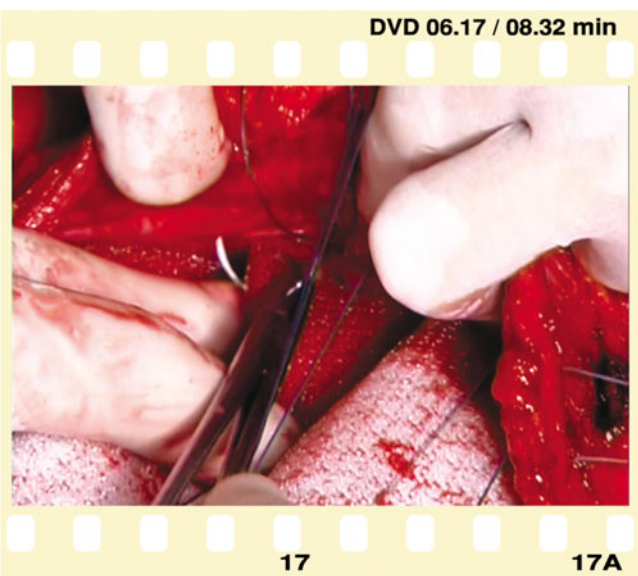




**FIGURE 14-** Deux points en "U" prenant l'aponévrose en avant de la plaque permettent de repérer la zone de fixation idéale de celle-ci afin d'éviter tout phénomène d'ondulation de la plaque lors de la fermeture de l'aponévrose en avant.

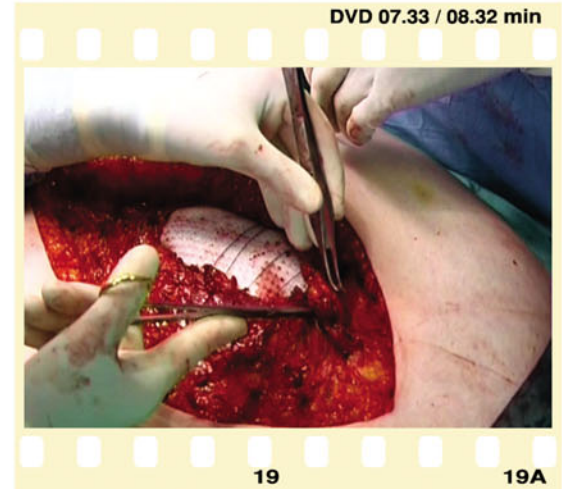
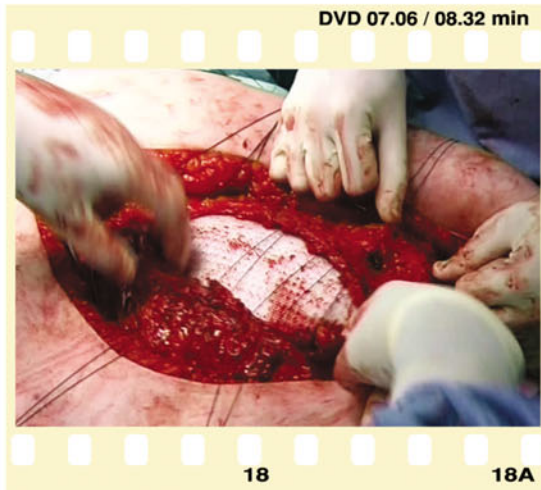
**FIGURES 15-16-** La zone de suture est repérée à l'aide d'une pince, la plaque doit être fixée sans tension excessive.

**FIGURES 17-A-B-** Des points en "U" de fils non résorbables sont passés tous les 2cm environ et à 1cm du bord de la plaque afin de la fixer sur un premier côté.

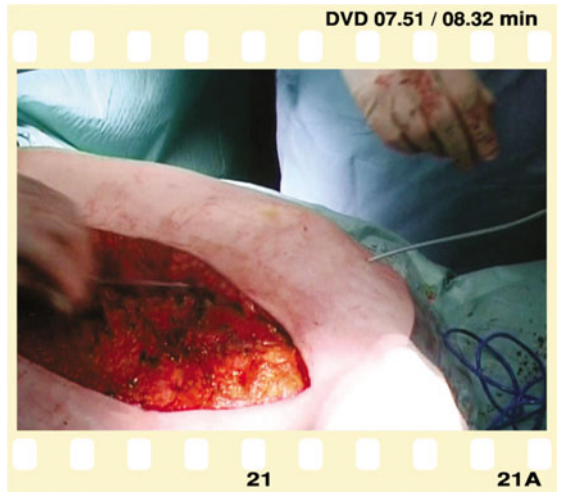
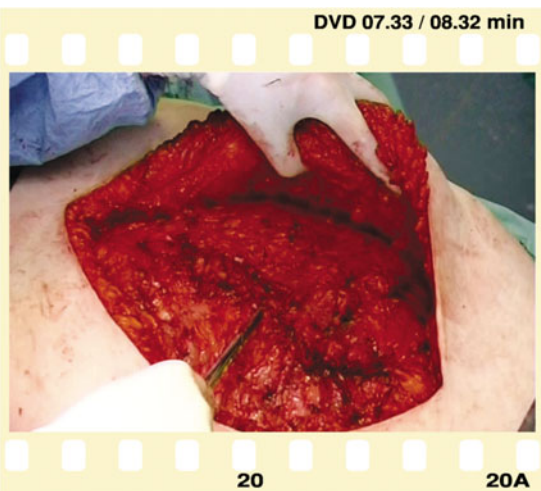


## REMARQUE DE L'AUTEUR

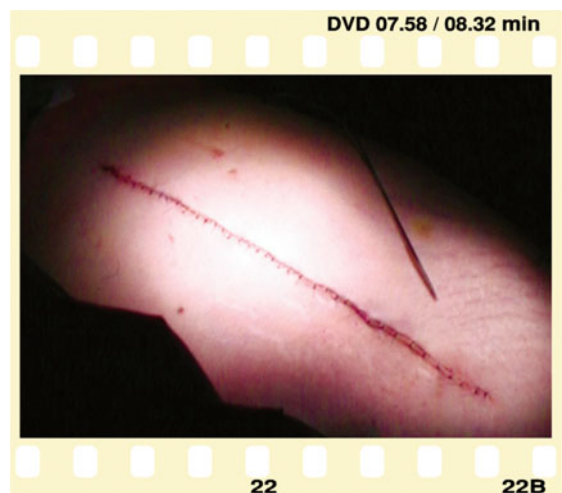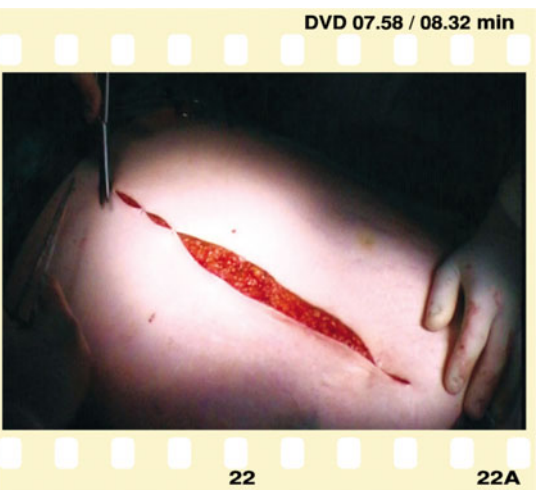
Il est bien sûr possible de fixer cette plaque soit avec un surjet de fil non résorbable, soit avec une pince automatique d'agrafage.



**FIGURES 18-19-** Les points sont serrés après mise en tension de l'aponévrose en avant de la plaque. Le côté opposé de la plaque est fixé de la même manière avec des points en "U" de fils non résorbables tous les 2cm et à 1cm du bord de la plaque après traction des 2 fils sur l'aponévrose. L'aponévrose est fermée en avant de la plaque par des points en "U" de fils non résorbables.



**FIGURES 20-21-** On voit ici la fermeture de l'aponévrose et à distance, les points de fixation de la plaque situés loin des berges de l'événtration. 2 drains de Redon sont mis en place dans les décollements pré-aponévrotiques.



**FIGURES 22-A-B** La fermeture cutanée est faite à points séparés de fils non-résorbables. La patiente quitte le service au 8ème jour post-opératoire. Trois mois après l'intervention, sa paroi est solide et elle n'a aucune plainte fonctionnelle.

Jean-Henri ALEXANDRE



# GRANDE EVENTRATION CURE AVEC LARGE PROTHESE DE POLYESTER RETRO-MUSCULAIRE



AVEC

## DIAPORAMAS DU FILM

Réalisé par :

**Pr. Jean-Henri ALEXANDRE**

**CV:** Professeur Emérite de la Faculté René DESCARTES de PARIS  
Chirurgien des Hôpitaux de PARIS  
Ex Chef du Service de Chirurgie Générale et Digestive de l'Hôpital BROUSSAIS de PARIS

Jean-Henri ALEXANDRE  
Professeur Emérite de la Faculté  
René Descartes de Paris  
Chirurgien des Hôpitaux de Paris - FRANCE



# GRANDE EVENTRATION

## CURE AVEC PROTHESE DE POLYESTER

### XIPHO-PUBIENNE

**INTRODUCTION DU FILM** : Cette patiente de 62 ans, présente une troisième récurrence d'événtration médiane; le collet de l'événtration mesure 22 cm sur 18 cm. Elle est douloureuse, invalidante, disgracieuse, très saillante par sagittalisation des muscles larges. La tomodensitométrie précise l'importance du sac, la qualité et la distance des berges musculaires.

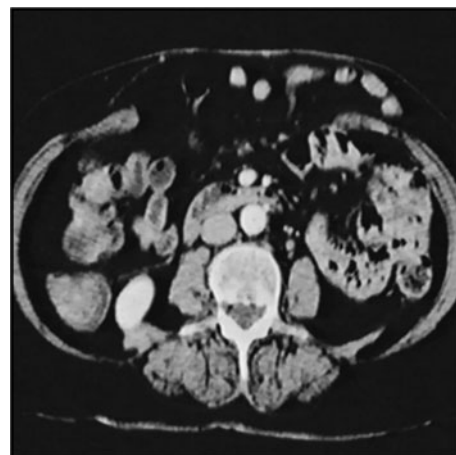
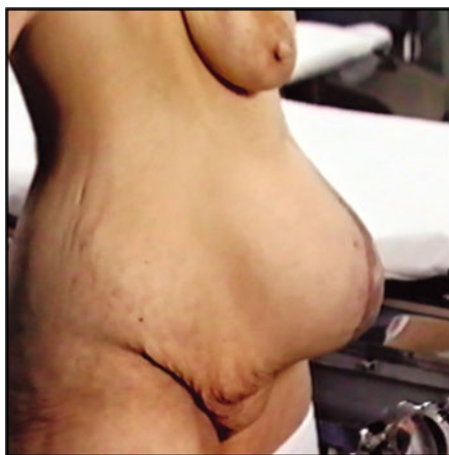
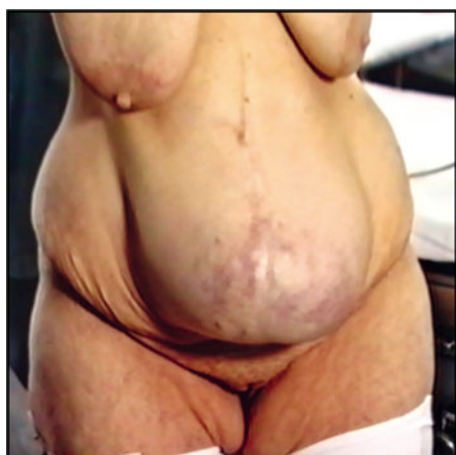**PROTHESES UTILISEES** : Ici a été choisie une très grande prothèse de polyester, souple et poreuse.

**DEROULEMENT DE LA TECHNIQUE** : Notre objectif dans les grandes évènements abdominaux est de restaurer une paroi identique à l'anatomie initiale, en remplaçant les muscles Droits remis en tension sur la ligne médiane.

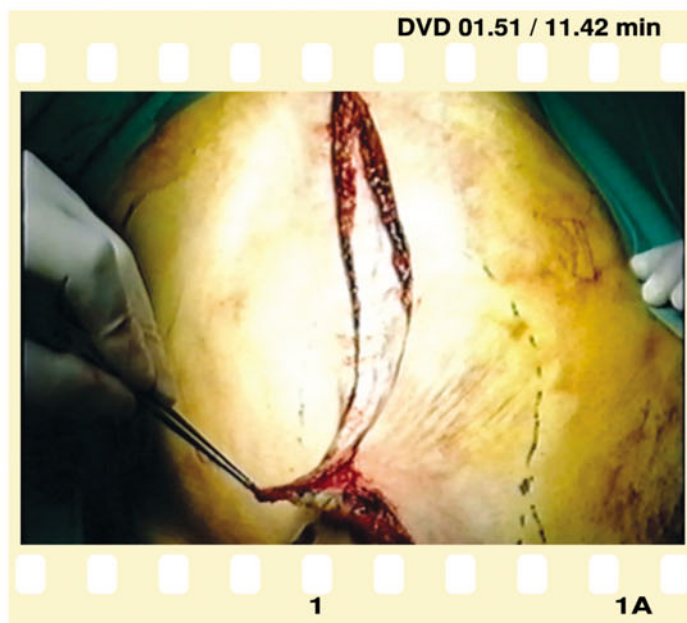
Ils reposent sur un plancher aponévrotique solide car suturé "en tension" et renforcé par une prothèse non résorbable, fixée de l'apophyse xiphoïde aux ligaments de Cooper. La gaine des Droits est reconstruite, sans diastasis ce qui redonne à la paroi et au patient ses capacités physiologiques, lui permettant une reprise d'activités professionnelles et sportives usuelles.

**CONCLUSION** : Cette technique associée à la technique classique décrite par Jean Rives des modifications et détails précis qui ont apporté sur une série de 560 grandes ou géantes évènements des résultats constants. Du fait de la réparation par principe de l'ensemble de la paroi, laquelle a été renforcée par une prothèse xipho-pubienne solide quasi inamovible, le taux de récurrences a été réduit à 5%. Les douleurs résiduelles sont très rares du fait du choix d'un voile souple et de sa fixation excluant tout matériel métallique.

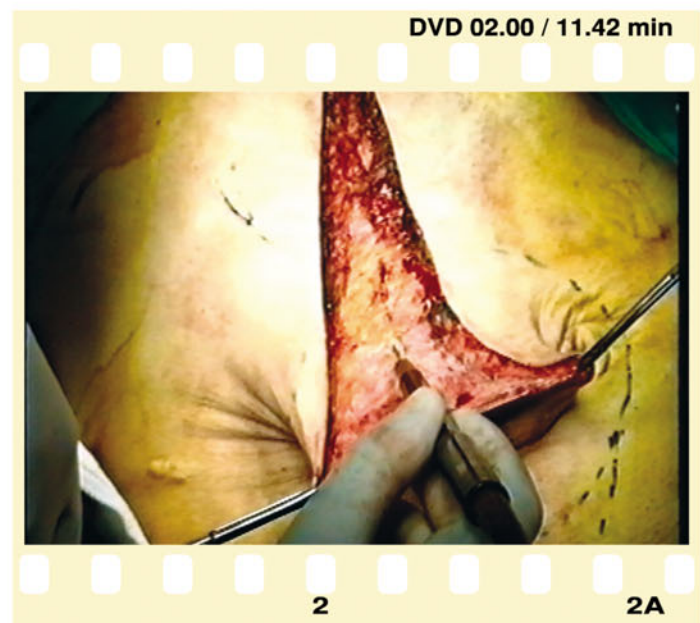
En matière d'événtration abdominale la réfection de la ligne blanche avec remise en tension des muscles représente pour nous la garantie d'un très bon résultat fonctionnel et esthétique et d'une qualité de vie normalisée



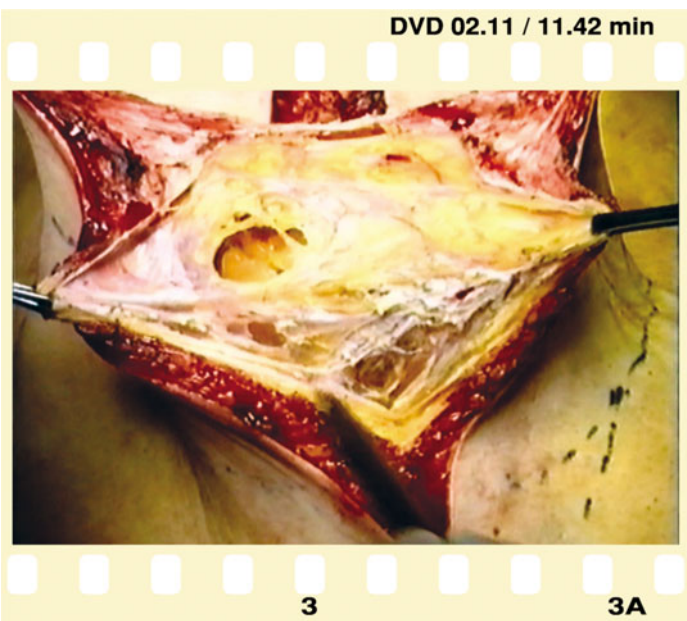
## TECHNIQUE OPERATOIRE



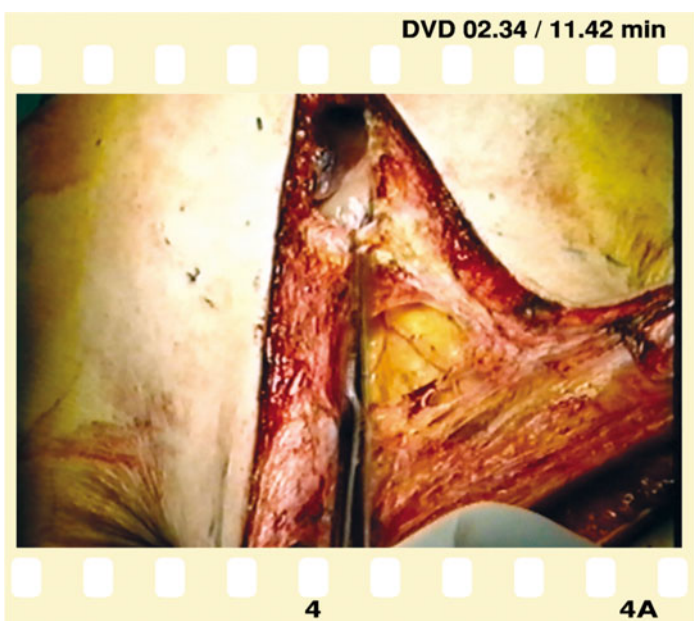
**FIGURE 1-** L'incision reprend toute la longueur des précédentes cicatrices, cette intervention est naturellement faite après préparation respiratoire et désinfection cutanée. Pour aborder le ou les sacs, on excise la peau et l'on recherche ce qui reste de la ligne blanche, en décollant les plans, pour aborder les reliquats aponévrotiques. Les granulomes, les fils des précédentes interventions, sont éventuellement réséqués.



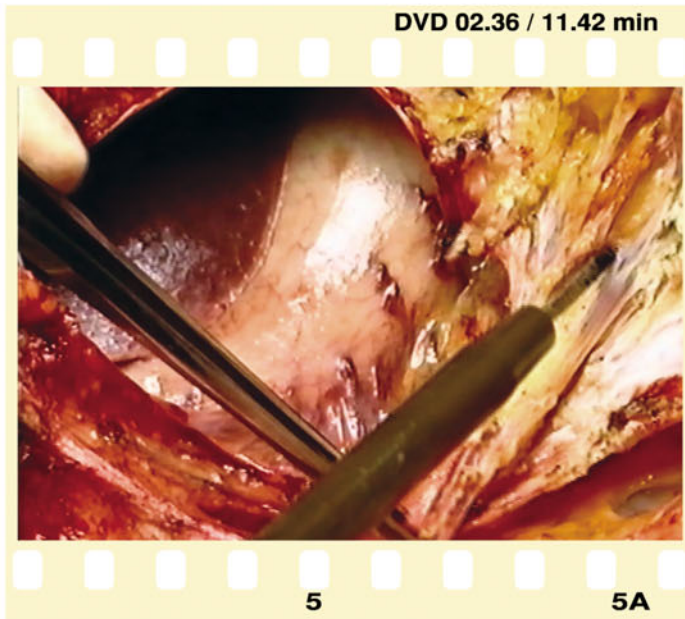
**FIGURE 2-** L'abord du sac est fait avec précaution du fait de l'adossement fréquent des viscères sous-jacents.



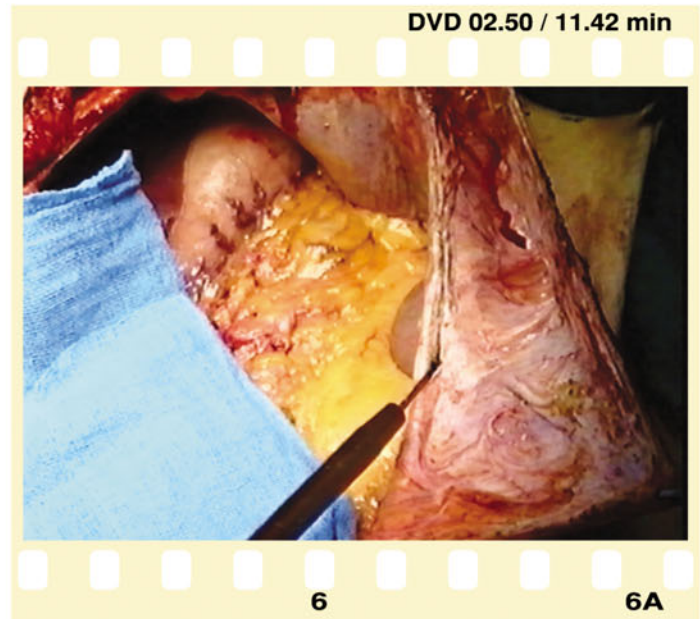
**FIGURE 3-** Il est réalisé sous traction. On retrouve ici la partie inférieure de la ligne blanche qu'il faut inciser jusqu'au pubis.



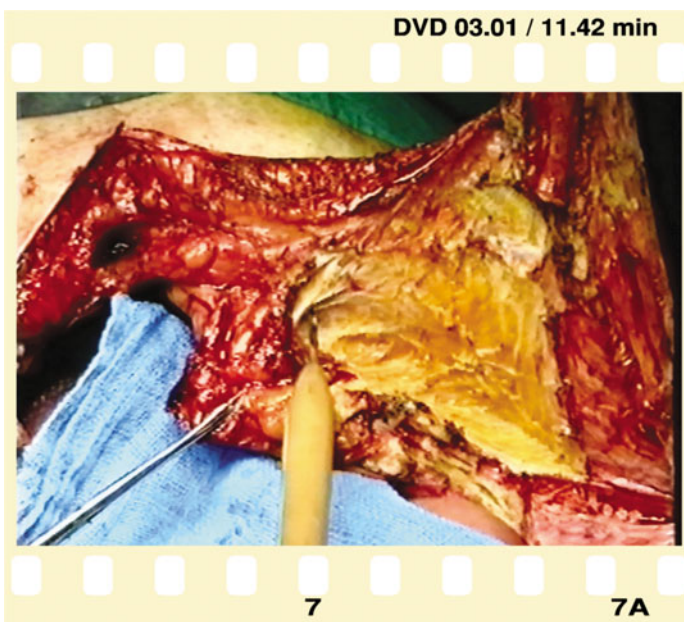
**FIGURE 4-** La laparotomie se poursuit vers le haut débutant un temps auquel nous attribuons une importance considérable, la viscérolyse complète.



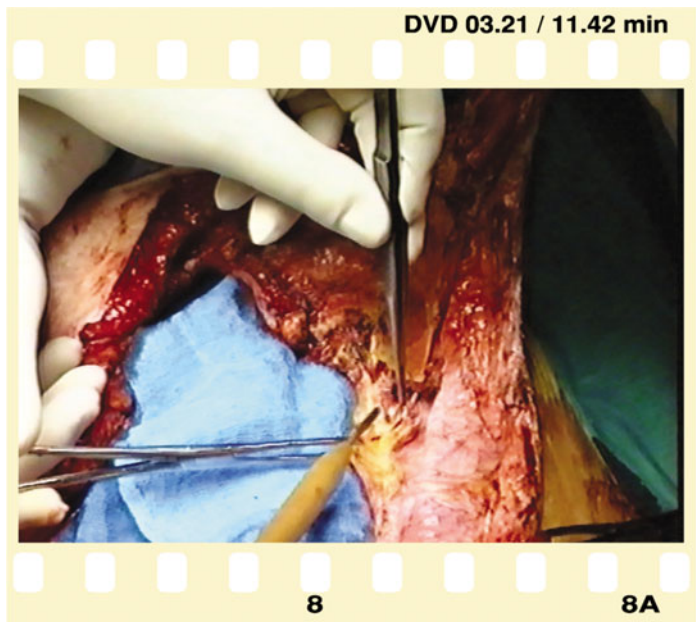
**FIGURE 5-** Il faut libérer les adhérences au péritoine pariétal antérieur et latéral, les organes digestifs et il faut ensuite libérer tout le grêle et décoller tous les viscères jusque très en arrière afin de permettre ensuite un rapprochement plus aisé des structures sur la ligne médiane.



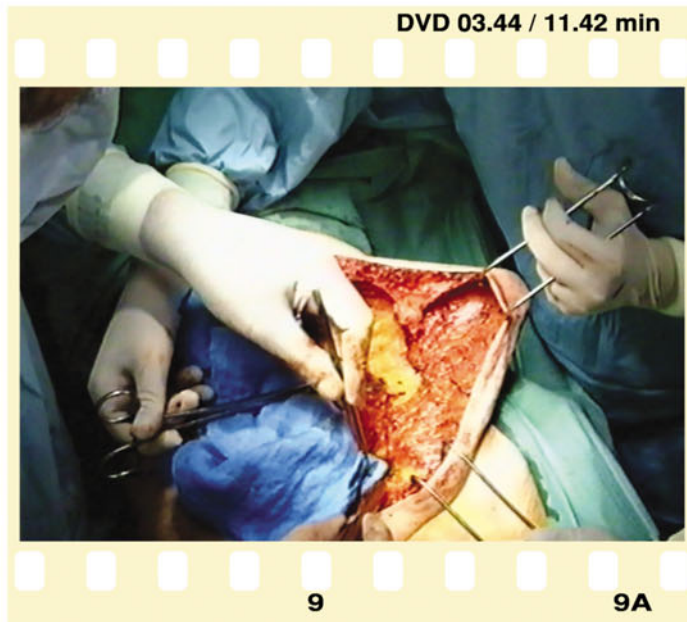
**FIGURE 6-** On dissèque ici le sac d'éventration sur le bord interne du grand droit, ceci contribue à la préparation des berges musculaires.



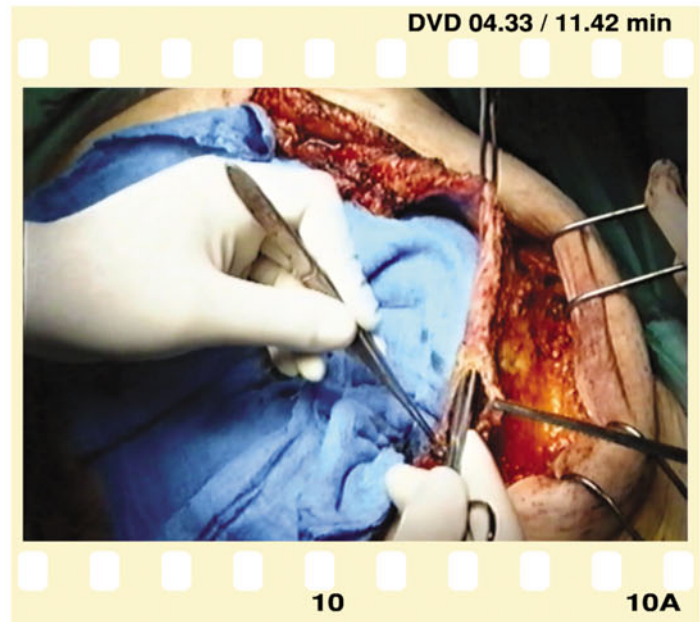
**FIGURE 7-** On sépare la peau doublée de graisse, (car les éventrés sont souvent de grands obèses) de l'aponévrose antérieure du muscle grand droit, qu'il faut libérer sur toute sa largeur.



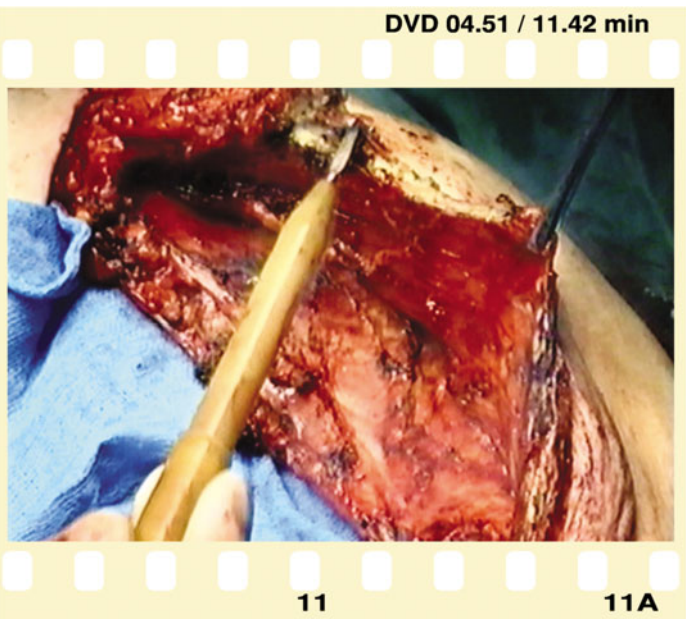
**FIGURE 8-** On résèque le sac péritonéal, puis on continue à découvrir la face antérieure du grand droit, éventuellement on a réséqué d'autres sacs d'éventration, faisant l'hémostase au bistouri électrique, pas à pas.



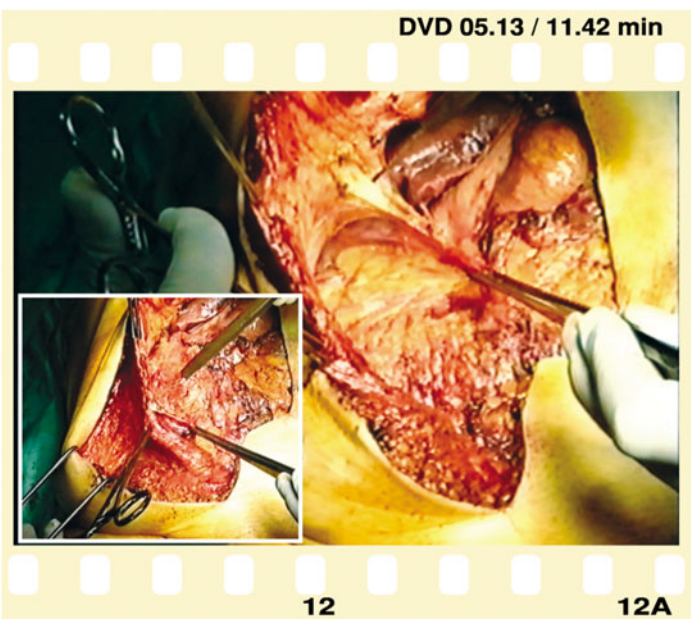**FIGURE 9-** On poursuit progressivement la dissection de la gaine antérieure du muscle grand droit, découvrant l'aponévrose dans sa plus grande largeur, et cela en allant de haut en bas.



**FIGURE 10-** On dissèque maintenant le plan postérieur fait du péritoine et de la gaine postérieure du grand droit, qui est repéré sur le bord saillant du muscle. Cette dissection est poursuivie jusqu'à l'appendice xiphoïde en faisant l'hémostase au fur et à mesure. On rêsèque toutes les portions d'aponévrose cicatricielle, les granulomes et les vestiges des précédentes interventions.



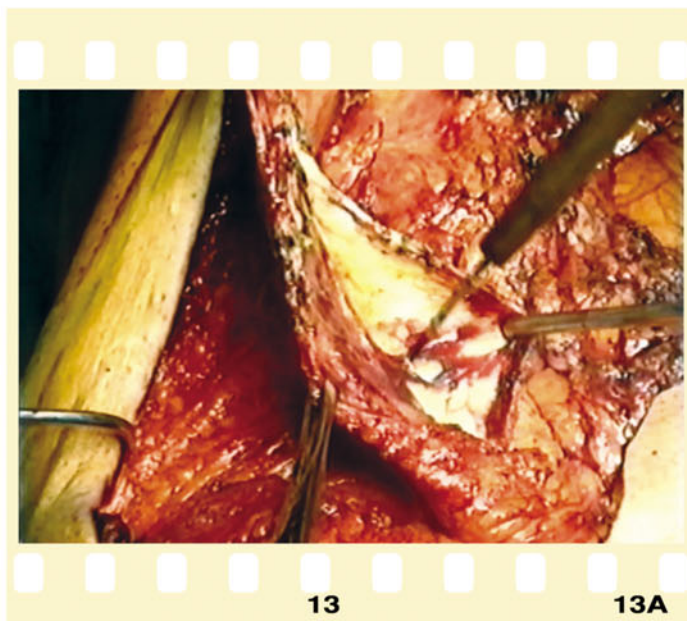
**FIGURE 11-** En fin de dissection, de ce premier côté, tous les plans sont prêts pour la réfection avec suture pariétale.



**FIGURE 12-** Le chirurgien a changé de côté, pour aborder la berge opposée. On complète d'abord la viscérolyse, en libérant les adhérences hépatiques. Puis on recherche et sépare la gaine postérieure des droits, en prenant garde à ne pas faire saigner. On voit que la face antérieure du muscle a déjà été disséquée.

### REMARQUE DE L'AUTEUR

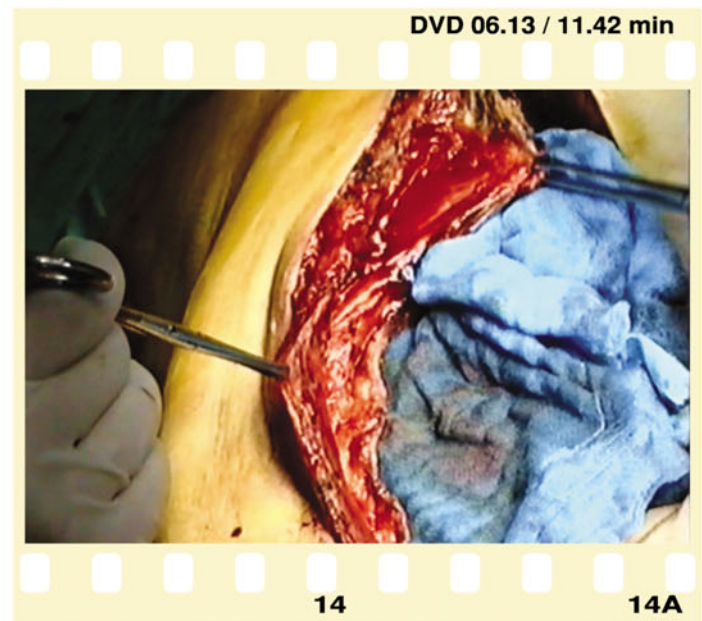
Notre projet est de refaire comme l'a décrit J.RIVES une paroi anatomique en reconstituant un plancher solide fait de la suture sur la ligne médiane des aponévroses postérieures droite et gauches bien individualisées. Sur ce plancher sera appliquée et fixée une large prothèse de renforcement non résorbable.



13

13A

**FIGURE 13-** On sépare ici l'aponévrose postérieure du muscle, isolant ce plan comme il a été fait du côté opposé. Le feuillet postérieur est décollé progressivement vers le haut jusqu'en arrière de l'appendice xiphoïde puis vers le bas en dépassant l'arcade de DOUGLAS et en poursuivant en décollant le péritoine jusque derrière la symphyse.

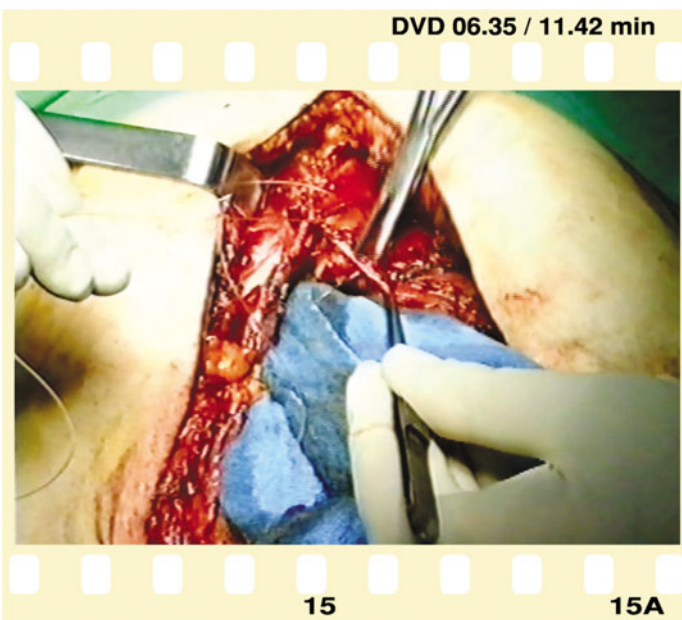


DVD 06.13 / 11.42 min

14

14A

**FIGURE 14-** Au voisinage de l'appendice xiphoïde, l'aponévrose postérieure est libérée très en dehors afin de pouvoir insérer la prothèse sur le grill chondral.

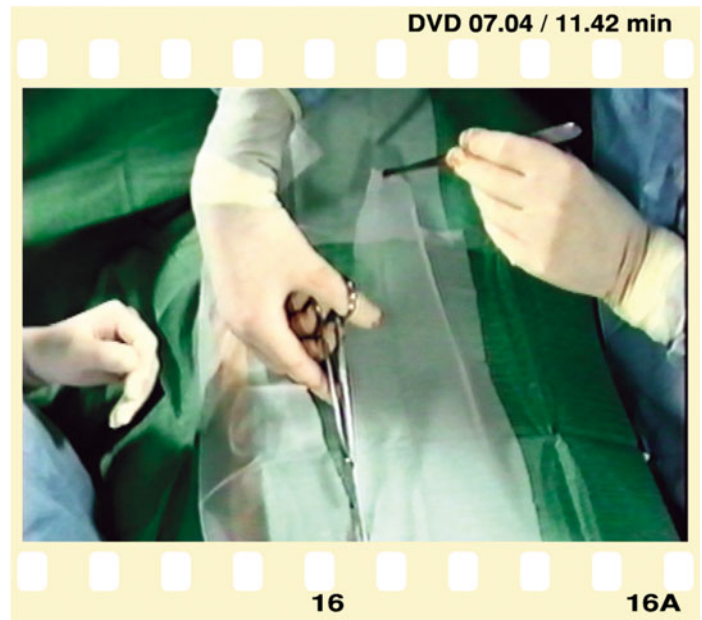


DVD 06.35 / 11.42 min

15

15A

**FIGURE 15-** Après avoir déployé le grand épiploon devant le grêle, on procède à la fermeture du plan aponévrotique postérieur. Nous réalisons 2 hémi-surjets en U, en utilisant un fil de monobrin à résorption lente N°1. On profite de ce temps opératoire pour bien dégager les ligaments de Cooper auxquels sera amarrée la prothèse.

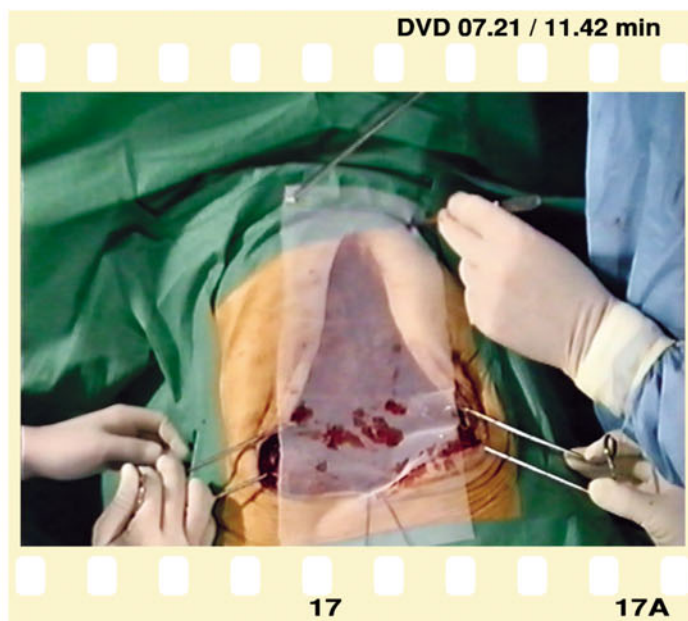


DVD 07.04 / 11.42 min

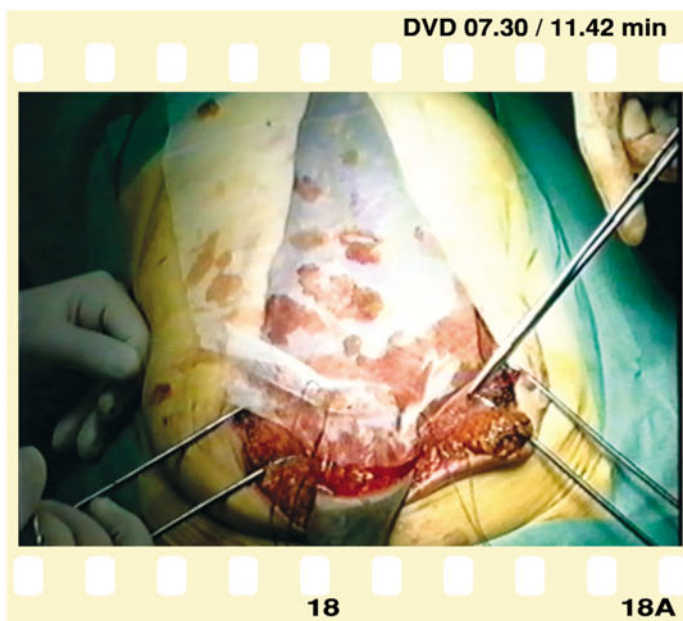
16

16A

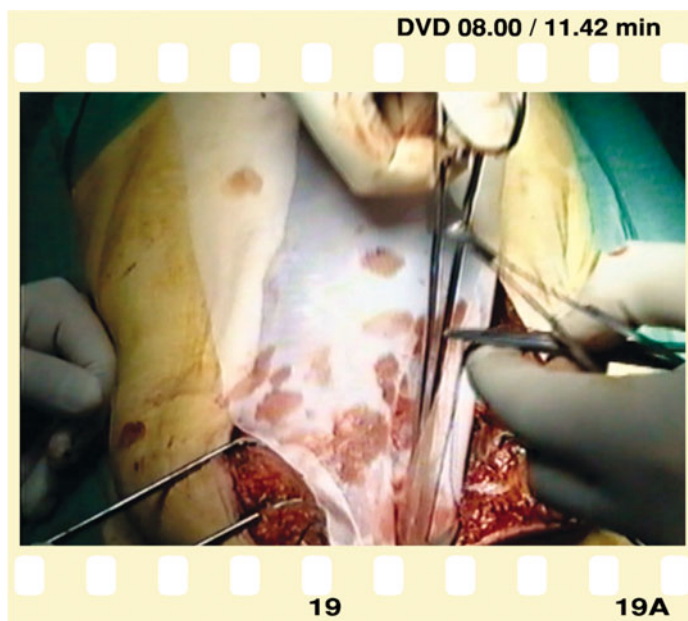
**FIGURE 16-** On procède alors à la découpe de la prothèse. Nous utilisons une large prothèse non résorbable souple, poreuse, de polyester, excluant de notre usage les prothèses dites légères à texture partiellement résorbable. Le matériel inséré sera colonisé par les fibroblastes en deux mois ce qui renforcera de façon définitive une paroi reconstituée de façon anatomique.



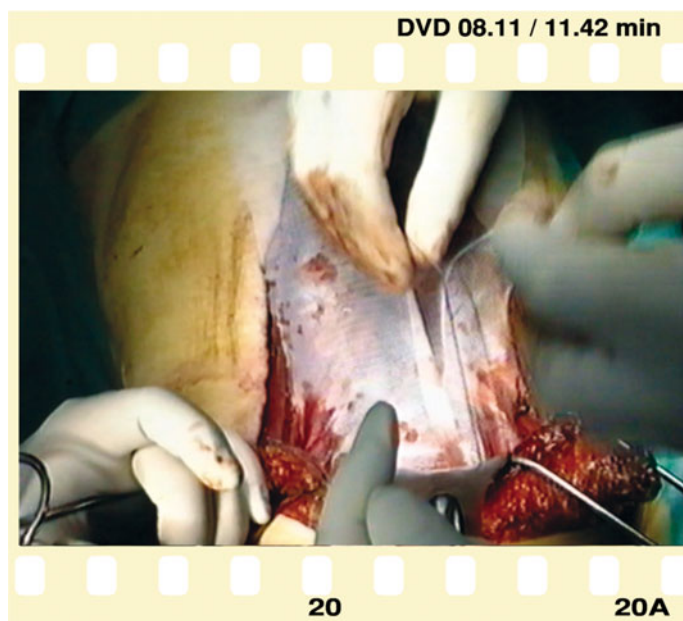
**FIGURE 17-** La découpe a donc été réalisée sur mesure de façon à pouvoir être fixée à l'appendice xiphoïde et au ligament de Cooper en passant en arrière de la symphyse pubienne la prothèse doit s'étendre latéralement jusqu'au bord le plus externe de la gaine des muscles droits.



**FIGURE 18-** Deux fils à résorption lente N°1 amarrent solidement le bord inférieur de la prothèse aux ligaments de Cooper.

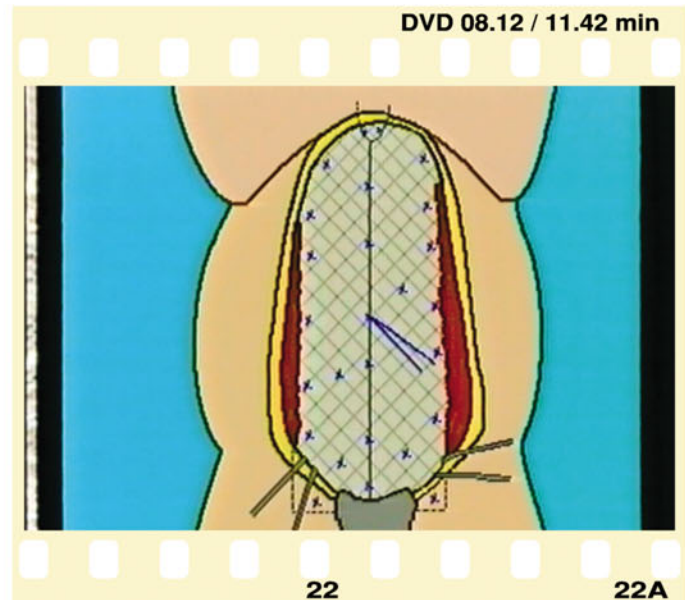
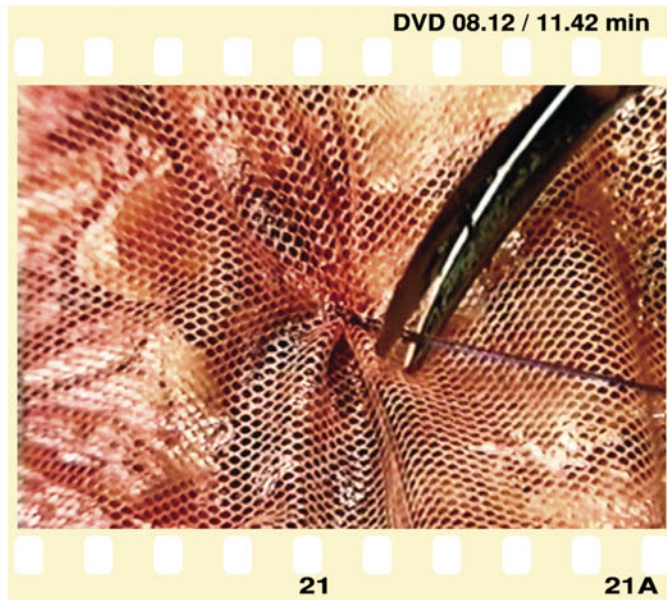


**FIGURE 19-** Le temps de fixation inférieur est délicat il faut abaisser progressivement sans faire de plis à la partie inférieure du voile. La prothèse étant bien étalée en dehors, et derrière la symphyse, il ne reste plus qu'à serrer les noeuds.

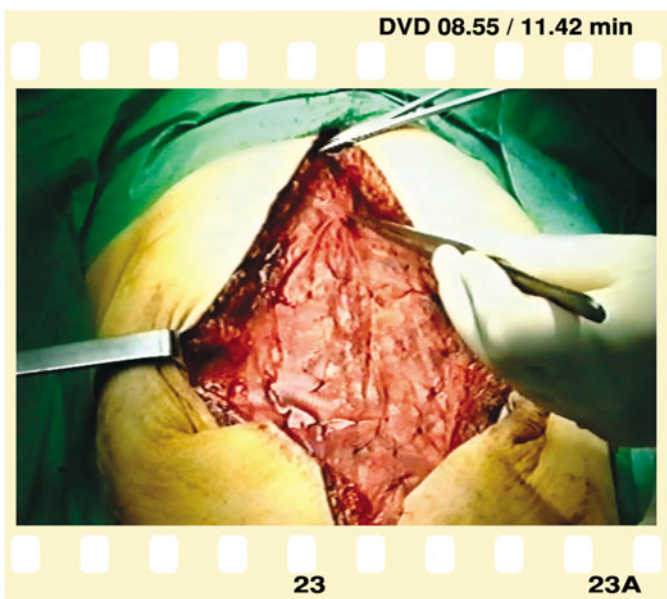


### REMARQUE DE L'AUTEUR

Les points de fixation multiples au fil 00 résorbable représentent pour nous une des clés de la réussite du montage. Il faut en effet éviter que la prothèse ne se déplace, ou ne devienne un chiffon poussé dans un angle de la plaie, comme on en retrouve bien souvent en cas de récurrence. A défaut de bonnes agrafes résorbables, nous préférons cette technique à l'agrafage métallique.

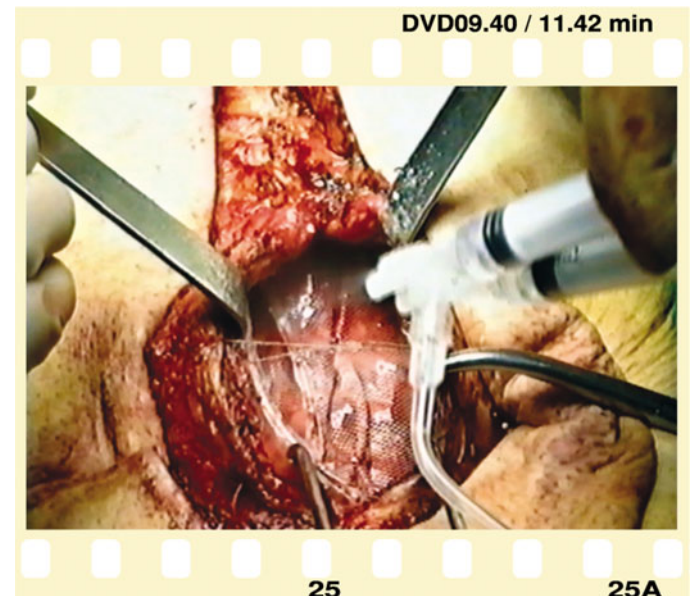
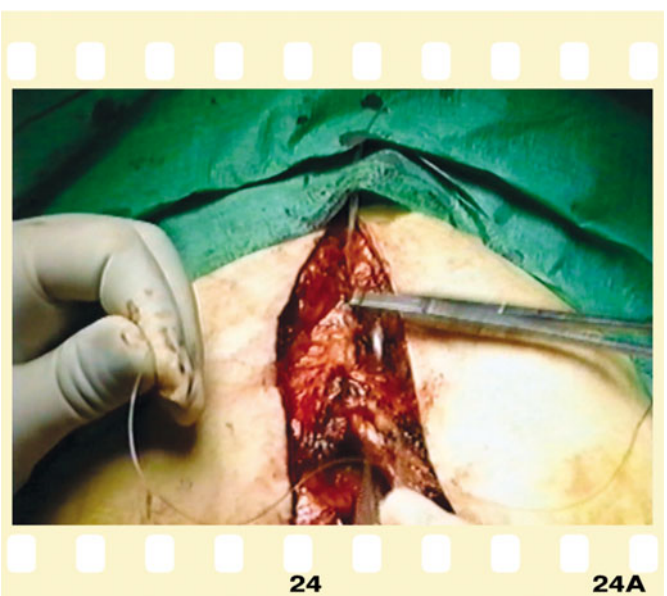


**FIGURES 21-22-** On voit ici la disposition idéale des fils de fixation de la prothèse.

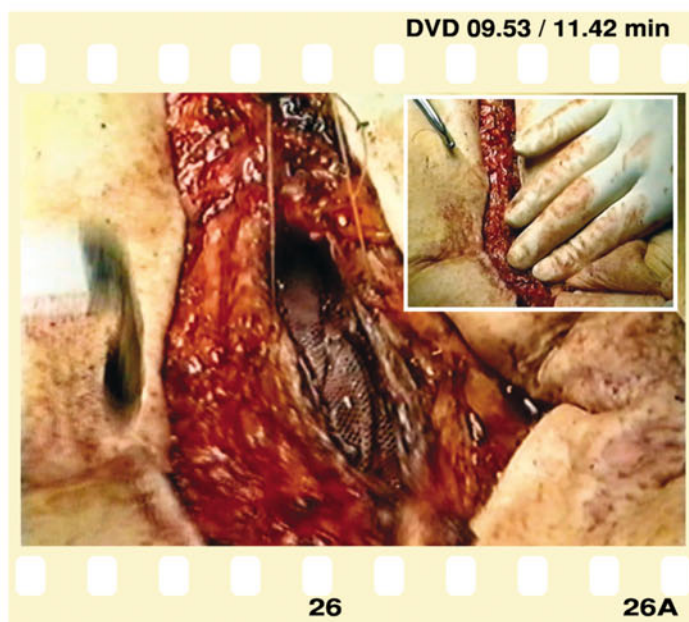


**FIGURE 23-** De très nombreux points de fil résorbable (35 à 40) fixent la prothèse à l'aponévrose non seulement sur la ligne médiane et latéralement mais sur toute la surface prothétique. Un point dernier fixe prothèse et aponévrose à l'appendice xiphoïde.

**FIGURE 24-** On réalise ensuite la suture de plan aponévrotique antérieur en utilisant par deux demi-surjets un monofil à résorption lente N°1 type PDS .



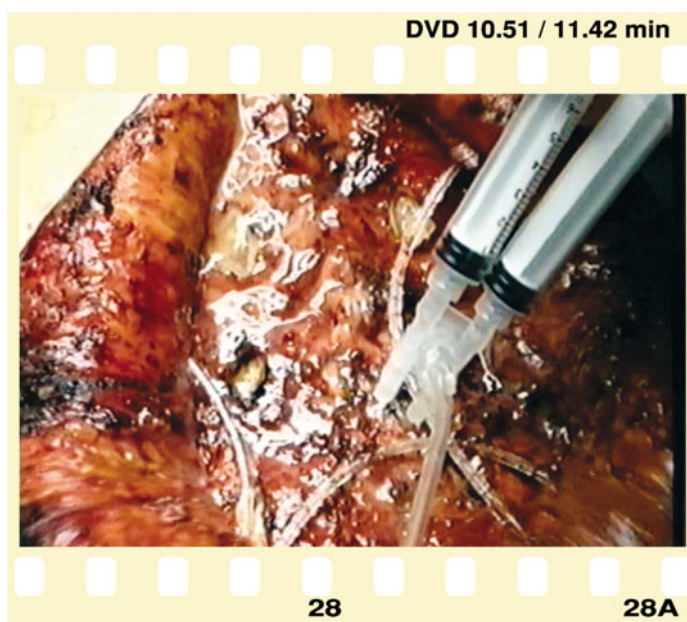**FIGURE 25-** L'on peut procéder comme ici à une application de colle biologique dans l'espoir d'éviter au maximum les épanchements hématiques ou autres, facteurs d'infection: en fait faute de résultats meilleurs nous avons abandonné cette pratique couteuse.



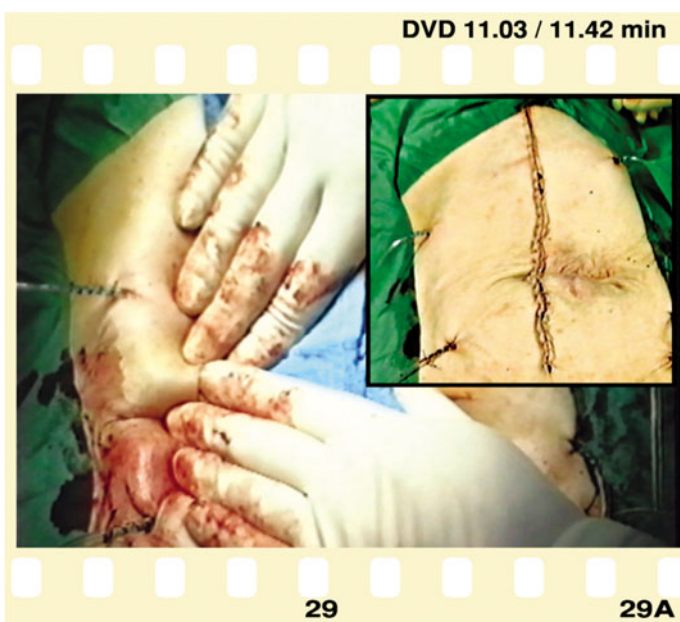**FIGURE 26-** Quelques minutes de pression facilite cet encollage.



**FIGURE 27-** La paroi est maintenant solidement refermée. Dans le but d'éviter une tension exagérée des aponévroses et une hypertension abdominale, nous pratiquons presque toujours des gestes importants : des incisions étagées de décharge décrites par Clotteau et Prémont, incisions mesurant 12mm, en 2 ou 3 lignes verticales de chaque côté: leur nombre est en fait déterminé par la tension observée. Cette manœuvre permet de gagner 5 cm de chaque côté et de prévenir un éventuel "Compartment Syndrom".



**FIGURE 28-** Dans le cas de cette patiente nous avons réalisé une deuxième application de colle dans le plan superficiel. Nous préférons actuellement réduire les décollements à ce niveau en fixant par des points de fil résorbable 00 le plan cellulo-graisseux à l'aponévrose antérieure.



**FIGURE 29-** La compression aide à l'encollage. Comme on le voit nous plaçons toujours 4 drains de Redon sous-cutanés. La peau est refermée à l'aide d'agrafes. Le pansement est complété par un bandage serré puis par une ceinture. En cas de réintégration de viscères volumineux ayant "perdu droit de cité" depuis longtemps, la patiente est spécialement suivie en post-opératoire sur les plans cardio-respiratoire et abdominal avec prise de pression intra-vésicale





# GRANDES EVENTRATIONS LES CLES DE LA REPARATION



AVEC

## DIAPORAMAS DU FILM

Réalisé par :

**Pr. Philippe MICHEAU**

Avec la collaboration de:

**J.L. GROLLEAU**

**CV:** Formé dans les facultés de Médecine de Tours et Paris.

Ancien chef de clinique à Alger dans l'équipe du Professeur Lagrot (1961-1962).

Attaché des Hôpitaux dans le service de chirurgie plastique au CHU de Toulouse (Pr Costagliola).

Membre de sociétés savantes françaises et étrangères le Dr Micheau a développé la double rencontre chirurgie générale et chirurgie plastique se spécialisant dans la chirurgie de la paroi abdominale.

Son action se consacre depuis plusieurs années dans des missions humanitaires en Afrique et en Asie.

Philippe MICHEAU

Service de Chirurgie Plastique

CHU de Toulouse Rangueil - FRANCE

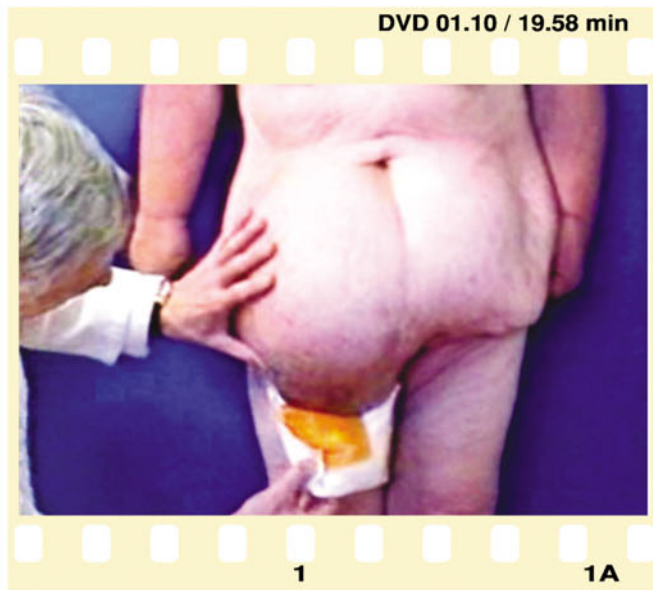# GRANDES ÉVENTRATIONS LES CLES DE LA RÉPARATION

**INTRODUCTION DU FILM** : La malade que nous examinons est une femme de 55 ans, obèse, paysanne solide. Elle a développé une énorme éventration après une laparotomie en urgence pour une contusion abdominale.

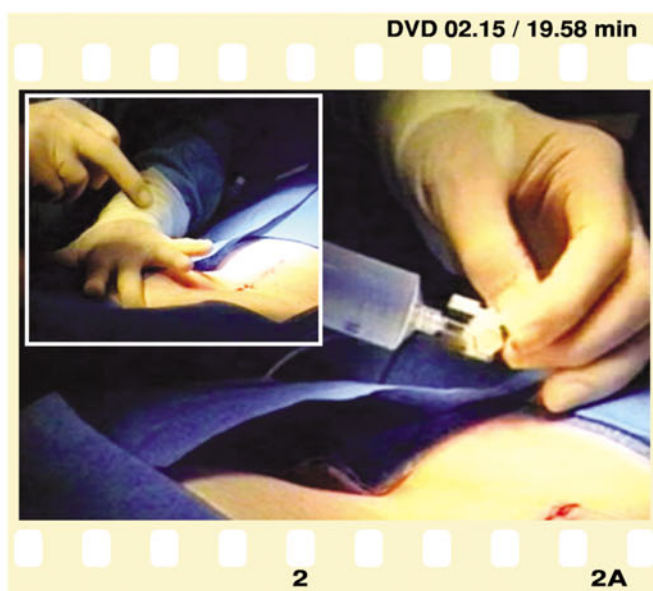
**PROTHÈSES UTILISÉES** : Prothèse de Dacron®.

## **DEROULEMENT DE LA TECHNIQUE** :

- Création du pneumo-péritoine par une courte laparotomie avec la mise en place de deux drains de Redon. 300cc d'air sont immédiatement insufflés. Cette insufflation sera poursuivie deux fois par semaine pendant un mois. Au total, 30 litres d'air.
- Laparotomie par grande médiane qui expose la totalité de l'éventration. Le "sac", non ouvert, est disséqué rapidement à la compresse. Il est libéré des muscles larges devant lesquels il s'étale.
- Ouverture prudente, limitée, puis totale du sac.
- Le grêle adhérent est libéré.
- Viscérolyse complète. Une portion contuse du grand épiploon est réséquée.
- Les viscères sont réintégrés sans pression.
- La gaine postérieure des grands droits des deux côtés, largement libérée, ferme l'orifice par un double surjet de vicryl 2/0.
- Deux grandes prothèses de Dacron (30cm sur 20cm) doublent ce plan aponévrotique. Elles sont fixés sans tension, par 4 agrafes de chaque côté.
- Une troisième prothèse (Goretex) agrafée au pubis, aux ligaments de Cooper, couvre le Retzius, la vessie.
- Les prothèses sont couvertes par les grands droits suturés l'un à l'autre, sans tension, après incisions en quinconce de la gaine antérieure des grands droits. Drainage par deux Redon.
- Fermeture cutanée après résection- adaptation de l'excédent de peau.



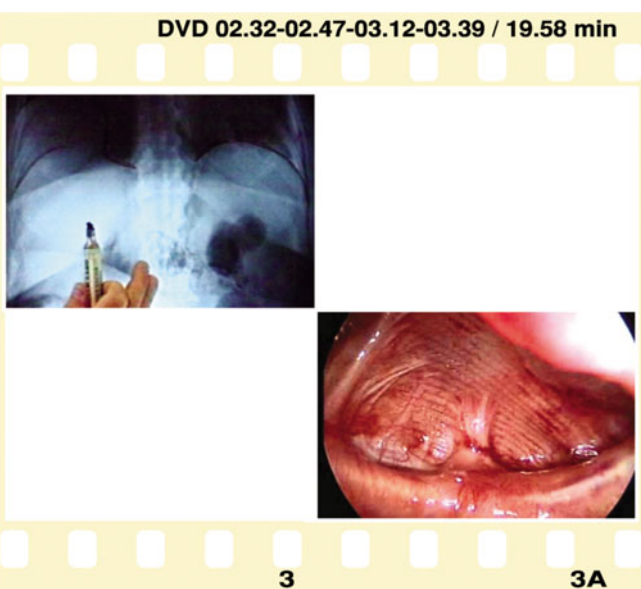
**FIGURE 1-** Cette éventration- avec un lourd handicap digestif, respiratoire, fonctionnel- est le siège, comme souvent dans les grandes éventrations, à sa partie déclive, d'une ulcération.



### NOTE DE L'AUTEUR

Cette éventration doit être opérée...Mais l'intervention est impossible dans l'état actuel en raison de l'extrusion irréductible des viscères hors du ventre, et de l'ulcération avec son risque septique. Une préparation de plusieurs semaines est indispensable. La "clef" de cette préparation repose sur le pneumo-péritoine, selon la technique de Goni Moreno. Cette technique, en augmentant la "capacité" du ventre, permet de réduire les viscères et d'améliorer, par la contrainte-entraînement du diaphragme, la fonction respiratoire. La deuxième clef, chirurgicale, consiste en une dissection extensive de la paroi abdominale pour créer un plan aponévrotique profond qui sera doublé par une prothèse.

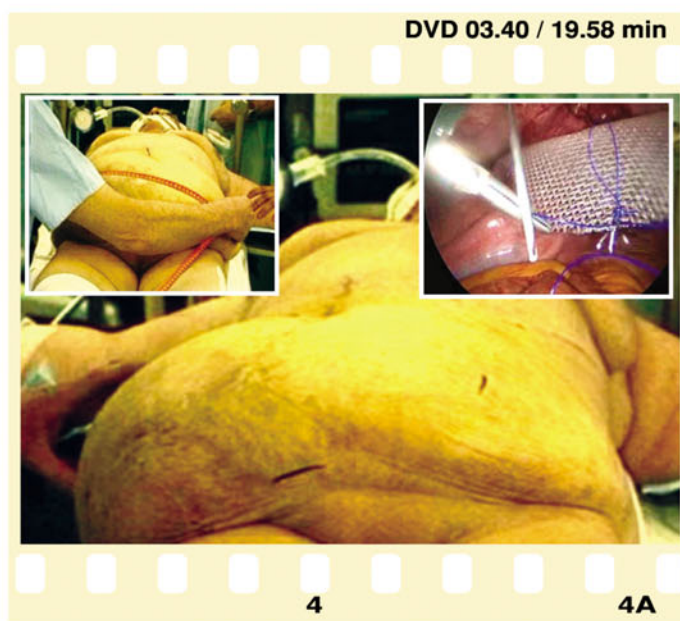
**FIGURES 2-** Création du pneumo-péritoine par une courte laparotomie avec la mise en place de deux drains de Redon. 300cc d'air sont immédiatement insufflés. Cette insufflation sera poursuivie deux fois par semaine pendant un mois. Au total, 30 litres d'air.



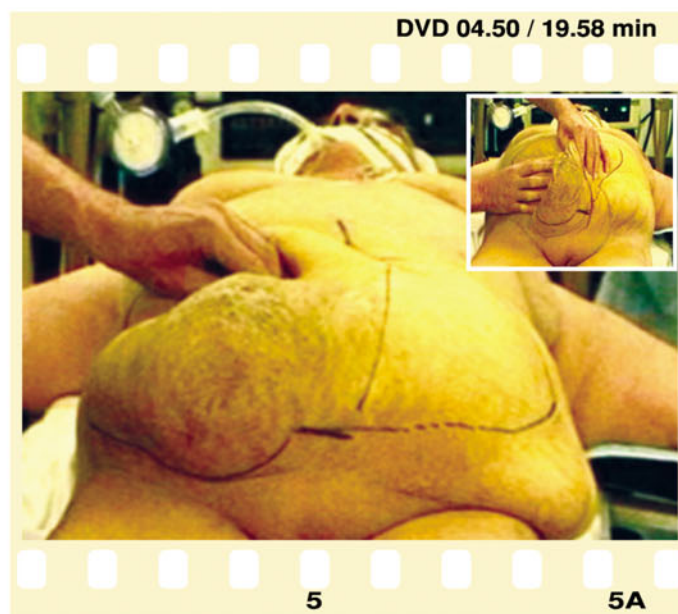
**FIGURE 3-** Les radiographies de l'abdomen montrent l'ampleur du pneumo-péritoine qui surélève les coupes diaphragmatiques jusqu'au 4<sup>ème</sup> espace intercostal. Un sanglage abdominal puissant, renforcé par plusieurs coussins en regard de l'éventration, sous la sangle elle-même, réduit progressivement les viscères qui retrouvent "droit de cité" dans l'abdomen. Une rééducation respiratoire active, en collaboration avec l'équipe de pneumologie, est suivie par les épreuves d'exploration fonctionnelle respiratoire.

### NOTE DE L'AUTEUR

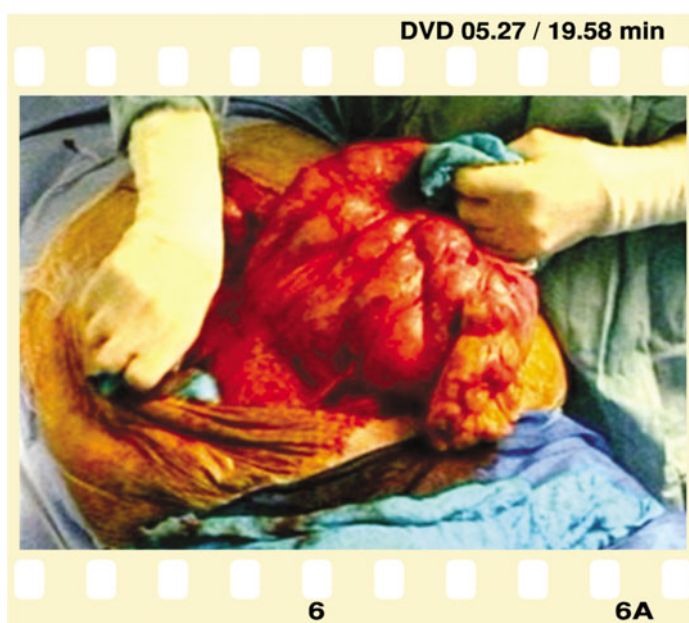
Après six semaines de préparation, la patiente est prête à être opérée: l'ulcération est guérie, les viscères réintégrés, le pneumo-péritoine bien supporté. Il s'agit là d'un véritable test d'opérabilité.



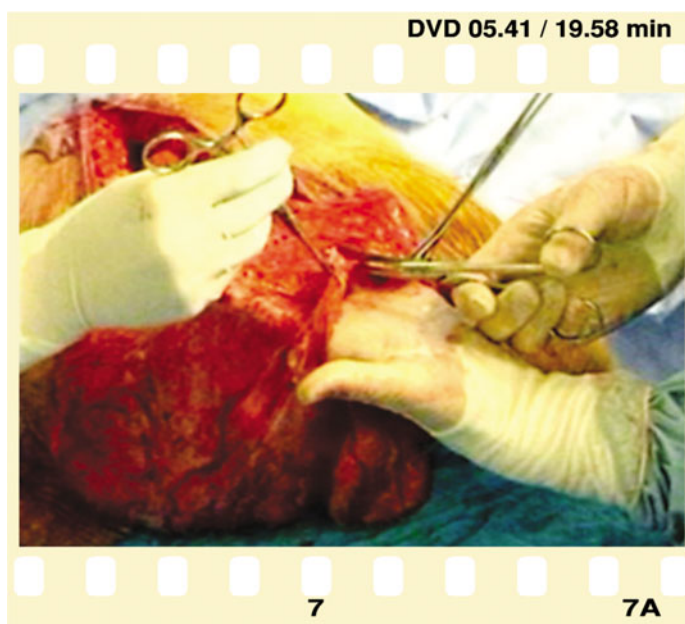
**FIGURE 4-** La patiente est anesthésiée, intubée, les téguments sont propres, l'ulcération est cicatrisée. Les mensurations de cette grande distension abdominale sont les suivantes: 52 cm transversalement, 30cm de haut en bas.



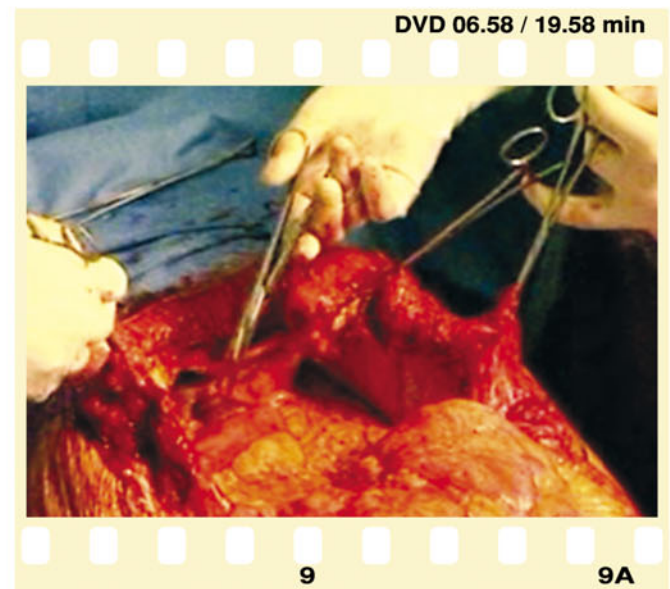
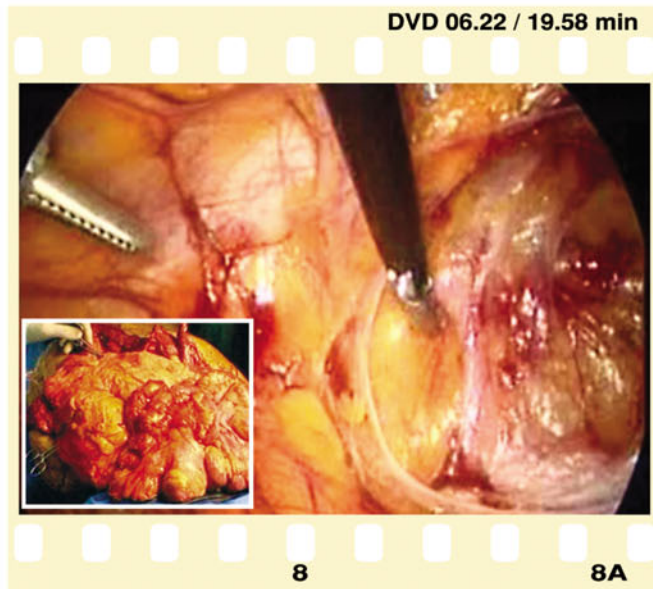
**FIGURE 5-** La réintégration du sac, des viscères, est possible, facile .



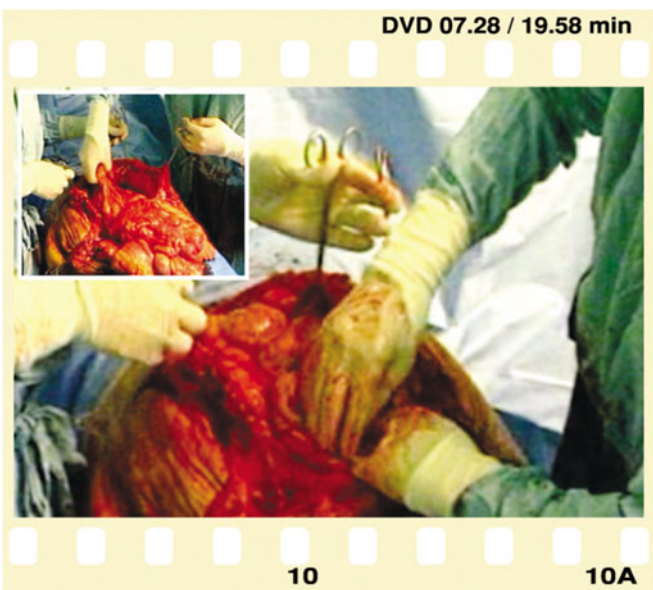
**FIGURE 6-** Laparotomie par grande médiane qui expose la totalité de l'éventration. Le "sac", non ouvert, est disséqué rapidement à la compresse. Il est libéré des muscles larges devant lesquels il s'étale.



**FIGURE 7-** Ouverture prudente, limitée, puis totale du sac.

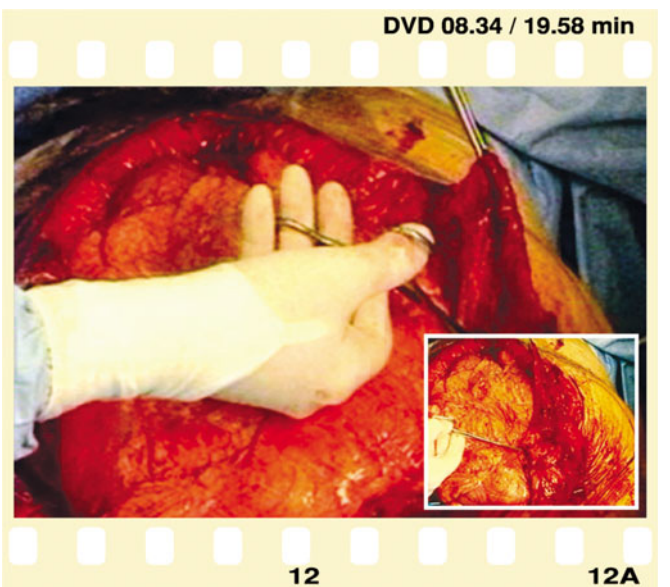
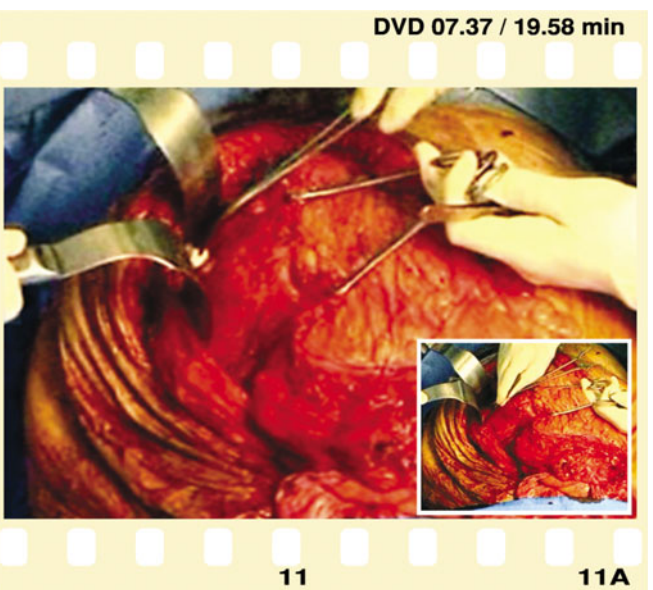


**FIGURE 8-**Viscérolyse complète. Une portion contuse du grand épiploon est réséquée.

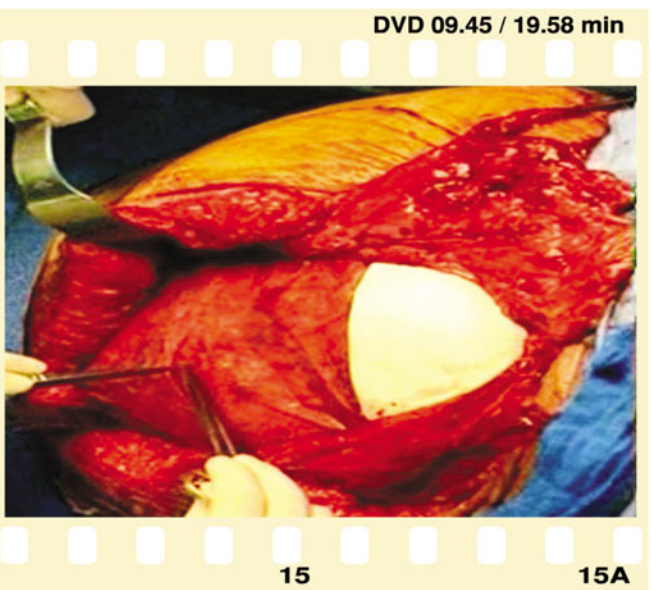
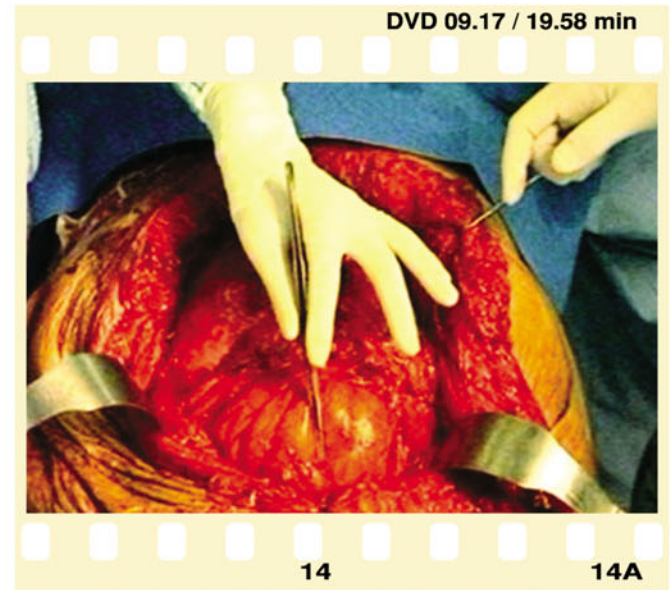
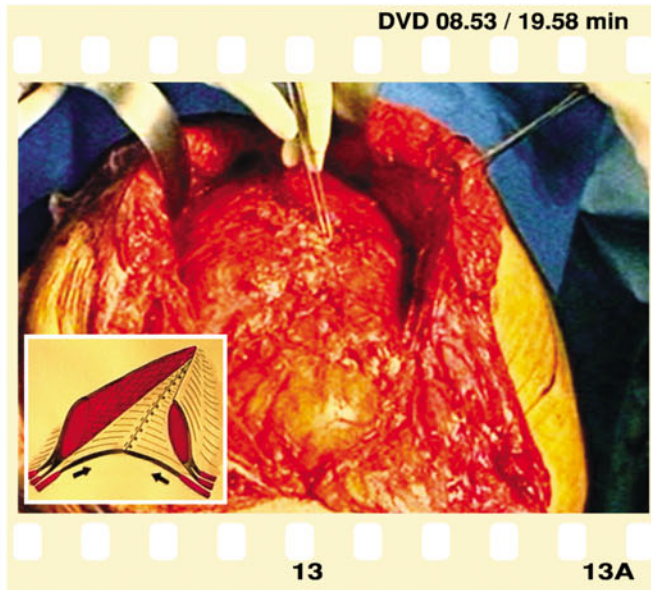


**FIGURES 9-10-** Les viscères sont réintégrés sans pression, sans difficulté, à travers la grande brèche pariétale dont les berges sont formées par le bord interne des grands droits. L'écartement est de 15cm environ.

**FIGURE 11-** Côté droit. La gaine du grand droit a été ouverte à sa face profonde, à 1cm du bord interne. Le grand droit non adhérent est clivé de sa gaine mise en traction par deux pinces. Le muscle est soulevé par une valve de Leriche.



**FIGURE 12-** Côté gauche. Même manœuvre que du côté droit, le clivage du grand droit mène à la ligne blanche externe, convergence des muscles larges rétractés. Cette ligne blanche externe est ouverte par trois incisions entre les pédicules vasculo-nerveux intercostaux. Cette manœuvre amplifie de 4 à 5cm l'avancée de la gaine des droits vers la ligne médiane de chaque côté.

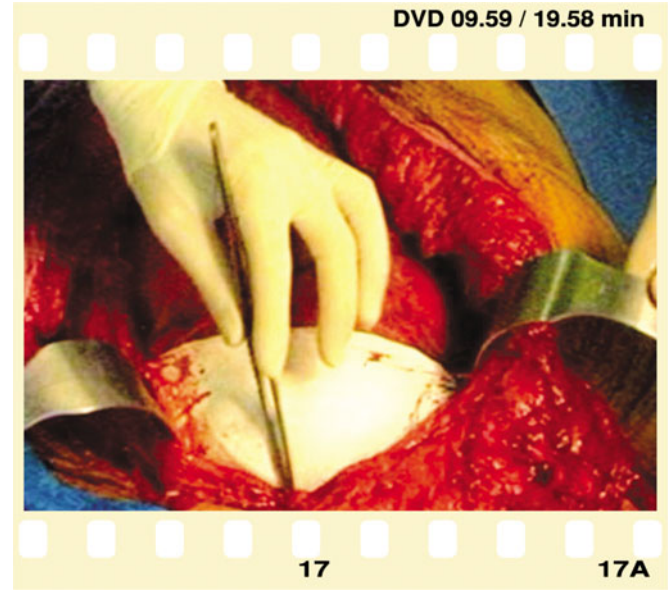
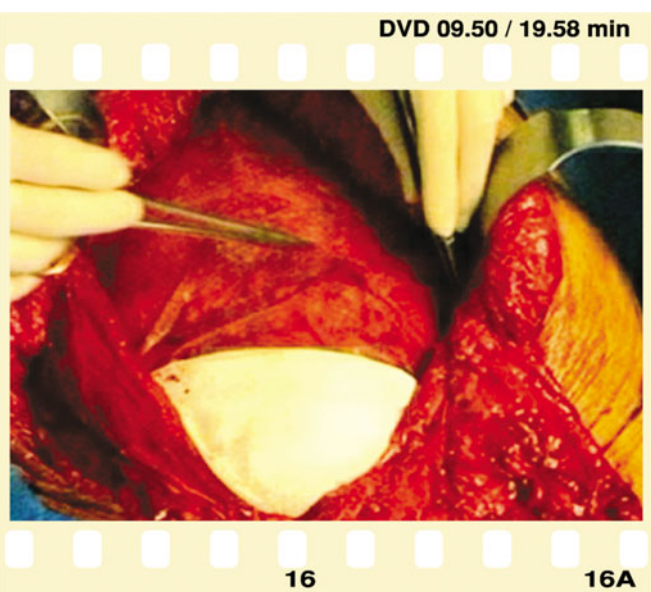

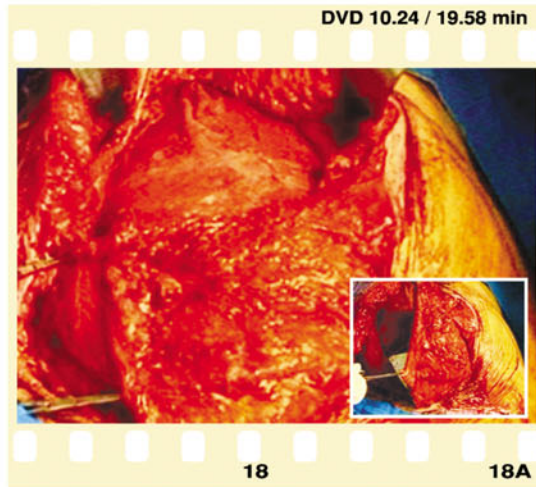
**FIGURE 13-** La gaine postérieure des grands droits des deux côtés, largement libérée, ferme l'orifice (15cm) . La suture de ce plan aponevrotique est réalisée par un double surjet de vicryl 2/0. Ainsi est créé un écran aponevrotique solide, barrière entre les viscères et les muscles.

**FIGURE 14-** Les grands droits soulevés par les valves de Leriche, exposent ce plan reconstitué.

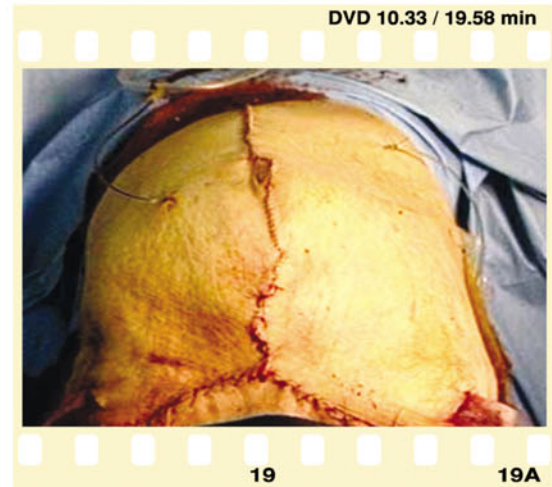
**FIGURE 15-** Deux grandes prothèses de Dacron (30cm sur 20cm) doublent ce plan aponevrotique. Elles sont fixées sans tension, le plus loin possible en périphérie, par 4 agrafes de chaque côté.

**FIGURES 16-17-** Une troisième prothèse (Goretex) agrafée au pubis, aux ligaments de Cooper, couvre le Retzius, la vessie.

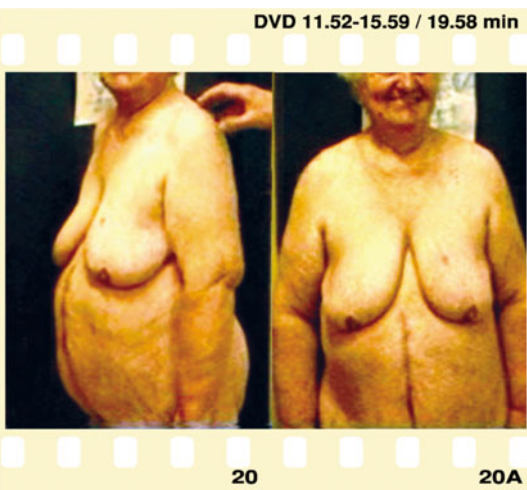




**FIGURE 18-** Les prothèses sont couvertes par les grands droits suturés l'un à l'autre, sans tension, après incisions en quinconce de la gaine antérieure des grands droits. Drainage par deux Redon.



**FIGURE 19-** Fermeture cutanée après résection-adaptation de l'excédent de peau. Sanglage.

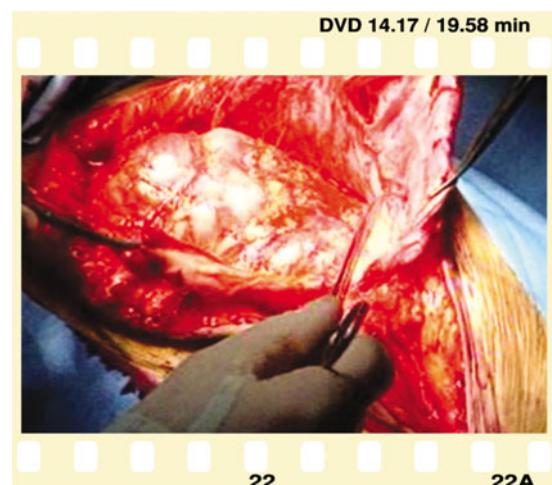
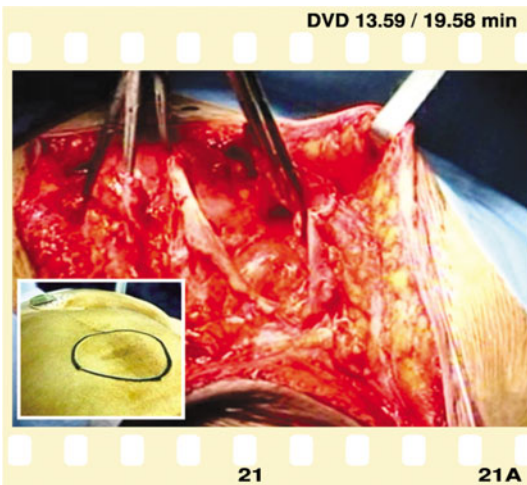


**FIGURE 20-** Les suites de l'intervention ont été simples, en particulier sur le plan respiratoire. La patiente, revue à six mois et à deux ans, est satisfaite, la paroi est solide.

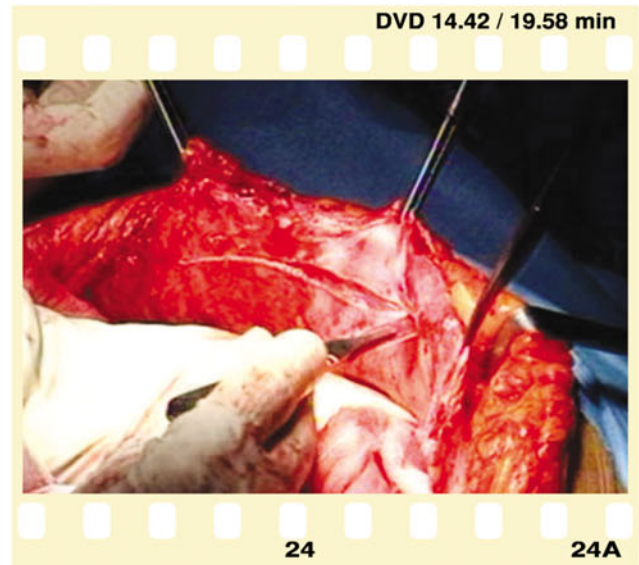
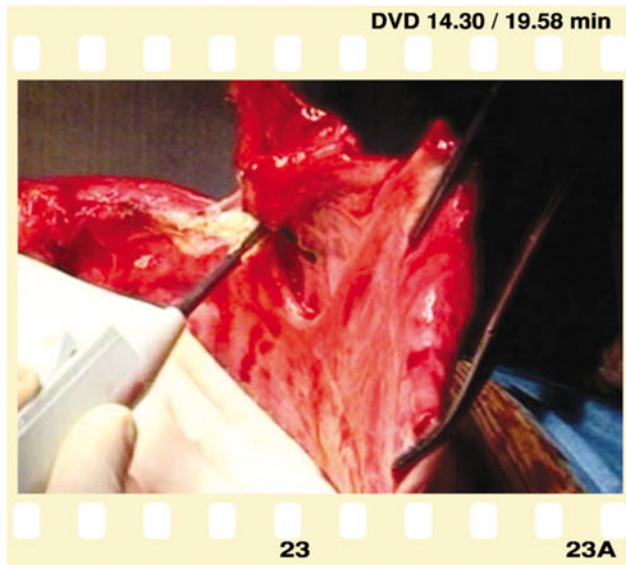
### NOTE DE L'AUTEUR

Dans les éventrations médianes, le clivage postérieur de la gaine des muscles grands droits – geste anatomique, exsangue – permet une avancée vers la ligne médiane de 6cm en moyenne de chaque côté. Et autorise donc une suture sans tension de ce plan aponévrotique pour fermer un orifice de 12cm. Dans les cas d'orifice encore plus large (15cm), une extension du clivage peut être obtenue en ouvrant en profondeur la ligne blanche externe ( au bord externe des grands droits ). On libère ainsi les muscles larges rétractés, et cette libération augmente de 2cm en moyenne de chaque côté l'avancée possible du plan aponévrotique. Ce plan, barrière des viscères, est doublé d'une prothèse qui est, dans ses prolongements en étoile, l'assurance de la stabilité, de la solidité au long cours.

## CLIVAGE PROFOND DE LA PAROI ET PROTHESE® "EN ETOILE"

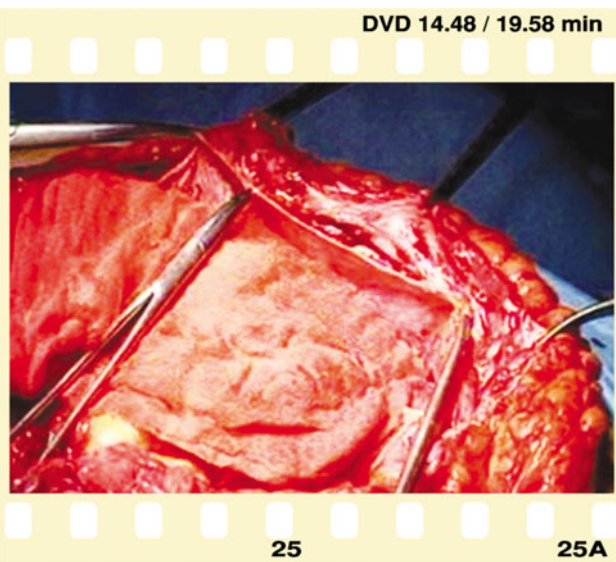


**FIGURES 21-22-** Eventration médiane, diverticulaire, mesurant 14cm sur 15cm. Laparotomie médiane qui dépasse les limites de l'éventration. Exposition de la face antérieure des grands droits.



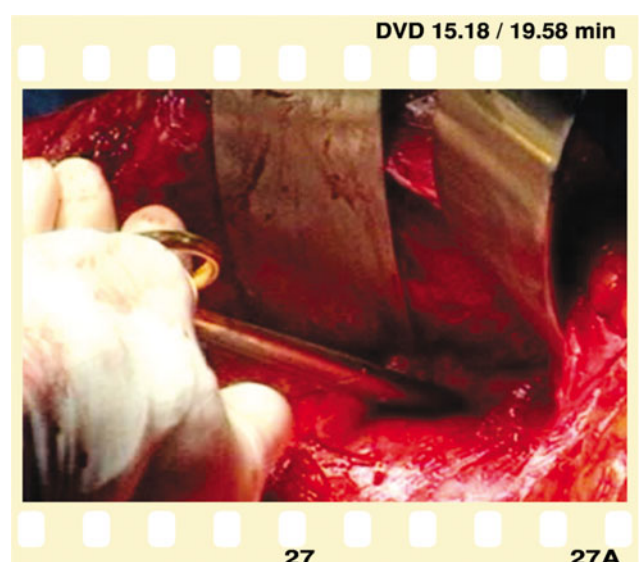
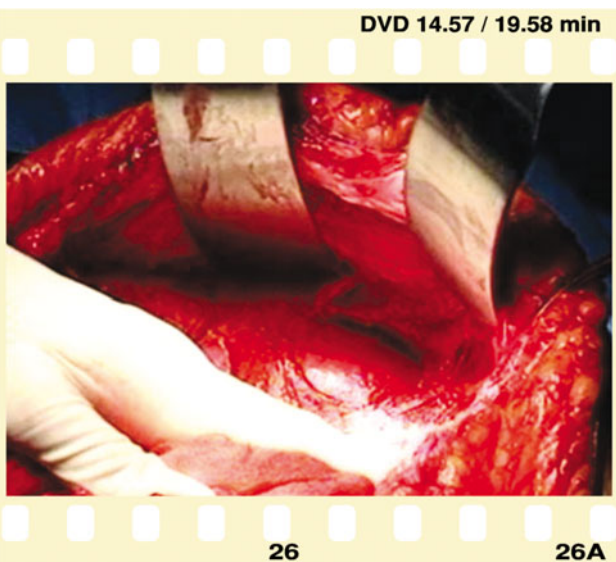
**FIGURE 23-** Le sac a été ouvert, résection au bistouri électrique d'un excédent du sac diverticulaire.

**FIGURE 24-** Côté gauche. Ouverture au bistouri froid à 1cm de ligne médiane, de la gaine postérieure du grand droit.



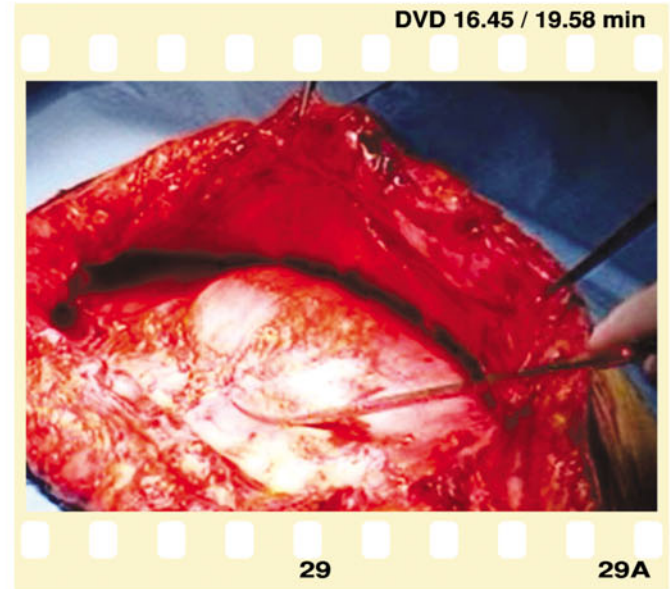
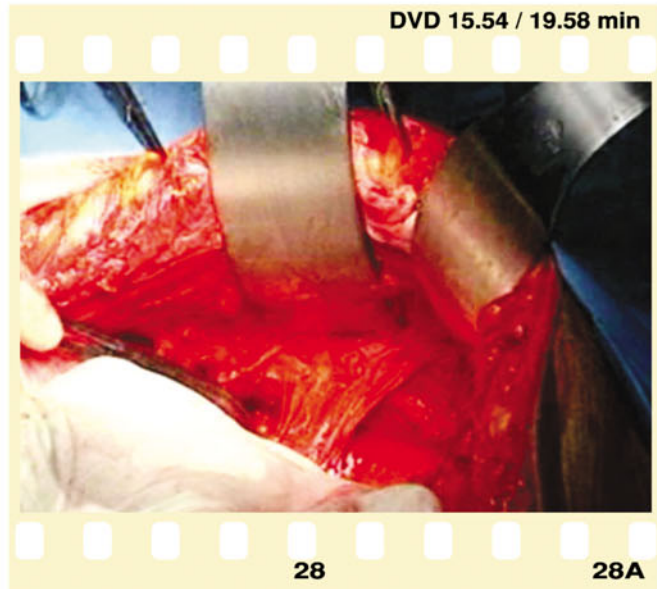
**FIGURE 25-** Deux pinces de Bengoléa soulèvent la gaine.

**FIGURE 26-** Le grand droit libéré de sa gaine, est soulevé par deux valves de Leriche. La ligne blanche externe, avec un pédicule intercostal bien visible, est exposée ( la gaine du grand droit est rabattue sur les viscères par la main de l'opérateur ).



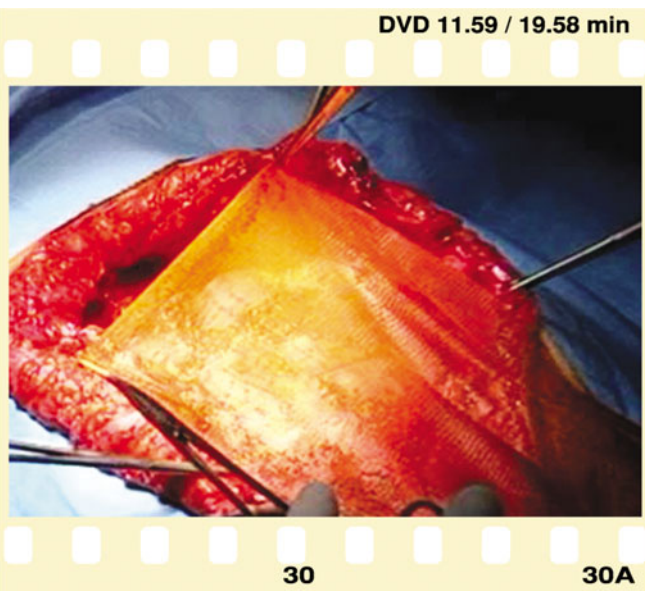
**FIGURE 27-** Ouverture entre les pédicules intercostaux de la ligne blanche externe ( on pénètre ainsi dans l'espace entre les muscles obliques et le muscle transverse). L'ouverture porte sur trois espaces.





**FIGURE 28-** Avancée vers la ligne médiane, de la gaine des droits libérée.

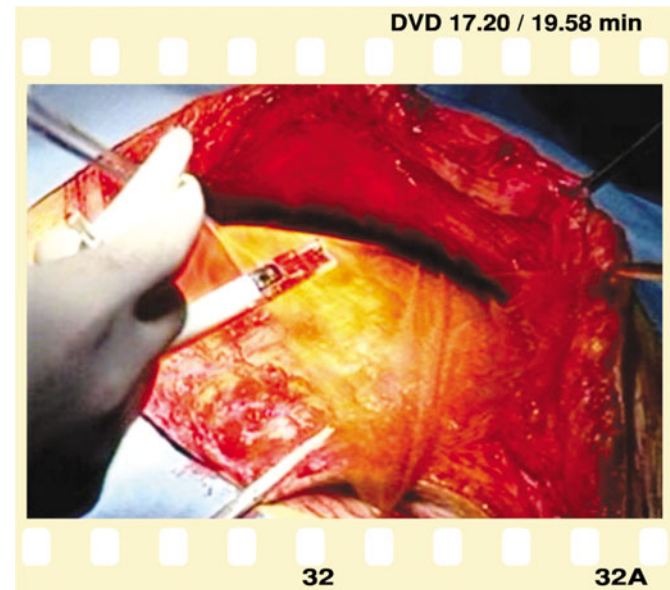
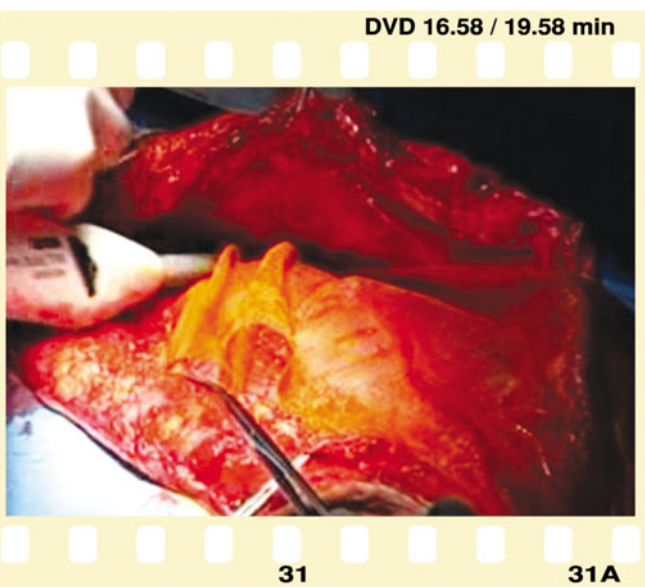
**FIGURE 29-** Suture sans tension de ce plan aponévrotique par un double surjet de points en U ( Vicryl 2/0 ).

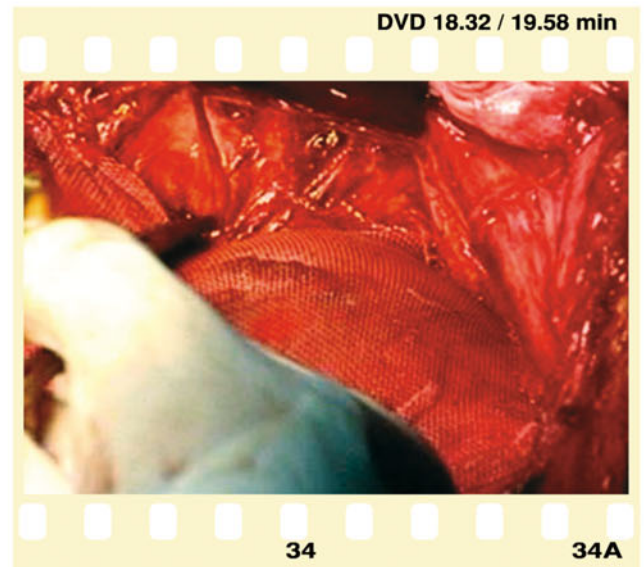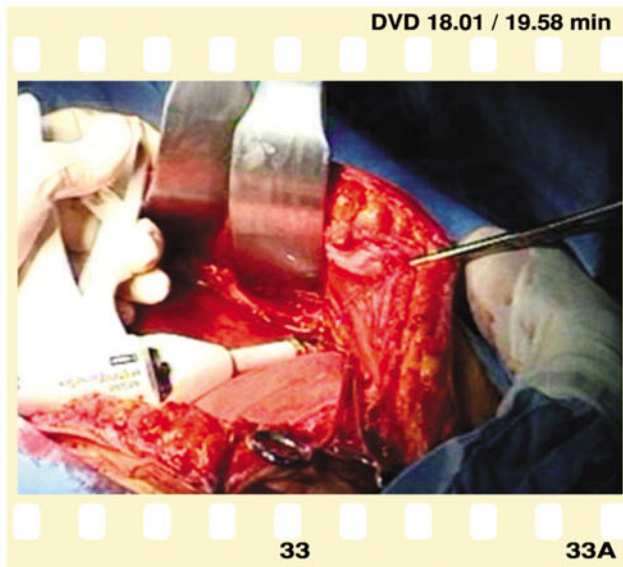


**FIGURE 30-** La prothèse de Dacron.

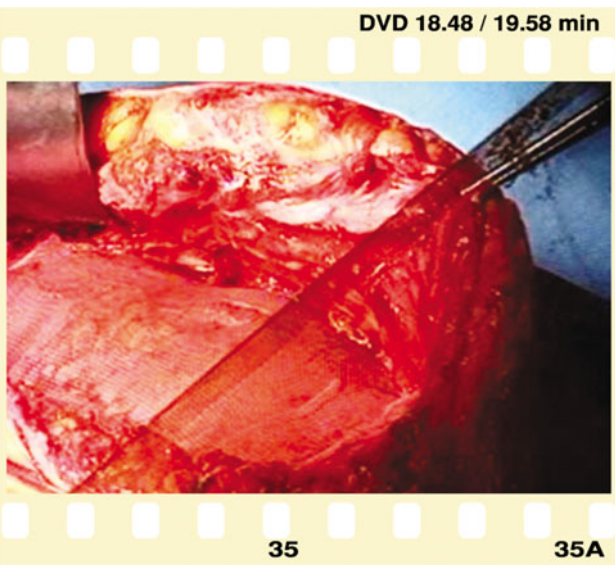
**FIGURE 31-** La prothèse est poussée, invaginée, dans les orifices de la ligne blanche externe. Elle est en étoile.

**FIGURE 32-** Quatre agrafes de chaque côté fixent la prothèse au delà de la ligne blanche externe, le plus loin possible en périphérie.



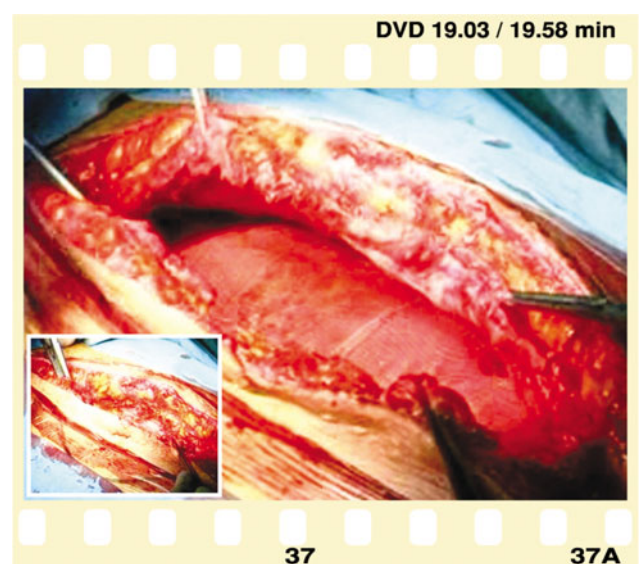
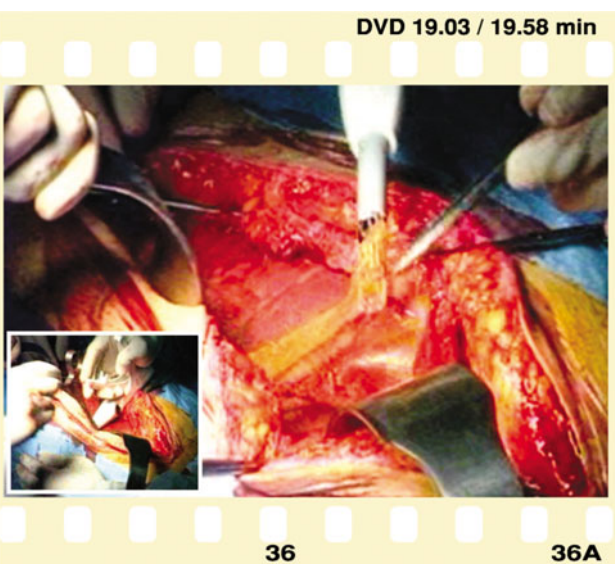


**FIGURES 33-34-** Quatre agrafes de chaque côté fixent la prothèse au delà de la ligne blanche externe, le plus loin possible en périphérie.



**FIGURES 35-36-** Une deuxième prothèse de Dacron, qui chevauche la précédente, double en totalité le plan aponévrotique profond.

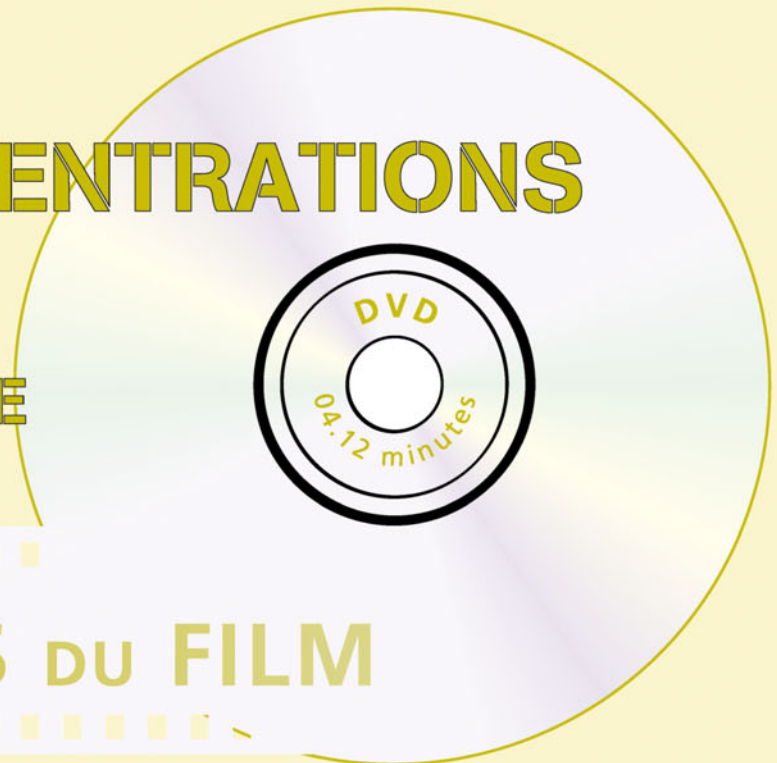**FIGURE 37-** Le plan profond, aponévrose et prothèse essentiel pour la stabilité et la pérennité de la réparation est terminé. Ce plan est couvert par les grands droits suturés l'un à l'autre sans tension (ce temps n'est pas montré dans la présente iconographie, ni le drainage par Redon, ni la suture cutanée, temps tout à fait habituel).



Mathieu BECK



# GRANDES EVENTRATIONS AUTOPLASTIE ET PROTHESE RETRO-MUSCULAIRE



AVEC

## DIAPORAMAS DU FILM

Réalisé par :

**Dr. Mathieu BECK**

**CV:** Ancien Interne des Hôpitaux

Ancien Assistant des Hôpitaux, ancien Chef de Clinique Chirurgicale de la Faculté de Médecine de Nancy.

Membre du Comité Scientifique de l'Encyclopédic Médico - Chirurgiale.

Membre de la SFCE

Membre de la SFCL

Chirurgien digestif, avec une activité essentiellement représentée par la chirurgie cœlioscopique, pariétale et cancérologique.

Installé à la Clinique Ambroise Paré de Thionville depuis 1988, il opère en moyenne 1000 patients par an, dont 350 souffrant de hernies.

Dr. Mathieu BECK  
Clinique Ambroise Paré  
Thionville / FRANCE

# GRANDES EVENTRATIONS AUTOPLASTIE ET PROTHESE RETRO-MUSCULAIRE

**INTRODUCTION DU FILM** : Le traitement des larges éventrations peut poser de difficiles problèmes techniques. Le procédé décrit ici présente l'avantage de satisfaire aux principales règles actuelles de la chirurgie pariétale :

- Réparation "tension free".
- Mise en place d'une grande prothèse dans le plan rétro musculaire, séparée, en arrière, de la masse viscérale par un plan péritonéal et aponévrotique postérieur.
- Fermeture d'un plan antérieur également sans tension.
- L'artifice permettant cette couverture de la prothèse ne fait appel à aucun geste complexe de plastie susceptible de fragiliser le reste de la paroi abdominale, ni à une quelconque dissection extensive imposant des décollements. De plus, l'absence totale de tension permet d'éviter de compromettre une fonction respiratoire souvent déjà altérée.

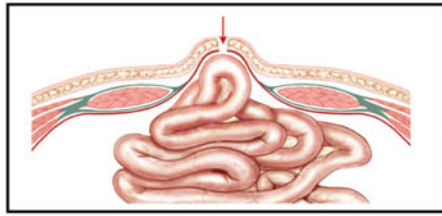
**PROTHESES UTILISEES** : Prothèse Cousin® en Polyester A2-3030.

**DEROULEMENT DE LA TECHNIQUE** : L'originalité de la technique tient à la conservation du sac, et de l'abord du plan rétro musculaire d'un côté par l'avant, de l'autre par l'arrière. Le sac sert d'étoffe prolongeant l'aponévrose antérieure du droit d'un côté, la postérieure de l'autre.

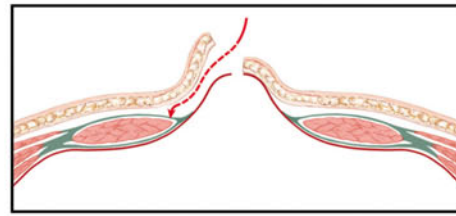
**REMARQUES DE L'AUTEUR** : Il faut surtout retenir la simplicité et la reproductibilité de cette technique. Les résultats sont excellents et le taux de récurrences très bas.

**CONCLUSION** : Ce procédé, très simple, rapide, efficace, est applicable pour toutes les grandes éventrations médianes.

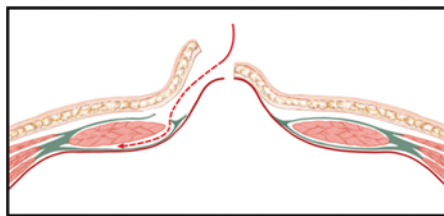
## TECHNIQUE AVEC LES SCHEMAS\*



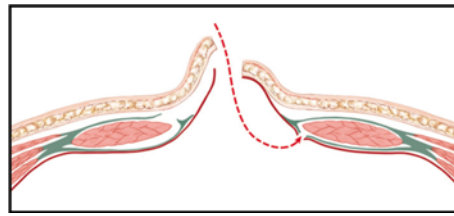
Schémas 1- Installation et abord



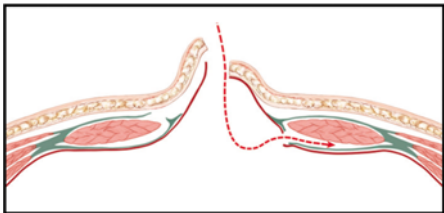
Schémas 2- Ouverture de la gaine antérieure du droit



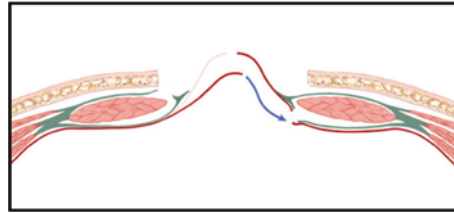
Schémas 3- Dissection rétromusculaire



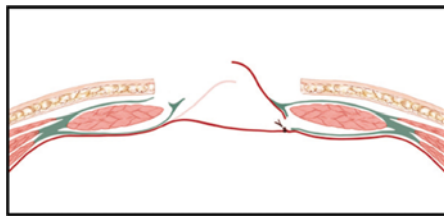
Schémas 4- Ouverture de la gaine postérieure du droit controlatéral



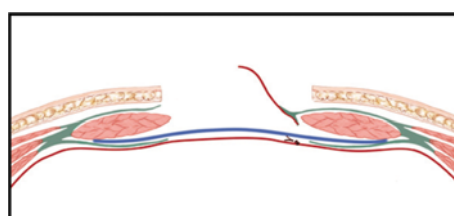
Schémas 5- Dissection rétromusculaire controlatérale



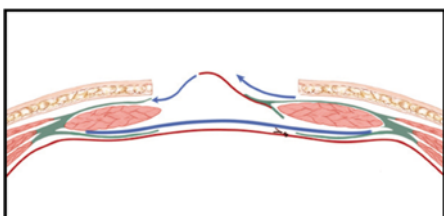
Schémas 6- Couverture postérieure



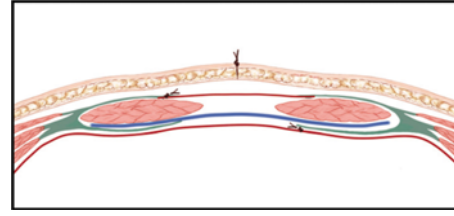
Schémas 7- Fermeture du plan postérieur



Schémas 8- Prothèse est mise en place

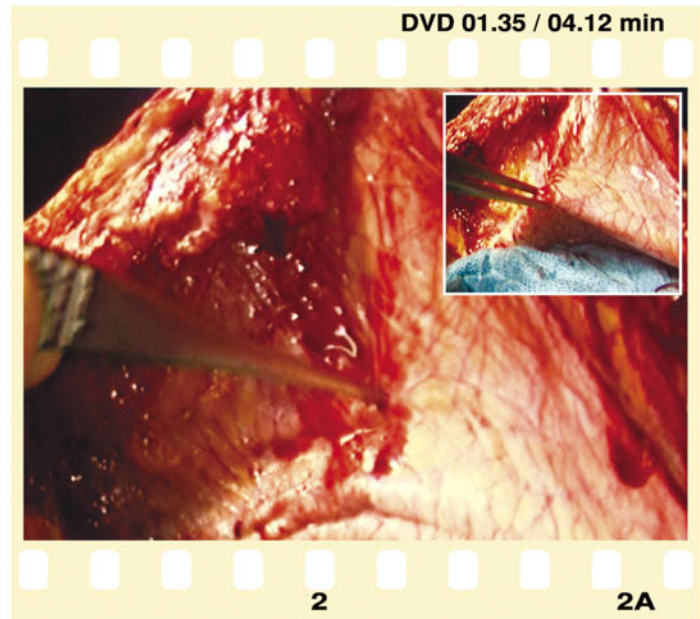
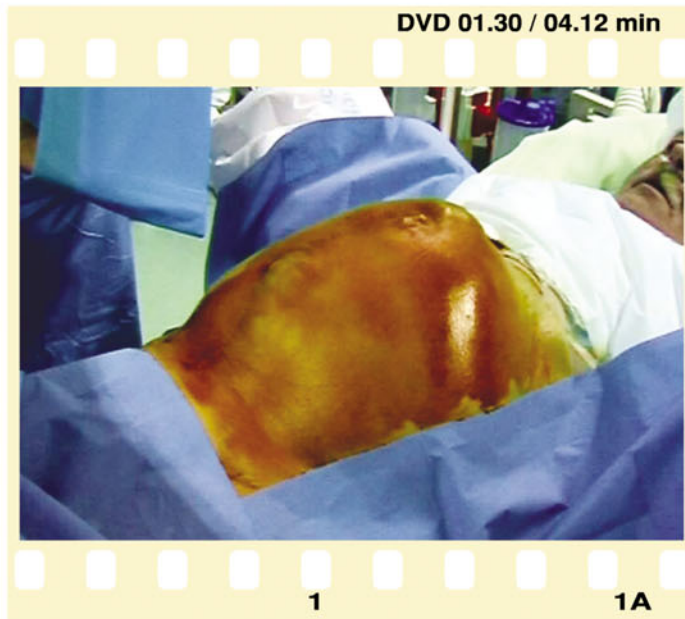


Schémas 9- Couverture antérieure

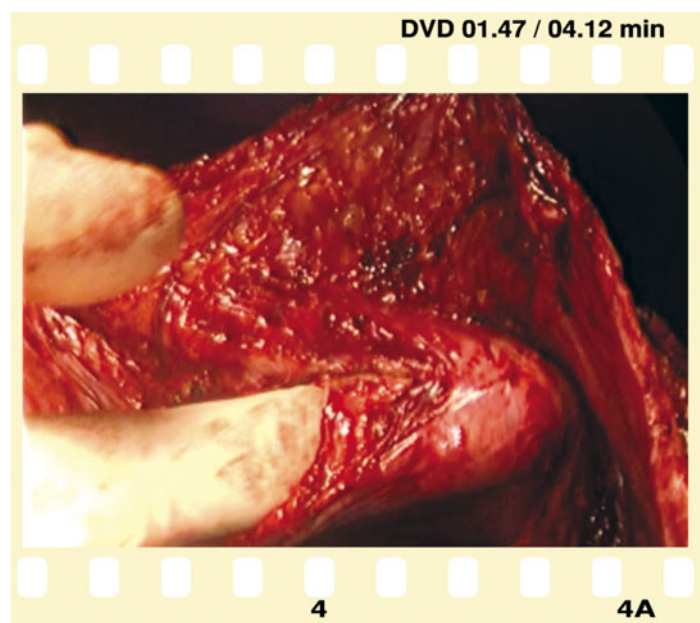
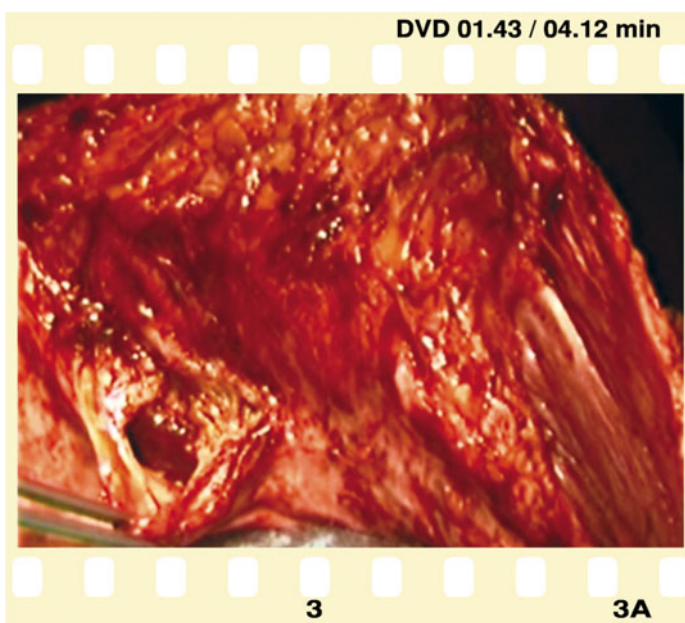


Schémas 10- Fermeture du plan antérieur

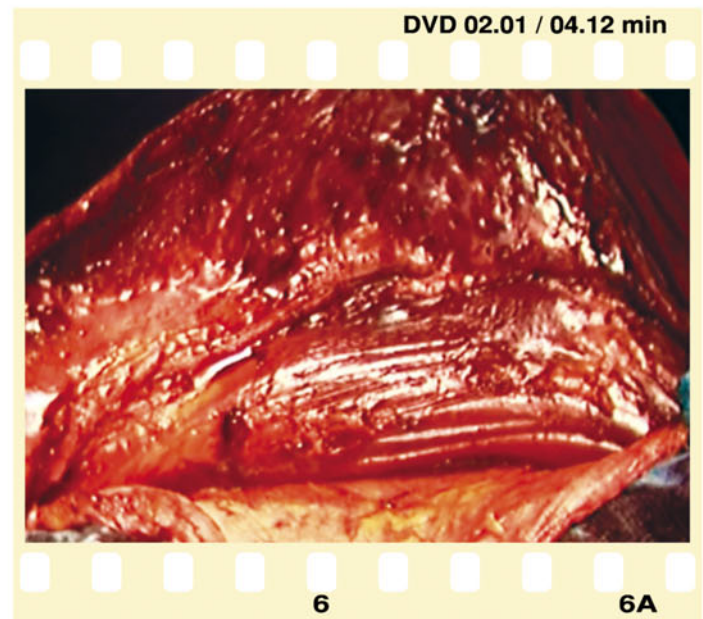
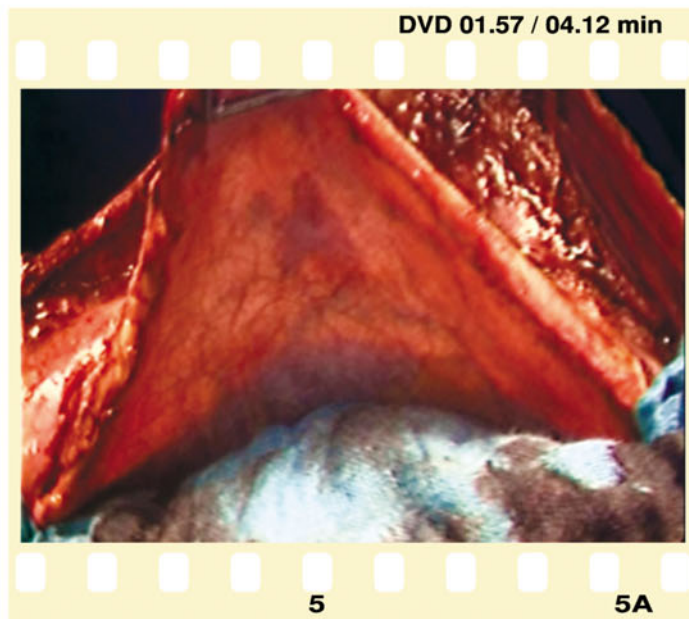
\* Remerciement au Journal de Chirurgie, pour l'autorisation de divulguer ces schémas



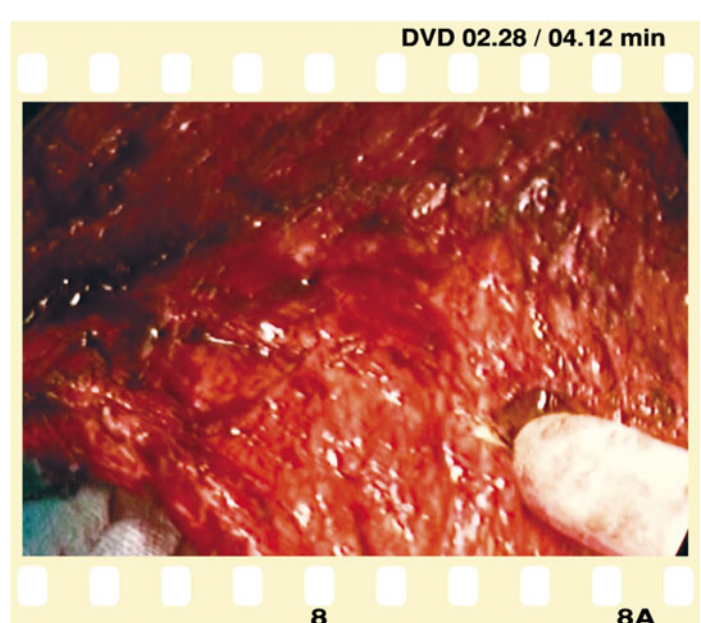
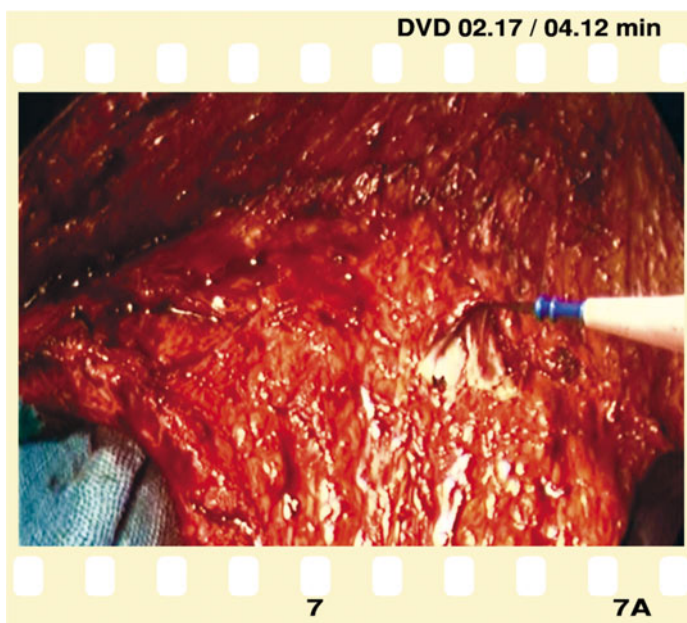
**FIGURE 1** - Le patient est en décubitus dorsal, sous anesthésie loco-régionale ou générale.



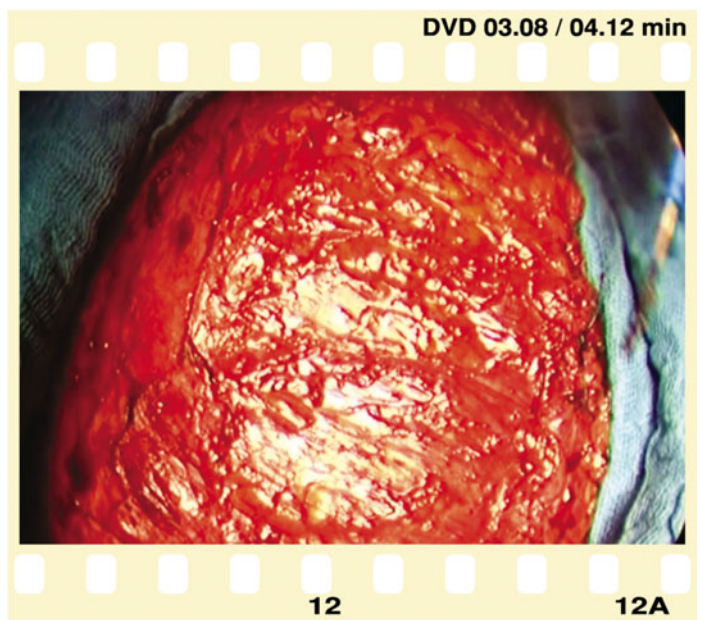
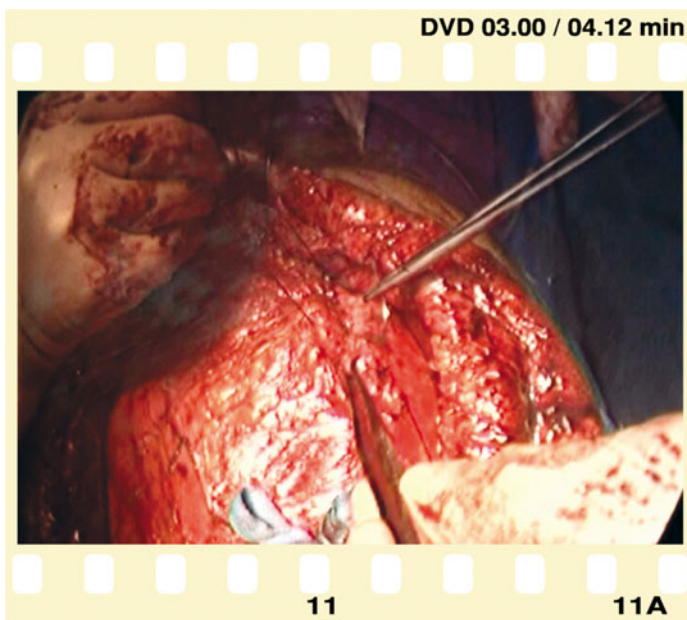
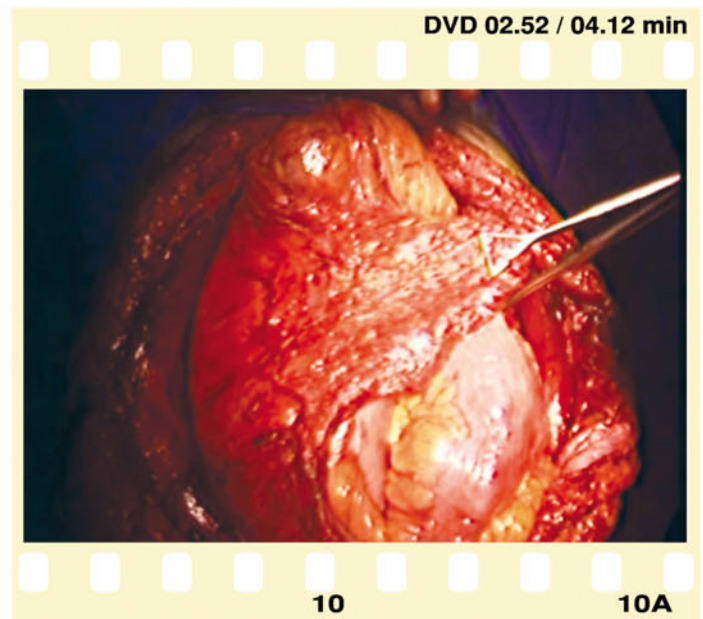
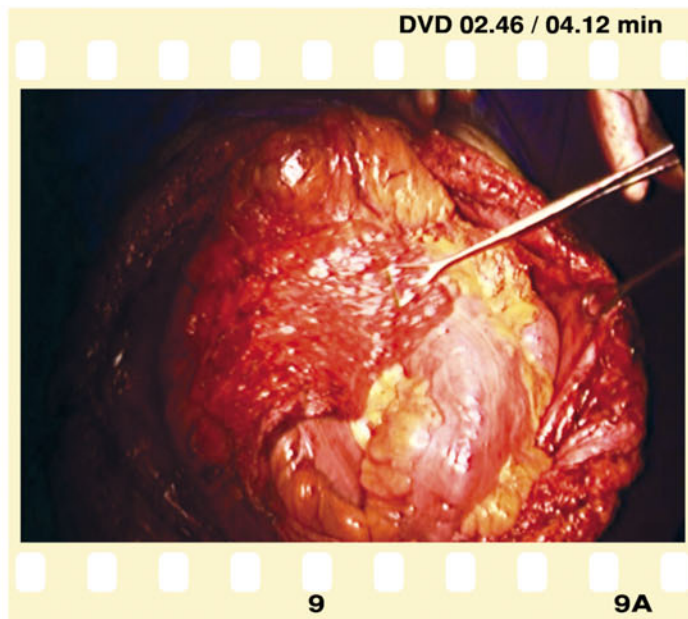
**FIGURES 2-3-4 (Schémas 1 et 2)**- Laparotomie médiane. Pas de résection du sac. Ouverture du péritoine et de l'aponévrose postérieure du muscle grand droit par l'arrière.



**FIGURES 5-6 (Schéma 3)**- On peut ainsi aborder l'espace rétro-musculaire. En arrière, le lambeau aponévrotique est limité. En avant, en revanche, on dispose de beaucoup de tissu grâce au sac.

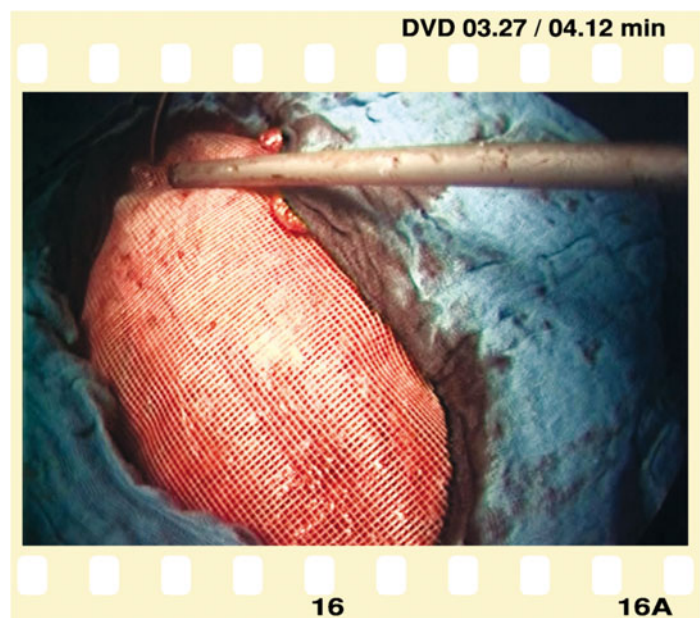
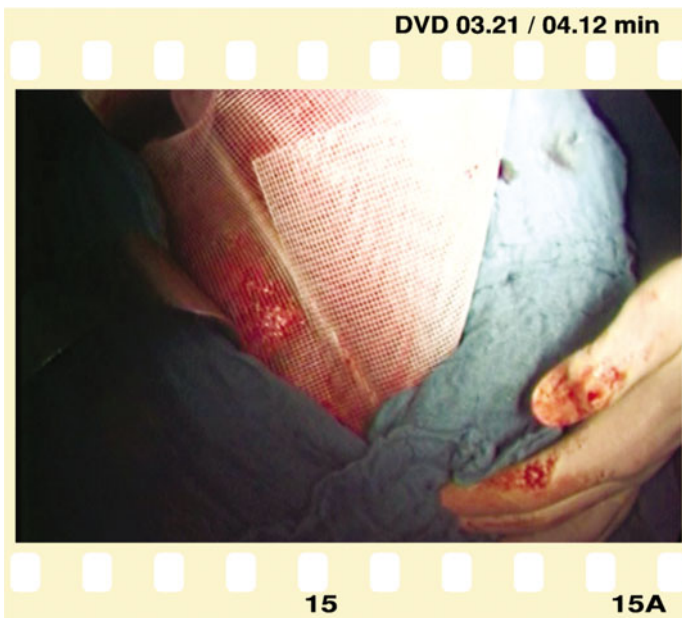
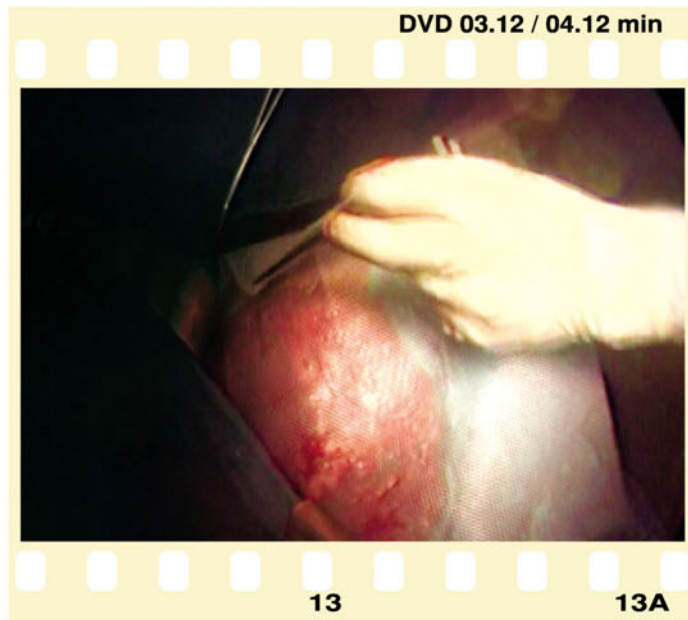
**FIGURES 7-8 (Schémas 4 et 5)**- Du côté opposé, le bord du muscle droit et l'espace retro-musculaire sont abordés, mais cette fois par l'avant. Le lambeau aponévrotique antérieur est limité, et c'est en arrière que l'on dispose de beaucoup de tissu.

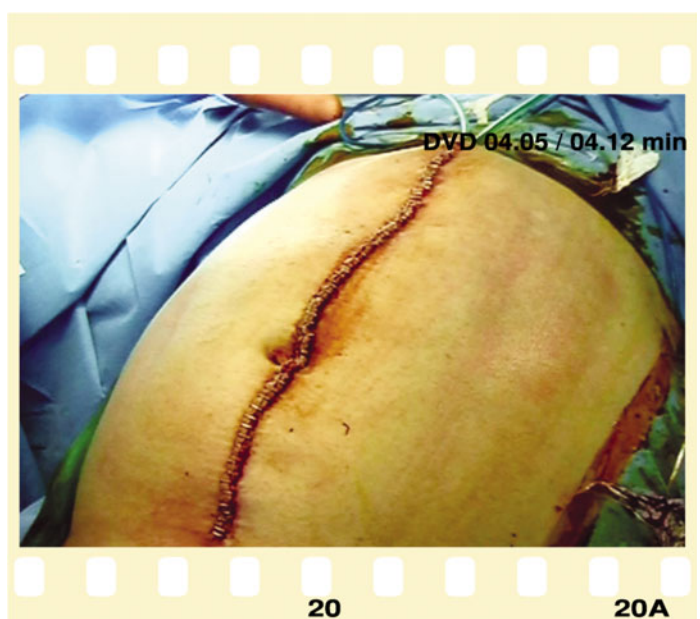
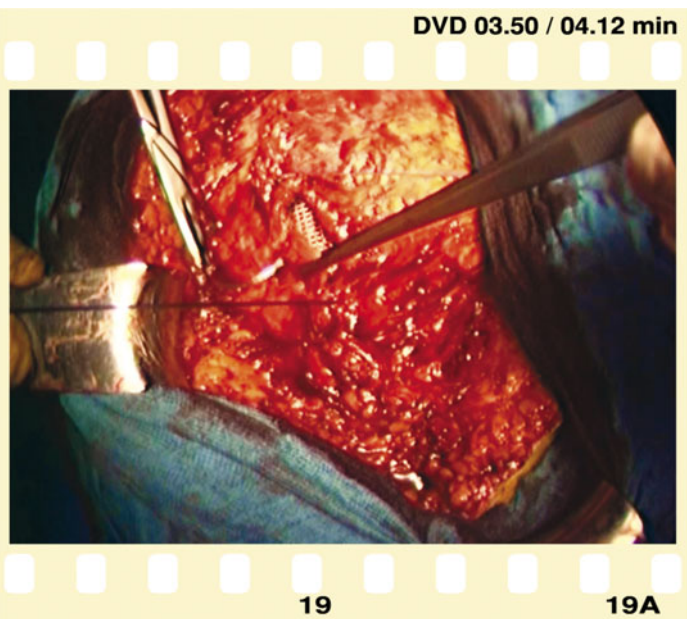
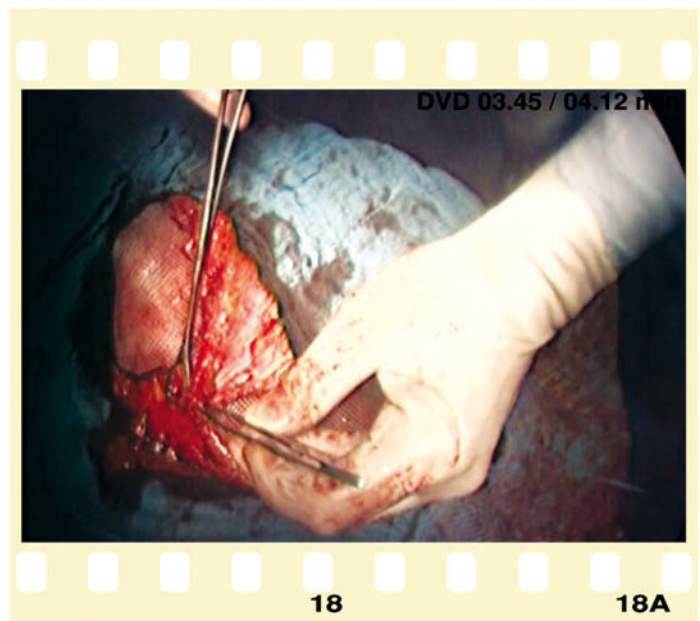
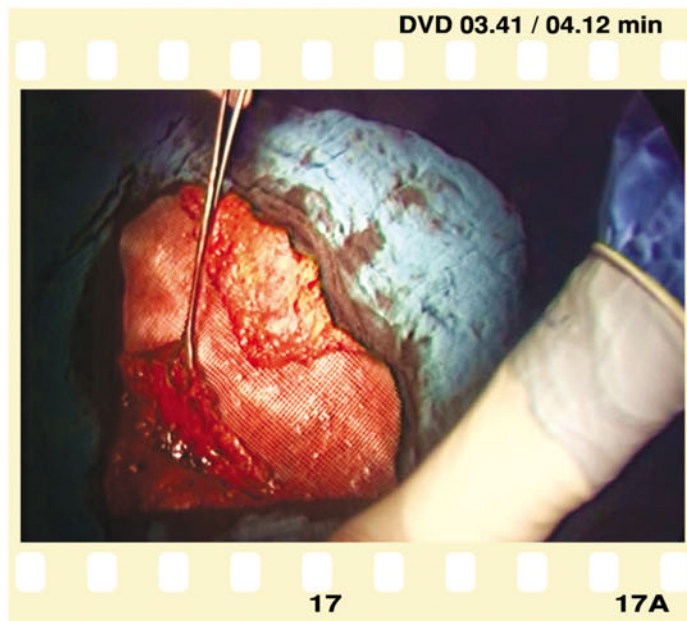


**FIGURES 9-10-11-12 (Schéma 6)**- La fermeture du plan postérieur ne pose aucun problème et se fait sans tension.





**FIGURES 13-14-15-16 (Schéma 7)**- Une grande prothèse (30 cm x 20 cm) est alors mise en place dans le plan rétro-musculaire, et fixée aux agrafes ou aux fils.



**FIGURES 17-18-19 (Schéma 8)**- La fermeture du plan antérieur devant la prothèse est extrêmement facile, et s'obtient sans tension ni nécessité de plastie. Le tissu en excès peut être réséqué dans le plan antérieur comme dans le plan postérieur. Bien évidemment, plus l'excision de ce tissu sera large, plus la mise en tension de la paroi sera importante.

**FIGURE 20** -Fermeture cutanée avec ou sans drainage.



# EVENTRATION

## AVEC PROTHESE INTRA-PERITONEALE ENCOLLEE



AVEC

## DIAPORAMAS DU FILM

Réalisé par :

**Pr. Serge ROHR**

Avec la collaboration de:

**J. Ph. STEINMETZ, C. BRIGAND, Ch. MEYER**

**CV:** Ancien interne des Hôpitaux de Strasbourg  
Ancien Chef de Clinique-Assistant des Hôpitaux de Strasbourg  
Praticien Hospitalier - Professeur des Universités  
Chef du Service de Chirurgie Générale et Digestive  
Membre du Collège de Chirurgie Viscérale  
Association Française de Chirurgie

Pr. Serge ROHR  
HÔPITAL DE HAUTEPIERRE  
Avenue - Moliere BP49  
67098 STRASBOURG  
serge.rohr@chru-strasbourg.fr

# EVENTRATION

## AVEC PROTHESE INTRA-PERITONEALE ENCOLLEE

**INTRODUCTION DU FILM** : Le film décrit la technique de mise en place d'une prothèse biface de réparation d'une éventration latérale récidivée avec amarrage simplifié utilisant des fils transpariétaux et de la colle biologique.

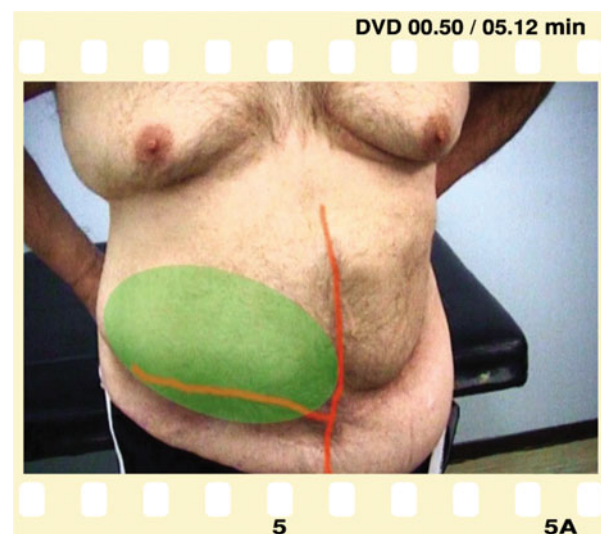
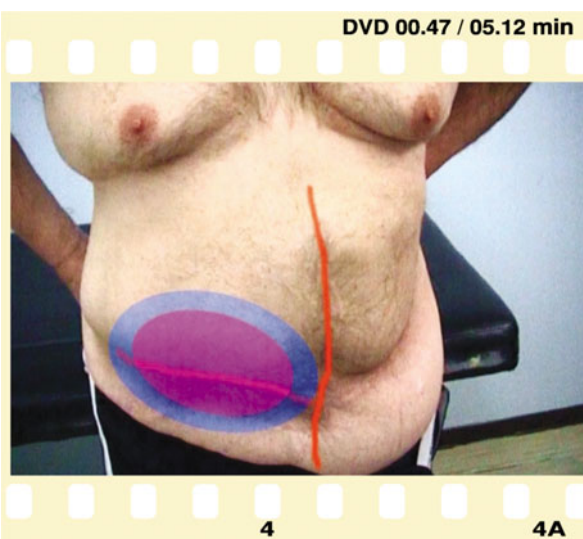
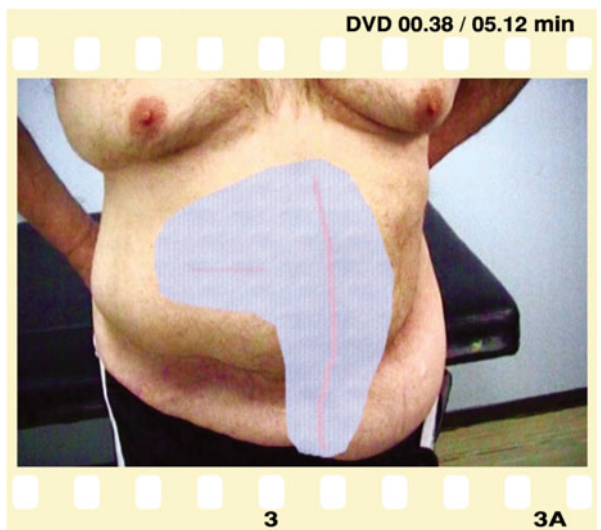
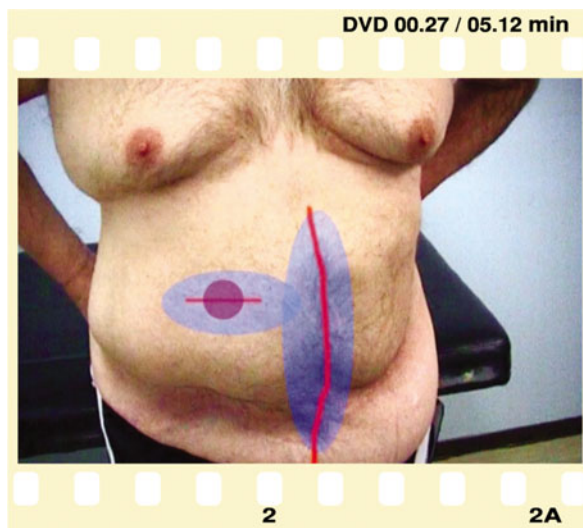
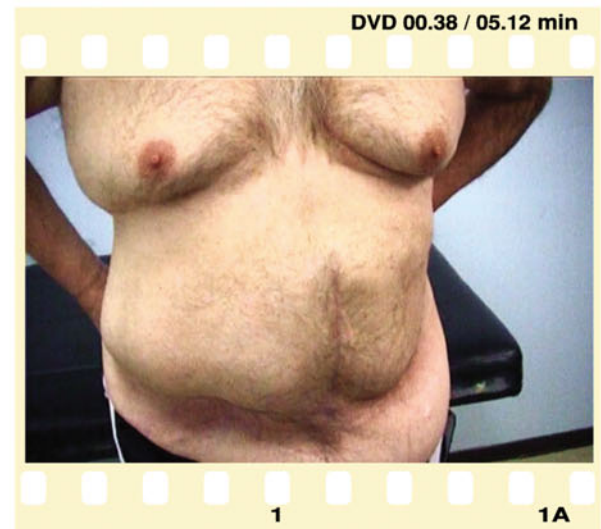**PROTHESES UTILISEES** : Prothèse Parietex Composite® (renfort de paroi de polyester lissé et tricoté enduit de collagène) de 30x40 cm.

**DEROULEMENT DE LA TECHNIQUE** : L'intervention est menée par laparotomie transversale après infiltration de la cicatrice opératoire à la Ropivacaïne. Les berges aponévrotiques sont préparées de manière économe. La prothèse sera amarrée à la paroi par 6 points transpariétaux et de la colle biologique. Un champ en papier sert de patron pour positionner les points d'amarrage. Après mise en place de la prothèse biface largement étalée sur les viscères sont positionnés les points transfixiants grâce à l'aiguille de Percy (dérivée de l'aiguille de Reverdin). Un encollage avec 5 ml de Tissucol de fibrine physiologique en utilisant un pulvérisateur complète la fixation. Les berges aponévrotiques sont suturées. Agrafes à la peau.

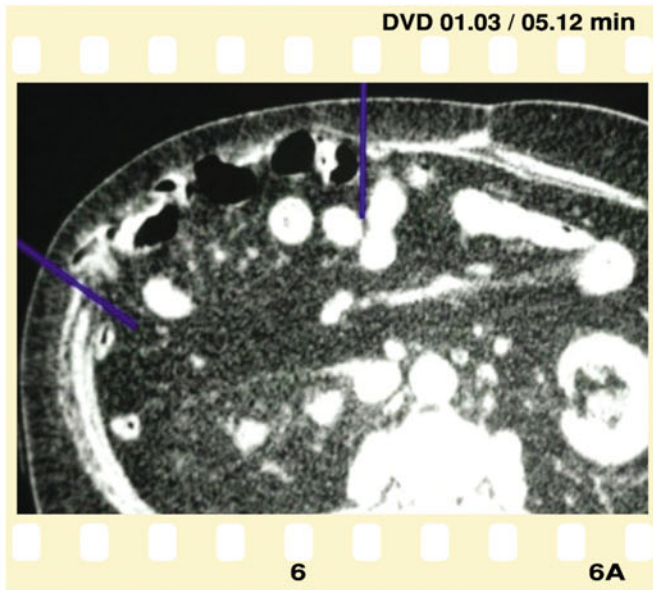
**REMARQUES DE L'AUTEUR** : Technique originale d'amarrage d'une prothèse biface dont l'emploi est utile pour le traitement des éventrations latérales de grande taille. L'amarrage de la prothèse employant peu de fils laisse espérer une diminution des douleurs post-opératoires résiduelles. L'emploi d'une grande prothèse reste un garant important de la prévention de ces récidives.

**CONCLUSION** : L'emploi des prothèses bi-face facilite le traitement des éventrations latérales. La technique de fixation de la prothèse présentée laisse espérer une diminution des douleurs séquellaires.

L'emploi d'une prothèse intra-abdominale et d'une colle biologique, autorise une chirurgie pariétale moins traumatique. L'utilisation de Tissucol est un support de la réparation tissulaire ; en augmentant la stabilité de la prothèse, Tissucol permet de réduire le nombre de fils d'amarrage dans le but de diminuer les douleurs chroniques résiduelles.



**FIGURES 1-2-3-4-5-**L'observation concerne un patient de 69 ans obèse, avec un index de masse corporelle de 33, présentant une éventration abdominale récidivée. Ce patient avait été opéré d'une sigmoidite diverticulaire perforée, par résection sigmoïdienne et colostomie provisoire latérale droite. Deux ans plus tard, il a présenté une éventration médiane et latérale droite traitée par prothèse rétro-musculaire, positionnée par voie médiane. Dix ans après cette dernière intervention, il a été réopéré par voie médiane d'une volumineuse éventration étranglée du flanc droit avec résection cutanée ; aucun matériau n'a été employé. Quatre ans après cette intervention, il a consulté pour une récive.



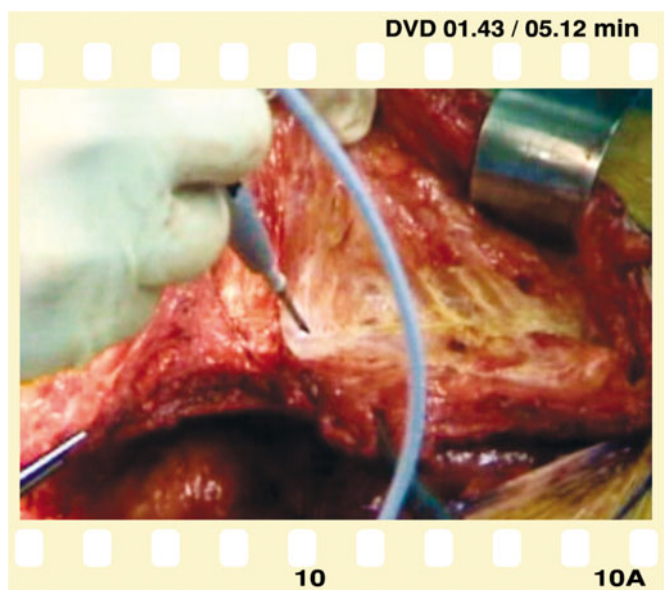
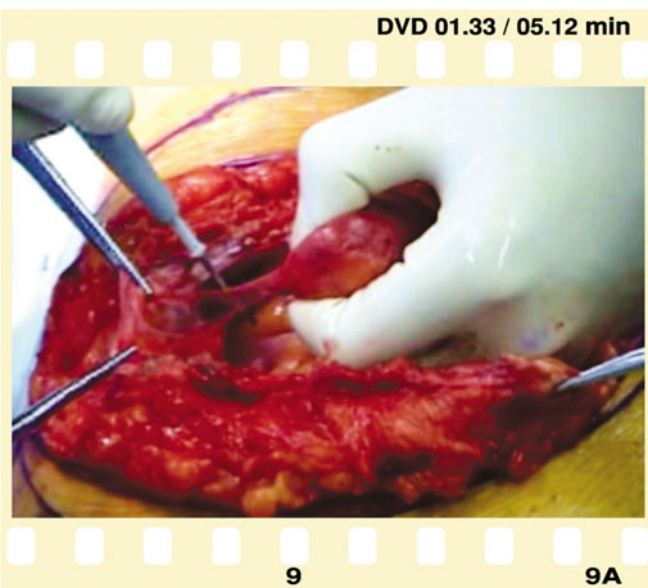
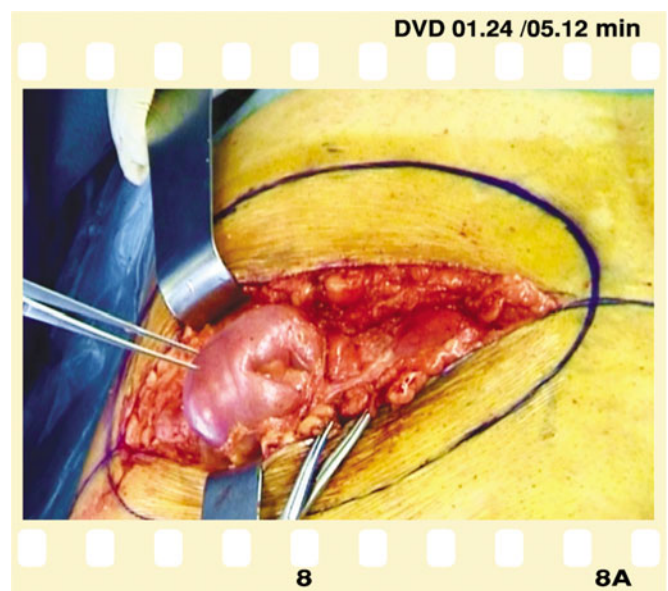
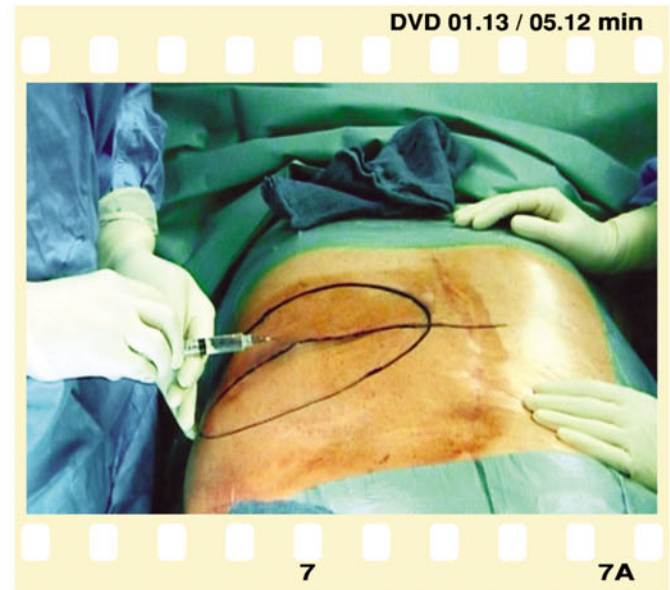
**FIGURE 6-** Récidive invalidante de l'événtration latérale droite.

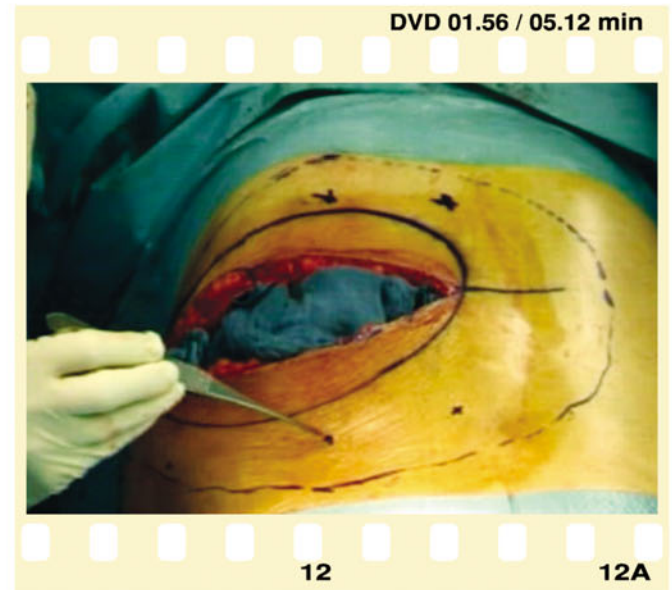
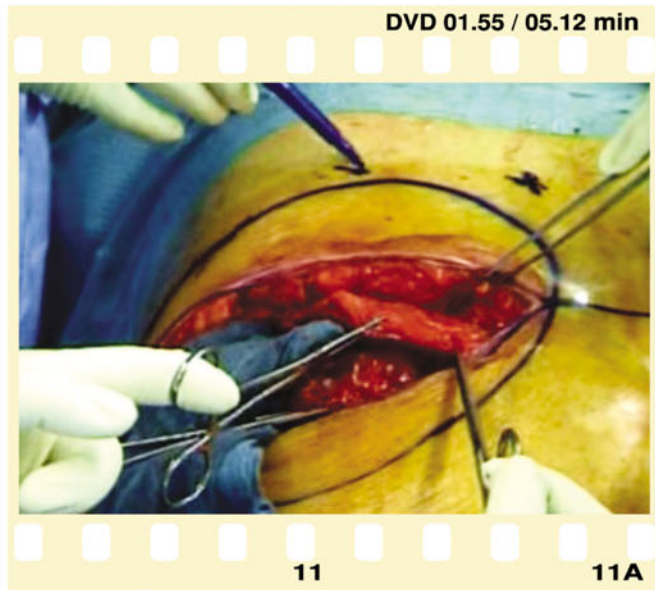
**FIGURE 7-** L'intervention est menée par laparotomie transversale, elle débute par une infiltration de la cicatrice opératoire à la Ropivacaine 7.5 mg (30 ml).

**FIGURE 8-** Le défaut aponévrotique apparaît.

**FIGURE 9-** Les adhérences intestinales sont libérées de la paroi abdominale antérieure.

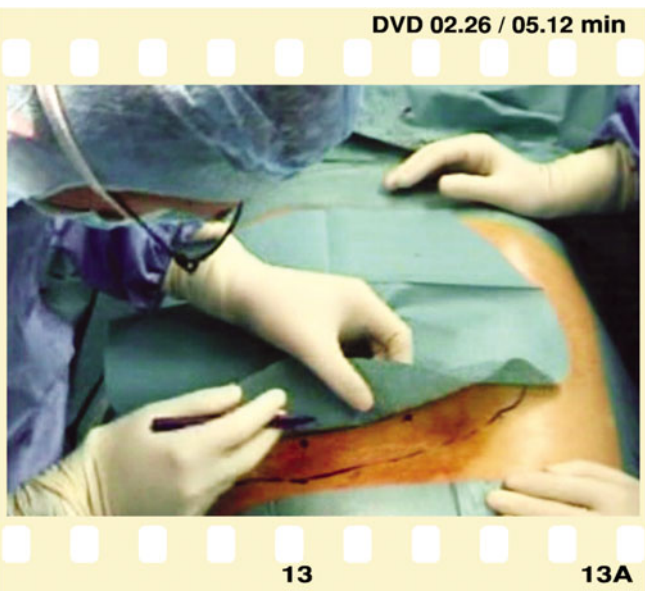
**FIGURE 10-** Un décollement sous-cutané est pratiqué pour faciliter le rapprochement aponévrotique en fin d'intervention.





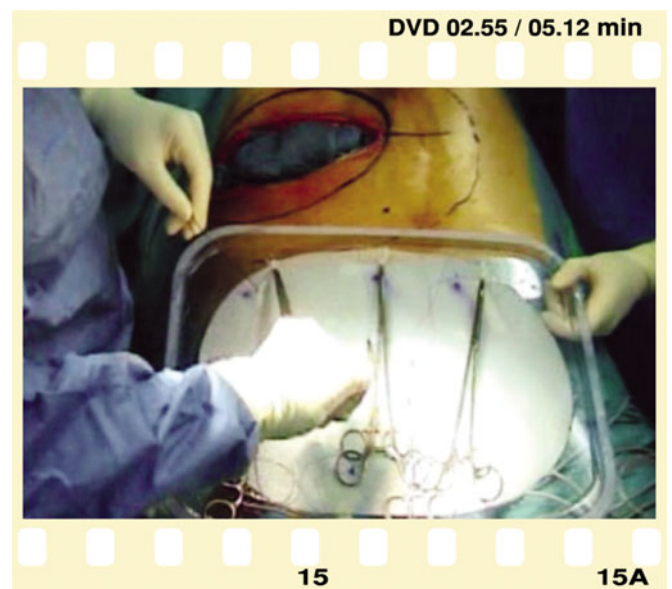
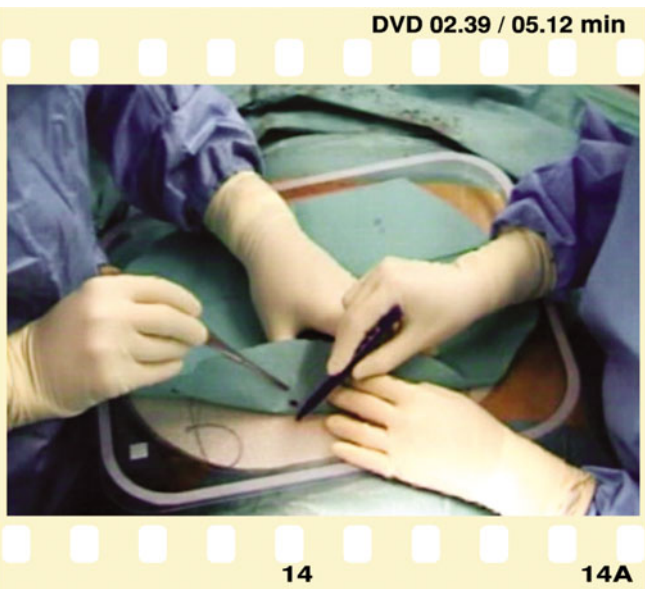
**FIGURE 11-**Le défaut aponévrotique est bien visible sur ces vues opératoires ainsi que la taille de la future prothèse qui débordera largement le défaut aponévrotique.

**FIGURE 12-**Les marques repères matérialisent la situation des points d'amarrage de la prothèse.

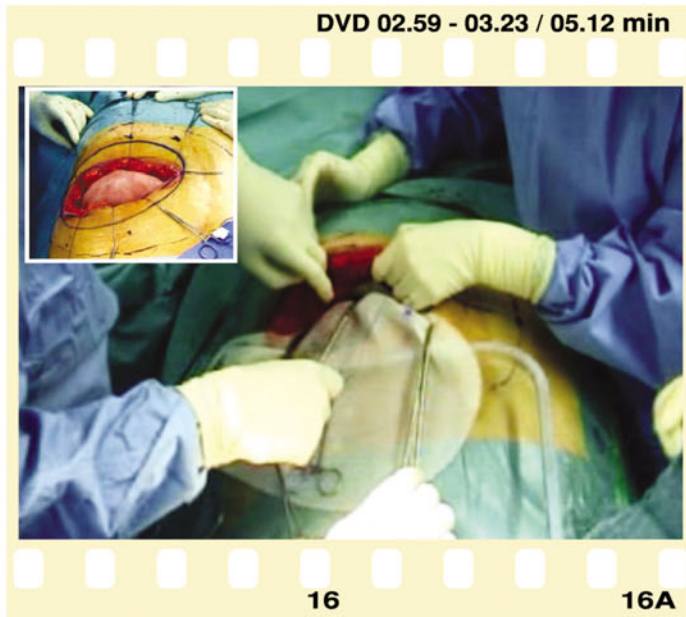


**FIGURE 13-**Un champ en papier sert de patron, pour positionner les points d'amarrage. Ces points doivent permettre une bonne application de la prothèse à la paroi, lors de l'utilisation de la colle biologique qui autorisera une adhérence uniforme de la prothèse au péritoine pariétal.

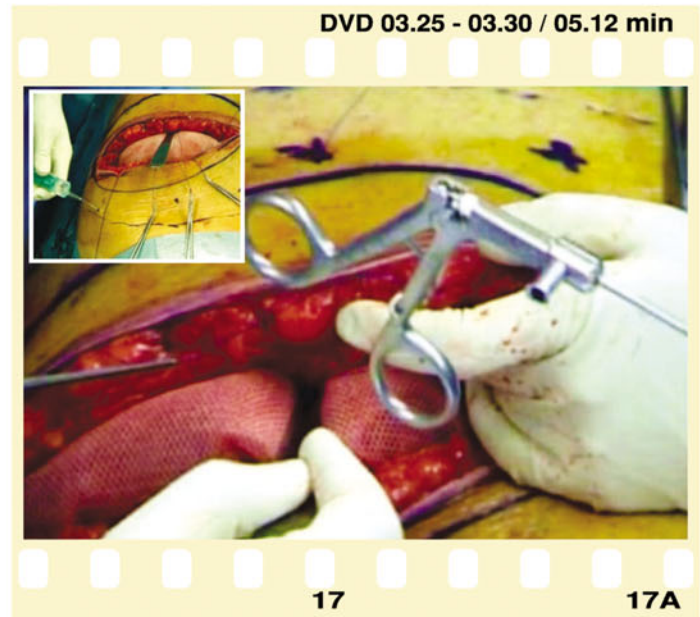
**FIGURE 14-**Quatre points cardinaux et deux points médians, sont utilisés en employant une prothèse en polyester avec induction de collagène de 30 sur 40 centimètres.



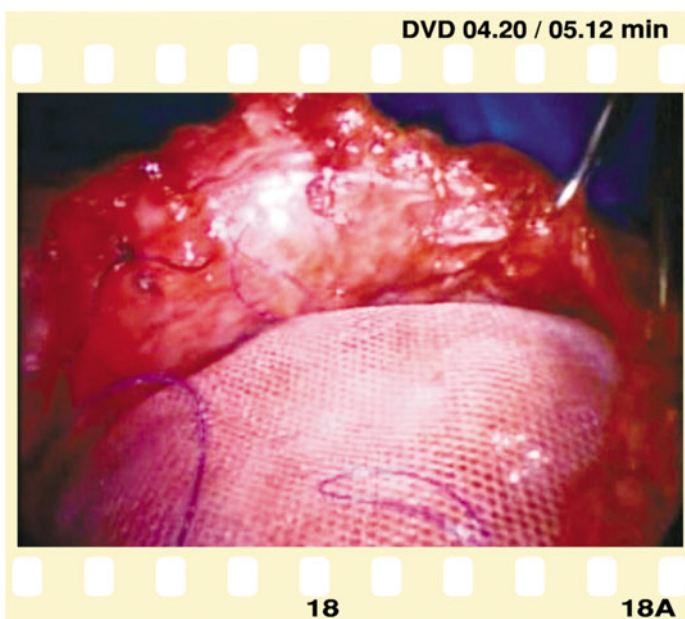
**FIGURE 15-**Le film de collagène anti-adhérentiel, nécessite d'être hydraté avant son positionnement définitif.



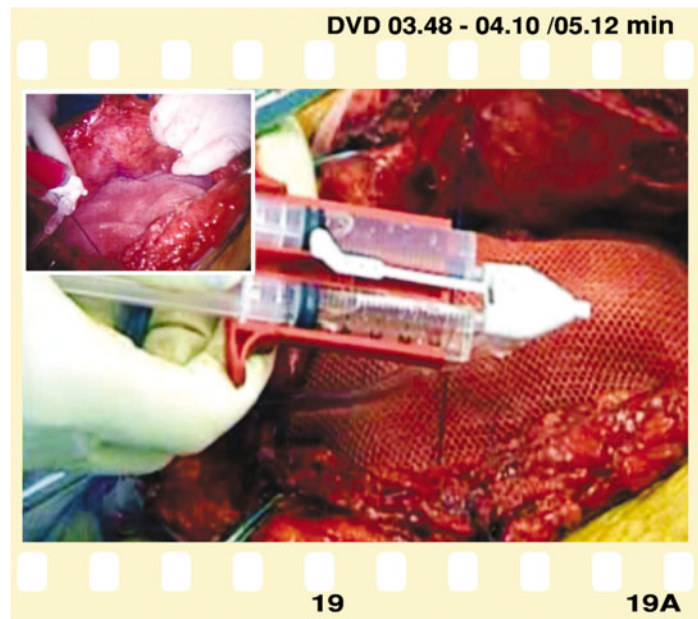
**FIGURE 16-** La prothèse est soigneusement disposée sur les viscères en veillant à éviter des plis qui pourraient être responsables d'une mauvaise incorporation du polyester à la paroi abdominale.



**FIGURE 17-** Après infiltration des points d'amarrage, une aiguille dérivée de l'aiguille de Reverdin, permettra d'attirer les fils à travers la paroi.



**FIGURE 18-** L'encollage se fera sur la face polyester, avec 5 ml de Tissocol de fibrine physiologique, en utilisant un pulvérisateur le Tissomat.

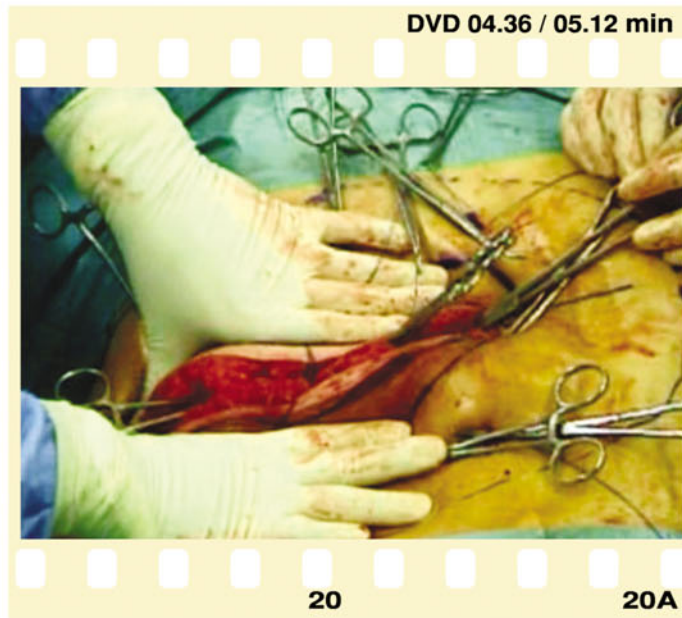


**FIGURE 19-** Le Tissomat permet une diffusion homogène de la colle en une très fine couche.

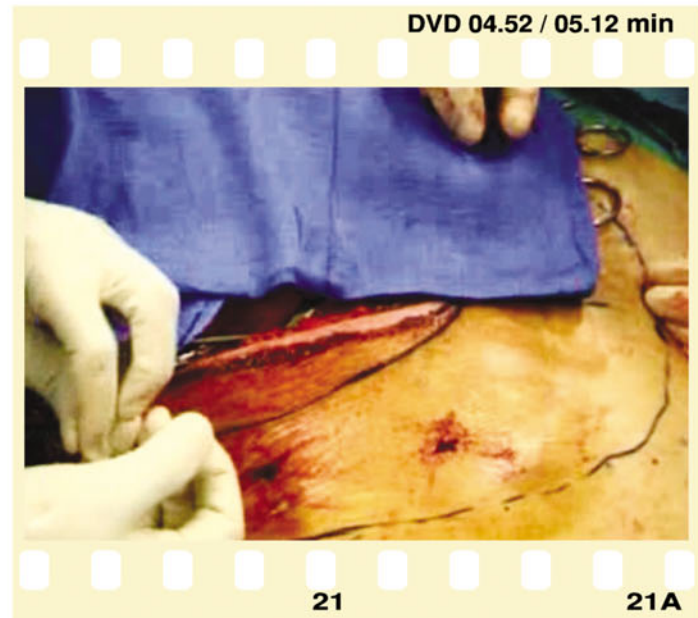
### REMARQUE DE L'AUTEUR

L'emploi de la colle diminue les points d'amarrage, source de douleurs résiduelles parfois invalidantes tout en assurant une bonne fixité de la prothèse à la paroi.

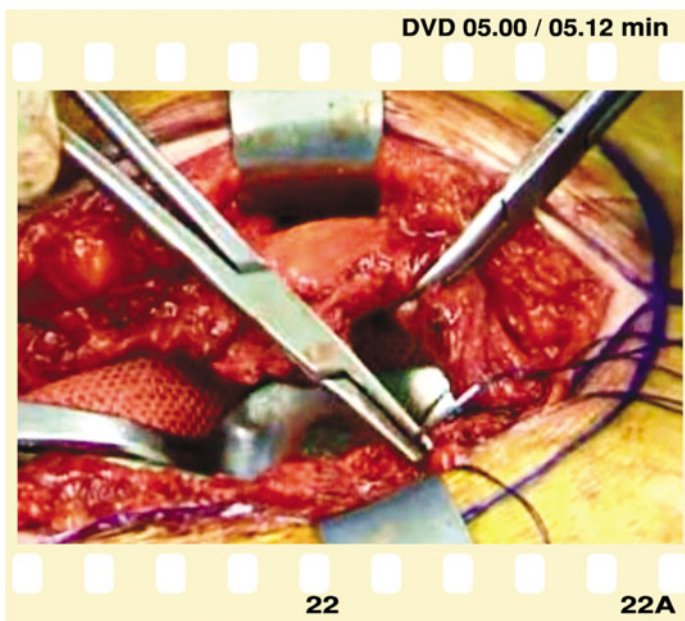




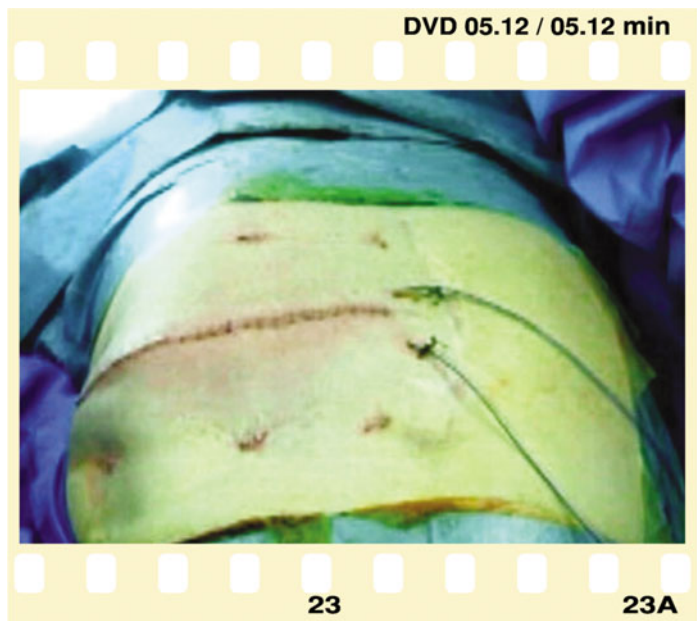**FIGURE 20-** Après encollage, une application appuyée de la prothèse à la paroi, de trois minutes est recommandée pour faciliter l'adhérence de la colle.



**FIGURE 21-** Les fils d'amarrage sont noués.



**FIGURE 22-** Enfin, les berges aponévrotiques sont rapprochées par un surjet de fils résorbables.

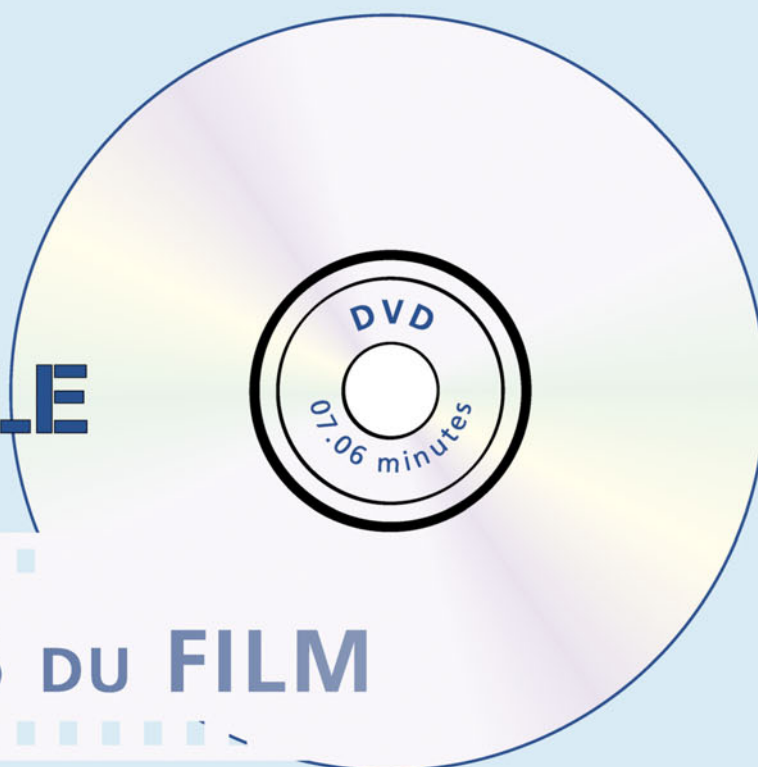

**FIGURE 23-** La période post-opératoire a nécessité l'emploi au total de 8 mg de morphine associée, à du paracétamol avec une échelle visuelle analogique de douleur toujours inférieure à 2 et une durée d'hospitalisation de 7 jours.



Karl LEBLANC

# HERNIE INCISIONNELLE



AVEC

## DIAPORAMAS DU FILM

Réalisé par :

**Pr. Karl LEBLANC**

**CV:** Titles: Director, Minimally Invasive Surgery Institute and Fellowship, Baton Rouge, LA, USA and Clinical Professor, Surgery, Louisiana State University, New Orleans, LA.  
Short CV: Past President, American Hernia Society  
Secretary/Treasurer, American Society of General Surgeons  
Editorial Board of Hernia and Journal of the Society of Laparoscopic Surgeons  
Co-Author: Management of Abdominal Wall Hernias  
Editor: Laparoscopic Hernia Surgery  
Management of Laparoscopic Surgical Complications  
I have written over 50 journal articles or book chapters dealing with hernia surgery. I published the world's first article on laparoscopic ventral hernia repair in 1993.

Karl A. LeBlanc, MD, MBA, FACS  
7777 Hennessy Blvd., Suite 612  
Baton Rouge, LA USA 70808  
Telephone: (1) 225-769-5656  
Fax: (1) 225-766-6996  
kleblanc@sgbr.com

# HERNIE INCISIONNELLE

**INTRODUCTION DU FILM** : L'utilisation de la technique laparoscopique de réparation des hernies incisionnelles et ventrales est devenue très populaire. Cela provient d'un coût plus efficace que la réparation ouverte traditionnelle et du fait que les résultats obtenus sont supérieurs. La pathologie post-opératoire et les récives sont réduites en comparaison de la procédure beaucoup plus invasive.

Les variations de techniques sont nombreuses : elles tiennent aux différences dans le choix du biomatériau prothétique et aux méthodes de fixation du produit choisi.

La méthode décrite plus bas a été développée par l'auteur durant les 17 dernières années. Elle est sûre et comporte peu de complications avec un minimum de récives. On peut l'appliquer à des hernies de taille variée mais elle devient très pénible s'il y a une perte très significative de l'espace. Par conséquent, les hernies très larges ne sont généralement pas réparées avec cette méthode.

**PROTHESES UTILISEES** : Le produit que j'utilise habituellement pour cette procédure est le DualMesh® Plus (W.L. Gore® & Associés, Delaware® USA). Sa structure est constituée de polytétrafluoréthylène (ePTFE).

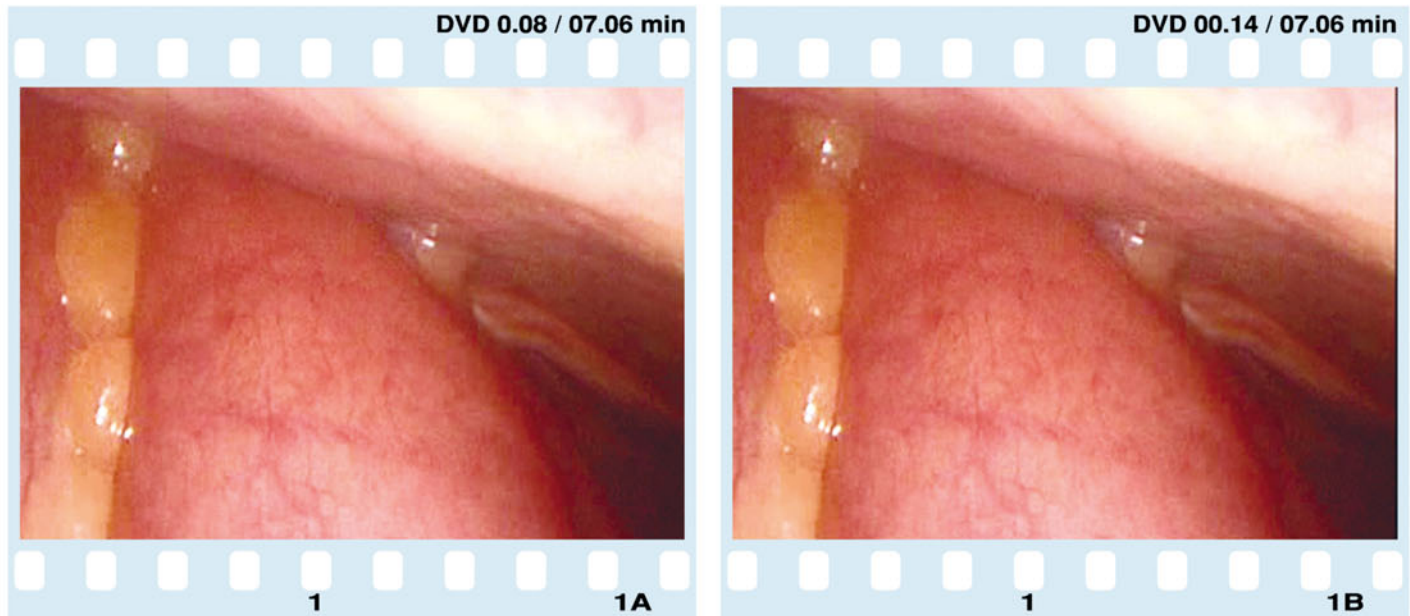
C'est un matériel hydrophobe qui a une surface viscérale d'un côté et une surface pariétale de l'autre. La surface viscérale a des interstices mesurant 3 microns et qui empêchent la croissance des tissus ce qui diminue la formation d'adhérences. La surface pariétale a des interstices mesurant 22 microns ou plus. Elle a des stries macroscopiques qui lui donnent l'apparence de velours côtelé. Elle tient compte de la signification cellulaire et de la pénétration du collagène pour repousser le tissu dans le biomatériau.

Le "Plus" est la présence d'agents antimicrobiens, à savoir l'argent et la chlorhexidine. Ceux-ci sont "bactéricides" envers beaucoup de bactéries dont le staphylocoque doré, l'Escherichia coli et autres. C'est sans doute le seul biomatériau synthétique contenant des agents ayant pour rôle de réduire le risque d'infection. De plus, les produits donnent une couleur brune et réduisent la brillance du matériel.

On trouve ce produit en différentes tailles, les plus utilisées pour cette technique étant de 15x19 cm, 20x30 cm et 26x34 cm.

**DEROULEMENT DE LA TECHNIQUE** : Conformément au texte.

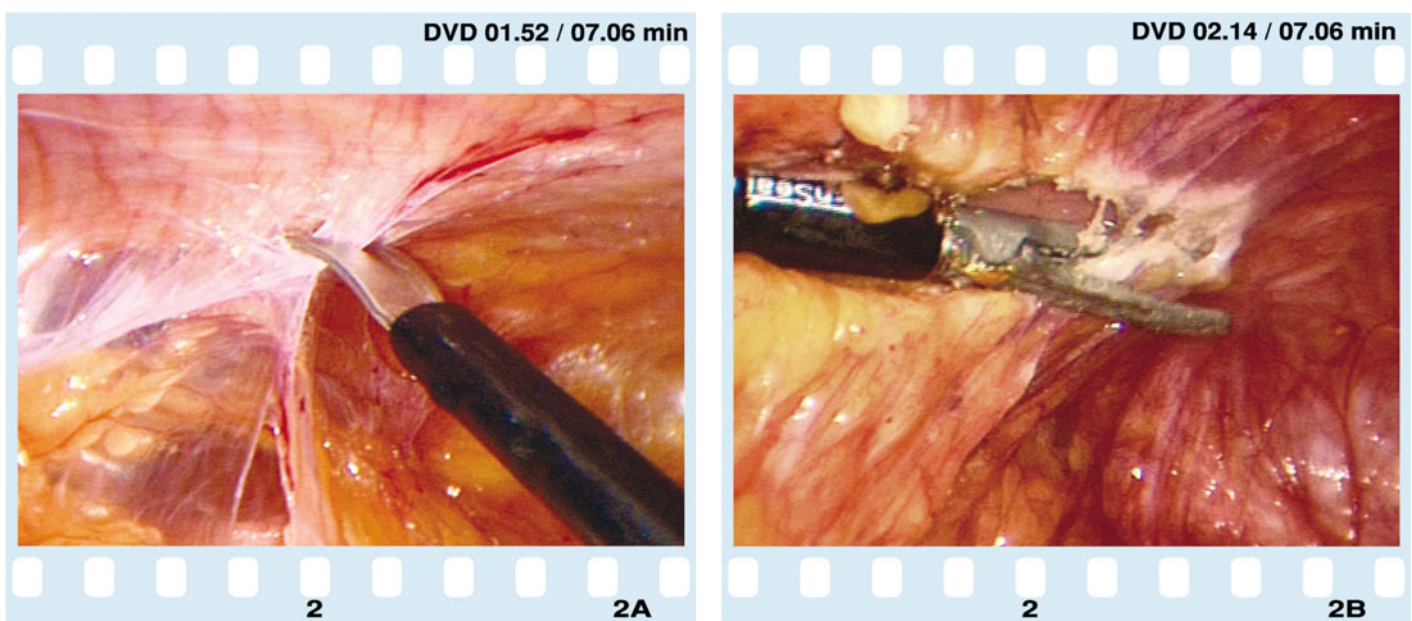
**CONCLUSION** : Comme il vous a été montré dans cette vidéo, les aspects techniques de cette procédure ont été développés sur une longue période. Les résultats sont excellents et nous montrent que cette méthode est la meilleure pour le patient. Chacun doit déterminer la meilleure méthode, et prothèse, grâce à sa propre expérience, en effectuant un suivi méticuleux de ses patients.



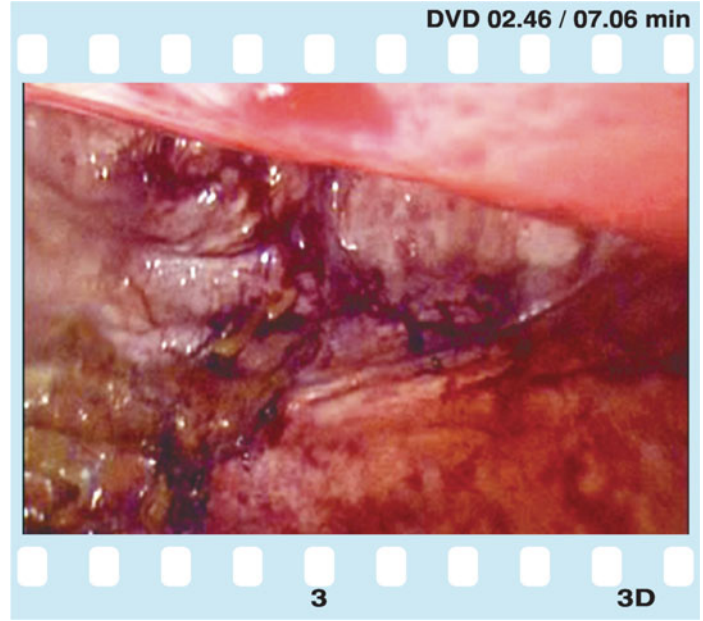
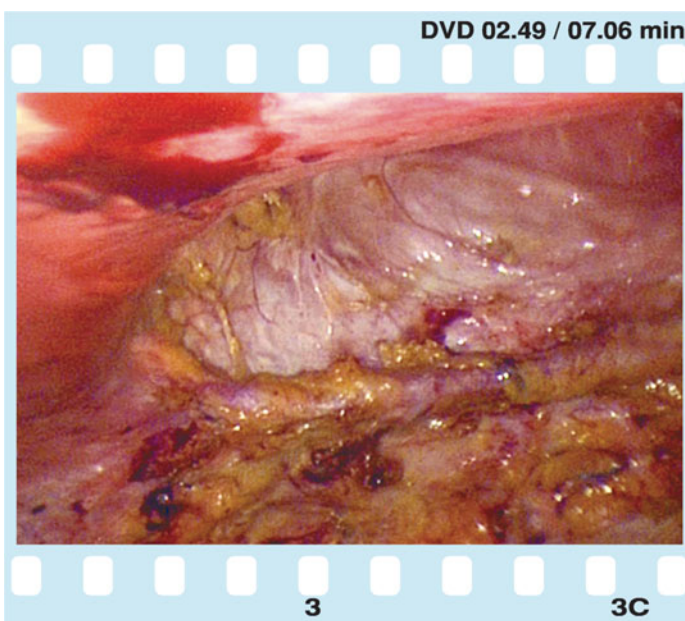
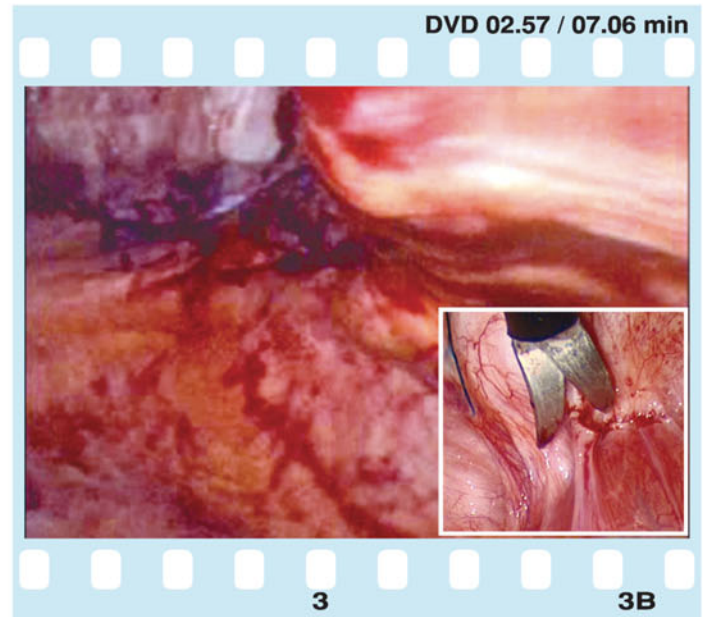
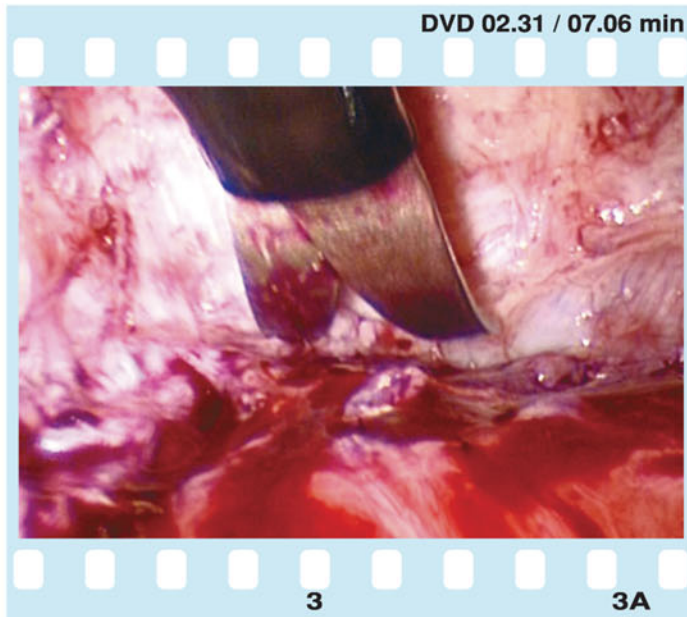
**FIGURES 1-A-B-** Elle présentait une hernie réductible au milieu de l'abdomen. Celle-ci est apparue et on a constaté qu'elle contenait de l'intestin et l'omentum.

### NOTE DE L'AUTEUR

Le patient est placé dans une position étendue sur le dos. On lui administre une anesthésie générale endotrachéale. Si le cas doit se prolonger, on introduit un cathéter de drainage urinaire. On n'emploie généralement pas de tubes nasogastriques. L'utilisation habituelle d'un drap plastifié imprégné d'iode minimise le contact avec la peau du patient. On utilise généralement des trocars de 5 mm exclusivement.



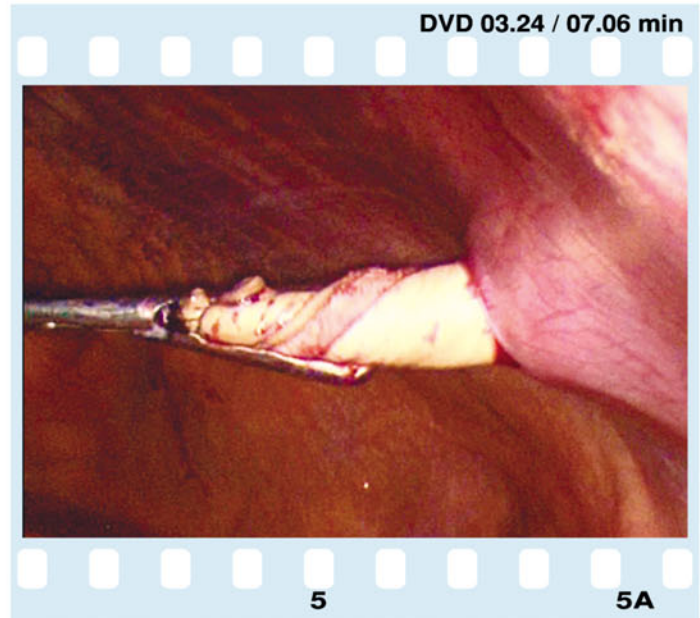
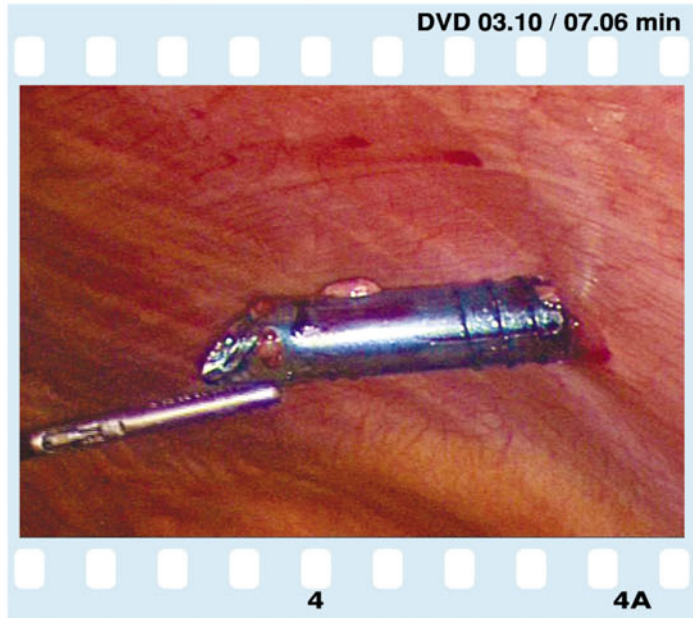
**FIGURES 2-A-B-** Après les avoir placés, l'adhésiolyse commence. On préfère utiliser un "scalpel Harmonic" ou un "Enseal" si l'intestin n'est pas très proche. On n'utilise pas de source d'énergie ni de ciseaux pour la dissection à proximité des intestins afin d'éviter le risque d'entérotomie.



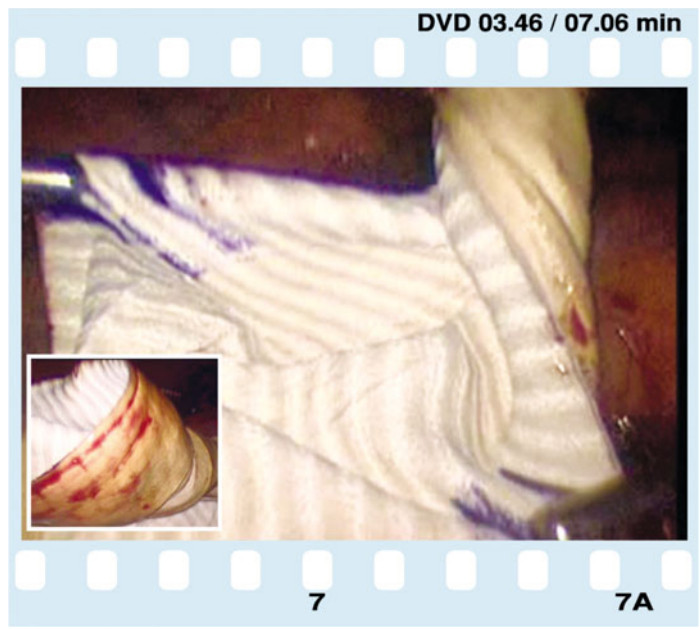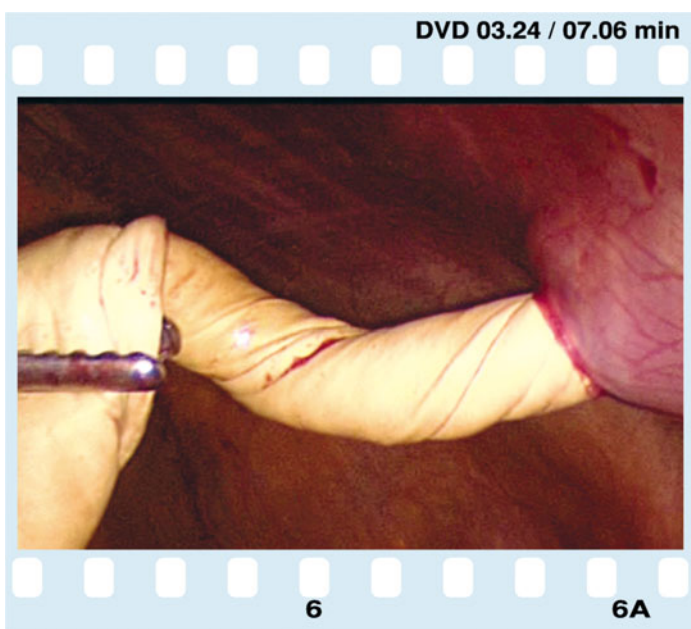
**FIGURES 3-A-B-C-D-** On pratique une dissection large pour éliminer quasiment toutes les adhérences et permettre un recouvrement du biomatériau d'au moins 5cm tout autour du défaut. Une fois l'orifice herniaire identifié dans sa totalité, on le mesure.

#### NOTE DE L'AUTEUR

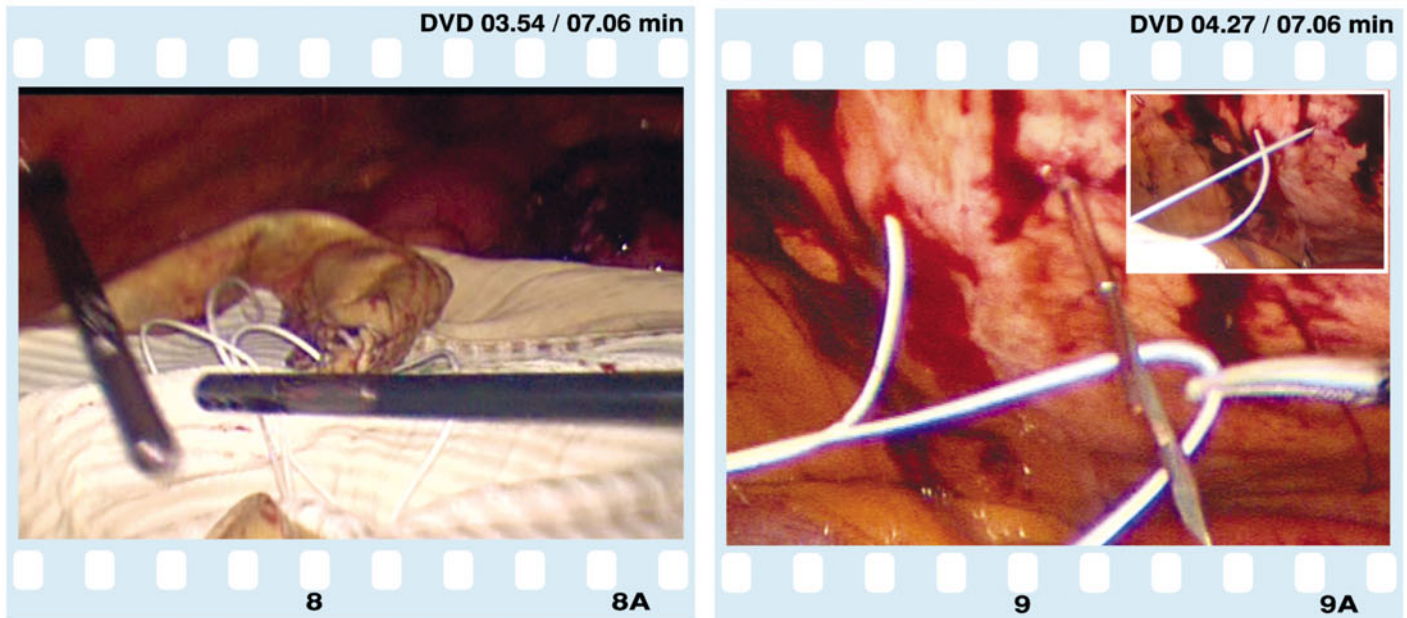
Une palpation externe identifie les bords du défaut. Un stylo marqueur est utilisé sur la peau pour esquisser les marges. L'abdomen est alors dégonflé de tout le dioxyde de carbone. Ensuite on mesure extérieurement les marques sur la peau et en rajoutant 10 cm sont ajoutés à ces dimensions et la DualMesh est sélectionnée en fonction de celles-ci. Je choisis de placer deux sutures uniquement sur la DualMesh avant de l'introduire à l'intérieur du patient, ceci afin de déterminer une orientation précise de la mèche de la position crâniale à la position caudale. On peut ainsi la centrer au-dessus du défaut fascial. Mon choix de sutures est ePTFE (CV-O).



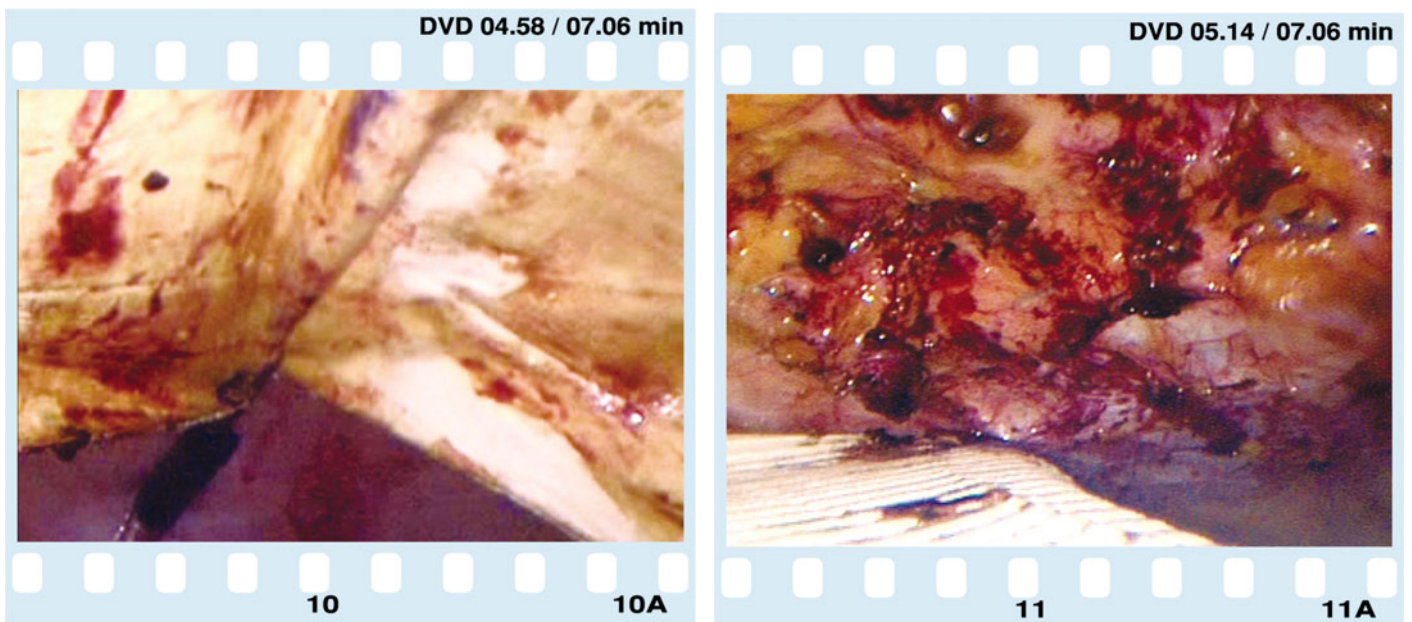
**FIGURES 4-5-** La DualMesh peut être roulée sous une forme fermement compressée permettant l'introduction d'un trocart pour l'incision de la peau.



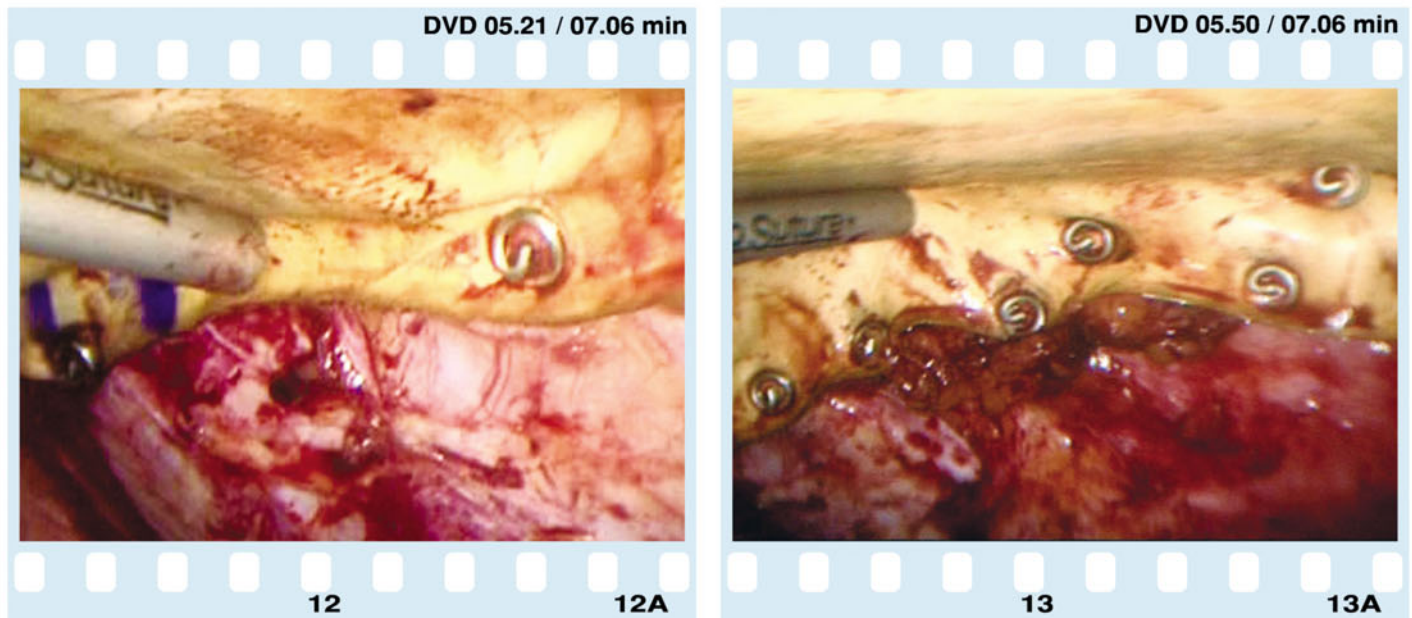
**FIGURES 6-7-** La mèche est tirée dans la cavité abdominale avec un instrument qui se trouve du côté opposé à la paroi abdominale. On la déroule avant de l'avoir complètement introduite: cela simplifie grandement l'étalement de la mèche en une feuille plate.



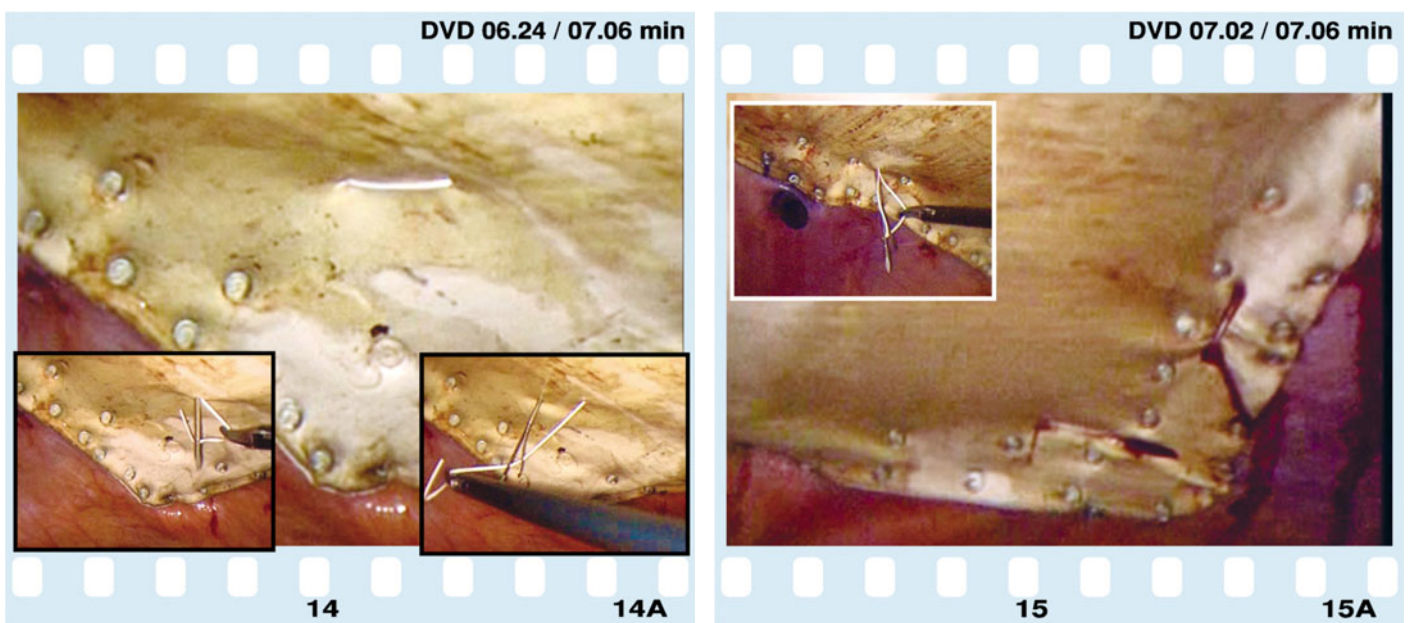
**FIGURES 8-9-** Une fois qu'elle est complètement déroulée, un "suture Passer" est employé pour tirer une suture hors de la cavité abdominale. Le côté opposé de DualMesh est saisi et tiré dans la bonne position pour s'assurer qu'elle est collée contre la paroi abdominale.



**FIGURES 10-11-** On note la place correcte pour le placement de l'autre suture initiale. On utilise à nouveau la "the suture passing" pour faire sortir cette suture à l'extérieur. On inspecte à nouveau le placement de la DualMesh. Après s'être assuré que la position est correcte, on attache les sutures.



**FIGURES 12-13-** On avait placé deux marques avant l'introduction afin d'identifier les sites. On les tire dans des directions opposées pour localiser le lieu de fixation. Un chirurgien libère son côté et l'agrafeuse est utilisée pour fixer la mèche à cet endroit. Puis, les chirurgiens inversent leurs rôles et on fixe le côté opposé. La position de la mèche est de nouveau inspectée. Il s'ensuit une fixation complète de manière circonférentielle avec l'agrafeuse.



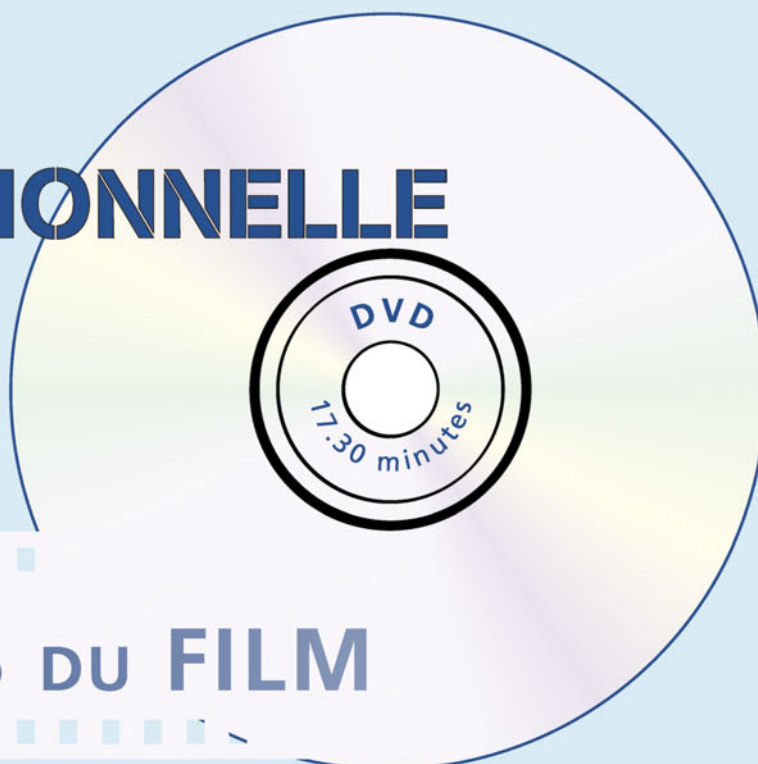**FIGURES 14-15-** On utilise deux rangées d'agrafes pour bien répartir les forces sur une surface plus large. Après avoir placé ces agrafes, on ajoute une fixation supplémentaire par mesure de précaution en plaçant des sutures ePTFE transfasciales (CV-O). On utilise un instrument pour passer les sutures à une distance de maximum 5 cm entre chaque.





Miguel A. CARBAJO CABALLERO

# HERNIE INCISIONNELLE AVEC DUALMESH®



AVEC

## DIAPORAMAS DU FILM

Réalisé par:

**Dr. Miguel A. CARBAJO CABALLERO, MD, PhD**

**CV:** " MD and PHD degree" à l'université de Valladolid Espagne.

Directeur du département de chirurgie générale et digestive depuis (1989).

Membre de 18 sociétés scientifiques, nationales et internationales, chirurgicales, médicales et autres.

Fondateur de la société laparoscopique espagnole et de la société espagnole de chirurgie de l'obésité.

Directeur de 38 workshops pour la chirurgie laparoscopique en direct et des techniques avancées avec formation de plus de 350 chirurgiens du monde entier.

Président de 4 congrès nationaux et internationaux de chirurgie laparoscopique ou d'obésité morbide.

Auteur de plus de 400 publications, communications, livres ou chapitres.

Dr. Miguel A. CARBAJO CABALLERO, MD, PhD

Director of the Center of Excellence for

Obesity Surgery

Recoletas Campo Grande Hospital

VALLADOLID, SPAIN

doctorcarbajo@obesos.info

# HERNIE INCISIONNELLE AVEC DUALMESH®

## PERIOMBILICALE , PERI-INFRAOMBILICALE, INFRAOMBILICALE, PARAMEDIANE DROITE-GAUCHE, SUPRAOMBILICALE, SOUSCOSTALE DROITE-GAUCHE, TECHNIQUE PERSONNELLE

**INTRODUCTION DU FILM** : Le film a été réalisé en 1998-1999, au début de la diffusion de la technique coelioscopique pour une réparation herniaire incisionnelle. Il est important de montrer différentes options pour l'exécution d'une bonne technique, bien que les hernies soient placées à différents endroits de la paroi abdominale. On peut changer la technique en fonction du siège de la hernie.

**PROTHESES UTILISEES** : Prothèse biface en PTFE.

**DEROULEMENT DE LA TECHNIQUE** : Une aiguille de Veress est introduite dans l'espace souscostal gauche pour le pneumopéritoine. Un trocart de 12 mm est introduit par le même orifice. On explore la cavité abdominale. Deux trocarts de 5 mm sont placés dans le flanc gauche. Les adhérences mousses ont été sectionnées à l'aide d'un bistouri ultrasonique, et 1 ciseau froid pour libérer les adhérences à l'intestin. Il est nécessaire d'enlever toutes les adhérences autour de l'anneau cicatriciel abdominal.

Une grande prothèse en PTFE double face a été introduite et placée à l'intérieur de la cavité abdominale par l'orifice du trocart de 12 mm. La prothèse doit couvrir totalement le défaut, plus de 5 cm au-delà des bords de l'orifice de hernie.

Dans les plus grandes hernies incisionnelles, nous recommandons une prothèse de 20x30 cm ou 30x30 cm.

La prothèse est placée "onlay" sur le défaut de la paroi abdominale avec des agrafes aux quatre points cardinaux.

Une première couronne d'agrafes est placée tous les 2 cm, au bord externe de la prothèse. Une deuxième couronne d'agrafes est placée autour du défaut.

La prothèse doit être tendue, adhérente et fixée à la paroi abdominale avec des agrafes. Enfin un pansement compressif externe est recommandé pendant 1 semaine pour éviter un sérome post-opératoire.

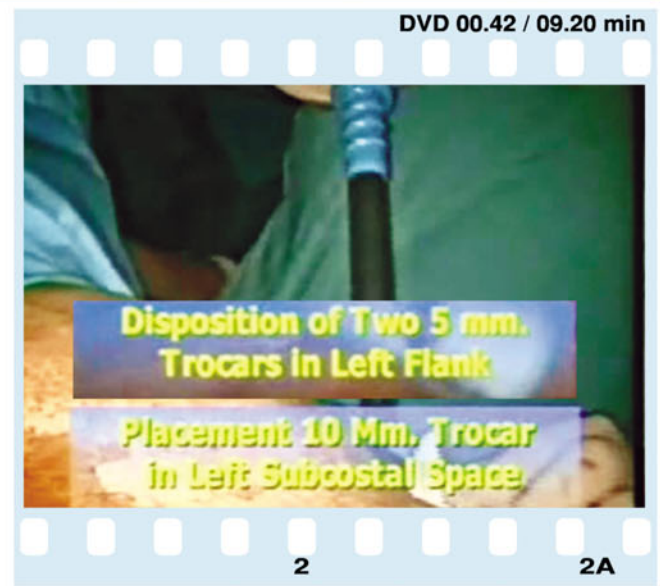
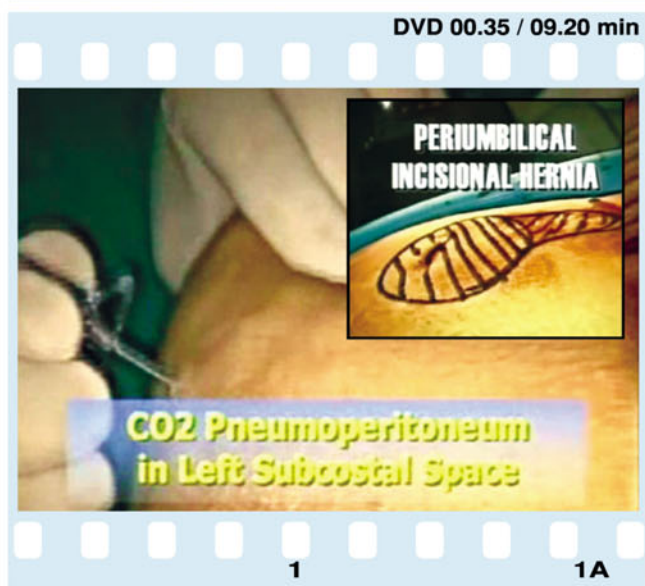
**REMARQUE DE L'AUTEUR** : Dès 1994, j'ai décrit la technique dans le traitement des hernies incisionnelles par abord laparoscopique en utilisant uniquement des sutures externes pour fixer la prothèse.

Depuis que les premiers Tackers sont apparus, les prothèses et la technique laparoscopique ont évolué, et j'ai alors utilisé la technique en "Double Couronne" (Technique dite de Carbajo) au congrès EAES-ELSA à Istanbul en 1997.

En 1999, j'ai publié une étude comparative entre la technique ouverte et la laparoscopie. Par la suite, cette technique a été diffusée.

**CONCLUSION** : Karl LeBlanc a publié en 1993 un premier article sur l'utilité de la technique laparoscopique. J'ai moi-même publié en 1998 une étude préliminaire et en 1999 j'ai décrit la technique en "double couronne". A l'heure actuelle cette technique laparoscopique, pour le traitement des hernies abdominales, a été standardisée dans le monde entier.

## HERNIE INCISIONNELLE PERIOMBILICALE



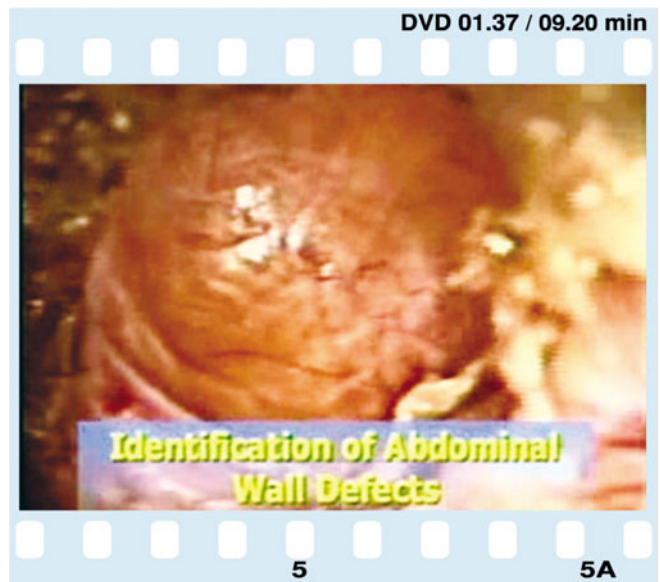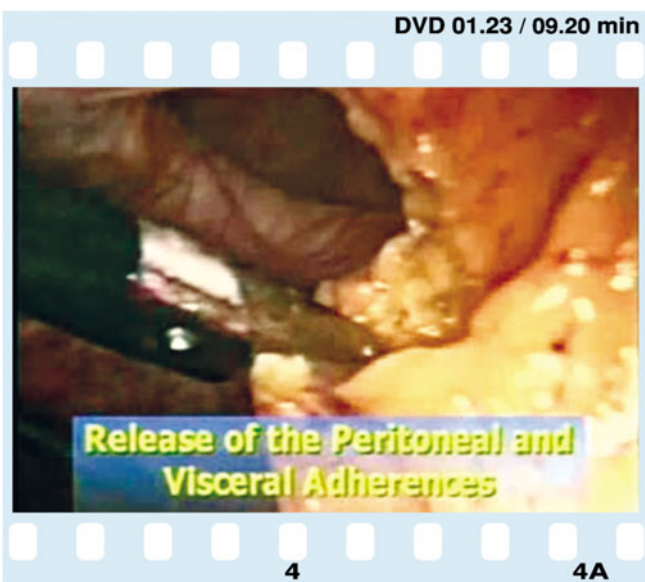**FIGURE 1-** Hernie incisionnelle périombilicale. Pneumopéritoine dans l'espace sous-costal gauche.

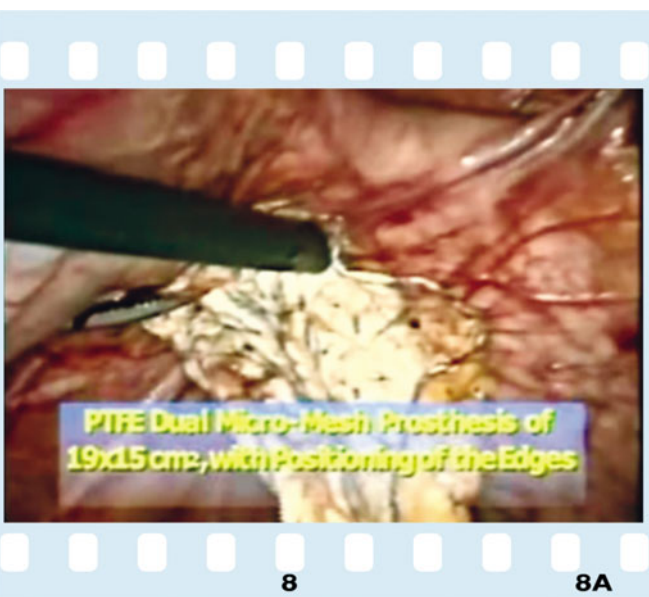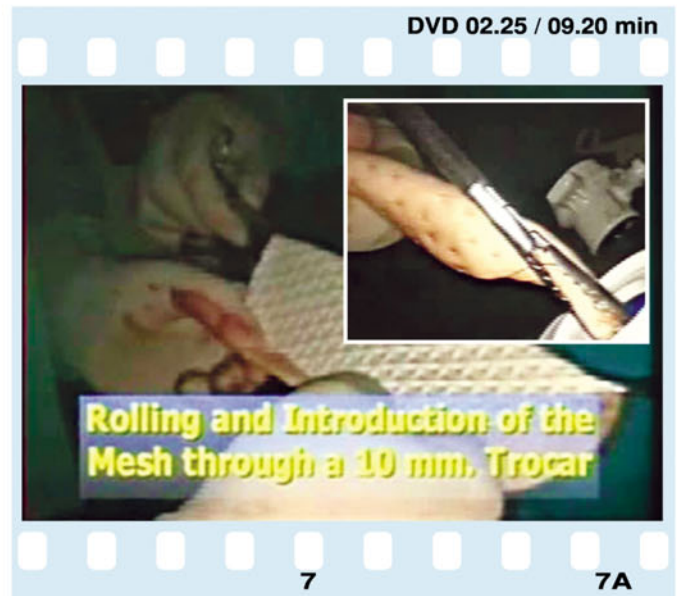
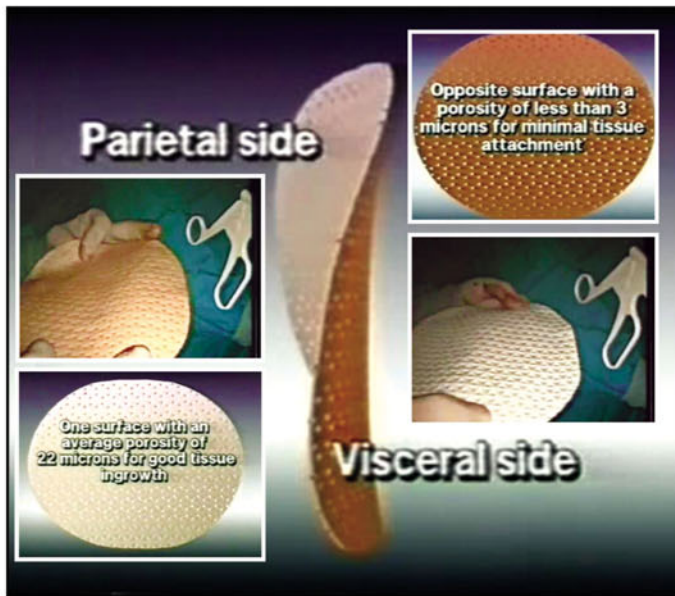
**FIGURE 2-** Introduction du trocart de 10 mm dans l'espace sous-costal gauche, et deux trocars de 5 mm dans l'espace gauche.

**FIGURE 3-** Introduction du laparoscope à 30° et visualisation de la cavité abdominale.

**FIGURE 4-** Dissection des adhérences péritonéales et viscérales.

**FIGURE 5-** Identification du défaut de la paroi abdominale.



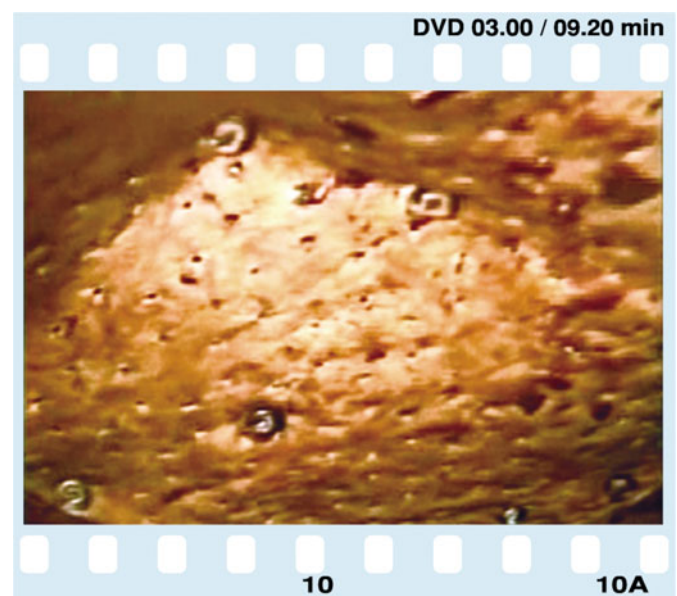
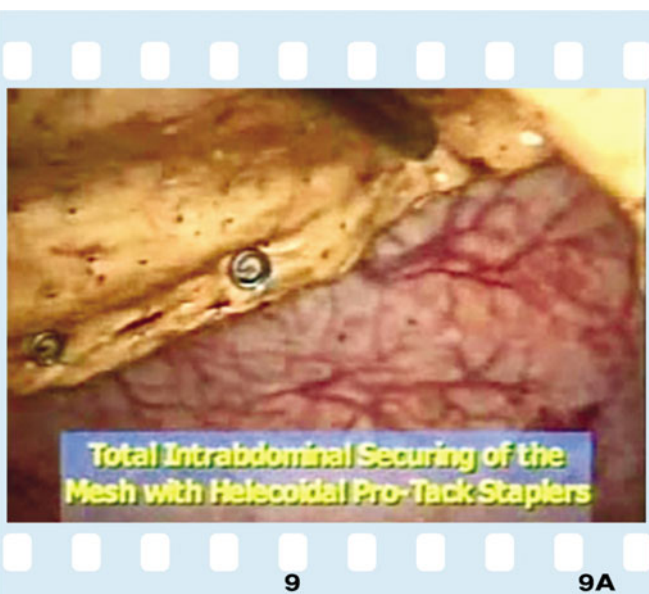


**FIGURE 6**-La prothèse à double face, côté pariétal et côté viscéral.

**FIGURE 7**-Roulement et introduction de la prothèse à travers un trocart de 10 mm.

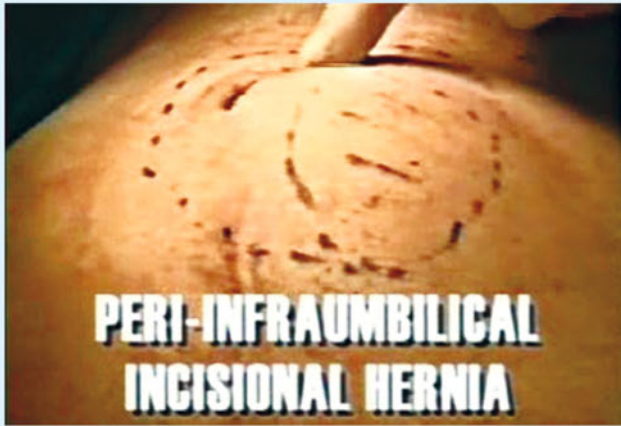**FIGURE 8**-Fixation de la prothèse de PTFE Dual<sup>®</sup> micro-mesh de 19 X 15 cm.

**FIGURES 9-10**-Fixation de la prothèse avec des agrafes Pro-Tack<sup>®</sup>.



## HERNIE INCISIONNELLE PERI-INFRAOMBILICALE

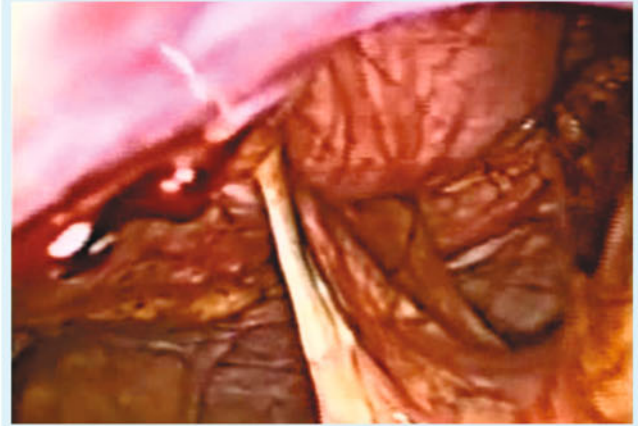DVD 03.06 / 09.20 min



11

11A

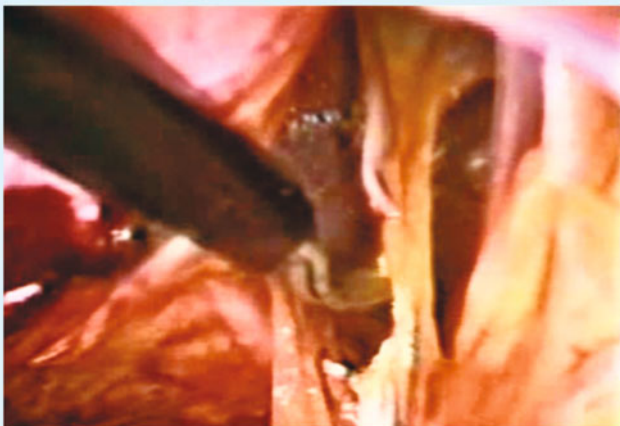DVD 03.25 / 09.20 min



12

12A

DVD 03.28 / 09.20 min



13

13A

**FIGURE 11-** Hernie incisionnelle péri-infraombilicale.

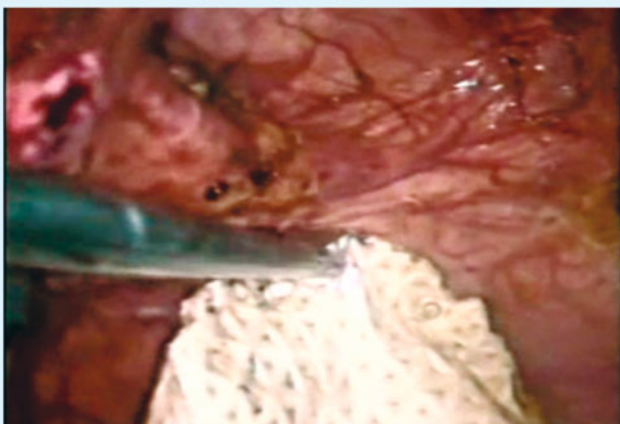**FIGURE 12-** Identification des défauts de la paroi et des adhérences.

**FIGURE 13-** Section des adhérences aux ciseaux près du côlon.

**FIGURE 14-** Près du bord postérieur, la meilleure solution est de placer la première agrafe à la face opposée, puis tourner la prothèse dans sa position correcte dans la cavité abdominale.

**FIGURE 15-** Une bonne traction de la prothèse est nécessaire pour un placement correct.

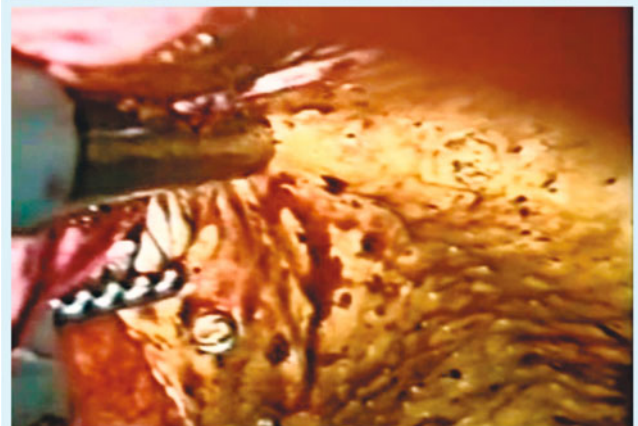DVD 04.00 / 09.20 min



14

14A

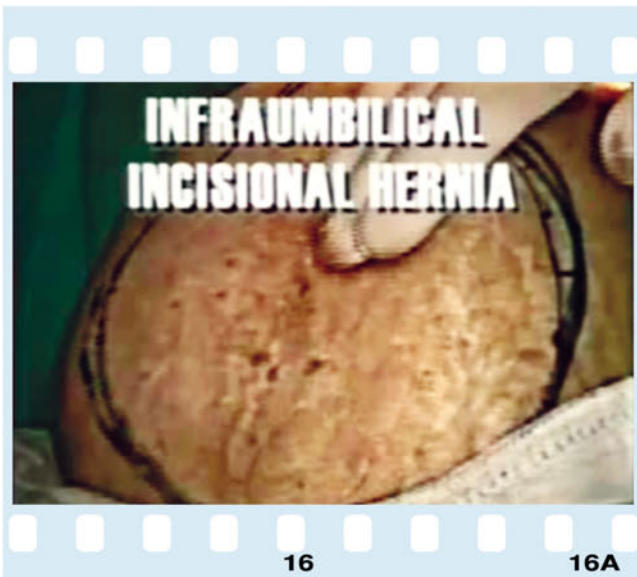DVD 04.09 / 09.20 min



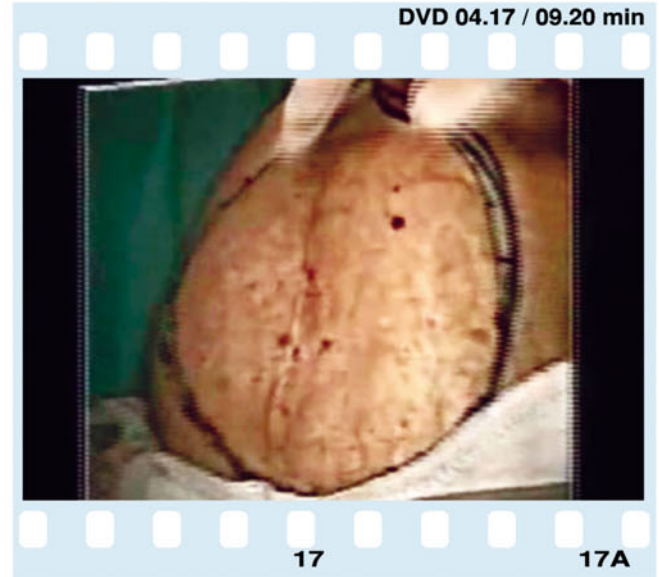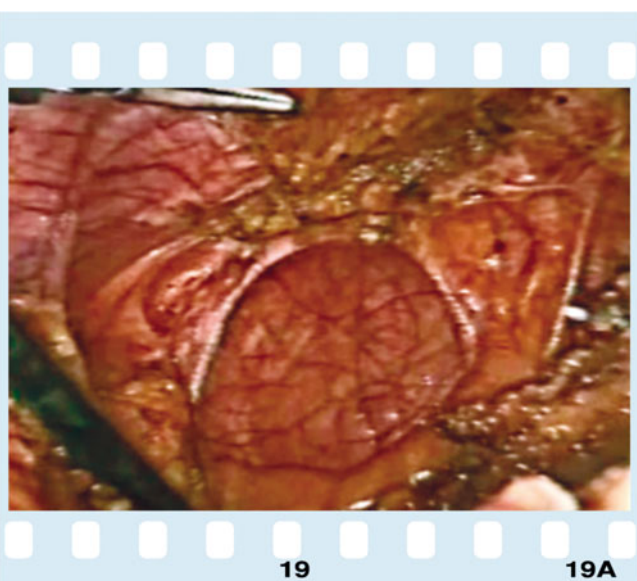
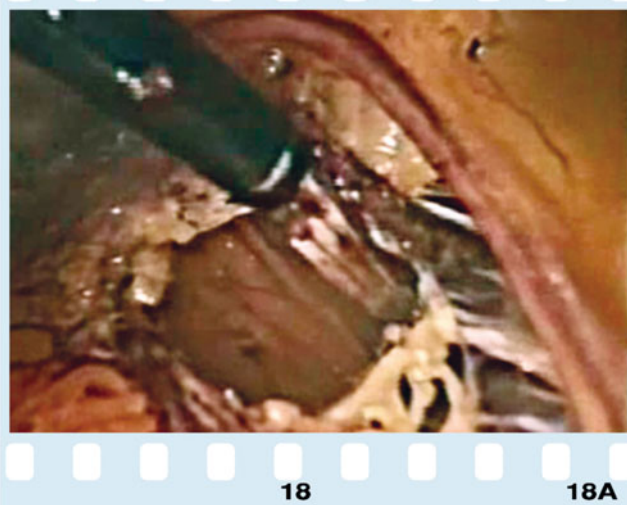
15

15A

## HERNIE INCISIONNELLE INFRAOMBILICALE



DVD 04.27 / 09.20 min




**FIGURES 16-17-**Hernie incisionnelle infraombilicale.

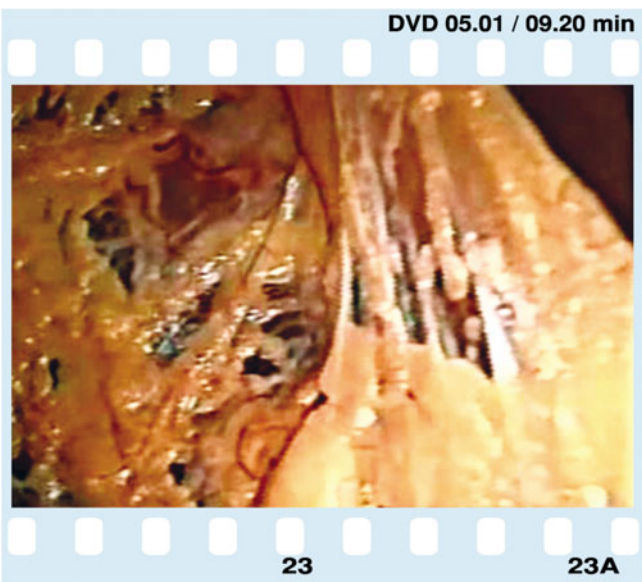
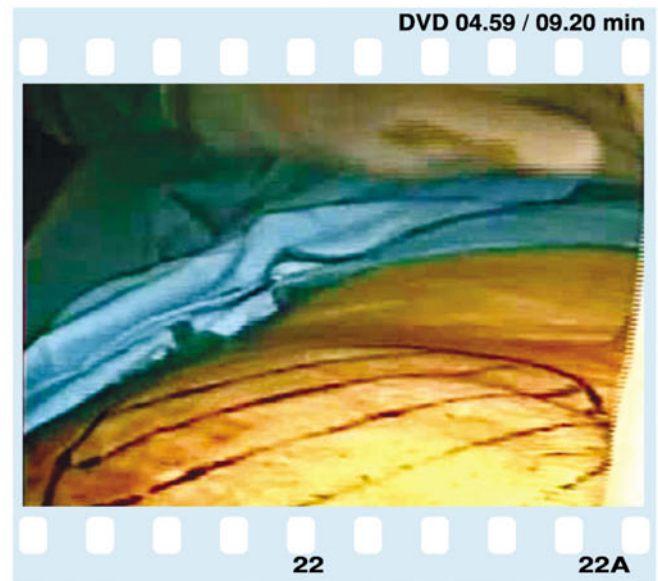
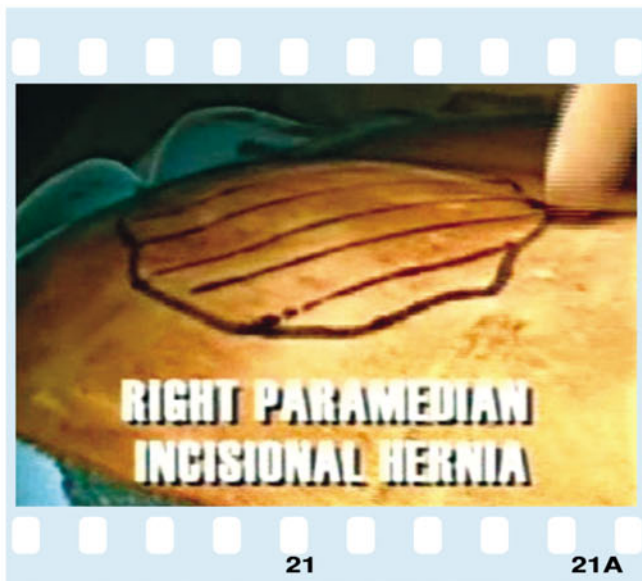**FIGURE 18-** Dissection des adhérences douce et légère.

**FIGURE 19-** Le défaut herniaire doit être totalement exposé.

**FIGURE 20-** Une technique en double couronne traite correctement la hernie incisionnelle.



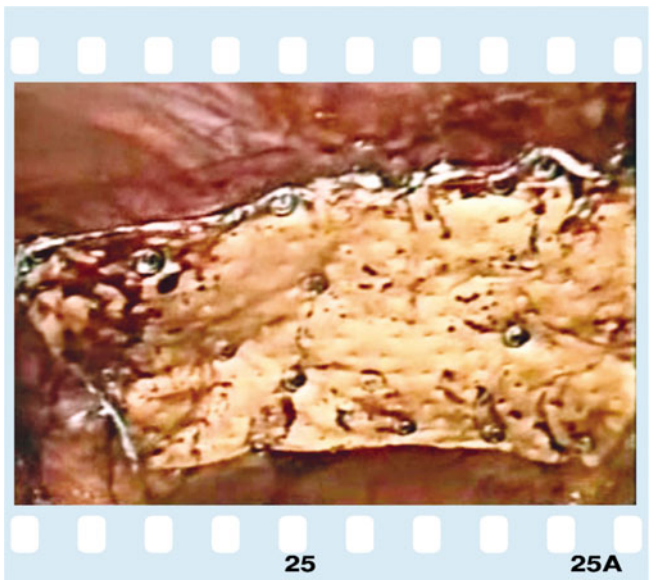
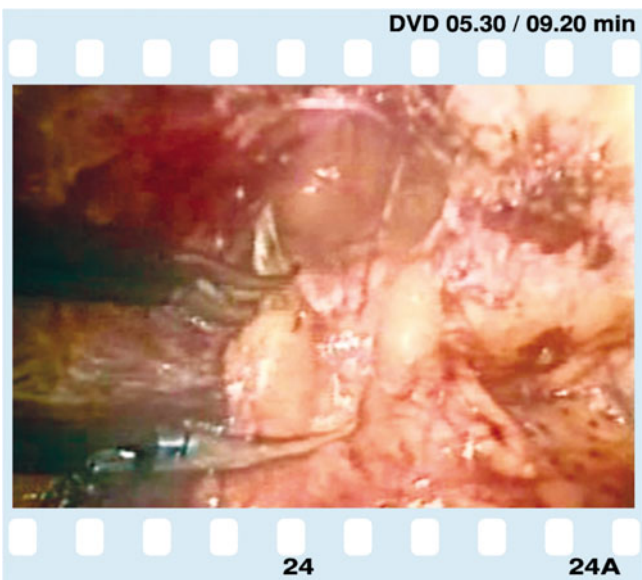
## HERNIE INCISIONNELLE PARAMEDIANE DROITE



**FIGURES 21-22**-Hernie incisionnelle paramédiane droitett.

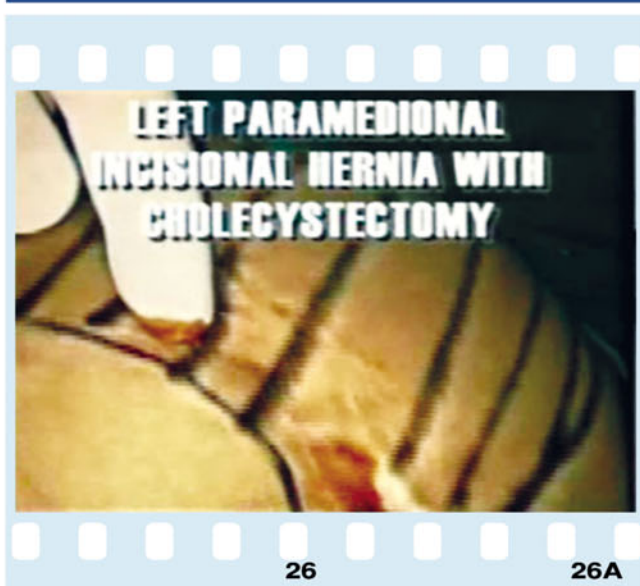
**FIGURE 23**-Dissection des adhérences douce et légère près de la cicatrice incisionnelle.

**FIGURE 24**-Les ciseaux et une traction douce sont nécessaires pour disséquer un défaut profond.

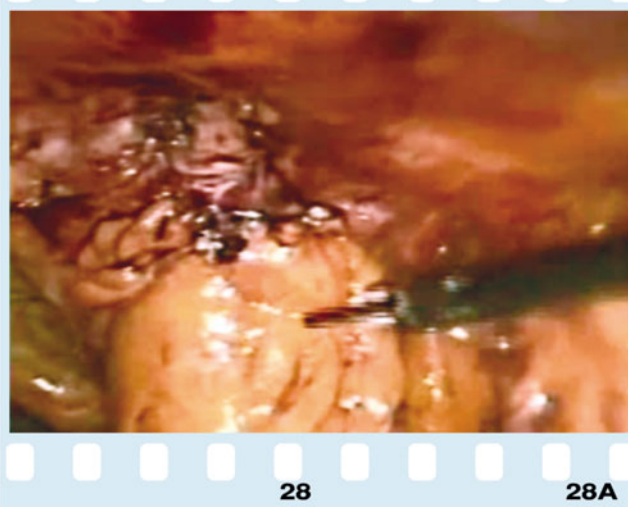


**FIGURE 25**-La prothèse couvre le défaut de la paroi abdominal par une technique en double couronne.

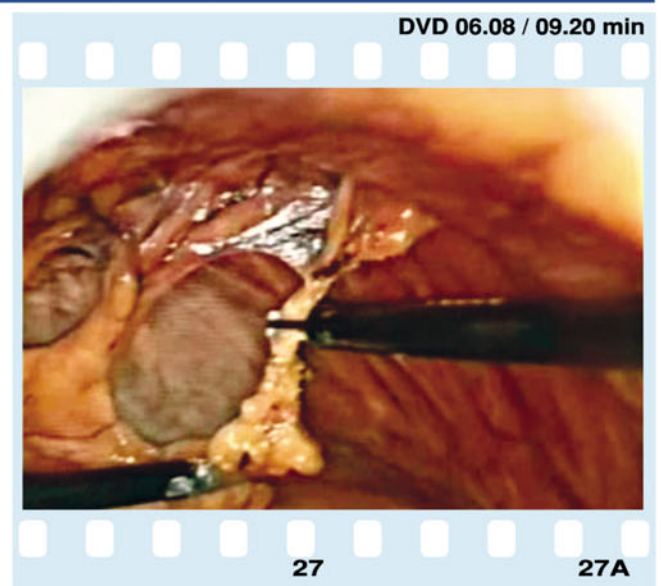
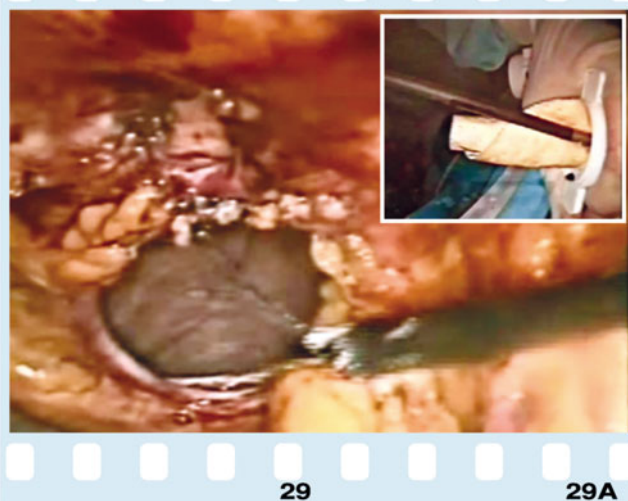
## HERNIE INCISIONNELLE PARAMEDIALE GAUCHE AVEC CHOLECYSTECTOMIE



DVD 06.20 / 09.20 min



DVD 06.46 / 09.20 min



**FIGURE 26-** Hernie incisionnelle paramédiane gauche avec cholécystectomie.


**FIGURE 27-** Le bistouri ultrasonique sectionne les adhérences mousSES.

**FIGURE 28-** L'épiploon est incarcéré dans le défaut herniaire.

**FIGURE 29-** Dissection du contenu herniaire et introduction de la prothèse.

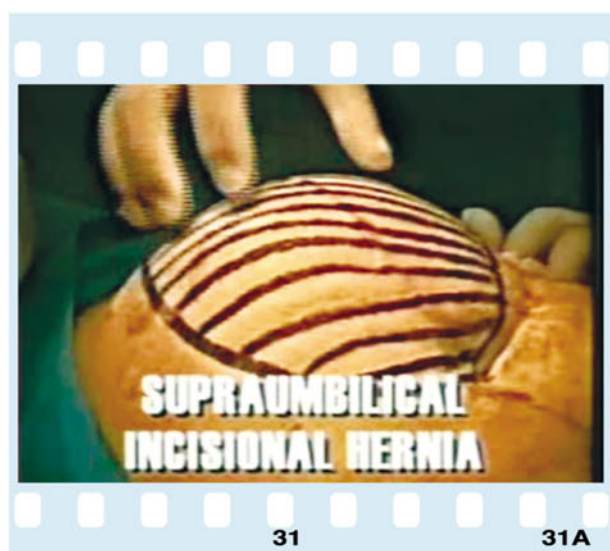**FIGURE 30-** Toute la prothèse abdominale couvre le défaut en double couronne.

DVD 06.48 / 09.20 min

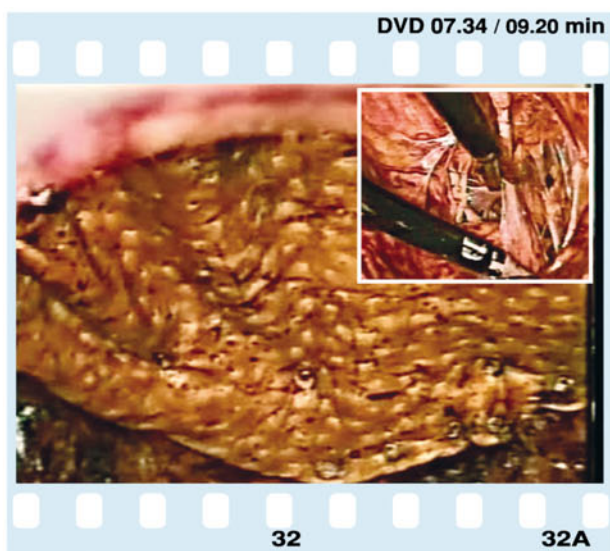




## HERNIE INCISIONNELLE SUPRAOMBILICALE




**FIGURE 31-** Hernie incisionnelle supraombilicale.



**FIGURE 32-** Dissection des adhérences et placement de la prothèse abdominale avec les agrafes.

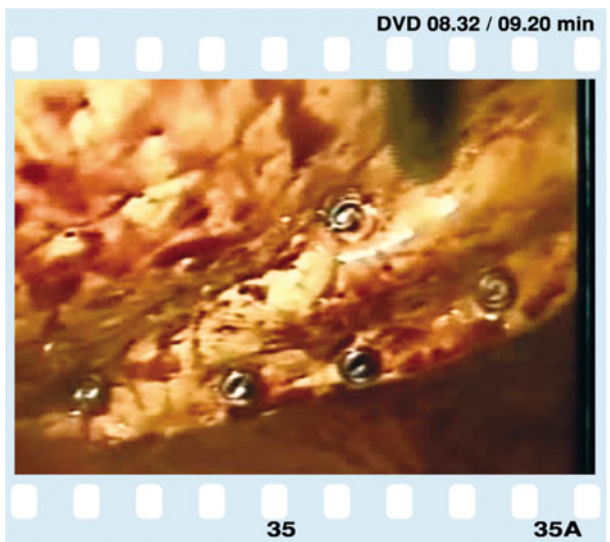
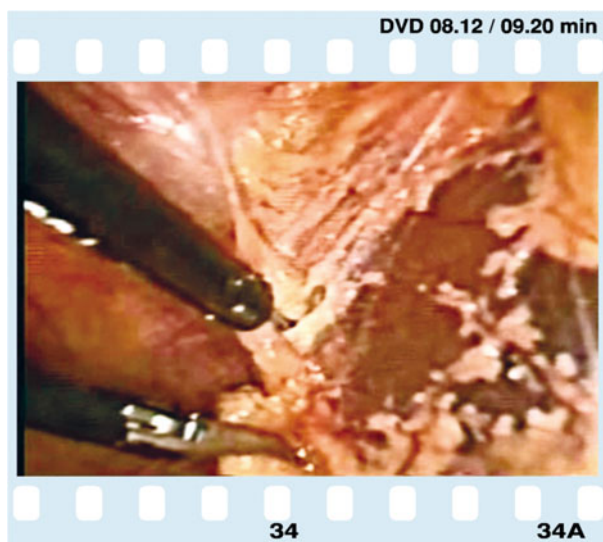
## HERNIE INCISIONNELLE SOUSCOSTALE DROITE



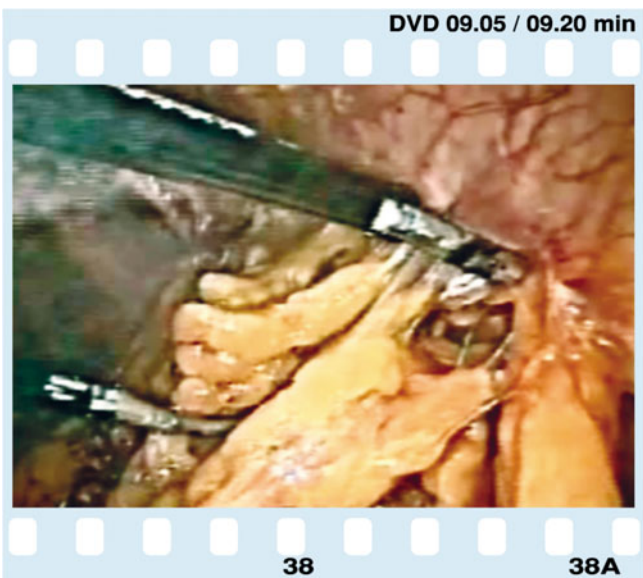
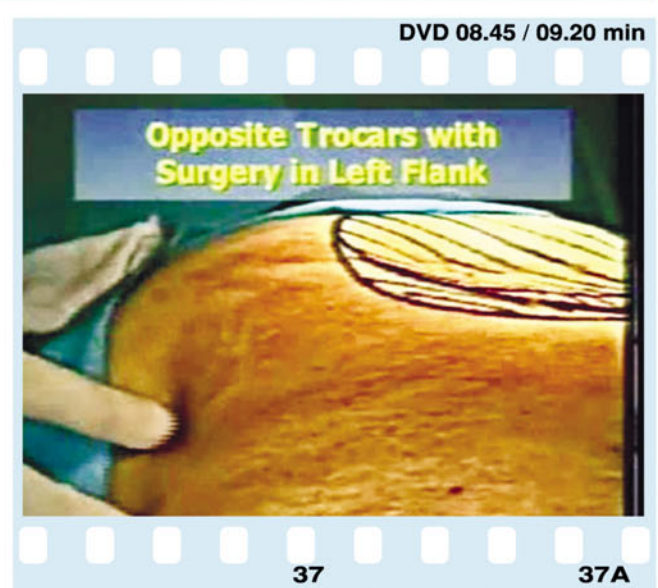
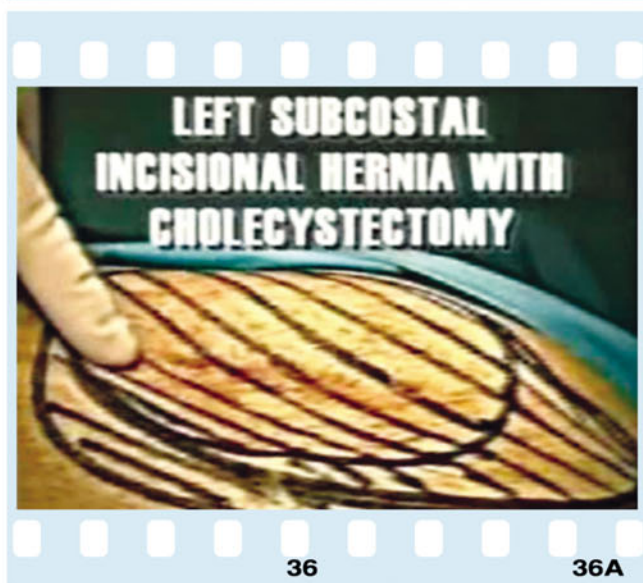**FIGURE 33-** Le grand défaut de la paroi abdominale au niveau de la région souscostale.

**FIGURE 34-** Dissection du tissu graisseux.

**FIGURE 35-** La prothèse fixée en double couronne couvre le grand défaut. La deuxième couronne est placée sur le rebord costal.



## HERNIE INCISIONNELLE SOUSCOSTALE GAUCHE AVEC CHOLECYSTECTOMIE



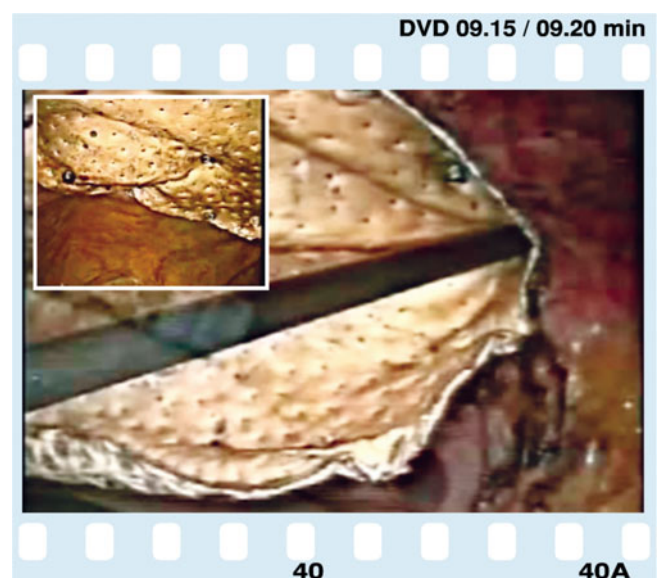
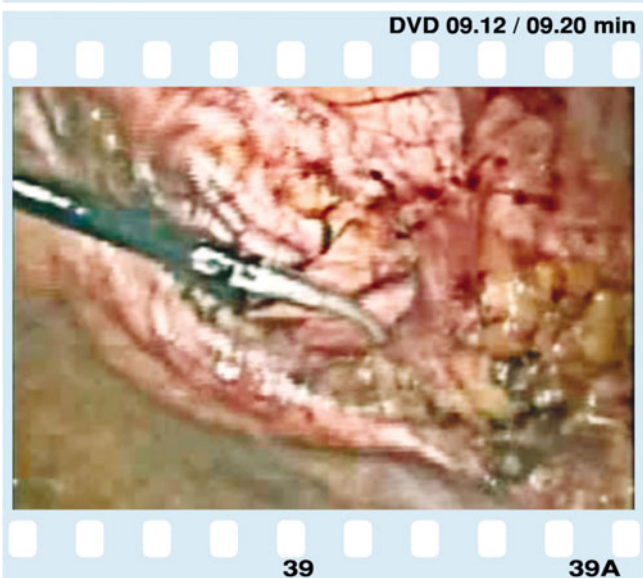**FIGURE 36-** Hernie incisionnelle gauche souscostale avec cholécystectomie.

**FIGURE 37-** Trocart opposé dans l'espace gauche.

**FIGURE 38-** Dissection à l'Autosonix des adhérences au tissu graisseux du côté droit.

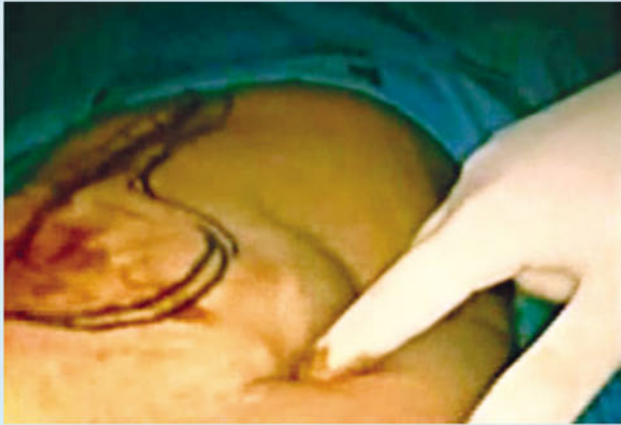**FIGURE 39-** Le rebord souscostal a été libéré et exploré avant le placement de la prothèse.

**FIGURE 40-** La première couronne d'agrafes est placée.



## LE TRAITEMENT LAPAROSCOPIQUE D'UNE LARGE HERNIE INCISIONNELLE INCARCEREE-TECHNIQUE PERSONNELLE

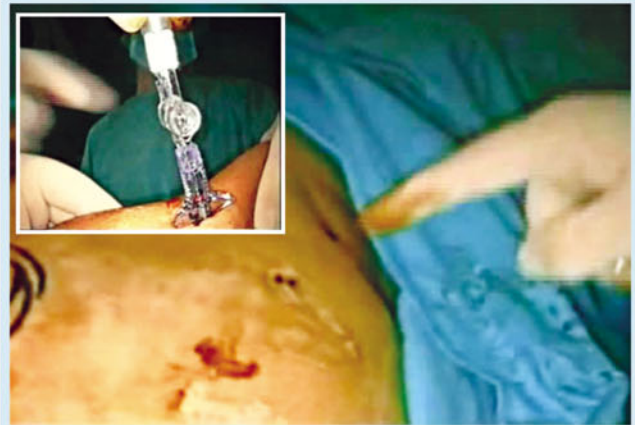DVD 00.32 / 08.10 min



41

41A

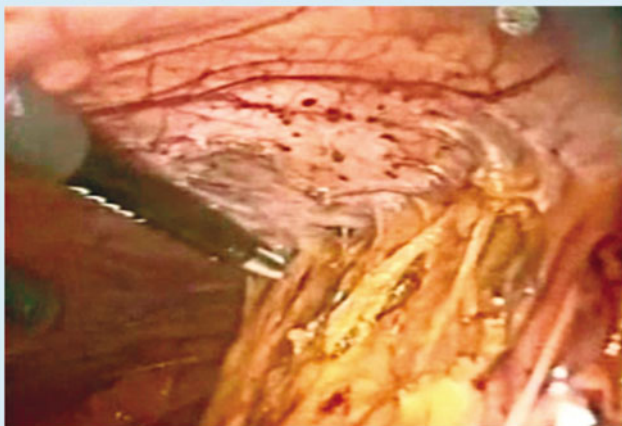
DVD 00.39 / 08.10 min



42

42A

DVD 01.50 / 08.10 min



43

43A

**FIGURE 41-** Nous recommandons de tracer sur la peau le défaut herniaire et la cicatrice abdominale.

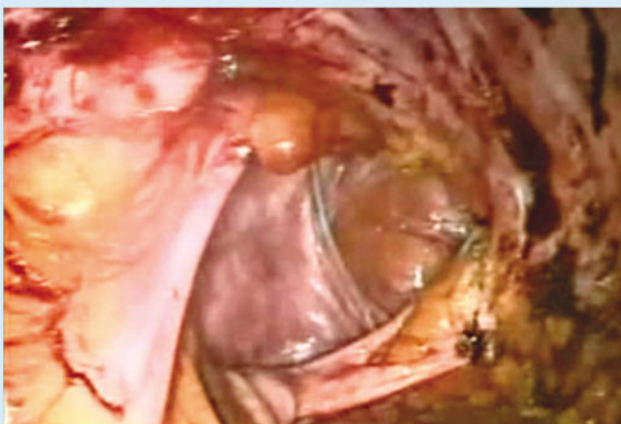
**FIGURE 42-** L'aiguille de Veress est placée dans l'espace souscostal gauche.

**FIGURE 43-** Dissection avec l'Autosonix des adhérences graisseuses.

**FIGURE 44-** Attention ! Derrière les adhérences graisseuses, une partie de l'intestin peut être piégée dans la cicatrice.

**FIGURE 45-** a libération des adhérences de l'intestin ou du côlon peut être dangereuse.

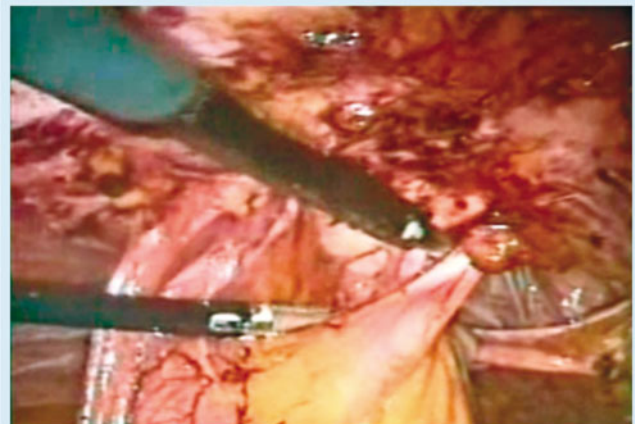
DVD 03.43 / 08.10 min



44

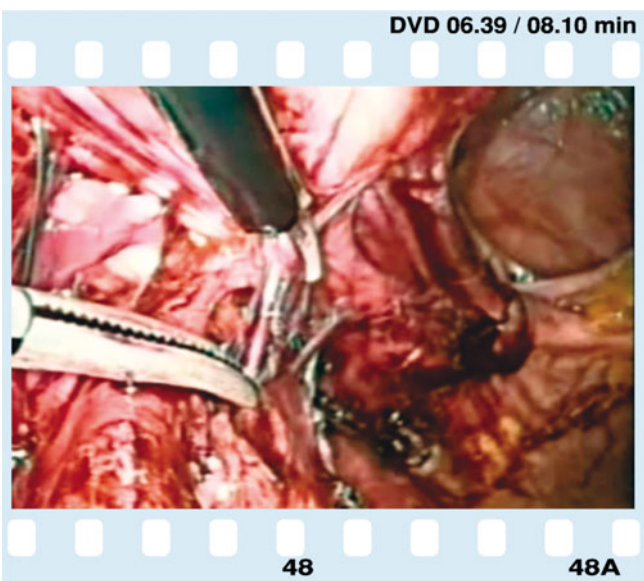
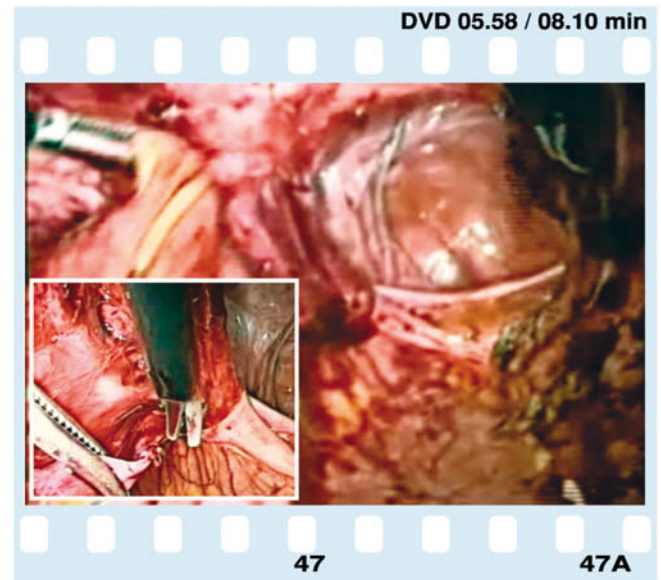
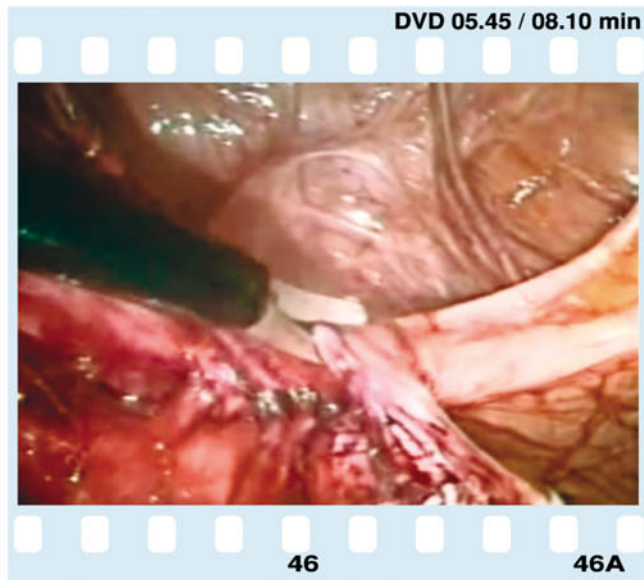
44A

DVD 03.51 / 08.10 min



45

45A



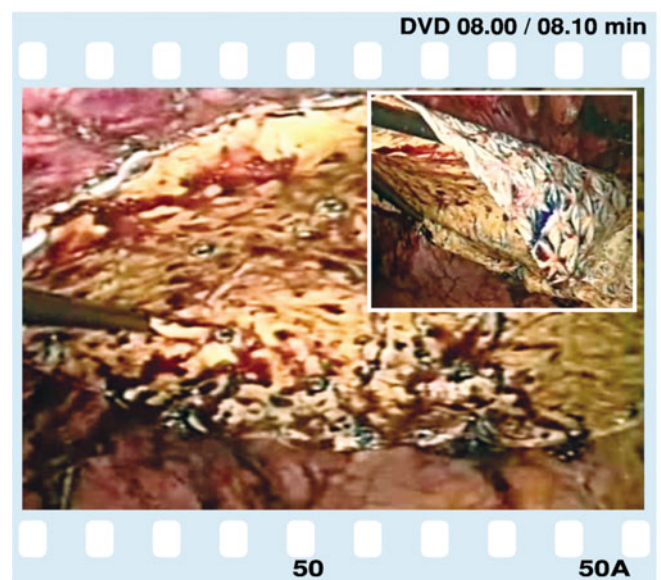
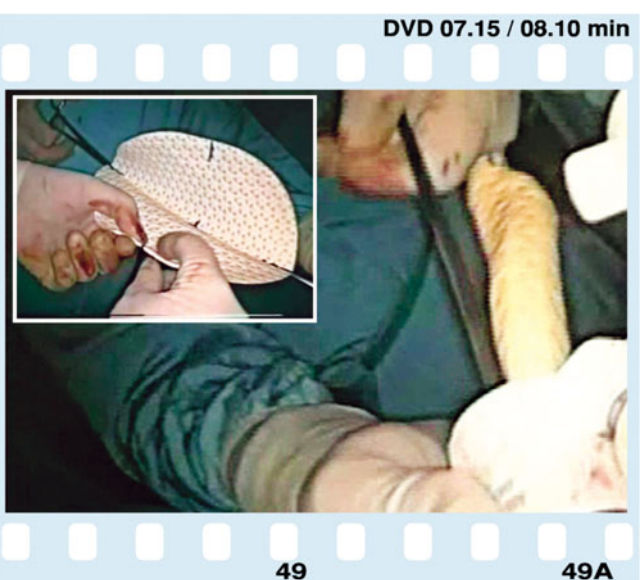**FIGURE 46-** Les ciseaux froids doivent couper avec soin les adhérences entre l'intestin et le bord herniaire.

**FIGURE 47-** Travailler dans plusieurs positions et sous différents angles de vue est une bonne garantie.

**FIGURE 48-** Quand on travaille près des viscères, une traction non traumatique est recommandée.

**FIGURE 49-** Marquage de la prothèse et introduction à travers le trocart.

**FIGURE 50-** Vue endoscopique du placement de la prothèse avec la technique en double couronne.

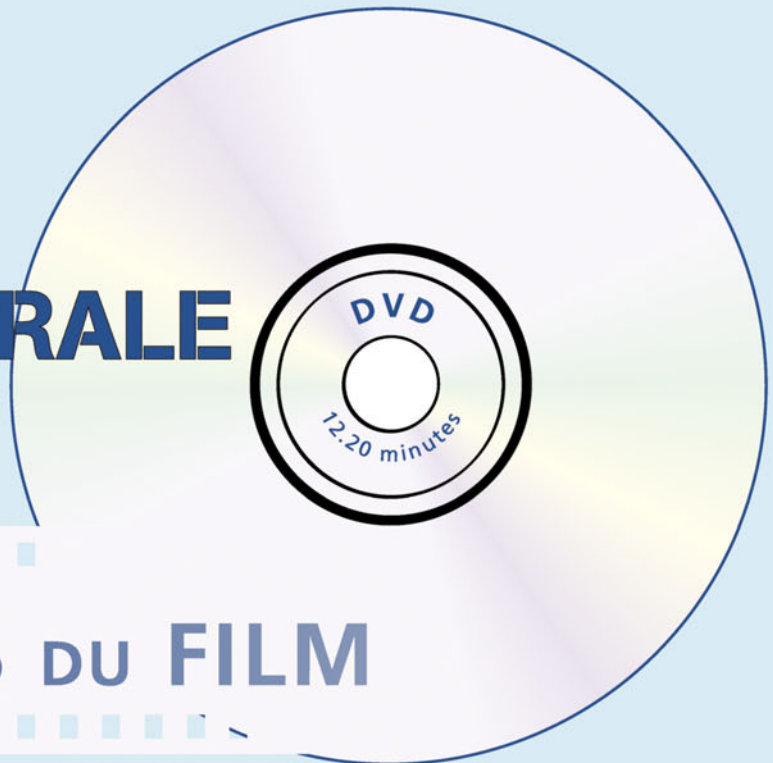

Salvador MORALES-CONDE



# HERNIE VENTRALE

## AVEC DUALMESH®



AVEC

# DIAPORAMAS DU FILM

Réalisé par:

**Pr. Salvador MORALES-CONDE**

- CV:** - Chef de l'unité de Laparoscopie avancée de l'Hôpital Universitaire "Virgen del Rocío" (Séville, l'Espagne)
- Directeur de l'unité générale, digestive et laparoscopie de chirurgie clinique d'USP- de la "Sagrado Corazón" (Séville, Espagne) - professeur agrégé de l'université de Séville (Espagne).
  - Professeur assigné à l'École de Médecine de l'Université nationale du nord-est (Corrientes, Argentine)
  - Président de la Société Espagnole de Chirurgie de la Paroi Abdominale.
  - Secrétaire de la Société Espagnole de la Chirurgie Endoscopique.
  - Membre du Conseil de la Société Européenne de Hernie.
  - Expert universitaire en Laparoscopie et chirurgie minimale invasive à l'Université "Complutense" de Madrid (Espagne)
  - Certificat de chirurgie viscérale Laparoscopique de l'université Louis Pasteur à Strasbourg (France).
  - Assistant Universitaire de l'académie Royale de médecine et de chirurgie de Séville (Espagne)
  - Assistant Universitaire de l'académie Royale de médecine et de chirurgie de Lugo (Espagne)
  - Auteur de plusieurs articles et chapitres de livres et auteur du livre intitulé "Réparation laparoscopique des hernies ventrales"

Salvador MORALES-CONDE  
Betis 65, 41010 Sevilla / Spain  
csmoralesc@gmail.com

# HERNIE VENTRALE

## AVEC DUALMESH®

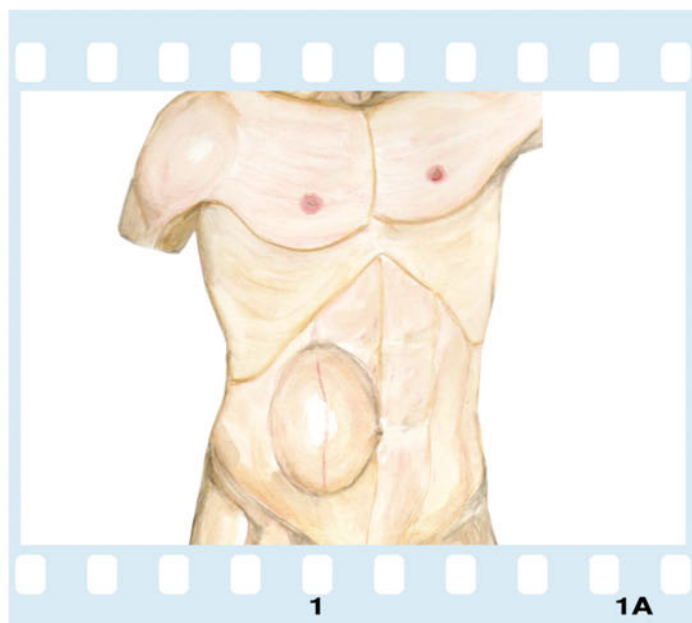
**INTRODUCTION DU FILM** : La réparation Laparoscopique des hernies ventrales a été très approuvée ces dernières années en raison des avantages significatifs qu'apportent les améliorations des matériaux prothétiques, et des méthodes de fixation. Néanmoins, il y a certains points de polémique qui doivent être clarifiés, en commençant par le simple fait qu'il est nécessaire d'établir des indications plus précises. En outre, une multitude de détails techniques plus spécifiques devront être discutés. Un des points les plus intéressants actuellement est de savoir s'il est nécessaire d'employer des sutures ainsi que des agrafes ou des agrafes seules, suivant la technique de "double couronne", comme on le montre dans ce chapitre.

**PROTHESES UTILISEES** : Expanded-polytetrafluoroethylene (e-PTFE) - DUALMESH® (WL Gore & Associates, Newark, DE, USA) - c'est un matériel e-PTFE doux et adapté, offrant un design composé de deux surfaces, destinée à cette application. Le biomatériau comporte deux surfaces fonctionnellement distinctes : une surface délimitée pour l'attachement des tissus réduits et une surface macroporeuse pour un attachement plus rapide des tissus.

**DEROULEMENT DE LA TECHNIQUE** : Un pneumopéritoine est créé en utilisant une aiguille de Veress dans l'hypochondre gauche. La cavité est rapprochée de l'aile gauche du patient, en positionnant trois trocarts en ligne (un de 12 millimètres et deux de 5 millimètres). Une fois les trocarts placés et l'adhésiolyse terminée, le sac est laissé en place et le défaut est identifié. Celui-ci doit être délimité en dessinant les contours de la hernie (pas du sac) sur la peau. Une mèche de PTFE est employée, avec au moins un chevauchement de 3 à 5 cm. Plusieurs marques sont tracées sur l'abdomen du patient et sur la surface de la mèche, qui sera placée de manière à être en contact avec les viscères, afin de faciliter l'orientation de la prothèse dans la cavité. Puis la mèche est roulée le long de son axe le plus long, laissant le côté de la mèche qui sera en contact avec les viscères roulées vers l'intérieur. On introduit la mèche par un des trocarts pour empêcher une contamination potentielle. Une fois que la mèche est fixée aux quatre points cardinaux, nous étendons la mèche en juste proportion, en ajoutant une couronne externe des points placés au bord de la mèche. Une fois que la couronne externe est terminée, nous ajoutons la couronne intérieure placée au bord du sac herniaire pour assurer un meilleur attachement de la mèche. Une fois que le procédé est fini, l'abdomen est exsufflé, l'orifice du trocart de 12 millimètres est fermé. Un bandage de compression est placé au niveau du sac herniaire pour empêcher l'apparition d'un sérome, en évitant l'utilisation de drains dans tous les cas. Ce bandage est gardé pendant une semaine et est retiré au bout de sept jours pour retirer les points de suture.

**REMARQUES DE L'AUTEUR** : La chirurgie Laparoscopique pour les hernies ventrales offre d'énormes avantages par rapport à la chirurgie ouverte; la période postopératoire immédiate présente une morbidité clairement inférieure et un coût moindre. Un autre point important est que les patients qui ont été opérés par la laparoscopie semblent avoir des taux de récurrence inférieurs. Malgré cela, les divers auteurs ont fait des efforts pour analyser les causes de récurrences afin de bien définir la technique laparoscopique et de réaliser ainsi un taux encore inférieur de récurrence. Les présentations initiales de réparation laparoscopiques de hernies ventrales a établi une corrélation directe entre la récurrence et l'absence des sutures transfascial. L'analyse des données de ces premières séries, qui ont été plus tard la base des recommandations concernant l'utilisation des sutures, prouve qu'il pourrait y avoir eu d'autres facteurs impliqués dans le développement de la récurrence chez ces patients, hormis le fait que l'on utilise ou pas des sutures transfasciales, considérées aujourd'hui comme la technique de "double couronne", une alternative à la réparation de hernies ventrales avec sutures.

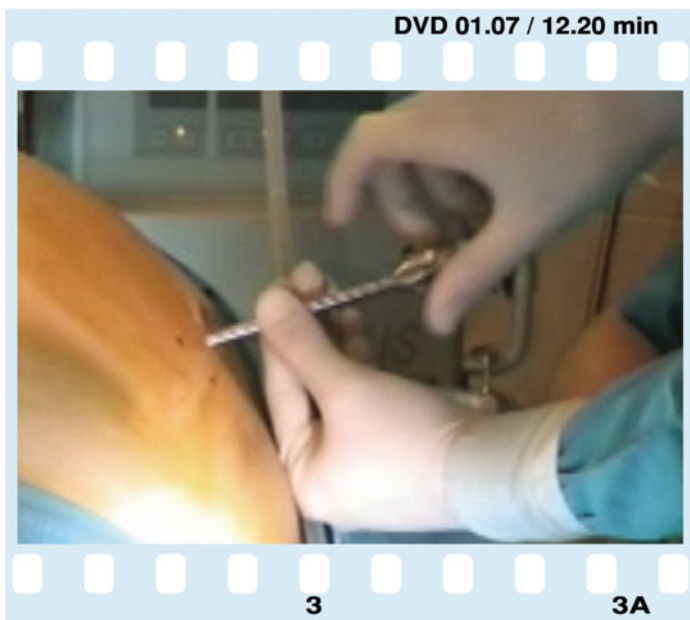
**CONCLUSION** : Nos résultats indiquent que l'utilisation de sutures transmuraux n'est pas nécessaire et que la technique de "double couronne" décrite, utilisant seulement des agrafes, offre un certain nombre d'avantages par rapport à la méthode combinée de sutures et agrafes. En employant la technique décrite, nous avons obtenu un taux semblable de récurrence en comparaison avec les séries qui emploient des sutures, alors que la réduction à court, moyen et long terme, de la douleur postopératoire se rapportait aux sutures transfasciales. Par conséquent, nous considérons la technique de "double couronne" comme étant une alternative valide à la réparation de hernies ventrales avec sutures.



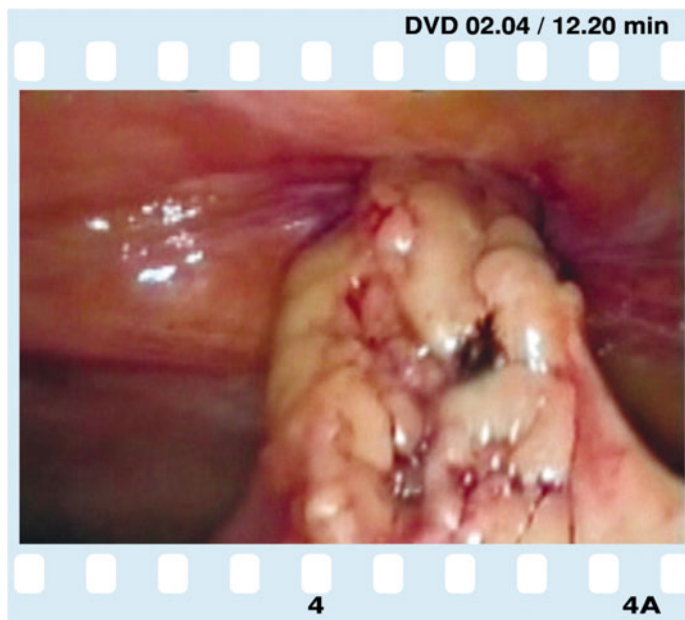
**FIGURE 1-** Nous montrons une réparation d'une hernie ventrale en utilisant un abord laparoscopique.



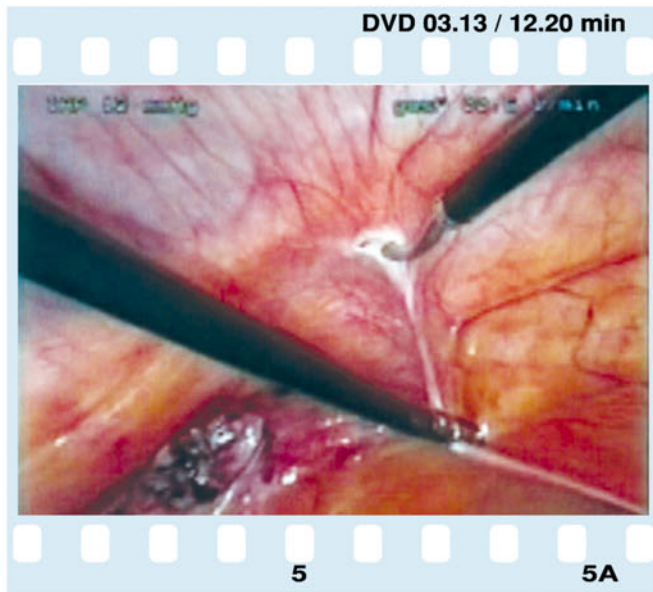
**FIGURE 2-** On introduit l'aiguille de Veress. Habituellement le pneumopéritoine est fait en utilisant une aiguille de Veress dans l'hypochondre gauche.



**FIGURE 3-** Placement des trocars. Les trocars sont placés en traçant une ligne sur la partie gauche de l'abdomen du patient. On utilise trois trocars : 2 trocars de 5 mm et un trocart de 10-12 mm.



**FIGURE 4-** Des adhérences au niveau de la paroi abdominale et de la hernie sont retrouvées et une adhésiolyse est effectuée en utilisant une électrocoagulation et un ciseau laparoscopique.

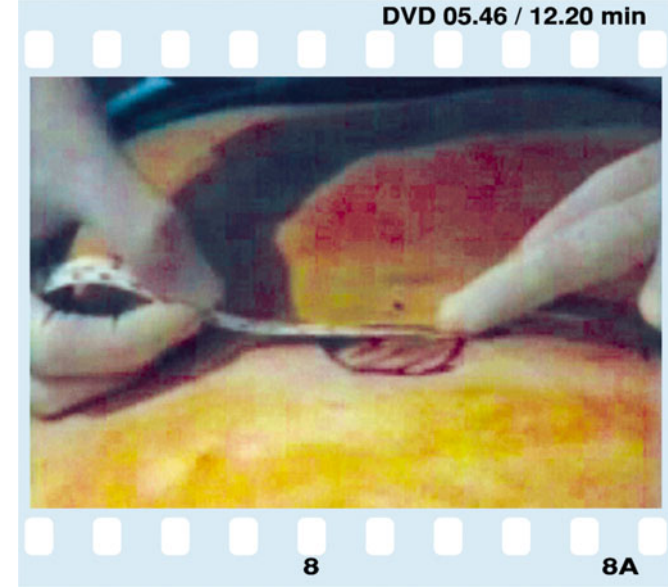
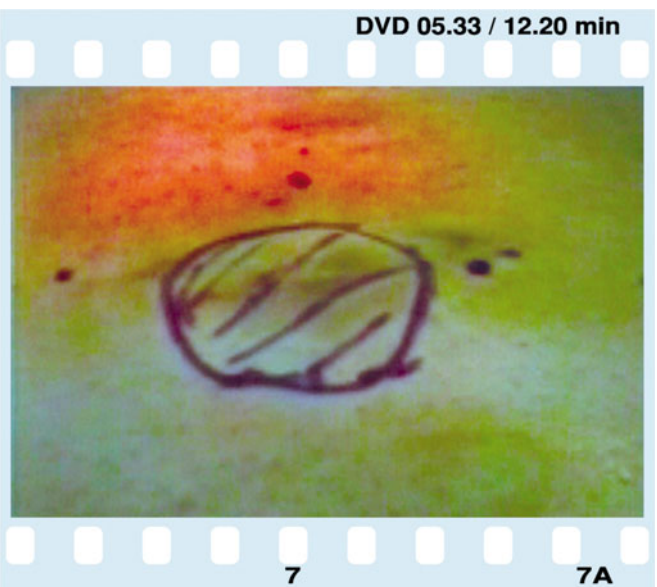
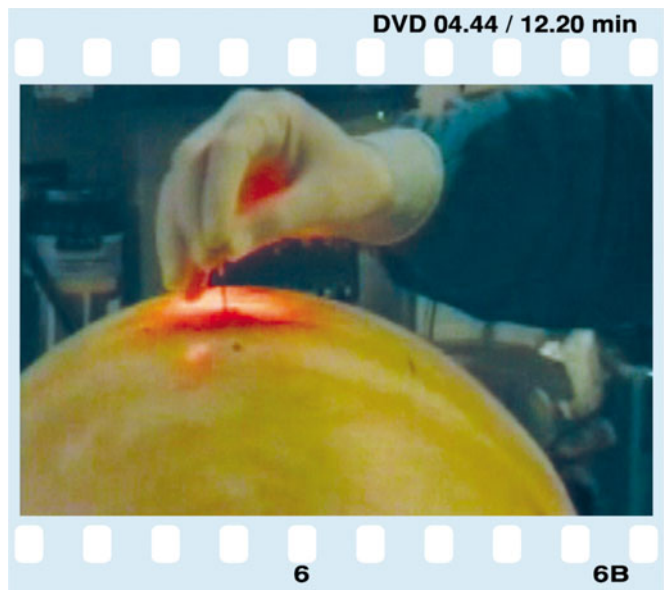
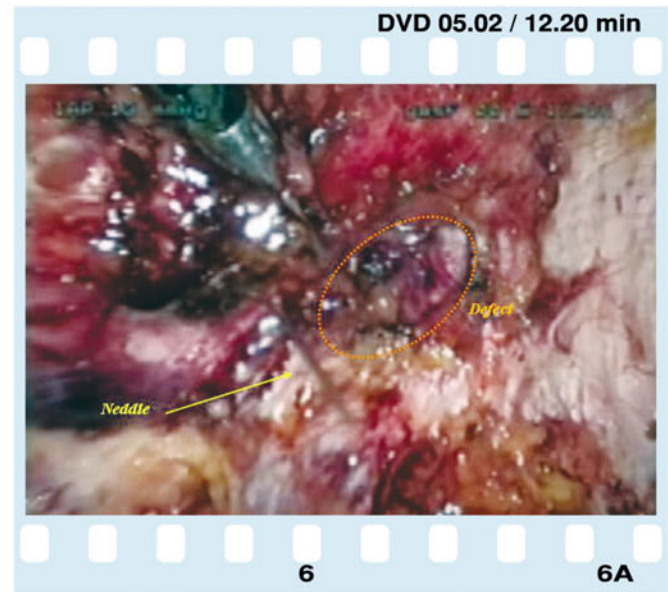


**FIGURE 5-** Le ligament rond et tout le tissu graisseux de la paroi antérieure sont enlevés afin de garantir une fixation correcte de la prothèse à la paroi.

**FIGURES 6 A-B-** Les bords du défaut sont identifiés en utilisant des aiguilles introduites à travers la paroi abdominale.

**FIGURE 7-** La surface du défaut est tracée sur la paroi abdominale afin de mesurer la surface réelle qui doit être couverte par la prothèse.

**FIGURE 8-** La surface du défaut est mesurée avec l'abdomen dégonflé, afin d'avoir la mesure réelle de la hernie.



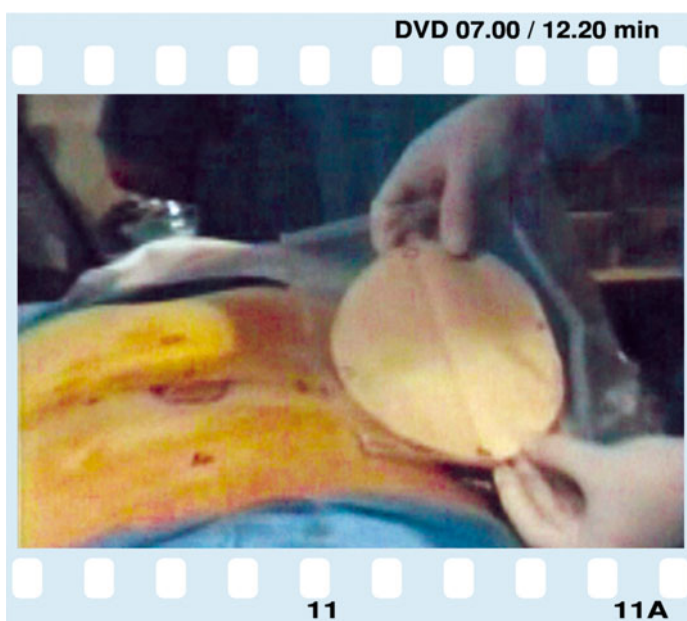





**FIGURE 9-** Les gants doivent être changés afin d'éviter une contamination de la prothèse durant sa manipulation.



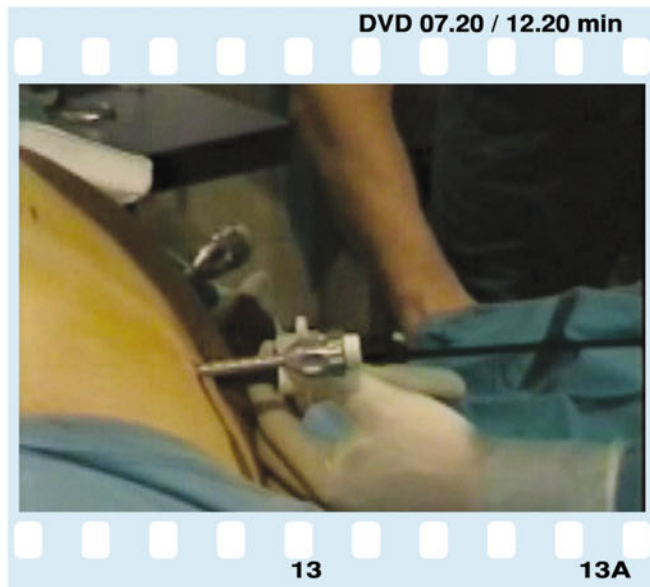
**FIGURE 10-** Différents repères sont faits sur la prothèse afin de nous orienter pendant la fixation. Les points cardinaux de la mèche sont marqués sur la face viscérale du matériel prothétique.



**FIGURE 11-** Les mêmes repères sont faits sur la peau du patient pour faciliter un emplacement correct de la prothèse.



**FIGURE 12-** La prothèse est enroulée le long de son axe afin de l'introduire à travers le trocart.

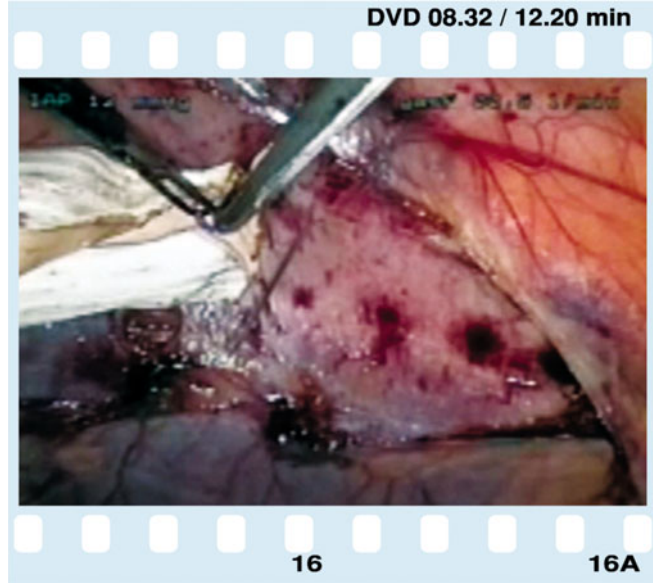
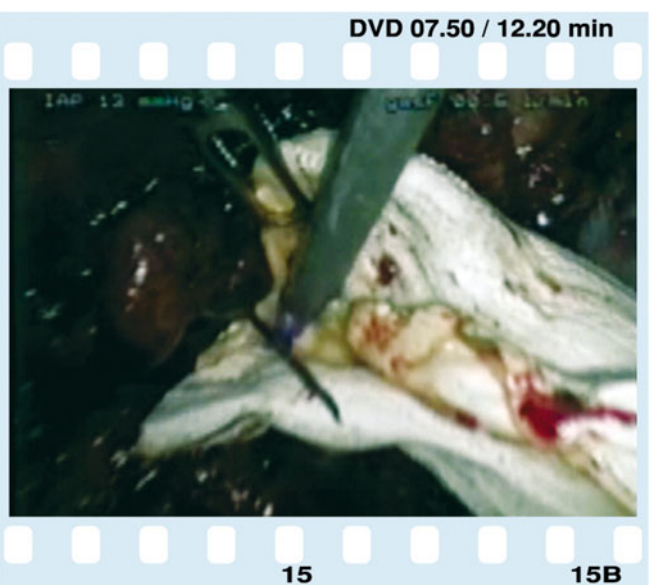
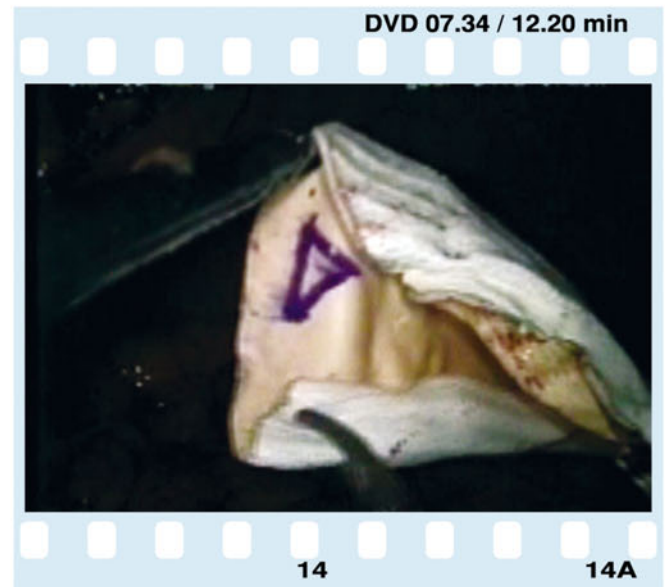

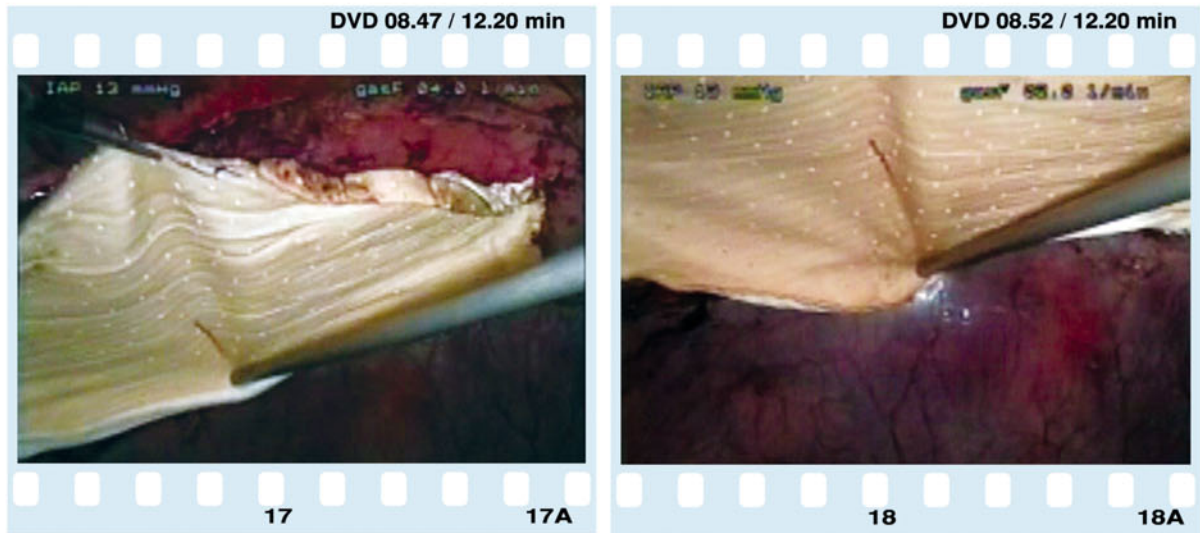
**FIGURE 13-** La prothèse est introduite à travers le trocart pour éviter la contamination. Quand on ne peut pas l'introduire à travers le trocart, une feuille de plastique peut protéger la prothèse d'une contamination et on l'introduit alors par l'orifice du trocart.

**FIGURE 14-** La prothèse est seulement déroulée dans l'un des points cardinaux en la maintenant enroulée.

**FIGURES 15 A-B-** Une fois le point cardinal identifié, on introduit une aiguille à travers le même repère sur la paroi abdominale pour savoir où placer exactement le premier tacker.

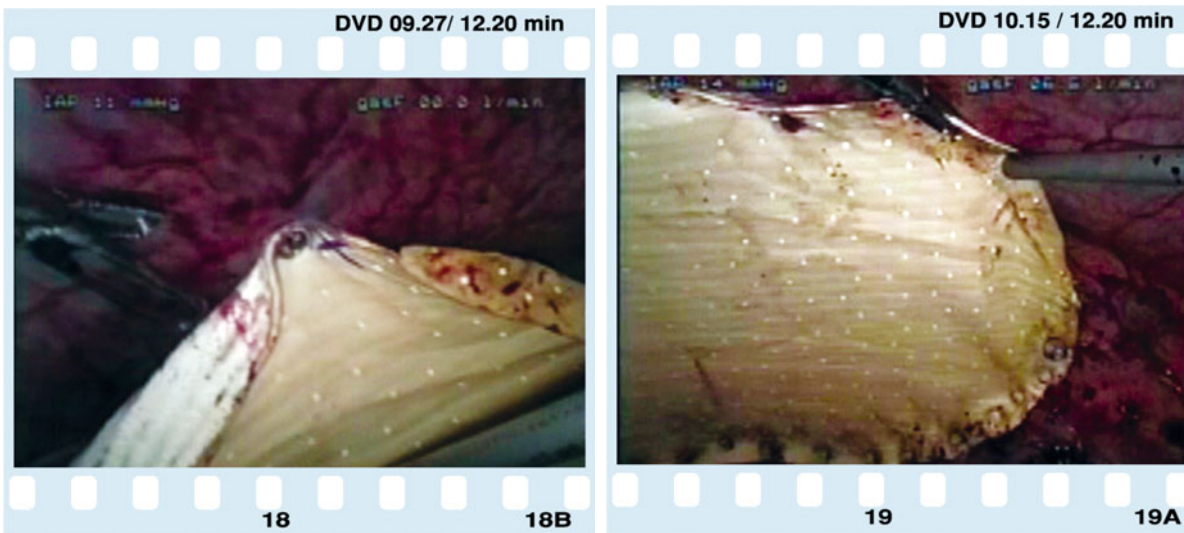
**FIGURE 16-** Le point cardinal opposé est identifié et le second tacker est placé.





**FIGURE 17-** La prothèse est complètement déroulée une fois que les premiers tackers sont placés.

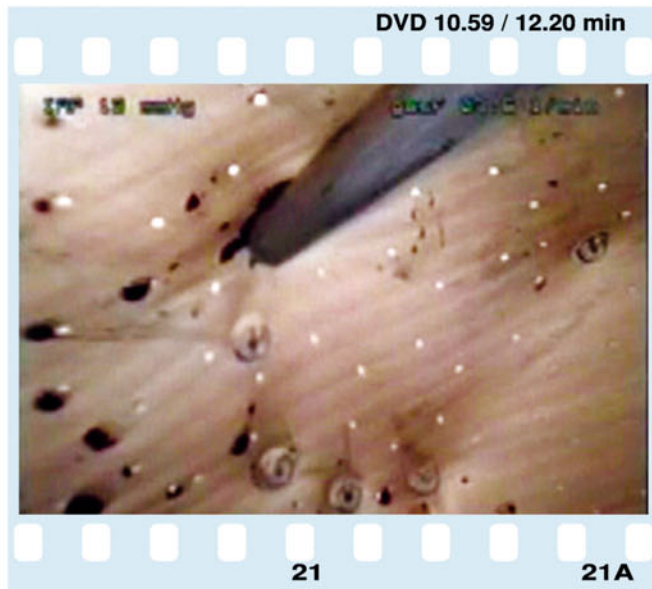
**FIGURES 18 A-B-** Les deux points cardinaux latéraux sont identifiés et on place deux tackers supplémentaires. Finalement, les quatre coins sont localisés et la prothèse est entièrement déroulée, étalée et parfaitement orientée.



**FIGURE 19-** La couronne extérieure est faite avec des tackers tous les 1 cm. Les tackers doivent être placés sur le bord de la prothèse afin d'éviter que la face pariétale de la prothèse ne soit en contact avec les viscères.



**FIGURES 20 A-B-** La surface de la prothèse, où toute la couronne intérieure de tackers doit être placée, est identifiée en introduisant une aiguille là où le bord du défaut a été tracé.



**FIGURE 21-** Les tackers sont placés sur la couronne intérieure de la prothèse tous les 1 cm.

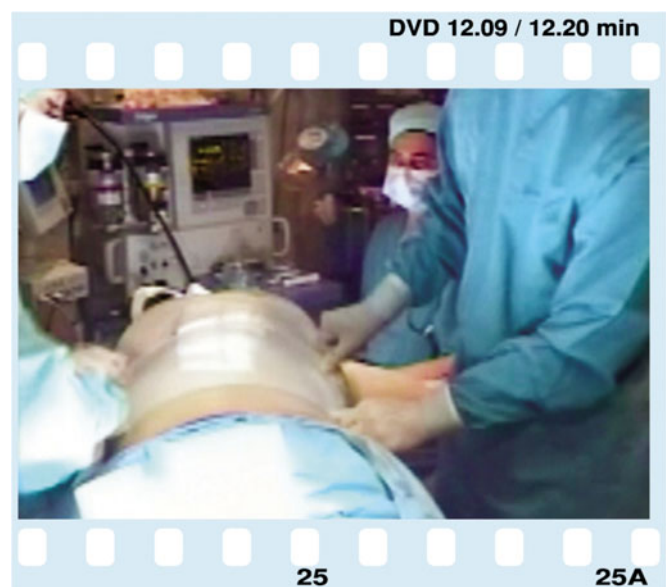
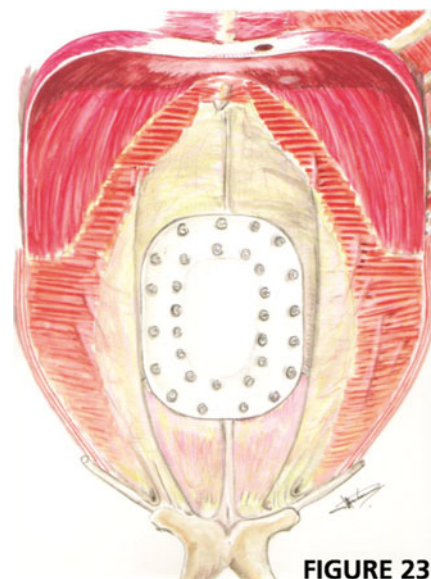


**FIGURE 22-** La couronne intérieure de tackers est terminée.

**FIGURE 23-** La "double couronne" de tackers est terminée ; la prothèse est parfaitement orientée.

**FIGURE 24-** Les orifices des trocarts de 10-12 mm sont fermés pour éviter une hernie potentielle sur l'incision.

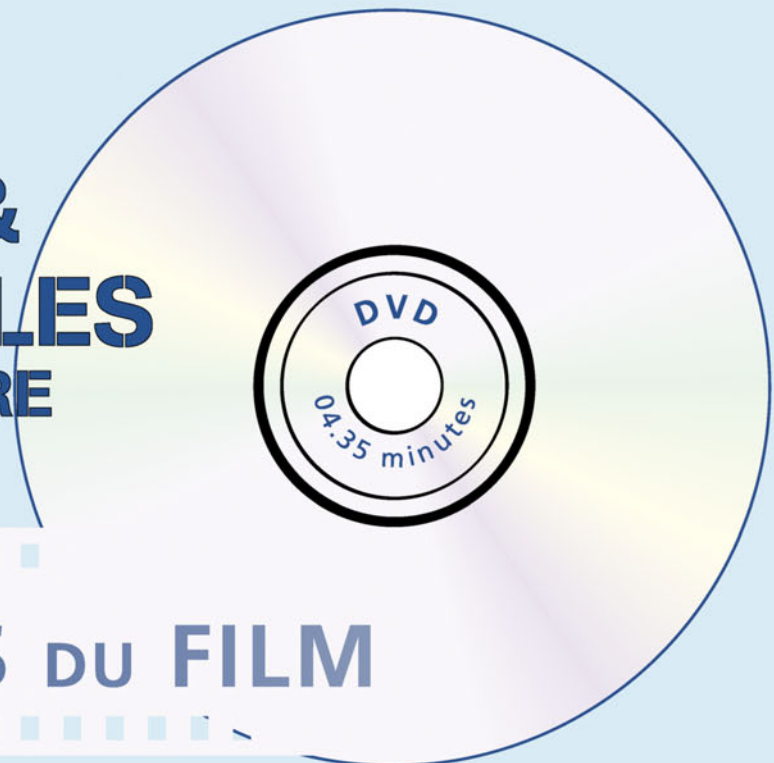**FIGURE 25-** Un bandage compressif est appliqué afin de réduire l'apparition d'un sérome.



Elie CHELALA



# HERNIES VENTRALES & INCISIONNELLES CONCEPT DE SUTURE



AVEC

## DIAPORAMAS DU FILM

Réalisé par:

**Dr. Elie CHELALA**

**CV:** Diplômé chirurgien de l'université libre de Bruxelles (1996) puis du Board Européen en chirurgie digestive laparoscopique avancée.

Innovation en Cervicoscopie endocrine et développement du matériel ad hoc par Wolf.

Participation active à plus de 100 congrès internationaux en tant qu'orateur ou modérateur dans le domaine de la chirurgie herniaire et Bariatrique.

Plusieurs publications dans le domaine des éventrations laparoscopiques.

"Live transmission" à l'IRCAD-Strasbourg, Allemagne, Londres, Norvège, Serbie, Emirats Unies...

Organisation régulière de Workshops au CHU-Tivoli et en International.

Membre en 2008 du bureau exécutif du BSAWS-Belgian section of abdominal wall surgery.

Dr. Elie CHELALA  
CHU.Tivoli  
Gastrointestinal&Endocrine Surgery  
Avenue Max Buset, 34  
7100 La Louvière, Belgium  
cheli@skynet.be  
+32 (64) 27.62.80

# HERNIES VENTRALES & INCISIONNELLES

## CONCEPT DE SUTURE

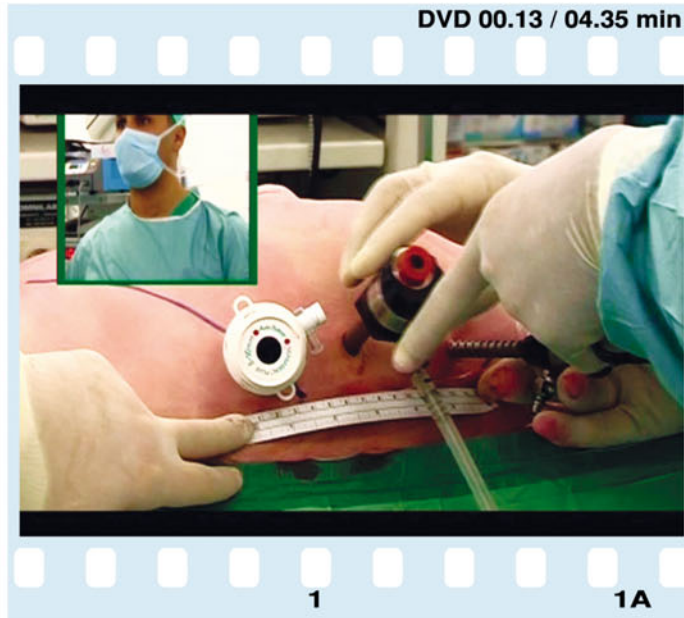
**INTRODUCTION DU FILM** : Nos premiers cas de fixation de la prothèse en utilisant les techniques "Tack et Tension-Free" étaient décevants. Les autres techniques conventionnelles existantes pour le traitement des éventrations étaient également insatisfaisantes. Ainsi, nous avons modifié et développé une approche mini invasive, par fixation trans-abdominale d'un nouveau renfort Parietex composite (Covidien®), associé à une fermeture au niveau musculofascial, pour les défauts modérés à larges. Le but étant de réduire les diverses complications fréquemment rencontrées lorsque un agrafage intrapéritonéal est réalisé, notamment la formation d'adhérences majeures et la migration du renfort.

**PROTHESES UTILISEES** : Le choix de cette parietex composite a été opté à cause du film de collagène hydrophile résorbable qui protège les viscères des risques potentiels d'adhérences, pendant le processus d'intégration tissulaire. Sa structure souple assure une aisance d'usage laparoscopique. Aspect multi filamenteux et multidimensionnel des macro pores en polyester permet une meilleure incorporation et intégration du tissu de différenciation au sein de la prothèse, augmentant ainsi la compliance et la stabilité de la paroi abdominale.

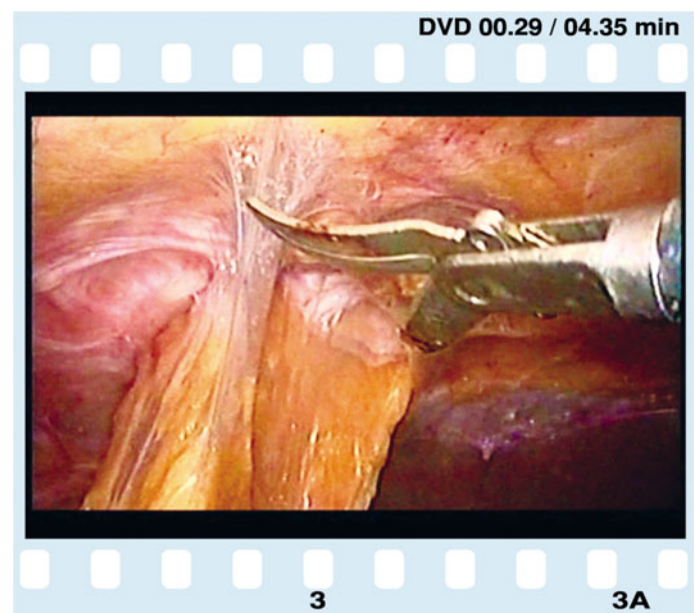
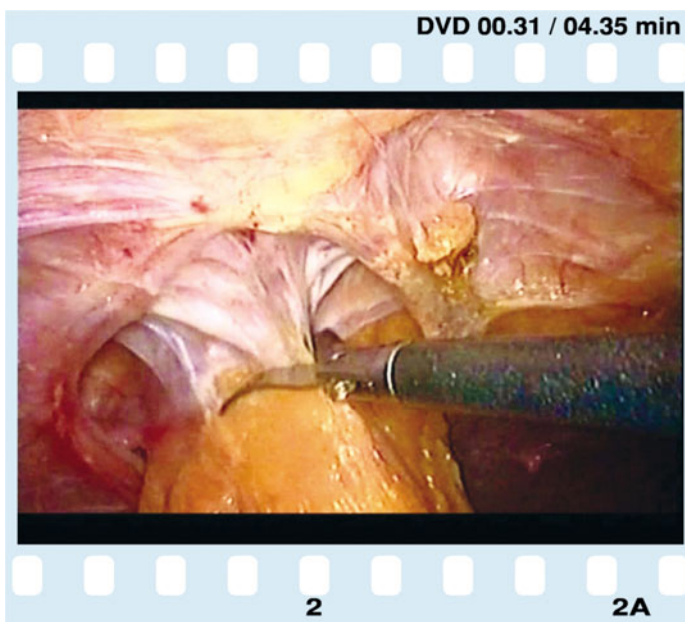
**DEROULEMENT DE LA TECHNIQUE** : Le patient étant placé en décubitus dorsal et légère rotation gauche, nous introduisons 3 trocarts (10, 10, 5 mm) sur la ligne axillaire antérieure droite. Toutes les adhérences au défaut pariétal sont libérées par coagulation. Une fermeture de tous les orifices par des points de suture intra et/ou extra corporelle au fil non résorbable est indispensable pour éviter une voussure ultérieure de la prothèse et réduire le risque de formation de sérome. La taille du renfort est choisie en fonction des dimensions du défaut et de l'IMC du patient. Après hydratation, 12 nœuds principaux (10 en couronne et 2 centraux) en fil de nylon sont fixés sur la face polyester de la prothèse sans endommager le film hydrophile. La prothèse, enroulée avec le film à l'intérieur, est introduite, déroulée, orientée et centrée sur le défaut en tenant compte d'un "overlapping" de 5cm. Une incision cutanée de 2 mm est réalisée en regard de chaque nœud, permettant l'introduction de l'endoclose(Covidien). Les 2 fils sont alors retirés à travers l'incision cutanée, à 1 cm du péritoine et noués en sous-cutané, fixant ainsi la prothèse à la paroi abdominale antérieure. L'ancrage de la prothèse ne nécessite pas de fixation supplémentaire par agrafes (il est actuellement préférable des fois de rajouter quelques agrafes résorbables tel l'absorbatack (Covidien) pour des grandes prothèses). L'exsufflation du pneumopéritoine est réalisée sous contrôle visuel direct. Le film protecteur hydrophile est intact et est le seul élément restant en contact avec les viscères, limitant ainsi le risque adhérentiel.

**REMARQUE DE L'AUTEUR** : La fermeture du défaut est systématique et est réalisée en laparoscopie par des sutures non résorbables en U inversés quand ce dernier est inférieur à 7cm en largeur et 14cm en hauteur. Quand le défaut est plus large, une mini-laparotomie de fermeture externe pourra être associée à la fixation laparoscopique de la prothèse par des points transparietaux.

**CONCLUSION** : Cette technique apporte satisfaction tant sur l'aspect technique que sur les résultats obtenus. La principale différence et amélioration apportée par la méthode exposée sont soulignées par l'absence de migration de la prothèse et l'observation d'un nombre très limité d'adhérences facilement clivables alors que des adhérences plus complexes sont fréquemment observées dans l'utilisation des agrafes en intra-abdominale. Cette procédure est efficace, sûre et reproductible. Le taux de morbidité est bas et les résultats à moyen terme sont prometteurs. Une période de suivi plus longue sera nécessaire avant de pouvoir tirer des conclusions définitives.



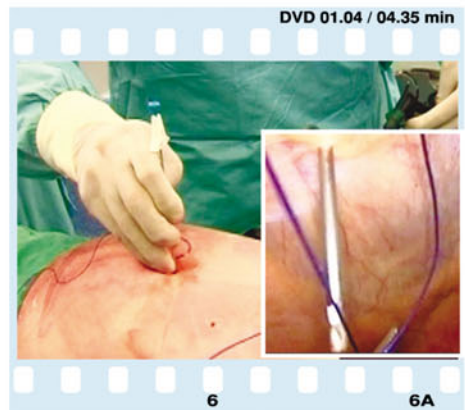
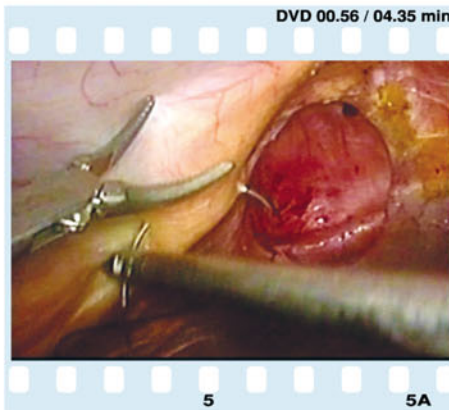
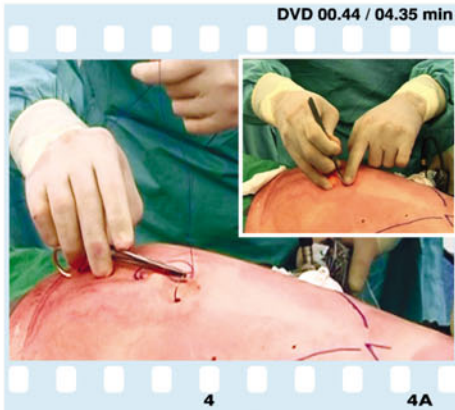
**FIGURE 1-** Le patient, sous anesthésie générale, est placé en décubitus semi latéral gauche. L'insufflation du pneumopéritoine débute sous le rebord costal gauche. Le 1<sup>er</sup> trocart est introduit sur la ligne axillaire antérieure droite au niveau de l'intersection avec la ligne ombilicale horizontale. Deux trocarts supplémentaires 10 et 5mm sont respectivement introduits sous vision directe en sous costal droit et au dessus de l'épine iliaque antérosupérieure. Ceci dans le but d'avoir une liberté de mouvement pour la fixation de la prothèse.



**FIGURES 2-3-** Exploration de la cavité abdominale avec localisation des différents défauts. Adhésiolyse large et complète (sur toute la hauteur de l'ancienne incision) avec les ciseaux pour éviter l'endommagement de la séreuse grêle avec la thermo coagulation. Le sac péritonéal est libéré de toute adhérence mais n'est ni réduit ni réséqué.

## REMARQUE DE L'AUTEUR

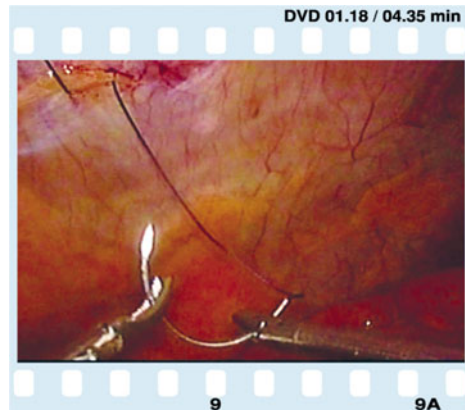
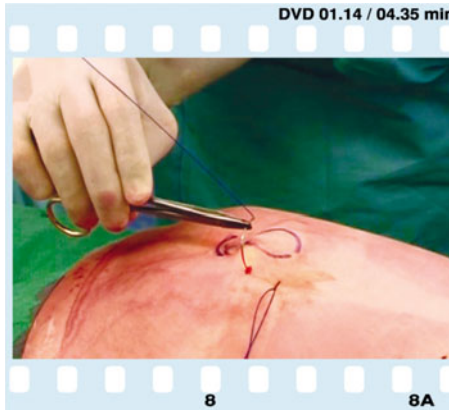
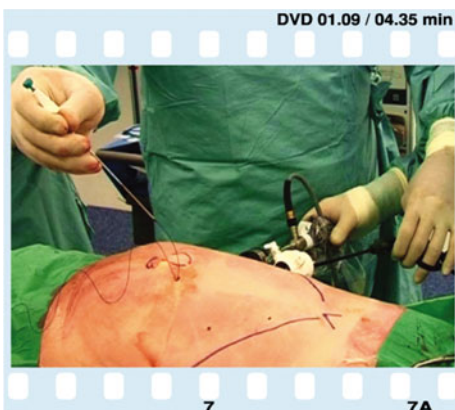
Le concept de fermeture du defect est systématique et réalisé par des sutures intracorporelles en U inversés transpariétaux avec du mono filament non résorbable (Surgi pro 1) pour ré approximer la ligne blanche. Pour les defects supérieur à 14cm en hauteur et 8cm en largeur, une mini laparotomie avec fermeture externe sera combinée à l'application laparoscopique de la prothèse. Pour des meilleurs résultats fonctionnels de la sangle abdominale, une ré approximation des fascias postérieurs et antérieurs se fera sans tension excessive.



**FIGURE 4-** Incision cutané de 2 mm au bistouri lame 11 pour l'introduction transpariétale de l'aiguille du Surgipro1.

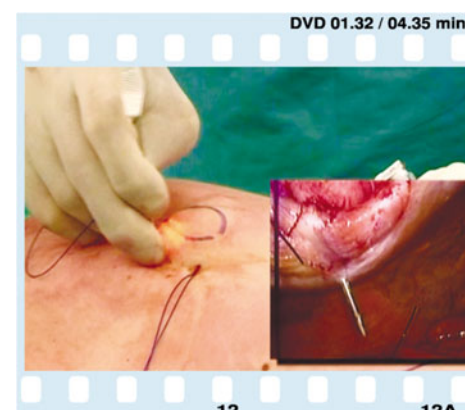
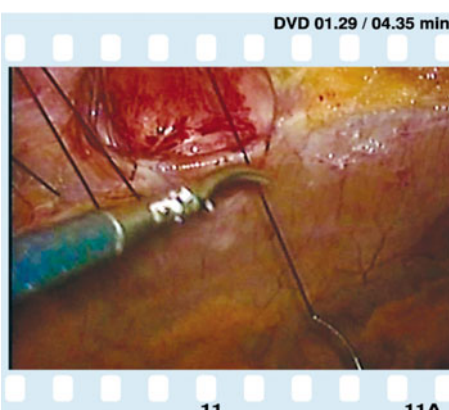
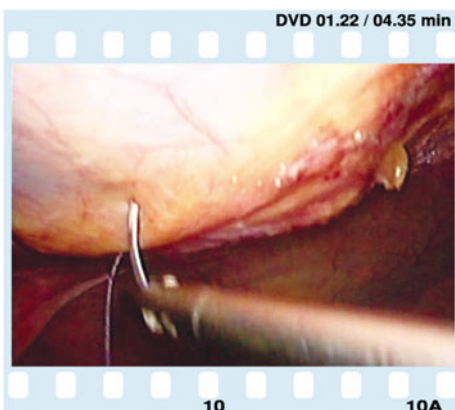
**FIGURE 5-** Le point en U controlatéral postérieur droit du défaut

**FIGURE 6-** Le fil est ensuite coupé à l'intérieur, et l'aiguille retirée par le trocart sous chondral droit.



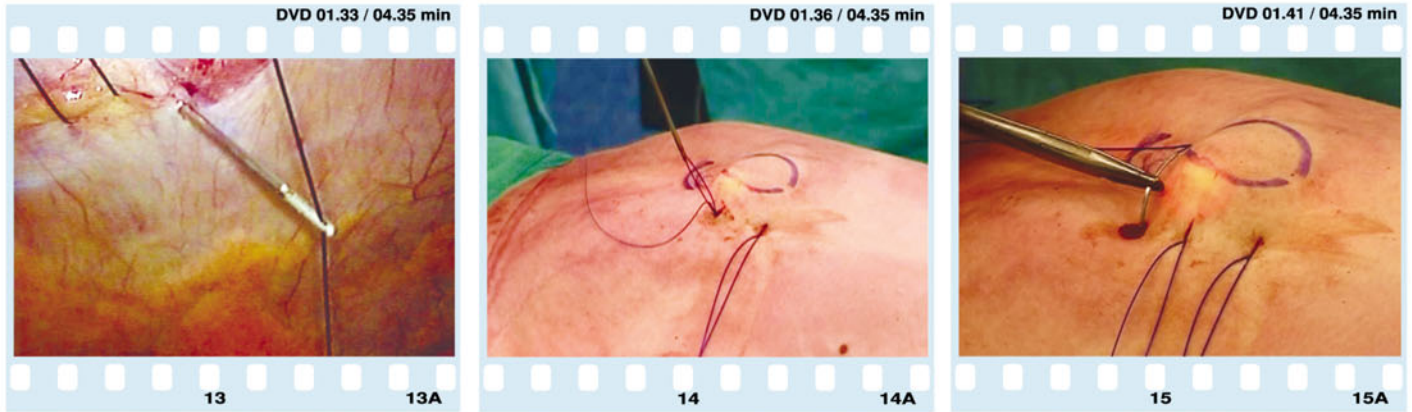
**FIGURE 7-** À 1cm du précédent le fil est retiré par la même incision cutanée à l'aide de l'endoclose.

**FIGURES 8-9-** La même manœuvre est répétée aussi souvent que nécessaire pour la fermeture du défaut avec un espace d'1.5cm entre les incisions cutanées.

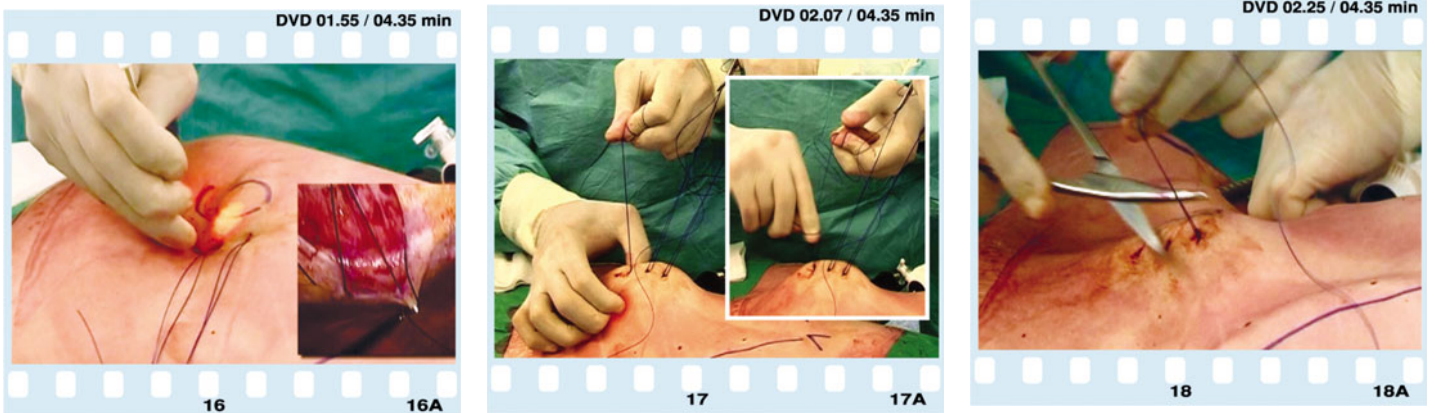


**FIGURES 10-11-12-** Continuité de la fermeture du défaut par des points supplémentaires en U inversés.

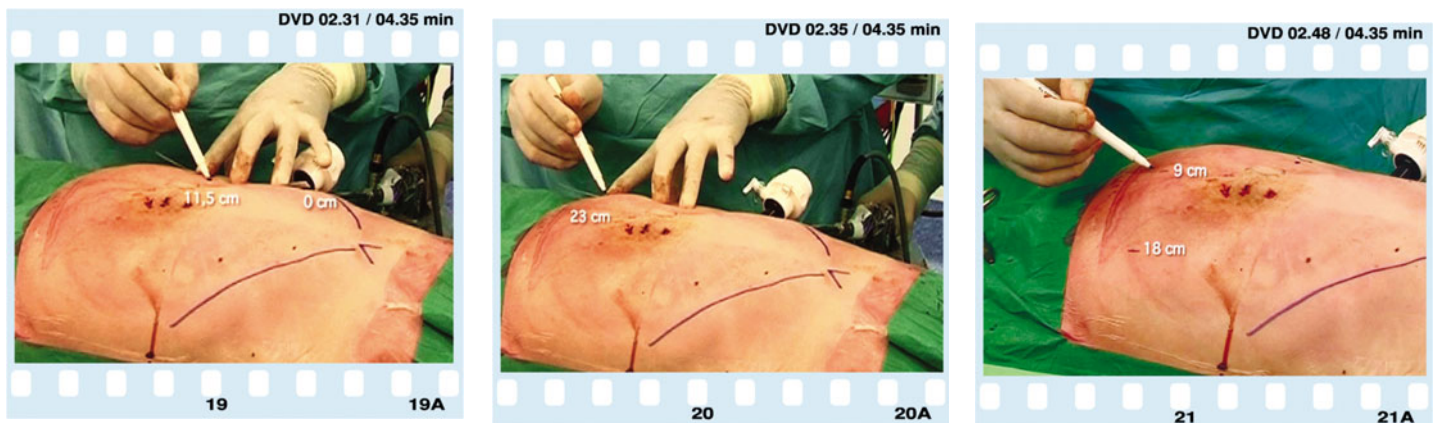





**FIGURES 13-14-15-16-** Continuité de la fermeture du défaut par des points supplémentaires en U inversés.



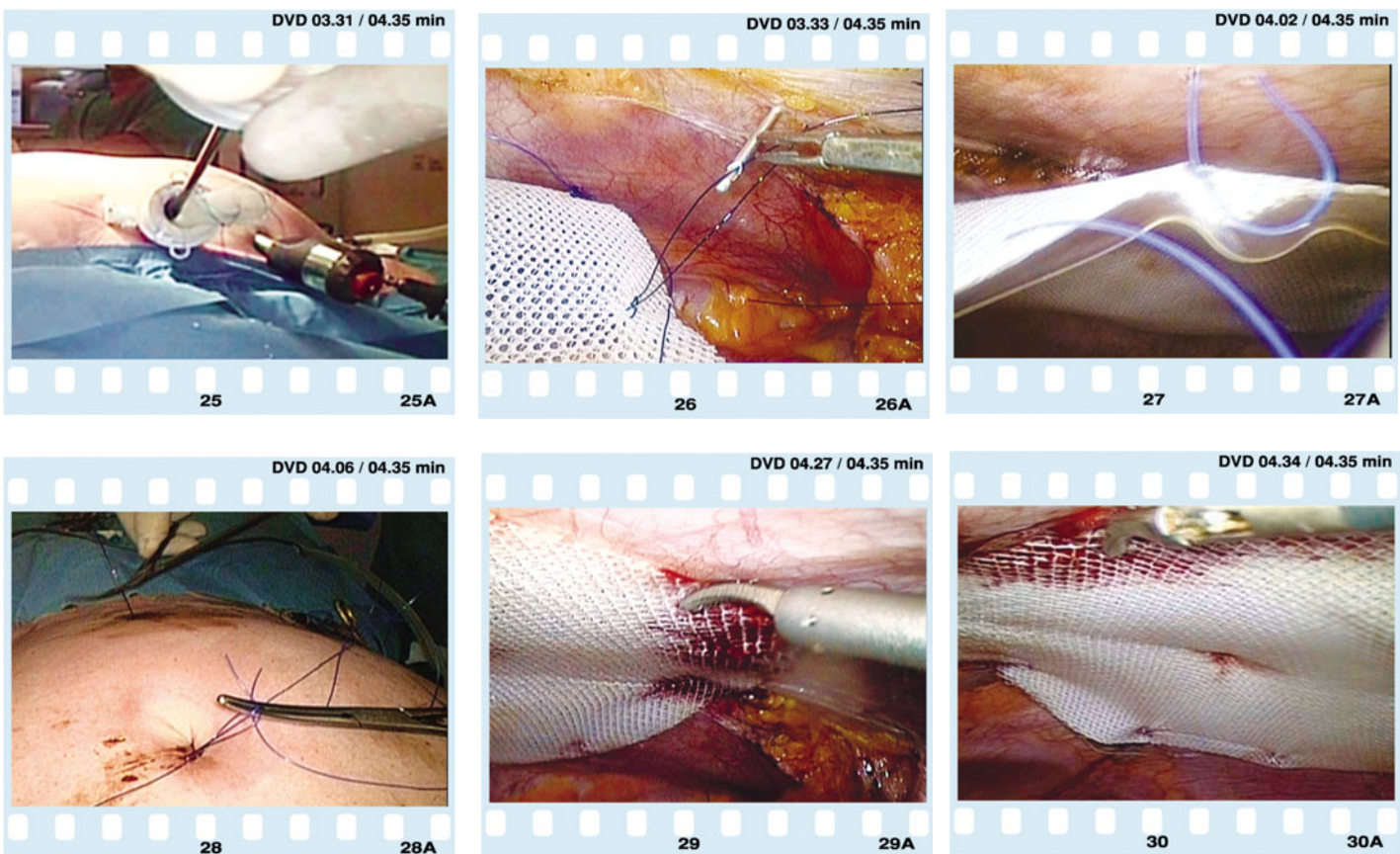
**FIGURES 17-18-** A noter de bien exprimer entre deux doigts afin d'enlever l'invagination sous cutanée.



**FIGURES 19-20-21-**La taille de la prothèse sera choisie en fonction de la mesure du défaut et de l'IMC du patient, avec la considération pour un "overlapping" de 5cm transversalement et 4-6cm longitudinalement. Le marquage à la peau tiendra compte du pneumopéritoine et par conséquent additionner 2cm (par rapport à la taille de la prothèse choisie) en longueur et en largeur pour le positionnement intra abdominal de la prothèse.



**FIGURES 22-23-24-** La prothèse est imbibé au sérum physiologique ~100cc, 12 fils de nylon 0 de 15cm de longs seront attachés à la partie porotique en polyester de la prothèse sans traverser le film de collagène. La prothèse est roulée dans son grand axe avec le film préservé à l'intérieur et les fils à l'extérieur.



**FIGURES 25-26-27-28-29-30-** La prothèse est facilement introduite à travers le trocar de 10mm sans sa valve (Covidien), sous vision directe. Déroulement de la prothèse, orientation et centrage sur le défaut fermé en manipulant les nœuds préalablement fixés. Une incision cutanée est faite en regard de chaque nœud permettant l'introduction de l'endoclose. Les deux fils seront retirés à 1cm de distance sur le péritoine par la même incision cutanée et mise sous clamp de Kelly. Après traction des fils entiers et vérification du bon positionnement de la prothèse, les fils seront noués en sous-cutané sus aponévrotique, de la gauche vers la droite à basse pression abdominale de 8mmHg. Si nécessaire un drain sera placé entre la prothèse et la paroi abdominale antérieure. Vérification du film de collagène couvrant les bords de la prothèse sans plis ni bombement pour minimiser le risque potentiel d'adhérences contre les viscères. Pour des grandes prothèses, des fixations complémentaires par agrafes résorbables (Absorbatack-Covidien) peuvent être utiles.

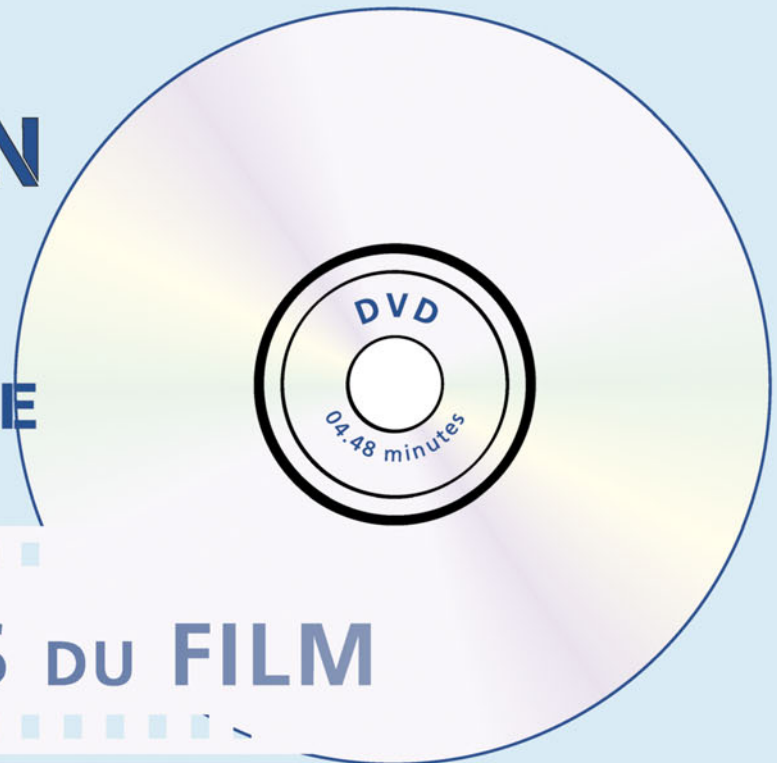

Giovanni DAPRI



Jacques HIMPENS

# EVENTRATION EPIGASTRIQUE PAR VOIE TRANS-ABDOMINALE



AVEC

## DIAPORAMAS DU FILM

Réalisé par:

**Dr. Jacques HIMPENS**

**Dr. Giovanni DAPRI**

EUROPEAN SCHOOL OF LAPAROSCOPIC SURGERY  
DEPARTMENT OF GASTROINTESTINAL SURGERY  
SAINT-PIERRE UNIVERSITY HOSPITAL  
BRUSSELS-BELGIUM



# EVENTRATION

## EPIGASTRIQUE PAR VOIE TRANS-ABDOMINALE

**INTRODUCTION DU FILM** : Le patient est placé en décubitus dorsal avec les jambes écartées et les bras le long du corps. Trois trocarts sont utilisés pour le traitement par laparoscopie de cette éventration par voie trans-abdominale. Un trocart de 10 mm péri-ombilical (pour le système optique de 30°), un trocart de 5 mm en flanc droit (pour la pince atraumatique), un trocart de 5 mm en flanc gauche (pour le crochet coagulateur, le porte-aiguille et la pince à clips).

**PROTHESES UTILISEES** : Bard Composix E/X® 15x20 cm.

**DEROULEMENT DE LA TECHNIQUE** : L'intervention commence par l'incision du feuillet péritonéal autour de l'éventration et la libération des marges de l'éventration avec la graisse pré-péritonéale au crochet coagulateur. Le feuillet péritonéal et la graisse sont libérés tout autour de ces marges. La prothèse, marquée avant son introduction, est introduite soit au travers du trocart de 10 mm soit en ouvrant l'ancienne incision en regard de l'éventration pour la refermer immédiatement après insertion. La prothèse est orientée correctement grâce aux marquages apposés préalablement déroulée et fixée à la paroi abdominale par des points temporaires de suspension (chacun à son extrémité). Une marge d'au moins 3 cm en dehors du défaut herniaire doit être respectée pour la mise en place des tackers. La graisse pré-péritonéale et le péritoine vont couvrir en partie la prothèse. Un drainage sous-aponévrotique au contact de la prothèse est laissé à la fin de l'intervention. La cavité abdominale est dégonflée sous vision de la prothèse.

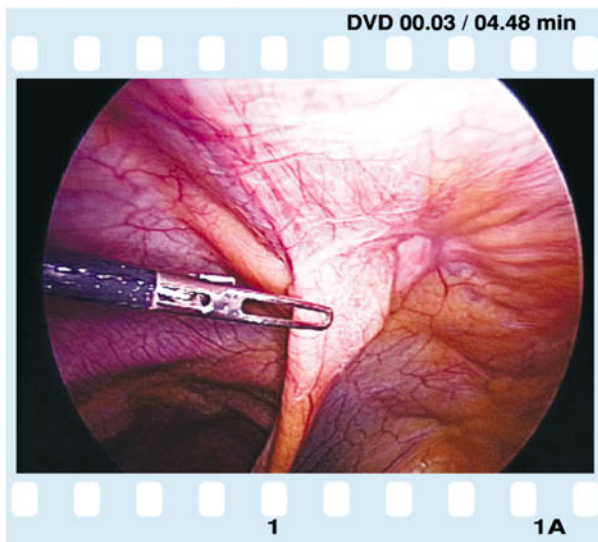


FIGURE 1- Eventration épigastrique.

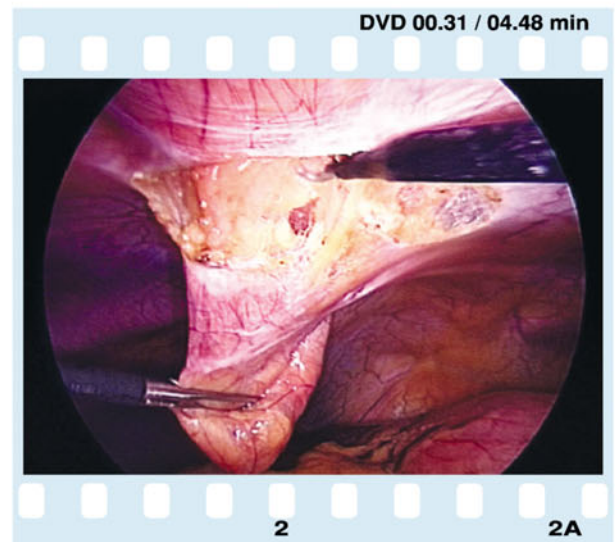
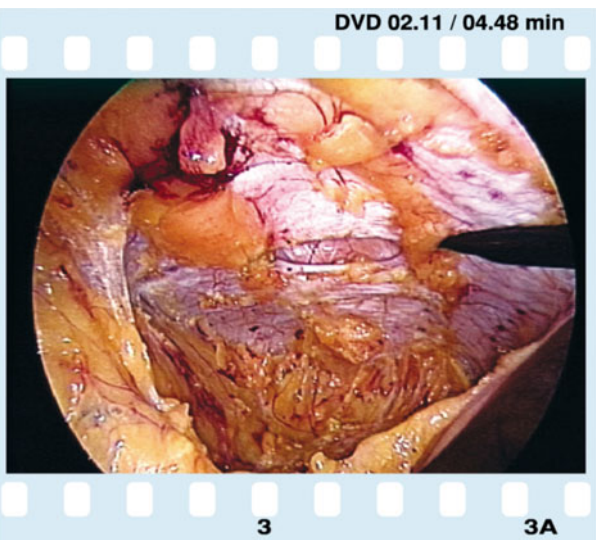
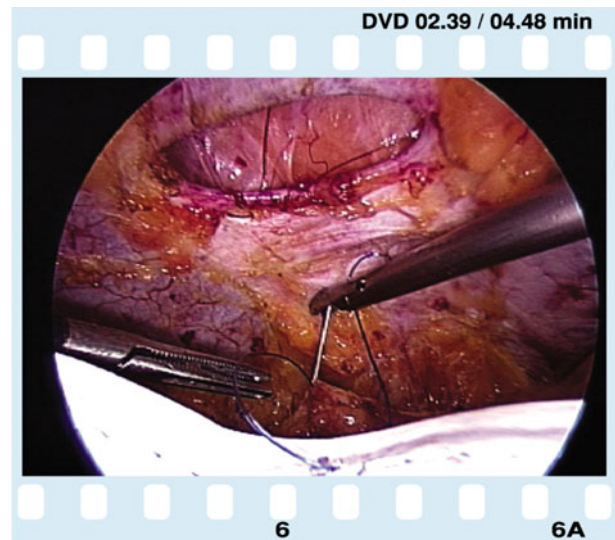
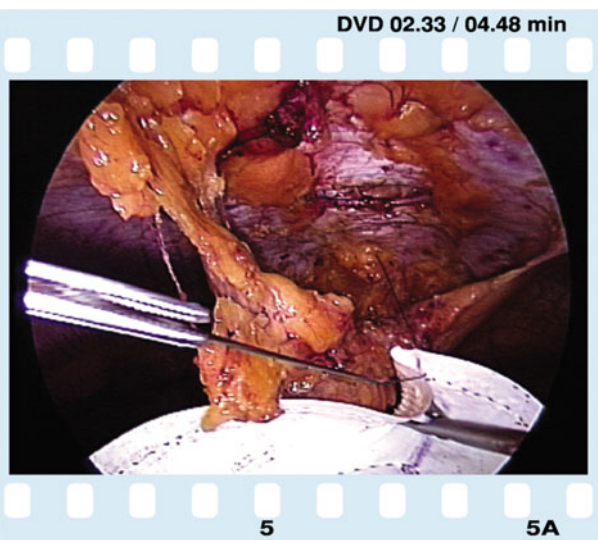
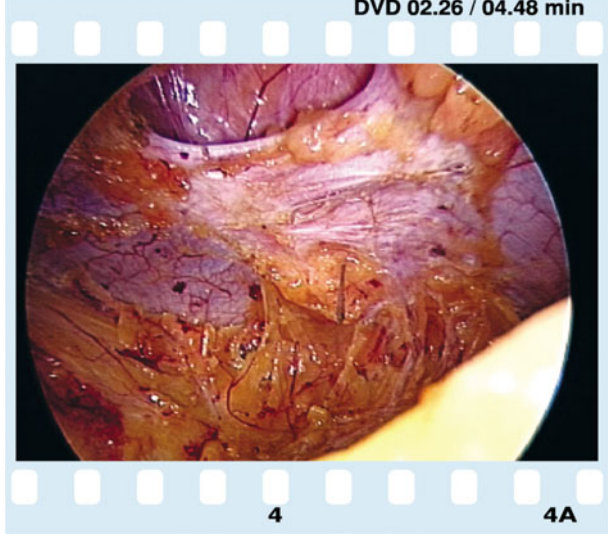


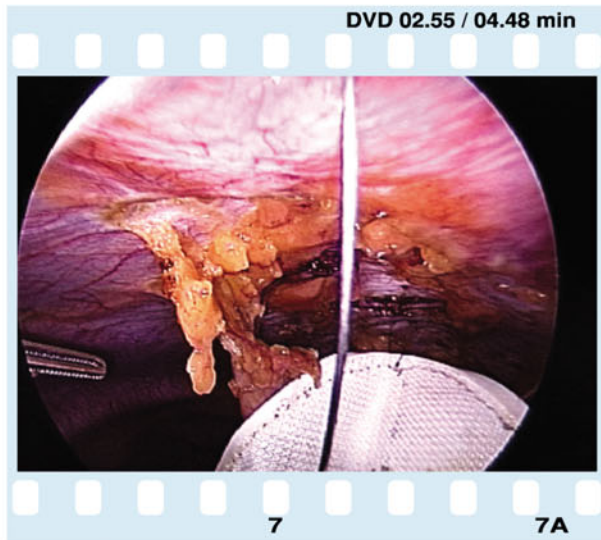
FIGURE 2- Dissection initiale du péritoine pariétal.



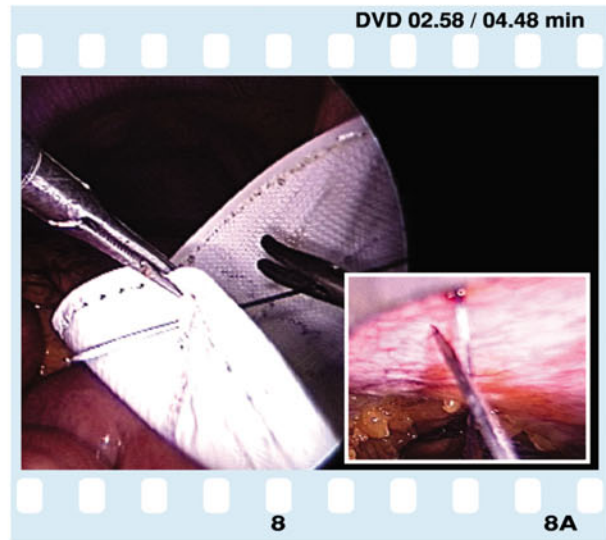
FIGURES 3-4- Décollement du péritoine autour de l'éventration et vue du défaut. Orifice de l'éventration. La prothèse sera précisément introduite par cet orifice ne donnant aucun délabrement additionnel de la paroi abdominale.



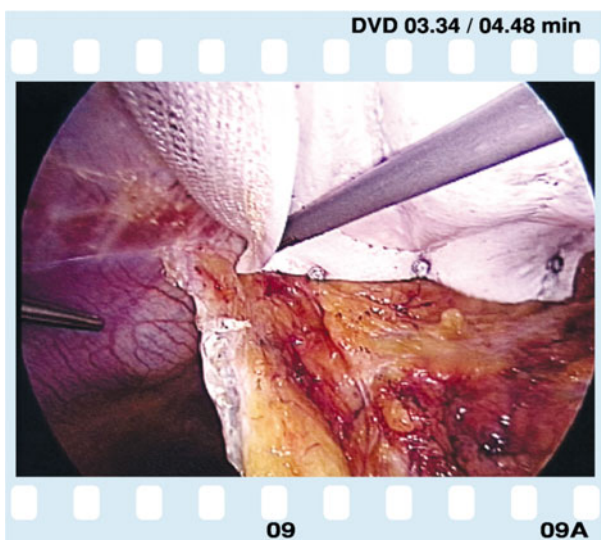
FIGURES 5-6- Passage d'un fil suspenseur dans une extrémité de la prothèse, après introduction de la prothèse dans la cavité péritonéale. Ceci donne une fixation temporaire. Ce qui aide l'orientation et le déploiement correct. Passage du fil suspenseur à travers la paroi abdominale.



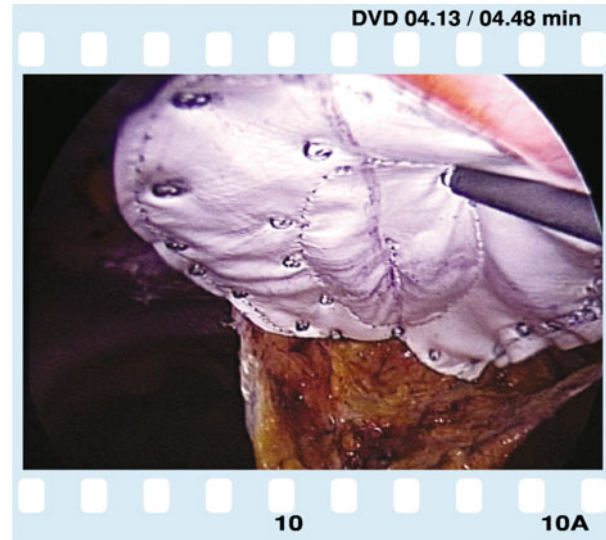
**FIGURE 7-** Introduction d'un deuxième fil suspenseur de la prothèse dans la cavité péritonéale.



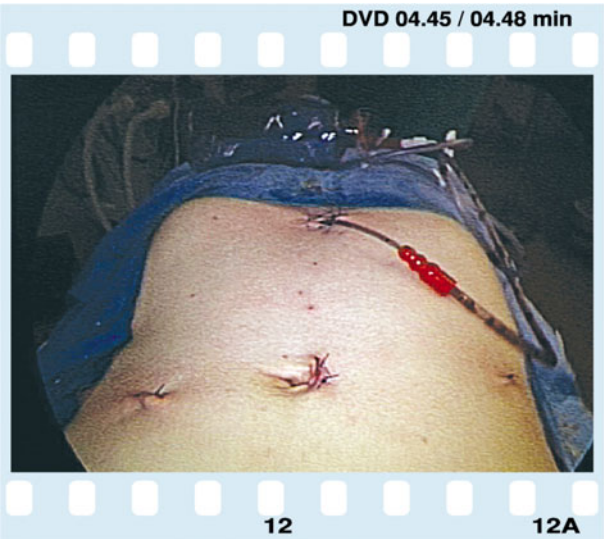
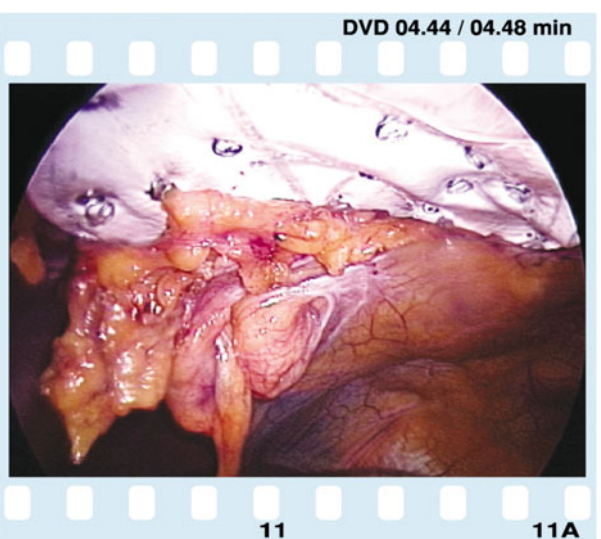
**FIGURE 8-** Passage du deuxième fil suspenseur dans l'autre extrémité de la prothèse. Passage du deuxième fil suspenseur à travers la paroi abdominale.



**FIGURE 9-** Fixation de la prothèse à la paroi abdominale par tackers: début.



**FIGURE 10-** Fixation de la prothèse à la paroi abdominale par tackers: fin.



**FIGURES 11-12** Vue finale. Vue externe du positionnement des trocars et du drainage au-dessus de la prothèse.



Marc LEPERE

# EVENTRATION COMPLEXE



AVEC

## DIAPORAMAS DU FILM

Réalisé par :

**Dr. Marc LEPERE**

**CV:** Marc LEPERE, éducation chirurgicale à Paris ( France)

- chirurgien viscéral et digestif, pratique de la coelioscopie depuis 1989
- exercice libéral à la Roche sur Yon (Vendée, France)
- coordinateur de recherche clinique dans le domaine de la chirurgie pariétale depuis 1992
- anime des ateliers d'enseignement et de perfectionnement en France et à l'étranger

Dr. Marc LEPERE  
11, bd R. LEVESQUE  
Clinique st. CHARLES  
85016 La Roche Sur Yon  
lepere.marc@wanadoo.fr

## TECHNIQUE DE CURE LAPAROSCOPIQUE POUR EVENTRATION COMPLEXE

**INTRODUCTION DU FILM** : EVENTRATION COMPLEXE MUTILOCULAIRE: traitement coelioscopique avec prépositionnement.

**PROTHESE UTILISEES** : Parietex Composite® 20 X 30 cm.

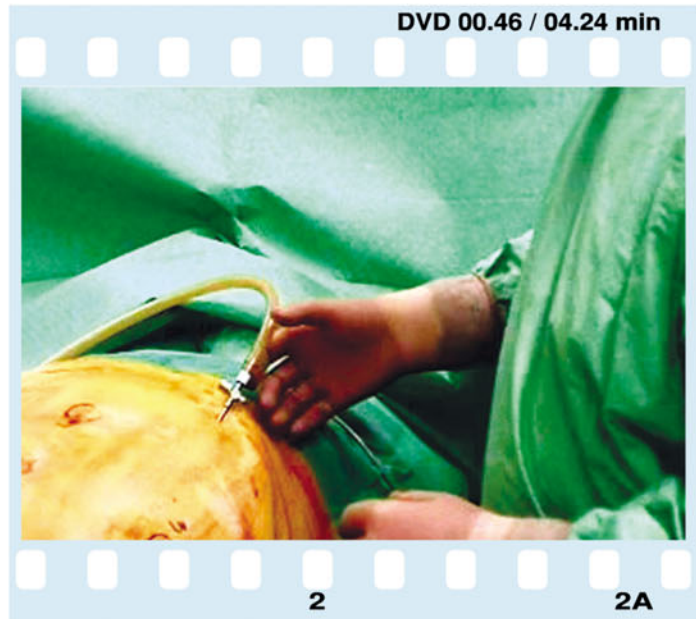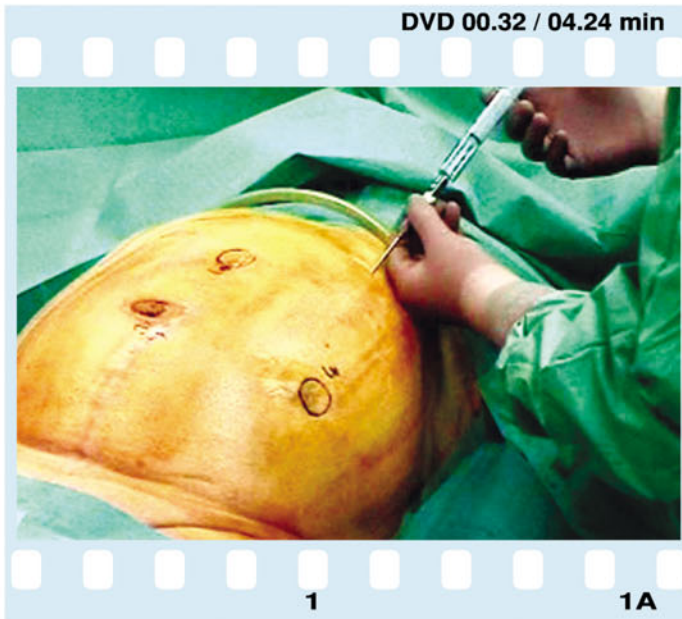
**DEROULEMENT DE LA TECHNIQUE** : Après avoir évité les écueils de la création du pneumopéritoine sur un abdomen opéré, la viscérolyse pariétale antérieure sera respectueuse des structures digestives.

- le bilan lésionnel (dont l'examen pré opératoire au cabinet) détermine le choix de la taille et du positionnement de la prothèse, matérialisé par le dessin d'un gabarit sur la paroi respectant un débord " réglementaire".
- le Pré-positionnement par quatre fils cardinaux temporaires permet un positionnement précis; à distension abdominale physiologique.
- la suture des bords du défaut est une option sensée, souvent choisie pour des diamètres de plus de 4 cm.
- concernant la fixation de la prothèse, la priorité est ici donnée aux attaches résorbables exclusivement ( sans suture trans-pariétale) pour minimiser l'incidence des douleurs post opératoires, sans majorer le risque de récurrence (données publiées).
- la fermeture des orifices de trocart de 10mm s'impose en cas d'open coelioscopie.

**REMARQUES DE L'AUTEUR** : Tous les défauts doivent être recouverts par la même prothèse. Les défauts sus-pubiens et sous-costaux nécessitent une fixation spécifique aux structures solides (non illustré ici).  
Le risque infectieux doit être pris en compte, notamment en cas de plaie d'organe creux lors de la dissection.

**CONCLUSION** : "La chance n'est qu'une constante attention aux détails"  
(Sir Winston CHURCHILL).

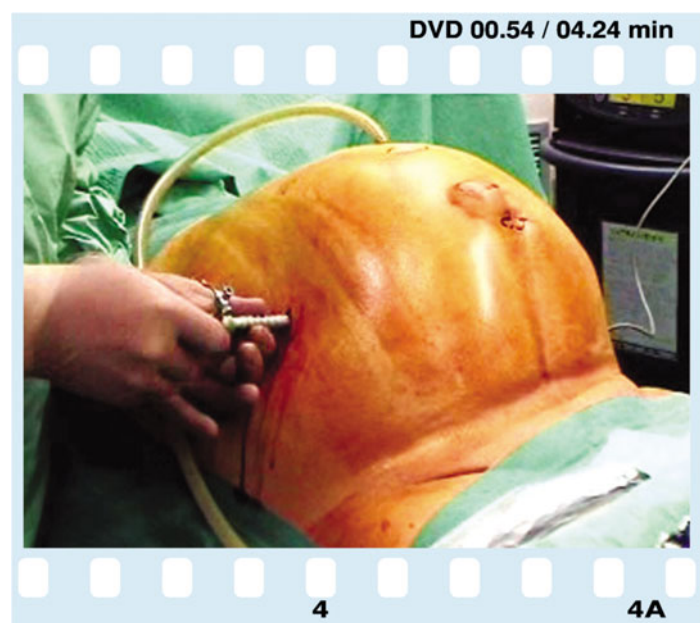
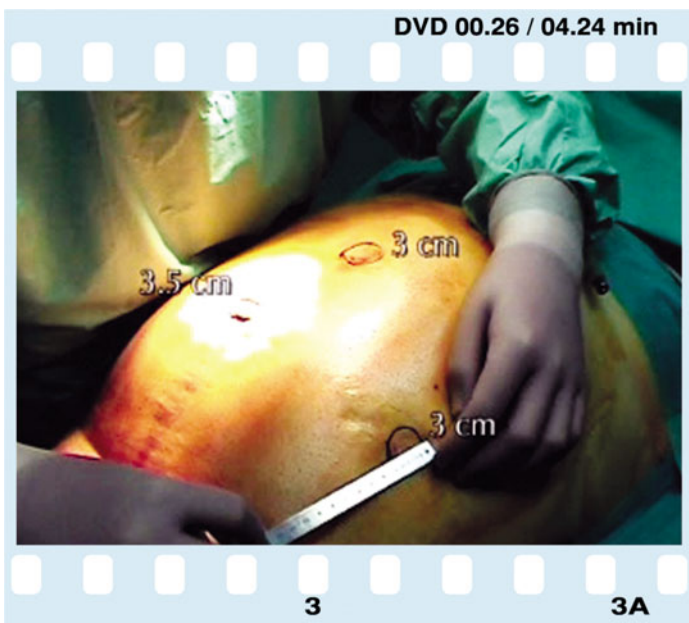




**FIGURES 1-2-** Création du pneumopéritoine : Le choix de la création d'un pneumopéritoine par ponction au point de Palmer (sous-costal gauche) a été reconnu moins sûr.

#### REMARQUE DE L'AUTEUR

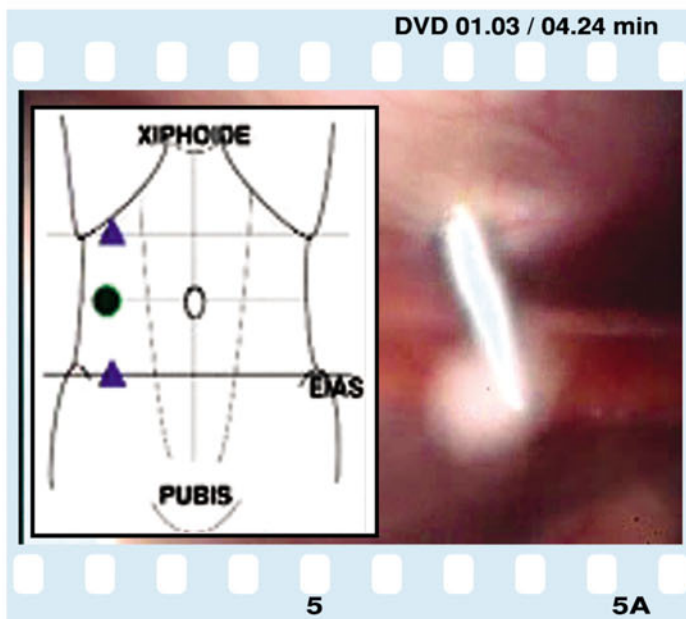
Dans les cas difficiles, une échographie (manœuvre de Siegel) aide à localiser les zones libres d'adhérences péritonéales.



**FIGURES 3-4-** La plus grande prudence est de mise pour éviter une blessure viscérale à l'introduction du premier trocart.

#### REMARQUE DE L'AUTEUR

La coelioscopie " ouverte " est recommandée, elle n'est pas de réalisation facile dans les flancs en cas d'obésité, et expose au risque d'éventration secondaire sur orifice du trocart, une réparation en fin d'intervention par suture transpariétale est requise.



**FIGURE 5-** Insertion du premier trocart : le plus souvent dans le flanc gauche, si possible à au moins trois travers de doigts en dehors de la zone prévue pour être recouverte par le renfort.

#### REMARQUE DE L'AUTEUR

Anatomiquement le côlon gauche est plus postérieur que le côlon droit, autorisant ainsi un meilleur recul.

Il est vivement recommandé, en cas de trocart inséré dans les flancs, de vérifier en fin d'intervention l'absence d'hémorragie (vaisseaux épigastriques) à l'ablation du trocart optique.

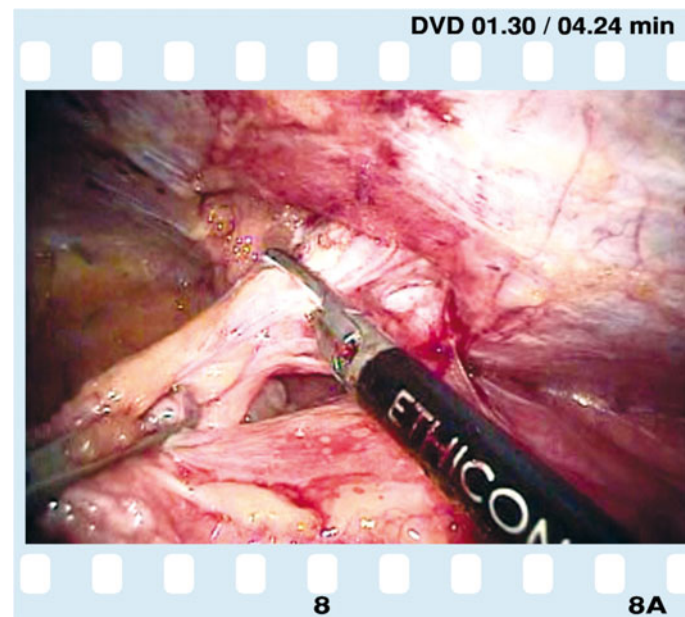
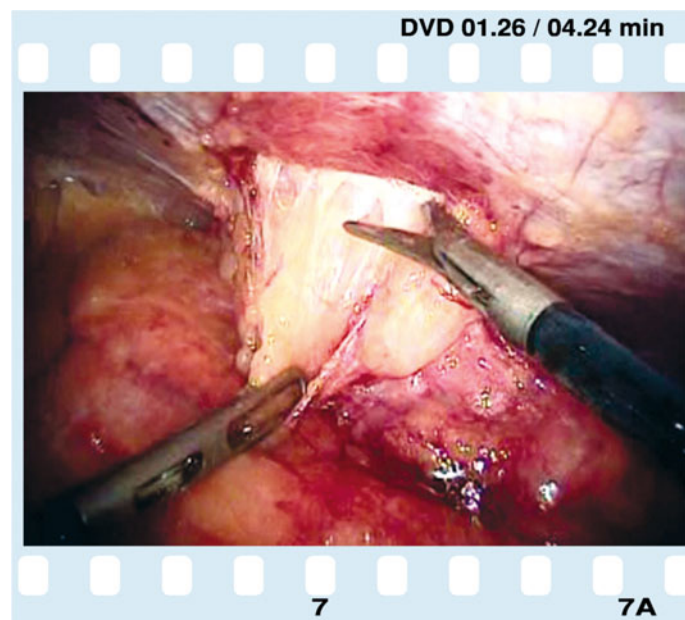
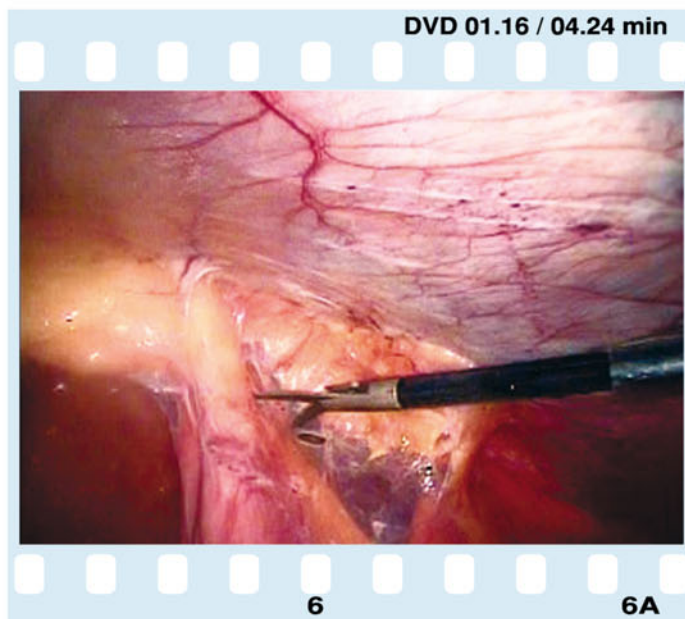
**FIGURES 6-7-8-** Adhésiolyse : elle a pour but de libérer l'espace pariétal antérieur. Il n'est pas nécessaire d'effectuer une viscérolyse extensive en l'absence d'histoire clinique de tableau occlusif complet ou non.

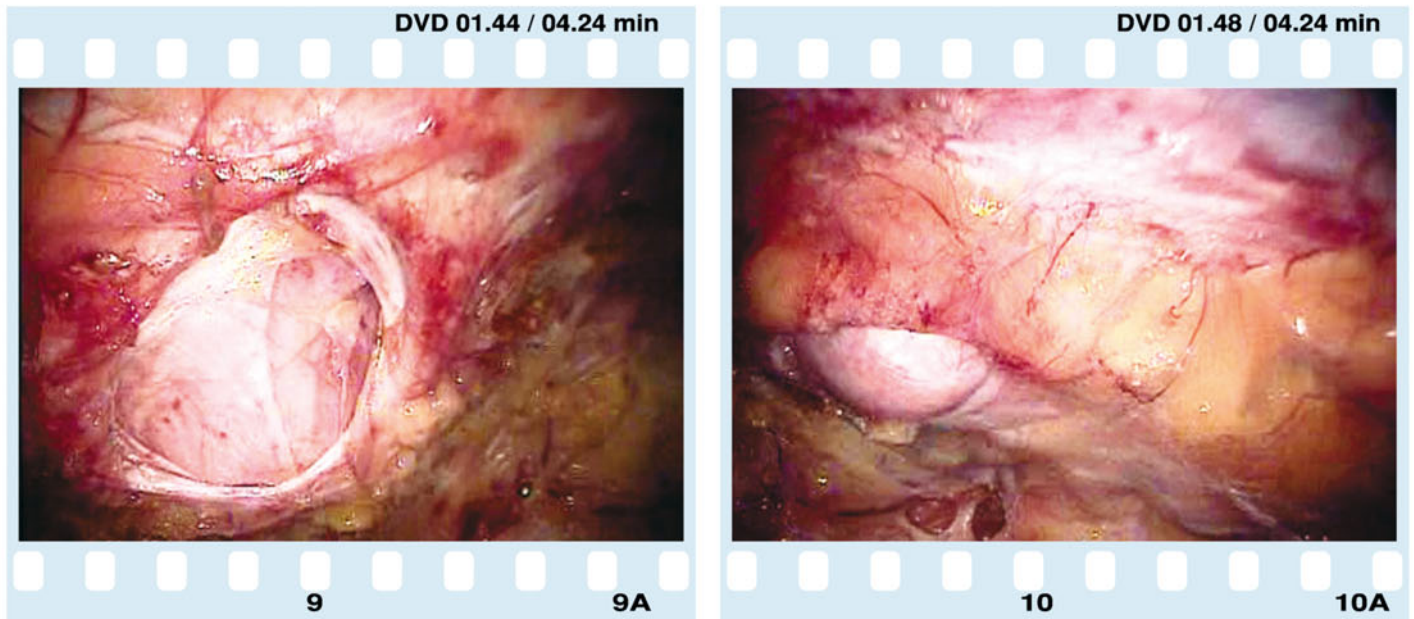
#### REMARQUE DE L'AUTEUR

La constatation d'une plaie opératoire digestive est un événement indésirable dont le patient doit être averti. Après suture endoscopique ou au prix d'une courte contre-incision pariétale puis lavage de la cavité péritonéale, la mise en place d'un renfort de paroi, dans l'état des données acquises est déconseillée :

- en raison des risques de greffe septique après cette contamination de champ propre;
- en raison du risque accru de désunion de suture digestive qui serait induite par la surface antiadhérentielle du versant viscéral de la prothèse.

Dans cette circonstance, après viscérolyse pariétale complète, une procédure en deux temps (8 à 10 semaines plus tard) semble plus sûre.



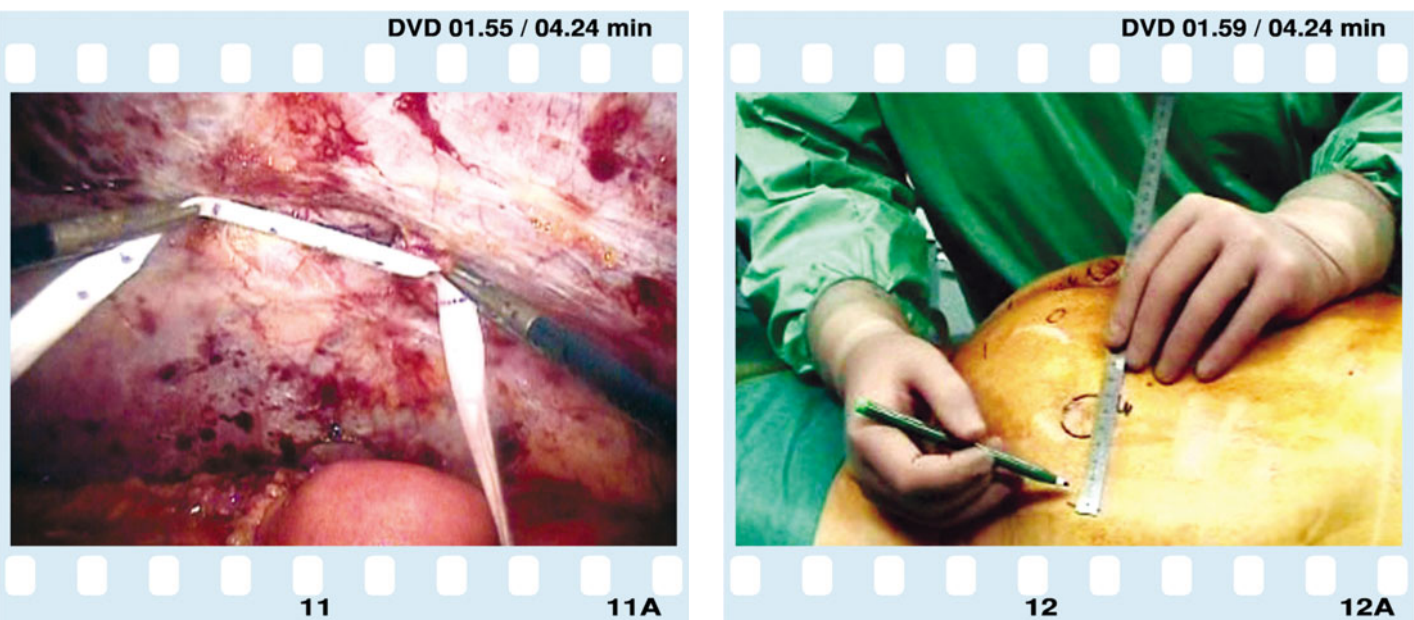


**FIGURES 9-10-** Bilan complet des défauts pariétaux: il doit être fait en deux étapes.


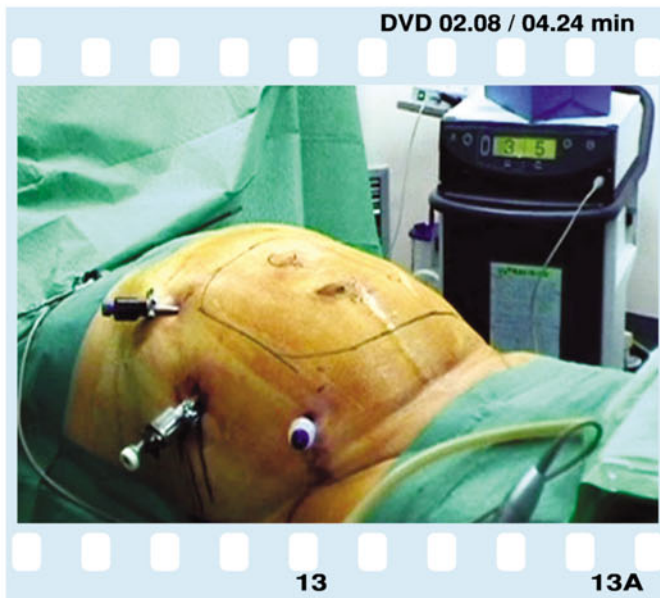
#### REMARQUE DE L'AUTEUR

a) pendant l'examen initial, sur un patient debout, avec manœuvre d'hyperpression abdominale : toux, Valsalva : relevé d'un schéma avec mensurations. Les éventrations sont multiloculaires : les défauts devront être recherchés sur toute la longueur de l'incision. Attention une hernie associée de la ligne blanche, peu visible sur le versant péritonéal, peut être immédiatement au-dessus d'une incision médiane. La constatation d'une hernie inguinale associée devra faire discuter de la hiérarchie chirurgicale.

b) par voie endopéritonéale : après adhésiolyse complète, en regard de toute zone pariétale préalablement incisée, ceci peut nécessiter une section du ligament falciforme pour une meilleure exploration.



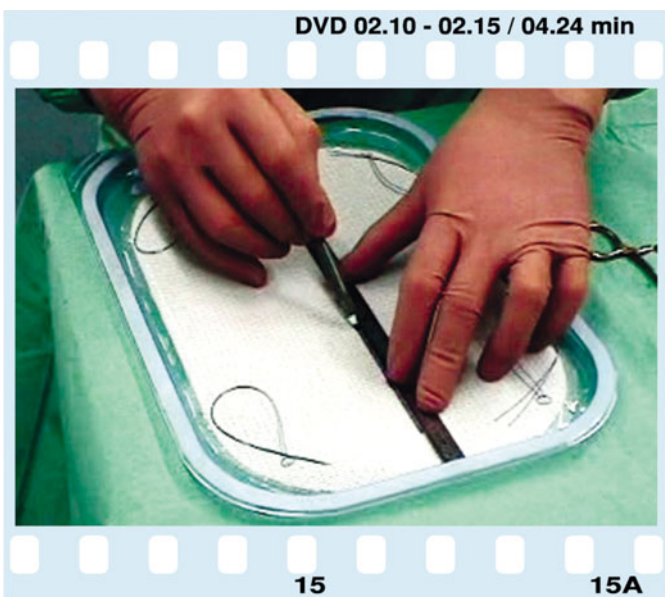
**FIGURES 11-12-** Les défauts doivent être mesurés et reportés avec un crayon dermographique sur la peau.



**FIGURES 13-14-** Taille du renfort de paroi : celle-ci doit tenir compte que, au mieux, tous les défauts doivent être recouverts par la même pièce prothétique.

#### REMARQUE DE L'AUTEUR

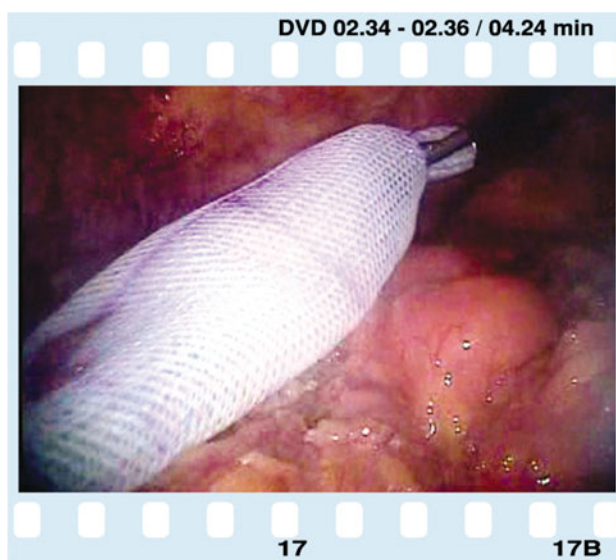
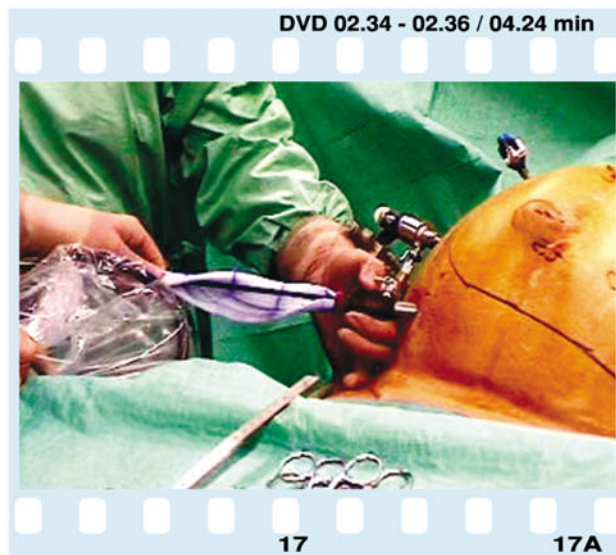Le débord doit être au moins de la taille du défaut, soit diamètre du renfort = à trois fois le diamètre du défaut.



**FIGURES 15-A-B-** Le centrage du renfort sur le défaut doit être précis, parfois malaisé "de visu" du fait de la vision tangentielle en coelioscopie du champ réduit du coelioscope, on peut s'aider pour des grandes prothèses de fils de prépositionnement, et de marques de repères sur le renfort aidant à la positionner de manière adéquate et précise.

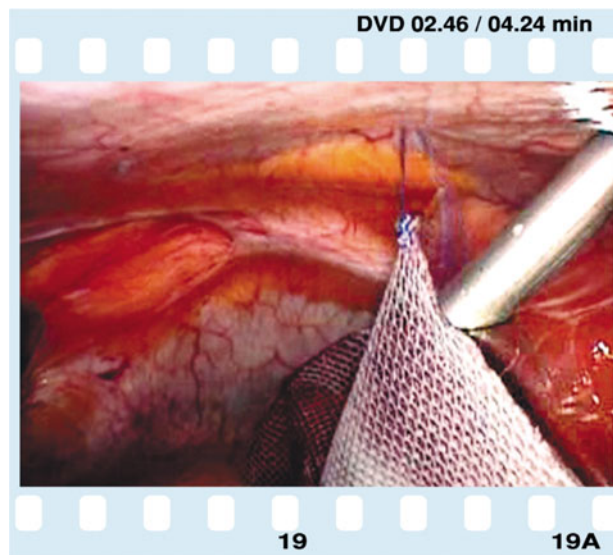
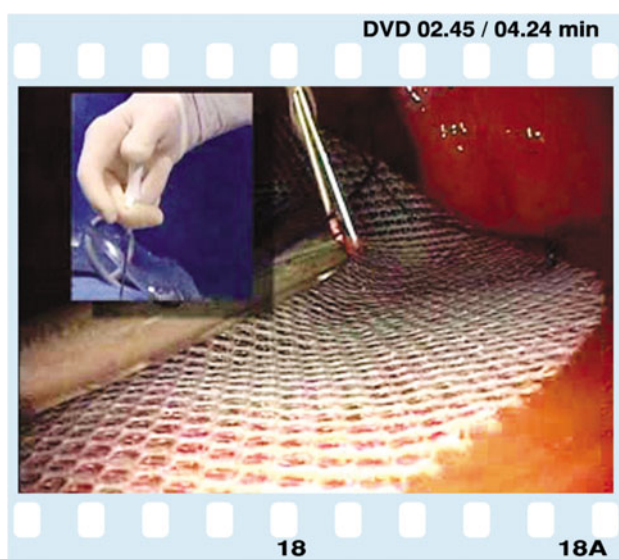
#### REMARQUE DE L'AUTEUR

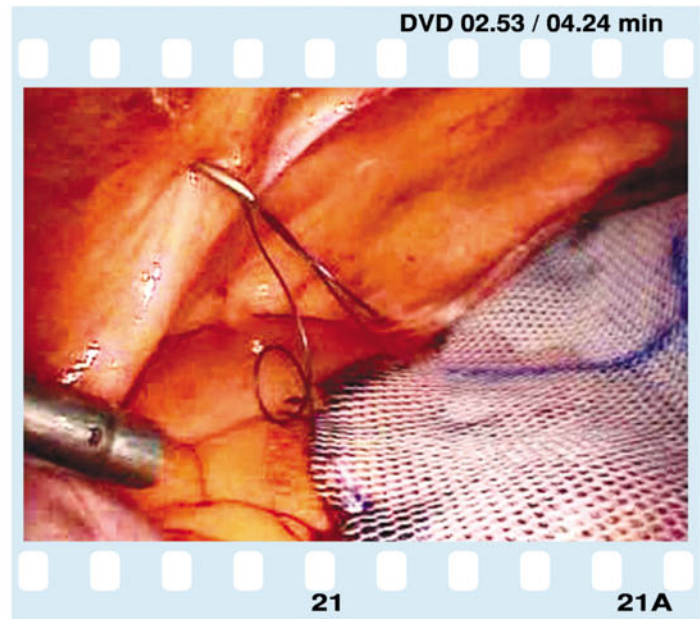
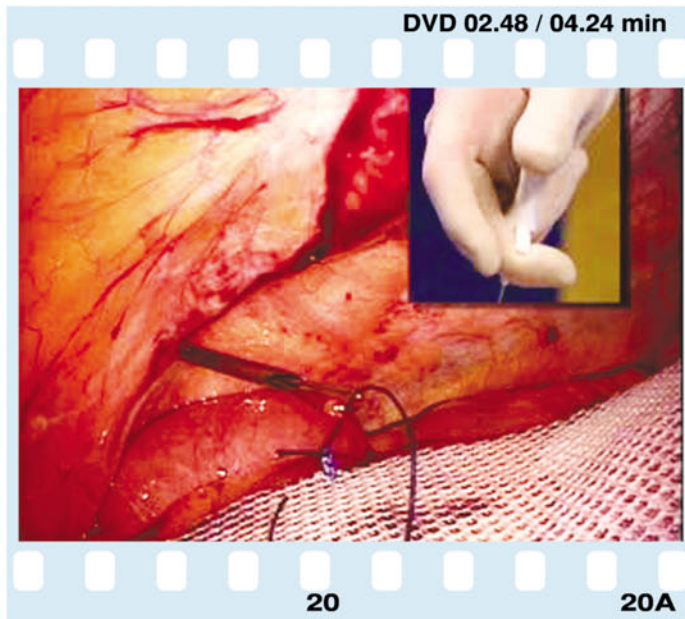
Le choix du renfort pariétal : le matériau idéal doit avoir la meilleure intégration tissulaire sur le versant musculo-aponévrotique, garant d'un pourcentage de rétrécissement minimal après pose et d'une absence de désunion prothéto-pariétale, source de récurrences et d'occlusions. La meilleure tolérance viscérale, notamment concernant les taux publiés d'occlusions de fistules digestives à long terme. Une compliance pariétale proche de la physiologie.




**FIGURES 16-17-A-B-** Insertion de la prothèse dans l'abdomen.

**FIGURES 18-19-** Pré-positionnement par quatre fils cardinaux temporaires.

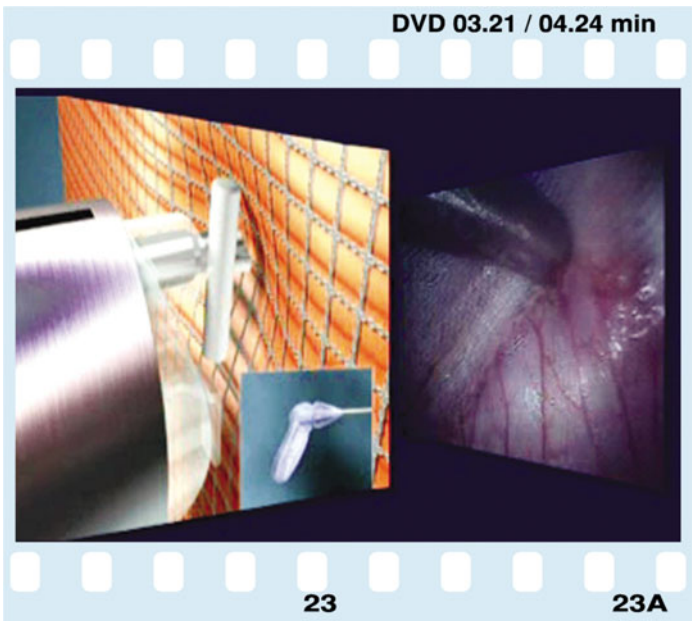




**FIGURES 20-21-** Le pré-positionnement par quatre fils cardinaux temporaires permet un positionnement précis ; à distension abdominale physiologique.



**FIGURE 22-** Penser à exsuffler partiellement le pneumo-péritoine avant fixation :



**FIGURE 23-** Concernant la fixation de la prothèse, la priorité est ici donnée aux attaches résorbables exclusivement (sans suture trans pariétale) pour minimiser l'incidence des douleurs post opératoires, sans majorer le risque de récurrence.

### REMARQUE DE L'AUTEUR

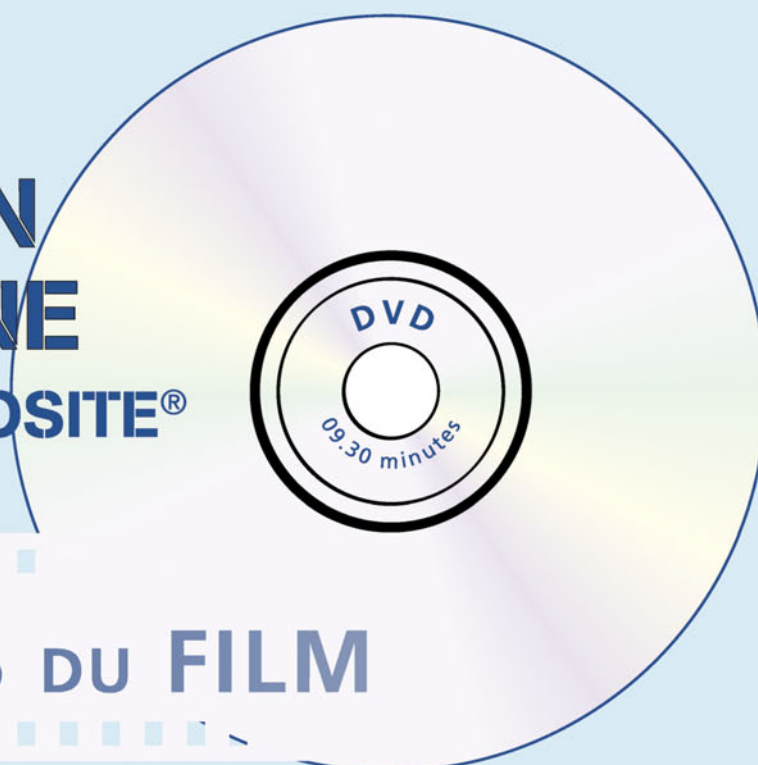La distension abdominale obtenue chez un patient curarisé est largement supérieure à la distension abdominale physiologique : le risque serait, à défaut de cette manœuvre, d'avoir un renfort froissé à l'exsufflation, notamment en périphérie, avec le risque de voir s'interférer des viscères à cet endroit.

Bernard DETRUIT



# EVENTRATION SUS-PUBIENNE

AVEC PLAQUE COMPOSITE®



AVEC

## DIAPORAMAS DU FILM

Réalisé par :

**Dr. Bernard DETRUIT**

**CV:** Chirurgien des Hôpitaux  
Expert judiciaire près la cour d'Appel de Versailles  
Membre de l'AFC  
Ancien Président du Club Cœlio  
Membre de la SFCE et de la SFCL

Dr. Bernard DETRUIT  
21 rue Moxouris  
78150 Le Chesnay - FRANCE  
bernard.detroit@wanadoo.fr.

## CURE LAPAROSCOPIQUE

# D'EVENTRATION SUS-PUBIENNE

### AVEC PROTHESE COMPOSITE®

**INTRODUCTION DU FILM** : Nous présentons une technique de cure d'événtration sus-pubienne par laparoscopie transpéritonéale avec prothèse composite. Il s'agit d'une patiente de 78 ans qui a subi 40 ans auparavant une cure de prolapsus utérin pour laquelle nous n'avons pas de compte rendu opératoire.

Cliniquement, il existe un orifice d'événtration inférieur à 5 cm avec un très volumineux sac à contenu intestinal réductible, mais qui a donné plusieurs épisodes de sub-occlusion.

**PROTHESE UTILISEES** : On utilise une prothèse composite avec une face anti-adhérente.

**DEROULEMENT DE LA TECHNIQUE** : Le péritoine est incisé au-dessus de l'orifice d'événtration au crochet monopolaire qui sera utilisé pour toute la dissection. La dissection permet de découvrir des orifices d'événtration secondaires qui n'étaient pas perceptibles cliniquement. Il faut disséquer au ras de la paroi abdominale et latéralement prendre garde aux vaisseaux épigastriques. Si la dissection est difficile au niveau de l'hystéropexie, latéralement on se retrouve en zone vierge et le décollement péritonéal est aisé.

La réintégration du contenu herniaire lipomateux n'est pas toujours facile au niveau des petits orifices.

Au niveau de l'orifice principal le sac péritonéal est réintégré peu à peu. Il est préférable de ne pas laisser de poche séreuse sous-cutanée, source de séromes chroniques difficiles à traiter. La réintégration des gros sacs est rendue difficile par la pression abdominale ; il faut demander à l'aide d'exercer une contre-pression sur la paroi.

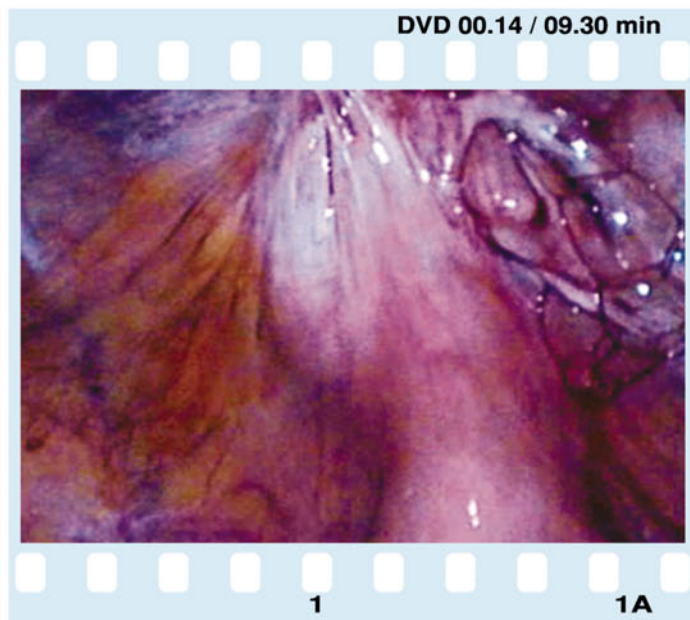
Le sac péritonéal peut être excisé ou conservé pour recouvrir une partie de la prothèse. La prothèse doit en effet descendre le plus bas possible pour garder un recouvrement suffisant. Cette dissection est facile si le Retzius n'a jamais été abordé ; elle est déconseillée en cas d'antécédents de chirurgie rétro-pubienne en raison du risque plus élevé de plaie vésicale. La prothèse est introduite par le trocart optique, puis disposée face anti-adhérente vers les viscères et suspendue par un fil à la partie supérieure de la médiane. Elle est appliquée le plus bas possible en-dessous de la symphyse, puis fixée par agrafage, ici résorbable après diminution de la pression intra-abdominale.

Le péritoine vésical doit être repositionné par-dessus la prothèse et fixé à la paroi soit par agrafage lorsque le chargeur le permet, soit par suture résorbable, surjet ou points séparés.

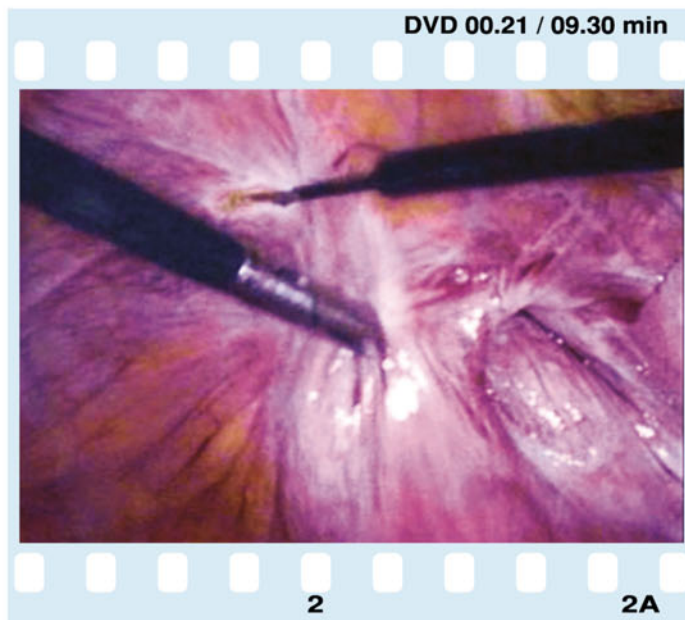
**REMARQUES DE L'AUTEUR** : Les bords de l'orifice d'événtration doivent être parfaitement disséqués afin de poursuivre le décollement au ras de la paroi musculaire jusqu'au pubis dans le but d'éviter une plaie vésicale, principal danger de cette technique.

**CONCLUSION** : Il est donc impossible de recouvrir la totalité de la prothèse d'où la nécessité d'utiliser des prothèses composites.

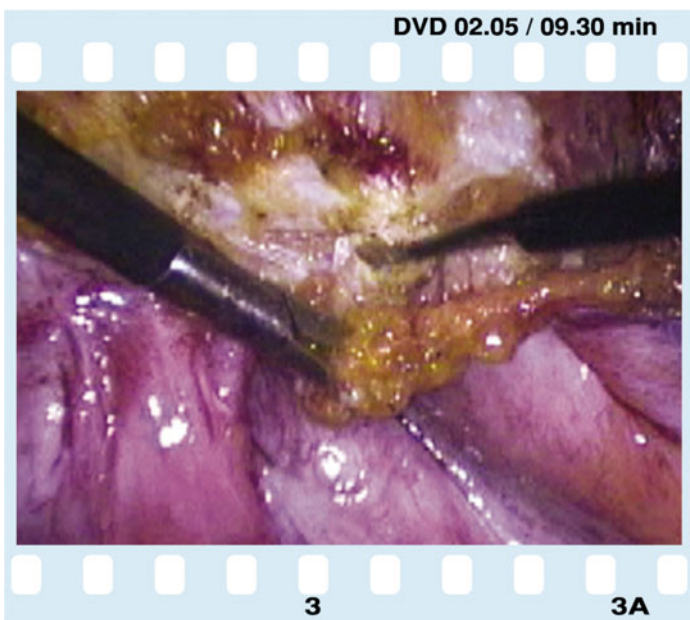



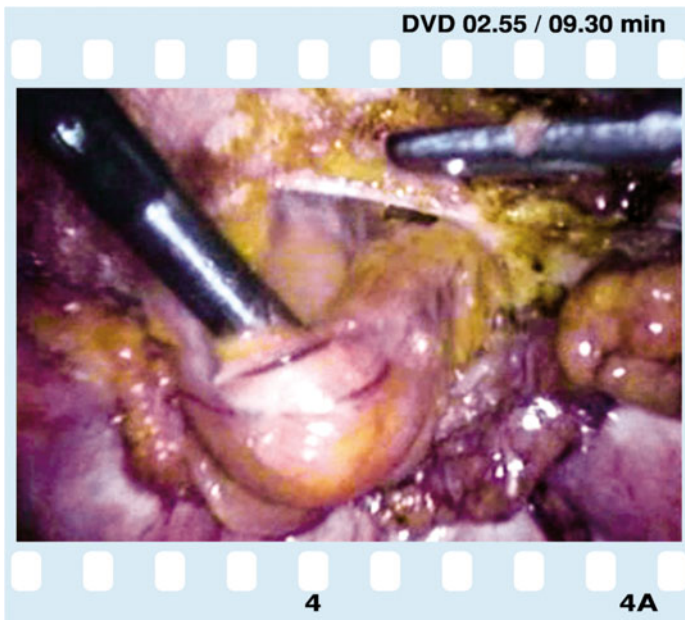
**FIGURE 1-** Après réalisation d'un pneumopéritoine mise en place d'un trocart en sus-ombilical pour l'optique, puis de deux trocarts de 5 mm dans les flancs.



**FIGURE 2-** Ouverture du péritoine au-dessus de l'orifice d'événtration qui se situe sur la ligne médiane.

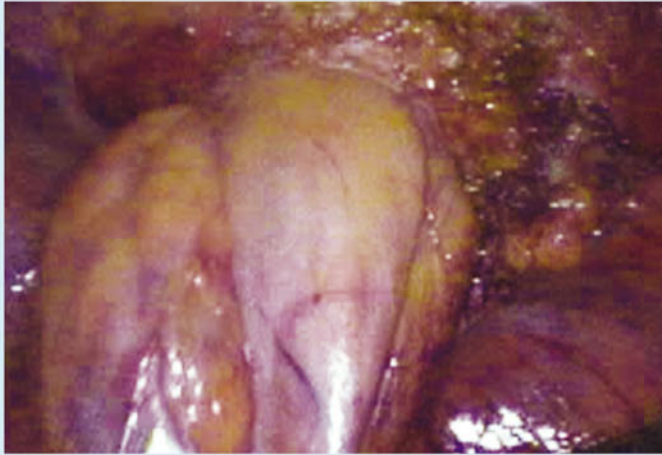

**FIGURE 3-** L'ouverture doit être large, prolongée latéralement, sans atteindre les vaisseaux épigastriques. La dissection doit être faite au ras de la paroi abdominale, jusqu'à l'orifice d'événtration.



**FIGURE 4-** La dissection de l'orifice principal est ici montrée.

DVD 03.44 / 09.30 min

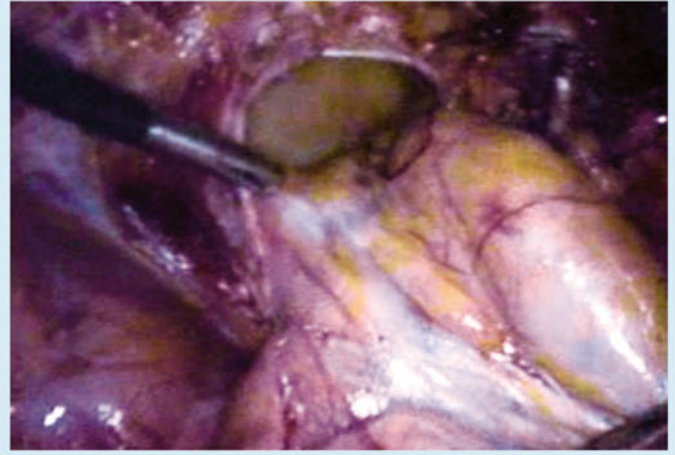


5

5A

**FIGURE 5-** En disséquant au plus près le pourtour de l'orifice principal, on parvient assez facilement à réintégrer le sac herniaire, en s'aidant d'une contre-pression sur la paroi exercée par l'aide opératoire.

DVD 04.14 / 09.30 min

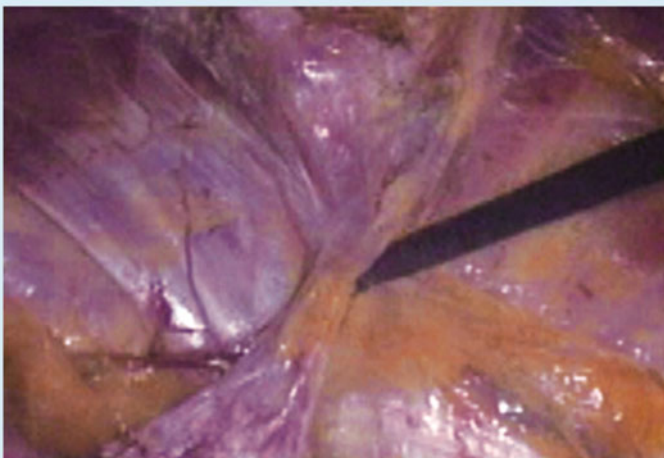


6

6A

**FIGURE 6-** Le sac péritonéal peut être excisé ou conservé pour recouvrir une partie de la prothèse.

DVD 06.09 / 09.30 min

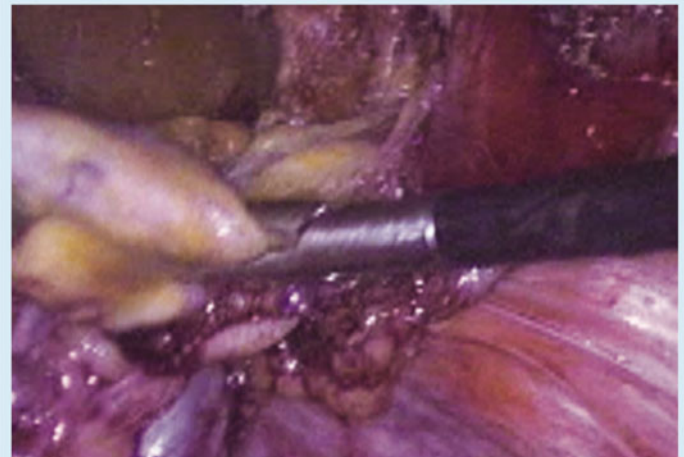


7

7A

**FIGURE 7-** Tous les orifices secondaires doivent être traités et leur contenu réintégré dans la cavité abdominale.

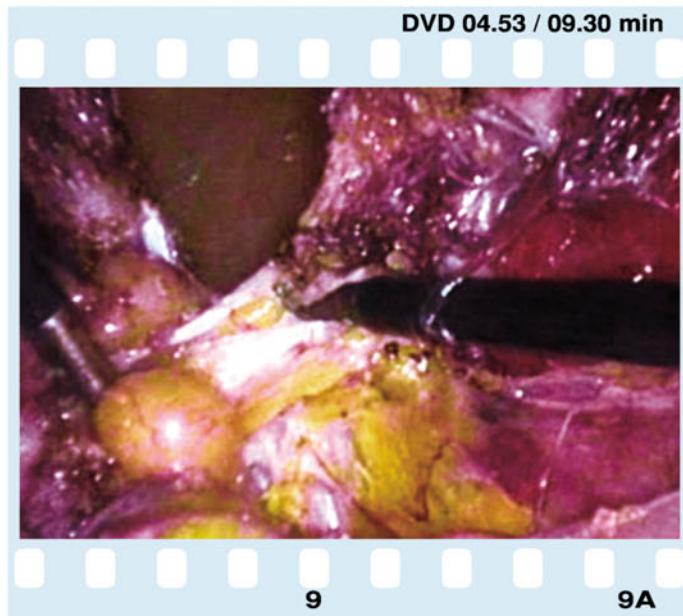
DVD 04.40 / 09.30 min



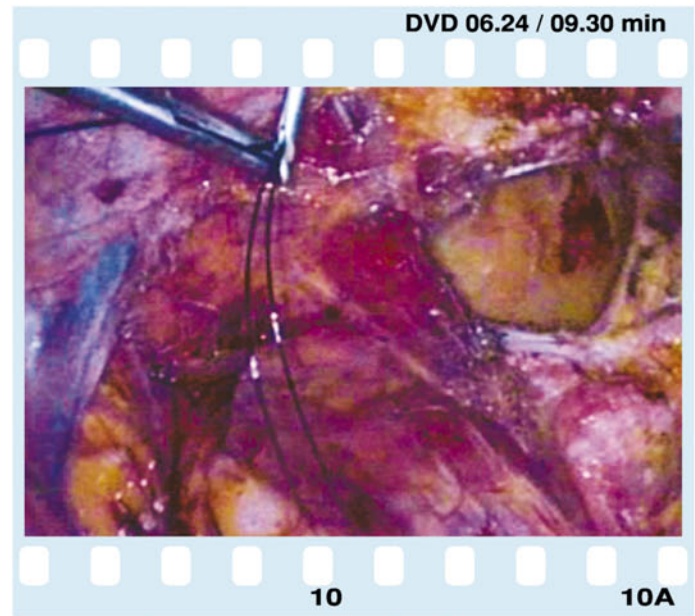
8

8A


**FIGURE 8-** En disséquant au crochet au ras de la paroi, le pourtour de chaque orifice doit être disséqué afin de réintégrer les sacs et lipomes herniaires, d'autant plus qu'il s'agit de sacs volumineux qui, laissés en place, seraient la source de séromes chroniques.



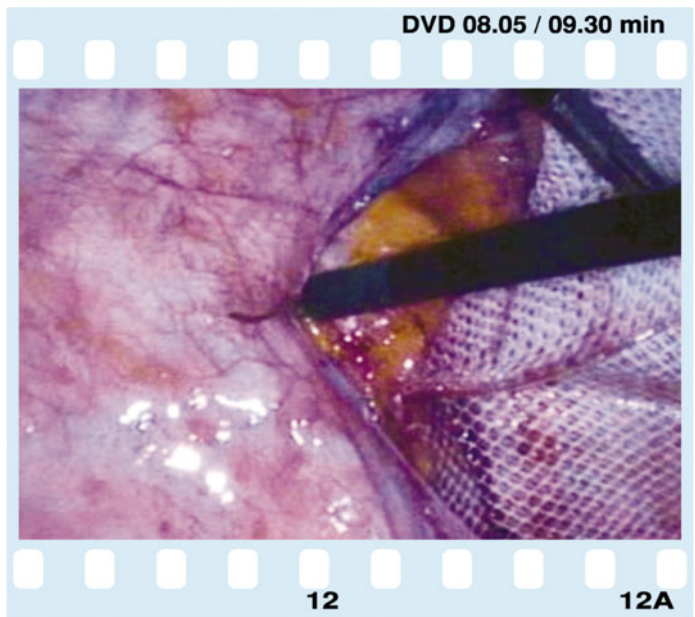
**FIGURE 9-** La vessie est refoulée en arrière et le décollement de l'espace de Retzius est poursuivi jusqu'en dessous du pubis, afin d'insérer la prothèse le plus bas possible en-dessous du bord inférieur de l'orifice d'éventration. Il est conseillé un débord de 5 cm minimum par rapport aux bords de l'orifice.



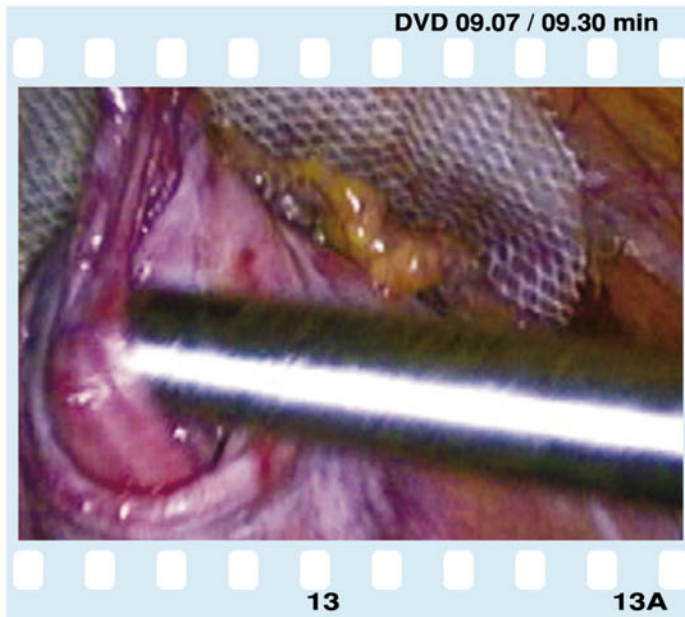
**FIGURE 10-** L'implant est suspendu à la paroi abdominale.



**FIGURE 11-** L'implant est de type composite car une partie ne pourra être recouverte par le péritoine. La face anti-adhérente est disposée vers les viscères et la vessie. La fixation est assurée par un agrafage soit résorbable soit métallique type Tacker. Il doit être réalisé avec soin après diminution de la pression intra-abdominale à 6 mmHg, en assurant une tension suffisante de l'implant qui ne doit pas bomber dans l'orifice herniaire.

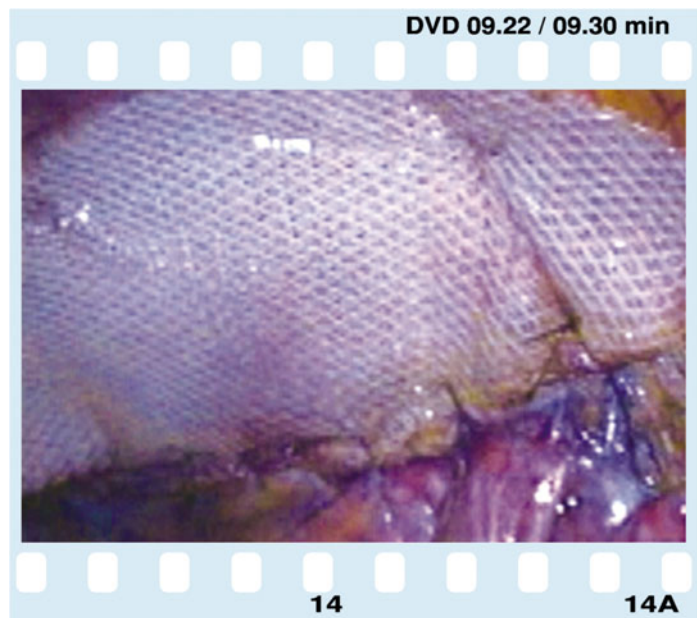


**FIGURE 12-** L'agrandissement de l'ouverture péritonéale doit être effectué pour éviter une source d'incarcération d'une anse intestinale.



**FIGURE 13-** Le péritoine est repositionné par-dessus la prothèse par agrafage ou par suture au fil résorbable en prenant paroi et prothèse.

**FIGURE 14-** La prothèse passe au-dessus de la suture péritonéale qui a été réalisée par un surjet de Vicryl, le nombre d'agrafes disponible étant insuffisant. Il est conseillé de faire porter une contention par gaine pendant un mois pour éviter la formation de sérome.



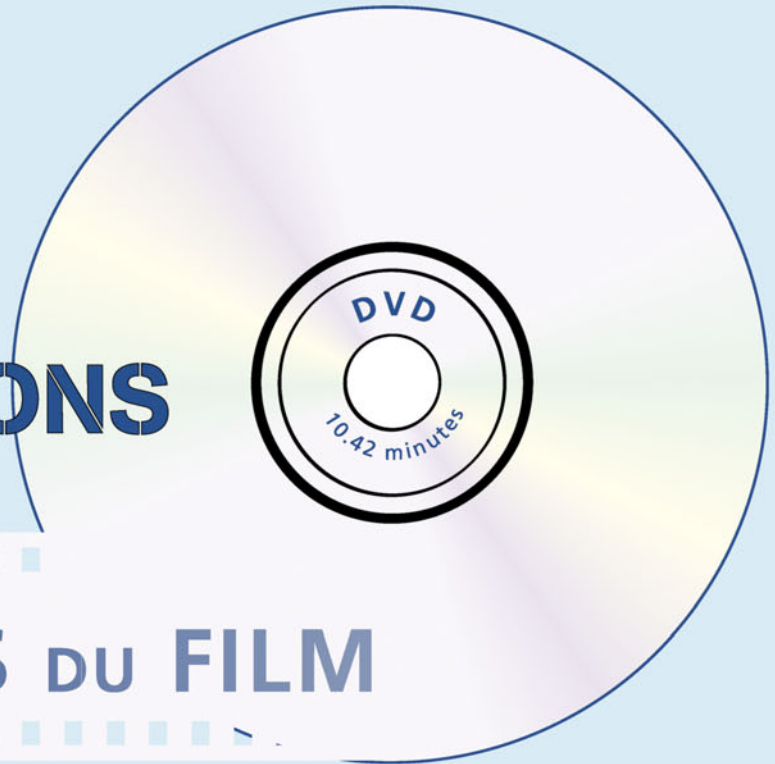

Micaela PICCOLI



Luis J. SANCHEZ

# HERNIES VENTRALES: COMPLICATIONS



AVEC

## DIAPORAMAS DU FILM

Réalisé par :

**Luis J. SANCHEZ, MD**

**Micaela PICCOLI, MD**

**CV:** Micaela Piccoli, MD.  
Chirurgienne; Nouvel hôpital "Sant'Agostino-Estense" (prof. Gianluigi Melotti) Modène, Italie.  
Membre de l'ACOI (Association Nationale des Chirurgiens Italiens) dans laquelle elle est : 1) Présidente de la Commission de Vidéochirurgie ; 2) Coordonatrice de l'Ecole Italienne de Chirurgie Laparoscopique (Directeur : prof. G. Melotti) ; 3) Professeur dans l'Ecole Italienne de la Chirurgie Endocrinienne. Membre du Conseil National SICE (Société Italienne de Chirurgie Endoscopique). Vice-présidente du Conseil Nationale CLUB of UEC (Association Italienne de la Chirurgie Endocrinienne). Secrétaire du Conseil National dans MMESA (Association Endoscopique Méditerranéenne et du Moyen-Orient). Membre d'Honneur de la Société Egyptienne de Laparoscopie et de Chirurgie Mini-invasive. Membre du Comité de la Fondation Italienne (Société de Chirurgie Herniaire Italienne - ISHES) dans EHS (Société Européenne de Hernie).

**CV:** Luis J. Sanchez, MD.  
Chirurgien de la Centre Hospitalier Universitaire Careggi Florence – Italie de 1993.  
60 articles publiés en Chirurgie Générale  
18 articles publiés en Chirurgie Herniaire  
Membre de :  
• ACOI (Ass. Chirurghi Ospedalieri Italiani),  
• SICE (Società Italiana Chirurgia endolaparoscopica),  
• SIC (Società Italiana di Chirurgia)  
• Mmesa (Mediterranean & Middle Eastern endoscopic Surgery)  
• EHS (European hernia society),  
• SECLA (Sociedad Española Cirujía Laparoscopica),  
• SIRM (Società Italiana Radiologia Mammella).

Dr. Luis José Sánchez  
Coordonnées Azienda Ospedaliera Universitaria Careggi – Florence  
Chirurgia Generale e Oncologica  
Vle Morgagni, 85 50134 Florence Italy  
luis.sanchez@tin.it  
+39 055 7947240

# HERNIES VENTRALES: COMPLICATIONS

## COMPLICATIONS PER OPERATOIRES

Hémorragies

Lésions intestinales

## COMPLICATIONS POSTOPERATOIRES

Infections

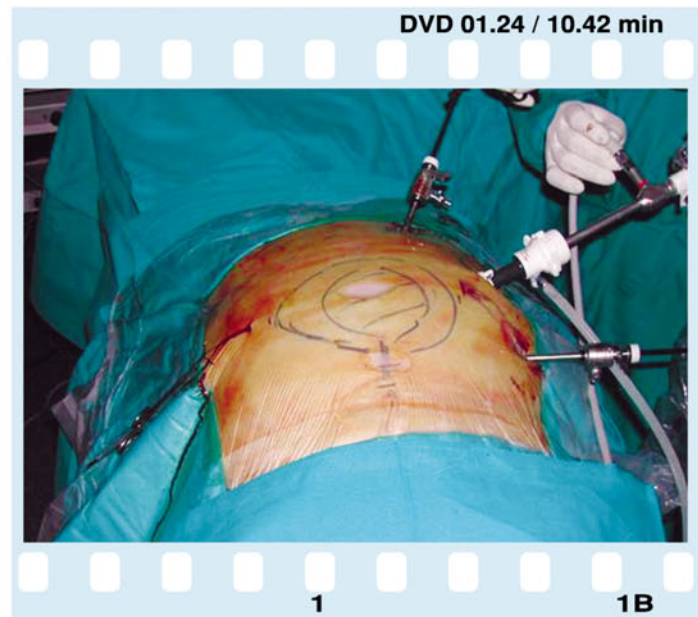
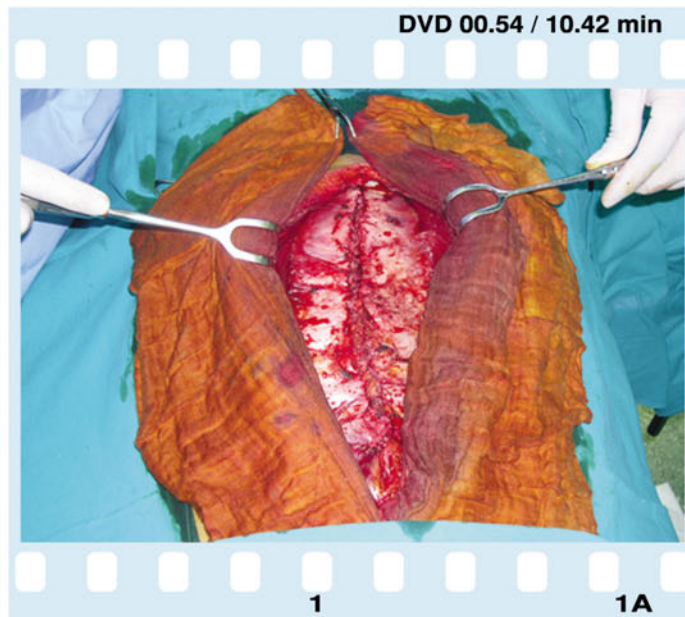
Hématomes

Occlusion intestinale

Iléus

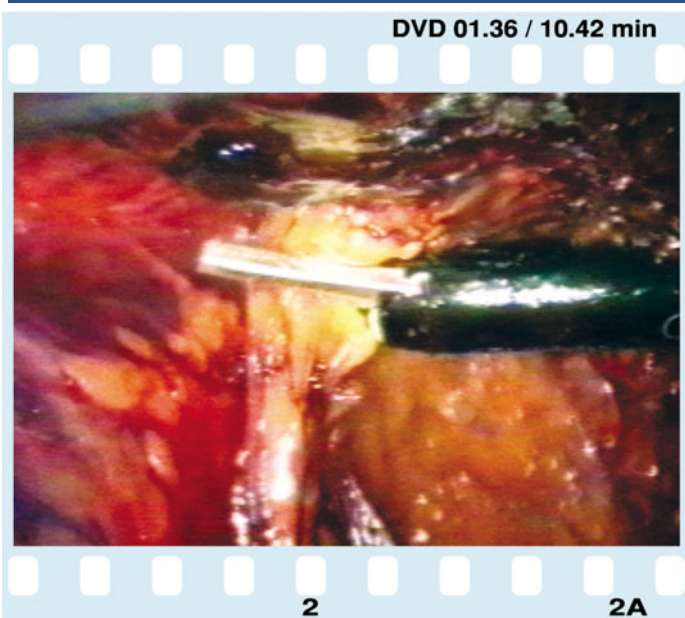
Sérome

Douleur prolongée



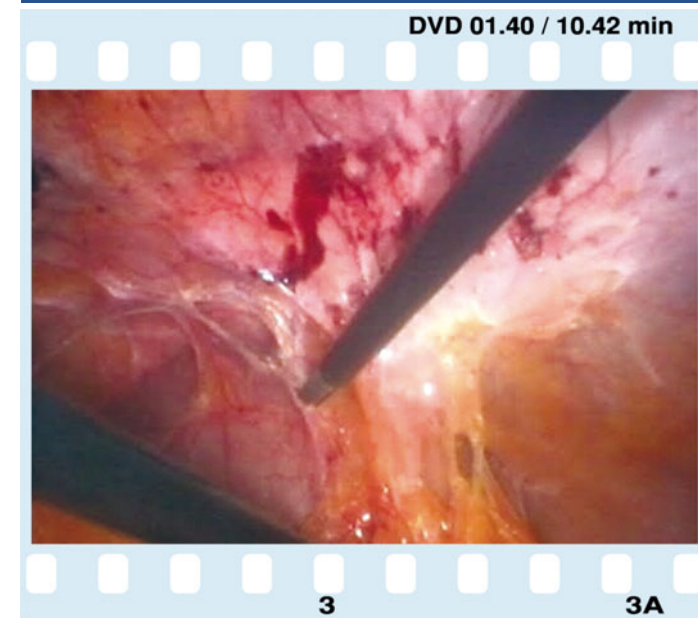
**FIGURES 1 A-B-** Dans notre expérience, et en accord avec les publications, le taux de complication est le même que ce soit pour la technique ouverte ou laparoscopique, dans certains cas, la technique laparoscopique aurait de moins bons résultats.

## HEMORRAGIE INTRA OPERATOIRE




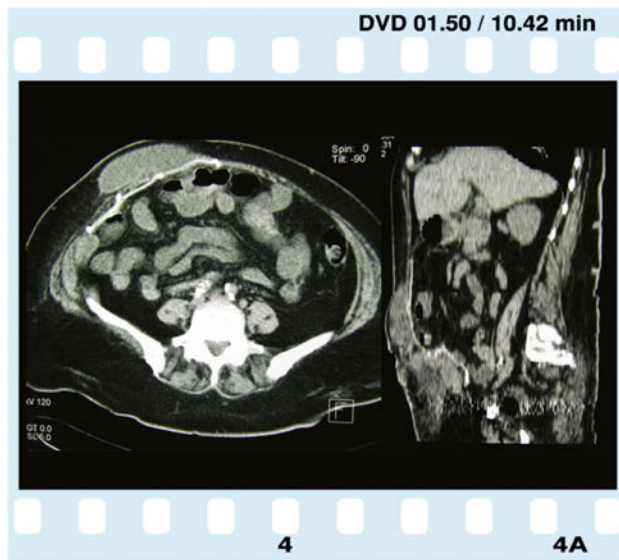
**FIGURE 2-** Les hémorragies per-opératoires sont assez fréquentes lors de l'adhésiolyse, surtout dans les cas présentant de nombreuses adhérences, où il est nécessaire d'utiliser des ciseaux froids pour éviter des lésions intestinales.

## LESIONS INTESTINALES



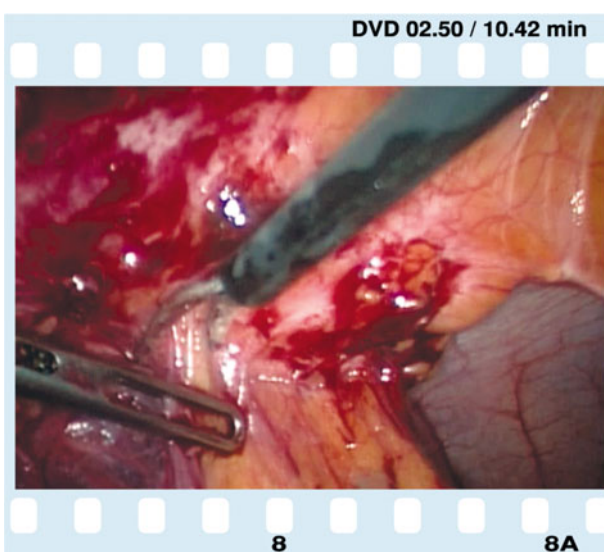
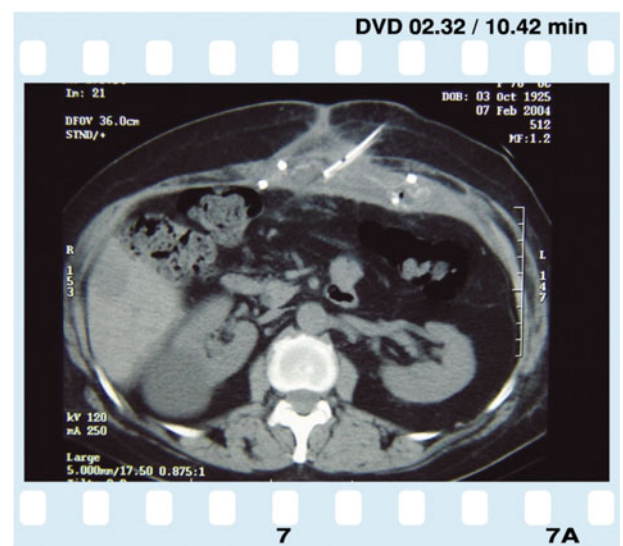
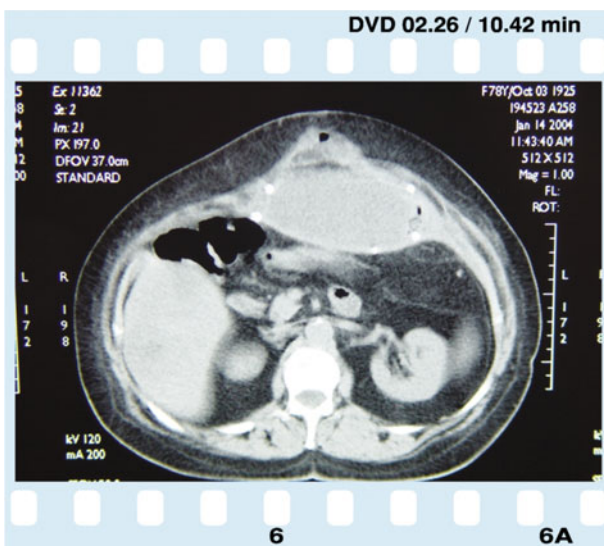
**FIGURE 3-** La plaie intestinale est une grave complication, en particulier quand on ne l'identifie pas pendant l'opération. Dans ce cas, le chirurgien n'a pas identifié les dommages de caecum pendant l'adhésiolyse. Le jour suivant, le patient a développé une péritonite diffuse et a eu besoin d'une nouvelle intervention laparoscopique pour réparer l'ouverture du caecum, pour enlever la prothèse et faire l'iléostomie.

## HEMATOMES



**FIGURES 4-5-** Les hématomes sont des complications moins sévères mais tout aussi importants. Ils se forment généralement dans le sac herniaire, au-dessus de la prothèse. Ici vous pouvez voir l'image d'un hématome au scanner, lequel a été traité de manière conservatrice.

## INFECTIONS

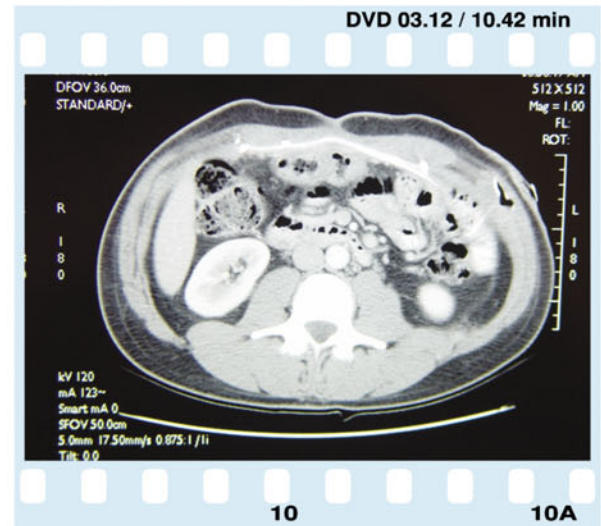
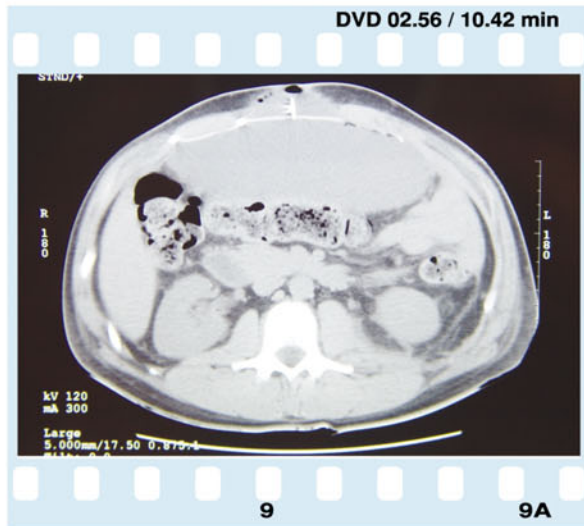


**FIGURES 6-7-8-**L'infection est une autre complication sévère. Dans ce cas la collection s'est faite à l'intérieur du sac herniaire, au-dessus de la mèche. Celle-ci a été traitée par un drain percutané.

Dans ce cas, le drainage percutané n'a pas été suffisant et une autre intervention laparoscopique a été nécessaire pour drainer la collection de pus et enlever la mèche.

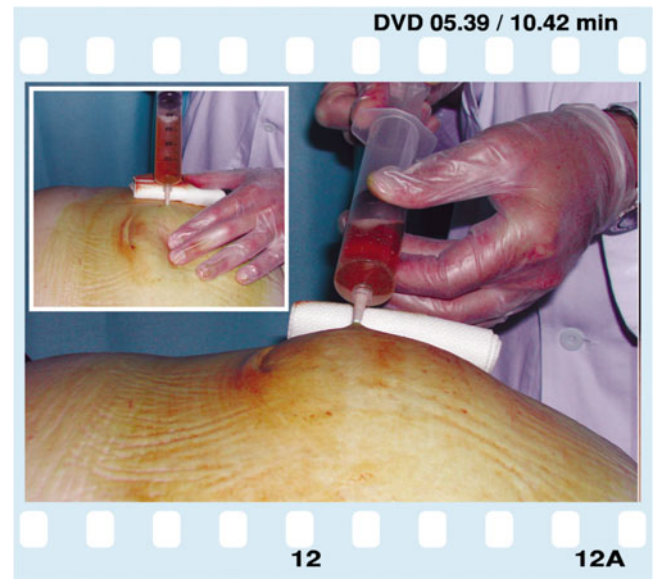
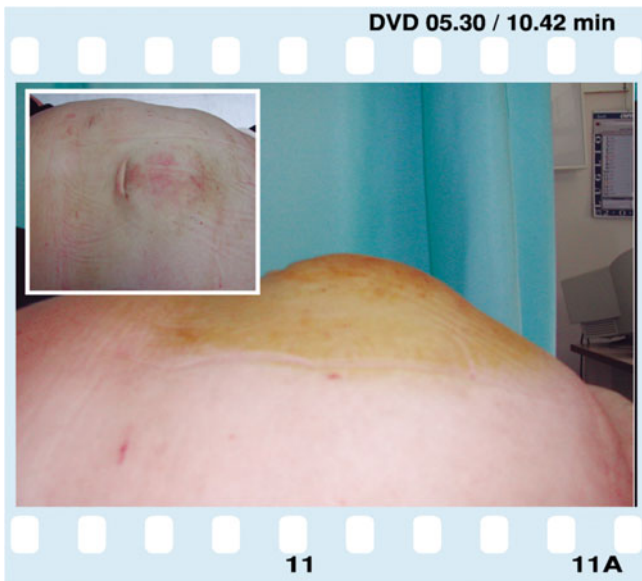
Dans cet autre cas, comme vous pouvez facilement le voir, l'infection est localisée sous la prothèse, dans la cavité abdominale, probablement due à une lésion intestinale passée inaperçue, et provoquée par l'adhésiolysse. Elle a cependant été traitée de manière conservatrice à l'aide d'un drain percutané.





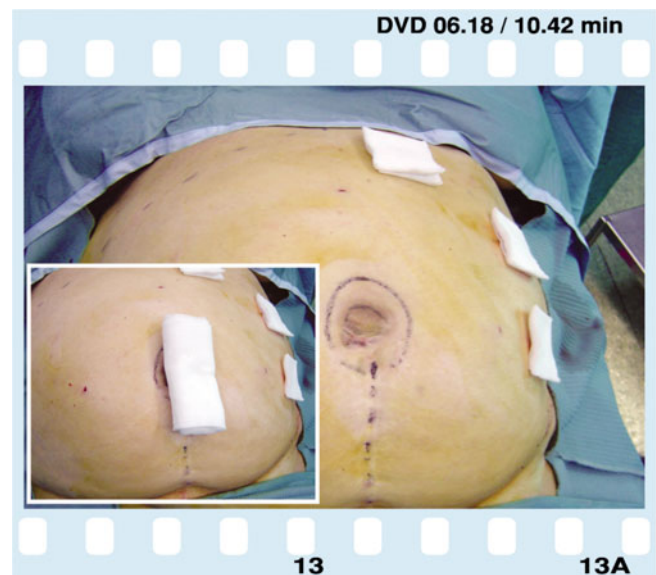
FIGURES 9-10- La tomodensitométrie montre la lésion intestinale.

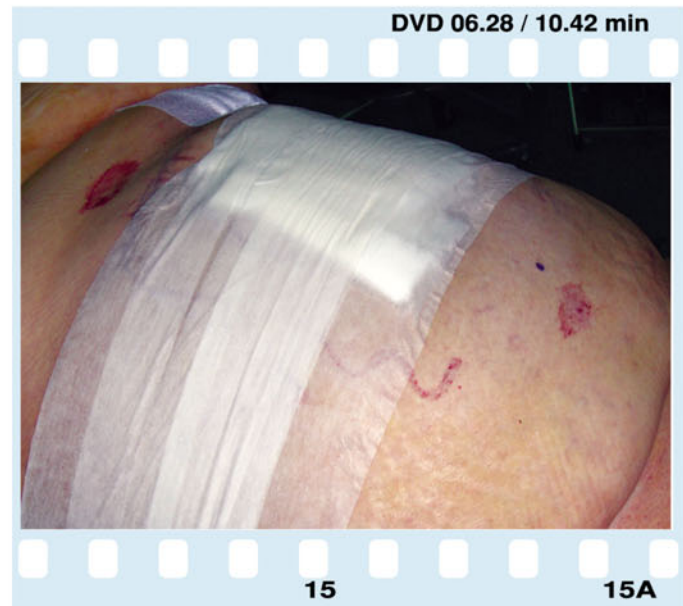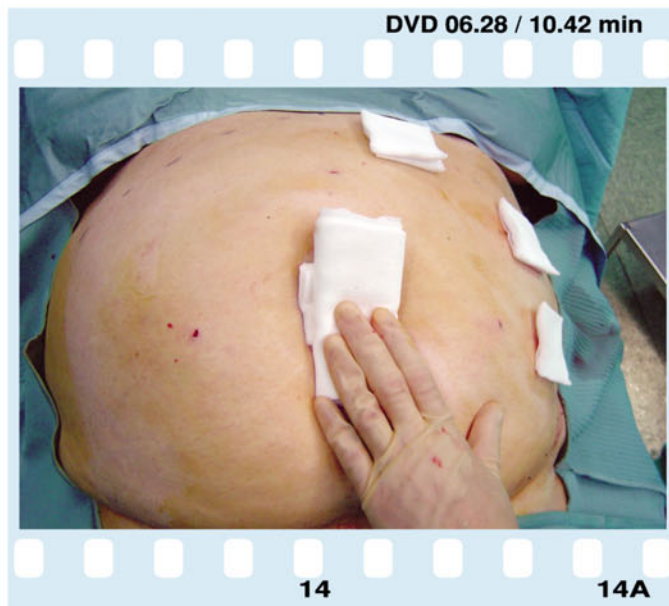
## SEROMES



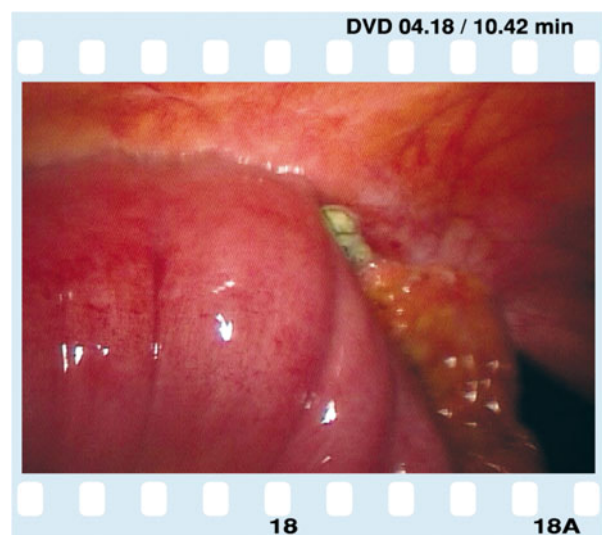
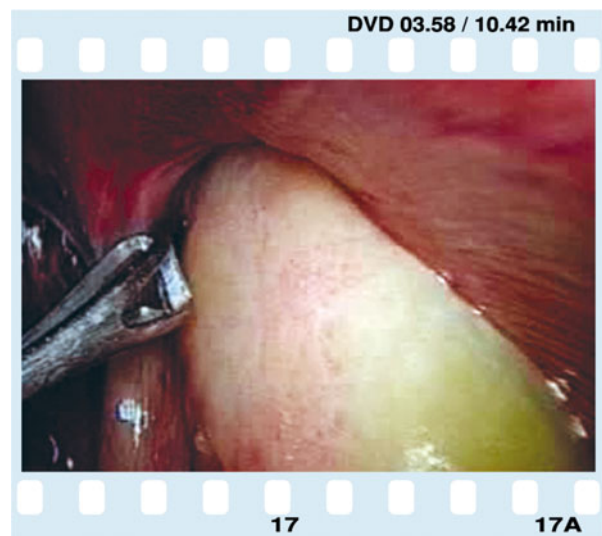
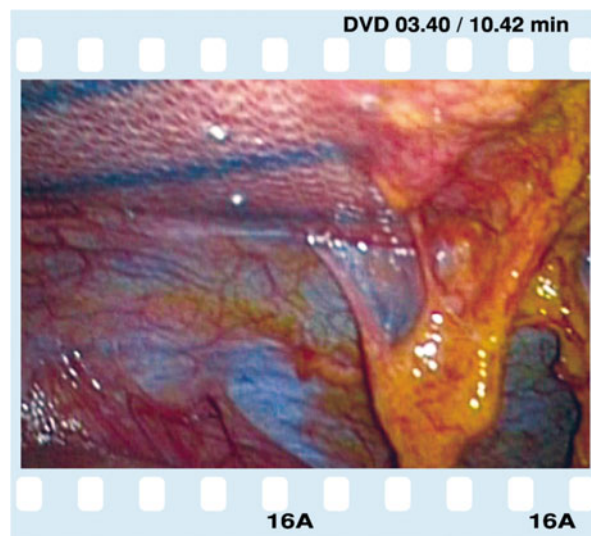
FIGURES 11-12-13-14-15- En 2004, nous avons essayé de réduire une formation de sérome en utilisant un laser argon pour favoriser l'adhésion de la paroi abdominale à la prothèse. Les résultats s'avèrent très médiocres et nous avons même eu quelques cas de nécrose de la peau comme vous pouvez le constater.

La formation de sérome est une conséquence très courante, pratiquement toujours présente et qui ne nécessite aucun traitement particulier. Dans notre expérience, nous attendons, puis nous traitons par aspiration uniquement ceux qui deviennent symptomatiques, mais cela ne s'est présenté que dans un seul cas.





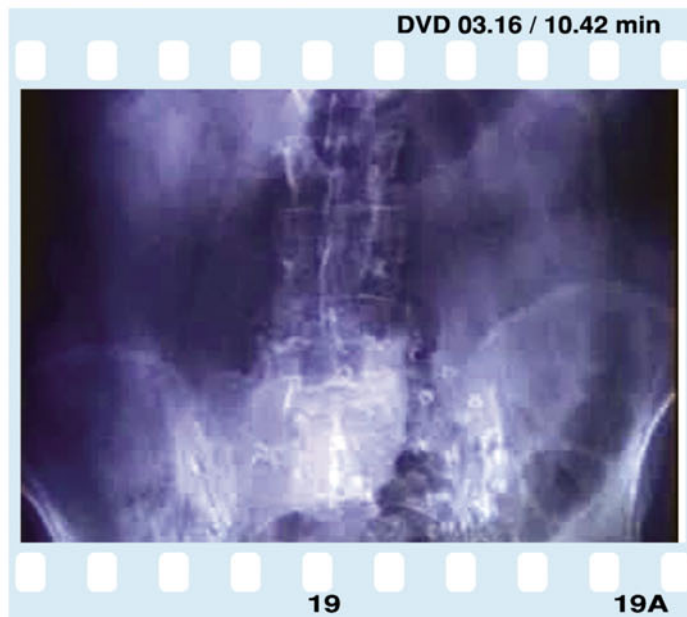
## OCCLUSION INTESTINALES



**FIGURES 16-17-18-** Les occlusion intestinales sont un autre inconvénient. Dans le premier cas, vous pouvez observer des adhésions post-opératoires, traitées facilement par laparoscopie.

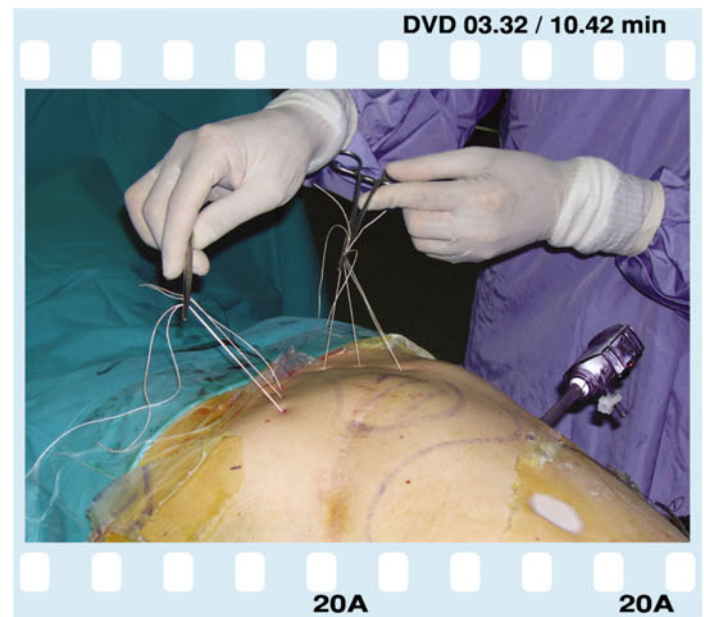
Le second cas présente une boucle d'intestin grêle coincée dans le sac herniaire ventral récurrent. Le dernier cas nous montre une rare situation dans laquelle les intestins sont fermement attachés aux clips, peut-être une conséquence d'une réaction de rejet du titanium.

## ILEUS PARALYTIQUE PROLONGE



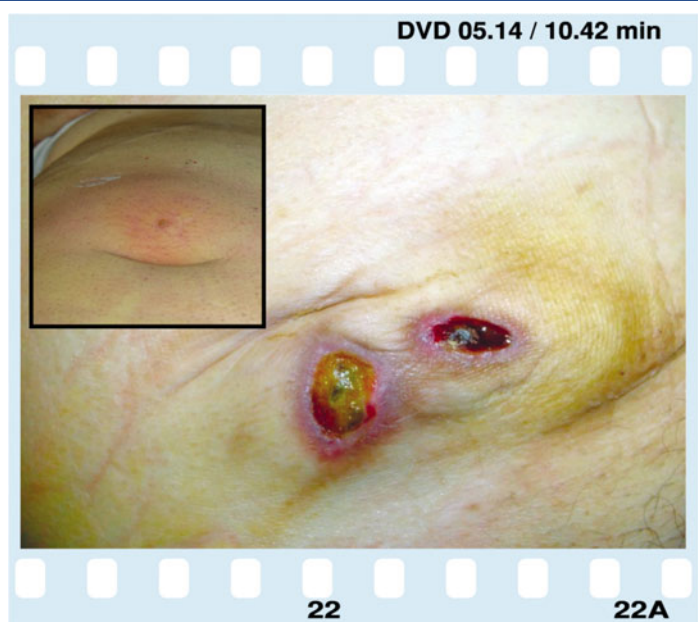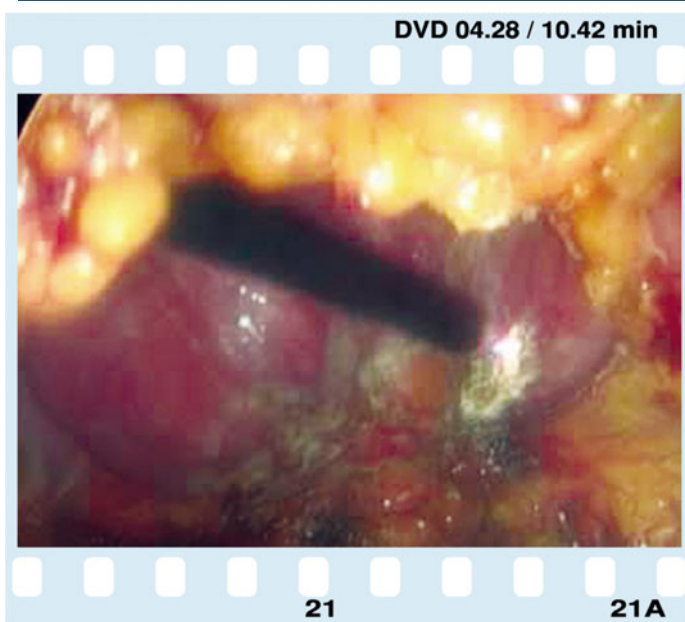
**FIGURE 19-** D'après notre expérience, un ileus paralytique prolongé est une rare complication. Cependant, si cela se produit, il faut le traiter par des anti-émétiques, une aspiration nasogastrique et une hydratation.

## DOULEUR POST-OPERATOIRE PROLONGEE



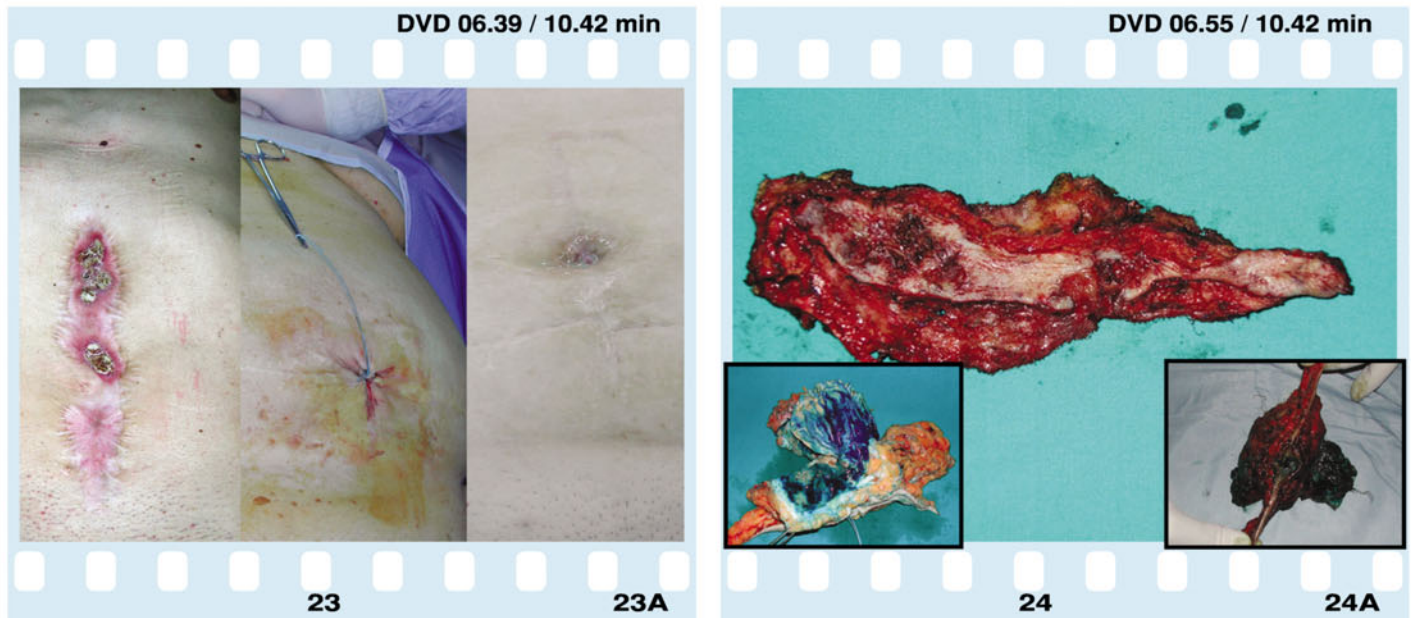
**FIGURE 20-** Les douleurs post-opératoires prolongées n'étaient pas rares au départ de notre expérience, lorsque nous utilisons des sutures transpariétales accompagnées de clips hélicaux.

## NECROSE DE LA PEAU



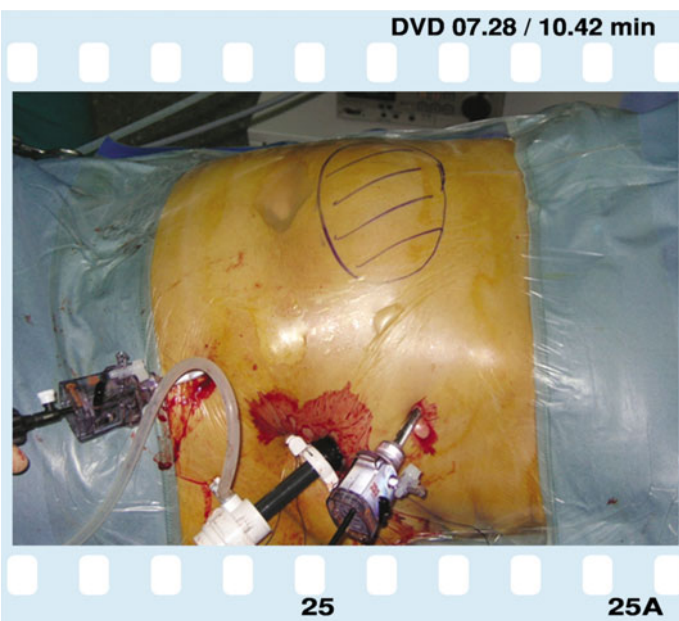
**FIGURES 21-22-** Nécrose de la peau.

## FISTULE ENTERO CUTANEE

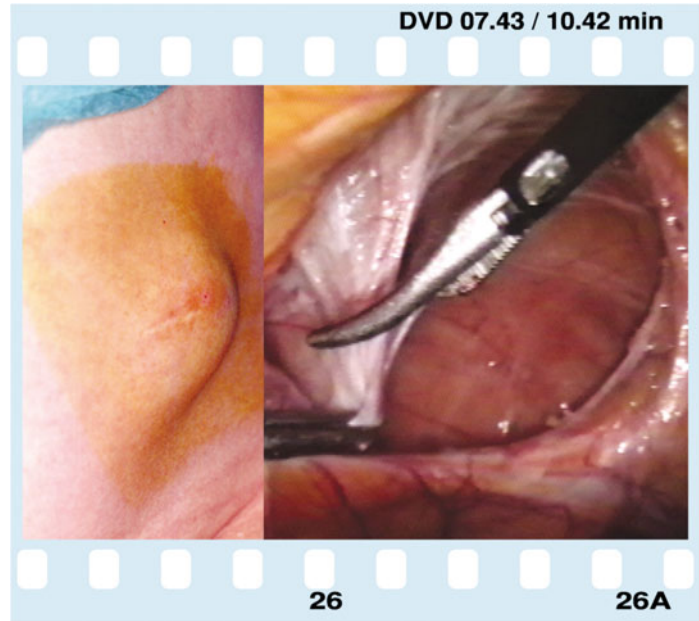


**FIGURES 23-24-** Nous n'avons jamais rencontré de fistule cutanée ou entéro-cutanée dans nos cas laparoscopiques, cela est plus courant dans les techniques ouvertes.

## HEMORRAGIE DE TROCART



## HERNIES DE TROCART



**FIGURES 25-26-** Les complications au niveau de l'entrée des trocarts, (hémorragies ou formations de hernies) peuvent être rencontrées, le chirurgien doit donc retirer les trocarts sous vision directe et suturer les incisions des trocarts lorsqu'elles dépassent 5 mm.

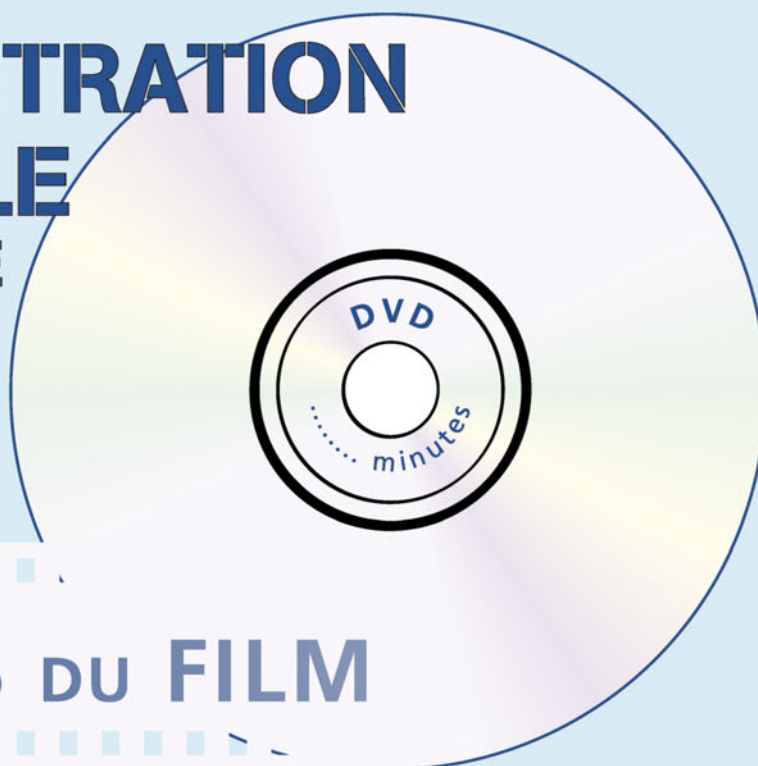## CONCLUSION

En conclusion, en dépit de ces complications possibles, notre expérience a démontré un avantage important de la technique laparoscopique par rapport à celle de la réparation ouverte.

Claude TAYAR



# CURE D'EVENTRATION PERISTOMIALE SOUS COELISCOPIE ASSISTEE PAR LE ROBOT DA VINCI



AVEC

## DIAPORAMAS DU FILM

Réalisé par :

**Dr. Claude TAYAR**

**CV:** Chirurgien des Hôpitaux de Paris (Chirurgie Viscérale et Digestive), ancien Chef de Clinique à l'Université de Paris, exerçant au CHU Henri Mondor à Créteil en France avec comme domaines de prédilection : la coelioscopie avancée, la chirurgie hépatique, la transplantation et la robotique.

Détenteur d'un certificat de Maîtrise de Sciences Biologiques et d'un Master de Sciences Chirurgicales. Chargé d'enseignement à la faculté de médecine Paris XII et chercheur à l'UMR CNRS 7054.

Auteur d'une vingtaine d'articles indexés dans Medline, de plusieurs dizaines de communications scientifiques nationales et internationales et de plusieurs chapitres de livres de chirurgie.

Dr. Claude TAYAR  
claude.tayar@hmn.aphp.fr

# CURE D'ÉVENTRATION PERISTOMIALE

## SOUS COELIOSCOPIE ASSISTÉE PAR LE ROBOT DA VINCI

**INTRODUCTION DU FILM** : Patient de 52 ans opéré d'une amputation abdomino-périnéale laparoscopique 4ans auparavant pour adénocarcinome, obèse morbide, en rémission actuellement, qui présente une volumineuse éventration péri-stomiale.

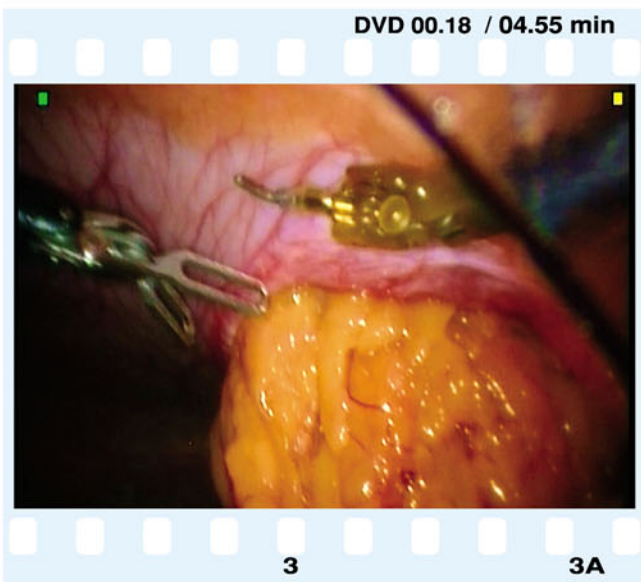
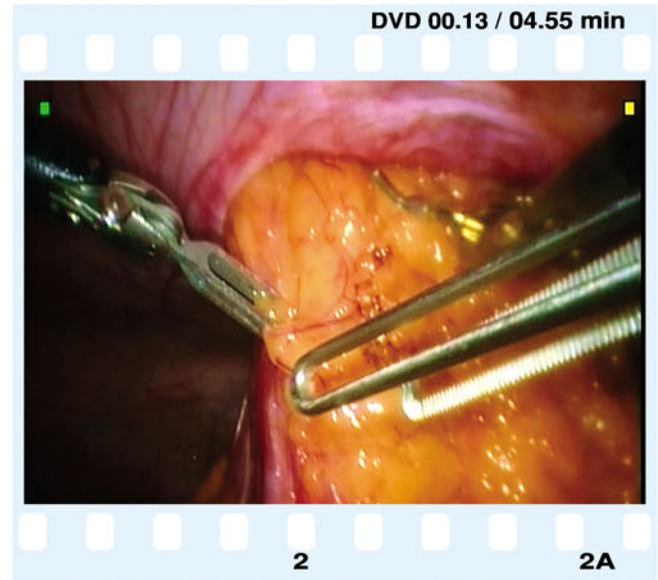

**PROTHESES UTILISEES** : Prothèse bi-face Pariétex Covidien®.

### DEROULEMENT DE LA TECHNIQUE :

- Accès et installation des trocars: Open coelioscopie dans le quadrant abdominal diamétralement opposé à la stomie puis mise en place du trocart optique de 12 mm du Robot. Introduction sous contrôle visuel de part et d'autre du trocart optique des deux trocars opérateurs de 8 mm du Robot.
- Dissection : Libération du contenu de l'éventration en le réintégrant dans la cavité abdominale.
- Mise en place de la prothèse : celle-ci sera introduite par un trocart d'accès de 12 mm Versastep qui servira ultérieurement d'accès pour l'aide opératoire. Cette plaque est préfendue pour la stomie et sa taille dépasse de 5 cm les berges du déficit aponévrotique de l'éventration. Elle sera fixée par deux couronnes de points exclusivement intra-abdominaux de fil non résorbable tressé 1: la première sur le collet de l'éventration et la 2<sup>ème</sup> sur le bord libre de la plaque. Les points seront espacés de 1,5 cm. Cette fixation sera réalisée en réduisant la pression du pneumopéritoine à 8mm de Hg.

**REMARQUES DE L'AUTEUR** : Cette technique comporte les avantages de la coelioscopie (conservation pariétale et exploration de la cavité abdomino-pelvienne) en palliant plusieurs des inconvénients de la coelioscopie (fixation à l'aponévrose postérieure par une suture intra-corporelle sans Tacks ni suture transfixiante totale, réduction du risque d'infection de la plaque et position ergonomique et confortable du chirurgien).

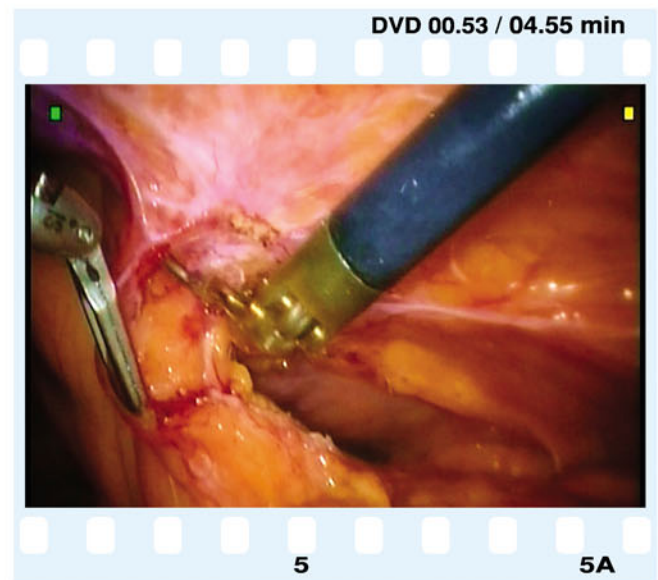
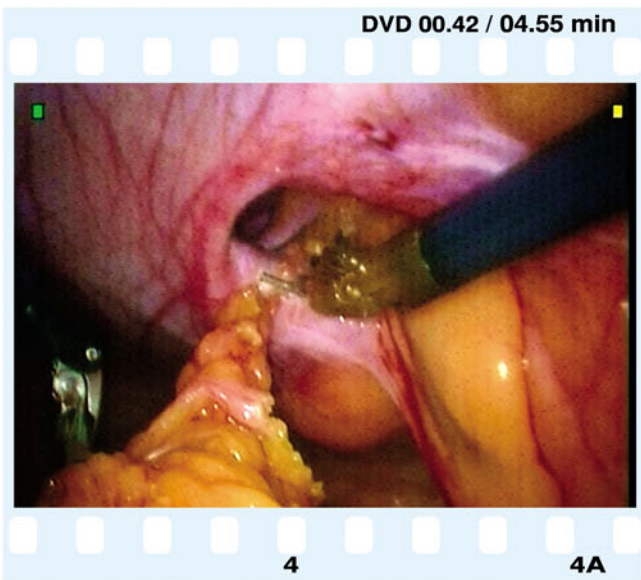
**CONCLUSION** : Cette technique pourrait engendrer moins de douleurs post-opératoires et moins de récidives que la coelioscopie conventionnelle (étude prospective randomisée en cours) mais présente des inconvénients propres: le coût très élevé, la durée et l'encombrement du bloc opératoire.

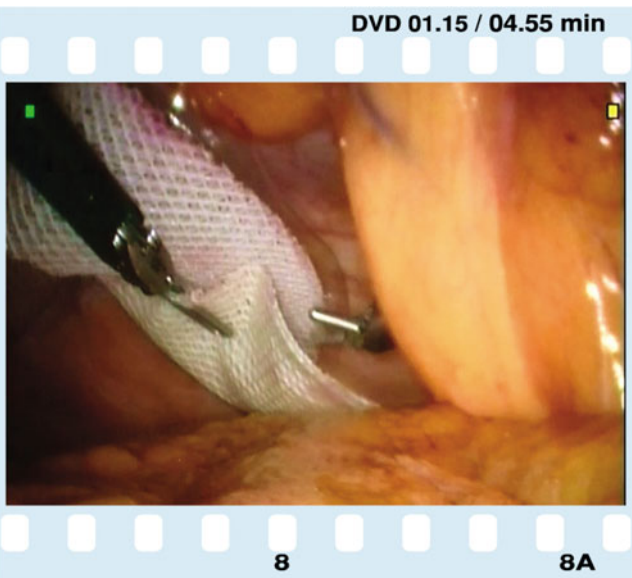
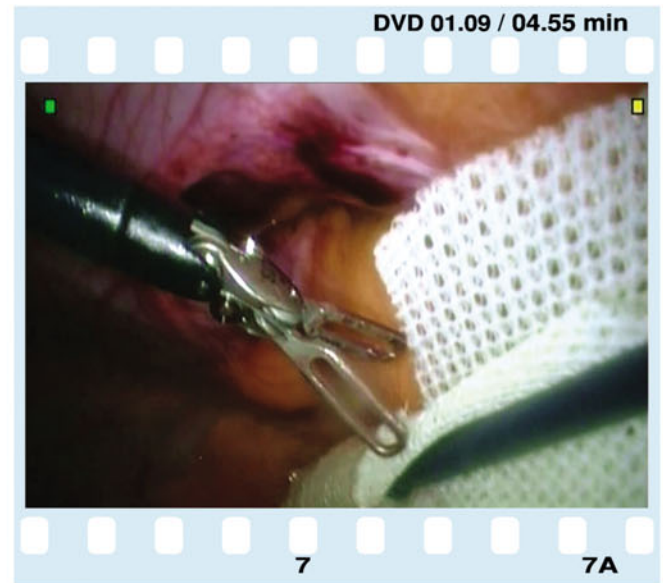
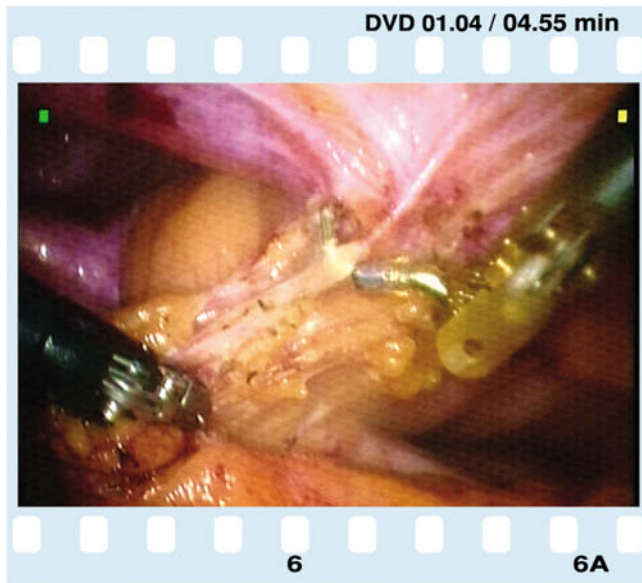


**FIGURE 1** - Préparation de Robot, installation des trocarts.

**FIGURES 2-3-4**- Libération du contenu de l'éventration en le réintégrant dans la cavité abdominale.

**FIGURE 5** - Dissection des adhérences autour du stoma.

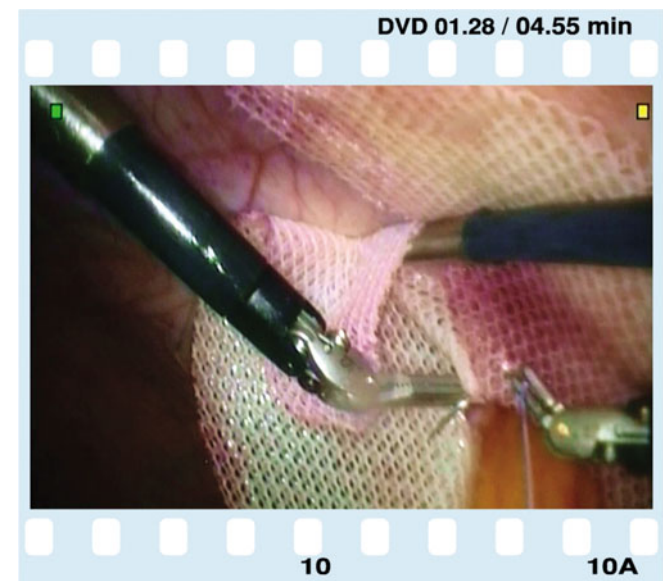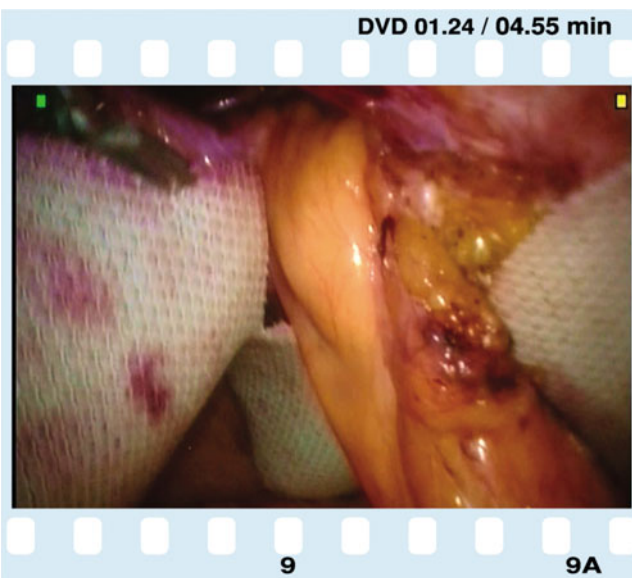




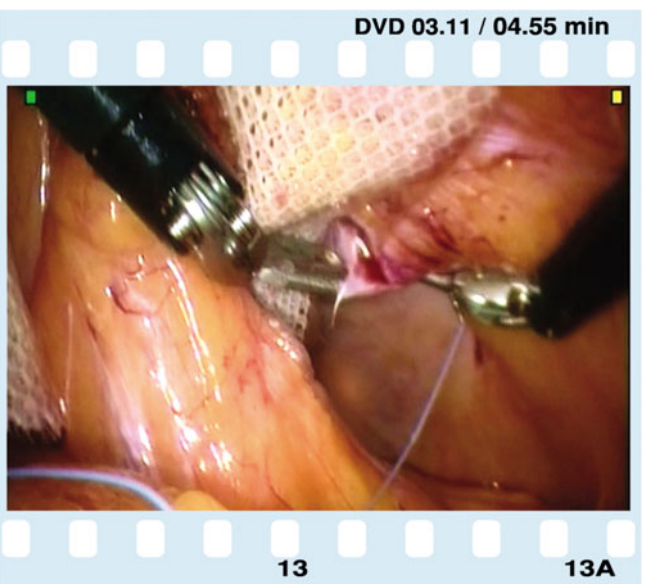
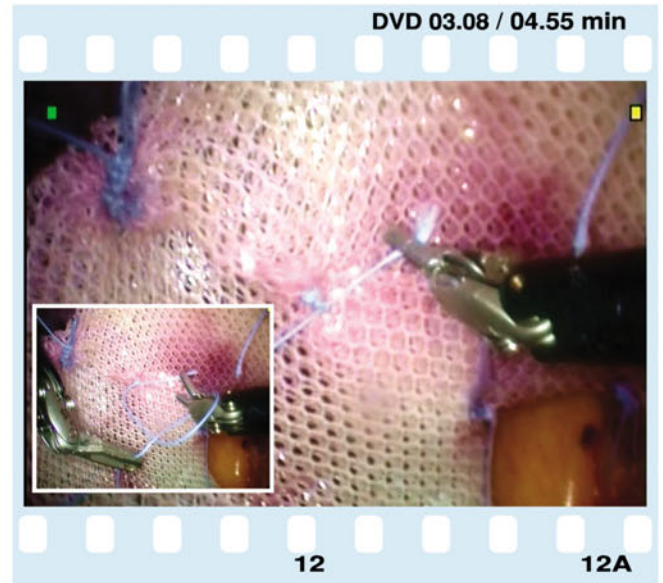
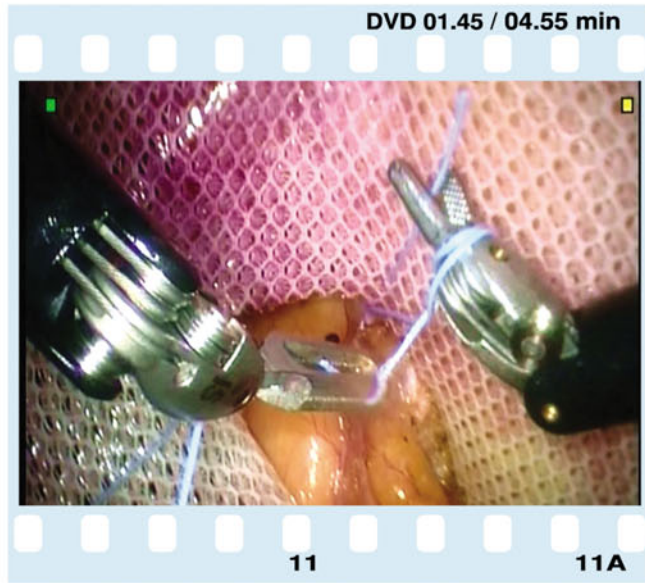
**FIGURE 6** - Dissection des adhérences autour du stoma.

**FIGURE 7-8-9**- La prothèse sera introduite par un trocart d'accès de 12 mm Versastep.

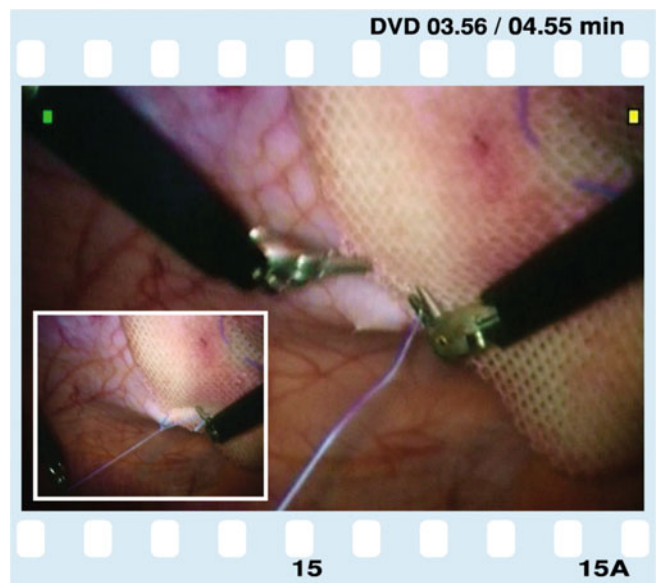
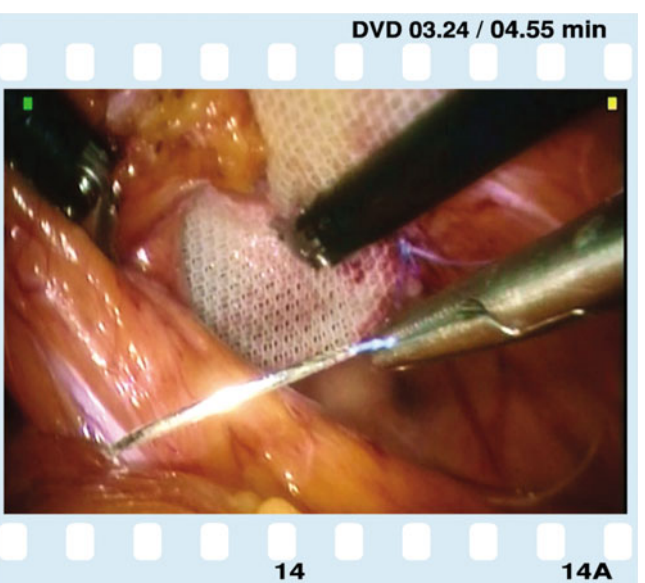
**FIGURE 10** - Cette plaque est préfondue pour la stomie et sa taille dépasse de 5 cm les berges du déficit aponévrotique de l'éventration.

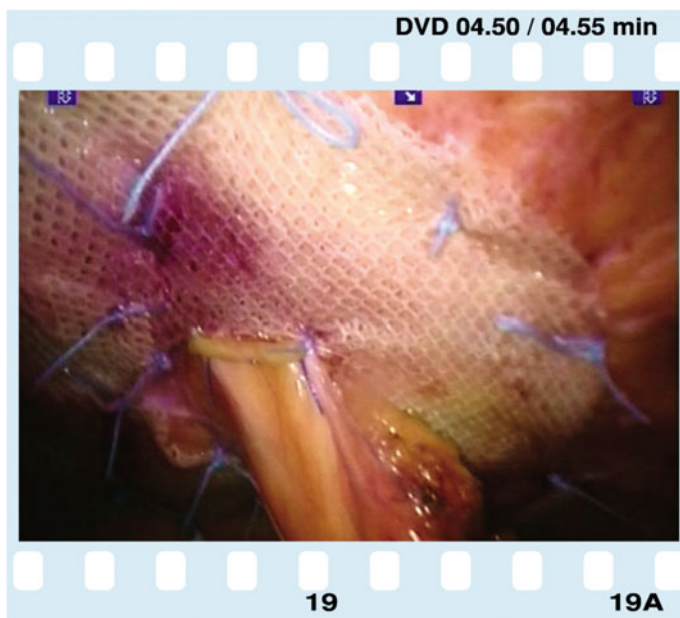
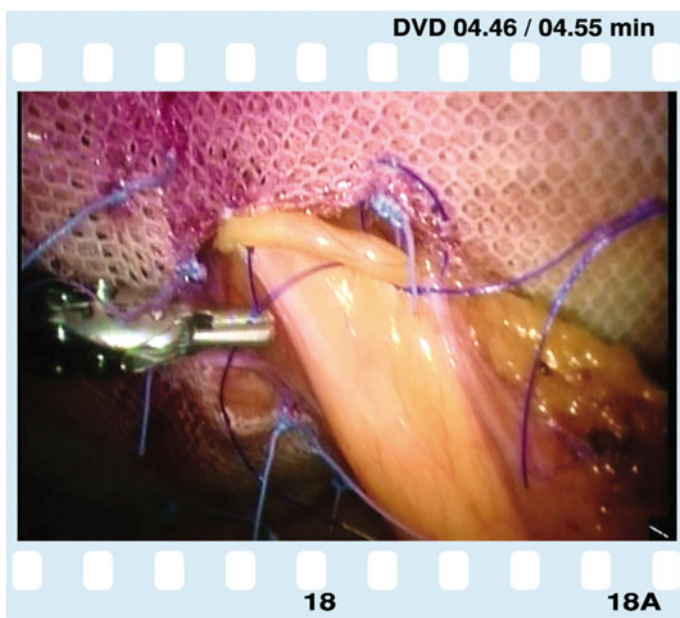
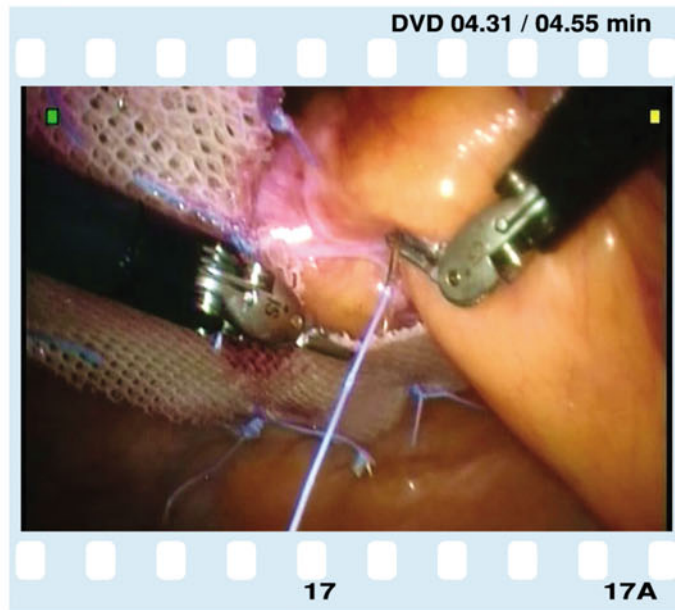
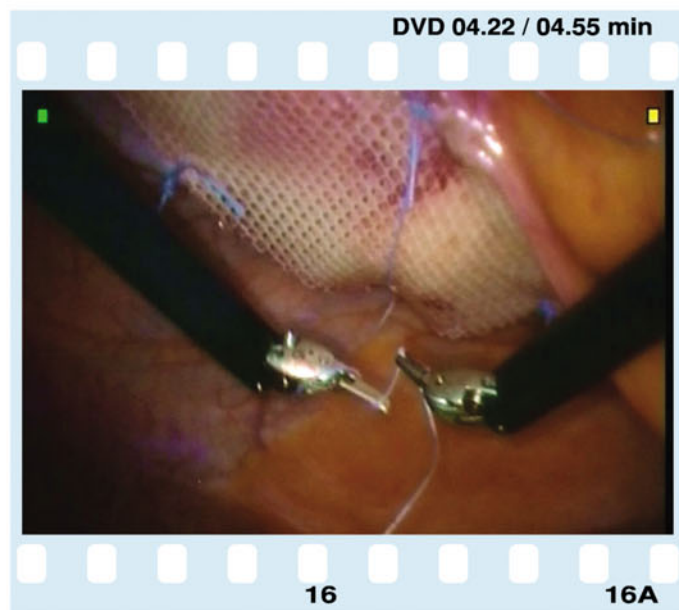






**FIGURES 11 -12-13-14-15-** Cette plaque préfabriquée sera fixée par deux couronnes de points exclusivement intra-abdominaux de fil non résorbable tressé.





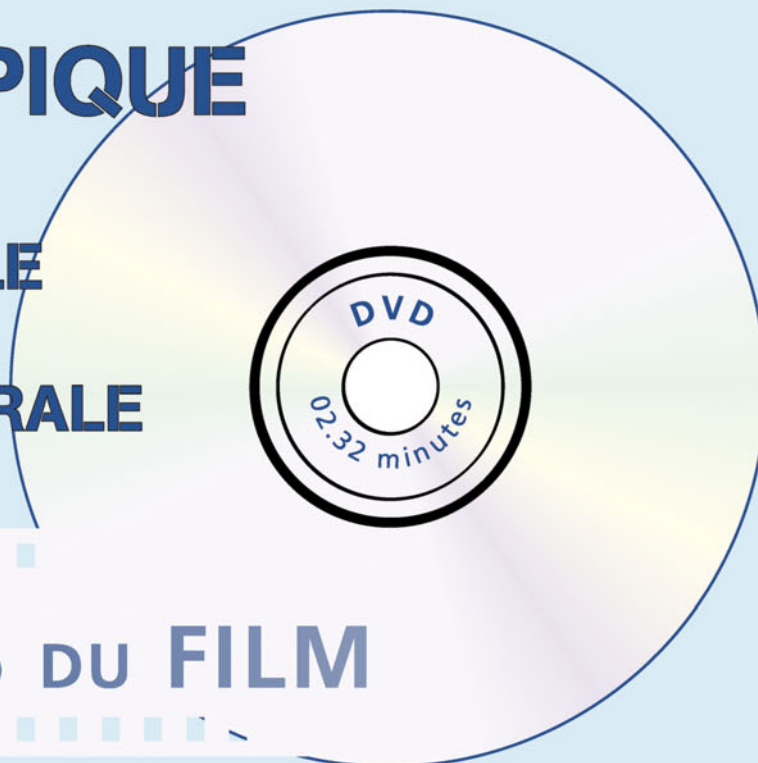**FIGURES 16-17-18-19** - Les points seront espacés de 1,5 cm. Cette fixation sera réalisée en réduisant la pression du pneumopéritoine à 8 mm de Hg.

K.K.J. CATHENIS

Filip MUYSONS



# REPARATION LAPAROSCOPIQUE DE RECIDIVE APRES CURE INITIALE LAPAROSCOPIQUE DE LA HERNIE VENTRALE ET INCISIONNELLE



AVEC

## DIAPORAMAS DU FILM

Réalisé par:

**Dr. Filip MUYSONS**

Avec la collaboration de:

**Koen K.J. CATHENIS Dietrich J.L. De MEY, Donald A.B. CLAEYS**

**CV:** President of the Belgian Section for Abdominal Wall Surgery  
Congress President for the European Hernia Society 2011

Dr. FILIP MUYSONS  
Algemene en Thoracale Heelkunde  
A.Z. Maria Middelaes Gent  
tel: 00 32 92607181  
fax: 00 32 92607175  
filip.muysons@azmmsj.be

# REPARATION LAPAROSCOPIQUE DE RECIDIVE APRES CURE INITIALE LAPAROSCOPIQUE DE LA HERNIE VENTRALE ET INCISIONNELLE

**INTRODUCTION DU FILM** : La réparation laparoscopique de la hernie ventrale et incisionnelle a été exécutée avec un taux de récurrence de 4.3% dans les plus grandes séries récentes avec un suivi moyen de plus de 12 mois. Plusieurs réparations de récurrence après la réparation avec de prothèse des hernies ventrales ont été décrites.

**PROTHESE UTILISEE** : – ePTFE (Dualmesh Plus avec orifices).  
Prothèses utilisées pendant la première opération qui concernent 10 cas au total:  
– Dualmesh Plus® 6 cas.  
– Parietex® 4 cas.

**FIXATION** : – “Double couronne avec agrafes en spirale ” (Protack®).

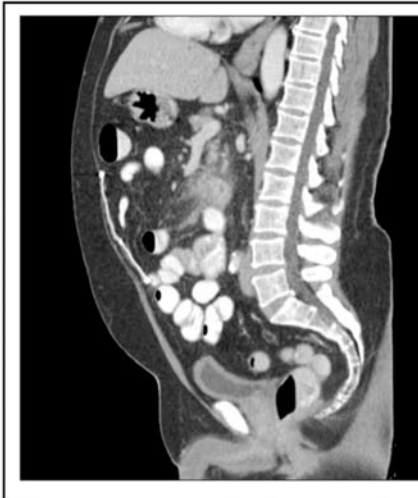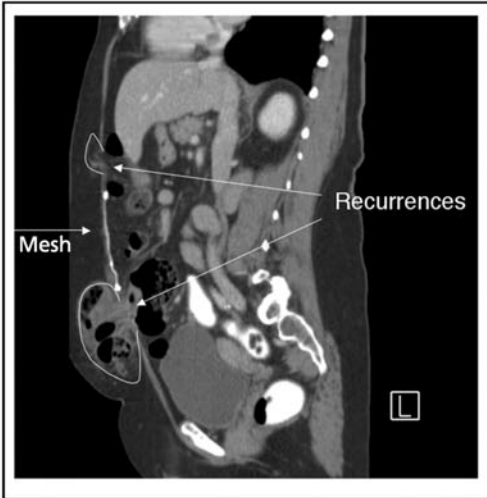
**DEROULEMENT DE LA TECHNIQUE** :

- Libération des adhérences du grand opération sur la prothèse initiale.
- Dissection du défaut d'éventration.
- Introduction de la nouvelle prothèse (Dualmesh Plus).
- Recouvrement du défaut et de la prothèse initiale (partielle ou totale) avec la prothèse ePTFE.
- Fixation de la prothèse avec des agrafes en couronne.

**REMARQUES DE L'AUTEUR** : Aucun effet nuisible de l'utilisation de deux prothèses l'une sur l'autre n'a été produit.

**CONCLUSION** : Dans la série de dix cas, l'abord laparoscopique aux récurrences après LVIHR, a pu être effectué efficacement avec peu de complications.

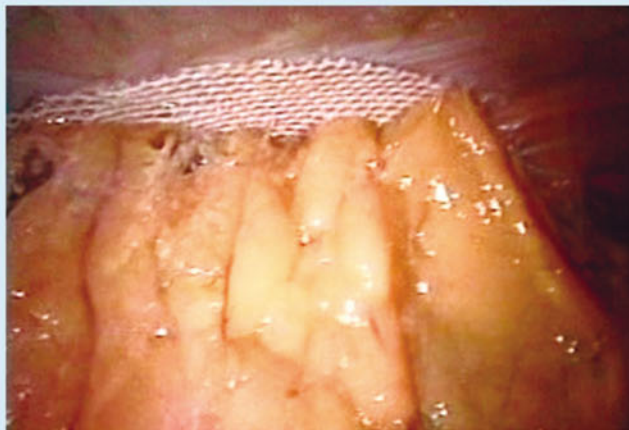
## REPARATION LAPAROSCOPIQUE DE RECIDIVE APRES UNE PREMIERE REPARATION FAITE AVEC PARIETEX®



**FIGURE 1-** La tomodensitométrie préopératoire qui montre les récides supérieures et inférieures de la prothèse Parietex.

**FIGURE 2-** Tomodensitométrie à un an après une deuxième opération.

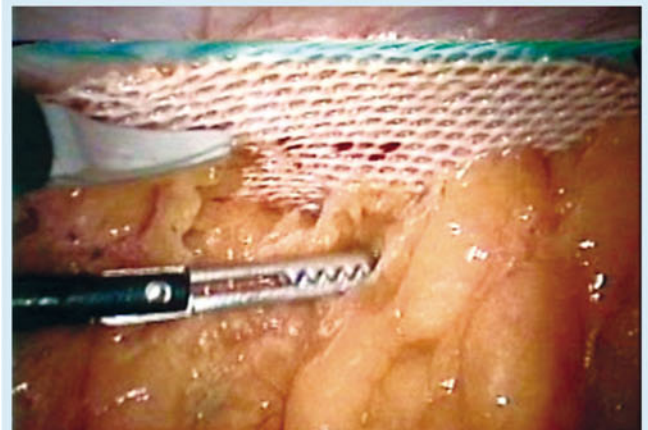
DVD 00.07 / 02.12 min



3

3A

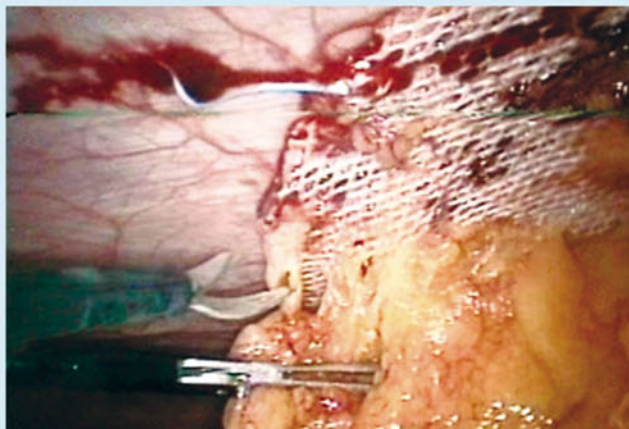
DVD 00.14 / 02.12 min



4

4A

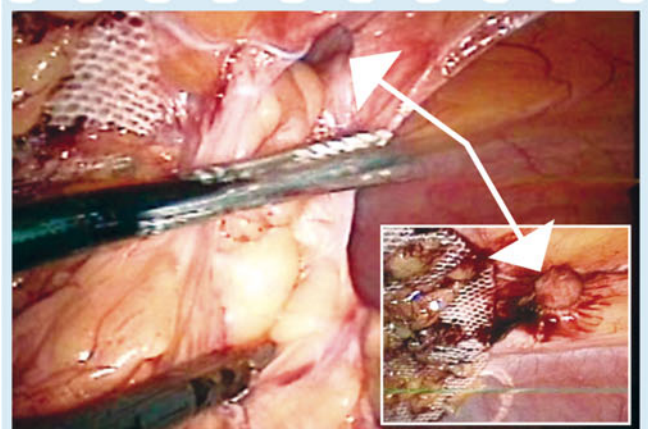
DVD 00.24 / 02.12 min



5

5A

DVD 00.50 / 02.12 min

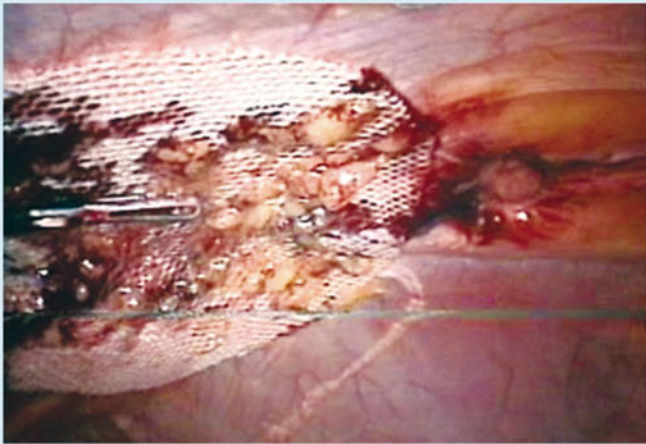


6

6A

**FIGURES 3-4-5-6-** Vue laparoscopique des adhérences sur la prothèse Parietex. Libération des adhérences avec des ciseaux froids. Vue du défaut herniaire récidivé à proximité de la prothèse.

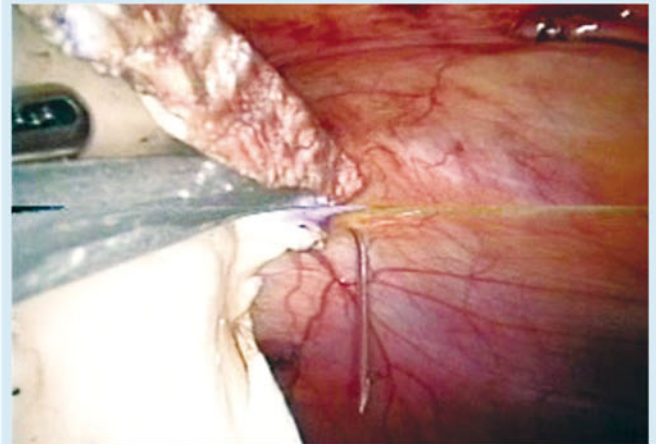
DVD 01.28 / 02.12 min



7

7A

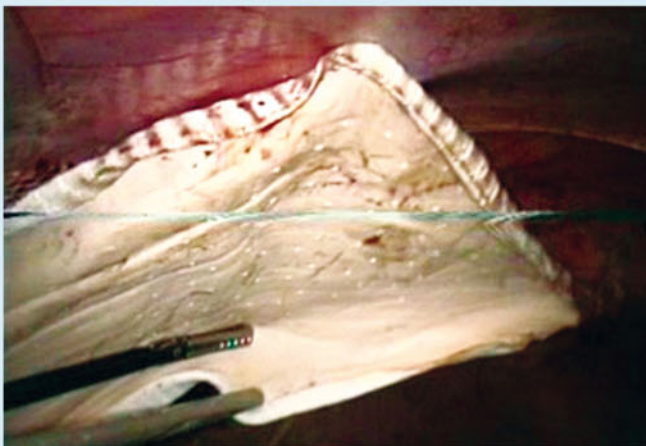
DVD 01.34 / 02.12 min



8

8A

DVD 01.42 / 02.12 min



9

9A

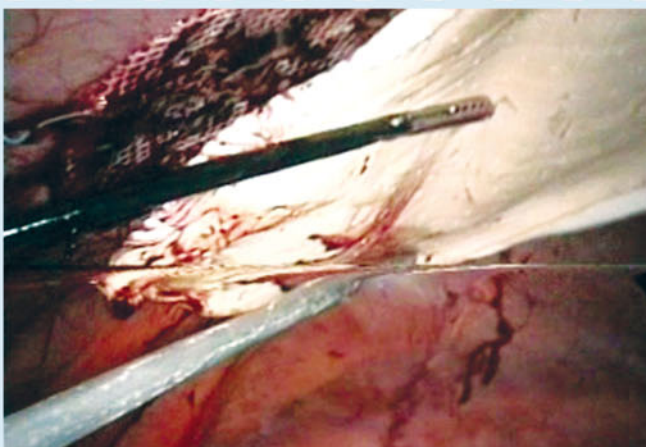
**FIGURE 7-** Vue du défaut herniaire récidivé à proximité de la prothèse.

**FIGURE 8-** Début de la fixation de la prothèse ePTFE.

**FIGURES 9-10-** Recouvrement et fixation sur la prothèse initiale Parietex et sur le défaut d'éventration.

**FIGURE 11-** Vue finale de la prothèse ePTFE couvrant le défaut d'éventration en même temps que la prothèse initiale Parietex.

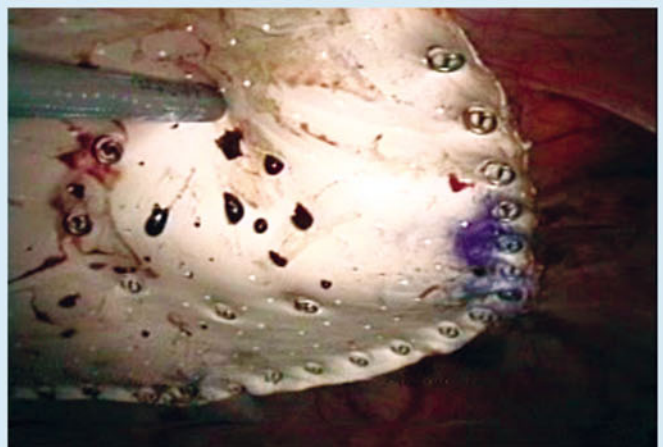
DVD 01.52 / 02.12 min



10

10A

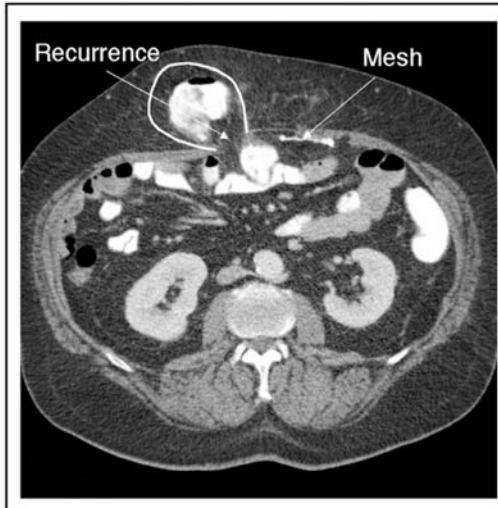
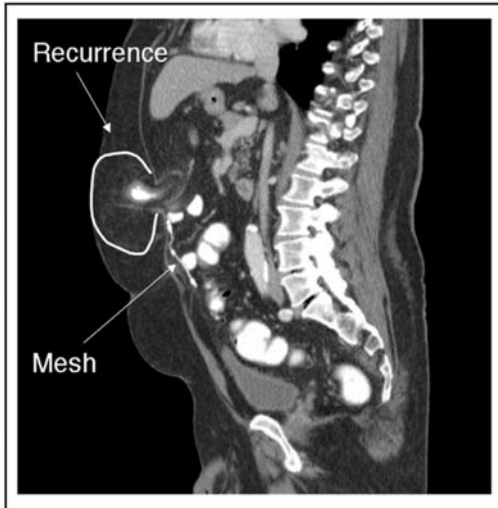
DVD 02.10 / 02.12 min



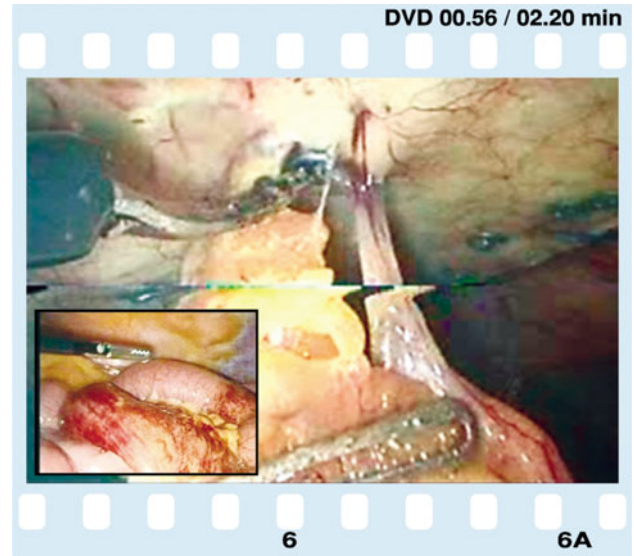
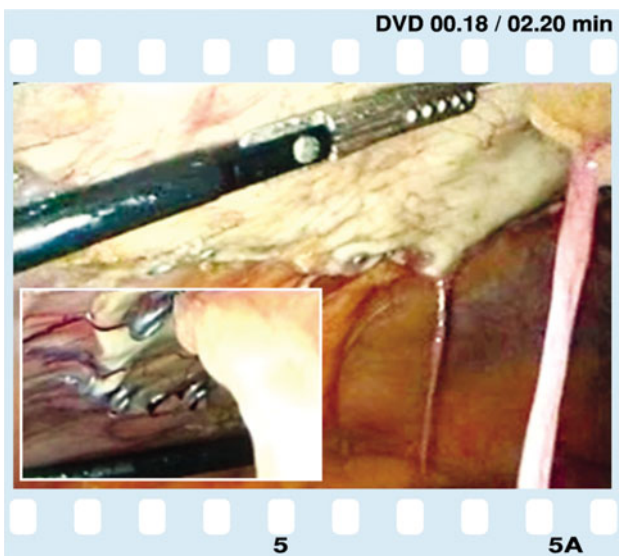
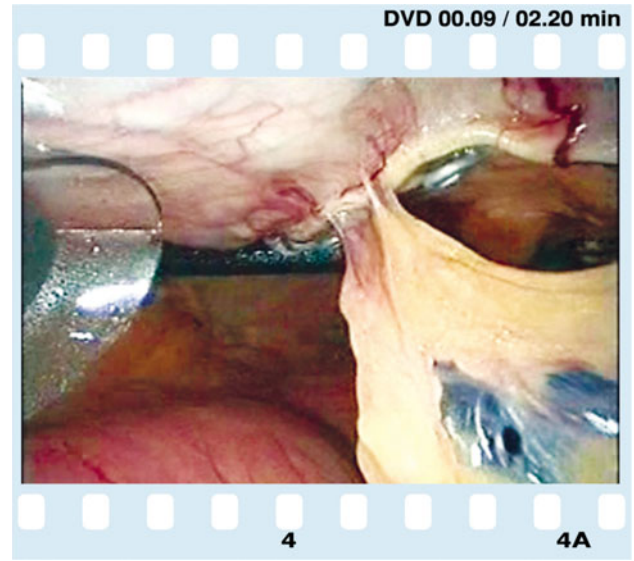
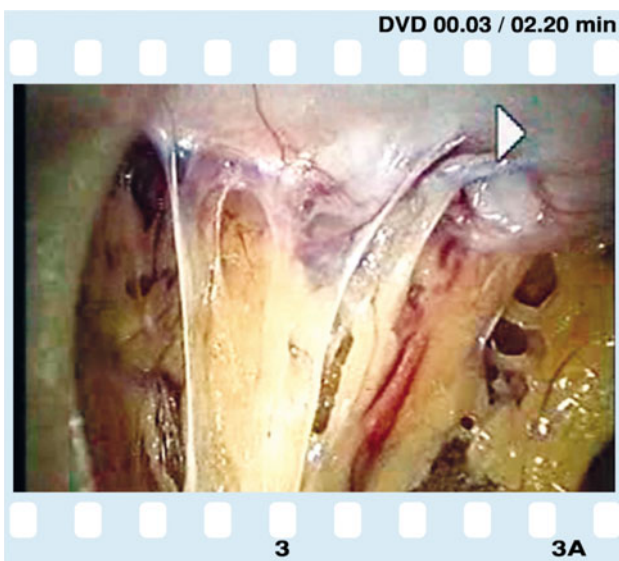
11

11A


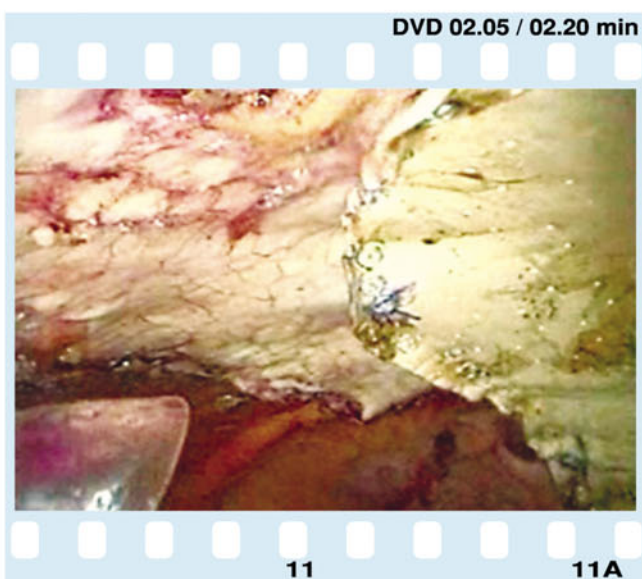
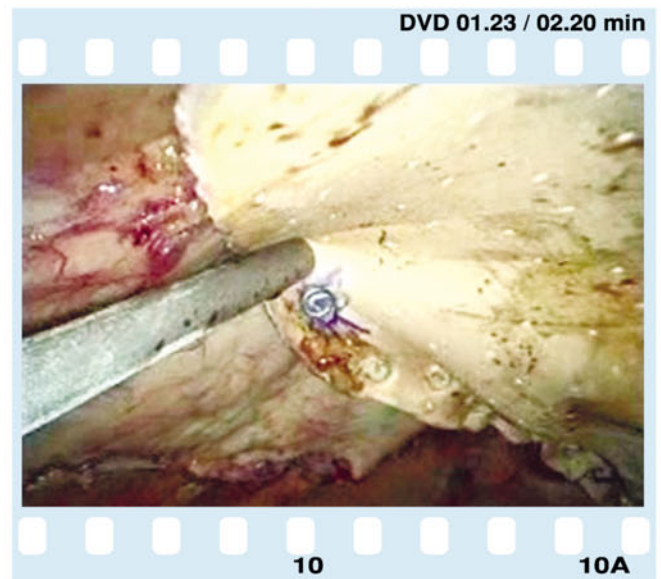
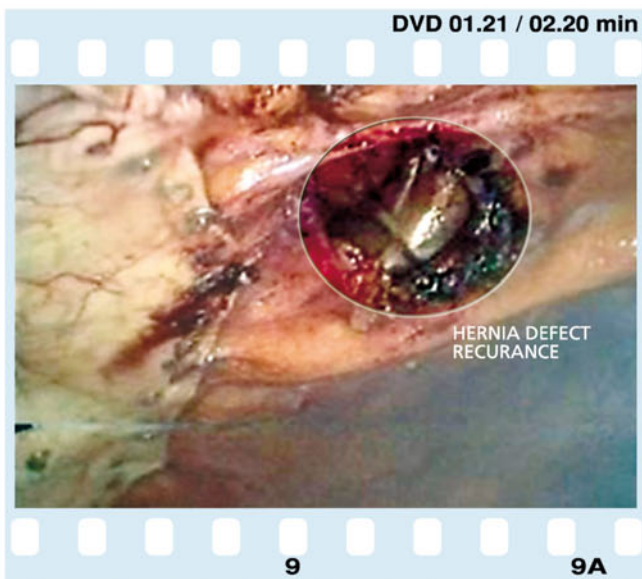
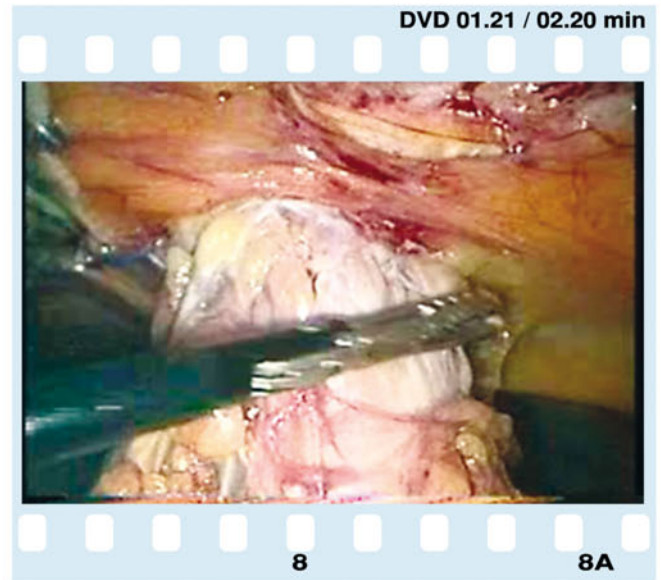
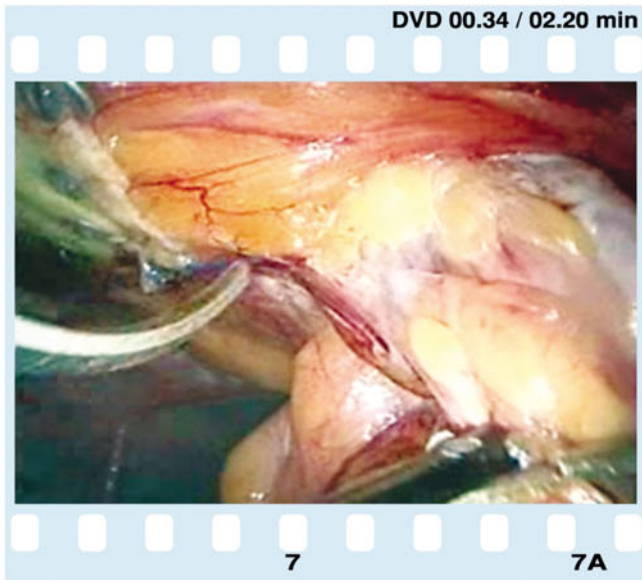
## REPARATION LAPAROSCOPIQUE DE RECIDIVE APRES UNE PREMIERE REPARATION FAITE AVEC DUALMESH PLUS®



FIGURES 1-2- Tomographie de la récidivé à proximité de la prothèse initiale Dualmesh Plus®.



FIGURES 3-4-5-6- Adhérence du grand épiploon sur la prothèse Dualmesh Plus® et sur les agrafes.



**FIGURES 7-8-9-10-11-12-** Adhésiolyse afin de libérer le contenu de l'éventration. Vue du défaut d'éventration à proximité de la prothèse initiale ePTFE. Recouvrement du défaut d'éventration et de la prothèse initiale avec une nouvelle prothèse ePTFE et fixation (Double couronne avec tackers).

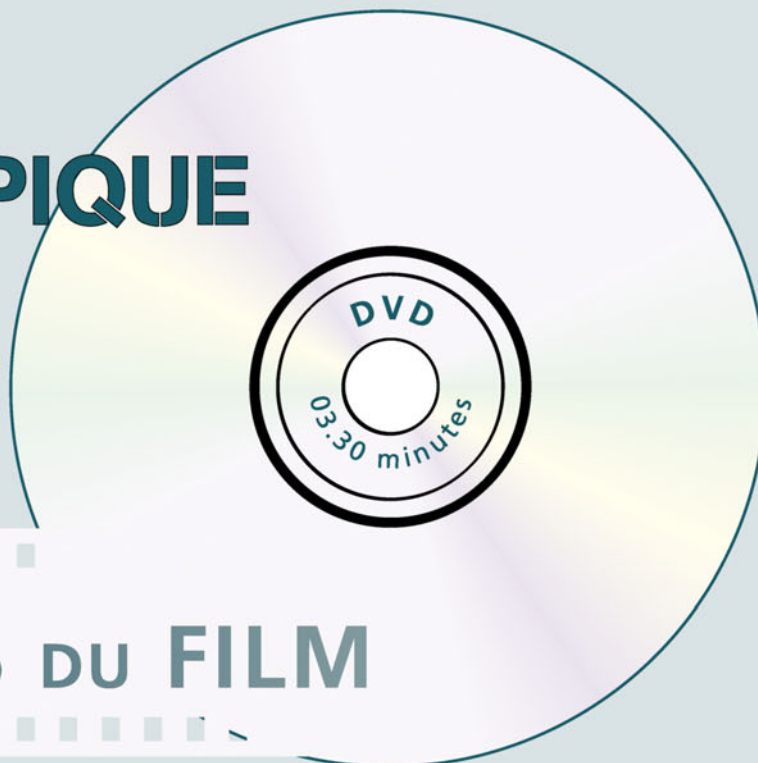

K.K.J. CATHENIS

Filip MUYSONS



# REPARATION LAPAROSCOPIQUE DES HERNIES DE SPIEGEL



AVEC

## DIAPORAMAS DU FILM

Réalisé par:

**Dr. Filip MUYSONS**

Avec la collaboration de:

**Koen K.J. CATHENIS Dietrich J.L. De MEY, Donald A.B. CLAEYS**

**CV:** President of the Belgian Section for Abdominal Wall Surgery  
Congress President for the European Hernia Society 2011

Dr. FILIP MUYSONS  
Algemene en Thoracale Heelkunde  
A.Z. Maria Middelaers Gent  
tel: 00 32 92607181  
fax: 00 32 92607175  
filip.muysoms@azmmsj.be



## Adriaan Van Den Spiegel

- Chirurgien anatomiste flamande et botaniste.
- Né à Bruxelles.
- Etudes aux universités de Leuven et Leiden.
- Ensuite, Université de Padoue.
- Professeur d'anatomie et de chirurgie de l'Université de Padoue.

# REPARATION LAPAROSCOPIQUE DES HERNIES DE SPIEGEL

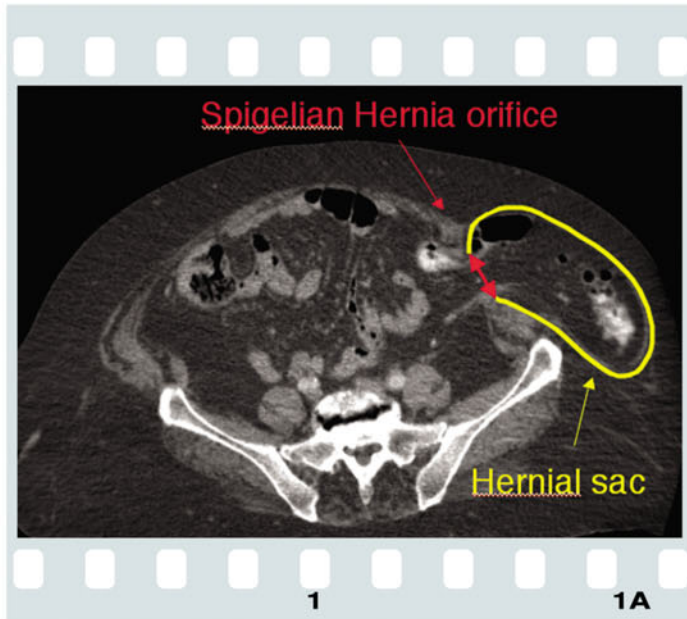
**INTRODUCTION DU FILM** : La réparation laparoscopique des hernies ventrales est bien acceptée comme alternative pour ouvrir la réparation de prothèse pour des hernies incisionnelles. Pour des hernies ventrales primaires l'approche laparoscopique est toujours plus controversée. Les hernies de Spiegel sont un type rare de hernies ventrales primaires et leur réparation laparoscopique n'a pas été décrite fréquemment.

**PROTHESE UTILISEE** : La réparation laparoscopique est exécutée en utilisant une prothèse ePTFE conçue pour le placement intra-abdominal (Dualmesh® perforé, Gore® et ass).

**DEROULEMENT DE LA TECHNIQUE** : La prothèse est placée comme la prothèse intrapéritonéale "onlay". La fixation est exécutée en utilisant des agrafes en spirale dans une double configuration de couronne. Nous montrons quelques astuces que nous employons pour mesurer le défaut de la hernie chez les patients obèses. Nous pensons qu'une bonne mesure est obligatoire pour s'assurer qu'un chevauchement approprié de la prothèse au delà des marges de l'orifice de hernie est réalisé. Un chevauchement d'environ 5 cm est de nos jours considéré comme approprié.

**REMARQUES DE L'AUTEUR** : Entre mars 2001 et décembre 2007, 175 hernies ventrales laparoscopiques ou incisionnelles ont été faites dans notre département. Seulement trois de ces patients ont été traités pour une hernie primaire de Spiegel. Ceci illustre la fréquence relativement rare de ce type d'hernie primaire. Deux patients ont eu une hernie primaire symptomatique de Spiegel. Un patient s'est présenté avec des symptômes d'incarcération aiguë. Il y avait une hernie à gauche et l'autre à droite. Les hernies mesuraient (longueur x largeur) 3.0 x 2.0 cm ; 5.0 x 3.5 cm et 4.4 x 5.7 cm. Le chevauchement minimal de la prothèse au delà du défaut de hernie était de 3 à 5 cm. Dans tous les cas une prothèse de ePTFE a été utilisée et la prothèse fixée avec des agrafes en spirale dans une double configuration de couronne. Le séjour à l'hôpital était de 3 à 4 jours. À 44, 26 et 3 mois aucun patient n'a développé de récurrence clinique.

**CONCLUSION** : A cause de la localisation et des relations anatomiques de la hernie de Spiegel, nous pensons qu'il s'agit d'une bonne indication pour l'abord laparoscopique.

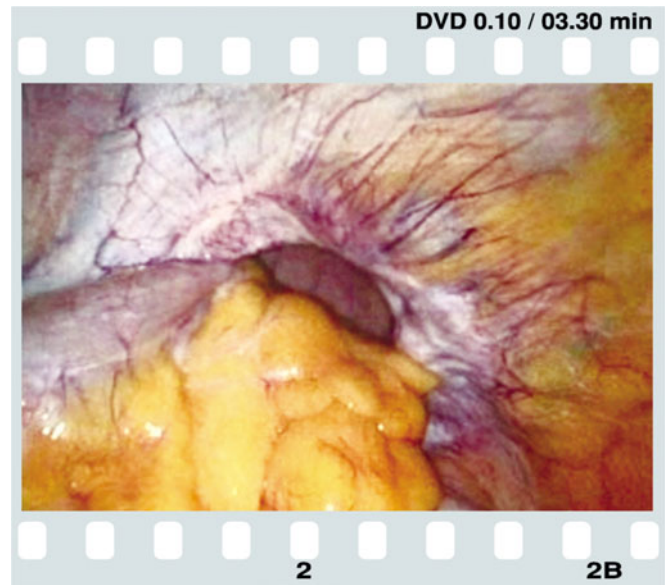
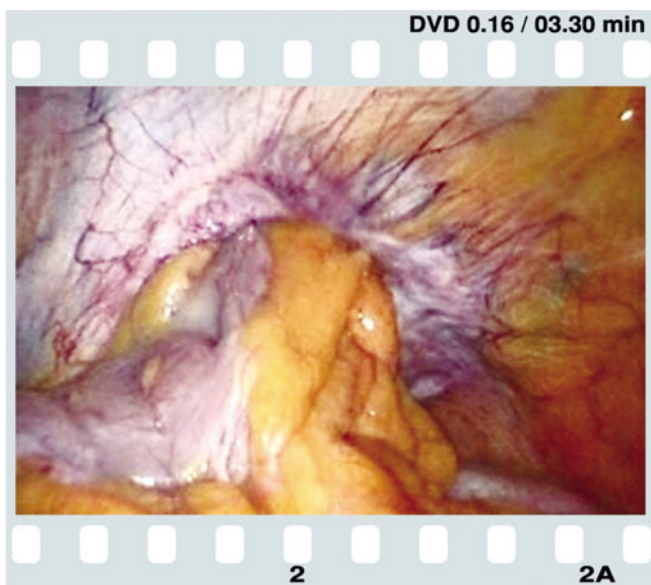


**FIGURE 1-** Diagnostic preopératoire par tomographie densitométrie.

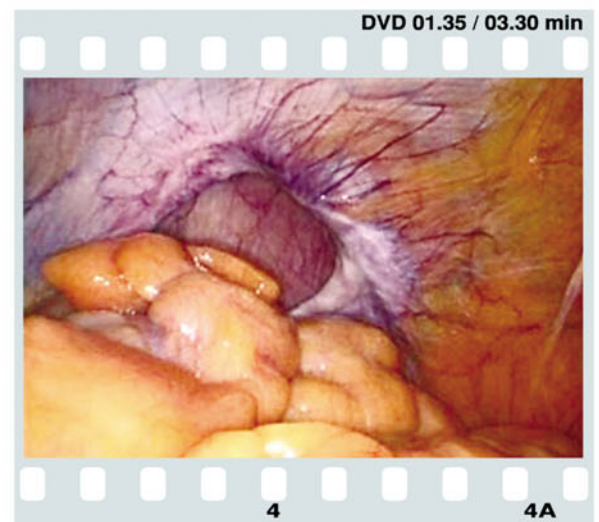
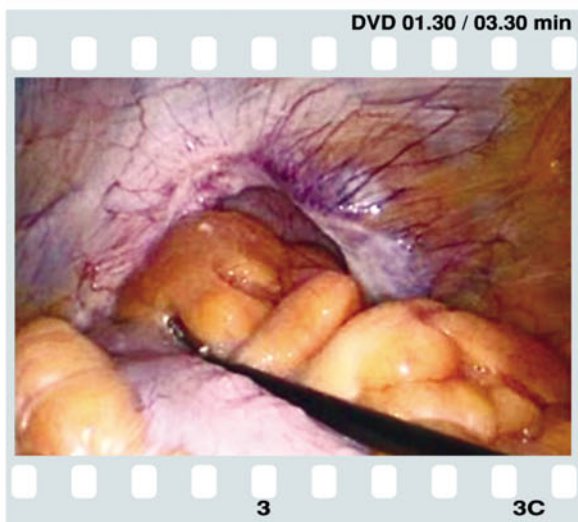
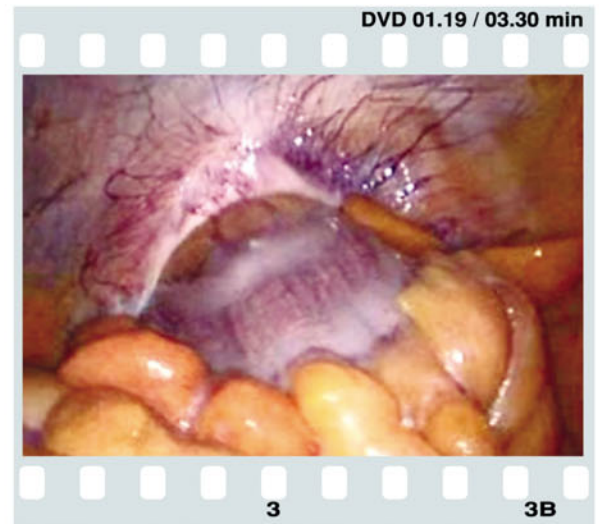
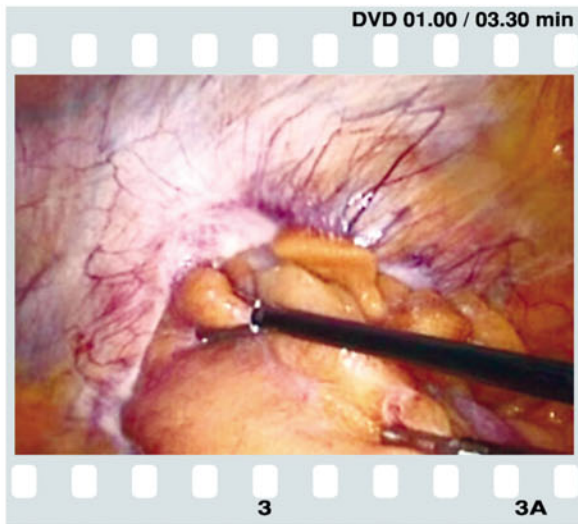
### REMARQUE DE L'AUTEUR

**Réparation laparoscopique des hernies de Spiegel :**

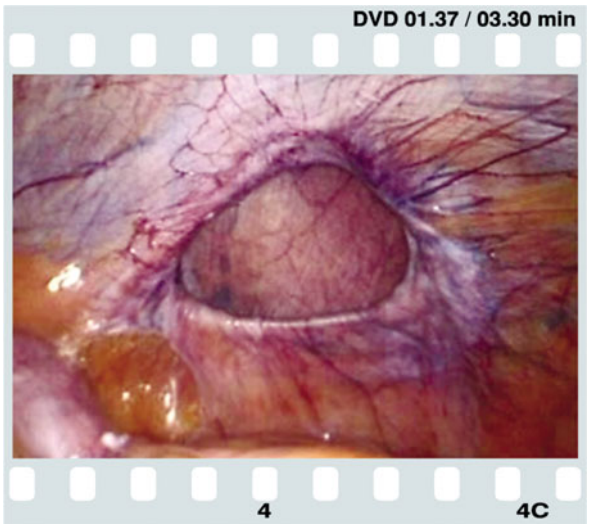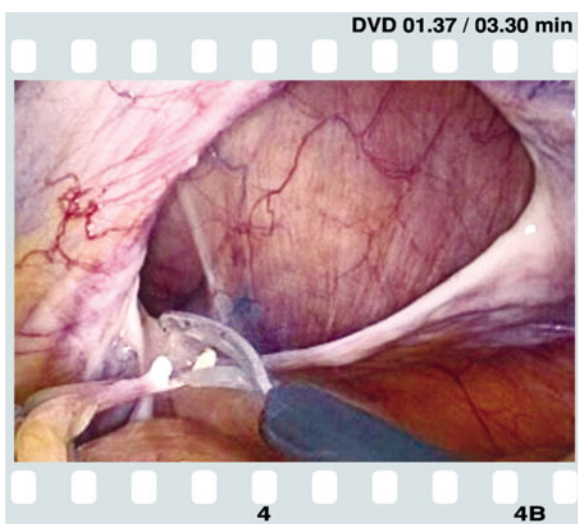
- 3 approches
- Fermeture primaire du défaut
- Prothèse polypropylène transabdominale péritonéale
- Placement intra-abdominal de la prothèse ePTFE



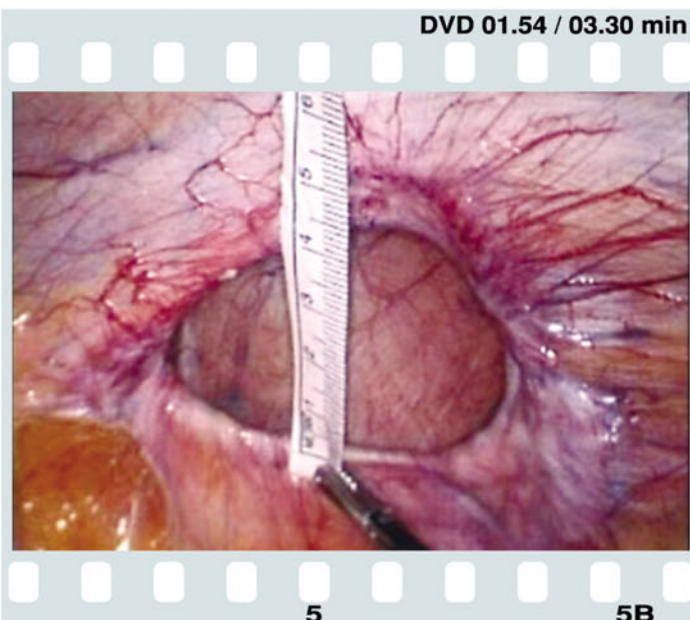
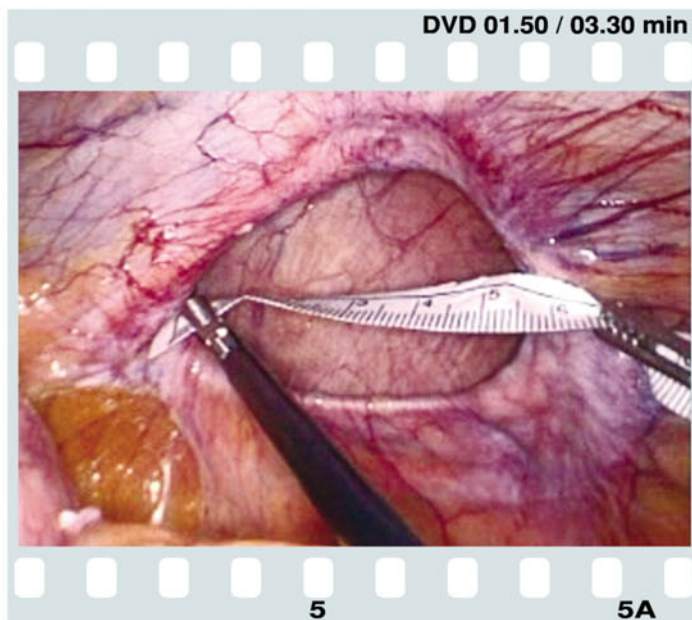
**FIGURES 2-A-B-** Vue intraopératoire de la hernie de Spiegel.



**FIGURES 3-A-B-C-** Réduction du côlon et grand épiploon dans le sac herniaire.



**FIGURES 4-A-B-C-** Vue de la hernie après la réduction.



FIGURES 5-A-B- Mesure de la hernie chez un patient obèse.



FIGURE 6- Introduction de la prothèse.

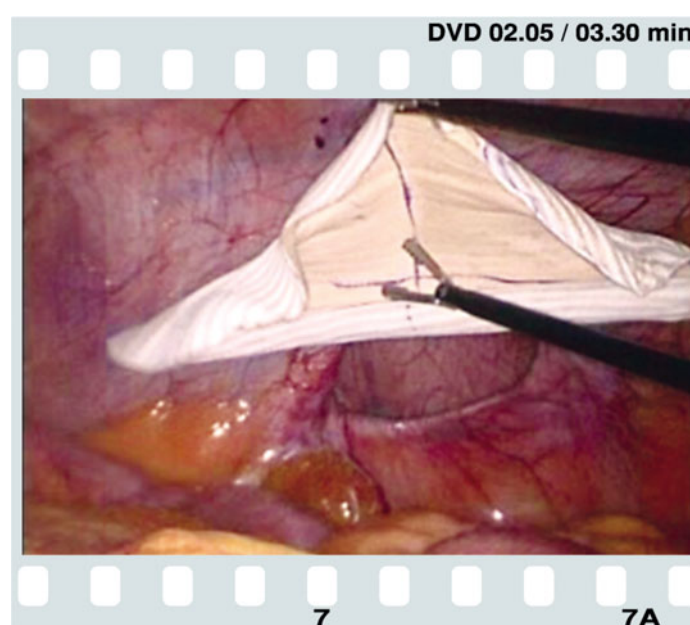
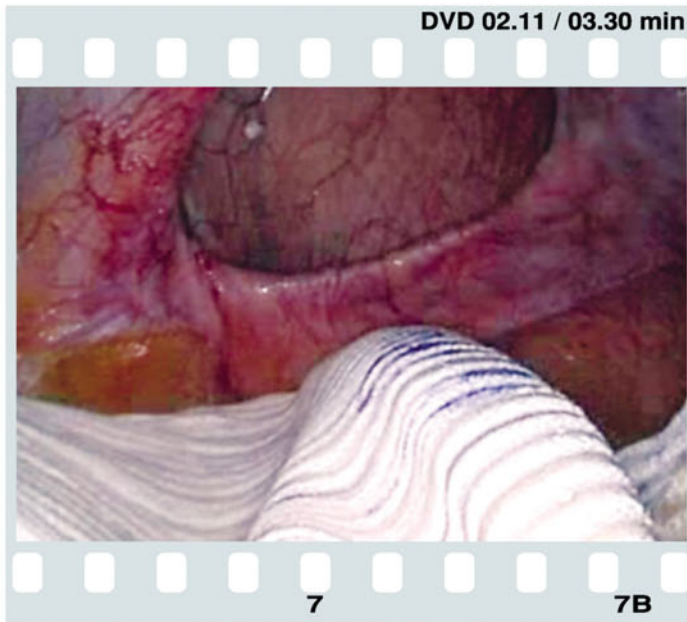
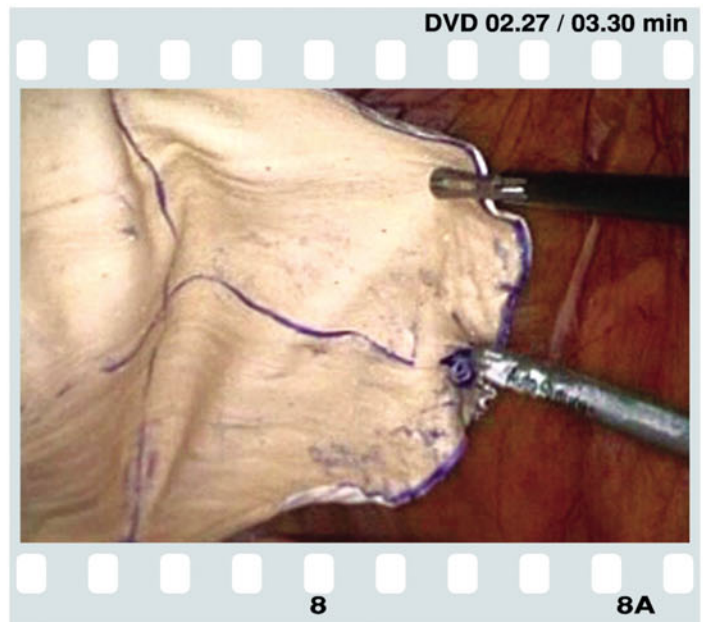


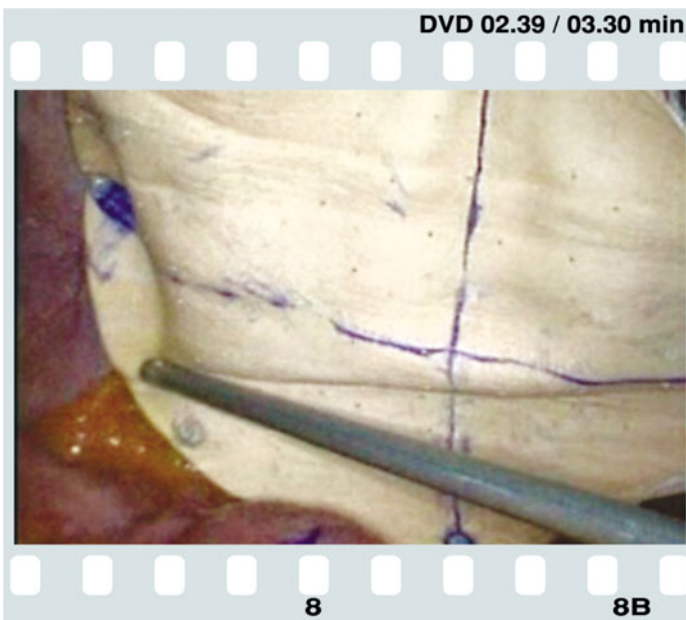
FIGURE 7-A- Positionnement de la prothèse avec 5 cm de chevauchement.



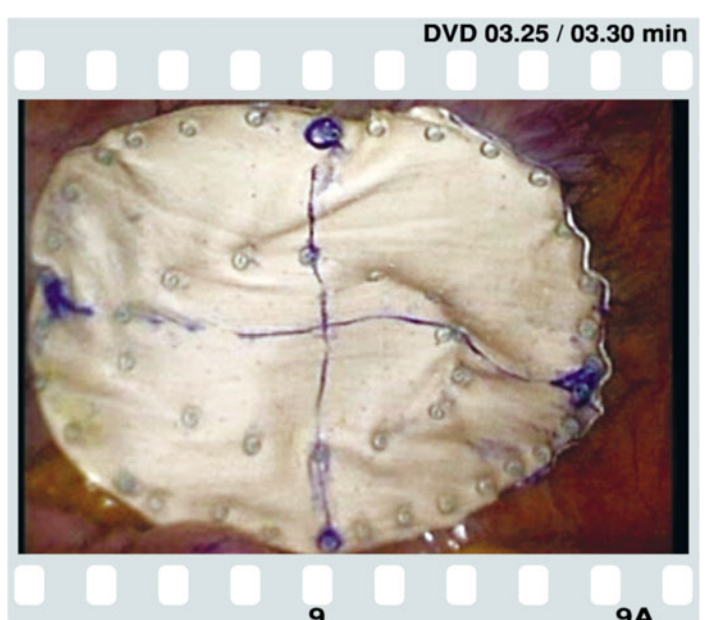**FIGURE 7-B-** Positionnement de la prothèse avec 5 cm de chevauchement.



**FIGURE 8-** Fixation de la prothèse aux quatre coins (bord gauche) avec les agrafes.



**FIGURE 8-B-** Fixation de la prothèse aux quatre coins (bord droit) avec les agrafes.



**FIGURE 9-** La technique de double couronne avec un positionnement parfait.

# **“HERNIE DE SPIEGEL”**

**Elias HABIB**

Chirurgien des Hôpitaux  
Chirurgie Viscérale et Thoracique  
Hôpital Robert Ballanger  
93602 Aulnay Sous Bois Cedex - France

# CURE DE HERNIE DE SPIEGEL

## INTRODUCTION

### RAPPEL ANATOMIQUE

La ligne de Spiegel est délimitée en dedans par le bord externe du grand droit, et en dehors par le bord interne des muscles obliques. Au-dessus de l'arcade de Douglas, les aponévroses des muscles obliques rejoignent les gaines antérieure et postérieure du grand droit. Au-dessous de cette arcade, les aponévroses des muscles obliques rejoignent la gaine antérieure du grand droit. Ainsi la ligne de Spiegel est plus faible au-dessous de l'arcade de Douglas.

La hernie de Spiegel siège, dans 75% des cas, entre l'artère épigastrique et l'arcade de Douglas. Elle peut siéger au-dessus de l'arcade de Douglas et exceptionnellement au-dessous de l'artère épigastrique simulant une hernie inguinale.

La hernie de Spiegel est le plus souvent interstitielle entre les aponévroses des muscles du grand et petit obliques. Elle est rarement superficielle franchissant l'aponévrose du grand oblique ou profonde entre les aponévroses du petit oblique et du transverse.

Elle contient le plus souvent l'intestin grêle mais elle peut contenir l'appendice, le côlon, l'épiploon, et rarement la vésicule biliaire ou l'annexe.

### SIGNES CLINIQUES

Les signes cliniques sont ceux d'une hernie réductible, incarcerated ou étranglée. Une voussure, une masse ou une brèche dans la ligne de Spiegel sont des signes spécifiques de la hernie de Spiegel.

### DIAGNOSTIC

Lorsque le tube digestif est étranglé dans la hernie de Spiegel, l'occlusion intestinale est évoquée. Ailleurs, une pathologie tumorale ou infectieuse, digestive, pariétale ou génitale peut être évoquée. L'examen clinique, l'échographie et la tomодensitométrie de la paroi abdominale permettent de poser le diagnostic de hernie de Spiegel.

### TRAITEMENT

La brèche pariétale peut-être refermée par une suture simple bord à bord, plan par plan. En raison de la proximité de l'aile iliaque, cette suture est faite sous tension, notamment lorsque la brèche pariétale est large. La brèche pariétale peut être refermée à l'aide d'une plaque interstitielle nécessitant un abord et des décollements larges.

Une plaque peut être posée par une coelioscopie extrapéritonéale mais le décollement du péritoine sur la face postérieure des droits au-dessus de l'arcade de Douglas est difficile. De même, le décollement du sac herniaire est difficile lorsque la hernie de Spiegel est large. La cure coelioscopique par une voie intrapéritonéale permet de travailler dans un espace péritonéal large et de vérifier l'état des viscères. Seul le péritoine latéral est décollé afin de glisser la partie de la plaque qui ne sera pas fixée.



## CAS CLINIQUE

La patiente, âgée de 68 ans, présentait depuis 12 ans une douleur itérative de la fosse iliaque gauche. Elle a été admise pour une douleur de la fosse iliaque gauche apparue brutalement suite à un effort. L'examen clinique montrait une douleur et une masse palpable en fosse iliaque gauche. La tomodensitométrie montrait en fosse iliaque gauche une brèche pariétale entre le bord externe du grand droit et le bord interne du petit oblique et du transverse. Le sac herniaire glissait entre le grand oblique et le petit oblique. Cette hernie de Spiegel contenait le côlon sigmoïde.

## TECHNIQUE OPERATOIRE

### INTERVENTION

Après réduction de la hernie, la patiente a été opérée à froid, sous coelioscopie, à l'aide d'un trocart optique dans le flanc droit et d'un trocart opérateur dans l'épigastre et la fosse iliaque droite. L'exploration montre, en dehors du grand droit, une brèche pariétale à bords scléreux. Le sac herniaire est large. A travers le sac herniaire, on peut observer les fibres du grand oblique et du petit oblique. On peut observer l'artère épigastrique à l'intérieur du bord interne de la brèche pariétale. L'exploration permet de repérer la bandelette ilio-pubienne et l'épine iliaque antéro-supérieure. Aucune agrafe ne pourra être posée au-dessous et en dehors de ces deux éléments. Afin de choisir la plaque de Goretex la plus adaptée, le grand axe de la brèche pariétale est mesuré en intrapéritonéal à l'aide d'un fil.

### DECOLLEMENT DU PERITOINE

Le péritoine pariétal est incisé le long d'une ligne passant par le bord externe de la brèche pariétale, d'abord vers l'intérieur, entre le repli péritonéal de l'artère ombilicale et la brèche pariétale, puis le long du bord externe de cette brèche, et enfin vers l'extérieur. Le péritoine latéral est par la suite largement décollé vers le bas et vers l'extérieur afin de glisser la partie inférieure et externe de la plaque de Goretex qui ne pourra pas être agrafée. On peut observer l'étendue du décollement du péritoine latéral qui viendra couvrir la partie inférieure et externe de la plaque en fin d'intervention.

### PREPARATION DE LA PROTHESE

La plaque de Goretex est préparée à l'aide de fils repères délimitant notamment la brèche pariétale et les pôles de la plaque. La plaque est enroulée, introduite à travers le trocart optique et déroulée progressivement en intrapéritonéal.

## CENTRAGE DE LA PROTHESE

Pour faciliter son positionnement et son centrage, la plaque est suspendue à l'aide de deux fils tracteurs introduits sur une aiguille droite. Le bord interne est d'abord suspendu. L'aiguille passée à travers la plaque est ressortie à travers la paroi abdominale. Puis c'est le tour du pôle supérieur. Il est ajusté puis suspendu à l'aide d'un fil tracteur. La plaque est suspendue à l'aide des fils tracteurs puis centrée sur la brèche pariétale en s'aidant des fils repères notamment le fil médian et ceux qui délimitent la brèche pariétale.

## AGRAFAGE DE LA PROTHESE

Une première couronne d'agrafes est placée autour de la brèche pariétale. Les fils repères qui délimitent cette brèche facilitent cette première étape. Une agrafe mal positionnée sera enlevée en fin d'intervention. On s'assure que l'agrafe, placée en dehors du bord externe de la brèche pariétale, est située en dedans de la bandelette ilio-pubienne et de l'épine iliaque antéro-supérieure.

A partir du pôle supérieur de la plaque, en s'aidant du fil repère et du fil tracteur, le bord supérieur de la plaque de Goretex est agrafé contre la paroi abdominale antérieure en intrapéritonéal à l'aide de ces agrafes hélicoïdales. Une ligne d'agrafes externe est placée en dedans de la bandelette ilio-pubienne et de l'épine iliaque antéro-supérieure et en dehors du bord externe de la brèche pariétale. Une autre ligne d'agrafes est placée le long de la moitié supérieure du grand axe de la plaque. En raison des dimensions de la plaque, le décollement vers le bas paraît insuffisant. La section et le décollement de l'artère ombilicale gauche sont nécessaires. Afin de décoller largement le péritoine vers le bas, la section et le décollement du ligament rond sont nécessaires. Ce décollement a pour conséquence une brèche dans le péritoine pariétal qui sera refermée en fin d'intervention. Ainsi, la moitié inférieure de la prothèse peut être plaquée contre la paroi abdominale antérieure en intrapéritonéale dans sa partie interne et en sous-péritonéale dans sa partie externe. Le bord inférieur de la plaque est agrafé contre la paroi abdominale antérieure sur sa portion intrapéritonéale puis sur sa portion sous-péritonéale jusqu'à l'intérieur de la bandelette ilio-pubienne. La plaque est par la suite agrafée le long de la moitié inférieure de son grand axe. Puis la ligne d'agrafage externe est complétée vers le bas le long et en dedans de la bandelette ilio-pubienne. On voit la plaque de Goretex agrafée contre la paroi abdominale. On remarque que son bord externe, en bas de l'écran, n'est pas agrafé en dehors de la bandelette ilio-pubienne.

## REINSERTION DU PERITOINE

Le péritoine pariétal qui avait été décollé est réinséré contre la plaque par agrafage. Ainsi la partie inférieure et externe de la plaque devient sous-péritonéale. Notons que les deux fils tracteurs ont été enlevés une fois la plaque agrafée. En fin d'intervention on peut apprécier l'aspect de la plaque agrafée et tendue. Une couronne d'agrafes a été ajoutée entre le bord interne de la plaque et le bord interne de la brèche pariétale.

## SUITES OPERATOIRES

Les suites opératoires ont été simples chez cette patiente qui a recouvré son autonomie à J+1. Cinq années après l'intervention, la patiente ne souffre d'aucune séquelle et la hernie de Spiegel n'a pas récidivé.



Elias HABIB

# CURE DE HERNIE DE SPIEGEL

AVEC PLAQUE DE  
GORETEX®  
INTRAPERITONEAL



AVEC

## DIAPORAMAS DU FILM

Réalisé par :

**Dr. Elias HABIB**

**CV:** Ancien Assistant Spécialiste, des Hôpitaux, Chirurgien des Hôpitaux

Pratique la chirurgie herniaire sous toutes ses facettes, open et sous coelioscopie.

Auteur de plusieurs communications scientifiques et de plusieurs articles sur la chirurgie de la hernie inguinale, de la hernie lombaire, de la hernie de Spiegel, de la hernie diaphragmatique, ainsi que sur des pathologies digestives et thoraciques

Dr. Elias HABIB  
Chirurgien des Hôpitaux  
Chirurgie Viscérale et Thoracique  
Hôpital Robert Ballanger  
93602 Aulnay Sous Bois Cedex - France  
Tel. : 01 49 36 70 59 - Fax : 01 49 36 73 84  
elias.habib@wanadoo.fr

# CURE DE HERNIE DE SPIEGEL

## AVEC PLAQUE DE GORETEX® INTRAPERITONEALE

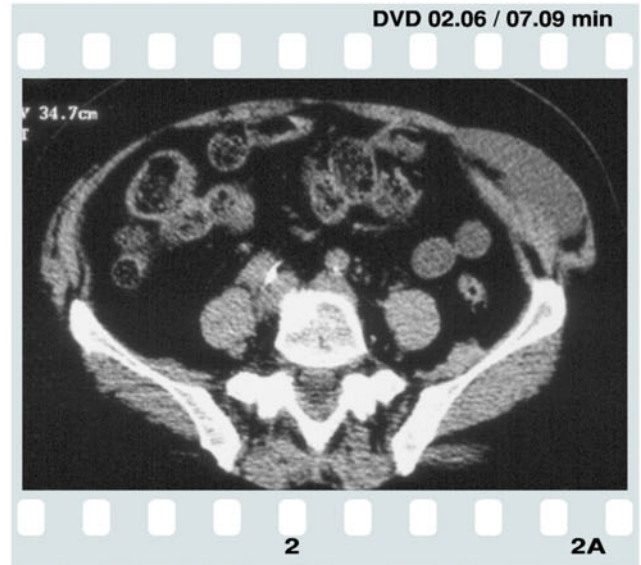
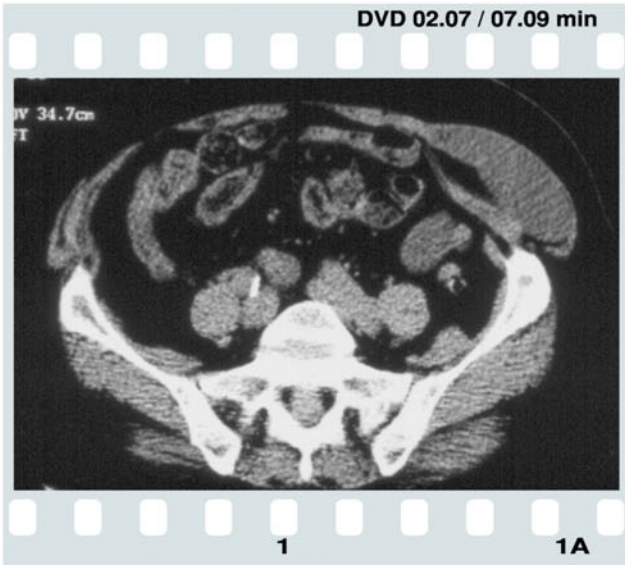
**INTRODUCTION DU FILM** : La cure sans tension de la hernie de Spiegel a été réalisée chez une femme de 68 ans qui souffrait de cette hernie depuis 12 ans. Cette voie d'abord permet de travailler dans un espace péritonéal large. La plaque est posée en intrapéritonéale sauf en latéral où elle est glissée derrière le péritoine. L'intervention a duré une heure et il n'y a pas eu de complication peropératoire.

**PROTHESE UTILISEES** : Goretex Dual Mesh®.

**DEROULEMENT DE LA TECHNIQUE** : Exploration, Décollement du péritoine latéral, Préparation de la prothèse, Centrage de la prothèse, Agrafage de la prothèse, Réinsertion du péritoine latéral.

**REMARQUES DE L'AUTEUR** : Cette technique est recommandée pour la cure des hernies de Spiegel avec une brèche pariétale large. Seul le péritoine latéral est décollé en dehors et au dessous de la brèche pariétale afin de glisser la partie de la plaque qui n'est pas agrafée, partie située en dehors et au dessous de la bandelette iliopubienne. Une fois la plaque centrée à l'aide des fils tracteurs, l'agrafage se fait sans aucune difficulté.

**CONCLUSION** : Cette technique permet de faire bénéficier le patient de la chirurgie mini invasive et de la cure sans tension. Elle évite la fermeture sous tension de la brèche pariétale. La patiente a retrouvé son autonomie le lendemain de l'intervention. Dans les cas publiés et dans notre série personnelle, aucune récurrence n'a été déplorée.

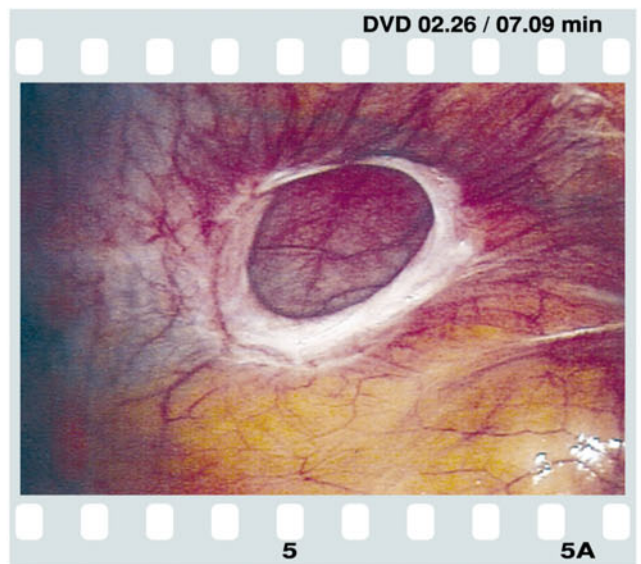
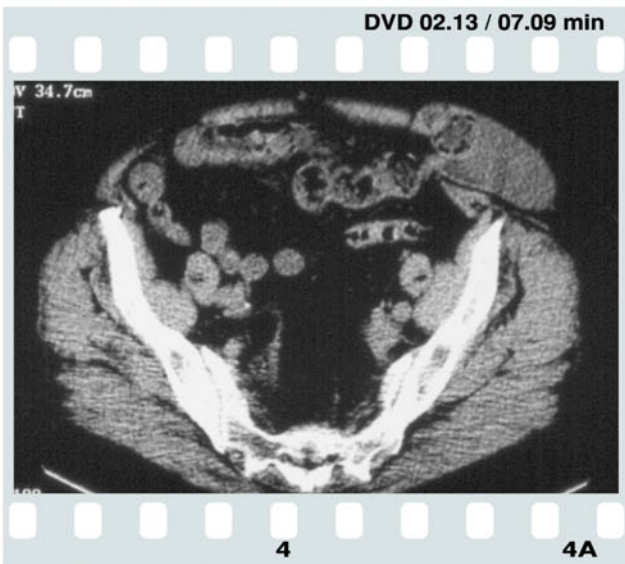
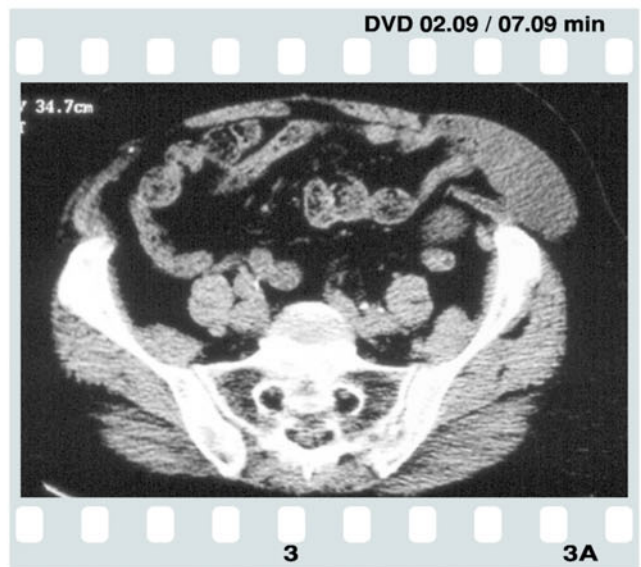


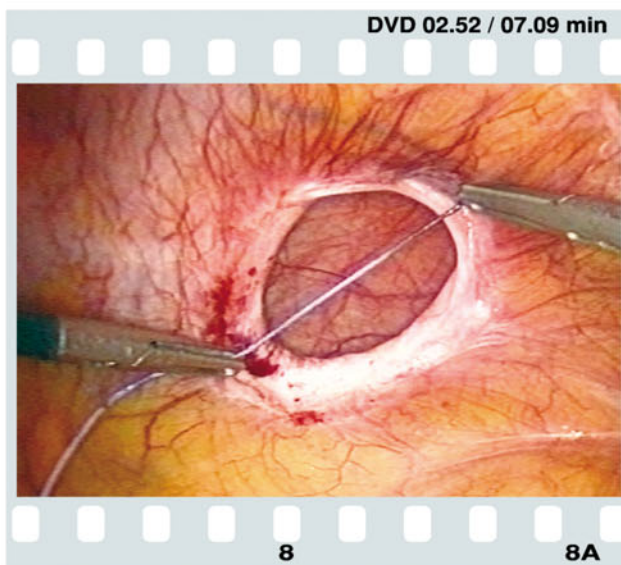
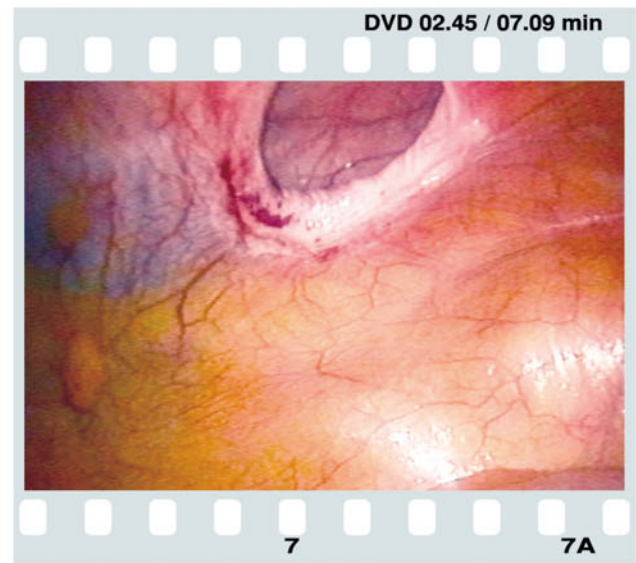
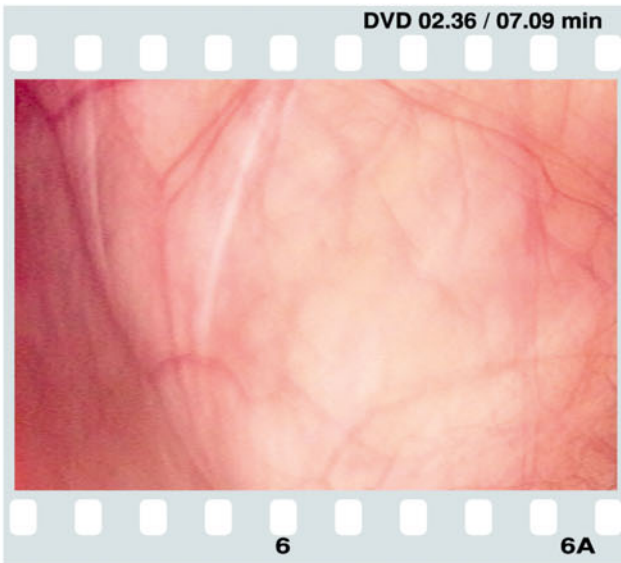
**FIGURES 1-2-** La tomodensitométrie montre en fosse iliaque gauche une brèche pariétale entre le bord externe du grand droit et le bord interne du petit oblique et du transverse.

**FIGURE 3-** Le sac herniaire glisse entre le grand oblique et le petit oblique.

**FIGURE 4-** Cette hernie de Spiegel contient le côlon sigmoïde.

**FIGURE 5-** L'exploration montre, en dehors du grand droit, une brèche pariétale à bords scléreux. On peut observer l'artère épigastrique à l'intérieur du bord interne de la brèche pariétale.



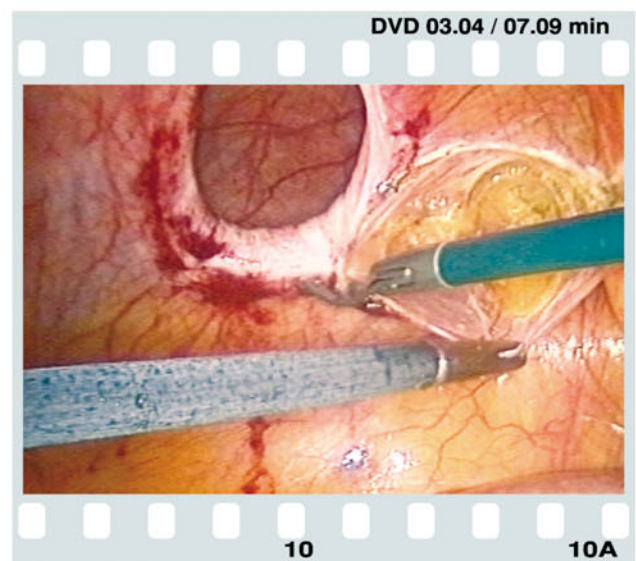
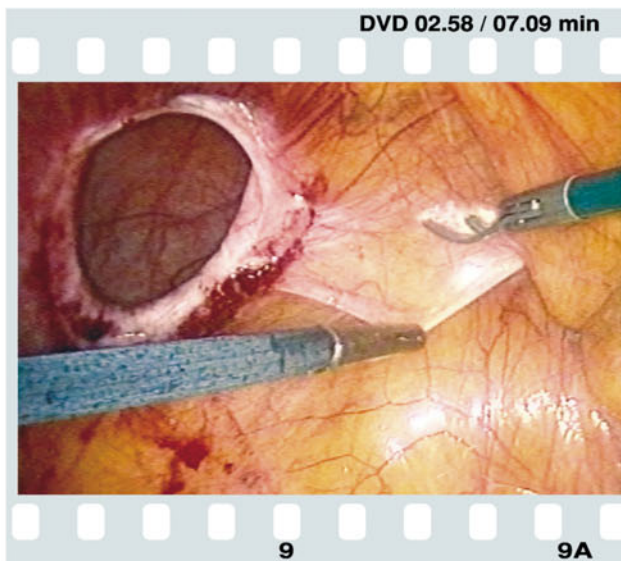


**FIGURE 6-** Le sac herniaire est large. A travers le sac herniaire, on peut observer par transparence les fibres du grand oblique et du petit oblique.

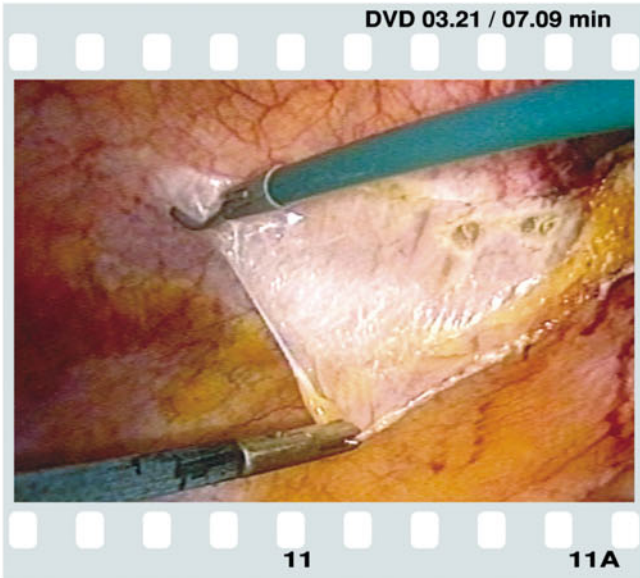
**FIGURE 7-** L'exploration permet de repérer la bandelette ilio-pubienne et l'épine iliaque antéro-supérieure. Aucune agrafe ne doit être posée au-dessous et en dehors de ces deux éléments.

**FIGURE 8-** Afin de choisir la plaque de Goretex la plus adaptée, le grand axe de la brèche pariétale est mesuré en intrapéritonéal à l'aide d'un fil.

**FIGURE 9-** Le péritoine pariétal est incisé le long d'une ligne passant par le bord externe de la brèche pariétale, d'abord vers l'intérieur, entre le repli péritonéal de l'artère ombilicale et la brèche pariétale.



**FIGURE 10-** Le péritoine pariétal est incisé le long d'une ligne passant par le bord externe de la brèche pariétale, le long du bord externe de cette brèche.



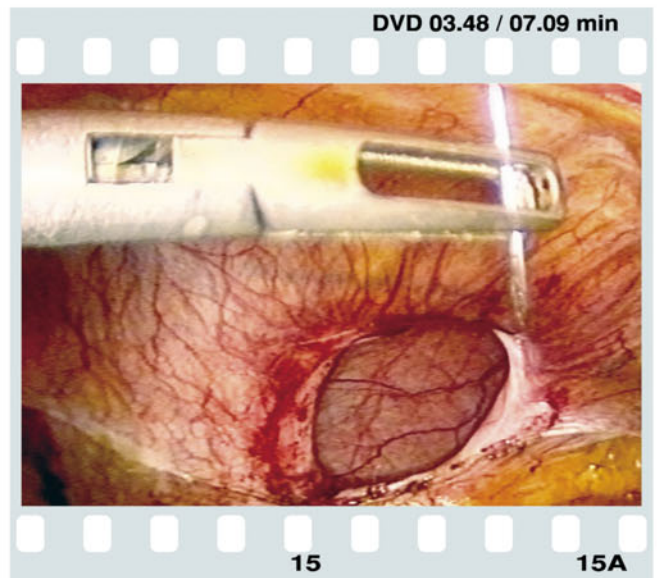

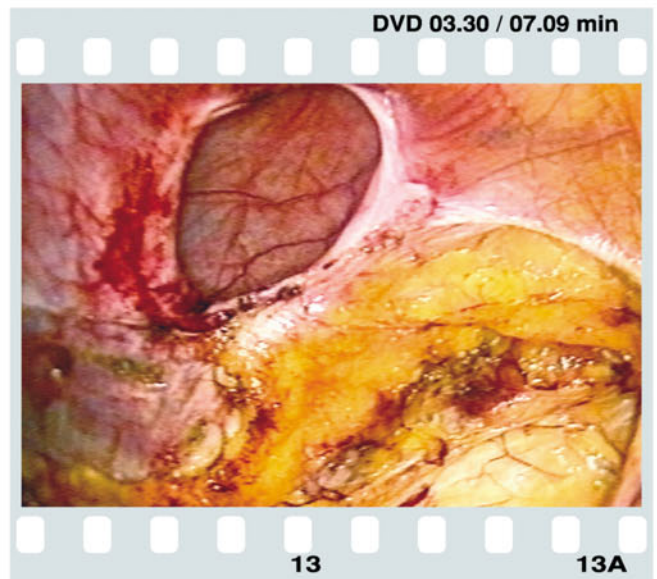
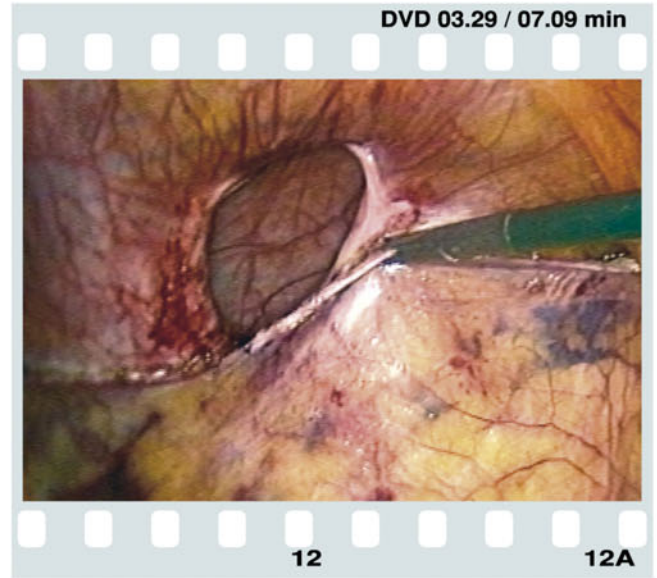
**FIGURE 11-** Le péritoine pariétal est incisé vers l'extérieur le long d'une ligne passant par le bord externe de la brèche pariétale, en se dirigeant vers l'extérieur.

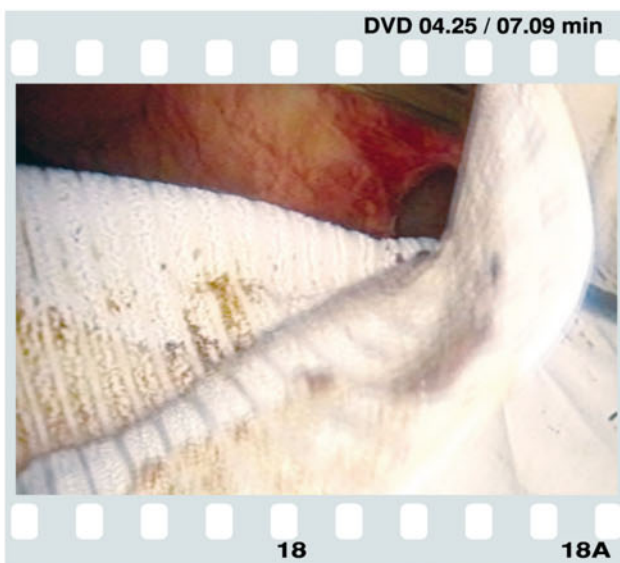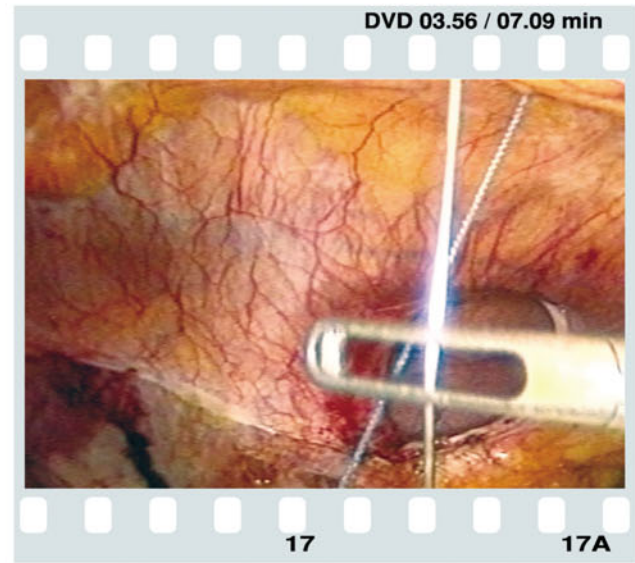

**FIGURE 12-** Le péritoine latéral est par la suite largement décollé vers le bas et vers l'extérieur afin de glisser la partie inférieure et externe de la plaque de Goretex qui ne pourra pas être agrafée.

**FIGURE 13-** On peut observer l'étendue du décollement du péritoine latéral qui viendra couvrir la partie inférieure et externe de la plaque en fin d'intervention.

**FIGURE 14-** La plaque de Goretex est préparée à l'aide de fils repères délimitant la brèche pariétale, les pôles de la plaque et le milieu de la plaque.

**FIGURE 15-** Pour faciliter son positionnement et son centrage, la plaque est suspendue à l'aide de deux fils tracteurs introduits sur une aiguille droite. Le bord interne est d'abord suspendu. Ici l'aiguille est introduite à travers la paroi abdominale.





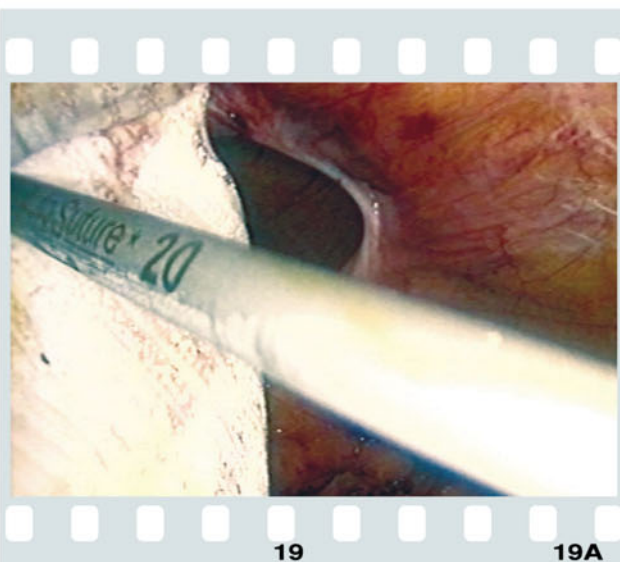
**FIGURE 16-** L'aiguille est passée à travers la plaque au niveau du fil repère du bord interne de la plaque.

**FIGURE 17-** L'aiguille est ressortie à travers la paroi abdominale à proximité de son point d'entrée.

**FIGURE 18-** La plaque est suspendue à l'aide des fils tracteurs puis centrée sur la brèche pariétale en s'aidant des fils repères, notamment ici le fil médian, et les fils qui délimitent la brèche pariétale.

**FIGURE 19-** Après agrafage sur le bord interne de la brèche pariétale, la position de l'agrafe est vérifiée en retournant la partie inférieure de la plaque.

**FIGURE 20-** Agrafage sur le bord supérieur de la brèche pariétale en s'aidant du fil repère.







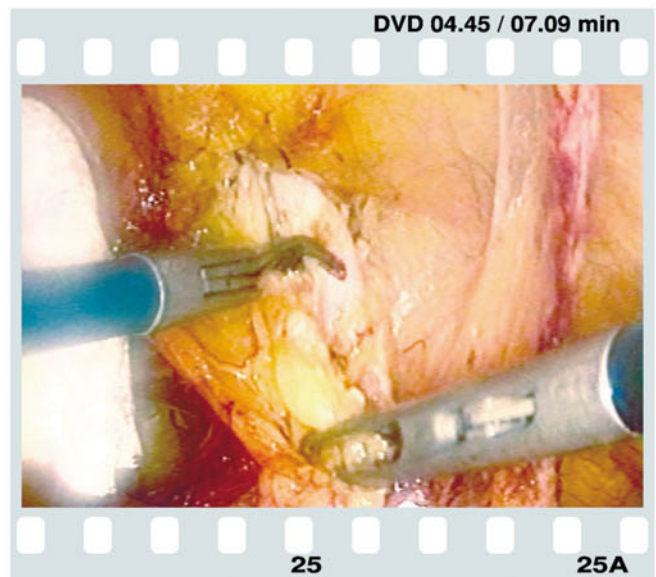
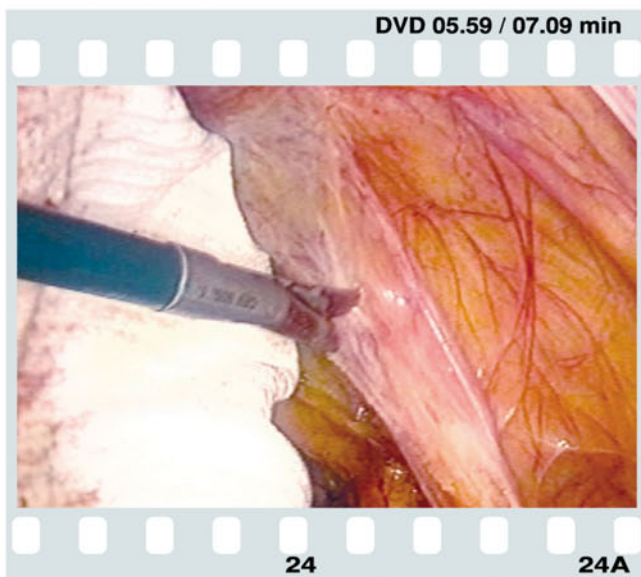
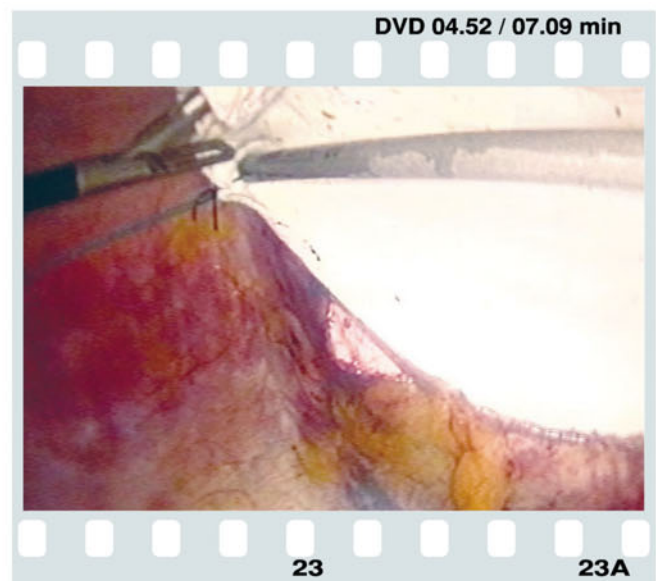
**FIGURE 21-** Agrafage sur le bord externe de la brèche pariétale en dedans de l'épine iliaque antéro-supérieure en s'aidant du fil repère.

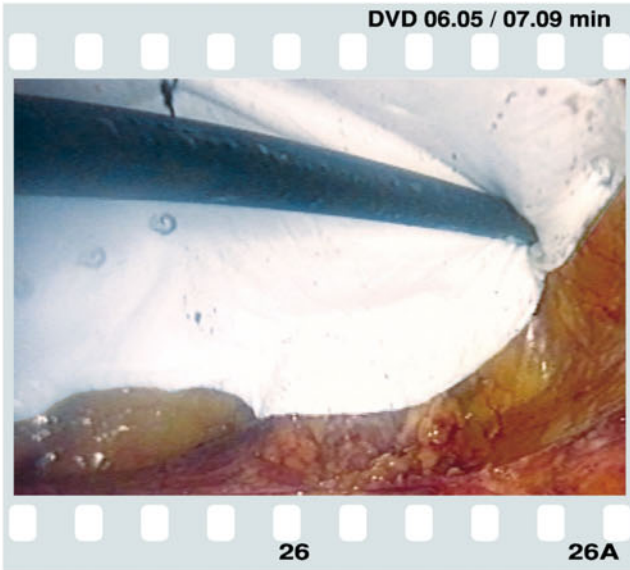
**FIGURE 22-** Agrafage sur le bord inférieur de la brèche pariétale en s'aidant du fil repère. La couronne d'agrafes autour de la brèche pariétale est par la suite complétée.

**FIGURE 23-** A partir du pôle supérieur de la plaque, en s'aidant du fil repère et du fil tracteur, le bord supérieur de la plaque de Goretex est agrafé contre la paroi abdominale antérieure en intrapéritonéal.

**FIGURE 24-** En raison des dimensions de la plaque, le décollement vers le bas paraît insuffisant. La section et le décollement de l'artère ombilicale gauche sont nécessaires.

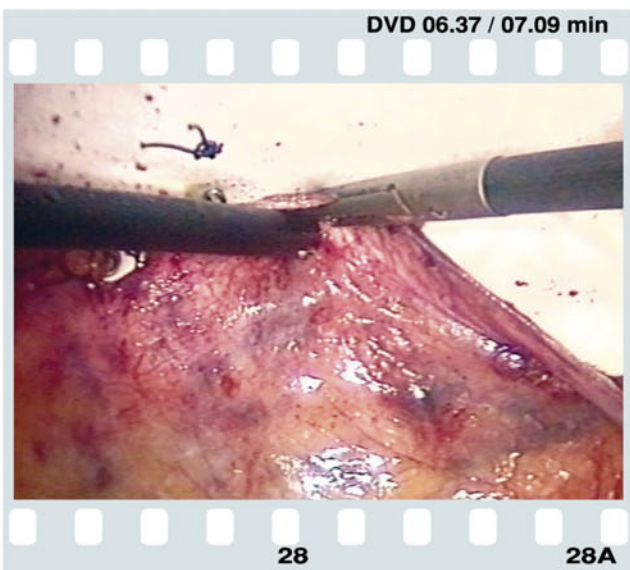
**FIGURE 25-** Afin de décoller largement le péritoine vers le bas, la section et le décollement du ligament rond sont nécessaires. Ce décollement a pour conséquence une brèche dans le péritoine pariétal.





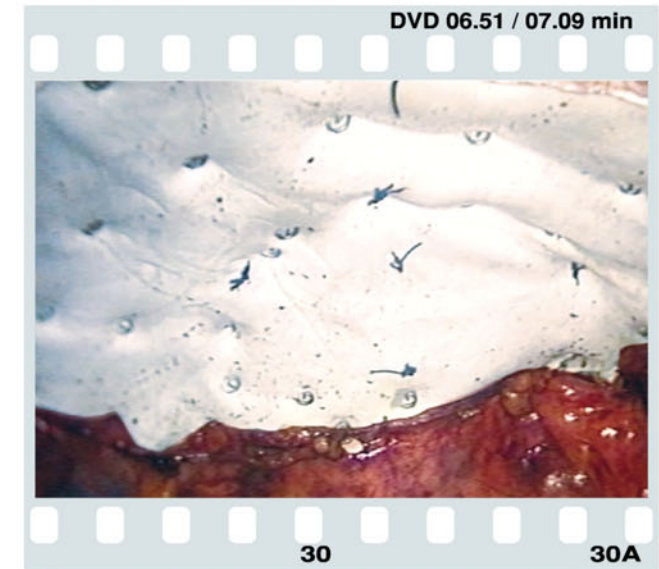
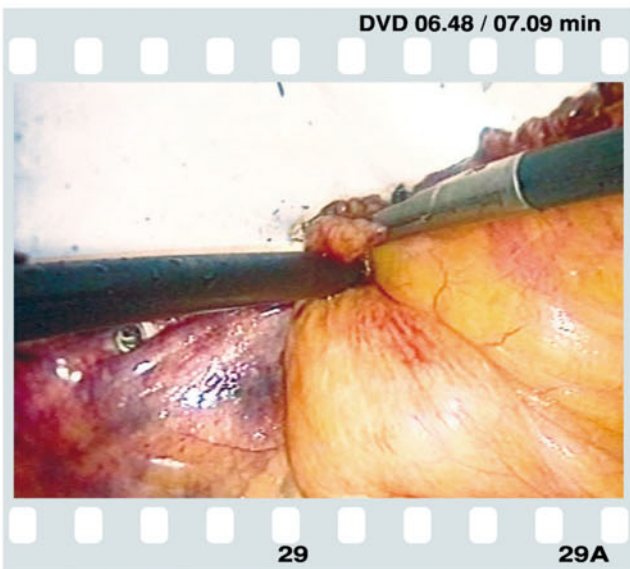
**FIGURE 26-** Le bord inférieur de la plaque est agrafé contre la paroi abdominale antérieure sur sa portion intrapéritonéale puis sur sa portion sous-péritonéale jusqu'à l'intérieur de la bandelette ilio-pubienne.

**FIGURE 27-** On voit la prothèse de Goretex agrafée contre la paroi abdominale. On remarque que son bord externe, en bas de l'image, n'est pas agrafé en dehors de la bandelette ilio-pubienne.



**FIGURE 28-** Le péritoine pariétal est réinséré contre la plaque par agrafage. Ainsi la partie inférieure et externe de la plaque devient sous-péritonéale.

**FIGURE 29-** Le repli péritonéal de l'artère ombilicale est réinséré contre la plaque par agrafage. Ainsi la partie inférieure et externe de la plaque devient sous-péritonéale.



**FIGURE 30-** En fin d'intervention on peut apprécier l'aspect de la plaque agrafée et tendue. Une couronne d'agrafes a été ajoutée entre le bord interne de la plaque et le bord interne de la brèche pariétale. La partie inférieure et externe de la plaque est recouverte par le péritoine.

# “HERNIE LOMBAIRE”

Elias HABIB

Chirurgien des Hôpitaux  
Chirurgie Viscérale et Thoracique  
Hôpital Robert Ballanger  
93602 Aulnay Sous Bois Cedex - France

# CURE DE HERNIE LOMBAIRE

## HERNIOPLASTIE

### INTRODUCTION

Chez l'enfant, la hernie lombaire est congénitale. Chez l'adulte, la hernie lombaire peut-être primitive, post-opératoire, post-traumatique ou traumatique opérée en urgence. La hernie lombaire primitive peut être localisée dans le triangle lombaire supérieur, situé sous la 12ème côte, limité par les muscles paravertébraux et le carré des lombes à l'intérieur, le dentelé postéro-inférieur en haut, et le petit oblique en bas. Elle peut être localisée dans le triangle lombaire inférieur, limité par la crête iliaque en bas, le grand oblique en dehors et le grand dorsal en dedans. Elle peut-être unifocale, bifocale ou s'étendre sur toute la hauteur de la paroi lombaire. Elle peut être unilatérale ou bilatérale. La hernie lombaire post-opératoire est secondaire à une lombotomie ou au prélèvement osseux sur la crête iliaque. La hernie lombaire post-traumatique est diagnostiquée et traitée à distance du traumatisme. La hernie lombaire traumatique est diagnostiquée et traitée au moment du traumatisme. La recherche de lésion viscérale associée est de règle. La cure de la hernie lombaire à ciel ouvert impose une voie d'abord large à type de lombotomie, un décollement musculaire large et une plastie musculaire portant sur le grand dorsal, le grand oblique ou le dentelé postéro-inférieur. Une prothèse peut être posée en prémusculaire, en intermusculaire ou en rétomusculaire dans l'espace rétropéritonéal. Depuis 1996, la cure sous rétropéritonéoscopie, par abord direct de l'espace rétropéritonéal, et la cure sous coelioscopie trans-abdomino-rétropéritonéale, par abord de l'espace rétropéritonéal à travers l'espace intrapéritonéal, ont été proposées.

### CAS CLINIQUE

Un homme de 65 ans présentait depuis 10 ans une masse lombaire droite sous-cutanée responsable d'une douleur lors des efforts et qui disparaissait en décubitus ventral. Cette masse de 10x15 cm de diamètre contenait du tissu adipeux. Elle était facilement réductible. Le collet herniaire de 3x4 cm de diamètre était situé en-dessous de la 12ème côte et en dehors des muscles paravertébraux. La tomodensitométrie a montré une hernie lombaire en-dessous de la 12ème côte et en dehors des muscles paravertébraux. Il s'agissait d'une hernie lombaire de Grynfeltt-Lesshaft.

## TECHNIQUE OPERATOIRE

### INTERVENTION

La cure de la hernie lombaire a été réalisée sous rétropéritonéoscopie sur un patient en décubitus latéral gauche. A travers une incision de 15 mm localisée sur la ligne axillaire antérieure, à mi-distance entre le rebord costal et l'épine iliaque antéro-supérieure, les muscles sont franchis. A travers cette incision, la graisse rétropéritonéale est décollée d'abord au doigt puis à l'aide d'un instrument atraumatique. Un trocart optique est placé à travers cette incision permettant d'explorer l'espace rétropéritonéal.

Une insufflation intermittente à bas débit et sous faible pression est instaurée. A l'aide des mouvements de balayage d'une optique de 30°, la graisse rétropéritonéale est décollée vers le haut au ras de la paroi lombaire jusqu'à dépasser l'extrémité antérieure de la 11ème côte. Sous contrôle visuel, un trocart opérateur de 5 mm est placé en avant de la 11ème côte. La graisse rétropéritonéale est décollée, de dehors en dedans, de part et d'autre de la brèche pariétale. L'hémostase est assurée par coagulation. Ainsi, la brèche pariétale et la graisse rétropéritonéale contenues dans la hernie lombaire sont identifiées. La graisse rétropéritonéale contenue dans la hernie lombaire est réduite à l'aide d'une pince fenêtrée qui l'attire vers l'intérieur alors que l'aide exerce des manœuvres de réduction de cette hernie en appuyant sur la peau. Du fait du volume de cette graisse et de la faible largeur de la brèche, la réintégration de la graisse rétropéritonéale dans l'espace rétropéritonéal se fait progressivement, d'autant que cette graisse est répartie dans plusieurs logettes. La plupart des adhérences sont lâches et se rompent sous l'effet de la traction. Les quelques adhérences denses de la graisse rétropéritonéale au collet de la hernie lombaire sont coagulées et sectionnées. Le décollement de la graisse rétropéritonéale est par la suite complété de dehors en dedans et de haut en bas jusqu'à rejoindre le rachis. Un nerf qui longe la paroi lombaire est repéré. Il est disséqué et respecté. Son emplacement est mémorisé en vue de la suite de l'intervention. Le collet de la hernie lombaire, de 3x4 cm de diamètre, est identifié. L'espace situé dans la paroi lombaire, et dans lequel la graisse rétropéritonéale s'était glissée, est vaste et constitué de plusieurs logettes entre les différents plans musculaires. Les faisceaux des muscles qui délimitent cet espace sont visibles par endroits. On peut apprécier l'étendue du décollement réalisé en rétropéritonéal.

## REPARATION AVEC PLAQUE

### ETALEMENT DE LA PLAQUE

Une plaque octogonale de polypropylène de 13 cm de diamètre est enroulée, et introduite dans la cavité rétropéritonéale à travers le trocart optique. Elle est déroulée sur la paroi lombaire pour recouvrir largement la brèche pariétale avec un débord périphérique d'au moins 5 cm. Le nerf qui longe la paroi lombaire est recouvert par la plaque. On s'assure que la graisse ne glisse pas sous la plaque et que la plaque est bien étalée.

### AGRAFAGE DE LA PLAQUE

Une agrafe hélicoïdale est appliquée sur les bords supérieur, externe et inférieur de la brèche pariétale. La plaque est agrafée en périphérie sur son bord supérieur, son bord externe et son bord inférieur. Le nerf recouvert par la plaque est repéré pour ne pas le blesser. Une agrafe est placée sur le bord interne de la brèche pariétale en dehors de ce nerf. Afin de ne pas blesser les racines lombaires, le bord interne de la plaque n'est pas agrafé. Ainsi, la plaque recouvre largement la brèche pariétale qui est visible à travers la plaque. L'espace rétropéritonéal est drainé par un Redon et exsufflé, le site du trocart optique est suturé.

Le patient a retrouvé son autonomie le lendemain de l'intervention et a regagné son domicile le surlendemain. Il a développé une lymphocèle sous-cutanée stérile qui a été ponctionnée en post-opératoire.

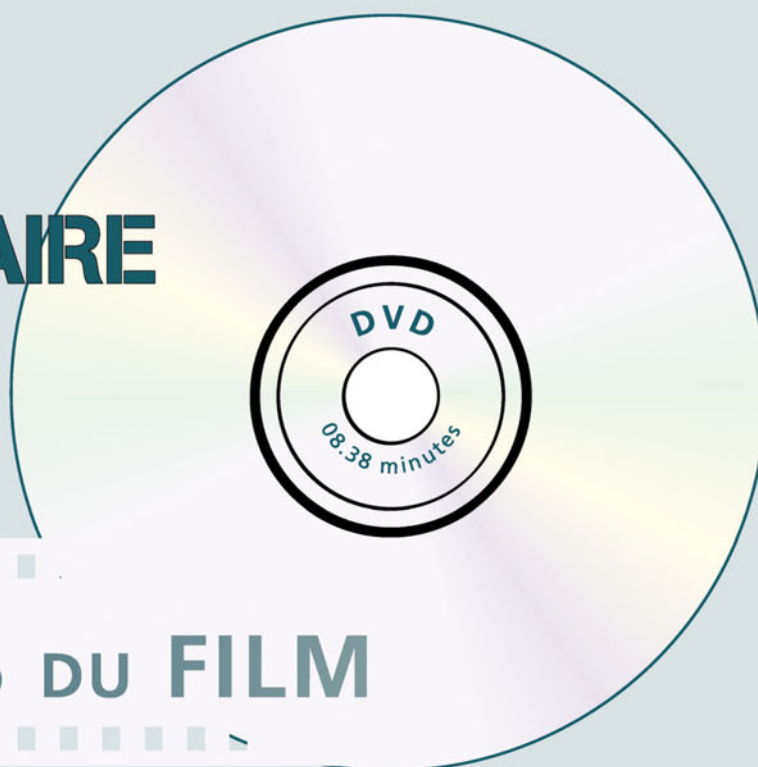## CONCLUSION

Les résultats per et post-opératoires de la cure sans tension de la hernie lombaire sous rétropéritonéoscopie ou sous cœlioscopie trans-abdominorétropéritonéale sont encourageants. Ces deux voies d'abord (TRP et TARP) évitent les décollements musculaires larges. Les patients bénéficient des avantages de la chirurgie mini-invasive et de la cure sans tension avec un meilleur confort post-opératoire. Nous pensons que la rétropéritonéoscopie est indiquée pour la cure sans tension des hernies lombaires primitives, post-opératoires et post-traumatiques. La cœlioscopie trans-abdominorétropéritonéale est indiquée pour la cure sans tension de la hernie lombaire traumatique opérée en urgence permettant de rechercher une lésion viscérale associée. Elle est indiquée pour la cure de la hernie lombaire étranglée et éventuellement pour la cure de la hernie lombaire diffuse avec une brèche pariétale large.



Elias HABIB

# CURE DE HERNIE LOMBAIRE AVEC PLAQUE DE POLYPROPYLENE



AVEC

## DIAPORAMAS DU FILM

Réalisé par :

**Dr. Elias HABIB**

**CV:** Ancien Assistant Spécialiste, des Hôpitaux, Chirurgien des Hôpitaux

Pratique la chirurgie herniaire sous toutes ses facettes, open et sous coelioscopie.

Auteur de plusieurs communications scientifiques et de plusieurs articles sur la chirurgie de la hernie inguinale, de la hernie lombaire, de la hernie de Spiegel, de la hernie diaphragmatique, ainsi que sur des pathologies digestives et thoraciques

Dr. Elias HABIB  
Chirurgien des Hôpitaux  
Chirurgie Viscérale et Thoracique  
Hôpital Robert Ballanger  
93602 Aulnay Sous Bois Cedex - France  
Tel. : 01 49 36 70 59 - Fax : 01 49 36 73 84  
elias.habib@wanadoo.fr

# CURE DE HERNIE LOMBAIRE

## AVEC PLAQUE DE POLYPROPYLENE

**INTRODUCTION DU FILM** : La cure de hernie lombaire a été réalisée sous rétro-péritonéoscopie sur un patient de 65 ans qui présentait depuis 10 ans une masse lombaire droite sous-cutanée, responsable d'une douleur lors des efforts et qui disparaissait en décubitus ventral. Cette voie d'abord a pour inconvénient de disséquer dans un espace rétro-péritonéal étroit. Elle a pour avantage de décoller la graisse rétro-péritonéale à distance du colon et de l'uretère, contre la paroi lombaire et dans un plan avasculaire. Une plaque de polypropylène est posée en rétro-péritonéal. L'intervention a duré moins de 1 heure. Il n'y a pas eu de complication per-opératoire.

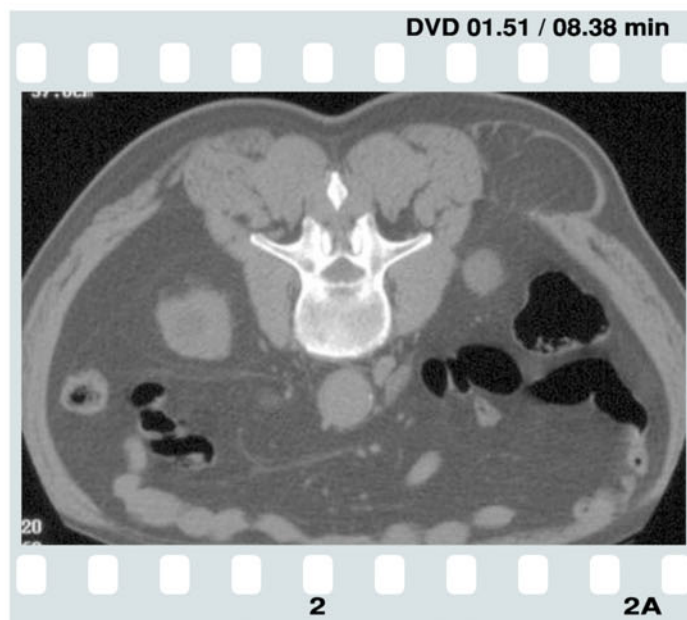
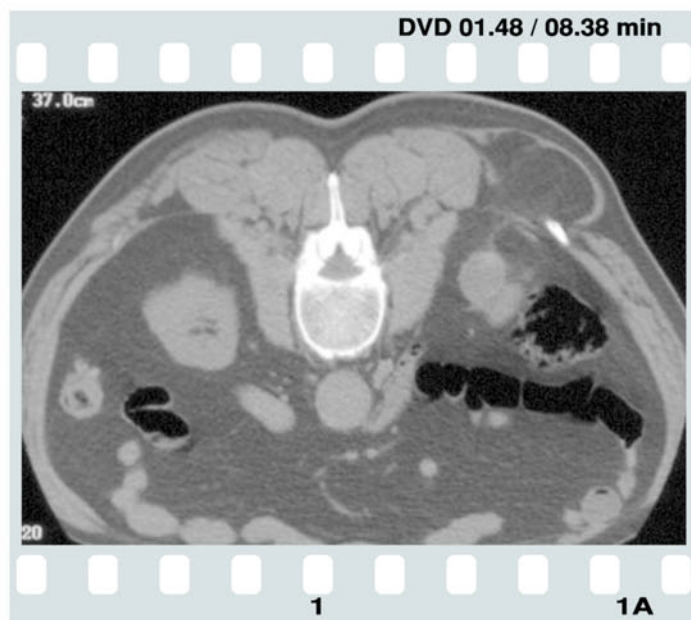**PROTHESE UTILISEES** : Polypropylène®.

**DEROULEMENT DE LA TECHNIQUE** : L'insufflation et l'exploration de l'espace rétro-péritonéal. Réintégration de la graisse rétro-péritonéale dans l'espace rétro-péritonéal. Réparation par une plaque octogonale agrafée sur les bords pour recouvrir largement la brèche pariétale. Drainage et exsufflation.

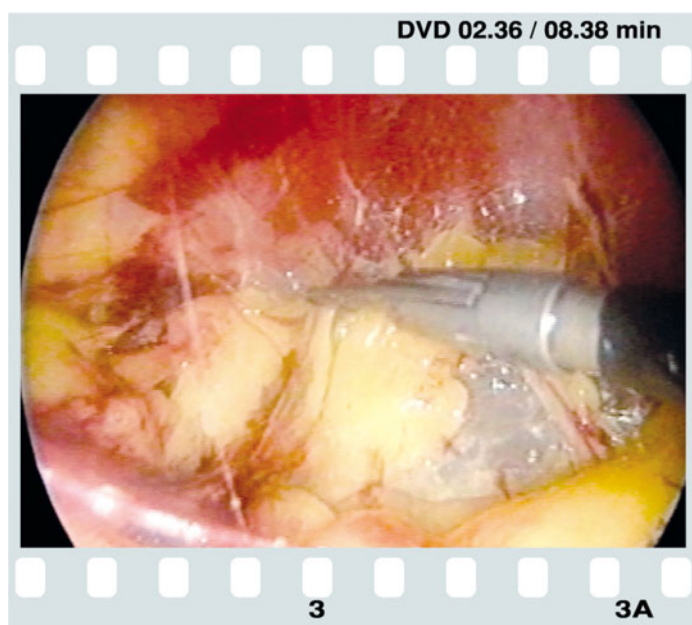
**REMARQUES DE L'AUTEUR** : La dissection a été faite sans difficulté dans un plan avasculaire. Cette technique peut être proposée pour la cure des hernies lombaires primitives, post-opératoires ou post-traumatiques. Elle évite au patient les décollements et les plasties musculaires.

**CONCLUSION** : Cette technique permet de faire bénéficier le patient de la chirurgie mini invasive et de la chirurgie sans tension. Dans les séries publiées et dans notre série personnelle, les patients ont recouvré leur autonomie à J+1. Aucune récurrence n'a été signalée.

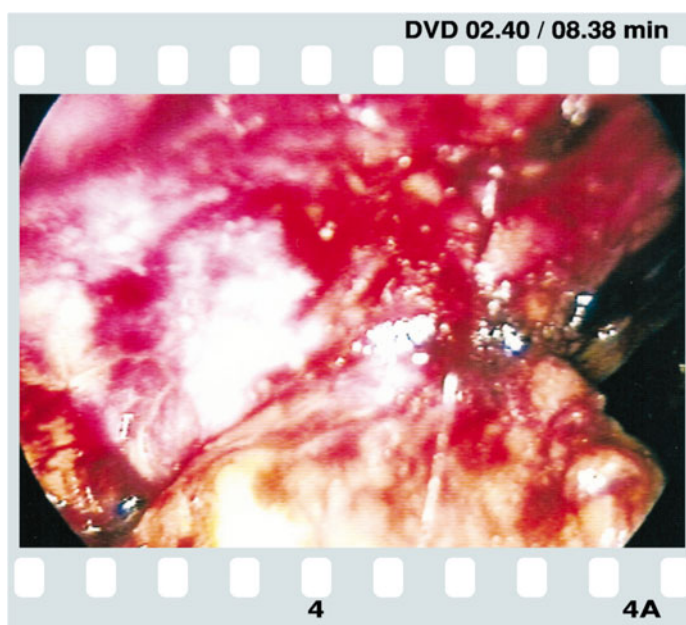




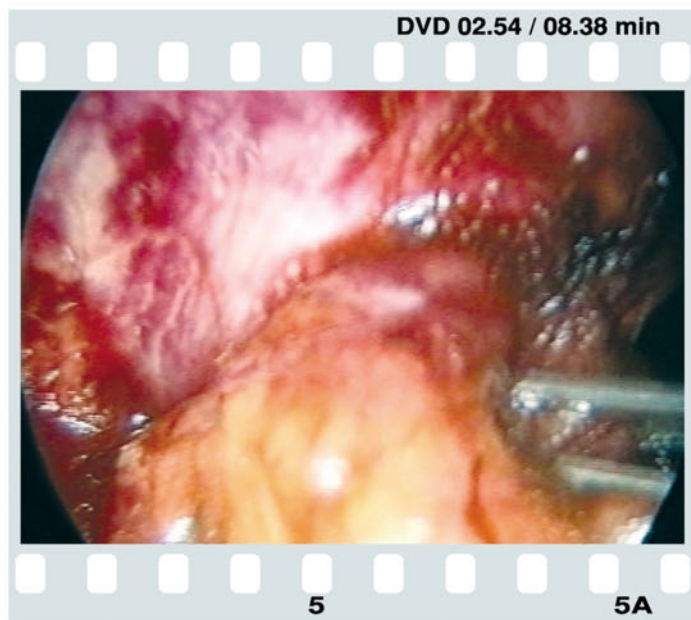
**FIGURES 1-2-** La tomodensitométrie a montré une hernie lombaire en-dessous de la 12ème côte et en dehors des muscles paravertébraux et du carré des lombes. Il s'agit d'une hernie lombaire de Grynfeltt-Lesshaft.



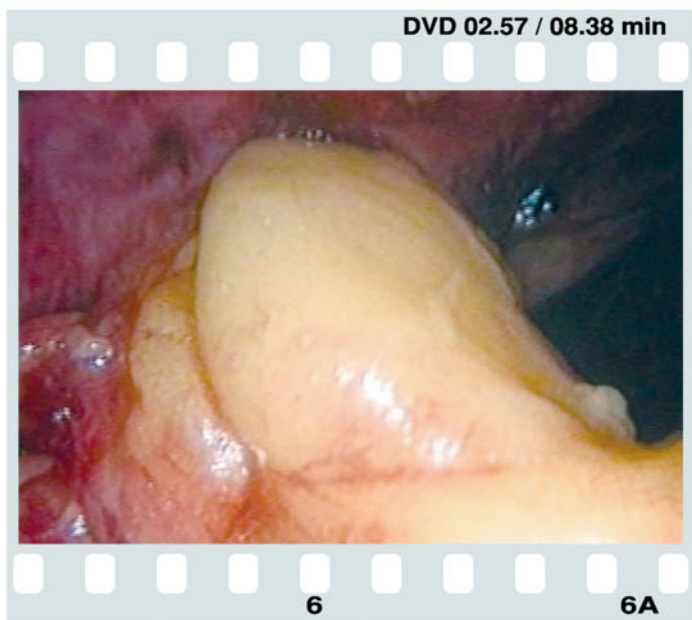
**FIGURE 3-** La graisse rétropéritonéale est décollée, de dehors en dedans, de part et d'autre de la brèche pariétale dans un plan avasculaire. L'hémostase est assurée par coagulation.



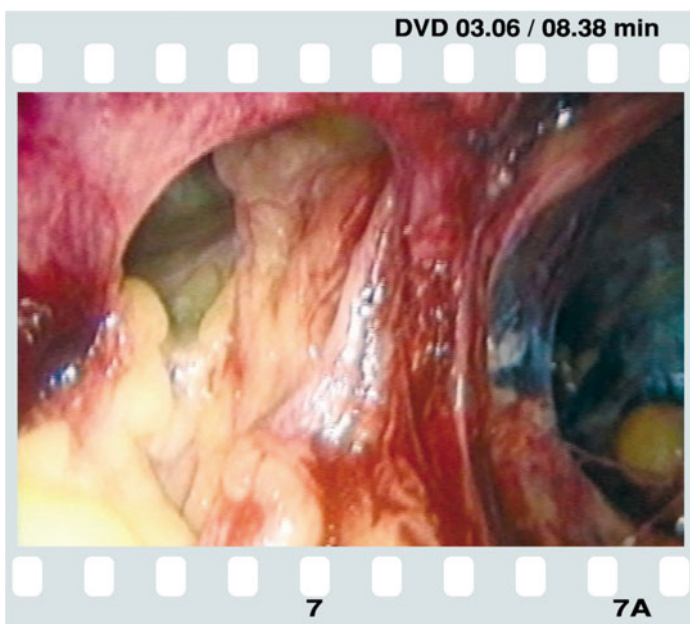
**FIGURE 4-** La brèche pariétale et la graisse rétropéritonéale contenue dans la hernie lombaire sont identifiées.



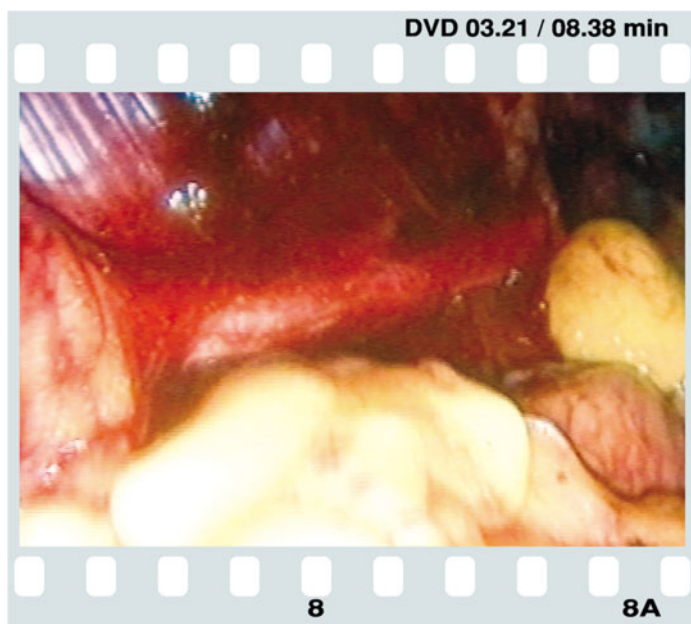
**FIGURE 5-** La graisse rétropéritonéale contenue dans la hernie lombaire est réduite à l'aide d'une pince fenêtrée qui l'attire vers l'intérieur alors que l'aide exerce des manœuvres de réduction de cette hernie en appuyant sur la peau.



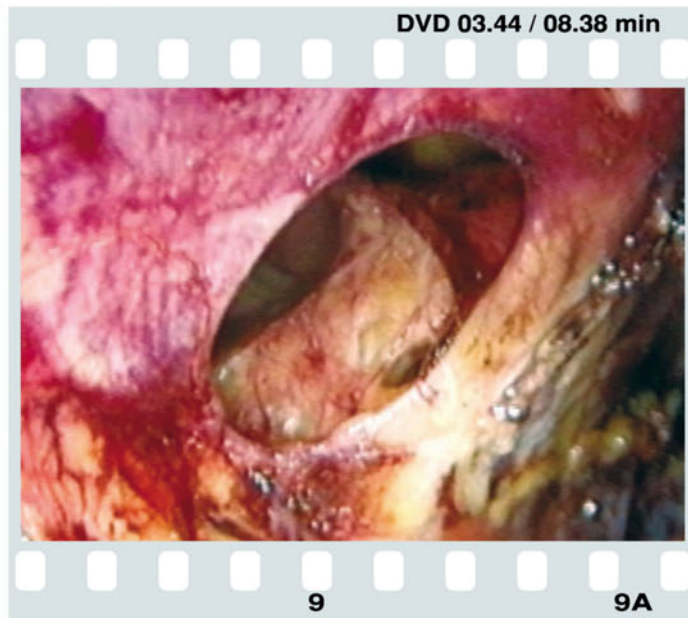
**FIGURE 6-** Du fait du volume de cette graisse et du diamètre de la brèche, la réintégration de la graisse rétropéritonéale dans l'espace rétropéritonéal se fait progressivement, d'autant que cette graisse est répartie dans plusieurs logettes.



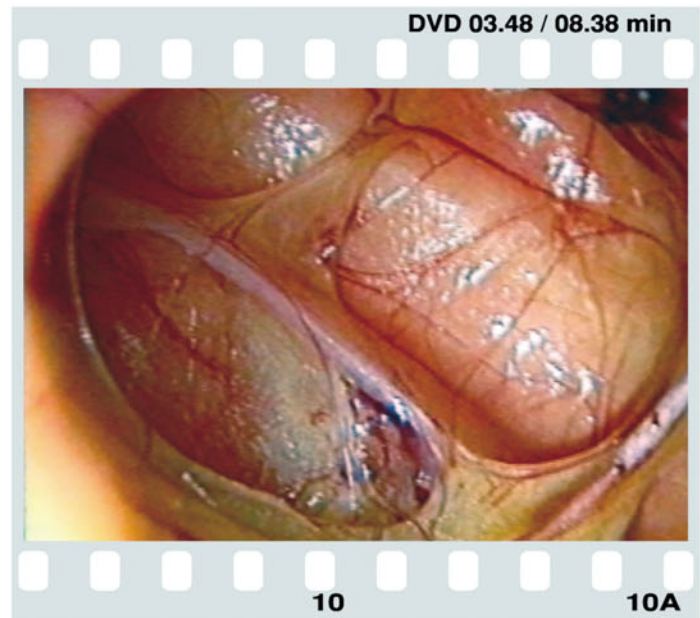
**FIGURE 7-** La plupart des adhérences sont lâches et se rompent sous l'effet de la traction. Les quelques adhérences denses de la graisse rétropéritonéale au collet de la hernie lombaire sont coagulées et sectionnées.




**FIGURE 8-** Un nerf qui longe la paroi lombaire est repéré. Il est disséqué et respecté. Son emplacement est mémorisé en vue de la suite de l'intervention.



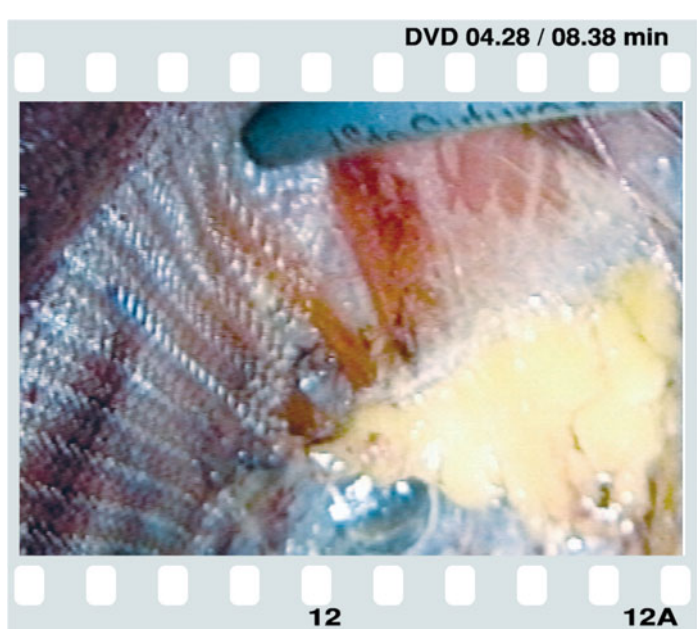
**FIGURE 9-** Le collet de la hernie lombaire, de 3x4 cm de diamètre, est identifié.



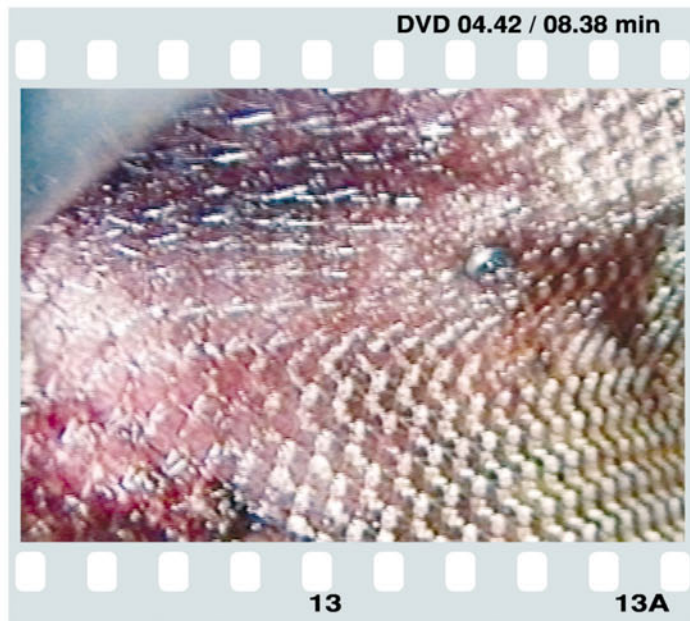
**FIGURE 10-** L'espace situé dans la paroi lombaire, et dans lequel la graisse rétro-péritonéale s'était glissée, est vaste et constitué de plusieurs logettes entre les différents plans musculaires.




**FIGURE 11-** Agrafage au niveau des bords supérieurs externes et inférieurs de la brèche pariétale qui est visible à travers les mailles de la plaque.




**FIGURE 12-** Agrafage du bord externe de la plaque contre la paroi lombaire.



**FIGURE 13-** Agrafage du bord inférieur de la plaque contre la paroi lombaire.



**FIGURE 14-** Le nerf qui longe la paroi lombaire est recouvert par la plaque et visible à travers les mailles de la plaque. Il doit être respecté.

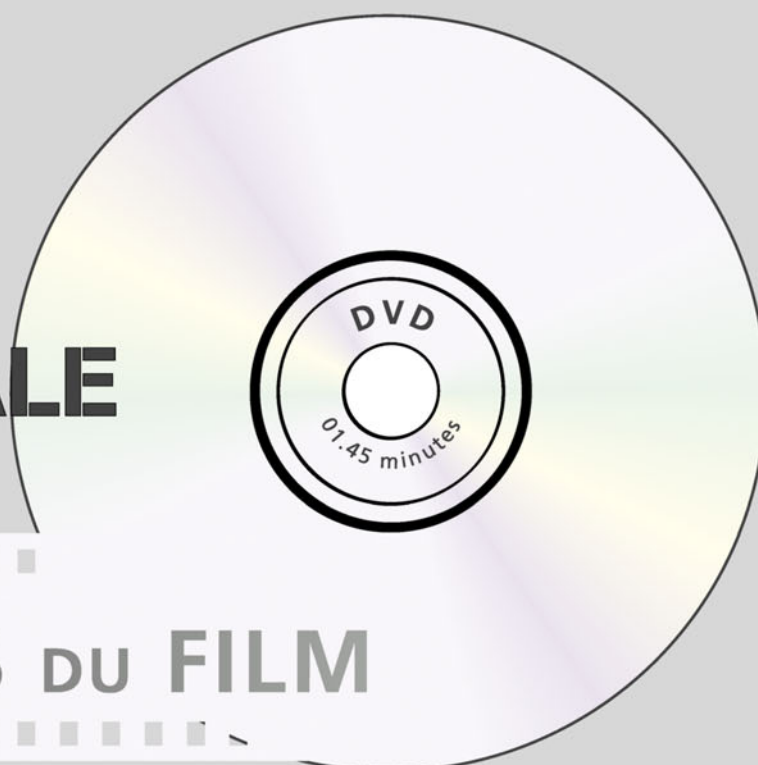

**FIGURE 15-** Aspect final de la plaque qui recouvre largement la brèche pariétale visible à travers les mailles de la plaque.



Pascal WINTRINGER

# HERNIE PARASTOMIALE



AVEC

## DIAPORAMAS DU FILM

Réalisé par :

**Dr. Pascal WINTRINGER MD, AIH, ACCA**

**CV:** Ancien Interne des Hôpitaux - Ancien Chef de Clinique Assistant  
Ancien Chirurgien des Hôpitaux - Chirurgien digestif libéral à Bordeaux

**Membre de :**

EAES – European Association of Endoscopic Surgery  
Sages – Society of American Gastrointestinal and Endoscopic Surgeons  
AFC – Association Française de Chirurgie  
SNFGE – Société Nationale Française de Gastro-Entérologie  
SFCE – Société Française de Chirurgie Endoscopique,  
membre du Conseil d'administration

Dr. Pascal WINTRINGER MD  
Hôpital Américain à Paris  
&  
ILS Institut de Chirurgie Laparoscopique  
Bordeaux France EU  
Hôpital Bagatelle 203,  
Route de Toulouse F-33400  
Talence, France, UE  
Tél: +33 557 123 523  
pascal.wintringer@orange.fr

# HERNIE PARASTOMIALE

**INTRODUCTION DU FILM** : Essentiellement rançons des amputations abdomino-périnéales du rectum, les éventrations parastomiales posent un problème difficile. En cas de prolapsus associé, une transposition avec résection colique peut être préférée. La réalisation d'une colostomie sous-péritonéale lors de l'intervention initiale, possible même par laparoscopie, pourrait diminuer le risque d'éventration.

Il n'existe pas de procédé satisfaisant de cure d'éventration parastomiale par abord direct. L'opération de Thorlakson est grevée d'un taux élevé de récurrence, et la présence de la stomie rend dangereuse l'implantation de matériel prothétique. L'abord par laparoscopie permet une approche rationnelle, intra péritonéale, et la mise en place d'une prothèse, avec un risque septique minimisé du fait de l'abord à distance de la stomie.

**PROTHESE UTILISEE** : Plusieurs marques disponibles, prothèses composites "standard d'éventration" à customiser par découpe d'un orifice central pour la stomie après mesure de la circonférence du colon (PCO®, Sofradim-Covidien®, DualMesh®, WL Gore®), ou prothèses spécifiques, dédiées, prédécoupées d'usine (Bard®, Tilene® GfE).

**DEROULEMENT DE LA TECHNIQUE** : Préparation du champ opératoire par cerclage temporaire de la stomie au fil et isolement par compresse bétadinée et champ collant plastique stérile. Patient en décubitus dorsal simple, à plat, en anesthésie générale avec intubation oropharyngée et relaxation musculaire.

Optique 30°, 3 trocarts, 10mm et 2x 5mm du côté opposé à la hernie, habituellement flanc droit pour une éventration après amputation abdomino-périnéale. L'introduction d'une prothèse comportant du ePTFE, plus épaisse, nécessite un trocart plus gros, 12 voire 15 mm, plutôt qu'une introduction directe de la prothèse, dans le double but d'éviter d'abîmer la prothèse et d'entrer en contact direct avec la peau. Pression pneumopéritoine 10-11 mmHg. Exploration (carcinose, foie) et libération d'éventuelles adhérences, en respectant le colon. Résection ou non du sac.

Introduction d'une prothèse intra péritonéale, de taille suffisante (débord minimum 4-5 cm au-delà des bords du défaut). Mise en place de la prothèse et déploiement autour du colon. Fixation pariétale par agrafage type ProTak® (Covidien) ou Salute® (Bard), avec recouvrement et fermeture de la portion fendue. Un agrafage résorbable est enfin disponible. (AbsorbaTak®, Covidien). La réparation doit supprimer l'orifice d'éventration sans entraîner de striction ou d'étranglement du colon (vérification par toucher stomial si besoin).

Lavage, ré-aspiration, exsufflation et fermeture habituellement sans drainage. Ré-appareillage immédiat de la stomie.

**REMARQUES DE L'AUTEUR** : Expérience de 6 cas. Une récurrence à 1 an, traitée par nouvelle prothèse laparoscopique avec succès. Recul maximum de 8 ans.

**CONCLUSION** : Technique assez simple et efficace. La meilleure technique est certainement préventive. Nécessité de réalisation de la stomie initiale avec grand soin, notamment par la technique de colostomie sous-péritonéale. En cas de récurrence, considérer l'option de transposition.

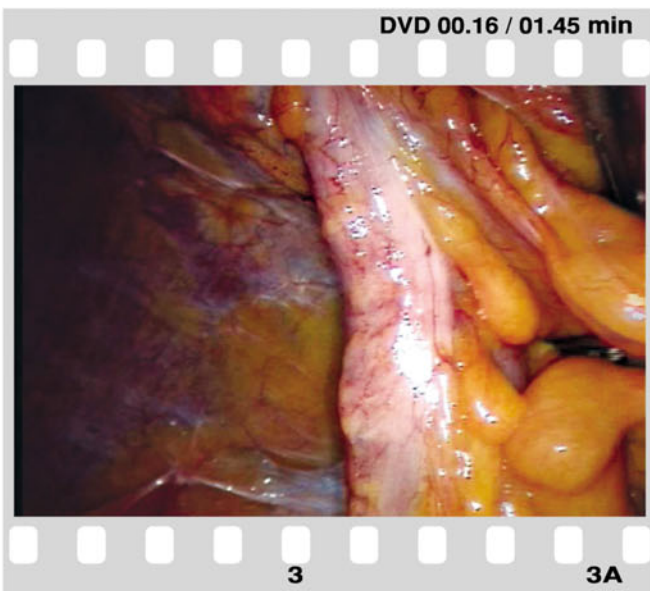
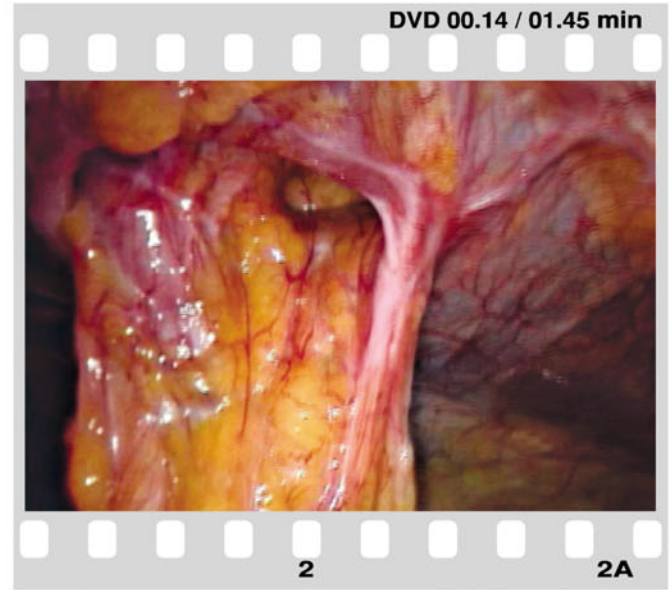
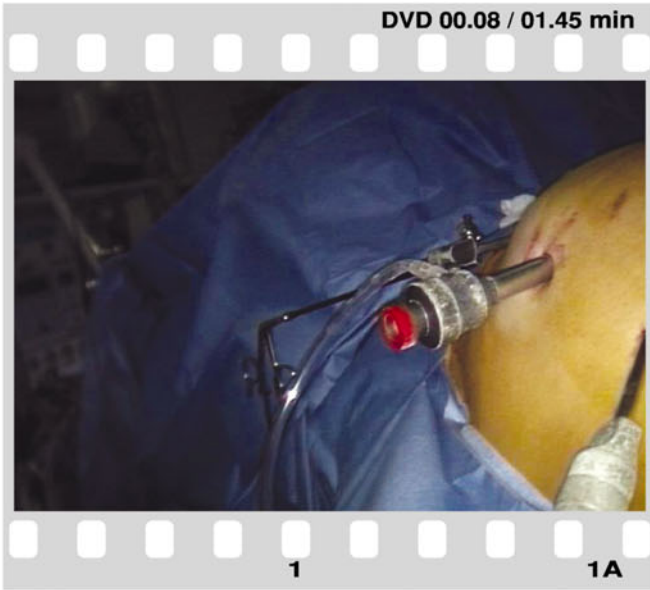


FIGURE 1- Disposition à 3 trocarts latéraux.

FIGURE 2- Visualisation de l'éventration.

FIGURE 3- Visualisation du côlon.

FIGURE 4- Ouverture du sac d'éventration.

FIGURE 5- Libération des adhérences.

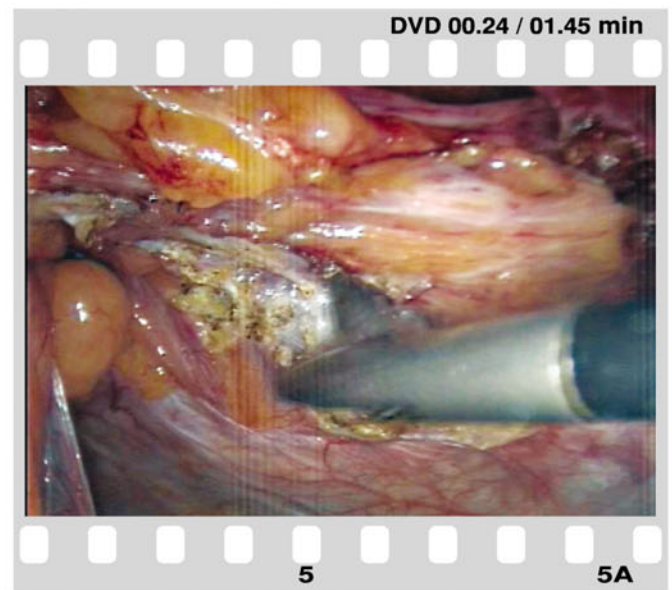
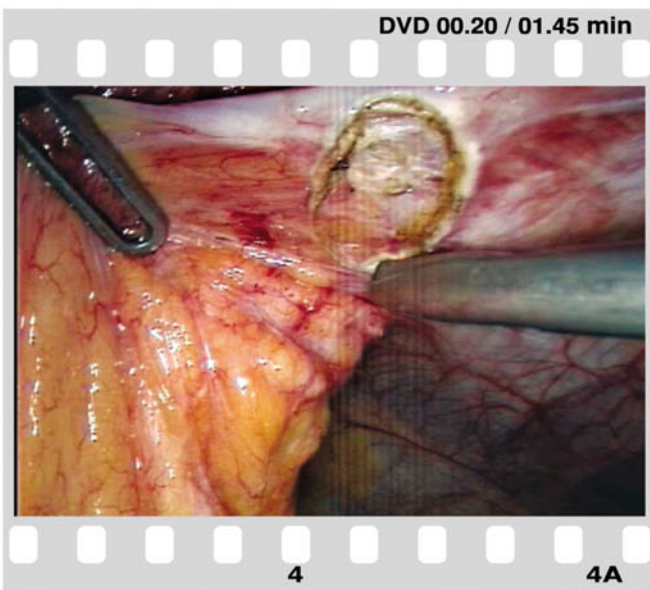
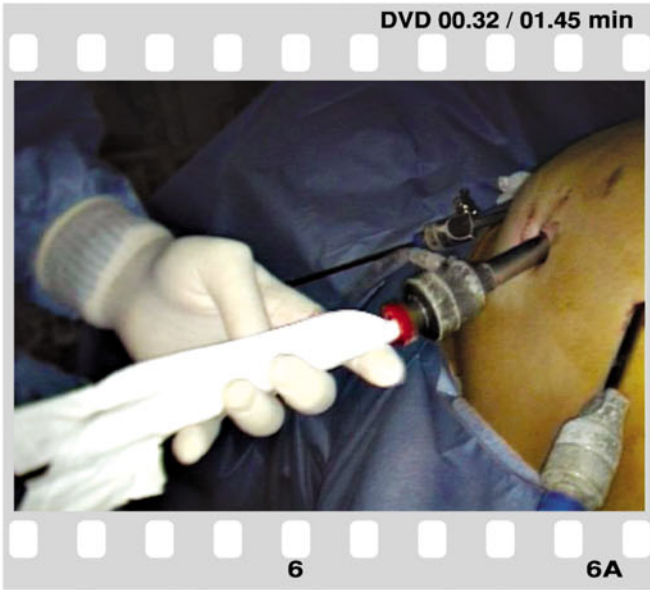



FIGURE 6- Introduction de la prothèse.

FIGURE 7- Déploiement intra péritonéal de la prothèse.

FIGURE 8- Mise en place de la prothèse autour du côlon.

FIGURE 9- Bon positionnement de la prothèse.

FIGURE 10- Début de la fixation de la prothèse par agrafage.


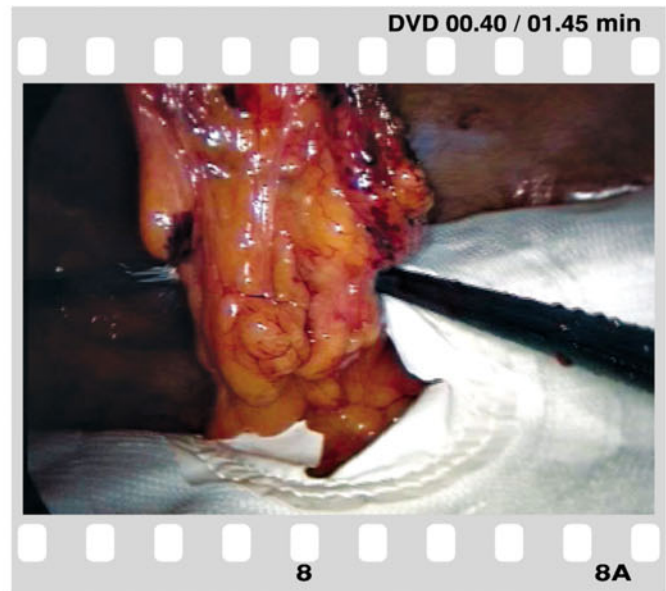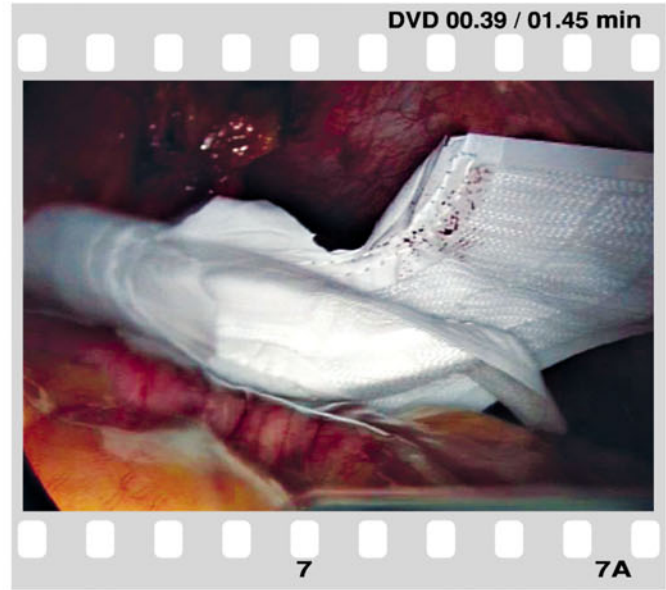






FIGURE 11- Fixation de la partie fendue.

FIGURE 11- Recouvrement et fixation de la partie fendue.

FIGURE 13- Fin de la fixation.

FIGURE 14- Aspect final de la cure.

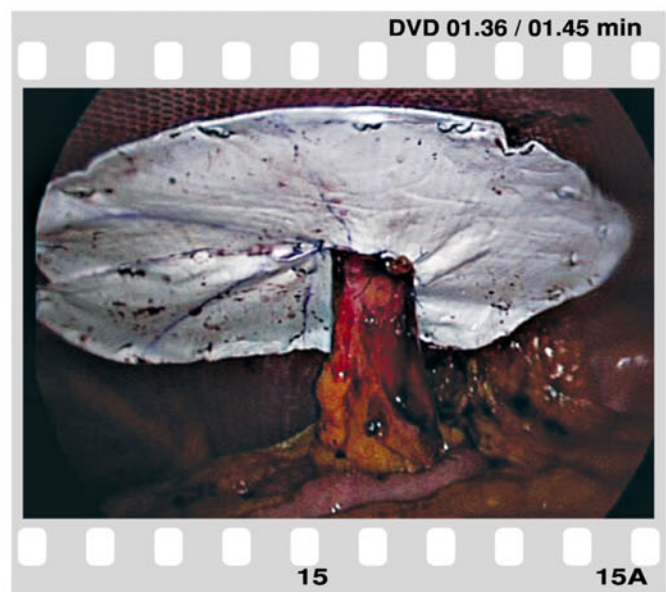

FIGURE 15- Cure par prothèse ePTFE d'une récidence d'événtration parastomiale après prothèse polypropylène.



Céline AVCI



Cavit AVCI

# DIFFERENTS TYPES DE PROTHESES POUR HERNIES INGUINALES ET VENTRALES

**Pr. Cavit AVCI**

**Dr. Céline AVCI**

**CV:** Cavit Avci

Professeur en chirurgie à l'Université d'Istanbul  
Professeur contractuel à L'Ecole de Chirurgie, Hôpitaux de Paris - France  
Directeur de "Continuing Medical Education Center of Istanbul University (ISTEM)"  
Président de "Turkish Association for Endoscopic-Laparoscopic Surgery (ELCD)"  
Président fondateur de "La Société de Chirurgie Laparoscopique d'Istanbul (ISTCD)"  
Directeur de "Minimally Invasive Surgery MASTER" de l'Université d'Istanbul  
Tuteur de "Minimally Invasive Surgery MASTER, Catania University" en Italie  
Editeur de "Tukish Journal of Endoscopic-Laparoscopic & Minimally Invasive Surgery"  
Past président de Mediterranean and Middle Eastern Endoscopic Surgical Association (MMESA)  
Membre et ancien Représentant de la Turquie à l'EAES

**CV:** Céline AVCI

Interne en chirurgie de la Faculté Médecine à Istanbul

Pr. Dr. Cavit AVCI  
Dr. Céline AVCI  
İ.Ü., İstanbul Tıp Fakültesi  
Genel Cerrahi Anabilim Dalı  
Çapa / İstanbul / TURQUIE  
GSM: +(90) 532 213 19 88  
caviavci@gmail.com

## DIFFERENTS TYPES DE PROTHESES ET MATERIAUX DE FIXATION POUR HERNIES INGUINALES ET VENTRALES

Avec la multiplication des matériaux et des techniques utilisées dans la chirurgie herniaire au courant de ces dernières années, il nous a paru nécessaire de faire le point aux prothèses et fixations, afin que les lecteurs de ce Vidéo-Atlas aient une vision objective.

Au cours des dix dernières années, le taux d'utilisation de prothèses lors des cures de toutes sortes d'hernies; inguinales, fémorales, ventrales et éventrations a augmenté considérablement.

A nos jours, deux techniques opératoires herniaires sont particulièrement répandues : la chirurgie par voie ouverte et la chirurgie par voie coelioscopique. Dans les deux cas, la paroi abdominale peut être renforcée par une prothèse visant à recouvrir l'orifice par lequel sortait la hernie. D'autre part, plusieurs publications montrent que l'incidence des récurrences est plus faible lors d'une réparation avec prothèse de renfort de paroi qu'avec une technique de réparation sans prothèse. La nature et la qualité des prothèses ont beaucoup évolué au cours de ces dernières années. Certaines prothèses sont fabriquées en trois dimensions épousant les formes anatomiques, d'autres sont constituées de matériau composite dont une partie est résorbable, réduisant ainsi la masse résiduelle de l'implant. Depuis peu, certaines prothèses sont enduites d'une substance permettant d'accélérer leur intégration.

Les premiers matériaux prothétiques utilisés étaient métalliques. Dans les années 1900, des chirurgiens ont utilisé du filet d'argent pour fermer les plaies abdominales. Puis, en 1934 les filets d'acier et les plaques de tantale sont apparus. Ces prothèses métalliques, rigides et ayant tendance à se désintégrer ou à migrer, ont été progressivement abandonnées. Ensuite les prothèses synthétiques firent leur apparition avec l'essor de l'industrie des polymères et depuis, sont utilisées quotidiennement et ont chacune leurs particularités.

On peut trouver actuellement quatre principales sortes de prothèses sur le marché:

- Polyester
- Polypropylène
- Polytétrafluoroéthylène (PTFE)
- Polyglactine et acide polyglycolique

Les prothèses en Polyester, Polypropylène, et Polytétrafluoroéthylène (PTFE) ne sont pas résorbables, alors que celles en Polyglactine et en Acide Polyglycolique sont résorbables.

### Les prothèses en POLYESTER

Le premier produit industriel en polyamide a été découvert par la Firme Dupont de Nemours en 1938, sous la dénomination Nylon®.

Les premières prothèses en polyester ont été fabriquées en polymère Dacron en 1939. Puis, Ethicon a fabriqué sous le nom Mersilen® en 1980 des prothèses que l'on utilise actuellement dans le traitement des hernies et des éventrations. Cette prothèse est souple et peut s'adapter facilement. Ses caractéristiques en font une prothèse très appréciée. La réaction rapide du fibroblaste est un avantage, mais elle peut parfois amener des complications, comme infection, fistule et récurrence.

Parietex® est aussi une prothèse en polyester, de forme tricotée à larges mailles, avec une excellente micro et macroporosité qui permettent une très bonne intégration. Elle est très utilisée de nos jours.

Treillis de Parietex C® (Sofradim, Trevoux, France), il s'agit aussi d'un treillis multi-filament microporeux largement utilisé dans la chirurgie des hernies

A l'heure actuelle il y a plusieurs sortes de prothèses en polyester fabriquées par différents laboratoires.

#### EXEMPLES DE PROTHESES EN POLYESTER

Biomesh A1, A3, 3D® Cousin Biotech, Wervicq-Sud, France  
 Mersilene®, Ethicon, Inc., Somerville, NJ, USA  
 Parietex TEC®, Parietex® TECR, Parietex® TET, Sofradim International, Villfranche-sur-Seone, France  
 Promesh Flex®, Promesh Soft® : Surgical-IOC®, Saint-Etienne, France  
 SurgiPatch Anat® : Surgical-IOC, Saint-Etienne, France  
 Swining-mesh, SM2, SM2+, SC2, SMA, SCA®, Swing Concept, Textile  
 Hi-Tec®, Montpellier, France  
 Ti-Mesh GIE® Medizintechnik GmbH, Nürnberg, Germany

## Les prothèses en POLYETHYLENE

Le polyéthylène est un des polymères les plus simples et les moins chers. Nous les connaissons depuis les années 1960. Le treillis en polypropylène est de loin le textile le plus utilisé et de plus en plus en ce qui concerne les déboires d'autres produits en matière de tolérance et d'infection. Elles sont tricotées à partir de monofilaments en polypropylène.

Le polypropylène de type 1 donne le moins d'érosion et est aussi le plus utilisé. Toutefois, il y a de grosses variations dans le type de polypropylène et la voie de mise en place influence également le risque de complication. Le risque peut augmenter avec l'infiltration locale augmentant ainsi le volume tissulaire et résultant en un placement de la prothèse à une épaisseur insuffisante.

Les trois formes les plus connues en polypropylène sont : le Marlex®, le Prolen' et le Surgipro®.

Ces prothèses sont macroporeuses et sont plus rigides que les prothèses en polyester. Le Marlex' est un monofilament tissé, et d'un polypropylène de type 1® (Bard, Billerica, Mass, Etats-Unis), alors que le Prolen' est tissé à partir de deux brins et le Surgipro® à partir de trois. Plus les brins sont nombreux, plus la prothèse est souple et flexible.

Prolène® et Gynemesh® sont de Polypropylène mono filament de type 1, le Prolène® (Ethicon, Somerville, NJ, Etats-Unis) est fait d'un double tissage de mono fil à large mailles imbriquées présenté sous forme de plaques de 30 x 30 cm. Prolène® Soft. est 50 % plus souple que le Gynemesh® standard. Le maillage est interlock permettant une extensibilité bidirectionnelle. Le treillis est présenté en feuille de 10 x 15 cm.

Atrium® est aussi d'un polypropylène de type 1 mono filament dont les pores ont une taille de 880 microns (Hudson, NH, Etats-Unis). Dwyer [33Dwyer PL, O'Reilly BA.

Sur le marché, nous avons deux catégories distinctes :

- Prothèses en plaque ( Marlex, Prolène, Surgipro, Hertra2 Trelex, Tramex etc & )
- Prothèses en trois dimensions ( Perfix plug, Prolen Hernia System PHS, Hermesh 3, Altex , Ti-Mesh qui est recouverte de Titanium etc)

Ces matériaux, étant plutôt hydrophobe, il peut entraîner une réaction inflammatoire plus longue et plus forte. Ces prothèses sont la plus utilisées de nos jours.

### EXEMPLES DE PROTHESES EN POLYPROPYLENE

- Prolene®, Prolene Soft Mesh® : Ethicon, Somerville, NJ, USA
- Marlex®, PerFix Plug® : C.R.Bard, Inc., Cranston NJ, USA
- Parietene® : Sofradim International, Villefranche-sur-Saone, France
- Surgipro® (Monofilament), Surgipro® (Multifilaments), United States Surgical Corp./Tyco, Norwalk, CT, USA
- Atrium® : (Hudson, NH, états-Unis). Dwyer [33Dwyer PL, O'Reilly BA.
- Optilene Mesh®: BBraun
- Biomesh P3®, Biomesh 3D®: Cousin Biotech, Wervicq-Sud, France
- Intramesh NK1, NK2, NK8®, Cousin Biotech, Wervicq-Sud, France
- Hertra 1, 2, 3, 4, 5®: HerniaMesh®, S.R.L., Torino, Italy
- Prolite®, Prolite Ultra®: Atrium Medical Corporation, Hudson, NH, USA
- Promesh T®, Promesh NT®: Surgical-IOC, Saint-Etienne, France
- Swing-mesh® SMX, SMH, SMP, MS50, MS75, MS90, MSA : Swing Concept, Textile Hi-Tec, Montpellier, France

### Les prothèses en POLYTETRAFLUOROETHYLENE (PTFE /ePTFE)

Il a d'abord été utilisé comme mèche en multifilaments (Teflon), avant d'être rapidement abandonné à cause de ses nombreuses complications. Mais il est apparu de nouveau sous une forme modifiée, dans les années 80 (Gore-tex Soft Tissue Patch®).

Dans les années 1970 un nouveau procédé a évolué (ePTFE): polytétrafluoroéthylène expansé (Gore-tex)

Le Téflon® (PTFE) (Boston Scientific, St Quentin en Yvelines, France) et sa version expansé (ePTFE) le Gore-Tex® (Gore, Evry, France) sont des multi filaments de type 2.

La prothèse de Gore-Tex est très souple et tellement microporeuse qu'on l'assimile plus à un patch qu'à une mèche. La microporosité du Gore tex était nettement supérieure au Téflon, mais reste néanmoins inférieure à celui du Polyester.

Sa résistance mécanique à la rupture ou à la déchirure, est supérieure à celles de Marlex, Prolène et Mersilène.

Elle a 1-2 mm d'épaisseur et 2 faces différentes. La face interne vers le péritoine n'occasionne pratiquement pas d'adhérences. La face externe, adhère bien à la paroi avec une réaction cellulaire produisant une couche fibreuse. Elle peut-être utilisée pour les applications intra-péritonéales sans trop de risques d'adhérences aux viscères.

L'inconvénient principal de ces prothèses, est qu'elles sont plus onéreuses.

Dual Mesh® et Mycro Mesh® sont des prothèses en ePTFE. Dualmesh (WL Gore&Associates, Newark, DE,USA) est une prothèse composée de deux surfaces. Une surface délimitée pour attachement des tissus réduits (face contre les visces)et une surface macroporeuse pour un attachement plus rapide des tissus (face contre la paroi).®

#### EXEMPLES DES PROTHESES ePTFE

- DualMesh®, DualMesh Plus®, DualMesh Plus with Holes®, Mycromesh®, Mycromesh Plus®, Soft Tissue Patch® : W, L Gore and Associates, Flagstaff, AZ, USA
- Dulex, Reconix®: C.R. Bard, Inc., Cranston NJ, USA
- Macro-swing' MSA®: Swing Concept,Textile Hi-Tec, Montpellier, France

### Les autres prothèses en TREILLIS COMPOSITES

Ces prothèses en treillis composites sont mixtes s'associant à un textile résorbable ou à un textile enduits d'un produit soit de nature stimulante, soit anti-adhérente, soit encore d'un antiseptique.

L'association de matériel résorbable et non résorbable a été proposée dans le but de réduire les complications mais il y a peu de preuve prouvant ce postulat et la réabsorption précoce de plus de 50 % de la prothèse ne permet pas un temps suffisant à la fibrose de se mettre en place, ce qui entraîne un échec de correction.

Le Vypro® (Ethicon, Issy-les-Moulineaux, France) de treillis multi filament associant du polypropylène au polyglactine 910 résorbable est un type 1.

#### Vypro II®

Une nouvelle prothèse, à poids peu élevé (comparé à une prothèse de polypropylène ordinaire à poids élevé comme le Prolène), pour la cure sans tension des hernies inguinales, Vypro II, combinant matériel résorbable et non résorbable a été introduite dans l'espoir de diminuer le risque d'érosion. Les prothèses Vypro I et II sont composées de multifilaments de polyglactine 910 et de polypropylène.

Cette prothèse facilite l'implantation pour le chirurgien, elle a une bonne tolérance avec un risque adhésiogène limité, comporte moins de risques immédiats pour le malade, et permet d'avoir de meilleurs résultats à long terme sur la qualité de vie et le risque de récidives.

**Parietex Composite®:**

Parietex composite est une prothèse de réparation de paroi incluant des dérivés d'origine animale (collagène).

Une plaque en polyester multibrins avec tricotage tridimensionnel non résorbable couverte sur une face, d'un film hydrophile anti-adhérent résorbable à base de collagène d'origine porcine, de polyéthylène glycol et de glycérol, il est doté d'une porosité large.

Parietex Composite est utilisé pour la réparation chirurgicale des insuffisances pariétales, avec propriété anti-adhérente, adapté au traitement intra-péritonéal : compense la défaillance du péritoine, obstrue l'orifice herniaire et évite les adhérences viscérales.

Il peut être utilisé dans les interventions des chirurgies herniaires inguinales, réalisées par chirurgie ouverte ou par laparoscopie. Il peut être utilisé également pour de réfection de paroi pendant les interventions chirurgicales ouvertes ou laparoscopiques des hernies ombilicales et éventrations.

**Parietene Composite®** est un produit complémentaire de Parietex composite qui sont des prothèses souvent utilisées dans les éventrations complexes.

**Easegrip®** est également une prothèse double face recouverte sur sa face inférieure de micro-grips absorbables ce qui permet une fixation immédiate lors de l'intervention.

**Bard Composix®, Bard Composix Kugel®, et Bard Ventralex®**

Elles sont des implants de réfection de la paroi. Ils sont utilisés dans l'indication du traitement chirurgical des hernies ombilicales et des éventrations réalisés par voie ouverte ou laparoscopique.

**Les prothèses ENDUITES**

Les prothèses enduites sont produits biologiques stimulants la cicatrice.

Le **Glucamesh®** (dispositif médical – CE 0086) est composé de : un implant léger, permanent en polypropylène non tissé et non tricoté, non résorbable et  $\beta$ -D glucan (d'origine exclusivement végétale), qui présente la propriété d'accélérer le processus d'intégration tissulaire

L'**Ugytex®** (Sofradim, France) ou **Pelvitex®** (Bard) est un treillis de polypropylène mono-filament de bas poids. Ce treillis est protégé d'un film hydrophile constitué d'un mélange d'atellcollagène de type I, de polyéthylène et de glycérol. Ce film résorbable en 15 jours est destiné à faciliter l'intégration tissulaire du renfort et à protéger les structures fragiles des adhérences sévères survenant lors du pic inflammatoire de la cicatrisation.

**Les prothèses ABSORBABLES (Polyglactine et Acide Polyglycolique) :**

Le concept de prothèse absorbable est séduisant dans l'attente de réduire les complications de chirurgies herniaires réalisant avec des prothèses. Ces prothèses résorbables facilitant l'activité fibroblastiques et la résorption et donc il ne peut y avoir rejection tissulaire.

Les matériaux les plus utilisés sont le **Vicryl®** (polyglactine 910) et le **Dexon®** (acide polyglycolique).

Ce sont des prothèses légèrement extensibles, souples, et initialement très solides. Elles sont cependant, beaucoup moins extensibles qu'un polyester.

Les prothèses en Vicryl se résorbent progressivement à partir de la troisième semaine et le filet disparaît presque entièrement au bout d'une trentaine de jours.

Pour le Dexon, le processus est plus lent, et lui ne disparaît qu'au bout de 90 jours.

La résorption de ces prothèses, complètement respectivement en 30 et 90 jours ce qui a pour effet de produire une faible tension mécanique.

Malgré un très bon début et un avenir prometteur, ces prothèses ont déçu. Leur résistance mécanique est un atout de court terme pour soutenir les parois fragiles, mais à long terme, leur efficacité est discutable. La prothèse digérée, est remplacée par un tissu cicatriciel mais la qualité de celui-ci n'est pas assez bonne pour garantir une solidité pariétale. Les prothèses absorbables ne sont désormais utilisées qu'en milieu septique ou pour prévenir une éviscération.

### EXEMPLES DE PROTHESES ABSORBABLES

- Knitted Vicryl mesh®, Ethicon, Inc., Somerville, NJ, USA Woven Surgical Corp / Davis and Geck, Norwalk, CT, USA
- Dexon® (acide polyglycolique)

### MOYENS DE FIXATION

Pendant les réparations herniaires, il y a deux moyens pour fixer les prothèses:

- 1- Fixation avec les agrafes
- 2- Fixation avec la colle

### LES AGRAFES

Pour fixer les prothèses, ces dernières années, on utilise plus d agrafes que de sutures, en particulier dans la chirurgie vidéoscopique. Il ya 2 sortes d agrafes : mécaniques et résorbables.

### FIXATION AVEC DES AGRAFES METALLIQUES

Depuis le début on utilisait plutôt les agrafes métalliques, en titane, ou une alliance de titane et nickel. La rigidité des agrafes métalliques, facilite la pose, et sont très résistantes. Lors des hernies ventrales laparoscopiques, il faut effectuer une contre-pression pour pouvoir réaliser un bon agrafage. Il faut faire attention de ne pas léser les éléments importants comme les nerfs ou les vaisseaux, qui pourraient être source de douleurs post-opératoires, ou saignement des vaisseaux blessés.

### FIXATION AVEC DES AGRAFES RESORBABLES

Les laboratoires ont mis sur le marché ces dernières années, des agrafes résorbables non métalliques, qui semblent avoir certains avantages, sur les agrafes métalliques.

La résorption de ces agrafes est un avantage car elle diminue le risque de complications nerveuses, en cas de compression chronique des nerfs.

Les agrafes initialement utilisées dans la chirurgie herniaire, surtout coelioscopique, ont été des agrafes métalliques: les plus utilisées sont en titane, ou un alliage à 50% de nickel et de titane connu sous le nom de nitinol.

### LES COLLES

Il y a deux sortes de colle pour fixer les prothèses lors des opérations de réparation herniaire ouverte et vidéoscopique.

**1- Les colles synthétiques:** Elles sont principalement à base de "cyanoacrylates" et utilisées plutôt pour suturer les plaies cutanées.

**2- Les colles biologiques** qui sont à base de fibrine le Tissucol® est le plus connu. Elles sont de plus en plus utilisées dans les interventions ouvertes et surtout laparoscopiques. Elles sont choisies par un grand nombre de chirurgiens pour éviter les complications d'agrafage. Les dernières années les appareils d'application de Tissucol ont beaucoup évolués (système de pulvérisation) surtout pour la chirurgie laparoscopique.